Organo ufficiale della
Società Italiana di Ortopedia e Traumatologia

Fondato da Giorgio Monticelli nel 1974

Giornale Italiano di Ortopedia e Traumatologia

GIOT

In questo numero

STORIA DELL'ORTOPEDIA
Vittorio Putti e i *sus discipulos*: un legame scolpito nel bronzo!

PUNTO SU
Il ruolo dell'artroscopia d'anca nel trattamento delle lesioni condrali acetabolari: stato dell'arte tra passato e futuro

Vol. XLVI
01 2020

PACINI EDITORE MEDICINA

www.giot.it

GIOT

Vol. XLVI

01 2020

Giornale Italiano di Ortopedia e Traumatologia

Organo ufficiale della
Società Italiana di Ortopedia e Traumatologia

COMITATO EDITORIALE

Direttore Scientifico
Paolo Tranquilli Leali

Vice Direttori
Federico Grassi, Stefano Gumina, Umberto Tarantino

Co-Editori
Stefano Campi, Maurizio De Pellegrin, Alberto Di Martino, Carlo Doria, Giovanni Iolascon, Roberto Evola, Fabio Favetti, Alessandro Masini, Mario Ronga, Alfredo Schiavone Panni, Maria Silvia Spinelli, Silvia Sterzi

COMITATO DI REDAZIONE

Responsabile
Barbara Rossi

Andrea Angelini, Matteo Papalia, Leonardo Puddu, Marco Villano

COMITATO DEI REFEREE
Alessandro Cappellari, Fabio Donelli, Antonio Gigante, Ernesto Macrì, Elisa Pala, Filippo Randelli, Paolo Satta, Giuseppe Solarino, Giulia Trovarelli

COMITATO SCIENTIFICO
Paolo Adravanti, Ernesto Amelio, Stefano Astolfi, Marco Berlusconi, Domenico Andrea Campanacci, Dario Capitani, Giuliano Cerulli, Gian Carlo Coari, Ferdinando Da Rin, Angelo Dettoni, Marco d'Imporzano, Onofrio Donzelli, Luigi Fantasia, Piero Garosi, Franco Gherlinzoni, Giuseppe Giannicola, Sandro Giannini, Cosimo Gigante, Marco Guelfi, Vincenzo Guzzanti, Giulio Maccauro, Daniele Fabris Monterumici, Redento Mora, Francesco Munari, Roberto Padua, Giorgio Eugenio Pajardi, Luigi Promenzio, Michele Rampoldi, Emilio Romanini, Carlo Luca Romanò, Mario Igor Rossello, Roberto Rotini, Nicola Santori, Filippo Maria Senes, Donato Vittore, Gustavo Zanoli, Giovanni Zatti

Responsabile Sito e Web
Stefano Campi

Direttore Responsabile
Patrizia Alma Pacini

Consiglio Direttivo S.I.O.T. biennio 2018-2020
Presidente: Francesco Falez
Vice-Presidenti: Alberto Momoli, Paolo Tranquilli Leali
Consiglieri: Alberto Belluati, Francesco Benazzo, Claudio Carlo Castelli, Andrea Grasso, Giulio Maccauro, Francesco Pallotta, Pietro Ruggieri, Roberto Sciortino
Segretario alla Presidenza: Simone Ripanti
Past-President: Giuseppe Sessa
Garante: Rodolfo Capanna
Segretario Generale e Tesoriere: Elena Cristofari
Revisori dei Conti: Pasquale Farsetti, Mario Ronga, Mauro Roselli

Edizione
Pacini Editore Srl
Via Gherardesca 1 • 56121 Pisa
Tel. 050 31 30 11 • Fax 050 31 30 300
info@pacinieditore.it • www.pacinimedicina.it

Divisione Pacini Editore Medicina

Andrea Tognelli
Medical Projects and Publishing Director
Office: 050 31 30 255 • atognelli@pacinieditore.it

Fabio Poponcini
Sales Manager
Office: 050 31 30 218 • fpoponcini@pacinieditore.it

Alessandra Crosato
Junior Sales Manager
Office: 050 31 30 239 • acrosato@pacinieditore.it

Manuela Mori
Advertising and New Media Manager
Office: 050 31 30 217 • mmori@pacinieditore.it

Redazione
Lisa Andreazzi • Office: 050 31 30 285 • landreazzi@pacinieditore.it

Segreteria scientifica
Mara Di Stefano • Office: 050 31 30 223 • giot@pacinieditore.it

Grafica e impaginazione
Massimo Arcidiacono • Office: 050 31 30 231 • marcidiacono@pacinieditore.it

Stampa
Industrie Grafiche Pacini • Pisa

Copyright by Pacini Editore Srl
Registrato presso il Tribunale di Roma – n. 14690 del 1972

Rivista stampata su carta TCF (Total Chlorine Free) e verniciata idro. L'editore resta a disposizione degli aventi diritto con i quali non è stato possibile comunicare e per le eventuali omissioni. Le fotocopie per uso personale del lettore (per propri scopi di lettura, studio, consultazione) possono essere effettuate nei limiti del 15% di ciascun volume/fascicolo di periodico, escluse le pagine pubblicitarie, dietro pagamento alla SIAE del compenso previsto dalla Legge n. 633 del 1941 e a seguito di specifica autorizzazione rilasciata da CLEARedi: https://www.clearedi.org/topmenu/HOME.aspx. I dati relativi agli abbonati sono trattati nel rispetto delle disposizioni contenute nel D.Lgs. del 30 giugno 2003 n. 196 e adeguamenti al Regolamento UE GDPR 2016 (General Data Protection Regulation) a mezzo di elaboratori elettronici ad opera di soggetti appositamente incaricati. I dati sono utilizzati dall'editore per la spedizione della presente pubblicazione. Ai sensi dell'articolo 7 del D.Lgs. 196/2003, in qualsiasi momento è possibile consultare, modificare o cancellare i dati o opporsi al loro utilizzo scrivendo al Titolare del Trattamento: Pacini Editore Srl - Via A. Gherardesca 1 - 56121 Pisa. Per ulteriori approfondimenti fare riferimento al sito web http://www.pacinieditore.it/privacy/. Nota dell'Editore: http://www.giot.it/il-giot/

www.giot.it

www.facebook.com/pacinimedicina

PACINI EDITORE MEDICINA

INDICE

Giornale Italiano di Ortopedia e Traumatologia
Vol. XLVI - 01/2020

In ricordo del Professor Pier Luigi Melanotte
1 *E. Campailla*

ARTICOLO DI AGGIORNAMENTO

3 L'uso di cellule staminali di derivazione adiposa in ortopedia. Indicazioni e limiti normativi
R. Ferracini, I. Roato, L. Maccari, E. Tiraboschi, L. Farinelli, A. Gigante

ARTICOLO ORIGINALE

9 Lo stelo protesico nell'anca displasica: razionale, sopravvivenza e cause di revisione
F. Castagnini, C. Masetti, R. Zucchini, M. Cosentino, B. Bordini, S. Lucchini, F. Traina

CASO CLINICO

17 La frattura di femore nel neonato da parto cesareo con presentazione podalica
L. Auregli, L. Canobbio, L. Bezzan, P. Corradini, C. Faccioli, C. Di Paola, G.M. Giulini

STORIA DELL'ORTOPEDIA

21 Vittorio Putti e i *sus discipulos*: un legame scolpito nel bronzo!
N. Spina

PUNTO SU

32 Il ruolo dell'artroscopia d'anca nel trattamento delle lesioni condrali acetabolari: stato dell'arte tra passato e futuro
E. Jannelli, G. Maccario, A. Ivone, M. Ghiara, E. Ferranti Calderoni, L. Puddu, A. Fontana, F. Benazzo

BORSE DI STUDIO S.I.O.T.

40 Lo stelo conico di Wagner nell'anca displasica: risultati clinici e radiografici a 20 anni
F. La Camera, M. Loppini, O. Galasso, G. Gasparini, G. Grappiolo

48 Influenza dello *slope* tibiale e della meniscectomia mediale sulla lassità residua dopo ricostruzione del LCA
M. Pungitore, J. Valluy, L. Nover, M. Saffarini, G. Demey, D. Dejour

In copertina:
Quadro di delaminazione acetabolare: patognomonico il *wave sign*. Punto su - *Il ruolo dell'artroscopia d'anca nel trattamento delle lesioni condrali acetabolari: stato dell'arte tra passato e futuro,* pp. 32-39.

OPEN ACCESS e Norme editoriali disponibili su:
www.giot.it

PACINI EDITORE MEDICINA

Giornale Italiano di Ortopedia e Traumatologia
2020;46:1-2

In ricordo del Professor Pier Luigi Melanotte

Lo scorso 6 febbraio è scomparso il Prof. Pier Luigi Melanotte, già Direttore della Clinica Ortopedica dell'Università di Padova. Nato a Torino nel 1925, dopo la brillante laurea aveva passato un periodo molto lungo, di studi e di perfezionamento, negli Stati Uniti, ampliando la conoscenza dell'Anatomia Patologica in vari importanti e molto prestigiosi Centri universitari. Addirittura arrivò, tra l'altro, a scoprire un nuovo enzima che, da allora, porta il suo nome. Ma acquisendo anche una conoscenza assai vasta e approfondita della morfologia patologica tissutale, soprattutto osteo-articolare, in particolare sulle neoplasie ossee. Ed è per questo che quando il Prof. Casuccio divenne Direttore della nuova Clinica Ortopedica dell'Università di Padova, cercò subito, con grande lungimiranza, anche collaboratori esperti di varie altre materie che potevano essere, in qualche modo, "complementari" all'Ortopedia, per poterli affiancare ai suoi chirurghi, mise gli occhi su Melanotte (ancora negli USA), consigliato dal suo aiuto torinese Prof. Vigliani (che prima era stato anatomico) che già lo conosceva e lo stimava. Detto, fatto! Iniziò così, per il nostro, il suo iter ortopedico. Prima Assistente, poi Aiuto, vinse infine – e molto meritatamente – il concorso universitario di Professore Ordinario e divenne Direttore della grande e prestigiosa Clinica patavina. Io lo conobbi all'inizio del 1963 quando entrai a far parte dello staff del magnifico Istituto; e fui davvero felice, onorato ed entusiasta quando, successivamente, fui affiancato a lui per gestire uno dei reparti della nostra grande Clinica patavina. Ebbi così l'occasione, per me preziosissima, di conoscerlo sempre più approfonditamente durante quegli anni di lavoro al suo fianco. Mi soffermerò ora più sulle sue qualità umane – meno note alla maggioranza dei medici – che sugli aspetti medici/ortopedici, già sufficientemente noti a (quasi) tutti e che, soprattutto, Melanotte padroneggiava alla perfezione, conoscendoli profondamente. Evidenzio solo che, tra le tantissime cose, fu Vice-Presidente della SIOT.

Melanotte era un Uomo davvero straordinario, un grandissimo e splendido "Signore Rinascimentale", nei modi e nel pensiero. Era dotato di un'eccezionalmente vasta e strabiliante cultura, sia umanistica sia medica, mantenuta costantemente aggiornata nel tempo e spaziante in ogni campo. Il tutto unito a magnifiche caratteristiche umane personali. Ricorderò – anche se purtroppo brevemente, per ovvii motivi di spazio – la sua grandissima e profonda conoscenza umanistica (internazionale!) di Letteratura e di Arti visive svariatissime, dal passato a tutt'oggi; i raffinatissimi ed eleganti modi e gusti; il grande amore per la Musica, specie classica, compresi gli aspetti moderni e modernisti d'avanguardia; la brillantissima e profonda intelligenza, di molto superiore alla norma (e mantenutasi tale sino alla fine!), potenziata, in più, da quella straordinaria dote che è il "buonsenso": rarissima caratteristica, quest'ultima, assolutamente fondamentale, che però arriva in possesso "naturale" di molto poche fortunate persone dato che, anche se spesso intelligentissime, non è detto che la possano avere: anzi!; gli esempi pratici della sua mancanza li possiamo oggi constatare di continuo, ovunque. In più, ricordo ancora la profonda, signorilissima, raffinata, radicata educazione, di molto lontana estrazione familiare (padre e nonno erano stati medici urologi: già a quell'epoca!), tipica dei tempi passati, oggi assolutamente quasi perduta, perlomeno più o meno sconosciuta, purtroppo, a quasi tutti; e ancora: lo stupendo *humour*, elegantissimo, sottilissimo, raffinatissimo, efficacissimo, *old English style*. Tutto questo (e molto, molto altro!) non escludeva, logicamente, i vari aspetti della Medicina che, però ovviamente, lo interessava molto, addirittura anche per tutto ciò che poteva esulare dalla nostra Specialità ortopedica, addirittura tenendosi sempre aggiornatissimo su una grande quantità di nuovi aspetti medici d'ogni genere, specie se importanti.

Una delle sue caratteristiche più vivaci era la conoscenza in generale (e spesso in particolare!) delle persone: sulle quali poteva dare giudizi sempre molto precisi, perché molto meditati (mai avventati!) e soprattutto approfonditi, mai con inutile

“cattiveria” né “sarcasmo”, anche se, talora – quando davvero serviva – non del tutto positivi. Ma sempre, sempre, con la più perfetta educazione ed equilibrio.
Melanotte era un Uomo di estrema signorilità nei comportamenti e nelle azioni più differenti della vita, sia nella semplice parola corrente sia nei discorsi, svolti sempre con perfetta correttezza e coerenza di pareri appropriati. Un vero Gentiluomo oltre che un moderno e informatissimo vero Scienziato.
Da molti mesi ci telefonavamo almeno un paio di volte alla settimana per fare una lunga e piacevole chiaccherata che gli facesse passare il tempo (lui, ultimamente, non usciva più dalla sua casa di Padova, ma era perfettamente lucido, presente, informatissimo, ancora con la sua magnifica “verve” di sempre). Molto recentemente, poco prima di scomparire, mi inviò una sua dedica scritta: “A Ettore, il mio Amico ideale. Pier Luigi”. Che immensa commozione: non scomparirà più.
Di animo raffinatissimo, ha sempre conservato, proprio fino all’ultimo, tutte le sue stupende caratteristiche, mai, mai “pavoneggiandole” esibendo la “ruota” delle sue doti, mai incappando nel più piccolo cedimento. Sempre elegante nell’aspetto e nei modi, però senza mai eccedere: esattamente come Lord Brummel! Un vero Gran “Signore”, davvero rarissimo (stavo per scrivere “unico”) nel mondo in cui oggi viviamo, che di frequente si dimostra – purtroppo in ogni ambiente sociale! – sempre più superficiale, sguaiato, ignorante, troppe volte anche molto maleducato.

Ettore Campailla
(A Trieste il 3 marzo 2020)

© Copyright by Pacini Editore Srl

OPEN ACCESS

L’articolo è OPEN ACCESS e divulgato sulla base della licenza CC-BY-NC-ND (Creative Commons Attribuzione – Non commerciale – Non opere derivate 4.0 Internazionale). L’articolo può essere usato indicando la menzione di paternità adeguata e la licenza; solo a scopi non commerciali; solo in originale. Per ulteriori informazioni: https://creativecommons.org/licenses/by-nc-nd/4.0/deed.it

ARTICOLO DI AGGIORNAMENTO

Giornale Italiano di Ortopedia e Traumatologia
2020;46:3-8; doi: 10.32050/0390-0134-188

L'uso di cellule staminali di derivazione adiposa in ortopedia. Indicazioni e limiti normativi

The use of mesenchimal stem cell in orthopedics: indications and limits

Riccardo Ferracini[1] *(foto)*, Ilaria Roato[2], Luca Maccari[1], Emilia Tiraboschi[1], Luca Farinelli[3], Antonio Gigante[3]

[1] Dipartimento di Scienze Chirurgiche e Diagnostiche Integrate, Università di Genova; [2] Azienda Ospedaliera Universitaria Città della Salute e della Scienza di Torino; [3] Clinica Ortopedica, Dipartimento di Scienze Cliniche e Molecolari, Università Politecnica delle Marche, Ancona

Riassunto

Le tecniche che fanno uso di cellule staminali mature trovano un promettente impiego in ortopedia. Esse hanno la loro applicazione dagli stadi precoci di artrosi alle perdite di sostanza post-traumatiche, oncologiche, alle pseudoartrosi. La reputazione clinica di questa terapia può essere facilmente danneggiata da trattamenti impropri o eseguiti senza attenersi alle indicazioni tecniche cliniche, in particolare in assenza di chiare linee guida. È fondamentale che il chirurgo ortopedico acquisisca le informazioni necessarie per un corretto uso di questo strumento. L'articolo descrive le attuali indicazioni e i limiti regolatori a livello nazionale e internazionale.

Parole chiave: cellule staminali adipose, cellule mesenchimali, artrosi

Ricevuto: 15 ottobre 2019
Accettato: 7 dicembre 2019

Corrispondenza
Riccardo Ferracini
Dipartimento di Scienze Chirurgiche e Diagnostiche Integrate, Università di Genova
E-mail: riccardoferraciniweb@gmail.com

Conflitto di interessi
Gli Autori dichiarano di non avere alcun conflitto di interesse con l'argomento trattato nell'articolo.

Come citare questo articolo: Ferracini R, Roato I, Maccari L, et al. L'uso di cellule staminali di derivazione adiposa in Ortopedia. Indicazioni e limiti normativi. Giornale Italiano di Ortopedia e Traumatologia 2020;46:3-8; https://doi.org/10.32050/0390-0134-188

© Copyright by Pacini Editore Srl

OPEN ACCESS

L'articolo è OPEN ACCESS e divulgato sulla base della licenza CC-BY-NC-ND (Creative Commons Attribuzione – Non commerciale – Non opere derivate 4.0 Internazionale). L'articolo può essere usato indicando la menzione di paternità adeguata e la licenza; solo a scopi non commerciali; solo in originale. Per ulteriori informazioni: https://creativecommons.org/licenses/by-nc-nd/4.0/deed.it

Summary

Mature autologous stem cell technology stands out as a unique opportunity to take orthopaedics to the next level, with broad clinical applications ranging from the early phases of osteoarthritis, to post traumatic and oncologic reconstructions. Their clinical value can easily be spoiled by a non-compliant use, while the relevant regulations are still incomplete and often unclear or open to interpretation. It is important for the orthopaedic surgeon to understand the advantages and the regulatory limits concerning the use of such a powerful tool. This article approaches the applications and the regulations of the Italian Medicinal Agencies.

Key words: *adipose stem cell, mesenchymal stem cell, osteoarthritis*

Introduzione e indicazioni

Nell'ultimo decennio l'utilizzo di cellule staminali ha avuto un forte sviluppo e un crescente interesse in diversi campi della medicina. Questo tipo di trattamento trova largo impiego anche in ambito ortopedico a causa dell'aumento dell'aspettativa di vita e delle sempre maggiori esigenze funzionali dei pazienti. Si definisce cellula staminale una cellula che presenta capacità auto-rigenerativa e plasticità differenziativa. Non vi sono dati sul mantenimento della capacità auto-rigenerativa

nell'impiego terapeutico *in vivo*. Invece in relazione al potenziale differenziativo esse si suddividono in totipotenti, pluripotenti, multipotenti, oligopotenti e unipotenti. Le cellule staminali utilizzate in medicina rigenerativa in ambito ortopedico sono mesenchimali multipotenti, ovvero cellule in grado di differenziarsi nei tessuti connettivali di origine mesodermica, come il tessuto osseo, cartilagineo, adiposo, muscolare, connettivale e vascolare [1]. Il meccanismo d'azione delle cellule staminali mesenchimali (MSC) è molto complesso. In passato si credeva che fossero direttamente loro a proliferare e differenziare andando a ricostituire il tessuto danneggiato; in realtà, secondo recenti studi, queste cellule svolgono un ruolo "gestionale", coordinando le cellule residenti nel tessuto danneggiato attraverso un effetto paracrino. Tale attività viene svolta grazie alla produzione di numerose citochine, fattori di crescita e peptidi bioattivi che stimolano le cellule presenti nel tessuto danneggiato [2] Un'altra caratteristica delle MSC è rappresentata dall'effetto immunomodulante, realizzato grazie alla produzione di citochine antinfiammatorie e alla capacità d'inibire cellule *natural killer*, linfociti T e cellule dendritiche [3]. Il tessuto adiposo è costituito principalmente da cellule adipose organizzate in lobuli. È un tessuto altamente specializzato costituito da adipociti maturi, che costituiscono più del 90% del tessuto e una frazione stromale vascolare (SVF), che comprende, preadipociti, fibroblasti, periciti, muscolatura liscia vascolare, cellule endoteliali, monociti/macrofagi interstiziali, linfociti e cellule staminali adipose. Le cellule staminali adipose possono essere isolate dalla SVF mediante coltura in vitro. Tali cellule crescono in maniera simil fibroblastica e sono caratterizzate dal possedere diverse caratteristiche: 1) auto-rinnovamento; 2) alta capacità proliferativa; 3) capacità differenziativa in diverse linee cellulari come tessuto osseo, cartilagineo, ma anche neurologico e muscolare. Esse possono essere evidenziate attraverso l'analisi immunoistochimica di alcuni marcatori come ad esempio la doppia positività per CD34 e CD90 (markers di natura mesenchimale) [4]. In passato le MSC si ottenevano a seguito di espansione *in vitro*, tuttavia studi successivi hanno evidenziato che il tessuto adiposo contiene di per sé un'altissima concentrazione di staminali rispetto al midollo osseo, insieme a una facile accessibilità, pertanto quest'espansione *in vitro* non è più considerata indispensabile, eliminando cosi gli eventuali elevati costi connessi alle procedure di espansione e la necessità di una procedura di utilizzo a "two steps" [5]. Al posto dell'espansione *in vitro* si preferisce utilizzare la frazione vascolare stromale (SVF), che contiene anche le MSC. In ambito ortopedico il trattamento con cellule staminali è indicato in numerose patologie prevalentemente degenerative, ma anche traumatiche e ricostruttive [6]. Le indicazioni principali e maggiormente consolidate riguardano il trattamento dell'artrosi lieve-moderata del ginocchio e l'osteonecrosi idiopatica della testa del femore [7]. Inoltre, possono essere utilizzate nelle riparazioni tendinee o legamentose [8] o nelle lesioni cartilaginee od osteocondriti dissecanti [9].

Processazione tessuto adiposo

Per quanto concerne i metodi di processazione del lipoaspirato, nel corso degli anni ne sono stati proposti diversi che possono essere per comodità differenziati in due grandi linee: le tecniche di processazione enzimatica e non-enzimatica. Nel primo caso, la processazione viene considerata come una manipolazione di alto grado in quanto vengono usati enzimi come la collagenasi, la tripsina e la dispasi al fine di ottenere la completa digestione del lipoaspirato. Nonostante le tecniche siano diverse, tutte seguono una procedura standard. Tale procedura deve essere fatta in ambienti controllati, quali le *cell-factory*. D'altro canto, i metodi d'isolamento non enzimatici si basano sulla forza di centrifugazione, pressione, filtrazione e lavaggio. Tutti questi meccanismi sostituiscono la digestione enzimatica per separare le cellule o gli aggregati cellulari dal tessuto adiposo. Sono metodi che prevedono una manipolazione minima attraverso Kit facilmente utilizzabili in sala operatoria con risultati riproducibili per quanto riguarda l'estrazione sia per numero di cellule ottenute che per rimozione della frazione acquosa e oleosa dell'estratto. In commercio esistono diversi sistemi di isolamento cellulare che generano un tessuto adiposo arricchito di SVF. Tra questi abbiamo i dispositivi per la raccolta e l'omogeneizzazione del tessuto adiposo rappresentati da Puregraft (Bimini Technologies LLC, USA), Fastkit (Fastem) (Corios Soc. Coop, Italy), LipiVage (Genesis Biosystems, Inc, USA), Lipogems (Lipogems International Spa, Italy), Lipo-Kit GT (Medikan International Inc, USA). In un recente studio, Senesi et al. hanno confrontato in termini di vitalità cellulare e caratterizzazione cellulare mediante citofluorimetria varie metodiche di disgregazione meccanica disponibili in commercio paragonandole alla digestione enzimatica considerata il "gold standard" per l'ottenimento della SVF. Dai loro risultati, si evince che le metodiche meccaniche sono risultate essere inferiori alla metodica enzimatica per entrambi i metodi di valutazione. La riduzione della vitalità cellulare può ritenersi significativa in tutti i trattamenti sia dopo 72 ore che al tempo zero di coltura. La collagenasi è il metodo che ha mostrato valori più alti rispetto alle restanti metodiche "non-enzimatiche" caratterizzate da risultati molto simili tra loro. Allo stesso tempo però, la stessa collagenasi è quella che presenta una maggiore riduzione in termine di vitalità dopo 72 ore rispetto ai metodi meccanici [10].

Trattamento dell'artrosi di ginocchio

La ricerca di strategie innovative per il trattamento dell'artrosi del ginocchio è di crescente interesse soprattutto in pazienti con quadri iniziali di gonartrosi sintomatica (grado Kellgren Lawrence I-II) o comunque giovani o adulti con età inferiore ai 70 anni o con richieste funzionali incompatibili con l'artroplastica. Nell'immaginario collettivo e nella letteratura medica, l'uso di cellule staminali di origine adiposa sta diventando un'opzione terapeutica sempre più diffusa e allettante specialmente nelle forme iniziali dell'artrosi del ginocchio. I risultati ottenuti in vitro, in sistemi animali e nei primi trials su pazienti con artrosi, hanno evidenziato come il trattamento con SVF risulti efficace in termini clinici sul controllo della sintomatologia algica e sulla funzionalità articolare [11,12]. Alcuni studi a lungo termine hanno dimostrato effetti positivi anche sulla ricostruzione osteocondrale documentabili alla RMN. Tali effetti sono comunque visibili, per ora, solo con macchine ad alta definizione usando sequenze specifiche e con follow-up superiore a un anno [11].
Il grande interesse suscitato dall'utilizzo della SVF attraverso infiltrazione intra-articolare nel ginocchio per il trattamento delle condropatie, si è progressivamente ridotto nell'ultimo decennio. Questo a causa della complessa legislazione poiché l'uso di collagenasi, indispensabile per la produzione di SVF attraverso la digestione enzimatica del tessuto, deve avvenire all'interno di un laboratorio che sia attrezzato e autorizzato (GMP grade) secondo la normativa europea.

Trattamento della necrosi avascolare della testa del femore

L'osteonecrosi della testa femorale rappresenta una patologia derivante da una crisi vascolare. Al danno vascolare segue un progressivo deficit strutturale osseo dovuto alla carenza di turnover. Il trattamento delle fasi precoci della lesione consiste nella carotatura del collo del femore definito dagli autori anglosassoni *core decompression*. Essa mira alla ripresa della vascolarizzazione attraverso la riduzione della pressione e dell'edema intra-osseo. Nel 2002 Hernigou et al. ha pubblicato il primo studio pilota che associava l'utilizzo della carotatura all'iniezione di cellule staminali da aspirato di midollo osseo autologo da cresta iliaca, negli stadi precoci della lesione [13]. Il follow-up tra i 5 e i 10 anni dimostrava l'efficacia e l'assenza di complicanze di questo trattamento. I risultati clinici erano direttamente proporzionali al numero di cellule iniettate da midollo a parità di stadio della malattia. Il razionale consisteva nella stimolazione da parte delle cellule infuse di una neo-angiogenesi associata a un aumento della potenzialità ricostruttiva del tessuto osseo da parte degli elementi staminali midollari. Nel corso degli anni, gli studi clinici sull'argomento hanno confermato i dati di Hernigou, pertanto attualmente il trattamento con staminali da midollo autologo per l'osteonecrosi della testa del femore associato alla forage biopsie è diventato il trattamento di scelta nelle fasi precoci della malattia [14].
L'infusione delle cellule staminali può avvenire attraverso tre diverse vie di somministrazione:

- iniezione di concentrato midollare nell'arteria circonflessa capsulare del collo femorale [15];
- infusione di cellule durante la "core decompression" usando aghi sottili e infondendo MSC con "carrier" che stabilizzino le cellule *in situ*;
- impianto di cilindri formati da *scaffold* solidi in grado di sostituire la carota di tessuto malato con una carota di sostituto osseo caricato di staminali *ex vivo* [16].

I *carrier* e gli *scaffold* dovrebbero presentare caratteristiche di osteointegrazione, biodegradabilità e osteoconduzione. I *carrier* includono matrice ossea demineralizzata, xenotrapianti, colla di fibrina, sottomucosa di intestino tenue e *buffy-coat* da aspirato di midollo. Gli *scaffold* invece possono essere xenotrapianti, sintetici o autotrapianti e presentano il vantaggio di garantire anche un apporto strutturale per ridurre il rischio di crollo della testa femorale.
L'uso delle MSC autologhe è già entrato nella normale pratica clinica per il trattamento della necrosi avascolare. L'utilizzo di cellule da midollo, aspirate da cresta iliaca rappresenta infatti un sistema a minima manipolazione, che utilizza cellule autologhe in un sistema omotopico e omofunzionale, ove le cellule midollari sono estratte da midollo e inserite nuovamente nel midollo (trapianto omotopico) e riprendono nel sito di trapianto la stessa attività biologica che svolgevano nel sito di prelievo (trapianto omofunzionale). In considerazione di alcuni svantaggi dell'utilizzo di MSC autologhe prelevate da midollo (morbidità del sito donatore e bassa resa delle cellule staminali), l'attenzione si è anche rivolta verso le MSC da tessuto adiposo. Studi preclinici su conigli dimostrano un aumento del volume e della densità trabecolare nell'area necrotica dopo somministrazione di MSC da tessuto adiposo nel tunnel formato dalla *core decompression* [16]. Tali dati incoraggianti aprono nuove prospettive terapeutiche per il trattamento dell'osteonecrosi asettica della testa del femore.

Trattamento della pseudoartrosi

Si tratta in questo caso di una metodica per il trattamento della pseudoartrosi ancora in fase completamente sperimentale (fase III). È presentata in dettaglio nello studio ORTHOUNION e rappresenta un esempio di sperimentazione

prospettica randomizzata multicentrica con MSC. Questo studio clinico prevede il trattamento delle pseudoartrosi di tibia in esiti di fratture di gamba, in cui il trattamento chirurgico standard mediante osteosintesi con placca o chiodo sia supplementato da un concentrato autologo di staminali da midollo osseo. Dopo amplificazione *in vitro*, le cellule sono applicate localmente su un *carrier* di idrossiapatite. Lo studio è multicentrico: coinvolge 20 centri Europei in 4 nazioni (5 siti in Francia, 4 in Germania, 5 in Italia e 6 in Spagna), prospettico, randomizzato, aperto e a tre bracci. Un braccio prevede il trattamento standard con uso di un trapianto autologo da cresta iliaca, senza aggiunta di cellule staminali. Il secondo braccio prevede l'uso di *carrier* di idrossiapatite con staminali da midollo amplificate in vitro a basso dosaggio (fino a 100 milioni di cellule) e il terzo braccio prevede l'uso di *carrier* con le stesse cellule in dosaggio alto (oltre 200 milioni di cellule). Lo studio prevede l'arruolamento di 108 pazienti con un follow-up di 24 mesi dalla data dell'intervento. I risultati saranno analizzati in base a criteri radiologici definiti dagli studi precedenti (REBORNE) e in base a criteri clinici standard [17]. Lo studio non è sponsorizzato ma è finanziato dai fondi europei (EudraCT). Il modello è complesso e prevede un grande sforzo economico e organizzativo. Esso è stato portato ad esempio come sistema per validare e per evidenziare il crescente interesse dell'uso delle MSC autologhe in differenti patologie ortopediche.

Aspetti normativi

Dal punto di vista regolatorio l'uso del tessuto adiposo in ortopedia è giuridicamente complesso in quanto può ricadere sia nella regolamentazione prevista per i prodotti cellulari che in quella dei prodotti tissutali. I prodotti cellulari sono considerati farmaci a tutti gli effetti e sono regolamentati dall'Agenzia italiana del Farmaco (AIFA) mentre i prodotti tessutali sono considerati trapianti e sono regolamentati attraverso in Centro Nazionale Trapianti (CNT). La differenza tra i due tipi di prodotti dipende dalle modalità di preparazione. Se il tessuto è processato con una manipolazione minima, che prevede per esempio lo smembramento e la centrifugazione, eliminando solo la componente oleosa e le componenti ematiche, esso mantiene le caratteristiche di tessuto (tessuto adiposo microframmentato M-FAT). Se il tessuto viene destrutturato con l'uso di digestione enzimatica o sonicazione, il tipo di manipolazione è di alto grado e l'estratto cellulare ottenuto è considerato un farmaco (Fig. 1). Il tessuto adiposo può essere utilizzato sullo stesso paziente (trapianto autologo) mentre l'estratto cellulare può anche essere considerato per l'utilizzo su pazienti diversi dal donatore (allogenico). In quest'ultimo caso il trattamento è soggetto a ulteriori restrizioni normative. Infine, il trattamento con tessuto adiposo si può considerare omotopico quando il tessuto adiposo viene trasferito a una zona ricevente che contenga tessuto adiposo (per esempio il sottocute), mentre si considera non omotopico quando viene trasferito in una regione non contenente tessuto adiposo (per esempio un'articolazione). Pertanto, il ginocchio, dal punto di vista esclusivamente normativo, viene considerato omotopico per il trapianto di tessuto adiposo, poiché al suo interno è presente la nota formazione adiposa corpo di Hoffa le cui staminali residenti possiedono un elevato potenziale in senso condrogenico [1]. Da un punto di vista normativo quindi anche l'infusione di staminali nell'anca può essere considerata omotopica, possedendo infatti al suo interno tessuto adiposo del pulvinar. Il legislatore Europeo ha aggiunto, oltre al concetto di omotopico, il concetto di omofunzionale o non omofunzionale inserendo i limiti di utilizzo di un tessuto alla stessa funzione essenziale del tessuto di origine: "L'uso non omofunzionale di tessuti, per quanto minimamente manipolati, viene considerato come Prodotto per Terapia Avanzata a causa dell'aumentato rischio per il paziente, con la conseguenza che il tessuto in questione, ancorché con minima manipolazione o in assenza di manipolazione, diventa a tutti gli effetti un medicinale per terapie avanzate". Sullo stesso tema, già nel 2010, si è espresso, con raccomandazioni non vincolanti, il *Committee for Advanced Therapies* (CAT) che è un organismo che fa parte dell'*European Medicinal Agency* (EMA). Nel capitolo "Reflection paper on classification of advanced-therapy-medicinal-products" e datato 21 maggio 2015 (EMA/CAT/600280/2010 Rev.1) viene introdotto il concetto di utilizzo omofunzionale. Questo documento non rappresenta una normativa ma una semplice raccomandazione per l'uso. Esso raccomanda quindi che le cellule estratte da un tessuto debbano mantenere la loro funzione originale in un tessuto istologicamente omologo, utilizzando un meccanismo cellulare sovrapponibile a quello di origine. Gli stessi esperti dell'EMA, interrogati direttamente sul problema dell'omofunzionalità, ammettono che le cellule staminali multipotenti adulte sono per definizione multifunzionali e pertanto il loro ruolo non può essere ristretto al concetto di omofunzionalità. In una nota del 2015 invece il CNT italiano ritiene che l'estratto adiposo sia da considerarsi un trapianto (ai sensi del D.Lgs. 191/2007) in quanto l'azione dell'estratto sarebbe di tipo biomeccanico e riempitivo "esplicando una funzione di protezione e ammortizzazione dei tessuti/organi circostanti"; in questo modo però il suo ruolo si ridurrebbe a un'attività visco-supplementativa analoga a quella dall'acido ialuronico. Alla luce di quest'ultima interpretazione sembrerebbe possibile utilizzare un estratto di tessuto adiposo minimamente manipolato per qualsiasi patologia

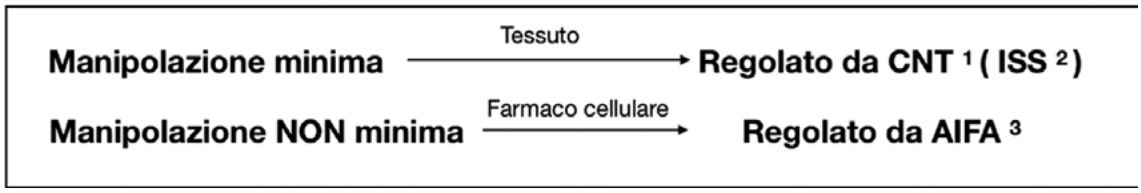

Figura 1. Per manipolazione minima si intende il trattamento meccanico, di filtrazione o centrifugazione. Per manipolazione non minima si intende l'uso di enzimi, espansione in vitro o altra ingegnerizzione cellulare o molecolare. Il trattamento con "farmaco cellulare" sottostà alla regolamentazione dei farmaci.
[1] Centro Nazionale Trapianti; [2] Istituto Superiore di Sanità; [3] Agenzia Italiana del Farmaco.

articolare. Se da un lato quest'interpretazione consente da un punto di vista normativo l'utilizzo del prodotto in maniera estremamente ampia, dall'altra ne riduce drasticamente gli aspetti biologici precedentemente descritti, pertanto quest'interpretazione dovrà trovare un superamento normativo che sia più confacente alla reale funzione di questi estratti a livello dell'articolazione. Attualmente, infine, si può desumere che, in attesa di pronunciamento ulteriori da parte degli enti regolatori (AIFA CNT e Istituto Superiore di Sanità), in Italia, il trattamento con staminali nel ginocchio ricade nel novero delle pratiche cliniche consolidate e pertanto il clinico debba solamente attenersi alle norme della buona pratica clinica (GCP) e ad uno specifico consenso informato riguardo all'uso del tessuto adiposo estratto. Per quanto riguarda invece il trattamento con staminali nelle altre articolazioni si deve configurare o come sperimentazione clinica regolata dal Comitato Etico competente oppure come terapia innovativa "con l'unico specifico obiettivo di apportare giovamento al paziente, decisa dal medico in singoli casi". La terapia innovativa, al contrario della sperimentazione clinica, non prevede l'acquisizione di nuove conoscenze che possano essere successivamente applicate alla comune pratica clinica e prescinde da qualsivoglia autorizzazione preventiva. La terapia innovativa infine richiede un consenso informato specifico e molto articolato e la responsabilità del medico nella scelta di tale trattamento deve avere un supporto scientifico e di esperienza clinica che giustifichi la scelta terapeutica.

Conclusioni

L'ambito dei trattamenti con staminali mesenchimali è dunque ampio e i vari campi di utilizzo riportano risultati clinici definitivi in alcuni casi, incompleti in altri o del tutto preliminari in altri ancora. In generale la letteratura manca di studi definitivi e rigorosi e in particolare mancano studi prospettici con i relativi bracci di controllo. Tali studi presentano difficoltà di carattere strutturale, economico e regolatorio che possono venire superate grazie a sforzi collaborativi multicentrici e a finanziamenti importanti. Tale complessità non deve scoraggiare chi sia interessato a iniziare una sperimentazione clinica perché tale processo è alla base evolutiva di nuove terapie, tra le quali l'uso di MSC rappresenta un grande capitolo. I professionisti che vorranno fare uso di questi strumenti innovativi senza dover affrontare il fardello della sperimentazione dovranno attenersi alle indicazioni della buona pratica clinica e dovranno discutere a fondo con i pazienti i tipi di trattamenti proposti con informazioni circostanziate e attuali.

Bibliografia

1 Fraser JK, Wulur I, Alfonso Z, et al. Fat tissue: an underappreciated source of stem cells for Stem Cells International biotechnology. Trends Biotechnol 2006;24:150-4. https://doi.org/10.1016/j.tibtech.2006.01.010

2 Caplan AI, Correa D. The MSC: an injury drugstore. Cell Stem Cell 2011;9:11-5. https://doi.org/10.1016/j.stem.2011.06.008

3 Kokai LE, Marra K, Rubin JP. Adipose stem cells: biology and clinical applications for tissue repair and regeneration. Transl Res 2014;163:399-408. https://doi.org/10.1016/j.trsl.2013.11.009

4 De Francesco F, Ricci G, D'Andrea F, et al. Human adipose stem cells: from bench to bedside. Tissue Eng Part B Rev 2015;21:572-84. https://doi.org/10.1089/ten.TEB.2014.0608

5 Baer PC, Geiger H. Adipose-derived mesenchymal stromal/stem cells: tissue localization, characterization, and heterogeneity. Stem Cells Int 2012;2012:812693. https://doi.org/10.1155/2012/812693

6 Saxer F, Scherberich A, Todorov A, et al. Implantation of stromal vascular fraction progenitors at bone fracture sites: from a rat model to a first-in man study. Stem Cells 2016;34:2956-66. https://doi.org/10.1002/stem.2478

7 Hernigou P, Guerin G, Homma Y, et al. History of concentrated or expanded mesenchymal stem cells for hip osteonecrosis: is there a target number for osteonecrosis repair? Int

Orthop 2018;42:1739-45. https://doi.org/10.1007/s00264-018-4000-1

8 Figueroa D, Espinosa M, Calvo R, et al. Anterior cruciate ligament regeneration using mesenchymal stem cells and collagen type I scaffold in a rabbit model. Knee Surg Sports Traumatol Arthrosc 2014;22:1196-202. https://doi.org/10.1007/s00167-013-2471-6

9 Gabusi E, Manferdini C, Paolella F, et al. Focal defects of the knee articular surface: evidence of a regenerative potential pattern in osteochondritis dissecans and degenerative lesions. Biomed Res Int 2017;2017:9036305. https://doi.org/10.1155/2017/9036305

10 Senesi L, De Francesco F, Farinelli L, et al. Mechanical and enzymatic procedures to isolate the stromal vascular fraction from adipose tissue: preliminary results. Front Cell Dev Biol 2019;7:88. https://doi.org/10.3389/fcell.2019.00088

11 Pak J, Hun Lee J, Park KS, et al. Current use of autologous adipose tissue-derived stromal vascular fraction cells for orthopedic applications. J Biomed Sci 2017;24:9. https://doi.org/10.1186/s12929-017-0318-z

12 Koh YG, Choi YJ, Kwon SK, et al. Clinical results and second-look arthroscopic findings after treatment with adipose-derived stem cells for knee osteoarthritis. Knee Surg Sports Traumatol Arthrosc 2015;23:1308-16. https://doi.org/10.1007/s00167-013-2807-2

13 Hernigou P, Beaujean F. Treatment of osteonecrosis with autologous bone marrow grafting. Clin Orthop Relat Res 2002;405:14-23. https://doi.org/10.1097/00003086-200212000-00003

14 Hua KC, Yang HG, Feng JT, et al. The efficacy and safety of core decompression for the treatment of femoral head necrosis: a systematic review and meta-analysis. J Orthop Surg Res 2019;14:1:306. https://doi.org/10.1186/s13018-019-1359-7

15 Mao Q, Jin H, Liao F, et al. The efficacy of intraarterial delivery of concentrated autologous bone marrow containing mononuclear cells in the treatment of osteonecrosis in the femoral head: a five year follow-up study. Bone 2013;57:509-16. https://doi.org/10.1016/j.bone.2013.08.022

16 Abudusaimi Y, Aihemaitijiang, Y, Wang H, et al. Adispose derived stem cell enhance bone regeneration in vascular necrosis of the femoral head in rabbit. J Int Med Res 2011;39:1852-60. https://doi.org/10.1177/147323001103900528

17 Gomez-Barrena E, Rosset P, Gebhard F, et al. Feasibility and safety of treating non-unions in tibia, femur and humerus with autologous, expanded, bone marrow-derived mesenchymal stromal cells associated with biphasic calcium phosphate biomaterials in a multicentric, non-comparative trial. Biomaterials 2019;196:100-8. https://doi.org/10.1016/j.biomaterials.2018.03.033

ARTICOLO ORIGINALE

Giornale Italiano di Ortopedia e Traumatologia
2020;46:9-16; doi: 10.32050/0390-0134-195



Lo stelo protesico nell'anca displasica: razionale, sopravvivenza e cause di revisione

The stem in hip dysplasia: rationale, survival rates and reasons for revision

Francesco Castagnini[1] *(foto)*, Claudio Masetti[1], Riccardo Zucchini[2], Monica Cosentino[3], Barbara Bordini[3], Stefano Lucchini[1], Francesco Traina[1,4]

[1] Ortopedia-Traumatologia e Chirurgia Protesica e dei Reimpianti di Anca e Ginocchio, IRCCS Istituto Ortopedico Rizzoli, Bologna; [2] UO Ortopedia e Traumatologia, Azienda Ospedaliera Sant'Orsola Malpighi, Bologna; [3] Laboratorio di Tecnologia Medica, IRCCS Istituto Ortopedico Rizzoli, Bologna; [4] Professore Condiviso in Malattie dell'Apparato Locomotore, Università di Messina e Bologna

Riassunto

La displasia congenita è una delle principali cause di coxartrosi secondaria che conduce a protesi d'anca. Dal lato femorale, le variazioni morfologiche sono importanti (colli corti, diafisi strette e antiversioni importanti) e non sempre correlate al grado di displasia (come nel caso dell'antiversione). Da un punto di vista pratico, la displasia può comportare insidie nell'accesso chirurgico (anche in funzione di pregressi interventi), nelle forme, versioni e dimensioni del canale, nell'allungamento dell'arto conseguente a protesizzazione. Pertanto, specifici impianti (steli conici e modulari) e tecniche chirurgiche apposite (osteotomie sottotrocanteriche di accorciamento) sono spesso utilizzate nelle protesi su displasia. Analizzando il Registro protesico RIPO, emerge che le protesi su displasia non raggiungono risultati significativamente inferiori a lungo termine rispetto all'artrosi primitiva (95,6% a 17 anni), per quanto l'instabilità e le lussazioni siano ancora cause importanti di revisione. Da un punto di vista di sopravvivenza dello stelo, la displasia ottiene risultati anche migliori delle protesi su coxartrosi primitiva. Quindi, ad oggi, le protesi su displasia presentano ancora difficoltà importanti, legate soprattutto all'instabilità, ma possono dare risultati validi a lungo termine con gli impianti e le tecniche a disposizione.

Parole chiave: protesi totale anca, displasia, antiversione, stelo

Summary

Developmental dysplasia of the hip (DDH) is one of the main secondary osteoarthritis leading to total hip arthroplasty (THA). The morphology of the femur is frequently distorted (short neck, narrow diaphysis and high anteversion) and not always correlated to the dysplastic degree (like anteversion). Practically, THAs in DDH are technically challenging due to the surgical exposure (as a consequence of previous procedures), the shape, version and dimension of the canal, lower limb overlengthening. Therefore, specific implants (tapered and modular stems) and special surgical techniques (shortening subtrochanteric osteotomies) are often used in dysplastic osteoarthritis. Analyzing the RIPO prosthetic Registry, THAs in DDH did not achieve significantly lower long-term results than primary osteoarthritis (95.6% at 17 years), although instability and dislocations are still important reasons for revision. Considering stem revision as endpoint, THAs in DDH achieved even better results than in primary osteoarthritis. Thus, to date, THA in DDH still faces some troublesome complications, especially instability, but can achieve solid long-term results using the available implants and techniques.

Key words: *total hip replacement, dysplasia, anteversion, stem*

Ricevuto: 12 novembre 2019
Accettato: 17 febbraio 2020

Corrispondenza
Francesco Castagnini
Ortopedia-Traumatologia e Chirurgia Protesica e dei Reimpianti di Anca e Ginocchio, IRCCS Istituto Ortopedico Rizzoli, via Pupilli 1, 40136 Bologna
E-mail: francescocastagnini@hotmail.it

Conflitto di interessi
Gli Autori dichiarano di non avere alcun conflitto di interesse con l'argomento trattato nell'articolo.

Come citare questo articolo: Castagnini F, Masetti C, Zucchini R, et al. Lo stelo protesico nell'anca displasica: razionale, sopravvivenza e cause di revisione. Giornale Italiano di Ortopedia e Traumatologia 2020;46:9-16; https://doi.org/10.32050/0390-0134-195

© Copyright by Pacini Editore Srl

OPEN ACCESS

L'articolo è OPEN ACCESS e divulgato sulla base della licenza CC-BY-NC-ND (Creative Commons Attribuzione – Non commerciale – Non opere derivate 4.0 Internazionale). L'articolo può essere usato indicando la menzione di paternità adeguata e la licenza; solo a scopi non commerciali; solo in originale. Per ulteriori informazioni: https://creativecommons.org/licenses/by-nc-nd/4.0/deed.it

Introduzione

Morfologia dell'anca displasica

La displasia congenita è causa di una delle più comuni coxartrosi secondarie (8,7%) trattate con protesi totale d'anca [1,2]. L'anca displasica è caratterizzata da un'ampia varietà di anomalie anatomiche a carico dell'osso e dei tessuti molli [2]. L'acetabolo è spesso piccolo, scarsamente profondo e tendenzialmente antiverso. Il femore mostra un aumento dell'antiversione e del valgismo dell'angolo cervico-diafisario, modesta lateralizzazione e incongruenze metafiso-diafisarie, in un canale spesso più stretto che di norma [2]. La capsula è solitamente inspessita, i glutei sono generalmente ipotrofici [2]. Alcune di queste anomalie morfologiche sono correlate solo parzialmente al grado di displasia, misurato secondo la classificazione di Crowe [2,3]. La lateralizzazione del femore, come l'antiversione acetabolare e l'altezza del centro di rotazione non sembrano particolarmente influenzate dalla gravità della displasia. Differentemente, l'eterometria degli arti è solitamente molto importante nelle morfologie più displasiche.

L'analisi tridimensionale con TC dei femori displasici mostra alterazioni anatomiche evidenti anche nelle displasie più lievi (Crowe I), in particolare colli femorali corti, diafisi strette e antiversioni importanti [2-4]. La larghezza del canale midollare, l'angolo cervico-diafisario e il diametro mediolaterale del canale all'istmo sono inversamente proporzionali alla classificazione di Crowe [2]. Femori Crowe IV presentano canali decisamente più dritti [3,4]. Pertanto, la classificazione di Crowe permette di predire alcune importanti variazioni anatomiche, ma non l'antiversione femorale. Questo valore si mantiene mediamente stabile in tutti i femori displasici, indipendentemente dalla classificazione di Crowe, in un intervallo compreso tra 2° e 80° [3].

Problematiche tecniche nella protesizzazione del femore displasico

Risulta fondamentale focalizzare nel pre-operatorio le possibili difficoltà tecniche legate alla protesizzazione di un femore displasico [5,6].

Il primo aspetto tecnico degno di nota è legato all'esposizione chirurgica. Generalmente non ci sono vincoli di sorta nel femore moderatamente displasico. Tuttavia devono essere tenuti in considerazione i pregressi accessi chirurgici (se presenti). Inoltre può rendersi necessaria un'osteotomia femorale sottotrocanterica per controllare l'antiversione e la lunghezza del femore.

La forma e le dimensioni del canale femorale sono un altro problema complesso. Il canale è generalmente piccolo e ovalizzato, con asse maggiore in direzione antero-posteriore: è importante pianificare la giusta taglia di stelo e il modello corretto, che deve tenere conto anche dell'antiversione spesso elevata del femore. Non è possibile prevedere con certezza l'antiversione del femore dalle radiografie convenzionali, se non in maniera piuttosto generica. Inoltre, su radiografie convenzionali, quello che appare come un angolo cervico-diafisario valgo può essere in realtà una combinazione di valgismo e antiversione (spesso importante) del femore [7]. Pertanto una pianificazione tridimensionale con tagli trasversali dei condili femorali è consigliabile. Ciò consente di avere a disposizione impianti idonei per correggere le antiversioni maggiori ed evitare complicanze post-operatorie quali *impingement*, instabilità e deambulazione in intrarotazione.

L'eterometria è un problema spesso complesso nell'anca displasica. La ricostruzione anatomica del centro di rotazione risulta in un allungamento dell'arto che, se maggiore di 4 cm (valore ancora discusso), può comportare un significativo rischio di lesioni vascolo-nervose. In questo caso, si deve considerare un'osteotomia di accorciamento.

Impianti e tecniche chirurgiche per la protesizzazione femorale nella displasia

Gli impianti per protesizzare il femore displasico sono numerosi e sono da valutare in base al grado di anomalia anatomica [5,6].

Gli impianti cementati sono stati utilizzati non infrequentemente nella displasia dell'anca. I principali vantaggi risiedono nella fissazione (non è necessaria una presa ottimale a livello metafisario o diafisario), nell'aggiustamento dell'antiversione (solo parziale) e nella dimensione (sono steli più piccoli). Tuttavia, canali molto piccoli non consentono di raggiungere un manto cementizio adeguato lungo tutto il femore. Sono state riportate sopravvivenze notevoli a 20 anni negli steli cementati (89,7%) [5]. Tuttavia, la stessa tecnica ha dato risultati più scadenti nelle displasie più severe, con tassi di mobilizzazione asettica fino al 40% a 16 anni [8].

Gli impianti non cementati sono una scelta più diffusa, soprattutto in funzione della giovane età dei pazienti coinvolti [5]. Steli monoblocco a presa metafisaria sono impianti da riservare solo a deformità minori, laddove il femore prossimale mantiene una conformazione relativamente normale. In questi casi, sono stati descritti risultati a lungo termine rassicuranti [5]. In caso di colli femorali valghi e antiversi e *mismatch* prossimo-distale, si può incorrere in alcune serie complicanze, quali la frattura periprotesica, il malposizionamento e l'errore di taglia [5]. Recentemente, steli corti a presa metafisaria sono stati utilizzati con successo nelle displasie fino al grado III di Crowe [9]. I risultati sono stati molto positivi, tuttavia la pianificazione pre-operatoria deve essere molto accurata in quanto la fissazione di questi steli risiede nella zona metafisaria, dove la displasia può comportare deformità anche severe.

Per le displasie più complesse, soprattutto in caso di versioni elevate (si riporta un *cut-off* di 25°-30°, mai effettivamente dimostrato), le scelte possibili sono sostanzialmente due: gli steli conici o gli steli modulari [5,6,10-13]. Gli impianti conici diffusamente rivestiti, forti della presa più distale, sono meno suscettibili alle anomalie di conformazione della metafisi e consentono di controllare l'antiversione del femore [12] (Fig. 1). Al contempo, però, sono meno rispettosi del *bone stock* in ottica di possibili revisioni. Faldini et al. hanno descritto risultati ottimi a lungo termine, notando un certo tasso di *stress shielding* prossimale (25%) imputabile alla presa distale dello stelo [10]. Nonostante la Letteratura sugli steli conici non modulari nella displasia sia scarsa, questi impianti sono di riferimento in tutte le conformazioni femorali complesse [14]. Una revisione della letteratura ha descritto sopravvivenze del 100% a medio-lungo termine in quasi tutte le casistiche, con segni radiografici di osteointegrazione in tutti gli impianti. Gli steli modulari sono stati frequentemente utilizzati. Sono stati impiantati con successo steli anatomici con colletti modulari, ma da riservare solo a versioni non troppo elevate e in assenza di importante *mismatch* [15,16] (Fig. 2). Molto più abbondante è la letteratura riguardante steli modulari con conformazione conica distale [12,17,18]. Questi steli consentono di ottenere una buona integrazione distale e una presa anche metafisaria (tramite gli sleeve modulari), consentendo un'accurata ricostruzione dei parametri biomeccanici dell'anca (offset, versione, angolo cervico-diafisario). Tuttavia, non risolvono il problema dell'invasività nei confronti del *bone stock* tipico degli steli conici estesamente rivestiti e introducono i rischi legati alla modularità (usura all'interfaccia, fallimento meccanico). Benazzo et al. hanno descritto una casistica di 143 pazienti displasici trattati con uno stelo conico modulare: la sopravvivenza è stata pari al 97,6% a 8 anni [17]. Sono stati riportati 3 fallimenti, uno per frattura periprotesica, uno per affondamento dello stelo e uno legato a una frattura intraoperatoria. Sono state segnalate 3 fratture intraoperatorie. Gli Autori hanno riportato un tasso elevato di linee di radiolucenza prossimali, imputabili alla complessa anatomia femorale, ma di nessun significato clinico a lungo termine. Diversi Autori, tra cui Imbuldeniya et al. e Takao et al., hanno riportato casistiche meno numerose di protesi su displasie severe, raggiungendo tassi di sopravvivenza comunque edificanti a lungo termine [12,17]. Nessun Autore ha descritto fallimenti legati alla modularità dell'impianto [12,17,18].

Un'ulteriore soluzione è rappresentata dagli impianti *custom-made* [5,6]. Le casistiche a lungo termine sono poco numerose, anche se i primi risultati sembrano incoraggianti. Occorre segnalare che questi impianti, se da un lato sono efficaci nel ricostruire i parametri biomeccanici e ottenere il miglior contatto osso-protesi, sono anche poco versatili, costosi e difficili da produrre.

Le displasie più severe con accorciamenti importanti possono richiedere tecniche chirurgiche speciali a carico del femore per ridurre il rischio di possibili danni vascolo-nervosi [19,20]. Infatti, qualora ci si avvalga di una ricostruzione quanto più possibile anatomica del centro di rotazione senza utilizzare impianti modulari, il rischio di un eccessivo allungamento dell'arto è sensibile, soprattutto nelle displasie più gravi. Attualmente si ritiene che un allungamento di oltre 4 cm comporti un maggiorato rischio di danno vascolo-nervoso. Tuttavia, non esiste un chiaro valore soglia e allungamenti anche maggiori non hanno comportato lesioni in diverse casistiche [21]. L'eumetria degli arti inferiori può es-

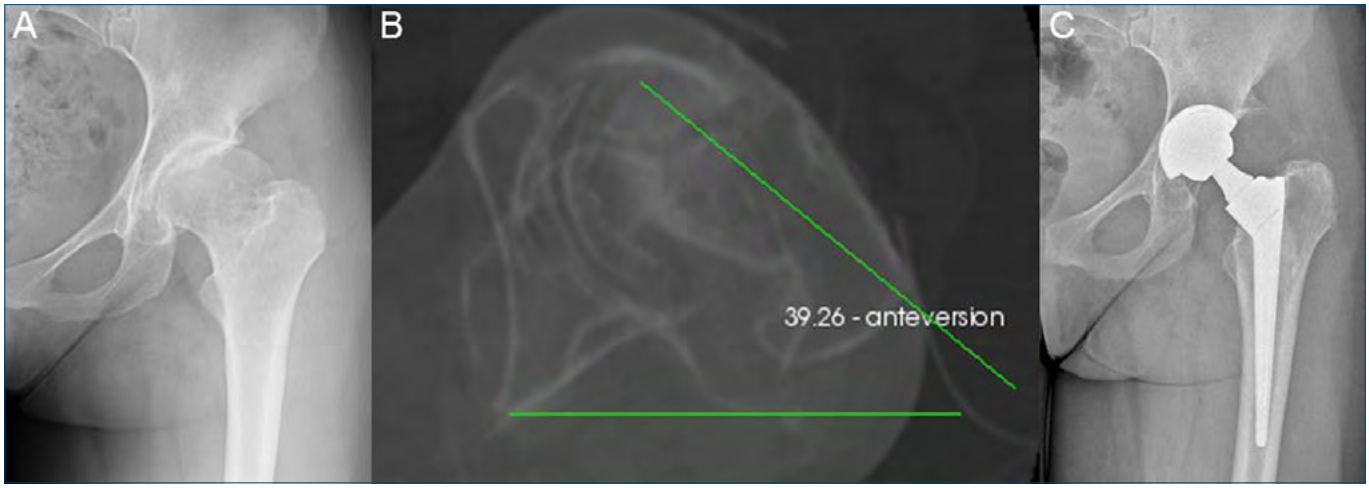

Figura 1. Displasia Crowe I con evidenza ai tagli trasversali TC di un'elevata antiversione femorale (39°) (A, B): è stata selezionata una protesi conica con collo modulare per ripristinare la giusta versione.

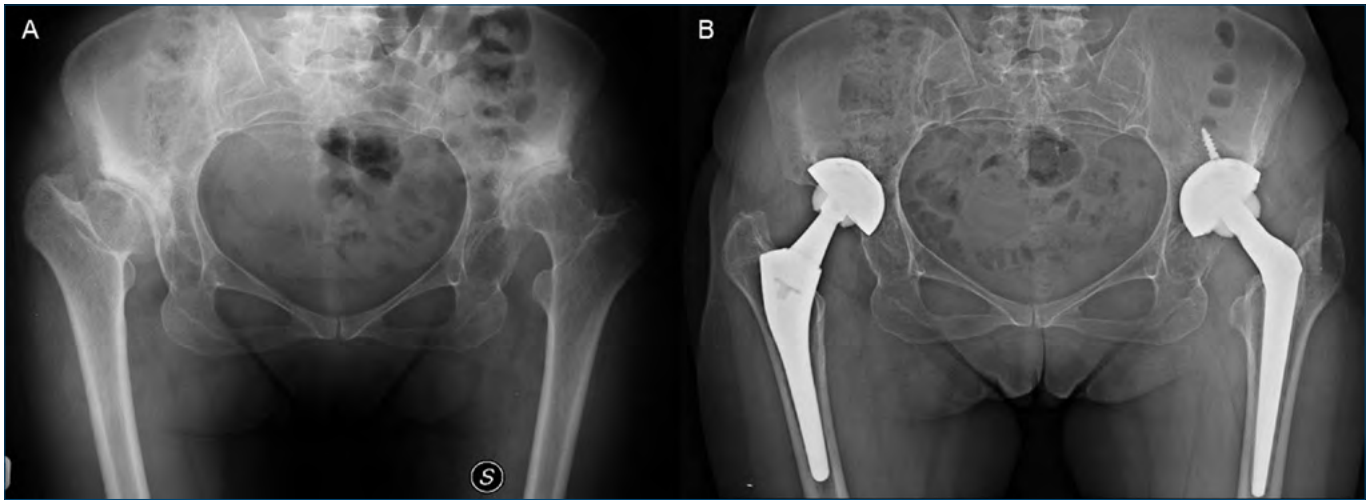

Figura 2. Una displasia Crowe III bilaterale trattata con due impianti diversi, anatomico con collo modulare a destra e conico estesamente rivestito a sinistra, in funzione della diversa antiversione femorale (A). A 12 anni è stato raggiunto un ottimo risultato clinico-radiografico bilaterale.

sere raggiunta con diverse tecniche chirurgiche: oltre alla ricostruzione acetabolare, l'impianto femorale e l'eventuale uso di un'osteotomia di accorciamento permette di ripristinare la corretta lunghezza [21]. L'utilizzo di una ricostruzione con centro di rotazione anatomico può comportare un allungamento: nella casistica di Imbuldeniya et al., la ricostruzione dei parametri biomeccanici è stata ottenuta con il solo impianto modulare, anche in caso di displasie gravi [12]. Tuberosità ischiatiche protruse, lunghe distanze tra il piccolo e il grande trocantere, fibrosi diffuse e un offset corto sono indicazioni per l'osteotomia di accorciamento [20]. L'indicazione a un'osteotomia è frutto di valutazioni sulla lunghezza dell'arto (non è ancora perfettamente chiarito il valore critico di allungamento), la versione femorale e la tensione del nervo sciatico. Diverse tecniche possono essere eseguite. La più semplice è un'osteotomia trasversale, a 1 cm dal piccolo trocantere: si rimuove la parte di osso del segmento distale che, dopo riduzione del frammento prossimale nell'acetabolo, si sovrappone. Mantenere la corretta rotazione dei due frammenti dopo l'osteotomia è critico. L'osteotomia obliqua è un'altra tecnica valida, dove cambia solo la direzione del taglio. L'osteotomia di Chevron, la *step-cut* e la sigmoidea consentono di migliorare il controllo rotazionale e il contatto osseo, a discapito della maggiore difficoltà tecnica. La revisione della Letteratura non ha mostrato differenze cliniche percepibili tra le diverse tecniche di osteotomia [21]. L'osteotomia trasversale è la più diffusa: è semplice, conserva la metafisi, ripristina la versione e la lunghezza dell'arto. La quantità di osso da rimuovere è legata alla pianificazione pre-operatoria e al controllo intraoperatorio: la necessità di bone graft non è stata a oggi stabilita. Una buona stabilità dell'osteotomia è ottenuta tramite steli conici a presa distale, con eventuale utilizzo di mezzi di sintesi aggiuntivi. Grappiolo et al. hanno descritto i risultati di 102 displasie Crowe IV trattate con osteotomia di accorciamento e stelo conico monoblocco [22]. L'osteotomia è stata eseguita trasversalmente a 8-10 cm dal grande trocantere, rimuovendo una media di 3 cm di osso (2-5 cm). I due frammenti sono stati lavorati per accogliere l'impianto definitivo (Wagner cone, Zimmer Biomet, US). L'osteotomia è stata stabilizzata dall'impianto stesso e da un cerchiaggio a otto di rinforzo. I risultati delle osteotomie sottotrocanteriche non sono sempre così brillanti: solo l'80% dei casi è soddisfacente e le pseudoartrosi sono un evento affatto eccezionale (8-29%: il 7% dei fallimenti può essere legato a questa causa). Grappiolo et al hanno riportato un tasso di pseudoartrosi del 3,8%, con due revisioni di stelo: tendenzialmente, gli steli conici non cementati hanno ridotto questa complicanza nelle casistiche maggiori [22]. L'utilizzo di tecniche di stabilizzazione (placche, viti o cerchiaggi) non è stato chiarito con certezza: il semplice stelo può essere anche sufficiente.

Scopo del lavoro

Nonostante siano disponibili molteplici impianti e tecniche per il trattamento della displasia dal versante femorale, non è ancora possibile stabilire se effettivamente la diagnosi di displasia possa incidere sulla sopravvivenza e sulle cause di revisione dello stelo protesico. Pertanto, è stato interrogato un Registro protesico sulla sopravvivenza e sulle ragioni di revisione degli impianti, con particolare riguardo allo stelo, paragonando i risultati delle protesi su artrosi primaria e su displasia.

Materiali e metodi

Il Registro della regione Emilia Romagna (RIPO) è stato interrogato sulla diversa sopravvivenza tra gli steli nell'anca displasica, (diagnosi pre-operatoria: patologia congenita) e nell'artrosi primaria (diagnosi pre-operatoria: coxartrosi primaria), valutando tutti gli impianti non cementati d'anca eseguiti da gennaio 2000 a dicembre 2016. Sono state escluse protesi cementate o ibride e accoppiamenti metallo-metallo. Le caratteristiche demografiche e di impianto sono state analizzate e confrontate. Quindi, sono state paragonate le diverse sopravvivenze nei due gruppi, valutando e comparando anche le ragioni di revisione.

Il database RIPO comprende tutte le protesi primarie e di revisione dell'anca, del ginocchio e della spalla, eseguite in 68 unità ortopediche dal gennaio 2000 [23]. Le condizioni cliniche dei pazienti, le caratteristiche delle procedure chirurgiche, il tipo (lotto e codice) e la fissazione degli impianti sono raccolti in modo simile ai più importanti registri nazionali. Il rapporto include solo i pazienti residenti. Questo metodo evita la distorsione dovuta alla perdita di dati al follow-up: le revisioni chirurgiche sui pazienti residenti, anche se eseguite altrove in Italia, vengono sempre ricondotte economicamente alla regione di riferimento e acquisite dal registro. Il RIPO ha raggiunto un tasso di cattura del 98% [16].

Lo studio da Registro non necessita di preventiva approvazione del Comitato Etico locale, essendo la raccolta di dati anonima ed eseguita come pratica standard.

Analisi statistica

La demografia del paziente, le caratteristiche dell'impianto e le ragioni della revisione sono state analizzate utilizzando statistiche descrittive, quali mezzi, intervalli e percentuali. I valori sono stati confrontati usando un test t o un test Chi quadrato. È stata eseguita l'analisi di sopravvivenza di Kaplan-Meier: l'endpoint era la revisione di ogni singolo componente e quindi del solo stelo. I tempi di sopravvivenza degli impianti non sottoposti a revisione sono stati calcolati considerando l'ultima data di osservazione (31 Dicembre 2016) o la data del decesso. La soglia di significatività era $p = 0{,}05$ per tutti i test. Tutte le analisi statistiche sono state eseguite utilizzando JMP®, versione <x>. SAS Institute Inc., Cary, NC, 1989-2007.

Risultati

Le caratteristiche dei pazienti residenti sottoposti a sostituzione protesica per artrosi primaria o displasia tra il gennaio 2000 e il dicembre 2016 sono presentati in Tabella I. Sono stati confrontati i due gruppi in termini di tasso di sopravvivenza globale e fallimento globale (Tab. II). La sopravvivenza era simile in entrambi i gruppi (4% nelle artrosi, 4,2% nelle

Tabella I. Analisi statistica descrittiva dei due gruppi: emerge un maggior uso di componenti modulari e di teste inferiori a 36 mm nei casi displasici, che sono generalmente donne normopeso. BMI: 14,6% di dati mancanti.

Statistiche descrittive	Diagnosi primaria	
	Artrosi primitiva	Displasia
N. di protesi (%)	45678 (89,3)	5492 (10,7)
Età media *(min-max)*	69,4 (18-96)	60,4 (18-88)
Sesso *Femmine (%)* *Maschi (%)*	 25930 (56,8) 19748 (43,2)	 4224 (76,9) 1268 (23,1)
Classe BMI *Normopeso e sottopeso (%)* *Sovrapeso e obesi (%)*	 12627 (32,4) 26319 (67,6)	 2206 (46,4) 2550 (53,6)
Tipo di collo *Fisso (%)* *Modulare (%)*	 30022 (65,7) 15655 (34,3)	 2833 (51,6) 2658 (48,4)
Dimensione della testina *<36 (%)* *≥36 (%)*	 27448 (60,1) 18195 (39,9)	 4022 (73,3) 1465 (26,7)
N. di protesi fallite (%)	1824 (4,0)	228 (4,2)
N. di steli falliti (%)	1237 (2,7)	132 (2,4)

Tabella II. Sopravvivenza globale dei due gruppi con esposti al rischio.

	Sopravvivenza percentuale globale (Intervallo di confidenza al 95%)						
Anni	**1**	**3**	**5**	**7**	**10**	**15**	**17**
Artrosi primitiva	99,3 (99,2-99,3)	98,4 (98,3-98,6)	97,9 (97,7-98,0)	97,3 (97,1-94,7)	96,1 (95,9-96,4)	94,4 (94,0-94,8)	93,4 (92,6-94,0)
Esposti al rischio	*40864*	*32713*	*25254*	*18593*	*10377*	*2268*	*578*
Displasia	99,2 (98,9-99,4)	98,5 (98,2-98,8)	98,1 (97,7-98,5)	97,9 (97,4-98,3)	97,6 (97,0-98,0)	96,1 (95,2-96,8)	95,6 (94,5-96,5)
Esposti al rischio	*5124*	*4434*	*3761*	*3061*	*2129*	*635*	*182*

displasie). Tra i due gruppi emergeva, inoltre, che la mobilizzazione asettica di stelo era maggiore nei casi artrosici (0,7%) rispetto ai casi displasici (0,4%). Al contrario, la mobilizzazione asettica del cotile (3,8% *vs* 2,9%), l'instabilità primaria (2,3% *vs* 1,7%) e la lussazione protesica (15,9% *vs* 8,7%) erano causa importante di revisione nel gruppo dei displasici, rispetto alle artrosi primitive (Tab. III). Valutando invece il solo *end-point* revisione di stelo, i due gruppi mostrano una differenza statisticamente significativa a vantaggio delle protesi su displasia (p = ,03, Test di Wilcoxon; tasso di rischio relativo aggiustato per età artrosi *vs* displasia 1,43 CI 95%: 1,19-1,74, p < ,0001) (Fig. 3). Questa evidenza risultava indipendente anche dalla dimensione della testina.

Discussione

Questi risultati tendono a confermare che, anche in casi displasici, il versante femorale può essere approcciato con tecniche valide e durature, senza significativi rischi di revisione della componente a lungo termine. Tuttavia, le revisioni per lussazioni o instabilità sono ancora numerose, segnalando che il controllo dell'antiversione combinata e del tensionamento dei tessuti molli è un problema ancora importante nella displasia, e parte di esso è in stretta correlazione con il posizionamento e la scelta dell'impianto femorale [21,22]. Deve essere comunque sottolineato che i risultati da analisi di Registro potrebbero risentire della mancanza di valutazioni radiologiche pre-operatorie e post-

Tabella III. Le cause di revisione (espresse come percentuali) nei due gruppi, artrosi primaria e displasia.

Cause di revisione	% distribuzione delle cause di fallimento Displasia	% distribuzione delle cause di fallimento Artrosi
Mobilizzazione asettica stelo	16,7	24,0
Frattura periprotesica	15,2	21,0
Rottura protesi	8,3	15,0
Lussazione protesica	15,9	8,7
Extra regione	12,1	5,6
Mobilizzazione settica	6,1	6,1
Mancante	5,3	5,3
Mobilizzazione asettica globale	7,6	4,9
Mobilizzazione asettica cotile	3,8	2,9
Dolore senza mobilizzazione	3,0	2,4
Instabilità primaria	2,3	1,7
Altro	3,0	1,1
Ossificazioni	0	0,8
Usura polietilene	0,8	0,6
Totale complessivo	**100,0**	**100,0**

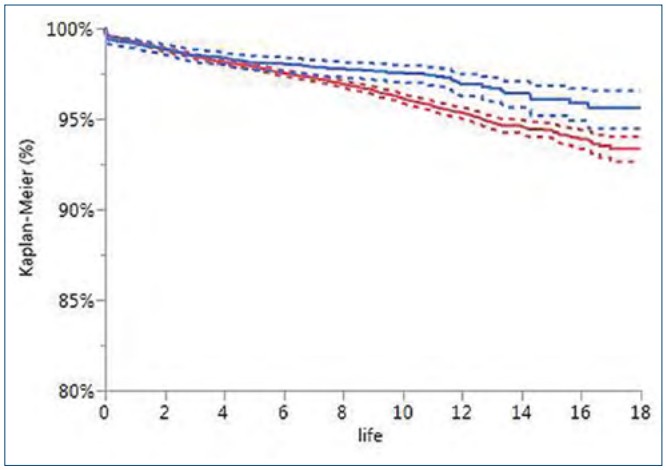

Figura 3. Curva di sopravvivenza secondo Kaplan Meier (*end-point*: revisione dello stelo): al follow-up a lungo termine si evidenzia una differenza statisticamente significativa in favore dei displasici (linea blu) rispetto alle artrosi primitive (linea rossa).

operatorie, delle diversità demografiche dei due campioni e dell'influsso dell'alto volume/esperienza degli operatori sui casi displasici, fattori che non possono essere adeguatamente apprezzati con studi sui *big data*.

Le variazioni anatomiche rendono la sostituzione dell'anca displasica non sempre semplice e possono comportare maggiori tassi di complicazioni. Danni vascolo-nervosi, fratture periprotesiche e lussazioni sono generalmente più comuni nei pazienti displasici rispetto ai pazienti con coxartrosi primaria [5]. Una pianificazione corretta consente di evitare buona parte di queste complicanze: attraverso una TC dalla quarta vertebra lombare ai piatti tibiali e un software di pianificazione apposito, si può individuare la versione, le anomalie femorali e il grado di allungamento, nonché il miglior impianto. Ciò permette di anticipare le possibili complicazioni, preparare gli impianti più idonei, pianificare il miglior accesso, ricostruire più efficacemente la biomeccanica dell'anca. L'analisi dei dati di Registro sembra confortare sulla buona integrazione e durata degli impianti dal lato femorale, certamente non inferiore ai casi con artrosi primitive (e questa è una novità rispetto ai risultati storici delle protesi su displasia) [5,8-22]. Differentemente, rimangono perplessità sui rischi di instabilità e lussazioni, complicanze dove anche il fattore femorale gioca un ruolo importante. Purtroppo, i cotili spesso piccoli impediscono l'utilizzo di teste di maggior diametro e l'ipotrofia abduttoria legata alla malattia rimane un'incognita solo in parte controllabile e migliorabile: pertanto, il posizionamento e la scelta dell'impianto femorale devono essere quanto più possibile precisi per ridurre al minimo i rischi di (sub)lussazione e insufficienza abduttoria.

Bibliografia

1 Vavřík P, Landor I, Popelka S, et al. The national register of joint replacements of the Czech Republic. Acta Chir Orthop Traumatol Cech 2014;81Suppl:3-68.

2 Gustke K. The dysplastic hip: not for the shallow surgeon. Bone Joint J 2013;95-B (11 Suppl A):31-6. https://doi.org/10.1302/0301-620X.95B11.32899

3 Sugano N, Noble PC, Kamaric E, et al. The morphology of the femur in developmental dysplasia of the hip. J Bone Joint Surg Br 1998;80:711-9. https://doi.org/10.1302/0301-620x.80b4.8319

4 Argenson JN, Ryembault E, Flecher X, et al. Three-dimensional anatomy of the hip in osteoarthritis after developmental dysplasia. J Bone Joint Surg Br 2005;87:1192-6. https://doi.org/10.1302/0301-620X.87B9.15928

5 Perry KI, Berry DJ. Femoral considerations for total hip replacement in hip dysplasia. Orthop Clin North Am 2012;43:377-86. https://doi.org/10.1016/j.ocl.2012.05.010

6 Greber EM, Pelt CE, Gililland JM, et al. Challenges in total hip arthroplasty in the setting of developmental dysplasia of the hip. J Arthroplasty 2017;32:S38-S44. https://doi.org/10.1016/j.arth.2017.02.024

7 Peters CL, Chrastil J, Stoddard GJ, et al. Can radiographs predict the use of modular stems in developmental dysplasia of the hip? Clin Orthop Relat Res 2016;474:423-9. https://doi.org/10.1007/s11999-015-4458-8

8 Stans AA, Pagnano MW, Shaughnessy WJ, et al. Results of total hip arthroplasty for Crowe type III developmental hip dysplasia. Clin Orthop 1998;348:149-57.

9 Buttaro MA, Slullitel PA, Zanotti G, et al. Is a short stem suitable for patients with hip dysplasia? A report on technical problems encountered during femoral reconstruction. Hip Int 2018;28:315-23. https://doi.org/10.5301/hipint.5000562

10 Faldini C, Miscione MT, Chehrassan M, et al. Congenital hip dysplasia treated by total hip arthroplasty using cementless tapered stem in patients younger than 50 years old: results after 12-years follow-up. J Orthop Trauma 2011;12:213-8. https://doi.org/10.1007/s10195-011-0170-y

11 Dorr LD, Malik A, Dastane M, et al. Combined anteversion technique for total hip arthroplasty. Clin Orthop Relat Res 2009;467:119-27. https://doi.org/10.1007/s11999-008-0598-4

12 Imbuldeniya AM, Walter WL, Zicat BA, et al. Cementless total hip replacement without femoral osteotomy in patients with severe developmental dysplasia of the hip: minimum 15-year clinical and radiological results. Bone Joint J 2014;96-B:1449-54. https://doi.org/10.1302/0301-620X.96B11.33698

13 Abdel MP. CORR Insights (®): can a conical implant successfully address complex anatomy in primary THA? Radiographs and hip scores at early follow-up. Clin Orthop Relat Res 2016;474:465-6. https://doi.org/10.1007/s11999-015-4530-4

14 Parry MC, Vioreanu MH, Garbuz DS, et al. The Wagner cone stem for the management of the challenging femur in prima-

ry hip arthroplasty. J Arthroplasty 2016;31:1767-72. https://doi.org/10.1016/j.arth.2016.02.007

15 Montalti M, Castagnini F, Giardina F, et al. Cementless total hip arthroplasty in Crowe III and IV dysplasia: high hip center and modular necks. J Arthroplasty 2018;33:1813-9. https://doi.org/10.1016/j.arth.2018.01.041

16 Traina F, De Fine M, Biondi F, et al. The influence of the centre of rotation on implant survival using a modular stem hip prosthesis. Int Orthop 2009;33:1513-8. https://doi.org/10.1007/s00264-008-0710-0

17 Benazzo FM, Piovani L, Combi A, et al. MODULUS stem for developmental hip dysplasia: long-term follow-up. J Arthroplasty 2015;30:1747-51. https://doi.org/10.1016/j.arth.2015.04.021

18 Takao M, Ohzono K, Nishii T, et al. Cementless modular total hip arthroplasty with subtrochanteric shortening osteotomy for hips with developmental dysplasia. J Bone Joint Surg Am 2011;93:548-55. https://doi.org/10.2106/JBJS.I.01619

19 Reikerås O, Haaland JE, Lereim P. Femoral shortening in total hip arthroplasty for high developmental dysplasia of the hip. Clin Orthop Relat Res 2010;468:1949-55. https://doi.org/10.1007/s11999-009-1218-7

20 Tahta M, Isik C, Uluyardimci E, et al. Total hip arthroplasty without subtrochanteric femoral osteotomy is possible in patients with Crowe III/IV developmental dysplasia: total hip arthroplasty without femoral osteotomy. Arch Orthop Trauma Surg 2020;140:409-13. https://doi.org/10.1007/s00402-019-03320-6

21 Li C, Zhang C, Zhang M, et al. Comparison of transverse and modified subtrochanteric femoral shortening osteotomy in total hip arthroplasty for developmental dysplasia of hip: a meta-analysis. BMC Musculoskelet Disord 2014;15:331. https://doi.org/10.1186/1471-2474-15-331

22 Grappiolo G, La Camera F, Della Rocca A, et al. Total hip arthroplasty with a monoblock conical stem and subtrochanteric transverse shortening osteotomy in Crowe type IV dysplastic hips. Int Orthop 2019;43:77-83. https://doi.org/10.1007/s00264-018-4122-5

23 Affatato S, Cosentino M, Castagnini F, et al. Registry study on failure incidence in 1,127 revised hip implants with stem trunnion re-use after 10 years of follow-up: limited influence of an adapter sleeve. Acta Orthop 2019;90:417-20. https://doi.org/10.1080/17453674.2019.1618649

CASO CLINICO

Giornale Italiano di Ortopedia e Traumatologia
2020;46:17-20; doi: 10.32050/0390-0134-198

La frattura di femore nel neonato da parto cesareo con presentazione podalica

Femoral fracture in newborn after cesarean section for breech presentation

Ludovica Auregli, Luca Canobbio, Lisa Bezzan, Pietro Corradini, Carlo Faccioli, Cristina Di Paola, Gian Maria Giulini *(foto)*

UOC di Ortopedia e Traumatologia, ULSS 9 Veneto OC "G. Fracastoro" San Bonifacio (VR)

Riassunto

Le fratture di femore ostetriche sono lesioni rare, in particolare quelle riguardanti il terzo prossimale, caratterizzate da una buona prognosi. La Letteratura offre diverse strategie terapeutiche per il trattamento di questo tipo di fratture. Viene riportato e discusso un caso di frattura ostetrica di terzo prossimale di femore in un neonato pretermine nato da parto cesareo per presentazione podalica.

Parole chiave: fratture di femore, parto cesareo, presentazione podalica, trattamento

Summary

Birth-related femur fractures are rare injuries, especially these localized at the proximal third of the diaphysis, and they are characterized by a very good prognosis. Different management strategies are planned for these fractures in Literature. The Authors report on a preterm infant delivered by a cesarean section for breech presentation with a birth-related fracture of the proximal femoral shaft.

Key words: *femoral fractures, cesarean section, breech presentation, treatment*

Ricevuto: 18 dicembre 2019
Accettato: 4 febbraio 2020

Corrispondenza
Ludovica Auregli
via L. Poloni 7, 37122 Verona
E-mail: auregli.ludovica@gmail.com

Conflitto di interessi
Gli autori dichiarano di non avere alcun conflitto di interesse con l'argomento trattato nell'articolo.

Come citare questo articolo: Auregli L, Canobbio L, Bezzan L, et al. La frattura di femore nel neonato da parto cesareo con presentazione podalica. Giornale Italiano di Ortopedia e Traumatologia 2020;46:17-20; https://doi.org/10.32050/0390-0134-198

© Copyright by Pacini Editore Srl

OPEN ACCESS

L'articolo è OPEN ACCESS e divulgato sulla base della licenza CC-BY-NC-ND (Creative Commons Attribuzione – Non commerciale – Non opere derivate 4.0 Internazionale). L'articolo può essere usato indicando la menzione di paternità adeguata e la licenza; solo a scopi non commerciali; solo in originale. Per ulteriori informazioni: https://creativecommons.org/licenses/by-nc-nd/4.0/deed.it

Introduzione

L'incidenza delle fratture ostetriche di ossa lunghe è molto bassa: 0,1% da parto vaginale e 0,5% da parto cesareo [1]. Il sito di frattura più frequente è la clavicola, seguito dall' omero [2]. La frattura del femore è considerata rara nei neonati: l'incidenza varia tra lo 0,13 e lo 0,077 per 1000 parti [3]. Molti Autori sottolineano la correlazione tra fratture ostetriche e parto vaginale in presentazione podalica [4-6] e il ruolo del parto cesareo nella riduzione del rischio di questo tipo di fratture [3,7]. Gli studi in Letteratura, tuttavia, presentano casistiche disomogenee: Kancherla et al. descrivono 10 casi di neonati con frattura di diafisi femorale, 6 dei quali nati da parto cesareo [8]. Capobianco et al. descrivono un caso di frattura femorale in un neonato nato da parto cesareo rimarcando che tale via non elimina il rischio di questa complicanza [9]. Le opzioni terapeutiche descritte per queste fratture in bambini di età compresa da 0 ai 24 mesi sono numerose: tutore di Pavlik, gesso pelvi-podalico, trazione [10]. Gli Autori descrivono un caso di frattura del terzo prossimale diafisario di femore in un neonato nato da parto cesareo con presentazione podalica, trattato con gesso pelvi-podalico.

Caso clinico

Il paziente era un maschio di 2150 g nato a 33 + 4 settimane da parto cesareo in urgenza, con presentazione podalica. Dopo la nascita è stato ricoverato nel reparto di neonatologia per prematurità. La madre era una donna asiatica di 30 anni, primipara, con anamnesi positiva per una precedente interruzione volontaria di gravidanza. Il neonato presentava un Apgar score di 8 a 1 minuto e 9 a 5 minuti. Subito dopo l'estrazione del bambino è stata sospettata una frattura di femore per presenza di tumefazione evidente alla coscia destra. Eseguiva dunque l'esame radiografico che mostrava la presenza di una frattura del terzo prossimale della diafisi femorale con scomposizione anteriore del moncone prossimale (Fig. 1). Nella stessa giornata il neonato è stato sottoposto a valutazione ortopedica: la coscia risultava lievemente deformata e tumefatta, senza riscontro di deficit vascolo-nervosi periferici. È stata applicata una stecca di Zimmer e una doccia gessata per immobilizzare temporaneamente il femore e il giorno successivo abbiamo confezionato un gesso pelvi-podalico sotto controllo fluoroscopico: le immagini intraoperatorie mostravano una riduzione accettabile (Fig. 2a). Dopo 5 giorni è stato eseguito un controllo radiografico nel quale si evidenziavano accorciamento e angolazione dei monconi, pertanto è stato necessario modificare l'apparecchio gessato (Fig. 2b). Dopo 2 settimane di trattamento è stato rimosso il gesso. Al 22° giorno di follow-up, le radiografie mostravano la formazione del callo osseo. L'ultimo controllo a 10 mesi evidenziava una guarigione soddisfacente: non erano presenti angolazioni o dismetrie né deformità e il bambino muoveva l'arto senza limitazioni (Fig. 3).

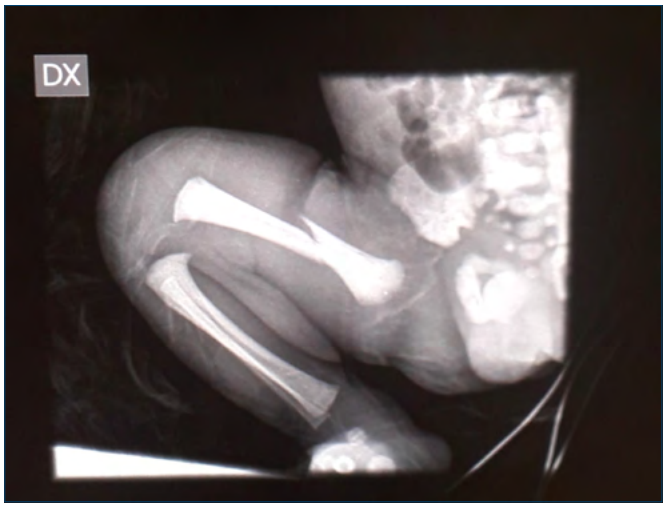

Figura 1. Rx che mostra la frattura del terzo prossimale diafisario di femore destro.

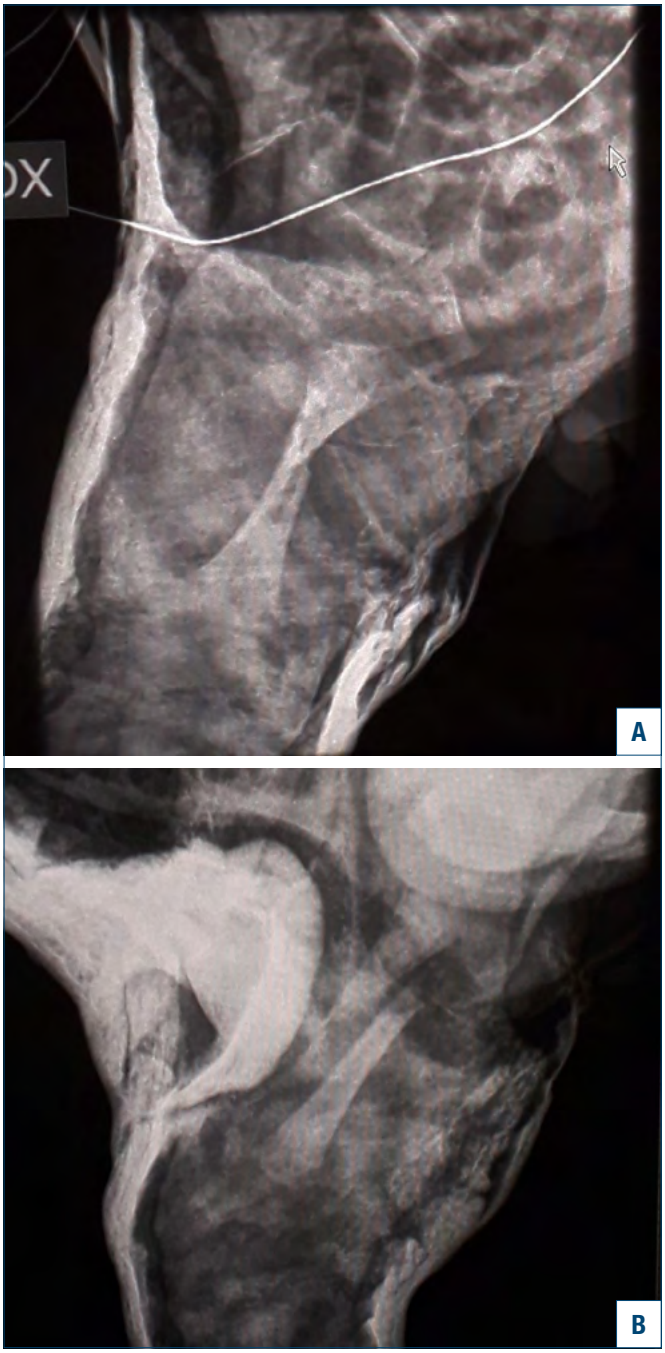

Figura 2. A) Controllo radiografico post-riduzione a 1 giorno. B) Controllo radiografico a 5 giorni che mostra perdita di riduzione.

Figura 3. Controllo radiografico dopo 10 mesi.

Discussione

La Letteratura propone diverse opzioni terapeutiche per il trattamento delle fratture di femore ostetriche il bendaggio semplice, l'immobilizzazione in gesso pelvi podalico, il tutore di Pavlik, la trazione di Bryant [11,12]. Papi et al. descrivono un caso trattato con tutore di Pavlik per 23 giorni ottenendo un ottimo risultato [13]. Thakkar et al. descrivono lo stesso trattamento, anche se, nonostante la radiografia a 17 giorni mostrasse la formazione di un buon callo osseo, è stato consigliato ai genitori il proseguimento del trattamento con tutore di Pavlik per ulteriori 6-8 settimane [14]. Kancherla et al. riportano 10 casi di frattura di femore neonatali: 8 casi di frattura diafisaria trattati con gesso pelvi podalico e 2 fratture sottotrocanteriche trattate con bendaggio coscia-addome. In tutti i casi è stata raggiunta un'ottima guarigione con mobilizzazione priva di dolore a 4 settimane [8]. Viene anche riportato un caso di frattura diafisaria composta asintomatica trattata conservativamente in gesso sintetico per 21 giorni con guarigione completa, rimarcando l'importanza di un attento monitoraggio clinico nei neonati da parto cesareo con presentazione podalica [15]. Il gruppo di Ibrahima ha utilizzato un gesso pelvi-podalico bilaterale per il trattamento di una frattura medio-diafisaria riportando una guarigione soddisfacente con buon allineamento [17]. Uri Givon et al. riportano 13 casi di frattura di femore di neonati trattati con trazione di Bryant posizionata su entrambi gli arti con anche flesse a 90°per una durata media di 16,5 giorni ottenendo un buon risultato senza complicanze [16]. Capobianco et al. pubblicano un caso di frattura scomposta di femore trattata con immobilizzazione in estensione per 23 giorni con un discreto risultato [9], nonostante nello studio di Stannard et al. vengano citati gli svantaggi di questo tipo di metodica tra i quali il rischio di paralisi ischemica di Volkmann [12]. In quest'ultima revisione vengono descritti vantaggi e svantaggi delle differenti opzioni terapeutiche, sottolineando la difficoltà nel mantenere la riduzione nelle fratture sottotrocanteriche trattate con gesso pelvi-podalico e suggerendo, in conclusione, l'utilizzo del tutore di Pavlik [12]. Il trattamento ottimale va correlato alla sede della frattura e alle sue caratteristiche ma dipende anche dalle preferenze e dalle abitudini del chirurgo. Qualunque tipologia di trattamento si scelga di adottare, è mandatorio perseguire una riduzione accettabile di questo tipo di fratture entro range ben definiti: una deformità angolare fino a 30° sul piano sagittale e un accorciamento fino a 15 mm [10].

Conclusione

In conclusione, le fratture di femore correlate al parto sono molto rare ma devono essere tenute in considerazione specialmente nei parti difficoltosi e nei parti cesarei. La straordinaria capacità di autocorrezione e guarigione delle fratture pediatriche, nonostante la presenza di disallineamenti, è un fenomeno ben noto e prevedibile, ma è opportuno conoscere i diversi tipi di trattamento, il corretto timing e durata di immobilizzazione.

Bibliografia

1. Hannah ME, Hannah WJ, Hewson SA, et al. Planned caesarean section versus planned vaginal birth for breech presentation at term: a randomised multicentre trial. Lancet 2000;356(9239):1375-83. https://doi.org/10.1016/s0140-6736(00)02840-3
2. Nasab SAM, Vaziri S, Arti HR, et al. Incidence and associated risk factors of birth fractures in the newborns. Pak J Med Sci 2011;27:142-44.
3. Ehrenfest H. Birth injuries of the child. New York: Appleton Century Crofts 1922, p. 208.
4. Cunningham FG, Leveno KL, Bloom SL, et al., eds. Section IV. Labor and delivery, chapter 25: Cesarean delivery and peripartum hysterectomy. In: Williams Obstetrics, 22nd ed. New York: McGraw-Hill 2005, pp. 589-599.
5. Curran JS. Birth-associated injury. Clin Perinatol 1981;8:111-29.

6 Toker A, Perry ZH, Cohen E, et al. Cesarean section and the risk of fractured femur. Isr Med Assoc J 2009;11:416-8.

7 Awari BH, Al-Habdan I, Sadat-Ali M, et al. Birth associated trauma. Saudi Med J 2003;24:672674.

8 Kancherla R, Sankineani SR, Naranje S, et al. Birth-related femoral fracture in newborns: risk factors and management. J Child Orthop 2012;6:177-80. https://doi.org/10.1007/s11832-012-0412-4

9 Capobianco G, Virdis G, Lisai P, et al. Cesarean section and right femur fracture: a rare but possible complication for breech presentation. Case Rep Obstet Gynecol 2013;2013:613709. https://doi.org/10.1155/2013/613709

10 Beaty MD, James H, eds. Rockwood and Wilkins. Fractures in Children. 5th ed. Lippincott Williams & Wilkins 2001.

11 White OT, Mackenzie SP, Gray AJ, eds. McRaes's Orthopaedic trauma and emergency fracture management. 3rd ed. Elsevier 2016.

12 Stannard JP, Christensen KP, Wilkins KE. Femur fractures in infants: a new therapeutic approach. J Pediatr Orthop 1995;15:461-6. https://doi.org/10.1097/01241398-199507000-00010

13 Papi L, Gori F, Turco S, et al. Femoral fracture during cesarean section: a case of professional liability? Case presentation and review of the literature. Arch Clin Med Case Rep 2019;3:242-9.

14 Thakkar UG, Mishra VV, Vanikar AVV, et al. Fracture of the shaft of left femur in a newborn delivered by cesarean section. Sri Lanka Journal of Child Health 2015;44:53-55.

15 Kanai Y, Honda Y, Honda T, et al. Delayed birth-related femur fracture after cesarean section: a case report. AJP Rep 2018;8:e158-60. https://doi.org/10.1055/s-0038-1667190

16 Givon U, Sheer-Lurie N, Schindler A, et al. Treatment of femoral fractures in neonates. Isr Med Assoc J 2007;9:28-9.

17 Farikou I, Bernadette NN1, Daniel HE. Fracture of the femur of a newborn after cesarean section for breech presentation and fibroid uterus: a case report and literature review. J Orthop Case Rep 2014;4:18-20. https://doi.org/10.13107/jocr.2250-0685.141

Giornale Italiano di Ortopedia e Traumatologia
2020;46:21-31; doi: 10.32050/0390-0134-206

Vittorio Putti e i *sus discipulos*: un legame scolpito nel bronzo!

Nunzio Spina

Macerata

Sono là a fargli compagnia da più di mezzo secolo. Una alla destra, l'altra alla sinistra. Fisse e resistenti come impettite sentinelle. Il candido busto di Vittorio Putti signoreggia ancora, nella sua nicchia, lungo il corridoio monumentale dell'Istituto Rizzoli, con quello sguardo sereno e quelle grandi mani che si posano su un bimbo malformato. Ai lati, eccole, due targhe in bronzo, che fanno un po' da cornice al quadro. Arrivate da lontano, in tempi diversi, hanno conquistato quella posizione di privilegio, e non l'hanno più abbandonata.

Si prova ammirazione, e quasi un pizzico di gelosia, a leggerne il contenuto. I promotori di quegli omaggi alla memoria di Putti sono infatti i "*sus discipulos argentinos*", da una parte, e i "*sus discipulos de America Latina*", dall'altra. Un dovere e un onore; perché lui, il maestro bolognese, fu anche – e più di ogni altro – il loro Maestro. Con la M maiuscola, quella che loro utilizzavano quando si trattava di citarlo su un testo: "*Nuestros sentimientos de profundo reconoscimiento* – scriveva l'argentino Carlos Ottolenghi – *por todo lo que el Maestro nos brindó* (ci ha dato)"; e José Luis Bado di Montevideo non esitava ad affermare: "*Putti debía ser considerado como el verdadero Maestro creador de la ortopedia en Uruguay*".

Il busto in marmo di Vittorio Putti, lungo il corridoio monumentale dell'Istituto Rizzoli. Ai suoi lati, le due targhe in bronzo dei discepoli argentini e sudamericani.

Ricevuto e accettato: 9 gennaio 2020

Corrispondenza
Nunzio Spina
via Cioci 50, 62100 Macerata
Tel. +39 0733 30827
E-mail: nunziospina6@gmail.com

Conflitto di interessi
L'Autore dichiara di non avere alcun conflitto di interesse con l'argomento trattato nell'articolo.

Come citare questo articolo: Spina N. Vittorio Putti e i sus discipulos: un legame scolpito nel bronzo! Giornale Italiano di Ortopedia e Traumatologia 2020;46:21-31; https://doi.org/10.32050/0390-0134-206

© Copyright by Pacini Editore Srl

OPEN ACCESS

L'articolo è OPEN ACCESS e divulgato sulla base della licenza CC-BY-NC-ND (Creative Commons Attribuzione – Non commerciale – Non opere derivate 4.0 Internazionale). L'articolo può essere usato indicando la menzione di paternità adeguata e la licenza; solo a scopi non commerciali; solo in originale. Per ulteriori informazioni: https://creativecommons.org/licenses/by-nc-nd/4.0/deed.it

Meno parole e meno enfasi, in realtà, si ritrovano nelle due targhe. Ma le immagini che vi sono scolpite raccontano, in maniera quanto mai suggestiva, l'importanza che il direttore del Rizzoli ebbe per lo sviluppo della specialità ortopedica in quelle terre d'oltreoceano. Sul bronzo "argentino", l'opera di Putti ispira addirittura la figura di Ippocrate, nell'atto di impartire una lezione a due giovani allievi; in quello "latino-americano", l'albero di Nicolas Andry – simbolo universale della scienza ortopedica – si snoda lungo il profilo geografico del Sud America, alludendo chiaramente ai meriti del profeta italiano che vi ha piantato le radici.

La missione in Sudamerica nel testamento di Codivilla

È una storia che parte da lontano. La missione in Argentina era una delle tante eredità che Putti volle raccogliere dal suo predecessore, Alessandro Codivilla. Fin dal 1903 – quattro anni dopo il suo insediamento alla direzione del Rizzoli – Codivilla aveva ospitato nel suo istituto Luis Augusto Tamini, medico argentino di origine italiana (il nonno era originario di Mergozzo, nei pressi del Lago Maggiore), che appena laureato si era proposto di indirizzare verso la nascente specialità ortopedica la sua attitudine chirurgica. Il rapporto tra i due si era poi consolidato nel maggio del 1910, quando Codivilla – invitato alle celebrazioni del centenario della *Asociación Médica Argentina* – approdò a Buenos Aires, dove tenne conferenze e fece dimostrazione di interventi chirurgici, divulgando tra l'altro il rivoluzionario metodo di trazione diretta sullo scheletro, col *chiodo* di sua invenzione. Entusiasta di quella esperienza, si era ripromesso di intensificare i rapporti con l'Argentina e con i paesi vicini, sennonché il male che gli covava dentro – e che già in quel lungo viaggio sul piroscafo *Re Vittorio* aveva dato le sue prime avvisaglie – lo avrebbe portato a morte da lì a meno di due anni; lui 51 ancora da compiere.
Che Vittorio Putti, allievo prediletto di Codivilla, diventasse il suo successore alla guida del Rizzoli nessuno aveva osato dubitare, a dispetto dei titoli di anzianità in favore di altri. Altrettanto indiscutibile il fatto che fosse in grado di continuarne l'opera in maniera convinta. Ogni capitolo del testamento professionale, tramandato con le parole e con le azioni, era stato studiato e approfondito dal giovane Vittorio, pronto a seguirne i principi e a promuoverne l'evoluzione. La diagnosi precoce e il trattamento razionale delle malformazioni infantili, la dotazione di strumenti moderni per il gabinetto di radiologia, per la palestra e per l'officina, la creazione di uno stabilimento indipendente per la cura della tubercolosi osteo-articolare (poi realizzato a Cortina d'Ampezzo) furono solo alcuni dei tanti progetti che videro l'allievo ripercorrere le orme del maestro, lasciando peraltro in ognuno di essi chiari segni di progresso. L'Argentina e il Sud America facevano parte di questo lascito.
Intanto, il seme piantato da Codivilla aveva permesso a Tamini di occupare per primo nel suo paese, dal 1922, la neo-istituita *Cátedra de Ortopedia y Cirugía infantil*; che nel '34 assunse la nuova denominazione di *Cirugía Ortopedica*. Sarebbero stati i discendenti di Tamini a tenere in vita – e a rafforzarlo – il legame con l'istituto bolognese.

Putti reggeva ormai da un decennio, con mano sicura, le sorti del Rizzoli, quando nel 1923 fece tappa per la prima volta in Argentina. Aveva cominciato a girare il mondo, incaricato dappertutto di relazionare in congressi, di impartire lezioni, di esibirsi in sala operatoria. Conosciutissimo in tutta Europa negli anni che avevano preceduto la Prima guerra mondiale, nel 1919 aveva già messo piede sul continente americano, a New York, in rappresentanza dell'Italia alla conferenza per la riabilitazione degli invalidi di guerra. E da quelle parti era tornato nel '23, in occasione di una riunione scientifica a Boston, che gli aveva offerto la possibilità di continuare a coltivare – intensificando i rapporti con alcuni colleghi – l'idea di istituire una società internazionale di chirurghi ortopedici (poi concretatasi con la *SICOT*). Putti, insomma, era già una personalità di caratura mondiale, il giorno in cui – proseguendo il suo itinerario verso Sud – venne accolto a Buenos Aires, su invito dell'*Instituto de Cultura Italica*.
Presentarsi come erede diretto di Codivilla, che già tanti consensi aveva raccolto nella sua unica visita in quella città, lo agevolava molto. Ma di valori propri ne aveva tanti da aggiungere. La sua figura, intanto, con quel portamento eretto, l'eleganza degli abiti, il volto fiero, gli conferiva un aspetto autoritario che andava forse al di là dei suoi 44 anni. Non altro che lo specchio della sua rigorosa personalità, maturata sulle basi di una vasta cultura, di una mente aperta, di una ostinata ricerca della conoscenza e della perfezione. Come oratore, poi, eccelleva in capacità comunicative, sorretto in questo anche dalla perfetta conoscenza di ben quattro lingue straniere, tra cui ovviamente lo spagnolo, idioma di matrice latina la cui comprensione doveva risultare agevole a chi, come lui, era cresciuto tra studi e ambienti umanistici.
Non si può dire che in Argentina, a quel tempo, l'ortopedia fosse completamente sbocciata come disciplina chirurgica autonoma. Da poco tempo, come sappiamo, Luis Tamini era stato nominato professore della nuova cattedra, ma si viveva ancora in una condizione di totale sottomissione nei confronti della chirurgia generale, relegati in quell'angolo in cui ore di lezione e posti letto si potevano contare sulle dita di una sola mano. Nulla di strano. Anche in Italia – salvo il Rizzoli e poche altre eccezioni – si era dovuto pagare questo scotto.

L'ingresso dell'*Hospital Italiano* a Buenos Aires, dove venne istituito il primo reparto di Ortopedia e Traumatologia dell'Argentina.

Il seme lasciato da Codivilla meritava di essere coltivato. E così Putti pensò di offrire una borsa annuale di studio in Italia, nell'istituto da lui diretto, da concedere a un giovane laureato che non avesse superato i cinque anni di esercizio professionale. Allevare ortopedici, quindi, piuttosto che reclutarli tra chirurghi generali che avevano già consolidato una loro *forma mentis*, nella quale sarebbe stato più difficile insinuare nuove idee. Era sicuramente la maniera più concreta per promuovere l'avvio della nuova specialità. L'intraprendenza e la generosità di Putti trovarono presto il seguito e il successo che meritavano.
Il primo a usufruire di questa borsa di studio fu José Valls, laureato da quattro anni all'Università di Buenos Aires, avviato alla carriera di chirurgo. Rimase al Rizzoli tra il '23 e il '24, e appena rientrato in Argentina venne posto alla direzione di una sezione di ortopedia e traumatologia (la prima in tutto il paese) all'*Hospital Italiano* di Buenos Aires. Era un nosocomio che affondava le sue origini nella metà dell'Ottocento, ma che si era sviluppato soprattutto agli inizi del secolo successivo, quando il flusso migratorio dalla nostra penisola aveva fatto registrare numeri altissimi, offrendo così maggiori opportunità di donazioni da parte di privati e di associazioni delle comunità d'origine. I consigli di Putti guidarono gli amministratori sia nella creazione del nuovo reparto, che nella designazione del suo primo *jefe* (capo).
L'esordio fu stentato, come altrimenti non poteva essere. Solo cinque i letti, suddivisi in due camere di degenza, più un piccolo ambulatorio e una stretta stanza per l'esecuzione di esami radiografici, dove un apparecchio con i cavi scoperti mostrava i segni della sua inadeguatezza. Di più non aveva concesso, la Chirurgia generale; ma intanto il primo passo verso l'autonomia – scientifica e assistenziale – era stato compiuto. Questione di tempo. Da quel nucleo iniziale, infatti, sarebbe nato l'istituto ortopedico più importante del paese!
Valls fu solo il primo di una schiera di borsisti, che inizialmente dall'Argentina e poi anche da altre nazioni del Sud America ebbero l'onore di frequentare il Rizzoli. Putti ne tenne a battesimo quindici: nove argentini, tre brasiliani, due cileni e un peruviano. A questi, in realtà, si aggiungevano anche i frequentatori volontari, disposti a recuperare dalle loro tasche, o comunque a trovarsi da soli, la "borsa" necessaria per mantenersi a Bologna. Furono almeno altrettanti come numero. Non uno di loro rientrò nel rispettivo paese di origine senza andare ad occupare un posto di rilievo in campo ospedaliero o universitario!
In una forma o nell'altra, dunque, erano stati tutti suoi *discipulos*. Lo avevano cercato, seguito, ammirato; al pari dei suoi allievi italiani, o forse più. In Putti vedevano lo scienziato di alto ingegno, l'uomo dalla vitalità contagiosa, il docente che sapeva trasmettere e appassionare. Una vera guida, insomma; professionale e spirituale. Che agli occhi di chi per la prima volta si affacciava sul mondo dell'ortopedia e della traumatologia, doveva apparire come una figura circondata da un alone di luce.
Il Professore riservava sempre una calda accoglienza ai nuovi arrivati dal Sud America, borsisti o volontari che fossero. Cercava in tutti i modi di metterli a loro agio, li invitava al colloquio, chiedeva informazioni dei colleghi che li avevano preceduti in quella esperienza bolognese, mostrando il suo compiacimento per i traguardi di carriera che erano riusciti a raggiungere. Diciamo pure che l'allievo "latino" poteva godere di un piccolo trattamento di favore da parte del severo direttore del Rizzoli; se non altro, gli veniva facilmente risparmiato il contatto con il lato più duro del carattere di Putti, quando certa insofferenza sfociava in scatti d'ira, e soprattutto in strigliate nei confronti dei subalterni (che "*impietrivano il responsabile*" e "*tenevano col fiato sospeso tutti*", secondo testimonianza di chi ebbe la non piacevole sorte di assistervi).

Da Buenos Aires a Lima, fiorisce la scuola italiana

Putti tornò altre volte in Sud America. Lo fece sicuramente nel 1930, quando a Buenos Aires poté ammirare quel reparto dell'*Hospital Italiano* da lui promosso, che in cinque anni aveva decisamente migliorato le sue condizioni; i let-

Visita di Putti a Buenos Aires, nel 1930. Nella foto, ha il cappello bianco in mano; alla sua destra, Luis Tamini (preso a braccetto) e poi Josè Valls.

ti a disposizione, per esempio, da cinque erano diventati settanta, era stata allestita un'autonoma aula di lezioni con una capienza di 80 posti, funzionavano a pieno regine due "sale gessi". Oltre al direttore Valls, suo primo borsista, ve ne ritrovò altri che nel frattempo si erano soffermati a Bologna. Tra questi, Carlos Ottolenghi, l'allievo sicuramente più appassionato, a cui si deve l'iniziativa della prima delle due targhe in bronzo che hanno preso posto al Rizzoli, quella dei *discipulos argentinos*.

Visitò praticamente tutti gli ospedali della città, Putti, in quei giorni. Ebbe il piacere di incontrarsi con Luis Tamini, che reggeva da anni – come sappiamo – la cattedra di Ortopedia e Chirurgia infantile, all'*Hospital Municipal Durand*, convenzionato con l'Università. Facile immaginare che il ricordo di Codivilla avesse occupato buona parte dei loro discorsi. E di legami con l'Italia, sicuramente, ne parlò anche con un'altra importante personalità che andò a trovare, Enrique Finochietto. Figlio di padre genovese emigrato per necessità economiche, Finochietto era entrato a soli 16 anni (era il 1897) nella Facoltà di Medicina di Buenos Aires; aveva compilato una tesi di laurea sul piede torto congenito, ma quello dell'apparato scheletrico era solo uno dei tanti settori ai quali si sarebbe poi dedicato nella sua attività di chirurgo. Primario al *Rawson Hospital* e titolare della cattedra di Clinica chirurgica, ideava e sviluppava strumenti operatori, che avrebbero reso famoso il suo nome in tutto il mondo: la pinza a "L" utilizzata per la legatura di vasi e il divaricatore toracico autostatico sono stati solo due tra i tanti.
In quella seconda trasferta sudamericana del 1930, Putti ebbe tempo e modo di allungare il percorso, recandosi in altre città dell'Argentina (La Plata, Rosario) e in altri paesi vicini, tra cui il Brasile e l'Uruguay. Qui, per la verità, aveva già tenuto anni prima una conferenza nella capitale Montevideo, presso il *Salón de Actos de la Facultad de Medicina*; replicò nella stessa sede, e stavolta ebbe l'effetto di impressionare a tal punto un giovane medico, allora ventisettenne, da indurlo a decidere di voler far parte della scuola bolognese e di dedicarsi totalmente alla specialità ortopedica. Si chiamava José Luis Bado. Non poteva usufruire di una borsa di studio, ma il suo proposito era quanto mai fermo. Cercò la complicità di un suo amico e collega, Domingo Vásquez Rolfi, e insieme decisero di partire per l'Italia con le rispettive famiglie, a costo di qualsiasi sacrificio economico. Giunsero nel '33 a Bologna, e vi restarono un anno. Bado ne ricavò sicuramente i maggiori insegnamenti, e in fatto di riconoscenza non fu da meno del collega argentino Ottolenghi, di cui volle emulare il gesto della donazione di una targa alla memoria del Maestro; il Rizzoli faceva spazio così a quella dei *discipulos de America Latina*!

Ogni volta che Putti ripercorreva quegli itinerari, si scoprivano nuove conquiste e si aprivano nuovi orizzonti. Nel '36 fece ancora una volta visita all'*Hospital Italiano* di Buenos Aires; il reparto di ortopedia era talmente progredito che si sentì in dovere di pronunciare pubblicamente la seguente frase: "*Ancora una volta l'umiltà e il silenzio hanno dato buoni frutti. È facile fare un po' di bene, chiedendo poco, parlando meno, ma lavorando sodo*". Parole lusinghiere, che esaltavano i meriti dei medici da lui formati al Rizzoli (con Valls e Ottolenghi, lì c'erano anche Etchevehere, Girardi, Muscolo, Lagomarsino), e che vennero poi incise su un marmo, affinché fossero immortalate come una perenne esortazione.
Il giro del Sud America, stavolta, prevedeva più tappe. Dall'Argentina, Putti si fermò dapprima nel vicino Uruguay, a Montevideo, dove ritrovò il suo allievo Bado a capo di una sezione ospedaliera specialistica. Poi di nuovo in Brasile, a Rio de Janeiro e a San Paolo. In quest'ultima città, nel '31, era stato inaugurato uno stabilimento totalmente al servizio dell'ortopedia, il *Pavilhão Ferdinadinho Simonsen*, all'interno della *Santa Casa de Misericórdia*, grande istituzione ospedaliera di origine portoghese. Il primario era il famoso chirurgo Luiz Rezende Puech; tra i suoi collaboratori c'erano Domingos Define e Francisco Elias de Godoy Moreira, entrambi formatisi al Rizzoli con Putti, ed entrambi poi destinati a posizioni di prestigio: il primo avrebbe sostituito Puech nel '39, dopo la sua morte, il secondo sarebbe salito nel '44 sulla cattedra di Clinica Ortopedica e Traumatologica di San Paolo.
Il Brasile fu la prima nazione del Sud America a dare vita a una associazione di specialisti. L'anno prima infatti era stata fondata la *Sociedade Brasileira de Ortopedia e Trau-*

San Paolo del Brasile, 1936. Putti viene accolto al *Pavilhão Ferdinandinho Simonsen* da Domingos Define (alla sua sinistra) e da Renato Bomfim (alla sua destra).

matologia, e il primo congresso si tenne proprio a San Paolo, il 1° luglio del '36, quando Putti si trovava là; invitato a presenziare, aveva sicuramente disegnato il suo itinerario sudamericano attorno a quell'appuntamento. Ad accoglierlo, oltre ai personaggi appena citati, c'era anche Renato da Costa Bomfim, uno dei borsisti del Rizzoli; anche lui in servizio al "*Pavilhão*", il suo interesse maggiore si orientò verso la cura dei piccoli minorati, a favore dei quali istituì l'*Associaçao de Assistencia à Crisança Defeituosa* e un centro di riabilitazione di alto livello.

Rientrando per la via dell'Oceano Pacifico, Putti si diresse in seguito a Santiago del Cile, e poi a Lima, capitale del Perù. Accoglienze calorose, inviti a orazioni e a dimostrazioni pratiche; la concessione di borse di studio portò anche in questi due paesi il beneficio di un'opportunità unica di apprendimento.
Oscar Guzmán del Villar fu il primo borsista peruviano del Rizzoli. Non era più giovanissimo (aveva 37 anni), e si era già dedicato all'ortopedia in due ospedali di Lima, l'*Hospital del Niño* e l'*Hospital Arzobispo Loayza*; l'esperienza bolognese, tuttavia, si rivelò molto proficua, e al rientro in patria ebbe modo di metterla subito a frutto nell'*Hospital Militar*, dove col grado di maggiore di sanità ricevette l'incarico di dirigere la sezione di traumatologia. Tra gli altri medici che percorsero la strada verso Bologna, ricordiamo Alejandro Mezarina, che vi rimase due anni.
L'influenza della scuola bolognese in Perù, in realtà, si realizzò in maniera differente rispetto agli altri paesi sudamericani. A tramandare maggiormente gli insegnamenti di Putti sarebbe stato infatti – in forma diretta – un suo allievo italiano. È una vicenda che abbiamo già raccontato. Giulio Faldini, livornese di nascita, era entrato a 26 anni al Rizzoli, nel 1923, andando a occupare subito un posto di aiuto universitario e a dirigere il "Centro Tumori", in virtù della sua riconosciuta preparazione nel campo della anatomia patologica. Acquisite ben presto le doti di ortopedico completo e di valore, nel 1931 Putti lo lasciò andare a Parma, a dirigere la cattedra di Clinica ortopedica di nuova istituzione. Qui un periodo felice in campo professionale, fino a quando l'introduzione delle leggi razziali fasciste, nel '38, mise pericolosamente allo scoperto le sue origini ebree. Gli fu consigliato di andar via dall'Italia, e a quel punto fu proprio Putti a indicargli il Perù. "*Là l'Ortopedia non c'è!*" gli disse, enfatizzando quella condizione di arretramento che aveva avuto modo di verificare di persona, in occasione dei suoi viaggi. Finì che Faldini, dopo avere superato ostacoli di ogni tipo (tra disconoscimento di titoli e diffidenze), si affermò a tal punto da diventare, nel '41, il primo direttore del servizio di ortopedia e traumatologia dell'*Hospital Obrero* di Lima, il nuovo e grande ospedale destinato ai lavoratori. In sei anni, fino alla prematura morte di Faldini, questo reparto avrebbe assunto il ruolo di una vera e propria succursale del Rizzoli – in tutto concepito a sua immagine e somiglianza – dove i giovani apprendisti ortopedici potevano a ragione rivendicare l'appartenenza alla scuola "rizzoliana". Alfonso Montagne e Victoriano Saez furono due di questi.
Tutti seguaci di Putti, comunque, sia coloro che si recarono a Bologna, sia quelli che ricevettero praticamente gli stessi insegnamenti restando in patria. Era inevitabile che prima o poi si instaurasse tra loro un rapporto di collaborazione; unità di intenti che avrebbe portato, nel 1946, alla fondazione della *Sociedad Peruana de Ortopedia y Traumatología*.

Ippocrate e i dodici nomi, la targa della gratitudine

Quello del 1936 fu l'ultimo viaggio di Putti in Sud America. Vi sarebbe tornato sicuramente; a tutti aveva dato un arrivederci, con la promessa di impegnarsi in nuove iniziative di insegnamento e di scambio culturale, e col dichiarato auspicio di vedere realizzati quei progetti da lui suggeriti per lo sviluppo dell'ortopedia (istituzioni di reparti ospedalieri, primariati, cattedre universitarie). La notizia della sua morte improvvisa, il 1° novembre del 1940, colse quindi tutti di sorpresa, anche in quelle terre lontane.
Aveva 60 anni, e sembrava ancora nel pieno della sua vitalità. Tanto che – prevedendo ampiamente l'emergenza sanitaria delle Seconda guerra mondiale appena scoppiata – aveva predisposto il suo Rizzoli a una pronta trasforma-

zione in ospedale militare capace di fronteggiare l'enorme numero di feriti e mutilati che vi sarebbero presto accorsi. Situazione peraltro da lui stesso già affrontata, e con grandi meriti, in occasione del conflitto del '15-'18. Nulla quindi lasciava prevedere la sua fine, sopraggiunta la mattina di quel giorno, nella villetta del parco dell'istituto riservata alla residenza del direttore.
Fu proprio lo stato di guerra a impedire lo svolgimento di cerimonie ufficiali in suo onore, a parte ovviamente il funerale di rito. Si andò avanti necessariamente di rinvio in rinvio, fino a che venne colta la ricorrenza esatta del decennale: 1950, 1° e 2 novembre. Due giornate piene di celebrazioni, che ebbero luogo principalmente all'Istituto Rizzoli, con una breve parentesi al centro di Bologna, all'Archiginnasio. Scoprimento di un busto in marmo e di una targa in bronzo, orazioni commemorative, comunicazioni scientifiche, anche una seduta operatoria. Tutto dedicato alla memoria di Vittorio Putti, il cui ricordo era ancora vivo a distanza di tempo. Un programma preceduto, peraltro, dalla traslazione delle sue spoglie mortali dal cimitero della Certosa all'interno della chiesa di San Michele annessa all'istituto, come pare fosse suo espresso desiderio; riposano ancora là, sotto una pietra in porfido. Il grande cerimoniere di queste celebrazioni fu Francesco Delitala, che gli era succeduto alla direzione del Rizzoli e sulla cattedra universitaria bolognese. Era toccato a lui fare fronte alle difficoltà del lungo periodo bellico, costretto addirittura a subire, in seguito alla occupazione tedesca, un temporaneo esilio forzato presso l'Ospedale Sant'Orsola. Tornato il sereno, però, Delitala aveva già saputo riportare l'istituto allo splendore e all'efficienza di un tempo, degno erede di Codivilla (di cui era stato allievo dal 1909) e dello stesso Putti (al cui fianco era rimasto per anni in qualità di vice-direttore).

1° novembre 1950. Francesco Delitala pronuncia il suo discorso commemorativo per lo scoprimento del busto di Vittorio Putti. Sulla parete si vede già affissa la targa dei *discipulos* argentini.

Sapeva bene, Delitala, come attrarre l'uditorio, con le sue qualità da fine dicitore. "*Sono passati dieci anni da quella grigia giornata di novembre in cui Vittorio Putti chiuse gli occhi alla luce*" esordì, inaugurando il cerimoniale dello scoprimento del busto "*e parve che questa sua famiglia di San Michele in Bosco piombasse in un lutto senza conforto*". Nell'ammirare l'opera in marmo, alla quale l'artista fiorentino Antonio Berti era riuscito a dare un'anima espressiva, aggiunse: "*Noi vogliamo credere che al suo spirito giunga un'eco della vita di questo istituto… Vogliano credere che ancora una volta ci veda, ci guidi, ci rincuori nella nostra quotidiana fatica…*". Lungo il corridoio monumentale dell'ex convento benedettino, il busto di Putti andava a fare compagnia a quello di Alessandro Codivilla: "*Eccoli accanto il maestro e il discepolo*" a Delitala non poteva sfuggire questo accostamento "*che pur diversi nel fisico e nel carattere ebbero tanti punti in comune…*".
Parole altrettanto solenni erano state incise sulla lapide sottostante il busto; epigrafe affidata allo stile di Carlo Calcaterra, noto critico letterario, docente di Letteratura italiana all'Università di Bologna. "*Principe dei chirurghi dell'età sua – Umanista negli scritti e nel Magistero – da Bologna – con l'ingegno e la Sua dottrina – a lenimento delle sventure umane – accrebbe di cognizioni nuove – e di nuovi strumenti – la scienza ortopedica e l'arte operatoria – Or vive nelle opere geniali – e nei doni generosi – che portano la sua luce – nei secoli*".

La prima delle due targhe provenienti dal Sud America, quella dei *discipulos argentinos*, era già là, sulla parete alla destra del busto. L'aveva portata da Buenos Aires Carlos Ottolenghi, consegnandola alla custodia dell'Istituto Rizzoli, e Delitala se la ritrovò proprio al suo fianco, mentre leggeva il discorso di presentazione. Poi sarebbe stata la volta dello stesso Ottolenghi di intervenire, con parole cariche di sentimento: "*D'ora in avanti coloro che attraverseranno questo corridoio potranno fermarsi a osservare, vicino alla bianca e immacolata figura del Maestro, un'umile targa con una breve iscrizione seguita da diversi nomi che appartengono agli allievi argentini di Vittorio Putti… come prova di gratitudine e di affetto per i generosi insegnamenti che hanno raccolto da quel cuore e da quello spirito, entrambi eccezionali*".
Lui stesso poi spiegò come l'artista Fioravanti, uno dei più apprezzati in Argentina, avesse bene interpretato il loro pensiero nello scolpirvi l'immagine decorativa: "*Rappresenta Ippocrate seduto nel suo atteggiamento saggio e sereno, in procinto di fare una lezione di osteologia a due giovani allievi, i quali con una mano sostengono i loro strumenti di lavoro, mentre l'altra la allungano come per ricevere gli insegnamenti del Maestro. L'albero della vita e il simbolo della medicina, posti alle spalle della figura prin-*



La targa in bronzo dei *discipulos argentinos*. Raffigurati Ippocrate con gli allievi e l'albero della vita. Ai dodici nomi degli ortopedici firmatari è stato dato un volto nella foto a fine articolo.

cipale, completano l'armonia della composizione". Sottintesa, ovviamente, l'allusione al maestro del Rizzoli.

Sono dodici i nomi sulla targa, e certamente non comprendono tutti gli allievi di Putti. Probabilmente erano quelli che con lui ebbero un rapporto più stretto, o che in qualche modo ne sentivano ancora la presenza – rassicurante e ispiratrice – nella loro pratica quotidiana. Nomi ai quali abbiamo voluto associare un volto e un piccolo profilo biografico.

José Valls (1896-1977). È il primo dell'elenco, precedenza che gli spettava, essendo stato il primo borsista. Per sedici anni a capo del servizio di ortopedia e traumatologia dell'*Hospital Italiano* di Buenos Aires, nel '39 si trasferì all'*Hospital Municipal Durand*, per succedere sulla cattedra universitaria a Luis Tamini, morto l'anno prima. Era il compagno di viaggio preferito da Putti, che volentieri se ne serviva come guida quando c'erano da visitare città e ospedali nei paesi del Sud America, ma anche negli Stati Uniti. Molto impegnato in campo scientifico, Valls fondò in Argentina, nel 1930, la *Revista de Ortopedia y Traumatologia*, che diresse fino al 1976, quando il suo mandato accademico era già cessato da tempo. Col suo collaboratore Henrique Lagomarsino, anch'egli frequentatore del Rizzoli, pubblicò un libro, "*Tratamiento de las fracuturas del cuello de fémur*", nel quale presentava tra l'altro una guida-compasso da loro creata (la guida di Valls-Lagomarsino) per la corretta introduzione di una vite cefalica, in tempi in cui non era ancora contemplato l'ausilio della radioscopia.

Arturo Otaño Etchevehere (1901-1974). Risulta il secondo in ordine di tempo, almeno tra i firmatari della targa, ad avere usufruito della borsa del Rizzoli, nel biennio '27-'28. Al suo ritorno entrò in servizio nel reparto dell'*Hospital Italiano* diretto da Valls. Nel '39 fondò a Bahia Blanca il servizio di ortopedia e traumatologia dell'*Hospital Policlinico* (poi rinominato *Hospital Penna*), il primo della provincia di Buenos Aires, escludendo naturalmente la città omonima; in quella sede creò poi, in seguito alla epidemia di poliomielite del 1956, un centro polispecialistico, con neurologi, kinesiologi e terapisti occupazionali.

Valentin Girardi (1903-1988). Fu anch'egli assunto nel reparto nell'*Hospital Italiano*, una volta rientrato da Bologna. Il prosieguo della carriera, però, lo portò a girovagare più di altri colleghi. Fu il fondatore e il primo capo del servizio di ortopedia nel vecchio *Hospital de San Isidro*; nel '47 divenne professore titolare della *Universidad de La Plata*; tornò poi in veste di primario a Buenos Aires, all'*Hospital Teodoro Álvarez*.

Guillermo Allende (1904-1973). Si recò a Bologna nel '29, appena laureato. Figlio d'arte (il padre era il chirurgo Juan Martin Allende, una personalità nella città di Córdoba) si sarebbe distinto per la istituzione della Scuola di specializzazione in ortopedia, che diresse per ben trent'anni.

Luis Weber (1902-1975). Già da studente aveva frequentato, tra il '22 e il '24, il servizio di ortopedia e traumatologia del prof. Luis Tamini all'*Hospital Álvarez*. Si era poi decisamente orientato verso la chirurgia generale, entrando come *médico agregado* nel reparto dell'*Hospital Piñero*, diretto dal celebre prof. Guillermo Bosch Arana. Nonostante nel '30 avesse raggiunto il primariato all'*Hospital Rivadavia,* sempre a Buenos Aires, non volle perdere l'opportunità di sfruttare la borsa di studio del Rizzoli, ottenuta nello stesso anno.

Pedro Garavano (1901-2004). Laureatosi con una tesi sulla spondilolistesi, volle approfondire le sue conoscenze specialistiche recandosi in Europa nel 1930. Dopo avere visitato i centri più rinomati della Germania e dell'Austria, si soffermò in Italia dove oltre al Rizzoli (alla corte di Putti) frequentò anche l'Istituto dei Rachitici di Milano diretto da Riccardo Galeazzi, dal quale apprese la tecnica di raddrizzamento forzato della scoliosi. Poco dopo il suo rientro in Argentina inaugurò il servizio di ortopedia e traumatologia dell'*Hospital Fiorito*, nella città portuale di Avellaneda, provincia di Buenos Aires.

Domingo Muscolo (1907-1967). Borsista al Rizzoli nel biennio '34-'35, prestò poi servizio in più ospedali (*Italiano*, *Durand*, *Militare*), prima di diventare *jefe* del servizio di ortopedia in diversi altri (Álvarez, *Churruca-Visca* e *Argerich*), tutti nella capitale Buenos Aires. Fu infine tra i fondatori dell'*Instituto Dupuytren de Ortopedia e Traumatologia*, prima che la morte lo cogliesse a 60 anni.

Felipe Oleaga Alarcón (1904-1988). Spagnolo di nascita (dei Paesi Baschi), si era trasferito da piccolo con la famiglia in Argentina. Dopo la laurea cominciò a frequentare l'*Hospital Español* di Buenos Aires, fino a quando, naturalizzato argentino, poté ottenere nel '35 la borsa di studio del Rizzoli, su proposta di Valls. Giovane dotato di grande cultura, la sua passione per i filosofi e i pensatori classici gli procurò sicuramente maggiori simpatie da parte di Vittorio Putti. Tornato in Argentina, entrò in servizio nell'*Hospital Francés*, per poi diventare primario, per 40 anni, al *Centro Gallego* di Buenos Aires, la struttura sanitaria della comunità spagnola galiziana, le cui origini erano geograficamente vicine alle sue.

Oscar Maróttoli (1907-1981). Nel primo anno di carriera aveva già scritto un libro, "*Patología Quirúrgica de la Cadera*", che utilizzò come "scheda di presentazione" al suo ingresso nell'Istituto Rizzoli, guadagnandosi tra l'altro un commento positivo da parte di Putti in una sua pubblicazione. Svolse la sua attività di specialista ortopedico in due strutture sanitarie, l'*Hospital Centenario* e il *Sanatorio Británico*, entrambe nella città di Rosario, dove fondò poi un centro di riabilitazione. Fu anche docente all'*Universidad del Litoral*, con sede a Santa Fe.

José Armando Italo Sgrosso (1903-1956) Uno dei tre nomi etichettava le origini italiane della famiglia. Lui, nativo di Rosario, era il nono di undici figli. Intraprese la sua carriera di chirurgo all' l'*Hospital Centenario*; il crescente interesse verso la traumatologia lo condusse poi all'*Hospital Italiano* di Buenos Aires. Ne uscì con una tale preparazione da essere designato *jefe-organizador* del nuovo servizio di ortopedia e traumatologia creato nel 1934 in un altro stabilimento italiano, l'*Hospital Garibaldi* di Rosario. Al Rizzoli arrivò solo l'anno dopo, entrando con la qualifica di "assistente straniero".

José Manuel Del Sel (1911-2007) Nell'epoca di Putti, fu probabilmente l'ultimo borsista del Rizzoli: vi approdò nel 1938, dopo alcuni anni di pratica all'*Hospital Álvarez*. Al suo rientro, Valls lo volle nella sua equipe all'*Hospital Durand*, dove aveva appena raccolto l'eredità di Tamini. La sua carriera proseguì in maniera brillante fino al primariato all'*Hospital Español*; nel 1970 assunse la titolarità della cattedra nella neo-istituita *Hospital Escuela* "*Josè de San Martin*" della Università di Buenos Aires. Fu autore di un "*Compendio de Ortopedia Práctica*", destinato a studenti e specializzandi, che raggiunse il traguardo delle otto edizioni.

Carlos Enrique Ottolenghi (1904-1984). Il suo nome figura in mezzo ai dodici della lista, quasi confuso tra loro. Lo citiamo per ultimo per dargli il rilievo che merita, perché fu senza dubbio – come già sottolineato – l'allievo argentino che più di tutti si sentì legato a Putti. La borsa di studio al Rizzoli la ottenne nel '29; aveva venticinque anni, si era laureato addirittura all'età di ventidue. Da giovanissimo era già entrato a far parte della équipe di José Valls, nella appena inaugurata sezione di ortopedia e traumatologia dell'*Hospital Italiano*; qui aveva provato i primi entusiasmi per una specialità ancora tutta da scoprire, ma anche le difficoltà di lavorare con pochissimi mezzi e tanta sfiducia. Sappiamo come poi progredì quella piccola sezione, per la quale il contributo di Ottolenghi – tornato dall'Italia con un bagaglio pieno di nuove conoscenze e di nuove proposte da attuare – risultò determinante.

La stima che riuscì a guadagnarsi sul campo gli permise di ottenere nello stesso reparto il posto di primario, nel '44, e mantenerlo per più di trent'anni, fino alla scadenza naturale del manda-

Vittorio Putti in visita ai ricoverati, su una terrazza dell'*Istituto Elioterapico Codivilla* di Cortina d'Ampezzo. Sono presenti due allievi argentini: alla sua destra, Felipe Oleaga Alarcón e (in borghese) Carlos Ottolenghi. Si riconoscono: il primario Sanzio Vacchelli (alla sinistra di Putti), Calogero Casuccio (il primo a sinistra) e Silvio Colombani (il più alto, in seconda fila).

to, nel '75. Fu un periodo di continuo sviluppo e di grandi affermazioni; nel '56, il *jefe* Ottolenghi fece erigere un padiglione indipendente a tre piani, che portò a un numero di 180 la capienza dei posti letto. Era diventata l'unità ortopedica più grande dell'Argentina, un fiore all'occhiello per l'Ospedale Italiano e in qualche modo anche vanto per la comunità dei nostri connazionali. Tra l'altro, Ottolenghi riuscì a ottenere nel '63 anche una cattedra di Ortopedia e Traumatologia dall'Università di Buenos Aires, risultando così il primo docente a impartire lezioni in una struttura non pubblica.
Abile chirurgo, si distinse per essere stato il primo a eseguire in Argentina, nel '48, un trapianto osseo; da segnalare l'invenzione di una guida per la biopsia a livello delle vertebre. Autore di numerose pubblicazioni su vari argomenti (fratture esposte, artrosi dell'anca, tumori ossei), la sua opera "*Tecnica Quirurgica*", in tre volumi, scritta con alcuni collaboratori, risultò quella che ebbe maggiore diffusione, in tutti i paesi di lingua latina.
Sempre dinamico e con lo sguardo proiettato in avanti – anche in questo il carisma di Putti aveva esercitato una grande influenza su di lui – creò nel '70 la "*Fundación Ottolenghi*" con l'obiettivo di sostenere un centro di ricerca e studi, a favore del progresso della specialità. Per avere un'idea della grande popolarità raggiunta nel suo paese, basti dire che dopo la sua morte, avvenuta nel luglio dell'84, è stato intitolato al suo nome l'istituto ospedaliero e universitario da lui diretto per tanti anni, divenuto il "*Carlos E. Ottolenghi Institute of Orthopedics and Traumatology*".



Carlos Ottolenghi, uno dei più appassionati allievi argentini del Rizzoli.

Da Ottolenghi a Bado, lode perenne al Maestro

Ottolenghi partecipò attivamente a quella "due-giorni" di celebrazioni. Tutti gliene riconoscevano pienamente il diritto, e lui ne sentiva forte il dovere. Oltre a consegnare e presentare la targa bronzea, intervenne anche nel cerimoniale del giorno successivo, quando nelle sale del Rizzoli era in programma una sessione di comunicazioni dedicate al maestro scomparso. Praticamente una sfilata di allievi, a ognuno dei quali spettava il compito di ricordare l'opera di Putti nei vari settori ai quali si era maggiormente dedicato. Si alternarono sul palco degli oratori, tra gli altri, Francesco Delitala, Giusto Filippi, Mario Paltrinieri, Evandro Pasquali, Oscar Scaglietti, Sanzio Vacchelli, Giovanni Valtancoli, Raffaele Zanoli. E con loro – al pari di loro – Carlos Ottolenghi; al quale venne concesso l'onore di aprire la seduta, trattando come argomento "*L'influenza di Vittorio Putti nell'ortopedia sud-americana*".
Si percepì chiaramente dalle sue parole come fosse rimasto letteralmente abbagliato dal genio e dalla personalità di Putti. "*Tutte le ore della sua vita furono una continua lezione, era sempre chiaro, sintetico, espressivo*". Inoltre, "*Sapeva imprimere dinamismo ed azione a tutte le sue attività, cosicché al suo fianco, nessuno poteva rimanere inerte*". E parlando a nome degli allievi, Ottolenghi confessava: "*Nessuno si è mai rammaricato di essere stato al Rizzoli; tutti siamo tornati con profonda nostalgia, con il desiderio di sentirci ancora sotto il suo tetto, con lo spirito ansioso di imitare le discipline del Maestro*". Così grande e sentita la riconoscenza che in Argentina era stata intitolato al suo nome un premio triennale da assegnare al miglior lavoro scientifico di soggetto ortopedico. Su quella targa, in realtà, avrebbero potuto figurare tanti altri nomi, come *discipulos* di Putti. Per esempio, quelli del già menzionato Enrique Lagomarsino, primo titolare della cattedra di Ortopedia e Traumatologia della *Universidad de La Plata*; di Julio Dellepiane Rawson, di Antonio Bonadeo Ayrolo, di Marcelo Julio Fitte, ognuno di loro divenuto poi primario nei rispettivi ospedali (*Rivadavia, Alvear*, *Fernández).* Tutti, firmatari della targa e non, si ritrovarono tra i fondatori, nel 1936, della *Sociedad Argentina de Cirugía Ortopédica*.
E a proposito di associazioni specialistiche vale la pena ricordare che il nome di Ottolenghi ha figurato a lungo nell'elenco dei soci corrispondenti della Società Italiana di Ortopedia e Traumatologia. Nella seduta inaugurale del 69° Congresso SIOT, di scena a Bari nell'ottobre del 1984, l'allora presidente della *Società*, Silvano Mastragostino, volle onorare la memoria del collega argentino, scomparso tre mesi prima, ricordandolo come il fondatore di "*una scuola cui si andava modellando tutta l'ortopedia sudamericana, secondo l'impronta di cui egli era stato il fiero continuatore, l'impronta di Vittorio Putti*".

La targa in bronzo dei *discipulos de America Latina*. In bassorilievo, il profilo di Putti e la sagoma del continente sud-americano, contornato dall'albero di Andry.

Trascorsero quindici anni dal giorno in cui il busto in marmo di Putti e la targa "argentina" a lui dedicata erano state scoperte nel chiostro di mezzo dell'Istituto Rizzoli. Nella ricorrenza del venticinquennale della morte, il 31 ottobre del 1965, venne organizzata un'altra cerimonia commemorativa. E tra i tanti allievi invitati a presenziare c'era uno dei suoi più affezionati seguaci sudamericani, l'uruguayano **José Luis Bado** (1903-1977). Fu proprio in questa occasione che giunse a Bologna la seconda targa in bronzo, quella che – affissa dalla parte opposta, alla sinistra del busto – riuniva nell'omaggio tutti i *discipulos* dell'America Latina. L'angolo in alto a destra della targa è occupato da un bassorilievo del profilo di Putti; sulla metà sinistra, vi è il disegno al quale si è fatto già cenno: la sagoma geografica del continente americano, con l'albero di Andry (il tronco torto, legato a un tutore rigido tramite una corda), che segue il contorno dell'America del Sud. Anche qui, ovvia l'allusione al maestro bolognese che su quelle terre aveva piantato le radici dell'albero, simbolo dell'ortopedia.
Trent'anni prima, sappiamo, Bado si era aggirato col camice da medico per quei corridoi e quelle sale del Rizzoli. Esperienza a dir poco propizia. Al suo rientro a Montevideo infatti, nel 1935, trovò a sua disposizione un piccolo settore (la famosa "*Sala 11*") del reparto di chirurgia dell'*Hospital Pasteur*, generosamente offerta dal primario Eduardo Banco Acevedo; furono quelli i pilastri sui quali si sarebbe edificata l'ortopedia e la traumatologia uruguayana. Bado volle attorniarsi di una équipe specialistica, nella quale entrò subito Domingo Vásquez Rolfi, il suo compagno di viaggio in Italia; poi Pedro Pedemonte, Ricardo Caritat, Herbert Cagnoli. Qualche anno dopo si unì al gruppo Nino Valentin Zucchi, un tecnico gessista del Rizzoli, che Bado aveva conosciuto durante il soggiorno bolognese. Il suo apporto fu fondamentale per la corretta applicazione di certi principi di trattamento; e che si trattasse di un professionista competente lo testimonia una sua monografia di 500 pagine, edita nel 1945 in Sud America, dal titolo "*La inmovilización enyesada, su técnica y sus aplicaciones*".
Ben presto Bado sentì l'esigenza di creare una struttura nuova e indipendente, che cominciò a progettare già nei primi anni di servizio al "*Pasteur*". In questo suo proposito coinvolse anche il prof. Putti, che nel '36, quando passò nuovamente da Montevideo, ebbe modo di condividerne il progetto. L'*Instituto de Ortopedia y Traumatología* venne inaugurato il 28 giugno 1941, guarda caso nell'*Avenida Italia*, uno dei viali più importanti della capitale Montevideo; Putti, che era morto l'anno prima, non poté esaudire il suo desiderio di essere presente.
Inseguendo ancora le sue ambizioni, nel '50 Bado si aggiudicò la cattedra di insegnamento e due anni dopo la direzione della *Clinica de Traumatologia y Ortopedia*. Autore di un gran numero di pubblicazioni, il testo che probabilmente lo ha reso maggiormente famoso è quello sulla "Lesione di Monteggia",

José Luis Bado, il maggiore rappresentante della scuola di Putti in Uruguay.

che ebbe larga diffusione sia nella edizione spagnola, sia in quella in lingua inglese, grazie alla traduzione del suo amico Ignacio Ponseti, il celebre specialista dell'Università dell'Iowa. Era sul punto più alto della sua carriera, Bado, quando nel '65 si ripresentò al Rizzoli per onorare la memoria del suo maestro Putti. "*Io sono venuto da molto lontano prima e adesso;*" manifestò nella sua orazione "*prima per ricevere il suo insegnamento, ora a proclamare a voce alta, se fosse necessario, la proiezione e la grandezza della sua opera di Maestro in nome di tutti quelli che lo hanno chiamato così e seguitano a chiamarlo così in tutta l'estensione dell'America Latina*". Lui parlava a nome di tutti i *discipulos* dell'America Latina, proprio come recitava la targa. E non ebbe alcuna remora a dichiarare: "*Vi assicuro che esistono in America Latina, dalle zone più a nord del Tropico fino ai mari del Sud, più discepoli di Vittorio Putti che nel suo stesso paese; più voci che proclamano la sua scuola che nella sua stessa scuola! E per lo meno tanta fede e tanto amore per la sua memoria come nel suo stesso paese!*".

Volle anche sottolineare come l'opera di Putti aveva avuto la sua influenza determinante nella fondazione delle varie associazioni nazionali specialistiche di ortopedia e traumatologia. Abbiamo già accennato a quella del Brasile nel '35, dell'Argentina nel '36, del Perù dieci anni dopo; nel '46 era stata anche la volta della Colombia, poi del Cile e del Venezuela nel '49, dell'Uruguay nel '50, dell'Ecuador nel '52. Gli stessi Ottolenghi e Bado, tra l'altro, si erano rivelati i più convinti promotori, nel '48, della *Sociedad Latinoamericana de Ortopedia y Traumatología*, che avrebbe appunto riunito tutte le associazioni di quei paesi.

Ottolenghi e Bado furono un po' gli alfieri della discendenza sudamericana di Putti, quanto meno nell'esprimere il loro senso di riconoscenza verso la scuola del Rizzoli. I vincoli professionali ebbero un seguito altrettanto rilevante con Francesco Delitala, prima, e poi con i successori dell'istituto bolognese, Raffaele Zanoli e Mario Paltrinieri, allievi diretti del maestro; così come lo era Oscar Scaglietti, che fece deviare anche verso la sua Clinica ortopedica di Firenze la meta di quei viaggi di studio.

Col tempo, tutto l'ambiente dell'ortopedia italiana si è sentito coinvolto nel dare continuità a questo rapporto, attraverso inviti reciproci, scambi culturali, confronti orientati sempre più verso vicendevoli opportunità di apprendimento. Il che non ha fatto altro che rafforzare quel legame di stima e di sincera amicizia che ha sempre tenuto assieme questi "Due Mondi". Grazie a Vittorio Putti, il loro "Eroe"!

Articolo scritto in occasione dell'80° della morte di Vittorio Putti (1880-1940).

Si ringrazia per la gentile collaborazione il dott. Emanuele Grieco, autore di pubblicazioni di carattere storico, tra cui "Benefattori dell'Istituto Ortopedico Rizzoli di Bologna, 2019, Edizioni Lui".

I volti dei dodici *discipulos argentinos*, secondo l'ordine dei nomi che figurano sulla targa.

PUNTO SU

Giornale Italiano di Ortopedia e Traumatologia
2020;46:32-39; doi: 10.32050/0390-0134-197

Il ruolo dell'artroscopia d'anca nel trattamento delle lesioni condrali acetabolari: stato dell'arte tra passato e futuro

The role of hip arthroscopy in the treatment of acetabular chondral lesions: state of the art between past and future

Eugenio Jannelli[1] *(foto)*, Gaia Maccario[1], Alessandro Ivone[1], Matteo Ghiara[1], Enrico Ferranti Calderoni[1], Leonardo Puddu[2], Andrea Fontana[3], Francesco Benazzo[1]

[1] Clinica di Ortopedia e Traumatologia, Fondazione IRCCS Policlinico San Matteo, Pavia; [2] Dipartimento di Ortopedia, Università di Sassari; [3] COF Lanzo Hospital, Como

Riassunto

Le lesioni cartilaginee acetabolari si sviluppano più frequentemente come conseguenza di diversi e molteplici fattori: in particolare il conflitto femoroacetabolare (FAI) è da anni riconosciuto come una delle cause principali di condropatia acetabolare e, più in generale, come una vera e propria patologia pre-artrosica. La diagnostica per immagini presenta una bassa sensibilità, pertanto l'artroscopia di anca, oltre alle indicazioni terapeutiche, rappresenta il gold standard nella diagnosi dei difetti condrali acetabolari, garantendo una visione diretta dell'estensione e della localizzazione degli stessi. Le condropatie dell'acetabolo sono una causa frequente di dolore e limitazione articolare: inoltre, se non sono adeguatamente trattate, esse tendono a peggiorare ed estendersi rapidamente. Scopo di questa review è quello di inquadrare le lesioni cartilaginee acetabolari, soffermandosi maggiormente sui diversi tipi di trattamento proposti in letteratura e su come le indicazioni chirurgiche varino in base al grado ed alla localizzazione delle stesse.

Parole chiave: artroscopia, anca, cartilagine, AMIC, MACI

Summary

Hip chondral lesions are currently considered as a consequence of other pathological desease. Particurarly, Femoro-Acetabular Impingement (FAI) has been indicated as one of main causes of chondral injuries in the hip and as a real pre-arthrosic pathology. Imaging presents a high percentage of false negatives, and so arthroscopy is still the technique of reference for the description of cartilage lesions in the hip. Chondropathies of the acetabulum are a frequent cause of pain and functional limitation. Moreover, if cartilage defects in the hip are not adequately repaired, then progression of the damage and arthritic changes may occur. The purpose of this review is to frame the acetabular chondral lesions, with particular attention to the different types of treatment suggested in the literature. Finally, a decision tree for choosing the appropriate technique for any particular case is reported in this review.

Key words: *arhtroscopy, hip, cartilage, AMIC, MACI*

Ricevuto: 7 dicembre 2019
Accettato: 3 febbraio 2020

Corrispondenza
Eugenio Jannelli
Clinica di Ortopedia e Traumatologia, Fondazione IRCCS Policlinico San Matteo, viale Camillo Golgi 19, 27100 Pavia, PV, Italy
E-mail: Eugenio.jannelli@libero.it

Conflitto di interessi
Gli Autori dichiarano di non avere alcun conflitto di interesse con l'argomento trattato nell'articolo.

Come citare questo articolo: Jannelli E, Maccario G, Ivone A, et al. Il ruolo dell'artroscopia d'anca nel trattamento delle lesioni condrali acetabolari: stato dell'arte tra passato e futuro. Giornale Italiano di Ortopedia e Traumatologia 2020;46:32-39; https://doi.org/10.32050/0390-0134-197

© Copyright by Pacini Editore Srl

OPEN ACCESS

L'articolo è OPEN ACCESS e divulgato sulla base della licenza CC-BY-NC-ND (Creative Commons Attribuzione – Non commerciale – Non opere derivate 4.0 Internazionale). L'articolo può essere usato indicando la menzione di paternità adeguata e la licenza; solo a scopi non commerciali; solo in originale. Per ulteriori informazioni: https://creativecommons.org/licenses/by-nc-nd/4.0/deed.it

Introduzione

Le lesioni cartilaginee acetabolari si sviluppano più frequentemente come conseguenza di diversi e molteplici fattori. Traumi, displasie evolutive, epifisiolisi ed impingement femoro-acetabolare (FAI) sono riconosciuti come fattori eziologici principali [1].

In particolare, quest'ultimo è da anni riconosciuto come una delle cause principali di condropatia acetabolare e, più in generale, come una vera e propria patologia preartrosica. Il FAI, inducendo progressive alterazioni della biomeccanica dell'anca, produce infatti fenomeni degenerativi che possono esitare in una grave coxartrosi [2]. L'alterata morfologia del femore e/o dell'acetabolo, alla base del FAI, provoca infatti un'alterazione dei rapporti articolari causando degenerazione da stress del labrum e successivamente del panno condrale: in questo senso è stato inoltre ampiamente dimostrato come le stesse lesioni del labrum (Fig. 1) siano correlate all'insorgenza di condropatia acetabolare (sono stati infatti descritti danni condrali fino al 37% dei pazienti con patologie del labrum) [3].

Nel FAI di tipo CAM, la deformità dell'osso è localizzata sulla giunzione testa-collo del femore (*bump*); durante l'escursione articolare, il maggiore attrito generato produce uno stress meccanico che si concentra a livello della giunzione condro-labrale acetabolare. Tale sovraccarico, quando ripetuto nel tempo, conduce ad alterazioni progressive fino ad una vera e propria disgiunzione della cartilagine dall'osso subcondrale.

La lesione in questi casi presenta un pattern *carpet-like*, di solito localizzato nella regione acetabolare antero-superiore. Le caratteristiche istopatologiche suggeriscono inoltre un modello *in continuum* di degenerazione che inizia a livello della giunzione condro-labrale, prosegue con un quadro di delaminazione cartilaginea ed infine esita con una disgiunzione del labrum dall'osso subcondrale, associata ad insorgenza di flap cartilaginei [4].

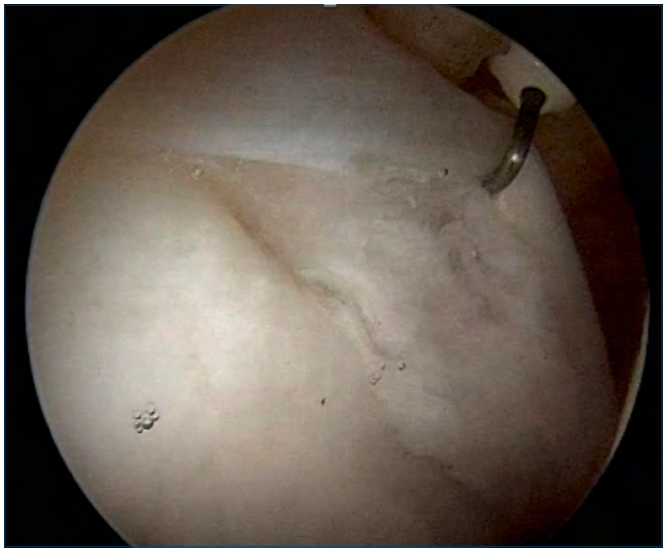

Figura 1. Lesione del labro acetabolare con completa disgiunzione condro-labrale.

Il secondo tipo di FAI, PINCER, è usualmente caratterizzato da una lieve retroversione o da una copertura eccessiva della parete acetabolare. Anche in questo caso, durante l'escursione articolare, si viene a creare un importante stress meccanico sul labrum, il quale degenera, si lacera ed a volte tende ad ossificarsi. La lesione condrale può presentarsi come una *counter-part lesion* a livello dell'area postero-inferiore oppure nel quadrante antero-superiore dell'acetabolo. È opinione corrente che quale che sia la localizzazione, essa sia comunque conseguente alle forze di taglio che si concentrano a livello giunzione condro-labiale.

Scopo di questa review è inquadrare le lesioni cartilaginee acetabolari, soffermandosi maggiormente sui diversi tipi di trattamento proposti in letteratura e su come le indicazioni chirurgiche varino in base al grado ed alla localizzazione delle stesse.

Selezione e valutazione dei pazienti

I pazienti candidati all'artroscopia dell'anca devono essere attentamente selezionati, in particolare quando si sospetta un danno condrale. L'indicazione chirurgica dovrebbe essere posta innanzi a sintomi meccanici o dolore persistente e refrattario alla terapia conservativa. L'esame obbiettivo deve essere condotto attentamente, valutando la positività a tutti i segni e test conosciuti. La clinica deve essere mandatoriamente implementata dalla diagnostica per immagini, in particolare da esami radiografici (Rx bacino, proiezioni assiali a 45° secondo Dunn e falso profilo secondo Lequesne) e RMN [5].

L'esame radiologico standard, oltre a consentire una misurazione precisa dello spazio articolare con gli eventuali segni radiologici caratteristici della coxartrosi (classificazione di Tonnis), permette di aggiungere valutazioni più specifiche come l'angolo alpha [4] (utile per valutare un eventuale conflitto tipo CAM), il segno del crossover (utile per definire un eventuale aumento della retroversione acetabolare, tipica del FAI tipo Pincer) ed un eventuale aumento della copertura acetabolare [6].

La RMN basale spesso fallisce nell'identificare i difetti condrali di piccole dimensioni (< 1 cm^2); pertanto, di solito la stessa viene eseguita dopo l'iniezione di mezzo di contrasto intra-articolare [7] (Fig. 2 A-B).

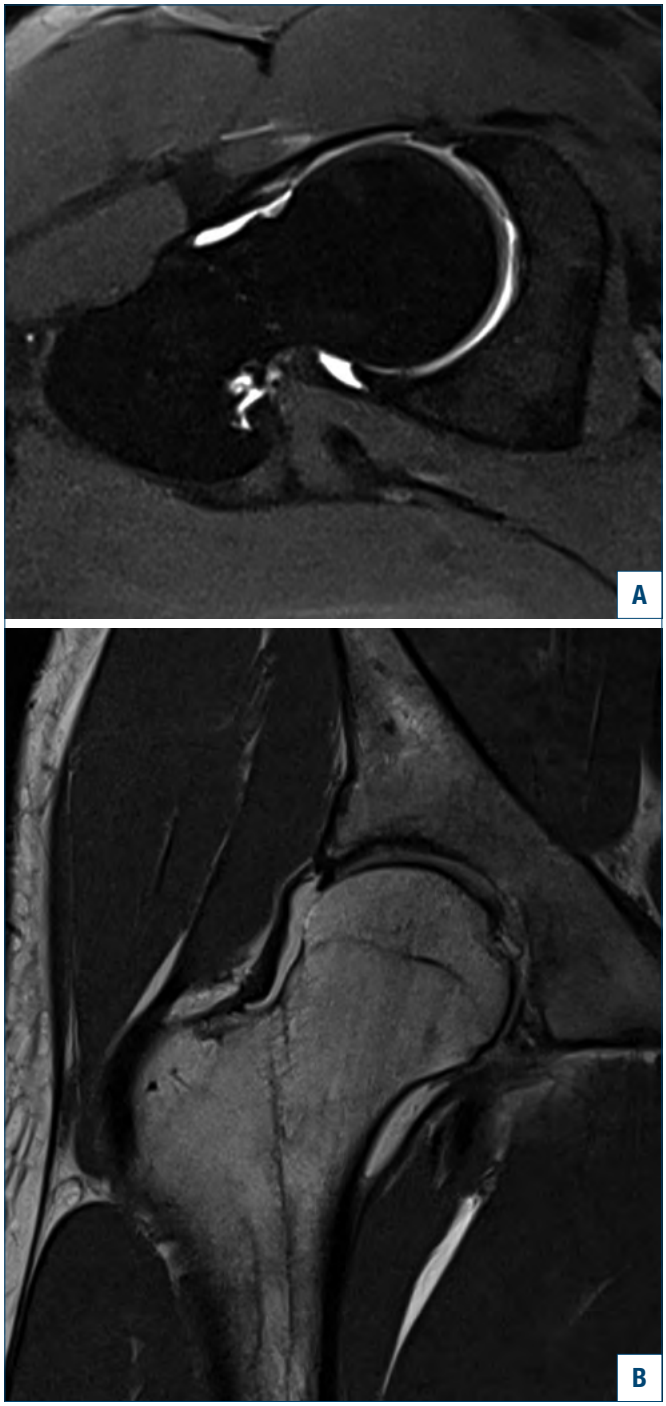

Figura 2. A-B: Immagini artro-rmn: nei tagli assiali e coronali si apprezza un conflitto femoroacetabolare tipo CAM con una lesione parziale del labrum acetabolare.

Tuttavia, i risultati di quest'ultima tecnica possono essere sovrastimati, in particolare quelli riguardanti le lacerazioni del labrum. In casi selezionati, un'iniezione intrarticolare di 10cc di carbocaina 2% può essere utile nel determinare se l'origine del dolore sia intra o extra articolare (*hip injection test*) [6]. Inoltre, la diagnostica per immagini, come dimostrato in letteratura, risulta gravata un'alta percentuale di falsi negativi: Anderson et al. hanno infatti riportato una bassa sensitività della RMN nel riconoscimento delle condropatie acetabolari (22%) [8].

Per queste ragioni l'artroscopia di anca, oltre alle indicazioni terapeutiche, rappresenta il gold standard nella diagnosi dei difetti condrali acetabolari, garantendo una visione diretta dell'estensione e della localizzazione degli stessi [9].

Tabella I. Classificazione ICRS [12] per le lesioni cartilaginee.

Grado	Descrizione
0	Cartilagine normale
1°	Rammollimento ("softening") dello strato superficiale Fissurazione dello strato superficiale
2°	Lesione che si estende in profondità < 50% dello spessore condrale
3°	Lesione che si estende in profondità > 50% dello spessore condrale senza raggiungere l'osso subcondrale
4°	Esposizione dell'osso subcondrale

Classificazione

Diversi sistemi classificativi sono stati proposti in letteratura. Quello di Konan et al. [10], pubblicato recentemente, oltre ad un modello basato sulle caratteristiche istologiche, fornisce anche un riferimento sulla precisa localizzazione delle lesioni.

Un altro sistema classificativo è stato descritto da Beck et al. [11] Questo modello prevede 4 gradi di progressione della lesione, con il grado I caratterizzato da condromalacia o cartilagine fibrillare ed il grado IV caratterizzato da difetto a tutto spessore con esposizione dell'osso subcrondrale.

Tuttavia, ancora oggi, la classificazione di riferimento è quella proposta *dall'International Cartilage Repair Society* (ICRS) [12], suddivisa in 4 stadi (Tab. I). Nella nostra esperienza però questo modello presenta dei limiti in quanto, concentrandosi maggiormente sulla profondità della lesione tralascia due fattori, l'estensione e la localizzazione, che nell'acetabolo rivestono un ruolo fondamentale. Inoltre non viene presa in considerazione una lesione caratteristica, la delaminazione (Fig. 3), che è stata aggiunta come entità a se stante (grado 2a) solo recentemente [13].

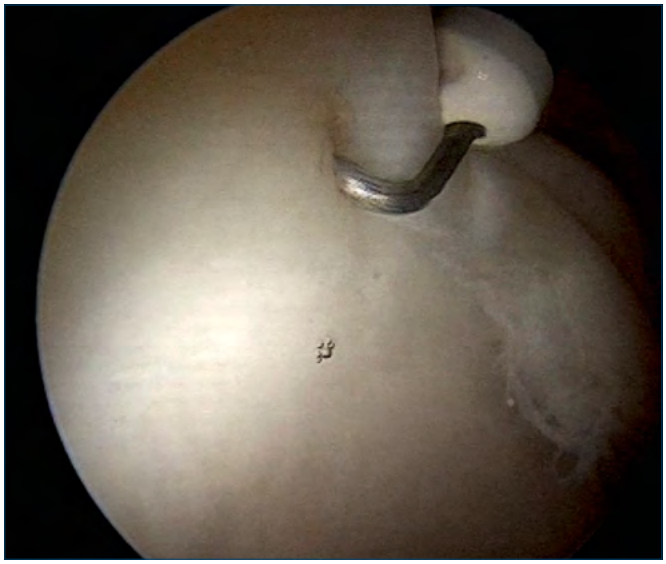

Figura 3. Quadro di delaminazione acetabolare: patognomonico il *wave sign*.

Trattamento chirurgico

Debridement

Indipendentemente dal tipo di trattamento delle lesioni condrali, il primo passo è un accurato *debridement* articolare.

Sono stati indicati quattro *step* per un corretto *debridement*: lavaggio abbondante dell'articolazione, rimozione di corpi mobili intrarticolari, parziale sinoviectomia e condrectomia ed infine condroplastica limitata [14].

Il lavaggio articolare di un'articolazione infiammata può essere efficace sul dolore nell'immediato ma non a lungo termine, pertanto a nostro avviso il *debridement* deve essere visto più come una preparazione articolare alle microfratture o al *grafting* condrale che come una procedura terapeutica con benefici a medio-lungo termine.

Il *debridement* è solitamente eseguito con *shaver* artroscopici, curette affilate, frese artroscopiche o dispositivi elettrotermici. *Resector blades* più grandi (5,5 mm) dovrebbero essere preferiti, poiché quelli più piccoli possono essere ostruiti da frammenti articolari di tessuto fibroso o cartilaginei.

I lembi di cartilagine instabile e danneggiata non sono in grado di guarire autonomamente e, al contrario, sono una potenziale fonte di ulteriori danni intra-articolari. Pertanto, devono essere rimossi previa conduzione di un'accurata esplorazione del panno condrale eseguite con apposite sonde al fine di risparmiare quanta più cartilagine possibile.

Microfratture

A Steadman si deve l'ideazione della tecnica delle microfratture [15], eseguita per la prima volta nel ginocchio, con ottimi risultati riportati nel trattamento di difetti condrali a tutto spessore [16].

La tecnica si basa sull'esecuzione di molteplici fori nel contesto della superficie dell'osso subcondrale, denudato dalla cartilagine, ad opera di un *condropick* di spessore variabile: lo scopo è quello di stimolare il deflusso di sangue e midollo osseo contenete cellule staminali mesenchimali (MSC), con conseguente innesco del processo di guarigione tissutale. Il meccanismo alla base è la differenziazione delle MSC in fibrocondrociti che possono produrre collagene di tipo I, II e III [17]. Pertanto è prevista la formazione di un tessuto fibrocartilagineo con proprietà meccaniche ridotte rispetto alla cartilagine ialina.

Dal punto di vista squisitamente tecnico, l'osso subcondrale viene penetrato per circa 2-4 mm con un punteruolo artroscopico (sono preferibili 45° e 60° a causa della sfericità dell'anca) per creare fori a forma di V di 1,5-2 mm di diametro. La distanza tra i fori deve essere circa 3 mm. Di solito si suggerisce di iniziare le microfratture alla periferia e di procedere verso il centro della lesione. Inoltre, è importante penetrare perpendicolarmente l'osso subcondrale. Come facilmente intuibile per ragioni anatomiche, questa tecnica può essere particolarmente difficile nell'anca, in particolare nelle aree supero-anteriori dell'acetabolo. Il sanguinamento essere controllato riducendo la pressione dell'acqua o rimuovendo il fluido artroscopico.

Le indicazioni chirurgiche ad eseguire le microfratture nell'anca sono simili a quelle che vengono date nel ginocchio: vengono pertanto incluse tutte le lesioni focali e contenute, in genere di dimensioni $\leq 2\ cm^2$.

Matrix-induced autologous chondrocyte implantation (MACI)

La tecnica MACI, analogamente alle microfratture, è una tecnica ben descritta per il trattamento dei difetti condrali del ginocchio, garantendo come queste ultime buoni risultati clinici a medio-lungo termine. Questa tecnica richiede due passaggi chirurgici: la biopsia della cartilagine per l'isolamento dei condrociti e la successiva coltura ed espansione degli stessi in una membrana utilizzata come *scaffold* per colmare il difetto condrale. Diversi materiali sono stati proposti come matrici: polimeri a base di proteine (collagene di tipo I e III, fibrina, gelatina, ecc.), polimeri di carboidrati (acido ialuronico, acido polilattico, acido poliglicolico, alginato) e polimeri artificiali [18].

Le indicazioni per il MACI sono i difetti condrali sintomatici a tutto spessore, in genere di 3° o 4° grado, di estensione $\leq 2\ cm^2$ in pazienti di età pari o inferiore a 50 anni e con

uno spazio articolare non compromesso rilevato con una radiografia standard (Tonnis inferiore al grado II).
Le controindicazioni assolute sono infezioni, tumori, spazio articolare compromesso (grado Tonnis II-III) e *compliance* inadeguata del paziente.
Durante il primo passaggio artroscopico, l'anca viene attentamente esaminata e, una volta confermata la decisione di eseguire un MACI, alcuni frammenti di cartilagine a tutto spessore (circa 5-10 mm) vengono prelevati dall'area attorno al pulvinar; successivamente i campioni vengono inviati ai laboratori per l'espansione in coltura.
Durante la seconda fase, dopo un'accurata condrectomia, la membrana viene inserita direttamente nello spazio articolare usando una cannula artroscopica e viene quindi adattata per coprire il difetto condrale. La concavità dell'acetabolo e la pressione esercitata della testa del femore una volta rilasciata la trazione, conferiscono all'impianto una sufficiente stabilità.
La fissazione dell'impianto può comunque rappresentare un problema e deve essere pertanto adeguatamente controllata. Dopo aver posizionato la membrana è buona norma quindi rilasciare la trazione ed eseguire una serie di 4-6 movimenti di flesso-estensione e rotazione: nel caso in cui, al ripristino della trazione, la membrana non mostri una stabilità adeguata, è possibile utilizzare una fissazione con colla di fibrina.

Autologous matrix-induced chondroplasty (AMIC)
Questa tecnica si basa sull'esecuzione di microfratture seguite dall'impianto di una membrana riassorbibile di collagene (Chondro-Gide, Geistlich Pharma AG) per coprire il difetto condrale. Questa membrana ha due diverse superfici: una è liscia e regolare, l'altra ha una struttura ruvida e porosa. La superficie ruvida è quella che deve essere applicata contro l'osso subcondrale dopo l'esecuzione delle microfratture; in questo modo, le cellule staminali mesenchimali (MSC) sono trattenute in situ dalla membrana che induce inoltre un processo di differenziazione tissutale in senso condrale.
Al vantaggio "biologico" va aggiunto il vantaggio logistico dato da una procedura *single-step*, che non prevede passaggi in laboratorio e che dunque presenta un planning molto più semplice.
Le indicazioni sono le stesse descritte precedentemente per la tecnica MACI.
Durante l'artroscopia dell'anca, viene eseguita un'attenta ispezione articolare al fine di individuare l'eventuale difetto condrale. Dopo un'accurata preparazione per rendere la lesione condrale di superficie regolare e complementare alle dimensioni della membrana, vengono eseguite le microfratture. La membrana viene poi successivamente impiantata usando una tecnica simile a quella descritta per la procedura MACI.
In alcuni casi le manovre artroscopiche non riescono ad adattare correttamente la membrana per coprire completamente il difetto condrale; pertanto, in questi casi, si suggerisce di inserire nell'articolazione un catetere vescicale urinario e di gonfiarlo in modo che la sua espansione comprima, appiattisca e stabilizzi la membrana contro il difetto. La stabilità intrinseca ottenuta è di solito sufficiente, ma come per il MACI le colle di fibrina possono essere un valido ausilio per ottimizzare la fissazione.

Microfragmented adipose tissue transplantation (MATT)
La cartilagine articolare possiede solo una debole capacità di riparazione; d'altro canto, le cellule staminali mesenchimali (MSC) sono ormai ampiamente identificate in letteratura come elementi idonei a rigenerare difetti tissutali incurabili. Questo avviene grazie alle loro caratteristiche intrinseche, come le riconosciute proprietà condrogeniche, il potenziale di *homing* cellulare e la funzione immunomodulatrice [19].
Oltre al midollo osseo, diversi tessuti rappresentano un *reservoir* facilmente accessibile di MSC (i dati presenti in letteratura suggeriscono ampia disponbilità a livello del tessuto adiposo, dell'osso trabecolare, delle membrane sinoviali e dei muscoli scheletrici): in particolare, a differenza del midollo osseo, le MSC derivate dal tessuto adiposo possono essere isolate in grandi quantità con minimo discomfort per il paziente [20].
Le indicazioni per il MATT sono la delaminazione ovvero i difetti condrali sintomatici di grado I o II in pazienti di età > 50 anni.
Come per la tecnica AMIC, anche questa è una procedura *single step* dove il tessuto adiposo autologo, serbatoio delle MSC, viene prelevato dal sottocute dell'area peri-trocanterica. La componente cellulare del tessuto viene isolata semplicemente miscelando il prelievo con soluzione salina (Lipogems®), e successivamente iniettato nell'articolazione al termine della procedura artroscopica (Fig. 4).

Protocollo di riabilitazione

La mobilizzazione articolare passiva assistita è generalmente iniziata in prima giornata postoperatoria, al fine di riacquisire rapidamente il completo *range of motion* [21].
Il carico completo è generalmente controindicato per circa quattro settimane nei pazienti trattati con procedura MACI o AMIC; i pazienti sono comunque invitati a deambulare un carico parziale protetto.
Esercizi a catena cinetica aperta, atti a ripristinare il tonotrofismo dei muscoli ischiocrurali, adduttori, abduttori, quadricipitali e glutei vengono introdotti già nell'immediato postoperatorio, mentre il nuoto e gli esercizi in acqua pos-

Figura 4. Tecnica MATT: il preparato (Lipogems®), viene iniettato all'interno dell'articolazione.

sono essere iniziati due settimane dopo. Infine, a quattro settimane dall'intervento, vengono introdotti esercizi a catena chiusa.
La corsa ed il salto devono essere evitate per almeno tre mesi; il ritorno all'attività sportiva agonistica, specialmente quando si tratta di sport da contatto, è consentito dopo un periodo non inferiore a 6-9 mesi.

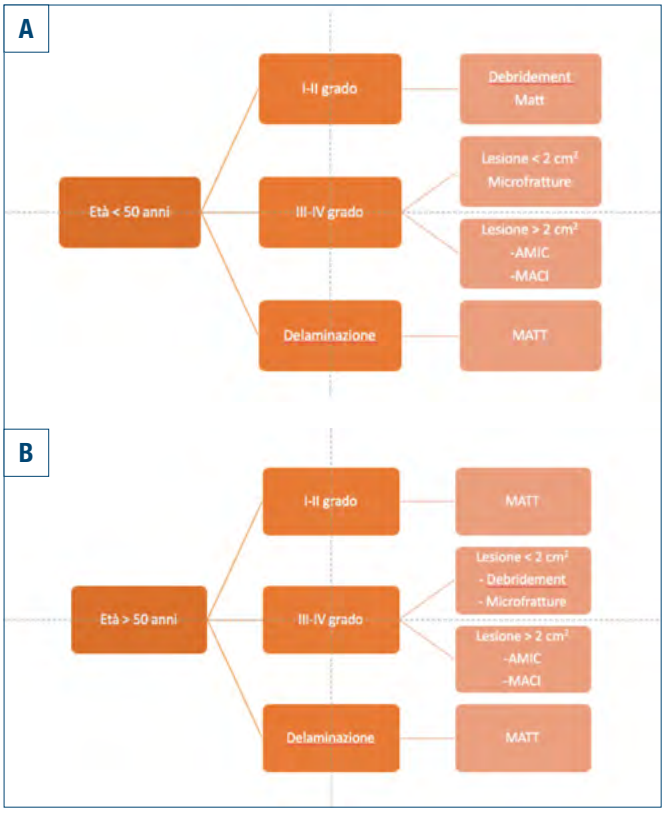

Figura 5. A: Algoritmo terapeutico per pazienti di età < 50 anni. B: Algoritmo terapeutico per pazienti di età > 50 anni.

Discussione

Al fine di meglio comprendere le indicazioni chirurgiche e le implicazioni delle diverse tecniche chiruriche descritte, proponiamo questo algoritmo di trattamento che, partendo dalla classificazione e dall'età dei pazienti, dovrebbe garantire un trattamento *tailored* per ciascun difetto condrale (Fig. 5 A-B).
Vi è un consenso generale in letteratura sul principio che l'artrosi avanzata (con restringimento dello spazio articolare inferiore a 4 mm) rappresenti una controindicazione assoluta all'esecuzione di una artroscopia di anca [7]. La diagnosi risulta difficile, poiché l'accuratezza e la precisione delle radiografie e della RM possono sovrastimare o sottostimare le lesioni; per questo motivo, l'artroscopia diagnostica ha ancora di per sé un elevato valore diagnostico [2-7].
In letteratura, se confrontata ad altre articolazioni, sono riportati solo pochi risultati sull'uso delle microfratture come trattamento per i difetti condrali dell'anca. Tuttavia, oggi si tratta di una tecnica consolidata, descritta da diversi autori che riportano buoni risultati con questa procedura per lesioni condrali di IV grado ad un follow-up di 2-5 anni [22].
Un'alta percentuale di guarigione con le microfratture è stata inoltre riportata anche quando la condropatia acetabolare era associata ad una *kissing lesion* sul versante femorale dell'articolazione [23].
Allo stesso tempo bisogna sottolineare che diversi autori considerano la presenza stessa di una condropatia come un limite per il raggiungimento di un significativo miglioramento clinico, in particolare quando si parla di grado avanzato [24].
Il trattamento dei difetti condrali con le tecniche MACI o AMIC è stato oggetto di ricerca principalmente nel ginocchio; la loro applicazione nell'anca è stata per lungo tempo esclusivamente correlata solo ad esperienze personali [25,26]. Pertanto in letteratura solo pochi autori hanno riportato dati rilevanti sull'efficiacia di queste tecniche nel trattamento delle condropatie acetabolari ad un follow-up medio-lungo [27].
Studi di ingegneria tissutale hanno dimostrato che, apparentemente, le matrici tridimensionali consentono una più lunga manutenzione fenotipica dei condrociti impiantati rispetto alle matrici monostrato [28]. Questo particolare aspetto della capacità delle cellule di crescere in modo

tridimensionale una volta applicate a una membrana, è il punto focale delle nuove biotecnologie applicate alla rigenerazione cartilaginea. In futuro si dovranno compiere sforzi per stabilire il tipo istologico di tessuto condrale sviluppato con diverse tecniche operative, *scaffold* o colture cellulari.

Di recente sono state sviluppate molte nuove membrane, matrici, colle biologiche e sospensioni di condrociti. L'obiettivo è un innesto biologicamente attivo e stabile con caratteristiche istologiche simili alla cartilagine[29]. Anche se il ginocchio rimane ancora l'articolazione con le più grandi esperienze cliniche e scientifiche, l'uso di tali tecniche nell'anca è di crescente interesse. Tuttavia, per la maggior parte di queste tecniche (come BioCart II, CAIS, CaReS, Cartipatch, ChondroCelect, DeNovo e MACI) è necessario prevedere una procedura *two-stage*, con un incremento dei costi nonché del *discomfort* per il paziente.

L'AMIC, come già espresso nel paragrafo precedente, è a differenza delle precedenti una procedura *one-step* che riesce a combinare gli effetti delle tecniche di stimolazione del midollo (grazie all'esecuzione delle microfratture) con i benefici della membrana nel guidare la differenziazione verso il tessuti cartilagineo [28].

Come precedentemente descritto in questo articolo, i difetti condrali sono frequentemente associati ad altre lesioni. In realtà non sono stati ancora condotti studi per definire correttamente il tipo, la posizione esatta e l'estensione delle lesioni condrali associate al FAI. Tuttavia, le lesioni del *labrum* sono spesso associate alle lesioni condrali dell'anca[3] e più in generale la presenza stessa del FAI è in realtà considerata come fattore predittivo per l'insorgenza di una coxartrosi primaria [30]. Naturalmente la presenza e il trattamento di queste lesioni associate devono essere considerate per ottenere buoni *outcomes* con effetti a lungo termine sul trattamento delle condropatie [31].

Le nuove biotecnologie avanzate riguardano l'uso di MSC autologhe per la rigenerazione condrale. Sebbene questo trattamento sembri essere più efficace, chirurgicamente semplice e riproducibile rispetto ad altri, la sua reale efficacia nella pratica clinica deve essere ancora dimostrata.

Conclusioni

Il trattamento dei difetti condrali dell'anca è ancora controverso sotto diversi punti di vista. Va sottolineato che nessuno dei trattamenti dei difetti condrali è efficace quando lo spazio articolare è gravemente compromesso.

Tutte le patologie associate come il FAI, le lacerazioni del *labrum* o la displasia, devono essere trattate contemporaneamente ai difetti condrali, al fine di migliore gli *outcome* clinici e funzionali.

Il *debridement* è indicato come procedura preparativa, che mira a corroborare gli effetti delle microfratture o dei *grafting* condrali.

Le microfratture sono indicate specialmente nei casi di condropatia di terzo o quarto grado con estensione inferiore a 2 cm^2.

Le procedure MACI e AMIC sono indicate in pazienti con difetti condrali sintomatici di terzo o quarto grado a tutto spessore, estesi di 2 cm^2 o più. I migliori risultati sono stati ottenuti in pazienti di età inferiore ai 50 anni. La procedura AMIC rispetto alla tecnica MACI ha il vantaggio di una procedura a un passaggio solo e con costi molto inferiori.

Il MATT è indicato maggiormente per il trattamento di lesioni condrali precoci o intermedie come la delaminazione, indipendentemente dall'età del paziente.

Bibliografia

1 McCarthy JC, Lee J. Hip arthroscopy. Indications and technical pearls. 2005;441:180-7. https://doi.org/10.1097/01.blo.0000195057.27653.93

2 Ganz R, Parvizi J, Beck M, et al. Femoroacetabular impingement: a cause for osteoarthritis of the hip. Clin Orthop Rel Res 2003;(417):112-20. https://doi.org/10.1097/01.blo.0000096804.78689.c2

3 McCarty JC, Noble PC, Schuck MR, et al. The role of labral lesions to development of early degenerative hip disease. Clin Orthop Rel Res 2001;(393):25-37. https://doi.org/10.1097/00003086-200112000-00004

4 Johnston TL, Schenker ML, Briggs KK, et al. Relationship between offset angle alpha and hip chondral injury in femoroacetabular impingement. Arthroscopy 2008;24:669-75. https://doi.org/10.1016/j.arthro.2008.01.010

5 Martin RL, Enseki KR, Draovitch P, et al. Acetabular labral tears of the hip: examination and diagnostic challenges. J Orthop Sports Phys Ther 2006;36:503-15. https://doi.org/10.2519/jospt.2006.2135

6 Martin RL, Irrgang JJ, Sekiya JK. The diagnostic accuracy of a clinical examination in determining intra-articular hip pain for potential hip arthroscopy candidates. Arthroscopy 2008;24:1013-8. https://doi.org/10.1016/j.arthro.2008.04.075

7 Tibor LM, Sekiya JK. Differential diagnosis of pain around the hip joint. Arthroscopy 2008;24:1407-21. https://doi.org/10.1016/j.arthro.2008.06.019

8 Anderson LA, Peters CL, Park BB, et al. Acetabular cartilage delamination in femoroacetabular impingement. Risk factors and magnetic resonance imaging diagnosis. J Bone Joint Surg Am 2009;91:305-13. https://doi.org/10.2106/JBJS.G.01198

9 Lubowitz JH, Poehling GG. Hip arthroscopy: an emerging gold standard. 2006;22:1257-9. https://doi.org/10.1016/j.arthro.2006.10.002

10 Konan S, Rayan F, Meermans G, et al. Validation of the clas-

sification system for acetabular chondral lesions identified at arthroscopy in patients with femoroacetabular impingement. J Bone Joint Surg Br 2011;93:332-6. https://doi.org/10.1302/0301-620X.93B3.25322

11 Beck M, Kalhor M, Leunig M, et al. Hip morphology influences the pattern of damage to the acetabular cartilage: femoroacetabular impingement as a cause of early osteoarthritis of the hip. J Bone Joint Surg Br. 2005;87:1012-8. https://doi.org/10.1302/0301-620X.87B7.15203

12 Ellermann JM, Donald B, Rohr S, et al. Magnetic resonance imaging of osteochondritis dissecans: validation study for the ICRS classification system. Acad Radiol 2016;23:724-9. https://doi.org/10.1016/j.acra.2016.01.015

13 Jannelli E, Parafioriti A, Acerbi A, et al. Acetabular delamination: epidemiology, histological features, and treatment. Cartilage 2019;10:314-20. https://doi.org/10.1177/1947603518768096

14 Stuart MJ, Lubowitz HJ. What, if any, are the indications for arthroscopic debridement of osteoarthritic knee? Arthroscopy 2006;22:238-9. https://doi.org/10.1016/j.arthro.2006.01.008

15 Rodrigo JJ, Steadman JR, Silliman JF, et al. Improvement of full thickness chondral defect healing in the human knee after debridement and microfracture using continuous passive motion. Am J Knee Surg 1994;7:109-16.

16 Steadman JR, Rodkey WG, Briggs KK. The microfracture technique. In: Cole BJ, Gomoll AH, eds. Biologic joint reconstruction, alternative to arthroplasty. Thorofare (NJ): Slack Inc. 2009, Chap. 9. pp. 87-92.

17 Steinwachs MR, Guggi T, Kreuz PC Marrow stimulation techniques. Injury 2008;39 Suppl 1:S26-31. https://doi.org/10.1016/j.injury.2008.01.042

18 Gigante A, Bevilacqua C, Ricevuto A, et al. Membrane seeded autologous chondrocytes: cell viability and characterization at surgery. Knee Surg Sports Traumatol Arthrosc 2007;15:88-92. https://doi.org/10.1007/s00167-006-0115-9

19 Eslaminejad MB, Poor EM. Mesenchymal stem cells as a potent source for articular cartilage regeneration. World J Stem Cells 2014;6:344-54. https://doi.org/10.4252/wjsc.v6.i3.344

20 Fraser JK, Wulur I, Alfonso Z, et al. Fat tissue: an underappreciated source of stem cells for biotechnology. Trend Biotechnol 2006;24:150-4. https://doi.org/10.1016/j.tibtech.2006.01.010

21 Enseki KR, Martin RL, Draovitch P, et al. The hip joint: arthroscopic procedures and postoperative rehabilitation. J Orthop Sports Phys Ther 2006;36:516-25. https://doi.org/10.2519/jospt.2006.2138

22 Byrd JWT, Jones KS. Osteoarthritis caused by an inverted acetabular labrum: radiographic diagnosis and arthroscopic treatment. Arthroscopy 2002;18:741-7. https://doi.org/10.1053/jars.2002.32837

23 Philippon MJ, Schenker ML, Briggs KK, et al. Can microfracture produce repair tissue in acetabular chondral defects? Arthroscopy 2008;24:46-50. https://doi.org/10.1016/j.arthro.2007.07.027

24 Streich NA, Gotterbarm T, Barié A, et al. Prognostic value of chondral defects on the outcome after arthroscopic treatment of acetabular labral tears. Knee Surg Sports Traumatol Arthrosc 2009;17:1257-63. https://doi.org/10.1007/s00167-009-0833-x

25 Fontana A, Bistolfi A, Crova M, et al. Arthroscopic treatment of hip chondral defects: autologous chondrocyte transplantation versus simple debridement – a pilot study. Artroscopy 2012;28:322-9. https://doi.org/10.1016/j.arthro.2011.08.304

26 Akimau P, Bhosale A, Harrison P, et al. Autologous chondrocyte implantation with bone grafting for osteochondral defect due to post-traumatic osteonecrosis of the hip – a case report. Acta Orthop 2006;77:333-6. https://doi.org/10.1080/17453670610046208

27 De Girolamo L, Jannelli E, Fioruzzi A, et al. Acetabular chondral lesions associated with femoroacetabular impingement treated by autologous matrix-induced chondrogenesis or microfracture: a comparative study at 8-year follow-up. Arthroscopy 2018;34:3012-23. https://doi.org/10.1016/j.arthro.2018.05.035

28 Zantop T, Petersen W. Arthroscopic implantation of a matrix to cover large chondral defect during microfracture. Arthroscopy 2009;25:1354-60. https://doi.org/10.1016/j.arthro.2009.04.077

29 Gomoll AH, Farr K. Future developments in cartilage repair. In: Cole BJ, Gomoll AH, eds. Biologic joint reconstruction, alternative to arthroplasty. Thorofare (NJ): Slack Inc. 2009, Chap. 17, pp. 163-168.

30 KhandujaV, Villar RN. The arthroscopic management of femoroacetabular impingement. Knee Surg Sports Traumatol Arthrosc 2007;15:1035-40. https://doi.org/10.1007/s00167-007-0319-7

31 Nepple JJ, Zebala LP, Clohisy JC. Labral disease associated with femoroacetabular impingement. Do we need to correct the structural deformity? J Arthroplasty 2009;24(6 Suppl):114-9. https://doi.org/10.1016/j.arth.2009.06.003

BORSA DI STUDIO S.I.O.T.

Giornale Italiano di Ortopedia e Traumatologia
2020;46:40-47; doi: 10.32050/0390-0134-216

Lo stelo conico di Wagner nell'anca displasica: risultati clinici e radiografici a 20 anni

Wagner cone stem in hip dysplasia: 20-year clinical and radiographic results

Francesco La Camera[1] *(foto)*, Mattia Loppini[1,2], Olimpio Galasso[3], Giorgio Gasparini[3], Guido Grappiolo[1]

[1] Ortopedia dell'Anca e Chirurgia Protesica, Humanitas Clinical and Research Center, Rozzano (MI); [2] Humanitas University, Dipartimento di Scienze Biomediche, Pieve Emanuele (MI); [3] UO di Ortopedia e Traumatologia, Università degli Studi "Magna Græcia", Catanzaro, Italia

Riassunto

Introduzione. La protesi totale d'anca (PTA) in pazienti con esiti degenerativi di displasia congenita dell'anca è una procedura difficile a causa delle complesse deformità anatomiche dell'anca. La maggior parte delle protesi femorali cementate o non cementate convenzionali sono spesso difficili da impiantare nello stretto canale femorale e richiedono la correzione della versione durante l'intervento chirurgico. Lo stelo femorale Wagner Cone è stato progettato per risolvere molti di questi problemi. Lo scopo dello studio era di valutare la sopravvivenza, i risultati clinici e radiografici e le complicanze dello stelo conico non cementato di Wagner in pazienti con anca displastica.

Materiali e metodi. Tra il 1993 e il 1997 sono state impiantate centotrentacinque protesi in 102 pazienti consecutivi con un'età media di 51 anni (range 21-73) e un follow-up medio di 21,6 anni (range, 20-25 anni). Secondo la classificazione di Crowe, 38 anche presentavano displasia di grado I, 41 di grado II, 37 di III grado e 19 di IV grado. La valutazione clinica è stata valutata all'ultimo follow-up con l'Harris Hip Score (HHS), l'University of California a Los Angeles (UCLA) Punteggio attività, Visual Analogue Score (VAS) e il punteggio Merlé d'Aubigne. La valutazione radiografica consisteva in radiografie standard antero-posteriore del bacino e radiografie assiale dell'anca.

Risultati. La sopravvivenza dello stelo per mobilizzazione asettica è stata del 97% a 20 anni. All'ultimo follow-up l'HHS era buono / eccellente nel 64% dei pazienti con un valore medio di 86.4 (range 39-100), UCLA Activity Score 4.53 (range, 1-9), punteggio di Merle d'Aubigne 15 (range, 5-18), VAS 1.25 (intervallo, 0-6). Sono state osservate nel 17% delle ossificazioni eterotopiche, nel 19,2% delle linee di radiotrasparenza attorno allo stelo.

Discussione. Lo stelo conico di Wagner agevola il chirurgo durante l'intervento nella gestione dell'antiversione e dell'impianto dello stelo in canali femorali stretti e displasici, favorendo un corretto orientamento delle componenti, il ripristino del centro di rotazione anatomico, il corretto orientamento e tensionamento dei muscoli glutei. I risultati da noi riportati sono in linea con quelli riportati in letteratura con follow-up più brevi, in termini di sopravvivenza e risultati clinici e radiografici.

Conclusioni. L'uso dello stelo conico Wagner è una scelta ideale per correggere le diverse deformità femorali in pazienti displasici. Sopravvivenza, risultati clinici e radiografici sono molto soddisfacenti anche nella terza decade dopo l'impianto.

Parole chiave: displasia congenita dell'anca, protesi totale d'anca, stelo conico

Ricevuto: 22 gennaio 2019
Accettato: 2 agosto 2019

Corrispondenza
Francesco La Camera
Ortopedia dell'Anca e Chirurgia Protesica, Humanitas Clinical and Research Center, via Manzoni 56, 20089 Rozzano (MI)
Tel. +39 02 8224.4600
Fax +39 02 8224.6778
E-mail: lacameradoc@gmail.com

Conflitto di interessi
Gli Autori dichiarano di non avere alcun conflitto di interesse con l'argomento trattato nell'articolo.

Come citare questo articolo: La Camera F, Loppini M, Galasso O, et al. Lo stelo conico di Wagner nell'anca displasica: risultati clinici e radiografici a 20 anni. Giornale Italiano di Ortopedia e Traumatologia 2020;46:40-47; https://doi.org/10.32050/0390-0134-216

© Copyright by Pacini Editore Srl

OPEN ACCESS

L'articolo è OPEN ACCESS e divulgato sulla base della licenza CC-BY-NC-ND (Creative Commons Attribuzione – Non commerciale – Non opere derivate 4.0 Internazionale). L'articolo può essere usato indicando la menzione di paternità adeguata e la licenza; solo a scopi non commerciali; solo in originale. Per ulteriori informazioni: https://creativecommons.org/licenses/by-nc-nd/4.0/deed.it

Summary

Introduction. *Total hip arthroplasty (THA) in patients hip dysplasia is challenging as a result of complex anatomic deformities in the hip. Most conventional cemented or cementless femoral prosthesis are often difficult to implant in the narrow femoral canal and require version correction during surgery. The Wagner Cone femoral stem was designed to address many of these issues. The aim of the study was to evaluate the survivorship, the clinical and radiographic outcomes and the complications of cementless Wagner Cone stem in patients with dysplastic hip.*

Materials and methods. *Beetwen 1993 and 1997 one hundred and thirty-five prosthesis were implanted in 102 consecutive patients with a mean age of 51 (range, 21-73) and a mean follow-up of 21.6 years (range, 20-25 years). According to the Crowe classification, 38 hips presented dysplasia of grade I, 41 of grade II, 37 of grade III and 19 of grade IV. Clinical evaluation was rated at last follow-up with the Harris Hip Score (HHS), University of California at Los Angeles (UCLA) Activity Score, Visual Analogue Score (VAS) and Merlé d'Aubigne score. Radiographic evaluation consisted in standard anteroposterior view radiographs of the pelvis and and axial view radiographs of the hip.*

Results. *Survivorship for aseptic loosening was 97% at 20 years. At the last follow-up the HHS was good/excellent in 64% of patients with an average value of 86.4 (range 39-100), UCLA Activity Score 4.53 (range, 1-9), Merle d'Aubigne score 15 (range, 5-18), VAS 1.25 (range, 0-6). 17% of heterotopic ossification, 19.2% of radiolucency lines around the stem were observed.*

Discussion. *Wagner Cone stem facilitates the surgeon during intervention in the management of the anteversion and during the implantation of the stem in narrow and dysplastic femoral shaft, allow a correct orientation of the components, restoration of the anatomic center of rotation, orientation and tension of the gluteal muscles. Our results are in line with those in the literature with shorter follow-up, in terms of survival and clinical and radiographic results.*

Conclusion. *The use of Wagner cone stem is an ideal option to correct the different deformities in dysplastic hips. Survival, clinical and radiographic outcomes are very satisfying in the third decade after implantation.*

Key words: *congenital hip dysplasia, total hip arthroplasty, conical stem*

Introduzione

La sostituzione protesica dell'anca artrosica in esiti degenerativi di displasia congenita dell'anca (DCA) rappresenta una sfida per il chirurgo ortopedico. Nella DCA si riscontrano diverse deformità a carico dell'articolazione come: un acetabolo di ridotta profondità con tetto ipoplasico, deformità della testa femorale, un collo corto e stretto con deformità in varo o in valgo, un ridotto off-set e un'eccessiva antiversione femorale. Per questi motivi la protesizzazione di anche displasiche presenta specifiche difficoltà tecniche quali: il ripristino del normale centro di rotazione e dell'off-set, la correzione dell'eccessiva antiversione femorale, il ripristino della corretta lunghezza degli arti, l'impianto della componente acetabolare in acetaboli piccoli e con difetti di parete ossea e l'impianto dello stelo in un canale midollare stretto. L'uso di uno stelo convenzionale può essere impossibile nei femori displasici perché l'anatomia del femore prossimale spesso peggiora progressivamente con il grado di displasia [1,2]. Per tali ragioni il risultato funzionale può risultare inferiore rispetto agli impianti primari in soggetti affetti da artrosi o da artriti infiammatorie [3]. Inoltre, l'inizio precoce dei sintomi e delle alterazioni degenerative dell'articolazione, l'età relativamente giovane dei pazienti e il loro livello di attività di solito elevato condizionano la prognosi in termini di sopravvivenza dell'impianto [4].

Wagner H. e Wagner M. [5] idearono e svilupparono una protesi femorale conica, non modulare per affrontare e superare le suddette problematiche. Pensata per la fissazione senza cemento, la protesi femorale Wagner Conus è uno stelo in lega di titanio con superficie trattata con corindone, ha una configurazione rastremata con un angolo di conicità di 5° per una fissazione a press-fit ed è dotato di alette longitudinali che comportano elevate pressioni di contatto tra lo stelo e l'osso endostale, assicurando un alto grado di stabilità rotazionale e buona osteointegrazione. In particolare lo stelo conico può essere impiantato agevolmente in un canale midollare stretto e cilindrico senza necessità di essere cementato, non è sottoposto a forze di rotazione durante l'inserimento e l'angolo di antiversione può essere scelto liberamente dal chirurgo [5]. Queste caratteristiche lo rendono una soluzione ideale per la protesizzazione di femori displasici, anche in pazienti giovani [4].

Gli steli conici impiantati in anche displasiche [3,5-14] e in altre deformità del femore [9,10,12,15] hanno dimostrato ottimi risultati clinici e radiografici a breve e medio termine ed eccellenti tassi di sopravvivenza [9]. I tassi di complicanze chirurgiche variano dallo 0% [11] al 15% [8]. Tuttavia pochi studi hanno valutato la sopravvivenza e i risultati a lungo termine dello stelo Wagner Conus.

L'obiettivo principale di questo studio retrospettivo è stato di valutare la sopravvivenza a lungo termine dello stelo conico monoblocco di Wagner di prima generazione in pazienti sottoposti a protesi totale d'anca per DCA. Gli obiettivi secondari: riportare i risultati clinici e radiografici ad un follow-up minimo di 20 anni.

Pazienti e metodi

Popolazione

Tra gennaio 1993 e luglio 1997, 156 pazienti affetti da DCA sono stati sottoposti ad artroprotesi primaria di anca non cementata con stelo Wagner Cone Prosthesis® (Zimmer-Biomet, Warsaw, IN, USA) di prima generazione. Di questi 15 sono stati persi all'ultimo follow-up e 40 sono deceduti prima dell'ultimo follow-up, per cause non correlate alla chirurgia. Ad un follow-up medio 21,6 ± 1,3 anni (range, 20-25) 102 pazienti (135 anche) erano disponibili per il controllo clinico e radiografico. L'età media era 51,4 ± 9,9 anni (range, 21-73). 90 pazienti erano donne (88%) e 12 uomini (12%), in 64 casi è stata trattata l'anca destra (47%) e in 71 la sinistra (53%). In 23 casi (17%) l'anca trattata era già stata sottoposta ad intervento di osteotomia correttiva femorale e/o pelvica. 33 (32,2%) pazienti sono stati sottoposti a PTA bilaterale.

Il grado di displasia è stato valutato mediante la classificazione di Crowe [16]: 38 anche sono state classificate come Crowe I (28,1%), 41 come Crowe II (30,4%), 37 come Crowe III (27,4%) e 19 come Crowe IV (14,1%).

Valutazione clinica e radiografica

La valutazione clinica è stata eseguita tramite i seguenti questionari: (1) Harris Hip Score (HHS), questionario specifico per la valutazione dei risultati dopo sostituzione protesica dell'anca, è costituito da quattro domini: dolore, funzionalità nelle attività quotidiane, presenza/assenza di deformità strutturate e *range of motion* (ROM). Il punteggio va da un minimo di 0 a un massimo di 100; un punteggio tra 90 e 100 è considerato eccellente, tra 80 e 89 buono, tra 70 e 79 sufficiente, < 70 scarso [17]; (2) University of California at Los Angeles (UCLA) *Activity Score*, che è una scala che va da 0 a 10, dove 0 indica "nessuna attività fisica, disabilità" e 10 "partecipazione a sport di contatto", particolarmente indicata per valutare il livello di attività del paziente dopo protesizzazione [18]; (3) Merle d'Aubigne score, che include la valutazione del dolore, del movimento della deambulazione [19]; la (4) Visual Analogue Score (VAS), scala valutativa delle caratteristiche soggettive del dolore che va da 0 a 10 cm, dove 0 indica "nessun dolore" e 10 "peggior dolore immaginabile" [20] somministrati all'ultimo follow-up.

Le radiografie standard di bacino in due proiezioni sono stata eseguite nel preoperatorio per stadiare il grado di displasia secondo la classificazione di Crowe ed al follow-up per verificare mobilizzazioni delle componenti protesiche, linee di radiotrasparenza, osteolisi ed ossificazioni eterotopiche. Segni radiografici di osteointegrazione tra la componente femorale e l'osso ospite sono stati valutati secondo i criteri di Engh [21]. Sono stati osservati i seguenti segni di fissazione: (1) assenza di linee di radiotrasparenza all'interfaccia osso-impianto e (2) presenza di punti di contatto. Sono stati ricercati anche segni d'instabilità o mobilizzazione come: (1) comparsa di linee radiotrasparenza progressive e (2) subsidenza o migrazione dei componenti. La presenza di ossificazioni eterotopiche è stata valutata e classificata come indicato da Brooker et al. [22].

Tecnica chirurgica

Prima dell'intervento è stata effettuata la pianificazione preoperatoria manuale mirata all'individuazione delle corrette dimensione delle componenti protesiche, del ripristino del corretto off-set. In 8 casi prima della protesizzazione sono stati rimossi mezzi di sintesi femorali. In tutti i pazienti, la procedura chirurgica è stata eseguita attraverso un approccio posterolaterale. Dopo l'esposizione dell'articolazione e la lussazione del femore, è stata eseguita l'osteotomia del collo. L'acetabolo è stato preparato utilizzando frese di dimensioni crescenti fino ad identificare la misura adeguata di coppa acetabolare. Posizionamento della coppa con 40-45° di inclinazione e 10-15° di antiversione con l'aiuto dell'apposita guida. Il femore è stato preparato tenendo il ginocchio flesso con la tibia in posizione verticale. Il canale femorale è stato preparato introducendo alesatori femorali di dimensioni crescenti fino alla misura adeguata di stelo. Mediante l'utilizzo delle componenti protesiche femorali di prova si stabilisce l'angolo di antiversione definitivo. In 9 casi è stata effettuata un'osteotomia del gran trocantere, successivamente sintetizzata con cerchiaggi metallici o *cable-grip*. In 10 casi è stata effettuata un'osteotomia di accorciamento sottotrocanterica (Fig. 1), al fine di riportare il centro di rotazione in posizione anatomica senza provocare lesioni nervose. In questi casi la stabilità primaria dell'osteotomia è ottenuta mediante il press-fit dello stelo, cui però è stato associato in 4 casi un cerchiaggio preventivo del femore prossimale. Lo stelo conico non cementato Wagner Cone Prosthesis® (Zimmer-Biomet, Warsaw, IN, USA) è stato introdotto manualmente con leggeri colpi di martello, secondo la versione precedentemente stabilita e relativamente all'antiversione della coppa. L'affondamento dello stelo è calcolato in base alla distanza tra piccolo trocantere e angolo mediale del collo protesico, preventivata nel piano preoperatorio. La lunghezza definitiva del collo è stata determinata sulla base dei valori di offset orizzontale e laterale da ripristinare e comunque valutata con le componenti di prova prima dell'impianto definitivo. Al termine, sono state eseguite le manovre per valutare la stabilità e la mobilità dell'anca e la lunghezza degli arti inferiori. Le caratteristiche delle componenti protesiche utilizzate sono riportate in Tabella I.

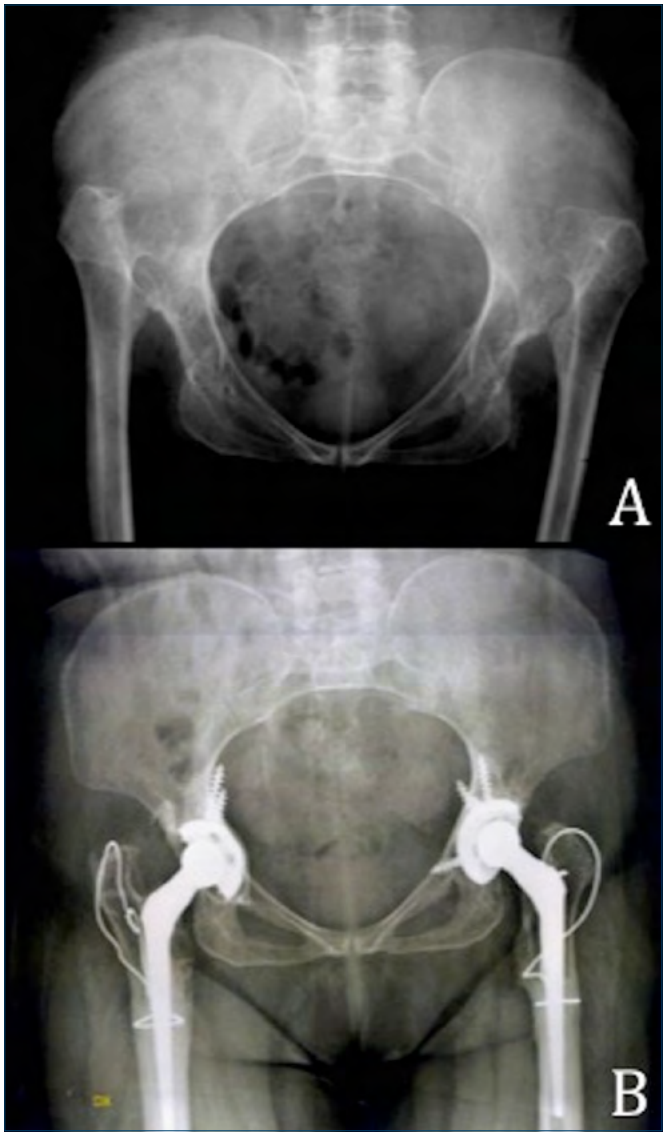

Figura 1. Paziente donna con DCA Crowe IV trattato con osteotomia femorale di accorciamento e protesi totale d'anca bilaterale (A), controllo radiografico a 20 anni di distanza (B).

Tabella I. Caratteristiche degli impianti.

	N anche (n = 135)
Taglia stelo	
13 mm	6
14 mm	29
15 mm	14
16 mm	18
17 mm	29
18 mm	25
19 mm	5
20 mm	6
21 mm	3
Tipo cotile	
Harris Trilogy	76
ABG	2
Wagner	24
Custom	1
CLS Spotorno	32
Diametro cotile	
42 mm	8
44 mm	42
46 mm	45
48 mm	24
50 mm	8
52 mm	4
54 mm	3
62 mm	1
Diametro testina	
22 mm	32
28 mm	103

Protocollo postoperatorio

I pazienti erano verticalizzati tra il 2° e 3° giorno postoperatorio. Nel corso del primo mese è stato concesso un carico del 30% sull'arto operato con utilizzo di due bastoni ad appoggio antibrachiale. Il secondo mese è stato concesso un carico progressivo con un solo bastone. In caso di ostetotomia di accorciamento femorale o di osteotomia del gran trocantere, il carico completo era concesso quando radiograficamente era evidente la guarigione dell'osteotomia. Dal punto di vista riabilitativo, sono stati prescritti esercizi di potenziamento dei muscoli glutei e quadricipite femorale, stretching degli ischiocrurali e degli adduttori, mobilizzazione della caviglia.

Analisi statistica

Le statistiche descrittive sono state utilizzate per descrivere le variabili continue, le proporzioni per le variabili categoriche. Il test t Student e il test $\chi 2$ sono stati utilizzati per valutare le differenze significative tra variabili continue e categoriche, rispettivamente. Modelli di analisi di regressione lineare univariata sono stati creati per testare l'effetto di età all'intervento, sesso, precedenti osteotomie e del

grado di Crowe sul risultato clinico postoperatorio, sul livello di attività e sul dolore. La sopravvivenza dell'impianto è stata valutata con il metodo di Kaplan-Meier. Il software IBM SPSS Statistics 21.0.0.1 (IBM Corp, Armonk, NY, USA) e il software G * Power 3.1 (Institut für Experimentelle Psychologie, Heinrich Heine Universität, Düsseldorf, Germania) sono stati utilizzati per la costruzione del database e per l'analisi statistica. Un valore di $p \leq 0,05$ è stato considerato significativo.

Risultati

La sopravvivenza dello stelo Wagner cone era del 98,3% (IC95% 96,3-100) a 5 anni, del 97,7% (IC95% 95,5-99,9) a 10 anni, del 97,7% (IC95% 95,5-99,9) a 15 anni e del 97,0% (IC95% 94,4 99,6) a 20 anni (Fig. 2). La sopravvivenza della componente acetabolare era del 96,5% (IC95% 93,7-99,3) a 5 anni, del 94,7% (IC95% 91,3-98,1) a 10 anni, del 86,5% (IC95% 81,1-86,6) a 15 e del 75,0% (IC95% 74,9-82,2) a 20 anni (Fig. 3). La revisione dello stelo è stata effettuati in 5 casi per mobilizzazione asettica. All'ultimo controllo l'HHS medio era 86,4 ± 13,9 (range, 39-100), si è ottenuto un risultato eccellente in 57 casi (42,2%), buono in 30 (22,2%), sufficiente in 26 (19,3%) e scarso in 22 (16,3%). L'*UCLA Activity Score* medio era 4,53 ± 2,2 (range, 1-9). La VAS media era 1,25 ± 1,6 (range, 0-6). Il Merle d'Aubigné score medio era 15,01 ± 3,8 (range, 5-18).
Sono state riscontrate ossificazioni eterotopiche in 23 casi (17%), in 11 casi si trattava di Brooker I (47,8%), 6 Brooker II (26,1%), 4 Brooker III (17,4%), 2 Brooker IV (8,7%). In un caso è stata necessaria la rimozione chirurgica delle calcificazioni a causa di notevole limitazione articolare. Sono state riscontrate linee di radiotrasparenza intorno allo stelo protesico in 26 casi (19,2%): in 14 casi in zona 1 di Gruen, 3 casi in zona 1, 2, 3 casi in zona 1, 2, 7, 3 casi in zona 1, 7 e 3 casi in zona 7. Si è osservata in 4 casi una mobilizzazione della componente acetabolare.
Si sono verificate 2 lussazioni precoci, una trattata incruentemente con successo e una trattata con revisione totale; una lussazione tardiva dopo 7 anni dal primo impianto, trattata con revisione del cotile. Si sono verificate 2 fratture periprotesiche, una femorale, 7 anni dopo il primo impianto, trattata con osteosintesi interna, e una acetabolare, 20 anni dopo il primo impianto, trattata con revisione del cotile più impianto di un augment. Si è verificata un'infezione superficiale, trattata con successo attraverso una revisione e sbrigliamento della ferita chirurgica.
Non si sono osservate lesioni nervose, infezioni periprotesiche, tromboembolia polmonare o decessi correlati alla chirurgia.
Dall'analisi di regressione lineare emerge che gli uomini hanno tendenzialmente un più alto UCLA activity score e che il livello di attività misurato all'UCLA activity score ha una tendenza a diminuire con la lunghezza del follow-up (Tab. II).

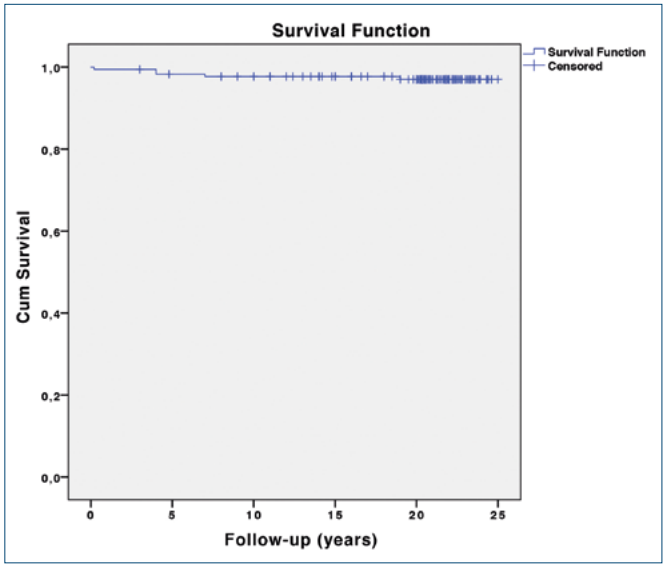

Figura 2. Curva di Kaplan-Meier della sopravvivenza dello stelo.

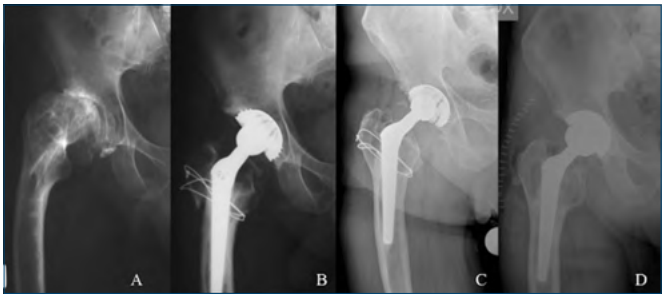

Figura 3. Paziente uomo con esiti di osteotomia per DCA, radiografia preoperatoria (A), radiografia postoperatoria (B), radiografia a 21 anni di distanza (C), radiografia dopo revisione di cotile (D).

Discussione

Gli obiettivi principali della protesi d'anca sono la riduzione del dolore e il miglioramento della funzione articolare [23]. In questo studio sono stati valutati, ad un follow-up medio di 21,6 anni, 101 pazienti affetti da DCA sottoposti a protesi totale d'anca, che hanno mantenuto nel tempo un eccezionale livello di funzionalità e attività.
A 20 anni di distanza dall'impianto la sopravvivenza dello stelo di Wagner è risultata essere il del 97%, con solo 5 steli revisionati su 135.

Tabella II. Regressioni lineari univariate sull'effetto dell'età all'intervento, sesso, precedenti osteotomie, grado di Crowe e follow-up sui risultati clinici. I valori espressi indicano la significatività statistica (p).

	Età	Sesso	Precedenti osteotomie	Grado di Crowe	Follow-up
HHS	0,43	0,99	0,81	0,55	0,20
Merle d'Aubigné	0,22	1	0,31	0,38	0,07
UCLA Activity Score	0,13	**0,046**	0,50	0,23	**0,037**
VAS	0,29	1	0,18	0,85	0,98

12 studi hanno valutato i risultati a distanza dello stelo di Wagner (Tab. III), riportando risultati comparabili a quelli di questo studio anche se con follow-up più brevi e casistiche inferiori.
H. Wagner [5] in uno studio dove ha valutato le prime 100 Conus impiantate, poneva particolare attenzione alla tecnica d'impianto consigliando un contatto rigido osso-protesi a livello medio del cono per favorire la corretta distribuzione dei carichi e favorire l'osteointegrazione. Pak et al. [8] in una serie di 26 anche affette da DCA e trattate con stelo conico monoblocco riportavano eccellenti risultati clinici e radiografici, considerando questo tipo di stelo superiore e meno costoso in termini tecnici rispetto agli steli modulari. Schuh et al. [10] hanno riportato i risultati a 11,5 anni dello stelo di Wagner in 94 anche (di cui 69 affette da DCA) operate dal designer (Prof. Heinz Wagner). Gli autori hanno osservato una sopravvivenza dello stelo del 91,5% (86/94), riportando otto fallimenti per revisione: 3 per ossificazioni eterotopiche (Brooker IV), 3 per mobilizzazione asettica e 2 per frattura periprotesica, tuttavia senza specificare se le revisioni sono state effettuate nei pazienti con DCA. Inoltre, non sono stati valutati eventuali predittori di risultato. Due lavori [3,7] hanno valutato lo stelo di Wagner riportando buoni risultati clinici e radiografici e sopravvivenza del 100% a 12 anni di distanza in un esiguo numero di pazienti con DCA, 28 e 20 rispettivamente. Recentemente Zhen et al. [13] hanno valutato lo stelo di Wagner in 50 pazienti con DCA, riportando un risultato all'HHS eccellente o buono del 92% dei casi, un'eccellente osteointegrazione nel 92,3% degli steli a 7,7 anni di distanza; tuttavia hanno considerato solo pazienti Crowe I e II, utilizzando solo l'HHS per la valutazione clinica. Anche Claramunt et al. [6] hanno valtato lo stelo di Wagner in 26 pazienti con DCA Crowe I o II, riportando un Merlé d'Aubigne score all'ultimo controllo di 15.54, risultato comparabile a quello di questo studio. Lo stelo di Wagner, associato ad osteotomia sotto trocanterica, è stato valutato anche in pazienti Crowe IV [14], dimostrando ottimi risultati clinici e radiografici, però ad un breve follow-up (40 mesi). Lo stelo Wagnere Conus di seconda generazione, che ha anche una

Tabella III. Studi clinici sullo stelo Wagner Conus.

Autore	Anno	N. casi	Pz con Dca	Follow-up medio (intervallo)	Sopravvivenza
Parry [9]	2016	51	24	34 mesi (24-73)	98,04%
Zhen [13]	2017	52	50	7,7 anni (5.4-10.5)	n.d.
Pak [8]	2008	26	19	50 mesi (25-92)	100%
Schuh [10]	2007	94	69	11.5 anni (10-14)	91,5%
Ström [11]	2003	14	13	5 anni	n.d.
Claramunt [6]	2011	30	26	43.44 mesi (14-87)	n.d.
Zhu [14]	2015	21	20	40 mesi (24-60)	95,2%
Pavone [15]	2009	14	7	6 anni (2-11)	n.d.
Zhang [12]	2016	49	22	4 anni (3-7)	n.d.
Faldini [3]	2011	34	28	12 anni (10-14)	100%
Faldini [7]	2011	35	20	12 anni (10-14)	100%
Wagner [5]	2000	100	100	n.d.	n.d.

n.d. non disponibile.

versione con angolo cervico-diafisario di 125°, è stato recentemente valutato [12] a 4 anni di distanza, confermando sia le eccellenti caratteristiche di osteointegrazione e sopravvivenza (100% per mobilizzazione asettica) sia come risultato clinico, riportando un HHS all'ultimo follow-up di 85 punti, coerente con il nostro risultato ottenuto però ad un follow-up molto più lungo. Buoni risultati sono stati riportati anche nelle protesizzazioni bilaterali [15].
Parry et al. [9] hanno riportato, su 50 pazienti affetti da diverse patologie (24 con DCA), una sopravvivenza dell'impianto del 100% per mobilizzazione asettica e del 98,04% per mobilizzazione, però ad un follow-up di soli 2 anni e inoltre è l'unico studio che riporta l'UCLA Activity Score. Questi autori haano riportato un UCLA Activity Score medio di 6, che risulta superiore a quello ottenuto in questo studio (i.e. 4,53) anche se a 2 anni di follow-up e, come dimostrato dai risultati di questo studio, proprio l'UCLA Activity Score tende a ridursi con l'aumentare del follow-up.
Al meglio delle attuali conoscenze, questo è lo studio che valuta i risultati clinici e radiografici dello stelo conico monoblocco di Wagner, nel trattamento dell'anca displasica, con il maggior numero di pazienti e con il follow-up più lungo.
I principali limiti dello studio sono il disegno retrospettivo e la mancanza di un gruppo di controllo. La mancanza di quest'ultimo ci impedisce di dimostrare la superiorità dello stelo di Wagner rispetto ad altri steli in questo tipo di chirurgia. Inoltre non sono stati riportati i questionari preoperatori e non è stato possibile valutare un eventuale miglioramento dal preoperatorio all'ultimo controllo.
Nella DCA l'anatomia e la biomeccanica sono gravemente alterate, con inadeguato *bone-stock*, cranializzazione del centro di rotazione e retrazione dei tessuti molli. Ottenere il ripristino del centro di rotazione e quindi il corretto tensionamento muscolare è fondamentale per ottenere risultati buoni e duraturi [24]; l'utilizzo dello stelo conico monoblocco di Wagner aiuta a perseguire i suddetti obbiettivi e ad ottenere nel contempo flessibilità di correzione delle deformità e stabilità rotatoria, garantendo risultati nel tempo.

Conclusioni

Lo stelo conico di Wagner garantisce il corretto ripristino della biomeccanica articolare e quindi un'eccellente sopravvivenza e ottimi risultati clinici e radiografici anche nella terza decade dopo l'impianto in pazienti sottoposti ad artroprotesi primaria non cementata di anca per DCA.

Bibliografia

1 Noble PC, Kamaric E, Sugano N, et al. Three-dimensional shape of the dysplastic femur: implications for THR. Clin Orthop Relat Res 2003;417:27.

2 Sugano N, Noble PC, Kamaric E, et al. The morphology of the femur in developmental dysplasia of the hip. J Bone Joint Surg (Br) 1998;80:711-9. https://doi.org/10.1302/0301-620x.80b4.8319

3 Faldini C, Nanni M, Leonetti D, et al. Total hip arthroplasty in developmental hip dysplasia using cementless tapered stem. Results after a minimum 10-year follow-up. Hip Int 2011;21:415. https://doi.org/10.5301/HIP.2011.8588

4 Benazzo FM, Piovani L, Combi A, et al. MODULUS stem for developmental hip dysplasia: long-term follow-up. J Arthroplasty 2015;30:1747-51. https://doi.org/10.1016/j.arth.2015.04.021

5 Wagner H, Wagner M. Cone prosthesis for the hip joint. Arch Orthop Trauma Surg 2000;120:88. https://doi.org/10.1007/pl00021223

6 Claramunt RT, Marqués F, León A, et al. Total hip replacement with an uncemented Wagner cone stem for patients with congenital hip dysplasia. Int Orthop 2011;35:1767-70. https://doi.org/10.1007/s00264-011-1218-6

7 Faldini C, Miscione MT, Chehrassan M, et al. Congenital hip dysplasia treated by total hip arthroplasty using cementless tapered stem in patients younger than 50 years old: results after 12-years follow-up. J Orthop Traumatol 2011;12:213. https://doi.org/10.1007/s10195-011-0170-y

8 Pak P, de Steiger R. Cone femoral prosthesis for osteoarthritis of the hip with femoral dysplasia. J Orthop Surg 2008;16:206. https://doi.org/0.1177/230949900801600216

9 Parry MC, Vioreanu MH, Garbuz DS, et al. The Wagner cone stem for the management of the challenging femur in primary hip arthroplasty. J Arthroplasty 2016;31:1767-72. https://doi.org/10.1016/j.arth.2016.02.007

10 Schuh A, Schraml A, Hohenberger G. Long-term results of the Wagner cone prosthesis. Int Orthop 2007;33:53. https://doi.org/10.1007/s00264-007-0460-4

11 Ström H, Mallmin H, Milbrink J, et al. The Cone hip stem: a prospective study of 13 patients followed for 5 years with RSA. Acta Orthop Scand 2003;74:525-30. https://doi.org/10.1080/00016470310017901

12 Zhang Q, Goodman SB, Maloney WJ, et al. Can a conical implant successfully address complex anatomy in primary THA? radiographs and hip scores at early follow-up. Clin Orthop Relat Res 2016;474:459-64. https://doi.org/10.1007/s11999-015-4480-x

13 Zhen P, Liu J, Lu H, et al. Developmental hip dysplasia treated by total hip arthroplasty using a cementless Wagner cone stem in young adult patients with a small physique. BMC Musculoskelet Disord 2017;18:192. https://doi.org/10.1186/s12891-017-1554-9

14 Zhu J, Shen C, Chen X, et al. Total hip arthroplasty with a non-modular conical stem and transverse subtrochanteric osteotomy in treatment of high dislocated hips. J Arthroplasty 2015;30:611-4. https://doi.org/10.1016/j.arth.2014.11.002

15 Pavone V, Costarella L, Privitera V, et al. Bilateral total hip arthroplasty in subjects with multiple epiphyseal dysplasia.

J Arthroplasty 2009;24:868-72. https://doi.org/10.1016/j.arth.2008.06.023

16 Crowe JF, Mani VJ, Ranawat CS. Total hip replacement in congenital dislocation and dysplasia of the hip. J Bone Joint Surg 1979;61A:15.

17 Harris WH. Traumatic Arthritis of the hip after dislocation and acetabular fractures: treatment by mold 249 arthroplasty. An end-result study using a new method of result evaluation. J Bone Joint Surg Am 1969;51:737.

18 Naal FD, Impellizzeri FM, Leunig M. Which is the best activity rating scale for patients undergoing total joint arthroplasty? Clin Orthop Relat Res 2009;467:958-65. https://doi.org/10.1007/s11999-008-0358-5

19 Merle d'Aubigné R, Postel M. Functional results of hip arthroplasty with acrylic prosthesis. J Bone Joint Surg Am 1954;36-A:451-75.

20 Hawker GA, Mian S, Kendzerska T, et al. Measures of adult pain: Visual Analog Scale for Pain (VAS Pain), Numeric Rating Scale for Pain (NRS Pain), McGill Pain Questionnaire (MPQ), Short-Form McGill Pain Questionnaire (SF-MPQ), Chronic Pain Grade Scale (CPGS), Short Form-36 Bodily Pain Scale (SF-36 BPS), and Measure of Intermittent and Constant Osteoarthritis Pain (ICOAP). Arthritis Care Res (Hoboken) 2011;63 Suppl 11:S240-52. https://doi.org/10.1002/acr.20543

21 Engh CA, Massin P, Suthers KE. Roentgenographic assessment of the biologic fixation of porous-surfaced femoral components. Clin Orthop Relat Res 1990;257:107-28.

22 Brooker AF, Bowerman JW, Robinson RA, et al. Ectopic ossification following total hip replacement. Incidence and a method of classification. J Bone Joint Surg Am 1973;55:1629.

23 Mariconda M, Galasso O, Costa GG, et al. Quality of life and functionality after total hip arthroplasty: a long-term follow-up study. BMC Musculoskelet Disord 2011;12:222. https://doi.org/10.1186/1471-2474-12-222

24 Grappiolo G, Spotorno L, Burastero G. Evolution of surgical techniques for the treatment of angular and torsional deviation in DDH: 20 years experience. Hip Int 2007;17(Suppl 5):105-10.

BORSA DI STUDIO S.I.O.T.

Giornale Italiano di Ortopedia e Traumatologia
2020;46:48-58; doi: 10.32050/0390-0134-217

Influenza dello *slope* tibiale e della meniscectomia mediale sulla lassità residua dopo ricostruzione del LCA

Influence of tibial slope and medial meniscectomy on knee laxity following ACL reconstruction

Marco Pungitore[1] *(foto)*, Jeremy Valluy[2], Luca Nover[2], Mo Saffarini[2], Guillaume Demey[3], David Dejour[3]

[1] *Università degli Studi di Milano Bicocca, Ospedale San Gerardo di Monza;* [2] *ReSurg, Nyon, Svizzera;* [3] *Lyon-Ortho-Clinic, Clinique de la Sauvegarde, Lyon, Francia*

Riassunto

Background. La funzione principale del LCA (legamento crociato anteriore) è di controllare la traslazione tibiale anteriore (ATT) durante la fase statica del passo. Mentre sono diversi gli autori che hanno concentrato la loro attenzione sullo studio dei fattori che influenzano la lassità e l'instabilità nelle ginocchia con lesione del LCA, meno studiati sono i fattori che influenzano l'instabilità residua nelle ginocchia dopo ricostruzione del LCA.

Obiettivo dello studio. Determinare i fattori demografici, anatomici e chirurgici associati con la ATT "statica" e "dinamica" dopo ricostruzione del LCA. L'ipotesi era che sia la ATT "statica" che la ATT "dinamica" possano incrementare nelle ginocchia con un elevato *slope* tibiale e che abbiano subito una meniscectomia.

Disegno dello studio. Studio di Coorte; Livello di evidenza, 4.

Materiali e metodi. Abbiamo arruolato nello studio 280 pazienti consecutivi sottoposti a ricostruzione primaria del LCA utilizzando hamstring autografts in un solo centro, per i quali il tipo di lesione del LCA e dei menischi e lo *slope* tibiale erano documentati pre-operativamente. Abbiamo escluso 137 pazienti che hanno avuto procedure chirurgiche concomitanti quali tenodesi extra-articolare laterale od osteotomie, che avevano antecedenti chirurgici in uno delle due ginocchia o che avevano storia di lesione del LCA nel ginocchio controlaterale; 18 pazienti sono stati persi al follow-up. La corte finale di studio era di 125 pazienti con un follow-up minimo di 6 mesi che includeva: misura della ATT "statica" sulle radiografie in carico monopodalico e della ATT "dinamica" in termini di side-to-side difference sulle radiografie in stress utilizzando il device TelosTM.

Risultati. Tutte e due le ATT post-operatorie, "statica" e "dinamica", risultavano fortemente associate con le ATT "statica" e "dinamica" pre-operatoria (rispettivamente, $\beta = 0{,}068$ e $\beta = 0{,}50$, $p < 0{,}001$). L'analisi di regressione multivariata ha confermato che la ATT "statica" post-operatoria aumenta con lo *slope* tibiale ($\beta = 0{,}24$; CI, 0,01-0,47; $p = 0{,}042$) e nelle ginocchia che hanno subito una meniscectomia selettiva mediale ($\beta = 2{,}05$; CI, 0,25-3,84; $p = 0{,}025$); mentre la ATT "dinamica" diminuisce con l'età ($\beta = -0{,}11$; CI, -26 0,16– -0,05; $p < 0{,}001$), e aumenta con lo *slope* tibiale ($\beta = 0{,}27$; CI, 0,04-0,49; $p = 0{,}019$) e nelle 27 ginocchia che hanno subito una meniscectomia mediale selettiva ($\beta = 2{,}20$; CI, 0,35-4,05; $p = 0{,}019$).

Conclusioni. Sia la ATT "statica" che "dinamica" aumentano con lo *slope* tibiale e nelle ginocchia che hanno subito una meniscectomia mediale selettiva dopo ricostruzione del LCA. Questi riscontri possono aiutare i chirurghi nelle scelte delle tecniche chirurgiche e dei protocolli di riabilitazione in modo da offrire un trattamento à la carte specifico per ogni paziente, quindi migliorare gli outcomes e prevenire il fallimento del trapianto.

Parole chiave: ricostruzione LCA, legamento crociato anteriore, *slope* tibiale, lesioni meniscali, lassità del ginocchio

Ricevuto: 22 gennaio 2019
Accettato: 2 agosto 2019

Corrispondenza
Marco Pungitore
via Romagnosi,17, 20831 Seregno (MB)
E-mail: marco.pungitore@hotmail.it

Conflitto di interessi
Gli Autori dichiarano di non avere alcun conflitto di interesse con l'argomento trattato nell'articolo.

Come citare questo articolo: Pungitore M, Valluy J, Nover L, et al. Influenza dello slope tibiale e della meniscectomia mediale sulla lassità residua dopo ricostruzione del LCA. Giornale Italiano di Ortopedia e Traumatologia 2020;46:48-58; https://doi.org/10.32050/0390-0134-217

© Copyright by Pacini Editore Srl

OPEN ACCESS

L'articolo è OPEN ACCESS e divulgato sulla base della licenza CC-BY-NC-ND (Creative Commons Attribuzione – Non commerciale – Non opere derivate 4.0 Internazionale). L'articolo può essere usato indicando la menzione di paternità adeguata e la licenza; solo a scopi non commerciali; solo in originale. Per ulteriori informazioni: https://creativecommons.org/licenses/by-nc-nd/4.0/deed.it

Summary

Background. *The main function of the ACL is to prevent anterior tibial translation (ATT) during the stance phase of gait. While several authors investigated factors that influence knee laxity and instability in ACL-deficient knees, few studied them in knees after ACL reconstruction.*

Purpose. *To determine demographic, anatomic and surgical factors associated static and dynamic ATT following ACL reconstruction. The hypothesis was that both static and dynamic ATT would be greater in knees with high tibial slope and that required meniscectomy.*

Study design. *Cohort study; Level of evidence, 4.*

Methods. *We prospectively enrolled 280 consecutive patients that had primary ACL reconstruction using hamstring autografts at one center for which pre-operative tear type, meniscal lesions, and medial tibial slope were documented. We excluded 137 that had either concomitant extra-articular tenodesis or surgical antecedents on either knee, and 18 were lost to follow-up, leaving 125 that were evaluated at a minimum of 8 months including: static ATT on monopodal weight-bearing x-rays, and dynamic ATT on differential stress x-rays using the TelosTM device.*

Results. *Both postoperative static and dynamic ATT were strongly associated with preoperative static and dynamic ATT (respectively, $\beta = 0.068$ and $\beta = 0.50$, $p < 0.001$). Multivariable regression confirmed that postoperative static ATT increased with tibial slope ($\beta = 0.24$; CI, 0.01-0.47; $p = 0.042$) and in knees that had partial medial meniscectomy ($\beta = 2.05$; CI, 0.25-3.84; $p = 0.025$), while dynamic ATT decreased with age ($\beta = -0.11$; CI, -0.16 – -0.05; $p < 0.001$), and increased with tibial slope ($\beta = 0.27$; CI, 0.04-0.49; $p = 0.019$) and in knees that had partial medial meniscectomy ($\beta = 2.20$; CI, 0.35-4.05; $p = 0.019$).*

Conclusion. *Both static and dynamic ATT following ACL reconstruction increased with tibial slope and in knees that had partial medial meniscectomy. These findings could help surgeons tailor their techniques and rehabilitation protocols à la carte, to different patient profiles, and hence improve outcomes and prevent graft failures.*

Key words: *ACL reconstruction, anterior cruciate ligament, tibial slope, meniscal lesions, knee laxity*

Introduzione

La lassità residua dopo ricostruzione del LCA aumenta il rischio di fallimento del trapianto [1,2], di lesioni meniscali [3,4], di avere dei peggiori outcomes clinici [5,6], di ridurre il livello di soddisfazione dei pazienti,[7] nonché di sviluppo di gonartrosi [8,10].

La funzione principale del LCA è di prevenire la traslazione tibiale anteriore (ATT) durante la fase di appoggio monopodalico del passo [11]. La ATT "statica" è spesso misurata sulle radiografie in carico monopodalico in proiezione sagittale [12], mentre la ATT "dinamica" viene di solito valutata sulle radiografie in stress utilizzando il Telos™ device o altri strumenti lassimetrici come il KT-1000 ed il Rolimeter™ [13,14].

Molti fattori legati al paziente sono riconosciuti influenzare la stabilità anteroposteriore nelle ginocchia con lesione del LCA: lo *slope* tibiale [15,16] risulta associato con lesione del LCA primaria [17-19] o ricorrente [20]; le lesioni meniscali possono altresì influenzare la lassità del ginocchio e la durata del graft [21-27] e la loro riparazione è ovviamente raccomandata rispetto alla meniscectomia soprattutto associata alla ricostruzione del LCA [24,26,28,29]. Mentre molti autori hanno ben studiato i fattori che influenzano la lassità e l'instabilità nelle ginocchia con lesione del LCA, pochi studi sono presenti in letteratura che analizzano i fattori che influenzano la stabilità residua dopo la sua ricostruzione. Nel 2016, Ahn e Lee [30] hanno investigato i fattori di rischio per lassità e instabilità del ginocchio dopo ricostruzione del LCA, ma non hanno incluso il *tibial slope* nella loro analisi.

La proposta di questo studio era quindi di determinare i fattori anatomici e chirurgici associati con la ATT "statica" e "dinamica" a breve termine dopo ricostruzione del LCA con un follow-up minino di 6 mesi. L'ipotesi era che tutte e due le ATT, "statica" e "dinamica", potessero incrementare con l'aumento dello *slope* tibiale e nelle ginocchia che avevano subito una meniscectomia.

Materiali e metodi

Gli autori hanno arruolato in maniera prospettica 280 pazienti consecutivi sottoposti a ricostruzione primaria del LCA con gli *hamstring* tra Gennaio 2013 ed Aprile 2015 nel proprio centro. Tutti i pazienti hanno firmato un consenso informato per l'uso dei loro dati ed immagini a scopo di ricerca e pubblicazione scientifica ed il comitato etico ha approvato lo studio in anticipo (2017-23003489 BC). I criteri di inclusione erano pazienti scheletricamente maturi, di età superiore a 16anni, valutazione clinica e radiografica completa a minimo 6 mesi di follow-up post-operatorio, compreso ATT "statica" (misurata sulle radiografie in appoggio monopodalico) e ATT "dinamica" (misurata utilizzando il Telos device con 150N di carico), lo *slope* tibiale (misurato su una radiografia in proiezione sagittale "vera") ed il *pivot-shift test*, così come la stretta aderenza al protocollo standard di riabilitazione post-operatoria. I criteri di esclusione erano: tenodesi extra-articolare concomitante (Lemaire modificata) (n = 24), antecedenti chirurgici in uno delle due ginocchia (n = 27), osteotomie concomitanti o precedenti (n = 7), lesioni legamentose concomitanti nel

ginocchio omolaterale (n = 34, i pazienti con lesione di primo grado del legamento collaterale mediale sono stati inclusi), e storia di lesione del LCA nel ginocchio controlaterale (n = 45). Dei restanti 143 pazienti 18 sono stati persi al follow-up, lasciando una corte finale di studio di 125 patients valutati a 6,9 ± 0,4 months (range, 6,1-8,2) (Fig. 1).

Valutazione pre-operatoria

La lassità anteriore è stata valutata utilizzando le misure della ATT "statica" e "dinamica" sulle radiografie in "proiezione sagittale vera", cioè quindi con i condili femorali posteriori sovrapposti. La ATT è stata definita come la distanza tra due linee parallele alla corticale tibiale posteriore: la prima tangente all'aspetto posteriore del piatto tibiale mediale e la seconda alla parte più posteriore dei condili femorali (Fig. 2) [31]. La ATT "statica" è stata misurata sulle radiografie in appoggio monopodalico con ginocchio flesso a 20°. La ATT "dinamica" è stata misurata utilizzando sulle radiografie in stress utilizzando il Telos™ device (Metax, Hungen, Germany) con una forza costante postero-anteriore sulla tibia di 150N ed il femore bloccato; il valore utilizzato è stato in termini di *side-to-side difference* (SSD) tra il ginocchio sottoposto ad intervento chirurgico. La lassità rotatoria è stata valutata utilizzando il *pivot shift test* (PST), applicando una forza anteriore sulla tibia in rotazione interna mentre il ginocchio viene flesso a partire dalla posizione di estensione completa [32]. I risultati sono stati registrati seguendo i criteri del International *Knee Documentation Committee* (IKDC), come none (0), *glide* (+1), *clunk* (+2), o severe (+3) [33]. Il PST è stato considerate *high-grade* se registrato come *clunk* o severe. Lo *slope* tibiale è stato misurato anche sulle radiografie in "proiezione sagittale vera", calcolando l'angolo tra una linea perpendicolare all'asse diafisario tibiale ed una seconda linea tangente al bordo anteriore e posteriore della parte più prossimale del piatto tibiale mediale (Fig. 3) [31]. Le lesioni meniscali e legamentose sono state studiate alla risonanza magnetica (MRI), con immagini acquisite utilizzando un magnete minimo a 1.5T, con *dual turbo spin echo* o *fast spin echo* T1-pesate in proiezione sagittale, assiale e coronale.

Tecnica chirurgica e valutazione perioperatoria

Tutti gli interventi sono stati eseguiti in anestesia generale con il tourniquet posto alla radice dell'arto da operare. Il graft è stato allestito utilizzando gli *hamstrings* (gracile e semitendine) in forma quadruplicata, che venivano lasciati attaccati alla loro inserzione tibiale e quindi duplicati e suturati insieme in modo da ottenere lunghezza, spessore e diametro adeguato alla taglia del paziente.

Lo status del LCA e dei menischi è stato quindi confermato artroscopicamente tramite visione diretta e palpazione con un probe, al momento della ricostruzione del LCA. Il menisco mediale risultava lesionato in 47 ginocchia

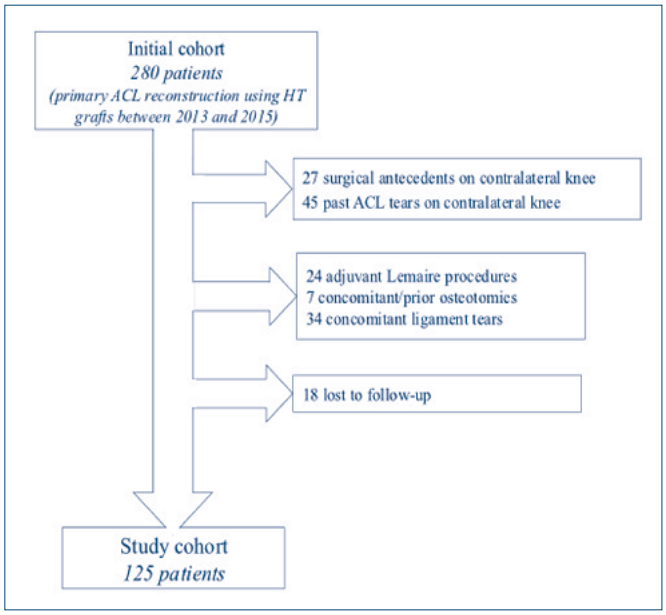

Figura 1. Flow-chart di arruolamento dei pazienti.

Figura 2. Radiografia del ginocchio in proiezione sagittale 'vera'. La traslazione tibiale anteriore (ATT) è misurata come la distanza tra due linee parallele alla corticale tibiale posteriore della diafisi (A): la prima (B) tangente alla parte più posteriore del piatto tibiale mediale, e la seconda (C) tangente ai condili femorali posteriori.

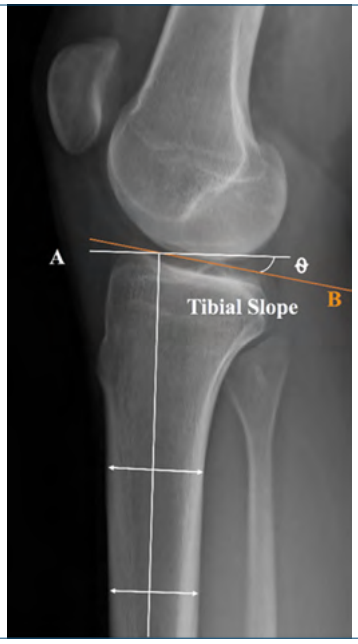

Figura 3. Radiografia del ginocchio in proiezione sagittale 'vera'. Lo Slope Tibiale Posteriore (*θ*) è l'angolo tra una linea perpendicolare all'asse diafisario tibiale (A) e la linea tangente alle porzioni apicali anteriore e posteriore del piatto tibiale mediale (B).

(38%) mentre il menisco laterale in 39 ginocchia (31%), tra queste 17 erano bicompartimentali (14%). Le lesioni del menisco mediale comprendevano 31 *ramp lesion*, 9 lesioni degenerative, 4 lesioni radiali senza estensione al muro meniscale e 3 lesioni a manico di secchia. Le lesioni del menisco laterale comprendevano 17 lesioni longitudinali, 11 lesioni radiali senza estensione al muro meniscale, 6 lesioni degenerative, 4 root parziali posteriori ed 1 manico di secchia. La lesione del LCA è stata definita "completa" o "parziale" [34]. Quando possible le lesioni meniscali sono state riparate, con delle suture (Fast-Fix 360, Smith&Nephew, Memphis, TN), in caso contrario trattate con meniscectomia più selettiva possibile. Il tunnel femorale è stato fresato utilizzando una guida outside-in. Per il tunnel tibiale è stata sempre utilizzata una guida standard con 55° di angolazione. Il trapianto è stato sempre passato dalla tibia verso il femore e fissato con una vite ad interferenza Ligafix (SBM, Lourdes, France), del 30% TCP nel tunnel femorale e del 60% TCP nel tunnel tibiale.

Riabilitazione post-operatoria

Nell'immediato periodo post-operatorio è stata programmata una riabilitazione progressiva e non aggressiva, evitando l'iper-estensione ma senza restrizioni alla flessione. È stato concesso un carico parziale (50% del peso corporeo) durante le prime 3 settimane post-operatorie ed un carico completo progressivo è stato raggiunto tra le 3 e le 6 settimane. Ciclismo e nuoto sono stati concessi dopo 6 settimane, la corsa dopo 3 mesi, il gesto tecnico-sportivo è stato concesso tra i 3 ed i 6 mesi. Il rientro completo allo sport dopo la valutazione clinic-strumentale a 6 mesi.

Valutazione post-operatoria

I pazienti sono stati sottoposti ad una valutazione clinica dopo 6 mesi, durante la quale gli autori hanno registrato la ATT "statica", misurata sulle radiografie in appoggio monopodalico, e la ATT "dinamica" misurata sulle radiografie in stress in termini di SSD usando il sistema Telos™.

Analisi statistiche

Una statistica descrittiva è stata utilizzata per riassumere i dati. I test Shapiro-Wilk sono stati utilizzati per valutare la normalità di distribuzione. Per i dati quantitativi non-Gaussiani, la differenza tra i gruppi è stata valutata utilizzando il test Wilcoxon rank sum (Mann 154 Whitney U test). Per i dati categorici non-Gaussiani, la differenza tra gruppi è stata valutata utilizzando il Fisher's exact test. Delle analisi di regressione lineare uni- e multi-variate sono state effettuate per determinare le associazioni statisticamente significative delle ATT "statica" e "dinamica" post-operatoria con i fattori anatomici e demografici (sesso, età, BMI, *slope* tibiale, ATT pre-operatoria, tipo di lesione del LCA, PST post-operatorio, trattamento delle lesioni meniscali mediali e/o laterali). A causa dell'elevata collinearità tra la ATT pre-operatoria e post-operatoria, i modelli di regressione multivariata sono stati costruiti escludendo la ATT pre-operatoria seguiti da una backward selection delle variabili pertinenti utilizzando il criterio $p < 0{,}10$. Con una sample size di 125, i nostri modelli di regressione sono stati ritenuti sufficientemente forti considerando le raccomandazioni di Austin e Steyerberg [35] di 10 Soggetti Per Variabile (SPV). L'analisi statistica è stata effettuata utilizzando R version 3.3.2 (R Foundation for Statistical Computing, Vienna, Austria). I P-values $< 0{,}05$ sono stati considerati statisticamente significativi.

Risultati

La corte di 125 pazienti comprendeva 80 uomini (64%) e 45 donne (36%), di età media 31,8 ± 10,8 anni (range, 16,3-61,9), con un *body mass index* (BMI) di 23,8 ± 3,4 kg/m^2 (range, 16,0-35,0) (Tab. I). Le lesioni del LCA erano parziali in 34 ginocchia (27%) e complete in 91 ginocchia (73%). Lo *slope* tibiale medio era 9,6° ± 2,5° (range, 3°-16°). Le lesioni del menisco mediale sono state suturate in 31 ginocchia (25%), sottoposte a una meniscectomia selettiva in 14 ginocchia (11%) e non trattate in 2 ginocchia

Tabella I. Dati demografici e chirurgici dei pazienti (n=125).

	Mean ± SD	Coorte (range)
Età (anni)	31,8 ± 10,8	(16,3 - 61,9)
Uomini	80	(64%)
BMI (kg/m2)	23,8 ± 3,4	(16,0 - 35,0)
Tibial slope (°)	9,6 ± 2,5	(3,0 - 16,0)
Tipo di lesione LCA		
Parziale	34	(27%)
Completa	91	(73%)
Pivot shift Test		
Glide	103	(82%)
Clunk / Severe	22	(18%)
Lesione Meniscale		
Nessuna	56	(45%)
Isolata mediale	30	(24%)
Isolata laterale	22	(18%)
Bicompartmentale	17	(14%)
Trattamento Menisco Mediale		
Nessuno	80	(64%)
Sutura meniscale	31	(25%)
Meniscectomia selettiva	14	(11%)
Trattamento menisco laterale		
Nessuno	90	(72%)
Sutura meniscale	16	(13%)
Meniscectomia selettiva	19	(15%)

(2%). Le lesioni del menisco laterale sono state riparate in 16 ginocchia (13%), sottoposte a meniscectomia selettiva in 19 ginocchia (15%) e non trattate in 4 ginocchia (3%).
La ATT "statica" era 2,5 ± 2,9 mm pre-operativamente e 2,3 ± 3,3 mm post-operativamente (Tab. II). L'analisi di regressione univariata ha mostrato che la ATT "statica" post-operatoria aumenta significativamente con lo *slope* tibiale (p = 0,011), nelle ginocchia con lesioni complete del LCA (p = 0,041) ed in quelle che hanno subito una meniscectomia selettiva (p = 0,011) (Tab. III). Inoltre, la ATT "statica" post-operatoria era fortemente associata con la ATT "statica" pre-operatoria (β = 0,068; p < 0,001). L'analisi di regressione multivariata ha confermato che la ATT "statica" post-operatoria incrementa significativamente con lo *slope* tibiale (β = 0,24; CI, 0,01-0,47; p = 0,042) e nelle ginocchia che hanno subito una meniscectomia selettiva (β = 2,05; CI 0,25-3,84; p = 0,025).

Tabella II. Misura della lassità del ginocchio (n = 125).

	Mean ± SD	(range)
ATT Statica		
Pre-op	2,5 ± 2,9	(-4,9 - 9,0)
Post-op	2,3 ± 3,3	(-4,6 - 17,8)
Net changea	-0,2 ± 2,7	(-5,5 - 10,4)
ATT Dinamica		
Pre-op	5,7 ± 3,8	(5,7 - 16,3)
Post-op	2,7 ± 3,3	(-6,0 - 10,4)
Net changea	-2,9 ± 3,3	(-11,0 - 5,0)

Abbreviazioni: ATT, Traslazione Tibiale Anteriore;
a Valori negativi indicano un miglioramento

La ATT "dinamica" (SSD) è diminuita da 5,7 ± 3,8 mm pre-operativamente a 2,7 ± 3,3 mm post-operativamente (Tab. II). L'analisi di regressione univariata ha mostrato che la ATT "dinamica" post-operatoria diminuisce significativamente con l'età (p < 0,001) ed aumenta significativamente con lo *slope* tibiale (p = 0,032) (Tab. IV). Inoltre, la ATT "dinamica" post-operatoria era fortemente associata con la ATT "dinamica" pre-operatoria (β = 0,50; p < 0,001). L'analisi di regressione multivariata ha confermato che la ATT "dinamica" post-operatoria si riduce con l'età β = -0,11; CI, -0,16 – -0,05; p < 0,001) ed aumenta con lo *slope* tibiale (β = 0,27; CI 0,04-0,49; p = 0,019) e nelle ginocchia che sono state sottoposte a meniscectomia mediale selettiva (β = 2,20; CI 0,35-4,05; p = 0,019).

Discussione

Il risultato principale di questo studio è che ambedue le componenti della ATT, "statica" e "dinamica", aumentano con lo *slope* tibiale e nelle ginocchia sottoposte a meniscectomia mediale selettiva dopo ricostruzione del LCA; ciò conferma la nostra ipotesi, anche se è importante notare che la ATT era influenzata solo dalla meniscectomia mediale e non da quella laterale. È stato dimostrato come la lassità residua dopo ricostruzione del LCA incrementi il rischio di fallimento del trapianto [1,2] e di sviluppo di artrosi [8-10] e sia inoltre associata con outcomes clinici [5,6] e soddisfazione dei pazienti [7] inferiori. Risulta molto interessante come noi abbiamo trovato in questo studio che c'è una forte relazione lineare tra la ATT pre-operatoria e post-operatoria, ciò suggerisce che gli outcomes della ricostruzione del LCA possano dipendere dalla lassità pre-operatoria e, che l'elevato *slope* tibiale e la meniscectomia mediale sono dei fattori aggravanti.

Tabella III. Regressione Uni- e Multi- variata per identificare i fattori associate con la ATT statica (Rx in carico).

	Uni-variata				Multi-variatab (n=125)		
	n =	Coefficiente di regressione a	95% C.I. (range)	p-value	Coefficiente di regressione a	95% C.I. (range)	p-value
Sesso							
Donna	45	REF					
Uomo	80	2,31	(-1,27 - 1,14)	n.s.			
Età	125	-0,00	(-0,06 - 0,05)	n.s.			
BMI	125	-0,09	(-0,26 - 0,08)	n.s.			
Tibial slope (°)	125	0,30	(0,07 - 0,53)	0,011	0,24	(0,01 - 0,47)	0,042
ATT statica pre-op	125	0,68	(0,52 - 0,84)	< 0,001			
Tipo di lesione LCA							
Parziale	34	REF	(0,06 - 2,61)		REF		
Completa	91	1,33		0,041	1,23	(-0,02 - 2,49)	n.s.
Pivot Shift Test (pre-op)							
Glide	103	REF					
Clunk / Gross	22	1,20	(-0,31 - 2,70)	n.s.			
Trattamento menisco mediale							
Nessuno	80	REF			REF		
Sutura meniscale	31	-0,32	(-1,65 - 1,02)	n.s.	-0,29	(-1,63 - 1,04)	n.s.
Meniscectomia selettiva	14	2,39	(0,56 - 4,21)	0,011	2,05	(0,25 - 3,84)	0,025
Trattamento menisco laterale							
Nessuno	90	REF					
Sutura meniscale	16	0,62	(-1,13 - 2,36)	n.s.			
Meniscectomia selettiva	19	1,31	(-0,32 - 2,93)	n.s.			

a Differenza attesa
b È stata effettuata una Backward selection con criterio p = 0,10

Nella letteratura lo *slope* tibiale è stato spesso ritrovato come fattore che incrementa il rischio di lesione del LCA[18, 19] e di fallimento del trapianto [17,36]. I nostri riscontri confermano che un elevato *slope* tibiale incrementa la lassità post-operatoria, ipotesi corroborata da recenti studi [37,38] e può spiegare come le ginocchia con uno *slope* tibiale più elevato abbiano un più alto rischio di ri-lesionare il trapianto. La nostra analisi multivariata ha rivelato che un incremento di 5° in *slope* tibiale può causare indipendentemente un incremento in ATT "statica" e "dinamica" post-operatoria rispettivamente di 1,2 mm and 1,4 mm. Questo può spiegare come l'osteotomia di deflessione sia raccomandata per le ginocchia con lesioni iterative del LCA ed uno *slope* tibiale eccessivo (> 12°), in modo da proteggere il trapianto [20,39,40].

Il nostro studio ha rivelato che la meniscectomia mediale selettiva incrementa la ATT "statica" e "dinamica" post-operatoria rispettivamente di 2,05 mm e 2,20 mm. L'integrità del menisco mediale sembra quindi essere importante per la stabilità antero-posteriore del ginocchio dopo ricostruzione del LCA, in accordo con diversi autori [41-44]. La meniscectomia è comunemente associata con una ridotta stabilità, degli outcomes peggiori, un incremento del dolore e delle anomalie radiografiche [45,46] dopo ricostruzione del LCA [29]. Il ruolo dei menischi nel limitare la ATT può anche essere spiegato con il concetto di *soft tissue slope*, i menischi quindi, oltre ad incrementare la congruenza delle superfici articolari, riducono il *bony slope* con un effetto *wedge* [47]. Il menisco mediale è stato dimostrato contribuire alla stabilità rotazionale delle ginocchia in studi cadaverici [48] e clinici [26],

Tabella IV. Regressione Uni- e Multi- variata per identificare i fattori associate con la ATT dinamica (*side-to-side difference*, SSD, utilizzando le radiografie in stress).

		Uni-variata			Multi-variata[b] (n = 125)		
	n =	Coefficiente di regressione[a]	95% C.I. (range)	p-value	Coefficiente di regressione[a]	95% C.I. (range)	p-value
Sesso							
Donna	45	REF			REF		
Uomo	80	-0,91	(-2,13 - 0,31)	n.s.	-1,09	(-2,25 - 0,06)	n.s.
Età	125	-0,10	(-1,48 - -0,04)	< 0.001	-0,11	(-0,16 - -0,05)	< 0,001
BMI	125	-0,09	(-0,26 - 0,09)	n.s.			
Tibial slope (°)	125	0,32	(0,08 - 0,55)	0,008	0,27	(0,04 - 0,49)	0,019
ATT dinamica pre-op	125	0,50	(0,37 - 0,63)	< 0.001			
Tipo di lesione LCA							
Parziale	34	REF					
Completa	91	0,70	(-0,62 - 2,02)	n.s.			
Pivot Shift Test (preop)							
Glide	103	REF					
Clunk / Gross	22	0,97	(-0,57 - 2,52)	n.s.			
Trattamento menisco mediale							
Nessuno	80	REF			REF		
Sutura Meniscale	31	-0,06	(-1,45 - 1,33)	n.s.	0,82	(-0,50 - 2,14)	n.s.
Meniscectomia selettiva	14	1,26	(-0,64 - 3,17)	n.s.	2,20	(0,35 - 4,05)	0,019
Trattamento menisco laterale							
Nessuno	90	REF					
Sutura Meniscale	16	0,50	(-1,30 - 2,29)	n.s.			
Meniscectomia selettiva	19	0,13	(-1,55 - 1,80)	n.s.			

a Differenza attesa
b È stata effettuata una Backward selection con criterio p = 0.10

così come è stato dimostrato che lesioni menisco-capsulari posteromediali (*ramp lesions*) incrementano la rotazione tibiale interna ed esterna [26]. Il nostro studio mostra che le lesioni del menisco laterale non influenzano la ATT post-operatoria, ciò può essere spiegato considerando che il menisco laterale è stato dimostrato avere un ruolo nella stabilità rotatoria del ginocchio [49,50]. outcome che noi non abbiamo considerato. Prendendo questi risultati tutti insieme, sembra essere scontato preferire la riparazione meniscale alla meniscectomia ogniqualvolta sia possibile.
Noi abbiamo inoltre riportato un effetto protettivo dell'età sulla ATT dopo ricostruzione del LCA. Questo può essere spiegato considerando la vulnerabilità dei pazienti più giovani che hanno la tendenza ad esibire un grado più elevato di lassità articolare e dei tessuti [9]. Il nostro studio supporta la tesi dimostrata già in altri lavori che i pazienti di età inferiore a 18 anni hanno un più elevato rischio di ri-rottura del LCA [9,51-53]. Ovviamente i pazienti adolescenti possono anche esibire differenze in termini di comportamenti, tipo e livello di attività sportiva che possono essere altresì correlate con l'aumentato rischio di fallimento del trapianto. In ogni caso questo gruppo di pazienti dovrebbe essere considerato a rischio nella programmazione del protocollo post-operatorio. Il nostro studio ha inoltre mostrato un trend interessante ma non troppo significativo in cui le donne rispetto agli uomini esibiscono una inferiore lassità, che a nostro parere può essere attribuita alla differente incidenza di lesioni meniscali e susseguenti meniscectomie (16% *vs* 2%) [54].
Il nostro studio ha diversi limiti. Primo, a causa della scarsa

Tabella IV. Regressione Uni- e Multi- variata per identificare i fattori associate con la ATT dinamica (Side-to-side difference, SSD, utilizzando le radiografie in stress).

		Uni-variata			Multi-variata[b] (n = 125)		
	n =	Coefficiente di regressione[a]	95% C.I. (range)	p-value	Coefficiente di regressione[a]	95% C.I. (range)	p-value
Sesso							
Donna	45	REF			REF		
Uomo	80	-0,91	(-2,13 - 0,31)	n.s.	-1,09	(-2,25 - 0,06)	n.s.
Età	125	-0,10	(-1,48 - -0,04)	< 0.001	-0,11	(-0,16 - -0,05)	< 0,001
BMI	125	-0,09	(-0,26 - 0,09)	n.s.			
Tibial slope (°)	125	0,32	(0,08 - 0,55)	0,008	0,27	(0,04 - 0,49)	0,019
ATT dinamica pre-op	125	0,50	(0,37 - 0,63)	< 0.001			
Tipo di lesione LCA							
Parziale	34	REF					
Completa	91	0,70	(-0,62 - 2,02)	n.s.			
Pivot Shift Test (preop)							
Glide	103	REF					

dimensione dei sottogruppi, ci è risultato impossibile analizzare gli effetti dei differenti tipi e localizzazioni delle lesioni meniscali, che possono influenzare la lassità del ginocchio in modi differenti. Secondo, noi non consideriamo il meccanismo di lesione né i tipo di sport praticato al momento dell'infortunio. Terzo, mentre abbiamo utilizzato la Risonanza Magnetica per studiare nel complesso le lesioni articolari (poi confermate durante l'artroscopia), lo *slope* tibiale lo abbiamo misurato solo nelle radiografie in proiezione sagittale del ginocchio (misurando quindi quello del piatto mediale), potendolo ottenere in maniera più veloce ma perdendo la possibilità di misurare lo *slope* tibiale del piatto laterale. Infine, mentre abbiamo utilizzato delle misure oggettive per lo studio della ATT, la lassità rotatoria è stata misurata in maniera soggettiva (utilizzando il PST) non utilizzando strumenti in grado di quantificarla come Rotameter o Accelerometer [55-58]. Il nostro studio ha comunque molti punti di forza. Primo, tutti i pazienti sono stati operati in un unico centro, da un solo chirurgo, utilizzando la stessa tecnica chirurgica e lo stesso tipo di trapianto, e sono stati sottoposti allo stesso protocollo di riabilitazione, ciò riduce la variabilità nella nostra corte. Secondo, la stabilità post-operatoria è stata misurata nell'asse antero-posteriore, attraverso le radiografie in stress ed in appoggio monopodalico in proiezione sagittale, saggiando una componente importante della stabilità del ginocchio durante il passo ed utilizzando delle misurazioni oggettive, ripetibili e facilmente accessibili.

Conclusioni

La ATT, nelle sue componenti "statica" e "dinamica", dopo ricostruzione del LCA aumenta con lo *slope* tibiale e nelle ginocchia che hanno subito una meniscectomia mediale selettiva. La lassità anteriore osservata in qualche paziente dopo ricostruzione del LCA può essere attribuita all'allungamento del trapianto causato dell'eccessivo stress subito in presenza di elevato *slope* tibiale e/o insufficienza meniscale. Questi risultati possono aiutare i chirurghi ad adattare le loro tecniche operatorie ed i protocolli di riabilitazione ai differenti profili dei pazienti, offrendo per ognuno un trattamento *à la carte*, in grado di migliorare gli outcomes e prevenire il fallimento del trapianto.

Bibliografia

1 Samitier G, Marcano AI, Alentorn-Geli E, et al. Failure of anterior cruciate ligament reconstruction. Arch Bone Jt Surg 2015;3:220-40.

2 Webb JM, Salmon LJ, Leclerc E, et al. Posterior tibial slope and further anterior cruciate ligament injuries in the anterior cruciate ligament reconstructed patient. Am J Sports Med 2013;41:2800-4. https://doi.org/10.1177/0363546513503288

3 Rochcongar G, Cucurulo T, Ameline T, et al. Meniscal survival rate after anterior cruciate ligament reconstruction. Orthop Traumatol Surg Res 2015;101(8 Suppl):S323-26. https://doi.org/10.1016/j.otsr.2015.09.005

4 Thaunat M, Jan N, Fayard JM, et al. Repair of meniscal ramp lesions through a posteromedial portal during anterior cruci-

ate ligament reconstruction: outcome study with a minimum 2-year follow-up. Arthroscopy 2016;32:2269-77. https://doi.org/10.1016/j.arthro.2016.02.026

5 Sernert N, Kartus J, Kohler K, et al. Comparison of functional outcome after anterior cruciate ligament reconstruction resulting in low, normal and increased laxity. Scand J Med Sci Sports 2002;12:47-53. https://doi.org/10.1034/j.1600-0838.2002.120109.x

6 Tagesson S, Oberg B, Kvist J. Static and dynamic tibial translation before, 5 weeks after, and 5 years after anterior cruciate ligament reconstruction. Knee Surg Sports Traumatol Arthrosc 2015;23:3691-7. https://doi.org/10.1007/s00167-014-3279-8

7 Kocher MS, Steadman JR, Briggs K, et al. Determinants of patient satisfaction with outcome after anterior cruciate ligament reconstruction. J Bone Joint Surg Am 2002;84-a:1560-72. https://doi.org/10.2106/00004623-200209000-00008

8 Magnussen RA, Duthon V, Servien E, et al. Anterior cruciate ligament reconstruction and osteoarthritis: evidence from long-term follow-up and potential solutions. Cartilage 2013;4(3 Suppl):22s-26s. https://doi.org/10.1177/1947603513486559

9 Salmon LJ, Heath E, Akrawi H, et al. 20-year outcomes of anterior cruciate ligament reconstruction with hamstring tendon autograft: the catastrophic effect of age and posterior tibial slope. Am J Sports Med 2018;46:531-43. https://doi.org/10.1177/0363546517741497

10 Shelbourne KD, Urch SE. Primary anterior cruciate ligament reconstruction using the contralateral autogenous patellar tendon. Am J Sports Med 2000;28:651-8. https://doi.org/10.1177/03635465000280050501

11 Dargel J, Gotter M, Mader K, et al. Biomechanics of the anterior cruciate ligament and implications for surgical reconstruction. Strategies Trauma Limb Reconstr 2007;2:1-12. https://doi.org/10.1007/s11751-007-0016-6

12 Dejour H, Bonnin M. Tibial translation after anterior cruciate ligament rupture. Two radiological tests compared. J Bone Joint Surg Br 1994;76:745-9.

13 Beldame J, Mouchel S, Bertiaux S, et al. Anterior knee laxity measurement: comparison of passive stress radiographs Telos((R)) and "Lerat", and GNRB((R)) arthrometer. Orthop Traumatol Surg Res 2012;98:744-50. https://doi.org/10.1016/j.otsr.2012.05.017

14 Panisset JC, Ntagiopoulos PG, Saggin PR, Dejour D. A comparison of Telos stress radiography versus Rolimeter in the diagnosis of different patterns of anterior cruciate ligament tears. Orthop Traumatol Surg Res 2012;98:751-8. https://doi.org/10.1016/j.otsr.2012.07.003

15 Giffin JR, Vogrin TM, Zantop T, et al. Effects of increasing tibial slope on the biomechanics of the knee. Am J Sports Med 2004;32:376-82. https://doi.org/10.1177/0363546503258880

16 Marouane H, Shirazi-Adl A, Adouni M, et al. Steeper posterior tibial slope markedly increases ACL force in both active gait and passive knee joint under compression. J Biomech 2014;47:1353-9. https://doi.org/10.1016/j.jbiomech.2014.01.055

17 Li Y, Hong L, Feng H, et al. Are failures of anterior cruciate ligament reconstruction associated with steep posterior tibial slopes? A case control study. Chin Med J (Engl) 2014;127:2649-53.

18 Waiwaiole A, Gurbani A, Motamedi K, et al. Relationship of ACL injury and posterior tibial slope with patient age, sex, and race. Orthop J Sports Med 2016;4:2325967116672852. https://doi.org/10.1177/2325967116672852

19 Zeng C, Yang T, Wu S, et al. Is posterior tibial slope associated with noncontact anterior cruciate ligament injury? Knee Surg Sports Traumatol Arthrosc 2016;24:830-7. https://doi.org/10.1007/s00167-014-3382-x

20 Ahmed I, Salmon L, Roe J, Pinczewski L. The long-term clinical and radiological outcomes in patients who suffer recurrent injuries to the anterior cruciate ligament after reconstruction. Bone Joint J 2017;99-b:337-43. https://doi.org/10.1302/0301-620X.99B3.37863

21 Ahn JH, Bae TS, Kang KS, Kang SY, Lee SH. Longitudinal tear of the medial meniscus posterior horn in the anterior cruciate ligament-deficient knee significantly influences anterior stability. Am J Sports Med 2011;39:2187-93. https://doi.org/10.1177/0363546511416597

22 Feucht MJ, Mauro CS, Brucker PU, et al. The role of the tibial slope in sustaining and treating anterior cruciate ligament injuries. Knee Surg Sports Traumatol Arthrosc 2013;21:134-45. https://doi.org/10.1007/s00167-012-1941-6

23 Liechti DJ, Chahla J, Dean CS, et al. Outcomes and risk factors of rerevision anterior cruciate ligament reconstruction: a systematic review. Arthroscopy 2016;32:2151-9. https://doi.org/10.1016/j.arthro.2016.04.017

24 Lorbach O, Kieb M, Herbort M, et al. The influence of the medial meniscus in different conditions on anterior tibial translation in the anterior cruciate deficient knee. Int Orthop 2015;39:681-7. https://doi.org/10.1007/s00264-014-2581-x

25 Petrigliano FA, Musahl V, Suero EM, et al. Effect of meniscal loss on knee stability after single-bundle anterior cruciate ligament reconstruction. Knee Surg Sports Traumatol Arthrosc 2011;19 Suppl 1:S86-93. https://doi.org/10.1007/s00167-011-1537-6

26 Stephen JM, Halewood C, Kittl C, et al. Posteromedial meniscocapsular lesions increase tibiofemoral joint laxity with anterior cruciate ligament deficiency, and their repair reduces laxity. Am J Sports Med 2016;44:400-8. https://doi.org/10.1177/0363546515617454

27 Zaffagnini S, Signorelli C, Bonanzinga T, et al. Does meniscus removal affect ACL deficient knee laxity? An in vivo study. Knee Surg Sports Traumatol Arthrosc 2016;24:3599-3604. https://doi.org/10.1007/s00167-016-4222-y

28 Melton JT, Murray JR, Karim A, et al. Meniscal repair in anterior cruciate ligament reconstruction: a long-term outcome

study. Knee Surg Sports Traumatol Arthrosc 2011;19:1729-34. https://doi.org/10.1007/s00167-011-1501-5

29 Trojani C, Sbihi A, Djian P, et al. Causes for failure of ACL reconstruction and influence of meniscectomies after revision. Knee Surg Sports Traumatol Arthrosc 2011;19:196-201. https://doi.org/10.1007/s00167-010-1201-6

30 Ahn JH, Lee SH. Risk factors for knee instability after anterior cruciate ligament reconstruction. Knee Surg Sports Traumatol Arthrosc 2016;24:2936-42. https://doi.org/10.1007/s00167-015-3568-x

31 Dejour D, La Barbera G, Pasqualotto S, et al. Sagittal plane corrections around the knee. J Knee Surg 2017;30:736-45. https://doi.org/10.1055/s-0037-1603637

32 Dejour H, Walch G, Neyret P, et al. Results of surgically treated chronic anterior laxities. Apropos of 251 cases reviewed with a minimum follow-up of 3 years. Rev Chir Orthop Reparatrice Appar Mot 1988;74:622-36.

33 Musahl V, Rahnemai-Azar AA, Costello J, et al. The influence of meniscal and anterolateral capsular injury on knee laxity in patients with anterior cruciate ligament injuries. Am J Sports Med 2016;44:3126-31. https://doi.org/10.1177/0363546516659649

34 Dejour D, Ntagiopoulos PG, Saggin PR, et al. The diagnostic value of clinical tests, magnetic resonance imaging, and instrumented laxity in the differentiation of complete versus partial anterior cruciate ligament tears. Arthroscopy 2013;29:491-9. https://doi.org/10.1016/j.arthro.2012.10.013

35 Austin PC, Steyerberg EW. The number of subjects per variable required in linear regression analyses. J Clin Epidemiol 2015;68:627-36. https://doi.org/10.1016/j.jclinepi.2014.12.014

36 Christensen JJ, Krych AJ, Engasser WM, et al. Lateral tibial posterior slope is increased in patients with early graft failure after anterior cruciate ligament reconstruction. Am J Sports Med 2015;43:2510-4. https://doi.org/10.1177/0363546515597664

37 Gwinner C, Weiler A, Roider M, et al. Tibial slope strongly influences knee stability after posterior cruciate ligament reconstruction: a prospective 5- to 15-year follow-up. Am J Sports Med 2017;45:355-61. https://doi.org/10.1177/0363546516666354

38 Li Y, Hong L, Feng H, et al. Posterior tibial slope influences static anterior tibial translation in anterior cruciate ligament reconstruction: a minimum 2-year follow-up study. Am J Sports Med 2014;42:927-33. https://doi.org/10.1177/0363546514521770

39 Dejour D, Saffarini M, Demey G, et al. Tibial slope correction combined with second revision ACL produces good knee stability and prevents graft rupture. Knee Surg Sports Traumatol Arthrosc 2015;23:2846-52. https://doi.org/10.1007/s00167-015-3758-6

40 Sonnery-Cottet B, Mogos S, Thaunat M, et al. Proximal tibial anterior closing wedge osteotomy in repeat revision of anterior cruciate ligament reconstruction. Am J Sports Med 2014;42:1873-80. https://doi.org/10.1177/0363546514534938

41 Bulgheroni E, Grassi A, Bulgheroni P, et al. Long-term outcomes of medial CMI implant versus partial medial meniscectomy in patients with concomitant ACL reconstruction. Knee Surg Sports Traumatol Arthrosc 2015;23:3221-7. https://doi.org/10.1007/s00167-014-3136-9

42 Cristiani R, Forssblad M, Engstrom B, et al. Risk factors for abnormal anteroposterior knee laxity after primary anterior cruciate ligament reconstruction. Arthroscopy 2018;34:2478-84. https://doi.org/10.1016/j.arthro.2018.03.038

43 Cristiani R, Ronnblad E, Engstrom B, et al. Medial meniscus resection increases and medial meniscus repair preserves anterior knee laxity: a cohort study of 4497 patients with primary anterior cruciate ligament reconstruction. Am J Sports Med 2018;46:357-62. https://doi.org/10.1177/0363546517737054

44 Kartus JT, Russell VJ, Salmon LJ, et al. Concomitant partial meniscectomy worsens outcome after arthroscopic anterior cruciate ligament reconstruction. Acta Orthop Scand 2002;73:179-85. https://doi.org/10.1080/000164702753671777

45 Trojani C, Sane JC, Coste JS, et al. Four-strand hamstring tendon autograft for ACL reconstruction in patients aged 50 years or older. Orthop Traumatol Surg Res 2009;95:22-27. https://doi.org/10.1016/j.otsr.2008.05.002

46 Wu WH, Hackett T, Richmond JC. Effects of meniscal and articular surface status on knee stability, function, and symptoms after anterior cruciate ligament reconstruction: a long-term prospective study. Am J Sports Med 2002;30:845-50. https://doi.org/10.1177/03635465020300061501

47 Lustig S, Scholes CJ, Leo SP, et al. Influence of soft tissues on the proximal bony tibial slope measured with two-dimensional MRI. Knee Surg Sports Traumatol Arthrosc 2013;21:372-9. https://doi.org/10.1007/s00167-012-1990-x

48 Peltier A, Lording T, Maubisson L, et al. The role of the meniscotibial ligament in posteromedial rotational knee stability. Knee Surg Sports Traumatol Arthrosc 2015;23:2967-73. https://doi.org/10.1007/s00167-015-3751-0

49 Forkel P, von Deimling C, Lacheta L, et al. Repair of the lateral posterior meniscal root improves stability in an ACL-deficient knee. Knee Surg Sports Traumatol Arthrosc 2018;26:2302-9. https://doi.org/10.1007/s00167-018-4949-8

50 Shybut TB, Vega CE, Haddad J, et al. Effect of lateral meniscal root tear on the stability of the anterior cruciate ligament-deficient knee. Am J Sports Med 2015;43:905-11. https://doi.org/10.1177/036354651456391

51 Fauno P, Rahr-Wagner L, Lind M. Risk for revision after anterior cruciate ligament reconstruction is higher among adolescents: results from the danish registry of knee ligament reconstruction. Orthop J Sports Med 2014;2:2325967114552405. https://doi.org/10.1177/2325967114552405

52 Lind M, Menhert F, Pedersen AB. Incidence and outcome after revision anterior cruciate ligament reconstruction:

results from the Danish registry for knee ligament reconstructions. Am J Sports Med 2012;40:1551-7. https://doi.org/10.1177/0363546512446000

53 Wiggins AJ, Grandhi RK, Schneider DK, et al. Risk of secondary injury in younger athletes after anterior cruciate ligament reconstruction: a systematic review and meta-analysis. Am J Sports Med 2016;44:1861-76. https://doi.org/10.1177/0363546515621554

54 Salmon LJ, Refshauge KM, Russell VJ, et al. Gender differences in outcome after anterior cruciate ligament reconstruction with hamstring tendon autograft. Am J Sports Med 2006;34:621-9. https://doi.org/10.1177/0363546505281806

55 Borgstrom PH, Markolf KL, Wang Y, et al. Use of inertial sensors to predict pivot shift grade and diagnose an ACL injury during preoperative testing. Am J Sports Med. 2015;43:857-64. https://doi.org/10.1177/0363546514565090

56 Lopomo N, Signorelli C, Bonanzinga T, et al. Quantitative assessment of pivot-shift using inertial sensors. Knee Surg Sports Traumatol Arthrosc 2012;20:713-7. https://doi.org/10.1007/s00167-011-1865-6

57 Lopomo N, Zaffagnini S, Signorelli C, et al. An original clinical methodology for non-invasive assessment of pivot-shift test. Comput Methods Biomech Biomed Engin 2012;15:1323-8. https://doi.org/10.1080/10255842.2011.591788

58 Zaffagnini S, Signorelli C, Grassi A, et al. Assessment of the pivot shift using inertial sensors. Curr Rev Musculoskelet Med 2016;9:160-3. https://doi.org/10.1007/s12178-016-9333-z

PERCORSI DI **FORMAZIONE A DISTANZA**

SIOT FORMAZIONE

È online il corso FAD

INSTABILITÀ DI GOMITO: PRINCIPI DI CLASSIFICAZIONE E TRATTAMENTO

Responsabile Scientifico:
Stefano Gumina

Tutor:
Giuseppe Giannicola

Docenti:
Filippo Castoldi
Giuseppe Giannicola
Alessandro Marinelli

Il corso da diritto a 4,5 crediti formativi

CORSO ATTIVO DAL 19/03/2020 AL 31/12/2020

SOCIETÀ ITALIANA DI ORTOPEDIA E TRAUMATOLOGIA SIOT

Corso realizzato
in collaborazione con SICSeG

SICSeG
Società Italiana di Chirurgia della Spalla e del Gomito

per accedere al corso: **www.siot.it**

SIOT 2020 ROMA

105° CONGRESSO NAZIONALE DELLA SOCIETÀ ITALIANA DI ORTOPEDIA E TRAUMATOLOGIA

Roma 5-8 Novembre 2020
Centro Congressi Rome Cavalieri Waldorf Astoria

www.congressosiot.it

COORDINAMENTO SCIENTIFICO
SIOT SOCIETÀ ITALIANA DI ORTOPEDIA E TRAUMATOLOGIA
Via Nicola Martelli, 3 - 00197 Roma
Tel. + 39 06 80691593
Fax + 39 06 80687266
scientifico2020@congressosiot.it

SEGRETERIA ORGANIZZATIVA
AIM GROUP INTERNATIONAL
Via Flaminia, 1068 – 00189 Roma
Tel. + 39 06 330531
Fax +39 06 33053229
Siot2020@aimgroup.eu
www.aimgroupinternational.com

Seguici sui social:

NOVITÀ

Giornale Italiano di Ortopedia e Traumatologia

Segreteria Online

L'ortopedia cambia ogni giorno anche grazie a TE...

PARTECIPA ANCHE TU AL GIOT
INVIA IL TUO ARTICOLO ORIGINALE O IL TUO CASO CLINICO

http://submission.giot.it/index.php/giot

VANTAGGI:

- **Pubblicazione gratuita dopo peer review**
- **Tempi di valutazione rapidi**
- **Massiva divulgazione (circa 5000 lettori)**
- **Pubblicazione open access sul sito www.giot.it**

Ti aspettiamo,

il Comitato di Redazione del GIOT

PACINI EDITORE MEDICINA

www.pacinimedicina.it
Nuovi spazi. Stessa qualità