SIOT2018

103° Congresso Nazionale della Società Italiana di Ortopedia e Traumatologia

Bari 9-12 Novembre 2018 / Fiera del Levante

LE INSTABILITÀ ARTICOLARI
AGING FRACTURES

Presidenti: Dr. Vincenzo Caiaffa, Prof. Biagio Moretti

Supplemento 1 a GIOT Vol. XLIV - 3/2018 - settembre

Atti

Yvonne Cernò

Coordinamento Scientifico

SIOT SOCIETÀ ITALIANA DI ORTOPEDIA E TRAUMATOLOGIA
t +39 06 80691593 f +39 06 80687266
Abstract: abstract2018@congressosiot.it
Scientific programme/Faculty: scientifico2018@congressosiot.it

Segreteria Organizzativa

oic meeting specialists
Viale Matteotti 7 - 50121 Firenze
Tel. 055 50351 - Fax 055 5001912
info2018@oic.congressosiot.it
www.oic.it

www.congressosiot.it

INDICE Giornale Italiano di Ortopedia e Traumatologia
Vol. XLIV - 03/2018 - Supplemento 1

9 NOVEMBRE 2018

MAIN SESSIONS

"LE INSTABILITÀ ARTICOLARI"

S1 Le instabilità di gomito
R. Rotini, E. Guerra, G. Bettelli, M. Cavallo, A. Ritali, A. Marinelli

S8 Le instabilità dell'anca
C. Villani, D. De Meo, G. Cera

S15 Le instabilità della protesi d'anca
F. Falez, G. Pellicanò, M. Papalia

S21 Le instabilità di ginocchio
G. Cerulli, F. Manfreda, G. Placella, M. Tei, P. Antinolfi

S26 Le instabilità della protesi di ginocchio
F. Benazzo, M. Ghiara, S.M.P. Rossi

S32 Le instabilità di caviglia
S. Giannini, A. Mazzotti, A. Panciera, D. Luciani, A. Parma

10 NOVEMBRE 2018

"AGING FRACTURES"

S40 Aging fractures: fratture di spalla
M. Manca, R. Sirianni, A. Isola, M. D'Arcangelo, G. Giachetti, M. Iacopinelli

S49 Le fratture di polso
B. Di Maggio, G. Correra, P. Sessa, M.A. Nicolella, J. Mercurio, G. Scaravilli

S53 Le fratture di ginocchio nel paziente anziano
M. Palmieri, B. Pavolini, R. Coppini, A.M. Ginese, M. Maggi, P. Morreale, C. Pagliantini

S62 Le fratture di caviglia
G. Strigini, F. Quattrini, L. Ghidoni, V. Burgio, G. Bellina, C. Artoni, C. Ciatti, P. Maniscalco

APPROFONDIMENTI SUL TEMA

9 NOVEMBRE 2018

"ANCA 1 - IMPINGEMENT FEMORO ACETABOLARE"

S65 La chirurgia riparativa artroscopica in rapporto a variabilità e complessità delle lesioni articolari
N. Santori, A. Bertino, D. Potestio

S70 Impingement femoro-acetabolare: il ripristino della normalità anatomica: "condicio sine qua non" del trattamento chirurgico?
A. Aprato, M. Olivero, A. Massè

INDICE
Giornale Italiano di Ortopedia e Traumatologia
Vol. XLIV - 03/2018 - Supplemento 1

"GINOCCHIO 1 - FRATTURE PERIPROTESICHE DI GINOCCHIO"

S74 Fratture periprotesiche di ginocchio: UCS, la nuova classificazione AO
N. Annicchiarico

"POLSO E MANO 1 - FRATTURE DI POLSO NELL'ANZIANO"

S77 Fratture di polso nell'anziano politraumatizzato
B. Battiston, M. Bertolini, S. Artiaco, E. Dutto, A. Sard

"RACHIDE 1: INSTABILITY AND IMPENDING INSTABILITY OF THE SPINE"

S83 Valutazione del rischio di frattura neoplastica. Dal SINS all'analisi quantitativa morfologica e biomeccanica, anche attraverso modelli a elementi finiti
S. Boriani, E. Schileo, L. Mavilla, A. Gasbarrini

"BIOLOGIA DELLA STIMOLAIZONE OSSEA NELL'AGING"

S89 L'interferenza dei farmaci col processo riparativo
C. Ratti, S. Bassini, A. Moretti, G. Canton, L. Murena

"TRAUMATOLOGIA 1"

S94 Aspetti radiologici e classificativi delle fratture acetabolari nell'anziano
L. Branca Vergano, M. Monesi

"ANCA 2 - LA PROTESI D'ANCA INSTABILE"

S97 La diagnosi pre-operatoria come fattore di rischio. La protesi d'anca instabile
F. D'Angelo, M. Valoroso, G. La Barbera

S102 Percorso clinico diagnostico-terapeutico dopo la prima lussazione di un'artroprotesi totale di anca
M. Mariconda, M. Rizzo, G. Balato, A. Meccariello

"ARTROSCOPIA E SPORT 2 - LE LESIONI DEL PIVOT CENTRALE NELL'ADULTO"

S107 Tecnica chirurgica di ricostruzione isolata del legamento crociato anteriore
L.A. Pederzini , A.F. Cheli, F. Serafini

"GINOCCHIO 2 - NOVITÀ PER OTTENERE LA STABILITÀ OTTIMALE NELLE PROTESI DI GINOCCHIO"

S113 Protesi parziali: la migliore opzione per garantire stabilità
S. Romagnoli, M. Marullo

"INFEZIONI 1 - INFEZIONI E PROTESI DI GINOCCHIO: LE NOVITÀ CHE CAMBIANO LA PRATICA CLINICA"

S119 Protesi articolate e protesi fisse: qual è il limite?
N. Logoluso, S. Scarponi, D. Romanò, A. Pellegrini, C. Romanò

"ORTOPEDIA PEDIATRICA 1 - DISPLASIA DELL'ANCA"

S123 Diagnosi clinica o strumentale?
A. Galla, F. Artioli, E. Marich

S126 Il ruolo del labrum acetabolare
L. Montanari, D. Moharamzadeh, M. De Pellegrin

INDICE

Giornale Italiano di Ortopedia e Traumatologia
Vol. XLIV - 03/2018 - Supplemento 1

"PIEDE E CAVIGLIA 2 - ARTROPATIA DEGENERATIVA DELLA CAVIGLIA"

S129 Il ruolo delle osteotomie correttive
L. Milano

S134 Indicazioni alla disartrodesi con protesi
F.G. Usuelli, C. Maccario, L. Manzi, R. D'Ambrosi, C. Di Silvestri, C. Indin

"RICERCA DI BASE E BIOMATERIALI 2"

S145 Trattamento dell'artrosi sintomatica dell'anca: trial clinico randomizzato su platelet rich plasma vs acido ialuronico
G. Caggiari, M. Andreozzi, G.R. Mosele, L. Puddu, E. Ciurlia, C. Doria

"SPALLA E GOMITO 2 - LA SPALLA INSTABILE NELL'ADULTO"

S150 Il trattamento artroscopico della perdita di osso a livello glenoideo
E. Taverna, V. Guarrella, L. Montanari, C.Ohin, C. Perfetti

"TRAUMATOLOGIA 2 - FRATTURE MALLEOLARI. PUNTI CHIAVE ED ESITI"

S153 La protesizzazione in esiti di frattura malleolare
S. Fieschi, C. Redaelli

"ANCA 3 - LE FRATTURE PERIPROTESICHE D'ANCA NELL'ANZIANO"

S158 Le fratture periprotesiche d'anca nell'anziano: criteri di scelta dello stelo femorale
G. Pignatti, M. De Fine

"INFEZIONI 2 - INFEZIONI DEI MEZZI DI SINTESI"

S163 Infezioni dei mezzi di sintesi: placche
D. Maglione, M. Magnani, D. Priano, F. Randelli

"ORTOPEDIA PEDIATRICA 2 - SOVRACONDILOIDEE DI OMERO GARTLAND III"

S168 La trazione a filo trans-olecranico è ancora attuale?
F. Alberghina, A. Andreacchio

S171 Fratture sovracondiloidee di omero tipo gartland III: tecniche di riduzione
G. Rocca, G. Colasanto, A. De Venuto, A. Del Sal

S175 Fratture di arto superiore associate alle fratture sovracondiloidee di omero
L. Marengo, S. Boero

"RACHIDE 2 - TREATING VERTEBRAL FRACTURES"

S179 Il trattamento conservativo delle fratture vertebrali osteoporotiche: quale futuro
B. Misaggi, R.M. Peroni, G.A. La Maida, M. Ferraro , A. Della Valle, V. Lavanga , A. Cicatelli

"SPALLA E GOMITO 3 - LA PROTESI DI SPALLA INSTABILE"

S183 L'instabilità nella protesi inversa di spalla. L'influenza dell'angolo cervico-diafisario (CCD) e del centro di rotazione
F.A. Grassi

S188 L'importanza della ricostruzione dei tessuti molli nella protesica di spalla
A. Pellegrini, G. Merolla, P. Paladini, G. Porcellini

"TUMORI 1 - TUMORI OVER 70"

S191 I sarcomi delle parti molli
E. Pala, A. Angelini, G. Trovarelli, A. Crimì, P. Ruggieri

INDICE Giornale Italiano di Ortopedia e Traumatologia
Vol. XLIV - 03/2018 - Supplemento 1

S198 Le metastasi delle ossa lunghe
D.A. Campanacci, F. Frenos, F. Muratori

ABSTRACT

Comunicazioni a tema - ANCA S204
Comunicazioni a tema - CAVIGLIA E PIEDE S207
Comunicazioni a tema - LE INSTABILITÀ ARTICOLARI S210
Comunicazioni a tema - POLSO E MANO S213
Comunicazioni a tema - PROTESICA S216
Comunicazioni a tema - RACHIDE S219
Comunicazioni a tema - RICERCA DI BASE S222
Comunicazioni a tema - SPALLA E GOMITO S225
Comunicazioni a tema - TRAUMA S228
Comunicazioni a tema - AGING FRACTURES S231
Comunicazioni a tema - ARTROSCOPIA E SPORT S234
Comunicazioni a tema - GINOCCHIO S237
Comunicazioni a tema - BIOMATERIALI E BIOTECNOLOGIE S240
Comunicazioni a tema - INFEZIONI S243
Comunicazioni a tema - ORTOPEDIA PEDIATRICA S247
Comunicazioni a tema - TUMORI S250
Comunicazioni libere - PROTESICA 3 ..... S253
Comunicazioni libere - POLSO E MANO 1 ..... S257
Comunicazioni libere - PROTESICA 1 ..... S261
Comunicazioni libere - LE INSTABILITÀ ARTICOLARI 1 ..... S265
Comunicazioni libere - TRAUMA 1 ..... S269
Comunicazioni libere - SPALLA E GOMITO 3 ..... S273
Comunicazioni libere - ANCA 1 ..... S277
Comunicazioni libere - PROTESICA 4 ..... S280
Comunicazioni libere - SPALLA E GOMITO 1 ..... S284
Comunicazioni libere - CAVIGLIA E PIEDE 1 ..... S288
Comunicazioni libere - RACHIDE 1 ..... S291
Comunicazioni libere - PROTESICA 2 ..... S295
Comunicazioni libere - LE INSTABILITÀ ARTICOLARI 2 ..... S298
Comunicazioni libere - PROTESICA 5 ..... S301
Comunicazioni libere - CAVIGLIA E PIEDE 2 ..... S304

INDICE

Giornale Italiano di Ortopedia e Traumatologia
Vol. XLIV - 03/2018 - Supplemento 1

Comunicazioni libere - RACHIDE 2 ..... S307
Comunicazioni libere - SPALLA E GOMITO 2 ..... S310
Comunicazioni libere - ANCA 2 ..... S313
Comunicazioni libere - SPALLA E GOMITO 4 ..... S316
Comunicazioni libere - TRAUMA 2 ..... S319
Comunicazioni libere - POLSO E MANO 2 ..... S322
Comunicazioni libere - PROTESICA 6 ..... S325
Comunicazioni libere - PROTESICA 7 ..... S329
Comunicazioni libere - TRAUMA 3 ..... S332
Comunicazioni libere - TRAUMA 4 ..... S336
Comunicazioni libere - RACHIDE S340
Comunicazioni libere - CAVIGLIA E PIEDE 3 ..... S344
Comunicazioni libere - ANCA 3 ..... S347
Comunicazioni libere - TRAUMA 5 ..... S351
Comunicazioni libere - AGING FRACTURES S354
Comunicazioni libere - ORTOPEDIA PEDIATRICA 1 ..... S358
Comunicazioni libere - TUMORI 1 ..... S362
Comunicazioni libere - ANCA 4 ..... S366
Comunicazioni libere - BIOMATERIALI E BIOTECNOLOGIE 1 ..... S369
Comunicazioni libere - CAVIGLIA E PIEDE 4 ..... S373
Comunicazioni libere - GINOCCHIO 1 ..... S377
Comunicazioni libere - ARTROSCOPIA E SPORT 1 ..... S380
Comunicazioni libere - INFEZIONI 1 ..... S384
Comunicazioni libere - TRAUMA 6 ..... S388
Comunicazioni libere - TRAUMA 7 ..... S391
Comunicazioni libere - AGING FRACTURES 2 ..... S394
Comunicazioni libere - AGING FRACTURES 3 ..... S397
Comunicazioni libere - GINOCCHIO 2 ..... S400
Comunicazioni libere - TUMORI 2 ..... S403
Comunicazioni libere - ARTROSCOPIA E SPORT 2 ..... S406
Comunicazioni libere - INFEZIONI 2 ..... S408
Comunicazioni libere - BIOMATERIALI E BIOTECNOLOGIE 2 ..... S411
Comunicazioni libere - ORTOPEDIA PEDIATRICA 2 ..... S414
Comunicazioni libere - AGING FRACTURES 4 ..... S417
Comunicazioni libere - AGING FRACTURES 5 ..... S421

INDICE Giornale Italiano di Ortopedia e Traumatologia
Vol. XLIV - 03/2018 - Supplemento 1

Comunicazioni libere - AGING FRACTURES 6 ..... S425
Comunicazioni libere - AGING FRACTURES 7 ..... S429
Comunicazioni libere - PROTESICA 8 ..... S433
Comunicazioni libere - PROTESICA 9 ..... S437
Comunicazioni libere - AGING FRACTURES 8 ..... S441
Comunicazioni libere - LE INSTABILITÀ ARTICOLARI 3 ..... S445

Gli abstract pubblicati sono stati valutati dal Comitato di Referees esperti indicati da SIOT e dalla Presidenza del Congresso e inoltre successivamente selezionati per la pubblicazione dal Comitato Scientifico del Congresso.
Resta inteso che ogni autore è responsabile rispetto ai contenuti scientifici, sia testuali sia iconografici, e rispetto alle fotografie di persone, anonime ma identificabili.

Copyright by Pacini Editore Srl
Registrato presso il Tribunale di Roma – n. 14690 del 1972

OPEN ACCESS

L'editore resta a disposizione degli aventi diritto con i quali non è stato possibile comunicare e per le eventuali omissioni. Le fotocopie per uso personale del lettore possono essere effettuate nei limiti del 15% di ciascun fascicolo di periodico dietro pagamento alla SIAE del compenso previsto dall'art. 68, commi 4 e 5, della legge 22 aprile 1941 n. 633. Le riproduzioni effettuate per finalità di carattere professionale, economico o commerciale o comunque per uso diverso da quello personale possono essere effettuate a seguito di specifica autorizzazione rilasciata da AIDRO, Corso di Porta Romana n. 108, Milano 20122, segreteria@aidro.org, http://www.aidro.org.
Nota dell'Editore: http://www.giot.it/il-giot/

Pubblicato online ottobre 2018 – www.giot.it – www.congressosiot.it

Giornale Italiano di Ortopedia e Traumatologia
2018;44(Suppl. 1):S1-S7

R. Rotini
E. Guerra
G. Bettelli
M. Cavallo
A. Ritali
A. Marinelli

U.O.C. Chirurgia Spalla e Gomito, IRCCS Istituto Ortopedico Rizzoli, Bologna

Le instabilità di gomito

Elbow instability

Riassunto

L'instabilità di gomito è una patologia complessa, che spesso esita in scarsi risultati funzionali. Questa patologia non presenta un unico pattern clinico ma comprende varie entità, anche molto differenti tra loro. In questo scenario, risulta particolarmente utile il corretto inquadramento iniziale del problema, in modo da indirizzare un corretto trattamento sin dalle prime fasi, per evitare sequele e reinterventi. Il gruppo specialistico della Società Italiana di Chirurgia della Spalla e del Gomito ha sviluppato un innovativo sistema classificativo, basato su alcuni fattori chiave: gli stabilizzatori coinvolti, il timing, la severità, l'etiologia, le superfici articolari interessate e infine il meccanismo di lussazione. I quadri identificati sono di lussazione: acuta semplice, acuta complessa, ricorrente semplice, ricorrente complessa, persistente semplice, persistente complessa. Questa suddivisione risulta particolarmente utile al fine di indirizzare il trattamento, oltre che a determinare fattori prognostici e riabilitativi.

Parole chiave: gomito, lussazione, instabilità, frattura

Summary

Elbow instability is a complex disease, often resulting in unsatisfactory clinical results. This disease does not show a unique clinical pattern, but includes multiple entities, characterized by different patterns with huge differences among them. In this scenario it appears very useful a correct initial staging of the disease, in order to address a proper treatment since the first phases and avoid sequelae and reoperations. The specialistic group of the Italian Society of Shoulder and Elbow Surgery developed an innovative classificaiton system, based on some key factors: involved stabilizers, timing, severity, etiology, involved articular surfaces and dislocation mechanism. The identified patterns are represented by dislocation: acute simple, acute complex, recurrent simple, recurrent complex, persistent simple and persistent complex. This division is useful in order to address the proper treatment, along with a better determination of prognostic and rehabilitative aspects.

Key words: *elbow, dislocation, instability, fracture*

Introduzione

Il gomito è la seconda articolazione del corpo umano più frequentemente soggetta a lussazione, con un'incidenza negli Stati Uniti di 5,21 lussazioni ogni 100000 abitanti. Il picco più alto di incidenza di lussazioni di gomito è compreso tra i 10 e i 19 anni (43,5%), riconoscendo come causa più frequente i traumi (sportivi o comunque ad alta energia), con lieve predominanza per il sesso maschile [1].
Osservando i differenti quadri di presentazione clinica, si evince che l'instabilità di gomito non costituisce una singola entità, ma include un ampio spettro di lesioni: da forme acute semplici che non necessitano di trattamento chirurgico, a forme complesse, sia acute che croniche, per le quali è imperativo eseguire un corretto trattamento chirurgico, al fine di limitare la possibilità di risultati scadenti.

Indirizzo per la corrispondenza:
Roberto Rotini
U.O.C. Chirurgia Spalla e Gomito, IRCCS
Istituto Ortopedico Rizzoli
via G. C. Pupilli, 1
40136 Bologna
E-mail: roberto.rotini@ior.it

Anatomia

Il gomito è un'articolazione ginglimo trocoide con alta congruenza tra le superfici articolari (omero ulnare, omero radiale e radio ulnare prossimale).
Gli stabilizzatori del gomito si suddividono in: statici (primari e secondari) e dinamici. I tre stabilizzatori statici primari sono: l'articolazione omero ulnare, il fascio

anteriore del legamento collaterale mediale (LCM), il complesso legamentoso laterale(LCL) e la capsula anteriore.
Gli stabilizzatori statici secondari includono: il capitello radiale, la coronoide, l'origine comune dei flessori e l'origine comune degli estensori. Nel gomito poi sono presenti numerosi stabilizzatori dinamici, quali i muscoli bicipite e tricipite, e l'anconeo (importante stabilizzatore dinamico in caso di instabilità rotatoria postero laterale) [2].

Classificazione dell'instabilità di gomito

Ai fini di un corretto trattamento è molto importante classificare correttamente l'instabilità di gomito.
L'instabilità di gomito può essere classificata in:

- acuta o cronica a seconda della distanza temporale dal trauma;
- semplice o complessa, nel caso coinvolga solamente lesioni ai tessuti molli o associazione tra lesione degli stabilizzatori ossei e capsulo-legamentosi.

Secondo la classificazione proposta dal gruppo specialistico SICSeG [3] (Tab. I), per una corretta definizione dell'instabilità di gomito 6 sono i parametri che devono essere analizzati:

1. stabilizzatori coinvolti: forme "semplici" (lesioni capsulo-legamentose pure) o forme "complesse" (fratture-lussazioni);
2. timing: forme acute, forme croniche ricorrenti o forme croniche persistenti;
3. gravità: sublussazione o lussazione;

Tabella I. Classificazione dell'instabilità di gomito proposta dal gruppo SICSeG (da Marinelli et al., mod., 2016) [3].

CLASSIFICAZIONE INSTABILITÀ di GOMITO – SICSeG	ACUTA	CRONICA RICORRENTE (lussazione dinamica)	CRONICA PERSISTENTE (lussazione statica)
SEMPLICE SOLO PARTI MOLLI	- Post Traumatica *Lussazione Semplice* *Meccanismo di lesione:* PLRI, VALGO ASSIALE	- Post Traumatica - Over-use - Iperlassità Congenita - Iatrogena *es:* Esiti trattamento epicondilite - Malattia Reumatica (stadio I-II)	- Post Traumatica - Non trattata - Trattamento fallito
COMPLESSA PARTI MOLLI + STABILIZZATORI OSSEI	- Post Traumatica *Lussazione Complessa con frattura di:* TESTA RADIALE CORONOIDE OLECRANO OMERO DISTALE + Lesione LCL /LCM *Meccanismo di lesione:* PLRI, PMRI, ASSIALE DIRETTO, VALGO o VARO	- Post Traumatica *es:* Allungamento progressivo LCL per: - Cubito varo - Deficit di coronoide - Iatrogena *es:* Post Capitellectomia - Malattia Reumatica (stadio III-IV) - Displasia Congenita	- Post Traumatica - Non trattata - Trattamento fallito

4. etiologia (forme traumatiche, micro-traumatiche, congenite, malattie infiammatorie, malattie neurologiche o sequele di infezioni);
5. articolazioni coinvolte: omero-ulnare, omero-radiale oradio-ulnare prossimale;
6. meccanismo di lussazione/sublussazione: instabilità rotatoria postero-laterale (PLRI) o postero-mediale(PMRI), stress in valgo puro o carico assiale diretto.

Considerando i primi 2 parametri, ossia gli stabilizzatori lesionati ed il timing (forme acute e forme croniche ricorrenti e croniche persistenti), possiamo dividere le instabilità di gomito in 6 tipologie: 1: acuta *semplice*; 2: acuta *complessa*; 3: ricorrente *semplice*; 4: ricorrente *complessa*; 5: persistente *semplice*; 6: persistente *complessa*.
All'interno di ciascun dei 6 gruppi possiamo definire l'eziologia, la gravità della lussazione (lussazione o sublussazione) e le articolazioni coinvolte (salvo diversa specifica, si intende sempre l'articolazione omero-ulnare). Per le instabilità di origine traumatica o micro-traumatica può inoltre essere descritto il meccanismo di lesione (PLRI, PMRI, valgo puro, carico assiale diretto).
Le instabilità croniche sono divise in 2 tipologie:

- le instabilità "ricorrenti": forme dinamiche in cui il gomito è di base ridotto ma, se sottoposto ad adeguate sollecitazioni, presenta ricorrenti episodi di lussazione, o sublussazione;
- le instabilità "persistenti" sono forme statiche in cui il gomito ha perso i normali rapporti articolari per un periodo di oltre 2-3 settimane e la riduzione può avvenire soltanto chirurgicamente.

Le instabilità croniche, ricorrenti o persistenti, sono generalmente causate da traumi acuti. Altre più rare cause di instabilità cronica sono gli stress ripetuti, tipici degli atleti "over-head", le sequele di traumi pediatrici (cubito varo, deficit di coronoide), i rari casi dovuti ad anomalie congenite (iperlassità o deformità congenite), le sequele di infezione, di malattie reumatiche o di malattie neurologiche (spasticità).

Forma "acuta-semplice"

Questo gruppo di lesioni è costituito da lussazioni o sublussazioni acute pure, ossia dovute alla sola lesione delle parti molli: capsula e legamenti (instabilità semplice). Sono da includere in questo gruppo anche i casi con associata una piccola frattura intra-articolare (generalmente l'apice della coronoide), ma di dimensioni così piccole da non compromette la stabilità articolare [4]. Le lussazioni semplici possono essere divise in base alla direzione in forme posteriori, anteriori e divergenti.
Direzione posteriore: la direzione di una lussazione semplice è praticamente sempre posteriore ed avviene generalmente per caduta sulla mano con gomito esteso. Il meccanismo più comune di lussazione è il PLRI [5], dove le forze assiali, associate a stress in valgo e supinazione, producono una lesione progressiva della capsula e dei legamenti, che comincia dal legamento collaterale laterale per estendersi medialmente in maniera circolare, coinvolgendo progressivamente la capsula anteriore e posteriore; se le sollecitazioni meccaniche sono sufficientemente elevate, la lesione si spinge ad interessare il legamento collaterale mediale.
Il meccanismo di lussazione avviene attraverso 3 fasi successive [6], con progressivo aumento della gravità del quadro e del numero degli stabilizzatori lesionati.
Direzione anteriore o divergente: lussazioni pure anteriori o divergenti sono rare e sono associate a severi danni capsulo-legamentosi. In questi casi la riduzione del gomito è difficoltosa e dovrebbe essere eseguita in sala operatoria con un'adeguata analgesia e sotto controllo fluoroscopico.

Forma "acuta complessa"

Questo gruppo include un gruppo eterogeneo di lesioni acute caratterizzate dall'associazione di lesionidegli stabilizzatori capsulo-legamentosi e degli stabilizzatori ossei. All'interno di questo eterogeneo gruppo di lesioni sono incluse le cosiddette *Complex Elbow Instability* (CEI) che si dividono in 4 principali tipi.

1. Fratture lussazioni trans-olecraniche;
2. Terribile triade;
3. Fratture della porzione antero-mediale del processo coronoideo e lesioni del collaterale laterale.
4. Sebbene originariamente non siano state incluse nel gruppo delle CEI [4 7], ci sono alcuni tipi di fratture-lussazioni molto più rare delle precedenti che -per le caratteristiche anatomo-patologiche (contemporanea lesione ossea e delle parti molli), la somiglianza nella strategia di trattamento e analogia nella prognosi- possono essere incluse all'interno di questo gruppo.

Esse sono:

- fratture del capitulum humeri e della troclea associate a severe lesioni capsule-legamentose;
- fratture isolate della coronoide associate ad instabilità (incongruenza articolare evidenziata dalla TC).

Forma "ricorrente-semplice"

Questo gruppo include forme in cui è presente una lesione degli stabilizzatori capsulo-legamentosi, mentre gli stabilizzatori ossei sono integri. Il gomito di base è ridotto, ma in conseguenza di fisiologiche sollecitazioni meccaniche,

si possono realizzare episodi di lussazione o di sublussazione. All'interno di questo gruppo, in base all'etiologia, distinguiamo:

Forme post-traumatiche: la maggior parte delle forme di instabilità ricorrente avviene con meccanismo PLRI [8], come conseguenza di una "non avvenuta guarigione" di una lesione del legamento collaterale laterale. Più rare sono le forme di instabilità in valgo dovute alla non guarigione del legamento collaterale mediale.

Forme iatrogene: successive, ad esempio, ad un intervento chirurgico eseguito sul compartimento laterale del gomito, come per un'epicondilite ad esempio

Overuse: sollecitazioni meccaniche ripetute possono causare un progressivo indebolimento dei legamenti. La forma da overuse più conosciuta è l'instabilità in valgo causata dal progressivo indebolimento del legamento collaterale mediale che avviene negli atleti che praticano un'intensa attività sportiva di lancio, come il baseball. Casi di instabilità in varo da overuse sono stati descritti in pazienti che utilizzano in modo cronico le stampelle [8] per progressivo indebolimento del legamento collaterale laterale.

Forme congenite: pazienti affetti dalla sindrome di Ehlers-Danlos, ad esempio, a causa della grave la lassità delle strutture capsule-legamentose, possono presentare episodi di lussazione ricorrente del gomito [9].

Malattie reumatiche: forme iniziali di artrite reumatoide, con coinvolgimento elettivo o prevalente delle parti molli (grado 1-2 della classificazione di Larsen) [10], possono produrre episodi di instabilità ricorrente del gomito.

Forma "ricorrente-complessa"

Questo gruppo include casi clinici di instabilità ricorrente causata dall'associazione di deficit degli stabilizzatori ossei e capsulo-legamentosi (Fig. 1). Queste forme includono:

- *Casi iatrogeni*: pazienti, ad esempio, sottoposti ad intervento di resezione della testa del radio in cui non ci sia stato un trattamento o una guarigione degli altri stabilizzatori lesionati.
- *Malattie reumatiche*: negli stadi avanzati (grado 3-4 di Larsen) [10] il gomito può essere centrato a riposo, ma è instabile durante il movimento o in conseguenza di sollecitazioni fisiologiche.
- *Deformità post-traumatica o congenita*. La presenza di deformità ossea del condilo mediale (cubito varo) [11] o del processo coronoideo [12 13] nel tempo causano anomali stress in varo a livello articolare, potendo determinare un progressivo indebolimento del LCL e quindi una progressiva instabilità che avviene con meccanismo PLRI. In queste forme la sola riparazione o ricostruzione del LCL, porterebbe ad una recidiva dell'instabilità, con ri-rottura del legamento. In queste forme è importante riconoscere e trattare il deficit osseo, eseguendo un'osteotomia in valgo per il cubito varo ed applicando un innesto osseo per il deficit di coronoide [12 13].

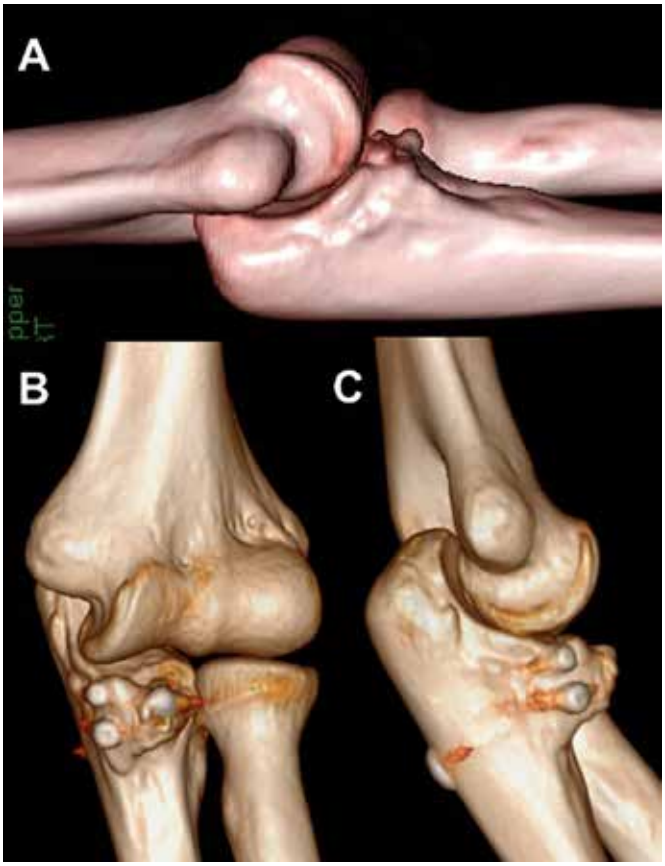

Figura 1. A: TC preop in Pz di 25 aa, con esiti di frattura della coronoide riportata in età adolescenziale ed esito in instabilità complessa, cronica, ricorrente. B, C: Quadro Tc a 3 anni, dopo ricostruzione della coronoide con innesto osseo da testa radiale di banca.

Forma "persistente semplice"

In questo gruppo sono racchiuse le forme di lussazione persistente (non riducibili incruentemente) causate dalla sola lesione delle parti molli. Tali forme possono essere conseguenti di una diagnosi non eseguita, ma sono evenienze molto rare nei paesi sviluppati. Più frequentemente la diagnosi viene eseguita, ma la lussazione persistente si verifica come conseguenza del fallimento del trattamento eseguito (in genere di un trattamento conservativo). In questi ultimi casi la lussazione di gomito viene riconosciuta e ridotta, ma l'instabilità è tale (forme 3c) che il gomito

si lussa (o sub-lussa) anche in gesso o in tutore. In questi casi, se non è eseguito uno stretto controllo clinico e radiografico, la diagnosi può essere ritardata. Se l'articolazione rimane lussata per più di 2-3 settimane non può più essere ridotta incruentemente e ed è necessaria un'estesa artrolisi, una riparazione dei legamenti collaterali con eventuale stabilizzazione dell'articolazione con un fissatore esterno. Nella nostra esperienza la riparazione dei legamenti collaterali è possibile nei primi tre mesi dal trauma, successivamente è generalmente necessaria la ricostruzione dei legamenti con innesti (autologhi o omologhi) (Figg. 2, 3).

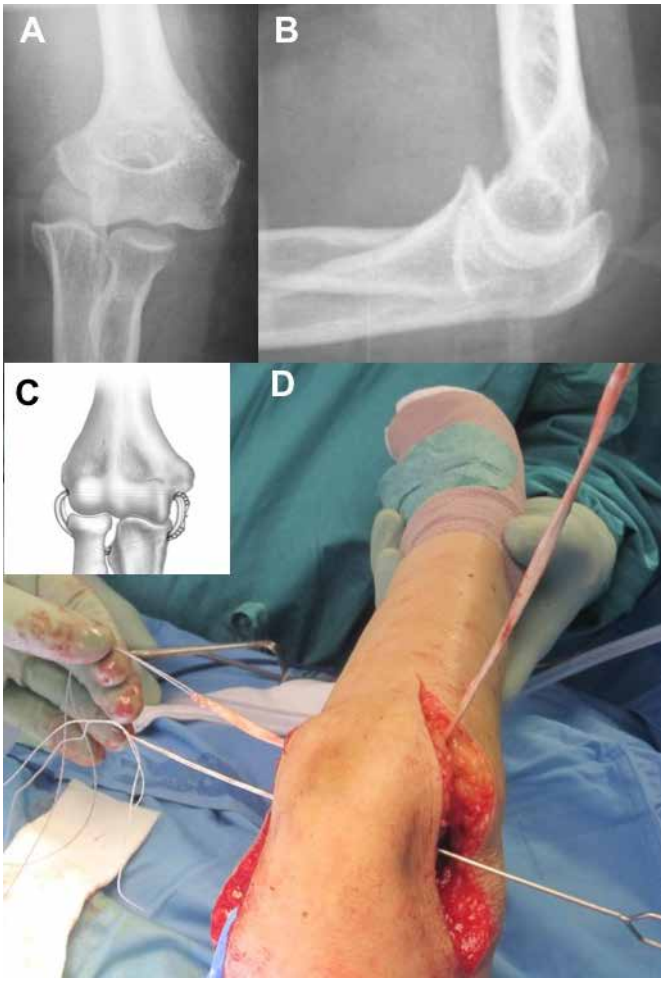

Figura 2. Paziente di 58 anni con instabilità semplice cronica persistente a 6 mesi da lussazione semplice del gomito sinistro, ridotta in gesso e recidivata (A, B). C: schema della ricostruzione legamentosa secondo Box Technique; D: quadro intraoperatorio, per l'innesto è sato utilizzato un tendine di banca da donatore.

Figura 3. A, B: Rx in AP e LL a 20 giorni del paziente in Fig. 2, dopo rimozione del gesso. Le frecce indicano la posizione e la direzione dei tunnel ossei (omerale ed ulnare), per il passaggio del neoligamento rispettando i punti isometrici di inserzione. C, D: controllo RX a 3 anni di follow up.

Forma "persistente-complessa"

Le forme di lussazione persistenti, causate dall'associazione di lesione degli stabilizzatori ossei e capsulo-legamentosi, sono situazioni estremamente complesse da trattare. Possiamo dividere questo gruppo in forme in cui il trattamento non è stato eseguito (molto rare nei paesi sviluppati) e forme dove il trattamento è stato eseguito, ma, almeno in parte, è fallito. In queste ultime forme, non rare anche in paesi evoluti, si verifica una rilussazione dopo un trattamento conservativo o chirurgico, come può accadere, ad esempio, in alcuni casi di terribile triade non trattati chirurgicamente o trattati con asportazione della testa del radio, senza fissazione del processo coronoideo e senza riparazione del LCL (Fig. 4). Altre cause non rare di lussazione persistente complessa sono causate dal fallimento nella fissazione di grandi frammenti di coronoide nelle fratture trans-olecraniche. In questo tipo di lesioni coesistono rigidità ed instabilità. In queste forme il trattamento chirurgico consiste in un'ampia artrolisi, nella protesizzazione del-

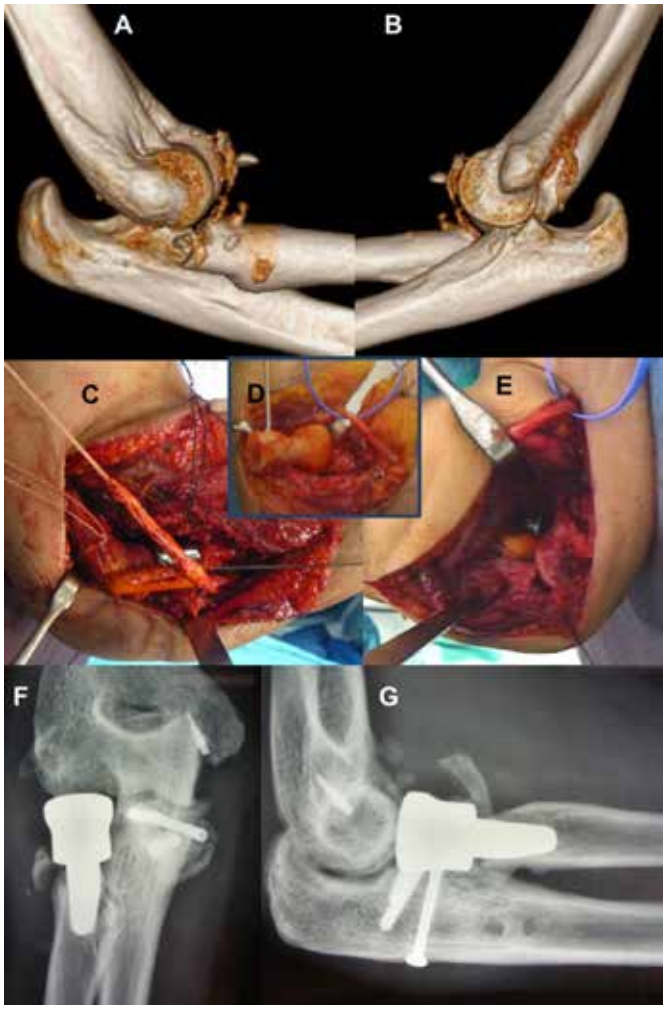

Figura 4. A, B: TC 3D di un paziente di 44 aa dopo 3 mesi da capitellectomia in terribile triade, instabilità cronica persistente. C: immagine chirurgica, accesso laterale. è stata posizinata una protesi di capitello radiale, ricostruzione legamentosa con Docking technique e tendine omologo. D: innesto osseo di banca, radio prossimale. E: accesso mediale, posizionamento definitivo dopo adattamento della porzione di capitello radiale pro-coronoide, fissato con 1 vite corticale 3.5 mm out-in e 2 viti da corticale 3. 5mmin-out. Reinserzione del LCM con ancoretta in titanio. F, G: controllo RX a 2 anni di follow up, MEPI score 90 punti.

la testa del radio e nella ricostruzione con innesto del processo coronoideo (se mancante o non sintetizzabile), nella ricostruzione dei legamenti collaterali laterale (generalmente con innesti), con eventuale stabilizzazione dell'articolazione con un fissatore esterno. In alcuni casi è stata descritta l'osteotomia del collo del radio e dell'ulna per riallineare le superfici articolari. In caso di grave danno delle superfici articolari, soprattutto in pazienti con dolore, anziani e con basse richieste funzionali, una protesi totale del gomito può essere una valida opzione di trattamento.

Conclusioni

L'instabilità di gomito è una patologia di non infrequente riscontro che, se non opportunamente trattata, può esitare in scarsi risultati funzionali. L'instabilità di gomito, inoltre, non presenta un unico pattern clinico ma comprende numerose entità, caratterizzate da differente severità, diversa etiologia, differenti stabilizzatori ossei o legamentosi interessati e diverse articolazioni coinvolte pur rimanendo sempre all'interno del gomito. I risultati delle lussazioni semplici sono per lo più "predicibili", con buoni risultati anche senza intervento chirurgico, mentre le instabilità complesse per ottenere risultati soddisfacenti richiedono un chirurgo esperto e una riabilitazione precoce. In ragione di questa varietà clinica è molto utile l'uso di una classificazione esaustiva che guidi anche nelle diverse scelte terapeutiche, che possono variare dal semplice trattamento conservativo alla ricostruzione dei legamenti e delle strutture ossee con innesti di differenti materiale, biologici o di altra natura.

Bibliografia

1 Stoneback JW, Owens BD, Sykes J, et al. *Incidence of elbow dislocations in the United States population*. J Bone Joint Surg Am 2012;94:240-5.

2 Vollans S, Van Riet RP. *Elbow Instability, Orthopaedic and Trauma*. 2016;30:310-6.

3 Marinelli A, Guerra E, Rotini R. *Elbow instability: Are we able to classify it? Review of the literature and proposal of an all-inclusive classification system*. Musculoskelet Surg 2016;100:61-71.

4 Hildebrand KA, Patterson SD, King GJ. *Acute elbow dislocations: simple and complex*. Orthop Clin North Am 1999: 30:63-79.

5 O'Driscoll SW, Bell DF, Morrey BF. *Posterolateral rotatory instability of the elbow*. J Bone Joint Surg Am 1991;73:440-6.

6 O'Driscoll SW, Jupiter JB, King GJ, et al. *The unstable elbow*. Instr Course Lect 2001;50:89-102.

7 Morrey BF, O'Driscoll SW. *Complex instability of the elbow*. In: Morrey BF, ed. *The elbow and its disorders*. 3rd edition. Philadelphia: WB Saunders, 2000 pp. 421-430.

8 O'Driscoll SW. *Classification and evaluation of recurrent instability of the elbow*. Clin Orthop Relat Res 2000:34-43.

9 Cole AS, Hill GA, Abela M, Carr AJ. *Recurrent instability of the elbow in the Ehlers-Danlos syndrome. A report of three cases and a new technique of surgical stabilisation*. J Bone

Joint Surg Br 2000;82:702-4.
10 Larsen A, Dale K, Eek M. *Radiographic evaluation of rheumatoid arthritis and related conditions by standard reference films*. Acta Radiol Diagn (Stockh) 1977;18:481-91.
11 O'Driscoll SW, Spinner RJ, McKee MD, et al. *Tardy posterolateral rotatory instability of the elbow due to cubitus varus*. J Bone Joint Surg Am 2001;83-A:1358-69.
12 Okazaki M, Takayama S, Seki A, et al. *Posterolateral rotatory instability of the elbow with insufficient coronoid process of the ulna: a report of 3 patients*. J Hand Surg Am 2007; 32:236-9.
13 Bellato E, Rotini R, Marinelli A, et al. *Coronoid reconstruction with an osteochondral radial head graft*. J Shoulder Elbow Surg 2016;25:2071-7.

Giornale Italiano di Ortopedia e Traumatologia
2018;44(Suppl. 1):S8-S14

C. Villani
D. De Meo
G. Cera

Ortopedia e Traumatologia, Dipartimento Emergenza e Accettazione, Policlinico Umberto I, Sapienza, Università di Roma

Le instabilità dell'anca

Hip instability

Riassunto
L'articolazione dell'anca è generalmente ritenuta una delle più stabili. Tradizionalmente considerata solo in relazione ad un evento traumatico, l'instabilità dell'anca è una patologia con un'eziologia estremamente più varia. Lo studio delle metodiche artroscopiche e delle patologie quali l'impingement femoro-acetabolare (FAI), la displasia evolutiva dell'anca (DDH), difetti capsulari, del labbro o cartilaginei, sta crescendo, insieme all'attenzione della comunità scientifica nei confronti dell'instabilità. Lo spettro delle patologie dell'anca si sta completando sempre di più sebbene restano irrisolti numerosi interrogativi riguardanti la diagnosi, l'imaging, la classificazione ed il trattamento di questa entità nosologica. Recenti studi anatomopatologici e biomeccanici hanno contribuito in modo determinante all'approfondimento del ruolo delle strutture ossee e dei tessuti molli nell'insorgenza di tale patologia.

Parole chiave: instabilità dell'anca, microinstabilità, strutture capsulolegamentose dell'anca

Summary
Nowadays hip joint is generally considered to be one of the most stable. Traditionally concieved only in relation to a traumatic event, hip instability has actually extremely varied etiology. The study of arthroscopic methods and pathologies - such as femoro-acetabular impingement (FAI), developmental dysplasia of the hip (DDH), capsular defects, labrum or cartilage tears - is increasing, within the attention of the scientific community towards instability. Even if there's a growing knowledge around hip pathologies, some concerns remain regarding diagnosis, imaging, classification and treatment of this nosological entity. Recent anatomopathological and biomechanical studies have tried to understand the key role of bone structures and soft tissues in the onset of this pathology.

Key words: *hip instability, microinstability, hip joint capsule*

Anatomia e biomeccanica

Le strutture ossee

L'anca è una articolazione diartrodiale basata sul concetto del giunto sferico. L'acetabolo risulta inclinato lateralmente di circa 45° sul piano coronale ed antiverso di circa 15-20° sul piano sagittale [1]. Garantisce un angolo di copertura della testa del femore di circa 170° [2] permettendo una copertura posteriore maggiore alla testa femorale. Il collo del femore è inclinato superiormente di circa 130° rispetto alla diafisi femorale ed antiverso di circa 10° [3]. Alterazioni dei rapporti tra testa e collo femorale sono state recentemente messe in correlazione con un danno ai tessuti molli pericapsulari, esponendo quindi ad un rischio potenzialmente maggiore di artrosi ed instabilità [4]. La combinazione delle due versioni, acetabolare e femorale, consente all'anca una grande escursione articolare in flessione, dove la testa femorale risulta maggiormente coperta, piuttosto che in estensione, laddove la scarsa copertura ossea deve necessariamente essere compensata dagli stabilizzatori statici e dinamici non ossei.

I tessuti molli

Labrum. È una struttura fibrocartilaginea che contribuisce ad aumentare di circa il 25% l'area della superficie acetabolare ed il 20% del suo volume 5. Contribuisce ulteriormente alla stabilità articolare, mediante un effetto ventosa, aumentando la

Indirizzo per la corrispondenza:
Daniele De Meo
Ortopedia e Traumatologia, Dipartimento Emergenza e Accettazione, Policlinico Umberto I, Sapienza, Università di Roma
dannydemeo@hotmail.com

pressione idrostatica negativa intrarticolare [6]. La sua lesione può comportare una riduzione della stabilità, come dimostrato da Smith e colleghi [7]; una resezione di 1 cm del labrum può comportare un "wobbling effect" (effetto oscillatorio) della testa femorale all'interno dell'acetabolo [8]. Nei pazienti affetti da DDH si ipertrofizza; il suo ruolo di stabilizzatore assume pertanto ulteriore importanza [9]

Legamento rotondo. Di origine mesodermica, tale struttura origina dalla fossa acetabolare per inserirsi nella *fovea capitis* della testa femorale. Il suo contributo alla stabilità articolare è tutt'oggi dibattuto. Diversi studi su cadavere evidenziano un suo tensionamento maggiore nei movimenti di extrarotazione a flessione dell'anca > 60° ed adduzione neutra/massima [10]. Recenti studi cadaverici hanno evidenziato come lesioni a capsula intatta, pur portando ad un aumento di escursione articolare, non ne minano la stabilità [11]. Negli interventi di chirurgia conservativa dell'anca a cielo aperto la sua sezione facilita l'esposizione e lussazione della testa femorale. In circa un quarto di questi pazienti può insorgere sintomatologia correlata ad instabilità, indipendentemente dalla patologia per la quale il paziente veniva sottoposto ad intervento chirurgico [12]. Il suo ruolo come generatore di sintomatologia dolorosa è stato definitivamente chiarito dimostrando la presenza di terminazione nervose libere nel suo contesto [13].

Complesso capsulo-legamentoso. La capsula è composta da fibre longitudinali e trasversali. Le prime, circa il 60% del totale, sono rinforzate dai legamenti ileofemorale (ILFL), pubofemorale (PFL), ischiofemorale (ISFL). Lo strato più interno, invece, composto da fibre circolari, definisce la *zona orbicularis* che circonda il collo femorale; il suo spessore aumenta dalla regione anteroinferiore (1.3mm) alla regione posterosuperiore (4mm) [14]. Agisce limitando la distrazione assiale dell'articolazione [15]. Il ILFL è anche noto come legamento di Bigelow o ad Y per il suo decorso con un'origine prossimale sulla base della spina iliaca anteroinferiore ed una doppia inserzione sul femore: la componente laterale raggiunge la prominenza anteriore del grande trocantere mentre la mediale si inserisce distalmente alla linea intertrocanterica. Limita la rotazione esterna in flessione; ad anca estesa limita sia l'intra- che l'extrarotazione; rappresenta il legamento più resistente del corpo umano [6]. Può essere danneggiato nella capsulotomia interportale nell'artroscopia dell'anca [16].

Il ISFL origina dal margine ischiatico dell'acetabolo, portandosi superolateralmente come un'unica banda spiraliforme ad inserirsi alla base del grande trocantere. Limita la rotazione interna sia in flessione che estensione, opponendosi alla traslazione posteriore della testa femorale.

Il PFL origina dal margine anteriore acetabolare e si porta inferoposteriormente ad abbracciare la testa femorale; non presentando una inserzione ossea termina fondendo le sue espansioni con la porzione mediale del ILFL e distale del ISFL. Limita l'extrarotazione, particolarmente durante l'estensione [17]. L'andamento elicoidale e spiraliforme delle tre strutture legamentose associate all'andamento delle fibre circolari della *zona orbicularis* crea il cosidetto "screw home mechanism", tensionandosi e comprimendo la testa femorale nella cavità acetabolare nei movimenti di estesione dell'anca. Simmetricamente, tale struttura si allenta nel movimento di flessione – adduzione – rotazione esterna; posizione che risulta invece maggiormente assicurata dagli stabilizzatori ossei e rinforzata dal legamento rotondo [18].

Strutture muscolari. Le strutture muscolari che principalmente agiscono come stabilizzatori dinamici dell'anca sono il muscolo ileopsoas, l'ileocapsularis, il piccolo gluteo, il capo riflesso del retto del femore, tensore della fascia lata e muscolatura adduttoria. Il loro ruolo e contributo specifico non è stato definitivamente chiarito, tuttavia la contrazione della muscolatura periarticolare promuove la stabilità articolare e comprime la testa femorale all'interno dell'acetabolo. Ileocapsularis e psoas rivestono particolare importanza nella stabilità articolare dei pazienti con DDH e negli atleti che presentano patologie intrarticolari associate. Difatti il tendine si riscontra infiammato ed accorciato con segni di sindrome compartimentale cronica [19]. La coesistenza di instabilità dell'anca e di una secondaria interna *coxa saltans* non è inusuale da riscontrare [20].

Diagnosi

Storia clinica. Nel percorso diagnostico la sintomatologia riferita è di primaria importanza. Mentre nelle forme traumatiche è presente un quadro anamnestico di chiara origine, la microinstabilità è una patologia difficile da individuare poiché la sintomatologia è estremamente variabile. L'esordio è solitamente insidioso, con un progressivo aggravarsi dei sintomi che solo gradualmente limitano l'attività sportiva del paziente. Può essere presente dolore, più frequentemente localizzato all'inguine, nelle escursioni massime di articolarità, con un senso di apprensione improvvisa nel riprodurre il movimento patogenico. Il paziente può riportare una sensazione di cedimento, o di scatto. Va indagato il tipo di attività e sollecitazione a cui viene sottoposta quotidianamente l'articolazione. Alcune attività sportive come balletto e ginnastica artistica, golf, arti marziali, football, rugby, ciclismo, sci sono stati messi in correlazione con la presenza di microinstabilità [21]. Va indagata storia di traumi pregressi, anche a bassa energia, come precedenti episodi di lussazioni di altre articolazioni. È opportuno inoltre ricercare eventuali familiarità per malattie connettivali (Sindrome Ehlers-Danlos, Marfan, Down). Entra in diagnosi differenziale con le patologie gastrointestinali, vascolari, del tratto genitourinario, nonché delle patologie della regione lombosacrale [22].

Esame Obiettivo. In questa fase miriamo a riprodurre la sintomatologia algica, l'apprensione e l'eventuale rumore di "click" esperita dal paziente. Innanzitutto, nel caso di patologie intrarticolari, il dolore verrà indicato dal paziente come dolore inguinale, gluteo e di coscia nella classica distribuzione del "C sign" [23]. Tale dolore non sarà riproducibile alla palpazione, saranno necessarie manovre specifiche. Durante l'ispezione dovremo valutare la deambulazione, la stazione eretta, le eventuali atrofie/ipertrofie muscolari segno di alterazione dell'equilibrio dei muscoli stabilizzatori dell'anca. Quando si ricercano segni di instabilità dell'anca, bisogna innanzitutto ricercare segni di lassità capsulolegamentosa, che si può valutare utilizzando lo score di Beighton [24] – dorsiflessione V dito della mano > 90°, flessione passiva del I dito fino a raggiungere la regione volare dell'avambraccio, iperestensione di gomito e ginocchio > 10°, riuscire a toccare il terreno con il palmo delle mani flettendo il tronco mantenendo le ginocchia estese. L'esame del Range-Of-Motion (ROM) deve essere valutato sia attivamente che passivamente. Un aumento della rotazione interna con riduzione dell'esterna può essere indice di una aumentata antiversione femorale, mentre viceversa, una ridotta rotazione interna con aumentata extrarotazione può essere giustificata da una displasia acetabolare. Differenti test clinici sono risultati utili nell'inquadramento diagnostico dell'instabilità; tuttavia nessuno presenta caratteristiche di sensibilità e specificità tali da renderlo test di riferimento. In generale, un carico assiale ad anca flessa ed eventualmente intraruotata evocherà apprensione in caso di instabilità posteriore, mentre abduzione, estensione e rotazione esterna produrranno apprensione nell'instabilità anteriore. Lesioni del Labrum acetabolare possono essere evocate mediante il **Labral stress test**: in posizione supina, si posiziona passivamente l'anca in massima flessione, abduzione, extrarotazione. Passivamente si eseguirà una progressiva estensione, adduzione e rotazione interna, riproducendo dolore se positivo [25]. Una eccessiva lassità capsulare può essere riprodotta mediante il **log roll test**, dove dove l'esaminatore intraruota il piede del paziente (rilassato, in posizione supina) per poi rimuovere improvvisamente la sua pressione" DIVENTA "dove l'esaminatore intraruota al massimo il piede del paziente (rilassato, in posizione supina) per poi rilasciare improvvisamente la presa dal piede". Il piede del paziente tornerà di conseguenza in extrarotazione; il test sarà positivo se la rotazione esterna sarà maggiore della controlaterale, specialmente se l'angolo tra il tavolo ed il piede del paziente sarà < 20° [6]. In particolare, per l'instabilità anteriore tre test vengono più comunemente utilizzati: il test abduzione-iperestensione-rotazione esterna (AB-HEER test), il "prone instability test" ed il test dell'apprensione anteriore o iperestensione-rotazione esterna. Il **AB-HEER test** è stato descritto da Domb et al. [26]. Viene eseguito col paziente in decubito laterale sull'arto non affetto. L'anca affetta viene quindi abdotta di 30-45°, estesa ed extraruotata mentre viene posta una pressione diretta in senso postero-anteriore dal grande trocantere. È positivo quando si riproducono dolore ed apprensione. Il **"prone instability test"**, anch'esso descritto da Domb [27] viene eseguito a paziente prono; l'anca viene extraruotata, mentre l'esaminatore applica una forza diretta anteriormente sul grande trocantere. Risulta positivo se evoca dolore. Il **test dell'apprensione anteriore** viene eseguito a paziente supino con gli arti inferiori al di fuori del lettino. Mentre si applica una forza diretta anteriormente sul grande trocantere, l'arto affetto viene esteso ed extraruotato, il controlaterale flesso. Un test positivo riproduce la sintomatologia algica del paziente [18]. In un recente lavoro, Hoppe e colleghi analizzano la sensibilità e specificità di questi ultimi tre test: il più accurato risulta essere AB-HEER test (sensibilità 80,6%, specificità 89,4%). L'utilizzo dei tre test in combinazione, se positivi, fornisce il 95% di possibilità a quel paziente di essere affetto da instabilità [28]. Infine, è possibile saggiare l'instabilità posteriore mediante il **test di apprensione posteriore**: col paziente supino con l'anca affetta passivamente condotta a 90° di flessione ed intrarotazione interna-adduzione, viene applicata una forza assiale dal ginocchio diretta posteriormente; la presenza di apprensione e/o dolore renderanno il test positivo [6]. Eventuali contratture muscolari possono essere valutate con il test di Thomas e di Ober.

Imaging. L'esame radiografico comprende la proiezione antero-posteriore di bacino, una proiezione assiale vera o *cross-table*, una proiezione del falso profilo di Lequesne ed a volte la *split view*. Le indagini radiografiche consentono un'accurata definizione della displasia acetabolare, della presenza di un FAI, precedenti traumi, condizioni degenerative. Nell'AP di bacino, il **cross-over sign** è presente quando il margine anteriore e posteriore dell'acetabolo si incrociano, mentre il **posterior wall sign** è presente quando il margine posteriore dell'acetabolo passa medialmente al centro di rotazione della testa femorale. Entrambi questi segni radiografici sono indici di una alterata versione acetabolare, quindi di una possibile insufficienza della parete posteriore. In questa proiezione è possibile valutare anche il "**lateral center edge angle**" di Wiberg (LCEA) e l'angolo di inclinazione acetabolare di Tonnis (Fig. 1). LCEA è l'angolo compreso tra la perpendicolare all'asse orizzontale della pelvi passante per il centro di rotazione della testa femorale ed una linea che collega suddetto centro con il margine superolaterale dell'acetabolo. Un LCEA < 20° è suggestivo per displasia franca, tra 20-25° si presenta come valore borderline [29]. Nella popolazione normale, asintomatica, è stato misurato un angolo di 31° [30]. L'**angolo di inclinazione acetabolare di Tonnis** invece può essere calco-

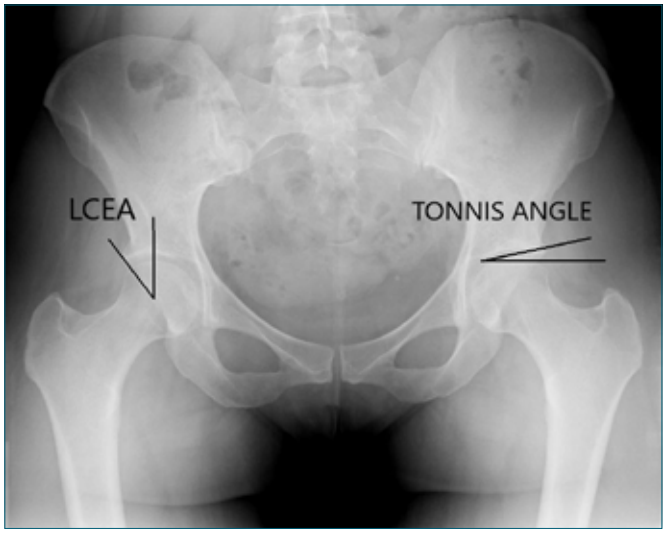

Figura 1. LCEA = lateral center edge angle di Wiberg; Angolo di Tonnis.

lato disegnando una linea orizzontale che connette le due lacrime acetabolari, si traccia quindi una linea parallela a questa passante per il punto più distale del tetto acetabolare; l'angolo potrà quindi essere calcolato tra questa linea ed una passante per il margine laterale del tetto acetabolare. Un Tonnis > 10° è segno di un'aumentata inclinazione dell'acetabolo e conseguentemente ridotta copertura ossea [31]. Nella proiezione del falso profilo di Lequesne è possibile invece calcolare il **anterior center edge (ACE) angle**: è calcolato tra una linea passante per il centro della testa femorale ed una seconda linea che connette il centro al margine anteriore del tetto acetabolare [32]. Un angolo < 20° suggerisce un deficit osseo ed una conseguente potenziale instabilità. L'utilizzo della fluoroscopia ha permesso l'introduzione di tests dinamici ed infiltrativi utili alla diagnosi differenziale. La guida fluoroscopica per l'infiltrazione di anestetico locale, ad esempio, può essere di aiuto nelle patologie intra-articolari, laddove il dolore a seguito dell'infiltrazione dovrebbe aumentare nell'immediato e ridursi drasticamente nelle ore immediatamente successive all'infiltrazione. Se vi è un forte sospetto di instabilità a seguito dell'anamnesi, esame obietto e valutazione radiografica, può essere utile una conferma sotto controllo fluoroscopico andando a valutare la stabilità articolare riproducendo i test clinici che avevano prodotto dolore/apprensione al paziente [33]. Inoltre, per via fluoroscopica è possibile riprodurre il **Vacuum Sign**, ovvero una abnorme distrazione articolare quando l'arto viene posto in trazione, indice di lassità capsulare. Nella routine artoscopica tale valutazione viene fatta sulla base del numero di giri eseguiti dalla manopola che comanda la distrazione dell'arto. Per una distrazione articolare di 7-10 mm, se sono necessari meno di 10 giri, vi è un Vacuum Sign positivo [34]. La TC risulta molto utile nei casi di lussazione traumatica per determinare i pattern fratturativi e pianificare la sintesi dei frammenti; riveste altresì un ruolo marginale nella diagnostica della microinstabilità. Può essere utile, potendo eseguire numerose scansioni su più livelli, nella valutazione della versione combinata permettendo di valutare il "**Femoral Neck Torsion Angle**", ovvero l'angolo tra l'asse del collo del femore ed il piano coronale dei condili femorali, permettendo così di stabilire eventuali variazioni anatomiche rispetto alla naturale antiversione femorale [35]. La risonanza magnetica è invece un esame di secondo livello utile per indagare le strutture molli intra e periarticolari, permettendo di visualizzare eventuali patologie del Labrum, delle strutture capsulolegamentose, della cartilagine articolari e del legamento rotondo. L'artroRM con gadolinio ha una migliore visualizzazione di patologie cartilaginee e tessuti molli [36]. Magerkurth e colleghi, in un'analisi retrospettiva delle artroRM preoperatorie in pazienti con lassità capsulare nota, hanno riscontrato un aumento della lassità ad una distensione del recesso articolare anteriore (> 5mm) ed un ridotto spessore della capsula articolare adiacente (< 3 mm) [37]. Inoltre, permette la misurazione del margine acetabolare laterale, anteriore ed anteroinferiore; se la lunghezza del labrum risulta aumentata in tutte le misurazioni vi è una ridotta copertura acetabolare [38]. La valutazione RM è imprescindibile se si pianifica un intervento artroscopico.

Instabilità traumatica

Nelle forme traumatiche è presente un momento causale ben preciso. È utile stabilire, ove possibile, la dinamica traumatica per stabilire la direzione della lussazione e le strutture coinvolte. Se vi è un trauma ad elevata energia indiretto con carico assiale sul femore ad anca flessa (i.e. trauma da cruscotto) la testa femorale lusserà posteriormente. Queste risultano estremamente più frequenti delle anteriori (90-96,1 *vs* 10-3,9%) [39], che possono invece incorrere a seguito di traumi diretti ad anca abdotta ed extraruotata. Lo schema della (Fig. 2) rappresenta ad oggi un approccio razionale e metodologico al trattamento delle instabilità traumatiche.

Microinstabilità

Non esiste ad oggi una definizione univoca. La microinstabilità è solitamente definita come un aumento subclinico della traslazione dell'articolazione femoroacetabolare nel suo arco di movimento, che risulta in una alterata cinematica dell'anca. Alcuni autori la definiscono come una incapacità di mantenere centrata la testa femorale nella fossa

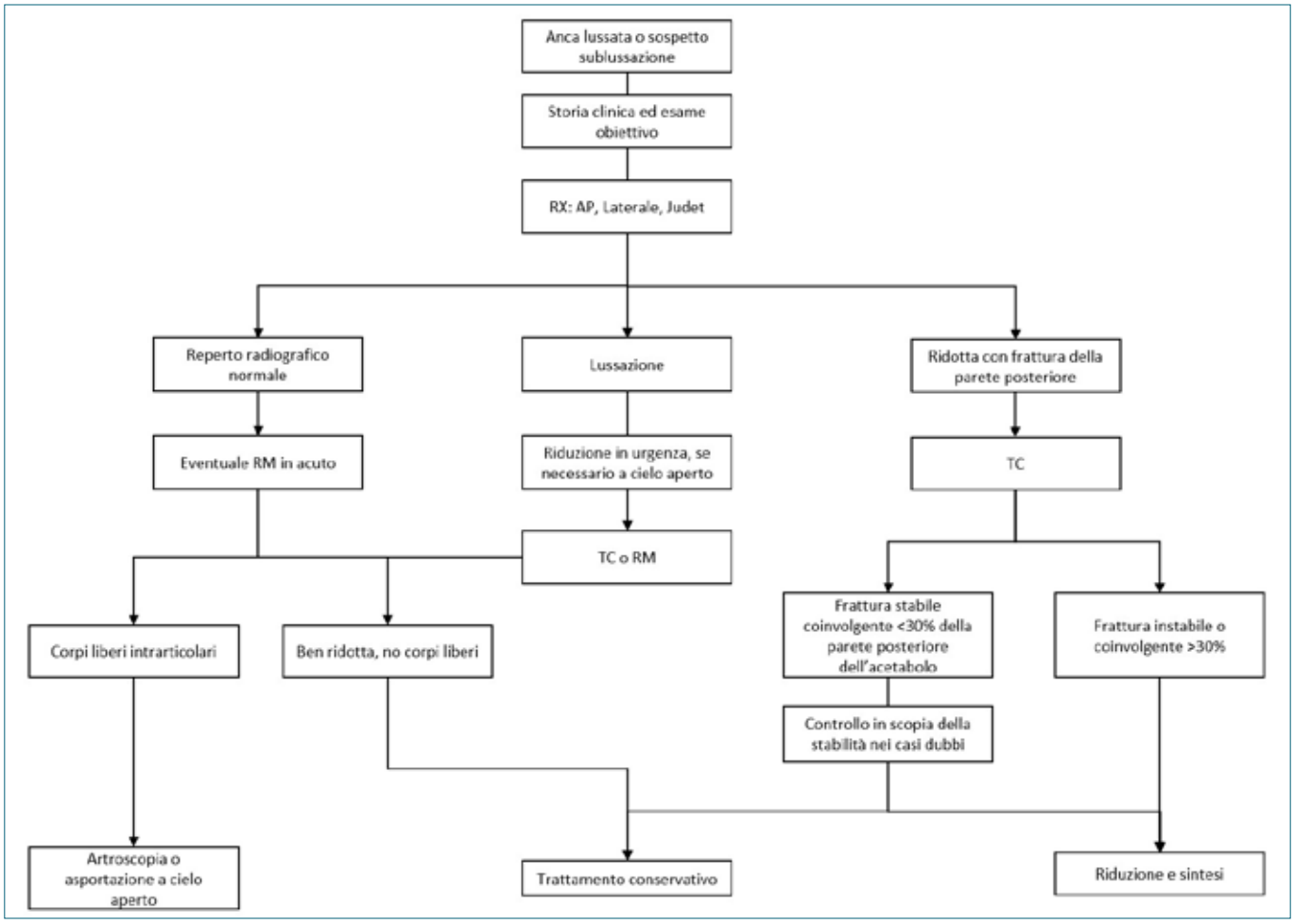

Figura 2. Flowchart nel paziente con instabilità traumatica dell'anca (da Boykin et al., 2011 mod.). [3].

acetabolare, senza tuttavia completa lussazione o marcata sublussazione articolare [40]. Il patomeccanismo proposto da Kalisvaart prevede la presenza di minime alterazioni anatomiche dell'anca che viene sottoposta a movimenti ripetuti di carico assiale e rotazione. La combinazione di questi due fattori porta ad un movimento di traslazione della testa femorale rispetto all'acetabolo, mettendo in tensione e stressando i tessuti molli circostanti portando a microtraumi e lesioni, comportando infine la comparsa di sintomatologia algica [18] Kalisvaart e colleghi distinguono sei differenti categorie di instabilità basate sulla condizione predisponente: alterazioni ossee significative, disordini del tessuto connettivo, esiti post-traumatici, microtraumi da movimenti ripetuti in ambiente lavorativo/sportivo, iatrogene ed idiopatiche. Dal nostro punto di vista, essendo una patologia a carattere multifattoriale risulta parziale definire delle categorie specifiche di microinstabilità, se non a scopo didattico, poiché è l'insieme di più fattori che porta all'insorgenza della sintomatologia.

Tra le alterazioni ossee significative possiamo annoverare la DDH ed il FAI: nel primo caso l'acetabolo non sarà sufficientemente continente, nel secondo invece, lo sarà troppo. La DDH è presente nel 1% circa della popolazione e può presentare una variabilità di condizioni morfologiche molto ampia, dalla displasia lieve ai casi di lussazione. Con un'aumentata antiversione acetabolare e femorale, associata ad un aumento dell'inclinazione si ha un rapido sovraccarico dei tessuti molli con una conseguente instabilità. Nel FAI, il cam impingement è una condizione che si viene a determinare quando una eccessiva quantità di osso presente alla giunzione tra testa e collo femorale entra in conflitto con il bordo acetabolare, risultando in danno cartilagineo, esposizione dell'osso subcondrale, sanguinamento e conseguente nuova apposizione di tessuto osseo. Il pincer impingement invece si ha nel caso in cui vi sia un eccesso di margine osseo acetabolare, come con-

seguenza ad esempio di una coxa profunda o retroversione acetabolare [4]. Nel FAI, il meccanismo proposto per l'insorgenza della microinstabilità è l'effetto leva che una copertura acetabolare eccessiva od un cam eccessivo possano generare nei gradi estremi dell'articolarità, dando luogo ad un meccanismo di traslazione [18], comportando quindi un aumento di antiversione acetabolare (conflitto osseo posteriore con instabilità anteriore), retroversione acetabolare (conflitto osseo anteriore con instabilità posteriore), eccessiva antiversione femorale (cam posteriore ed instabilità anteriore), eccessiva retroversione femorale (cam anteriore con instabilità posteriore).
Pazienti sindromici affetti da Ehlers-Danlos, Marfan o sindrome di Down presentano alterazione qualitativa e quantitativa di collagene, che può portare ad una lassità capsulo legamentosa e conseguentemente ad instabilità. Altra categoria sindromica è quella dei pazienti affetti da esiti di Paralisi Cerebrali Infantili: lo squilibrio delle forze muscolari che agiscono come stabilizzatori secondari dell'articolazione possono comportare altresì la progressiva migrazione in età evolutiva, della testa femorale del paziente fuori dall'acetabolo.
Le condizioni di instabilità post-traumatiche possono verificarsi a seguito di una alterata consolidazione di fratture o mancata riparazione tempestiva dei tessuti molli nelle lussazioni pure. In questi casi tuttavia il sospetto clinico e la diagnosi è di più facile gestione, ed il patomeccanismo è riconducibile alla noxa traumatica.
Microtraumi ripetuti, soprattutto nel soggetto sportivo, possono portare a lesioni in cronico delle strutture capsulolegamentose. Il soggetto sportivo agonista a cui è richiesto un ROM molto ampio (ad esempio i danzatori professionisti) spesso ha una iperlassità generalizzata associata ad una ridotta copertura ossea [41]. Tale predisposizione è una delle ragioni delle loro capacità professionali sebbene tuttavia si annovera tra i fattori patogenetici d'instabilità.
Instabilità anteriore e posteriore dell'anca è stata riportata a seguito di interventi di artroscopia [42]. Lesioni iatrogene possono coinvolgere l'architettura ossea, a seguito ad esempio di una eccessiva resezione della parete acetabolare. Oppure possono coinvolgere la struttura capsulolegamentosa a seguito dell'escissione del labrum, del legamento rotondo o a seguito di una capsulotomia estensiva. Difficile stabilire quale delle tre strutture, se sezionata, sia la più destabilizzante [43]. L'estensione della chiusura artroscopica della capsulotomia è tutt'oggi motivo di dibattito.
Microinstabilità può essere anche riscontrata nei casi di lesione muscolare, conseguente ad esempio ad una tenotomia dello psoas dove viene meno l'effetto contenitivo del muscolo, specialmente nei pazienti con eccessiva antiversione femorale [44].
Vengono infine definiti idiopatici tutti quei casi in cui il primo agente patomeccanico non viene chiaramente identificato: sono quei casi in cui si associano lievi forme di displasia senza una vera e propria diagnosi radiografica, associata ad esempio a delle lassità legamentose o ridondanze capsulari.

Conclusioni

L'instabilità dell'anca è una patologia che sta acquistando sempre più interesse. La microinstabilità in particolare costituisce uno spettro sintomatologico derivante dall'anomala cinematica dell'articolazione coxofemorale. A causa delle molteplici condizioni parafisiologiche che possono sovrapporsi ad un over-use articolare, tale patologia è da considerarsi ad eziopatogenesi multifattoriale. Sono necessari tuttavia ulteriori studi anatomici, in vivo e cinematici per definire il contributo specifico delle diverse strutture anatomiche.

Bibliografia

1 Kohnlein W, Ganz R, Impellizzeri F, et al. *Acetabular morphology: implications for joint-preserving surgery*. Clin Orthop Relat Res 2009;467:682-91.
2 Philippon MJ. *The role of arthroscopic thermal capsulorrhaphy in the hip*. Clin Sports Med 2001;20:817-29.
3 Boykin RE, Anz AW, Bushnell BD, et al. *Hip instability*. J Am Acad Orthop Surg 2011;19:340-9.
4 Ganz R, Parvizi J, Beck M, et al. *Femoroacetabular impingement: a cause for osteoarthritis of the hip*. Clin Orthop Relat Res 2003:112-20.
5 Tan V, Seldes RM, Katz MA, et al. *Contribution of acetabular labrum to articulating surface area and femoral head coverage in adult hip joints: an anatomic study in cadavera*. Am J Orthop (Belle Mead NJ) 2001;30:809-12.
6 Shu B, Safran MR. *Hip instability: anatomic and clinical considerations of traumatic and atraumatic instability*. Clin Sports Med 2011;30:349-67.
7 Smith MV, Panchal HB, Ruberte Thiele RA, et al. *Effect of acetabular labrum tears on hip stability and labral strain in a joint compression model*. Am J Sports Med 2011;39:103S-10S.
8 Lertwanich P, Plakseychuk A, Kramer S, et al. *Biomechanical evaluation contribution of the acetabular labrumto hip stability*. Knee Surg Sports Traumatol Arthrosc 2016;24:2338-45.
9 Kraeutler MJ, Garabekyan T, Pascual-Garrido C, et al. *Hip instability: a review of hip dysplasia and other contributing factors*. Muscles Ligaments Tendons J 2016;6:343-53.
10 van Arkel RJ, Amis AA, Cobb JP, et al. *The capsular ligaments provide more hip rotational restraint than the acetabular labrum and the ligamentum teres: an experimental study*. Bone Joint J 2015;97-B: 484-91.
11 Jo S, Hooke AW, An KN, et al. *Contribution of the ligamen-*

tum teres to hip stability in the presence of an intact capsule: a cadaveric study. Arthroscopy 2018;34:1480-7.

12 Phillips AR, Bartlett G, Norton M, et al. *Hip stability after ligamentum teres resection during surgical dislocation for cam impingement*. Hip Int J Clin Exp Res Hip Pathol Ther 2012;22:329-34.

13 O'Donnell JM, Devitt BM, Arora M. *The role of the ligamentum teres in the adult hip: redundant or relevant? A review*. J Hip Preserv Surg 2018;5:15-22.

14 Walters BL, Cooper JH, Rodriguez JA. *New findings in hip capsular anatomy: dimensions of capsular thickness and pericapsular contributions*. Arthroscopy 2014;30:1235-45.

15 Ito H, Song Y, Lindsey D, et al. *The proximal hip joint capsule and the zona orbicularis contribute to hip joint stability in distraction*. J Orthop Res 2009;27:989-95.

16 Nepple JJ, Smith MV. *Biomechanics of the hip capsule and capsule management strategies in hip arthroscopy*. Sports Med Arthrosc 2015;23:164-8.

17 Martin HD, Savage A, Braly BA, et al. *The function of the hip capsular ligaments: a quantitative report*. Arthroscopy 2008;24:188-95.

18 Kalisvaart MM, Safran MR. *Microinstability of the hip-it does exist: etiology, diagnosis and treatment*. J Hip Preserv Surg 2015;2:123-35.

19 Babst D, Steppacher SD, Ganz R, et al. *The iliocapsularis muscle. An important stabilizer in the dysplastic hip*. Clin Orthop Relat Res 2011;469:1728-34.

20 Bellabarba C, Sheinkop MB, Kuo KN. *Idiopathic hip instability. An unrecognized cause of coxa saltans in the adult*. Clin Orthop 1998;355:261-71.

21 Philippon MJ, Kuppersmith DA, Wolff AB, et al. *Arthroscopic findings following traumatic hip dislocation in 14 professional athletes*. Arthroscopy 2009;25:169-74.

22 Scopp JM, Moorman CT 3rd. *The assessment of athletic hip injury*. Clin Sports Med 2001;20:647-59.

23 Lesher J, Dreyfuss P, Hager N, et al. *Hip joint pain referral patterns: a descriptive study*. Pain Med 2008;9:22-5.

24 Beighton P. *Hypermobility scoring*. Br J Rheumatol 1988;27:163.

25 Fitzgerald RH. *Acetabular labrum tears. Diagnosis and treatment*. Clin Orthop Relat Res 1995:60-8.

26 Domb BG, Brooks AG, Guanche CA. *Physical examination of the hip*. In: Guanche CA, ed. *Hip and pelvis injuries in sports medicine*. Philadelphia: Wolters Kluwer/Lippincott Williams and Wilkins 2010, pp. 62-70.

27 Domb BG, Stake CE, Lindner D, et al. *Arthroscopic capsular plication and labral preservation in borderline hip dysplasia: two-year clinical outcomes of a surgical approach to a challenging problem*. Am J Sports Med 2013;41:2591-8.

28 Hoppe DJ, Truntzer JN, Shapiro LM, et al. *Diagnostic accuracy of 3 physical examination tests in the assessment of hip microinstability*. Orthop J Sports Med 2017;5:2325967117740121

29 Wiberg G. *Studies on dysplastic acetabula and congenital subluxation of the hip joint. With special reference to the complication of osteoarthritis*. Acta Chir Scand.1939;83:28-38.

30 Larson CM, Moreau-Gaudry A, Kelly BT, et al. *Are normal hips being labeled as pathologic? A CT-based method for defining normal acetabular coverage*. Clin Orthop Relat Res 2015;473:1247-54.

31 Clohisy JC, Carlisle JC, Beaulé PE, et al. *A systematic approach to the plain radiographic evaluation of the young adult hip*. J Bone Joint Surg Am 2008;90:47-66.

32 Lequesne M, de Seze. *False profile of the pelvis. A new radiographic incidence for the study of the hip. Its use in dysplasias and different coxopathies*. Rev Rhum Mal Osteoartic 1961;28:643-52.

33 Shindle M, Ranawat A, Kelly B. *Diagnosis and management of traumatic and atraumatic hip instability in the athletic patient*. Clin Sports Med 2006;25:309-26.

34 Smith M, Sekiya J. *Hip instability*. Sports Med Arthrosc 2010;18:108-12.

35 Yin Y, Zhang L, Hou Z, et al. *Measuring femoral neck torsion angle using femoral neck oblique axial computed tomography reconstruction*. Int Orthop 2016;40:371-6.

36 Byrd J, Jones K. *Diagnostic accuracy of clinical assessment, magnetic resonance imaging, magnetic resonance arthrography, and intra-articular injection in hip arthroscopy patients*. Am J Sports Med 2004;32:1668-74.

37 Magerkurth O, Jacobson J, Morag Y, et al. *Capsular laxity of the hip: findings at magnetic resonance arthrography*. Arthroscopy 2013;29:1615-22.

38 Garabekyan T, Ashwell Z, Chadayammuri V, et al. *Lateral acetabular coverage predicts the size of the hip labrum*. Am J Sports Med 2016;44:1582-9.

39 Cooper J, Tilan J, Rounds AD, et al. *Hip dislocations and concurrent injuries in motor vehicle collisions*. Injury 2018 Epub ahead of print.

40 Cerezal L, Arnaiz J, Canga A, Pet al. *Emerging topics on the hip: ligamentum teres and hip microinstability*. Eur J Radiol 2012;81:3745-54.

41 McCormack M, Briggs J, Hakim A, et al. *Joint laxity and the benign joint hypermobility syndrome in student and professional ballet dancers*. J Rheumatol 2004;31:173-8.

42 Harris JD, McCormick FM, Abrams GD, et al. *Complications and reoperations during and after hip arthroscopy: a systematic review of 92 studies and more than 6,000 patients*. Arthrosc J Arthrosc Relat Surg 2013;29:589-95.

43 Benali Y, Katthagen BD. *Hip subluxation as a complication of arthroscopic debridement*. Arthroscopy 2009;25:405-7.

44 Duplantier NL, McCulloch PC, Nho SJ, et al. *Hip dislocation or subluxation after hip arthroscopy: a systematic review*. Arthroscopy 2016;32:1428-34.

Giornale Italiano di Ortopedia e Traumatologia
2018;44(Suppl. 1):S15-S20

F. Falez[1]
G. Pellicanò[2]
M. Papalia[3]

[1] Dipartimento di Ortopedia e Traumatologia, Ospedale S. Spirito, Roma; [2] Dipartimento di Scienze dell'Apparato Locomotore, "Sapienza", Università di Roma; [3] Dipartimento di Ortopedia e Traumatologia, Clinica Nuova Itor, Roma

Le instabilità della protesi d'anca

The instability of total hip arthroplasty

Riassunto

La lussazione dell'anca è una delle complicanze maggiori più comuni della sostituzione totale dell'anca. Le instabilità dell'anca possono essere classificate in tre gruppi: precoci, intermedie e tardive. L'identificazione delle cause della lussazione è un requisito fondamentale per un'appropriata strategia di trattamento. Una volta eseguita la diagnosi, il primo passo consiste nella riduzione a cielo chiuso dell'impianto. In caso di lussazioni recidivanti, una volta ridotta la lussazione, è indicato un esame TC, al fine di valutare le opzioni chirurgiche di trattamento: revisione, sostituzione delle componenti modulari, cotili a doppia mobilità, teste femorali ad ampio diametro, cotili vincolati, rimozione delle cause di impingement e procedure sui tessuti molli. L'obiettivo è quello di evitare ulteriori lussazioni, condizione devastante per il paziente e causa di aumento del numero di interventi chirurgici a livello dell'anca. A tal fine è necessario un algoritmo terapeutico, anche se il miglior trattamento rimane la prevenzione.

Parole chiave: protesi totale anca, instabilità, lussazione, revisione di APA

Summary

Hip dislocation is a major common complication of total hip arthroplasty (THA). The hip dislocations can be classified into 3 groups: early, intermediate and late. The prerequisite to developing an appropriate treatment strategy is a thorough evaluation to identify the causes of the dislocation. Having identified a dislocated hip the first step is to make a closed reduction of implant. After reduction you must perform a CT scan to evaluate the surgical options for treatment of recurrent dislocation: revision arthroplasty, modular components exchange, unconstrained tripolar cups, large femoral heads, constrained cups, elimination of impingment and soft tissue procedures. The objective is to avoid further dislocation, a devastating event which is increasing the number of surgeries on the hip. To obtain this goal is useful to follow an algorithm of treatment but the best treatment remains prevention.

Key words: *total hip arthroplasty, instability, dislocation, revision THA*

Introduzione

L'artroprotesi d'anca (APA) è una delle procedure ortopediche con più alti tassi di successo, efficace nell'alleviare il dolore e nel migliorare la funzione. Come riportato in letteratura e secondo i registri nazionali svedesi, australiani e statunitensi, la lussazione è la prima causa di revisione precoce di APA [1]. Nel registro nazionale italiano, le lussazioni ricorrenti sono causa di revisione di APA nel 9,3% dei casi, solo dopo mobilizzazione asettica e infezioni. Nel registro regionale dell'Emilia-Romagna, la lussazione è causa di revisione nel 9% dei casi, ma tale percentuale aumenta al 26% nei primi due anni. Inoltre, la lussazione è la prima causa di revisioni multiple (22,5%).

Il rischio di lussazione è influenzato dall'accesso e dalla tecnica chirurgica, dalla causa sottostante, dalla sopravvivenza dell'impianto e dalla compliance del paziente [2]. L'identificazione dell'eziologia della lussazione e l'affinamento delle tecniche chirurgiche hanno portato alla riduzione del tasso di lussazioni. Sebbene la maggior parte dei casi di lussazione siano episodi singoli che possono essere trattati incruentemente [2], le lussazioni recidivanti necessitano un approccio chirurgico; la scelta del tipo di trattamento dipende dalla causa sottostante. La revisione

Indirizzo per la corrispondenza:
Francesco Falez
Dipartimento di Ortopedia e Traumatologia, Ospedale S. Spirito
Lungotevere in Sassia, 1
00186 Roma
francesco.falez@francescofalez.it

di APA nel trattamento di lussazioni recidivanti è associata a risultati migliori nei casi in cui la causa è stata identificata [3]. Inoltre, il timing della lussazione influenza la strategia terapeutica, soprattutto se chirurgica.
Il posizionamento errato delle componenti e l'insufficienza dei muscoli abduttori sono le cause più frequenti di lussazione recidivante [1 4]. Nel primo caso, la revisione delle componenti è il trattamento più efficace [4]. In caso di eziologia multifattoriale o sconosciuta, cotili a doppia mobilità o cotili vincolati sono valide opzioni.

Cause e classificazioni

L'obiettivo dell'intervento di APA è di ottenere un equilibrato trasferimento dei carichi tra bacino e femore e massimizzare l'articolarità libera da impingement, tramite il posizionamento di componenti stabili, la ricostruzione dell'inclinazione e dell'antiversione acetabolare, dell'antitorsione femorale, il ripristino del centro di rotazione dell'anca, dell'offset e della metria dell'arto, nel rispetto dei tessuti molli.
La prevalenza di lussazioni riportata nelle APA primarie è tra lo 0,3 e il 10% e fino al 26% nelle revisioni [3]. Circa i 2/3 dei casi possono essere trattati con successo in maniera conservativa. I rimanenti casi richiedono un approccio di tipo chirurgico [3]. Tali percentuali aumentano significativamente includendo gli episodi di sublussazione, anche se spesso la diagnosi è difficoltosa o sottostimata.
La lussazione è influenzata da diversi fattori, tra cui accesso chirurgico, diametro della testa femorale impiegata, durata del follow-up, sesso femminile, età avanzata, cause specifiche (necrosi avascolare della testa femorale, fratture o pseudoartrosi del femore prossimale), obesità, precedente fusione spinale (primo predittore di lussazione precoce) [5], comorbidità con ASA score > 3, disfunzioni neuromuscolari (morbo di Parkinson, patologie cerebrovascolari) o neurocognitive (malattie psichiatriche, demenza), abuso di alcolici, precedenti interventi chirurgici all'anca.
In base al tempo trascorso dall'intervento di APA, possono essere distinti 3 tipi di lussazione [3]:

- precoce (50-70%), entro 3 (o 6) mesi;
- intermedia (15-20%), tra 3-6 mesi e 5 anni, è dovuta all'aumento della mobilizzazione dell'anca, in seguito alla ripresa delle precedenti attività;
- tardiva (incidenza spesso sottostimata, fino al 32%), dopo 5 anni dall'intervento (in media a 11,3 anni), spesso dovuta a usura del polietilene.

Wera ha ideato un sistema classificativo delle cause primarie di instabilità, indicando per ognuna il trattamento chirurgico più opportuno e i risultati [6]:

- tipo I - malposizionamento componente acetabolare (33%): revisione del cotile; risultati migliori;
- tipo II - malposizionamento componente femorale (8%): revisione femorale; risultati migliori;
- tipo III - insufficienza abduttori o compromissione trocanterica (36%): inserto vincolato; risultati non soddisfacenti, alto tasso di fallimenti;
- tipo IV - impingement (9%): rimozione causa impingement + aumento diametro testa femorale e inserto;
- tipo V - usura tardiva dell'inserto in polietilene (7%): sostituzione componenti modulari con aumento diametro testa femorale e inserto;
- tipo VI - eziologia incerta (diagnosi di esclusione - 7%): inserto vincolato; risultati non soddisfacenti, alto tasso di fallimenti.

Nel 21% dei casi, cause e fattori diversi sono implicati nell'eziopatogenesi della lussazione, rendendo il management terapeutico assai complesso.

Valutazione delle protesi d'anca instabili

Per poter scegliere un'opportuna strategia terapeutica è necessaria un'attenta valutazione al fine di identificare le cause della lussazione. Va determinata la direzione della lussazione e la posizione della testa femorale, valutata con esame radiografico in proiezione assiale (spesso non eseguibile facilmente).
Oltre ai fattori di rischio precedentemente elencati, ulteriori elementi correlati alla tecnica chirurgica possono contribuire alla lussazione protesica:
Accesso chirurgico: la via postero-laterale è associata a un tasso maggiore di lussazioni (in media 6,9%), rispetto all'accesso antero-laterale (3,1%) e anteriore (0,6-1,3%) [7]. È stato comunque dimostrato che la riparazione della capsula e degli extrarotatori brevi possa ridurre tale percentuale fino al 0,7%.
Esperienza del chirurgo: chirurghi che operano meno di 5 APA l'anno hanno avuto circa il 50% di lussazioni in più rispetto a chirurghi che ne operano 50 [8].
Orientamento delle componenti; spesso un orientamento subottimale determina lussazioni precoci o secondarie, ma può essere difficile da dimostrare.

- Componente acetabolare: Lewinnek [9] ha definito una zona di sicurezza, 40 +/- 10° di inclinazione e 15 +/- 10° di antiversione, anche se molti pazienti con cotili orientati al di fuori di tali range non hanno avuto episodi di lussazione [10]. Un cotile troppo verticale o antiverso aumenta il rischio di lussazione anteriore, mentre, se troppo orizzontale o insufficientemente antiverso, maggiore è il rischio di lussazione posteriore. L'angolo di inclinazione può essere misurato con le RX standard, a differenza dell'antiversione. Alcuni studi [11] hanno sviluppato protocolli di misurazione basati su esame TC, che tengono conto del grado di inclinazione del bacino, e implicano la misurazione dell'anti-

versione alla stazione eretta, seduta e supina, poiché l'orientamento del bacino e, di conseguenza, del cotile cambiano in base alla posizione.
- Componente femorale: l'antiversione femorale è determinabile misurando l'angolo tra l'asse del collo protesico e la linea tangente ai condili posteriori femorali su studio TC, in media 16,8%.

La navigazione può ottimizzare il posizionamento delle componenti, nel rispetto della metria e dell'offset.
L'antiversione combinata, descritta da Ranawat, è valutabile intraoperatoriamente ed è rappresentata dai gradi di intrarotazione dell'arto necessari a fare in modo che la testa femorale sia simmetricamente alloggiata nel cotile. La safe zone è tra i 25 e i 50°: se inferiore, aumenta il rischio di lussazione posteriore; se maggiore, quella anteriore [12].
Diametro della testa femorale: influenza la stabilità articolare, come dimostrato da Berry [7]: teste femorali di 22 mm sono associate a maggiori tassi di instabilità, utilizzando un accesso posterolaterale in molti pazienti. Una testa di grande diametro (36 mm o maggiore) aumenta il head/neck ratio (rapporto tra il diametro della testa e del collo femorale), aumentando l'arco di movimento primario e ritardando il contatto tra il collo e il cotile; inoltre, la jumping distance è aumentata, permettendo un maggiore range di sublussazione, prima della completa lussazione [13].
Ripristino dell'offset femorale: parametro fondamentale per la stabilità, l'articolarità e l'efficienza della muscolatura abduttoria. L'offset femorale, misurato sulle RX, varia con l'antiversione femorale.
Ripristino della lunghezza dell'arto: migliora la stabilità, mantenendo la tensione muscolare. La valutazione clinica e radiografica della metria degli arti è necessaria, anche se a volte associata a errori, soprattutto in pazienti con APA controlaterale [14].
Impingement tipo cam: definito come contatto tra il collo femorale metallico e l'inserto acetabolare o tra il gran trocantere e il bacino [13], è spesso difficile da diagnosticare clinicamente o radiograficamente, poiché è un processo dinamico, e quindi non è possibile definirne la prevalenza. L'impingement tipo cam è causato da qualunque caratteristica dell'impianto o condizione (osteofiti, tessuto cicatrizionale, cemento, ossificazioni eterotopiche) che riduca il head-neck ratio. L'impingement tipo pincer è dovuto a inserti vincolati, a teste di piccolo diametro in cotili ampi o alla mancata rimozione degli osteofiti acetabolari, con rischio di contatto con il collo femorale protesico.
Tessuti molli: sono gli stabilizzatori secondari dell'articolazione dell'anca. Il ripristino del centro di rotazione e dell'offset femorale è fondamentale per ottenerne la giusta tensione. Il recupero non ottimale della biomeccanica dell'anca aumenta il rischio di instabilità. Inoltre, il danno, dovuto a mancata guarigione in seguito ad accesso postero- o antero-laterale, soprattutto in caso di molteplici interventi chirurgici, è un fattore di rischio per lussazione e spesso è difficile da dimostrare. Pseudoartrosi del gran trocantere danno luogo a debolezza dei muscoli abduttori, aumentando la possibilità di lussazione.

Strategie chirurgiche

Revisione protesica
Il malposizionamento delle componenti è una delle cause più frequenti di lussazione recidivante. In questi casi è necessario un intervento di revisione delle componenti malorientate [2-4]. A volte per valutarne il posizionamento, non bastano le semplici proiezioni radiografiche e può essere indicato eseguire un esame TC, soprattutto per la versione del cotile. Ulteriori parametri fondamentali da valutare sono la forza degli abduttori, lo stato neurologico del paziente e l'eventuale eterometria degli arti inferiori, poiché spesso associata a malposizionamento [14]: l'instabilità intraoperatoria, a volte dovuta all'orientamento non ottimale delle componenti, può essere stata corretta con l'allungamento del collo femorale per aumentare la tensione dei tessuti molli. La revisione della componente malorientata può correggere simultaneamente la dismetria degli arti e l'instabilità. L'ultima e più accurata valutazione del posizionamento delle componenti è ottenuta intraoperatoriamente durante l'intervento di revisione. Pertanto, in caso di instabilità ricorrente, è necessario revisionare le componenti che risultano malorientate. Un'eccezione sono i pazienti anziani, defedati, nei quali un lieve malposizionamento di una componente ben integrata può essere accettato, per evitare un intervento di revisione; in questi casi, è indicato un inserto vincolato, per prevenire ulteriori episodi di lussazione.

Sostituzione delle componenti modulari
Lo scopo di tale intervento è di aumentare il diametro della testa femorale e/o di usare un inserto lateralizzante o con spalletta antilussante. La sola sostituzione è indicata se entrambe le componenti sono bene posizionate e ben integrate e se gli abduttori non sono insufficienti; i tassi di successo, in pazienti accuratamente selezionati, sono elevati. Un'adeguata stabilità intraoperatoria deve essere sempre ottenuta.

Cotili a doppia mobilità
Introdotti da Bousquet negli anni '70, sono costituiti da una testina di 22 o 28 mm ritenuta in una coppa in polietilene (I articolazione), mobile all'interno di un cotile in metallo (II articolazione) cementato o a press-fit. Se il collo femorale entra in contatto con il bordo dell'inserto, la II

articolazione inizia a funzionare, finché il collo entra in contatto con il bordo del cotile. Ciò consente una maggiore articolarità libera da impingement e riduce il rischio di lussazione, aumentando il head-neck ratio e la jump distance [15]. Dati gli ottimi risultati, i cotili a doppia mobilità sono ampiamente utilizzati nel trattamento delle protesi instabili. Di contro, la concavità più profonda del cotile può essere associata a maggiore usura, con rischio di lussazione intraprotesica, a causa del fallimento del sistema di bloccaggio. Tale complicanza è assai remota con gli impianti di nuova generazione.

Teste femorali di grande diametro
Sono associate a tassi inferiori di lussazione [7] e pertanto sono spesso utilizzate in caso di protesi instabili. La stabilità aumenta con il diametro della testa femorale, fino a 38 mm; con diametri maggiori sono stati riportati risultati variabili [16].

Cotili vincolati
Tale intervento ha indicazioni pressoché limitate e viene considerato una procedura di salvataggio, da impiegare in casi selezionati: nel trattamento delle instabilità ricorrenti secondarie a insufficienza dei tessuti molli, a eziologia ignota, pazienti anziani, defedati con componenti ben integrate o affetti da patologie neuromuscolari. Uno dei principali vantaggi è quello di dare stabilità al sistema, senza bisogno di revisionare cotili ben posizionati e integrati. Di contro, si ha una riduzione dell'arco primario di movimento, con precoce impingement protesico, e ciò aumenta le forze a livello dell'interfaccia tra impianto e osso, portando a frequenti fallimenti e mobilizzazioni.

Eliminazione dell'impingement (da associare a procedure per aumentare l'offset)

Procedure sui tessuti molli
Tali tecniche, tra cui il rinforzo dei tessuti molli e degli abduttori e l'avanzamento o l'abbassamento trocanterico, hanno risultati variabili e sono riservati a casi selezionati. Vengono utilizzati in associazione alle tecniche precedentemente descritte; alto è il rischio di fallimento in caso di malposizionamento delle componenti.

Adattatori modulari testa-collo
Danno la possibilità di mantenere una componente femorale ben integrata, adattando, intraoperatoriamente, la lunghezza dell'arto e l'offset femorale all'anatomia individuale [17]. Possibili rischi sono la dissociazione, la rottura e la corrosione da sfregamento tra le superfici.

Discussione
La lussazione è una complicanza comune in seguito a intervento di protesi d'anca. Il trattamento chirurgico è indicato dopo il secondo o terzo episodio di lussazione in pazienti senza evidente malorientamento delle componenti, riduzione incruenta senza successo o scomposizione del gran trocantere. Nei pazienti con età inferiore a 70 anni senza fattori di rischio, è indicata la revisione delle componenti, se possibile aumentando il diametro della testa femorale. Se il paziente ha più di 70 anni e/o con fattori di rischio per instabilità, la soluzione migliore è rappresentata dai cotili a doppia mobilità. Nei pazienti più anziani con un cotile ben integrato, può essere indicato un inserto vincolato. Nei cotili non cementati, si possono sostituire le componenti modulari, utilizzando un inserto con spalletta antilussante e una testa di diametro maggiore, se l'impianto lo consente. In caso di coppe cementate, può essere considerato un inserto con spalletta. Nei pazienti con offset femorale inadeguato o eccessiva anti-/retro-versione, la revisione femorale è indicata. Per ripristinare l'offset, si può utilizzare una componente lateralizzata o con maggior grado di varismo, o ancora modificare la lunghezza del collo e/o il diametro della testa femorale, avendo cura di non allungare eccessivamente l'arto [18]. I tessuti molli vanno sempre riparati; a volte, può essere indicato suturare la fascia lata al gran trocantere e al vasto laterale con l'anca in abduzione. È necessario trattare le fratture o le pseudoartrosi del gran trocantere. L'immobilizzazione può essere utile nei pazienti con severe alterazioni dei tessuti molli o poco complianti.

Conclusioni
L'identificazione dell'eziologia delle lussazioni recidivanti dell'anca è fondamentale ai fini della scelta del trattamento. La revisione delle componenti malorientate è l'intervento che dà risultati migliori. In sede operatoria è necessario valutare attentamente il corretto posizionamento delle componenti. In caso di lussazione multifattoriale o idiopatica, le opzioni chirurgiche includono la sostituzione delle componenti modulari, cotili a doppia mobilità, teste femorali con diametro maggiore e inserto con spalletta o inserti vincolati. Il rinforzo dei tessuti molli e l'avanzamento trocanterico hanno risultati incerti. L'obiettivo del trattamento è di evitare ulteriori lussazioni, evento devastante che aumenta col numero di interventi eseguiti sull'anca. Per ottenere tale scopo è utile seguire un algoritmo terapeutico (Fig. 1) [18], anche se il trattamento migliore resta la prevenzione.

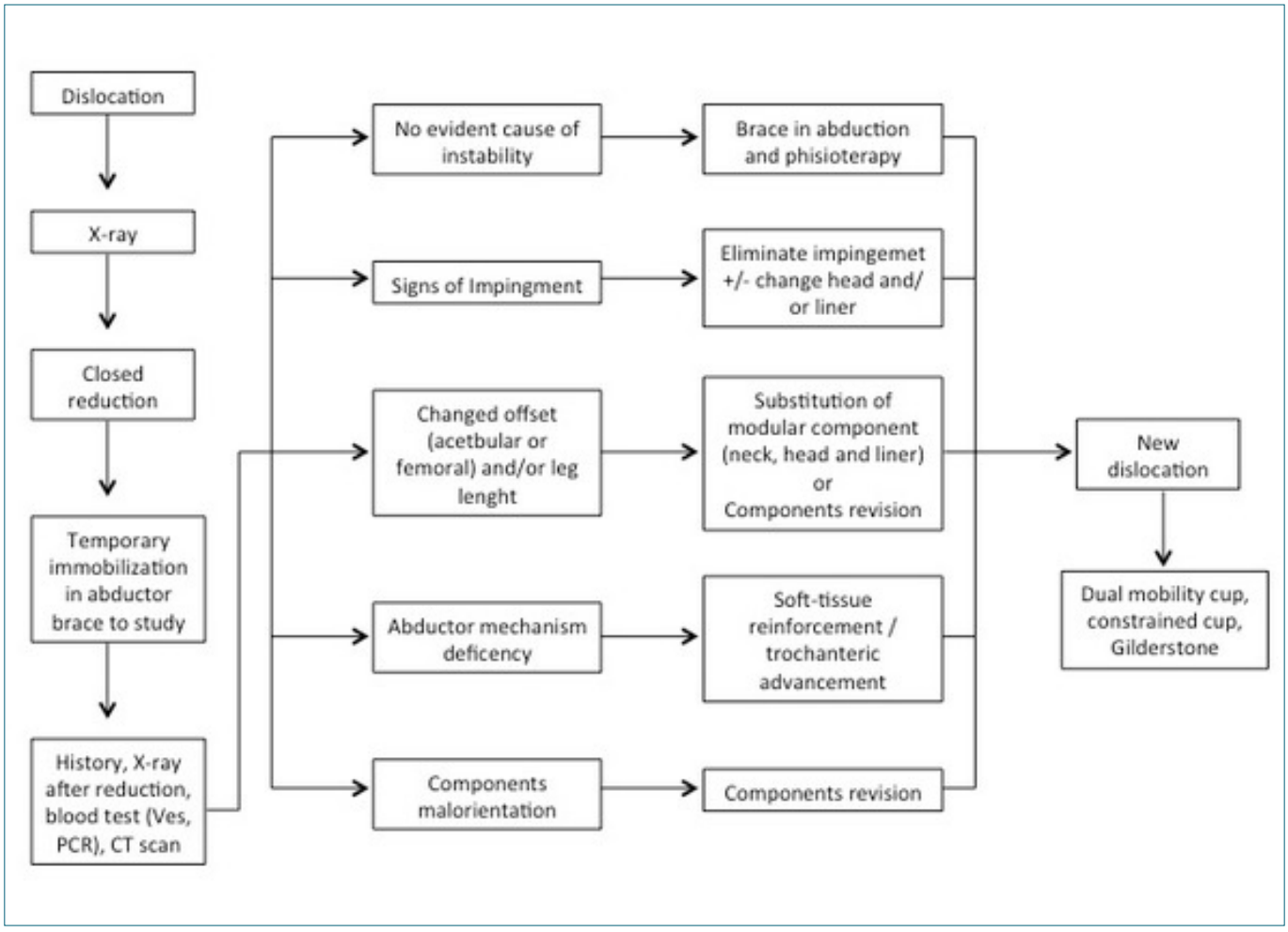

Figura 1. Algoritmo di trattamento delle instabilità delle protesi d'anca presso il nostro istituto.

Bibliografia

1 Bozic KJ, Kurtz SM, Lau E, et al. *The epidemilogy of revision total hip arthroplasty in the United States*. J Bone Joint Surg Am 2009;91:128-33.

2 Dorr LD, Wan Z. *Causes of and treatment protocol for instability of total hip replacement*. Clin Orthop Relat Res 1998,355:144-51.

3 Parvizi J, Picinic E, Sharkey PF. *Revision total hip arthroplasty for instability: surgical techniques and principles*. J Bone Joint Surg Am 2008;90:1134-42.

4 Parvizi J, Kim KI, Goldberg G, et al. *Recurrent instability after total hip arthroplasty: beware of subtle component malpositioning*. Clin Orthop Relat Res 2006;447:60-5.

5 Gausden EB, Parhar H, Popper JE, et al. *Risk factors for early dislocation following primary elective total hip arthroplasty*. J Arthroplasty 2018;33:1567-71.

6 Wera GD, Ting NT, Moric M, et al. *Classification and management of the unstable total hip arthroplasty*. J Arthroplasty 2012;27:710-5.

7 Berry DJ, Von Knoch M, Schleck CD, et al. *Effect of femoral head diameter and operative approach on risk of dislo- cation after primary total hip arthroplasty*. J Bone Joint Surg Am 2005;87:2456-63.

8 Jones SA. *The prevention and treatment of dislocation following total hip arthroplasty: efforts to date and future strategies*. Hip Int 2015,25:388-92.

9 Lewinnek GE, Lewis JL, Tarr R, et al. *Dislocations after total hip replacement arthroplasties*. J Bone Joint Surg Am 1978;60:217-20.

10 Berend KR, Sporer SM, Sierra RJ, et al. *Achieving stability and lower-limb length in total hip arthroplasty*. J Bone Joint Surg Am 2010;92:2737-52.

11 Puri L, Lapinski B, Wixson RL, et al. *Computed tomographic follow-up evaluation of operative intervention for periacetabular lysis*. J Arthroplasty 2006;21:78-82.

12 Sheth NP, Melnic CM, Paprosky WG. *Evaluation and ma-*

nagement of chronic total hip instability. Bone Joint J 2016;98:44-9.

13 Cooper HJ, Della Valle CJ. *Large diameter femoral heads: is bigger always better?* Bone Joint J 2014;96B:23-6.

14 Parvizi J, Sharkey PF, Bissett GA, et al. *Surgical treatment of limb-length discrepancy following total hip arthroplasty*. J Bone Joint Surg Am 2003;85:2310-7

15 Lange JK, Spiro SK, Westrich GH. *Utilizing dual mobility components for first-time revision total hip arthroplasty for instability*. J Arthroplasty 2018;33:505-9.

16 Rodriguez JA, Rathod PA. *Management factorials in THA*. Large diameter heads. Is bigger always better? J Bone Joint Surg Br 2012 94Suppl A:52-4.

17 Hoberg M, Konrads C, Huber S, et al. *Outcome of a modular head–neck adapter system in revision hip arthroplasty*. Arch Orthop Trauma Surg 2015;135:1469-74.

18 Falez F, Papalia M, Favetti F, et al. *Total hip arthroplasty instability in Italy*. Int Orthop 2017;41:635-44.

Giornale Italiano di Ortopedia e Traumatologia
2018;44(Suppl. 1):S21-S25

G. Cerulli[1]
F. Manfreda[2]
G. Placella[3]
M. Tei[4]
P. Antinolfi[2]

[1] I.R.T.A.L. Direttore Scientifico Istituto di Ricerca Traslazionale per l'Apparato Locomotore; [2] Clinica Ortopedica e Traumatologica, Università degli Studi di Perugia; [3] Clinica Ortopedica e Traumatologica, Azienda Ospedaliera Regione San Carlo, Potenza; [4] I.R.T.A.L. Istituto di Ricerca Traslazionale per l'Apparato Locomotore

Le instabilità di ginocchio

Knee instabilities

Riassunto

Il concetto della stabilità del ginocchio si è evoluto negli ultimi anni, enfatizzando gli aspetti dinamici e funzionali a scapito di quelli statici e monodimensionali. La divisione in stabilizzatori dinamici e stabilizzatori statici è un'obsoleta concezione. Il ginocchio rappresenta un organo complesso in cui cooperano più strutture in maniera armoniosa: ai ruoli di legamenti e muscoli si aggiungono quelli fondamentali dei menischi, oltre che dei recettori neurofisiologici e di un adeguato controllo muscolare. Tenendo conto di questa complessità dinamica, nella diagnosi, superando i limiti statici dell'"imaging", la semeiotica risulta fondamentale, seppur non in grado di quantificare e riprodurre i gradi di stabilità nelle gestualità complesse. Le valutazioni biomeccaniche rappresentano il completamento perfetto di un'analisi quantitativa, riproducibile e funzionale dei possibili gradi di instabilità del ginocchio, in condizioni dinamiche semplici e complesse. Le ripercussioni sui trattamenti si esprimono nel mirare ad adeguare il controllo della stabilità articolare ad un'anatomia non più fisiologica ma "adattata" a causa dei vari trattamenti. A tal fine, è opportuno uno specifico condizionamento nel tempo, per mezzo di programmi riabilitativi, preventivi ed adattativi.

Parole chiave: ginocchio, strutture capsulo-legamentose, propriocezione, stabilizzatori muscolari

Summary

The concept of "knee stability" has evolved in recent years, with more emphasis on the dynamic and functional aspects to the detriment to the static and one-dimensional ones. Dividing dynamic stabilizers from static stabilizers is an obsolete conception. The knee represents a complex organ in which several structures cooperate in harmony: the roles of ligaments and muscles added to the fundamental ones of the menisci and neurological receptors for proprioception and correct muscular control. In consideration of this dynamc complexity, the static limitations of imaging must be overcome to make a diagnosis. The study of the symptoms is fundamental despite not being able to quantify or reproduce the degree of stability in complex gestures. Biomechanical evaluations represent the perfect complement in the quantitative, reproducible and functional analysis of degree of knee instability, in both simple and complex dynamic conditions. The repercussions on treatment are expressed in the aim to adapt joint-control to an anatomy that is no longer physiological but has "adapted", due to different treatments. To this end, specific conditioning over time is required, by means of rehabilitative, preventive and adaptive programs.

Key words: *knee, capsulo-ligamentous structures, proprioception, muscle stabilizers*

Introduzione

Nel marzo del 1976, oltre 40 anni fa, un grande maestro di nome Jack Hugston pubblicava sul JBJS quella che è stata probabilmente la più importante guida per tutta l'ortopedia moderna nel campo della stabilità articolare del ginocchio [1]. Ad oggi, nonostante il progresso della ricerca e della tecnologia, alcuni aspetti dei lavori di Hugston rimangono ancora vivi ed attuali: basti pensare alla classificazione dell'instabilità articolare ancora oggi in uso. Tuttavia, negli ultimi decenni, si è assistito ad un progresso dell'analisi biomeccanica funzionale ed anche nella valorizzazione del ruolo della neurofisiologia come controllore dell'apparato muscoloscheletrico, e ciò, seppur non cancellando l'assoluta veridicità e riproducibilità di quei concetti dei nostri predecessori ancora oggi validi, ampliano in modo esponenziale la complessità e la multifattorialità del concetto di "stabilità articolare del ginocchio".

È indubbio dunque che, quando si parla di stabilità di ginocchio, non si può più

Indirizzo per la corrispondenza:
Giuliano Cerulli
via G.B. Pontani
06128 Perugia
giulianocerulli@gmail.com

parlare esclusivamente del ruolo delle varie lesioni legamentose, bensì di tutto quel contributo che anche i menischi e i recettori neurofisiologici svolgono al fine di contribuire alla stabilità. Inoltre, considerando l'articolazione un organo dinamico piuttosto che statico, non si può non considerare fondamentali i ruoli della muscolatura specifica, del suo allenamento e condizionamento e del possibile condizionamento del controllo neuromuscolare.

Il ruolo dei legamenti e dei menischi

I meccanismi lesivi a carico dei legamenti e le rispettive instabilità conseguenti sono state ben documentate in letteratura.

La classificazione delle instabilità legamentose di Hugston risulta ancora oggi molto attuale, e nella pratica clinica suggerisce non tanto come ricostruire l'anatomia delle strutture danneggiate o comunque meccanicamente insufficienti, bensì come trattare gli effetti che quelle lesioni hanno avuto sulla stabilità del ginocchio (Tab I).

Negli ultimi anni hanno preso piede molto teorie secondo le quali, i 4 cardini legamentosi (crociati e collaterali) non siano i soli a conferire le stabilità specifiche descritte, e la loro riparazione non sia dunque sufficiente a ridare stabilità efficace. Si è enfatizzato molto il ruolo di strutture periferiche che dunque coadiuvano gli altri legamenti nella stabilizzazione.

Un esempio di ciò è la nuova frontiera del trattamento dell'A.L.R.I, per cui molti chirurghi, oltre che una ricostruzione del LCA, provvedono ad una ricostruzione del legamento Antero-laterale (LAL). Quest'ultimo sembra essere un importante stabilizzatore di rotazione interna con angoli di flessione maggiori di 35 °. È possibile che un test clinico rotazionale come un pivot-shift positivo possa essere osservato in alcuni pazienti con un LCA intatto ma con danno al LAL [2]. Del resto, il LAL non rappresenta l'unica struttura periferica la cui lesione può causare instabilità. In letteratura, infatti, si ritrovano anche pubblicazioni riguardo ricostruzioni del complesso postero-laterale o delle espansioni capsulo-meniscali, la cui efficacia, tuttavia, appare difficile da provare a causa della difficoltà nel riprodurre sperimentalmente condizioni di lesioni isolate.

Tabella I. Classficazione delle instabilità di ginocchio secondo Hugston.

Instabilità diretta (LCP lesionato)	Instabilità rotatoria (LCP sano)
posteriore	antero-laterale
anteriore	antero-mediale
laterale	postero-laterale
mediale	

Oltre agli aspetti meccanici per cui una lesione legamentosa possa causare instabilità del ginocchio, è opportuno dire che sulle strutture legamentose risiedono recettori neurofisiologici che provvedono a funzioni propriocettive ormai riconosciute ed assodate [3]. (Fig. 1). Le lesioni sono in grado di danneggiare tali recettori ed abolire o ridurre le informazioni propriocettive conferite e gli archi riflessi muscolari generati dalle variazioni di tensione. È risaputa, infatti, l'esistenza di archi riflessi tra LCA ed Hamstrings [4], ed è sempre più studiato il ruolo neurofisiologico delle strutture periferiche [5].

Per ciò che concerne le strutture meniscali, nel corso degli anni la conoscenza della loro funzione ha avuto un'enorme evoluzione. Alla funzione di assorbimento di carichi descritta da Fairbank nel 1948 [6] se ne sono aggiunte altre che, nel tempo, sono state enfatizzate nel contributo alla stabilità articolare.

Lo studio del ruolo di stabilizzazione dei menischi scaturisce dai riscontri di come le meniscectomie artroscopiche avessero una diretta influenza sulla biomeccanica femorotibiale, condizionandone la stabilità. Nel 2011 Ahn e coll. hanno dimostrato che un'asportazione o lesione a partire dal 50% del corno posteriore del menisco mediale, associate alla lesione del LCA, provocano un aumento della traslazione tibiale in senso antero-posteriore del 58% [7]. Due anni dopo, Arno e coll, in studi di laboratorio, hanno evidenziato come una riduzione della superficie meniscale almeno del 46% riducesse drasticamente la stabilità del ginocchio [8]. È ovvio che il ruolo che una lesione meniscale può avere sull'instabilità, può essere influenzato da tantissime variabili: la zona del menisco interessata, il tipo di lesione, l'asse di carico, etc. Anche tra menisco mediale e laterale si possono osservare alcune differenze: rispetto al menisco mediale, l'insufficienza del laterale provoca instabilità articolare in valgo-rotazione esterna. Infatti, sebbene il menisco mediale funzioni da stabilizzatore secondario alle forze dirette anteriormente sulla tibia durante un esame di Lachman, il menisco laterale sembra essere un vincolo più importante alla traslazione durante il valgo combinato a carichi rotatori [9].

Una mancanza di integrità meniscale procura un'instabilità di ginocchio non solo per la mancanza di distribuzione di carichi e congruenza articolare.

Al di là degli aspetti puramente meccanici, infatti, è interessante il suo ruolo neurofisiologico. Come per le strutture legamentose, anche sulle strutture meniscali si ritrovano dei recettori neurologici. Proprio il nostro gruppo, tra il 1986 ed il 1988 ha condotto studi istologici in grado di dimostrare la presenza di terminazioni libere nervose sul

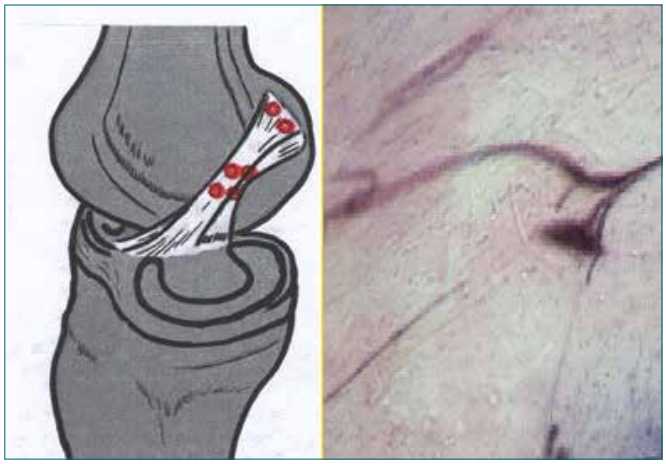

Figura 1. Presenza di meccanorecettori sul LCA.

corpo meniscale e di recettori corpuscolari di Ruffini nei corni e nella periferia [10]. Nel corso del tempo tale riscontro istologico è stato correlato con una efficace attività neurofisiologica. Sono seguite, infatti, interessanti valutazioni artroscopiche della sensitività neurofisiologica meniscale: mediante una valutazione EMG del Quadricipite e degli Hamstrings venivano applicate forze di pressione, trazione e stimolazione elettrica dei menischi dimostrando la presenza di un arco riflesso tra i menischi e questo gruppo di muscoli [11].
Tali studi confermano il ruolo propriocettivo del menisco e connettono perciò, indirettamente, la sua attività neurofisiologica con l'attività ed il controllo muscolare.

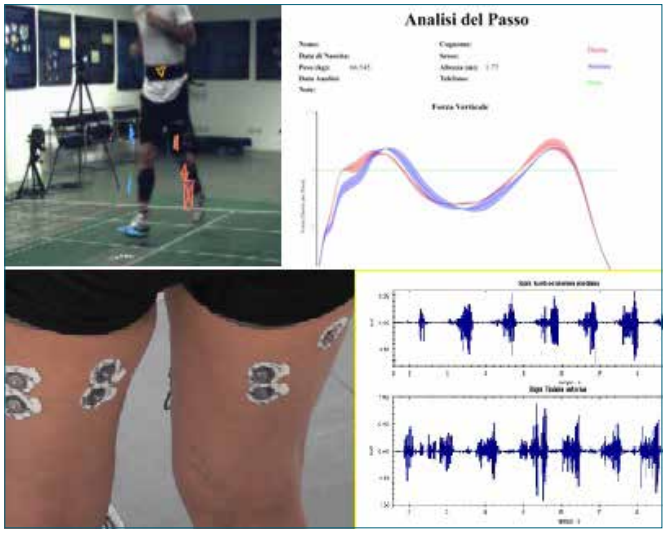

Figura 2. Esempi di valutazioni biomeccaniche: analisi cinematica; grafico di gait analysis; emg multicanale.

Dando dunque per assodato la presenza di recettori sulle strutture legamentose e meniscali che giustificano la loro attività propriocettiva, è d'obbligo considerarle delle strutture stabilizzatrici "attive".

La stabilizzazione muscolare e la neurofisiologia

È oltremodo risaputo, ormai, come il bilanciamento delle strutture muscolo-tendinee coinvolte nella dinamizzazione dell'arto inferiore svolga un ruolo finemente complesso ed efficace nel creare i presupposti per una stabilizzazione del ginocchio. Per molti anni, le strutture muscolari sono state considerate gli stabilizzatori attivi del ginocchio, disponendo il recupero muscolare al secondo posto in ordine cronologico, rispetto al recupero articolare, nei programmi di riatletizzazione post-infortunio. Questo tipo di concezione ha sempre distinto la fase del recupero muscolare da quella propriocettiva, considerandole come fossero compartimenti stagni. Tuttavia, il progresso nella comprensione biomeccanica del ginocchio e gli studi istologici hanno legato indissolubilmente l'attivazione, la capacità muscolare e il bilanciamento muscolare ad aspetti come i recettori neurofisiologici sulle strutture anatomiche, le capacità propriocettive e pliometriche. È altresì indispensabile legare aspetti quali la capacità di attivare correttamente le fibre muscolari a concetti come il tempo di latenza di attivazione in condizioni dinamiche.
Come sappiamo gli squilibri muscolari del ginocchio sono stati descritti come fattori eziologici di molte lesioni [12]. È importantissimo l'equilibrio tra agonisti ed antagonisti, tanto da porre l'accento su parametri oggettivi di bilanciamento muscolare tra estensori e flessori di ginocchio, ormai da considerare come criteri di ritorno allo sport o, in genere, di stabilità articolare. I rapporti isocinetici dei gruppi muscolari dei muscoli posteriori della coscia (Hamstrings) e del quadricipite e le loro implicazioni nello squilibrio muscolare sono stati studiati per oltre tre decenni. Quale fosse il convenzionale rapporto H / Q concentrico è stato oggetto di discussioni accese. Del resto, tale ratio presenta dei limiti intrinseci nella complessità tridimensionale del ginocchio: non tiene conto dell'angolo articolare in cui si verifica il momento e del tipo di azione muscolare coinvolta [13]. Il rapporto Hcon / Qcon di 0,60 è stato in passato utilizzato per valutare lo squilibrio muscolare della coscia, ma probabilmente potrebbe rappresentare un indice indiretto di instabilità articolare.
L'uso del rapporto H / Q funzionale (Hecc / Qcon, Hcon / Qecc) proposto da Aagaard e colleghi [14] potrebbe essere più valido rispetto ai rapporti H / Q convenzionali. Tuttavia, sebbene i rapporti H / Q funzionali spieghino i ruoli dell'an-

tagonismo nella stabilizzazione del ginocchio a specifici angoli articolari, non tengono comunque conto della relazione tra i gruppi muscolari nell'intero ROM.
Dando per assodati questi concetti, vi sono due aspetti da tenere in considerazione: il ruolo di tutti gli altri muscoli coinvolti ed il controllo neurofisiologico dei muscoli stessi.
La dinamizzazione e stabilizzazione del ginocchio non è provveduta solo dal complesso quadricipitale, inteso grossolanamente nella sua interezza, e dai flessori. È noto che la perdita degli hamstrings porta ad una destabilizzazione rotatoria del ginocchio per la perdita della funzione protettiva sul LCA dimostrata a questi muscoli [15]. Del resto è altresì vero che l'allenamento del bicipite femorale può vicariare la perdita degli hamstrings nelle capacità di flessione [16]. Perciò è doveroso distinguere, al fine di un corretto equilibrio articolare, l'azione dei flessori mediali e laterali. Nell'ambito del quadricipite stesso, è opportuno distinguere le forze mediali da quelle laterali. La sindrome femoro-rotulea ci insegna che una prevalenza delle forze vettoriali laterali su quelle mediali destabilizzano l'articolazione femoro-rotulea.
Infine, non vanno dimenticati i ruoli stabilizzatori di strutture come il tensore della fascia lata [17], i muscoli rotatori, quali il gracile e il popliteo, e l'azione seppur indiretta dei muscoli del polpaccio [18].
Ciò che nell'ambito delle instabilità di ginocchio, mette in stretta correlazione la neurofisiologia con la capacità muscolare, è rappresentato dal controllo propriocettivo e pliometrico: mentre la propriocezione condiziona la corretta attivazione muscolare in condizione di instabilità dinamica dell'articolazione, la pliometria ne condiziona il tempo di latenza. Se una seppur corretta attivazione muscolare in una condizione di instabilità articolare come un cambio di direzione o ricaduta da un salto fuori equilibrio necessita di un tempo di attivazione troppo prolungato, allora l'articolazione risulterà instabile, poiché le strutture capsulo-legamentose non saranno coadiuvate tempestivamente dalla protezione muscolare. L'allenamento pliometrico non fa altro che ridurre proprio quel tempo di latenza [19]: vengono eseguite gestualità di stress articolare non più in condizioni di instabilità statica (piattaforme), ma in complesse serie di balzi e cambi di direzione, anche sport-relate.
Gli organi che provvedono al controllo neurofisiologico si ritrovano ovunque nel ginocchio, sia sulle strutture legamentose, che su quelle meniscali, che su quelle tendinee (Fusi neuro-muscolari). È dunque comprovato che tali strutture possono essere condizionate ed allenate andando ad ottimizzare il ruolo di tutti gli stabilizzatori.

La diagnosi moderna

Innanzitutto è opportuno sottolineare come la nozione stessa di "stabilità" presuppone un contesto di "dinamizzazione strutturale". La massima espressione della funzione dell'articolare si evidenzia nel movimento, specialmente in condizioni di stress articolare, ove tutte quelle strutture sopra descritte vengono attivate in un'armonia pressoché perfetta. Va da se che tutti quei test diagnostici statici e monodimensionali non possano raggiungere un'efficace attendibilità diagnostica. L'imaging, ad esempio, potrebbe sembrare accurato nel descrivere l'anatomia, normale o alterata, di una struttura anatomica; di contro, non potrebbero mai dare un'idea della capacità biomeccanica della stessa ed integrità funzionale. Un esame clinico ben condotto può riprodurre condizioni di dinamicità articolare in vari piani dello spazio, ed inoltre può classificare, seppur in maniera empirica, il grado di instabilità. Tuttavia l'esame clinico presenta alcuni limiti: non è possibile una quantificazione riproducibile del grado instabilità. Un altro limite specifico dell'esame clinico si può riscontrare nella dinamicità della sua esecuzione: infatti, sebbene i test clinici dinamici sfruttino le proprietà cinetiche del ginocchio, l'articolazione non viene esaminata nelle sue proprietà cinematiche, specialmente se correlate a gestualità più complesse.
Infine, come sappiamo, un importante ruolo nella stabilizzazione articolare viene svolto dalla muscolatura, e né la semeiotica, né la diagnostica convenzionale possono valutare la capacità muscolare dei vari distretti coinvolti e valutarne il loro contributo nelle varie gestualità.
A nostro parere, dunque, ciò che può rappresentare un superamento dei suddetti limiti, e che possa sfruttare al meglio le proprietà dinamiche dell'articolazione, riproducendo e quantificando le sue anomalie, sono le "Valutazioni Funzionali Biomeccanche" (Fig. 2).
L'utilizzo di questo sistema di valutazione oggettivo e riproducibile può fornire dati quantitativi e riproducibili: artrometri analogici o digitali, quali il KT1000 o KT2000, sono in grado di fornirci dati sulla stabilità articolare, mimando, ad esempio, test clinici di sublussazione tibio-femorale in antero-posteriore e fornendo valori numerici oggettivi; piattaforme di forza dinamiche instabili permettono di valutare l'attività propriocettiva e la capacità posturale, fornendo, per mezzo di sistemi computerizzati, grafici interpretabili e confrontabili nel tempo; l'elettromiografia cinesiologica analizzata durante l'esecuzione di gestualità complesse, permette di condurre valutazioni oggettive dell'attività muscolare; infine i test isocinetici possono fornire valutazioni quantitative potenzialmente misurabili in tutti i gruppi muscolari.

Ripercussioni sul trattamento

Come si può evincere dai paragrafi precedenti, trattare l'instabilità del ginocchio risulta essere una sfida assolu-

tamente difficile. Nonostante il progresso scientifico, la ricostruzione legamentosa e la chirurgia meniscale conservativa moderna non sono in grado di riprodurre, oltre che gli aspetti anatomici, anche quelli neurofisiologici. Ogni infortunio poi è causa di squilibri muscolari con importanti ripercussioni funzionali.
A nostro parere dunque, è importante non più fare riferimento ad un'anatomia fisiologica, bensì ad una modificata ed "adattata" dai diversi trattamenti. Ecco perché, oltre agli interventi terapeutici, è importante realizzare programmi di riabilitazione funzionale, ove per funzionale si intende l'individuazione di strumenti compensatori, muscolari e neurofisiologici, di quei deficit che la nuova anatomia risulta avere rispetto a quella fisiologica pre-infortunio. Tutti questi interventi riabilitativi compensatori vanno inoltre personalizzati, in funzione delle caratteristiche anatomiche e biomeccaniche del paziente, ma soprattutto in funzione delle diverse richieste funzionali per le specifiche gestualità. Tale adattamento infine, poiché non innato ma costruito, presuppone un esercizio continuativo per un mantenimento nel tempo.

Conclusioni

In un'era in cui le alte richieste funzionali dei pazienti e sportivi hanno spinto la ricerca verso perfezionamenti diagnostici e terapeutici, l'instabilità del ginocchio rappresenta, a causa della sua complessità, una sfida particolarmente accattivante. Il ruolo della neurofisiologia e delle capacità funzionali nello stabilizzare tale articolazione, deve far porre l'attenzione non solo sugli interventi riparativi e ricostruttivi dei legamenti, bensì sulla salvaguardia, per quanto possibile, dei menischi, sulla preparazione e ricondizionamento propriocettivo e pliometrico, e sul bilanciamento muscolare.
Considerare "attive" tutte le componenti anatomiche e funzionali, è l'unica chiave di volta nella comprensione dell'instabilità del ginocchio e della sua gestione.

Bibliografia

1 Hughston JC, Andrews JR, Cross MJ, et al. *Classification of knee ligament instabilities*. *Part I. The medial compartment and cruciate ligaments*. J Bone Joint Surg Am 1976;58:159-72.
2 Farhan PHS, Sudhakaran R, Thilak J. *Solving the mystery of the antero lateral ligament*. J Clin Diagn Res 2017;11:AC01-AC04
3 Cerulli G, Ceccarini A, Alberti PF, et al. *Neuromorphological studies of the proprioceptivity of the human anterior cruciate ligament*. J Sports Traumatol 1986;8:49-52.
4 Zhang L, Zeng Y, Qi J, et al. *Mechanism of activating the proprioceptive NT-3/TrkC signalling pathway by reverse intervention for the anterior cruciate ligament-hamstring reflex arc with electroacupuncture*. BioMed Res Int 2018;2018:6348764.
5 Riemann BL, Lephart SM. *The sensorimotor system, part II: the role of proprioception in motor control and functional joint stability*. J Athl Train 2002;37:80-4.
6 Fairbank TJ. *Knee joint changes after meniscectomy*. J Bone Joint Surg Br 1948;30B:664-70
7 Ahn JH, Bae TS, Kang KS, et al. *Longitudinal tear of the medial meniscus posterior horn in the anterior cruciate ligament–deficient knee significantly influences anterior stability*. The Am J Sports Med 2011;39:2187-93.
8 Arno S, Hadley S, Campbell KA, et al. *The effect of arthroscopic partial medial meniscectomy on tibiofemoral stability*. Am J Sports Med 2013;41:73-9.
9 Musahl V, Citak M, O'Loughlin PF, et al. *The effect of medial versus lateral meniscectomy on the stability of the anterior cruciate ligament-deficient knee*. Am J Sports Med 2010;38:1591-7.
10 Cerulli G, Ceccarini A, Alberti PF, et al. *Mechanoreceptors of some anatomical structures of the human knee*. In: Müller W, Hackenbruch W, eds. *Surgery and arthroscopy of the knee*. Berlin Heidelberg New York: Springer 1988, pp 50-54.
11 Cerulli G, Caraffa A, Bensi G, et al. *Studi neurofisiologici sul menisco e ricadute applicative*. J Sports Traumatol 1997;19:6-8.
12 Burkett L. *Causative factors of hamstring strains*. Med Sci Sports 1970;2:39-42.
13 Coombs R, Garbutt G. *Developments in the use of the hamstring/quadriceps ratio for the assessment of muscle balance*. J Sports Sci Med 2002;1:56-62. eCollection
14 Aagaard P, Simonsen EB, Magnusson SP, et al. *A new concept for isokinetic hamstring: quadriceps muscle strength ratio*. Am J Sports Med 1998;26:231-7.
15 Cerulli G, Placella G, Sebastiani E, et al. *ACL Reconstruction: choosing the graft*. Joints 2013;12;1:18-24.
16 Beynnon BD, Johnson RJ, Fleming BC, et al. *Anterior cruciate ligament replacement: comparison of bone-patellar tendon-bone grafts with two-strand hamstring grafts: a prospective, randomized study*. JBJS 2002;84:1503-13.
17 Godin JA, Chahla J, Moatshe G, et al. *A comprehensive reanalysis of the distal iliotibial band: quantitative anatomy, radiographic markers, and biomechanical properties*. Am J Sports Med 2017;45:2595-2603.
18 Flaxman TE, Alkjær T, Simonsen EB, et al. *Predicting the functional roles of knee joint muscles from internal joint moments*. Med Sci Sports Exerc 2017;49:527-37.
19 Grosset JF, Piscione J, Lambertz D, et al. *Paired changes in electromechanical delay and musculo-tendinous stiffness after endurance or plyometric training*. Eur J Appl Physiol. 2009;105:131-9.

Giornale Italiano di Ortopedia e Traumatologia
2018;44(Suppl. 1):S26-S31

F. Benazzo
M. Ghiara
S.M.P. Rossi

*Clinica Ortopedica e Traumatologica,
Università degli Studi di Pavia,
Fondazione IRCCS Policlinico San Matteo*

Le instabilità della protesi di ginocchio

Instability of total knee arthroplasty

Riassunto
L'instabilità è una delle principali cause di revisione delle protesi di ginocchio. Nella maggior parte dei casi può essere evitata utilizzando un impianto adeguato e con una corretta tecnica chirurgica. Particolare attenzione deve essere data alla conferma della diagnosi basata su una attenta anamnesi, un accurato esame obiettivo ed una corretta valutazione strumentale. In merito al trattamento, una diagnosi corretta che determini una precisa eziologia è fondamentale per un corretto planning chirurgico. L'instabilità, infatti, tende a recidivare se non ne viene corretta la causa. Per una corretta chirurgia di revisione è necessario un corretto bilanciamento medio-laterale e degli spazi in flessione ed estensione. È necessario, infine scegliere un adeguato livello di vincolo: impianti vincolati o Rotating Hinge dovrebbero essere presi in considerazione in determinati sottogruppi di pazienti instabili.

Parole chiave: instabilità, protesi di ginocchio, fallimenti, revisioni

Summary
Instability following total knee arthroplasty is one of the major causes of revision surgery. In most cases, it can be prevented by using an appropriate prosthesis and a good surgical technique. Particular attention should be given to confirmation of diagnosis for which thorough history taking, complete physical examination and radiographic evaluation are needed. Concerning the treatment, an accurate diagnosis and identification of the aetiology of instability is crucial for establishing proper treatment plans; instability would persist without correction of the cause of the initial instability. For successful revision surgery, balanced medio-lateral and flexion-extension gaps should be achieved. The correct level of constraint must be chosen: constrained or rotating-hinge total knee prosthesis should also be considered as an alternative option for certain subsets of patients with instability.

Key words: *instability, total knee arthroplaty, failure, revision*

Introduzione

Una delle principali cause di revisione è l'instabilità, cioè una non perfetta congruenza tra i due capi articolari, che causa dolore, cedimenti funzionali e deviazione dell'asse dell'arto, a seconda della causa e della gravità.
La revisione di protesi di ginocchio è un intervento chirurgico complesso che ha lo scopo di correggere la causa di una protesi dolorosa o "non-funzionante" mediante la ricostruzione ossea, la sostituzione delle componenti protesiche e il ripristino della tensione dei legamenti. È necessario quindi avere a disposizione un impianto che permetta di sostituire quello fallito, garantendo stabilità immediata e l'utilizzo di elementi secondari associati secondo l'entità del grado di vincolo e di difetto osseo.
La correzione della instabilità può avvenire con una revisione dell'impianto, che ha la duplice funzione di ricostruire la linea articolare e permettere ai legamenti, se presenti, di riguadagnare l'originale competenza, o di sostituirsi ai legamenti con un aumento del livello di vincolo.

Indirizzo per la corrispondenza:
Stefano Marco Paolo Rossi
Clinica Ortopedica e Traumatologica,
Università degli Studi di Pavia,
Fondazione IRCCS Policlinico San Matteo
rossi.smp@gmail.com

Il ginocchio instabile

Dopo infezioni e malallineamento, l'instabilità rappresenta una causa piuttosto frequente di fallimento di una protesi di ginocchio, sia quale causa primaria, legata ad una lesione o ad una incompetenza dell'apparato capsulo-legamentoso, sia quale causa secondaria ad un errore tecnico nell'esecuzione del primo impianto [1,2].

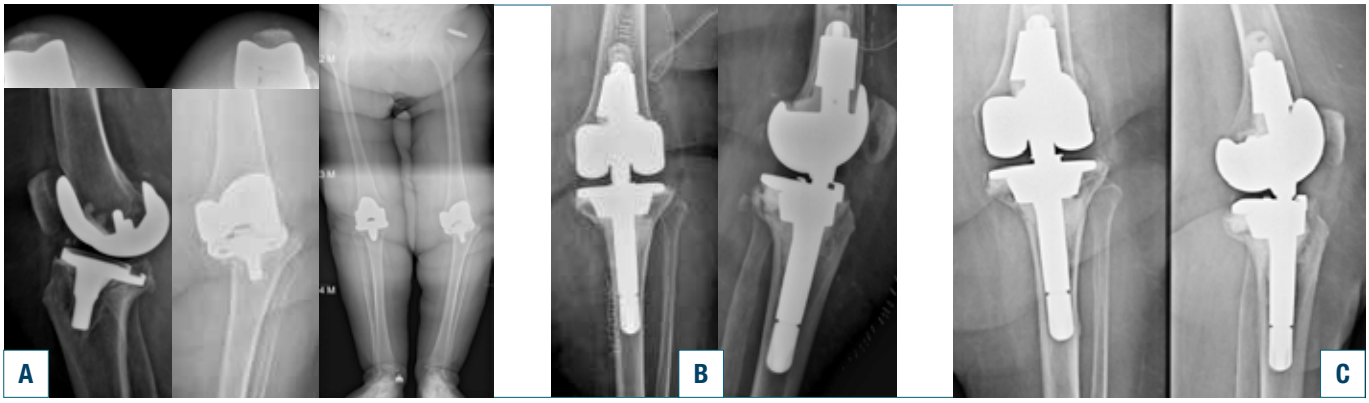

Figura 1. Grave instabilità con mobilizzazione delle componenti protesiche sottoposta a revisione con protesica vincolata (hinged) e coni femorale e tibiale in trabecular metal, radiografie pre-operatorie **(A)**, post-operatorie **(B)** e follow-up a 3 mesi **(C)**.

Malallineamento ed errato bilanciamento, possono essere presenti sin dall'inizio oppure essere conseguenza dell'usura dell'inserto in polietilene. Queste ultime due cause possono dare luogo, direttamente o indirettamente, ad un ginocchio instabile (Fig. 1).
Esiste inoltre una condizione definita pseudoinstabilità, legata all'insufficienza dei legamenti dovuta ad una perdita ossea determinante una discrepanza degli spazi e, dunque, un'instabilità correggibile una volta ripristinata la corretta linea articolare con la correzione delle perdite ossee. L'instabilità nelle protesi di ginocchio rappresenta nella quasi totalità dei casi una condizione secondaria ad un errore nell'esecuzione del primo impianto. Più raramente l'instabilità insorge secondariamente alla perdita della funzione dei legamenti; in questo caso se si tratta di un evento traumatico è possibile avere una situazione di instabilità acuta, ma nella maggior parte dei casi, ci si trova di fronte ad una instabilità cronica legata o alla progressiva perdita di competenza dei legamenti collaterali, o del legamento crociato posteriore (in particolare nei pazienti obesi), legata ad uno scorretto bilanciamento dell'impianto oppure ad errato allineamento dello stesso. L'insufficienza dei collaterali determina un'instabilità in varo valgo, mentre un errato bilanciamento degli spazi in flessione ed estensione determina più facilmente una instabilità inantero-posteriore [3 4].
Il problema più importante è distinguere tra una pseudoinstabilità ed una instabilità reale dell'impianto da revisionare: nel primo caso l'instabilità è legata ad una perdita ossea o ad un difetto di allineamento e la correzione di questi permette di ripristinare la funzione dei legamenti e di ottenere un corretto bilanciamento degli spazi e quindi di scendere con il grado di vincolo.
Nel secondo caso, invece la causa dell'instabilità è legata ad un'insufficienza legamentosa e nonostante un corretto allineamento, un maggiore grado di vincolo si renderà necessario per compensare la carenza delle strutture legamentose.
Come già detto, l'instabilità è un'indicazione frequente per la revisione delle protesi di ginocchio e, per ottenere un esito positivo, una valutazione approfondita pre-operatoria è fondamentale.
Esclusa l'infezione, la ricerca la causa di instabilità deve iniziare con una corretta anamnesi ed esame obiettivo del paziente.
Inoltre, una corretta analisi radiografica delle lastre sotto carico associata ad una valutazione con TC della rotazione delle componenti sarà in grado di fornire una vasta gamma di informazioni sulla posizione, le dimensioni e l'allineamento delle componenti, la correttezza dei tagli ossei e le eventuali perdite ossee.
Se è vero che a volte per una semplice instabilità in flessione può a volte essere sufficiente un aumento del grado di vincolo, è anche vero che nella maggior parte dei casi una revisione completa con impianti più o meno vincolati, sarà necessaria per risolvere il problema.
Al fine di ottenere un risultato positivo in caso di revisione, è necessario conoscere e padroneggiare i principi fondamentali della chirurgia protesica:

- corretto allineamento delle componenti;
- correzione delle perdite di osso per il recupero della linea articolare;
- corretta rotazione e dimensione delle componenti in particolare della femorale per il riempimento dello spazio in flessione;
- corretto ripristino e bilancio degli spazi;
- ripristino della linea articolare nativa;
- bilanciamento dei tessuti molli.

È necessario inoltre avere esperienza con una varietà di disegni protesici e dei livelli di vincolo, che, dal meno al più vincolato comprendono impianti a conservazione del crociato posteriore (CR), a sacrificio dello stesso(PS), a vincolo condilare (CCK o VVC, varus -valgus constrained) e vincolati (Hinge).

Instabilità in estensione

Ci sono due forme instabilità in estensione (o instabilità in varo / valgo):

1. asimmetrica, secondaria ad una eccessiva resezione femorale distale che determina uno spazio in estensione superiore a quello in flessione;
2. asimmetrica, è molto più comune ed è causata da:

- mancata correzione dell'allineamento sul piano coronale con conseguente asimmetria legamentosa;
- affossamento di una delle componenti in varo o in valgo.

Questa forma di instabilità può determinare l'insufficienza legamentosa o la franca rottura sul lato convesso della deformità [5 6]

Metodi di correzione

Nel caso dell'instabilità simmetrica, durante l'intervento di revisione sarà necessario distalizzare il femore in modo da riempire lo spazio in estensione; il semplice cambiamento dell'inserto sarebbe poco efficace in quanto andrebbe a modificare entrambi gli spazi (corretto in estensione, teso in flessione).

Con l'instabilità in estensione asimmetrica, la problematica principale è quella di trattare la causa, cioè correggere la deformità per ripristinare l'allineamento. Spesso, l'instabilità in un ginocchio varo è legata ad una tensione del collaterale mediale che determina una lassità del collaterale laterale; viceversa nel valgo. Un corretto riallineamento dell'impianto, associato ad un release del lato più teso può in alcuni casi ripristinare il corretto bilanciamento, ma nella maggior parte dei casi l'insufficienza legamentosa residua determina l'utilizzo di un impianto con maggior grado di vincolo (VVC, varus-valgus constrained). Le possibilità descritte in letteratura di eseguire ritensionamenti o più o meno complesse ricostruzioni legamentose hanno mostrato risultati variabili, meno solidi di quelli presentati dall'utilizzo di un maggior grado di vincolo [3-6].

Instabilità in flessione

Questa si verifica quando lo spazio in flessione supera quello in estensione [4 7 8]. Ciò può avvenire in vari modi tra cui i più frequenti:

- sottodimensionamento della componente femorale;
- eccessivo "slope" tibiale;
- eccessivo taglio dei condili posteriori;
- usura della porzione posteriore del polietilene;
- rottura del legamento crociato posteriore nelle protesi CR .

Il trattamento deve essere mirato a correggere la causa [7-9].

Nel caso di instabilità di una protesi CR per rottura del crociato posteriore è possibile risolvere il problema con la sostituzione dell'inserto con un ultracongruente (se il sistema protesico lo consente), oppure passare ad un grado di vincolo maggiore come ad esempio un PS, ma solo se gli spazi in flessione ed estensione erano inizialmente bilanciati.

Nel caso di una discrepanza fra i due spazi, la semplice sostituzione del polietilene non porta a risultati favorevoli, rischiando di creare una contrattura in flessione rendendo eccessivamente serrato lo spazio in estensione. Viceversa nel caso in cui l'instabilità sia determinata dalla sola usura postero-mediale del polietilene il cambio dell'inserto può essere considerata una opzione solo in casi selezionati in cui non vi sia osteolisi da polietilene o in cui un intervento maggiore atto a correggere la causa dell'usura non fosse indicato per il paziente stesso.

Quando l'instabilità in flessione si verifica in impianti postero-stabilizzati (PS) nella maggior parte dei casi è necessario intervenire sulla componente femorale: i principali errori sono un sottodimensionamento in senso antero-posteriore della componente con un eccessivo taglio dei condili posteriori. In entrambi i casi sarà necessario riempire lo spazio in flessione con una componente di dimensioni maggiori e con degli "augments" posteriori che compensino la perdita di osso [10].

Un'ulteriore causa può essere (sola o in associazione) un eccessivo "slope" tibiale posteriore che andrà corretto con una nuova sezione tibiale tibiale con corretto "slope" ed eventualmente un "augment" tibiale a tutto spessore per evitare di utilizzare un inserto di polietilene eccessivamente spesso e in quanto tale deformabile. Un'attenta valutazione radiografica pre-operatoria soprattutto in laterale permetterà di evidenziare questo problema [10].

Bilanciati i gaps, in presenza di un adeguato apparato capsulo-legamentoso, potrebbe non essere necessario aumentare il grado di vincolo e utilizzare un inserto PS anche con un impianto CCK, necessario per poter utilizzare steli ed "augments".

Midflexion instability (instabilità a metà-flessione)

Rappresenta un fenomeno di non semplice comprensione associato ad una modificazione della linea articolare [11].

Diversi autori [11 12] hanno descritto il fenomeno che si esprime con un'instabilità a ginocchio flesso tra i 30° e i 45°,

mentre l'articolazione è stabile in estensione completa e a 90 gradi di flessione.
Le cause possibili cause di questo fenomeno sono state descritte da diversi autori e possono essere riconducibili a:

- un problema di rotazione delle componenti;
- una elevazione della linea articolare;
- il disegno del componente femorale;
- la geometria dell'articolazione femoro-tibiale;
- l'utilizzo di protesi a sacrificio del crociato posteriore rispetto a quelle a conservazione dello stesso.

In ogni caso questo tipo di problema necessita di una revisione completa dell'impianto nell'ottica di ripristinare gli spazi e la corretta posizione della linea articolare.

Instabilità globale e insufficienza dell'apparato estensore

Rappresenta una situazione complessa, più spesso secondaria a revisioni multiple, in cui si associano cause diverse di instabilità e pseudo instabilità (Fig. 2).
In questi casi il bilancio delle perdite ossee deve essere estremamente accurato nell'ottica di ricostruire le perdite e poter eseguire in seguito un corretto bilancio delle tensioni capsulo-legamentose. Questo risulterà fondamentale per la scelta del grado di vincolo.
Nella maggior parte di questi casi sarà necessario ricorrere ad una protesi vincolata ("hinged"); gli impianti vincolati vengono disegnati con una piattaforma rotante ("Rotating Hinge") per far fronte alla presenza di eventuali difetti di posizionamento rotazionale nella ricostruzione.
Analoga soluzione si presenta necessaria nella quasi totalità dei casi in cui sia presente una insufficienza o una rottura dell'apparato estensore. In questi pazienti l'intervento di revisione può risultare particolarmente complesso ed associato a riparazione o ricostruzione dell'apparato estensore stesso con innesti o utilizzando ad esempio le reti utilizzate per la correzione chirurgica di una ernia addominale [13].

Figura 2. Instabilità con insufficienza dell'apparato estensore sottoposta a revisione protesica e trapianto di apparato estensore da cadavere: radiografie pre-operatorie **(A)**, post-operatorie **(B)** e follow-up a 3 mesi radiografico **(C)** e clinico **(D)**.

Genu recurvatum

Rappresenta una problematica complessa da affrontare sia nel caso di primi impianti in pazienti con particolari condizioni quali l'artrite reumatoide, la poliomielite, o la malattia di Charcot, sia quale complicanza da insufficienza legamentosa di un primo impianto, in particolare in questi pazienti [14].

Nel preoperatorio è spesso associato ad una deformità in valgo fisso e a una contrattura della bendelletta ileotibiale. Nel paziente con poliomielite, il genu recurvatum è determinato da una insufficienza muscolare e si associa ad un piede equino che tende ad essere compensato dall'iperestensione del ginocchio.

Un recurvato pre-operatorio determinato da una malattia neurologica quale la poliomielite avrà sempre la tendenza a recidivare.

Dal punto di vista tecnico in questo tipo di ginocchia è necessario ricorrere ad alcuni trucchi di tecnica tra cui:

- ridurre lo spessore del taglio femorale distale;
- utilizzare un femore più piccolo;
- resecare il crociato posteriore;
- eseguire un corretto bilanciamento medio/laterale;
- aumentare lo "slope".

Alcuni Autori hanno anche proposto complessi trattamenti di plastica dei tessuti molli quali la plicatura della capsula posteriore o il trasferimento prossimale e posteriore dei collaterali [15].

Sono situazioni difficili da trattare e in letteratura i migliori risultati sono stati presentati in casi in cui sono state utilizzati impianti con gradi di vincolo maggiore (CCK o Hinged). Nel caso di impianti vincolati il fallimento di questi è pero determinato dalla tendenza della deformità a recidivare con il rischio della rottura del meccanismo di cerniera stesso. Per tale ragione, in casi selezionati potrebbe essere possibile proporre una riduzione al minimo del vincolo utilizzando l'associazione di impianti monocompartimentali di modo tale da mantenere la propriocettività del ginocchio.

Nel caso di una recidiva di recurvato le alternative possono andare da un trattamento conservativo con un tutore che limiti l'iperestensione alla revisione dell'impianto con una protesi vincolata o all'artrodesi nei casi più complessi e gravi.

Le basi della tecnica di revisione

L'esecuzione di una tecnica standardizzata e ripetibile permette non soltanto un'ottimizzazione dei tempi e delle modalità di intervento ma anche un miglioramento dei risultati legati ad un più prevedibile andamento dello stesso e ad una più semplice ed immediata risoluzione dei problemi in quanto codificata e descritta.

La principale tecnica per la corretta esecuzione di un intervento di revisione è la "3 steps technique" codificata e descritta da Kelly Vince [16]. Essa prevede l'esecuzione dell'intervento i 3 fasi:

1. *Ricostruire la piattaforma tibiale*

Resezione e ricostruzione del piatto tibiale prossimale con i necessari "augments" per ottenere una superficie perpendicolare all'asse tibiale e ripristinare il corretto livello dell'interlinea articolare. Sia la correttezza del taglio tibiale, che di conseguenza il livello della linea articolare, devono essere ottenute utilizzando reperi anatomici codificati.

2. *Ricostituire lo spazio in flessione*

Ripristinare lo spazio in flessione posizionando la componente femorale per quanto riguarda dimensioni e rotazione a riempire lo spazio in flessione, anche utilizzando "augments", in modo da ricostituire la corretta tensione legamentosa e valutarne il bilanciamento. Questa tecnica considera lo spazio in flessione come primo passo in quanto la resezione tibiale influisce su entrambi gli spazi. Il corretto posizionamento della componente femorale soprattutto per quanto riguarda la rotazione viene ottenuto utilizzando precisi reperi anatomici, quando disponibili (epicondili).

3. *Ricostituire lo spazio in estensione*

Lo spazio in estensione viene infine considerato con una resezione/ ricostruzione del femore perpendicolare all'asse meccanico a livello appropriato per bilanciare lo spazio in estensione allo spazio in flessione già determinato. Anche in questo caso per riempire e bilanciare lo spazio potrà essere necessario distalizzare la componente femorale utilizzando "augments", in modo da dare ai legamenti la corretta tensione per riempire lo spazio in estensione, o prossimalizzarla con ulteriore resezione distale se lo spazio in estensione è troppo "pieno".

Il corretto bilanciamento degli spazi in flessione ed estensione è indicativo del corretto ripristino della linea articolare.

Conclusioni

L'instabilità nelle protesi di ginocchio rappresenta una complicanza piuttosto insidiosa, e la corretta conoscenza dei diversi scenari e di come affrontarli è fondamentale per una corretta diagnosi e, di conseguenza, correzione chirurgica.

Bibliografia

1 Sharkey PF, Lichstein PM, Shen C, et al. *Why are total knee arthroplasties failing today--has anything changed after 10 years?* J Arthroplasty 2014;29:1774-8.

2 Le DH, Goodman SB, Maloney WJ, et al. *Current modes of failure in TKA: infection, instability, and stiffness predominate*. Clin Orthop Relat Res 2014;472:2197-200.

3 McAuley JP, Engh GA, Ammeen DJ. *Treatment of the unstable total knee arthroplasty*. Instr Course Lect 2004;53:237-41.

4 Vince KG. *Diagnosis and management of patients with instability of the knee*. Instr Course Lect 2012;61:515-24.
5 Yercan HS, Ait Si Selmi T, Sugun TS, et al. *Tibiofemoral instability in primarytotal knee replacement: a review part 2: diagnosis, patient evaluation, and treatment*. Knee 2005;12:336-40.
6 Yercan HS, Ait Si Selmi T, Sugun TS, et al. *Tibiofemoral instability in primarytotal knee replacement: a review, part 1: basic principles and classification*. Knee 2005;12:257-66.
7 Pagnano MW, Hanssen AD, Lewallen DG, et al. *Flexion instability afterprimary posterior cruciate retaining total knee arthroplasty*. Clin Orthop Relat Res 1998;356:39-46.
8 Vince K, Malo M. *Instability in Total Knee Arthroplasty*. In: Berry P, Trousdale D, eds. *Revision total hip and knee arthroplasty*. Philadelphia: Lippincott, Willams and Wilkins 2006.
9 Brown J, Parratte S, Pagnano M. *Instability in Total Knee Arthroplasty*. In: Scott WN, ed. *Insall & Scott surgery of the knee*. Fifth ed. Philadelphia: Elsevier 2012.
10 Schwab JH, Haidukewych GJ, Hanssen AD, et al. *Flexion instability without dislocation after posterior stabilized total knees*. Clin Orthop Relat Res 2005;440:96-100.
11 Martin JW, Whiteside LA. *The influence of joint line position on knee stability after condylar knee arthroplasty*. Clin Orthop Relat Res 1990;259:146-56.
12 McPherson EJ, Cuckler J, Lombardi AV. *Midflexion instability in revision total knee arthroplasty*. Surg Technol Int 2008;17:249-52.
13 Rosenberg A. *Management of extensor mechanism rupture after TKA*. J Bone Joint Surg Br 2012;94:116-9.
14 Giori NJ, Lewallen DG. *Total knee arthroplasty in limbs affected by poliomyelitis*. J Bone Joint Surg Am 2002;84-A:1157-1161.
15 Krackow KA, Weiss AP. *Recurvatum deformity complicating performance of total knee arthroplasty: a brief note*. J Bone Joint Surg Am 1990;72:268-71.
16 Vince K. *Planning revision total knee arthroplasty*. Seminars in Arthroplasty 1996.

Giornale Italiano di Ortopedia e Traumatologia
2018;44(Suppl. 1):S32-S39

S. Giannini[1]
A. Mazzotti[2]
A. Panciera[2]
D. Luciani[3]
A. Parma[4]

[1] Alma Mater Studiorum, Università di Bologna; [2] I Clinica Ortopedica e Traumatologica, Istituto Ortopedico Rizzoli, Bologna; [3] Struttura complessa di Medicina Fisica e Riabilitativa, Istituto Ortopedico Rizzoli, Bologna; [4] Ospedale Privato Accreditato Villa Laura, Bologna

Le instabilità di caviglia

Ankle instabilities

Riassunto

I traumi distorsivi della tibio-tarsica con interessamento legamentoso sono tra le più frequenti patologie ortopediche, sia nella popolazione generale che nelle persone praticanti sport. Tra le persone che hanno subito una distorsione alla caviglia è comune la comparsa di una instabilità cronica nel tempo che necessita di un trattamento chirurgico a distanza.
La letteratura ha descritto numerose tecniche chirurgiche. Queste possono essere distinte in ricostruzioni anatomiche e tenodesi. Obiettivi comuni a tutte le tecniche sono ripristinare la stabilità articolare, permettere una ripresa delle normali attività quotidiane e sportive, ridurre il rischio di recidiva, prevenire ulteriori danni articolari e ritardare o meglio evitare l'insorgenza di artrosi precoce. Per ridurre l'incidenza di tali condizioni patologiche è necessario eseguire una corretta diagnosi e un adeguato trattamento, specialmente a partire dalle lesioni acute, spesso non trattate o approcciate in maniera inadeguata.

Parole chiave: tibio-tarsica, instabilità, lesioni legamentose, traumi distorsivi della caviglia:

Summary

Ankle sprains with ligament involvement are among the most frequent orthopedic disorders, both in the general population and in people practicing sports. Among the people who have suffered an ankle sprain a chronic instability that requires a surgical treatment over time is common.
The literature has described several surgical techniques, which can be distinguished in anatomical and tenodesis reconstructions. Common goals are to restore joint stability, to allow a resumption of normal daily and sport activities, to reduce the risk of recurrence and to delay or better avoid the onset of early arthritis. To reduce the incidence of these pathological conditions, a correct diagnosis and a proper treatment are crucial, especially in acute injuries, often undiagnosed or untreated.

Key words: *ankle joint, instability, ligament injuries, ankle sprains*

Introduzione

La caviglia è una struttura anatomica altamente complessa che deve rispondere a richieste di mobilità e stabilità, essere in grado di assorbire gli impatti e di adattarsi alle costanti irregolarità del terreno. Nei soggetti che praticano attività sportiva deve inoltre sostenere importanti sforzi e sollecitazioni ripetute e garantire un'ottima funzionalità.
I traumi distorsivi della tibio-tarsica con interessamento legamentoso sono tra le più frequenti patologie ortopediche, sia nella popolazione generale che nelle persone praticanti sport [1 2].
Tra gli atleti le distorsioni sono il traumatismo più riportato, specialmente negli sport di squadra, rappresentando circa il 45% di quelli della pallacanestro e fino al 31% degli infortuni nel calcio [3-5].
La corretta diagnosi e gestione dei traumi alla caviglia sono fondamentali per garantire un recupero rapido ed efficace mirato al recupero funzionale e alla riduzione del rischio di recidiva, oltre che a prevenire lo sviluppo di patologie secondarie come corpi mobili, lesioni osteocondrali, *impingement*, lesioni tendinee o corpi mobili, tutte possibili concause di instabilità secondaria.
Nonostante l'alta prevalenza e incidenza di queste lesioni traumatiche, solo il 50% dei pazienti che subiscono una distorsione necessita di reale assistenza medica [6]. Tuttavia tra le persone che hanno subito una distorsione alla caviglia è molto

Indirizzo per la corrispondenza:
Sandro Giannini
Alma Mater Studiorum, Università di Bologna
sandro.giannini@ior.it

comune la comparsa di una instabilità cronica nel tempo (incidenza dal 10 al 30%) che necessita di un trattamento chirurgico [7-11].
Indipendentemente dall'eziologia è importante distinguere il concetto di instabilità da quello di lassità.
L'instabilità rappresenta un'entità patologica soggettiva che può manifestarsi con frequenti cedimenti o distorsioni ripetute, eventualmente associata a dolore e tumefazione, a seguito di un primo evento traumatico e può essere causata da lesioni legamentose, tendinee, osteo-cartilaginee, disordini propriocettivi o insufficienza muscolare, non necessariamente legata a lassità [12 13].
La lassità è viceversa una oggettiva condizione di minor tensione legamentosa, causata da fattori congeniti o acquisiti, che porta l'articolazione a essere meno stabile rispetto al fisiologico e può per questo motivo rendere la caviglia più debole e suscettibile a traumi.
Alcuni autori anglosassoni, facendo riferimento a questi concetti, hanno distinto una instabilità funzionale da un'instabilità meccanica.
L'instabilità funzionale [14] si manifesta solitamente dopo un trauma distorsivo: è stata descritta come la sensazione soggettiva di una caviglia "che scappa", con movimenti che avvengono oltre il controllo volontario, ma che non necessariamente eccedono dalla fisiologica articolarità [15].
L'instabilità meccanica è stata invece definita come quella dipendente dalla lassità articolare, quindi caratterizzata da movimenti oltre misura e obiettivamente valutabile mediante test clinici o esami strumentali.
Per la grande frequenza con cui si verificano, i traumi distorsivi della tibio-tarsica e le sequele a essi correlate rappresentano ancor oggi un importante problema per i pazienti e per tutto il sistema sanitario.
In letteratura sono stati descritti numerosi trattamenti, conservativi e chirurgici, ma attualmente non vi sono ancora indicazioni univoche o linee guida condivise [11 16].
Una corretta valutazione del tipo di trauma subìto, della eziopatogenesi, dell'instabilità, delle condizioni patologiche eventualmente associate oltre che del morfotipo e delle richieste funzionali sono alla base della corretta scelta di trattamento.

Dalle lesioni legamentose alla instabilità

I traumi acuti della caviglia possono interessare sia il compartimento laterale che quello mediale.
Più di frequente coinvolgono il compartimento laterale come lesioni isolate con un meccanismo traumatico in inversione e plantar-flessione del piede. I legamenti più spesso lesionati sono il peroneo-astragalico anteriore (nell'80% dei casi), poi il peroneo-calcaneare e i legamenti della sindesmosi tibio-peroneale distale, mentre il peroneo-astragalico posteriore è raramente interessato [16 17].
Le distorsioni acute in inversione di maggior gravità possono associarsi ad altre lesioni (legamenti della sottoastragalica o fratture) [18].
I traumi distorsivi possono interessare anche i legamenti del compartimento mediale, più spesso con un meccanismo in eversione del retropiede o per eccesivi movimenti di rotazione esterna: il legamento deltoideo superficiale è il primo a essere coinvolto, seguito dal compartimento profondo e talvolta dalla sindesmosi tibio-peroneale distale con possibili fratture del perone associate se in presenza di una forza in rotazione esterna prolungata.
I pazienti che hanno subito un trauma alla caviglia mostrano generalmente tumefazione, eventuale ecchimosi, dolore in corrispondenza dei legamenti o articolazioni interessate e limitazione alla deambulazione autonoma.
Per valutare la continuità e quindi la funzione di un legamento, questo deve essere palpato in posizione neutra e poi forzando la caviglia o il piede nella direzione controlaterale rispetto al proprio asse di attività; queste manovre provocheranno dolore e, in caso di lesione, instabilità rispetto all'arto controlaterale. Nei casi di sospetta instabilità la diagnosi si avvale di test clinici e di esami strumentali.
Il test del cassetto anteriore viene effettuato per valutare l'integrità del legamento peroneo-astragalico anteriore; confrontando la caviglia interessata dal trauma con la controlaterale, in caso di positività si osserva un movimento anteriore di circa 8-10 mm. Il test del cassetto posteriore valuta l'integrità del legamento peroneo-astragalico posteriore. Il test del tilt astragalico è mirato invece a valutare la continuità dei legamenti peroneo-astragalico anteriore e peroneo-calcaneare. In caso di positività, l'angolo formato tra il *plafond* tibiale e il domo astragalico è superiore di almeno 5° rispetto al controlaterale e di oltre 10° alle radiografie dinamiche. Secondo altri autori si identifica una lassità articolare quando il tilt laterale dell'astragalo è uguale o superiore a 9° e il cassetto anteriore è uguale o superiore ai 10 mm [18].
In seguito a un trauma distorsivo di tibio-tarsica importante vengono solitamente eseguite radiografie della caviglia per escludere la presenza di fratture. L'indagine ecografica è una procedura che può completare l'iter diagnostico. Nei casi più complessi possono infine essere utilizzate la Tomografia Computerizzata o la Risonanza Magnetica.
Il trattamento delle distorsioni di caviglia in fase acuta può essere di tipo conservativo o chirurgico.
Il trattamento conservativo nei casi di lieve o media gravità si basa sul sistema "R.I.C.E." [33]: riposo ("rest"); ghiaccio locale ("ice"); compressione ("compression") con bendaggio elastico funzionale adesivo o alla colla di zinco; scarico

("elevation") dell'arto inferiore. La riabilitazione dei pazienti affetti da distorsione della tibiotarsica deve mirare alla riduzione del dolore residuo, al ripristino dell'articolarità, della propriocezione e al rinforzo muscolare.
Nonostante il trattamento chirurgico in acuto abbia mostrato buoni e analoghi risultati [10 19 20] è oggi riservato a casi selezionati e per lo più a sportivi professionisti: il trattamento funzionale rimane ancora l'opzione più utilizzata [3 10 20 21].
Indipendentemente dal tipo di trattamento, fino al 20% dei pazienti che hanno subito una distorsione della caviglia presenta un'instabilità a distanza che necessita di un successivo intervento di chirurgico [22].

Trattamento delle instabilità croniche

Nei casi di sintomatologia cronica successiva a un trauma distorsivo è importante eseguire un'accurata anamnesi che riconduca al meccanismo traumatico. La diagnosi differenziale deve essere volta all'esclusione di altre condizioni patologiche come instabilità di sotto-astragalica, patologie nervose (del nervo surale o peroneo superficiale), lesioni osteocondrali, tendinee o fenomeni cicatriziali che possono determinare instabilità secondarie o sindromi da conflitto osseo e fibroso (*impingement*).
Nel caso sia presente un'instabilità meccanica dell'articolazione associata o meno a insufficienza funzionale, oppure nel caso in cui il trattamento riabilitativo non sia stato risolutivo (tra i 3 e i 6 mesi dal trauma) è indicato il trattamento chirurgico [23].
Eventuali deformità del piede necessitano di essere considerate e trattate simultaneamente alla problematica legamentosa [23].
La letteratura ha descritto numerose tecniche chirurgiche per il trattamento delle lesioni legamentose della tibio-tarsica. Queste possono essere distinte in ricostruzioni anatomiche e tenodesi. Obiettivi comuni a tutte le tecniche sono: ripristinare la stabilità articolare, facendo in attenzione all'inserzione, alla lunghezza, alla direzione e alla tensione dei legamenti, permettere una ripresa delle normali attività quotidiane e sportive, ridurre il rischio di recidiva, prevenire ulteriori danni cartilaginei e ritardare o meglio evitare l'insorgenza di artrosi precoce a carico dell'articolazione tibio-tarsica.
Le tecniche anatomiche sono di semplice esecuzione, prevedono una sutura e riparazione diretta dei fasci legamentosi lesionati e consentono per questo un completo recupero della motilità articolare.
Queste possono prevedere l'utilizzo dei residui dei legamenti lesionati, rinforzi con strutture locali (retinacoli o periostio), ricostruzioni con *allograft* o *autograft* o *graft* sintetici.
Le tecniche di tenodesi presentano numerose varianti per riprodurre isometricamente i diversi fasci dei piani legamentosi della caviglia, ma hanno l'inconveniente di utilizzare spesso tendini o emitendini autologhi e, non essendo anatomiche, di aumentare il rischio di rigidità a carico dell'articolazione sottoastragalica o tibio-tarsica [23].

Ricostruzioni del compartimento esterno

Ricostruzioni anatomiche

Quando, a livello della lesione, i tessuti legamentosi residui sono ancora consistenti, la tecnica anatomica più praticata è quella di Brostrom [17] che prevede la sutura dei monconi distali dei legamenti peroneo-astragalico anteriore e peroneo-calcaneare al malleolo peroneale. Mediante una incisione a "J" che abbraccia il profilo anteriore del malleolo peroneale si raggiungono i residui dei legamenti. Si suturano i monconi prossimali ai monconi distali, sopra di essi, si attira sulla riparazione il retinacolo laterale degli estensori e lo si sutura al perone. Tale passaggio, oltre a rinforzare la riparazione, aiuta a risolvere anche eventuali instabilità di sotto-astragalica.
Quando la lesione è a livello delle inserzioni, è possibile ripristinare la tensione capsulo-legamentosa attraverso di punti trans-ossei al perone. Esiste inoltre la possibilità di rinforzare i legamenti riparati con lembi di periostio che, scolpiti nel malleolo lasciando intatta la porzione più distale, vengono ribaltati sul legamento ricostruito e infine suturati a esso (Brostrom-Gould) [24] (Fig. 1).

Tenodesi

Le tenodesi vengono utilizzate nei casi di instabilità della tibiotarsica associata a una instabilità della sotto-astragalica, nella grave lassità legamentosa generalizzata o nei fallimenti di precedenti interventi con ricostruzione anatomica. In questi casi correggere l'instabilità e quindi il dolore assume la priorità, anche a scapito di una possibile riduzione del movimento complessivo. Queste tecniche trovano oggi sempre minori indicazioni poichè, oltre alla rigidità, possono andare incontro a cedimenti secondari.
Sono state descritte numerose ricostruzioni legamentose del compartimento mediante tenodesi. Tra le più utilizzate vi sono la tecnica di Watson-Jones, la tecnica di Chrisman-Snook e la tecnica di Evans. Queste prevedono l'utilizzo di un'emitendine del del peroneo breve scolpito anteriormente dalla sua giunzione mio-tendinea fino alla sua inserzione sul metatarso. Alcune varianti agiscono a livello del tendine del peroneo lungo, di maggior diametro e lunghezza e quindi con più elevate garanzie di tenuta [23].
Nella tecnica di Watson-Jones (Fig. 2A) si praticano due

Figura 1. Tecnica di Brostrom-Gould. Ricostruzione anatomica associata a rinforzo con lembo di periostio scolpito dal malleolo e ribaltato sul legamento ricostruito.

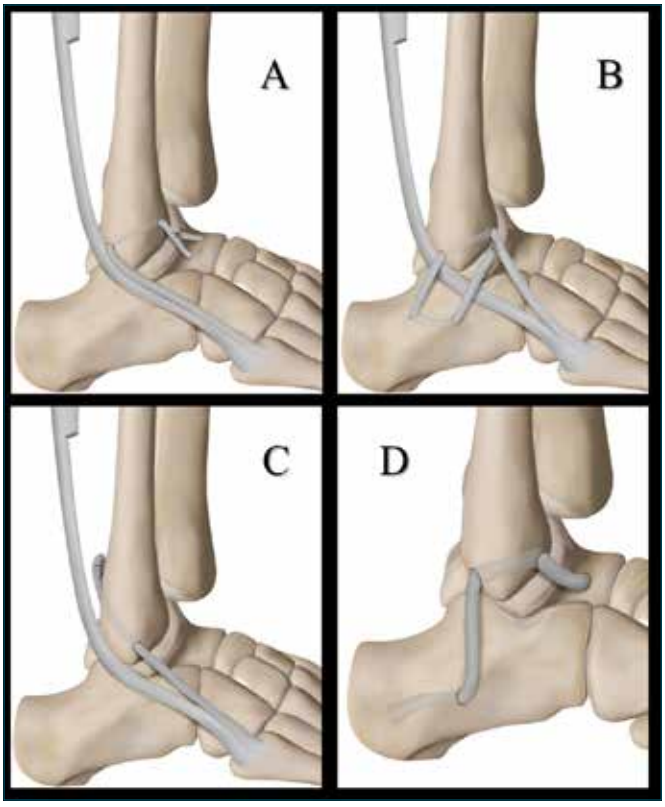

Figura 2. A. Tecnica di Watson-Jones. B. Tecnica di Chrisman-Snook. C. tecnica di Evans. D. Ricostruzione con tendine del plantare gracile.

perforazioni: una prossimalmente all'apice del malleolo laterale che emerge in corrispondenza dell'inserzione del legamento peroneo astragalico anteriore, e una nel collo dell'astragalo, in linea con l'asse longitudinale della gamba. Si fa quindi passare l'estremità prossimale del tendine nel foro del perone in senso postero-anteriore, e poi nell'astragalo dal basso verso l'alto. Si riporta successivamente l'emitendine posteriormente e lo si sutura su sé stesso o eventualmente al periostio anteriormente dal suo foro di uscita dal perone.

La tecnica di Chrisman-Snook (Fig. 2B) prevede una perforazione obliqua nel malleolo laterale e un foro obliquo nel calcagno inferiormente al malleolo. Si fa quindi passare il tendine sezionato attraverso il primo foro nel perone in direzione antero-posteriore, e poi attraverso il foro nel calcagno in senso postero-anteriore. Si riporta infine il tendine superiormente e lo si sutura su se stesso subito al davanti del perone e al legamento peroneo astragalico anteriore.

Nella tecnica di Evans (Fig. 2C) si fa invece passare l'emi-tendine attraverso una perforazione obliqua dall'apice del malleolo peroneale sino al suo margine posteriore, 3 cm più prossimalmente. L'emi-tendine viene poi suturato ai tessuti molli adiacenti, prossimalmente e distalmente.

Un'altra tecnica di tenodesi del compartimento legamentoso esterno prevede l'impiego, quando presente, del tendine del plantare gracile. Il tendine, una volta isolato, viene fatto passare dal compartimento mediale della caviglia a quello laterale attraverso un foro nel calcagno, poi dall'indietro all'avanti attraverso un foro obliquo nel malleolo esterno e infine dal compartimento laterale al compartimento mediale attraverso un foro astragalico [23] (Fig. 2D).

Ricostruzioni del compartimento interno

Le lesioni legamentose del compartimento interno della caviglia sono raramente isolate: la sintomatologia cronica può quindi dipendere sia da una insufficienza del legamento deltoideo che da altre lesioni associate.

Ricostruzioni anatomiche

Quando, a livello della lesione, i tessuti legamentosi residui sono ancora consistenti, la tecnica anatomica più prati-

cata è quella descritta da Du Vries: l'intervento prevede in un'incisione "a croce" sul tessuto cicatriziale e la successiva sutura incrociata dei lembi al fine di fornire nuova tensione al legamento deltoideo [18].

Tenodesi

Nelle situazioni in cui la consistenza del tessuto residuo non sia sufficiente per una riparazione anatomica oppure in caso di lassità legamentosa generalizzata o fallimento di precedenti interventi, possono essere indicate le tenodesi. In letteratura sono state descritte diverse tecniche, che possono prevedere l'utilizzo di un emi-tendine autologo, di tendini di banca o di materiale sintetico.
La tecnica di Wiltberger e Mallory [25] ripresa da Marchetti-Giannini [18] si avvale di un emi-tendine del tibiale posteriore che viene distaccato prossimalmente mantenendo la sua inserzione sul tubercolo dello scafoide. Una volta imbastito l'emi-tendine, questo viene fatto passare all'interno del malleolo mediale in direzione antero-posteriore e del basso verso l'alto e quindi suturato al periostio [18] (Fig. 3).

Tecniche di ricostruzione artroscopica

La tecnica artroscopica negli ultimi anni si è proposta come alternativa alle tradizionali ricostruzioni legamentose a cielo aperto. Tra i suoi vantaggi rientrano la mini-invasività e teoricamente una più rapida ripresa funzionale del paziente [26]. I portali artroscopici consentono inoltre una accurata valutazione della condizione articolare e di trattare simultaneamente eventuali patologie associate.
Le due metodiche più utilizzate sono la termo-ablazione, con indicazioni limitate ai casi di sola instabilità funzionale o lieve instabilità meccanica, e la riparazione legamentosa mediante ancorette.
Il primo studio riguardo alla ricostruzione artroscopica del legamento peroneo-astragalico anteriore con ancorette risale al 1994 [27] e riporta buoni risultati clinici su 10 pazienti. Da allora un'ampia letteratura ha confermato la bontà della tecnica che si è progressivamente affermata grazie allo sviluppo di strumentari dedicati e nuovi approcci chirurgici [28-30]. Studi più recenti hanno utilizzato le metodiche artroscopiche anche nei casi di revisione tramite l'utilizzo di *augmentations* e ancorette [31].

Instabilità cronica da altre cause

Anche quando un trauma distorsivo a carico della caviglia o del piede sia stato trattato in maniera adeguata si possono presentare, in una percentuale di pazienti variabile tra il 10 e il 30%, sintomatologie croniche caratterizzate da tumefazione, dolore e insufficienza muscolare, associate o meno a instabilità, con difficoltà nella ripresa sportiva e distorsioni recidivanti. Questo si realizza a causa del primo trauma distorsivo che, oltre all'apparato legamentoso, può interessare anche il tessuto nervoso, muscolo-tendineo e cartilagineo. Le principali condizioni patologiche responsabili di una instabilità cronica secondaria sono rappresentate da corpi mobili, *impingement*, lesioni osteocondrali, lesioni tendinee e lesioni della sindesmosi tibio-peroneale distale.

Figura 3. Tecnica di Wiltberger e Mallory ripresa da Marchetti-Giannini.

Corpi mobili

I corpi mobili possono essere di natura cartilaginea o osteocartilaginea. Per quanto la clinica sia più spesso caratterizzata da limitazione dell'articolarità associata a gonfiore e dolore, talvolta può associarsi a una sensazione di instabilità diffusa durante le attività quotidiane. Lo studio di Risonanza Magnetica è l'indagine di scelta in caso di sospetto clinico e consente di determinarne la sua accurata localizzazione in previsione di un intervento di rimozione che viene solitamente effettuato in artroscopia [32].

Impingement

La sindrome da *impingement*, risultato di un conflitto tra strutture ossee o tessuti molli, è una delle più comuni cau-

se di dolore cronico alla caviglia e rappresenta una possibile causa di instabilità.
In relazione all'anatomia patologica si può distinguere un *impingement* di tipo osseo o fibroso e, in base alla localizzazione, una forma anteriore e una posteriore. L'*impingement* anteriore osseo è legato alla presenza di osteofiti tibiali o astragalici. Il trattamento chirurgico è indicato dopo un periodo di almeno 3 mesi di terapia conservativa e prevede la rimozione artroscopica o a cielo aperto. L'*impingement* fibroso anteriore può essere suddiviso in tre categorie: antero-laterale (per presenza di tessuto fibroso ipertrofico), sindesmosico (legato all'ipertrofia del fascio distale accessorio del Basset) e antero-mediale (solitamente causato da una lesione meniscoide mediale in contiguità con le fibre anteriori del fascio profondo del legamento deltoideo). La terapia chirurgica in questi casi prevede l'asportazione del tessuto patologico esuberante [33].
L'*impingement* posteriore osseo è una sindrome comune caratterizzata da dolore posteriore di caviglia esacerbato dalla flessione plantare forzata e spesso causata dalla presenza di un os trigonum o da calcificazioni a livello dell'intervallo tibio-calcaneare [34]. L'*impingement* fibroso posteriore può invece essere distinto in due categorie: quello postero-laterale (per lo più correlato alla presenza di un legamento accessorio intermalleolare posteriore) e quello postero-mediale (spesso causato da un intrappolamento di tessuto fibrotico di origine cicatriziale). Anche in questi casi la terapia chirurgica sarà rivolta a risolvere la causa mediante una rimozione artroscopica o a cielo aperto [34].

Lesioni osteocondrali

Le lesioni osteocondrali sono difetti a carico della superficie cartilaginea e dell'osso subcondrale [35] che interessano soprattutto l'astragalo e sono spesso conseguenza di traumi distorsivi [36-39]: si presentano tipicamente con dolore cronico persistente associato a episodi ricorrenti di tumefazione, rigidità e debolezza. In alcuni casi viceversa possono mostrare sensazioni di instabilità esacerbati dal carico prolungato o durante l'attività sportiva.
Per quanto molti siano i trattamenti proposti [40 41], solo pochi di questi hanno dimostrato la capacità ricostruire cartilagine ialina danneggiata. In letteratura sono state descritte tecniche di stimolazione midollare (drilling, microfratture), trapianti di segmenti osteocondrali (mosaicoplastica) e tecniche rigenerative (trapianto di condrociti autologhi) [42]. Queste metodiche hanno mostrato buoni risultati clinici, ma presentano alcuni aspetti che ne limitano l'utilizzo: alcune sono in grado di riparare la lesione con solo tessuto fibrocartilagineo [43], mentre altre necessitano di una chirurgia a cielo aperto e sono tecnicamente complesse [44]
Per superare queste problematiche da anni si è posta l'attenzione verso concentrati di cellule staminali mesenchimali che impiantate in sede di lesione sono in grado di indirizzarsi verso una linea di tipo cartilagineo e osseo e di replicare spontaneamente, senza richiedere una fase di espansione in laboratorio [45]. I risultati di numerosi studi [46 47] hanno mostrato una buona rigenerazione del tessuto osseo e cartilagineo, con risoluzione pressoché completa del difetto condrale e una soddisfacente integrazione del rigenerato a medio termine.

Lesioni tendinee

I traumi distorsivi della tibio-tarsica possono associarsi a lesioni tendinee [32]. Queste lesioni possono interessare i tendini del versante mediale del piede (specialmente il tendine del tibiale posteriore) o del versante laterale (tendini peronieri, apparato estensorio). Per quanto la clinica di queste lesioni sia più spesso rappresentata da dolore e tumefazione, in alcuni casi può associarsi a sensazioni di instabilità diffusa.
Alcuni studi hanno sottolineato anche il possibile ruolo propriocettivo dei retinacoli a livello della tibio-tarsica. Questi sarebbero infatti idonei a percepire sia lo stato di contrazione dei muscoli, per mezzo delle inserzioni nelle fibre muscolari e dello stretto rapporto con i tendini, ma anche la posizione reciproca delle ossa del tarso. Come evidenziato da studi istologici i retinacoli sono riccamente innervati con caratteristiche tipicamente propriocettive e potrebbero quindi rappresentare non solo un passivo elemento di stabilizzazione, ma anche un meccanismo di sensibilizzazione e modulazione della stabilizzazione attiva della caviglia e del retropiede per via della capacità di inviare informazioni propriocettive alle unità mio-tendinee effettrici del controllo e della stabilizzazione attiva [48]. Le lesioni tendinee e dei retinacoli necessitano di una riparazione in relazione all'anatomia patologica.

Lesioni della sindesmosi

Le lesioni alla sindesmosi tibio-peroneale si verificano dall'1 al 18% di tutte le distorsioni della caviglia, più di frequente in seguito a traumi in rotazione esterna o dorsiflessione [49]. A causa di una clinica spesso aspecifica e di reperti radiografici patologici non sempre evidenti, le lesioni della sindesmosi sono di frequente misconosciute [50]. Se non diagnosticate e trattate, le lesioni della sindesmosi possono provocare limitazione funzionale e condizioni di instabilità che richiedono lunghi tempi di recupero. Le lesioni croniche vengono definite tali se presenti oltre i 6 mesi dal primo trauma [51]. Nei casi di sospetto diagnostico la risonanza magnetica rappresenta l'esame di scelta [52]. L'artroscopia diagnostica rappresenta un'altra opzione, specialmente nei casi di condizioni patologiche associate [53].
Per quanto il primo approccio alle lesioni croniche sia quasi sempre di tipo conservativo, in caso di permanenza del-

la sintomatologia può essere necessario un trattamento chirurgico. Diverse opzioni sono state descritte in letteratura, tra cui pulizie artroscopiche, ricostruzione anatomica dei legamenti mediante ancorette, riduzione della pinza con viti o artrodesi [54 55].

Conclusioni

Le lesioni legamentose della tibiotarsica sono frequenti e possono spesso associarsi a instabilità secondaria, con o senza lassità articolare. Per ridurre l'incidenza di tali condizioni patologiche è necessario eseguire una corretta diagnosi e un adeguato trattamento delle lesioni acute, spesso non trattate o approcciate in maniera inadeguata. In considerazione dell'alta percentuale di complicanze, causa di instabilità, sarebbe forse necessario valutare la possibilità di trattare chirurgicamente un maggior numero di lesioni in acuto rispetto a quanto comunemente eseguito.

Bibliografia

1. Hertel J, Anatomy F. *Functional anatomy, pathomechanics, and pathophysiology of lateral ankle instability*. J Athl Train 2002;37:364-75.
2. Lynch SA, Renström PA. *Treatment of acute lateral ankle ligament rupture in the athlete. Conservative versus surgical treatment*. Sports Med 1999;27:61-71.
3. Vuurberg G, Hoorntje A, Wink LM, et al. *Diagnosis, treatment and prevention of ankle sprains: update of an evidence-based clinical guideline*. Br J Sports Med 2018 Mar 7 doi: 10.1136/bjsports-2017-098106. [Epub ahead of print].
4. Fong DT, Hong Y, Chan LK, et al. *A systematic review on ankle injury and ankle sprain in sports*. Sports Med 2007;37:73-94.
5. Garrick JG. *The frequency of injury, mechanism of injury, and epidemiology of ankle sprains*. Am J Sports Med 1977;5:241-2.
6. Verhagen EA, van Mechelen W, de Vente W. *The effect of preventive measures on the incidence of ankle sprains*. Clin J Sport Med 2000;10:291-6.
7. Pijnenburg AC, Van Dijk CN, Bossuyt PM, et al. *Treatment of ruptures of the lateral ankle ligaments: a meta-analysis*. J Bone Joint Surg Am 2000;82:761-73.
8. van Rijn RM, van Os AG, Bernsen RMD, et al. *What is the clinical course of acute ankle sprains? a systematic literature review*. Am J Med 2008;121:324-31.
9. Gribble PA, Bleakley CM, Caulfield BM, et al. *Consensus statement of the International Ankle Consortium: prevalence, impact and long-term consequences of lateral ankle sprains*. Br J Sports Med 2016;50:1493-5.
10. Kerkhoffs GM, Handoll HH, de Bie R, et al. *Surgical versus conservative treatment for acute injuries of the lateral ligament complex of the ankle in adults*. Cochrane Database Syst Rev 2007:CD000380.
11. Takao M, Miyamoto W, Matsui K, et al. *Functional treatment after surgical repair for acute lateral igament disruption of the ankle in athletes*. Am J Sports Med 2012;40:447-51.
12. Delahunt E, Coughlan GF, Caulfield B, et al. *Inclusion criteria when investigating insufficiencies in chronic ankle instability*. Med Sci Sports Exerc 2010;42:2106-21.
13. Gribble PA, Delahunt E, Bleakley C, et al. *Selection criteria for patients with chronic ankle instability in controlled research: a position statement of the International Ankle Consortium*. J Orthop Sports Phys Ther 2013;43:585-91.
14. Freeman MA. *Treatment of ruptures of the lateral ligament of the ankle*. J Bone Joint Surg Br 1965;47:661-8.
15. Tropp H, Odenrick P, Gillquist J. *Stabilometry recordings in functional and mechanical instability of the ankle joint*. Int J Sports Med 1985;6:180-2.
16. Guillo S, Bauer T, Lee JW, et al. *Consensus in chronic ankle instability: aetiology, assessment, surgical indications and place for arthroscopy*. Orthop Traumatol Surg Res 2013;99:S411-9.
17. Brostrom L. *Sprained ankles. Treatment and prognosis in recent ligament ruptures*. Acta Chir Scand 1966;132:537-50.
18. Giannini S, Ceccarelli F, De Benedictis M, et al. *Le lesioni capsulo-legamentose di caviglia*. Il piede nello Sport 1998, pp. 127-141.
19. Van Ochten JM, van Middelkoop M, Meuffels D, et al. *Chronic complaints after ankle sprains: a systematic review on effectiveness of treatments*. J Orthop Sports Phys Ther 2014;44:862-71.
20. Truijs PA, Kerkhoffs GM. *Ankle sprain*. BMJ Clin Evid 2010. May 13;2010. pii: 1115.
21. Petersen W, Rembitzki IV, Koppenburg AG, et al. *Treatment of acute ankle ligament injuries: a systematic review*. Arch Orthop Trauma Surg 2013;133:1129-4.
22. Trevino SG, Davis P, Hecht PJ. *Management of acute and chronic lateral ligament injuries of the ankle*. Orthop Clin North Am 1994;25:1-16.
23. Giannini S, Ruffilli A, Pagliazzi et al. *Treatment algorithm for chronic lateral ankle instability*. Muscles Ligaments Tendons J 2015;4:455-60.
24. Gould N, Seligson D, Gassman J. *Early and late repair of lateral ligament of the ankle*. Foot Ankle 1980;1:84-9.
25. Wiltberger BR, Mallory TH. *A new method for the reconstruction of the deltoid ligament of the ankle*. Orthop Rev 1972;1:37-41.
26. Matsui K, Burgesson B, Takao M, et al. *Minimally invasive surgical treatment for chronic ankle instability: a systematic review*. Knee Surg Sports Traumatol Arthrosc 2016;24:1040-8.
27. Piraino JA, Busch EL, Sansosti LE, et al. *Use of an all-suture anchor for re-Creation of the anterior talofibular ligament: a case report*. J Foot Ankle Surg 2015;54:126-9.
28. Lui TH. *Modified arthroscopic Brostrom procedure*. Foot Ankle Surg 2015;21:216-9.

29 Guillo S, Archbold P, Perera A, et al. *Arthroscopic anatomic reconstruction of the lateral ligaments of the ankle with gracilis autograft*. Arthroscopy Tech 2014;3:e593-e8.
30 Guillo S, Cordier G, Sonnery-Cottet B, et al. *Anatomical reconstruction of the anterior talofibular and calcaneofibular ligaments with an all-arthroscopic surgical technique*. Orthop Traumatol Surg Res 2014;100:S413-7.
31 Prissel MA, Roukis TS. *All-inside, anatomical lateral ankle stabilization for revision and complex primary lateral ankle stabilization: a technique guide*. Foot Ankle Spec 2104;7:484-91.
32 Mann RA, Saltzman CL. *Surgery of the foot and ankle*. MJ Coughlin ed. St. Louis: Mosby 1999, Vol. 2, pp. 1175.
33 Buda R, Baldassarri M, Parma A, et al. *Arthroscopic treatment and prognostic classification of anterior soft tissue impingement of the ankle*. Foot Ankle Int 2016;37:33-9.
34 Giannini S, Buda R, Mosca M, et al. *Posterior ankle impingement*. Foot Ankle Int 2013;34:459-65.
35 Berndt AL, Harty M. *Transchondral fractures (osteochondritis dissecans) of the talus*. J Bone Joint Surg 1959;41A:988-1020.
36 Schenck R, Goodnight JM. *Osteochondritis dissecans: current concepts review*. J Bone Joint Surg 1996;78A:439-56.
37 Pritsch M, Horoshovski H, Farine I. *Arthroscopic treatment of the osteochondral lesions of the talus*. J Bone Joint Surg 1986;68A:862-5.
38 Bosien WR, Staples OS, Russel SW. *Residual disability following acute ankle sprains*. J. Bone and Joint Surg 1955;37A:1237-43.
39 Flick AB, Gould. *Osteochondritis dissecans of the talus (transchondral fractures of the talus): review of the literature and new surgical approach for medial dome lesions*. Foot Ankle 1985;5:165-85.
40 Hangody L, Vasarhelyi G, Hangody, et al. *Autologous osteochondral grafting - technique and long-termresults.* Injury 2008;39:S32-9.
41 Ferruzzi A, Buda R, Faldini C, et al. *Autologous chondrocyte implantation in the knee joint: open compared with arthroscopic technique. Comparison at a minimum follow-up of five years*. J Bone Joint Surg Am 2008;90 Suppl 4:90-101.
42 Hunziker EB. *Articular cartilage repair: basic science and clinical progress: a review of the current status and prospects*. Osteoarthritis Cartilage 2002;10:432-63.
43 Lee KB, Bai LB, Chung JY, et al. *Arthroscopic microfracture for osteochondral lesions of the talus*. Knee Surg Sports Traumatol Arthrosc 2010;18:247-53.
44 Paul J, Sagstetter A, Kriner M, et al. *Donor-site morbidity after osteochondral autologous transplantation for lesions of the talus*. J Bone Joint Surg Am 2009;91:1683-8.
45 Galois L, Freyria A-M, Herbage D, et al. *Cartilage tissue engineering: state-of-the-art and future approaches*. Pathologie-biologie 2005;53:590-8.
46 Buda R, Vannini F, Cavallo M, et al. *One-step bone marrow-derived cell transplantation in talarosteochondral lesions: mid-term results*. Joints 2014;1:102-7.
47 Buda R, Vannini F, Castagnini F, et al. *Regenerative treatment in osteochondral lesions of the talus: autologous chondrocyte implantation versus one-step bone marrow derived cells transplantation*. Int Orthop 2015;39:893-900.
48 Stecco A, Masiero S, Macchi V et al. *Le basi anatomiche del danno propriocettivo negli esiti di distorsione della caviglia*. Europa Medicophysica 2008;44:1-5.
49 Rammelt S, Zwipp H, Grass R. *Injuries to the distal tibiofibular syndesmosis: an evidence-based approach to acute and chronic lesions*. FCL 2008;13:611-33, vii-viii.
50 Sman AD, Hiller CE, Refshauge KM. *Diagnostic accuracy of clinical tests for diagnosis of ankle syndesmosis injury: a systematic review*. Brit J Sports Med 2013;47:620-8.
51 Karlsson J, Brandsson S, Kalebo et al. *Surgical treatment of concomitant chronic ankle instability and longitudinal rupture of the peroneus brevis tendon*. Scand J Med Sci Sports 1998;8:42-9.
52 Ogilvie-Harris DJ, Reed SC. *Disruption of the ankle syndesmosis: diagnosis and treatment by arthroscopic surgery*. Arthroscopy 1994;10:561-8.
53 McCollum GA, van den Bekerom MPJ, Kerkhoffs, et al. *Syndesmosis and deltoid ligament injuries in the athlete*. Knee Surg Sports Traumatol Arthrosc 2012;21:1328-37.
54 Miyamoto W, Takao M. *Management of chronic disruption of the distal tibiofibular syndesmosis*. World J Orthop 2011;2:1-6.
55 Parlamas G, Hannon CP, Murawski CD, et al. *Treatment of chronic syndesmotic injury: a systematic review and meta-analysis*. Knee Surg Sports Traumatol Arthrosc 2013;21:1931-9.

Giornale Italiano di Ortopedia e Traumatologia
2018;44(Suppl. 1):S40-S48

M. Manca[1]
R. Sirianni[1]
A. Isola[1]
M. D'Arcangelo[1]
G. Giachetti[2]
M. Iacopinelli[1]

[1] UO Ortopedia e Traumatologia Ospedale Versilia, Lido di Camaiore (LU); [2] Clinica Ortopedica, Università degli Studi di Sassari.

Aging fractures: fratture di spalla

Aging fractures: shoulder fractures

Riassunto
Le fratture dell'omero prossimale rappresentano la terza frattura più frequente nel paziente anziano, spesso in associazione con altre fratture, come quelle del femore prossimale. La scelta del trattamento è complessa e comprende diverse opzioni, quali il trattamento conservativo, e svariate possibilità chirurgiche.
La letteratura non ci aiuta nel decidere quale trattamento scegliere, perché non vi è evidenza sulla effettiva superiorità di un trattamento specifico rispetto agli altri.
Di seguito illustreremo le diverse alternative, presentando caratteristiche, indicazioni e risultati della letteratura di ciascuna.

Parole chiave: aging fractures, omero prossimale, osteosintesi

Summary
Proximal humerus fractures are the third most common fractures in the elderly patients, often associated at other issues, such as the fracture of the proximal femur. Therefore, the choice of the treatment is complex and it includes different options, for instance the conservative treatment, and also many surgical possibilities.
Literature does not come to aid in choosing the proper treatment, due to a lack of evidence on the actual superiority of one specific treatment over all the others.
We will discuss the different alternatives, as follows, showing of each one the specific features, indications and results reported in the literature.

Key words: *aging fractures, shoulder fractures, osteosynthesis*

Introduzione

Le fratture dell'omero prossimale rappresentano circa il 4-5% di tutte le fratture. Le donne sono colpite circa il doppio rispetto agli uomini. L'incidenza maggiore di queste fratture si distribuisce tra 80 e 89 anni, in pazienti pertanto fragili e affetti da osteoporosi; visto il trend in aumento della vita media della popolazione, si stima che entro il 2030, l'incidenza di tali fratture possa triplicarsi [1]. A causa di ciò, tali lesioni avvengono a carico di un tessuto osseo che presenta normalmente una condizione di osteopenia. Infatti nel 87% dei casi, la frattura è determinata da un trauma a bassa energia, ovvero la caduta dalla stazione eretta; inoltre le fratture su osso di scarsa qualità risultano tecnicamente più complesse dal punto di vista chirurgico e spesso danno risultati poco soddisfacenti.
Le opzioni di trattamento spaziano dal trattamento conservativo a quello chirurgico, con possibilità di utilizzare svariati mezzi di sintesi, il ché rende la scelta ancora più difficile. Nell'affrontare queste fratture, si dovrebbe tenere conto di diversi parametri, che possono orientare la scelta del trattamento, quali: l'età del paziente e l'arto dominante, se il trauma sia stato ad alta o bassa energia, la qualità dell'osso, lo stato locale dei tessuti molli, il grado di scomposizione e la stabilità della frattura. L'80-85% delle fratture trattate conservativamente evolve con un buon risultato funzionale [2]; pertanto la maggior parte di tali fratture viene gestita mediante il trattamento conservativo, e la chirurgia dovrebbe essere riservata a quelle fratture scomposte e instabili, dove i rischi legati alla chirurgia sono comunque inferiori ai benefici che questa darebbe in pazienti selezionati.

Indirizzo per la corrispondenza:
Mario Manca
UO Ortopedia e Traumatologia Ospedale Versilia, Lido di Camaiore (LU)
mario.manca@uslnordovest.toscana.it

Classificazione

La classificazione proposta da Neer nel 1970 [3], è ancora molto attuale e utilizzata. Considera l'omero prossimale come diviso in 4 parti: porzione articolare della testa, grande e piccola tuberosità e diafisi omerale, e divide le fratture in base al numero di frammenti interessati e alla loro scomposizione.

L'altro sistema maggiormente utilizzato nella pratica clinica è il sistema AO. Secondo tale classificazione, il segmento anatomico omero prossimale corrisponde a 11, seguito da A per le fratture unifocali extra-articolari, a 2 frammenti, da B per le fratture bifocali parzialmente articolari, a 3 frammenti, e da C per le fratture articolari, a 4 frammenti. Queste sono a loro volta divise in altri sottogruppi in base al pattern e alla complessità. Recentemente la classificazione AO è stata arricchita con l'aggiunta di alcuni pattern specifici di frattura; per esempio, le fratture 11C3.2 e le 11C3.3 interessano il collo anatomico con estensione metafisaria e diafisaria (nelle C3.3), che possono essere *x*, ovvero articolari semplici, o *y*, ovvero articolari pluriframmentarie [4].

Nel 2004 Hertel et al. [5], hanno individuato alcuni fattori che, se presenti, predisporrebbero allo sviluppo di necrosi avascolare. Loro affermano che non sono tanto importanti il numero dei frammenti e il grado di scomposizione, quanto piuttosto la lunghezza di estensione metafisaria dorsomediale della frattura e l'integrità dei tessuti molli mediali.

Scelta del trattamento

La scomposizione è definita come una angolazione > 45°, una scomposizione diafisaria > 1 cm e una scomposizione o risalita delle tuberosità > 5 mm. Successivamente e nella pratica clinica, sono stati presi in considerazione ulteriori elementi che definiscono la scomposizione di tali fratture.

Nelle proiezioni antero-posteriore vera di spalla e a Y della scapola, sono considerate indicazioni al trattamento chirurgico una scomposizione in varo > 20°, o in valgo > 40°, una angolazione laterale della testa > 30-45° e la scomposizione della parete antero-mediale > ½ del diametro dell'osso [6].

Tra 49 e 85% delle fratture sono composte o minimamente scomposte, pertanto quelle che realmente meriterebbero un trattamento chirurgico, sono circa il 15%.

Il processo decisionale che coinvolge queste fratture è complesso e spesso frustrante. La letteratura tuttora non ci aiuta, e non vi è evidenza che un tipo di trattamento sia superiore all'altro.

RJ Hawkins e G Stranges [7], intitolano il proprio corso di istruzione della *American Academy of Orthopaedic Surgeons* (AAOS) sulle fratture di omero prossimale: "Know when to walk away", e concludono che "the results of nonoperative treatment management are as good as surgery, and the results of surgery are as bad as nonoperative management".

I cattivi risultati spesso sono prevedibili, e quindi evitabili, ma la chiave nella gestione corretta di queste fratture è chiedersi se l'intervento effettivamente possa migliorare la qualità della vita di quella persona.

Nella Cochrane review del 2012 [6] gli autori concludono che il trattamento conservativo non è superiore al trattamento chirurgico in termini di outcome, ma il trattamento chirurgico è sicuramente associato a un maggior rischio di complicanze "surgery-related" e talvolta alla necessità di un reintervento successivo.

Lo studio PROFHER (Proximal Fracture of the Humerus Evaluation by Randomization) [7] consiste in un trial clinico, multicentrico e randomizzato, pubblicato nel 2015 che ha coinvolto 32 ospedali della UK National Health Service tra sttembre 2008 e aprile 2011, per un totale di 231 pazienti, divisi in trattamento conservativo (117 pazienti) e trattamento chirurgico (114).

Gli outcome primari sono stati valutati attraverso l'Oxford Shoulder Score (OSS), confrontato tra i due gruppi. Gli outcome secondari sono stati invece raccolti attraverso il Short-Form 12 (SF-12), relativamente alle complicanze chirurgiche, cause di successivi interventi o complicanze mediche.

Per quanto riguarda i risultati primari, non vi è stata alcuna differenza statisticamente significativa tra il trattamento conservativo e chirurgico al follow-up a 2 anni; inoltre non vi è stata differenza in relazione alla dipendenza dal fumo di sigaretta, all'età dei pazienti o al tipo di frattura.

Qualora il paziente sia candidabile per un trattamento chirurgico, tutte le opzioni chirurgiche sono valide, e la scelta del mezzo di sintesi o della sostituzione protesica dipendono dal pattern della frattura.

Trattamento conservativo

Come si è detto, il trattamento conservativo è indicato nella maggior parte delle fratture dell'omero prossimale. Nella nostra U.O. utilizziamo un tutore reggibraccio con fascia toracica a permanenza
per 3 settimane. Nelle fratture scomposte considerate al limite per il trattamento chirurgico, si programma un controllo clinico e radiografico a 7-10 giorni, per controllare che la frattura guarisca senza scomporsi ulteriormente, e poi un controllo clinico e radiografico al termine.

Se la frattura viene portata a guarigione con il tutore, al momento della rimozione dello stesso, il paziente viene incoraggiato a iniziare immediatamente movimenti pendolari del braccio e un trattamento riabilitativo tempestivo.

Tecniche percutanee e mini-open

Trovano un razionale per la minore esposizione chirurgica,

minore perdita ematica, minor rischio di sviluppare necrosi avascolare della testa e in generale minor stress chirurgico. Di contro, non può essere garantita una sintesi rigida e sono più frequenti le perdite di riduzione e la mobilizzazione dei mezzi di sintesi.
Le indicazioni includono le fratture in 2 o 3 parti di collo chirurgico, grande e piccola tuberosità, e le fratture impattate in valgo. Le fratture isolate di trochite e trochine, sono in realtà piuttosto rare. Nelle fratture del trochite non è infrequente (circa 7-15%) la concomitanza con una lussazione anteriore di spalla. In presenza di un distacco del trochine, invece, dovrebbe essere sospettata una lussazione posteriore.
Controindicazioni invece comprendono un'estesa comminuzione, la presenza di osteoporosi, l'impossibilità a ottenere una riduzione accettabile a cielo chiuso, o la scarsa compliance del paziente nel rispettare le prescrizioni postoperatorie.
Le tecniche comprendono il pinning e la sintesi con viti lag percutanee, o la riduzione della frattura con un piccolo accesso (mini-open) solitamente trans-deltoideo, e stabilizzazione con pinning o viti lag, e talora la sutura delle tuberosità e il riempimento di un difetto osseo se presente.
La tecnica a cielo chiuso maggiormente utilizzata è le CRPP (Closed Reduction and Percutaneous Pinning), descritta per la prima volta da Jaberg [10].
Lo stesso Jaberg pone indicazione nelle fratture a 2 frammenti del collo chirurgico, e talora in quelle a 3 e 4 frammenti in presenza di buona qualità ossea.
Chiaramente, per questa tecnica a cielo chiuso, è mandatoria la scopia intraoperatoria. I pin o viti di Schanz, dovrebbero essere posizionati in configurazione divergente per ottimizzare la stabilità. Tre o 4 pin possono essere passati prossimalmente attraverso il collo chirurgico, e 1 o 2 dovrebbero essere posizionati attraverso il trochite e dentro la corticale mediale [11].
Recentemente è stata associata la fissazione esterna alle tecniche di pinning a cielo chiuso (Fig. 1). Blonna et

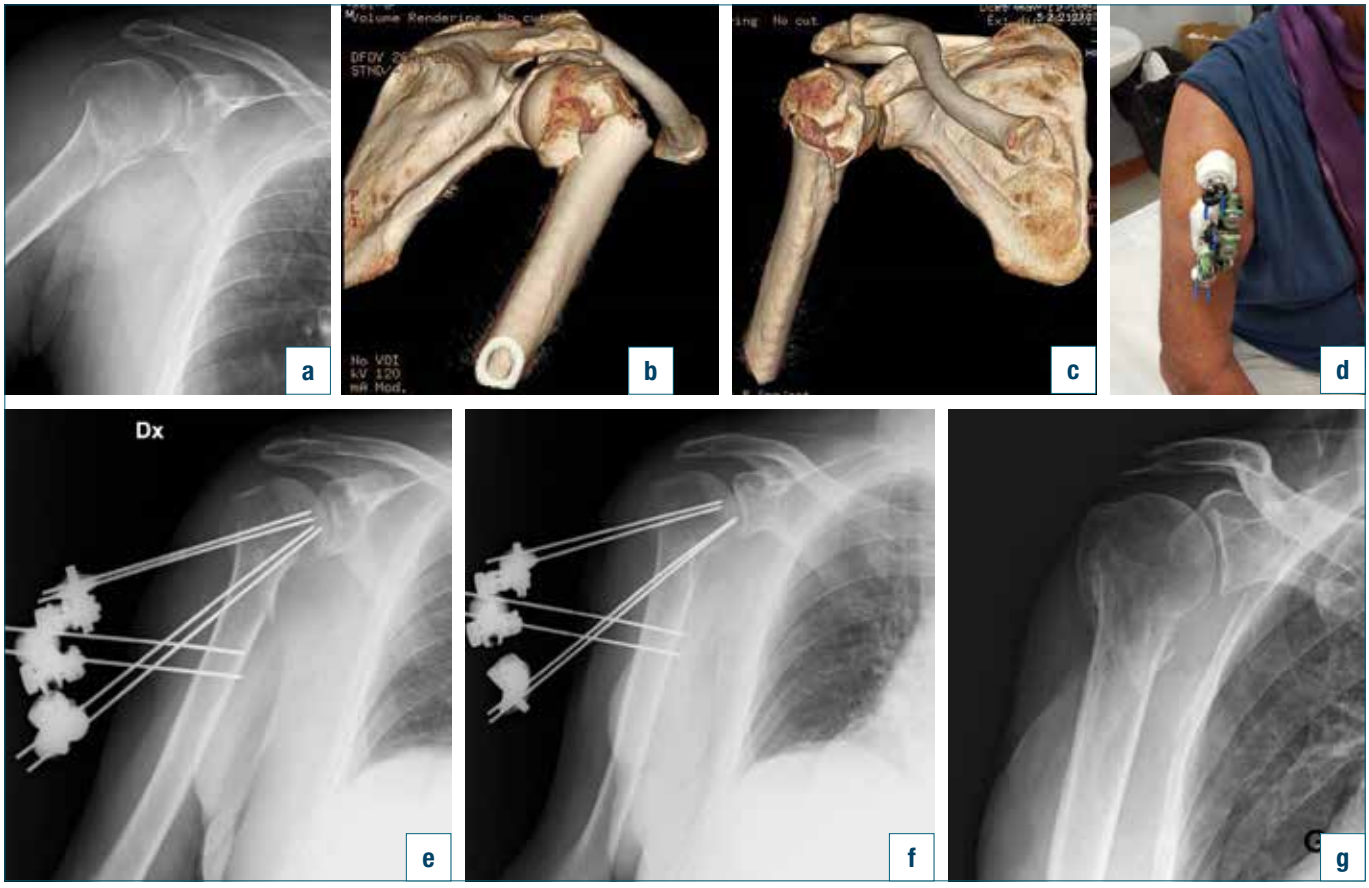

Figura 1. Paziente maschio, 63 anni. Frattura a 3 frammenti, visibile nella immagine Rx (A) nelle ricostruzioni TC 3D (B, C), trattata con pinning e fissatore esterno (D). Controllo radiografico e clinico (D) a 45 giorni dall'intervento chirurgico (E, F), e controllo a 3 mesi, dopo rimozione del FE a guarigione avvenuta (G).

al. [12] iniziano a utilizzare una tecnica ibrida nel 2008, con l'obiettivo di aggiungere una maggiore stabilità, data appunto dal fissatore esterno, alla infibulazione percutanea. Il razionale consiste nel modificare il punto di tenuta del device, spostandolo dall'osso spongioso che da una scarsa tenuta, alla corticale laterale che garantisce una maggiore tenuta. Un altro vantaggio è determinato dalla flessibilità del costrutto in termini di direzione e inclinazione dei pin, dove è tollerata una certa libertà nell'inserimento degli stessi. L'integrità della corticale laterale è fondamentale per questa tecnica, pertanto gli autori riportano come criteri di esclusione le fratture di tipo A3.3 e B2.3, dove è più indicata l'osteosintesi con placca.
Altri autori riportano risultati clinici e radiografici ottimi, anche in termini di soddisfazione del paziente, con l'uso del *Galaxy Fixation System* in una casistica di 32 pazienti, con un basso tasso di complicanze e nessuna pseudoartrosi [13].

Inchiodamento endomidollare

In letteratura vi sono diversi autori che sostengono che l'inchiodamento rappresenti una buona opzione anche nelle fratture a 3 e 4 frammenti [14, 15]. Sicuramente si tratta di un mezzo di sintesi poco invasivo, dove non è necessaria l'esposizione e la riduzione della frattura si ottiene a cielo chiuso. Inoltre, i sistemi di bloccaggio prossimale guidato, consentono una distribuzione tridimensionale delle viti, garantendo una buona stabilità.
Secondo alcuni autori [15], trova indicazione nelle fratture tipo III, IV.3, V.3, IV.4, V.4 e VI.3 della classificazione di Neer. Nelle fratture a 4 frammenti, sembra che non sia così importante la ricerca di una riduzione anatomica, quanto invece la presenza di contatto e di stabilità tra i frammenti, perché questo sistema funzioni e la frattura guarisca. Si è dimostrato un mezzo di sintesi efficace soprattutto in presenza di osteoporosi. I chiodi lunghi possono essere utilizzati in tutte le fratture con estensione diafisaria, nelle fratture della metafisi e nelle *impendig fractures*.
Non sono indicati nelle fratture tipo A1, C2 e C3 della classificazione AO, con una possibile indicazione relativa per quanto riguarda le C1.
I chiodi retti hanno il vantaggio di poter essere introdotti in modo percutaneo, medialmente alla inserzione della cuffia dei rotatori, e teoricamente non danneggiano la cuffia. Una condizione necessaria per il loro utilizzo, è che la frattura sia effettivamente riducibile con manovre a cielo chiuso.
Se confrontati con le placche [16 17], in letteratura vi sono studi che mostrano risultati simili nelle due diverse tecniche.
Zhu et al. [16], in uno studio prospettico randomizzato su 51 pazienti, ottengono risultati soddisfacenti in entrambi i gruppi senza differenze significative circa i risultati funzionali. Il tasso di complicanze era del 31% nel gruppo trattato con *Open Reduction Internal Fixation* (ORIF), rispetto al 4% nel gruppo trattato con chiodo endomidollare.
Dal punto di vista prettamente tecnico, l'inchiodamento può essere difficile, ma esistono degli accorgimenti intraoperatori che possono evitare il fallimento di questo mezzo di sintesi.
Così come in tutta la chirurgia delle fratture di omero prossimale, sono fondamentali le proiezioni radiografiche intraoperatorie.
Nella nostra U.O. effettuiamo sostanzialmente due proiezioni con il paziente posizionato in *beach chair*: la anteroposteriore vera di spalla e la proiezione assiale della testa dell'omero, che risulta cruciale per il controllo della posizione delle viti, sia nei chiodi, sia nell' ORIF (Fig. 2).
Come suggerito da Vallier [11], nelle fratture a 3 frammenti trattate con inchiodamento endomidollare, il trochite dovrebbe essere stabilizzato provvisoriamente con un filo di Kirschner prima di stabilire l'*entry point* del chiodo (Fig. 3). Inoltre, l'altezza ottimale del chiodo dovrebbe essere 3-4 mm al di sotto della cartilagine della testa, per evitare un conflitto con la cuffia [15].

ORIF con placche

Le fratture a 3 o 4 frammenti si associano a una maggiore complessità per la loro scomposizione e posizione dei frammenti in base alle tensioni indotte dalle inserzioni della cuffia dei rotatori. Nelle fratture con distacco del trochite, il sottoscapolare agisce sul trochine, ruotando internamente la testa dell'omero, e la superficie articolare guarda posteriormente. Nelle fratture a 3 frammenti con interessamento del trochine, la trazione del sovraspinato e del sottospinato sul trochite, ruota la testa esternamente e la superficie articolare guarda anteriormente.
Pertanto la riduzione indiretta può essere estremamente difficoltosa, e si preferisce eseguire una ORIF in modo da ripristinare i corretti rapporti anatomici tra la testa dell'omero e la diafisi e soprattutto con le tuberosità.
Generalmente l'uso delle placche è indicato nelle fratture a 2, 3 e 4 frammenti, nelle fratture impattate in valgo, in presenza di comminuzione metafisaria o del calcar. Sono invece controindicate nelle fratture con split della testa omerale, nelle fratture-lussazioni con alto rischio di necrosi avascolare e nelle fratture che coinvolgono > 40% della superficie articolare [18].
In una systematic review del 2008, Lanting et al. [19] analizzano 66 pubblicazioni, per un totale di 2155 pazienti. Questo studio conferma che vi è un'ampia varietà di trattamenti indicati per queste fratture, ma non individua un trattamento specifico.
Da questa analisi però gli autori evincono che nelle fratture a 3 frammenti, l'osteosintesi con placca da i risultati migliori, così come in generale le fratture (anche a 4 frammenti) impattate in valgo hanno una prognosi migliore.

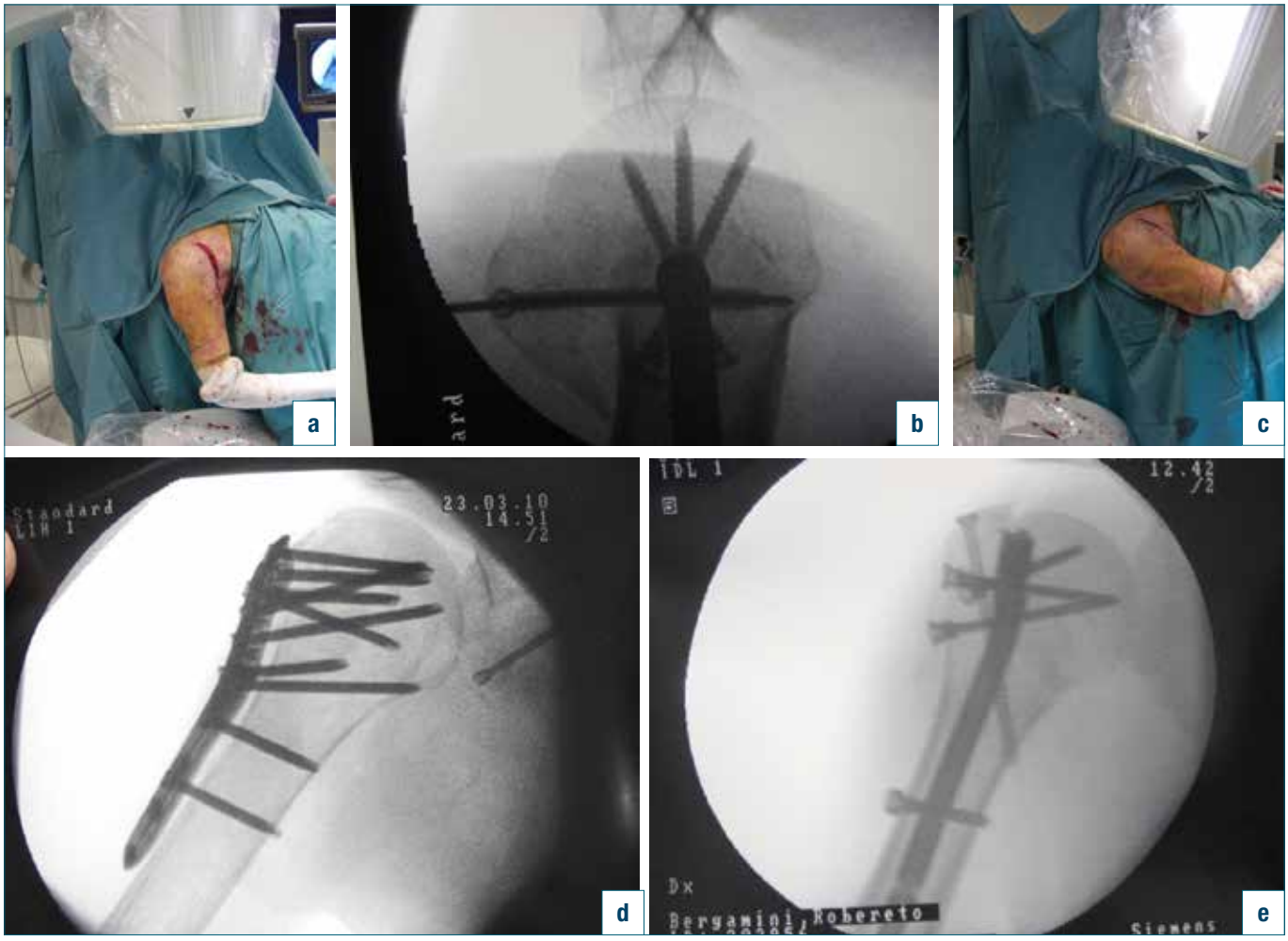

Figura 2. Proiezione assiale di omero intra-operatoria (A e B); e proiezione antero-posteriore vera di spalla intra-operatoria (C, D e E). Entrambe le proiezioni permettono di controllare la lunghezza e la direzioni delle viti.

Le placche bloccate con viti a stabilità angolare [11] danno buoni risultati nell'osso osteoporotico.
A prescindere dal tipo di placca, la sua posizione è cruciale per evitare che il sistema fallisca; questa dovrebbe essere:

- circa 5-8 mm distale rispetto all'apice del trochite, per evitare un conflitto con l'acromion o che le viti prossimali violino la testa omerale;
- allineata perfettamente lungo l'asse della diafisi omerale;
- leggermente posteriore (circa 2-4 mm) al solco bicipitale, nel rispetto del tendine bicipitale e della branca anteriore della arteria circonflessa omerale.

Inoltre è fortemente raccomandato (anche dall'AO), di utilizzare le viti del calcar nelle fratture scomposte in varo, soprattutto in presenza di comminuzione mediale.

Quando è coinvolta anche la piccola tuberosità, questa dovrebbe essere ridotta e fissata, anche con viti lag, oppure con delle suture attraverso la cuffia dei rotatori, che possono essere passate attraverso appositi fori della placca
Non è dimostrata la superiorità di un tipo di placca rispetto alle altre (placca a T, placca a L, placca a quadrifoglio, lama-placca ad angolo fisso), ma è dimostrata l'efficacia dell'augmentation con suture passanti per la placca, rispetto alla sola osteosintesi con placca [20].
Diversi autori enfatizzano il ruolo delle suture multiple, per contrastare le forze che le inserzioni della cuffia, esercitano sulle tuberosità, scomponendole. Tali suture, dovrebbero imbastire i tendini sovraspinato, sottospinato e sottoscapolare e agire come tirante sulle tuberosità per poi essere fissate sui fori della placca o alla testa delle viti.

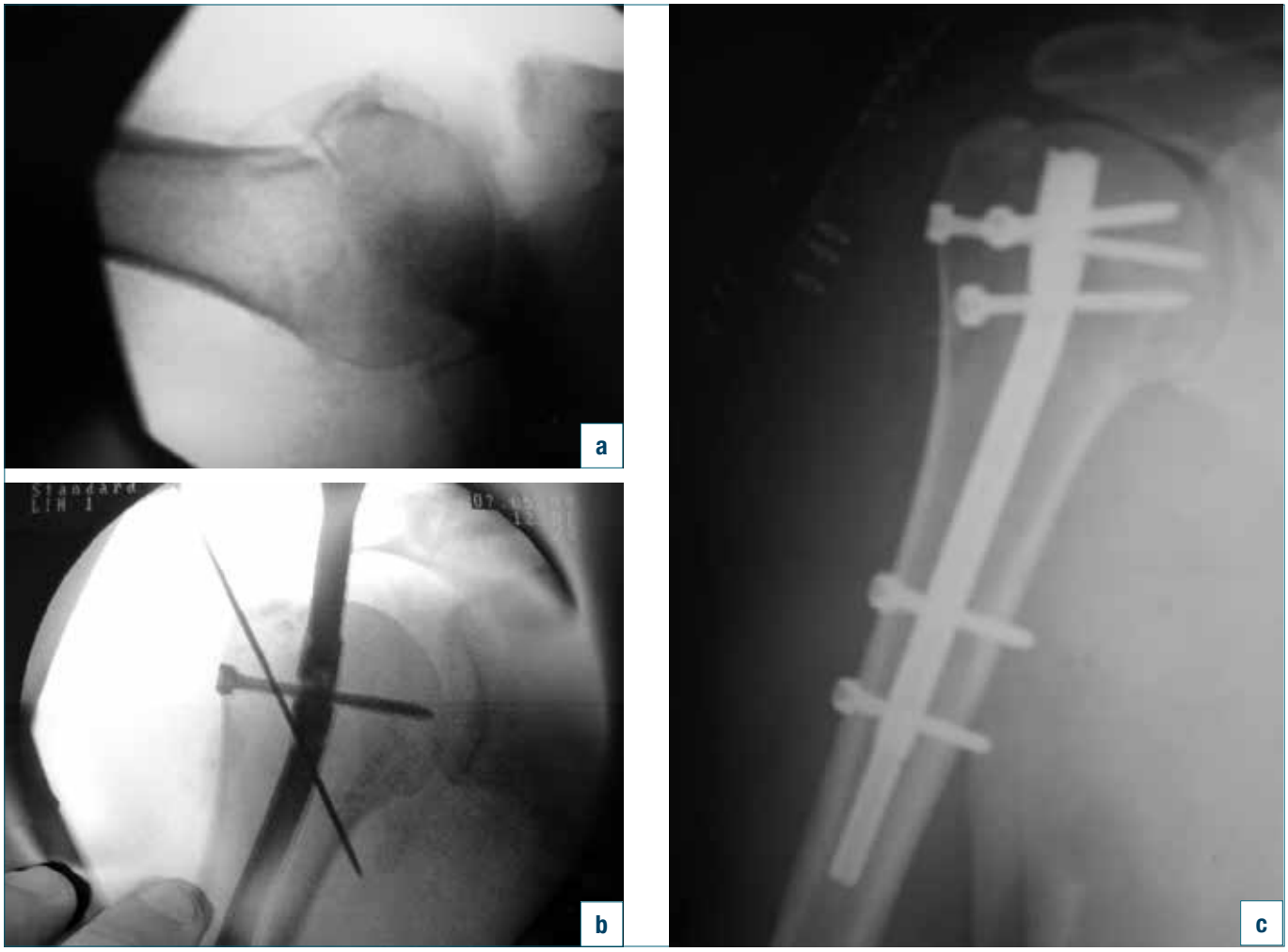

Figura 3. La proiezione assiale permette di visualizzare la frattura della grande tuberosità (A), che viene poi stabilizzata provvisoriamente con un filo di Kirschner durante le manovre di inserimento del chiodo (B). Controllo post-operatorio a 30 giorni (C).

Nella casistica di Badman et al. [20], gli autori riportano che nella maggior parte dei pazienti nei quali si sono verificate complicanze, erano presenti i criteri di Hertel [5] (ovvero una scomposizione del muro mediale > 2 cm e un calcar mediale < 8 mm di lunghezza), e che la combinazione delle suture e di innesti ossei strutturali in presenza di difetto osseo o importante comminuzione mediale, abbiano permesso di evitare la scomposizione con collasso della testa omerale.
Gardner et al. [21] asseriscono che le viti con direzione latero-mediale posizionate nella testa, non sono in grado di conferire stabilità alla colonna mediale; il supporto mediale può essere ottenuto in presenza di contatto corticale mediale o, in presenza di comminuzione mediale, posizionando le viti bloccate nella porzione infero-mediale della testa omerale (Fig. 4).

La sostituzione protesica

L'endoprotesi è indicata nelle fratture-lussazioni a 4 frammenti, nelle fratture ad alto rischio di necrosi avacolare, nelle fratture del collo anatomico, in quelle dove vi è uno split della testa > 40%, nelle lussazioni posteriori con impatto della superficie articolare > 40%, e in tutte le fratture a 4 frammenti dove, per il grado di comminuzione o la scarsa qualità ossea, non è indicata una ORIF.
La chiave per la riuscita di questo trattamento è eseguire l'intervento entro 2 settimane e ottenere una accurata ricostruzione delle tuberosità.
I vizi di consolidazione, la pseudoartrosi e il riassorbimento delle tuberosità determinano una instabilità dinamica dell'impianto.
L'endoprotesi, se confrontata con il trattamento conservativo nelle fratture a 4 frammenti del paziente anziano, risulta

Figura 4. Immagine di scopia intra-operatoria di osteosintesi con placca. Si noti la vite posizionata sul calcar, indicata dall'asterisco

in una qualità della vita significativamente migliore [22]. Sono note le difficoltà tecniche di questo tipo di intervento, soprattutto relativamente alla stabilizzazione delle tuberosità. Cosi come il corretto posizionamento della protesi, per cui un allungamento eccessivo determinerebbe dolore, e un eccessivo accorciamento comprometterebbe il ROM.
Secondo alcuni autori [11], i pazienti sottoposti a impianto di endoprotesi in acuto, vanno incontro a una perdita di funzionalità dell'arto, con rigidità e riduzione della forza.
Si potrebbe pensare che, nei pazienti anziani, l'endoprotesi non sia affidabile, per i problemi legati alle tuberosità, e pertanto, possa avere un razionale utilizzare un tipo di protesi che biomeccanicamente funziona senza tener conto delle tuberosità.
La protesi inversa è particolarmente indicata nei pazienti anziani, in presenza di una cuffia degenerata o insufficiente, e recentemente viene presa in considerazione in alternativa alla endoprotesi.
Gallinet et al. [23] in uno studio comparativo su 40 pazienti, riportano risultati migliori nel gruppo dei pazienti con la protesi inversa per quanto riguarda l'elevazione a l'abduzione, e risultati invece migliori circa la rotazione interna ed esterna nei pazienti con l'endoprotesi. Invece la qualità della vita espressa dai pazienti attraverso il questionario DASH, era migliore nel gruppo della protesi inversa.
Garrigues et al. [24], in uno studio comparativo retrospettivo condotto su 23 pazienti, riportano risultati clinici sostanzialmente migliori, e statisticamente significativi, nei pazienti con protesi inversa, nei punteggi delle schede di valutazione *Single Assessment Numeric Evaluation* (SANE), Penn (University of Pennsylvania), American Shoulder and Elbow Society (ASES), e *European Quality of Life Questionaire-5 Domain (*EQ5D), rispetto al gruppo con l'endoprotesi. Inoltre, riportano risultati migliori statisticamente significativi, nei gradi di elevazione ed extrarotazione della spalla, sempre nel gruppo della protesi inversa.
Si tratta comunque di un'indicazione abbastanza recente, esistono studi in letteratura, condotti su casistiche esigue, ma che mostrano buoni risultati nell'uso della protesi inversa per le fratture complesse del paziente anziano. In presenza di un'indicazione alla protesizzazione, i chirurghi più esperti, possono certamente prenderla in considerazione come opzione.

Conclusioni

Come si può evincere da questa trattazione, le opzioni di trattamento per le fratture dell'omero prossimale, sono le più svariate. In letteratura la qualità dell'evidenza è bassa e non è sufficiente per supportare un trattamento specifico rispetto agli altri [19].
Nel paziente anziano, il trattamento chirurgico deve essere atto a migliorare la qualità della vita, e diventa quasi obbligatorio in presenza di concomitanti fratture di femore prossimale, o bilaterali di omero, sempre più frequenti in una popolazione fragile.
A prescindere dal mezzo di sintesi utilizzato, elenchiamo di seguito le 5 cose da fare e da non fare nelle fratture dell'omero prossimale [25], anche dettate dalla nostra esperienza.

Cosa fare:

1. *Dare supporto alla testa e colmare con innesti ossei i difetti se presenti*. Non accettare un difetto mediale che lascia la testa non supportata. Possono essere utilizzati anche innesti strutturali intramidollari.
2. *Riparare i tessuti molli*. Eseguire quindi suture per facilitare e mantenere la riduzione, contrastando le forze di scomposizione in varo esercitate dalla cuffia.
3. *Regolarizzare la parte prossimale della diafisi lateralmente se necessario*, in modo da posizionare la testa in valgo, mantenendo il supporto mediale.

4. *Ottenere proiezioni intra-operatorie perfette*. Fare le prove delle proiezioni prima di fare il campo e usare immagini della spalla controlaterale per avere un template di come ripristinare le tuberosità.
5. *Preparati ad accettare una riduzione non anatomica*. Focalizzati nel ridurre il varo, ridurre le tuberosità posizionandole alla corretta altezza e creare il supporto mediale. Non preoccuparti se per raggiungere tali obiettivi è necessario impattare o accorciare un po'.

Cosa non fare:

1. *Accettare il varo*. Non accettare la testa posizionata in varo, e cerca di ridurla ad ogni costo, usando le suture come tirante per ottenere il valgo.
2. *Deperiostare eccessivamente tutti i frammenti e eseguire una toilette ricercata del focolaio di frattura*. Non è necessario ottenere una riduzione anatomica nelle fratture comminute, piuttosto concentrati nel ripristinare i rapporti tra testa e tuberosità con la diafisi.
3. *Un accorciamento > 2 cm*. Nelle fratture molto comminute, può essere necessario un accorciamento per ottenere supporto mediale, e allineamento neutro o in valgo, ma un accorciamento > 2 cm può esitare in una sublussazione gleno-omerale e insufficienza del deltoide.
4. *Violare l'osso subcondrale con le viti*. Le viti devono essere più corte di almeno 5 mm rispetto all'osso subcondrale. Controlla la lunghezza intraoperatoriamente con scopie in intra ed extrarotazione.
5. *Mobilizzare in modo troppo aggressivo nel post-operatorio*. I pazienti anziani tollerano una immobilizzazione sino a 4-6 settimane senza significative conseguenze nella funzionalità della spalla. Nei pazienti giovani con fratture in 3 o 4 frammenti, preferisci la rigidità al fallimento catastrofico dell'impianto.

Bibliografia

1 Konrad GG, Mehlhorm A, Kühle J, et al. *Proximal humerus fractures – current treatment options*. Acta Chir Orthop Traumatol Cech 2008;75:413-42.

2 Neer CS. *Shoulder Reconstruction*. Philadelphia: WB Saunders 1990, pp. 363-398.

3 Neer CS. *Displaced proximal humeral fractures*. I. Classification and evaluation. J Bone Joint Surg Am 1970;52:1077-89.

4 AO/OTA Fracture and Dislocation Classification Compendium. *J Orthop Trauma 2018;32(1)*. https://classification.aoeducation.org/compendium.html

5 Hertel R, Hempfing A, Stiehler M, Leunig M. *Predictors of humeral head ischemia after intracapsular fracture of the proximal humerus*. J Shoulder Elbow Surg 2004;13:427-33.

6 Velkes S. *Beilinson-Rabin Medical Center, Israele*. AO Advanced Course, Pacengo di Lazise, Italy Mar 2016.

7 Hawkins RJ, Stranges G. *Three-and four-part proximal humerus fractures*. AAOS Instructional Course (course number 127), San Diego March 2017.

8 Handoll HHG, Ollivere BJ, Rollins KE. *Interventions for treating proximal fractures in adults*. Cochrane Database Syst Rev 2012;12:CD000434.

9 Rangan A, Handoll H, Brealey S, et al.*; Profher Trial Collaborators*. Surgical vs nonsurgical treatment of adults with displaced fractures of the proximal humers: the Profher randomized clinical trial. JAMA 2015;313:1037-47.

10 Jaberg H, Warner JJ, Jakob RP. *Percutaneous stabilization of unstable fractures of the humerus*. J Bone Joint Surg AM 1992;74:508-15.

11 Vallier HA. *Treatment of proximal humerus fractures*. J Orthop Trauma 2007;21:469-76.

12 Blonna D, Castoldi F, Scelsi M, et al. *Hybrid technique: potential reduction in complications related to pin mobilization in the treatment of proximal humeral fractures*. J Shoulder Elbow Surg 2010;19:1218-29.

13 D'Ambrosi R, Palumbo F, Barbato A, et al. *A prospective study for the treatment of proximal humeral fractures with the Galaxy Fixation System*. Muscoloskelet Surg 2017;101:11-7.

14 Blum J, Hansen M, Rommens PM. *Angle-stable intramedullary nailing of proximal humerus fractures with the PHN*. Oper Orthop Traumatol 2009;21:296-311.

15 Linhart W, Grossterlinden L, Kschowak P, et al. *Antegrade nailing of humeral head fractures with captured*. J Orthop Trauma 2007;21:285-94.

16 Zhu Y, Lu Y, Shen J, et al. *Locking intramedullary nails and locking plates in the treatment of two-part proximal humeral surgical neck fractures*. J Bone Joint Surg 2011;93:159-68.

17 Lekic N, Montero N, Takemoto RC, et al. *Treatment of two-part proximal humerus fractures: intramedullary nail compared to locked plating*. Hosp Special Surgery J 2012;8:86-91.

18 Throckmorton TW. *Techniques for surgical management of displaced proximal humerus fractures using pre-contoured humeral locking plates*. AAOS Instructional Course (course number 127), Orlando March 2016.

19 Lanting B, MacDermid J, DrosdowechD, et al. *Proximal humeral fractures: a systematic review of treatment modalities*. J Shoulder Elbow Surg 2008;17:42-54.

20 Badman B, Frankle M, Keatings C, et al. *Results of proximal humeral locked plating with supplemental suture fixation of rotator cuff*. JSES 2010:616-24.

21 Gardner MJ, Weil Y, Barker JU, et al. *The importance of medial support in locked plating of proximal humerus fractures*. J Orthop Trauma 2007;21:185-91.

22 Olerud P, Ahrengart L, Ponzer S, et al. *Hemiarthroplasty versus nonoperative treatment of displaced 4-part proximal humeral fractures in elderly patients: a randomized controlled trial*. J Shoulder Elbow Surg 2011;20:1025-33.

23 Gallinet D, Clappaz P, Garbuio P, et al. *Three or four parts*

complex proximal humerus fractures: hemiarthroplasty versus reverse prosthesis: a comparative study of 40 cases. Orthop Traumatol Res 2009;95:48-55.

24 Garrigues GE, Johnston PS, Pepe MD, et al. *Hemiarthroplasty versus reverse total shoulder arthroplasty for acute proximal humerus fractures in elderly patients*. Orthopedics 2012;35(5):e703-8.

25 Horwitz D. *Tips and tricks in problem fractures - proximal humerus fractures do's and don'ts*. AAOS Instructional Course (course number 134), Las Vegas March 2015.

Giornale Italiano di Ortopedia e Traumatologia
2018;44(Suppl. 1):S49-S52

Le fratture di polso

Wrist Fractures

B. Di Maggio[1]
G. Correra[2]
P. Sessa[3]
M.A. Nicolella[1]
J. Mercurio[2]
G. Scaravilli[1]

[1] UOC Ortopedia e Traumatologia, P.O. Piedimonte Matese ASL CE; [2] DU di Sanità Pubblica, U.O.C. Ortopedia e Traumatologia AOU Policlinico Federico II, Napoli; [3] Orthopaedic Oncology Department, CTO, Roma

Riassunto

La frattura rappresenta una patologia estremamente frequente a livello dell'articolazione del polso. L'incidenza è variabile da 2,4 a 10/1000 individui con due picchi in età giovane - adulta principalmente negli uomini caratterizzata da traumi ad alta energia ed un altra nei soggetti con età ≥ 65 dove il sesso femminile è interessato in misura maggiore, solitamente, determinati da traumi a bassa energia. L'A.O. classifica le fratture di polso in base alla sede, alla comminuzione dei frammenti e quindi alla scomposizione. Naturalmente, accanto alla valutazione di tali parametri oggettivi sarà egualmente importante la stima da parte dell'ortopedico delle "caratteristiche del paziente" (età, richiesta funzionale, condizioni cliniche, dominanza dell'arto, ecc.). Gli autori riportano la loro esperienza nel trattamento delle fratture di polso.

Parole chiave: polso, fratture, radio, ulna, placca, fissazione esterna

Summary

The fracture represents an extremely frequent pathology in the wrist joint. The incidence varies from 2.4 to 10/1000 individuals with two peaks at a young age - adult mainly in men characterized by high-energy trauma and another peak in subjects aged ≥65 where the female sex is more affected. The A.O. classifies wrist fractures by location and comminution of the fragments. Naturally, alongside the evaluation of these objective parameters, It will be equally important the evaluation by the orthopedic of the "patient characteristics" (age, functional requirement, clinical conditions, limb dominance, etc.). The authors report their experience in the treatment of wrist fractures.

Key words: *wrist, fractures, radius, ulna, treatment, plate, external fixation*

La frattura rappresenta una patologia estremamente frequente a livello dell'articolazione del polso: per la precisione, la frattura di polso è l'evento traumatico più usuale a carico dell'arto superiore nei soggetti anziani (età ≥ 65) ed il radio è l'osso lungo del corpo che più di tutti va incontro a fratture. L'incidenza è variabile da 2,4 a 10/1000 individui con due picchi in età giovane-adulta principalmente negli uomini caratterizzata da traumi ad alta energia ed un altra nei soggetti con età ≥ 65 dove il sesso femminile è interessato in misura maggiore, solitamente, determinati da traumi a bassa energia. Il rapporto maschio:femmina, comunque, è di circa 5:1. Il prototipo del paziente è rappresentato, quindi, da una donna di ca. 60 anni, in salute ed indipendente dal punto di vista motorio [1-3].

I traumi ad alta energia sono caratterizzati da diversi meccanismi traumatici (schiacciamento, traumi diretti ed indiretti, ecc.). In questo tipo di fratture, la scomposizione e la comminuzione dei frammenti e l'interessamento dei tessuti molli risultano strettamente dipendenti dall'energia del trauma. Nelle fratture derivanti da traumi a bassa energia, sostenute da fragilità ossea su base osteoporotica, il meccanismo traumatico caratteristico è la caduta con arto superiore atteggiato a difesa a polso esteso.

L'A.O. classifica le fratture di polso in base alla sede, alla comminuzione dei frammenti e quindi alla scomposizione (Fig. 1). Oltre alla classificazione A.O. però è necessaria uno studio accurato della frattura in base alle caratteristiche radiografiche. In particolare Lafontaine et al. hanno elencato una serie di parametri da tenere in considerazione nella valutazione di una frattura di radio distale, utili, anche, per orientarsi verso la scelta del trattamento da eseguire successivamente alla diagno-

Indirizzo per la corrispondenza:
Bruno Di Maggio
UOC Ortopedia e Traumatologia, P.O. Piedimonte Matese ASL CE
bdimaggio@inwind.it

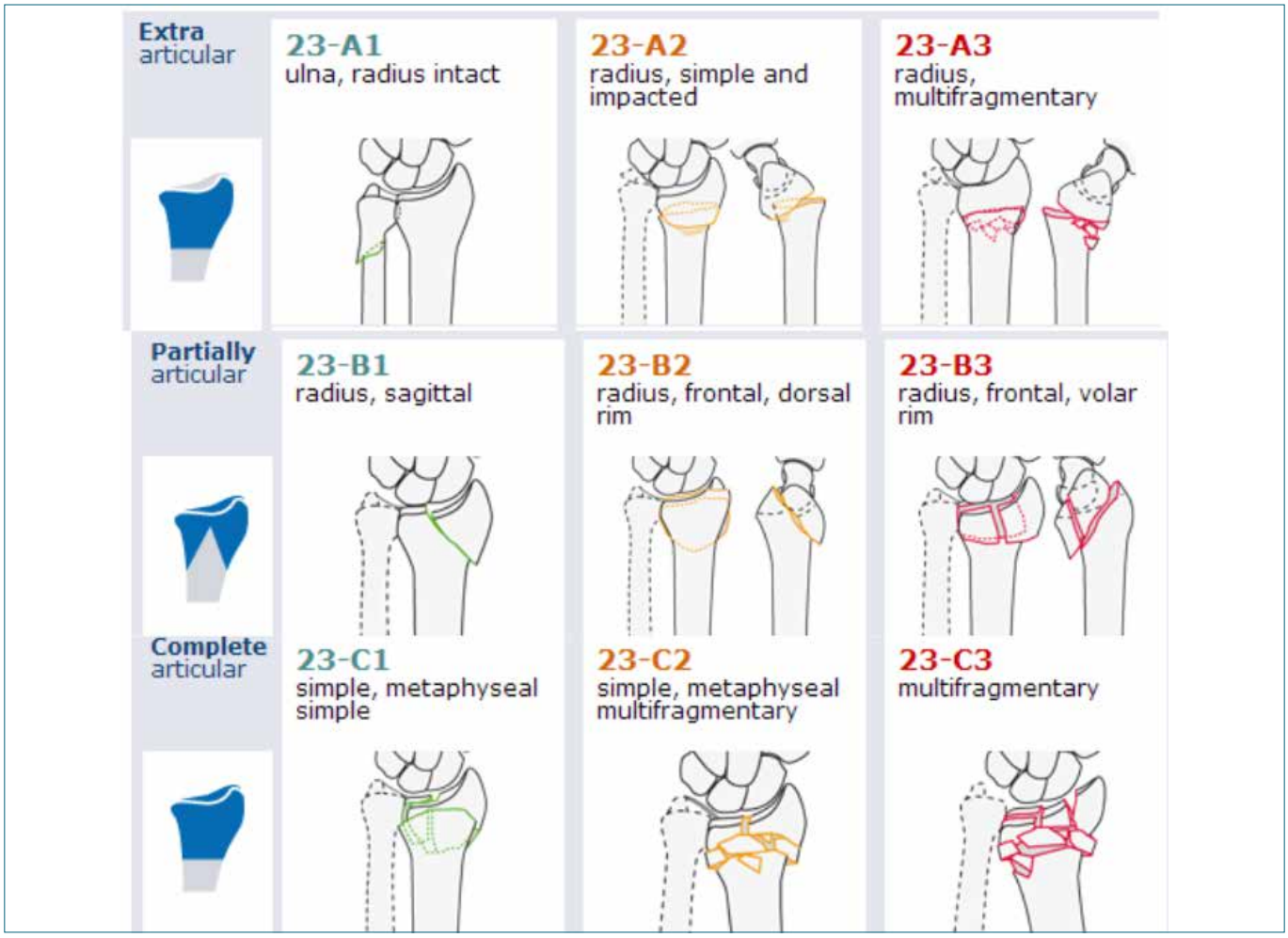

Figura 1. AO Surgery Reference: Classificazione per il radio distale - Distal Forearm Classification.

si. Le caratteristiche da ricercare, infatti, sono delle ottime indicatrici del grado di stabilità della frattura:

- angolazione dorsale del frammento radiale distale > 20°;
- comminuzione dorsale;
- estensione articolare della rima di frattura;
- età superiore ai 60 aa.;
- associazione di frattura ulnare [4].

Naturalmente, accanto alla valutazione di tali parametri oggettivi sarà egualmente importante la stima da parte dell'ortopedico delle "caratteristiche del paziente" (età, richiesta funzionale, condizioni cliniche, dominanza dell'arto, ecc), in maniera tale che la successiva fase di trattamento possa orientarsi nella direzione più corretta possibile sulla scorta del maggior numero di informazioni reperite. L'azione terapeutica potrà, così, concretizzarsi nell'attuazione di un protocollo di tipo conservativo od al contrario in un tipo di trattamento invasivo, quindi chirurgico.

Nel primo caso, si valuta, allora, la possibilità di immobilizzazione e riduzione della frattura in gesso. Risulta ovvio riservare tale trattamento sono le fratture stabili e composte di tipo A non comminutee di tipo B1. L'apparecchio gessato deve immobilizzare l'articolazione a monte ed a valle della frattura, anche secondo le ultime direttive A.O. includere il braccio nell'apparecchio può essere superfluo [5]. Da ricordare come sia sconsigliato eccedere nella riduzione in deviazione ulnare o radiale.

Una via di mezzo può essere intrapresa quando ci si trova di fronte a fratture di tipo A non comminute extrarticolari scomposte ed instabili: è il pinning. Questa tecnica consiste nella solidarizzazione dei frammenti di frattura con fili di K secondo diversi schemi descritti da vari autori: men-

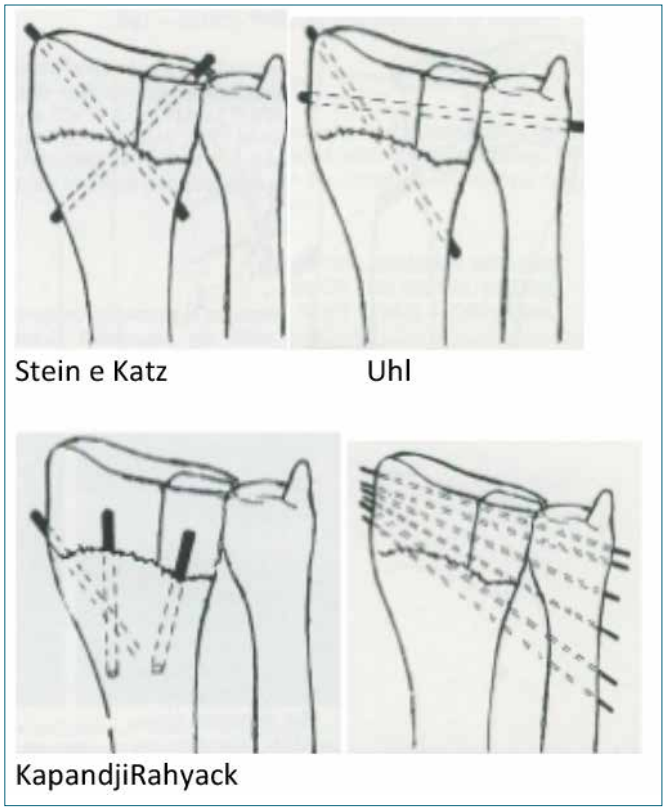

Figura 2. Tecniche di riduzione e sintesi con pinning.

Figura 3. In alto: osteosintesi con placca e viti a stabilità angolare. In basso: osteosintesi con fissatore esterno

zione meritano le tecniche si Stein e Katz (pinning della stiloide radiale e del radio dorsale), di Uhl (Pinning della stiloide radiale e radio ulnare distale), di Kapandji (triplice pinningintrafocale) e di Rahyack (pinning ulnare con fissazione della radio ulnare distale) (Fig. 2).
Le fratture di tipo A.3, di tipo B e di tipo C comminute e scomposte godranno di un trattamento di tipo chirurgico. Nell'ambito di quest'ultimo sicuramente il F.E. e la placca volare sono tra i più utilizzati (Fig. 3). Il F.E. presenta degli indubbi vantaggi relativi alla scarsa invasività dell'impianto, alla rapida mobilizzazione, al riallineamento con ripristino della lunghezza e delle rotazioni, buona ricostruzione anatomica articolare radio-carpale ed altezza radiale, ma comunque l 'impianto della placca volare rappresenta la scelta primaria perché permette una perfetta ricostruzione anatomica anche in caso di marcata comminuzione e di scarsa qualità ossea, inoltre, consente una diminuzione dei tempi di immobilizzazione e favorisce un più rapido ritorno alla attività giornaliere [3].Come descritto da Vanhaecke et al. il rispetto delle indicazioni all'impianto di placca volare di radio distale rappresentano uno dei parametri da rispettare per garantire il successo della chirurgia. Le controindicazioni generali all'impianto di placca volare sono: l'uso di anestesia locale, la presenza di infezioni locali o generalizzate e lo stato dei tessuti molli; controindicazioni relative alla frattura sono rappresentate dalla presenza di frattura tipo Barton, fratture-lussazioni di polso, frattura isolata di stiloide radiale, fratture anche articolari ed impattate dorsalmente ma con corticale volare integra [6 7].
L'A.A.O.S. nelle sue linee guida consiglia l'approccio chirurgico quando, dopo riduzione della frattura, l'altezza radiale è > 3 mm, il tilt dorsale è > 10°, in presenza di scomposizione articolare. È altresì suggerito, nel caso di terapia incruenta, l'utilizzo di immobilizzazione rigida in luogo docce o tutori amovibili [7].
Per ciò che concerne i risultati a breve e lungo termine delle due vie chirurgiche citate, dobbiamo dire che Williksen et al. nel loro lavoro di paragone a 5 aa. dell'impianto di F.E. e placca volare hanno ratificato una significativa differenza di score (Quick-DASH score) a favore della placca

volare solo nel grado di supinazione ottenuto e nella varianza ulnare [8]. È pur vero, però, che nella metanalisi di Li Hai et al. la placca volare mostrava migliori risultati al Quick-DASH score a 3, 6 e 12 mesi [9].
In conclusione, ciò che si deduce dalla letteratura è come sia egualmente importante la clinica rispetto all'atto chirurgico poiché un'esatta valutazione radiografica e un corretto inquadramento del paziente permettono di porre l'indicazione più idonea al caso in esame: ciò è garanzia di successo nel trattamento delle fratture di polso.

Bibliografia

1 Bonafede M, Espindle D, Bower AG. *The direct and indirect costs of long bone fractures in a working age US population*. J Med Econ 2013;16:169e78.
2 Vergara I, Vrotsou K, Orive M, et al. *Wrist fractures and their impact in daily living functionality on elderly people: a prospective cohort study*. BMC Geriatrics 2016;16:11.
3 Couzens GB, Peters SE, Cutbush K, et al. *Stainless steel versus titanium volar multi-axiallocking plates for fixation of distal radiusfractures: a randomised clinical trial*. BMC Musculoskeletal Disorders 2014;15:74.
4 Lafontaine M, Hardy D, Delince PH. *Stability assessmente of dital radial fracture*. Injury 1989;20:208-10.
5 Vanhaecke J, Fernandez DL. *DVR plating of distal radius fractures*. Injury 2015;46:S33-6 doi: 10.1016/j.injury.2015.08.010. Epub 2015 Aug 28.
6 Di Maggio B, Sessa P, Mantelli P, et al. *PEEK radiolucent plate for distal radius fractures: multicentre clinical results at 12 months follow up*. Injury 2017;48:S34-S38. doi: 10.1016/S0020-1383(17)30655-1.
7 http://www.*orthoguidelines*.org/topic?id=1003
8 Williksen JH, Husby T, Hellund JC, et al. *External fixation and adjuvant pins versus volarlocking plate fixation in unstable distal radius fractures: a randomized, controlled study with a5-year follow-up*. J Hand Surg Am 2015;40:1333-40.
9 Li-Hai Z, Ya-Nan W, Zhi M, et al. *Volar locking plates versusexternal fixation for the treatment of unstable distal radius fractures: ameta-analysis of randomized controlled trials*. J Surg Res 2015;193:324e333.

Giornale Italiano di Ortopedia e Traumatologia
2018;44(Suppl. 1):S53-S61

M. Palmieri
B. Pavolini
R. Coppini
A.M. Ginese
M. Maggi
P. Morreale
C. Pagliantini

Ospedale dell'Alta Val D'Elsa, Poggibonsi (SI)

Le fratture di ginocchio nel paziente anziano

Fractures around the knee in elderly patients

Riassunto

Le fratture periarticolari del ginocchio sono spesso difficili e complesse da trattare. L'osteosintesi richiede prolungati tempi postoperatori di scarico dell'arto per la frequente difficoltà ad ottenere una sintesi stabile, con aumentata frequenza di complicanze correlate al decubito. Gli obiettivi del trattamento sono il controllo del dolore, la precoce mobilizzazione, la prevenzione delle complicanze e la riduzione della necessità di ulteriori interventi.

La riduzione aperta e sintesi interna (ORIF) spesso esita in una perdita di riduzione, che favorisce l'artrosi e l'eventuale necessità di sostituzione protesica.

La stabilizzazione articolare con fissatore esterno e sintesi di minima percutanea con viti, dopo ripristino della corretta interlinea articolare è da scegliere in presenza di edema e sofferenza dei tessuti molli, come prima cura ma anche come trattamento definitivo della frattura.

La protesi di ginocchio eseguita dopo il fallimento della sintesi è più complicata, con risultati inferiori ed aumentata frequenza di complicanze.

I risultati migliori si ottengono utilizzando la protesi come trattamento della frattura, anche se sono comunque inferiori a quelli delle protesi impiantate in elezione.

L'indicazione alla sostituzione protesica in caso di frattura sono: artrosi preesistente, fratture bicondilari del femore, pazienti non in grado di eseguire carico parziale, o quelli in cui è preferibile eseguire un unico intervento.

Parole chiave: anziano, ginocchio, osteoporosi, frattura, trattamento

Summary

Periarticular fractures of the knee are generally complex and difficult to treat. Osteosynthesis requires prolonged postoperative non weight-bearing for frequent difficulty of achieving stable fixation and an elevated risk of decubitus-related complications. The goals of treatment include pain control, early mobilization, avoidance of complications and minimizing the need for further surgery.

Open reduction and internal fixation (ORIF) frequently results in loss of reduction, which can result in post-traumatic arthritis and the occasional conversion to total knee replacement. TKR after failed internal fixation is challenging, with modest functional outcomes and high complication rates. TKR undertaken as threatment of the initial fracture has better results than late TKR, but does not match the outcome of primary TKR.

Early TKR can be considered for those patients with pre-existing arthritis, bicondylar femoral fractures, those who would be unable to comply with weight bearing restrictions, or where a single definitive procedure is required.

Keywords: elderly, *knee, osteoporosys, fracture, management*

Introduzione

Circa la metà di tutte le fratture periarticolari del ginocchio avvengono in pazienti osteoporotici [1] con più di 50 anni, in seguito a traumi a bassa energia.

L'obiettivo del trattamento è il controllo del dolore, la precoce mobilizzazione, il ripristino della funzione e della mobilità, e la riduzione della possibile necessità di ulteriori interventi, prevenendo le complicanze.

Il trattamento di riduzione aperta e sintesi interna (ORIF) [2] è il gold standard nei giovani, ma nell'anziano osteoporotico ci sono alcune particolarità legate alla sintesi di queste fratture [3]. Queste includono non solo considerazioni chirurgiche circa

Indirizzo per la corrispondenza:
Michele Palmieri
Ospedale dell'Alta Val D'Elsa, Poggibonsi (SI)
michele.palmieri@uslsudest.toscana.it

la comminuzione dei frammenti e la scarsa qualità ossea, ma anche la valutazione delle comorbidità presenti, e la necessità di una precoce mobilizzazione.
L'incidenza annuale delle fratture del ginocchio nella popolazione è pari a circa 13/100000 adulti.
Circa l'86% delle fratture del femore distale avvengono in pazienti > 70 aa, mentre circa il 24% delle fratture della tibia prossimale avvengono in pazienti > 65 aa.
Negli anziani osteoporotici il risultato della riduzione e sintesi è spesso non soddisfacente [4].
Le complicanze includono la perdita di riduzione, l'artrosi postraumatica, i difetti di consolidazione, la pseudoartrosi, la rigidità e complicanze mediche legate alla prolungata immobilizzazione.
Alla luce di queste considerazioni, alcuni Autori [5] hanno proposto l'utilizzo della protesi totale di ginocchio per il trattamento acuto di queste fratture nel paziente anziano [6].
Le classificazioni più utilizzate per le fratture della tibia prossimale sono quella AO e quella di Schatzker, per il femore distale invece la più utilizzata è quella AO.
Sebbene le classificazioni possono essere utili per pianificare il tipo di trattamento, altre valutazioni influenzano la scelta nel paziente anziano. La presenza di osso di scarsa qualità, osteoporotico, la impossibilità a rispettare le indicazioni di divieto di carico nel post-operatorio aumentano il rischio di perdita della riduzione.
Le patologie di ordine generale, concomitanti, vanno stabilizzate prima di poter intervenire. La presenza di artrosi antecedente al trauma o la concomitante presenza di importanti lesioni capsulo-legamentose o cartilaginee può indirizzare il chirurgo verso un intervento di sostituzione protesica invece che di riduzione e sintesi [7].
La presenza di ferite penetranti e la esposizione del focolaio di frattura richiedono un debridement della lesione, con fissazione esterna temporanea.
Una notevole tumefazione controindica un intervento aperto fino alla sua risoluzione, per evitare problematiche di deiscenza dei tessuti molli.
Gli esami diagnostici di inquadramento sono radiografici, e TC, che consentono di valutare il grado di comminuzione, il tipo di frattura e di eseguire la pianificazione preoperatoria. Raramente può essere richiesta una RMN per la valutazione delle lesioni capsulo-legamentose associate.

Trattamento conservativo

Il trattamento non chirurgico dovrebbe essere riservato a quei casi in cui l'anatomia articolare e l'allineamento dell'arto sono conservati, con restrizione del carico ma, allo stesso tempo, precoce mobilizzazione dell'articolazione, oppure nei casi di rischio chirurgico troppo elevato per le scarse condizioni generali del paziente, come ad esempio nello scompenso cardiaco avanzato.

Riduzione aperta e sintesi interna (ORIF)

La riduzione e sintesi chirurgica delle fratture articolari scomposte dei piatti tibiali, e intercondilari del femore, è lo standard nei pazienti giovani, ma nei pazienti anziani, osteoporotici i risultati sono spesso insoddisfacenti.
Le fratture tibiali tipo Schatzker I-II-IV riguardano un solo frammento articolare sottoposto al carico, sono di solito ridotte e quindi sintetizzate con placche a stabilità angolare, che assicurano una migliore tenuta nell'osso osteoporotico. L'orientamento delle viti deve essere in senso posterolaterale o posteromediale nella tibia prossimale, in quanto queste regioni sono quelle a densità ossea migliore. (Figg. 1, 2)
Le fratture di Schatzker tipo V e VI (bicondilari) richiedono spesso due placche contrapposte per sostenere entrambe le colonne: mediale e laterale.
L'edema dei tessuti molli, spesso associato a queste fratture, limita il grado di dissezione possibile. Spesso è preferibile eseguire l'intervento in due fasi: rinviare il trat-

Figura 1.

Figura 2.

tamento definitivo di 1 o 2 settimane, fino al miglioramento delle condizioni locali, in modo da poter utilizzare in maniera sicura un doppio accesso: anterolaterale e posteromediale.
In alternativa in queste fratture si può utilizzare un solo accesso ed una sola placca a stabilità angolare per gestire entrambe le colonne, ma la colonna più lontana dalla placca è più a rischio di collasso.
L' affossamento articolare è tipico, nelle fratture di Schatzker II III e IV.
L'obiettivo del trattamento è il ripristino dell'anatomia evitando una esposizione eccessiva [8].
Diversi studi suggeriscono che incongruità articolari da 2 mm a 10 mm possono essere tollerate, a patto però che sia conservato il corretto allineamento dell'arto.
La riduzione intraoperatoria delle superfici articolari può essere eseguita con l'ausilio dell'amplificatore di brillanza, o dell'artroscopia.
In teoria la seconda tecnica consentirebbe anche di trattare le eventuali lesioni associate dei menischi o i corpi mobili osteocondrali, ma nella realtà della sala operatoria spesso si assiste allo stravaso del liquido di irrigazione nei tessuti molli della gamba, con ulteriore tumefazione locale e perdita dei reperi, e spesso la visualizzazione non è nitida, per cui c'è bisogno di associare l'utilizzo dell'amplificatore di brillanza.
Dopo la riduzione delle superfici articolari si procede agli innesti ossei o dei sostituti ossei ed al posizionamento delle viti subcondrali. Il cemento di calcio fosfato, così come gli innesti ossei eterologhi di banca si sono dimostrati più stabili dei frammenti ossei autologhi nel sostenere la riduzione [9] (Figg. 3-6)
Nonostante tutte le precauzioni citate, un certo grado di affossamento articolare è prevedibile quando la frattura è complessa, oppure il paziente non è in grado di astenersi dal carico nel periodo postoperatorio [10].
Una parziale perdita della riduzione si verifica, infatti, nel 30-79% dei pazienti anziani.
I fattori preoperatori che influenzano la perdita della riduzione includono: l'età, l'osteoporosi, la comminuzione ed il grado di scomposizione dei frammenti.
Il carico dovrebbe avvenire ad almeno dieci settimane dalla sintesi per ridurre il rischio di scomposizione.
Sembra comunque che esista una scarsa correlazione tra il grado di scomposizione finale della frattura articolare tibiale ed il risultato clinico, in quanto tale struttura tollera

Figura 3.

Figura 4.

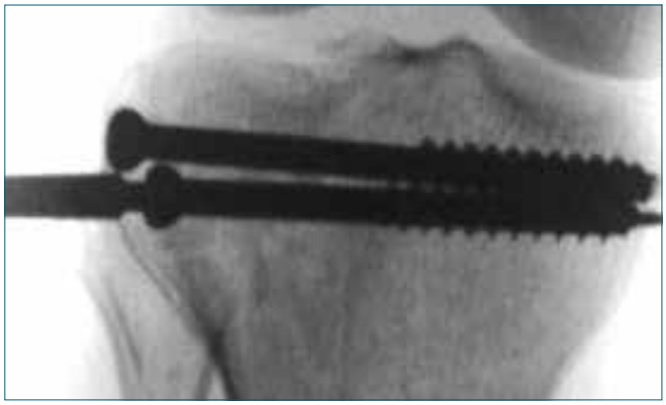

Figura 5.

Figura 6.

bene l'incongruità e le lesioni legamentose e dei menischi sono molto rare in queste fratture dell'anziano, perché il trauma che le determina è spesso a bassa energia [11].
Il trattamento delle fratture intercondiliche del femore distale prevede l'utilizzo di lame placca, viti condilari dinamiche, chiodi retrogradi con viti condilari, e placche a stabilità angolari [12].
L'attuale tendenza è orientata verso le placche a stabilità angolare, perché offrono una stabilità sovrapponibile alle lame placca, sono semplici da usare, e riducono la aggressività periostale, che facilita la consolidazione.
Nelle fratture AO tipo B e C (intrarticolari, intercondilari) il primo passo è la sintesi con viti dei condili e dei frammenti residui attraverso un accesso laterale o anterolaterale.
Nelle fratture tipo B segue l'applicazione di una placca a stabilità angolare per dare sostegno alla sintesi.
Nelle fratture tipo C la epifisi deve essere sintetizzata alla diafisi prossimale del femore, o attraverso l'utilizzo di un chiodo retrogrado [13], il che spesso risulta difficoltoso per la presenza delle viti condiliche e per la difficoltà ad ottenere un corretto allineamento, oppure attraverso le placche a stabilità angolare [14], che sono più pratiche.
In letteratura ci sono ancora pochi studi sul trattamento di questo tipo di fratture e con casistiche ridotte e follow-up brevi. Sembra che l'età del paziente al momento della frattura ed il grado di comminuzione, anche in questo caso, siano i fattori predisponenti alla degenerazione artrosica articolare, ma che quest'ultima non influenzi il risultato clinico finale, con il 73% dei pazienti anziani soddisfatti del risultato ottenuto.

Complicanze

Il peggioramento della artrosi preesistente, nonostante la ricostruzione articolare avvenga in maniera anatomica, si manifesta nel 27%-59% dei casi, ma spesso è ben tollerata dai pazienti anziani, forse per le ridotte richieste funzionali, tanto che la percentuale di conversione in protesi è pari al 7,9%.
I fattori che predispongono ad un peggioramento della artrosi sono: lesioni legamentose, pregresse meniscectomie, lesioni cartilaginee, una non corretta ricostruzione della superficie articolare ed il malallineamento assiale e rotazionale.
La rigidità è una complicanza frequente dopo frattura del piatto tibiale, legata alla lesione del retinacolo estensore e della superficie cartilaginea. La cicatrizzazione dell'apparato estensore, le aderenze, con o senza artrofibrosi, favorite dalla prolungata immobilizzazione, riducono di frequente l'articolarità. Una fissazione stabile dei frammenti, una aggressione dei tessuti molli minima, associata alla precoce mobilizzazione riducono la rigidità postoperatoria.
Problemi di cicatrizzazione della ferita sono comuni dopo la sintesi della tibia prossimale, e possono determinare complicanze devastanti come le infezioni profonde. La sofferenza dei tessuti molli è spesso sottostimata. L'accesso chirurgico attraverso cute contusa, associata ad ampia esposizione per il posizionamento delle placche, spesso contribuisce alla sofferenza cutanea. Un attento timing dell'intervento, associato a dissezione extraperiostale e a limitata dissezione dei frammenti ossei, invece, riducono la probabilità di infezione.
Consigliamo l'utilizzo di fissatori esterni, associati a sintesi di minima dei frammenti, eseguita in maniera percutanea

o con minimi accessi, soprattutto in caso di grave comminuzione e di associata sofferenza dei tessuti molli, come prima fase di un trattamento in due tempi o come procedura definitiva. (Figg. 7-8)
La presenza di una infezione profonda con ascessualizzazione richiede un intervento di revisione, con rimozione dei mezzi di sintesi e toilette locale, spesso con chiusura parziale dei tessuti molli e secondario lembo di scorrimento cutaneo alla risoluzione della secrezione.
La pseudoartrosi è più frequente nelle fratture tipo VI di Schatzker (Fig. 9), alla giunzione metafisi-diafisi, in seguito a fratture con severa comminuzione, ad una fissazione poco stabile, al fallimento di un innesto osseo, al fallimento meccanico dell'impianto o per infezione, anche di basso grado. Diventa complesso trattare questa complicanza perché spesso ci si ritrova in presenza di osteoporosi secondaria, ampie cicatrici dei tessuti molli, per la vicinanza dell'articolazione, e la necessità di un innesto osseo e nuova sintesi, se non c'è infezione, oppure la rimozione dei frammenti necrotici, il posizionamento di spaziatori in cemento antibiotato, e la fissazione esterna, se la pseudoartrosi è infetta.

Sostituzione protesica

L'utilizzo di una protesi totale di ginocchio per il trattamento di una frattura articolare tibiale o femorale distale, in presenza di una pregressa artrosi sintomatica può essere intuitivo [15]. I benefici vanno dalla mobilizzazione ed il carico precoce, ai risultati incoraggianti anche in presenza di lesioni legamentose associate, alla possibilità di evitare successivi interventi [16].
Le indicazioni sono: pregressa artrosi sintomatica, impossibilità al carico parziale nel postoperatorio, distruzione

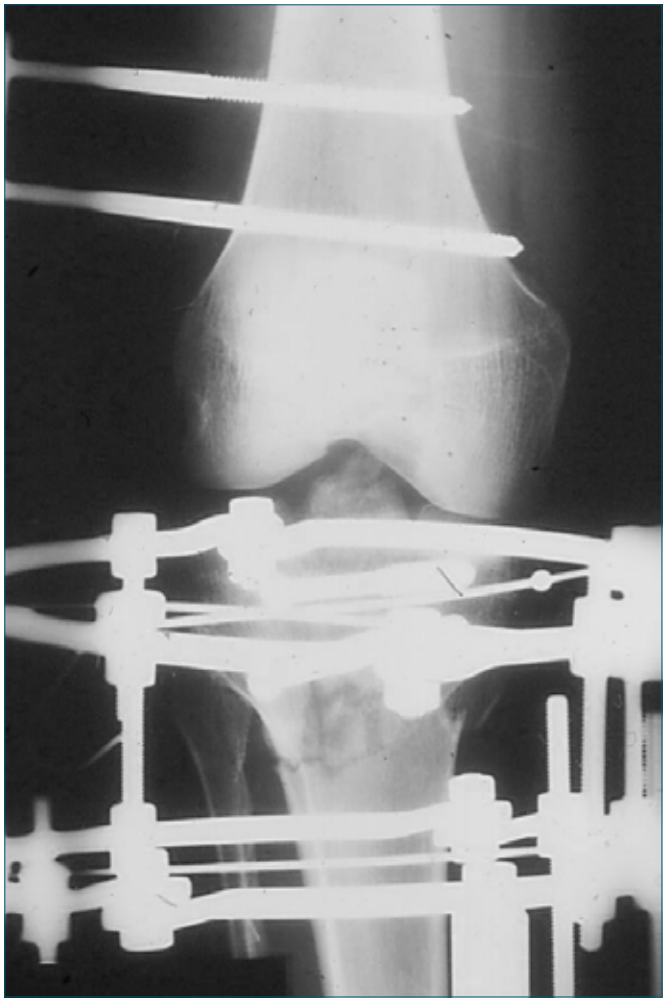

Figura 7.

Figura 8.

Figura 9.

importante della superficie articolare con difetto non ricostruibile, scarsa qualità ossea, instabilità combinata e la presenza di comorbidità associate [17].
Le controindicazioni sono: la presenza di infezione, lesioni non ricostruibili dell'apparato estensore, lesioni nervose associate (come quelle del nervo femorale), oppure una severa comminuzione metafisaria.
Dal punto di vista tecnico è più semplice sezionare il femore distale fratturato, che la tibia prossimale, per la necessità di preservare le inserzioni dell'apparato estensore e flessore [18].
Per consentire il carico precoce i frammenti di frattura devono essere sintetizzati in maniera stabile e protetti dal carico utilizzando steli femorali e tibiali.
Gli affossamenti contenuti del piatto tibiale possono essere colmati con cemento se inferiori ad 1 cm o con osso spongioso se superiori. Gli affossamenti non contenuti invece richiedono augments e steli. Le fratture unicondilari (Schatzker I, II, IV) richiedono l'utilizzo di steli tibiali, associati alla sintesi se il frammento è abbastanza grande.
Le fratture tipo V e VI riguardano entrambi i condili e sono particolarmente difficili da trattare, richiedendo l'utilizzo di placche a stabilità angolare e di steli protesici.
La frattura tipo IV riguarda la tuberosità tibiale anteriore, e rappresenta una controindicazione relativa alla protesizzazione, per il rischio di pseudoartrosi e conseguente deficit dell'apparato estensore.
Per quanto riguarda le fratture femorali distali l'utilizzo di una protesi pone il chirurgo di fronte ad una scelta: se conservare o meno il femore distale. La resezione è tecnicamente più semplice, ma implica la necessità di utilizzare una protesi vincolata per sopperire alla mancanza dei legamenti collaterali (Figg. 10, 11).
Spesso l'osso è di scarsa qualità e il diametro diafisario più largo, per cui la scelta ricade su protesi cementate e non a press fit. La rotazione e altezza della componente femorale vengono ricostruite riducendo provvisoriamente i frammenti della frattura e misurando la distanza dell'interlinea articolare dalla rima di frattura, e utilizzando l'asse trans-epicondilare.
Viceversa l'eventuale conservazione del femore distale risulta poco pratico per diversi motivi.

Figura 10.

Figura 11.

La preparazione dei condili fratturati e la loro resezione risulta difficoltosa ed è necessaria la loro riduzione e fissazione temporanea prima del posizionamento delle componenti definitive.
La fissazione dei frammenti del femore distale richiede, inoltre, l'utilizzo non solo dello stelo protesico, ma anche di ulteriori mezzi di sintesi.
La protesizzazione della rotula è fortemente raccomandata, perché riduce la possibilità di eventuali revisioni.
Come per la revisione delle PTG, anche nelle fratture va utilizzato il minor grado di vincolo possibile tra le componenti. Spesso è sufficiente una protesi postero stabilizzata, magari con inserto stabilizzante varo-valgo in caso di instabilità laterale o flessoria. L'utilizzo di impianti vincolati se il deficit legamentoso è più grave, o di tipo combinato [19].
Molto difficili da trattare risultano le fratture associate di tibia e femore (ginocchio flottante).

Il risultato della sostituzione protesica nelle fratture del ginocchio è migliore se eseguita come trattamento della frattura, rispetto a quella eseguita per il fallimento della sintesi [20].
I risultati sono migliori nelle fratture isolate dei piatti tibiali rispetto a quelle del femore distale [21 22]. Il carico precoce è concedibile e le complicanze spaziano dall'8% al 42% con bassi tassi di revisione [23].
Le protesi eseguite nei fallimenti di sintesi, invece, hanno una probabilità di revisione pari all'8-20%, con un tasso di complicanze del 24-48% legate alla persistenza del dolore, alla rigidità e riduzione della funzione.
Anche dal punto di vista tecnico protesizzare un fallimento di sintesi è più complesso, e sono maggiori sono i rischi di infezione profonda, lesione del tendine rotuleo, lesione dei legamenti collaterali, con maggiore difficoltà alla cicatrizzazione della ferita.
I pazienti trattati con ORIF necessitano di astensione dal carico per circa dieci settimane, basandosi sui controlli radiografici eseguiti periodicamente.
La consolidazione richiede circa 4 mesi per essere completa ed il recupero funzionale definitivo avviene in circa 2 anni. Per i pazienti trattati con PTG il recupero definitivo avviene invece in circa 1 anno.

Discussione

In letteratura ci sono pochi studi circa le fratture del ginocchio nel paziente anziano, tuttavia alcune osservazioni sembrano essere unanimi. Il loro trattamento è complicato. La riduzione aperta e sintesi interna, eseguita spesso con placche a stabilità angolare, frequentemente esita in una perdita di riduzione, il che facilita l'insorgenza di artrosi postoperatoria ed occasionalmente la necessità di una revisione con protesi.
La sostituzione protesica eseguita dopo una sintesi fallita è tecnicamente più complicata, con risultati funzionali modesti ed alta percentuale di complicanze.
Trattare queste fratture con una protesi invece sembra dare risultati migliori, un tasso di sopravvivenza maggiore e minori complicanze, anche se il risultato non è paragonabile a quello delle protesi eseguite in elezione.
Una controindicazione relativa alla protesi è la avulsione della tuberosità tibiale anteriore, in quanto la pseudoartrosi di questo frammento è difficile da gestire dopo una protesi totale di ginocchio. Altre possibili problematiche riguardano l'apparato estensore, le cicatrici pregresse, la pseudoartrosi legata anche a possibili infezioni di basso grado, il malallineamento, la rigidità articolare, l'instabilità.
Dovrebbe essere utilizzato il minor grado di vincolo delle componenti necessario, per ridurre il rischio di mobilizzazione secondaria della protesi.

Data la alta percentuale di perdita di riduzione in questi pazienti trattati con ORIF, si potrebbe eseguire un trattamento iniziale indirizzato alla miniinvasività, al mantenimento del corretto allineamento dell'arto ed alla precoce mobilizzazione, utilizzando sintesi di minima percutanea con minima esposizione, o addirittura evitando l'intervento, con tutori articolati (Figg. 12, 13).
Se dovesse essere necessaria una protesi successiva, il tipo di intervento risulterebbe più agevole.
Attualmente la necessità di revisione protesica dopo il fallimento della sintesi è infrequente [24], ed il trattamento per questo tipo di fratture rimane l'ORIF o la fissazione esterna, associata a sintesi di minima percutanea dopo ripristino della interlinea articolare, nella maggioranza dei casi.
In letteratura ancora non c'è chiarezza su quali tipi di frattura richiedano una protesi come primo trattamento.
Il chirurgo dovrebbe valutare la possibilità di una protesi in pazienti con preesistente artrosi sintomatica, nei pazienti non in grado di attenersi alla restrizione del carico postoperatorio, nelle fratture molto comminute come le AO tipo C del femore distale, o in quei pazienti in cui è preferibile evitare la possibilità di un eventuale secondo intervento.

Figura 12.

Figura 13.

Conclusioni

La ricostruzione articolare rappresenta l'opzione di scelta nelle fratture del ginocchio del paziente anziano. Raramente viene eseguita una protesi totale come primo trattamento. L'indicazione protesica negli anziani è legata alla difficoltà di osservare il divieto di carico nel postoperatorio, nelle gravi comminuzioni, in presenza di artrosi avanzata prima del trauma. È fortemente raccomandato l'uso di sistemi modulari con gradi di vincolo adeguati e la protesizzazione della rotula.
La sostituzione protesica eseguita negli esiti di una sintesi fallita mostra risultati peggiori, con un più alto tasso di complicanze. Sono comuni problemi dell'apparato estensore nei pazienti con fratture tipo Schatzker IV.

Bibliografia

[1] Court-Brown CM, Caesar B. *Epidemiology of adult fractures: a review*. Injury 2006;37:691-7.

2 Bohm ER, Tufescu TV, Marsh JPJ. *The operative management of osteoporotic fractures of the knee: to fix or replace?* Bone Joint Surg Br 2012;94:1160-9.
3 Bonnevialle P, Feron JM. *Fractures of the over 80 years old*. Rev Chir Orthop Reparatrice Appar Mot 2003;89(suppl 5):S129-82.
4 Bell KM, Johnstone AJ, Court-Brown CM, Hugues SP. *Primary knee arthroplasty for distal femoral fractures in elderly patients*. J Bone Joint Surg Br 1992;74:400.
5 Ries MD. *Primary arthroplasty for management of osteoporotic fractures about the knee*. Curr Osteoporos Rep 2012;10:322-7.
6 Boureau F, Benad K, Putman S, et al. *Does primary total knee arthroplasty for acute knee joint fracture maintain autonomy in the elderly? A retrospective study of 21 cases*. Orthop Traumatol Surg Res 2015;101:947-51.
7 Parratte S, Bonnevialle P, Pietu G, et al. *Primary total knee arthroplasty in the management of epiphyseal fracture around the knee*. Orthop Traumatol Surg Res 2011;97:S87-94.
8 Hsu CJ, Chang WN, Wong CY. *Surgical treatment of tibial plateau fracture in elderly patients.* Arch Orthop Trauma Surg 2001;21:67-70.
9 Biyani A, Reddy NS, Chaudury J, et al. *The results of surgical management of displaced tibial fractures in the elderly.* Injury 1995;26:291-7.
10 Keating JF. *Tibial plateau fractures in the older patient.* Bull-Hosp Jt Dis 1999;58:19-23.
11 Bonnevialle P, Feron JM. *Fractures of the over 80 years old.* Rev Chir Orthop 2003;89:2S129-82.
12 Wong MK, Leung F, Chow SP. *Treatment of distal femoral fractures in the elderly using a less invasive plating technique.* Int Orthop 2005;29:117-20.
13 Gynning JB, Hansen D. *Treatment of distal femoral fracture with intramedullary supracondylar nails in elderly patients*. Injury 1999;30:43-6.
14 Smith TO, Hedges C, Mac Nair R, et al. *The clinical and radiological outcomes of the LISS plate for distal femoral fractures: a systematic review.* Injury 2009;40:1049-63.
15 Rolston LR, Christ DJ, Halpern A, et al. *Treatment of supracondylar fractures of the femur proximal to a total knee arthroplasty. A report of four cases.* J Bone Joint Surg Am 1995;77:924-31.
16 Yoshino N, Takai S, Watanabe Y, et al. *Primary total knee arthroplasty for supracondylar/condylar femoral fracture in osteoarthritic knee.* J Arthroplasty 2001;16:471-5.
17 Nau T, Pflegerl E, Erhart J, et al. *Primary total knee arthroplasty for periarticular fractures.* J Arthroplasty 2003;18:968-71.
18 Killian U. *Total knee replacement for primary treatment of intra-articular head fractures in elderly patients*. Unfallchirurg 2003;106:1046-50.
19 Mounasamy V, Ma SY, Schoderbek RJ, et al. *Primary total knee arthroplasty with condylar allograft and MCL reconstruction for a comminuted medial condylar fracture in an arthritic knee. A case report*. Knee 2006;13:400-3.
20 Saleh KJ, Sherman P, Katkin P, et al. *Total knee arthroplasty after open reduction and internal fixation of fractures of the tibial plateau: a minimum five years follow-up study*. J Bone Joint Surg Am 2001;83:1143-8.
21 Nourissat G, Hoffman E, Hémon C, et al. *Total knee arthroplasty for recent severe fracture of the proximal tibial epiphysis in the elderly subject.* Rev Chir Orthop Reparatrice Appar Mot 2006;92:242-7.
22 Levy O, Salai M, Ganel A, et al. *The operative results of tibial plateau fractures in older patients: a long-term follow-up and review.* Bull Hosp Jt Dis 1993;53:15-6.
23 Rosen AL, Srauss E. *Primary total knee arthroplasty for complex distal femoral fractures in elderly patients*. Clin Orthop 2004;425:101-5.
24 Massin P, Bonnin M, Parratte S, et al. *The French Hip Knee Society (SFHG): total knee replacement in post-traumatic arthritic knees with limitation of flexion.* Orthop Traumatol Surg Res 2011;97:28-33.

Giornale Italiano di Ortopedia e Traumatologia
2018;44(Suppl. 1):S62-S64

G. Strigini[1]
F. Quattrini[1]
L. Ghidoni[1]
V. Burgio[1]
G. Bellina[1]
C. Artoni[2]
C. Ciatti[1]
P. Maniscalco[1]

[1] Ospedale Civile "Guglielmo da Saliceto", Piacenza; [2] Dipartimento di Ortopedia e Traumatologia, Università degli Studi di Parma

Le fratture di caviglia

Ankle fractures

Riassunto
Le fratture di caviglia sono lesioni frequentemente osservate nella nostra esperienza.
In questo lavoro presentiamo la nostra esperienza in questo genere di lesioni con particolare riferimento al tipo di trattamento chirurgico utilizzato nelle diverse fratture che possono riguardare la regione e in situazioni particolari come nelle fratture esposte o con compromissione dei tessuti molli.

Parole chiave: caviglia, pilone tibiale, chiodo, carbonio

Summary
Ankle fractures arelesionsc frequently observed in our clinical experience.
In this paper we present our experience in this kind of lesions with particular reference to the surgical treatment used in the different fractures that can affect the region, with particular interest to situations like exposed fractures or lesions with important soft tissue damage.

Keywords: ankle, *tibial plafond, nail, carbon fiber*

Introduzione

Le fratture di caviglia sono tra le lesioni più frequenti in traumatologia. Si dividono fondamentalmente in fratture del pilone tibiale riguardanti il terzo distale di tibia e fratture malleolari (43 e 44 sec. la classificazione AO).
Sono fratture che derivano spesso da traumi ad alta energia nei pazienti giovani, classicamente in seguito a traumi sportivi o incidenti stradali, o traumi a bassa energia di tipo distorsivo.
In questo lavoro riportiamo brevemente l'esperienza della nostra clinica nel trattamento di queste lesioni.

Materiali e metodi

In questo lavoro riportiamo l'esperienza della nostra clinica nel trattamento delle fratture 43 e 44 sec. AO, con particolare riferimento al tipo di trattamento utilizzato nei diversi pattern di lesione osservato e in presenza delle gravi complicanze che possono osservarsi in questa regione.

Discussione

Per quanto riguarda le fratture del tipo 43 sec. AO va evidenziato come spesso si possano avere complicanze a livello dei tessuti molli e insorgenza di sindrome compartimentale a causa delle caratteristiche anatomiche della regione e dell'alta energia implicata nei traumi all'origine delle lesioni.
Nella nostra esperienza i trattamenti utilizzati sono essenzialemente l'inchiodamento endomidollare e la fissazione esterna monoassiale.
Il trattamento con inchiodamento endomidollare è utilizzato nella quasi totalità delle fratture chiuse o con esposizione di grado fino a Gustilo 3 A trattate entro 8 ore dal trauma. I risultati ottenuti sono buoni grazie alla scarsa invasività sui tessuti molli che spesso non sono in condizioni ottimali e alla possibilità di concedere un carico immediato al paziente.

Indirizzo per la corrispondenza:
Giacomo Strigini
Ospedale Civile "Guglielmo da Saliceto", Piacenza
giacomo.strigini@virgilio.it

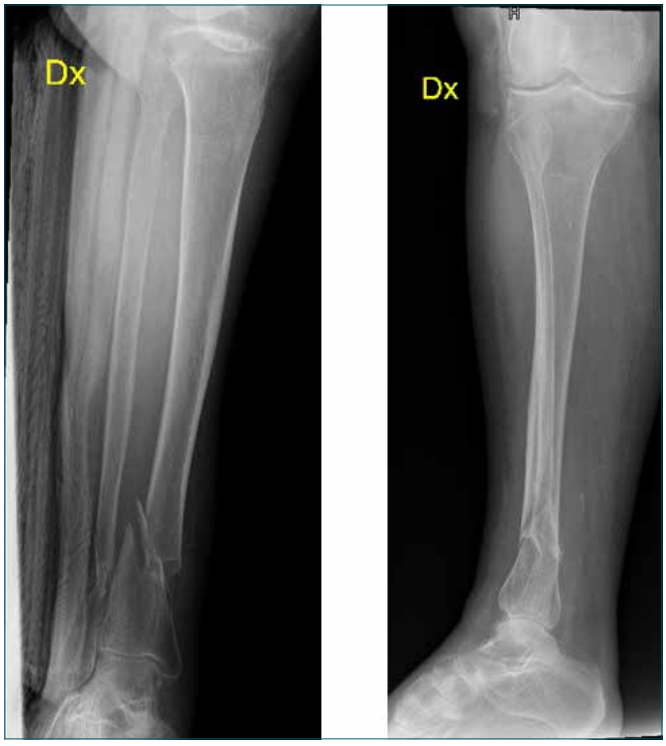

Figura 1. Frattura terzo distale di tibia.

Figura 2. Controllo dopo trattamento con chiodo endomidollare.

L'indicazione a questo tipo di trattamento è stata allargata dalle caratteristiche dei chiodi di ultima generazione, che consentono di trattare fratture anche estremamente distali offrendo la possibilità di posizionare le viti di bloccaggio distali negli ultimi 3 centimetri del device (Figg. 1-2).
Nei casi con grave esposizione o in presenza di una sindrome compartimentale la nostra scelta cade sulla fissazione monoassiale.
Questo trattamento è caratterizzato da una scarsissima invasività e spesso può essere utilizzato come trattamento definitivo qualora si ottenga un buon allineamento dei capi di frattura.
Per quanto riguarda le fratture malleolari o comunque riguardanti la superfice articolare il nostro approccio cambia completamente, dovendo porsi come obbiettivo la riduzione anatomica del piano articolare.
Im questa sede utilizziamo il trattamento con placca e viti nella maggior parte dei casi.
In particolare nel nostro centro abbiamo maturato una buona esperienza con le nuove placche in fibra di carbonio.
Queste placche sono caratterizzate da un modulo di elasticità simile all'osso corticale, elevata resistenza e biocompatibilità e soprattutto dalla radiotrasparenza, che in questa sede è di grande aiuto sia nella riduzione della frattura che nel consentire una valutazione radiografica della guarigione della lesione nel follow-up (Figg. 3-4).

Conclusione

Le fratture di caviglia sono lesioni che abbracciano una grande varietà di pattern fratturativi differenti e in cui il trat-

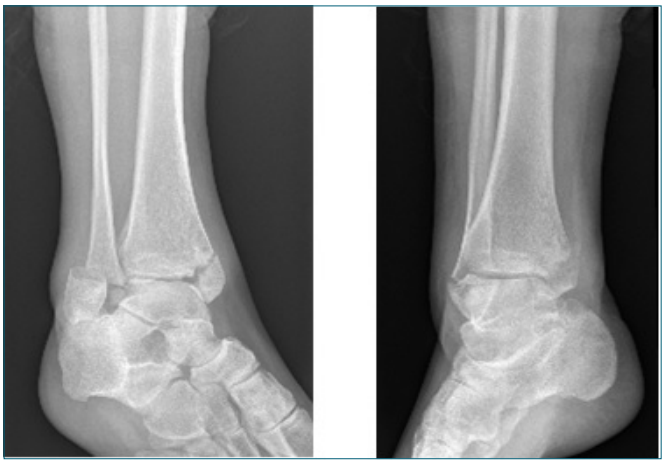

Figura 3. Frattura trimalleolare caviglia dx.

Figura 4. Controllo dopo osteosintesi con placca in carbonio e viti.

tamento è reso spesso difficile dalla concomitanza di problematiche a livello dei tessuti molli.
Il trattamento chirurgico deve quindi mirare da un lato a rispettare quanto più possibile il comparto muscolo-cutaneo già interessato da lesioni di varia gravità e contemporaneamente a concedere un carico precoce al paziente e a ripristinare in maniere quanto più possibile anatomica la superfice articolare per offrire una restitutio ad integrum al paziente e un recupero funzionale precoce.

Bibliografia di riferimento

Caforio M, Perugia D, Colombo M, et al. *Preliminary experience with Piccolo Composite™, a radiolucent distal fibula plate, in ankle fractures.* Injury 2014;45 Suppl 6:S36-8. doi: 10. 1016/j. Injury. 2014. 10. 020. Epub 2014 Oct 29.

Guzzini M, Lanzetti RM, Lupariello D, et al. *Comparison between carbon-peek plate and conventional stainless steal plate in ankle fractures. A prospective study of two years follow up.* Injury. 2017 Jun;48(6):1249-1252. doi:10. 1016/j. injury. 2017. 03. 035. Epub 2017 Mar 27.

Maniscalco P, Rivera F, Bertone C, et al. *Three years of experience with the clos nail for tibial shaft fractures.* Acta Biomed 2002;73:57-61.

Marcus MS, Yoon RS, Langford J, et al. *Is there a role for intramedullary nails in the treatment of simple pilon fractures? Rationale and preliminary results.* Injury 2013;44:1107-11. doi: 10. 1016/j. injury. 2013. 02. 014. Epub 2013 Apr 6.

Polat A, Kose O, Canbora K, et al. *Intramedullary nailing versus minimally invasive plate osteosynthesis for distal extra-articular tibial fractures: a prospective randomized clinical trial.* J Orthop Sci 2015;20:695-701. doi: 10. 1007/s00776-015-0713-9. Epub 2015 Mar 21.

Giornale Italiano di Ortopedia e Traumatologia
2018;44(Suppl. 1):S65-S69

N. Santori
A. Bertino
D. Potestio

Casa di Cura Città di Roma

La chirurgia riparativa artroscopica in rapporto a variabilità e complessità delle lesioni articolari

Arthroscopic hip preserving surgery and its correlation to variable and complex articular lesions

Riassunto

L'artroscopia dell'anca è una procedura chirurgica che dagli inizi degli anni 2000 è in continua e rapida crescita. Parallelamente alla crescita di questa procedura vi è stato un progressivo miglioramento degli strumenti e delle tecniche chirurgiche. Una notevole spinta alla crescita della chirurgia conservativa è giunto inoltre da un migliore intendimento dell'anatomia e della fisiologia dell'articolazione dell'anca. Questo ha reso possibile trattare un numero maggiore di patologie articolari cercando di spostare sempre più in alto il limite della tecnica artroscopica. Oggi l'artroscopia dell'anca è diventata il "gold standard" per il trattamento della patologia del conflitto femoro acetabolare e delle lesioni lesioni a questo associate.

I numerosi progressi di tecnica, strumentari e diagnostica hanno portato a trattare anche patologie o a eseguire procedure che fino a 10 anni fa non erano immaginabili.

Parole chiave: artroscopia anca, conflitto femoro acetabolare, chirurgia conservativa dell'anca

Summary

Hip arthroscopy is surely the surgical procedure which has undergone the most rapid the most intense growth since the year 2000. Parallel to the growth of this procedure there has been a progressive improvement of both the surgical instruments and techniques. This has made it possible to treat an ever increasing number of intra articular pathologies by continuously trying to improve the quality of arthroscopy techniques.

A noteworthy incentive to this improvement in conservative surgery has also come from a better comprehension of the anatomy and the physiology of the articulation of the hip. Nowadays, hip arthroscopy has become the gold standard for the treatment of the pathology of femoral acetabular impingement and of associated lesions.

Abundant progress in the development of surgical techniques, instruments and diagnostics has allowed treating pathologies and carrying out procedures which were not imaginable just 10 years ago.

Key words: *hip arthroscopy, femoro acetabular impingement, hip preserving surgery*

Principi di tecnica

Come per la chirurgia protesica dell'anca, quella artroscopica può essere eseguita sia in decubito supino che in decubito laterale. L'intervento può essere eseguito con varie tecniche che differiscono tra loro principalmente in base al compartimento che viene aggredito inizialmente. La tecnica più comunemente utilizzata è la "central compartment first" che prevede l'applicazione della trazione dalla prima fase dell'intervento e l'accesso diretto al comparto articolare centrale. Altre tecniche prevedono la partenza dal compartimento periferico, spesso senza l'applicazione della trazione (out in).

Indipendentemente dalla tipologia di tecnica utilizzata, negli ultimi anni molta attenzione è stata dedicata alla gestione della capsula articolare. In passato, la tecnica artroscopica utilizzata per l'artroscopia dell'anca, prevedeva, per ottenere una completa visualizzazione sia del compartimento centrale che periferico, una cap-

Indirizzo per la corrispondenza:
Nicola Santori
Casa di Cura Città di Roma
nicsanto@libero.it

sulotomia detta a T nella quale il braccio orizzontale è parallelo al bordo acetabolare e il braccio verticale è parallelo al collo femorale. Questa metodica però può condurre, con la sezione della zona orbicularis, alla microinstabilità postoperatoria della articolazione operata [1]. La capsulotomia a T, senza sutura alla fine dell'intervento, è stata progressivamente abbandonata da molti autori in favore di una tecnica di apertura della capsula che prevede la sola componente orizzontale della T. Più recentemente si è osservato una riscoperta della capsulotomia a T, che indubbiamente dà un'ottima visualizzazione del compartimento periferico, grazie alla introduzione delle tecniche di sutura della capsula divenute molto più agevoli con l'introduzione di strumenti dedicati. Ottimi risultati sul rimodellamento e sulla stabilità articolare sono ottenuti oggi sia con la sola capsulotomia orizzontale senza sutura sia con la capsulotomia a T associata alla sutura. La scelta rimane molto dipendente dalla filosofia del chirurgo (Figg. 1-2).

Principali indicazioni all'artroscopia dell'anca e indicazioni "complesse"

La principale indicazione all'artroscopia dell'anca è sicuramente rappresentata dal conflitto femoro acetabolare. Dal 2005 [2], anno in cui Sampson ha descritto per primo il trattamento artroscopico del conflitto femoro acetabolare, la tecnica chirurgica è stata migliorata e affinata fino a rendere questa procedura, in mani esperte, routinaria. Oltre al conflitto femoro acetabolare sono numerose le patologie che possono essere aggredite artroscopicamente. Alcune di queste comportano procedure relativamente semplici e standardizzate mentre altre possono essere definite procedure complesse (Tab. I).

Tabella I. Principali procedure artroscopiche dell'anca.

Procedure stadard	Procedure complesse
Conflitto femoro acetabolare	Trattamento delle deformità ossee complesse
Lesioni del labbro acetabolare	Trapianti di labbro acetabolare
Rimozione corpi mobili	Trapianti/innesti cartilaginei
Artriti settiche	Asportazione di neoformazioni benigne
Sinoviti	
Condromatosi	
Lesioni del legamento rotondo	
Artriti da microcristalli	
Lesioni cartilaginee	
Patologie dell'ileopsoas	
Trattamento della protesi dolorosa	
Necrosi asettica della testa del femore	

Trattamento del conflitto femoro acetabolare e delle deformità complesse

La prima e fondamentale fase del trattamento del conflitto femoro acetabolare è rappresentata da un corretto inquadramento diagnostico della patologia. Gli esami diagnostici, al pari di un completo esame clinico sono di fondamentale importanza. Infatti oggi, dai dati emersi dalla lettera-

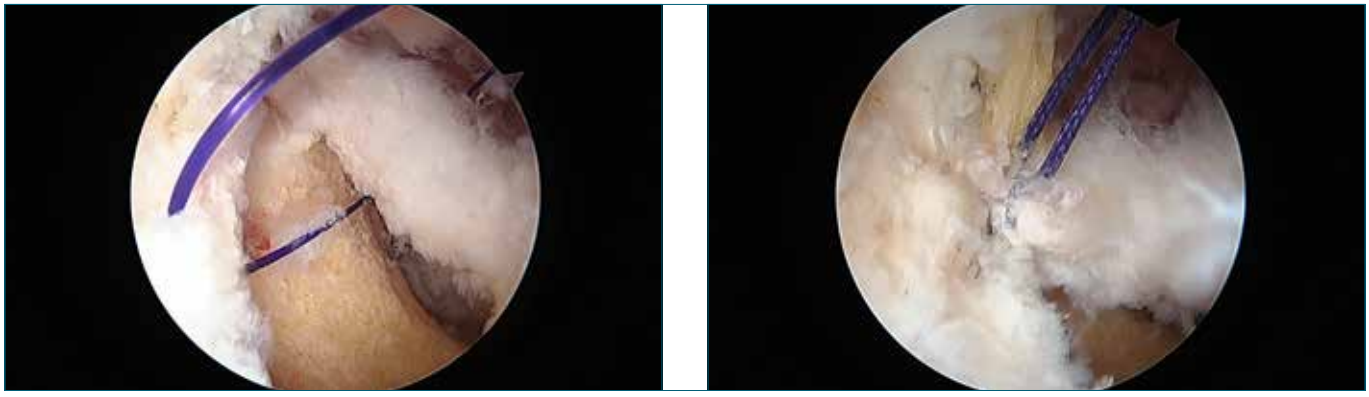

Figura 1-2. Sutura della capsula.

tura [3], sappiamo come esista una discreta percentuale di pazienti affetti sia dal conflitto femoro acetabolare sia dallo sfiancamento della parete addominale dello sportivo nota come "sports hernia" o più correttamente come "inguinal disruption". In questi pazienti, la soluzione dei sintomi e la ripresa dell'attività sportiva è possibile solo dopo aver trattato entrambe le patologie.

A livello diagnostico, la radiologia tradizionale, con proiezioni dedicate allo studio della morfologia dell'anca, è l'esame di primo livello da eseguire nel sospetto del conflitto FAI. La RMN e in alcuni casi l'artro rmn possono fornire dati riguardanti la condizione della cartilagine acetabolare, del labbro acetabolare e dei tessuti molli periarticolari oltre che a permettere di escludere patologie quali la necrosi della testa del femore. L'inguinal disruption rimane invece una diagnosi fondamentalmente clinica eventualmente integrata dalla esecuzione di una ecografia dinamica.

Da alcuni anni sono disponibili, per la pianificazione dell'intervento, delle elaborazioni grafiche note come collison models, create con dei software che permettono di rielaborare un esame TC del bacino e più recentemente anche un esame RMN. Con questa metodica è possibile ottenere informazioni sia statiche, sia dinamiche sulla morfologia dell'anca con FAI separando la valutazione dell'acetabolo da quella del femore prossimale. Si possono così conoscere l'angolo Alfa femorale nelle differenti porzioni del collo così come si può ottenere la misurazione dell'angolo LCE nelle differenti porzioni acetabolari (Fig. 3). Alla valutazione statica si unisce quindi una valutazione dinamica che permette di analizzare la nostra specifica articolazione e valutare le aree dove avviene il conflitto [4].

L'osteocondroplastica, a seconda della tecnica chirurgica utilizzata può essere iniziata a livello femorale o acetabolare. La tecnica più utilizzata, la "central compartment first", inizia con il trimming acetabolare. La valutazione della quantità di osso da rimuovere deve essere pianificata con gli studi pre operatori descritti e non può prescindere dalla comprensione della morfologia articolare. Resezioni insufficienti possono portare a un fallimento e al persistere della sintomatologia mentre resezioni eccessive possono avere conseguenze anche molto gravi [5].

Il trattamento del versante femorale si effettua senza trazione e molti chirurghi lo eseguono con l'arto libero e manovrato attivamente dall'assistente. Con l'ausilio della visione diretta e amplioscopica si demarca la zona di partenza dell'osteoplastica. Il trattamento si effettua muovendo il collo del femore e si può ritenere completato quando sia dal punto di vista amplioscopico sia alla visione diretta si ha una risoluzione del conflitto. Durante l'esecuzione dell'osteocondroplastica e a termine della procedura, si eseguono test dinamici sotto visione artroscopica che ci permettono di valutare la bontà della decompressione effettuata (Fig. 4).

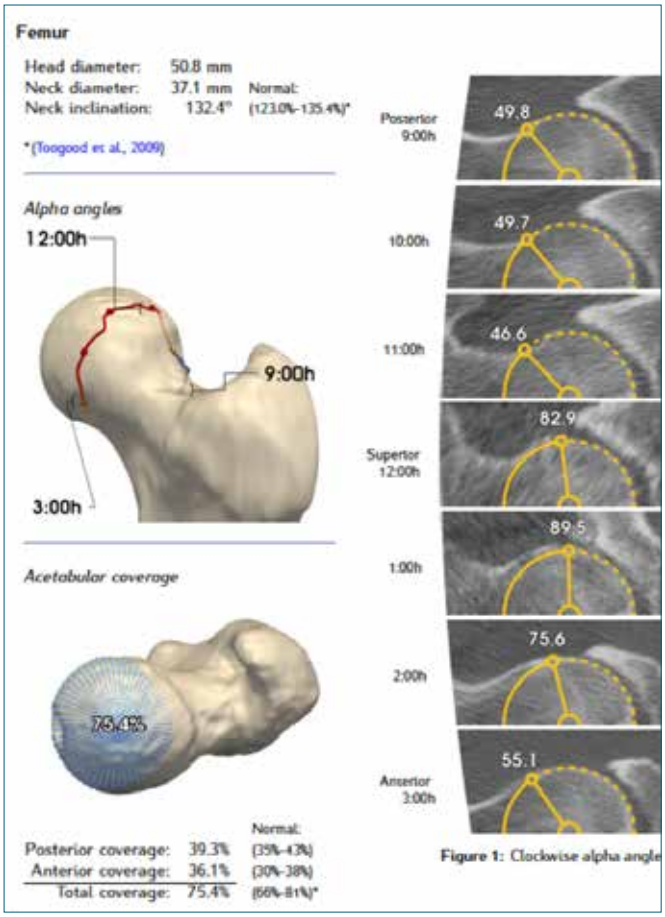

Figura 3. Informazioni statiche ottenute dai collision model.

L'utilizzo dei collison models, utile sicuramente in ogni caso, è di fondamentale importanza quando si decide di trattare deformità complesse che causino un conflitto. Questi casi sono spesso esiti di patologie pediatriche quali epifisiolisi, morbo di Perthes, artriti settiche o casi di coxa profunda o di protrusio acetabuli. Queste deformità inizialmente non ritenute aggredibili artroscopicamente sono oggi, in mani esperte, patologie candidate al trattamento artroscopico.

Trattamento delle lesioni del labbro acetabolere e trapianti del labbro acetabolare

Il labbro acetabolare ha una funzione molto importante garantendo un aumento della superficie articolare e svolgendo un ruolo di guarnizione tra acetabolo e testa del femore. Per questo motivo, nonostante i risultati delle limbectomie parziali o totali riportati in letteratura non siano

Figura 4. Osteoplastica del collo femore.

Figura 5. Flap cartilagineo.

scoraggianti [6], oggi si tende a preservare questa struttura. Le suture del labbro sono divenute procedure routinarie in un intervento di artroscopia dell'anca e questo anche grazie al notevole miglioramento degli strumentari dedicati. Le ancorette utilizzate per la sutura del labbro hanno diametri variabili da 1.2 mm a 3 mm e si possono avvalere di guide rette o curve che permettono l'introduzione senza eseguire portali accessori per il loro posizionamento.
Nei casi di lesioni labbrali irreparabili è possibile eseguire la ricostruzione utilizzando un prelievo di fascia lata o in alternativa un tendine omologo fissato con numerose ancore posizionate circonferenzialmente su tutto l'acetabolo [7].
Seppure i casi di trapianto del labbro siano in aumento, ad oggi, non è disponibile una casistica tale da permettere di ottenere dati sui risultati a breve e medio termine.

Trattamento delle lesioni cartilaginee

Lo stato della cartilagine articolare ha un ruolo fondamentale nei risultati post operatori delle artroscopie di anca specialmente quando eseguite per il trattamento del conflitto femoro acetabolare. Dei 5 gradi di lesione della cartilagine acetabolare secondo la classificazione proposta da Haddad e collaboratori nel 2011 [8], solamente per il grado I e il grado IV sono proposti dei trattamenti.
Per le lesioni di grado I, ossia quando si ha un'integrità della superficie condrale che risulta tuttavia distaccata dall'osso subcondrale, alcuni autori, su tutti Villar propongono l'iniezione di colla di fibrina nel piano che si viene a creare tra la cartilagine e l'osso subcondrale. Per le lesioni di IV grado (Fig. 5)che comportano una esposizione dell'osso subcondrale, il trattamento più utilizzato è rappresentato dalle microfratture che possono essere eseguite utilizzando dei chondral pick dedicati alla chirurgia dell'anca. Recentemente sono stati introdotti dei device flessibili motorizzati che permettono di eseguire delle nano fratture.
Alcuni chirurghi propongono, unitamente all'esecuzione di microfratture, l'utilizzo di tecniche AMIC [9].
Gli autori che sostengono l'utilizzo di questa tecnica riportano risultati a breve e medio termine molto incoraggianti, rimangono tuttavia dei dubbi dovuti alla effettiva difficoltà di posizionare le membrane e sulla reale possibilità che queste rimangano nella sede dove vengono posizionate.
La cura delle lesioni condrali rimane il campo dove è necessaria il maggior impegno in ottica di ricerca in quanto i risultati dei trattamenti sono inversamente correlati al grado di danno condrale.

Trattamento delle patologie neoplastiche benigne intra articolari

Osteoma osteoide

In passato il trattamento di elezione dell'osteoma osteoide era il courettage a cielo aperto. Negli ultimi anni il trattamento mediante ablazione con radiofrequenze TC guidato ha riscosso molto successo, ma è associato a una significativa esposizione alle radiazioni ionizzanti e a potenziali complicanze che coinvolgono i tessuti molli e a lesioni cartilaginee nei casi in cui la neoformazione sia localizzata vicino al piano condrale.
Con il progressivo espandersi della artroscopia dell'anca sono apparsi in letteratura, a partire dal 2000, diversi case report sul trattamento artroscopico dell'osteoma osteoide [10 11].
L'artroscopia dell'anca è stata utilizzata per trattare osteomi osteoidi intra articolari sia del collo femorale che dell'acetabolo. Il tasso di successo della tecnica artroscopica è

apparentemente superiore a quella del trattamento a cielo aperto ed è inoltre possibile trattare anche eventuali lesioni articolari associate.
Il miglioramento degli strumenti chirurgici artroscopici dedicati all'anca come lame curve per lo shaver e radiofrequenze con manipolo flessibile risultano in questi casi molto utili e permettono di raggiungere ogni zona dell'articolazione senza la necessità di effettuare portali chirurgici accessori.
Nonostante non ci sia una univoca indicazione per il trattamento dell'osteoma osteoide intra articolare dell'anca, negli ultimi anni sono in aumento i report a favore del trattamento artroscopico. Con l'utilizzo di questa tecnica le lesioni articolari possono essere visualizzate, può essere effettuato il prelievo del tessuto per ottenere una diagnosi istologica di certezza e infine è possibile trattare eventuali lesioni associate come lesioni del labbro, della cartilagine o come il conflitto femoro acetabolare. Non è di secondaria importanza il fatto che il trattamento artroscopico non è gravato dalle complicanze delle lesioni iatrogene sui tessuti molli e soprattutto sulla cartilagine che sono presenti con il trattamento di ablazione TC guidato. Rispetto al trattamento a cielo aperto mediante lussazione chirurgica è evidente come il trattamento artroscopico presenti una estremamente ridotta invasività e un più rapido recupero.
In conclusione, a nostro avviso, dopo aver effettuato un accurato studio preoperatorio, nel caso di presenza di un osteoma osteoide articolare, l'artroscopia di anca può essere considerato il trattamento elettivo in quanto supportato da eccellenti risultati e da un basso tasso di complicanze.

Condromatosi sinoviale

Quella della condromatosi sinoviale rappresenta un'indicazione all'artroscopia dell'anca sin dagli albori di questa tecnica chirurgica. Come per quanto descritto nel trattamento degli osteomi osteoidi, mediante la tecnica artroscopica è possibile eseguire biopsie della sinovia, procedere alla rimozione dei corpi mobili ed eseguire quindi una sinoviectomia. Nella nostra esperienza, per quanto riguarda il trattamento di questa patologia, in funzione del fatto che la maggior parte dei corpi mobili è localizzato nel compartimento periferico (al di fuori della cavità articolare) è preferibile effettuare l'intervento utilizzando una tecnica definita "out-in". Questa tecnica prevede l'esecuzione della procedura artroscopica a partire dal compartimento periferico e senza l'ausilio della trazione. Evitando di applicare la trazione e di "aprire" lo spazio articolare, si riesce a evitare il passaggio dei numerosi corpi mobili in articolazione.

Bibliografia

1 Ortiz-Declet V, Mu B, Chen AW, et al. *Should the capsule be repaired or plicated after hip arthroscopy for labral tears associated with femoroacetabular impingement or instability? A Systematic Review*. Arhroscopy 2018;34:303-18
2 Sampson TG. *Arthroscopic treatment of femoroacetabular impingement: a proposed tecnique with clinical experience*. Instr Course Lect 2006;55:337-46.
3 Hammoud S, Bedi A, Magennis E, et al. *High incidence of athletic pubalgia symptoms in professional athletes with symptomatic femoroacetabular impingement*. Arthroscopy 2012;28:1388-95.
4 Khan O, Witt J. *Evaluation of the magnitude and location of Cam deformity using three dimensional CT analysis*. Bone Joint J 2014;96-B:1167-71.
5 Matsuda DK. *Acute iatrogenic dislocation following hip impingement arthroscopic surgery*. Arthroscopy 2009;25:400-4.
6 Santori N, Villar RN. *Acetabular labral tears: result of arthroscopic partial limbectomy*. Arthroscopy 2000;16:11-5.
7 Locks R, Chahla J, Bolia IK, et al. *Outcomes following arthroscopic hip segmental labral reconstruction using autologous capsule tissue or indirect head of the rectus tendon*. L Hip Preserv Surg 2017;22;5:73-7.
8 Konan S, Ravan F, Meermans G, et al. *Validation of the classification system for acetabular chondral lesions identified at arthroscopy in patients with femoroacetabular impingement*. JBJS Br 2011;93:332-6.
9 Mancini D, Fontana A. *Five-year results of arthroscopic techniques for the treatment of acetabular chondral lesions in femoroacetabular impingement*. Int Orthop 2014;38:2057-64.
10 Khapchik V, O'Donnell RJ, Glick JM. *Arthroscopically assisted excision of osteoid osteoma involving the hip*. Arthroscopy 2001;17:56-61.
11 Alvarez MS, Moneo PR, Palacios JA. *Arthroscopic extirpation of an osteoid osteoma of the acetabulum*. Arthroscopy 2001;17:768-71.

Giornale Italiano di Ortopedia e Traumatologia
2018;44(Suppl. 1):S70-S73

A. Aprato
M. Olivero
A. Massè

Università di Torino

Impingement femoro-acetabolare: il ripristino della normalità anatomica: "condicio sine qua non" del trattamento chirurgico?

Femoroacetabular impingement: should surgical treatment aim for perfect anatomy?

Riassunto

Il conflitto femoro-acetabolare è stato storicamente definito come il contatto anomalo tra il collo femorale e il margine acetabolare che avviene all'interno del fisiologico arco di movimento dell'anca a causa dell'alterata morfologia femorale e/o acetabolare.
L'identificazione di parametri morfometrici per la valutazione dell'alterazione anatomica è tuttora dibattuta e, in letteratura, non sono riportati valori univoci di cut-off per la diagnosi del conflitto femoro-acetabolare.
Recentemente con il Warwick Agreement on FAI Syndrome è stato ridefinito il conflitto femoro-acetabolare distinguendo le semplici alterazioni morfologiche dalla sindrome da conflitto, caratterizzata dalla presenza di determinati segni, sintomi e caratteristiche radiografiche.
Il trattamento dev'essere quindi indirizzato non esclusivamente alla correzione anatomica ma al raggiungimento di un'anca libera da conflitto all'interno del fisiologico range di movimento.
In letteratura è stato dimostrato che il semplice debridement delle lesioni del labbro è caratterizzato da scari risultati funzionali e che quindi si debbano sempre associare resezioni ossee per la correzione del conflitto femoro-acetabolare per ottenere buoni risultati a lungo termine.
In futuro, lo sviluppo di modelli virtuali di conflitto utilizzabili intraoperatoriamente, potrebbe garantire l'esecuzione dell'esatta resezione ossea al fine di evitare il conflitto femoro-acetabolare.

Parole chiave: conflitto femoroacetabolare, artroscopia anca, chirurgia conservativa

Summary

Femoroacetabular impingement was historically defined as abnormal femoral acetabular contact that occurs within the normal range of motion, caused by alterations of femoral neck and/or of the acetabulum. The identification of morphometric parameters for hip morphology evaluation is still debated. In literature, several parameters are reported but, cut-offs for the diagnosis of femoroacetabular impingement are still undefined.
Recently, in the Warwick Agreement on FAI Syndrome, femoroacetabular impingement was redefine to distinguish simple FAI morphology and FAI Syndrome. FAI Syndrome was defined as a triad of symptoms, clinical signs and imaging findings.
The goal of the surgical treatment should be not the simple anatomic correction, but to obtain a hip without impingement in the normal range of motion.
In literature, it was demonstrated that simple labral debridement is related to low functional outcomes. Labral debridement should always be associated with bone resections for the FAI correction to obtain better functional results.
In the future, the development of virtual collision models, and the possibility to use it during the surgery could guarantee the exact bone resection to avoid residual femoroacetabular impingement.

Key words: *femoroacetabular impingement, hip arthroscopy, conservative surgery*

Indirizzo per la corrispondenza:
Alessandro Aprato
viale 25 aprile,137
10133 Torino
ale_aprato@hotmail.com

Il conflitto femoro-acetabolare (FAI) è stato definito come il contatto anomalo tra il collo femorale e il margine acetabolare che avviene all'interno del fisiologico arco di

movimento dell'anca ed è causato dell'alterata morfologia femorale e/o acetabolare [1].
Considerando che l'alterazione morfologica rientra all'interno della definizione stessa del conflitto femoro-acetabolare, quali criteri possiamo utilizzare per definire la "normalità" anatomica dell'anca? L'identificazione di parametri morfometrici e la definizione dei valori soglia per distinguere la normale anatomia da quella patologica, sono un argomento spinoso e dibattuto e attualmente, in letteratura, non sono presenti indicazioni univoche al riguardo [2 3].
L'angolo α è uno dei parametri maggiormente utilizzati e riportati in letteratura per la valutazione del conflitto femoro-acetabolare di tipo CAM. Tradizionalmente l'angolo α, valutato sulla proiezione laterale delle radiografie dell'anca, veniva definito come l'angolo compreso tra una retta passante per il centro del collo e il centro della testa femorale e una seconda retta passante per il centro della testa femorale e il margine mediale dell'asfericità superiore della giunzione testa-collo [3]. Attualmente, con l'utilizzo della TC e della RM nella diagnostica, si è passati alla valutazione dell'angolo α in modo circonferenziale a 360° a livello della giunzione testa-collo femorale, identificando in questo modo le eventuali alterazioni morfologiche in tutti i piani dello spazio [2]. Per quanto riguarda il conflitto femoro-acetabolare di tipo PINCER sono stati proposti numerosi parametri morfometrici per la sua valutazione come il lateral centre-edge-angle, l'inclinazione e la versione dell'acetabolo e la copertura acetabolare cranio-caudale. Questi parametri sono però meno utilizzati e meno riportati in letteratura [2 4].
Il valore di cut-off per definire patologico l'angolo α non è tutt'ora definito in letteratura con valori soglia variabili da 50° a circa 80° a seconda degli studi presi in considerazione [5]. Mascarenhas et al. [2], analizzando studi TC di pazienti che non riferivano sintomatologia a carico dell'anca, hanno riportato una prevalenza di alterazione morfologica del femore prossimale di tipo CAM pari al 17%, 33 e 71% a seconda del valore soglia considerato per l'angolo α rispettivamente pari a 65, 60 e 55°. Gli stessi autori sottolineano inoltre che la morfologia "normale" dell'anca varia in base al sesso, all'età e all'etnia del paziente. I pazienti di sesso maschile presentavano in media un angolo α di maggior entità, verosimilmente legato all'adattamento dell'osso a sovraccarichi durante la fase di maggior sviluppo fisico, e la tendenza ad una maggior retroversione acetabolare. L'avanzare dell'età porta invece solitamente ad un aumento della copertura e della versione acetabolare in seguito ad alterazioni degenerative e all'apposizione di nuovo osso. Risultati simili sono riportati anche da altri autori che pongono in evidenza l'elevata variabilità interpersonale dell'anatomia dell'anca in pazienti di per sé asintomatici [5 6].
Queste conclusioni inducono inevitabilmente a dover riconsiderare l'idea di "normalità" anatomica e di sviluppare una valutazione paziente-specifica che tenga in considerazione non esclusivamente il dato numerico dei parametri morfometrici ma la sua correlazione con le caratteristiche demografiche del paziente stesso [2 7].
L'incertezza dei parametri diagnostici si rispecchia, dal punto di vista epidemiologico, in un'ampia variabilità di prevalenza di alterazioni morfologiche riportate in letteratura. A seconda degli studi presi in esame la prevalenza della morfologia di tipo CAM viene riportata tra il 5 e il 75% della popolazione generale [5].
Negli ultimi 10 anni il numero di pazienti con diagnosi di FAI è aumentato esponenzialmente, sia per il relativamente recente riconoscimento dell'entità patologica del FAI, sia per il miglioramento dei mezzi diagnostici a disposizione dei clinici [5]prevalence, pathophysiology, natural history, treatment, and preventative measures. In considerazione del notevole aumento di diagnosi e trattamento e dell'incertezza sui criteri diagnostici del FAI, Griffin et al. [8] nel 2016, hanno cercato di ridefinire il concetto di impingement femoro-acetabolare per distinguerlo dalle semplici alterazioni morfologiche. Gli autori, all'interno del Warwick Agreement on FAI Syndrome, hanno infatti definito la sindrome da conflitto femoro-acetabolare come entità patologica caratterizzata dalla contemporanea presenza di specifici sintomi, segni e caratteristiche radiografiche.
La sintomatologia principale è rappresentata dal dolore correlato al movimento o al mantenimento di determinate posizioni. Il dolore può essere avvertito sia a livello dell'anca sia in regioni limitrofe come la coscia, il rachide lombare e i glutei. Inoltre, possono essere riferiti sintomi meccanici a livello dell'anca quali sensazioni di blocco o di rigidità articolare.
All'esame obiettivo, il FADIR test (flessione, adduzione, intrarotazione dell'anca) è stato definito come il test con la maggior sensibilità per il conflitto anteriore, soprattutto in caso di presenza di componente CAM, ma con scarsa specificità. Nella maggior parte dei pazienti è inoltre evidenziabile un'ipotonia dei muscoli adiacenti all'anca interessata e una diminuzione dell'arco di movimento dell'articolazione stessa.
Infine, per quanto riguarda la diagnostica strumentale, gli autori hanno descritto l'utilizzo di parametri come l'angolo α per il FAI tipo CAM e il centre-edge angle e il cross-over sign per il FAI tipo PINCER. Non hanno però riportato cut-off diagnostici specifici dei vari parametri [8].
In base alle considerazioni del Warwick Agreement, e in base ai dati dei parametri morfometrici presenti in letteratura, risulta quindi necessario distinguere i pazienti con alterazioni morfologiche simil-FAI da quelli affetti da sindrome del conflitto femoro-acetabolare. Quest'ultima può

essere definita come entità plurifattoriale legata all'interazione dinamica delle strutture ossee e dei tessuti molli e quindi non inquadrabile unicamente dal punto di vista strumentale e in base alle alterazioni morfologiche [2 8 9].

Il trattamento del conflitto femoro-acetabolare, oltre al controllo della sintomatologia dolorosa, è stato proposto al fine di ripristinare l'anatomia dell'anca, ottimizzare la biomeccanica articolare e evitare l'evoluzione delle lesioni cartilaginee e lo sviluppo di artrosi precoce [10].

In letteratura sono presenti numerosi studi sul rapporto tra il conflitto femoro-acetabolare e lo sviluppo di coxartrosi precoce. Kowalczuk et al. [6], all'interno della loro review, hanno riportato un elevato tasso di morfologia tipo CAM in pazienti giovani in attesa di impianto di protesi totale d'anca. Hanno inoltre riportato un aumento del rischio di sostituzione protesica dell'anca tra il 4 e il 5,8% per ogni grado di aumento dell'angolo alfa al di sopra dei 65°. Dati simili sono stati riportati anche da van Klij et al. [5] che, all'interno del loro studio, definivano l'identificazione della morfologia CAM come valore predittivo positivo per lo sviluppo di artrosi entro 5 anni pari al 10,9% per angoli alfa superiori a 60° e pari al 25% per angoli alfa superiori a 83°. Per contro però, gli stessi autori, affermavano che tra i pazienti con alterazione morfologica CAM del femore prossimale solamente il 6-25% avrebbe sviluppato coxartrosi precoce clinicamente rilevante [5].

All'interno del Warwick Agreement, gli autori, mettono invece in dubbio la diretta correlazione tra la presenza di alterazioni morfologiche di tipo CAM e PINCER e lo sviluppo di coxartrosi. Sottolineano infatti che non vi sia attualmente evidenza di un maggior rischio di sviluppo di artrosi precoce o sindrome FAI nei pazienti asintomatici con morfologia CAM o PINCER [8].

Considerando il FAI come interazione dinamica tra strutture ossee, cartilaginee e tessuti molli (fat-pad, tessuto fibro-cicatriziale, tessuto reattivo-infiammatorio), l'obiettivo principale del trattamento chirurgico dovrebbe essere non tanto la correzione anatomica quanto il raggiungimento di un'anca libera da conflitto all'interno del fisiologico arco di movimento [8 9 11].

Attualmente la valutazione dell'entità della correzione si basa principalmente sull'utilizzo dell'amplificatore di brillanza e sull'esecuzione intraoperatoria di test clinici di conflitto (es: FADIR test).

Le immagini ottenibili intraoperatoriamente sono però spesso di scarsa qualità e non permettono una valutazione tridimensionale della giunzione testa-collo. Nonostante ciò, Ross et al. [12], hanno ottenuto buoni risultati nella valutazione intraoperatoria basata su un protocollo di sei diverse proiezioni con amplificatore di brillanza riportando una sensibilità nell'identificazione del bump femorale paragonabile alla TC 3D.

L'obiettivo dell'esecuzione dei test di conflitto è invece l'osservazione diretta o tramite immagini artroscopiche dell'assenza di contatto tra il margine acetabolare e il collo femorale. Questo tipo di valutazione è però basata unicamente sull'esperienza dell'operatore e non su dati oggettivabili. Inoltre, l'esecuzione dei test intraoperatori, avviene in presenza di una serie di fattori confondenti che potrebbero limitarne l'efficacia: la presenza dell'anestesia può mascherare l'effetto della contrazione muscolare sul meccanismo di conflitto; la posizione supina del paziente sul letto operatorio e la presenza del campo operatorio sterile impediscono inoltre il raggiungimento dei massimi gradi di movimento. Infine, nei casi trattati in artroscopia, la valutazione intraoperatoria del conflitto residuo sarà ulteriormente limitata per la presenza dell'ottica artroscopica nei pressi dell'articolazione durante l'esecuzione dei test.

Oltre ai limiti appena descritti, la necessità di sviluppare nuove metodiche di valutazione intraoperatoria è messa in evidenza dal fatto che la maggior parte delle revisioni chirurgiche artroscopiche sono eseguite a causa di una resezione ossea femorale insufficiente [13 14].

Una possibile risposta potrebbe arrivare dai modelli virtuali di conflitto che si possono ottenere a partire da dati TC o RMN (15). L'utilizzo di modelli virtuali 3D di conflitto permette di individuare con precisione le aree di conflitto a livello femorale e a livello acetabolare confrontando le analisi cinetiche della popolazione sana e i dati del paziente in esame. Attualmente però questo tipo di valutazione è relegata esclusivamente alla fase di studio e pianificazione preoperatoria. Per ottenere il modello virtuale sono infatti richieste immagini TC o RM, la presenza di personale altamente qualificato e tempi computazionali lunghi. Si può però ipotizzare l'utilizzo in futuro di questi modelli per la valutazione intraoperatoria. Infatti, con lo sviluppo di macchinari TC e RMN compatibili con l'utilizzo in sala operatoria o con il miglioramento della qualità delle immagini degli amplificatori di brillanza 3D, si potrebbero ottenere dati sufficienti per l'elaborazione del modello virtuale. A ciò andrebbero associati software automatizzati per la segmentazione delle strutture ossee e dei tessuti molli e per l'elaborazione finale del modello di conflitto femoro-acetabolare in tempi compatibili con l'utilizzo intraoperatorio. A quel punto si potrebbe effettivamente ottenere un controllo intraoperatorio adeguato e avere la garanzia di aver eseguito resezioni ossee sufficienti per eliminare il conflitto femoro-acetabolare [16]. Con un'ulteriore evoluzione tecnologica si potrebbe inoltre ipotizzare l'utilizzo di questi modelli associati a macchinari di chirurgia computer-assistita per ottimizzare ulteriormente le resezioni ossee [15].

Il numero di pazienti trattati artroscopicamente per conflitto femoro-acetabolare ha subito un rapido incremento, riportato in letteratura tra il 400 e il 600% a partire dei primi anni 2000 [17], e associato ad ottimi risultati funzionali [10 11].

L'incremento e la diffusione della chirurgia artroscopica rispecchia da un lato lo sviluppo tecnologico e la maggior diffusione e disponibilità di attrezzature artroscopiche, dall'altro è inevitabilmente legato all'inquadramento e alla recente definizione della condizione patologica del conflitto femoro-acetabolare. Alla fine degli anni '90 e nei primi anni del XXI secolo, la principale procedura eseguita in artroscopia d'anca era il debridement delle lesioni del labbro acetabolare [18]. Con studi successivi è stato però messo in evidenza come il trattamento esclusivamente del labbro sia caratterizzato da scarsi risultati funzionali sul lungo periodo [18-20]. In particolar modo Krich et al. [18] riportano una stretta correlazione tra la presenza di lesioni del labbro e la presenza di alterazioni morfologiche a livello osseo. In questi casi, come sottolineato dagli autori, è necessario associare la correzione ossea al trattamento del labbro per ottenere risultati soddisfacenti sul lungo periodo. Inoltre, tutto dove possibile, si dovrebbe cercare di risparmiare ed eventualmente suturare il labbro per preservarne la sua funzione anatomica [18 19].

In conclusione possiamo affermare che il conflitto femoro-acetabolare è una condizione patologica complessa data dall'interazione dinamica di strutture ossee e di tessuti molli difficilmente inquadrabile unicamente con parametri morfometrici. Il suo trattamento dev'essere rivolto non tanto alla ricostituzione della normale anatomia ma ad ottenere un'anca libera da conflitto all'interno del fisiologico range di movimento.

Bibliografia

1 Ganz R, Leunig M, Leunig-Ganz K, et al. *The etiology of osteoarthritis of the hip: An integrated mechanical concept*. Clin Orthop Relat Res 2008;466:264-72.

2 Mascarenhas VV, Rego P, Dantas P, et al. *Hip shape is symmetric, non-dependent on limb dominance and gender-specific: implications for femoroacetabular impingement*. A 3D CT analysis in asymptomatic subjects. Eur Radiol 2018;28:1609-24.

3 Sutter R, Dietrich TJ, Zingg PO, et al. *How useful is the alpha angle for discriminating between symptomatic patients with cam-type femoroacetabular impingement and asymptomatic volunteers? Radiology 2012;264:514-21*.

4 Aprato A, Massè A, Faletti C, et al. *Magnetic resonance arthrography for femoroacetabular impingement surgery: is it reliable? J Orthop Traumatol 2013;14:201-6*.

5 van Klij P, Heerey J, Waarsing JH, et al. *The prevalence of cam and pincer morphology and its association with development of hip osteoarthritis*. J Orthop Sport Phys Ther 2018;48:230-8.

6 Kowalczuk M, Yeung M, Simunovic N, et al. *Does femoroacetabular impingement contribute to the development of hip osteoarthritis? A systematic review*. Sports Med Arthrosc Rev 2015;23:174-9.

7 Gollwitzer H, Suren C, Strüwind C, et al. *The natural alpha angle of the femoral head-neck junction*. Bone Joint J 2018;100-B:570-8.

8 Griffin DR, Dickenson EJ, O'Donnell J, et al. *The Warwick agreement on femoroacetabular impingement syndrome (FAI syndrome): an international consensus statement*. Br J Sports Med 2016;50:1169-76.

9 Jayasekera N, Aprato A, Villar R. *Fat pad entrapment at the hip: a new diagnosis*. PLoS One 2014;9:e83503.

10 Amanatullah DF, Antkowiak T, Pillay K, et al. *Femoroacetabular impingement: current concepts in diagnosis and treatment*. Orthopedics 2015;38:185-99.

11 Sampson JD, Safran MR. *Biomechanical implications of corrective surgery for FAI: An evidence-based review*. Sports Med Arthrosc Rev 2015;23:169-73.

12 Ross JR, Bedi A, Stone RM, et al. *Intraoperative fluoroscopic imaging to treat cam deformities: correlation with 3-dimensional computed tomography*. Am J Sports Med 2014;42:1370-6.

13 Aprato A, Jayasekera N, Villar RN. *Revision hip arthroscopic surgery: outcome at three years*. Knee Surg, Sports Traumatol Arthrosc 2014;22:932-7.

14 Ross JR, Larson CM, Adeoyo O, et al. *Residual deformity is the most common reason for revision hip arthroscopy: a three-dimensional CT Study*. Clin Orthop Relat Res 2015;473:1388-95.

15 Di Benedetto P., *Buttironi MM*., Causero A. Chapter 4: Virtual model in hip preserving surgery in 3D applications in hip surgery. Novapublisher 2015.

16 Aprato A, Palmesino F, Ulrich L, et al. *Chapter 5: Advantages, limits and future of collision model in 3D applications in hip surgery*. Novapublisher 2015.

17 Kuhns BD, Frank RM, Pulido L. *Open and arthroscopic surgical treatment of femoroacetabular impingement*. Front Surg 2015;2:63.

18 Krych AJ, Kuzma SA, Kovachevich R, et al. *Modest mid-term outcomes after isolated arthroscopic debridement of acetabular labral tears*. Knee Surg Sport Traumatol Arthrosc 2014;22:763-7.

19 Meftah M, Rodriguez JA, Panagopoulos G, et al. *Long-term results of arthroscopic labral debridement: predictors of outcomes*. Orthopedics 2011;34:e588-92.

20 Byrd JWT, Jones KS. *Hip arthroscopy for labral pathology: prospective analysis with 10-year follow-up*. Arthroscopy 2009;25:365-8.

Giornale Italiano di Ortopedia e Traumatologia
2018;44(Suppl. 1):S74-S76

N. Annicchiarico

Ospedale Moriggia-Pelascini, (CO)

Fratture periprotesiche di ginocchio: UCS, la nuova classificazione AO

Periprosthetic fractures of the knee: UCS the new AO classification

Riassunto

Le fratture periprotesiche (intra o più frequentemente post-operatorie) coinvolgono più spesso l'arto inferiore (anca, ginocchio) e rappresentano una patologia in costante aumento (invecchiamento, aumentate indicazioni chirurgiche). Accanto alla valutazione clinica, l'imaging strumentale (radiografie standard, TAC, scintigrafia ossea ed eventualmente RMN) permette di definire la sede e il tipo di frattura, la presenza di lesioni preesistenti (osteolisi), le condizioni ossee locali ed eventualmente anche la stabilità dell'impianto. Sono lesioni complesse il cui trattamento può risultare molto impegnativo per il chirurgo oltre che per lo stesso paziente. Poiché ogni frattura può avere delle caratteristiche differenti e quindi il trattamento diverso, una classificazione la più completa possibile può essere di aiuto nella decisione terapeutica.

Parole chiave: frattura periprotesica, protesi ginocchio, classificazione

Summary

Periprosthetic fractures for several factors (aging, increased surgical indications), represent a pathology that is costantly increasing. These fractures can occurs intra or postoperatively, involving the lower limb (hip, knee) more frequently. Clinical evaluation, plain x-ray, CT, bone scintigraphy and RMN can define the type and the location of fracture, pre-existing lesions (osteolysis) and define the local bone stock and the stability of the implant. Since every fracture can have different characteristics and a different treatment, one classification, as complete as possible, can help in the decision making.

Key words: *periprosthetic fracture, knee artroplasty, classification*

Descrizione

La *Unified Classification System* (UCS) basata sulla esperienza della classificazione di Vancouver [1] è stata elaborata per definire in modo semplice la sede dell'impianto protesico, la localizzazione della frattura rispetto all'impianto, le condizioni dello stelo (stabile o instabile) e dell'osso circostante (bone stock) [2]. La UCS (AO Foundation 2015) [3] tiene conto di 3 fattori fondamentali: l'impianto protesico interessato (I spalla - II gomito - III polso - IV anca -V ginocchio - VI caviglia); la localizzazione della frattura rispetto alla protesi, osso /segmento: 14 (scapola), 1 (omero), 2 (radio-ulna), 7 (carpo-metacarpo), 6 (pelvi-acetabolo), 3 (femore), 4 (tibia), 34 (rotula), 8 (astragalo) ; la fissazione o stabilità (B1) impianto stabile, osso buono, (B2) impianto instabile con buon osso e (B3) impianto instabile, osso inadeguato. Le fratture periprotesiche di ginocchio (V) possono interessano il femore distale (V.3), la tibia prossimale (V.4) o la rotula (V. 34). Nel femore distale V.3 possono essere di: Tipo A (fratture apofisarie): sono fratture che interessano i condili femorali (A1 laterale, A2 mediale) spesso date da un trauma in valgo o varo e possono essere con o senza spostamento. Nel Tipo B (fratture attorno all'impianto), si parla di B1 per le fratture in cui l'impianto è stabile e l'osso di buona qualità. Nelle fratture di tipo B2 l'osso è sempre di buona qualità mentre l'impianto è instabile, infine nelle B3 l'impianto è instabile e l'osso di scadente qualità. Nel Tipo C le fratture interessano il femore vicino (metafisi) o lontano (diafisi) dalla componente femorale e le condizioni dell'impianto sono preesistenti. Nel Tipo D, la linea di frattura è nella

Indirizzo per la corrispondenza:
Nicola Annicchiarico
via E. Morelli,18
23017 Morbegno (SO)
n.annicchiarico@libero.it

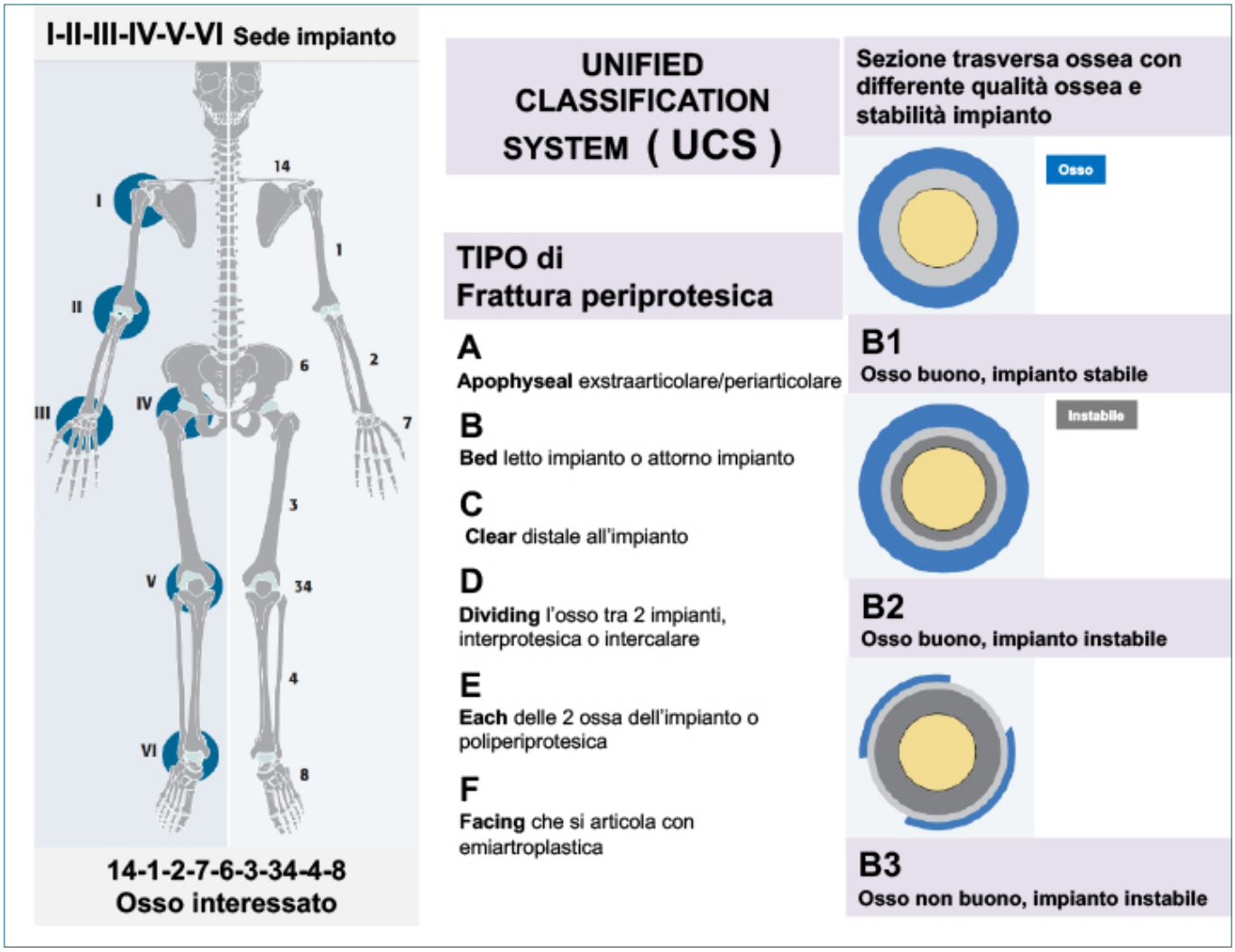

Figura 1. Unifi Classification System UCS, Classifificazione UCS (AO Foundation 2013, Copyright).

diafisi tra 2 componenti protesiche (stelo femorale e flangia femorale) a diversa distanza, si definisce anche frattura interprotesica o intercalare. Nel Tipo E, la frattura interessa almeno 2 componenti (femore, tibia, rotula). Il Tipo F non esiste nel femore. Nella tibia prossimale (V. 4), le fratture di tipo A (apofisarie) interessano il piatto tibiale mediale o laterale oppure la tuberosità tibiale con o senza spostamento. Nel tipo B (fratture attorno all'impianto), sono di tipo B1 quando la frattura è vicino allo stelo e l'impianto è stabile; nel tipo B2 l'impianto è instabile con buon osso, mentre nel tipo B3 l'impianto è instabile e l'osso di scarsa qualità. Nelle fratture tipo C di tibia, la frattura è distale all'impianto o allo stelo; nel tipo D, la frattura della tibia è interposta tra una protesi di ginocchio e di caviglia. Infine nel tipo E, la frattura interessa la tibia, la rotula o il femore. Non ci sono fratture tipo F nella tibia.

Le fratture periprotesiche di rotula protesizzata (V.34) si classificano in Tipo A (apofisarie) se la frattura è prossimale o distale alla componente rotulea, con componente stabile e apparato estensore integro o rotto. Nel tipo B (frattura attorno all'impianto, corpo della rotula), si parla di tipo B1 se l'impianto è stabile e l'apparato estensore integro, tipo B2 se l'impianto è instabile e tipo B3 oltre che instabile l'impianto, l'osso è inadeguato. Non ci sono fratture di tipo C (diametro piccolo della rotula) e tipo D (l'osso è fissato ad una sola componente) nella rotula. Nel tipo F vi è la frattura della rotula, non protesizzata, in un impianto monocompartimentale di ginocchio [4].

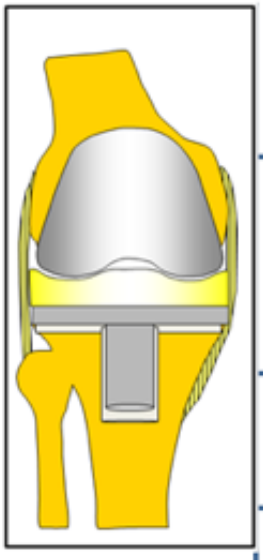

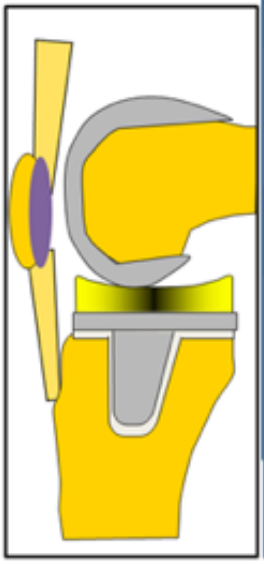

	V.3		V.4	V.34
	Femore distale		Tibia prossimale	Rotula
A1	Condilo	Lat	Piat. T. Med o Lat Composto	Polo prossimale, Mec, estensore rotto
A2		Med	Tub. tibiale	Polo distale Mec, estensore rotto
B1	Prossimale, stabile Osso buono		Stelo e componenti Stabile,Osso buono	Mec. Esten. Intatto Stabile, osso buono
B2	Prossimale, instabile Osso buono		Instabile, Osso buono	Instabile Osso buono
B3	Prossimale, instabile Osso non buono		Instabile, Osso non buono	Instabile Osso non buono
C	Prossimale impianto		Distale impianto	
D	Interposta tra 2 i Impianti		Interposto 2 imp.	Tra 2 impianti
E	Femore, tibia, rotula		Fem., Tibia, rotula	Femore e tibia, rotula
F	Condilo femorale, Monocompart.			Rotula non protes. e protesi gin.

Figura 2. Classificazione fratture periprotesiche ginocchio (UCS).

Bibliografia

1 Duncan CP, Masri BA. *Fractures of the femur after hip replacement*. Instr Course Lect 1995,44:293-304.

2 Rorabeck CH, Taylor JW. *Classification of periprosthetic fractures complicating total knee arthroplasty*. Orthop Clin North Am 1999:30:209-14.

3 Schutz M, Perka C. *Periprosthetic fracture management*. AO Foundation, Thieme, 2013.

4 Duncan CP, Haddad FS. *The Unified Classification System (UCS): improving our understanding of periprosthetic fractures*. Bone Joint J 2014;96-B:713-6.

Giornale Italiano di Ortopedia e Traumatologia
2018;44(Suppl. 1):S77-S82

B. Battiston
M. Bertolini
S. Artiaco
E. Dutto
A. Sard

Fratture di polso nell'anziano politraumatizzato

Riassunto

Le fratture di polso rappresentano le più comuni fratture dell'arto superiore nell'anziano. La maggior parte delle fratture di polso sono determinate da traumi da caduta e correlate ad osteopenia ed osteoporosi. Talvolta le fratture di polso nell'anziano sono effetto di traumi ad alta energia con frammentazione, scomposizione e coinvolgimento della superficie articolare del radio associata ad interessamento di altri segmenti articolari.

In passato, particolarmente nei casi di politrauma, la qualità della riduzione, la deformità e la limitazione funzionale residua erano spesso considerate con ampi margini di tolleranza.

Tuttavia, negli ultimi venti anni l'incremento delle richieste funzionali, la disponibilità di strumenti diagnostici accurati e l'utilizzo di nuovi mezzi di sintesi più adeguati alla stabilizzazione ossea in presenza di osteoporosi hanno ampliato le possibilità di trattamento chirurgico di queste lesioni.

Al momento non esiste consenso su quale sia il trattamento ideale per le fratture di polso nell'anziano politraumatizzato in termini di risultati funzionali a lungo termine e si osserva un periodo di equilibrio tra le possibili soluzioni terapeutiche. Le indicazioni al trattamento conservativo o chirurgico con fissazione esterna ed osteosintesi dovrebbero essere giudicate individualmente considerando tipologia di frattura, età biologica, aspettative funzionali e potenziali rischi e benefici dei possibili trattamenti.

Parole chiave: fratture di polso, anziano, trattamento conservativo, osteosintesi, politrauma

Summary

Wrist fractures are the most common fractures of the upper limb in the elderly. Most wrist fractures are caused by fall on level ground in osteopenic and osteoporotic patients. Sometimes wrist fractures in elderly patients are related to high energy trauma with comminution, dislocation and articular involvement of distal radius associated with other fractures.

In the past, particularly in case of politraumatized patients, non anatomical bone reduction, residual deformity and incomplete functional recovery were tolerated.

Nonethelss, during last two decades growing functional expectations, accurate diagnostic tools, and new devices for internal fixation of distal radius and ulnar fractures, increased the possibilities of surgical treatment.

At present, there is no consensus on the best treatment for wrist fractures in elderly patients with regards to long-term functional outcomes, and a sustantial balance exists among the different therapeutic options. Indications for conservative or surgical treatment with external fixation or osteosynthesis should be judged individually considering the fracture, biological age, functional expectations, risks and benefits of available treatments.

Key words: *wrist fractures, elderly, conservative treatment, osteosynthesis, polytrauma*

Eziopatogenesi e classificazione

Le fratture di radio e ulna rappresentano il 44% delle fratture dell'arto superiore con un'incidenza che presenta una distribuzione bimodale per età: pazienti giovani coinvolti in traumi ad alta energia e pazienti anziani vittime di cadute accidentali a bassa energia (in questo caso entrano in gioco fattori come l'osteopenia e l'osteoporosi). Il politraumatizzato anziano con frattura di polso non è quindi un evento frequente. La tipologia di frattura in un trauma ad alta energia coinvolge maggiormente la superficie articolare con frammentazione e scomposizione [1].

La ricostruzione anatomica dei frammenti di frattura e il mantenimento stabile di questa fino alla consolidazione sono da sempre l'obiettivo del trattamento delle

Indirizzo per la corrispondenza:
Bruno Battiston
bruno.battiston@virgilio.it

fratture al fine di ripristinare la funzionalità biomeccanica in tempi ragionevoli.
In passato per le fratture di radio distale ci si accontentava di ampi margini di tolleranza per qualità della riduzione, deformità e limitazione funzionale a causa delle caratteristiche di comminuzione e della mancanza di adeguati mezzi per la sintesi, tanto più in un paziente con aspettativa di vita inferiore ad un giovane.
Negli ultimi vent'anni la ricerca clinica, lo sviluppo di nuovi materiali di osteosintesi e la maggior disponibilità e accuratezza di mezzi diagnostici come la TC ha determinato un cambiamento radicale nella pratica quotidiana con una maggior diffusione del trattamento chirurgico. Dapprima lo sviluppo di diversi apparati di fissazione esterna, atti a ridurre i frammenti servendosi del principio della "ligamento-tassi" e a fornire una stabilizzazione statica o statico-dinamica, ha permesso l'ampliarsi delle casistiche sul trattamento chirurgico. In seguito la nascita e distribuzione di mezzi di sintesi interna sempre più stabili e a basso profilo ha modificato le abitudini e le indicazioni [2]. Il principio delle placche con viti bloccate a stabilità angolare, la varietà di disegni di queste, il loro basso profilo e la buona compatibilità con l'apparato tendineo consentono di eseguire sintesi stabili volari o dorsali per cui dall'inizio del secolo si è assistito ad un allargarsi dell'indicazione alla sintesi interna, non solo per fratture articolari, ma anche per fratture stabili in pazienti con elevate richieste funzionali [3].
Dopo dieci anni di follow-up di tali trattamenti, però, l'indicazione chirurgica ha avuto un calo dovuto alle complicanze emerse, alle terapie secondarie necessarie e agli aspetti di carattere economico-gestionale con la riscoperta di un ruolo più moderno dell'apparecchio gessato e della fissazione esterna e una misurazione più attenta dell'atto chirurgico; oggigiorno si osserva, quindi, un periodo di equilibrio completo, in termini di risultati, nella gamma delle soluzioni terapeutiche possibili per le fratture di polso.

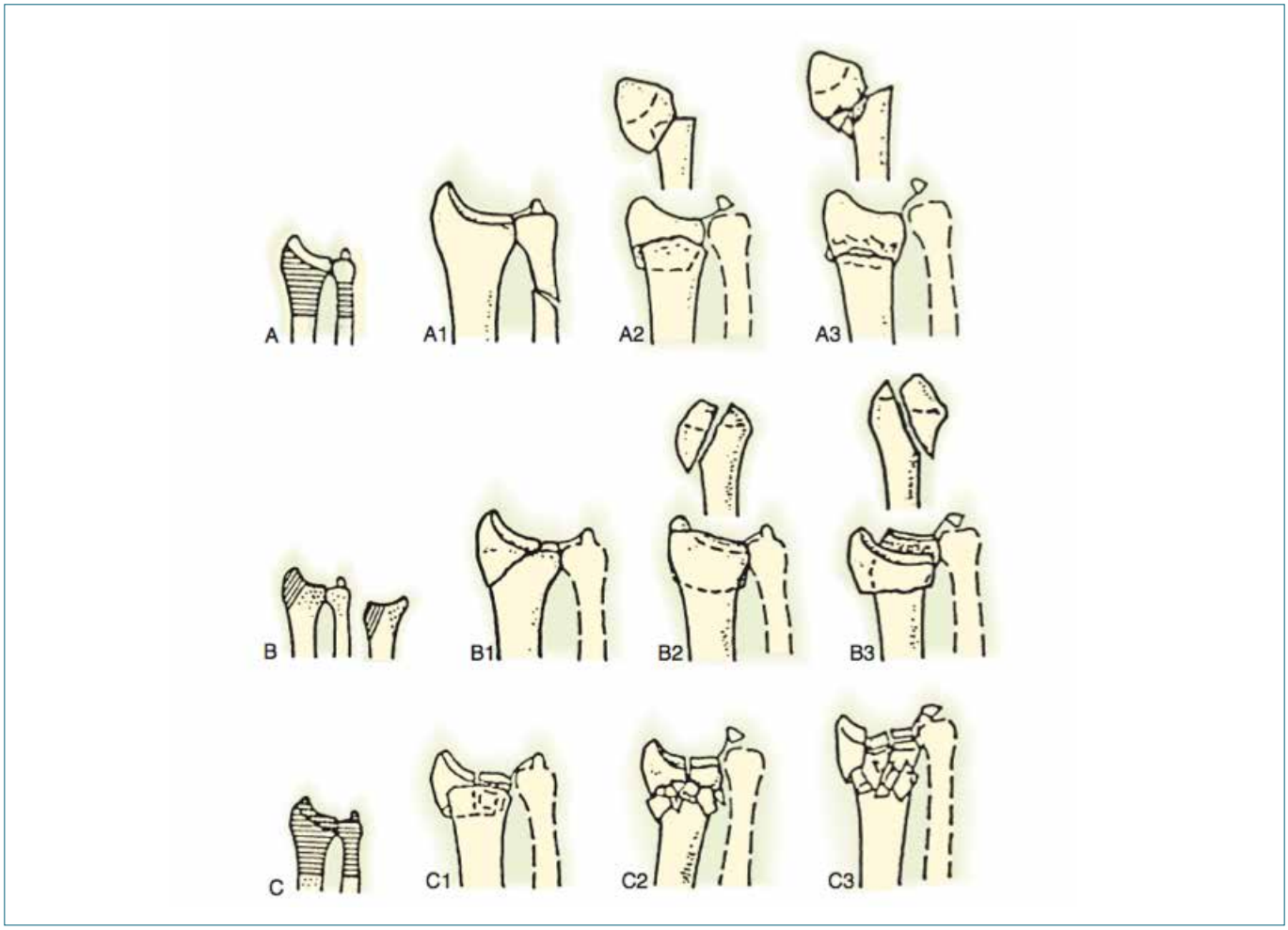

Figura 1. Classificazione AO.

Il meccanismo traumatico e le forze in gioco determinano la comparsa dei diversi pattern di frattura.
In questo distretto anatomico questi pattern sono estremamente variabili e ciò giustifica il fatto che sia uno dei distretti anatomici in cui è più frequente l'utilizzo di eponimi storici per la descrizione delle fratture, a ricordare che il progredire della scienza è frutto dell'esperienza di culture diverse: Pouteau-Colles, Goyrand-Smith, Barton-Letenneur, Ruterford-Scheck per citarne alcuni [4].
La verità è che le classificazioni delle fratture di polso hanno subito nel tempo un progressivo adattamento alla complessità delle lesioni cercando di descrivere e includere la maggior parte dei pattern riscontrabili nella pratica clinica; nonostante ciò ognuna di esse ha dimostrato dei limiti in riproducibilità con conseguente difficoltà nell'applicazione quotidiana.
Oggigiorno i criteri più importanti per descrivere una frattura considerano quale osso è coinvolto (solo il radio distale o anche l'ulna), quale parte della superficie radiale (fossetta per lo scafoide/fossetta per il semilunare), il decorso della rima di frattura, il numero di frammenti e la loro scomposizione.
Esistono, pertanto, diverse classificazioni utilizzate e accettate dalla comunità scientifica; la Società Italiana di Chirurgia della Mano ha elaborato un algoritmo di trattamento delle fratture di polso, sulla base delle raccomandazioni della Commissione del Programma Nazionale per le Linee Guida (PNLG), basando l'identificazione del tipo di frattura da trattare sulla Classificazione AO, che facilita la descrizione dettagliata di molti pattern di frattura con un codice semplice basandosi sulle sue caratteristiche radiografiche [3].
Sono identificati, quindi, tre gruppi principali di fratture: A extra-articolari, B articolari parziali, C articolari complete (radio-carpiche e radio-ulnari); ciascun gruppo viene successivamente suddiviso in sottogruppi 1, 2, 3 in base alla direzione della rima di frattura, al numero dei frammenti e alla loro scomposizione per un totale di 27 lesioni identificabili; la presenza di una frattura associata dell'ulna porta a 144 le possibili combinazioni di lesione [2].
In aggiunta a questa può esser utile anche la classificazione di Fernandez sviluppata nel 1993 che unisce alla descrizione morfologica anche il meccanismo traumatico di partenza. Essa divide le fratture in 5 pattern principali (da flessione, da taglio, da compressione, da avulsione e combinate) combinando ulteriori 3 gruppi per descrivere le lesioni della RUD (articolazione radio-ulnare distale).
Nella pratica clinica è stato dimostrato come la classificazione AO sia molto riproducibile fino ai sottogruppi e la classificazione di Fernandez sia di grande aiuto per la decisione sul trattamento [2].

Valutazione strumentale e imaging

Nonostante il continuo miglioramento delle tecniche di diagnostica per immagini, l'esame radiografico continua a rivestire un ruolo di primo piano per una diagnosi iniziale nella patologia ossea traumatica. Ciò è dovuto alla disponibilità costante dei macchinari in pronto soccorso e offre la possibilità di fare una diagnosi immediata in modo semplice e a basso costo [2]. Nel politraumatizzato la necessità di uno studio rapido e che comprenda più segmenti comprese le zone silenti ha introdotto in alcuni protocolli un esame con TC total-body.
Nell'analisi della radiografia standard sono indispensabili alcuni parametri che rappresentano la chiave di lettura:

- integrità del profilo corticale delle singole ossa;
- corretto allineamento delle filiere carpali sulla base degli archi di Gilula;
- ampiezza e simmetria delle rime articolari, in particolare delle intercarpali;
- morfologia e posizione delle ossa carpali;
- altezza radiale, calcolata dall'apice della stiloide radiale alla superficie articolare (VN: 12 mm);
- inclinazione radiale ovvero l'angolazione della superficie distale del radio in rapporto all'asse maggiore del radio in P-A (VN: 22° +/- 3°);
- tilt volare ovvero l'angolazione della superficie distale del radio in rapporto all'asse maggiore del radio in L-L (VN: 11°);
- varianza ulnare ovvero la lunghezza inferiore dell'ulna rispetto al radio in P-A (VN: - 1 mm);
- in caso di frattura articolare si deve inoltre evidenziare l'entità dell'affondamento dei frammenti.

Questi parametri ci permettono di aver un'indicazione sulla scomposizione e stabilità della frattura. È generalmente utile valutarli dopo un tentativo di riduzione incruenta in modo da definire se questa sia accettabile o necessiti di un ulteriore miglioramento; permettono quindi di pianificare al meglio l'iter terapeutico più idoneo.
Criteri di accettabilità della riduzione (post-manovra incruenta) uniformemente adottati sono quelli descritti da Jupiter (5-17-18):

- accorciamento radiale < = 5 mm;
- altezza radiale di 11 mm;
- inclinazione radiale > = 15°;
- tilt volare < 20°; tilt dorsale < 15°;
- incongruenza articolare < 2 mm.

Quello che influisce maggiormente sulla scelta terapeutica è la stima dell'instabilità di una frattura.
Secondo l'AO i criteri per la valutazione radiografica dell'instabilità sono [7-10]:

- importante comminuzione;
- deformità angolare > 10°;
- accorciamento 5 mm;

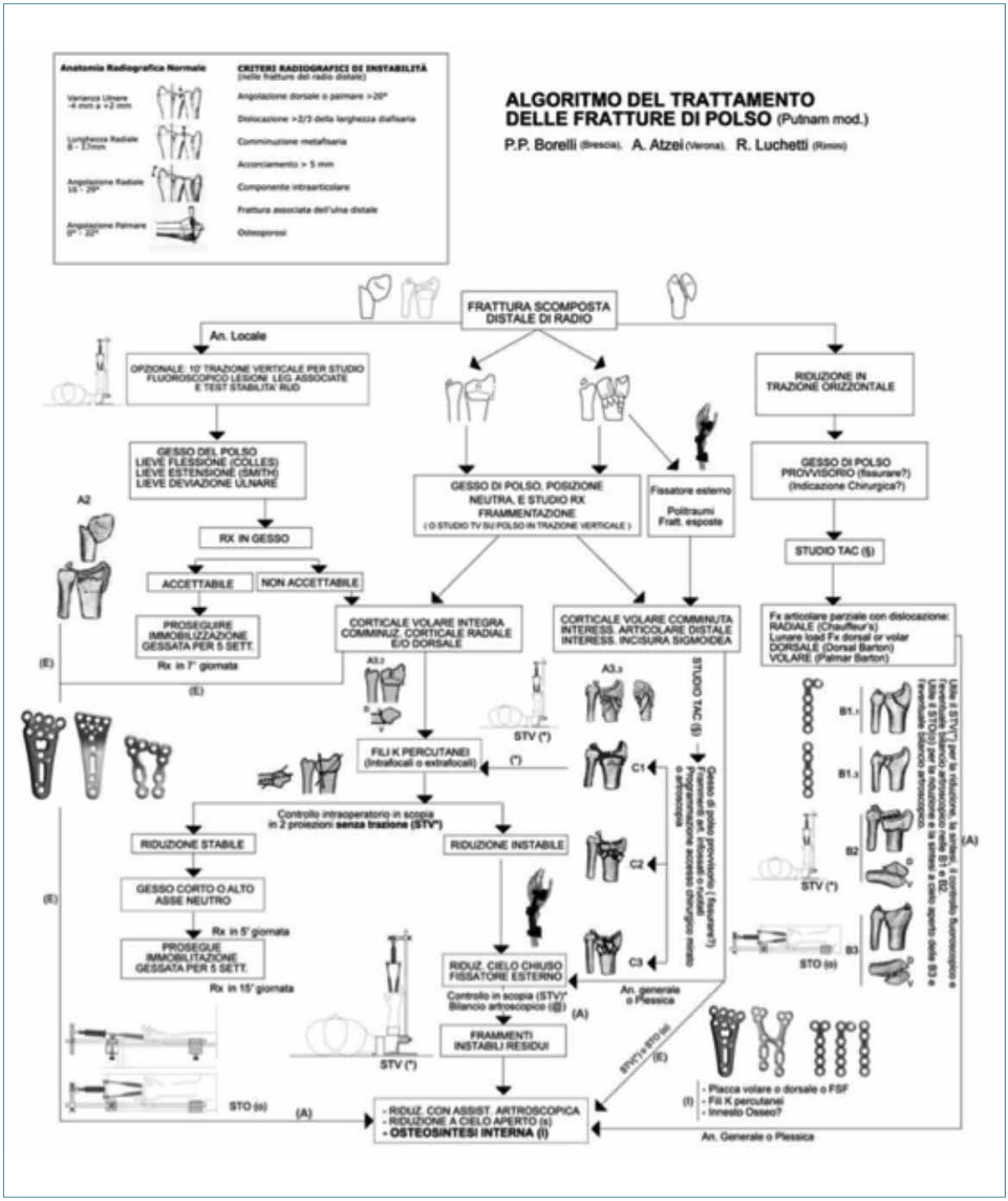

Figura 2. Algoritmo di trattamento (Borelli et al, 2012 mod.) [3].

- scomposizione articolazione > 2 mm.

Secondo Lafontaine invece [11]:

- angolazione dorsale > 20°;
- comminuzione dorsale;
- frattura intra-articolare radio carpale;
- associata frattura dell'ulna;
- età > 60 anni.

In caso di fratture articolari complesse è fondamentale completare la diagnostica con uno studio TC per individuare il numero preciso e la scomposizione dei frammenti. Il coinvolgimento articolare della frattura è sempre un fattore prognostico negativo [6].

L'artroscopia può esser utilizzata a scopo diagnostico-terapeutico in associazione alle tecniche di osteosintesi. In letteratura è descritto un miglioramento dei risultati con l'uso dell'artroscopia ma noi riteniamo che sia una tecnica più utile nel giovane per garantire una riduzione più precisa e quindi non indispensabile nel trattamento di una frattura dell'anziano. dal punto di vista degli out-come [12].

Trattamento cruento, incruento e riabilitazione

Molti autori negli anni hanno proposto algoritmi di trattamento al fine di definire il miglior iter terapeutico per ogni pattern di frattura, in accordo anche con età e richieste funzionali del paziente.

Gli autori del testo abbracciano quello proposto e validato dalla Società Italiana di Chirurgia della Mano [3]. Il fine ultimo è quello di garantire un approccio completo alle fratture di polso, prendendo sia in considerazione gli aspetti ossei sia le problematiche dei tessuti molli.

L'algoritmo non prende in considerazione le fratture composte di polso per cui si prevede un trattamento incruento con il confezionamento di un apparecchio gessato antibrachio-metacarpale.

Prende invece in considerazione come i criteri d'instabilità i seguenti [17-19]:

- angolazione dorsale o palmare > 20°;
- dislocazione > 2/3 della larghezza diafisaria;
- comminuzione metafisaria;
- accorciamento > 5 mm;
- componente intra-articolare;
- frattura associata dell'ulna distale;
- presenza/assenza di osteoporosi.

Di fronte ad una frattura di polso scomposta l'algoritmo in questione prevede comunque la riduzione della frattura ed il confezionamento di un gesso di polso antibrachio-metacarpale che può esser in lieve flessione dorsale o palmare (in base al tipo di scomposizione) e in lieve deviazione ulnare [19] e si procede a controllo radiografico:

- riduzione accettabile ed apparentemente stabile: si procede con il trattamento incruento per 4 settimane circa prescrivendo però un ulteriore controllo radiografico ai 7 giorni per valutare eventuali scomposizioni secondarie;
- riduzione non accettabile o frattura con chiare caratteristiche di instabilità: si procede a trattamento chirurgico in differita. La sintesi potrà variare tra fili di K percutanei intra (Kapandji) o extrafocali e fissatore, placca volare, placca dorsale o tecniche combinate.

La scelta del tipo di sintesi e del disegno della placca si basa sull'integrità della corticale volare, sulla scomposizione dei frammenti e sulla loro posizione.

In caso di pazienti politraumatizzati dopo la stabilizzazione delle condizioni generali del paziente con i criteri ATLS si procede al trattamento delle fratture che frequentemente presentano anche un'esposizione. Il trattamento prevede innanzitutto la stabilizzazione della frattura che può avvenire con apparecchio gessato o meglio ancora con l'applicazione di un fissatore esterno specie se si deve entrare in sala operatoria per stabilizzare altre fratture. I principi della fissazione esterna, bene utilizzati, consentono anche un trattamento definitivo della frattura. Se non si è riusciti ad ottenere una riduzione accettabile si procede a un successivo studio della frattura ed eventuale secondo intervento in base alle condizioni locali e generali in accordo con i criteri del "damage control". La fissazione esterna nel politraumatizzato assume un ruolo preminente anche per la migliore gestione postoperatoria nei reparti di rianimazione.

Occorre richiamare l'attenzione alla problematica delle fratture di radio distale nel politraumatizzato perché sono fra le fratture più frequentemente misconosciute o sottovalutate. Anche in un paziente anziano una gestione inadeguata di queste fratture porta a deficit funzionali che compromettono una buona ripresa delle attività di tutti i giorni invalidando quanto di buono si è fatto nel trattamento di tutte le altre lesioni.

Bibliografia

1 Koo OT, Tan DM, Chong AK. *Distal radium fractures: an epidemiological review*. Orthop Surg 2013;5:209-13.

2 Corradi M, Lucchetti R. *Le fratture di polso*. In: Monografie di Chirurgia della Mano. SICM C.G. Edizioni Medico Scientifiche 2011.

3 Borelli P, Atzei A, Luchetti R. *Proposta di un algoritmo di trattamento delle fratture di polso: 10 anni di esperienza*. Riv Chir Mano 2012;49:117-20.

4 Brunelli GA. *La mano-manuale di chirurgia*. Milano: Edi Ermes 2007.

5 Ilyas AM1, Jupiter JB. *Distal radius fractures-classifica-*

tion of treatment and indication for surgery. Hand Clin 2010;26:37-42.

6 Ng CY, McQueen MM. *What are the radiological predictors of functional outcome following fractures of the distal radius? J Bone Joint Surg Br 2011;93:145-50*.

7 Ruedi TP, Buckley RE, Moran CG. *AO Principles of fractures management, volume 2- Specific Fractures*. Davos Platz (Sw): AO publishing 2007.

8 Mc Queen MM, Haiducka C, Court-Brown C. *Redisplaced unstable fractures of the distal radius: a prospective randomized comparison of four methods of treatment*. J Bone Joint Surg Br 1996;78:404-9.

9 Leung F, Ozkan M, Chow SP. *Conservative treatment of intra-articular fractures of the distal radius: factors affecting functionals outcome*. Hand Surg 2000;5:145-53.

10 Abbaszadegan H, Jonsson U, Von Sivers K. *Prediction of instability of Colles' fractures*. Acta Orthop Scand 1989;60:646-50.

11 Lafontaine M, Hardy D, Delince PH. *Stability assessment of distal radius fractures*. Injury. 1989;20:208-10.

12 Wolfe SV, Hotchkiss RN, Pederson WC, et al. *Green operative hand surgery-sixth edition*. Philadelphia: Elsevier Churchill Livingstone 2011.

13 Doi K, Hattori Y, Otsuka K, et al. *Intra-articular fractures of the distal aspect of the radius: arthroscopically assisted reduction compared with open reduction and internal fixation*. J Bone Joint Surg Am 1999;81:1093-1110.

14 Tang JB. *Distal radius fracture diagnosis, treatment and controversies*. Clin Plastic Surg 2014;41:481-99.

15 Crisco J, Moore D, Marai G, et al. *Effect of distal radius malunion on distal radioulnar joint mechanics- an in vivo study*. J Orthop Res 2007;25:547-55.

16 George M, Kiefhaber T, Stern P. *The Sauvé-Kapandji procedure and the Darrach procedure for distal radioulnar joint dysfunction after Colles' fracture*. J Hand Surg 2004;29B:608-13.

17 Diaz-Garcia RJ, Chung KC. *Common myths and evidence in the management of distal radius fractures*. Hand Clin 2012;28:127-33.

18 Bales JG, Stern PJ. *Treatment strategies of distal radius fractures*. Hand Clin 2012;28;177-84.

19 The treatment of distal radius fractures: guideline and evidence report adopted by the American Academy of Orthopaedic Surgeons board of directors December 5, 2009.

Giornale Italiano di Ortopedia e Traumatologia
2018;44(Suppl. 1):S83-S88

S. Boriani[1]
E. Schileo[2]
L. Mavilla[3]
A. Gasbarrini[4]

[1] IRCCS Istituto Ortopedico Galeazzi, Milano; [2] Laboratorio di Bioingegneria Computazionale, Istituto Ortopedico Rizzoli, Bologna; [3] Clinical Trial Center, Istituto Ortopedico Rizzoli, Bologna; [4] SC di Chirurgia Vertebrale Oncologica e Degenerativa, Istituto Ortopedico Rizzoli, Bologna

Valutazione del rischio di frattura neoplastica. Dal SINS all'analisi quantitativa morfologica e biomeccanica, anche attraverso modelli a elementi finiti

From the spine instability neoplastic score to a quantitative biomechanical analysis including finite element models to stage the risk of pathologic fracture

Riassunto

La sopravvivenza dei pazienti affetti da carcinoma è in continuo aumento e di conseguenza aumenta l'importanza di assicurare a questi pazienti la migliore qualità di vita. Le metastasi ossee vertebrali, una delle sedi più frequenti di secondarismo, possono essere causa di grave invalidità, riducendo il valore di una sopravvivenza più lunga o causando complicazioni potenzialmente causa o concausa di morte.

Il trattamento delle metastasi vertebrali diventa quindi sempre più importante e il numero di contributi scientifici sull'argomento è in forte sviluppo.

La valutazione della resistenza al carico di una vertebra sede di processo tumorale è uno degli elementi critici nel processo decisionale del trattamento multidisciplinare delle metastasi vertebrali.

Il SINS (Spine Instability Neoplastic Score) è un sistema, basato sul punteggio attribuito a sei parametri, proposto da un gruppo di esperti (Spine Oncology Study Group - SOSG) nel 2010. Il SINS non è in grado di suggerire indicazione chirurgica, ma va interpretato in un processo decisionale più ampio

Nelle intenzioni degli autori questo sistema rappresenta una modalità di standardizzare il concetto di stabilità vertebrale in ambito multidisciplinare. Questo sistema si è diffuso rapidamente nella comunità scientifica e la maggior parte delle pubblicazioni che si occupano di fratture vertebrali patologiche lo hanno adottato. In molti casi però si è voluto attribuire al SINS un valore di apprezzamento prognostico che invece non è in grado di fornire.

Dei sei parametri infatti, alcuni danno un valore alla stabilità attuale della vertebra, altri ne valutano il potenziale rischio di frattura nell'ottica di uno scambio di informazioni fra specialisti di diverse discipline.

Un altro limite del SINS è l'interpretazione soggettiva di alcuni parametri. Nonostante l'alto valore di affidabilità e riproducibilità ottenuto in alcuni studi, rimane comunque un ambito interpretativo che può modificare il punteggio.

Un concreto progresso nella definizione del rischio di frattura vertebrale potrebbe essere l'elaborazione di un software in grado di:

- valutare obiettivamente alcuni fattori di rischio presenti nel SINS, riducendo così la variabilità legata all'operatore;
- fornire una prima stima di resistenza, aggiungendo, a complemento del SINS, semplici misure morfologiche correlate sperimentalmente con la resistenza vertebrale;
- stimare con accuratezza il livello di resistenza al carico di una vertebra in base ad un'analisi ad elementi finiti ottenuta a partire dalle immagini tomografiche del paziente in esame, e precedentemente validata contro prove meccaniche di laboratorio.

Parole chiave: metastasi vertebrale, frattura patologica, SINS, biomeccanica, analisi ad elementi finiti

Summary

The life expectancy of cancer patients is getting longer, requiring increasing efforts to improve their quality of life. Bone metastases in the spine are frequent and possibly responsible of severe inability.

Indirizzo per la corrispondenza:
Sefano Boriani
GSpine4
IRCCS Istituto Ortopedico Galeazzi
via R. Galeazzi, 4
20161 Milano
sb@stefanoboriani.eu

The value of longer survival can be reduced and possible related complications can even reduce the life expectancy.
The treatment of spine metastases is becoming more and more important, and the number of scientific contributions is growing.
The assessment of vertebral load resistance and risk of fracture is one of the critical issues in the multidisciplinar decision making process.
The Spine Instability Neoplastic Score (SINS) is a six parameters scoring system proposed by a multidisciplinar group of experts (Spine Oncology Study Group - SOSG) in 2010.
The SINS does not dictate a surgical indication, but must be considered one of the elements to be considered. In the AA's perspective the SINS should help to appreciate spine stability and should represent a tool to facilitate interdisciplinary communication.
In the following years, the SINS has been adopted by many centers and scientific societies and has been also used to assess prognostic criteria.
The SINS includes some parameters describing the actual load resistance and some parameters remarking possible risk of fracture: as it is, it cannot be charged of a prognostic role.
Another limitation of the SINS is the subjectivity of some parameters' interpretation. Notwithstanding the high reliability score, the risk of different assessments of some parameters exists.
A practical proposal to improve reproducibility and accuracy in the assessment of vertebral stability may be the development of a computer-assisted Decision Support System featuring:

- *the operator-independent evaluation of most of the risk factors present in SINS;*
- *the direct measurement of morphological parameters of the vertebra, to obtain a first estimate of vertebral strength;*
- *the accurate estimate of the strength of the tumour-affected vertebra, through a validated Finite Element model built from patient's CT data.*

Key words: *spine metastasis, pathologic fracture, SINS, biomechanics, finite element analysis*

Introduzione

La frattura patologica è una delle conseguenze più importanti e gravi di una lesione neoplastica. Nella colonna vertebrale la frattura patologica comporta conseguenze funzionali estremamente serie non solo per l'insufficienza al carico ma anche per il danno neurologico che può conseguire alla compressione midollare da dislocazione di frammenti o da deformità secondaria.
La frattura patologica vertebrale è soprattutto frequente nelle lesioni metastatiche e nei tumori emolinfoproliferativi (primo fra tutti per frequenza il mieloma), che si sviluppano nel corpo vertebrale nel 95% dei casi.
I sintomi della frattura vertebrale sono violento dolore acuto e difficilmente controllabile, semmai attenuato dal riposo in posizione orizzontale, incapacità a mantenere la stazione eretta, possibili sintomi neurologici da compressione del midollo o degli elementi nervosi canalari e foraminali. Nei tumori primitivi la frattura patologica è meno frequentemente sintomo di esordio, sia per la più frequente insorgenza della malattia negli elementi posteriori (tipica di molti condrosarcomi) o laterali, sia per le diverse caratteristiche tissutali.
Il trattamento o la prevenzione della frattura patologica è, assieme alla compressione neoplastica del contenuto canalare per espansione epidurale, chiara e condivisa indicazione alla chirurgia [1 2].
È quindi elemento critico nel processo decisionale del trattamento di una metastasi vertebrale non solo il quadro ovvio di una frattura, ma soprattutto la definizione di rischio di frattura [3].
In questa prospettiva, l'esperienza individuale di un chirurgo vertebrale, la sua sensibilità clinica e la sua capacità di interpretazione delle immagini radiologiche, anche con il supporto di uno specialista radiologo, richiedono la necessità di trasferire e condividere la decisione terapeutica con medici oncologi e radioterapisti, corresponsabili nel trattamento multidisciplinare di un paziente metastatico.
Frattura o rischio di frattura vertebrale sono parametri di valutazione nella maggior parte dei sistemi di stadiazione o di supporto al processo decisionale nelle metastasi vertebrali.
Di conseguenza la capacità di apprezzare e condividere il rischio di frattura vertebrale è critica nella scelta e nella tempistica del trattamento multidisciplinare che comprende chirurgia, radioterapia e trattamento medico oncologico. In assenza di una auspicabile decisione condivisa in riunioni multidisciplinari, potrebbe essere molto utile uno strumento in grado di definire obiettivamente il rischio di frattura, in modo tale che, ad esempio, il radioterapista o l'oncologo possano essere indotti a consultare un chirurgo vertebrale per concertare la sequenza del trattamento.
La sopravvivenza dei pazienti neoplastici è destinata a crescere [4] per il continuo miglioramento dei trattamenti medici oncologici e della radioterapia. Il trattamento delle metastasi vertebrali diventa quindi sempre più importante per garantire a questi pazienti una ottimale qualità di vita con il controllo del dolore e la prevenzione della inabilità derivante dalla frattura patologica e dalla possibile paraplegia secondaria.

Il SINS

Nel 2010 [5], lo *Spine Oncology Study Group* (SOSG) ha proposto una definizione della instabilità neoplastica ver-

tebrale: "perdita di integrità spinale come risultato di un processo neoplastico associato a dolore associato ai movimenti, deformità sintomatica o progressiva, e/o compromissione neurologica sotto carico fisiologico".
Sulla base di questa definizione è stato proposto un sistema di stadiazione (SINS: *Spine Instability Neoplastic Score*) per standardizzare il grado di instabilità di una vertebra tumorale [5] e per suggerire una consulenza chirurgica vertebrale.
Il SINS è nato dalla applicazione del metodo Delphi per integrare l'evidenza delle revisioni sistematiche della letteratura con l'opinione degli esperti [6].
Questo sistema comprende sei parametri, ciascuno dei quali richiede l'attribuzione di un punteggio (Tab. I). La somma totale da 0 a 18 può essere interpretata sulla base di due livelli: stabile fino a 6; instabile, ovvero tale da richiedere consulenza chirurgica sopra 7; o di tre livelli: stabile fino a 6, instabile sopra 13, con una zona intermedia da 7 a 12 di incerta valutazione.
Cinque parametri sono radiografici, uno richiede una valutazione clinica (dolore rachideo).
Tre parametri sono indicativi di un teorico maggiore rischio di perdita di stabilità (sede della lesione, qualità ossea, impegno degli elementi di stabilità postero-laterale), due parametri sono invece indicativi di una attuale reale riduzione di resistenza al carico (allineamento rachideo e collasso vertebrale).
La prima valutazione della affidabilità e riproducibilità della stadiazione all'interno del SOSG è risultata soddisfacente sia per quanto riguarda la concordanza fra i diversi osservatori, sia per quanto riguarda la ripetibilità di giudizio dello stesso osservatore. I parametri meno riproducibili sono risultati il giudizio di qualità dell'osso, l'allineamento vertebrale, la valutazione del collasso vertebrale. La sensitività e la specificità del SINS per lesioni potenzialmente instabili o instabili è risultata rispettivamente del 95,7 e del 79,5% [7].

Tabella I. Parametri e punteggi del SINS.

Parametri	Punteggio
Sede	
Giunzionale (C0-C2; C7-T2; T11-L1; L5-S1)	3
Rachide Mobile (C3-C6; L2-L4)	2
Rachide Semi-Rigido (T3-T10)	1
Rachide Rigido (S2-S5)	0
Dolore	
SI, al CARICO che scompare a riposo	3
Dolore occasionale, non correlato al carico	1
NO	0
Lesione ossea	
Litica	2
Mista litica/sclerotica	1
Sclerotica, addensante	0
Allineamento radiografico	
Lussazione/sublussazione/traslazione	4
Deformità correlata (scoliosi/cifosi)	2
Allineamento normale	0
Collasso del corpo vertebrale	
> 50% altezza normale	3
< 50% altezza normale	2
Non collasso, ma interessamento del corpo >50%	1
Nessuno dei precedenti	0
Impegno elementi posterolaterali	
Bilaterale	3
Monolaterale	1
Nessuno	0

Il SINS nella letteratura

Dopo lo studio di affidabilità e riproducibilità eseguito all'interno del gruppo [7], Il SOSG e successivamente il Tumor Knowledge Forum di AOSpine e gruppi indipendenti hanno promosso analoghi studi fra oncologi, radiologi, radioterapisti [8-10] e infine fra specializzandi [11] e giovani specialisti [12].
Il SINS nasce e si sviluppa come strumento di valutazione della stabilità strutturale vertebrale e di comunicazione interdisciplinare [13-16]. Da una revisione della letteratura concentrata su 51 articoli su 1414 [17] risulta che gran parte della letteratura ha poi impiegato il SINS per definire l'instabilità neoplastica vertebrale, ma che in molti lavori si è tentato di valutare il valore prognostico del SiNS, con risultati controversi [18-21].
In altri studi si è messo a raffronto il SINS, che è solo un sistema di valutazione della instabilità vertebrale, con i sistemi di stadiazione generali delle metastasi vertebrali [22].
La definizione di instabilità neoplastica proposta dal SOSG e il SINS sono stati adottati in numerose linee guida e nella pratica clinica.
Il SINS è stato incorporato nel NOMS [23], il processo decisionale proposto da Laufer et al., nel LMNOP[24] proposto da Ivanishvili e Fourney, nelle linee guida dell'American College of Radiology (ACR) [25] e in una direttiva dell'*American Academy of Orthopedic Surgeons* (AAOS) [26] destinata ai medici di base per il trattamento dei pazienti metastatici.
Analizzando i parametri di definizione dell'instabilità pro-

posti dal SINS, è evidente che mentre alcuni sono misura di una *attuale* perdita di stabilità (*dolore al carico, deformità, diminuzione di altezza del corpo vertebrale*), altri si riferiscono a elementi in grado di generare *nel tempo* una perdita di integrità strutturale (*localizzazione, qualità della lesione ossea, impegno delle strutture articolari e di sostegno postero-laterali*).
Elementi predittivi sono dunque associati ad elementi attuali, togliendo al sistema un vero significato prognostico.
Il SINS dunque non può essere considerato un sistema di valutazione prognostica, né di per sé una indicazione alla chirurgia, poiché la perdita di integrità strutturale è solo uno degli elementi che condizionano la scelta terapeutica nel trattamento delle metastasi vertebrali.

Prospettive

Il limite del SINS è nella sua stessa natura di strumento di scambio di informazioni più che di sistema di valutazione prognostica, per via della combinazione di elementi prognostici ed elementi attuali. Inoltre l'interpretazione soggettiva non solo del parametro clinico (dolore da carico), ma anche di alcuni parametri radiografici (allineamento e qualità ossea soprattutto) rappresenta una importante limitazione (Fig. 1).
Nella prospettiva di uno sviluppo in chiave prognostica, un contributo importante potrebbe venire dalla stima dell'indebolimento strutturale indotto in una vertebra dal processo neoplastico.
Esistono già in letteratura alcuni studi che hanno impiegato modelli a elementi finiti per lo studio della biomeccanica delle fratture vertebrali indotte da metastasi [27], tuttavia, nessuno studio ha finora consentito lo sviluppo di uno strumento utilizzabile nella pratica clinica.
Nella nostra visione, l'evoluzione del SINS potrebbe essere un sistema in grado di scindere i contributi attuali (es. deformità già esistente del corpo vertebrale o allineamento della colonna) e i contributi prognostici, e di giungere per entrambi ad una valutazione obiettiva.
Nel caso degli elementi attuali, visti anche i dati di concordanza prima citati, l'obiettivo primario dovrebbe essere quello di rendere la valutazione indipendente dall'operatore, incrementando così la riproducibilità della valutazione.
Per quanto riguarda gli elementi prognostici, ci proponiamo di ottenere dai dati tomografici del paziente, informazioni quantitative su morfologia (volume, posizione) e consistenza della lesione, e infine stime personalizzate della resistenza al carico delle vertebre coinvolte.
Le informazioni morfologiche e di consistenza della lesione potrebbero aiutare a definire una prima, approssimata stima di resistenza, in base alle correlazioni già identificate tra volume e -in misura minore- sede della neoplasia e genesi di una frattura patologica [28].
Il modello personalizzato della resistenza ossea dovrebbe invece mirare a capire se una determinata vertebra, affetta da lesione, è ancora (o di nuovo, in seguito ad un trattamento) in grado di resistere ai carichi che si sviluppano su di essa a seguito delle azioni compiute dal paziente. Per fare questo occorre andare oltre alla stima di resistenza ossea in condizioni di carico standard (tipicamente compressione assiale), simulando condizioni di carico a intensità crescente, a partire dalle comuni pose statiche (posizione eretta o seduta), per passare a regimi di attività blandi (ad es. camminata lenta in piano) fino all'esecuzione di azioni più complesse (trasporto di lievi carichi, flessioni del busto). Un simile modello personalizzato potrebbe portare a formulare indicazioni precise sui movimenti da concedere o sconsigliare/impedire al paziente, ma richiede necessari passi di sviluppo tecnico, per ottenere:

- una stima affidabile delle forze articolari e muscolari agenti sullo scheletro in funzione dell'azione motoria svolta [29];
- la validazione del modello di resistenza contro prove sperimentali meccaniche in uno studio ex-vivo in condizioni di carico controllate e ripetibili [30].

Conclusioni

Il SINS è oggi il più diffuso sistema di valutazione della resistenza al carico di un corpo vertebrale affetto da una lesione neoplastica. Come dimostrato dal caso clinico riportato (Fig. 1), l'interpretazione meno che accurata di un parametro -l'allineamento vertebrale- a forte impatto (valore da 0 a 4) ma di definizione non intuitiva, comporta il variare del punteggio da una zona relativamente sicura ad una zona ad alto rischio di frattura.
La diminuita resistenza al carico non è di per sé indicazione chirurgica, ma è certamente un elemento molto importante nel processo decisionale multispecialistico.
Occorre dunque approfondire gli studi nella ricerca di un sistema in grado di definire obiettivamente il grado di resistenza al carico della singola vertebra.

RICONOSCIMENTO
Gli autori ringraziano Carlo Piovani per il suo prezioso e indispensabile lavoro di archiviazione ed elaborazione di dati e immagini.

ACKNOWLEDGMENT
The AA express their gratitude to Carlo Piovani for his precious, unvaluable work of data and images collection, elaboration and storage.

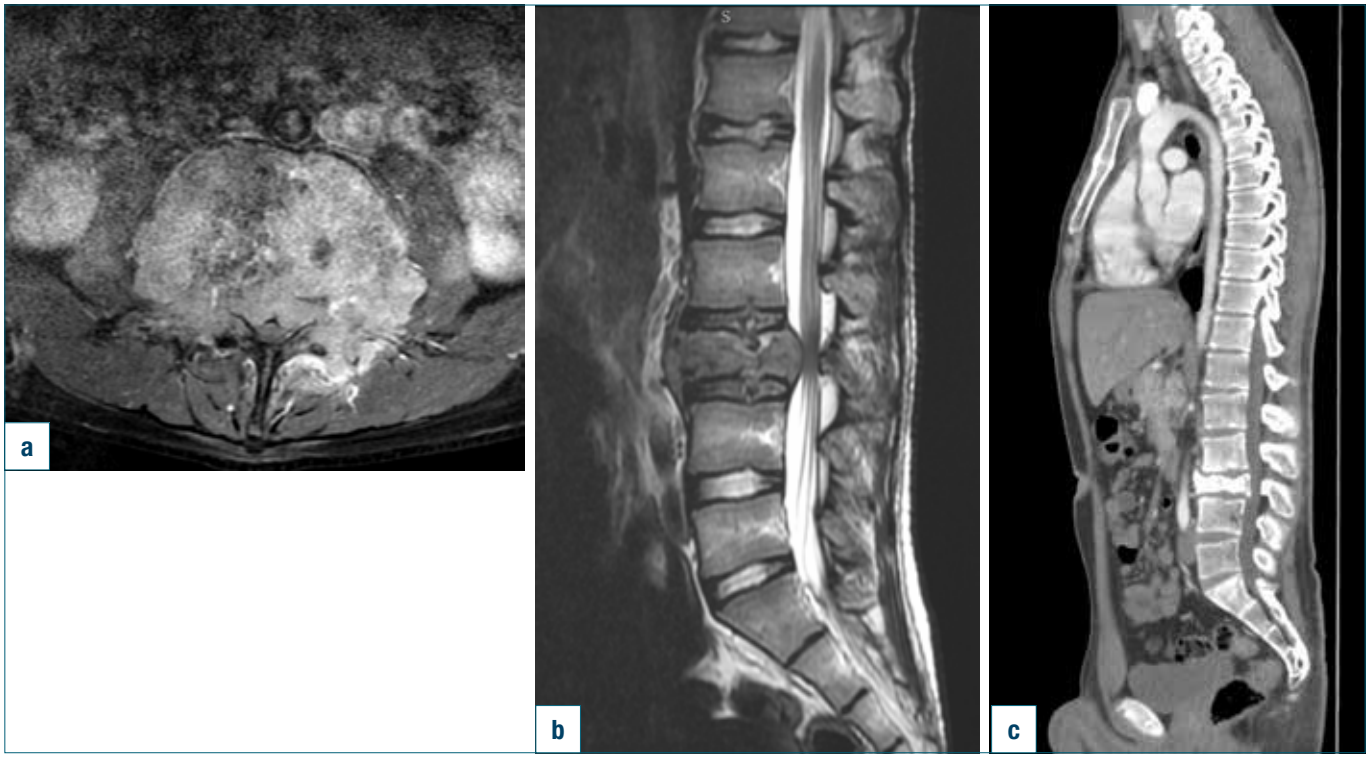

Figura 1. Uomo di 18 anni, Osteolisi di L3. Diagnosi istologica mediante agobiopsia: linfoma non Hodgkin.

a, b: immagini RM al momento della diagnosi.
Il SINS viene calcolato così:

Sede: rachide mobile	2 punti
Dolore: SI, al carico che scompare a riposo	3 punti
Lesione ossea: litica	2 punti
Allineamento radiografico: allineamento normale	0 punti
Collasso del corpo vertebrale: < 50% altezza normale	2 punti
Impegno elementi posterolaterali: bilaterale	3 punti

Per un totale di 12
Vista la mancanza di sintomi e segni neurologici e il SINS nell'area grigia, il paziente viene indirizzato, fornito di busto a tre punti, all'oncologo e al radioterapista

c: immagine TC un anno dopo.
Il paziente è stato sottoposto a Chemioterapia e Radioterapia (3960 Gy). Ha sempre portato il busto prescritto.
Non lamenta sintomi né sono riscontrabili segni neurologici. Dolore al carico. Evidente ipercifosi segmentaria (8° di cifosi L2-L4) in luogo della fisiologica lordosi attorno ai 40°.
È interessante osservare una evidente sottostima del parametro "allineamento radiografico", giudicato "Normale (0 punti)" invece che più correttamente Deformità correlata (2 punti)". Il SINS sarebbe diventato 14 meglio rispecchiando l'instabilità locale e l'opportunità di una artrodesi correttiva chirurgica. Nonostante non fossero disponibili radiografie ortostatiche, già nelle RM era evidente la perdita della normale lordosi lombare dovuta alla minore resistenza meccanica di L3.

Bibliografia

1 Boriani S, Gasbarrini A. *Point of view*. Spine (Phila Pa 1976) 2005;30:2227-9.

2 Taneichi H, Kaneda K, Takeda N, et al. *Risk factors and probability of vertebral body collapse in metastases of the thoracic and lumbar spine*. Spine (Phila Pa 1976) 1997;22:239-45.

3 Weber MH, Burch S, Buckley J, et al. *Instability and impending instability of the thoracolumbar spine in patients with spinal metastases: a systematic review*. Int J Oncol 2011;38:5-12.

4 Smith BD, Smith GL, Hurria A, et al. *Future of cancer incidence in the United States: burdens upon an aging, changing nation*. J Clin Oncol 2009;27:2758-65.

5 Fisher CG, DiPaola CP, Ryken TC, et al. *A novel classification system for spinal instability in neoplastic disease: an evidence- based approach and expert consensus from the Spine Oncology Study Group*. Spine 2010;35:E1221-9.

6 Linstone FT. *The Delphi Method: techniques and applications.* London, United Kingdom: Addison-Wesley 1975.

7 Fourney DR, Frangou EM, Ryken TC, et al. *Spinal instability neoplastic score: an analysis of reliability and validity from the spine oncology study group*. J Clin Oncol 2011;29:3072-7.

8 Fisher CG, Schouten R, Versteeg AL, et al. *Reliability of the Spinal Instability Neoplastic Score (SINS) among radiation oncologists: an assessment of instability secondary to spinal metastases*. Radiat Oncol 2014;9:69.

9 Arana E, Kovacs FM, Royuela A, et al. *Spine Instability Neoplastic Score: agreement across different medical and surgical specialties*. Spine J 2016;16:591-9.

10 Campos M, Urrutia J, Zamora T, et al. *The Spine Instability Neoplastic Score: an independent reliability andreproducibility analysis*. Spine J 2014;14:1466-9.

11 Fox S, Spiess M, Hnenny L, et al. *Spinal Instability Neoplastic Score (SINS): reliability among spine fellows and resident physicians in orthopedic surgery and neurosurgery*. Global Spine J 2017;7:744-8.

12 Teixeira WGJ, Coutinho PR de M, Marchese LD, et al. *Interobserver agreement for the spine instability neoplastic score varies according to the experience of the evaluator*. Clinics (Sao Paulo) 2013;68:213-8.

13 van der Velden JM, Versteeg AL, Verkooijen HM, et al. *Prospective evaluation of the relationship between mechanical stability and response to palliative radiotherapy for symptomatic spinal metastases*. The Oncologist 2017;22:972-8.

14 Matsumoto Y, Shinoto M, Endo M, et al. *Evaluation of risk factors for vertebral compression fracture after carbon-ion radiotherapy for primary spinal and paraspinal sarcoma*. Biomed Res Int 2017;2017:9467402-7.

15 Versteeg AL, van der Velden JM, Verkooijen HM, et al. *The Effect of introducing the spinal instability neoplastic score in routine clinical practice for patients with spinal metastases*. The Oncologist 2016;21:95-101.

16 Thibault I, Atenafu EG, Chao S, et al. *Risk of vertebral compression fracture specific to osteolytic renal cell carcinoma spinal metastases after stereotactic body radiotherapy: a multi-institutional study*. J Radiosurg SBRT 2015;3:297-305.

17 Versteeg AL, Verlaan J-J, Sahgal A, et al. *The spinal instability neoplastic score: impact on oncologic decision-making*. Spine (Phila Pa 1976) 2016;41:S231-7.

18 Lee J, Rhee WJ, Chang JS, et al. *Evaluation of predictive factors of vertebral compression fracture after conventional palliative radiotherapy for spinal metastasis from colorectal cancer*. J Neurosurg Spine 2018;28:333-40.

19 Shi DD, Hertan LM, Lam TC, et al. *Assessing the utility of the spinal instability neoplastic score (SINS) to predict fracture after conventional radiation therapy (RT) for spinal metastases*. Pract Radiat Oncol 2018 Feb 13.

20 Dosani M, Lucas S, Wong J, et al. *Impact of the spinal instability neoplastic score on surgical referral patterns and outcomes*. Curr Oncol 2018;25:53-8.

21 Bollen L, Groenen K, Pondaag W, et al. *Clinical evaluation of the spinal instability neoplastic score in patients treated with radiotherapy for symptomatic spinal bone metastases*. Spine 2017;42:E956-62.

22 de Oliveira MF, Rotta JM, Botelho RV. *Is there a relationship between spinal instability in neoplastic disease and Tokuhashi scoring system?* Neurosurg Rev 2016;39:519-24.

23 Laufer I, Rubin DG, Lis E, et al. *The NOMS Framework: approach to the treatment of spinal metastatic tumors.* The Oncologist 2013;18:744-51.

24 Ivanishvili Z, Fourney DR. *Incorporating the Spine Instability Neoplastic Score into a Treatment Strategy for Spinal Metastasis: LMNOP*. Global Spine J 2014;4:129-36.

25 Expert Panel on Radiation Oncology-Bone Metastases, Lo SS-M, Ryu S, Chang EL, Galanopoulos N, Jones J, et al. *ACR Appropriateness Criteria® Metastatic Epidural Spinal Cord Compression and Recurrent Spinal Metastasis*. J Palliat Med 2015;18:573-84.

26 Quinn RH, Randall RL, Benevenia J, et al. *Contemporary management of metastatic bone disease: tips and tools of the trade for general practitioners*. J Bone Joint Surg 2013;95:1887-95.

27 Whyne CM, Hu SS, Lotz JC. *Burst fracture in the metastatically involved spine*. Spine 2003;28:652-60.

28 Galbusera F, Qian Z, Casaroli G, et al. *The role of the size and location of the tumors and of the vertebral anatomy in determining the structural stability of the metastatically involved spine: a finite element study*. Translational Oncology Elsevier Inc 2018;11:1-8.

29 Actis JA, Honegger JD, Gates DH, et al. *Validation of lumbar spine loading from a musculoskeletal model including the lower limbs and lumbar spine*. J Biomech 2018;68:107-14.

30 Lee CH, Landham PR, Eastell R, et al. *Development and validation of a subject-specific finite element model of the functional spinal unit to predict vertebral strength*. Proc Inst Mech Eng H 2017;231:821-30.

Giornale Italiano di Ortopedia e Traumatologia
2018;44(Suppl. 1):S89-S93

C. Ratti
S. Bassini
A. Moretti
G. Canton
L. Murena

Clinica Ortopedica e Traumatologica
Azienda Sanitaria Universitaria Integrata
di Trieste

L'interferenza dei farmaci col processo riparativo

Drug interference with bone healing process

Riassunto

La riparazione ossea è un processo fisiologico complesso, finemente regolato, volto a mantenere le funzioni dello scheletro o a ripristinarle in caso di frattura. Molti sono i farmaci in grado di influire, con diversi meccanismi d'azione, sul processo di guarigione delle fratture.
I FANS potrebbero alterare la fase infiammatoria della guarigione diminuendo la produzione di prostaglandine, come dimostrato da molti studi in vitro e su animali. Gli studi clinici sono tuttavia scarsi e dai risultati contrastanti.
I corticosteroidi possono causare apoptosi di osteoblasti e osteociti e l'inibizione dell'osteoblastogenesi, alterando la qualità e quantità ossea.
Alcune classi di antibiotici alterano la guarigione ossea; in particolare i fluorochinolonici danneggiano i condrociti portando a un difetto di produzione della matrice cartilaginea e ad una sua più rapida degenerazione. La gentamicina ad alte dosi invece interferisce con la proliferazione degli osteoblasti.
L'eparina e i suoi derivati ostacolano la guarigione del tessuto osseo fratturato in considerazione del loro legame con la trombina.
I farmaci chemioterapici influiscono negativamente sull'angiogenesi e sulla proliferazione cellulare, in particolare delle cellule mesenchimali.
Analizzando le relazioni tra metabolismo glucidico e osseo, diversi studi hanno invece evidenziato un effetto positivo dell'insulina sulla formazione del callo osseo.
L'effetto dei farmaci anti-riassorbitivi è controverso in quanto l'inibizione della attività degli osteoclasti comporta un aumento della produzione di osso ma limita il potenziale di rimodellamento.
I farmaci ad azione anabolica quali il teriparatide e gli anticorpi anti-sclerostina hanno dimostrato un effetto positivo sulla stimolazione del callo osseo.

Parole chiave: farmaci, guarigione fratture, guarigione osso

Summary

Bone healing is a complex physiological process, finely regulated to preserve the skeleton or to repair it after fractures. There are many drugs that can affect fractures healing process with different mechanisms of action.
NSAIDs may affect the inflammatory phase of healing by decreasing the production of prostaglandins, as proved by many studies in vitro and on animals. However, the studies on humans are lacking and their results are controversial.
Some classes of antibiotics may alter bone healing: the fluoroquinolones damage the chondrocytes leading to a defect of cartilage matrix production and its more rapid degeneration. High-doses of gentamicin influence the proliferation of osteoblasts.
Corticosteroids inhibit the genesis of osteoblasts, cause apoptosis of osteoblasts and osteocytes, and change the quality and quantity of bone tissue.
Heparin interferes with bone healing in consideration of its bond with thrombin.
Chemotherapies may affect negatively the neo-angiogenesis and the cell proliferation, particularly of the mesenchymal cells.
Different studies, on the contrary, show a positive effect of insuline on bone healing, considering the close relations between glucidic and bony metabolism.
The use of anti-reabsorptive drugs is controversial because the inhibition of osteoclasts activity leads to an increase in bone production but limits remodeling. Teriparatide and anti Sclerostin antibodies seems to promote the bone callus formation.

Key words: drugs, fracture healing, bone healing

Indirizzo per la corrispondenza:
Chiara Ratti
Ospedale Cattinara
strada di Fiume, 447
34149 Trieste
chiararatti1977@gmail.com

La riparazione ossea è un processo fisiologico complesso, finemente regolato volto a mantenere le funzioni dello scheletro o a ripristinarle in caso di frattura.
In particolare durante la guarigione delle fratture, a differenza di altri tessuti che guariscono a seguito della formazione di tessuto di cicatrice, l'osso si rigenera dopo insulto traumatico con proprietà identiche a quelle pre-lesione e in alcuni casi il tessuto neoformato risulta indistinguibile dal tessuto non coinvolto dal trauma.
È interessante sottolineare che il processo di guarigione dell'osso dopo trauma rispecchia fedelmente lo sviluppo embriologico dell'osso, così come i processi di rimodellamento fisiologico del tessuto osseo sano, e può pertanto essere considerato una forma di spontanea rigenerazione tissutale.
Alla buona riuscita del processo di guarigione delle fatture concorre un numero elevato di regolatori sia locali che sistemici che interagiscono con diversi tipi cellulari reclutati sia a livello del sito di frattura che dal torrente circolatorio. Fra queste molecole ricordiamo l'IL1, IL6 e il TNF, le BMP, altri membri della superfamiglia delle TGFβ e altri fattori di crescita tra cui il PDGFs, FGF, ILGF, fattori angiogenetici, metallo proteasi, i loro recettori e inibitori [1].
La neoformazione di osso può avvenire per via intramembranosa (dalle cellule mesenchimali) oppure per via encondrale (tramite differenziazione a partire dal tessuto cartilagineo) [2].
Mentre l'ossificazione intramembranosa interessa sostanzialmente le ossa piatte, quella encondrale è il modello di formazione di tessuto osseo embrionale delle ossa lunghe, dell'ossificazione delle fasi e della formazione del callo osseo riparativo nelle fratture [2].
Immediatamente successiva alla perdita della continuità e dell'integrità meccanica di un osso avviene la formazione di un ematoma. L'ematoma è alla base dell'induzione della riparazione ossea e la sua rimozione in condizioni sperimentali o nella pratica clinica chirurgica ritarda la guarigione. Nelle 48 ore successive al trauma si scatena una fase infiammatoria caratterizzata dalla secrezione di TNFα, IL1, IL6, IL11 e IL18. Il TNFα induce segnali infiammatori secondari e agisce come agente chemiotattico reclutando le cellule, intervenendo anche nella differenziazione osto genica delle Mesenchimal Stem Cells (MSCs) [1]. Non è un caso, infatti, che in studi condotti su ratti con deficit dei recettori per il TNF la riparazione della frattura sia considerevolmente rallentata, così come è rallentato il riassorbimento della cartilagine di mineralizzazione con ostacolo alla formazione di nuovo tessuto osseo [3].
Nel giro di circa una settimana dalla frattura l'insieme di cellule mesenchimali osteoprogenitrici, fibroblasti, neutrofili e macrofagi accorsi dalla periferia vanno a formare il cosiddetto tessuto di granulazione tra i frammenti [2].
Tra la seconda e terza settimana, questo va incontro a una differenziazione in condroblasti e fibroblasti, formando il "callo morbido" che conferisce un'iniziale stabilizzazione alla frattura, con discreta resistenza all'accorciamento ma scarsa resistenza alle forze di scomposizione angolare [2].
Tra la quarta e la dodicesima settimana si assiste alla formazione di tessuto osseo maturo che avviene in piccola parte mediante ossificazione intramembranosa a partire dal periostio ai margini della frattura e in gran parte per ossificazione encondrale in senso centripeto, a partire dalle estremità dei frammenti di frattura. Si assiste quindi a una deposizione di calcio nella matrice ossea immatura con formazione di "callo duro" a ponte tra i frammenti, visibile alle radiografie [2].
Segue infine un processo lungo, che può durare anni, di rimodellamento in cui l'osso sviluppa la sua struttura definitiva a seconda dei carichi e delle sollecitazioni a cui è sottoposto (secondo la legge di Wolff) [4].
La guarigione dell'osso è influenzata da diversi fattori, biologici e meccanici, oltre che da alcuni farmaci.
Tra questi ricordiamo i farmaci antiinfiammatori non steroidei (FANS), i glucocorticoidi (GCC), gli antitromboembolici, antibiotici, chemioterapici, insulina e i farmaci utilizzati nell'osteoporosi. La comprensione dell'interazione dei farmaci con i meccanismi infiammatori del callo osseo è alla base dello sviluppo di strategie farmacologiche per migliorare la gestione del processo riparativo delle fratture.

Fans

I FANS rappresentano un'arma farmacologica per i loro effetti analgesici sia centrali che periferici, antinfiammatori e antipiretici e trovano esteso utilizzo anche nella chirurgia peri-operatoria traumatologica.
Questa classe di farmaci è in grado di inibire le cicloossigenasi (COX), bloccando la conversione dell'acido arachidonico in prostaglandine. La COX2 in particolare ha un ruolo cardine nella genesi dei processi infiammatori, del dolore, della febbre e anche, indirettamente, nella modulazione del metabolismo osseo. Essa infatti, aumenta l'espressione del Receptor Activator for Nuclear Factor-kappa b (RANK), e quindi l'induzione del riassorbimento osseo, e riduce quella dell'osteoprotegerina (OPG), a funzione osteoconservatrice.
I primi a descrivere gli effetti dei FANS tradizionali sul callo osseo sono stati Rø e collaboratori nel 1976, valutando l'effetto dell'indometacina su fratture di femore nel ratto. Essi dimostrarono che il farmaco rallentava la formazione dell'ematoma iniziale, aumentava la scomposizione dei monconi di frattura e riduceva le proprietà biomeccaniche dell'osso [5].
Alla stessa conclusione sono arrivati diversi studi su mo-

dello animale, come è stato evidenziato in recenti reviews della letteratura, prendendo in analisi l'effetto di diversi FANS dopo brevi o lunghi periodi di somministrazione [5 6]. Gli studi in vivo sull'uomo, tuttavia, sono scarsi e presentano risultati discordanti. Alcuni escluderebbero l'influenza sulla guarigione ossea, altri invece dimostrano una ridotta guarigione in pazienti trattati con FANS rispetto a controlli trattati con oppiodi. Sono stati riportati tassi di ritardo o mancata guarigione fino a 6 volte superiori in caso di assunzione di ketorolac e una riduzione del tasso di guarigione dose dipendente nelle fusioni spinali in caso di assunzione di diclofenac [7].
In conclusione le evidenze scientifiche sulle interferenze tra guarigione delle fratture e FANS si basano principalmente su studi su modello animale, eseguiti su farmaci molto diversi tra loro, con metodo e dose di somministrazione molto differenti gli uni dagli altri. Nonostante l'utilizzo dei FANS non sia controindicato in modo assoluto, alcuni autori raccomandano cautela nel loro utilizzo in pazienti a rischio [5-7].

Glucocorticoidi (GCC)

È noto che la terapia cortisonica assunta a lungo termine ha un effetto negativo sul metabolismo dell'osso; fino al 50% dei pazienti in trattamento con corticosteroidi per periodi prolungati riporta fratture da fragilità [8].
La terapia ad alte dosi può influenzare negativamente anche il processo riparativo della guarigione della frattura, nello specifico agendo sulla via encondrale [8].
Studi su animale di Sandberg et al. hanno confermato che i GCC compromettono fortemente la guarigione del tessuto osseo nelle fratture diafisarie, ove la guarigione avviene principalmente per via encondrale; i risultati sono stati differenti nelle fratture metafisarie, caratterizzate invece da guarigione prevalentemente intramembranosa [9]. A livello metafisario, infatti, le fratture guariscono con una minore neoformazione di tessuto e con un minore callo fibroso, e quindi una minore necessità di cellule progenitrici. Per questo motivo farmaci che diminuiscono il reclutamento delle cellule progenitrici, quali i GCC, potrebbero avere effetti minori su fratture metafisarie rispetto a quelle diafisarie [9].

Tromboprofilassi

L'attivazione della trombina, oltre alla formazione del coagulo, ha numerosi effetti proteolitici, con conseguente attivazione e rilascio di fattori di crescita e recettori di superficie cellulare. In diversi modelli animali il TP 508, un peptide correlato alla trombina, stimola la riparazione della frattura[10]. Per questa ragione l'eparina, e i suoi derivati, inibendo la trombina potrebbero influenzare la guarigione del tessuto osseo dopo la frattura.
Tenendo conto del gran numero di pazienti con una frattura che ricevono regolarmente EBPM, sarebbe quindi essenziale esaminare se abbia un impatto negativo sul processo di guarigione della frattura e sorprendentemente sono stati svolti pochi studi a riguardo.
Dosi elevate e terapie prolungate di eparina sono stati riconosciuti come un fattore di rischio per lo sviluppo di osteoporosi e fratture da fragilità [10]; Kock et al., in uno studio in vitro, hanno inoltre riportato un significativo effetto inibitorio della EBPM sulla crescita di osteoblasti umani [11].
Street et al. nel 2000 hanno svolto uno studio sui conigli per valutare come l'enoxaparina potesse influenzare la guarigione delle fratture costali. Una dose clinicamente rilevante di enoxaparina ha causato una netta riduzione della proliferazione cellulare precoce e della maturità del callo istologico in tutte le fasi temporali studiate [10].
L'influenza dell'eparina nella guarigione della frattura va quindi tenuta in considerazione nella prescrizione della tromboprofilassi in quei pazienti che non sono esposti al rischio della trombosi venosa profonda.

Antibiotici

I fluorochinoloni, quali la ciprofloxacina, la levofloxacina e la trovafloxacina, sono noti dai primi anni 2000 per i loro effetti avversi sulla crescita dei condrociti [10 12], cosa che ne ha limitato l'utilizzo in gravidanza e nei bambini [12].
Questo è argomento di interesse se consideriamo che spesso la ciprofloxacina viene prescritta per infezioni nosocomiali comuni, del tratto urinario o respiratorio, rappresentando potenzialmente un ostacolo alla guarigione dell'osso in pazienti traumatologici.
Studi in vitro, hanno osservato gli effetti patogenetici dei fluorochinolonici (somministrati a dosi tossiche o terapeutiche) sui condrociti di varie specie, compreso l'uomo [12].
Alcuni studi in vivo su animali esposti a normali concentrazioni terapeutiche di fluorochinolonici, hanno evidenziato tramite criteri radiografici, meccanici e istologici, una compromissione della guarigione delle fratture [10].
Anche la gentamicina ad alte concentrazioni sembra diminuire la proliferazione dei progenitori osteoblastici, la maturazione del callo e la guarigione dell'osso[12].
Le tetracicline, inoltre, sono noti inibitori delle metalloproteasi della matrice cellulare, e come tali hanno influenza sul normale processo di turnover cellulare e in particolare sulla formazione del callo [10].

Chemioterapici

Essendo il callo osseo un sito di rapida crescita cellulare, è bersaglio delle terapie con citostatici utilizzati nei trattamenti oncologici [10 13].

Studi sull'utilizzo di doxorubicina, ciclofosfamide, adriamicina e metotrexato hanno osservato come le loro attività anti-proliferative e citotossiche abbiano un grande effetto sulla neoangiogenesi, la formazione del callo e la osteointegrazione con tessuti/materiali innestati, avendo di conseguenza un effetto dannoso sulla guarigione delle fratture [13].

Insulina

Il diabete causa una riduzione della proliferazione cellulare nei primi momenti della formazione del callo osseo, riduce la sintesi e altera il collagene e diminuisce le proprietà biomeccaniche nella riparazione delle fratture.
Dal punto di vista fisiopatologico l'osteocalcina (OCN), prodotta dagli osteoblasti, ha il compito di sintetizzare il tessuto osseo tramite la crescita e l'allungamento dei cristalli di idrossiapatite.
Studi in vitro dimostrano come le OCN regolino inoltre l'omeostasi glucidica in quanto l'interazione OCN/GPRC6A sulle β-cellule pancreatiche aumenta la proliferazione, la sintesi e la secrezione d'insulina.
A sua volta gli osteoblasti esprimono i recettori dell'insulina (IR) e dell'IGF-1 (IGF-1R) e, in vitro, l'insulina ne stimola direttamente la proliferazione. In caso d'insulino-resistenza, quindi, negli osteoblasti si verifica una perdita dei recettori insulinici e conseguentemente una riduzione dei livelli circolanti della forma attiva di OCN [14].
Alla luce di queste informazioni, Park et al. [15] hanno cercato di capire se la terapia con insulina esogena, localizzata direttamente a livello del sito di frattura potesse migliorare il processo di rigenerazione ossea nelle fratture di femore su topi da laboratorio non diabetici. I topi trattati con alte dosi di insulina hanno dimostrato avere un significativo aumento della cartilagine a livello del callo già a 7 e 14 giorni. Nei topi trattati con basse dosi d'insulina, invece, dopo 4 settimane sono stati riscontrati significativi aumenti a livello di score radiografico e proprietà biomeccaniche rispetto ai controlli senza alcun trattamento. Lo studio suggerisce quindi la somministrazione d'insulina locale come potenziale agente terapeutico per il trattamento delle fratture [15].

Farmaci per il trattamento dell'osteoporosi

Considerando che i farmaci utilizzati nel trattamento dell'osteoporosi mirano a riequilibrare il metabolismo osseo, è stato ipotizzato che potessero favorire anche la guarigione ossea a seguito di frattura.
I bifosfonati sono tra i farmaci più largamente utilizzati nell'osteoporosi e fanno parte della classe dei farmaci antiriassorbitivi. Autorevoli review riportano la loro capacità di incrementare la BMD, il volume e la forza del callo osseo su diversi studi animali [7].
Il Denosumab rappresenta invece il primo anticorpo monoclonale in grado di inibire il RANK ligando. Esso antagonizza il riassorbimento osseo ostacolando la formazione, funzione e sopravvivenza degli osteoclasti.
Uno studio condotto su più di 600 pazienti con osteoporosi post menopausale, si è trovato in accordo con precedenti studi animali dimostrando che il farmaco non induce ritardi di guarigione o alterazione delle capacità meccaniche della frattura rispetto ai controlli non in terapia [16].
Gerstenfeld e collaboratori, inoltre, ne comparano gli effetti sui ratti a quelli dell'alendronato: il Denosumab induce un aumento del callo osseo sia a 21 che a 42 giorni dalla somministrazione nelle fratture di femore, un aumento della mineralizzazione ossea e della rigidità e forza torsionale [17].
Il teriparatide è una forma ricombinante della componente attiva del paratormone (PTH), approvata per il trattamento dell'osteoporosi. Nonostante siano scarse le evidenze scientifiche sull'uomo, gli studi su modello animale concordano sulla capacità di questo farmaco di aumentare la mineralizzazione del callo osseo, la forza e la probabilità di buona guarigione delle fratture. Mancano purtroppo trial clinici randomizzati di elevata qualità scientifica sull'uomo, ma anche i pochi esistenti sono in linea con i risultati degli studi su animali. Questi risultati hanno indotto a un utilizzo sempre maggiore del teriparatide "off label", nella gestione di fratture e pseudoartrosi [18].
La Sclerostina, infine, è una proteina secreta dagli osteociti con la funzione di inibire la formazione ossea e agisce negativamente sulla differenziazione e sull'attività degli osteoblasti. Pazienti con deficit di sclerostina presentano infatti una aumentata massa ossea e resistenza alle fratture. Gli anticorpi anti sclerostina (Scl-Abs) hanno dunque la facoltà di neutralizzare gli effetti negativi della sclerostina, agendo sul segnale Wnt/β. Studi su animali hanno evidenziato che il trattamento con Scl-Abs induce nei topi osteoporotici un aumento della formazione di osso trabecolare, periostale, endocorticale e intracorticale con aumento della massa e forza dell'osso [19].

Conclusioni

La guarigione ossea è un processo complesso e finemente regolato da molti fattori, su cui molti farmaci sono in grado di interferire. In pazienti a rischio di difficoltosa guarigione del tessuto osseo, sarebbe necessario limitare l'utilizzo di farmaci che possono rallentare la formazione di callo e considerare l'opportunità di somministrazione di terapie che favoriscano il rapporto deposizione/riassorbimento, anche se le evidenze scientifiche disponibili non sempre raggiungono alti livelli di evidenza.

Sono pertanto necessari ulteriori studi clinici per confermare i risultati degli studi in vitro e su modello animale e per valutare la sicurezza, l'efficacia e la posologia di eventuali farmaci adiuvanti.

Bibliografia

1. Gerstenfeld LC, Einhorn LA. *Developmental aspects of fracture healing and the use of pharmacological agents to alter healing*. J Musculoskel Neuron Interact 2003;3:297-303.
2. O White T, Mackenzie SP, Gray Aj. *Mc Raes orthopaedic trauma and emergency fracture management*. 3rd ed. Elsevier 2016.
3. Gerstenfeld L, Cho TJ, Kon T, et al. *Impaired intramembranous bone formation during bone repair in the absence of tumor necrosis factor- alpha signaling*. Cells Tissues Organs 2001;169:285-94.
4. Wolff, J. *The law of bone remodeling*. Springer; 1986 (Trans. Maquet, P., Furlong, R.).
5. Cottrell J, O'Connor JP. *Effect of non-steroidal anti-inflammatory drugs on bone healing*. Pharmaceuticals 2010;3:1668-93.
6. Van Esch RW, Kool MM, van As S. *NSAIDs can have adverse effects on bone healing*. Med Hypotheses 2013;81:343-6.
7. Pountos I, Georgouli T, Calori GM, et al. *Do nonsteroidal anti-inflammatory drugs affect bone healing? A critical analysis*. Scientific World Journal 2012;1-14.
8. Weber AJ, Gang Li, Kalaka R, et al. *Osteoblast-targeted disruption of glucocorticoid signalling does not delay intramembranous bone healing*. Steroids 2010;75;282-6.
9. Sandberg OH, Aspenberg P. *Glucocorticoids inhibit shaft fracture healing but not metaphyseal bone regeneration under stable mechanical conditions*. Bone Joint Res 2015;4:170-5.
10. Aspenberg P. *Drug fracture repair*. Acta Orthopaed 2005;76:741-8.
11. Kapetanakis S, Nastoulis E, Demesticha T, et al. *The Effect of low molecular weight heparins on fracture healing*. Open Orthop J 2015;9:226-36.
12. Perry AC, Prpa B, Rouse MS, et al. *Levofloxacin and Trovafloxacin inhibition of experimental fracture-healing*. Clin Orthop Relat Res 2003;414:95-100.
13. Pountos I, Georgouli T, Blokhuis TJ, et al. *Pharmacological agents and impairment offracture healing: what is the evidence? Injury 2008;39:384-94*.
14. Wei J, Karsenty G. *Bone as a site of insulin resistance in type 2 diabetes*. BMC Proc 2012;6:P74.
15. Park AG, Paglia DN, Al-Zube L, et al. *Local insulin therapy affects fracture healing in a rat model*. J Orthop Res 2013;776-82.
16. Adami S, Libanati C, Boonen S, et al. *Denosumab treatment in postmenopausal women with osteoporosis does not interfere with fracture-healing: results from the FREEDOM trial*. J Bone Joint Surg Am 2012;94:2113-9.
17. Gerstenfeld LC1, Sacks DJ, Pelis M, et al. *Comparison of effects of the bisphosphonate alendronate versus the RANKL inhibitor denosumab on murine fracture healing*. J Bone Miner Res 2009;24:196-208.
18. Babu S, Sandiford NA, Vrahas M. *Use of Teriparatide to improve fracture healing: what is the evidence? World J Orthop 2015;6:457-61*.
19. Li X, Ominsky MS, Warmington KS, et al. *Sclerostin antibody treatment increases bone formation, bone mass, and bone strength in a rat model of postmenopausal osteoporosis*. J Bone Miner Res 2009;24:578-88.

Giornale Italiano di Ortopedia e Traumatologia
2018;44(Suppl. 1):S94-S96

L. Branca Vergano
M. Monesi

Ortopedia e Traumatologia Ospedale M. Bufalini, Cesena (FC)

Aspetti radiologici e classificativi delle fratture acetabolari nell'anziano

Radiological features and classification of acetabular fractures in the elderly

Riassunto

Le fratture acetabolari nell'anziano presentano caratteristiche radiografiche tipiche, che influenzano pesantemente gli esiti del trattamento chirurgico. In particolate la comminuzione della frattura, l'impattamento del tetto, l'interessamento della lamina quadrilatera, le concomitanti lesioni della testa femorale determinano quasi invariabilmente una cattiva prognosi a medio e lungo termine. Grazie agli rx (e alla tc) la frattura può essere correttamente inquadrata e classificata: la colonna anteriore, isolata o associata a interessamento della colonna posteriore, è sicuramente la più frequentemente interessata negli over 65.

Parole chiave: lamina quadrilatera, impattamento del tetto, comminuzione della frattura

Summary

Acetabular fractures in the elderly have typical radiographic features, which have strong influence on surgical outcomes. Comminution, roof impaction, quadrilateral plate involvement, concomitant femoral head injury have the worst prognosis in medium and long term. With x-ray (and ct scan) the fracture can be diagnosed and correctly classified: anterior column involvement, isolated or associated to posterior column, is very frequent in patients older than 65 years.

Key words: *quadrilateral plate, roof impaction, fracture comminution*

Le fratture acetabolari dell'anziano, tipicamente dovute a traumi a bassa energia, sono in aumento sia per la maggiore longevità della popolazione, sia per una vita più attiva dei pazienti anziani. Il loro trattamento è sicuramente molto impegnativo sia per le comorbilità da cui spesso sono affetti questi pazienti, sia per la situazione ossea locale (osteoporosi) che rende la riduzione difficile da ottenere e da mantenere, qualsiasi mezzo di sintesi venga utilizzato. L'alternativa protesica che si può percorrere nel trattamento di queste fratture è anch'essa gravata da un maggior numero di complicanze rispetto al pari trattamento nei pazienti under 60 [1 2].

La diagnosi di frattura acetabolare è solitamente effettuata sulle radiografie del bacino, antero-posteriore e le proiezioni oblique sec. Letorunel, l'alare e l'otturatoria. È ormai prassi consolidata che, per un corretto inquadramento e una precisa classificazione della frattura, venga effettuata una TC del bacino, con tagli assiali, coronali e sagittali, ed eventualmente la ricostruzione 3d. Queste informazioni sono indispensabili per un corretto piano pre-operatorio.

Il lavoro pionieristico di Judet e Letorunel classificò, in base a criteri anatomici, le fratture acetabolari in 2 gruppi: 5 lesioni elementari (colonna posteriore, parete posteriore, colonna anteriore, parete anteriore, trasversa) e 5 lesioni combinate (colonna e parete posteriore, T, colonna anteriore ed emitrasversa posteriore, trasversa e parete posteriore, entrambe le colonne).

Nonostante qualsiasi tipo di pattern fratturativo possa essere riconosciuto nel paziente over 65, alcuni tipi di frattura e alcune caratteristiche sono più tipici della popolazione anziana rispetto agli under 65.

Con riferimento alla classificazione di Judet e Letorunel, nell'anziano l'interessamento della colonna anteriore, eventualmente associato all'emitrasversa poste-

Indirizzo per la corrispondenza:
Luigi Branca Vergano
via De Gasperi, 61
47521 Cesena (FC)
luigibrancavergano@hotmail.com

riore, è sicuramente molto frequente [3 4]. Firozabaadi [5] nella sua recente revisione di 156 fratture acetabolari in paziente over 65, riscontrava l'interessamento della colonna anteriore in oltre il 70% dei casi (isolata nel 5% dei casi, 35% associato ad emitrasversa posteriore, 37% a colonna posteriore). Capone [6], in una review di 15 articoli in cui venivano esaminati i risultati dell'intervento chirurgico su pazienti anziani con frattura acetabolare (anche se, in questo caso, il limite inferiore dell'età era 55 anni), riportavano l'interessamento della colonna anteriore in oltre il 65% dei casi (entrambe le colonne nel 28.1%, colonna anteriore + emitrasversa posteriore nel 26,8%, colonna anteriore isolata nell'11,6%). L'interessamento della colonna anteriore e, come si vedrà in seguito, della lamina quadrilatera, è conseguenza del tipico meccanismo traumatico, che consiste in una caduta sul fianco, sul gran trocantere, che trasmette la forza all'acetabolo attraverso la testa del femore con una direzione mediale e lievemente anteriore.
In caso di frattura di entrambe le colonne, spesso la colonna anteriore presenta un'uscita prossimale "bassa" e la colonna posteriore un frammento dislocato medialmente coinvolgente una porzione più o meno estesa della lamina quadrilatera [5 7]
Spesso è presente la medializzazione della testa femorale, con interessamento costante, e frequente comminuzione, della lamina quadrilatera, indipendentemente dal tipo di frattura (Fig. 1) [8 9].
Questo tipo di lesione era storicamente definito "lussazione centrale dell'anca", e risulta essere tipico dell'anziano [10]. Numerosi metodi di stabilizzazione della lamina quadrilatera sono stati descritti, ma non esiste ancora un gold standard per la fissazione di questa porzione acetabolare [10].

Figura 1. Frattura acetabolare con interessamento e medializzazione della lamina quadrilatera.

La pluriframmentarietà della frattura è diretta conseguenza della qualità ossea del paziente, spesso affetto da osteoporosi per malattie concomitanti, per terapie da lungo tempo oppure semplicemente per fisiologica senescenza. Carrol nel suo studio su 93 pazienti over 55 con frattura acetabolare riporta una comminuzione della frattura nel 68% dei casi [11]. Una frammentazione dell'osso osteoporotico rende necessario adattarne l'osteosintesi, obbligando talvolta il chirurgo ad un stabilizzazione elastica di una zona di comminuzione (se non articolare) o all'utilizzo di placche di sostegno (buttress plate) in caso la comminuzione interessi direttamente l'articolazione.
L'impattazione o la frammentazione del tetto è un'altra caratteristica della frattura acetabolare dell'anziano [7 8]. Anglen [12] ha individuato, studiando gli esiti dell'osteosintesi in 27 pazienti over 60, che il segno radiologico del gabbiano (seagull sign) (Fig. 2), indice di un'impattazione della parte mediale del tetto acetabolare, è associato ad una prognosi peggiore rispetto ai pazienti che non lo presentavano agli rx iniziali. Infatti nella serie presentata dall'Autore, in nessuno dei 10 pazienti con il *seagull sign* si è riusciti ad ottenere una riduzione anatomica e una sufficiente stabilizzazione del frammento, con conseguente precoce fallimento della sintesi. La conclusione era quindi che, in presenza di questo segno radiografico, si rendeva neces-

Figura 2. Seagull sign.

saria una strategia terapeutica differente rispetto alla sola osteosintesi (protesizzazione associata o meno all'osteosintesi). L'utilizzo di una finestra intrapelvica ha negli ultimi anni variato la prognosi di questa frattura: infatti, sebbene difficoltosa, attraverso l'accesso di Stoppa modificato, è possibile la riduzione di questo frammento mediale impattato, e una sua stabilizzazione con viti ad andamento in-out, indipendenti o entro placca [5 13]. Questo approccio e l'utilizzo di placche infrapettinee può risultare utile anche nel sostegno di comminuzioni della lamina quadrilatera [10].
L'associazione della frattura del collo del femore è molto rara, mentre lesioni da impatto o lesioni osteo-condrali della testa femorale sono più frequenti (fino al 30% dei casi nel lavoro di Carroll) [11 14].
Tutte queste caratteristiche (comminuzione della frattura, impattamento del tetto, interessamento della lamina quadrilatera, concomitanti lesioni della testa femorale) sono indici prognostici sfavorevoli per il risultato a medio e lungo termine in caso di osteosintesi della frattura acetabolare nell'anziano [10 15].
In presenza di traumi ad alta energia il tipo di frattura si sovrappone a quello del giovane, pur presentando, a parità di pattern classificativo, una maggiore comminuzione, un maggior impattamento e quindi un maggior danno cartilagineo [2]. La prognosi è chiaramente peggiore rispetto al giovane e il ricorso a protesizzazione secondaria più frequente e più precoce.
Raramente sono state descritte anche fratture acetabolari da insufficienza, senza traumi efficienti in anamnesi [16]; le fratture da insufficienza sono invece più tipiche della pelvi, e sono state recentemente ben definite e classificate da Rommens [17].

Bibliografia

1 Hanschen M, Pesch S, Huber-Wagner S, et al. *Management of acetabular fractures in the geriatric patient*. SICOT J 2017;3;37.
2 Pagenkopf E, Grose A, Partal G, et al. *Acetabular fractures in the elderly: treatment recommendations*. HSS J 2006;2:161-71.
3 Culemann U, Holstein JH, Kohler D, et al. *Different stabilisation techniques for typical acetabular fractures in the elderly – a biomechanical assessment*. Injury 2010;41:405-10.
4 Culemann U, Scola A, Tosounidis G, et al. *Versorgungskonzept der beckenringverletzung des alten patienten – eine herausforderung [Concept for treatment of pelvic ring injuries in elderly patients*. A challenge]. Unfallchirurg 2010;113:258-71.
5 Firoozabadi R, Cross WW, Krieg JC, et al. *Acetabular Fractures in the senior population- epidemiology, mortality and treatments*. Arch Bone Jt Surg 2017;5:96-102.
6 Capone A, Peri M, Mastio M. *Surgical treatment of acetabular fractures in the elderly: a systematic review of the results*. EOR 2017;2:97-103
7 Ferguson TA, Pate R, Bhandari M, et al. *Fractures of the acetabulum in patients aged 60 years and older: an epidemiological and radiological study*. J Bone Joint Surg Br 2010;92:250-7.
8 Guerado E, Cano JR, Cruz E. *Surgical technique: Intra acetabular osteosynthesis with arthroplasty for acetabular fracture in the octogenarian*. Injury 2012;43:509-12
9 Gillard AJ, Deyle GD. *Acetabular fracture and protrusio acetabuli in an elderly patient following a fall*. J Orthop Sports Phys Ther2009;39:703.
10 White G, Kanakaris NK, Faour O, et al. *Quadrilateral plate fractures of the acetabulum: an update*. Injury 2013;44,159-67.
11 Carroll EA, Huber FG, Goldman AT, et al. *Treatment of acetabular fractures in an older population*. J Orthop Trauma 2010;24:637-44.
12 Anglen JO, Burd TA, Hendricks KJ, et al. *The "gull sign" a harbinger of failure for internal fixation of geriatric acetabular fractures*. J Orthop Trauma 2003;17:625-34.
13 Archdeacon MT, Kazemi N, Collinge C, et al. *Treatment of protrusio fractures of the acetabulum in patients 70 years and older*. J Orthop Trauma 2013;27:256-61.
14 Giannoudis PV, Grotz MR, Papakostidis C, et al. *Operative treatment of displaced fractures of the acetabulum*. A meta-analysis. J Bone Joint Surg Br 2005;87-B:2-9.
15 Buller LT, Lawrie CM, Vilella FE. *A growing problem: acetabular fractures in the elderly and the combined hip procedure*. Orthop Clin North Am 2015;46:215-25.
16 Tornkvist H, Schatzker J. *Acetabular fractures in the elderly: an easily missed diagnosis*. J Orthop Trauma 1993;7:233-5.
17 Rommens PM, Hofmann A. *Comprehensive classification of fragility fractures of the pelvic ring: Recommendations for surgical treatment*. Injury 2013;44:1733-44.

Giornale Italiano di Ortopedia e Traumatologia
2018;44(Suppl. 1):S97-S101

F. D'Angelo
M. Valoroso
G. La Barbera

SC Ortopedia e Traumatologia, Dipartimento di Biotecnologie e Scienze della Vita, Università degli Studi dell'Insubria, Azienda Ospedaliera dei Sette Laghi, Polo Universitario, Varese

La diagnosi pre-operatoria come fattore di rischio. La protesi d'anca instabile

The unstable hip prosthesis. Pre-operative diagnosis as risk factor

Riassunto

La lussazione della protesi d'anca primaria rappresenta una delle maggiori cause di revisione, con un tasso medio di incidenza pari al 3,2%. Oltre a causare disabilità e sofferenza, la lussazione della protesi d'anca è responsabile di un aumento della spesa sanitaria. I fattori di rischio di lussazione della protesi d'anca sono stati suddivisi classicamente in tre categorie: pre-operatori, legati alla chirurgia ed al protocollo riabilitativo. In letteratura non è presente un consenso unanime sull'impatto di questi fattori sulla lussazione della protesi d'anca, probabilmente perché spesso sono stati valutati attraverso studi retrospettivi e con un campione limitato di pazienti. Lo scopo di tale lavoro è di revisionare la letteratura per analizzare i principali fattori di rischio pre-operatori di lussazione dell'impianto protesico.

Parole chiave: protesi totale d'anca, lussazione, instabilità, revisione

Summary

Dislocation following primary total hip arthroplasty (THA) continues to be one of the most common reasons for revision THA, with a reported rate of 3.2%. Dislocation is associated with a considerable amount of suffering, patient disability and extra costs for the health care system. Reasons for dislocation fall into three broad categories: patient factors, factors related to the surgery, and postoperative care. The risk factors for dislocation are controversial, particularly those related to the patient and to the surgical procedure itself. The differences in opinion on the impact of these factors stem from the fact they are often evaluated using retrospective studies or in limited patient populations. The aim of this study is to review the most recent literature published on this topic, in order to clarify the main pre-operative risk factors of dislocation.

Key words: *total hip arthroplasty, dislocation, instability, revision*

Introduzione

L'impianto di protesi d'anca è uno degli interventi ortopedici con maggior successo ed è molto efficace nel ridurre il dolore e migliorare la funzione articolare [1 2]. La protesi d'anca instabile è causa di limitazione funzionale e d'insoddisfazione da parte del paziente [3]. Come riportato nei registri nazionali svedese, australiano e americano, la lussazione è la prima causa di revisione precoce dell'impianto [2 4-7]. Nel registro italiano è stato osservato un tasso di lussazione pari al 9,3% e tra tutti gli interventi di revisione rappresenta la terza causa di revisione dell'impianto dopo la mobilizzazione asettica e l'infezione [7]. Inoltre è stato evidenziato che l'incidenza di revisione è particolarmente elevata nel primo biennio dopo l'operazione con un tasso di incidenza del 26% come riportato nel registro dell'Emilia Romagna [6].

La lussazione dell'impianto protesico può essere classificata secondo la direzione in posteriore e anteriore. Le lussazioni posteriori sono generalmente secondarie a una combinazione di movimenti che includono la flessione/adduzione/intrarotazione dell'anca e si verificano generalmente con la via d'accesso postero-laterale. La lussazione anteriore della protesi d'anca può verificarsi durante l'estensione/abduzione/extrarotazione e sono descritte dopo un approccio anteriore all'anca [3].

Indirizzo per la corrispondenza:
Fabio D'Angelo
SC Ortopedia e Traumatologia, Dipartimento di Biotecnologie e Scienze della Vita, Università degli Studi dell'Insubria, Azienda Ospedaliera dei Sette Laghi, Polo Universitario
viale Luigi Borri, 57
21100 Varese
fabio.dangelo@uninsubria.it

La lussazione della protesi d'anca è classificata anche in base al periodo d'insorgenza in 3 tipi [8 9]:

1. precoce: < 3-6 mesi dall'intervento chirurgico (50-70% dei casi);
2. intermedie: tra i 3-6 mesi e i 5 anni dall'impianto protesico (15-20% dei pazienti);
3. tardive: > 5 anni; solitamente sono legate all'usura del polietilene (32% dei casi).

Sebbene solitamente il trattamento del primo episodio della maggior parte delle lussazioni venga trattato conservativamente [10 11], in caso di lussazioni recidivanti è necessaria una revisione chirurgica [12].

La scelta del tipo di trattamento chirurgico dipende dalla causa dell'instabilità e solo la comprensione della sua eziologia permette di raggiungere buoni risultati.

In letteratura diversi autori descrivono tre tipi di fattori di rischio per la lussazione dell'impianto protesico: pre-operatori (legati al paziente), chirurgici e riabilitativi [13 14].

I fattori di rischio legati al paziente, considerati intrinseci, descritti in letteratura sono qui di seguito elencati:

- sesso femminile;
- età avanzata;
- indice di massa corporea (IMC);
- ASA score;
- abuso di alcool;
- diagnosi preoperatoria;
- artrodesi vertebrali;
- patologie neurologiche.

I fattori di rischio legati alla chirurgia, considerati estrinseci, sono rappresentati invece da:

- via d'accesso chirurgica e trattamento dei tessuti molli;
- fattori legati all'impianto protesico come il rapporto testa-collo, il diametro della testa e l'inserto di polietilene, il posizionamento delle componenti;
- "impingement" della protesi con osteofiti, tessuto cicatriziale e/o il polietilene;
- ossificazioni eterotopiche.

La terza categoria è rappresentata dallo specifico protocollo riabilitativo post-operatorio nonché dall'educazione del paziente sulla restrizione di alcuni movimenti considerati lussanti.

Lo scopo di tale lavoro è di revisionare la letteratura per analizzare i principali fattori di rischio pre-operatori di lussazione dell'impianto protesico e la loro correlazione con la lussazione della protesi d'anca di primo impianto

Fattori di rischio legati al paziente (intrinseci)

Sesso femminile

Diversi studi hanno definito il sesso femminile come un fattore di rischio per la lussazione dell'impianto protesico a causa di un'elevata articolarità pre-operatoria e dell'aumentata lassità articolare che contraddistingue tali pazienti.

Nel 2002 Joles et al. [15], in un studio retrospettivo condotto su 2023 impianti di protesi d'anca, hanno osservato che i pazienti di sesso feminile presentavano un tasso di lussazione della protesi simile a quelli di sesso maschile (1,05 *vs* 1,04).

Nel 2004 Berry et al. [16] hanno eseguito uno studio retrospettivo con lo scopo di osservare se il sesso femminile fosse un fattore di rischio per la protesi d'anca includendo 5459 pazienti (2869 femmine vs 2590 maschi) di età media di 63 anni. Sono stati osservati 323 casi di lussazione (4,8%) e all'analisi multivariata è stato registrato un rischio relativo di lussazione nei pazienti di sesso femminile pari a 2,1 rispetto quello maschile. Tali autori concludevano che il sesso femminile presentava un rischio maggiore di lussazione.

Meek et al. [17] hanno revisionato il registro nazionale scozzese da aprile 1998 a marzo 2003 (14000 protesi) con lo scopo di osservare il tasso di lussazione nel genere maschile e femminile: gli autori non hanno registrato una differenza statisticamente significativa per il sesso dei pazienti.

D'Angelo et al. [18] hanno eseguito una revisione della letteratura analizzando se il sesso femminile fosse un fattore di rischio per la lussazione della protesi d'anca. Gli autori non hanno osservato un'associazione statisticamente significativa tra il genere femminile e la lussazione dell'impianto protesico.

Al contrario Kim et al. [19], in uno studio retrospettivo su 1648 protesi d'anca, hanno definito il sesso femminile come fattore di rischio statisticamente significativo di lussazione.

Recentemente Gausden et al. [13], analizzando i dati del National Readmission Database americano, hanno osservato che i pazienti di sesso femminile presentavano nei primi 6 mesi post-operatori un rischio aumentato statisticamente significativo di lussazione (rischio relativo: 1,34).

Età avanzata

L'età avanzata è stata suggerita da alcuni autori come un possibile fattore di rischio per l'instabilità della protesi d'anca. Ekelund et al. [20], in uno studio retrospettivo, hanno osservato un tasso di lussazione del 9,2% (15/162 impianti di protesi d'anca) in pazienti con età superiore a 80 anni rispetto a quello del 3% registrato nel campione intero che presentava un'età media di 71 anni.

Paterno et al. [21] hanno condotto uno studio su 374 protesi d'anca di primo impianto suddividendo i pazienti a seconda dell'età. Tali autori hanno concluso che l'età non è un fattore di rischio per la lussazione della protesi.

Jolles et al. [15] hanno evidenziato che i pazienti con età al di sopra di 80 anni presentavano un tasso di lussazione del 2,91% rispetto all'1,48% dei pazienti al di sotto di 70 anni. Tali osservazioni risultavano essere statisticamente significativi sia all'analisi univariata che multivariata.
Risultati analoghi sono stati confermati da Berry et al. [16] che hanno registrato un tasso di lussazione maggiore nei pazienti al di sopra di 70 anni con un rischio relativo dell'1,3.
Meek et al. [17] hanno confermato le conclusioni dei precedenti autori osservando che i pazienti con età superiore agli 85 anni presentavano un'incidenza superiore di lussazione di artroprotesi d'anca.
Al contrario, Khatod et al. [22] non hanno evidenziato un incremento di lussazione delle protesi in base all'età; tali autori riportavano un tasso di lussazione del 9,2% nei pazienti sopra agli 80 anni ridotto a 3,7% quando veniva esclusa la diagnosi di frattura di femore prossimale.
In un recente studio basato sui dati National Readmission Database americano, Gausden et al. [13] hanno osservato un tasso di lussazione di 1,4% su 207.285 protesi impiantate tra il 2012 e il 2014: gli autori non evidenziavano l'età come un fattore di rischio predisponente statisticamente significativo per la lussazione della protesi d'anca, segnalando piuttosto una correlazione tra la presenza di comorbidità quali la demenza ed i disordini neuromuscolari e l'instabilità dell'impianto.

Indice di Massa Corporea

L'indice di massa corporea (IMC) è un altro potenziale fattore di rischio per la lussazione dell'artroprotesi d'anca.
In uno studio retrospettivo, Azodi et al. [23] hanno rivalutato 2106 pazienti maschi sottoposti ad impianto di protesi d'anca tra il 1997 e il 2004 con lo scopo di osservare una correlazione tra IMC e lussazione dell'impianto. Tali autori hanno osservato un tasso di lussazione pari al 2,4% quando l'IMC era compreso tra 25 e i 29,9 (sovrappeso), mentre per i pazienti con IMC maggiore e\o uguale a 30 hanno registrato un tasso del 3,6%.
D'Angelo et al. [18] hanno osservato come l'IMC non fosse correlato ad un aumento del tasso di lussazione delle protesi d'anca di primo impianto. Tali autori suggerivano che l'obesità si correlava ad una riduzione dell'articolarità dell'anca a causa dell'accumulo di tessuto adiposo addominale proteggendo il paziente dalla lussazione della protesi.

Alcool

Alcuni studi hanno evidenziato come il consumo di alcool fosse un fattore di rischio per la lussazione dell'impianto protesico.
Paterno et al. [21] hanno registrato un tasso di lussazione pari al 9% nei pazienti con anamnesi positiva per abuso di alcool rispetto al 4% osservato nei casi senza una storia positiva per alcolismo. Gli autori definivano abuso di alcool un introito giornaliero superiore a 2 litri di birra od a 0,2 litri di un'altra bevanda alcolica. L'abuso di alcool aumenta complessivamente del 23% il rischio di lussazione di artroprotesi d'anca rispetto al gruppo controllo [21].

American Association of Anesthesiologist (ASA) Score

L'ASA score è un punteggio correlato alle comorbidità e alle complicanze peri-operatorie [22]. Jolles et al. [15] hanno revisionato 2.023 pazienti sottoposti ad impianto di artroprotesi d'anca per via postero-laterale, osservando [21] casi di lussazione (1,03%). Tali autori hanno notato che i pazienti con un ASA score > o uguale 3 presentavano un rischio 10 volte superiore di lussazione rispetto a quelli con ASA < o uguale 2. Tale risultato è stato confermato in seguito anche nello studio di Khatod et al. [22], dove è stato osservato un tasso di lussazione maggiore di 2,3 volte nei pazienti con ASA > 3 rispetto ai pazienti con ASA < 3.

Diagnosi preoperatoria

Altri fattori di rischio intrinseci sono costituiti dalle fratture del femore prossimale, dalla necrosi avascolare della testa del femore (NAV), dalle artropatie infiammatorie dell'anca (AI) e dalla displasia dell'anca; Hailer et al. [24] hanno registrato infatti un'incidenza superiore di lussazione degli impianti protesici in tali casi. Tale osservazione è stata confermata da Berry et al. [16] che hanno documentato un rischio relativo di lussazione pari al 1,4 per i pazienti con artropatie infiammatorie rispetto ai pazienti con coxartrosi. Tale risultato potrebbe essere dovuto ad un'inferiore qualità dei tessuti e alla limitazione funzionale delle articolazioni viciniore presenti nei soggetti con artropatie infiammatorie.
Coventry et al. [25] hanno notato una correlazione tra instabilità dell'impianto protesico e un elevato ROM (Range of motion) dell'anca pre-operatorio. Gli autori ipotizzavano un ruolo protettivo dell'osteoartrosi (OA) per la lussazione della protesi d'anca in quanto il paziente si presenta alla chirurgia con un'articolarità ridotta [25 26]. Hailer et al. [24] hanno mostrato un'incidenza di lussazione maggiore quando la procedura è eseguita nei pazienti con NAV, AI e fratture di femore prossimale e che quindi presentavano un'elevato ROM pre-traumatico.
Woo e Morrey [27] hanno osservato che il tasso di lussazione della protesi d'anca era il doppio in caso di necrosi avascolare della testa del femore, il triplo in caso di lussazione congenita dell'anca, il quadruplo in caso di fratture del femore prossimale e il quintuplo in caso di pseudoartrosi del femore prossimale e viziosa consolidazione rispetto al gruppo costituito da paziente con coxartrosi. Inoltre

il registro svedese [28] riporta un incremento del rischio di dislocazione in pazienti che sono stati sottoposti a una precedente chirurgia dell'anca rispettivamente del 8,7% dopo il primo impianto di protesi, 14,7% dopo la prima revisione, 18,9% dopo la seconda revisione e 29,1% dopo più di due revisioni dell'impianto.
Wetters et al. [29] hanno osservato che il 9,8% dei pazienti presentava una recidiva di lussazione dopo l'intervento di revisione e che i fattori di rischio maggiormente rappresentati erano costituiti dal deficit degli abduttori e dalla storia clinica di una precedente dislocazione.
È stato dimostrato come la displasia dell'anca fosse associata ad un incremento della lussazione dell'impianto protesico a causa dell'alterata morfologia sia dell'articolazione coxo-femorale che delle leve muscolari [18]. È stata inoltre registrata un'elevata incidenza di lussazione anche in esiti di ostetomia subtrocanterica pari al 14% [18].

Artrodesi vertebrale

L'artrodesi lombare è stata recentemente individuata come fattore di rischio pre-operatorio per la lussazione dell'impianto protesico. Gausden et al. [13], hanno analizzato i fattori di rischio di lussazione in uno studio retrospettivo condotto su 207.285 protesi d'anca in pazienti operati tra il 2012 e il 2014; tali autori hanno evidenziato come un'anamnesi patologica remota positiva per un'artrodesi vertebrale fosse il fattore di rischio predittivo di lussazione più importante nei primi 6 mesi post-operatori, seguito dalla demenza e dal Parkinson. Il tasso di lussazione registrato nei pazienti con precedente artrodesi era il doppio rispetto ai pazienti che non erano stati sottoposti a tale chirurgia.
Esposito et al. [30] hanno ipotizzato che i pazienti con spondilosi per sopperire ad una limitazione funzionale spino-pelvica tendono a compensare incrementando la flessione dell'anca. I pazienti con spondilosi o con artrodesi lombare spesso presentano un diminuito "roll-back" pelvico nella posizione seduta; ciò risulta in una diminuzione funzionale dell'antiversione della componente acetabolare che può portare alla lussazione dell'impianto quando il paziente passa dalla posizione seduta a quella assisa [30].

Patologie neurologiche

In letteratura è stato osservato come diverse problematiche neurologiche possano essere la causa della lussazione della protesi d'anca.
Woolson e Rahimtoola [31] hanno esaminato 315 pazienti sottoposti a impianto di artroprotesi d'anca da parte dallo stesso chirurgo, usando la stessa via d'accesso e le stesse componenti protesiche. Tali autori hanno identificato che il sottogruppo di pazienti con patologie neurologiche (morbo di Parkinson, esiti degli ictus cerebrali, disordini cognitivi, paralisi cerebrale, demenza senile, distrofia muscolare e psicosi) presentava un tasso di lussazione pari al 13%.
Il morbo di Parkinson è stato individuato come fattore di rischio intrinseco per la lussazione dell'impianto protesico anche da altri autori. Questo dato è stato confermato da Gausden et al. [13] che hanno registrato non solo un'associazione statisticamente significativa dell'instabilità della protesi con il morbo di Parkinson (OR, 1,63; 95% CI, 1,05-2,51; P 1⁄4.03), ma anche con la demenza (OR, 1,96; 95% CI, 1,13-3,39; P 1⁄4 .02) e con la depressione (OR, 1,28; 95% CI, 1,13-1,43; P < .0001).

Conclusioni

In questo studio sono stati analizzati i principali fattori di rischio pre-operatori di lussazione della protesi d'anca. Lo scopo del chirurgo è quello di prevenire la lussazione dell'impianto protesico correggendo i fattori di rischio laddove è possibile. Durante la valutazione pre-operatoria del candidato all'impianto di artroprotesi d'anca è importante quindi una dettagliata raccolta anamnestica per identificare i fattori di rischio intrinseci di lussazione. Siccome i fattori di rischio pre operatori non sono sempre correggibili, la scelta delle componenti protesiche deve essere accurata e basata anche sulle caratteristiche individuali del singolo paziente per garantire la stabilità dell'impianto. In caso di lussazione della protesi d'anca bisogna è importante quindi non solo considerare i fattori di rischio legati alla chirurgia e al protocollo riabilitativo, ma anche quelli intrinseci legati al paziente che possono anch'essi portare al fallimento dell'impianto.

Bibliografia

1 Chang RW, Pellisier JM, Hazen GB. *A cost-effectiveness analysis of total hip arthroplasty for osteoarthritis of the hip*. JAMA 1996;275:858-65.
2 Bozic KJ, Kurtz SM, Lau E, et al. *The epidemiology of revision total hip arthroplasty in the United States*. J Bone Joint Surg Am 2009;91:128-33.
3 Mahoney CR, Pellicci PM. *Complications in primary total hip arthroplasty: avoidance and management of dislocations*. Instr Course Lect 2003;52:247-55.
4 Sanchez-Sotelo J, Berry DJ. *Epidemiology of instability after total hip replacement*. Orthop Clin North Am 2001;32:543-52, vii.
5 Data A. *On Hip and Knee Arthroplasty Data ANNUAL REPORT 2014 Dedication*. http://www.ajrr.net/images/annual_reports/AJRR_2014_Annual_Report_final_11-11-15.pdf.
6 Report of RIPO. *Hip, knee and shoulder arthroplasty in Emilia-Romagna region (Italy)*. 1st January 2000 - 31st December 2014. https://ripo.cineca.it/pdf/RIPO_REPORT_2015_english_rev1.pdf.

7 Progetto Registro Italiano ArtoProtesi. *Controllo e qualità dei dati*. Terzo report 2016. http://old.iss.it/binary/riap2/cont/3_Report_RIAPcompleto_2016.pdf.
8 Charissoux J-L, Asloum Y, Marcheix P-S. *Surgical management of recurrent dislocation after total hip arthroplasty*. Orthop Traumatol Surg Res 2014;100:S25-34.
9 Parvizi J, Picinic E, Sharkey PF. *Revision total hip arthroplasty for instability: surgical techniques and principles*. J Bone Joint Surg Am 2008;90:1134-42.
10 Dorr LD, Wan Z. *Causes of and treatment protocol for instability of total hip replacement*. Clin Orthop Relat Res 1998;355:144-51.
11 Dewal H, Maurer SL, Tsai P, et al. *Efficacy of abduction bracing in the management of total hip arthroplasty dislocation*. J Arthroplasty 2004;19:733-8.
12 Falez F, Papalia M, Favetti F, et al. *Total hip arthroplasty instability in Italy*. Int Orthop 2017;41:635-44.
13 Gausden EB, Parhar HS, Popper JE et al. *Risk factors for early dislocation following primary elective total hip arthroplasty*. J Arthroplasty 2018;33:1567-71.e2.
14 Ullmark G. *The unstable total hip arthroplasty*. EFORT open Rev 2016;1:83-8.
15 Jolles BM, Zangger P, Leyvraz P-F. *Factors predisposing to dislocation after primary total hip arthroplasty: a multivariate analysis*. J Arthroplasty 2002;17:282-8.
16 Berry DJ, von Knoch M, Schleck CD, et al. *The cumulative long-term risk of dislocation after primary Charnley total hip arthroplasty*. J Bone Joint Surg Am 2004;86-A:9-14.
17 Meek RMD, Allan DB, McPhillips G, et al. *Epidemiology of dislocation after total hip arthroplasty*. Clin Orthop Relat Res 2006;447:9-18.
18 D'Angelo F, Murena L, Zatti G, et al. *The unstable total hip replacement*. Indian J Orthop 2008;42:252-9.
19 Kim Y-H, Choi Y, Kim J-S. *Influence of patient-, design-, and surgery-related factors on rate of dislocation after primary cementless total hip arthroplasty*. J Arthroplasty 2009;24:1258-63.
20 Ekelund A, Rydell N, Nilsson OS. *Total hip arthroplasty in patients 80 years of age and older*. Clin Orthop Relat Res. 1992;281:101-6.
21 Paterno SA, Lachiewicz PF, Kelley SS. *The influence of patient-related factors and the position of the acetabular component on the rate of dislocation after total hip replacement*. J Bone Joint Surg Am 1997;79:1202-10.
22 Khatod M, Barber T, Paxton E, et al. *An analysis of the risk of hip dislocation with a contemporary total joint registry*. Clin Orthop Relat Res 2006;447:19-23.
23 Sadr Azodi O, Adami J, Lindstrom D, et al. *High body mass index is associated with increased risk of implant dislocation following primary total hip replacement: 2,106 patients followed for up to 8 years*. Acta Orthop 2008;79:141-7.
24 Hailer NP, Weiss RJ, Stark A, et al. *The risk of revision due to dislocation after total hip arthroplasty depends on surgical approach, femoral head size, sex, and primary diagnosis*. An analysis of 78,098 operations in the Swedish Hip Arthroplasty Register. Acta Orthop 2012;83:442-8. doi:10.3109/17453674.2012.733919.
25 Coventry MB. *Late dislocations in patients with Charnley total hip arthroplasty*. J Bone Joint Surg Am. 1985;67:832-41.
26 Fessy MH, Putman S, Viste A, et al. *What are the risk factors for dislocation in primary total hip arthroplasty? A multicenter case-control study of 128 unstable and 438 stable hips*. Orthop Traumatol Surg Res 2017;103:663-8.
27 Woo RY, Morrey BF. *Dislocations after total hip arthroplasty*. J Bone Joint Surg Am. 1982;64:1295-1306.
28 Kärrholm J. *The Swedish Hip Arthroplasty Register (www.shpr.se)*. Acta Orthop 2010;81:3-4.
29 Wetters NG, Murray TG, Moric M et al. *Risk factors for dislocation after revision total hip arthroplasty*. Clin Orthop Relat Res 2013;471:410-6.
30 Esposito CI, Miller TT, Kim HJ, et al. *Does degenerative lumbar spine disease influence femoroacetabular flexion in patients undergoing total hip arthroplasty? Clin Orthop Relat Res 2016;474:1788-97*. doi:10.1007/s11999-016-4787-2.
31 Woolson ST, Rahimtoola ZO. *Risk factors for dislocation during the first 3 months after primary total hip replacement*. J Arthroplasty 1999;14:662-8.

Giornale Italiano di Ortopedia e Traumatologia
2018;44(Suppl. 1):S102-S106

M. Mariconda
M. Rizzo
G. Balato
A. Meccariello

Università degli Studi di Napoli "Federico II", Dipartimento di Danità Pubblica, Cattedra e Scuola di Specializzazione in Ortopedia e Traumatologia

Percorso clinico diagnostico-terapeutico dopo la prima lussazione di un'artroprotesi totale di anca

Classification and management of the instability following total hip replacement

Riassunto

La lussazione è una delle complicanze più comuni dell'intervento di artroprotesi totale di anca ed è spesso legata ad instabilità dell'impianto. Si distinguono un'instabilità precoce e una tardiva, ed ambedue possono presentarsi come evento singolo o come lussazione recidivante. L'eziologia dell'instabilità dell'anca è spesso multifattoriale. I fattori di rischio locali includono malposizionamento dei componenti, impingement intraprotesico o protesi-osso, insufficienza anatomica e/o funzionale dei tessuti molli periarticolari e usura della componente acetabolare. Occorre anche considerare fattori di carattere generale, quali deterioramento dello stato cognitivo, patologia neuro-muscolare e lassità capsulo-legamentosa generalizzata. Se la lussazione si verifica precocemente dopo l'intervento a causa di un trauma unico efficiente, la riduzione chiusa è seguita da alto tasso di successo. Se invece la lussazione si verifica in assenza di trauma efficiente oppure assume carattere recidivante, si determina il quadro dell'instabilità protesica ed è spesso necessario l'intervento chirurgico. La soluzione chirurgica deve prevedere l'accurata valutazione pre-operatoria della posizione dei componenti protesici e di eventuali fattori di rischio associati e consiste nella revisione di uno o più componenti dell'impianto associata al bilanciamento dei tessuti molli. Come misura integrativa, può essere utile utilizzare componenti a doppia mobilità, mentre l'uso di componenti vincolati è gravato da alto tasso di fallimenti.

Parole chiave: protesi totale di anca, instabilità, lussazione, revisione

Summary

Dislocation is a common complication of total hip arthroplasty (THA) and is often related to implant instability. Instability can occur early or late following the THA procedure (early and late instability) and a pattern of single event or recurrent dislocation can be observed. The etiology of instability of THA is often multifactorial. Local risk factors include component malpositioning, intra-prosthetic or prosthesis-bone impingement, anatomic and / or functional deficiency of periarticular soft tissues, and wear of the acetabular component. Systemic factors including the cognitive impairment, neuro-muscular disorders, and generalized joint hypermobility should also be accounted for when assessing THA instability. If dislocation occurs early after surgery due to single trauma, the closed reduction is often successful. Should dislocation occur in the absence of efficient trauma or it is recurrent, surgery is often required in the setting of THA instability. Surgical options must be selected after careful preoperative evaluation of prosthetic components positioning and any associated risk factors. Revision procedures usually entail the change of one or more components of THA along with the management of peri-articular soft tissues. The use of dual mobility components can be evaluated to increase postoperative dynamic stability of revision THA, while constrained cups are burdened by high rate of failure.

Key words: *total hip arthroplasty, instability, dislocation, revision*

Indirizzo per la corrispondenza:
Massimo Mariconda
Università degli Studi di Napoli "Federico II"
maricond@unina.it

Introduzione

La lussazione è una delle principali complicanze post-operatorie della protesi totale d'anca (PTA), con una frequenza dell'1-8 % nelle protesi primarie e del 9-21% nella chirurgia di revisione [1-3]. Rappresenta la seconda causa di revisione protesica,

con un tasso dell'11,8 %, e come frequenza è preceduta solo dalla mobilizzazione asettica dell'impianto [4]. Quando la lussazione è atraumatica e/o recidivante, si determina il quadro dell'instabilità della PTA. Questa condizione può avere un significativo impatto sulla funzionalità e la qualità della vita del paziente, in particolare nei pazienti con quadro di lussazione recidivante [5]. È possibile distinguere una lussazione acuta (precoce) che insorge nel corso del primo anno dall'impianto, più spesso nelle prime 5 settimane, ed una lussazione tardiva (0,8% degli impianti), che si manifesta dopo 2-5 anni dalla procedura [6]. L'instabilità della PTA riconosce un'eziologia multifattoriale. I fattori patogenetici dell'instabilità protesica possono essere divisi in:

1. correlati al paziente;
2. correlati alla tecnica chirurgica;
3. legati alla scelta dell'impianto protesico ed alla tipologia di accesso chirurgico. La conoscenza di tali fattori è cruciale nel prevenire e trattare adeguatamente l'instabilità.

Instabilità acuta

Fattori legati al paziente

Fattori generali. Tra questi, occorre innanzitutto annoverare le condizioni che comportano riduzione del tono e del trofismo muscolare, tra cui età avanzata, disordini neuromuscolari congeniti o acquisiti e condizioni di cachessia neoplastica. La lussazione precoce della PTA è anche essere favorita da problematiche di carattere comportamentale, come i disturbi psichiatrici, l'alcolismo o la tossicodipendenza, che rendono il paziente incapace di attenersi alle restrizioni di attività nel periodo post-operatorio immediato. Un altro fattore generale, molto spesso sottovalutato, è rappresentato dall'elevato range articolare pre-operatorio, che spesso si associa a lassità capsulo-legamentosa sistemica, e caratterizza pazienti di sesso femminile e ballerine. Krenzel et al. [7] sottolineano che l'ipermobilità preoperatoria dell'anca rappresenta un fattore di rischio significativo per la lussazione, soprattutto quando si utilizza un approccio chirurgico posteriore e vengono utilizzate teste femorali di diametro inferiore a 32 mm.

Fattori locali. Includono i fattori anatomici che alterano la normale morfologia tridimensionale dell'anca, quali displasia, esiti traumatici e/o esiti di interventi di osteotomia dell'anca. A tal proposito Woo e Morrey [8] riportano un tasso di lussazione nei pazienti affetti da necrosi avascolare della testa del femore, lussazione congenita dell'anca ed esiti di frattura dell'anca (pseudoartrosi e viziosa consolidazione), rispettivamente due, tre e quattro volte superiore rispetto ai pazienti affetti da coxartrosi primaria. Gli autori concludono che la pregressa chirurgia sull'anca rappresenta il principale fattore predisponente per la lussazione, raddoppiandone la frequenza dal 2,4 al 4,8 %. Anche i pazienti sottoposti a procedure di revisione protesica presentano un maggior rischio di lussazione, legato alla coesistenza di più fattori di rischio anche correlati a precedenti interventi chirurgici, quali scarsa qualità del bone stock e ridotta tensione muscolo-tendinea. Un fattore patogenetico meno conosciuto di instabilità acuta della PTA è la contemporanea presenza di una deformità del rachide lombare che può richiedere un differente posizionamento dei componenti della PTA [9].

Fattori legati alla procedura chirurgica

L'orientamento della componente acetabolare deve essere tale da garantire la copertura della testa protesica da parte della coppa durante tutto l'arco del movimento. Classicamente, si è sempre considerata sicura un'antiversione di 15° ed un'abduzione di 40° della componente acetabolare, che contengono il tasso di lussazione all'1,5% [10]. Il suddetto concetto di "zona sicura" è stato recentemente confutato ed è attualmente accettato che la posizione ideale del componente acetabolare è multifattoriale e probabilmente specifica per via di accesso e singolo paziente [11 12]. Nel posizionamento del cotile protesico è anche necessario tener conto della contemporanea presenza di una deformità spinale o di un'artrodesi lombare che, modificando l'allineamento spino-pelvico e riducendo la capacità di compenso del rachide lombare, possono richiedere il posizionamento del componente acetabolare con orientamento diverso da quello classicamente considerato ottimale [9 13].

L'impingement dei componenti protesici, oltre a favorire l'instabilità, può essere responsabile di mobilizzazione ed usura dell'impianto e conseguentemente di dolore cronico. È più spesso secondario al precoce contatto, durante i movimenti, tra le componenti protesiche ma può anche essere legato al precontatto tra componenti protesici e grande trocantere (Fig. 1), eventuali osteofiti del bordo acetabolare o residui di cemento. Tra le cause favorenti l'utilizzo di un inserto di elevato diametro, il ridotto rapporto testa- collo e l'uso di inserti con spalletta antilussante.

Via d'accesso. Il tasso di lussazione risulta essere pari al 3,23% dopo approccio all'anca per via posteriore, al 2,18 % dopo via antero-laterale, ed allo 0,55% dopo via laterale diretta [14]. La via di accesso posteriore sembra essere associata a maggior rischio di lussazione e conseguente aumento del rischio di revisione dell'impianto a causa della maggiore difficoltà nello stabilire il corretto orientamento dei componenti protesici ma anche nel sacrificio dei muscoli extrarotatori [15]. Tuttavia, è stato evidenziato come la ricostruzione della capsula posteriore in pazienti sottoposti a PTA mediante accesso posteriore sia associata ad una percentuale di lussazione nettamente inferiore rispetto

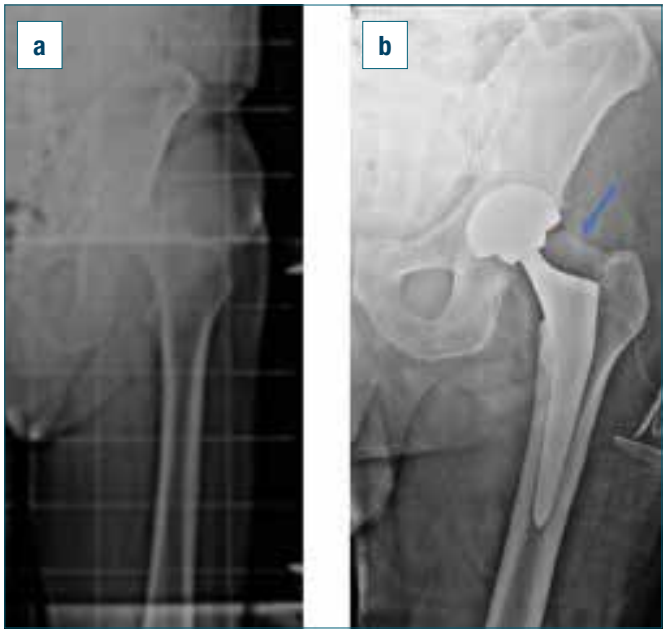

Figura 1. a) Paziente maschio di 70 anni affetto da necrosi asettica con risalita della testa femorale e riduzione lunghezza dei muscoli pelvitrocanterici; b) al controllo post-operatorio si evidenzia la presenza di parte del collo femorale (freccia) responsabile dell'impingment con il cotile protesico.

ai pazienti in cui i tessuti molli peri-articolari non venivano ricostruiti [16].

Fattori legati all'impianto protesico

Rispetto al rischio di lussazione, esistono numerosi vantaggi teorici nell'utilizzo di teste di grosso diametro rispetto a quelle di piccolo diametro [2 17]. Anche il profilo dell'inserto in polietilene gioca un ruolo importante, in quanto l'utilizzo di inserti con spalletta anti-lussante consente di limitare il rischio di instabilità postoperatoria migliorando la copertura acetabolare. L'utilizzo di tali inserti presenta tuttavia lo svantaggio, prevalentemente teorico, di poter provocare un contatto anomalo tra il collo dello stelo ed il bordo dell'inserto stesso durante i movimenti di estensione e rotazione esterna dell'anca, che potrebbe comportare usura del polietilene, osteolisi e precoce mobilizzazione dei componenti protesici.

Instabilità tardiva

Una condizione di instabilità della PTA può anche instaurarsi a lungo termine e riconosce molto spesso un'eziologia atraumatica. È spesso legata ad una serie di fattori concomitanti che possono comportare una situazione di precario equilibrio tra i componenti protesici, tra cui l'usura progressiva dell'inserto di polietilene del cotile (Fig. 2), la

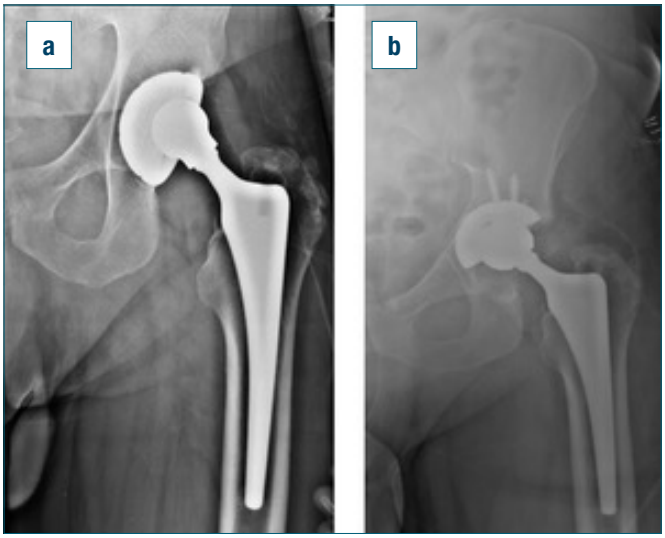

Figura 2. Paziente maschio, 50 anni, con lussazione recidivante tardiva della protesi di anca sinistra. a) mostra abduzione del cotile con usura eccentrica del liner in polietilene; b) Revisione acetabolare effettuata con cotile non cementato fissato con due viti.

subsidenza dello stelo femorale o, più raramente, la rottura delle componenti protesiche. L'esatto meccanismo con il quale l'usura del polietilene risulta in una instabilità tardiva rimane sconosciuto.

Trattamento

È necessario in via preliminare distinguere un episodio di franca lussazione traumatica dall'instabilità della PTA. Nel primo caso, in assenza di chiari elementi di anomalo posizionamento od usura dell'impianto, può essere sufficiente ridurre la lussazione e seguire con attenzione il paziente nel tempo. La fluoroscopia è indispensabile per la riduzione incruenta della lussazione della PTA. La documentazione relativa alla posizione di instabilità (lift out) sulla fluoroscopia può anche essere utile per pianificare la revisione dei componenti protesici. Anche ai fini medico-legali, è sempre indicato effettuare una radiografia post-riduzione. Dopo la riduzione, il paziente deve essere istruito circa la necessità di evitare alcune posizioni lussanti, che variano con la via di accesso. È sempre consigliabile evitare una combinazione di flessione > 90° e adduzione. In generale, non è necessario ricorrere a tutori protettivi, se non in caso di pazienti con problematiche particolari (comorbilità psichiatriche, insufficienze muscolari gravi, instabilità post-revisioni multiple ecc.) Circa il 3-6% delle lussazioni non sono riducibili con manovre esterne e richiedono una riduzione aperta [18]. Se si effettua una riduzione cruenta, è necessario disporre dei componenti protesici per effettuare una revisione.

Quando viceversa la PTA è chiaramente instabile e questa condizione diviene limitante per la funzionalità e la qualità della vita del paziente, è indicata la revisione chirurgica. In tali casi, la procedura deve essere scelta sulla base della eziopatogenesi dell'instabilità. Wera et al. [19] hanno classificato l'instabilità della PTA in 6 differenti eziologie, adattando il trattamento chirurgico alla rispettiva tipologia. L'instabilità di tipo 1 è caratterizzata da un componente acetabolare con valori al di fuori della "zona di sicurezza" (40° di inclinazione e 15° di antiversione). Questo tipo di instabilità viene trattato con la revisione della componente acetabolare. L'instabilità di tipo 2 è caratterizzata da una malposizione della componente femorale al di fuori del range di 20° di normoversione ed il trattamento raccomandato è la revisione della componente femorale. Il tipo 3 è legato alla compromissione o completa assenza del complesso muscolo-tendineo degli abduttori sul grande trocantere, che rende inadeguata la funzione di stabilizzazione dinamica dei muscoli abduttori. Ciò può verificarsi per pseudoartrosi o migrazione prossimale del grande trocantere o completa avulsione del medio e piccolo gluteo, che talvolta si osservano in caso di estesa metallosi in impianti metallo-metallo. Il trattamento raccomandato è l'ottimizzazione della posizione dell'impianto con uso di teste lunghe e talvolta l'uso di un componente acetabolare vincolato. L'instabilità di tipo 4 è un conflitto intra-protesico o causato dal precontatto con l'osso, i tessuti molli o il cemento. Il trattamento raccomandato è la rimozione dell'impingement e la sostituzione della testa e dell'inserto acetabolare utilizzando il diametro più grande possibile per ciascuna componente acetabolare. In caso di componenti acetabolari di piccole dimensioni, è consigliabile utilizzare un componente a doppia mobilità. L'instabilità di Tipo 5 è l'usura eccentrica dell'inserto di polietilene in una PTA ben funzionante con componenti opportunamente posizionati. Il trattamento di questo tipo di instabilità prevede la sostituzione dell'inserto di polietilene o dell'intero componente acetabolare (Fig. 2), oltre all'uso di una testa del diametro maggiore possibile. Il tipo 6 è classificato come diagnosi di esclusione, in cui non si trova un'eziologia identificabile che causa l'instabilità e il trattamento può prevedere l'uso di un componente acetabolare a ritenzione.
Il fallimento e il tasso di complicanze dopo intervento chirurgico per PTA instabile è comunque alto. Il tasso totale di complicanze è infatti del 24% a due anni. L'incidenza di lussazioni recidivanti dopo revisione chirurgica per instabilità è pari al 14,6% a 12 mesi ed al 21% a 5 anni dall'intervento [19]. La frequenza di fallimento è più elevata in caso di diagnosi preoperatoria di insufficienza degli abduttori ed in caso di utilizzo di una componente acetabolare a ritenzione.

Coppe a doppia mobilità

Il concetto di doppia mobilità è da far risalire agli anni settanta del XX secolo, in Francia, ad opera del prof. Bousquet. Si definisce protesi di anca a "doppia mobilità" (o "tripolare" per gli autori americani) una artroprotesi caratterizzata da uno stelo femorale su cui è posizionata una testina realizzata in metallo o ceramica (22 o 28 mm di diametro), che si articola con una cupola in polietilene di grandi dimensioni. A sua volta la cupola in polietilene si articola con una coppa acetabolare che può essere in cromo cobalto monoblocco cementato o press-fit, oppure in titanio modulare con inserto interno in cromo cobalto. L'uso di tali componenti è divenuto un'alternativa all'uso di un acetabolo vincolato. Nonostante la riduzione del tasso di lussazione post-operatoria, la presenza di una grande superficie articolare in polietilene ha elevato potenziale di usura e di successiva osteolisi, per cui l'impego di componenti a doppia mobilità dovrebbe essere evitato in pazienti giovani e con elevate richieste funzionali [20]. Un altro svantaggio peculiare di tale impianto è il rischio di lussazione intraprotesica.

Coppe vincolate

Il loro utilizzo è indicato prevalentemente nelle lussazioni secondarie a deficit di tessuti molli non suscettibili di riparazione, in caso di grave insufficienza della muscolatura abduttoria o in pazienti affetti da deficit neuro-cognitivi. La coppa vincolata è una componente acetabolare che utilizza un meccanismo per trattenere la testina femorale all'interno dell'inserto. Un design vincolato diminuisce il ROM articolare e trasmette forze significative all'interfaccia osso-protesi, il che può favorire la mobilizzazione del componente acetabolare. Williams et al. [21] hanno riportato un tasso medio di lussazione in seguito a revisione con inserto vincolato pari al 10% ad un follow-up medio di 51 mesi. Il tasso medio di reinterventi per diagnosi diverse dalla lussazione era del 4%.

Conclusioni

Considerati i risultati incerti delle procedure di revisione per instabilità della PTA, è necessario prevenire il verificarsi di tale complicanza attraverso l'ottimale posizionamento dei componenti protesici durante la procedura protesica primaria. Al di là delle classiche indicazioni sui valori angolari ottimali di posizionamento del componente acetabolare primario, è necessario personalizzare la versione e l'inclinazione di tale componente sulla base dell'anatomia individuale e della via di accesso prescelta. A tal proposito, la ricostruzione dei tessuti molli posteriori riduce considerevolmente il rischio di lussazione in caso di accesso postero-laterale. Anche un rapporto testa-collo aumentato e

l'utilizzo di teste di maggior diametro diminuisce il rischio di lussazione postoperatoria. In caso di instabilità cronica della PTA, le strategie di revisione devono essere dirette a correggerne l'eziologia sottostante. A tale riguardo deve essere effettuata una puntuale analisi del fattore o dei fattori causali prima dell'intervento di revisione. L' upsizing della testa e dell'inserto è consigliabile come complemento di altre procedure chirurgiche intraprese per correggere la causa primaria di instabilità. L'utilizzo di un cotile a doppia mobilità può rappresentare una valida alternativa nella revisione di una PTA instabile, eccetto che in caso di pazienti giovani con elevata richiesta funzionale.

Bibliografia

1. Turner RS. *Postoperative total hip prosthetic femoral head dislocations. Incidence, etiologic factors, and management*. Clin Orthop Relat Res 1994;301:196-204.
2. Byström S, Espehaug B, Furnes O, et al. *Femoral head size is a risk factor for total hip luxation: a study of 42,987 primary hip arthroplasties from the Norwegian Arthroplasty Register*. Acta Orthop Scand 2003;74:514-24.
3. Khatod M, Barber T, Paxton E, et al. *An analysis of the risk of hip dislocation with a contemporary total joint registry*. Clin Orthop Relat Res 2006;447:19-23.
4. Sadoghi P, Liebensteiner M, Agreiter M, et al. *Revision surgery after total joint arthroplasty: a complication-based analysis using worldwide arthroplasty registers*. J Arthroplasty 2013;28:1329-32.
5. Kotwal RS, Ganapathi M, John A, et al. *Outcome of treatment for dislocation after primary total hip replacement*. J Bone Joint Surg Br 2009;91:321-6.
6. Shah S., Walter W, Tai S, et al. *Late dislocations after total hip arthroplasty: is the bearing a factor?* J Arthroplasty 2017;32:2852-56.
7. Krenzel BA, Berend ME, Malinzak RA, et al. *High preoperative range of motion is a significant risk factor for dislocation in primary total hip arthroplasty*. J Arthroplasty 2010;25:31-5.
8. Woo RY, Morrey BF. *Dislocations after total hip arthroplasty*. J Bone Joint Surg Am 1982;64:1295-306.
9. DelSole EM, Vigdorchik JM, Schwarzkopf R, et al. *Total hip arthroplasty in the spinal deformity population: does degree of sagittal deformity affect rates of safe zone placement, instability, or revision?* J Arthroplasty 2017;32:1910-7.
10. Lewinnek GE, Lewis JL, Tarr R, et al. Dislocations after total hip replacement arthroplasties. J Bone Joint Surg Am 1978;60:217-20.
11. McLawhorn AS, Sculco PK, Weeks KD, et al. *Targeting a new safe zone: a step in the development of patient-specific component positioning for total hip arthroplasty*. Am J Orthop (Belle Mead NJ) 2015;44:270-6.
12. Danoff JR, Bobman JT, Cunn G, et al. *Redefining the acetabular component safe zone for posterior approach total hip arthroplasty*. J Arthroplasty 2016;31:506-11.
13. Lazennec JY, Clark IC, Folinais D, et al. *What is the impact of a spinal fusion on acetabular implant orientation in functional standing and sitting positions?* J Arthroplasty 2017;32:3184-90.
14. Masonis JL, Bourne RB. *Surgical approach, abductor function, and total hip arthroplasty dislocation*. Clin Orthop Relat Res 2002;405:46-53.
15. Angerame MR, Fehring TK, Masonis JL, et al. *Early failure of primary total hip arthroplasty: is surgical approach a risk factor?* J Arthroplasty 2018;33:1780-5.
16. Browne JA, Pagnano MW. *Surgical technique: a simple soft-tissue-only repair of the capsule and external rotators in posterior-approach THA*. Clin Orthop 2012;470:511-5.
17. Malkani AL, Ong KL, Lau E, et al. *Early- and late-term dislocation risk after primary hip arthroplasty in the Medicare population*. J Arthroplasty 2010;25:21-5.
18. Joshi A, Lee CM, Markovic L, et al. *Prognosis of dislocation after total hip arthroplasty*. J Arthroplasty 1998;13:17-21.
19. Wera GD, Ting NT, Moric M, et al. *Classification and management of the unstable total hip arthroplasty*. J Arthroplasty 2012;27:710-5.
20. Combes A, Migaud H, Girard J, et al. *Low rate of dislocation of dual-mobility cups in primary total hip arthroplasty*. Clin Orthop Relat Res 2013;471:3891-900.
21. Williams JT Jr, Ragland PS, Clarke S. *Constrained components for the unstable hip following total hip arthroplasty: a literature review*. Int Orthop 2007;31:273-7.

Giornale Italiano di Ortopedia e Traumatologia
2018;44(Suppl. 1):S107-S112

L.A. Pederzini
A.F. Cheli
F. Serafini

Nuovo Ospedale Civile di Sassuolo, Reparto di Ortopedia, Traumatologia e Chirurgia Artroscopica e Mini-invasiva, ESSKA Teaching Center

Tecnica chirurgica di ricostruzione isolata del legamento crociato anteriore

Isolated reconstruction of the anterior cruciate ligament: surgical technique

Riassunto

Il posizionamento dell'innesto del legamento crociato anteriore (LCA) è considerato un fattore chiave per la corretta funzionalità postoperatoria del ginocchio e per il ripristino della fisiologica cinematica articolare femoro-tibiale nella ricostruzione del LCA. La ricostruzione anatomica (piuttosto che isometrica) ha enfatizzato il posizionamento del tunnel femorale in modo più centrale nell'impronta nativa del LCA, che ha portato l'innesto ad essere posizionato più in basso sulla parete del condilo femorale laterale e leggermente più anteriore. Sebbene la traslazione tibiale anteriore possa essere ben controllata con il posizionamento femorale isometrico e un orientamento verticale dell'innesto, un innesto più anatomico e più orizzontale fornisce un migliore controllo rotazionale.
Il presente documento descrive vantaggi e svantaggi nelle diverse tecniche di creazione del tunnel femorale nella ricostruzione del LCA.
Nella nostra esperienza, la tecnica dell'out-in (OI) facilita il posizionamento del tunnel femorale nel centro dell'attacco ACL nativo mentre si crea un tunnel femorale con una forma più circolare ed evitando alcune potenziali insidie e inconvenienti legati alla tecnica anteromediale, come visualizzazione scadente, rischio di danneggiare il condilo femorale mediale o la parete posteriore del condilo femorale laterale e creare un tunnel femorale critico. La tecnica outside-in è una procedura sicura e riproducibile e la chirurgia di revisione è considerata meno difficile.

Parole chiave: ricostruzione LCA, transtibiale, anteromediale, out-in

Summary

Anterior cruciate ligament (ACL) graft positioning is considered a key factor for proper postoperative knee function and restoration of the physiologic kinematics of the femoro-tibial joint in ACL reconstruction. Anatomic (rather than isometric) reconstruction has emphasized placement of the femoral tunnel more centrally in the native ACL footprint, which has resulted in the graft being placed lower on the wall of the lateral femoral condyle within the notch and slightly more anterior. Although anterior tibial translation can be well controlled with isometric femoral positioning and a vertical graft orientation, a more horizontal and anatomic graft provides better rotational control.
The present paper describes advantages and disadvantages in different techniques of creating femoral tunnel in ACL reconstruction.
In our experience, outside-in (OI) technique facilitates placing the femoral tunnel in the centre of the native ACL attachment while creating a femoral tunnel with a more circular shape and avoiding some potential pitfalls and drawbacks related to antero-medial technique, such as poor visualization, the risk of damaging the medial femoral condyle or the posterior wall of the lateral femoral condyle, and creating a critically short femoral tunnel. Outside-in technique is a safe and reproducible procedure and revision surgery is considered to be less difficult.

keywords: ACL reconstruction, transtibial, anteromedial, out-in

Indirizzo per la corrispondenza:
Luigi Adriano Pederzini
Nuovo Ospedale Civile di Sassuolo, Reparto di Ortopedia, Traumatologia e Chirurgia Artroscopica e Mini-invasiva, ESSKA Teaching Center
gigiped@hotmail.com

Anatomia

Assieme al Legamento Crociato Posteriore (LCP), il legamento crociato anteriore (LCA) costituisce il pivot centrale del ginocchio. La particolare conformazione dell'involucro sinoviale li rende intrarticolari ma extrasinoviali.

Nel complesso le fibre del legamento crociato anteriore decorrono oblique nella gola intercondiloidea dalla superficie mediale del condilo femorale laterale, fino all'inserzione in corrispondenza delle spine tibiali, con un asse inclinato anteriormente di circa 26° rispetto all'asse longitudinale.
Il LCA ha un aspetto elicoidale (a "clessidra"): secondo misurazioni con tecnica digitale, il diametro raggiunge il valore più basso nella porzione centrale, mentre risulta essere circa 3,5 volte più ampio in sede inserzionale; questo evita che il LCA possa provocare conflitto al di sotto del tetto della gola intercondiloidea. Sul versante tibiale, i fasci del LCA si allargano a ventaglio in corrispondenza della cosiddetta foot-region. Proprio in base alla disposizione a livello inserzionale tibiale, i due fasci costituenti il LCA sono stati denominati, rispettivamente, anteromediale (AM) e posterolaterale (PL). Le fibre del fascio AM originano in posizione più prossimale rispetto alle fibre del fascio PL nel foot-print femorale e si inseriscono nella porzione antero-mediale del foot-print tibiale [1].
Le fibre del fascio PL originano distalmente rispetto a quelle AM nel foot-print femorale e si inseriscono nella porzione postero-laterale di quello tibiale. Ne risulta che sul piano frontale il fascio AM assume posizione più verticale rispetto al fascio PL con un angolo di circa 70° rispetto all'asse longitudinale, mentre il PL ha posizione più orizzontale con angolo di circa 55° rispetto alla verticale.
I due fasci si differenziano anche per lunghezza e diametro, in quanto il fascio AM è tendenzialmente più robusto: misura in media 38,5 mm con larghezza media 7,0 mm, rispetto ai 19,7 mm con larghezza 6,4 mm del fascio PL.
L'inserzione tibiale del LCA è rappresentata da un'area descritta come triangolare o ovale, compresa tra le spine, circondata da cartilagine articolare e dalla inserzione meniscale laterale. Si trova a circa 10-14 mm dal margine anteriore della tibia e ha un diametro di circa 10-13 mm sul piano frontale e di 15-19 mm sul piano sagittale. Il centro del fascio AM è situato nella porzione anteriore a circa 13-17 mm di distanza dal margine anteriore della tibia, in linea con il corno anteriore del menisco laterale. Il centro del fascio PL è posizionato nella porzione posteriore, ad una distanza di 20-25 mm dal margine anteriore tibiale e a circa 7-8 mm dal margine anteriore del LCP.
L'origine femorale sulla superficie mediale del condilo laterale è descritta come ovalare ed è occupata per il 52% della superficie totale dalla inserzione del fascio AM e per il 48% dalla inserzione del fascio PL. Tuttavia, al contrario di quella tibiale, risulta essere caratterizzata da una maggiore variabilità individuale. Da misurazioni su cadavere, è risultato che nel sesso femminile l'area di inserzione femorale del LCA risultava 72 mm^2 circa nel ginocchio destro e 80 mm^2 nel ginocchio sinistro, mentre nel sesso maschile è risultata essere 84 mm^2 nel ginocchio destro e 107 mm^2 nel ginocchio sinistro. Per poter definire con esattezza le caratteristiche del foot-print a livello femorale, Siebold et al. hanno suggerito alcuni reperi, individuabili a ginocchio flesso [2]:

- la "linea di Blumensaat" (linea di confine del tetto della gola intercondiloidea);
- il punto *Over the Top* (dato dall'inserzione tra linea di Blumensaat e la corticale posteriore della gola intercondiloidea);
- la corticale posteriore laterale della gola (PCN);
- il condilo femorale laterale (CFL);
- la Linea C (LC) (il margine tra cartilagine articolare e la parete intercondilare del condilo femorale laterale).

La distanza tra il centro dell'origine del fascio AM e la linea intercondiloidea varia tra 5 mm e 6 mm e la distanza del centro dal margine cartilagineo anteriore risulta circa 18,9 mm; considerando l'*O-Clock system position*, il centro risulta ad ore 10.30 nel ginocchio destro e ad ore 1.30 nel ginocchio sinistro. La distanza tra il centro dell'origine del fascio PL e il margine cartilagineo anteriore risulta tra i 5 mm e 8 mm, mentre la distanza dal margine cartilagineo articolare posteriore al centro del PL risulta 6,8 mm in media; il centro risulta ad ore 9.30 nel ginocchio destro e ad ore 2.30 nel ginocchio sinistro. La distanza tra il centro dei due fasci varia tra 8 mm e 10 mm.
Sul piano sagittale si misura l'angolo gamma, inteso come l'angolo tra l'asse passante per il centro dei due fasci AM e PL e l'intersezione di questa linea con la parallela al suolo. Il valore di quest'angolo è tra i 12° ed i 15°.

Descrizione della tecnica di base

Setting e portali di accesso

Il campo operatorio viene preparato secondo i più comuni criteri di sterilità per la chirurgia del ginocchio, mantenendo l'arto pendente a 90° e rendendolo esangue mediante bracciale pneumoischemico alla radice; l'arto controlaterale extraruotato e abdotto su supporto.
I portali di accesso sono antero-laterale, antero-mediale standard e supero-mediale.

Tecnica chirurgica dei tunnel ossei

Il posizionamento dell'innesto del LCA è considerato un fattore chiave per la corretta funzione postoperatoria del ginocchio e il ripristino della fisiologica cinematica articolare nella ricostruzione del LCA. Secondo studi precedenti, l'orientamento corretto del tunnel e dell'innesto sembra essere fondamentale al fine di ottenere proprietà biomeccaniche quasi normali e una buona funzionalità clinica del ginocchio. Se in un primo tempo la ricostruzione anatomica (piuttosto che isometrica) [6] è stata enfatizzata da alcuni

autori mediante il posizionamento del tunnel femorale nel centro dell'impronta del LCA nativo, successivamente gli studi di Amis [3] e Pearle [4] hanno indicato come inserzione femorale ideale la sede del fascio AM, qualche millimetro posteriore alla Resident ridge. A livello tibiale la sede ideale sembra essere 5-6 mm antero-mediale al LCP. Una maggiore obliquità del neo-LCA determina un miglior controllo dell'instabilità rotatoria, pur mantenendo un buon controllo dell'instabilità anteriore. Più recentemente, Kawaguchi et al. hanno analizzato il ruolo delle fibre del LCA sull'impronta femorale [5], affermando che dal 66 all'84% della resistenza al cassetto anteriore tibiale deriva dalle fibre di LCA nell'area centrale prossimale dell'inserzione femorale, corrispondente al fascio anteromediale. Tuttavia, la migliore tecnica chirurgica per raggiungere facilmente quest'area rimane controversa.

Preparazione della gola intercondiloidea e del piatto tibiale

È consigliabile eseguire una plastica della gola estremamente limitata, con l'avvertenza però di rimuovere alcuni mm di osso dalla porzione più posteriore del tetto intercondiloideo (ore 1 e 30 nel ginocchio sinistro). A livello tibiale è consigliabile mantenere evidenti i residui dell'area inserzionale del LCA, pur avendo una chiara visione della parte più mediana del corno posteriore del menisco esterno.

Post-operatorio

Utilizzare una ginocchiera in completa estensione per 15 giorni. Carico parziale concesso non appena tollerato. Carico totale concesso dopo 15 giorni. Programma di riabilitazione da iniziare nel 5° giorno postoperatorio. Ritorno alla pratica sportiva al 5°-6° mese postoperatorio.

Comparazione tra tecniche transtibiale, trans-anteromediale e out-in

Mentre la creazione del tunnel femorale attraverso il tunnel tibiale (transtibiale, TT) continua ad essere la tecnica più ampiamente praticata, è stato dimostrato che si traduce in un più alto tasso di posizionamento del tunnel femorale non anatomico, a causa della sua dipendenza dal tunnel tibiale. Usando questa tecnica, i problemi comuni sono il posizionamento del tunnel femorale verticale che porta all'instabilità rotazionale, al foro ellittico e all'allargamento del tunnel osseo, potenziale violazione della parete corticale femorale posteriore e incapacità di posizionare liberamente il tunnel femorale. Per queste ragioni, le tecniche di creazione dei tunnel indipendenti, come la tecnica anteromediale (trans-AM) e le tecniche esterne (OI), hanno suscitato interesse nella possibilità di ripristinare l'inserimento anatomico del LCA. Tutti e tre gli approcci presentano vantaggi e svantaggi rispetto agli altri, ma vi è una carenza di prove che dimostrino la superiorità biomeccanica e clinica di ognuna di esse. Diversi studi hanno confrontato le posizioni dei tunnel femorali nelle ricostruzioni del LCA eseguite utilizzando le tre tecniche (trans-AM, TT e OI) ma la maggior parte di essi sono studi cadaverici, mentre ci sono solo pochi studi clinici in-vivo che confrontano le posizioni del tunnel femorali ottenuti utilizzando le diverse tecniche; in questi studi la tecnica trans-AM ha mostrato un migliore ripristino del footprint anatomico del LCA sul femore, rispetto alla tecnica TT. Tuttavia, la tecnica trans-AM ha anche alcuni problemi critici, come la visibilità limitata e l'angolazione eccessiva nel piano sagittale, che può portare all'allargamento del tunnel da erosione (*effetto tergicristallo*), possibili danni iatrogeni alla cartilagine del condilo femorale mediale, rottura della guida femorale, angolazione sagittale eccessiva, tunnel femorale troppo corto e più elevato tasso di fallimento e rischio di revisione. Recentemente, la tomografia computerizzata tridimensionale (TC 3D) è stata proposta per determinare con maggiore precisione la posizione intra-articolare del tunnel femorale del LCA. In realtà, la scelta si basa su molti fattori diversi come esperienza del chirurgo, disponibilità delle attrezzature, valutazione dei costi, età e sesso del paziente, maturità scheletrica, habitus corporeo, livello di attività sportiva, scelta dell'innesto e cosmesi. La tecnica out-in è l'unica che permette la perpendicolarità delle frese con le pareti ossee femorali e quindi tunnel ossei esattamente della stessa misura della fresa, infatti l'obliquità della fresa determina un aumento proporzionale di alcuni millimetri del diametro del tunnel osseo, pertanto sia con la tecnica TT che con la tecnica trans-AM si ottengono tunnel di alcuni millimetri superiori alla dimensione della fresa [7-19]. Sulla base di queste considerazioni, negli ultimi 5 anni abbiamo utilizzato una tecnica out-in.

Tecnica chirurgica transtibiale

Dopo il debridement del LCA lesionato e una limitata plastica della gola, si procede al prelievo dei tendini gracile e semitendinoso; in alternativa terzo centrale del tendine rotuleo (con bratte ossee) o terzo centrale del tendine quadricipitale (con bratta ossea rotulea).
Per l'esecuzione TT del tunnel femorale il ginocchio viene flesso a 90°e il tunnel tibiale viene eseguito su un filo guida e una guida tibiale regolata tra 45° e 55°. La guida viene posizionata e angolata in modo da posizionare il manicotto per il filo guida circa 1 cm sopra l'inserzione della zampa d' oca e circa 2/2,5 cm medialmente rispetto alla tuberosità tibiale, il più vicino possibile all' inserzione

tibiale del legamento collaterale mediale (LCM), avendo cura di non danneggiarlo. Si rispetta, allo stesso tempo, il posizionamento anatomico intra-articolare del filo guida nel footprint tibiale del LCA. Uno strumento di centraggio standard (guida femorale), con un off-set di 5-7 mm, viene poi posizionato all' interno del tunnel tibiale e indirizzato alla posizione più bassa possibile sulla parete mediale del condilo femorale laterale, ricercando un orientamento che miri il più possibile ad una posizione precedentemente marcata con condropick sulla parete mediale del condilo femorale laterale, sede intra-articolare femorale del fascio AM. Tale manovra è agevolata da una leggera intrarotazione tibiale a cui corrisponde una leggera extrarotazione della guida femorale.

Tecnica chirurgica trans-anteromediale

Per l'esecuzione AM del tunnel femorale il ginocchio viene flesso a 120° e viene creato un portale artroscopico accessorio antero-mediale con un ago che funge da guida, appena prossimale al margine articolare tibiale (più basso rispetto al portale anteromediale standard) e più mediale possibile, evitando di danneggiare il condilo-femorale mediale con il passaggio degli strumenti. Attraverso questo portale, si introduce poi il filo guida tramite un'apposita guida femorale che mira alla posizione desiderata sulla parete mediale del condilo femorale laterale. Il passaggio del neo-legamento viene garantito da un filo di trascinamento posizionato a livello femorale che viene retratto all'interno del tunnel tibiale, eseguito indipendentemente secondo i consueti criteri.

Tecnica chirirgica out-in

Il tunnel femorale viene eseguito dall'esterno verso l'interno utilizzando la guida PIN POINT (S&N Corporation, Andover, MA, USA), posizionata nell'area di inserzione femorale, 5 mm posteriormente alla Resident ridge e 6 mm anteriormente alla cartilagine del condilo. Un'incisione di 1 cm viene eseguita sulla coscia laterale, posteriormente a LCL, mantenendo la guida elevata a 45° elevata rispetto ad un piano che passa sull'asse transcondilare. Sulla base della guida PIN POINT, abbiamo praticato di routine un tunnel da 8-10 mm se usiamo il tendine rotuleo (BTB) e un tunnel da 7-9 mm, se usiamo i tendini semitendinoso e gracile (STG) come innesto. Ciò è suggerito dalla dimensione dell'area di inserzione, calcolata dalla guida cerchiata (guida circolare di 7, 8, 9, 10 mm disponibile).

Conclusioni

La finalità della tecnica di ricostruzione anatomica del LCA è di ottenere la stabilizzazione del ginocchio in senso antero-posteriore e rotazionale, rendendo quindi il neo-impianto più fisiologico e cercando di diminuire il rischio di osteoartrosi nel tempo e di possibili ri-rotture. Ognuna delle tre tecniche, così come la scelta di un diverso tipo di prelievo pro-LCA, presenta vantaggi e svantaggi, che sono riportati nelle due tabelle successive [7-19]. Il rispetto meticoloso delle metodiche descritte in letteratura espone a minori rischi di complicanze e permette di diminuire il personale margine di errore del chirurgo.

Tecnica trans-tibiale (TT)

Vantaggi:

- No incisione addizionale laterale
- Tecnica familiare e meno impegnativa
- Confrontata con la tecnica AMP ha evidenziato un ritorno ad un migliore livello di attività e nessuna differenza in termini di ROM
- Minor rischio di revisione
- LIKDC sovrapponibile alla tecnica AMP
- Buon controllo della traslazione tibiale anteriore (Lachman)

Svantaggi:

- Divergenza viti a interferenza osso tunnel
- Danneggiamento del graft durante la fissazione
- Possibili tunnel verticali che portano a instabilità rotatoria residua
- Discrepanza di lunghezza graft-tunnel
- Foro di ingresso del tunnel femorale di forma ellittica
- Tunnel femorale dipendente dal tunnel tibiale (tunnel vincolati)
- Slargamento tunnel ossei
- Possibile danno al muro corticale posteriore del condilo femorale esterno
- Possibile impingement col LCP
- Un tunnel femorale anatomico può compromettere il tunnel tibiale
- Perdita di liquido dal tunnel tibiale
- Evidenza di maggior sviluppo di artrosi nel lungo termine in confronto alla tecnica AMP
- Plastica della gola più estesa richiesta per visualizzare il footprint femorale
- Scivolamento del graft
- Maggiore traslazione femorale anteriore nella fase swing

Tecnica del portale antero-mediale (AMP)

Vantaggi:

- Posizionamento anatomico del tunnel femorale con accesso ai footprint del fascio anteromediale e posterolaterale

- Tunnel femorale e tibiale completamente indipendenti (svincolati)
- Posizionamento parallelo delle viti a interferenza
- Ripristina la stabilità anteroposteriore nella fase swing e l' extrarotazione nella fase intermedia del passo
- Utile per una ricostruzione parziale/augmentation con preservazione delle fibre rimanenti
- Miglior ROM nel breve termine rispetto alla tecnica TT
- Utile nelle revisioni (one stage)
- Non richiede strumenti o guide dedicate

Svantaggi:

- Procedura tecnicamente più complessa
- La visibilità limitata e l' eccessiva angolazione sul piano sagittale possono condurre ad allargamento dei tunnel per erosione
- Tunnel corti o bicorticali possono limitare le opzioni di fissazione
- Potenziale danno alla corticale/cartilagine articolare posteriore del condilo femorale esterno
- Possibile danno al nervo peroneo comune all' uscita del filo guida
- Maggior difficoltà nel posizionare la guida femorale
- Maggior difficoltà nel mantenere la guida femorale in un ginocchio iperflesso con possibile danno della stessa
- Restringimento dei portali in iperflessione
- Possibile danno alla cartilagine del condilo femorale mediale
- Maggior difficoltà nel passare e visualizzare la fresa per il tunnel femorale
- Difficoltà di visualizzazione in iperflessione
- Difficoltà di visualizzazione della profondità delle frese
- Difficoltà nel passaggio dei sistemi di fissazione
- Il portale mediale accessorio "basso" può danneggiare il corno anteriore del menisco mediale
- Molte tecniche di fissazione del graft richiedono strumenti guida disegnati per la tecnica TT
- Aumentato tasso di fallimento del graft e rischio di revisione maggiore rispetto alla tecnica TT
- Mancanza di studi a medio/lungo termine
- La visione dal portale laterale può indurre a un posizionamento anteriore del graft
- Difficoltà di iperflettere il ginocchio nel paziente obeso
- Eccessiva angolazione sagittale del gra

Tecnica outside-in (OI)

Vantaggi:

- Minor rischio di divergenza dei tunnel
- Posizionamento anatomico e prevedibile
- Non discrepanza di lunghezza graft-tunnel
- Evita il potenziale danno alla corticale posteriore del condilo femorale laterale
- Facilità di utilizzo nelle revisioni
- Pressioni di contatto equamente distribuite sulla parete anteriore e laterale del tunnel femorale
- Ridotto riassorbimento osseo all' interfaccia con il graft
- Il posizionamento anatomico del graft e il tunnel femorale più orizzontale ripristinano meglio la cinematica naturale del ginocchio

Svantaggi:

- Maggior insulto chirurgico per via dell' incisione laterale addizionale
- Maggiore abrasione del graft all' ingresso del tunnel femorale se questo vine tirato in profondità nel tunnel stesso
- Maggiore tempo chirurgico
- Costi maggiori
- Cosmesi peggiore

Tendine Rotuleo

Vantaggi:

- Più rapido attecchimento della bratta ossea nel tunnel
- Fissazione rigida diretta della bratta vicino all'ingresso
- Buone qualità biomeccaniche

Svantaggi:

- Dolore anteriore di ginocchio
- Tendiniti del rotuleo
- Rotture del tendine rotuleo
- Fratture della rotula
- Rischio di rigidità del ginocchio
- Condromalacia tardiva della rotula
- Lesione della branca infrapatellare del Nervo Safeno

Semitendini

Vantaggi:

- Elevato carico alla rottura e rigidità del trapianto
- Maggiore area di sezione del trapianto
- Più facile passaggio del trapianto nei tunnel
- Piccola incisione
- Minore insulto chirurgico post-operatoria
- Minore insulto chirurgico del sito donatore
- Svantaggi:
- Più lento attecchimento del trapianto nei tunnel

- Possibilità di ledere il Nervo Safeno
- Funzionalità residua dei muscoli flessori
- Allargamento dei tunnel

Bibliografia

1 Ferretti M, Ekdahl M, Shen W, et al. *Osseous landmarks of the femoral attachment of the anterior cruciate ligament: an anatomic study*. Arthroscopy 2007;23:1218-25.

2 Siebold R1, Ellert T, Metz S, et al. *Tibial insertions of the anteromedial and posterolateral bundles of the anterior cruciate ligament: morphometry, arthroscopic landmarks, and orientation model for bone tunnel placement*. Arthroscopy 2008;24:154-61. doi: 10.1016/j.arthro.2007.08.006. Epub 2007 Nov 8.

3 Amis AA, Jakob RP. *Anterior cruciate ligament graft positioning, tensioning and twisting*. Knee Surg Sports Traumatol Arthrosc 1998;6:S2-S12.

4 Nawabi DH, Tucker S, Schafer KA, et al. *ACL fibers near the lateral intercondylar ridge are the most load bearing during stability examinations and isometric through passive flexion*. Am J Sports Med 2016;44:2563-71. Epub 2016 Jul 20.

5 Kawaguchi Y, Kondo E, Takeda R, et al. *The role of fibers in the femoral attachment of the anterior cruciate ligament in resisting tibial displacement*. Arthroscopy 2015;31:435-44. doi: 10.1016/j.arthro.2014.08.033. Epub 2014 Dec 17.

6 Hefzy MS, Grood ES, Noyes FR. *Factors affecting the region of most isometric femoral attachments. Part II: the anterior cruciate ligament*. Am J Sports Med 1989;17:208-16.

7 Musahl V, Plakseychuk A, Van Scyoc A, et al. *Varying femoral tunnels between the anatomical footprint and isometric positions: effect on kinematics of the anterior cruciate ligament-reconstructed knee*. Am J Sports Med 2005;33:712-8.

8 Dargel J, Schmidt-Wiethoff R, Fischer S, et al. *Femoral bone tunnel placement using the transtibial tunnel or the anteromedial portal in ACL reconstruction: a radiographic evaluation*. Knee Surg Sports Traumatol Arthrosc 2009;17:220-7.

9 Franceschi F, Papalia R, Rizzello G, et al. *Anteromedial portal versus transtibial drilling techniques in anterior cruciate ligament reconstruction: any clinical relevance? A retrospective comparative study*. Arthroscopy 2013;29(8).

10 Bedi A, Raphael B, Maderazo A, et al. *Transtibial versus anteromedial portal drilling for anterior cruciate ligament reconstruction: a cadaveric study of femoral tunnel length and obliquity*. Arthroscopy 2010;26:342-50.

11 Steiner ME, Battaglia TC, Heming JF, et al. *Independent drilling outperforms conventional transtibial drilling in anterior cruciate ligament reconstruction*. Am J Sports Med. 2009;37:1912-9.

12 Scopp JM, Jasper LE, Belkoff SM, et al. *The effect of oblique femoral tunnel placement on rotational con- straint of the knee reconstructed using patellar tendon au- tografts*. Arthroscopy 2004;20:294-9.

13 Harner CD, Honkamp NJ, Ranawat AS. *Anteromedial portal technique for creating the anterior cruciate ligament femoral tunnel*. Arthroscopy 2008;24:113-5.

14 Piasecki DP, Bach BR Jr, Espinoza Orias AA, et al. *Anterior cruciate ligament reconstruction: can anatomic femoral placement be achieved with a transtibial technique?* Am J Sports Med 2011;39:1306-15.

15 Robert HE, Bouguennec N, Vogeli D, et al. *Coverage of the anterior cruciate ligament femoral footprint using 3 different approaches in single-bundle reconstruction: a cadaveric study analyzed by 3-dimensional computed tomography*. Am J Sports Med 2013;41:2375-83.

16 Gadikota HR, Sim JA, Hosseini A, et al. *The relationship between femoral tunnels created by the transtibial, anteromedial portal, and outside-in techniques and the anterior cruciate ligament footprint*. Am J Sports Med 2012;40:882-8.

17 Shin YS, Ro KH, Lee JH, et al. *Location of the femoral tunnel aperture in single-bundle anterior cruciate ligament reconstruction: comparison of the transtibial, anteromedial portal, and outside-in techniques*. Am J Sports Med 2013;41:2533-9.

18 Riboh JC, Hasselblad V, Godin JA, et al. *Transtibial versus independent drilling techniques for anterior cruciate ligament reconstruction: a systematic review, meta-analysis, and meta-regression*. Am J Sports Med.2013;41:2693-2702.

19 Robin BN, Jani SS, Marvil SC, et al. *Advantages and disadvantages of transtibial, anteromedial portal, and outside-in femoral tunnel drilling in single-bundle anterior cruciate ligament reconstruction: a systematic review*. Arthroscopy 2015;31:1412-7.

Giornale Italiano di Ortopedia e Traumatologia
2018;44(Suppl. 1):S113-S118

S. Romagnoli
M. Marullo

Centro di Chirurgia Protesica, IRCCS Istituto Ortopedico Galeazzi, Milano

Protesi parziali: la migliore opzione per garantire stabilità

Small implants: the best choiche to obtain stability

Riassunto

Le protesi parziali sostituiscono elettivamente il comparto danneggiato del ginocchio, mantenendo integri gli altri comparti e le strutture capsulolegamentose. Pertanto, non modificando la stabilità e la cinematica native dell'articolazione, sono la migliore opzione protesica per garantire stabilità. Alcuni principi cardine devono però essere rispettati: mantenimento dell'orientamento e dell'altezza dell'interlinea articolare nativa, rispetto del morfotipo con ipocorrezione della deformità. Quest'ultimo principio è valido anche nel caso di protesi femororotulea isolata su artrosi su base displasica. In caso di artrosi monocompartimentale con lesione del legamento crociato anteriore, la stabilità del ginocchio può essere ripristinata associando la ricostruzione del legamento all'impianto di una protesi monocompartimentale.

Parole chiave: protesi parziali, allineamento cinematico, legamento crociato anteriore, bilanciamento articolare

Summary

Partial knee arthroplasties replace only the worn compartment of the knee, preserving the other compartments and the ligaments. Partial knee arthroplasties do not modify native stability and kinematic and thus they represent the best option to obtain joint stability. For an optimal result, some principles must be respected: the native joint line obliquity and height must be maintained, the morphotype should be respected and the deformity should be hypocorrected. This last concept should be followed even in case of isolated patellofemoral replacement in dysplastic trochlea. In case of unicompartimental arthritis with anterior cruciate ligament deficiency, the stability should be restored with the association of ligament reconstruction to unicompartimental knee replacement.

Key words: *small implants, kinematical alignment, anterior cruciate ligament, ligament balancing.*

Introduzione

Le protesi parziali di ginocchio hanno diversi e ben noti vantaggi rispetto alle protesi totali: minore invasività; minore morbilità e mortalità; risparmio tissutale, in particolare rispetto di entrambi i legamenti crociati; riproduzione della cinematica nativa del ginocchio. Questi aspetti si traducono in un più veloce recupero postoperatorio e una funzione del ginocchio quanto più vicina alla normalità [1-3].

Le protesi parziali sostituiscono unicamente il comparto danneggiato del ginocchio, mantenendo intatte tutte le altre strutture, che siano gli altri compartimenti o i legamenti del ginocchio. Pertanto è chiaro come questo tipo di sostituzione protesica, inserendosi nel ginocchio nativo e non sostituendolo completamente, sia la migliore opzione per garantire la stabilità del ginocchio per tutto il range di articolarità.

Per ottenere questo risultato, è tuttavia fondamentale rispettare alcuni principi cardine delle protesi monocompartimentali.

Indirizzo per la corrispondenza:
Sergio Romagnoli
Centro di Chirurgia Protesica, IRCCS Istituto Ortopedico Galeazzi, Milano
sergio.romagnoli@libero.it

Rispetto dell'interlinea articolare nativa

Il mantenimento dell'orientamento nativo dell'interlinea articolare sul piano coronale è fondamentale per una corretta biomeccanica del ginocchio. L'interlinea artico-

lare è parallela al suolo durante l'appoggio monopodalico, la fase di appoggio del passo e la posizione statica su due piedi uniti; non è perpendicolare all'asse meccanico dell'arto inferiore, ma si discosta dalla perpendicolarità di un valore medio di 3° in varo (range, 4° valgo-6° varo) [4 5]. L'interlinea articolare anatomica è perpendicolare all'asse epifisario della tibia, disegnato come la linea congiungente il centro delle spine tibiali con il centro della cicatrice della cartilagine di accrescimento prossimale della tibia (Fig. 1). Nella sostituzione protesica monocompartimentale è fondamentale perseguire un allineamento cinematico [6]. In tal modo si rispetta l'orientamento dell'interlinea nativa, prolungando idealmente l'interlinea del comparto non protesizzato. In caso di allineamento meccanico, con l'interlinea perpendicolare all'asse meccanico dell'arto inferiore, questo non avverrà. L'interlinea protesizzata avrà un orientamento discordante rispetto a quella del comparto sano non sostituito, con conseguenti alterazioni della corretta biomeccanica del ginocchio. Il rispetto dell'interlinea nativa deve avvenire non soltanto in termini di orientamento, ma anche di altezza corretta (Fig. 2). Per il comparto mediale, il ripristino della corret-

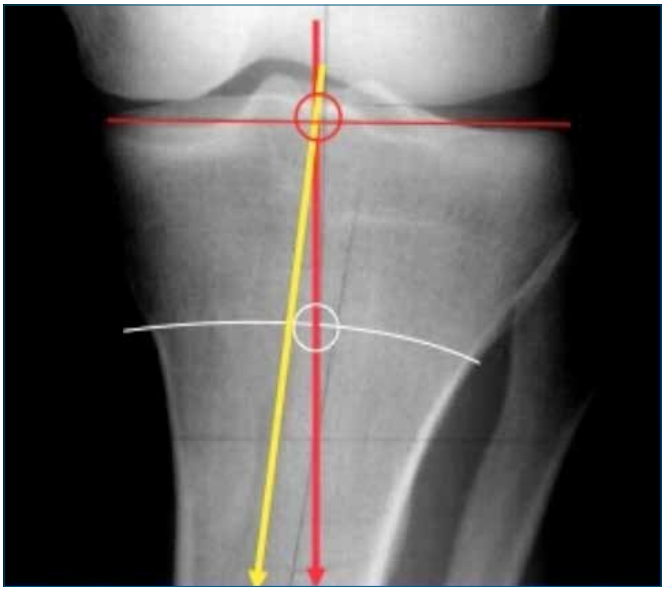

Figura 1. La linea di Levigne è l'asse epifisario prossimale di tibia, inteso come la linea congiungente il centro delle spine tibiali con il centro della cicatrice della cartilagine di accrescimento prossimale della tibia (Freccia rossa). In giallo l'asse anatomico della tibia intera.

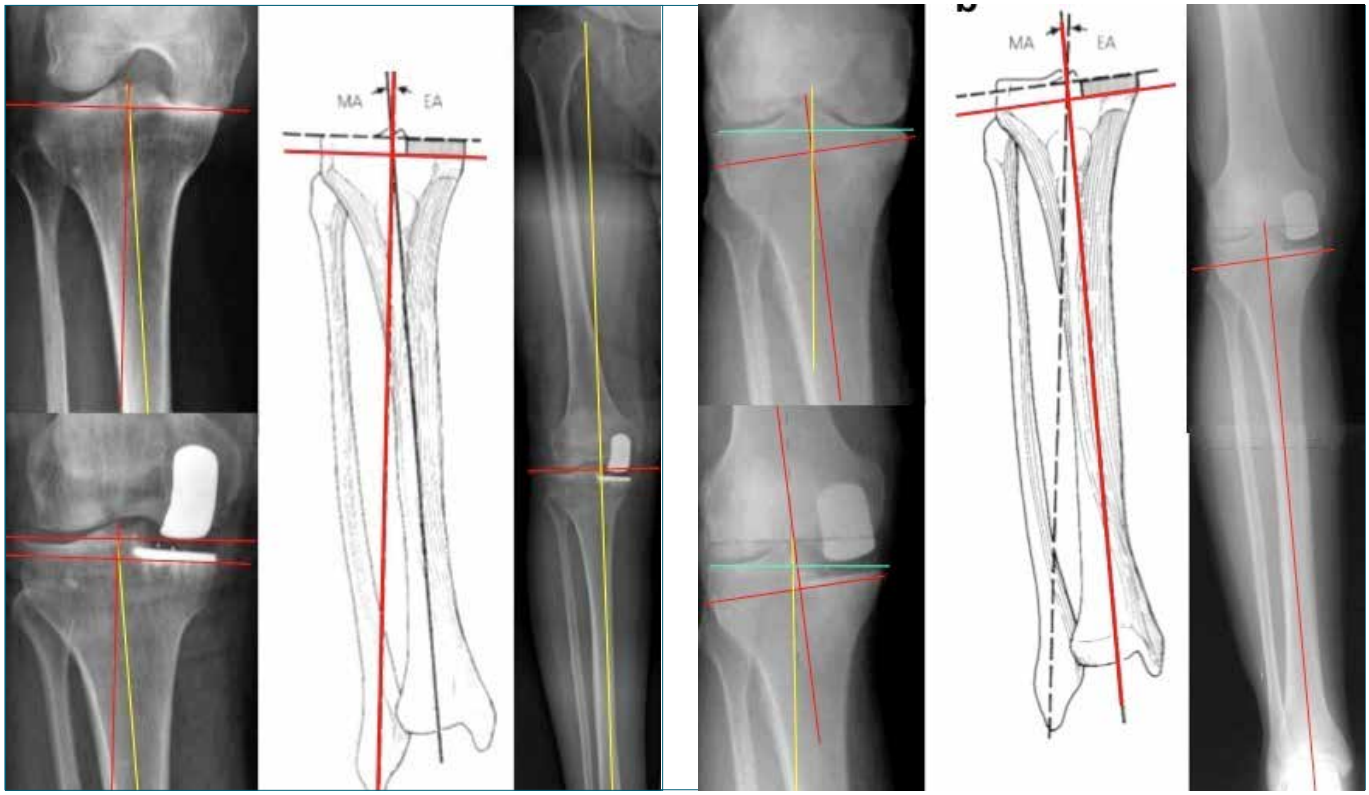

Figura 2. a) protesi monocompartimentale mediale con allineamento cinematico. L'orientamento della protesi rispetta quello dell'interlinea nativa del comparto mediale e prolunga quella del comparto laterale, inserendosi in modo armonico nel ginocchio; b) protesi monocompartimentale mediale con allineamento meccanico. Interlinea laterale e interlinea mediale protesizzata sono discordanti come orientamento e altezza; la biomeccanica di questo ginocchio sarà alterata rispetto a quella nativa.

ta altezza dell'interlinea deve avvenire principalmente sul lato tibiale poiché l'usura monocompartimentale mediale è essenzialmente tibiale. Sul femore dovrebbe essere rimosso quanto si sostituisce (lo spessore della componente femorale). Per il comparto laterale il discorso è opposto. La deformità in valgo è essenzialmente legata all'ipoplasia/usura del condilo femorale laterale, per cui la protesi monocompartimentale laterale dovrà ripristinare la corretta altezza dell'interlinea distalizzando il condilo femorale laterale.
L'orientamento del piatto tibiale sul piano sagittale deve essere rispettato allo stesso modo. I due compartimenti femoro-tibiali del ginocchio hanno differente obliquità (slope), e di questo va tenuto conto durante la loro sostituzione protesica. Lo slope nativo dell'emipiatto tibiale laterale è di circa 0-3°, quello dell'emipiatto tibiale mediale è circa 3-6°. La sostituzione protesica monocompartimentale dovrebbe rispettare questi valori poiché la corretta funzione dei legamenti del pivot centrale dipende dal corretto orientamento sagittale delle componenti tibiali. Uno slope eccessivo metterà in tensione il legamento crociato anteriore, esponendolo a un rischio di rottura, mentre uno slope invertito ne ostacolerà la corretta funzione e limiterà la flessione del ginocchio.
Il rispetto dell'interlinea articolare sia per quanto riguarda orientamento che altezza eviterà il ricorso a release legamentosi (assolutamente da evitare nel caso di sostituzione monocompartimentale del ginocchio) e permetterà di ottenere una stabilità sovrapponibile a quella nativa.

Ipocorrezione della deformità

In quasi tutti i casi di osteoartrosi, il ginocchio ha una deviazione sul piano coronale in varo o in valgo. La sede dell'usura tibio-femorale (comparto mediale o laterale) è nella maggior parte dei casi legata al morfotipo [7]. Un ginocchio con morfotipo varo svilupperà un'artrosi mediale, mentre un ginocchio con morfotipo valgo svilupperà un'usura del comparto laterale. La progressione dell'usura cartilaginea aumenta l'entità della deformità coronale, e questo deve essere considerato nella sostituzione protesica monocompartimentale [8].
I tagli, in particolare quello tibiale nella deformità in varo e quello laterale nella deformità in valgo, devono considerare il ripristino dell'altezza dell'interlinea per correggere l'entità della deformità causata dall'usura. Non deve però essere modificato il morfotipo. L'asse meccanico sul piano coronale deve quindi essere ipocorretto, proporzionalmente al grado di deformità preoperatoria. Questo accorgimento non altererà la normale biomeccanica del ginocchio, non modificherà la stabilità nativa del ginocchio e non provocherà un sovraccarico del compartimento opposto [9].

Ricostruzione associata del Legamento Crociato Anteriore

In caso di usura di un unico compartimento associata a lesione del legamento crociato anteriore (LCA), è possibile prendere in considerazione la sostituzione protesica monocompartimentale associata a ricostruzione del LCA. Questo tipo di chirurgia è particolarmente indicato per pazienti giovani (< 60 anni), attivi e motivati e permette di evitare la protesi totale di ginocchio, unica altra opzione per compensare la mancanza del LCA [10] (Fig. 3).

Ipocorrezione della deformità nella protesi femororotulea

Nel ginocchio sano e nell'artrosi femororotulea senza displasia trocleare il versante trocleare laterale è più prominente rispetto al mediale e di conseguenza l'articolazione femororotulea è intraruotata; in questa configurazione i legamenti patello-femorali e patello-tibiali, mediali e laterali, sono bilanciati. La sostituzione protesica femororotulea in questi casi potrà essere eseguì-

Figura 3. Uomo di 48 anni con artrosi monocompartimentale mediale del ginocchio sinistro, deformità in varo (9°) e deficit del legamento crociato anteriore. Per le alte richieste funzionali del paziente, la sua giovane età e la perfetta integrità dei comparti femorotibiale laterale e femororotuleo, si è deciso per la sostituzione protesica monocompartimentale associata a ricostruzione del LCA con allograft.

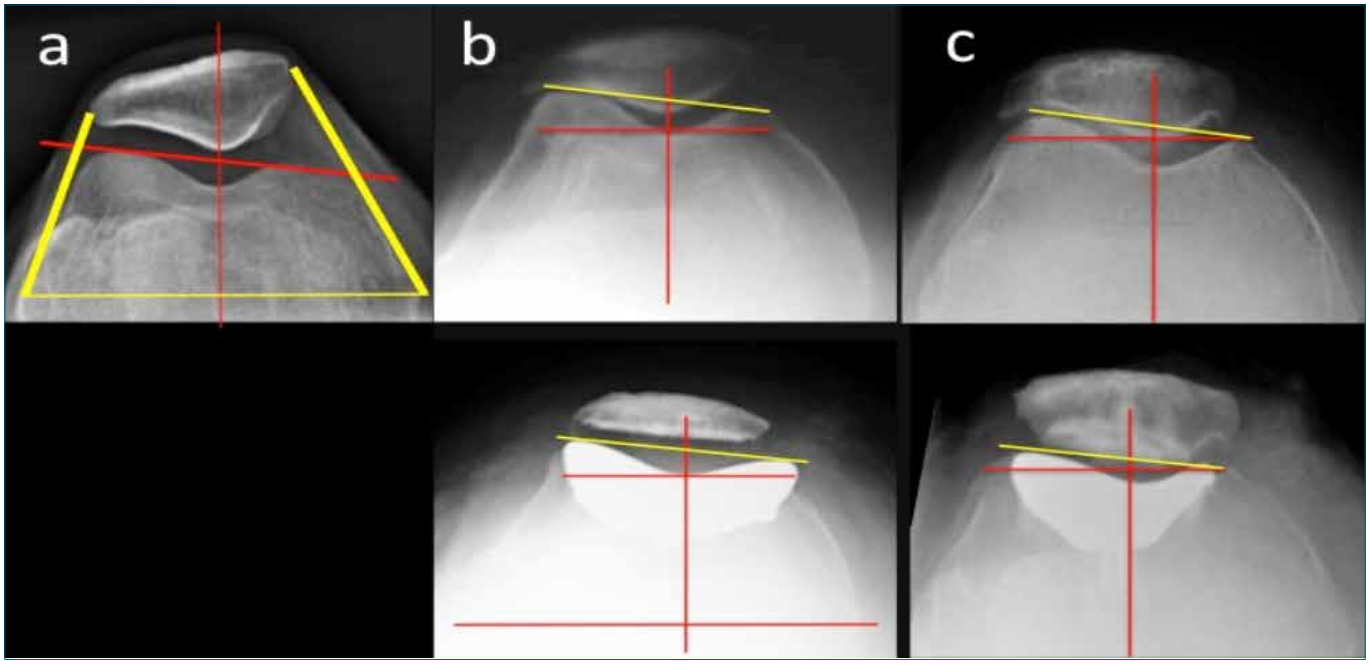

Figura 4. a) Anatomia di un'articolazione femororotulea destra normale. Il versante laterale è più prominente e di conseguenza la linea trocleare è intraruotata (linea rossa); in questa condizione i legamenti alari sono bilanciati. (linee gialle); b) artrosi femororotulea in articolazione senza displasia trocleare, rotula centrata. L'articolazione è stata sostituita con protesi onlay senza modificare l'orientamento trocleare; c) artrosi femororotulea in articolazione senza displasia trocleare; in questo caso è stata utilizzata una protesi inlay, non dovendo modificare orientamento e forma della troclea femorale.

ta sia con una protesi inlay, inserita nella troclea nativa senza cambiamento del suo orientamento, sia con una protesi onlay con allineamento meccanico. Difatti, un taglio anteriore perpendicolare all'asse anteroposteriore del ginocchio (linea di Whiteside) e parallelo all'asse transepicondilare riprodurrà facilmente l'anatomia, permettendo un bilanciamento articolare senza necessità di alterare la tensione legamentosa (evitando quindi il lateral release) (Fig. 4).
Nei casi di artrosi femororotulea secondaria a displasia trocleare, il versante laterale della troclea è ipoplastico, di conseguenza la linea trocleare è neutra o addirittura extraruotata, i legamenti patellofemorali e patellotibiali laterali sono accorciati e quelli mediali lassi, la rotula è sublussata lateralmente e vi è una iperpressione laterale. Di conseguenza l'anatomica dell'articolazione femororotulea è patologica e la sua cinematica si discosta nettamente dalla normalità. In questo contesto non è possibile utilizzare una protesi inlay poiché la troclea femorale è anomala e deve essere sostituita con una più continente. È invece indicata una protesi onlay, a resezione anteriore, che sostituirà completamente la troclea femorale. Il suo posizionamento deve correggere l'inclinazione laterale della linea trocleare, ma non completamente; pertanto la troclea protesica non deve essere perpendicolare all'asse anteroposteriore del ginocchio, ma mantenere alcuni gradi di extrarotazione per ottenere un riallineamento dell'articolazione femororotulea senza necessità di release legamentosi e con un ridotto rischio di sovraccarico laterale (Fig. 5).
Si deve tendere pertanto a un allineamento cinematico con una ipocorrezione dell'angolo trocleare; questo, assieme al ripristino del sulcus angle e di una adeguata *Lateral Trochlear Inclination*, permetterà il ripristino di un corretto tracking rotuleo [11].

Conclusioni

Le protesi parziali si inseriscono nel contesto del ginocchio sostituendo unicamente il comparto danneggiato, senza modificare gli altri compartimenti sani e soprattutto mantenendo integri tutti i legamenti, compreso il legamento crociato anteriore.
Il posizionamento della protesi monocompartimentale deve avvenire senza eseguire release legamentosi, che siano il legamento collaterale mediale per la protesi mono mediale o il legamento alare laterale per la protesi femororotulea. Il rispetto dell'anatomia dell'interlinea nati-

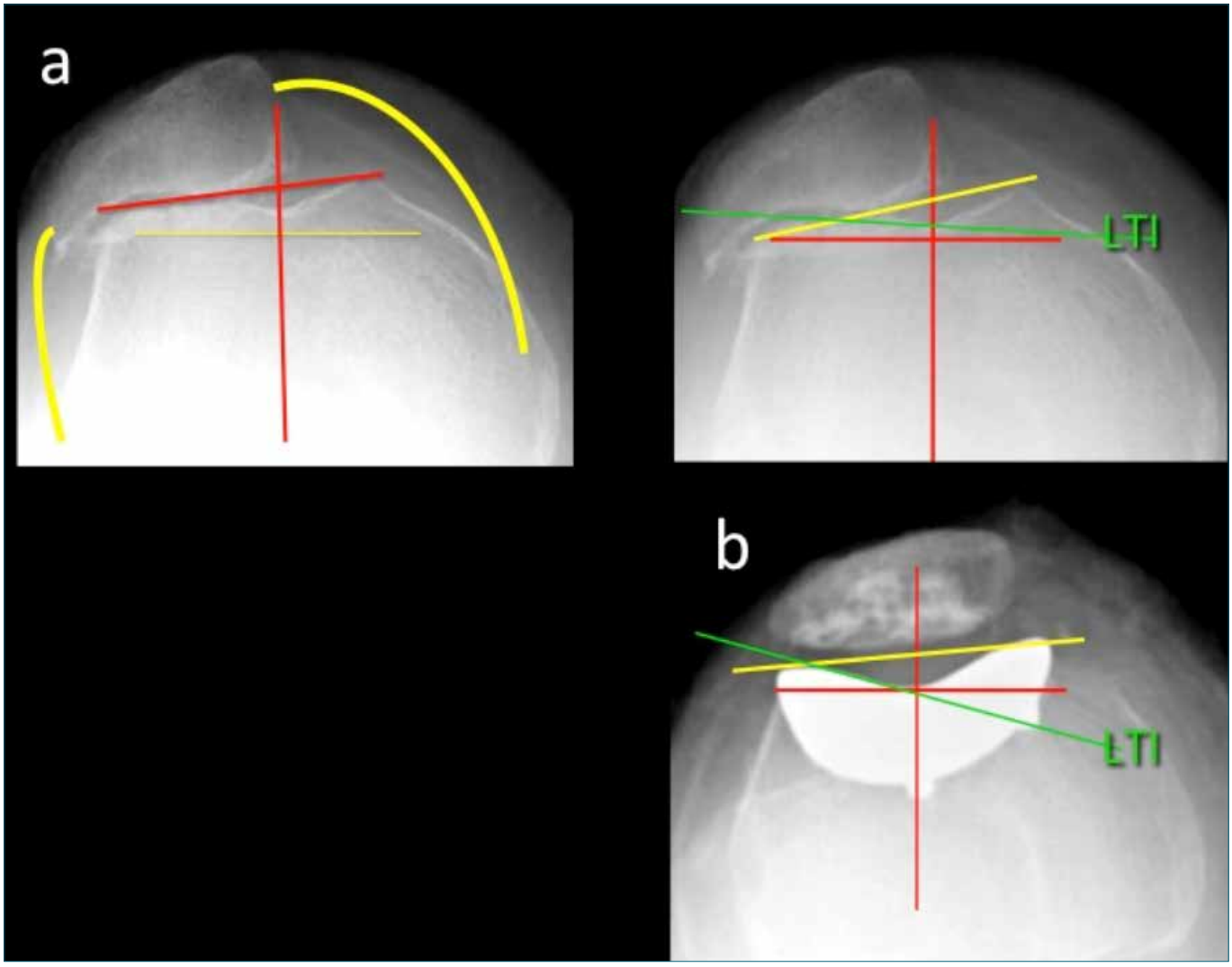

Figura 5. Sostituzione protesica di un'articolazione femororotulea destra con troclea displasica. a) Artrosi femororotulea con displasia trocleare. Il versante laterale della troclea è ipoplasico e la linea trocleare è extraruotata (linea rossa). Il legamento alare mediale è lasso e quello laterale teso. La lateral trochlear inclination (LTI) è nettamente ridotta; b) la sostituzione protesica è avvenuta con protesi onlay poiché permette di modificare la forma della troclea (correzione della LTI); la rotazione della linea trocleare è stato corretto parzialmente, mantenendo alcuni gradi di extrarotazione per accomodare i legamenti alari e non modificare eccessivamente il tracking rotuleo.

va è un altro punto cardine della chirurgia sostitutiva con small implants; il mantenimento di altezza e orientamento dell'interlinea nativa attraverso un allineamento anatomico permette il mantenimento della corretta biomeccanica del ginocchio, con evidenti vantaggi in termini di funzione e di sopravvivenza a lungo termine.

Bibliografia

1 Laskin RS. *Minimally invasive total knee arthroplasty: the results justify its use*. Clin Orthop Relat Res 2005;440:54-9.

2 Liddle AD, Pandit H, Judge A, et al. *Patient-reported outcomes after total and unicompartmental knee arthroplasty: a study of 14,076 matched patients from the National Joint Registry for England and Wales*. Bone Joint J 2015;97-B:793-801.

3 O'rourke MR, Gardner JJ, Callaghan JJ, et al. *The John Insall Award: unicompartmental knee replacement: a minimum twenty-one year follow-up, end-result study*. Clin Orthop Relat Res 2005;440: 27-37.

4 Moreland JR, Bassett LW, Hanker GJ. *Radiographic analysis of the axial alignment of the lower extremity*. J Bone Jt Surg Am 1987;69:745-9.

5 Yoshioka Y, Siu D, Cooke TD. *The anatomy and functional axes of the femur*. J Bone Jt Surg Am 1987;69:873-80.
6 Cartier PH, Deschamps G. *Surgical principles of unicompartmental knee replacement*. In: Cartier PH, Epinette JA, Deschamps G, Hernigou PH eds. *Unicompartmental knee arthroplasty. Cahiers d'enseignement de la SOFCOT*. Paris: Expansion scientifique française, 1997: 137-143
7 Bellemans J, Colyn W, Vandenneucker H, et al. *The Chitranjan Ranawat award: is neutral mechanical alignment normal for all patients? The concept of constitutional varus*. Clin Orthop Relat Res 2012;470:45-53.
8 Vandekerckhove PT, Matlovich N, Teeter MG, et al. *The relationship between constitutional alignment and varus osteoarthritis of the knee*. Knee Surg Sports Traumatol Arthrosc 2016PMID: 26831863.
9 Banks SA, Fregly BJ, Boniforti F, et al. *Comparing in vivo kinematics of unicondylar and bi-unicondylar knee replacement*. Knee Surg Sports Traumatol Arthrosc 2005;13:551-6.
10 Volpin A, Kini SG, Meuffels DE. *Satisfacxtory outcomes following combined unicompartmental knee replacement and anterior cruciate ligament reconstruction*. Knee Surg Sports Traumatol Arthrosc 2017 doi: 10,1007/s00167-017-4536-4.
11 Romagnoli S, Marullo M. *Mid-term clinical, functional, and*

Giornale Italiano di Ortopedia e Traumatologia
2018;44(Suppl. 1):S119-S122

N. Logoluso
S. Scarponi
D. Romanò
A. Pellegrini
C. Romanò

IRCCS Istituto Ortopedico R. Galeazzi, Milano

Protesi articolate e protesi fisse: qual è il limite?

Modular intramedullary non articulating nail and rotating hinge prosthesis: the limit of this techniques

Riassunto

Le protesi vincolate furono originariamente utilizzate e progettate come primi impianti di artroplastica totale di ginocchio, con esiti negativi e a volte catastrofici. Gli impianti vincolati più recenti possono essere utilizzati nelle revisioni complesse quando opportunamente indicati, ma i risultati sono molto difficili da interpretare a causa del loro uso in un numero limitato di pazienti che vengono già da plurime chirurgie. In letteratura i dati mostrano che le protesi di ginocchio vincolate hanno una buona sopravvivenza che va dal 51 al 92,5% a 10 anni. Le percentuali di complicanze vanno dal 9,2 al 63%, di cui l'infezione e la mobilizzazione asettica rappresentano le complicanze più comuni. Le protesi di ginocchio vincolate sono più comunemente indicate per infezioni, mobilizzazione asettica, instabilità e perdita ossea e, pur avendo buoni risultati e sopravvivenza, continuano ad avere alti tassi di complicanze e di revisione. In presenza di grave perdita di sostanza ossea o nei casi in cui la validità dell'apparato estensore è compromessa, può essere necessario l'uso di protesi fisse. Tuttavia la perdita della funzione del ginocchio è associata ad un impatto importante sulla qualità della vita del paziente e il fallimento di una protesi fissa del ginocchio in questi pazienti complessi può portare anche all'amputazione di coscia nel 50% dei casi.

Parole chiave: infezione peri-protesica, protesi vincolate, protesi fisse, revisione della protesi di ginocchio

Summary

The rotating hinge prosthesis was originally used and designed as a primary total knee arthroplasty implant, but it was hampered due to poor outcomes and catastrophic failures. Newer rotating hinge implants can be used in complex revision total kneearthroplasties when appropriately indicated, but their outcome data is very difficult to interpret due to the strict and varied indications for use and subsequently small number of procedures performed. In the literature, the data show that constrained knee prostheses have a good survival rate, ranging from 51 to 92.5% to 10 years. The percentages of complications range from 9.2 to 63%, of which infection and aseptic loosening represent the most common ones. Restricted knee implants are more commonly indicated for infections, aseptic loosening, instability and bone loss and, despite good results and survival rate, continue to have high rates of complications and revision. In the presence of severe bone loss or in cases where the validity of the extensor apparatus is compromised, the use of fixed prostheses may be necessary. However, loss of knee function is associated with an important impact on the patient's quality of life and failure of a fixed knee prosthesis in these complex patients may also lead to thigh amputation in 50% of cases.

Key words: *infection, knee, rotating hinge prosthesis, modular intramedullary nail*

Le infezioni batteriche post-chirurgiche in ortopedia rappresentano un problema severo, soprattutto perché gli agenti più frequentemente riportati associati all'infezione legate agli impianti sono microrganismi multiresistenti [1]. Mentre l'infezione dopo protesi di primo impianto in ospiti normali è relativamente rara, in quanto si verifica in meno del 2% dei pazienti, le complicanze settiche possono essere molto più frequenti negli ospiti immuno-compromessi o dopo un intervento chirurgico di revisione [2]. Inoltre, nonostante l'incidenza relativamente bassa delle complicanze infettive post-chirurgiche, il loro carico socio-economico complessivo aumenterà

Indirizzo per la corrispondenza:
Nicola Logoluso
IRCCS Istituto Ortopedico R. Galeazzi, Milano
nicola.logoluso@gmail.com

a causa di vari fattori [3]. Diverse strategie terapeutiche possono essere adottate per contrastare le infezioni ortopediche, a seconda delle condizioni generali del paziente e in base ai patogeni coinvolti e alla gravità dell'infezione [4]. Nella maggioranza delle artroprotesi infette (TKA), la revisione in 1 o 2 tempi rappresenta la strategia terapeutica preferita per eradicare l'infezione, con una percentuale di successo che va dall'80 al 100% in diversi studi [5]. A volte la grave perdita di sostanza ossea e l'insufficienza legamentosa conseguenti agli interventi precedenti o al processo infettivo possono richiedere l'uso di protesi vincolate o, nei casi più severi, allorquando anche l'apparato estensore è assente o ipovalido, protesi fisse.

La protesi di ginocchio vincolata fu progettata e utilizzata per l'uso nei primi impianti. I costrutti inizialmente impiegati erano modelli di cerniere fisse che consentivano solamente il movimento sul piano sagittale di flessione ed estensione [6]. Questo dispositivo rigido non consentiva l'inclinazione in varo o valgo, la rotazione assiale o la distrazione e portava conseguentemente al trasferimento delle forze all'interfaccia cemento-cemento e, in ultima analisi, al fallimento dell'artroprotesi dovuto a mobilizzazione o frattura peri-protesica [7]. A causa delle alte percentuali di complicanze iniziali, la protesi a cerniera è stata per lo più abbandonata, tranne che per l'uso in casi oncologici. I progetti più recenti prevedono una struttura a cerniera rotante che riduce la trasmissione della forza all'interfaccia osso-protesi, con un'attenzione particolare all'articolazione femoro-rotulea [8-15]. Parti modulari e camicie metafisarie sono state sviluppate per riprodurre con maggiore precisione l'interlinea articolare, gestire la perdita ossea grave e migliorare la fissazione [15-19]. I dati relativi alle protesi di ginocchio vincolate sono molto difficili da interpretare a causa della presenza di piccole coorti di pazienti, indicazioni miste e del loro utilizzo nella chirurgia di primo impianto. Di conseguenza, i risultati e i tassi di complicanze potrebbero non essere chiaramente delineati in letteratura.

Le cause più comuni di fallimento di un'artroplastica totale di ginocchio primaria sono la mobilizzazione asettica, l'infezione, il dolore e l'instabilità con incidenze variabili basate sulla letteratura. L'instabilità ha dimostrato di rappresentare circa il 25% di tutte le revisioni entro 1 anno e il 20% di tutti i casi oltre i 5 anni [20]. Una recente revisione dei National Joint Registries di Khan et al. nel 2016 ha mostrato che la mobilizzazione asettica è causa di revisione della TKA nel 30% dei casi, mentre l'infezione e il dolore aspecifico ne causano il 15 e il 10% rispettivamente [21]. Kim et al., esaminando retrospettivamente 256 pazienti sottoposti a revisione protesica hanno rilevato che il 45% era dovuto all'usura del polietilene, il 26% all'infezione e il 17% alla mobilizzazione dell'impianto [22]. Sharkey et al. hanno riportato un'incidenza di infezione di circa il 27% in una revisione retrospettiva di 781 TKA. Al contrario, hanno rilevato che il 40% era dovuto a mobilizzazione dei componenti e solo il 7,5% era dovuto all'instabilità articolare [23]. Infine, Kamath et al., esaminando il database nazionale di 301.718 revisioni di TKA, hanno rilevato che l'infezione è la causa più comune di fallimento (25%), seguita dalla mobilizzazione asettica (18,5%) [24]. Le indicazioni più comuni per la revisione con protesi di ginocchio vincolata sono l'infezione, la mobilizzazione asettica, l'instabilità, la perdita di sostanza ossea e il deficit di copertura delle parti molli.

In casi selezionati, tuttavia, l'artrodesi del ginocchio è stata

Figura 1. Paziente affetta da grave infezione peri-protesica del ginocchio con perdita di sostanza cutanea e lesione apparato estensore trattata presso la nostra unità operativa. a: difetto del tessuto molle e lesione completa del tendine rotuleo. b: radiografia post-operatoria a 5 anni dalla ricostruzione con protesi fissa. C: cute a 5 anni.

Figura 2. Radiografia pre- e post-operatoria di Paziente affetto da mobilizzazione settica di protesi da revisione con vincolo condilico e lesione apparato estensore, trattato con reimpianto in 1 tempo di protesi vincolata presso la nostra unità operativa.

proposta come procedura di salvataggio dell'arto. Questa procedura è stata eseguita per la prima volta per la poliomielite e le indicazioni più comuni nel corso del 1900 includevano tumore maligno del ginocchio, tumore benigno localmente aggressivo, gravi perdite di sostanza ossea post-traumatiche. Nelson ed Evarts furono probabilmente i primi a riferire l'artrodesi del ginocchio come trattamento per la TKA fallita. Successivamente l'artrodesi è stato il trattamento proposto per la protesi settica del ginocchio in presenza di una o più delle seguenti condizioni: microrganismi multi-resistenti, difetto dell'apparato estensore, grave perdita ossea o difetto dei tessuti molli, plurimi interventi di revisione precedenti e il rifiuto del paziente a ulteriori chirurgie [25].

Sono state riportate diverse tecniche per eseguire una artrodesi del ginocchio, tra cui l'osteosintesi con placche e viti, la fissazione esterna e l'inchiodamento endomidollare; le ultime due sono le più spesso preferite in presenza di infezione ossea [26]. Mentre le tecniche sopra accennate raggiungono l'obiettivo della fusione ossea tra femore e tibia e il controllo dell'infezione nella maggior parte dei casi, la discrepanza residua della lunghezza degli arti e la possibile non unione sono i principali limiti dell'artrodesi del ginocchio dopo TKA settica. Per superare questi problemi, l'impianto di una protesi fissa senza fusione ossea è stato recentemente proposto in una serie limitata di pazienti [15 20]. I vantaggi di questa opzione includono l'assenza di rischio di mancato consolidamento, recupero precoce e riduzione della disuguaglianza nella lunghezza degli arti.

L'impianto di una protesi fissa di ginocchio può fornire un efficace controllo a lungo termine dell'infezione in quasi il 90% dei pazienti [26] e dovrebbe essere considerata una possibile opzione tra le procedure di salvataggio in presenza di una TKA fallita, con infezione cronica. In questi casi, l'artrodesi del ginocchio viene riportata come possibile alternativa; tuttavia è stato osservato che i tassi di pseudoartrosi vanno dal 4 a il 30%, mentre il tempo di guarigione può richiedere diversi mesi. La fissazione esterna fornisce una compressione intraoperatoria, ma è anche associata a una serie di complicazioni e inconvenienti, tra cui non unione, accorciamento dell'arto, infezione dei tramiti dei fili di Kirschner e delle *fiches*, lunghi tempi di guarigione, scarsa qualità della vita durante il trattamento, ecc. [24].

L'uso della protesi fissa potrebbe quindi rendersi necessario nelle procedure di salvataggio per TKA infetta fallita, consentendo un carico precoce, con una percentuale di complicanze intra e post-operatorie relativamente bassa e un quadro clinico confermato da buoni risultati a lungo termine [26]. Tuttavia la perdita della funzione del ginocchio è associata a un impatto importante sulla qualità della vita del paziente e il fallimento di una protesi fissa del ginocchio in questi pazienti complessi può portare anche all'amputazione di coscia nel 50% dei casi. Per questa ragione,

questa procedura dovrebbe essere limitata a un numero selezionato di pazienti e proposta come procedura di salvataggio da discutere con ciascun paziente, insieme ad altre possibili opzioni.

Bibliografia

1 Montanaro L, Speziale P, Campoccia D, et al. *Scenery of Staphylococcus implant infections in orthopedics*. Future Microbiol 2011;6:1329-49.

2 Trampuz A, Widmer AF. *Infections associated with orthopedic implants*. Curr Opin Infect Dis 2006;19:349-56.

3 Kurtz S, Ong K, Lau E, et al. *Projections of primary and revision hip and knee arthroplasty in the United States from 2005 to 2030*. J Bone Joint Surg Am 2007;89:780-5.

4 Parvizi J, Zmistowski B, Adeli B. *Periprosthetic joint infection: treatment options*. Orthopedics 2010;33:659.

5 Romanò CL, Gala L, Logoluso N, et al. *Two- stage revision of septic knee prosthesis with articulating knee spacers yields better infection eradication rate than one-stage or two-stage revision with static spacers*. Knee Surg Sports Traumatol Arthrosc 2012;20:2445-53. doi:10.1007/s00167-012-1885x

6 Manning DW, Chiang PP, Freiberg AA. *Hinge implants*. In: Revision total knee arthroplasty. New York: Springer 2005, pp. 219-236.

7 Morgan H, Battista V, Leopold SS. *Constraint in primary total knee arthroplasty*. J Am Acad Orthop Surg 2005;13:515-24.

8 Barrack RL. *Evolution of the rotating hinge for complex total knee arthroplasty*. Clin Orthop Relat Res 2001;(392):292-9.

9 Ruggieri P, Mavrogenis AF, Pala E, et al. *Long term results of fixed-hinge megaprostheses in limb salvage for malignancy*. Knee 2012;19:543-9. doi:10.1016/j.knee.2011.08.003.

10 Höll S, Schlomberg A, Gosheger G, et al. *Distal femur and proximal tibia replacement with megaprosthesis in revision knee arthroplasty: a limb-saving procedure*. Knee Surgery Sport Traumatol Arthrosc 2012;20:2513-8. doi:10.1007/s00167-012-1945-2.

11 Myers GJC, Abudu AT, Carter SR, et al. *The long-term results of endoprosthetic replacement of the proximal tibia for bone tumours*. J Bone Jt Surg Br Vol 2007;89-B:1632-7. doi:10.1302/0301-620X.89B12.19481.

12 Springer BD, Hanssen AD, Sim FH, et al. *The kinematic rotating hinge prosthesis for complex knee arthroplasty*. Clin Orthop Relat Res 2001;(392):283-291. doi:10.1097/00003086-200111000-00037.

13 Nishitani K, Nakagawa Y, Suzuki T, et al. *Rotating-hinge total knee arthroplasty in a patient with genu recurvatum after osteomyelitis of the distal femur*. J Arthroplasty 2007;22:630-3. doi:10.1016/j.arth.2006.04.018.

14 Gehrke T, Kendoff D, Haasper C. *The role of hinges in primary total knee replacement*. Bone Joint J 2014;96-B93-95. doi:10.1302/0301-620X.96B11.34143.

15 Rand JA, Chao EY, Stauffer RN. *Kinematic rotating-hinge total knee arthroplasty*. J Bone Joint Surg Am 1987;69:489-97.

16 Smith TH, Gad BV, Klika AK, et al. *Comparison of mechanical and nonmechanical failure rates associated with rotating hinged total knee arthroplasty in nontumor patients*. J Arthroplasty 2013;28(1). doi:10.1016/j.arth.2012.05.008.

17 Neumann DRP, Hofstaedter T, Dorn U. *Follow-Up of a modular rotating hinge knee system in salvage revision total knee arthroplasty*. J Arthroplasty 2012;27:814-9. doi:10.1016/j.arth.2011.08.015.

18 Kowalczewski J, Marczak D, Synder M, Sibiń ski M. *Primary rotating-hinge total knee arthroplasty: Good outcomes at mid-term follow-up*. J Arthroplasty 2014;29:1202-6. doi:10.1016/j.arth.2013.12.013.

19 Deehan DJ, Murray J, Birdsall PD, et al. *The role of the rotating hinge prosthesis in the salvage arthroplasty setting*. J Arthroplasty 2008;23:683-8. doi:10.1016/j.arth.2007.05.055.

20 Browne JA, Parratte S PM. *Instability in total knee arthroplasty*. In: Scott WN, Diduch DR, Hanssen AD, et al., eds. Insall & Scott surgery of the knee. 6th ed. Philadelphia, PA: Elsevier 2018, pp. 1927-1935.

21 Khan M, Osman K, Green G, et al. *The epidemiology of failure in total knee arthroplasty: avoiding your next revision*. Bone Joint J 2016;98-B:105-12. doi:10.1302/0301-620X.98B1.36293.

22 Kim KT, Lee S, Ko DO, et al. *Causes of failure after total knee arthroplasty in osteoarthritis patients 55 years of age or younger*. Knee Surg Relat Res 2014;26:13-9. doi:10.5792/ksrr.2014.26.1.13.

23 Sharkey PF, Lichstein PM, Shen C, et al. *Why are total knee arthroplasties failing today - has anything changed after 10 years? J Arthroplasty*. 2014;29:1774-8. doi:10.1016/j.arth.2013.07.024.

24 Kamath AF, Ong KL, Lau E, et al. *Quantifying the burden of revision total joint arthroplasty for periprosthetic infection*. J Arthroplasty 2015;30:1492-7. doi:10.1016/j.arth.2015.03.035.

25 Conway DJ, Mont MA, Bezwada HP. *Arthrodesis of the knee*. Current concepts review. J Bone Joint Surg Am 2004;86-A:835-848

26 Scarponi S et al Cementless modular intramedullary nail without bone-on-bone fusion as a salvage procedure in chronically infected total knee prosthesis: long-term results. *Int Orthop 2014;38:413-8*. doi 10.1007/s00264-013-2232-7.

Giornale Italiano di Ortopedia e Traumatologia
2018;44(Suppl. 1):S123-S125

A. Galla[1]
F. Artioli[1]
E. Marich[2]

[1] Struttura Semplice di Ortopedia Pediatrica, centro per la diagnosi e il trattamento della DCA "Marino Ortolani", Az. Ospedaliero-Universitaria S. Anna Ferrara; [2] U.O. di Ortopedia e Traumatologia Ospedale Civile di Rovigo

Diagnosi clinica o strumentale?

Clinical or radiological diagnosis?

Riassunto

La Displasia Evolutiva dell'Anca (DEA) comprende diverse anomalie sia della conformazione che dei rapporti fra i capi articolari e tutti gli autori concordano sulla necessità di diagnosticare precocemente questa alterazione scheletrica. Sia la tecnica di diagnosi clinica che quella ecografica devono essere eseguite con rigore scientifico pena la perdita di attendibilità. Per tutti questi motivi la più giusta strategia diagnostica al momento attuale appare essere non l'alternativa ma la combinazione di esame clinico ed ecografia eseguite da medici esperti.

Parole chiave: DEA (Displasia Evolutiva dell'Anca), diagnosi precoce, esame clinico, ecografia

Summary

Developmental Dysplasia of the Hip (DDH) encompasses several anomalies of both shape and stability of the joint and all the authors agree that early diagnosis of this locomotor system disease is needed. The clinical and sonographic technique have to be performed with scientific rigor to avoid a reliability lost. For all this reasons at the current time, the more right diagnostic strategy seams to be not the choice but the combination of clinical examen and sonography, both performed by well trained physicians.

Key words: *DDH (Developmental Dysplasia of the Hip), early diagnosis, clinical examen, sonography*

Sono passati oltre 80 anni dalla pubblicazione di Marino Ortolani della sua scoperta del segno clinico che ha cambiato la storia per tanti bambini da allora e quasi 40 anni dall'introduzione dell'ecografia nella pratica diagnostica per la Displasia Evolutiva (DEA) che ha chiarito molto sulla morfologia dell'anca neonatale ma ancora aspra è la diatriba scientifica sull'argomento diagnosi [1]. Tanta indecisione nasce dalla scarsa chiarezza che circonda questa anomalia congenita dell'apparato locomotore, peraltro una delle più frequenti, a partire dalla definizione (ha cambiato denominazione più volte nel corso dell'ultimo secolo), proseguendo con il fatto che sotto un'unica denominazione sono racchiuse più forme cliniche comprendenti l'anomalia sia della conformazione che dei rapporti fra i capi articolari e per terminare con la scarsa qualità delle evidenze scientifiche che supportano una scelta o l'altra [2]. Tutti gli autori concordano sulla necessità di diagnosticare precocemente questa alterazione scheletrica senza però chiarire di quale forma di DEA si parla, mentre sulla tempistica esistono diverse vedute di opinione. Infatti se consideriamo le anche cosiddette displasiche, dal tipo 2B al 2D di Graf, non conosciamo la storia naturale di queste deformità e non sappiamo pertanto a quale destino andranno incontro, anche se una parte della letteratura mette in relazione queste alterazioni con la artrosi dell'anca in età giovanile [3 4], mentre per quanto riguarda le anche di tipo 3 e 4 di Graf, è da molti considerato necessario diagnosticarle il prima possibile per evitare trattamenti aggressivi fino alla chirurgia con esiti funzionalmente importanti nell'età adulto-giovanile [4]. La difficoltà di dare criteri diagnostici condivisi per questo problema è evidenziata da un sondaggio compiuto fra il 2008 e il 2010 fra gli ortopedici pediatrici dei maggiori paesi occidentali. Ne è emerso un quadro sconfortante: da 289 questionari ritirati risultarono ben 232 diversi item che indicavano il criterio principale per la diagnosi di DEA in un bambino al di sotto delle 8 settimane (termine indicato dall'autore principale del sondaggio per definire la diagnosi precoce) [5]. Un tentativo di definire più precisamente l'età entro la

Indirizzo per la corrispondenza:
Ambra Galla
Struttura Semplice di Ortopedia Pediatrica, centro per la diagnosi e il trattamento della DCA "Marino Ortolani", Az. Ospedaliero-Universitaria S. Anna Ferrara
a.galla@ospfe.it

Tabella I. Riassume la differenza fra le prime 6 settimane e le età successive sulla necessità di trattamenti aggressivi

	N° totale pazienti	N° casi traz/ gesso (%)	N° casi interv. Chir. (%)
Da 1 a 6 settimane	211	3 (1,4%)	1 (0,5%)
Da 7 settimane in poi	172	42 (24,4%)	8 (4,7%)
totale	383		
		P 0,001	**P 0,05**

Tabelle II-III. Descrizione della differenza durata della terapia per ogni settimana in più di vita.

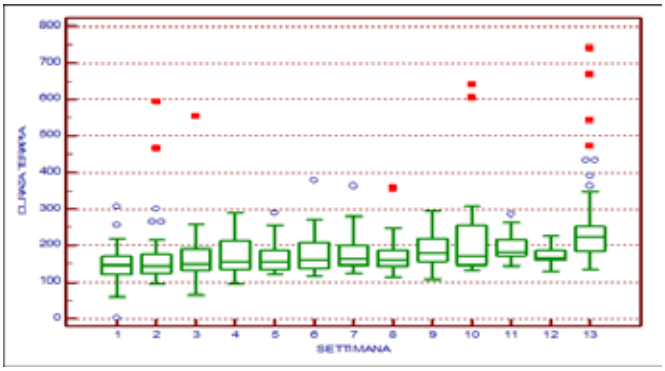

Tabella III.

ANOVA			
Source of variation	**Sum of squares**	**DF**	**Mean square**
Between groups (influence factor)	497195,537	12	41432,9614
Within groups (other fluctuations)	2323847,71	370	6280,6695
Total	2821043,25	382	
F-ratio	6,597		
Significance level	P < 0,001		

quale eseguire una diagnosi da considerare precoce per le anche tipo 3 e 4 è stato fatto presso la nostra struttura, con una revisione del nostro database contenente i dati di tutti i bambini afferiti al nostro centro dal 01/01/2000, presentata in una comunicazione al Congresso nazionale SITOP nel 2017. Il risultato ha indicato nelle 6 settimane di vita il valore soglia nei confronti della necessità di ricorrere più frequentemente a trattamenti invasivi in 383 casi di anche tipo 3 o 4 (Tab. I), ma già dopo 7 giorni vi era una differenza statisticamente significativa sulla durata del trattamento, evidenziata nelle tab. II e III [6]. Quindi una differenza importante è da fare fra questi due gruppi di anomalie compresi entrambi nella denominazione di DEA: le displasie, in cui la testa femorale rimane centrata nell'acetabolo, e le sublussazioni e lussazioni in cui vi è decentramento della testa femorale. A queste forme corrisponde ovviamente un quadro clinico diverso: le prime presentano una manovra di Ortolani-Barlow negativa nella maggior parte dei casi, le seconde invece hanno un quadro clinico positivo nella quasi totalità dei casi [7]. Ecco quindi che già si delinea la diversa funzione nell'economia di una diagnosi corretta fra esame obiettivo e indagine ultrasonografica: se infatti vogliamo individuare alla nascita, ovvero nel momento più precoce possibile e più favorevole ad un trattamento di successo, le forme tipo 3 e 4 di Graf, la clinica sarà il metodo elettivo per la diagnosi, seguito ovviamente dalla tipizzazione ecografica che ci orienterà in senso prognostico e verso la terapia più corretta; se invece si vogliono individuare le forme displasiche, ovvero le anomalie di conformazione con conservazione stabile della centrazione della testa femorale, sarà l'ecografia il metodo principe per questa diagnosi e la clinica ne sarà un utile complemento. L'importanza della manovra di Ortolani-Barlow come criterio diagnostico della DEA nel bambino molto piccolo è stata ribadita anche nelle conclusioni del sondaggio condotto da A. Roposch e collaboratori nel 2008-10 dove, alla richiesta di mettere in ordine di importanza tutti i criteri diagnostici al 1° posto è risultato lo scatto di Ortolani e al 2° posto lo scatto di uscita di Barlow [5]. Nonostante questi elementi chiarificatori, non siamo riusciti a eliminare le diagnosi tardive, se non in qualche situazione particolarmente fortunata [8]; come possiamo spiegare tutto ciò? Numerosi autori hanno scritto sulla scarsa sensibilità dell'esame clinico, ritenuto incapace di diagnosticare tutte le forme di dislocazione, addirittura fino al 54% dei casi [8], mentre l'ecografia stessa pur essendo giudicata più sensibile, viene ritenuta responsabile dell'individuazione di falsi positivi e di generare conseguenti trattamenti non necessari, con i rischi a essi connessi [9]. La realtà è che sia l'esame clinico che l'ecografia prevedono una tecnica molto precisa che, se non ben conosciuta dagli esecutori, può generare le sovra diagnosi nel migliore dei casi, o le mancate diagnosi, nel peggiore. Una formazione rigorosa associata a una pratica costante di entrambi gli strumenti diagnostici possono dare risultati sorprendenti [10]. In una revisione dei casi patologici (anche tipo 3 e tipo 4 di Graf) nella nostra casistica presentata come poster cartaceo al Congresso EPOS del 2016 [11] la differenza della sensibilità

Tabella IV. descrive la differenza di sensibilità e specificità dell'esame clinico eseguito da personale esperto e dai pediatri del territorio.

	Clinical Examination - Neonatology Dep. / GP	Clinical examination - Our orthopaedic Dep.	P value
Sensitivity	61,83%	91,13%	<0.001
Specificity	99,71%	99,57%	<0.05

e specificità dell'esame clinico eseguito nel centro per la diagnosi e la terapia della Displasia Evolutiva dell'Anca "M. Ortolani" rispetto a quello eseguito sul territorio è risultata statisticamente significativa; e ancora più significativa è la differenza che si osserva se si considerano solo le anche tipo 3 e 4 di Graf, raggiungendo una sensibilità del 91,13% e una specificità del 99,57% (dati riassunti nella Tab. IV). Anche l'esame ecografico in mani esperte raggiunge una elevata sensibilità, arrivando a diagnosticare praticamente tutte le forme patologiche [8], mentre da alcuni autori viene sottolineato che la capacità diagnostica di questo strumento è fortemente legata all'abilità ed esperienza dell'esaminatore ed alla sua capacità di interpretare le immagini, così come dall'adeguatezza dello strumento stesso [10].
In conclusione ecco delineate le difficoltà che si incontrano nello diagnosticare questa patologia:
da un lato l'eterogeneità delle forme cliniche della DEA e dall'altro l'attendibilità degli esami diagnostici strettamente operatore-dipendente, e di fronte a queste difficoltà non si può che rispondere con la soluzione alla domanda che dà il titolo a questo lavoro: non si tratta di scegliere fra diagnosi clinica e strumentale ma, al contrario, di utilizzare entrambe le tecniche, nel modo più corretto possibile, per avere la maggiore probabilità di diagnosticare tutte le forme patologiche senza ritardo e senza determinare un eccesso di trattamento.

Bibliografia

1 Jackson JC, Runge MM, Nye NS. *Common questions about developmental dysplasia of the hip*. American Family Physician 2014;90:843-50.
2 Lehmann HP, Hinton R, Morello P. *Developmental dysplasia of the hip practice guideline: technical report*. Pediatrics 2000;105;e57.
3 Gulati V, Eseonu K, Sayani J. *Developmental dysplasia of the hip in the newborn: a systematic review*. WJO 2013;4:32-41.
4 Schaeffer EK, IHDI Study Group, Mulpuri K. *Developmental dysplasia of the hip: addressing evidence gaps with a multicentre prospective international study*. MJA 2018;208:359-64.
5 Roposch A, Liu LQ, Hefti F. *Standardized diagnostic criteria for developmental dysplaisa of the hip in early infancy*. Clin Orthop Relat Res 2011;469:3451-61.
6 Marich E, Artioli F, Galla A. *Quanto deve essere precoce la diagnosi della Displasia Evolutiva dell'Anca? Studio dei risultati del trattamento di 451 anche tipo 3 e 4 secondo Graf*. XIX° Congresso SITOP, Genova 21-23 settembre 2017.
7 Tönnis D, Storch K, Ulbrich H. *Results of newborn screening for CDH with and without sonography and correlation of risk factors*. JPO 1990;10:145-52.
8 Graf R. *Hip sonography: background; technique and common mistakes; results; debate and politics; challenges*. Hip Int 2017;27:215-9.
9 Shorter D, Hong T, Osborn DA. *Screening programmes for developmental dysplasia of the hip in newborn infants (Review)*. Evid Based Child Health 2013;8:11-54.
10 Rosenberg N, Bialik V, Norman D, et al. *The importance of combined clinical and sonographic examination of instability of the neonatal hip*. Int Orthop (SICOT) 1998;22:185-8.
11 Galla A, Marich E, Pari C, et al. *Are sensitivity and specificity of clinical examination for DDH really low?* Poster XXXV° Annual Meeting EPOS Roma 6-9 aprile 2016.

Giornale Italiano di Ortopedia e Traumatologia
2018;44(Suppl. 1):S126-S128

L. Montanari
D. Moharamzadeh
M. De Pellegrin

Unità Funzionale di Ortopedia e Traumatologia Infantile IRCCS Ospedale San Raffaele, Milano

Il ruolo del labrum acetabolare

The role of the acetabular labrum

Riassunto

Il labrum acetabolare o "labrum" è una struttura fibrocartilaginea che circonda l'acetabolo e contribuisce alla stabilità della testa femorale nella fossa acetabolare, approfondendo quest'ultima e aumentando la congruenza articolare.

Dagli anni '80, con l'introduzione dell'ecografia per la valutazione dell'anca infantile, questa regione anatomica è stata studiata più dettagliatamente. L'esame ecografico distingue molto bene il labrum fibrocartilagineo e quindi ecogeno dal ciglio cartilagineo di cartilagine ialina anecogeno e dal ciglio acetabolare osseo, fortemente ecogeno. Con l'esame ecografico il labrum ha acquisito una sua identità anatomica.

In passato, il labrum è stato considerato da molti autori come un ostacolo alla riduzione delle anche lussate. Secondo altri autori invece, più recentemente hanno indicato che il labrum non rappresenta un ostacolo alla riduzione della testa femorale lussata. De Pellegrin et al. non ha mai incontrato un labrum introfleso nell'intera popolazione di 20 anche displasiche sottoposte ad esame ecografico in epoca neonatale; è importante evidenziare che l'età media dei pazienti riportata era di 42 giorni. Analogamente, Eberhardt et al. nel 2015 in uno studio artroscopico, descrivono il labrum come un margine fibrocartilagineo che non sporge e non rappresenta mai un ostacolo alla riduzione.

Nuovi studi ipotizzano che il labrum abbia un ruolo attivo di stabilizzazione modificando la struttura istologica (maggior componente fibrosa) e la morfologia (dimensioni maggiori) durante il trattamento precoce della DCA e che quindi esso non rappresentino un ostacolo alla riduzione.

Parole chiave: displasia congenita dell'anca, labrumfr, DCA, ecografia dell'anca

Summary

The acetabular labrum or "labrum" is a fibrocartilaginous structure which surrounds the acetabulum and contributes to the stability of the femoral head into the acetabular socket by deepening the latter and increasing the articular congruity.

Since the '80s, with the introduction of US for the evaluation of the hip, this anatomical region has been more clearly defined. The US examination distinguishes very well the echogenic fibrocartilaginous acetabular labrum, from the cartilaginous rim which is made of hyaline cartilage and, therefore, not so echogenic, from the bony acetabular rim, which is very strongly echogenic. With the US examination, the labrum has acquired its unique identity.

In the past, the labrum has been considered by many Authors as an obstacle to reduction in decentered dysplastic hips. According to other Authors, more recent clinical experience has shown that the labrum does not represent an obstacle to reduction of the dislocated femoral head. De Pellegrin et al. never encountered an inverted labrum in their study with a population of 20 dislocated hips performing a UE examination at an early age. In a recent study, De Pellegrin et al. reported that in 20 dislocated hips, evaluated with US examination, there was never an inverted labrum; it is important to highlight that the average age of the patients was 42 days.

Analogously, Eberhardt et al. in 2015 in an arthroscopic study, describe the labrum as a fibrocartilaginous margin, which does not protrude and never represents an obstacle to reduction.

New studies hypothesize that the labrum has an active stabilizing role by modifying the histological structure (greater component of fibrous tissue) and morphology (greater dimensions) during DDH treatment and is not an obstacle to reduction in early treatment.

Key words: *hip dysplasia, labrum, DDH, hip ultrasound*

Indirizzo per la corrispondenza:
Lucrezia Montanari
Unità Funzionale di Ortopedia e Traumatologia Infantile IRCCS Ospedale San Raffaele, Milano
l.montanari89@gmail.com

Introduzione

Il labrum acetabolare o "labrum" è una struttura fibrocartilaginea che circonda l'acetabolo e contribuisce alla stabilità della testa femorale nella fossa acetabolare,

approfondendo quest'ultima e aumentando la congruenza articolare [1]. Il labrum è postero-inferiormente più spesso e antero-superiormente più ampio; in sezione trasversale appare triangolare e si trova all'interno dell'articolazione, adiacente alla capsula articolare e separata da quest'ultima da una piccola nicchia [2]. Nell'anca neonatale, il labrum è contiguo con la cartilagine ialina del bordo acetabolare, ma istologicamente è distinto da esso. Il labrum sembra più simile al pericondrio o al periostio con il relativo tessuto fibrocartilagineo [3].

In passato, il termine "labrum" è stato spesso, confuso con il termine "limbus" e "neolimbus". Il neolimbus è una "nuova" struttura fibrocartilaginea che si forma come conseguenza delle forze applicate dalla testa femorale lussata. Questo è ben descritto da Ortolani e visibile nei suoi pezzi anatomici. Secondo alcuni autori, il limbus è un labrum ipertrofico che si è sviluppato come conseguenza delle forze applicate su esso dalla testa femorale [4 5].

Dagli anni '80, con l'introduzione dell'ecografia per la valutazione dell'anca infantile, questa regione anatomica è stata studiata più dettagliatamente. L'esame ecografico distingue molto bene il labrum fibrocartilagineo e quindi ecogeno dal ciglio cartilagineo di cartilagine ialina anecogeno e dal ciglio acetabolare osseo, fortemente ecogeno. Con l'esame ecografico il labrum ha acquisito una sua identità anatomica [6 7] (Fig. 1).

Un recente studio di Kelly riporta l'esistenza di un anello vascolare nel contesto del labrum stesso, che risulta quindi diviso in 2 zone: la zona più vicina alla porzione articolare (zona II) e quella più vicina alla capsula articolare (zona I). Queste zone sono divise in porzioni più periferiche (zona IA e IIA) e porzioni più vicine al ciglio osseo (zona IB) e al bordo cartilagineo (zona IIB). La zona IB è ben vascolarizzata e l'apporto ematico avviene principalmente dal ciglio osseo. La vascolarizzazione delle zone più periferiche (IA e IIA), invece, è di pertinenza capsulare. La zona IIB può essere considerata avascolare [8].

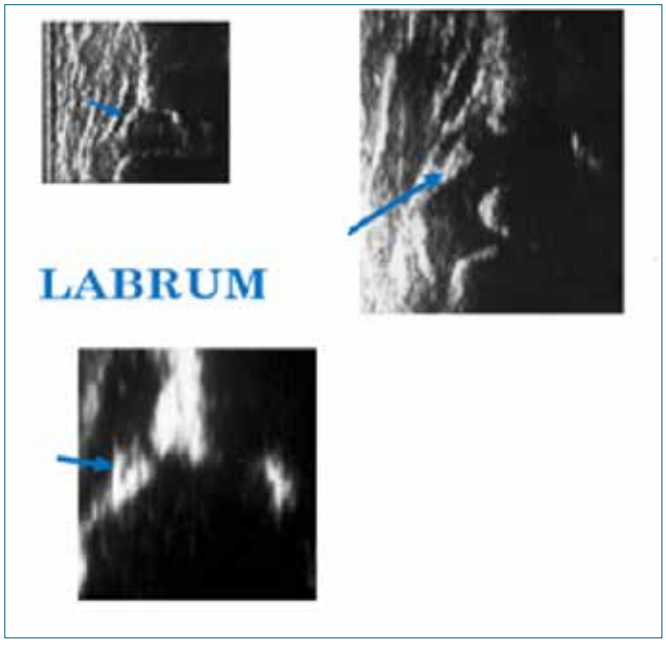

Figura 1. Il labrum all'esame ecografico.

Il ruolo del labrum acetabolare

In passato, il labrum è stato considerato da molti autori come un ostacolo alla riduzione delle anche lussate. Secondo Severin, nel 1950, non era necessaria l'asportazione del limbus se al follow-up, effettuato mediante artrografia, vi era un rimodellamento del limbus e una maturazione favorevole dell'acetabolo. Staheli nel 1978 ha riportato un alto numero di casi trattati chirurgicamente in cui p il limbus era introflesso. In un altro studio, Ponseti ha descritto nel 1978 il limbus come espressione di un labrum ipertrofico; ha riferito che era visibile soprattutto sul margine superiore-laterale dell'acetabolo e che rappresentava un importante ostacolo alla riduzione in molti casi di DCA [9]. Fleissner, nel 1994, in un articolo riguardante la riduzione incruenta della lussazione dell'anca, poneva l'attenzione sul limbus e suggeriva una classificazione artrografica per la verifica della riducibilità [10]. Carlioz e Felipe in un articolo del 1982 hanno usato come sinonimi "limbus" e "labrum" e riferiscono indistintamente "interposizione del limbus" e "labrum introflesso fibrocartilagineo" [10].

Secondo altri autori invece, più recentemente hanno indicato che il labrum non rappresenta un ostacolo alla riduzione della testa femorale lussata. De Pellegrin et al. non ha mai incontrato un labrum introfleso nell'intera popolazione di 20 anche displasiche sottoposte ad esame ecografico in epoca neonatale; è importante evidenziare che l'età media dei pazienti riportata era di 42 giorni [11].

Analogamente, Eberhardt et al. nel 2015 in uno studio artroscopico, descrivono il labrum come un margine fibrocartilagineo che non sporge e non rappresenta mai un ostacolo alla riduzione [12 13].

Anche se gli esami artrografici e le osservazioni cliniche intra-operatorie sembravano convalidare in passato l'ipotesi che il labrum possa rappresentare un ostacolo alla riduzione, deve essere sottolineato che gli articoli sopra citati si riferiscono ad un periodo storico in cui la diagnosi di DCA era esclusivamente clinica (Barlow e Ortolani) e la documentazione radiografica veniva eseguita verso i 6 mesi di età. Questa può essere una spiegazione al concetto di labrum come un ostacolo alla riduzione.

Nuovi studi ipotizzano che il labrum abbia un ruolo attivo di

stabilizzazione modificando la struttura istologica (maggior componente fibrosa) e la morfologia (dimensioni maggiori) durante il trattamento precoce della DCA e che quindi esso non rappresentino un ostacolo alla riduzione.

Bibliografia

1 Huffman GR, Safran M. *Arthroscopic treatment of labral tears*. Oper Tech Sports Med 2002;10:205-14.
2 Cotten A, Boutry N, Demondion X, et al. *Acetabular labrum: MRI in asymptomatic volunteers*. J Comput Assist Tomogr 1998;22:1-7.
3 Cashin M, Uhthoff H, O'Neill M and et al. *Embryology of the acetabular labral-chondral complex*. J Bone Joint Surg 2008;90:1019-24.
4 Landa J, Benke M, Feldman DS. *The limbus and the neolimbus in developmental dysplasia of the hip*. Clin Orthop Relat Res 2008;466:776-81.
5 Leveuf J. *Results of open reduction of true congenital luxation of the hip*. J Bone Joint Surg am, 1948;30:875-82.
6 Clarke NM, Clegg J, Al-Chalabi AN. *Ultrasounf screening of hips at risk for CDH*. J Bone Joint Surg Br 1989;71-b:9-12.
7 Morin C, Harcke HT, McEwen GD. *The infant hip: real time assessment of acetabular development*. Radiology 1985;157:673-7.
8 Kelly BT, Shapiro GS, Digiovanni CW. *Vascularity of the hip labrum: a cadaveric investigation*. Arthroscopy 2005;21:3-11.
9 Ponseti IV. *Morphology of the acetabulum in congenital dislocation of the hip: gross histological and roentgenographic studies*. J Bone Joint Surg Am 1978;60:586-9.
10 Fleissner PR Jr, Ciccarelli CJ, Eilert RE, et al. *The success of closed reduction in the treatment of complex developmental dislocation of the hip*. J Pediatr Orthop 1994;14:631-5.
11 De Pellegrin M, Moharamzadeh D, Fraschini G. *Early diagnosis and treatment of DDH: a sonographic approach*. Hip Int 2007;5:S15-S21.
12 Eberhardt O, Wirth T, Fernandez FF. *Arthroscopic reduction of the dislocated hip in infants*. *Arthroscopic anatomy of the dislocated hip in infants and obstacles preventing reduction*. Arthroscopy 2015;31:1052-9.
13 Eberhardt O, Fernandez FF, Wirth T. *Arthroscopic reduction of the dislocated hip in infants*. J Bone Joint Surg Br 2012;94-V:842-7.

Giornale Italiano di Ortopedia e Traumatologia
2018;44(Suppl. 1):S129-S133

L. Milano

Casa di Cura "Humanitas-Cellini", Torino

Il ruolo delle osteotomie correttive

The role of corrective osteotomies

Riassunto

Le osteotomie correttive giocano un ruolo importante nella chirurgia conservativa della caviglia assieme a interventi di riparazione osteocondrale e di ricostruzione legamentosa.
La maggior parte delle procedure trovano indicazione in esiti traumatici, specie dopo fratture del pilone tibiale, ma anche in deformità congenite e o acquisite.
Possono essere utilizzate in pazienti selezionati, attivi e collaboranti, con buon "bone stock" e cartilagine articolare non troppo compromessa al momento del trattamento.
Possono essere corrette sia deformità extraarticolari sovramalleolari che deformità intraarticolari.

Parole chiave: artrosi di caviglia, osteotomie sopramalleolari, ricostruzione articolare

Summary

Corrective osteotomies play an important role in joint-preserving ankle surgery with osteochondral repair and ligament reconstrurctions.
Most procedures are indicated in post-traumatic conditions, particularly after tibial pilon fractures, but also in congenital or aquired deformities.
Osteotomies may be pursued in selected active and compliant patients with good bone stock and cartilage quality at the time of the treatment.
Both intra-articulat and supramalleolar deformities can be corrected.

Key words: *ankle arthritis, supramalleolar osteotomies, articular reconstruction*

Nel trattamento chirurgico dell'artropatia degenerativa di caviglia le osteotomie hanno la finalità di arrestare o evitare la progressione del danno articolare, di controllare i sintomi soggettivi e di migliorare la statica dell'arto; trovano indicazione pertanto in caso di artrosi lieve/moderata e in soggetti di età giovane-adulta [1].
Diversamente da quanto avviene in altre articolazioni dell'arto inferiore la cartilagine della caviglia è maggiormente resistente agli insulti degenerativi e va incontro ad una più facile riparazione in caso di danno [2]. Il trattamento conservativo articolare, nel caso specifico con osteotomie, è pertanto giustificato [3] in caso di alterazioni condrali di grado moderato in particolare in soggetti di età giovane-adulta.
Le situazioni in cui trovano applicazione le osteotomie correttive possono essere schematicamente divise in *post-traumatiche* [4], che incidono per il 70%, e *non traumatiche*, queste ultime meno frequenti e riconducibili prevalentemente a patologie congenite, metaboliche o infiammatorie.
Nell'ambito della patologia post-traumatica le condizioni che beneficiano di osteotomie sono secondarie a malconsolidazioni. Queste possono essere esito di fratture diafisarie o metafisarie, pertanto *extraarticolari*, che possono comportare deformità in accorciamento, angolazione nei differenti piani dello spazio o difetti rotatori, o di fratture *articolari*, dei malleoli o del pilone tibiale, con alterazione della morfologia della superficie cartilaginea.
Le malconsolidazioni possono inoltre essere classificate in:

- recenti, nelle quali la frattura è ancora riconoscibile, e il trattamento consiste nell'asportazione del callo osseo, nella recentazione della frattura, nella riduzione e stabilizzazione;
- inveterate, nelle quali la frattura non è più riconoscibile e il trattamento consiste nell'eseguire una osteotomia nel contesto del callo osseo con eventuale innesto e stabilizzazione.

Indirizzo per la corrispondenza:
Luigi Milano
c.so Piera Cillario, 8
12051 Alba (Cn)
milanofam@libero.it

Le conseguenze delle malconsolidazioni possono essere l'alterazione dell'asse meccanico e/o l'alterazione della superficie articolare con conseguente alterazione della distribuzione delle forze di carico e delle leve muscolari [5], riduzione della superficie di contatto articolare ed eventuale instabilità articolare.
Ad esempio le situazioni che alterano il profilo del versante tibiale per affondamento di parte della superficie articolare riducono l'area di contatto e ne aumentano i carichi assiali; analogamente una dislocazione laterale dell'astragalo di 1 mm. per instabilità della sindesmosi comporta una riduzione del 42% della superficie di contatto articolare.
Il trattamento ricostruttivo con osteotomia è indicato in soggetti giovani e attivi, sufficiente "bone stock", soddisfacente funzione articolare, sufficiente copertura cartilaginea in zona di carico (> del 50%), prevedibile collaborazione nel protocollo riabilitativo post-operatorio.
Rappresentano controindicazioni all'intervento osteotomico l'artrosi sintomatica con perdita cartilaginea in zona di carico, la scarsa qualità ossea in sede metaepifisaria (es. esiti necrosi avascolare), alterazioni dei tessuti molli, infezione in atto o con dubbia risoluzione, soggetti poco collaborativi (fumo, abuso di sostanze, inadegueto atteggiamento psicologico) e comorbidità rilevanti come diabete scarsamente controllato, vasculopatie periferiche, immunodeficienza [6].
Le procedure chirurgiche possono essere suddivise in osteotomie sovramalleolari (OSM) e interventi di ricostruzione articolare.
In ogni caso la documentazione preoperatoria prevede i seguenti accertamenti di base:

- tele rx in carico in 2 proiezioni;
- rx caviglia in carico LL e AP (Saltzmann o Meary view);
- rx caviglia in carico LL max flessione e max estensione;
- tc caviglia.

Su queste radiografie vengono valutati i seguenti valori angolari:

- tibial anterior surface angle definito nella rx anteroposteriore in carico come l'angolo tra l'asse diafisario di tibia e la tangente alla superficie articolare tibiale aperto medialmente (valore normale 91°-93°);
- tibial lateral surface angle definito nella rx laterale in carico come l'angolo tra l'asse diafisario di tibia e la tangente alla superficie distale di tibia aperto anteriormente (valore normale 80°-85°);
- tibiotalar angle ("talar tilt") definito nella rx anteroposteriore in carico come l'angolo tra la tangente alla superficie articolare distale di tibia e la tangente alla superficie dorsale della troclea astragalica; valore normale di 0°-2°, aumenta in caso di instabilità laterale o mediale dell'astragalo all'interno della pinza malleolare;
- inoltre in caso di angolatura tra segmento distale e prossimale di tibia l'intersezione degli assi anatomici dei due segmenti definisce il valore angolare della deformità e il centro di rotazione e angolazione corrispondente alla sede ottimale dove effettuare la correzione.

Le *osteotomie sovramalleolari* [7] possono essere eseguite in chiusura o in apertura, queste ultime prevedono ovviamente l'impiego di innesti.
I vantaggi delle osteotomie in chiusura [8] sono la sintesi più agevole, l'assenza di innesti, una guarigione più rapida e l'assenza di tensioni o sovraccarichi sull'articolazione (Fig. 1*)*; per contro gli svantaggi sono rappresentati dall'inevitabile accorciamento e detensione muscolotendinea con conseguente perdita di forza.
Le osteotomie in apertura [9] hanno il vantaggio di un maggior rispetto dell'anatomia, di non provocare accorciamento e un approccio più semplice mentre gli svantaggi sono rappresentati da possibili problemi con l'innesto, da una guarigione più lenta, una maggior percentuale di pseudoartrosi (dal 5 al 25%), dalla necessità di una fissazione più stabile e da una maggior tensione dei tessuti molli.
La scelta dell'una o dell'altra soluzione dipende essenzialmente dalla situazione anatomica; in generale le osteoto-

Figura 1. Fasi chirurgiche di osteotomia sovramalleolare di sottrazione mediale per valgo residuo post-traumatico. A: sintesi con placca e viti dopo correzione della deformità.

Figura 2 A. Frattura malconsolidata del pilone tibiale consolidata in valgismo a 19 mesi dal trauma. B. Controllo ad 8 anni dopo intervento di osteotomia di addizione tibiale e sintesi con placca e viti.

mie in apertura sono indicate in caso di malconsolidazione con perdita di sostanza (Fig. 2) in quanto consentono un ripristino dell'anatomia più fedele alla condizione originaria [10]. La contemporanea osteotomia di perone, in allungamento o in accorciamento, va considerata in caso di alterazioni anatomiche post-traumatiche, in caso di difetti rotazionali e in generale quando la correzione angolare eccede i 10°. La sintesi è in generale affidata a placche o in caso di deviazioni francamente diafisarie a sintesi endomidollare con chiodo.

Gli interventi di *ricostruzione articolare* prevedono il ripristino di corretti rapporti dei capi articolari e di una adeguata superficie articolare.

Una situazione relativamente frequente è rappresentata dalle malconsolidazioni delle fratture malleolari; tra queste in particolare le frattura per pronazione-extrarotazione [11] con frattura diafisaria di perone, lesione della sindesmosi tibioperoneale distale e lesione del legamento deltoideo o frattura del malleolo tibiale (Fig. 3). In caso di malconsolidazione il trattamento tipico consiste in osteotomia di allungamento del perone con eventuale associata correzione dei difetti rotazionali, riduzione e stabilizzazione dei rapporti sindesmosici, riparazione del legamento deltoideo o osteotomia correttiva del malleolo tibiale.

In queste situazioni occorre indagare accuratamente la presenza di un affondamento primitivo o secondario della superficie laterale della tibia che può richiedere un trattamento specifico.

In generale più difficoltoso risulta il trattamento delle malconsolidazioni del pilone tibiale (Fig. 4) che richiedono spesso un accesso transmalleolare mediale o laterale, molto frequentemente necessario per correggere una

Figura 3. BR maschio 42 anni; esiti frattura malconsolidata in accorciamento ed extrarotazione del perone, lesione inveterata legamento deltoideo e sindesmosi e frattura con affossamento laterale di pilone tibiale dopo 9 mesi dal trauma.

Figura 4. Frattura malconsolidata del pilone tibiale con varismo di perone, affondamento articolare in sede mediale e risalimento del malleolo tibiale a 15 mesi dal trauma e dal trattamento chirurgico.

Figura 5. Stesso caso della figura 4; trattato chirurgicamente con intervento di ripresa (osteotomia di distalizzazione malleolo tibiale, osteotomia di abbassamento superficie articolare mediale di tibia con innesto osseo autoplastico e osteotomia correttiva di perone) controllo radiografico a distanza di 10 anni.

eventuale alterazione morfologica a questo livello, una osteotomia correttiva in sede metaepifisaria per ripristinare la fisiologica morfologia della tibia distale e l'impiego quasi obbligatorio di innesto ossei per colmare il "gap" residuo (Fig. 5).

I risultati del trattamento delle malconsolidazioni delle fratture malleolari sono mediamente buoni in circa i ¾ dei casi [12]; nelle malconsolidazioni delle fratture del pilone tibiale le percentuali di buoni risultati sono inferiori, variando mediamente dal 50% al 70% e sono fortemente influenzati dal tipo anatomico di frattura, condizioni preoperatorie ed età.

Anche per le patologie di origine non traumatica le tecniche chirurgiche consistono in osteotomie sovramalleolari e in interventi di ricostruzione articolare.

Le principali patologie sono rappresentate da disordini di origine congenita come esiti di piede torto congenito, sindromi pronatorie o malformazioni secondarie a neuropatie di natura genetica; in questi casi la rima articolare della tibiotarsica può presentare anomala inclinazione in varismo o valgismo cui spesso si associano alterazioni di orientamento nel piano sagittale.

Anche numerose patologie acquisite come malattie infiammatorie e reumatiche, disordini del metabolismo o esiti chirurgici possono comportare alterazioni dell'asse meccanico.

Un aspetto particolare è rappresentato dall'artrosi primaria di tibiotarsica con deformità in varismo, in generale conseguente ad un dismorfismo articolare dell'epifisi tibiale distale che si associa spesso a lassità laterale di caviglia, varismo strutturato di calcagno e alterazione del profilo articolare della tibia che, oltre ad una obliquità in varismo, comporta una perdita di sostanza con affondamento dell'astragalo nel settore mediale e una alterazione del malleolo mediale che presenta una inclinazione più accentuata.

Le osteotomie sovramalleolari vengono prese in considerazione in caso di deformità extraarticolare; anche in questo caso possono essere eseguite osteotomie in chiusura, con resezione di un cuneo osseo di entità angolare analoga al valore angolare della correzione, o osteotomie in apertura, con inserimento di innesto osseo. In tutti i casi la stabilizzazione viene ottenuta preferibilmente con placche. Se la correzione tibiale supera i 10° è in generale utile associare una osteotomia del perone per agevolare la correzione.

In questo tipo di chirurgia è molto frequente dover ricorrere all'esecuzione di gesti chirurgici complementari sul piede in quanto si verifica un progressivo adattamento del piede stesso alle alterate condizioni di carico. Ad esempio in caso di deformità in varo della tibia distale il calcagno tende nel tempo ad assumere un adattamento in escurvato e il I° metatarsale progressivamente si flette plantarmente; questi adattamenti vanno in generale corretti una volta ripristinato il corretto asse meccanico dell'arto con opportune osteotomie.

In caso di deformità articolari vengono invece utilizzati interventi di ricostruzione della superficie articolare finalizzati ad ottenere una morfologia quanto più possibile vicina alla normalità; le metodiche più frequenti consistono nell'impiego di osteotomie che interessano la superficie articolare distale, generalmente in apertura, utilizzate in

particolare per correggere deformità in varismo [13]; queste osteotomie vanno accuratamente pianificate in particolare tenendo conto di eventuali affondamenti adattativi dell'epifisi tibiale che vanno possibilmente ripristinati con l'obiettivo di ricostuire una superficie articolare all'incirca ortogonale all'asse di carico.

Bibliografia

1 Pagenstert GI, Hintermann B, Barg A, et al. *Realignment surgery as alternative treatment of varus and valgus ankle osteoarthritis*. Clin Orthop 2007;462:156-68.

2 Tanaka Y. *The concept of ankle joint preserving surgery*. Foot Ankle Clin N Am 2012;17:545-53.

3 Tanaka Y. *The concept of ankle joint preserving surgery: why does supramalleolar osteotomy work and how to decide when to do an osteotomy or joint replacement*. Foot Ankle Clin N Am 2012;17:545-53.

4 Graehl PM, Hersh MR, Heckman JD. *Supramalleolar osteotomy for the treatment of symptomatic tibial malunion*. J Orthop Trauma 1987;1:281-92.

5 Knupp M, Stufkens SA, van Bergen CJ, et al. *Effect of supramalleolar varus and valgus deformities on the tibiotalar joint: a cadaveric study*. Foot Ankle Int 2011;32:609-15.

6 Rammelt S, Zwipp H. *Intra-articular osteotomy for correction of malunions and nonunions of the tibial pilon*. Foot Ankle Clin N Am 2016;21:63-76.

7 Stamatis ED, Cooper PS, Myerson MS. *Supramalleolar osteotomy for the treatment of distal tibial angular deformities and arthritis of the ankle joint*. Foot Ankle Int 2003;24:754-64.

8 Neumann H, Lieske S. *Supramalleolar, subtractive valgus osteotomy of the tibia in the management of ankle joint degeneration with varus deformity*. Oper Orthop Traumatol 2007;19:511-26.

9 Takakura Y, Takaoka T, Tanaka Y, et al. *Results of open-wedge osteotomy for the treatment of a post-traumatic varus deformity of the ankle*. J Bone Joint Surg Am 1998;80:213-8.

10 Warnock KM, Johnson BD, Wright JB, et al. *Calculation of the opening wedge for a low tibial osteotomy*. Foot Ankle Int 2004;25:778-82.

11 Hintermann B, Barg A, Knupp M. *Corrective supramalleolar osteotomy for mal- united pronation-external rotation fractures of the ankle*. J Bone Joint Surg Br 2011;93:1367-72.

12 Weber D, Weber M. *Corrective osteotomies for malunited malleolar fractures*. Foot Ankle Clin N Am 2016;21:37-48.

13 Lee W-C, Moon J-S, Lee K, et al. *Indications for supramalleolar osteotomy in patients with ankle osteoarthritis and varus deformity*. J Bone Joint Surg Am 2011;93:1243-8.

Giornale Italiano di Ortopedia e Traumatologia
2018;44(Suppl. 1):S134-S144

Indicazioni alla disartrodesi con protesi

Conversion of ankle arthrodesis to total ankle arthroplasty

F.G. Usuelli
C. Maccario
L. Manzi
R. D'Ambrosi
C. Di Silvestri
C. Indino

Chirurgia Articolare Sostitutiva e Clinica Ortopedica, IRCCS Galeazzi, Milano

Riassunto

La conversione di una artrodesi dolorosa della tibio-tarsica in protesi di caviglia rimane un tema molto controverso.
La disartrodesi della caviglia e conversione in TAR, associata o meno ad artrodesi della sottoastragalica, è stata proposta come trattamento nei pazienti con artrodesi di caviglia e artrosi sintomatica del retro-mesopiede nel tentativo di migliorare i risultati funzionali rispetto artrodesi pantalare.
In caso di artrodesi, infatti, vi è un aumentato stress sulle articolazioni adiacenti, come ampiamente dimostrato da studi di gait analisys, radiologici e clinici.
Una artrodesi tibio-tarsica può condurre nel tempo ad una artrosi sintomatica delle articolazioni adiacenti, in particolare a carico della sottoastragalica, rendendo necessara l'eseuzione di una artrodesi tibiotalocalcaneare (TTC).
Una artrodesi TTC va intesa come una procedura di salvataggio, qualora vi sia una controindicazione all'esecuzione di una protesi tibiotarsica con associata artrodesi dell'articolazione sottoastragalica.
Nei pazienti con artrodesi della tibiotarsica sintomatica, una disartrodesi con protesi di caviglia rappresenta una soluzione affidabile.
La competenza di un chirurgo che esegue una procedura può influire sull'esito e ci sono numerosi studi in letteratura che dimostrano che le complicanze sono più probabili mentre il chirurgo sta imparando la procedura.
Una curva di apprendimento può essere definita come un miglioramento delle prestazioni nel tempo o con l'aumentare dell'esperienza o della formazione.
La presenza di una curva di apprendimento nelle protesi di caviglia è stata precedentemente esaminata con risultati variabili. Nella maggior parte dei casi, l'aumento dell'esperienza e il numero di casi sono associati a una diminuzione delle complicanze perioperatorie e postoperatorie.
In particolare, la procedura di disartrodesi è gravata da maggiori complicanze e, per questo motivo, dovrebbe essere eseguita esclusivamente da chirurghi con una sufficiente esperienza nella chirurgia protesica di caviglia.
Le indicazioni ad una disartrodesi con protesi di caviglia includono le pseudoartrosi sintomatiche e le artodesi dolorose con artrosi sintomatica del retro-mesopiede. La conversione di una artrodesi dolorosa in protesi di caviglia rappresenta un'alternativa all'amputazione.
Le controindicazioni alla disartrodesi con protesi di caviglia includono tutte le controindicazioni alla protesi di caviglia ed includono: infezione attiva, necrosi avascolare, malattia neuromuscolare, malattia vascolare periferica, grave alterazione dei tessuti molli, neuropatia periferica o neuroartropatia e bone stock insufficiente.
Inoltre, nel valutare una disartrodesi, bisogna considerare il tempo trascorso dalla procedura di fusione. Infatti, una disartrodesi eseguita a notevole distanza dalla procedura di fusione può determinare uno scarso controllo neuromuscolare per ipotrofia neuromuscolare e per un adattamento centrale.
Attualmente, le opzioni di trattamento per l'artrosi sintomatica della caviglia sono l'artrodesi e la protesi di caviglia. Nonostante numerosi studi hanno descritto i benefici dell'artrodesi della caviglia, questa procedura è stata associata a un numero piuttosto elevato di complicanze, come la pseudoartrosi e i vizi di consolidazione; inoltre, espone le articolazioni limitrofe, distali e prossimali, ad un aumentato stress, con conseguente degenerazione articolare e ad alterazioni della cinematica del passo.
In conclusione, la disartrodesi con protesi di caviglia rappresenta una soluzione affidabile nel trattamento delle artrodesi dolorose della tibo-tarsica con risultati promettenti a medio-lungo termine.

Parole chiave: artrodesi, protesi di caviglia, disartrodesi

Summary

The conversion of a painful arthrodesis of the tibio-talar joint into a total ankle prosthesis remains a very controversial topic.

Indirizzo per la corrispondenza:
Federico Usuelli
Chirurgia Articolare Sostitutiva e Clinica Ortopedica, IRCCS Galeazzi, Milano
fusuelli@gmail.com

Takedown of ankle fusion and conversion into TAR has been proposed as a treatment in patients with ankle arthrodesis and symptomatic arthritis of the hindfoot in attempt to improve functional results
In case of arthrodesis, in fact, there is an increased stress on the adjacent joints, as demonstrated by studies of gait analisys, radiological and clinical.
A tibiotalar fusion may lead over time to symptomatic osteoarthritis of adjacent joints, particularly in the subtalar, making it necessary to perform a tibiotalocalcaneal arthrodesis (TTC).
A TTC arthrodesis is a rescue procedure if there is a contraindication to a total ankle replacement and subtalar joint fusion.
In patients with symptomatic ankle arthrodesis, a Takedown of ankle fusion with ankle prosthesis is a reliable solution.
The expertise of a surgeon performing a procedure can affect the outcome and there are numerous studies in the literature that show that complications are more frequent while the surgeon is learning the procedure.
A learning curve can be defined as an improvement in performance over time or with increasing experience or training.
The presence of a learning curve in ankle prostheses was previously examined with variable results. In most cases, increased experience and the number of cases are associated with decreased perioperative and postoperative complications.
In particular, the takedown of a previous fusion is affected by more complications and, for this reason, should only be performed by surgeons with enpugh experience.
Indications for takedown of a fusion with total ankle replacemnte include symptomatic nonunion and painful artodesis with symptomatic arthritis of the hindfoot. The conversion of a painful arthrodesis into ankle prosthesis represents an alternative to amputation.
Contraindications include all contraindications to ankle prosthesis: active infection, avascular necrosis, neuromuscular disease, peripheral vascular disease, severe soft tissue alteration, peripheral neuropathy or neuroarthropathy and insufficient bone stock.
Furthermore, when evaluating a takedown of ankle fusion, must be considered the time elapsed since the fusion procedure. In fact, a takedown performed at a considerable distance from the fusion procedure may result in poor neuromuscular control for neuromuscular hypotrophy and for central adaptation.
Currently, treatment options for symptomatic arthritis of the ankle are arthrodesis and ankle prosthesis. Although numerous studies have described the benefits of ankle arthrodesis, this procedure has been associated with a rather large number of complications, such as pseudoarthrosis and consolidation defects; furthermore, it exposes the adjacent limbs, distal and proximal, to an increased stress, with consequent joint degeneration and to alterations of the kinematics of the step.
In conclusion, takedown of a fusion with total ankle replacement is a reliable solution in the treatment of painful arthritis of tibo-talar joint with promising results in the medium to long term.

Key words: *arthrodesis, ankle, replacement, artrhoplasty*

Introduzione

La conversione di una artrodesi dolorosa della tibio-tarsica in protesi di caviglia rimane un tema molto controverso.
Per molti specialisti di piede e caviglia un paradigma si è evoluto: mentre in precedenza la protesi di caviglia poteva essere considerata come alternativa all'artrodesi della caviglia, più recentemente, con risultati promettenti delle protesi della tibio-tarsica, l'artrodesi di caviglia è stata sottoposta un'inversione di ruolo per diventare un'alternativa quando sussistano controindicazioni alla protesi di caviglia. La disartrodesi di caviglia con protesi ha assunto un ruolo sempre più importante nel trattamento delle artrodesi dolorose.
La disartrodesi della caviglia e conversione in TAR, associata o meno ad artrodesi della sottoastragalica, è stata proposta come trattamento nei pazienti con artrodesi di caviglia e artrosi sintomatica del retro-mesopiede nel tentativo di f migliorare i risultati funzionali rispetto artrodesi pantalare.
Prima di parlare approfonditamente della disartrodesi di caviglia, bisogna valutare attentamente il tema dell'artrosi della tibio-tarsica. L'artrosi di caviglia è una condizione dolorosa e disabilitante che porta a una diminuita funzionalità e capacità di movimento riducendo la qualità di vita. Al contrario dell'artrosi di anca e ginocchio che è primariamente legata all'invecchiamento, l'80% circa dell'artrosi di caviglia è dovuta a cause post-traumatiche [1 2]. Per questo motivo colpisce tipicamente soggetti giovani e con alte richieste funzionali [3 4].
Per di più, un recente studio epidemiologico ha dimostrato che influenza negativamente la qualità della vita dei pazienti in maniera pari a quanto faccia l'artrosi dell'anca e superiore all'artrosi di ginocchio ed in maniera comparabile all'insufficienza renale e all'insufficienza cardiaca congestizia [5].
L'articolazione tibiotarsica è, rispetto alle altre articolazioni maggiori, intrinsecamente meno predisposta all'artrosi. Le superfici articolari, infatti, sono perfettamente congruenti, garantendo una stabilità intrinseca [2]. Nel 70% dei casi l'artrosi di caviglia è secondaria e, per lo più, post-traumatica con un ruolo rilevante delle instabilità croniche, delle lesioni osteocondrali e malattie infiammatorie sistemiche (artrite reumatoide, psoriasica, ecc), che varia a seconda della distribuzione epidemiologica di queste patologie, sicuramente più forte nei paesi nordici [3-6].
Quando, nel 1879, Albert [7], per primo, presentò l'artrodesi

di caviglia, si rivolgeva a paziente affetti da artrosi post-traumatica, con lieve o moderata deformità e con minima perdita ossea. Oggi, gli stessi casi, probabilmente, presenterebbero indicazioni alla chirurgia protesica, più che all'artrodesi.
La chirurgia ricostruttiva e le recenti acquisizioni in merito all'uso delle osteotomie hanno sicuramente aperto un nuovo capitolo nella chirurgia della caviglia.
Una deformità, anche grave, oggi non può più essere banalizzata come una semplice indicazione all'artrodesi. Una deformità deve essere studiata con il corretto imaging (radiografie in carico con eventuale proiezione di Saltzman, meglio se a 20°), analizzata nella sua CORA (center of rotation and angulation, secondo Paley) e, poi, trattata con una ricostruzione isolata, una ricostruzione associata ad una protesi o un'artrodesi quando una ricostruzione non venga giudicata possibile [8].
Il trattamento adeguato deve, quindi, considerare i benefici biomeccanici indotti da eventuali osteotomie anche in caso di articolazioni degenerate, che non sempre sono anche da protesizzare o artrodesizzare nell'immediato.
In conclusione, delle tre storiche indicazioni assolute all'artrodesi (deformità, età e inadeguato bone-stock), solo l'ultima continua ad esserlo [9 10].
Le prime due possono, al contrario, essere considerate una corretta indicazione per una scelta protesica, in base allo studio della deformità, allo stato delle articolazioni adiacenti, e dei tessuti molli e alla confidenza del chirurgo con l'intervento.
Per un paziente di giovane età, due aspetti contraddittori, ma entrambe veri e reali sono da prendere in considerazione. Da un lato, una scelta protesica espone il paziente ad un rischio di revisione futura, dall'altro, un'artrodesi provoca uno stress maggiore e una conseguente degenerazione artrosica sulle articolazioni adiacenti, con la possibile necessità di ricorrere ad una loro artrodesi ad un follow-up a medio-lungo termine [11].
Nonostante la chirurgia protesica di caviglia sia attualmente una valida possibilità di trattamento per l'artrosi di caviglia, l'artrodesi resta la procedura di elezione in alcune particolari condizioni, qualora la qualità dell'osso sia compromessa a causa di malattie sistemiche, quando il bone stock sia insufficiente, nelle deformità severe, in caso di malattie neurologiche o in caso di deficit a carico delle strutture muscolo-tendinee [12-15]. Questa è, infatti, descritta in letteratura come un metodo efficace per risolvere il sintomo dolore nel paziente artrosico ad un follow-up a breve, medio termine, ma gravata da importanti sacrifici funzionali, in particolare quando ad un'artrodesi tibioastragalica si associ una fusione dell'articolazione sottoastragalica [16 17].
In caso di artrodesi, inoltre, vi è un aumentato stress sulle articolazioni adiacenti, come ampiamente dimostrato da studi di gait analisys, radiologici e clinici. Questo fenomeno si traduce in una artrosi sintomatica a carico delle articolazioni circostanti, originariamente sane, in particolare a carico della sottoastragalica [18 19].
L'evoluzione dei disegni protesici e della tecnica chirurgica ha trasformato la protesi di caviglia da percorribile alternativa a gold standard nei chirurghi al termine della loro curva di apprendimento [20 21].
Infatti con il tramonto dell'utilizzo su larga scala di fresh allograft (veri e propri trapianti di caviglia), gravati da un'elevatissima percentuale (70-80%) di riassorbimento ed insuccesso a 5 anni dall'intervento, la protesi di caviglia rimane l'unica alterative chirurgica con l'ambizioso progetto di preservare il movimento [22 23].
Oggi la protesi di caviglia non è al livello di efficienza di altri distretti, quali anca e ginocchio, ma è sicuramente una soluzione affidabile con ottime prospettive di sopravvivenza a 5 anni (78-90%) e buone a 10 anni (70 to 75%) [24-25].
Nella artrodesi della tibio-tarsica, un ruolo fondamentale è legato ai mezzi di sintesi. Un obiettivo importante nelle artrodesi della caviglia è di garantire una fissazione stabile ed un corretto posizionamento sul piano coronale, sagittale e coronale.
Nel corso degli anni, varie tecniche sono state descritte per la fissazione delle artrodesi dell'articolazione tibiotarsiche, incluse viti, chiodi endomidollari e placche [25-29]. Ognuno di questi mezzi di sintesi ha le proprie indicazioni, i propri vantaggi e svantaggi. L'obiettivo fondamentale di una artrodesi, indipendentemente dalla via di accesso e dai mezzi di sintesi utilizzati, è quello di ottenere un piede plantigrado.
Una artrodesi tibio-tarsica può condurre nel tempo ad una artrosi sintomatica delle articolazioni adiacenti, in particolare a carico della sottoastragalica, rendendo necessara l'eseuzione di una artrodesi tibiotalocalcaneare (TTC).
Una artrodesi TTC va intesa come un procedura di salvataggio, qualora vi sia una controindicazione all'esecuzione di una protesi tibiotarsica con associata artrodesi dell'articolazione sottoastragalica.
Salvaguardare il movimento della tibiotarsica in presenza di una artrodesi della sottoastragalica presenta numerosi vantaggi. Un'artrodesi tibiotalocalcaneare, infatti, determina un sovraccarico della articolazioni del mesoavampiede, con la possibile necessità di ricorrere ad una loro artrodesi ad un follow-up a medio-lungo termine [19].
Inoltre, numerosi studi presenti in letteratura dimostrano che un'artrodesi dell'articolazione sottoastragalica in pazienti con una storia di artrodesi tibiotarsica presentano un elevato rischio di mancata consolidazione [30].

Learning curve

La competenza di un chirurgo che esegue una procedura può influire sull'esito e ci sono numerosi studi in letteratura che dimostrano che le complicanze sono più probabili mentre il chirurgo sta imparando la procedura. Idealmente, un chirurgo dovrebbe apprendere una procedura senza compromettere la sicurezza del paziente. Diversi documenti hanno dimostrato un'associazione tra un alto volume di pazienti e una diminuzione della morbilità, sostenendo così la crescente tendenza a centralizzare gli interventi in elezione in centri ad alti volumi.

L'esistenza di una curva di apprendimento nell'acquisizione di competenze tecniche in chirurgia ortopedica è ampiamente stabilita in letteratura [31-34]. È stato dimostrato che alcune procedure sono tecnicamente impegnative e hanno esiti mediocri per i medici senza esperienza.

Una curva di apprendimento può essere definita come un miglioramento delle prestazioni nel tempo o con l'aumentare dell'esperienza o della formazione. Il punto di partenza della curva in chirurgia indica il livello iniziale del chirurgo e il punto finale mostra un livello di competenza ipotizzato. L'inclinazione della curva indica la velocità di apprendimento, che può essere influenzata da fattori correlati al chirurgo e da fattori istituzionali come esperienza del team operativo e risorse finanziarie.

Le misure di outcome nella raffigurazione della curva di apprendimento si basano per lo più sul tempo necessario per completare un'attività, il numero di raggi X necessari, il tasso di complicanze, i parametri radiologici, e gli outcome clinici.

La presenza di una curva di apprendimento nelle protesi di caviglia è stata precedentemente esaminata con risultati variabili. Nella maggior parte dei casi, l'aumento dell'esperienza e il numero di casi sono associati a una diminuzione delle complicanze perioperatorie e postoperatorie [34-38]. Tuttavia, non esiste consenso riguardo al numero ideale di casi che devono essere eseguiti prima di un il chirurgo è considerato competente.

Uno studio recente ha stabilito una curva di apprendimento per un chirurgo della caviglia e della caviglia, che non è un progettista di impianti. L'analisi della curva di apprendimento è stata eseguita utilizzando i dati di follow-up a 24 mesi. Per quanto riguarda il tempo chirurgico, l'aumento dell'esperienza del chirurgo è stato associato alla riduzione del tempo con la curva di apprendimento che si è stabilizzata dopo il 14° paziente. Inoltre, il rischio di fratture intraoperatorie è diminuito con l'aumentare dell'esperienza con la curva di apprendimento che si è stabilizzata dopo il 24° paziente [39].

In particolare, la procedura di disartrodesi è gravata da maggiori complicanze e, per questo motivo, dovrebbe essere eseguita esclusivamente da chirurghi con una sufficiente esperienza nella chirurgia protesica di caviglia.

I registri protesici

Negli ultimi anni il numero di paesi che hanno adottato registri nazionali è notevolmente aumentato al fine di valutare e valutare i risultati clinici e radiografici, la sicurezza e la sopravvivenza degli impianti [40-42]. La maggior parte dei registri di protesi articolari riguardano principalmente protesi dell'anca e del ginocchio, mentre solo sei (Australia, Inghilterra/Galles/Irlanda del Nord, Finlandia, Nuova Zelanda, Norvegia e Svezia) reclutano e riferiscono i risultati delle protesi di caviglia [43-48]. Lo scopo dei registri su larga scala è quello di evidenziare i risultati il più accuratamente possibile ogni anno; la qualità dei dati riportati dipende fortemente dalla partecipazione di pazienti e chirurghi [49]. In particolare, questi registri sono estremamente importanti per valutare gli outcome clinici e radiografici delle protesi di caviglia, che nonostante i progressi nel design e nei materiali rispetto alla prima generazione di protesi, suscitano ancora molti dubbi sul follow-up a lungo termine. I dati nei registri non sempre corrispondono ai dati riportati in letteratura, infatti diversi studi hanno dimostrato che esiste una discrepanza nella sopravvivenza degli impianti protesici tra letteratura scientifica e dati nei registri [50-53].

La presenza di registri nazionali riguardanti le protesi di caviglia e le artrodesi della tibio-tarsica risulta attualmente fondamentale per valutare gli outcome clinici e radiografici e l'impatto socio-economico dell'artrosi di caviglia al fine di valutare, in maniera quanto più oggettiva possibile, la superiorità di una procedura rispetto all'altra.

Healt technology assessment

L'artrosi (OA) è la forma più comune di malattia articolare. Si tratta di una patologia che può compire qualsiasi segmento articolare, ma i più comunemente colpiti sono l'anca e il ginocchio [54].

Si tratta di una patologia con un forte impatto socio-economico. In uno studio recente, il costo totale annuo totale di pazienti affetti da artrosi negli Stati Uniti è stato stimato essere il doppio rispetto a pazienti che non avevano l'osteoartrosi [55]. Nel Regno Unito, il costo totale dell'assistenza sanitaria per l'artrosi è stimato a oltre 1 miliardo di sterline (2010) [56]. Vi è quindi la necessità di approcci efficaci in termini di costi per la gestione dell'OA.

A differenza dell'anca e del ginocchio, in Italia la principale causa di artrosi della caviglia è post-traumatica.

Il trattamento e la gestione dell'OA comportano un approccio multidisciplinare e varie opzioni di gestione comprendono l'educazione del paziente e l'autogestione, trattamenti non farmacologici e trattamenti farmacologici. Oltre a misure farmacologiche e fisioterapiche, vi è la possibilità di eseguire interventi chirurgici che sono reputati

più costosi e sono normalmente limitati a quei pazienti che non rispondono ad altre forme di trattamento.
Attualmente, in letteratura, non esistono studi che valutano l'impatto socio economico dell'artrosi di caviglia né dei suoi trattamenti. In particolare, risulterebbe di notevole importanza valutare l'impatto socio-economico delle protesi di caviglia in confronto all'artrodesi della tibio-tarsica.
Esistono invece dati riguardanti l'impatto socio-economico dell'artrosi di ginocchio ed anca e dei suoi trattamenti chirurgici. Una recente revisione sistematica della letteratura ha evidenziato come la protesi totale del ginocchio e di anca abbiano un rapporto costo-efficacia favorevole e determino un miglioramento della qualità della vita dei pazienti. Tuttavia, questo dipende dalla popolazione considerata e dalle alternative terapeutiche considerate. Ad esempio, la TKA e la THA sono risultate convenienti per i pazienti con una artrosi grave in tutte le fasce di età e rispetto alle strategie conservative. Indipendentemente dalla prospettiva adottata, la TKA e la THA rimangono tra gli interventi più efficaci in termini di miglioramento della qualità della vita dei pazienti con OA. Inoltre, valutando un approccio precoce rispetto ad un approccio tardivo, i risultati di questa metanalisi suggeriscono che la protesi d'anca ritardata non fosse economicamente vantaggiosa [57].
Tuttavia, vi è la necessità di ulteriori studi per valutare il rapporto costo-efficacia delle procedure di sostituzione della tibiotarsica e dell'artrodesi di caviglia.

Biomeccanica dell'artrodesi

Poiché le articolazioni sottoastragalica e tibio-tarsica lavorano insieme durante il passo, è importante tenere presente alcuni fatti anatomici quando si esegue un'artrodesi di caviglia. Un'artrodesi dell'articolazione della caviglia pone uno stress maggiore sull'articolazione sottoastragalica sottostante e sull'articolazione del ginocchio sopra. È fondamentale valutare attentamente il posizionamento dell'artrodesi sia sul piano sagittale che sul piano coronale e assiale.
Se la caviglia è posizionata in una rotazione interna eccessiva, si avrà un aumento dello stress sulla articolazione sottoastragalica, che può diventare artrosica. Il dolore al ginocchio e, eventualmente, il dolore all'anca, possono anche svilupparsi secondariamente come risultato dei tentativi di ruotare esternamente l'arto inferiore per aiutare a compensare la posizione anormale del piede.
Il posizionamento in varo o in valgo della caviglia deve essere attentamente considerato e dovrebbe essere correlato al grado di movimento dell'articolazione sottoastragalica e all'allineamento generale del ginocchio e della tibia. Se l'articolazione sottoastragalica è rigida e non è in grado di compensare eventuali disallineamenti, è ancora più importante porre attenzione nel posizionare l'articolazione della caviglia in una posizione di valgo sufficiente per ottenere un piede plantigrado. Se l'articolazione della caviglia è posta in posizione in varo, il paziente camminerà sul bordo laterale del piede. Ciò non solo causa disagio al paziente a causa di un carico localizzato in un'area relativamente piccola, ma la posizione persistente in varo dell'articolazione sottoastragalica mantiene le articolazioni tarsali in uno stato semirigido, risultando in un avampiede piuttosto rigido che è difficile per il corpo passare durante la fase di appoggio.
Il grado di dorsiflessione e flessione plantare dell'articolazione della caviglia deve anche essere attentamente considerato quando si esegue un'artrodesi di caviglia.
Dopo un'artrodesi di caviglia, i pazienti di solito sviluppano un aumento del movimento nel piano sagittale nelle articolazioni viciniore, che aiuta a compensare la perdita di movimento della caviglia.
La limitazione della dorsiflessione dell'articolazione della caviglia causa lo spostamento posteriore del centro di gravità del corpo. Questo crea degli adattamenti per compensare il disallineamento del centro di gravità. In termini semplici, se c'è una restrizione del movimento dell'articolazione della caviglia, il movimento deve quindi verificarsi nelle articolazioni adiacenti, prossimali o distali alla caviglia.
Il compenso prossimale attraverso l'aumento range of motion al ginocchio o all'anca, per spostare in avanti il centro di gravità. Si determina quindi una iperestensione al ginocchio, una flessione dell'anca e un aumento della lordosi lombare [58-59]. Questi meccanismi compensatori possono determinare, nel tempo, un sovraccarico funzionale a carico delle articolazioni prossimali alla tibio-tarsica. Alcuni studi recenti hanno dimostrato una associazione tra in deficit di dorsiflessione della caviglia e la gonalgia e la lombalgia cronica [60-62].
Una volta corretto l'equinismo di caviglia, l'iperestensione del ginocchio non è un problema se il paziente presenta dei flessori del ginocchio normofunzionanti. Se il paziente presenta una ipofunzione dei flessori del ginocchio, come in associazione alla polio o successivamente ad un'artrodesi tibio-tarsica in equinismo (Fig. 1), potrebbero non essere in grado di controllare l'iperestensione del ginocchio dopo che la deformità in equino è stata corretta.

Indicazioni alla disartrodesi

Le indicazioni ad una disartrodesi con protesi di caviglia includono le pseudoartrosi sintomatiche e le artodesi dolorose con artrosi sintomatica del retro-mesopiede. La conversione di una artrodesi dolorosa in protesi di caviglia rappresenta un'alternativa all'amputazione.

Figura 1. Paziente con artrodesi sintomatica in equinismo della tibio-tarsica e conseguente gonartrosi. Sottoposta ad intervento di disartrodesi con accesso laterale e, successivamente, a protesi totale di ginocchio.

Controindicazioni alla disartrodesi

Le controindicazioni alla disartrodesi con protesi di caviglia includono tutte le controindicazioni alla protesi di caviglia ed includono: infezione attiva, necrosi avascolare, malattia neuromuscolare, malattia vascolare periferica, grave alterazione dei tessuti molli, neuropatia periferica o neuroartropatia e bone stock insufficiente.

La mancanza del perone distale, come talvolta accade negli esiti di una artrodesi, attualmente non è da considerare una controindicazione assolut. Una osteotomia di scivolamento del perone può rappresentare la soluzione (Fig. 2) Inoltre, nel valutare una disartrodesi, bisogna considerare il tempo trascorso dalla procedura di fusione. Infatti, una disartrodesi eseguita a notevole distanza dalla procedura di fusione può determinare uno scarso controllo neuromuscolare per ipotrofia neuromuscolare e per un adattamento centrale.

Planning pre-operatorio

La preparazione preoperatoria e la pianificazione per la disartrodesi con protesi di caviglia non è molto diverso da quello di un primo impianto.

L'approccio chirurgico deve essere attentamente pianificato, trattandosi di un intervento di revisione.

La pianificazione preoperatoria inizia con una valutazione medica approfondita del paziente, in particolare è importante valutare l'utilizzo di farmaci, di tabacco e di alcool, pregresse fratture esposte, osteomieliti o artriti settiche. Le deformità della caviglia sono sempre da considerarsi

in relazione a retro-piede e piede, nel suo complesso, distalmente e tibia e caviglia a livello sopramalleolare prossimalmente.
Studiare una deformità significa, quindi, ovviamente utilizzare Rx in carico.
Tuttavia, una proiezione laterale ed una antero-posteriore in carico non sempre sono sufficienti per individuare la CORA delle deformità.
La proiezione di Saltzman (meglio se eseguita a 20°) permette di individuare l'asse del calcagno e della caviglia permettendo al chirurgo di capire la deformità e di pianificare, eventuali tempi di correzione nel retro piede o a livello sopramalleolare.
Inoltre di routine eseguiamo una TC per valutare il bone stock, conferma il sospetto di pseudoartrosi e per valutare l'estensione dell'artrosi del retro-mesopiede.
La linea articolare può essere difficile da identificare nei pazienti che sono stati sottoposti ad artrodesi di caviglia, in particolare nei pazienti le cui caviglie sono progredite verso una fusione
Forse la cosa più importante nella preparazione preoperatoria è la preparazione del paziente. Il paziente deve capire che la procedura è complessa ed è gravata da complicanze con una percentuale maggiore rispetto ad un primo impianto.

Vie d'accesso

Antero-mediale

Per la procedura di disartrodesi può essere utilizzata una anestesia generale o regionale. La nostra equipe, ove possibile, privilegia la scelta di una anestesia subaracnoidea combinata ad un blocco femorale per il controllo del

Figura 2. Paziente con artrodesi tibiotalocalcaneare sintomatica. Sottoposto ad intervento di disartrodesi con accesso anteriore e osteotomia di scivolamento del perone prelevato prossimalmente. A distanza di 5 anni il perone si è riassorbito rendendo necessario un intervento di revisione protesica e rinnovo dell'osteotomia di scivolamento del perone. Follow-up a 24 mesi.

dolore post-operatorio. Il paziente viene posizionato supino con i piedi sul bordo del tavolo.
Un'incisione di circa 10-14 cm viene effettuata anteriormente in corrispondenza del tendine del muscolo tibiale anteriore. Identificato il tendine, si procede con un'incisione della sua guaina ed una conseguente artrotomia mediante l'intervallo di sicurezza identificato tra tibiale anteriore medialmente ed estensori lateralmente. Una volta esposta, l'articolazione tibio-tarsica, originale viene contrassegnata con quattro fili di Kirschner come previsto dal planning pre-operatorio. La mascherina di taglio tibiale viene quindi posizionata, controllando l'allinemanto sagittale e coronale con l'uso dell'asta di allineamento come riferimento ed il taglio tibiale viene eseguito. I tagli mediali e laterali sono stati quindi realizzati da distale a prossimale, parallelo fili di Kirschner, con l'uso di una sega oscillante. Successivamente, la guida di taglio tibiale viene spostata distalmente nella posizione desiderata per il secondo taglio trasversale in modo da rimuovere rimuovere da 4 a 8 mm di osso. L'osso viene quindi mobilizzato con uno scalpello fino a quando l'astragalo diviene mobile all'interno del mortaio. Uno spreader di Hinterman viene posizionato su entrambi i lati (mediale e laterale) per consentire una esposizione dei tessuti molli posteriori per eseguire un ampio release posteriore, prestando attenzione a non danneggiare il flessore tendine lungo dell'alluce e il nervo tibiale. Vengono quindi eseguiti i tagli astragalici secondo tecnica. La componente astragalica viene inserito per primo, seguito dalla componente tibiale e daal polietilene, il cui spessore viene determinato con l'uso di impianti di prova.

Laterale

Il paziente viene posizionato supino con supporto sotto il gluteo omolaterale, per favorire l'intrarotazione dell'arto. L'incisione cutanea retta longitudinale o curvilinea a forma di L viene effettuata in corrispondenza del perone deviando distalmente verso il seno del tarso. Viene esposto il periostio fino a circa 7-8 cm sopra il malleolo laterale. Successivamente viene eseguita una osteotomia obliqua in senso prossimo-distale. Il perone viene liberato cercando di preservare il più possibile la sua vascolarizzazione, ribaltato e fissato provvisoriamente sul calcagno con un filo di K. La parte anteriore e laterale della tibia e astragalo vengono esposte per procedure all'identificazione dell'interlinea articolare. Successivamente si posiziona un filo di K per contrassegnare il piano della nuova articolazione, basandosi sui dati acquisiti durante il planning e verificando la posizione della neoarticolazione con amplificatore di brillanza. Vengono quindi eseguiti i tagli curvilinei, prolungando medialmente il taglio distale per ricreare il malleolo mediale. Durante l'esecuzione dei tagli, risulta di fondamentale importanza ricreare il gutter mediale. Se necessario, un accesso mediale può aiutare il chirurgo in questa fase. Una volta completati i tagli, si procede ad un ampio release posteriore. L'accesso laterale, rispetto all'accesso mediale, risulta molto utile in questa fase in quanto garantisce una visione diretta delle strutture posteriori. Si posizionano quindi le mascherine per eseguire i rails e, successivamente, vengono inserite le prove. In questa fase risulta fondamentale individuare la misura dell'inserto. Vengono quindi inserite le protesi definitive, testata la stabilità ed il movimento e, infine, viene sintetizzato il perone e, dopo averne testato la stabilità, se necessario, viene ridotta e stabilizzata la sindesmosi.

Il post-operatorio

Dopo l'intervento, in sala operatoria, viene confezionato uno stivaletto gesso in scarico per 4 settimane. A 4 settimane viene rimosso il gesso e posizionato un tutore Walker articolato con carico a tolleranza e ROM completo. Il programma completo di riabilitazione che comprende stretching e tonificazione del tricipite surale e ginnastica propriocettiva inizia 6 settimane dopo l'intervento. Il pieno ritorno alle attività viene concesso a 5 mesi dall'intervento.

Complicanze

1. Frattura malleolare: una frattura intraoperatoria non è da considerare una complicanza, a differenza di una frattura da stress nel post-operatorio indice di un bilanciamento insufficiente.
2. Eccessivo slope: un'attenta pianificazione, in particolare nelle artrodesi con vizioso posizionamento in equino, risulta fondamentale. Nell'accesso laterale, talvolta, risulta necessario eseguire i tagli in due tempi. Nella prima fase viene mobilizzato l'astragalo eseguendo i tagli a 5 o 10° di equinismo nel frame, viene posizionato il piede a 90° e vengono eseguiti nuovamente i tagli, prossimalizzando il posizionamento della neo-icolazione in modo da evitare un eccessivo affondamento della componente astragalica
3. Lesioni al flessore dell'alluce lungo tendine e del fascio neurovascolare.

Conclusioni

Attualmente, le opzioni di trattamento per l'artrosi sintomatica della caviglia sono l'artrodesi e la protesi di caviglia. Nonostante numerosi studi hanno descritto i benefici dell'artrodesi della caviglia, questa procedura è stata associata a un numero piuttosto elevato di complicanze, come la pseudoartrosi e i vizi di consolidazione; inoltre,

espone le articolazioni limitrofe, distali e prossimali, ad un aumentato stress, con conseguente degenerazione articolare e ad alterazioni della cinematica del passo.
Una revisione dell'artrodesi della tibio-tarsica, ulteriori artrodesi del retro-mesopiede o osteotomie correttive in caso di vizi di consolidazione possono essere opzioni di trattamento per i pazienti che sono insoddisfatti di un'artrodesi di caviglia e che hanno dolore.
La disartrodesi con protesi di caviglia può rappresentare una soluzione in caso di artrodesi dolorosa. Bisogna tutta via tenere presente che gli outcome clinici, per quanto soddisfacenti, non possono essere comparabili ai risultati di una protesi di caviglia di primo impianto.
Inoltre, si tratta di una procedura complessa che, quindi, dovrebbe essere eseguita solo da chirurghi al termine della propria *learning curve*.
Una migliore comprensione della biomeccanica della caviglia negli ultimi dieci anni ha determinato un significativo progresso nel disegno e nella tribologia protesica.
Questo si è tradotto in un notevole miglioramento del tasso di sopravvivenza degli impianti a 5 e 10 anni [24]. Per di più la notevole riduzione delle dimensioni degli stessi, rende possibile programmare eventuali procedure di revisione con nuovi impianti protesici standard o da revisione [25].
Pertanto, la scelta di una protesi di caviglia a discapito di un'artrodesi va oltre la finalità di preservare il movimento, ma guarda verso l'obiettivo più ambizioso e reale di preservare uno schema del passo fisiologico.
Si può dunque affermare che la protesi di caviglia in assenza di controindicazioni assolute è oggi considerabile come il trattamento gold standard per la cura dell'artrosi di tibio-tarsica.
In questo panorama il mobile-bearing si è rivelata per molti anni la soluzione più affidabile sul medio-lungo termine, con il più basso tasso di mobilizzazione e fallimento dell'impianto.
Ovviamente, d'altro canto, il fix-bearing e l'accesso laterale portano con sé altri vantaggi: un miglior movimento articolare e un recupero apparentemente precoce.
In conclusione, la disartrodesi con protesi di caviglia rappresenta una soluzione affidabile nel trattamento delle artrodesi dolorose della tibo-tarsica con risultati promettenti a medio-lungo termine.

Bibliografia

1 Raikin SM, Rasouli MR, Espandar R, et al. *Trends in treatment of advanced ankle arthropathy by total ankle replacement or ankle fusion*. Foot Ankle Int 2014;35:216-24.

2 Stauffer R, Chae E, Brewster R. *Force and motion analysis of the normal, diseased, and prosthetic ankle joint*. Clin Orthop Relat Res 1977;127:189-96.

3 Usuelli FG, De Girolamo L, Grassi M, et al. *All-arthroscopic autologous matrix-induced chondrogenesis for the treatment of osteochondral lesions of the talus*. arthroscopy techniques. Received: December 3, 2014; Accepted: February 13, 2015; Published Online: June 08, 2015. Publication stage: In Press Corrected Proof

4 Usuelli FG, Mason L, Grassi M, et al. *Lateral ankle and hindfoot instability: a new clinical based classification*. Foot Ankle Surg 2014 Dec;20(4):231-6. doi: 10.1016/j.fas.2014.05.003. Epub 2014 May 17.

5 Raikin S. *Arthrodesis of the ankle: arthroscopic, mini-open, and open techniques*. Foot Ankle Clin 2003;8:347-59.

6 Thomas R, Daniels T. *Ankle arthritis*. J Bone Joint Surg Am 2003;85:923-36.

7 Albert E. *Beitrage zur operativen chiurgie*. Zur resection des kniegelenkes. Wien Med Press 1879;20:705-8.

8 Paley D. *The treatment of femoral head deformity and coxa magna by the Ganz femoral head reduction osteotomy*. Orthop Clin North Am 2011;42:389-99, viii.

9 Cerrato R, Myerson MS. *Total ankle replacement: the Agility LP prosthesis*. Foot Ankle Clin 2008;13:485-94.

10 Bonasia DE, Dettoni F, Femino JE, et al. *Total ankle replacement: why, when and how? Iowa Orthop J 2010;30:119-30*.

11 Muir DC, Amendola A, Saltzman CL. *Long-term outcome of ankle arthrodesis*. Foot Ankle Clin 2002;7:703-8

12 Anderson T, Montgomery F, Carlsson, A. *Uncemented STAR total ankle prostheses*. Three to eight-year followup of fifty-one consecutive ankles. J Bone Joint Surg Am 2003;85-A:1321-9.

13 Bonnin M, Judet T, Colombier JA. *Midterm results of the salto total ankle prosthesis*. Clin Orthop Relat Res 2004;6-18.

14 Frey C, Halikus NM, Vu-Rose T, et al. *A review of ankle arthrodesis: predisposing factors to nonunion*. Foot Ankle Int 1994;15:581-84.

15 Kennedy JG, Harty JA, Casey K, et al. *Outcome after single technique ankle arthrodesis in patients with rheumatoid arthritis*. Clin Orthop Relat Res 2003;131:8.

16 Milani R, Benedetti MG, Champlon C, et al. *Artrodesi con chiodo endomidollare: il sacrificio della articolazione sotto-astragalica ha un costo? 2009 Monografia: patologia degenerativa del retropiede*. Società Italiana della caviglia e del piede.

17 Coester LM, Saltzman CL, Leupold J, et al. *Long-term results following ankle arthrodesis for post-traumatic arthritis*. J Bone Joint Surg Am 2001;83:219-28.

18 Mazur JM, Schwartz E, Simon SR. *Ankle arthrodesis*. Long-term follow-up with gait analysis. J Bone Joint Surg Am 1979;61:964-75.

19 Takakura Y, Tanaka Y, Sugimoto K, et al. *Long-term results of arthrodesis for osteoarthritis of the ankle*. Clin Orthop Relat Res 1999:178-85.

20 Daniels TR, Younger ASE, Penner M, et al. *Intermediate-*

term results of total ankle replacement and ankle arthrodesis: a COFAS multicenter study. J Bone Joint Surg Am 2014;96:135-42.

21 Zaidi R, Cro S, Gurusamy K, et al. *The outcome of total ankle replacement: a systematic review and meta-analysis*. Bone Joint J 2013;95:1500-7.

22 Giannini S, Buda R, Pagliazzi G, et al. *Survivorship of bipolar fresh total osteochondral ankle allograft*. Foot Ankle Int 2014;35:243-51.

23 Adams SB Jr, Viens NA, Easley ME, et al. *Midterm results of osteochondral lesions of the talar shoulder treated with fresh osteochondral allograft transplantation*. J Bone Joint Surg Am 2011;6;93:648-54.

24 Barg A, Zwicky L, Knupp M, et al. *Hintegra total ankle replacement: survivorship analysis in 684 patients*. J Bone Joint Surg Am 2013;95:1175-83.

25 Haddad SL, Coetzee JC, Estok R, et al. *Intermediate and long-term outcomes of total ankle arthroplasty and ankle arthrodesis*. A systematic review of the literature. J Bone Joint Surg Am 2007;89:1899-905. Review.

26 Mann JA1, Mann RA, Horton E. *STAR™ ankle: long-term results*. Foot Ankle Int 2011;32:S473-84. doi: 10.3113/FAI.2011.0473.

27 Henricson A, Nilsson JA, Carlsson A. *10-year survival of total ankle arthroplasties: a report on 780 cases from the Swedish Ankle Register*. Acta Orthop 2011;82:655-9.

28 Labek G, Klaus H, Schlichtherle R, et al. *Revision rates after total ankle arthroplasty in sample- based clinical studies and national registries*. Foot Ankle Int 2011;32:740-5.

29 Labek G, Todorov S, Iovanescu L, Stoica CI, Bohler N. *Outcome after total ankle arthroplasty-results and find- ings from worldwide arthroplasty registers*. Int Orthop 2013;37:1677-82.

30 Hintermann B, Valderrabano V, Dereymaeker G, et al. *The Hintegra ankle: rationale and short-term results of 122 consecutive ankles*. Clin Orthop Relat Res 2004:57-68.

31 Haskell A, Mann RA. *Perioperative complication rate of total ankle replacement is reduced by surgeon experience*. Foot Ankle Int 2004;25:283-9.

32 Clement RC, Krynetskiy E, Parekh SG. *The total ankle arthroplasty learning curve with third-generation implants: a single surgeon'sexperience*. Foot Ankle Spec 2013;6:263-70. doi: 10.1177/1938640013493463. Epub 2013 Jun 27.

33 Schimmel JJ, Walschot LH, Louwerens JW. *Comparison of the short-term results of the first and last 50 Scandinavian total anklereplacements: assessment of the learning curve in a consecutive series*. Foot Ankle Int 2014;35:326-33. doi: 10.1177/1071100713518187. Epub 2013 Dec 26.

34 Chen CY, Huang PJ, Kao KF, et al. *Surgical reconstruction for chronic lateral instability of the ankle*. Injury 2004;35:809-13.

35 Goldberg AJ, Sharp RJ, Cooke P. *Ankle replacement: current practice of foot & ankle surgeons in the United Kingdom*. Foot Ankle Int 2009;30:950-4.

36 Kendall MG. *Rank correlation methods*. London: Griffin 1975.

37 Knecht SI, Estin M, Callaghan JJ, et al. *The Agility total ankle arthroplasty: seven to sixteen-year follow-up*. J Bone Joint Surg Am 2004;86-A:1161-71.

38 Lee KB, Cho S-G, Hur C-I, et al. *Perioperative complications of Hintegra total ankle replacement: our initial 50 cases*. Foot Ankle Int 2008;29:978.

39 Usuelli FG, Maccario C, Pantalone A, et al. *Identifying the learning curve for total ankle replacement using a mobile bearing prosthesis*. Foot Ankle Surg 2017;23:76-83. doi: 10.1016/j.fas.2016.02.007. Epub 2016 May 10.

40 Humphrey JA, George MD, Bankes MJK. *Experience and outcome data of the British non-arthroplasty hip registry*. Hip Int 201721: 0.

41 Holom GH, Hagen TP. *Quality differences between private for-profit, private non-profit and public hospitals in Norway: a retrospective national register-based study of acute readmission rates following total hip and knee arthroplasties*. BMJ Open 20177:e015771.

42 Rasmussen JV, Brorson S, Hallan G, et al. *Is it feasible to merge data from national shoulder registries? A new collaboration within the Nordic Arthroplasty Register Association*. J Shoulder Elbow Surg 2016;25:e369-77.

43 The Swedish Ankle Registry. *http://www*.swedankle.se/index.php?l=1. [Accessed 30 December 2017].

44 National Joint Registry for for England, Wales and Northern Ireland. *http://www*.njrreports.org.uk. [Accessed 30 December 2017].

45 New Zealand Orthopaedic Association. *http://nzoa*.org.nz/. [Accessed 30December 2017].

46 Norwegian Arthroplasty Register: https://helse-bergen.*no/Sider/Registre*.aspx [Accessed 30 December 2017].

47 American Academy of Orthopedic Surgeons. *https://teamwork*.aaos.org/. [Accessed 30 December 2017].

48 Australian Orthopaedic Association National Joint Registry. *https://aoanjrr*.sahmri.com. [Accessed 30 December 2017].

49 Torre M, Romanini E, Zanoli G, et al. *Monitoring outcome of joint arthroplasty in Italy: implementation of the National Registry*. Joints 2017;5:70-8.

50 Lefrancois T, Younger A, Wing K, et al. *A prospective study of four total ankle arthroplasty implants by non-designer investigators*. J Bone Joint Surg Am 2017;99:342-8.

51 Nodzo SR, Miladore MP, Kaplan NB, et al. *Short to midterm clinical and radiographic outcomes of the Salto total ankle prosthesis*. Foot Ankle Int 2014;35:22-9.

52 Roukis TS. *Incidence of revision after primary implantation of the AgilityTM total ankle replacement system: a systematic review*. J Foot Ankle Surg 2012;51:198-204.

53 Prissel MA, Roukis TS. *Incidence of revision after primary implantation of the Scandinavian total ankle replacement implant: a systematic review*. Clin Podiatr Med Surg 2013;30:237-50.

54 Wang TJ, Belza B, Elaine Thompson F, et al. *Effects of aquatic exercise on flexibility, strength and aerobic fitness in adults with osteoarthritis of the hip or knee*. J Adv Nurs 2007;57:141-52.

55 Le TK, Montejano LB, Cao Z, et al. *Health care costs in US patients with and without a diagnosis of osteoarthritis*. J Pain Res 2012;5:23-30.

56 Chen A, Gupte C, Akhtar K, et al. *The global economic cost of osteoarthritis: how the UK compares*. Arthritis 2012;2012:698709.

57 Mota R. *Cost-effectiveness analysis of early versus late total hip replacement in Italy*. Value Health 2013;16:267-79.

58 Young R, Nix S, Wholohan A, et al. *Interventions for increasing ankle joint dorsiflexion: a systematic review and meta-analysis*. J Foot Ankle Res 2013;6:46.

59 Downey MS, Schwartz JM. *Ankle equinus*. In: *McGlamry's comprehensive textbook of foot and ankle surgery*. Philadelphia: Wolters Kluwer Health/Lippincott Williams & Wilkins 2013, pp. 541-584.

60 Wren TA, Do KP, Kay RM. *Gastrocnemius and soleus lengths in cerebral palsy equinus gait--differences between children with and without static contracture and effects of gastrocnemius recession*. J Biomech 2004;37:1321-7.

61 Perry J. *Gait analysis: normal and pathological function*. 2nd ed., chapter 11. In: *Ankle and foot gait deviations*. Slack Inc 2010.

62 Yoon KS, Park SD. *The effects of ankle mobilization and active stretching on the difference of weight-bearing distribution, low back pain and flexibility in pronated-foots subjects*. J Exerc Rehabil 2013;9:292-7.

Giornale Italiano di Ortopedia e Traumatologia
2018;44(Suppl. 1):S145-S149

G. Caggiari
M. Andreozzi
G.R. Mosele
L. Puddu
E. Ciurlia
C. Doria

Dipartimento di Ortopedia, Università di Sassari

Trattamento dell'artrosi sintomatica dell'anca: trial clinico randomizzato su platelet rich plasma *vs* acido ialuronico

Treatment of hip osteoarthritis: ultrasound-guided platelet rich plasma vs hyaluronic acid injection in a randomized clinical trial

Riassunto

Obiettivo. Lo scopo di questo studio è stato paragonare l'efficacia clinica delle iniezioni intra articolari ecoguidate di Platelet Rich Plasma (PRP) e Acido Ialuronico (HA) nell'osteoartrosi sintomatica dell'anca (HOA).

Metodi. È stato condotto uno studio prospettico controllato in doppio cieco e randomizzato su 80 pazienti con HOA. I pazienti sono stati divisi in 2 gruppi da 40 pz: il gruppo 1 è stato sottoposto a 3 iniezioni intra-articolari ecoguidate di PRP, mentre il gruppo 2 è stato sottoposto a 3 iniezioni di HA. Sono stati valutati per entrambi i gruppi WOMAC, VAS e Harris Hip Score prima del trattamento e a 6 e 12 mesi dopo il trattamento.

Risultati. I 2 gruppi erano assimilabili in età, sesso, indice di massa corporea e grado di severità dell'osteoartrosi. Entrambi i gruppi hanno mostrato un significativo miglioramento dalla valutazione iniziale a 6 e 12 mesi di follow-up per tutte le valutazioni effettuate. Nessuna complicanza maggiore è stata osservata durante il trattamento e durante il follow-up in entrambi i gruppi.

Conclusioni. Il PRP non ha garantito un significativo miglior risultato rispetto all'acido ialuronico nei pazienti con grado moderato di osteoartrosi, e non dovrebbe essere considerato come trattamento di prima linea.

Parole chiave: Platelet Rich Plasma, artrosi d'anca, acido ialuronico, iniezioni, ultrasuoni

Summary

Purpose. *The aim of this study was to compare the clinical efficacy of ultrasoundguided intra-articular injections of autologous platelet rich plasma (PRP) versus hyaluronic acid (HA) for symptomatic early osteoarthritis (OA) of the hip.*

Methods. *A prospective controlled double-blinded randomized trial on 80 patients with hip OA was conducted. The patients were divided in two groups of 40 patients each: group 1 underwent three PRP intra-articular ultrasound-guided injections, whereas group 2 underwent three HA injections. WOMAC, VAS, and Harris Hip Score were evaluated for both groups before and at 6 and 12 months after treatment.*

Results. *The two groups were comparable in age, sex, body mass index, and severity of hip OA. Both groups showed a significant improvement from baseline at 6-month and 12-month follow-ups for all the outcome measures. No major complications were observed during the treatment and at follow-ups in both the groups.*

Conclusion. *PRP did not offer significantly better results compared with HA in patients with moderate signs of OA, and thus it should not be considered as first-line treatment. Level of Evidence Level II, randomized controlled trial.*

Key words: *osteoarthritis, hyaluronic acid, Platelet Rich Plasma, ultrasound, injection*

Indirizzo per la corrispondenza:
Gianfilippo Caggiari
Department of Orthopedics, Azienda Ospedaliera Universitaria di Sassari
viale San Pietro, 43/B Sassari
gianfilippocaggiari@gmail.com

Introduzione

L'Osteoartrosi (OA) è una condizione frequente e dolorosa, colpisce l'adulto ed è una frequente causa di disabilità negli Stati Uniti e in Europa. Sfortunatamente non

esistono farmaci capaci di arrestare la progressione dell'osteoartrosi OA. Gli analgesici e i farmaci anti infiammatori non steroidei (NSAIDs) hanno un'efficacia subottimale e c'è preoccupazione per l'insorgenza di effetti sistemici. Lo sviluppo di un appropriato trattamento e di una terapia efficace in pazienti con osteoartrosi OA è una grande sfida. Attualmente la via più efficace di somministrazione per la terapia per l'osteoartrosi sembra essere l'iniezione intrarticolare, che permette l'accumulo di dosi efficaci del farmaco in prossimità dell'area danneggiata e riduce il rischio di effetti avversi sistemici [1]. Nell'ultima decade le iniezioni di acido ialuronico (HA) e più recentemente del *Platelet Rich Plasma* (PRP) sono state utilizzate nel trattamento dell'osteoartrosi dell'anca (HOA) [2-9]. Con il progressivo invecchiamento della popolazione, il numero di pazienti con osteoartrosi dell'anca è destinato ad aumentare. Lo scopo di questo studio è stato paragonare l'efficacia dei 2 trattamenti dell'osteoartrosi d'anca più dibattuti: HA e PRP. La nostra ipotesi è che le differenze degli outcome clinici tra iniezione di acido ialuronico e PRP non sono significativi.

Metodi

Questo studio è stato condotto in modo prospettico, in doppio cieco, randomizzato e controllato su pazienti con osteoartrosi di anca.

Partecipanti

I pazienti che sono stati confermati eleggibili e che hanno aderito allo studio sono stati randomizzati e trattati con 3 iniezioni intra-articolari di PRP o con 3 iniezioni intra-articolari di HA. I criteri d'inclusione sono stati: osteoartrosi sintomatica precoce dell'anca (Kellgren-Lawrence): grado 0-2 documentato da radiografie eseguita nei 6 mesi precedenti e con un range di età tra i 40 e i 72 anni. I criteri di esclusione sono stati una precedente chirurgia dell'anca, trattamento intra-articolare con steroidi nei 3 mesi precedenti all'arruolamento nello studio, trattamento con NSAIDs entro i 15 gg precedenti all'arruolamento, uso cronico di NSAIDs (definito come un assunzione regolare di NSAIDs per tutte le settimane nei precedenti 6 mesi), farmaci steroidei o chemioterapici, condizioni infiammatorie artritiche (artrite reumatoride), e co-morbilità maggiori, come diabete scarsamente controllato, scompenso cardiaco, malattia polmonare cronica ostruttiva, depressione non trattata e disordini ematici (trombofilia, trombocitopenia, anemia con emoglobina inferiore a 9g/dL). Questi pazienti con una storia di disordini ematici sono stati sottoposti a una conta cellulare ematica (CBC) 1 settimana prima dell'inclusione nello studio. I soggetti arruolati erano comparabili per età, sesso, BMI e diagnosi di osteoartrosi precoce dell'anca. Entrambi i gruppi sono stati seguiti per 12 mesi di follow-up. Nessun paziente ha abbandonato il follow-up.

Interventi

I pazienti sono stati divisi in 2 gruppi da 40 ciascuno, I pazienti randomizzati del 1° gruppo (PRP) hanno ricevuto 3 iniezioni settimanali intra-articolari di PRP autologo. La procedura di preparazione del PRP è consistita in un prelievo di 150 mL di sangue venoso, quindi 2 centrifugazioni (la prima a 1480 RPM per 6 minuti per separare gli eritrociti e la seconda a 3400 RPM per 15 minuti per concentrare le piastrine) hanno prodotto una unità (20 mL) di PRP. L'unità di PRP è stata divisa in 4 piccole unità di 5 mL ognuna. Una unità è stata inviata al laboratorio di analisi per valutare la concentrazione di piastrine e per un test qualitativo, mentre 3 unità sono state conservate a meno 30 gradi. I pazienti randomizzati del gruppo 2 (HA) hanno ricevuto 3 iniezioni settimanali intra-articolari di acido ialuronico (Hyalubrix 15mg/mL Fidia Abanoterme, Italia). Le iniezioni ecoguidate intra-articolari dell'anca sono state eseguite tramite inserimento di un ago spinale da 20 a 22 Gauge e una lunghezza da 90 a 120 mm previo allestimento di campo sterile [9]. Il PRP e L'HA sono stati iniettati alla base del collo femorale, e in caso di presenza di tumefazione articolare è stata eseguita una completa evacuazione del fluido. L'approccio anterosuperiore parasagittale permette un'iniezione sopra alla testa femorale, e il PRP-HA si distribuisce uniformemente sulla cartilagine del femore e dell'acetabolo. È stata confermata la posizione corretta dell'ago tramite la visualizzazione diretta del liquido PRP-HA iniettato [10]. Tutti i partecipanti allo studio erano in cieco. La valutazione iniziale e in follow-up sono state eseguite da un esaminatore in cieco per tutta la durata dello studio.

Valutazione dell'outcome

Entrambi i gruppi sono stati sottoposti a follow-up di 6 e 12 mesi consistente in valutazione clinica e valutazione funzionale soggettiva. Sono stati valutati il WOMAC score [11] l'*Harris hip score* [12] e la VAS. Alla valutazione iniziale e a 6 e 12 mesi dall'ultima iniezione. Il primo outcome è stata una riduzione nell'intensità del dolore come misurato dalla sottoscala WOMAC [6], che valuta 3 elementi (dolore, rigidità e disabilità) per un totale di 24 punti, e tramite la VAS 100 mm per l'intensità del dolore (punteggi minori sono associati con minor dolore). Per un ulteriore valutazione quantitativa del dolore è stata utilizzata la metodica tradizionale del Harris hip score [7] nella quale alti punteggi sono associati con minor dolore (sopra i 44 punti).

Analisi dei dati.

Tutti i dati sono stati espressi come medie e deviazioni

standard. Le analisi statistiche sono state effettuate utilizzando il software SPSS versione 15.0 (SPSS inc., Chicago, USA). È stato utilizzato il test di Mann-Whitney U per paragonare i 2 gruppi per tutte le variabili. È stato considerato come significativo un valore di $p < 0,05$.

Risultati

Non sono state osservate differenze significative tra i gruppi per quanto riguarda le caratteristiche di base (Tab. I).

Tabella I. I dati sono stati raccolti alle prime iniezioni dell'anca. Gruppo 1: iniezione PRP, gruppo 2: iniezione HA. Età: anni, mesi.

	Gruppo 1	Gruppo 2
Età media	67,3	68
BMI medio	24,3	25

Non c'è stato nessun abbandono alle visite di follow-up. La valutazione di follow-up ha rivelato un miglioramento statisticamente significativo in tutti gli score clinici dalla valutazione iniziale a 6 e 12 mesi di follow-up in entrambi i gruppi (Tab. II).

Tabella II. Confronto tra il punteggio Womac, punteggio VAS e Harris Hip Score tra pre-iniezioni, a 6 mesi e 12 mesi dopo l'iniezione iniziale. I dati sono una media. Gruppo 1: iniezione PRP; Gruppo 2: iniezione di HA.

	Gruppo 1			Gruppo 2		
	Pre	6 Mesi F.U.	12 Mesi F.U.	Pre	6 Mesi F.U.	12 Mesi F.U.
Womac Score	85	73	70	80	68	72
Vas Score	7,5	6,3	6,4	7,8	6,3	6,1
Harris Hip Score	64	75	78	62	74	75

È stata rilevata una significativa riduzione del dolore nel WOMAC score a 6 mesi di follow-up ($p = 0,00047$ per il gruppo 1, $p = 0,00063$ per il gruppo 2) e a 12 mesi di follow-up ($p = 0,00607$ per il gruppo 1; $p = 0,00591$ per il gruppo 2). Questi risultati sono stati confermati da una riduzione nella scala VAS (follow-up a 6 mesi: $p = 0,00062$ per il gruppo 1, $p = 0,00070$ per il gruppo 2; follow-up a 12 mesi: $p = 0,00606$ per il gruppo 1, $p = 0.00654$ per il gruppo 2) e la sottoscala del dolore di Harris (follow-up a 6 mesi: $p = 0,0004$ per il gruppo 1, $p = 0,0006$ per il gruppo 2; follow-up a 12 mesi: $p = 0,0021$ per il gruppo 1, $p = 0.0033$ per il gruppo 2). La disabilità si è significativamente ridotta dalla valutazione iniziale al follow-up a 6 mesi con la sottoscala WOMAC ($p = 0,0142$ per il gruppo 1, $p = 0,0158$ per il gruppo 2) e ai 12 mesi di follow-up ($p = 0,0306$ per il gruppo 1, $p = 0,0402$ per il gruppo 2). La funzione è stata significativamente migliorata alla valutazione tramite Harris hip score a 6 mesi ($p = 0,0005$ per il gruppo 1, $p = 0,0003$ per il gruppo 2) e a 12 mesi ($p = 0,0031$ per il gruppo 1, $p = 0,0037$ per il gruppo 2). Il confronto dei 2 trattamenti in merito a effetti avversi ha mostrato una significativa differenza nel livello di dolore post iniettivo nel gruppo 1 ($p = 0,043$). Tuttavia questa reazione si è autolimitata entro poche settimane senza compromissione degli outcome a lungotermine. Non è stata riscontrata nessuna complicanza maggiore né a 6, né a 12 mesi di follow-up.

Discussione

L'acido ialuronico (HA) prodotto da sinoviociti, dai fibroblasti e dai condrociti, è il maggior componente chimico del liquido sinoviale. È un elemento essenziale per le proprietà viscoelastiche del fluido grazie alla sua alta viscosità e mostra un effetto protettivo nei confronti delle superfici articolari cartilaginee e sui tessuti molli peri articolari. Nella Osteoartrosi OA la concentrazione e il peso molecolare del HA sono ridotti, con il risultato di un liquido sinoviale con basso modulo di elasticità e viscosità, riduzione della sintesi di acido ialuronico e degradazione dei radicali liberi, che sono fattori che contribuiscono all'abbassamento delle concentrazioni di acido ialuronico. Quando la viscoelasticità del liquido sinoviale è ridotta, la trasmissione della forza meccanica sulla cartilagine potrebbe incrementare la suscettibilità al danno meccanico. Quindi il recupero di una normale omeostasi articolare è il razionale per le iniezioni dentro un'articolazione artrosica. Oltre alla viscosupplementazione l'HA è caratterizzato da altre proprietà biologiche positive, con effetti anti infiammatori e anti nocicettivi, normalizzazione della sintesi endogena di acido ialuronico e condroprotezione [13]. Il PRP è una frazione di plasma ottenuta con il metodo della centrifugazione con conta piastrinica superiore ai valori normali. Il principio di base caratterizzante l'attività terapeutica del PRP è quello di fornire un grande pool di fattori di crescita (GFs) e citochine, includendo il Platelet derived growth factor (PDGF), transforming growth factor-1-β (TGF1-β), vascular endothelial growth factor (VEGF), hepatocyte growth factor (HGF), interleukin-8 (IL-8), chemokine ligand 12 (CXCL12), chemochine, angiopoietina, e metalloproteinasi di matri-

ce (MMPs) che guidano i processi rigenerativi del tessuto. Queste proteine regolatorie potrebbero interferire con numerosi meccanismi di guarigione che influenzano la risposta infiammatoria, inducono la migrazione cellulare, la proliferazione e modulano l'angiogenesi [14 15]. La letteratura descrive il PRP come un nuovo trattamento per le patologie degenerative articolari ed esiste un numero di studi a supporto che mostrano risultati promettenti [16-18]. Nonostante la larga applicazione clinica, solo pochi studi hanno documentato i risultati del PRP nel trattamento delle lesioni degenerative cartilaginee dell'anca [4-8]. I risultati di questo studio hanno rilevato alcuni aspetti importanti correlati con l'adeguatezza e la sicurezza di questo trattamento. Il PRP non ha offerto in questo studio migliori risultati paragonato con l'HA tuttavia, deve essere considerato che l'età media dei pazienti arruolati è stata più alta che in altri studi, che hanno riportato un outcome peggiore per i pazienti più anziani trattati con PRP [16 17]. È stato riscontrato un dolore post iniettivo maggiore dopo somministrazione di PRP, probabilmente dovuto al contenuto in leucociti del concentrato piastrinico, ma senza compromettere i risultati clinici a un anno di follow-up. La cellularità è uno degli aspetti più dibattuti quando si valutano le proprietà del PRP e i risultati ottenuti con la sua applicazione. In molti concentrati piastrinici non sono presenti solo piastrine, ma anche leucociti, monociti, macrofagi e mastociti. Alcuni autori considerano il PRP solo come concentrato in piastrine e attribuiscono migliori risultati in base al grado di deplezione linfocitaria, poiché le proteasi e le specie reattive dell'ossigeno che caratterizzano i globuli bianchi hanno effetti deleteri; altri considerano i globuli bianchi come una fonte importante di citochine ed enzimi [19 20]. In conclusione il PRP rimane un trattamento dibattuto per l'osteoartrosi di anca. Nonostante la sua larga applicazione nella pratica clinica e i riscontri positivi manca un ampio background scientifico che guidi le applicazioni cliniche del PRP. Per evitare un uso indiscriminato e inappropriato del PRP è importante determinare il tipo di paziente che non avrà benefici da questo trattamento. Il risultato di questo studio suggerisce che per pazienti di mezza età con moderati segni di osteoartrosi il PRP non offre migliori risultati dell'HA e quindi non dovrebbe essere utilizzato come prima linea di trattamento.

Bibliografia

1 Robinson P, Keenan AM, Conaghan PG. *Clinical effectiveness and dose response of image-guided intra-articular corticosteroid injection for hip osteoarthritis*. Rheumatology (Oxford) 2007;46:285-91

2 Abate M, Pelotti P, De Amicis D, et al. *Viscosupplementation with hyaluronic acid in hip osteoarthritis (a review)*. Ups J Med Sci 2008;113:261-77

3 Richette P, Ravaud P, Conrozier T, et al. *Effect of hyaluronic acid in symptomatic hip osteoarthritis: a multicenter, randomized, placebo-controlled trial*. Arthritis Rheum 2009;60:824-30.

4 Battaglia M, Guaraldi F, Vannini F, et al. *Platelet-rich plasma (PRP) intra-articular ultrasound-guided injections as a possible treatment for hip osteoarthritis: a pilot study*. Clin Exp Rheumatol 2011;29:754.

5 Sánchez M, Guadilla J, Fiz N, Andia I. *Ultrasound-guided platelet rich plasma injections for the treatment of osteoarthritis of the hip*. Rheumatology (Oxford) 2012;51:144-50.

6 Battaglia M, Guaraldi F, Vannini F, et al. *Efficacy of ultrasound-guided intra-articular injections of platelet-rich plasma versus hyaluronic acid for hip osteoarthritis*. Orthopedics 2013;36:e1501-8.

7 Di Sante L, Villani C, Santilli V, et al. *Intra-articular hyaluronic acid vs platelet-rich plasma in the treatment of hip osteoarthritis*. Med Ultrason 2016;18:463-68.

8 Bennell KL, Hunter DJ, Paterson KL. *Platelet-rich plasma for the management of hip and knee osteoarthritis*. Curr Rheumatol Rep 2017;19:24.

9 Meloni F, Milia F, Cavazzuti M, et al. *Clinical evaluation of sodium hyaluronate in the treatment of patients with sopraspinatus tendinosis under echographic guide: experimental study of periarticular injections*. Eur J Radiol 2008;68:170-3.

10 Atchia I, Kane D, Reed MR, et al. *Efficacy of a single ultrasound-guided injection for the treatment of hip osteoarthritis*. Ann Rheum Dis 2011;70:110-6.

11 Mei-Dan O, McConkey MO, Petersen B, et al. *The anterior approach for a non-image-guided intraarticular hip injection*. Arthroscopy 2013;29:1025-33.

12 Salaffi F, Leardini G, Canesi B, et al; Gonarthrosis and Quality Of Life Assessment (GOQOLA). *Reliability and validity of the Western Ontario and McMaster Universities (WOMAC) Osteoarthritis Index in Italian patients with osteoarthritis of the knee*. Osteoarthritis Cartilage 2003;11:551-60.

13 Dettoni F, Pellegrino P, La Russa MR, et al. *Validation and cross cultural adaptation of the Italian version of the Harris Hip Score*. Hip Int 2015;25:91-7

14 Migliore A, Procopio S. *Effectiveness and utility of hyaluronic acid in osteoarthritis*. Clin Cases Miner Bone Metab 2015;12:31-3.

15 Anitua E, Sánchez M, Nurden AT, et al. *Platelet-released growth factors enhance the secretion of hyaluronic acid and induce hepatocyte growth factor production by synovial fibroblasts from arthritic patients*. Rheumatology (Oxford) 2007;46:1769-72.

16 Caggiari G, Mosele GR, Puddu L, et al. *Efficacy of platelet-rich plasma in experimental instrumented interbody spinal*

fusion. EuroMediterranean Biomed J 2016;11:141-7

17 Anitua E, Sánchez M, Zalduendo MM, et al. *Fibroblastic response to treatment with different preparations rich in growth factors*. Cell Prolif 2009;42:162-70.

18 Kon E, Buda R, Filardo G, et al. *Platelet-rich plasma: intra-articular knee injections produced favorable results on degenerative cartilage lesions*. Knee Surg Sports Traumatol Arthrosc 2010;18:472-9.

19 Filardo G, Kon E, Buda R, et al. *Platelet-rich plasma intra-articular knee injections for the treatment of degenerative cartilage lesions and osteoarthritis*. Knee Surg Sports Traumatol Arthrosc 2011;19:528-35.

20 Peerbooms JC, Sluimer J, Bruijn DJ, et al. *Positive effect of an autologous platelet concentrate in lateral epicondylitis in a double-blind randomized controlled trial: platelet-rich plasma versus corticosteroid injection with a 1-year follow-up*. Am J Sports Med 2010;38:255-62.

Giornale Italiano di Ortopedia e Traumatologia
2018;44(Suppl. 1):S150-S152

E. Taverna
V. Guarrella
L. Montanari
C.Ohin
C. Perfetti

UO Chirurgia della Spalla II, Istituto Ortopedico Galeazzi, Milano

Il trattamento artroscopico della perdita di osso a livello glenoideo

Arthroscopic treatment of glenoid bone loss

Parole chiave: perdita di osso glenoideo, artroscopia di spalla, bone block, Bristow-Latarjet, instabilità di spalla

Key words: *glenoid bone loss, shoulder arthroscopy, bone block, Bristow-Latarjet, shoulder instability*

La perdita ossea glenoidea

L'instabilità anteriore ricorrente dell'articolazione gleno-omerale è stata a lungo un problema difficile da risolvere chirurgicamente, data la difficoltà nel ripristinare sia i rapporti statici che dinamici a livello di una spalla instabile.
Studi biomeccanici hanno indicato che la perdita ossea riduce l'arco di sicurezza attraverso cui la glena può resistere alle forze assiali. In questi casi, una riparazione dei tessuti molli da sola potrebbe non essere sufficiente per il mantenimento la stabilità. Studi clinici hanno confermato che una grave perdita ossea è associata a un esito sfavorevole. Nel 1998, Bigliani ha definito le caratteristiche prognostiche associate al deficit glenoideo. L'autore ha descritto quattro tipi di difetti glenoidei: tipo 1: frammento glenoideo anteriore non distaccato; tipo 2: piccolo frammento anteriore distaccato; tipo 3a: deficit glenoideo anteriore < 25%; 3b: deficit glenoideo anteriore > 25%. Per i tipi 1, 2 e 3a, l'autore raccomanda una ricostruzione dei tessuti molli, mentre per il tipo 3b si suggerisce l'utilizzo di augmentation della glena.

Diagnosi

La diagnosi di spalla instabile è raramente eseguita senza un'anamnesi completa raccolta dal paziente. È però importante distinguere tra lassità e instabilità. L'iperlassità anteriore è definita come una rotazione esterna con braccio addotto > 85°. Si parla invece di iperlassità inferiore quando il test di Gagey è positivo. I test clinici possono essere suddivisi in quelli che valutano la lassità della spalla e in quelli che valutano l'instabilità anteriore della spalla.
Test per valutare la lassità della spalla sono:

- drawer test;
- push-pull test;
- sulcus sign.
- Test per valutare l'instabilità della spalla sono:
- Rockwood test;
- Rowe test;
- apprehension test;
- fulcrum test;
- relocation test.
- load and shift test.

Le radiografie standard per l'instabilità includono la proiezione anteroposteriore eseguita in tre rotazioni (interna, neutra ed esterna). La presenza di una lesione

Indirizzo per la corrispondenza:
Vincenzo Guarrella
UO Chirurgia della Spalla II, Istituto Ortopedico Galeazzi, Milano
vguarrella@hotmail.com

Hill-Sachs può essere notata in ogni rotazione (assente o presente). La tomografia computerizzata (TC) consente una valutazione precisa della perdita ossea della glenoide anteriore su più piani. La perdita di osso glenoideo porterà a un aspetto "a pera invertita". La glenoide assume una forma di pera invertita quando il deficit di osso minimo è almeno del 25%.
Oltre a fornire informazioni utili sull'anatomia dei tessuti molli, tra cui il labbro glenoideo, le superfici condrali, le strutture capsuloligamentose gleno-omerali e la cuffia dei rotatori, anche la risonanza magnetica può dimostrare la perdita ossea.
L'instabilità gleno-omerale è classificata in base a quattro fattori:

- tempo / frequenza;
- grado di instabilità;
- direzione;
- eziologia.

Indicazioni chirurgiche

La ricostruzione ossea glenoidea risulta necessaria per i difetti > 20%, ma molti altri fattori potrebbero indicare la necessità di un innesto osseo glenoideo anteriore, come una lesione di Hill-Sachs coesistente o condizioni cliniche che aumentano il rischio di instabilità ricorrente (pazienti con un punteggio ISIS più alto di 6). Ad oggi, non c'è consenso univoco su quando e come siano necessarie le procedure ossee per stabilizzare l'articolazione gleno-omerale.
Queste procedure, che prevedono il posizionamento di un innesto osseo (Eden-Hybinette) o l'innesto di parte(Bristow) o dell'intera coracoide (Latarjet) sulla glenoide antero-inferiore, sono state tradizionalmente eseguite come procedure aperte.
Recentemente sono state descritte nuove tecniche artroscopiche con posizionamento di un innesto osseo sulla regione anteriore-inferiore della glenoide.
I vantaggi dell'utilizzo di procedure artroscopiche per la stabilizzazione chirurgica della spalla includono incisioni più piccole e meno dissezione dei tessuti molli, un migliore accesso per la riparazione e, potenzialmente, il massimo rispetto per le strutture anatomiche non danneggiate. Il più grande svantaggio delle procedure artroscopiche, fino a poco tempo fa, era l'incapacità di trattare con successo un difetto osseo significativo (Tab. I).

Tabella I. Algoritmo decisionale in caso di instabilità anteriore di spalla.

Algoritmo decisionale		
Perdita di osso glenoideo	Procedura chirurgica	
>20%	Graft osseo	
<10%	Riparazione capsulo-labrale	
>10%<20%	Lesione di Hill-Sachs	Graft osseo
	ISIS score >6	Graft osseo
	No Hill-Sachs + ISIS<6	Riparazione capsulo-labrale

Tecniche chirurgiche

Latarjet artroscopica

In questa procedura, descritta per la prima volta da Lafosse et al., i meccanismi tramite i quali si garantisce una stabilizzazione sono i seguenti:

- aumento della superficie glenoidea;
- effetto amaca tendineo-muscolare creato dal tendine congiunto che passa attraverso il sottoscapolare, creando così una tensione dinamica quando la spalla è in abduzione e rotazione esterna;
- sutura del legamento gleno-omerale inferiore ai legamenti coracoacromiali attaccati alla coracoide.

Per ottenere una buona stabilizzazione dell'articolazione, è obbligatorio che lacoracoide abbia un perfetto allineamento con il bordo glenoideo. Un posizionamento mediale dell'innesto creerebbe condizioni biomeccaniche sfavorevoli con più alto tasso di recidiva di instabilità; una posizione laterale della coracoide con una sovrapposizione dell'innesto nell'articolazione porterebbe invece ad un'artrosi precoce.
Indicazioni:

- perdita ossea della glenoide anteriore;
- tessuti legamentosi di scarsa qualità;
- chirurgia di revisione;
- coinvolgimento in sport di contatto.

Bristol-Latarjet artroscopica

La procedura artroscopica secondo Bristow-Latarjet è stata descritta per la prima volta da Boileau et al.
L'efficacia della procedura è legata a un "triplo blocco":

- l'effetto del blocco osseo dalla punta coracoide aumenta l'estensione della superficie glenoidea;
- l'effetto di imbracatura causato dal passaggio del tendine congiunto attraverso il sottoscapolare;
- la riproduzione della concavità glenoidea dovuta alla riparazione del labrum.

Indicazioni:

- perdita ossea glenoidea antero-inferiore;

- tessuti legamentosi di scarsa qualità;
- chirurgia di revisione.

Bone block artroscopico

Questa tecnica è stata originariamente descritta da Taverna ed è stata recentemente modificata. Nella nuova tecnica, l'innesto osseo è fissato con quattro endobuttons. La tecnica combina la riparazione della lesione di Bankart con il trasferimento dell'innesto, prelevato dalla cresta iliaca, che viene inserito attraverso la cannula nell'intervallo del rotatore e fissato sul bordo glenoideo. L'efficacia di questa procedura è correlata all'effetto del blocco osseo prodotto dall'innesto tricorticale, che aumenta l'area della glenoide, la riproduzione della concavità glenoidea prodotta dall'inserzione del labbro sul bordo glenoideo e lo spostamento anteriore-inferiore della capsula e del legamento gleno-omerale anteriore-inferiore. Lo scopo di questa procedura è di ripristinare la normale anatomia della spalla instabile (Tab. II).

Tabella II. Indicazioni per la procedura artroscopica bone block.

Indicazioni per la procedura artroscopica bone block
Perdita ossea glenoidea anteriore isolata > 20%
Deficit glenoideo anteriore < 20% + lesione tipo Bankart
Primo episodio di lussazione < 3 anni prima
Non più 5 episodi di lussazione

Conclusioni

La perdita ossea della glenoide anteriore risulta un problema ortopedico difficile che porta ad instabilità ricorrente. Gli studi biomeccanici hanno trovato una relazione inversa tra la dimensione del difetto glenoideo e la stabilità della spalla: più grande è il difetto, meno stabile è la spalla.
La ricostruzione ossea glenoidea è certamente necessaria per i difetti > 20%, ma molti altri fattori potrebbero indicare la necessità di un innesto osseo glenoideo anteriore, come una lesione di Hill-Sachs coesistente o condizioni cliniche che aumentano il rischio di instabilità ricorrente. Ad oggi, non c'è consenso su quando e quali siano le procedure ossee necessarie per stabilizzare l'articolazione gleno-omerale. Ulteriori indagini sono necessarie per determinare quando una riparazione dei tessuti molli isolata non risulta sufficiente. Il razionale per una procedura ossea è di fornire un aumento dell'arco glenoideo. Esistono molte procedure chirurgiche come il trasferimento di coracoide, l'autotrapianto tibiale, l'autotrapianto di cresta iliaca o il trasferimento di allotrapianto o l'allotrapianto osteocondrale.

Bibliografia di riferimento

Bigliani LU Newton PM, Steinmann SP, et al. Glenoid rim lesions associated with recurrent anterior dislocation of the shoulder. Am J Sports Med 1998;26:41-5.

Boileau P Mercier N, Old J. Arthroscopic Bankart-Bristow-Latarjet (2B3) procedure: how to do it and tricks to make it easier and safe. Orthop Clin North Am 2010;41:381-92.

Boileau P Thélu CÉ, Mercier N, et al. Arthroscopic Bristow-Latarjet combined with bankart repair restores shoulder stability in patients with glenoid bone loss. Clin Orthop Relat Res 2014;472:2413-24.

Burkhart SS Morgan CD, Kibler WB. Shoulder injuries in overhead athletes. The "dead arm" revisited. Clin Sports Med 2000;19:125-58.

D'Ambrosi R, Perfetti C, Garavaglia G, et al. One step arthroscopically assisted Latarjet and posterior bone-block, for recurrent posterior instability and anterior traumatic dislocation. Int J Shoulder Surg 2015;9:94-8.

Dumont GD Fogerty S, Rosso C, et al. The arthroscopic Latarjet procedure for anterior shoulder instability: 5-year minimum follow-up. Am J Sports Med 2014;42:2560-6.

Forsythe B Frank RM, Ahmed M, et al. Identification and treatment of existing copathology in anterior shoulder instability repair. Arthroscopy 2015;31:154-66.

Griffin JW, Brockmeier SF. Shoulder instability with concomitant bone loss in the athlete. Orthop Clin North Am 2015;46:89-103.

Hovelius L Körner L, Lundberg B. The coracoid transfer for recurrent dislocation of the shoulder. Technical aspects of the Bristow-Latarjet procedure. J Bone Joint Surg Am 1983;65:926-34.

Lafosse L, Lejeune E, Bouchard A, et al. The arthroscopic Latarjet procedure for the treatment of anterior shoulder instability. Arthroscopy 2007;23:1242.e1-1242.e5.

Longo UG Loppini M, Rizzello G, et al. Latarjet, Bristow, and Eden-Hybinette procedures for anterior shoulder dislocation: systematic review and quantitative synthesis of the literature. Arthroscopy 2014 30:1184-1211.

Martetschläger F, Kraus TM, Hardy P, et al. Arthroscopic management of anterior shoulder instability with glenoid bone defect. Knee Surg Sports Traumatol Arthrosc 2013;21:2867-76.

Rossy WH, Cieslak K, Uquillas CA, et al. Current trends in the management of recurrent anterior shoulder instability. Bull Hosp Jt Dis 2014;72:210-6.

Taverna E, D'Ambrosi R, Perfetti C, et al. Arthroscopic bone graft procedure for anterior inferior glenohumeral instability. Arthrosc Tech 2014;3:e653-e660.

Taverna E, Golanò P, Pascale V, et al. An arthroscopic bone graft procedure for treating anterior-inferior glenohumeral instability. Knee Surg Sports Traumatol Arthrosc 2008;16:872-5.

Giornale Italiano di Ortopedia e Traumatologia
2018;44(Suppl. 1):S153-S157

S. Fieschi[1]
C. Redaelli[2]

[1] *Casa di Cura Villa Berica, Vicenza;*
[2] *Casa di Cura S. Francesco, Bergamo*

La protesizzazione in esiti di frattura malleolare

Ankle prosthesis in malleolar fracture outcomes

Riassunto

Diversamente da quanto accade nelle articolazioni maggiori, nella caviglia l'osteoartrosi si manifesta prevalentemente in seguito ad eventi traumatici.
Dai pochi studi presenti in letteratura si evince che le fratture malleolari sono quelle che, rispetto alle altre, più frequentemente e più precocemente causano l'osteoartrosi.
In letteratura non sono presenti articoli dedicati alla protesizzazione in esiti di fratture malleolari e pertanto mancano delle specifiche indicazioni in merito.
I criteri quindi che ci possono guidare nella scelta di protesizzare o meno una caviglia in esiti di frattura malleolare non saranno diversi da quelli usati abitualmente per una qualsivoglia caviglia artrosica. Tra questi, la valutazione dell'allineamento articolare è fondamentale nella decisione di impiantare una protesi, richiedendo, nei casi di importante malallineamento di abbinare tempi chirurgici accessori.
Grazie anche al costante miglioramento delle tecniche, dei materiali e dei modelli di protesi, i limiti nella scelta di questa procedura sono in graduale e progressiva diminuzione.

Parole chiave: caviglia, protesi, osteoartrosi, fratture malleolari

Summary

Compare to what occurs in the largest joints, osteoarthritis of the ankle is mainly posttraumatic.
The few studies available by the literature demonstrate that malleolar fractures are the ones that cause osteoarthritis earlier and more frequently than all the others.
In the literature there are no exclusive articles about implanting ankle prostheses in malleolar fractures outcomes and so there are no specific indications about it.
The criteria which can therefore lead us to choose whether or not to apply a prosthesis to an ankle after a malleolar fracture are no different to the criteria normally used for any arthritic ankle. Expecially, the evaluation of joint alignment is fundamental in the way to decide to implant or not a prosthesis, and in case of serious malalignment accessory procedures are needed.
Thanks also to the constant improvement in prosthesis models, techniques and materials, the limitations in choosing this procedure are diminishing gradually and progressively.

Key words: *ankle, prosthesis, osteoarthritis, malleolar fractures*

In presenza di gravi quadri di artropatia, da sempre, l'obiettivo della ricerca scientifica è quello di risolvere la sintomatologia mantenendo il movimento.
Relativamente alla caviglia, gli studi presenti in letteratura evidenziano che, a differenza di altre articolazioni (per es. anca e ginocchio), l'artrosi primaria è rara, manifestandosi invece prevalentemente a seguito di traumi, con una percentuale che oscilla dal 56 all'80% dei casi, contro il 9,8 e l'1,6% dei casi rispettivamente nel ginocchio e anca [1-3].
Questa percentuale è purtroppo destinata ad incrementare nel futuro per l'aumento dell'età media ma soprattutto per il costante incremento delle attività sportive [4], fenomeno questo responsabile peraltro di coinvolgere pazienti di una fascia di età molto più giovane rispetto a quelli affetti da osteoartrosi di anca e ginocchio.
I meccanismi patogenetici che determinano la degenerazione della caviglia dopo un trauma non sono ancora ad oggi sufficientemente conosciuti.

Indirizzo per la corrispondenza:
Stefano Fieschi
Casa di Cura Villa Berica
via Capparozzo, 10
36100 Vicenza
stefanofieschi@gmail.com

Fratture tibiali (diafisi/pilone), fratture talari, lesioni osteocondrali, instabilità cronica e fratture malleolari possono essere tutte all'origine di un'artrosi postraumatica di caviglia [3].

Fattori di rischio per lo sviluppo di artrosi postraumatica di caviglia possono essere: la severità ed il tipo di frattura, i danni condrali associati [5], la qualità della riduzione e della congruenza articolare, le complicanze postoperatorie [6] e l'età avanzata.

Nonostante la causa più frequente di osteoartrosi nella caviglia sia postraumatica [1-3], il primo studio in letteratura che abbia analizzato su larga scala ed a lungo termine lo sviluppo e la progressione dell'artrosi di caviglia in esiti di una frattura risale ad Horisberg et al. nel 2009 [7].

In questo lavoro, gli autori [7] hanno anche evidenziato come quella malleolare sia la tipologia di frattura di caviglia più frequente nel determinare un'OA, rappresentando il 53.2% di tutte le fratture. In particolare, nel 3,5% dei casi fratture tipo 44.A, nel 37,6 % di tipo 44.B e nel 12,1 % di tipo 44.C [7], secondo la classificazione AO [8]. In precedenza, altri AA come Saltzman e Wyss [1 9] avevano rilevato dati analoghi, ma con casistiche molto più ridotte e a breve termine.

Il fatto che le fratture malleolari siano il tipo di frattura che più frequentemente causa artrosi si pensa sia dovuto all'alta frequenza con cui si verificano anche nei traumi a bassa energia e nei pazienti anziani osteoporotici [1 7 9].

Un altro dato interessante rilevato nello stesso lavoro [7] è il tempo di latenza medio tra il trauma e il raggiungimento di osteoartrosi allo stadio terminale, cioè tale da richiedere un trattamento chirurgico di artrodesi o artroprotesi.

Per quanto riguarda le fratture malleolari si è visto come esse presentino la latenza più breve dopo quelle talari e quelle combinate (tibia/perone/talo) (Tab. I) [3 7].

Il tempo di latenza è significativamente più breve per le fratture intrarticolari rispetto alle extrarticolari, così come anche in caso di complicanze (ritardo di consolidazione/pseudoartrosi, infezioni, osteonecrosi, ecc.) ed età avanzata. La latenza non pare essere invece significativamente differente nei casi di fratture esposte senza complicanze rispetto alle fratture chiuse e nel confronto tra pazienti trattati con le corrette indicazioni conservativamente o con ORIF [3 7].

Da ciò emerge che la severità di una frattura influenza non solo la frequenza dell'OA di caviglia, ma anche le dinamiche temporali del suo sviluppo e progressione [1 3 7 9].

Questa correlazione tra severità della frattura e latenza di sviluppo di OA vede coinvolti meccanismi diversi a seconda della localizzazione e della complessità ed estensione della frattura [1 7].

Nelle fratture extrarticolari ad esempio, lo sviluppo di OA è causato da un malallineamento tibiotalare specialmente se in varo o da un'instabilità cronica [1 3 7 9].

Nel caso di fratture intrarticolari invece, lo stadio terminale di OA è correlato al danno della cartilagine articolare e delle strutture subcondrali, all'inadeguata riduzione delle superfici articolari e/o alle complicanze durante il processo di guarigione [3 7].

Per quanto riguarda la protesizzazione, sorprende come nonostante la frequenza di osteoartrosi di caviglia sia, come detto, prevalentemente di natura postraumatica [1-3], la maggior parte degli articoli presenti in letteratura riporti revisioni di casi di osteoartrosi terminale mista, cioè postraumatica ma anche primaria o da artrite infiammatoria. Il primo ed unico articolo presente in letteratura che ha presentato i risultati di una revisione di protesi solo in casi di osteoartrosi postraumatica di caviglia è quello di Nieuwe Weme del 2015 [10]. In questo lavoro però vengono analizzati i risultati di protesizzazione in esiti di tutti i tipi di lesioni e fratture di caviglia, mentre non esistono in letteratura studi specifici sulla protesizzazione di caviglia in esiti di frattura malleolare.

In assenza quindi di indicazioni specifiche, i criteri che ci guideranno nella scelta di protesizzare o meno una caviglia affetta da osteoartrosi in esiti di frattura malleolare non potranno innanzitutto prescindere da quelli usati per una caviglia artrosica di qualsiasi eziologia. Andranno pertanto considerati fattori generali del paziente, come età, condizioni generali, stato collaborativo, aspettative ed attività lavorativa, e fattori specifici della caviglia che riguardano lo stato dell'osso, la morfologia articolare, la stabilità legamentosa, l'allineamento e lo stato delle articolazioni adiacenti [10 11].

Oggi, rispetto a prima, l'indicazione ad una protesi di caviglia è soprattutto nei pazienti più giovani, perché questa scelta offre miglior qualità di vita, presenta risultati sovrapponibili a quelli dei pazienti più anziani e soprattutto preserva le articolazioni satelliti che è stato dimostrato degenerare in oltre il 50% dei casi dopo meno di 10 anni da un'artrodesi di tibio-tarsica [10-13].

Per quanto riguarda lo stato dell'osso, mentre modesti e limitati difetti osteocondrali non rappresentano una con-

Tabella I. Tempo di latenza tra tipo di frattura e osteoartrosi in stadio terminale (Horisberg et al., 2009 mod.) [7]

Tipo di frattura	Latenza media, in anni
Fratture diafisi tibiale	40,9 (32-49)
Fratture pilone tibiale	21.5 (1-50)
Fratture malleolari	**21,1 (1-52)**
Fratture talari	9,3 (3-21)
Fratture combinate (tibia/perone/talo)	9,3 (2-31)

troindicazione, gravi quadri pseudoartrosici, così come severe perdite di sostanza ossea sono controindicazioni assolute [11].

Negli esiti di una frattura malleolare, l'allineamento, in particolare sul piano coronale rappresenta un punto fondamentale nel decidere la protesizzazione.

La maggior parte della letteratura internazionale ritiene che un malallineamento in varo/valgo sul piano frontale di 10° rappresenti il massimo disallineamento correggibile con il solo impianto protesico.

Oltre i 10° esso rappresenta una controindicazione assoluta a meno di non associare tempi chirurgici accessori [14 15].

Il malallineamento in varo è in assoluto quello più frequente [16] e può presentarsi come un varo con tibio-tarsica congruente o incongruente [17]

In caso di varo congruente oltre i 10° è indicato associare all'impianto un'osteotomia sovramalleolare mediale di allungamento eventualmente associata ad un ritensionamento legamentoso laterale [18] o ad un'osteotomia in accorciamento della fibula in caso di un malconsolidamento con perone lungo.

In caso di varo incongruente tra i 10° e 15° solitamente si associa un ribilanciamento legamentoso (medialmente release del deltoideo e tibiale posteriore e lateralmente ricostruzione legamentosa + trasferimento del peroneo lungo).

Oltre i 15° è più indicata un'osteotomia di allungamento del malleolo mediale ed un ritensionamento legamentoso laterale, anche se la letteratura a questo proposito non è del tutto univoca [15 19-21].

Studi recenti hanno infatti dimostrato che con gli impianti

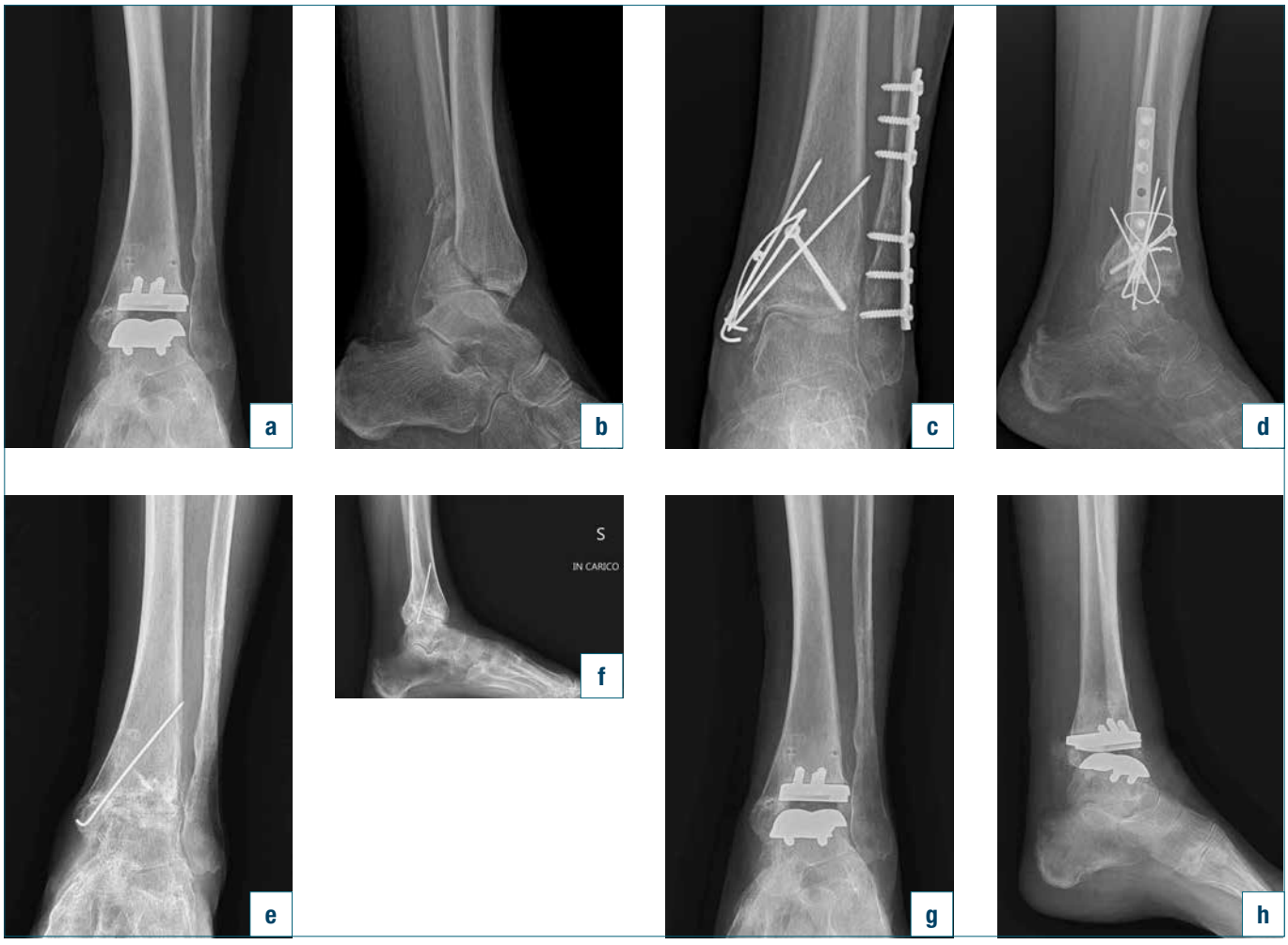

Figura 1. (a, b) donna di 63 anni con frattura malleolare tipo 44B sec. AO (Muller et al., 1992 mod.) [8]. Quadro radiografico dopo intervento di riduzione e osteosintesi (c, d). Comparsa di osteoartrosi terminale dopo soli 16 mesi dalla frattura (e, f) e successivo impianto di artroprotesi di caviglia (g, h).

di ultima generazione, alcuni dei quali si avvalgono di un planning preoperatorio TAC guidato per l'esatto allineamento della caviglia, è possibile correggere un varo di oltre 20° senza la necessità di abbinare un'osteotomia malleolare [21 22].
Molto più raro un malallineamento in valgo che superi i 10°, solitamente in esiti di malconsolidamento in accorciamento di una frattura di perone per il quale può essere necessario abbinare un'osteotomia in allungamento della fibula eventualmente abbinata ad un'artrodesi tibio-fibulare qualora sia presente una forte instabilità della sindesmosi [15 20].

Discussione e conclusioni

Rispetto alle articolazioni come l'anca ed il ginocchio, l'artrosi primaria di caviglia è molto rara, manifestandosi prevalentemente a seguito di traumi [1-4]. Gli studi che però hanno analizzato su larga scala e a lungo termine lo sviluppo e la progressione dell'artrosi di caviglia in esiti di una frattura sono sorprendentemente molto pochi [1 9]. Da questi ne è emerso che di tutte le fratture, quelle malleolari non solo sono le più frequenti ma anche quelle con la latenza più breve (dopo quelle talari e combinate) nel causare l'osteoartrosi di caviglia terminale [3 7] (Fig. 1).
La quasi totalità degli articoli presenti in letteratura riporta casistiche di protesizzazione in esiti di osteoartrosi mista e non solo postraumatica [10]; non esistono invece articoli specifici sulla protesizzazione di caviglia dedicati agli esiti di fratture malleolari.
In assenza quindi di vere indicazioni, la scelta di protesizzare o meno una caviglia in esiti di frattura malleolare dovrà attenersi ai principi usati per una caviglia artrosica di qualsivoglia natura. Oltre quindi ai fattori generali del paziente andranno attentamente valutati i dati specifici della caviglia [11].
Rispetto a ieri, oggi l'indicazione ad una protesi di caviglia è per lo più nei pazienti giovani, per dar loro una miglior qualità di vita, preservare le articolazioni satelliti, a parità di risultati con i pazienti più anziani [12 13].
Nei postumi di una frattura malleolare, l'allineamento, in particolare sul piano coronale è fondamentale per decidere se impiantare o no una protesi.
In accordo con la maggior parte della letteratura internazionale riteniamo che un malallineamento in varo/valgo sul piano frontale di 10° rappresenti il massimo disallineamento correggibile con il solo impianto protesico.
Oltre tale misura, per la stabilità e la sopravvivenza dell'impianto è indicato abbinare tempi chirurgici accessori ossei e/o teno-capsulo-legamentosi a seconda del grado di malallineamento [15 18-21].
Studi recenti hanno dimostrato che con alcuni impianti di ultima generazione è possibile correggere un varo di oltre 20° senza la necessità di abbinare un'osteotomia malleolare.
Proprio l'alta percentuale di casi postraumatici rende la protesizzazione della caviglia una metodica non standardizzabile rispetto alle articolazioni maggiori, richiedendo pertanto una delicata e lunga curva di apprendimento ed una visione d'insieme globale dell'arto inferiore che la rendono una chirurgia complessa.
I limiti quindi di questa procedura, ad eccezione di alcune poche vere controindicazioni assolute, sono per lo più variabili in base all'esperienza del chirurgo, anche se in graduale e progressiva diminuzione grazie al miglioramento delle tecniche e degli impianti.

Bibliografia

1 Saltzman CL, Salamon ML, Blanchard GM et al. *Epidemiology of ankle arthritis: report of a consecutive series of 639 patients from a tertiary orthopaedic center.* Iowa Orthop J 2005;25:44-6.
2 Valderrabano MD, Horisberg M, Russel I et al. *Etiology of ankle osteoarthritis*. Clin Orthop Relat Res 2009;467:1800-6.
3 Thomas RH, Daniels TR. *Ankle arthritis.* J Bone Joint Surg Am 2003;85-A:923-36.
4 Emery CA, Meeuwisse WH, Hartmann SE. *Evaluation of risk factors for injury in adolescent soccer: implementation and validation of an injury surveillance system*. Am J Sports Med 2005;33:1-10.
5 Marsh JL, Williams T, Nepola JV, et al. *Tibial plafond fractures: does articular reduction and/or injury pattern predict outcome?* Orthop Trans.1997;21:563-68.
6 Teeny SM, Wiss DA. *Open reduction and internal fixation of tibial plafond* fractures: *variables contributing to poor results and complications.* Clin Orthop 1993;292:108-17.
7 Horisberg M, Velderrabano V, Hintermann B. *Posttraumatic ankle osteoarthritis after ankle-related fractures.* J Orthop Trauma 2009;23:60-7.
8 Muller ME, Allgower M, Scheider R, et al. *Manual der osteosyntese.* Berlin, Germany: Springer Verlag 1992.
9 Wyss C, Zollinger H. *The causes of subsequent arthrodesis of the ankle joint*. Acta Orthop Belg 1991;57Suppl 1:22-7.
10 Nieuwe Weme RA, Van Solinge G, Doornberg JN, et al. *Total ankle replacement for posttraumatic arthritis.* Acta Orthop 2015;86:401-6.
11 Hintermann B. Roxa Ruiz. *Ankle arthritis and the treatment with ankle replacement*. Rev Med Clin Condes 2014;25:812-23.
12 Demetracopoulos CA, Adams SB Jr, Queen RM, et al. *Effect of age on outcomes in total ankle arthroplasty*. Foot Ankle Int 2015;36:871-80.
13 Muir DC, Amendola A, Saltzman CL. *Long-term outcome of ankle arthrodesis.* Foot Ankle Clin 2002;7:703-8:375-405.

14 Benthien RA. *Challenging the anxiety over coronal plane deformity: commentary on an article by Robin M. Queen, et al.: "Differences in outcomes following total ankle replacement in patients with neutral alignment compared with tibiotalar joint malalignment".* J Bone Joint Surg Am 2013;95(21).

15 Gougoulias N, Maffulli N. *Osteotomies for managing varus and valgus malalignment with total ankle replacement*. Clin Podiatr Med Surg 2015;32:529-42.

16 Henricson A, Ågren PH. *Secondary surgery after total ankle replacement. The influence of preoperative hindfoot alignment.* Foot Ankle Surg 2007;13:41-4.

17 Trajkovski T, Pinsker E, Cadden A, et al. *Outcomes of ankle arthroplasty with preoperative coronal-plane varus deformity of 10 or greater*. J Bone Joint Surg Am 2013;95:1382-8.

18 Doets HC, Van der Plaat LW, Klein JP. *Medial malleolar osteotomy for the correction of varus deformity during total ankle arthroplasty. Results in 15 ankles.* Foot Ankle Int 2008;29:171-7.

19 Tan KJ, Myerson MS. *Planning correction of the varus ankle deformity with ankle replacement.* Foot Ankle Clin 2012;17:103-15.

20 Hintermann B, Knupp M. *The role of periarticular osteotomies in total ankle replacement.* In: Roukis TS, Berlet GC, Bibbo G, et al. eds. *Primary and revision total ankle replacement: evidence-based surgical management*. New York-Dordrecht-London: Springer Heidelberg 2016, pp. 241-55.

21 Kim BS, Choi WJ, Kim YS, et al. *Total ankle replacement in moderate to severe varus deformity of the ankle.* J Bone Joint Surg Br 2009;91:1183-90.

22 Hanselman AE, Powell BD, Santrock RD. *Total ankle arthroplasty with severe preoperative varus deformity.* Orthopedics 2015;38:e343-6.

Giornale Italiano di Ortopedia e Traumatologia
2018;44(Suppl. 1):S158-S162

G. Pignatti
M. De Fine

Reparto di Ortopedia Generale, Istituto Ortopedico Rizzoli, Dipartimento Rizzoli Sicilia, Bagheria

Le fratture periprotesiche d'anca nell'anziano: criteri di scelta dello stelo femorale

Periprosthetic hip fractures in the elderly: the choice of femoral stem

Riassunto

L'enorme successo clinico dell'intervento di protesi d'anca ha condotto ad un sostanziale incremento del tasso annuo di queste procedure, con una più ampia indicazione a pazienti più giovani e attivi ma anche più anziani. Di pari passo si è osservato un incremento dell'incidenza di fratture periprotesiche dovuto sia al maggior numero di impianti di lunga data, sia all'invecchiamento della popolazione di soggetti protesizzati, con conseguente peggiore qualità ossea e maggior rischio di cadute, sia al maggior numero di pazienti giovani protesizzati, potenzialmente a maggior rischio di traumi ad alta energia. La classificazione di Vancouver distingue le fratture periprotesiche in tre categorie principali: fratture trocanteriche (A), fratture attorno a appena al di sotto dello stelo (B), fratture francamente al di sotto dello stelo (C). La maggior parte della fratture di tipo A necessita un trattamento conservativo, mentre le riduzione e sintesi rappresenta il trattamento di scelta per le fratture di tipo C. Le fratture di tipo B vengono ulteriormente suddivise in tre categorie. Le fratture di tipo B1 interessano uno stelo stabile, e devono essere sottoposte a riduzione e sintesi. Le fratture di tipo B2 riguardano uno stelo mobilizzato ma con adeguato patrimonio osseo residuo. In questi casi è necessario procedere alla revisione dell'impianto utilizzando uno stelo lungo non cementato, in grado di ottenere una fissazione distale bypassando il focolaio di frattura. I frammenti di frattura vengono infine ricostruiti attorno allo stelo per mezzo di cerchiaggi. In passato sono stati estensivamente impiegati steli cilindrici non cementati monoblocco con rivestimento poroso, tuttavia recentemente sono stati introdotti steli conici modulari con alette in titanio. Grazie al ridotto modulo di elasticità del titanio, tali dispositivi hanno consentito di abbassare l'incidenza di fratture femorali inserzionali e il tasso di dolore di coscia postoperatorio. Inoltre, la modularità rende più semplice per il chirurgo la ricostruzione della biomeccanica dell'anca. Questa tipologia di steli dovrebbe essere impiegata idealmente anche nelle fratture di tipo B3, che interessano uno stelo mobilizzato con scarso patrimonio osseo residuo. Una stecca ossea contrapposta può essere utilizzata per incrementare il supporto prossimale al femore. In pazienti particolarmente anziani e con basse richieste funzionali, può essere preso in considerazione l'utilizzo di una protesi da ricostruzione, allo scopo di ridurre il tempo chirurgico e velocizzare la riabilitazione. Tuttavia, a causa della condizione deficitaria dei tessuti molli, il rischio di instabilità dell'impianto va tenuto in considerazione.

Summary

The outstanding outcomes of total hip arthroplasty(THA) led to a substantial increase in the annual rate of these procedures, and to a broader indication to both younger and more active patients and to older individuals. There has also been a substantial increase in the incidence of periprosthetic fractures following total hip arthroplasty due to the growing number of longstanding implants, the ageing population of THA patients with poor bone quality and high fall risk, and the growing number of younger THA patients potentially prone to high-energy trauma. The Vancouver classification divides periprosthetic fractures into three main categories: trochanteric fractures (A), fractures around or just below the stem(B), and fractures well below the stem(C). The majority of type A fractures deserves conservative treatment, while open reduction and internal fixation (ORIF) is the treatment of choice for type C fractures. Type B fractures are further categorized into three groups. B1 fractures involve a well-fixed stem, and should be treated with ORIF. B2 are fractures around a loose stem, with adequate bone stock. Revision should be carried out using long-stem cementless implants, with the aim to bypass fracture site, and to gain distal fixation. Fracture fragments can subsequently be fixed to the stem with cerclage wires. In the past, cylindrical, nonmodular fully porous coated, cobaltchromium stems were extensively used, but recently tapered fluted modular

Indirizzo per la corrispondenza:
Giovanni Pignatti
Dipartimento Rizzoli Sicilia
S.S. 113 Km 246
90011 Bagheria (PA)
giovanni.pignatti@ior.it

titanium stems have been introduced. Due to the lower modulus of elasticity of titanium, these new implants has allowed to lower the incidence of intraoperative insertional fractures and the prevalence of postoperative thigh pain. Besides, modularity helps the surgeons to reconstruct hip biomechanics adequately. Titanium modular stems should be ideally used even in B3 fractures, involving a loose stem with poor bone stock. In elderly patients proximal femoral support can be augmented by using strut grafts. In selected low demanding older patients, with severe bone loss, proximal femoral reconstruction can be considered, with the aim to reduce surgical time and to allow faster rehabilitation. Nonetheless, since soft tissue deficiency, implant stability remain a concern

Introduzione

L'enorme successo clinico dell'intervento di protesi d'anca ha determinato una progressiva estensione della indicazione a pazienti sempre più giovani, mentre i progressi nelle tecniche anestesiologiche hanno permesso di sottoporre a questo intervento pazienti sempre più anziani. Di pari passo è incrementata l'incidenza delle fratture periprotesiche, sia a causa dell'aumento del numero di protesi primarie e di revisioni, ma anche a causa del sostanziale ampliamento della forbice di età dei pazienti protesizzati. Infatti, se da una parte vi è una popolazione crescente di pazienti protesizzati in giovane età, che svolgono normalmente attività fisiche più impegnative e sono maggiormente soggetti al rischio di traumi ad alta energia, dall'altro aumenta il numero di pazienti anziani protesizzati e riprotesizzati, a maggior rischio di caduta e con scadente qualità ossea.
Il problema assume pertanto un notevole rilievo dal punto di vista epidemiologico, e benché l'incidenza riportata sia variabile tra lo 0,1 ed il 4%, è generalmente atteso un sostanziale incremento del tasso di fratture periprotesiche nei prossimi anni [1].

Classificazione delle fratture periprotesiche

Le fratture periprotesiche vengono convenzionalmente suddivise in intraoperatorie e postoperatorie.
La classificazione generalmente più accettata è quella di Vancouver, che tiene in considerazione oltre al sito di frattura, anche la qualità ossea e la residua stabilità dell'impianto [2]. Tale classificazione distingue le fratture periprotesiche in tre grandi gruppi, il gruppo A, che riguarda le fratture trocanteriche, il gruppo B che interessa le fratture intorno allo stelo, ed il gruppo C, che riguarda le fratture francamente distali rispetto all'apice dello stelo femorale. Il gruppo A è ulteriormente suddiviso in $A_{GT,}$ fratture che coinvolgono il grande trocantere, e A_{LT}, fratture che coinvolgono il piccolo trocantere.
Il gruppo B rappresenta circa l'80% delle fratture periprotesiche e comprende il sottogruppo B1, che riguarda fratture adiacenti uno stelo femorale stabile, il sottogruppo B2, che comprende fratture adiacenti uno stelo femorale instabile o francamente mobilizzato, ed il sottogruppo B3, che riguarda le fratture adiacenti uno stelo femorale mobilizzato con scarso bone stock residuo.

Principi di trattamento

Le fratture del tipo A sono più spesso intraoperatorie, possono essere trattate conservativamente, specie quelle interessanti il piccolo trocantere, oppure vengono sottoposte a sintesi chirurgica con placche a uncino e/o cerchiaggi, se interessanti il gran trocantere.
Le fratture del tipo C sono suscettibili di sintesi chirurgica con placca, viti e cerchiaggi.
Le fratture di tipo B1 sono anch'esse meritevoli di sintesi con placca viti e cerchiaggi, mentre la strategia chirurgica deve essere pianificata più accuratamente nel caso di fratture di tipo B2/B3.
In particolare, in caso di fratture di tipo B2, quindi con buon bone stock residuo, la scelta dovrà ricadere sulla revisione con stelo lungo non cementato. Se ci si trova di fronte ad una frattura di tipo B3, quindi con scarso bone stock residuo, l'impianto deve essere valutato sulla base dell'età del paziente.
Un punto critico è l'esatta distinzione fra i sottogruppi del gruppo B, in particolare l'errore che più facilmente si compie è quello di considerare stabile uno stelo che non lo è, assegnando una categoria B1 ad una frattura periprotesica che dovrebbe invece essere classificata come B2. La sintesi con placca e viti, indicata per il tipo B1, è di fatti destinata a sicuro fallimento in caso di fratture B2 [3]. Per tale ragione è fondamentale la comparazione dei radiogrammi con i precedenti e, in caso di dubbio, l'attenta valutazione intraoperatoria della stabilità dello stelo [4].
Le fratture di tipo B2-B3 rappresentano la grande maggioranze delle fratture nel gruppo B.
Nelle fratture di tipo B2, quindi con stelo femorale mobilizzato ma sufficiente bone stock, l'approccio chirurgico dovrà

prevedere la revisione dello stelo utilizzando uno stelo lungo non cementato. L'obiettivo di questa chirurgia è infatti duplice, ovvero la guarigione della frattura ma anche la realizzazione di un nuovo impianto protesico il più possibile longevo. La scelta dello stelo non cementato consente di bypassare il focolaio di frattura, evitando che il cemento stesso impedisca la saldatura della frattura. Il disegno di tali steli è conico con delle scanalature che permettono la presenza di alette longitudinali con funzione antirotatoria, La stabilità dell'impianto è garantita se si riesce ad ottenere un fit di 5 cm o di almeno due volte il diametro femorale distalmente al focolaio di frattura [5-8]. I frammenti di frattura devono di solito essere separati per consentire l'adeguata visualizzazione ed il corretto *reaming* della porzione distale del femore, che dovrà consentire uno stabile *fit and fill* dello stelo da revisione. Questo obiettivo viene raggiunto sfruttando la rima di frattura ed estendendola in maniera da realizzare una via transfemorale ampia. Tramite tale approccio, che deve essere eseguito cercando di conservare al massimo le inserzioni muscolari al fine di preservare la vascolarizzazione e favorire pertanto i fisiologici processi di guarigione della frattura, è possibile rimuovere facilmente lo stelo femorale mobilizzato e garantire una piena visualizzazione del canale femorale distale. Il *reaming* del canale dovrà preferibilmente essere eseguito posizionando un cerchiaggio preventivo appena al di sotto del focolaio di frattura, al fine di prevenire la eventuale estensione distale della rima, che rappresenta la più frequente complicanza intraoperatoria di questa chirurgia.

Una volta impiantato lo stelo, la sintesi può essere completata attorno allo stelo femorale stesso utilizzando i cerchiaggi. Solo in casi selezionati si potrà valutare l'utilizzo di una stecca di osso omologo contrapposto per incrementare la stabilità del costrutto.

Come detto in precedenza, il disegno dello stelo deve essere conico scanalato, con alette che incrementino la stabilità rotazionale. Per molti anni sono stati privilegiati steli femorali in cromo cobalto con queste caratteristiche, monoblocco o con modularità del colletto, dotati di un esteso rivestimento poroso. Tali dispositivi tuttavia hanno dimostrato alcuni punti deboli, in particolare il maggiore tasso di fratture femorali inserzionali, la maggiore incidenza di

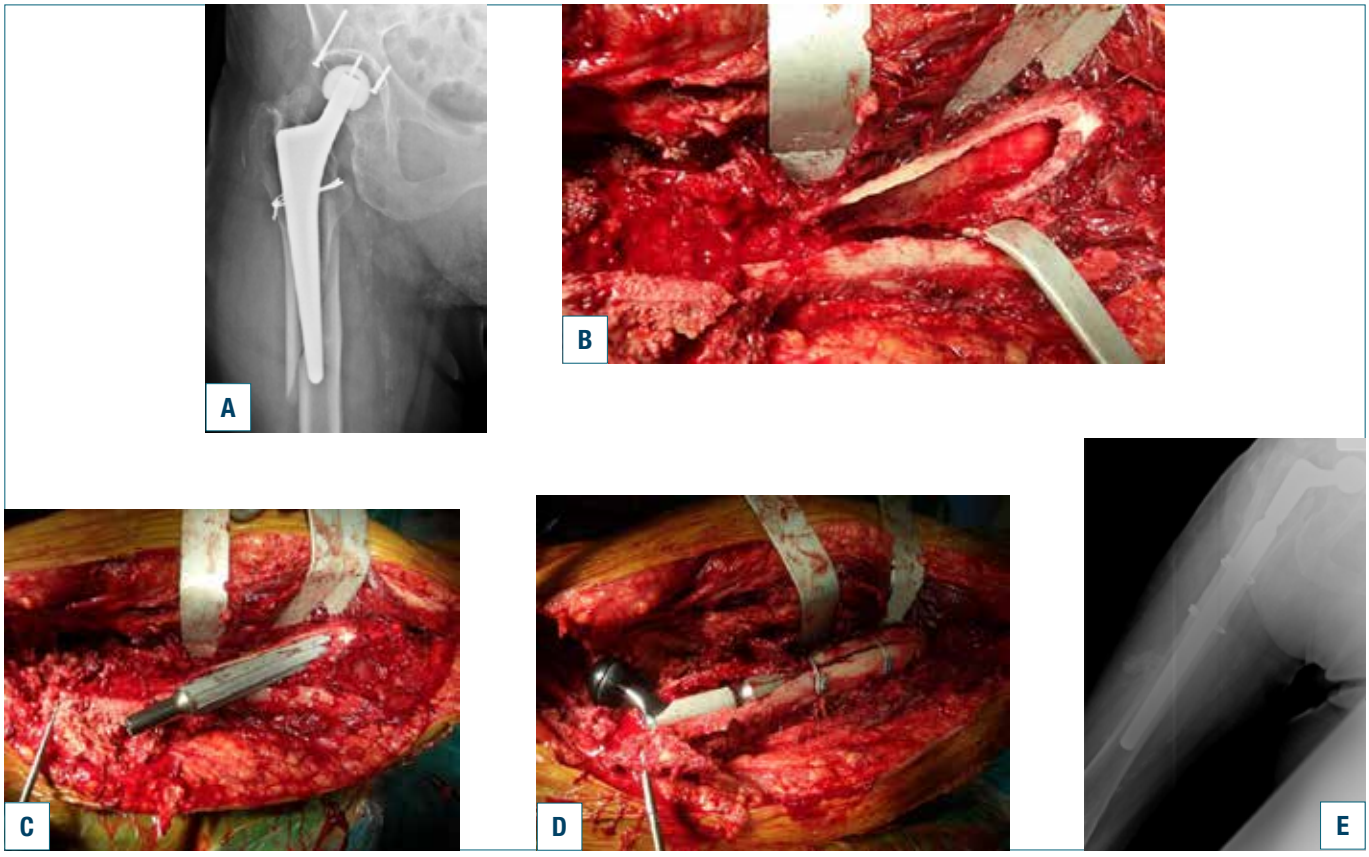

Figura 1: A) frattura periprotesica tipo B2 in paziente di 84 anni; **B)** via transfemorale per al rimozione dell'impianto; **C)** inserzione della porzione distale dello stelo modulare in titanio; **D)** reinserzione dei frammenti di frattura con cerchiaggi; **E)** radiografia di controllo a 5 anni.

dolore di coscia e l'incremento dello stress shielding [9-11].
I risultati più recenti hanno peraltro dimostrato la superiorità di una diversa generazione di impianti, ovvero steli conici scanalati in titanio, dotati di una modularità a livello del corpo dello stelo, e di una elevata rugosità di superficie in grado di favorire il *bone-ingrowth.* La modularità di questa categoria di impianti ne determina la estrema versatilità, rendendoli particolarmente adatti al trattamento della fratture periprotesiche [12-16]. Il differente modulo di elasticità del titanio rispetto al cromo cobalto rende tali steli meno rigidi. In particolare, gli steli conici modulari in titanio hanno dimostrato un minor tasso di fratture intraoperatorie, e migliori risultati in termini di stabilità e dolore di coscia [17] (Fig. 1).
Nel caso di fratture di tipo B3 bisogna tenere in considerazione la scadente qualità ossea. Benchè l'obiettivo finale sia lo stesso che nelle fratture B2, ovvero il raggiungimento di un sufficiente fit distale, lo scarso bone stock residuo rappresenta un ostacolo di difficile risoluzione.
Sebbene anche in questi casi dovrebbe essere privilegiata la revisione con steli conici modulari in titanio, eventualmente impiegando stecche ossee omologhe contrapposte per compensare lo scarso bone stock femorale, esistono altre possibilità.
Più specificamente, le condotte chirurgiche devono essere messe in relazione all'età ed alle aspettative del paziente. Nei pazienti giovani può essere considerata l'opzione della protesi composita. Anche in questo caso verranno preferibilmente impiegati steli conici modulari in titanio, la fissazione potrà essere cementata, non cementata, oppure ibrida. Tale tecnica risulta particolarmente complessa, comporta la disponibilità di innesti ossei massivi omologhi, ed è gravata da un discreto tasso di complicanze tra cui il riassorbimento o la pseudoartrosi dell'innesto [18].
Nei pazienti più anziani e con notevole deficit osseo si deve valutare l'utilizzo di una protesi da ricostruzione tumorale: tale approccio consente di ridurre i tempi chirurgici, di superare il problema della scarsa qualità ossea residua, di consentire un rapido recupero dell'autonomia deambulatoria, che è particolarmente importante in questi pazienti. In caso di contemporanea revisione acetabolare, è consigliabile ricorrere alla doppia mobilità per aumentare la stabilità dell'impianto, negativamente influenzata dalla deficitaria condizione dei tessuti molli e dal più complesso ripristino delle inserzioni muscolari sulla megaprotesi. I dati sui risultati a medio-lungo termine di questo tipo di ricostruzione in pazienti non oncologici sono scarsi, e rimangono molti dubbi circa il rischio dell'instabilità [19].
L'utilizzo di steli a fissazione cementata deve essere evitato, in quanto gravato da un elevato tasso di complicanze, e può essere considerato esclusivamente in pazienti anziani con osteopenia elevata [20].

In conclusione, si può affermare che la revisione nelle fratture femorali periprotesiche deve essere eseguita utilizzando steli conici modulari in titanio non cementati, in grado di ridurre il tasso globale di complicanze di questa chirurgia e di consentire, grazie alla modularità, una ricostruzione più semplice e accurata dell'anatomia femorale. L'utilizzo di steli cementati non trova indicazione se non in casi particolari. Gli innesti ossei massivi omologhi rappresentano una utile alternativa per contrastare lo scarso bone stock residuo. Nei pazienti anziani con notevole deficit osseo può essere preso in considerazione l'utilizzo di protesi da ricostruzione, anche per consentire un più rapido ripristino dell'autonomia deambulatoria, tuttavia i risultati di questa tecnica in pazienti non oncologici sono incerti.

Bibliografia

1 Frenzel S, Vécsei V, Negrin L. *Periprosthetic femoral fractures--incidence, classification problems and the proposal of a modified classification scheme*. Int Orthop 2015;39:1909-20.
2 Masri BA, Meek RMD, Duncan CP. *Periprosthetic fractures evaluation and treatment*. Clin Orthop. Rel. Re. 2004:80-95.
3 Lindahl H, Malchau H, Odén A, et al. *Risk factors for failure after treatment of a periprosthetic fracture of the femur*. J Bone Joint Surg Br 2006;88:26-30.
4 Pike J, Davidson D, Garbuz D, Duncan CP, et al. *Principles of treatment for periprosthetic femoral shaft fractures around well-fixed total hip arthroplasty*. J Am Acad Orthop Surg 2009;17:677-88.
5 Lewallen DG, Berry DJ. *Periprosthetic fracture of the femur after total hip arthroplasty: treatment and results to date*. Instr Course Lect 1998;47:243-9.
6 Larson JE, Chao EY, Fitzgerald RH. *Bypassing femoral cortical defects with cemented intramedullary stems*. J Orthop Res Off Publ Orthop Res Soc 1991;9:414-21.
7 Greidanus NV, Mitchell PA, Masri BA, et al. *Principles of management and results of treating the fractured femur during and after total hip arthroplasty*. Instr Course Lect 2003;52:309-22.
8. Moazen M, Mak JH, Etchels LW, et al. *Periprosthetic femoral fracture--a biomechanical comparison between Vancouver type B1 and B2 fixation methods*. J Arthroplasty 2014;29:495-500.
9 Weeden SH, Paprosky WG. *Minimal 11-year follow-up of extensively porous-coated stems in femoral revision total hip arthroplasty*. J Arthroplasty 2002;17:134-7.
10 Meek RMD, Garbuz DS, Masri BA, et al. *Intraoperative fracture of the femur in revision total hip arthroplasty with a diaphyseal fitting stem*. J Bone Joint Surg Am 2004;86-A(3):480-5.
11 Krishnamurthy AB, MacDonald SJ, Paprosky WG. *5- to 13-*

year follow-up study on cementless femoral components in revision surgery. J Arthroplast 1997;12:839-47.

12 Munro JT, Garbuz DS, Masri BA, et al. *Tapered fluted titanium stems in the management of Vancouver B2 and B3 periprosthetic femoral fractures*. Clin Orthop 2014;472:590-8.

13 Rodriguez JA, Deshmukh AJ, Robinson J, et al. *Reproducible fixation with a tapered, fluted, modular, titanium stem in revision hip arthroplasty at 8-15 years follow-up*. J Arthroplasty 2014;29:214-8.

14 Abdel MP, Lewallen DG, Berry DJ. *Periprosthetic femur fractures treated with modular fluted, tapered stems*. Clin Orthop 2014;472:599-603.

15 Amanatullah DF, Howard JL, Siman H, et al. *Revision total hip arthroplasty in patients with extensive proximal femoral bone loss using a fluted tapered modular femoral component*. Bone Jt J 2015;97-B(3):312-7.

16 Van Houwelingen AP, Duncan CP, Masri BA, et al. *High survival of modular tapered stems for proximal femoral bone defects at 5 to 10 years followup*. Clin Orthop Rel Res 2013;471:454-62.

17 Abdel MP, Cottino U, Mabry TM. *Management of periprosthetic femoral fractures following total hip arthroplasty: a review*. Int Orthop 2015;39:2005-10.

18 Babis GC, Sakellariou VI, O'Connor MI, et al. *Proximal femoral allograft-prosthesis composites in revision hip replacement: a 12-year follow-up study*. J Bone Joint Surg Br 2010;92:349-55.

19 Colman M, Choi L, Chen A, et al. *Proximal femoral replacement in the management of acute periprosthetic fractures of the hip: a competing risks survival analysis*. J Arthroplasty 2014;29:422-7.

20 Tower SS, Beals RK. *Fractures of the femur after hip replacement: the Oregon experience*. Orthop Clin North Am 1999;30:235-47.

Giornale Italiano di Ortopedia e Traumatologia
2018;44(Suppl. 1):S163-S167

D. Maglione
M. Magnani
D. Priano
F. Randelli

Centro di Chirurgia dell'Anca e Traumatologia, I.R.C.C.S. Policlinico San Donato, San Donato Milanese, Milano

Infezioni dei mezzi di sintesi: placche

Infection after fracture fixation: plates

Riassunto

Le infezioni dopo osteosintesi con placca rappresentano una grave complicazione della moderna traumatologia. L'incidenza è maggiore di quanto si pensi e sono noti vari fattori di rischio.
Si tratta spesso di infezioni mantenute da un biofilm e quindi difficili da diagnosticare e trattare.
L'indicazione è chirurgica.
La chirurgia varia dalla semplice esplorazione con prelievo di materiale a scopo diagnostico associato a debridement e ritenzione dei mezzi di sintesi a chirurgie aggressive di rimozione mezzi di sintesi, asportazione di focolai ossei infetti e tecniche ricostruttive interne o esterne.
Gli autori descrivono i passaggi classificativi, diagnostici e terapeutici essenziali per il trattamento di questa grave complicanza.

Parole chiave: infezione, placche, orif, osteosintesi

Summary

Infections after plate fixation represent a serious complication of modern traumatology: incidence is greater than expected and various risk factors are supposed to be involved.
Biofilm sustained most of infections causing difficulty in diagnosis and treatment, so that the indication is often surgical.
Surgery varies from a diagnostic and therapeutic procedure without removing plates to a more aggressive surgery. The first one consist of exploration to take a sample and debridement, the second one aim at removing implants, removing infected bone foci with internal or external reconstructive techniques.
The authors describe the classification, diagnostic and therapeutic steps of plates infections.

Key words: *infection, plates, orif, osteosynthesis*

Introduzione

Le complicanze settiche in seguito ad osteosintesi rappresentano uno dei problemi maggiori della traumatologia moderna [1].

Un' infezione ha spesso un forte impatto sia sociale che economico poiché può determinare gravi esiti fino alla perdita permanente della funzionalità dell'arto e, talvolta, l'amputazione. Richiede lunghi ricoveri con necessità di dispendiose e prolungate terapie.

Le infezioni in traumatologia sono spesso alimentate da batteri in grado di generare un biofilm, una matrice polisaccaridica ed extracellulare in grado di contenere ampie colonie batteriche e di aderire tenacemente alle superfici metalliche come ad esempio una placca. Il Biofilm non è vascolarizzato e ciò compromette da un lato l'efficacia del sistema immunitario a svolgere il suo ruolo e dall'altro l'impossibilità ad una terapia antibiotica realmente efficace [2]. Il biofilm batterico può formarsi molto velocemente e matura in pochi giorni o settimane dopo le quali diventa stabile e impossibile da eradicare se non con la rimozione del mezzo di sintesi al quale è adeso.

Il tutto si instaura in una lesione ossea, la frattura, in via di guarigione, che necessita di un'adeguata e prolungata stabilità. Facile capire perché, una delle cause di non guarigione, spesso subdola, di una frattura, sia rappresentata proprio dalle infezioni.

Indirizzo per la corrispondenza:
Daniela Maglione
Centro di Chirurgia dell'Anca e Traumatologia, I.R.C.C.S. Policlinico San Donato
piazza Malan, 1
20097 San Donato Milanese
danielamaglione@gmail.com

Classificazione

"È incredibile come all'interno di tutti i lavori in cui le infezioni vengono menzionate, il termine infezione non venga mai pronunciato" così scriveva Arens all'interno di un articolo scientifico pubblicato nel 1996 con l'idea che una corretta e riconosciuta definizione di tale complicanza potesse rappresentare il primo passo verso un adeguato e sistematico modello diagnostico-terapeutico.

Da questa frase sono passati ormai più di vent'anni ed ancora in letteratura è possibile imbattersi in svariate definizioni e classificazioni che rendono ancora meno chiaro un argomento già complesso.

La classificazione ancora oggi più utilizzata è quella proposta nel 1980 da Willineger e Roth, basata sul tempo di insorgenza della sintomatologia in seguito ad una riduzione e sintesi. In base a questa classificazione si riconoscono:

- infezioni acute, entro 2 settimane dall'intervento;
- infezioni ritardate, tra le 3 e le 10 settimane;
- infezioni tardive, oltre le 10 settimane.

Un'ulteriore classificazione prende in considerazione la sede di origine dell'infezione: esogena, contigua, ematogena. Importante risulta inoltre, come esposto da Cierny e McPherson, considerare la condizione fisiopatologica generale dell'ospite, il paziente [1].

Di particolare interesse clinico è la classificazione ICS (Infezione-Callo osseo-Stabilità della sintesi) che valuta tre parametri: infezione (I), progressione del callo osseo (C) e la stabilità della sintesi(S). Questa classificazione è stata introdotta per la prima volta in Italia nel 2001. Rappresenta una classificazione di semplice utilizzo in grado di guidare il trattamento delle infezioni associate ai mezzi di sintesi [3].

Risulta evidente come sia complesso districarsi all'interno di classificazioni così variabili ed eterogenee presenti in letteratura. Pertanto alcuni autori, con la partecipazione e la coordinazione di AO Foundation, hanno sviluppato una Consensus basata su quattro punti cardinali: classificazione, localizzazione, terminologia e diagnostica [4].

Epidemiologia

Non è possibile reperire dalla recente letteratura la reale incidenza delle infezioni in seguito a fissazione interna specifica con placca. Nonostante ciò, deducendo alcuni dati da lavori recenti [5-7], è possibile dedurre una stima approssimativa sull'incidenza delle infezioni nella sintesi con placche. Sembra attestarsi genericamente intorno all'incredibile percentuale del 4,88%. Da tenere però in considerazione la disomogeneità dei criteri valutativi e dei diversi siti anatomici considerati.

Vari fattori di rischio sono stati associati all'insorgenza di infezione in seguito a riduzione aperta e sintesi interna. Sono riportati in Tabella I. Per altri, non riportati in tabella, non vi è ancora un vero consenso in letteratura e si tratta di: consumo di alcolici, anamnesi positiva per patologie cardiovascolari, un grado ASA >3 e concomitanza di un infezione da HIV [5 7 8 2 9].

Al contrario l'uso di una profilassi antibiotica preoperatoria costituisce un chiaro fattore di protezione [7 2].

Tabella I. Fattori di rischio di infezione in seguito a riduzione e sintesi di frattura.

Fattori di rischio di infezione post-operatoria	
Tipo di frattura secondo la classificazione di Gustillo& Andersen [8 7 2]	Maggior rischio di infezione per Grado 3
Fumo di sigaretta [7 8 2]	Per diminuzione del microcircolo. Netto miglioramento in caso di sospensione del fumo di sigaretta dal momento della frattura o nei giorni immediatamente successivi
Diabete mellito [8 7 2]	Alterazione del microcircolo
Obesità [5 8 7 2]	Aumento del rischio in caso di BMI > 30 Kg/m^2
Durata intervento chirurgico [7]	Aumento del rischio direttamente proporzionale alla durata dell'intervento
Sesso maschile [8]	
Età del paziente [5 8]	Aumento del rischio se > 50 anni
Formula leucocitaria [5 1 9 7]	Alterata conta dei neutrofili (> 75%)
Stabilizzazione iniziale con fissatore esterno [9]	

Diagnosi

La diagnosi di un'infezione, salvo nelle infezioni acute con fistola o secrezione purulenta, è, nella maggior parte dei casi, difficile. Bisogna considerare numerosi aspetti: l'anamnesi patologica remota e prossima del paziente, la presentazione clinica, gli esami di laboratorio, gli studi radiografici, TC, RM, Scintigrafici e, in primis, gli eventuali prelievi intra o post operatori. Alla luce di ciò, si intuisce come spesso non sia possibile basarsi su un solo parametro per effettuare la diagnosi, bensì si debbano integrarne alcuni tra loro.

L'anamnesi patologica remota e la situazione generale del paziente sono importanti al fine di capire se vi possa essere una situazione di immunocompromissione cronica (diabete, tumori, epatopatia, IRC, etc.) [10].

La clinica varia a seconda della sede anatomica, della qualità ossea e dello stato tessuti molli circostanti. Vi possono essere da subito segni di chiara infezione, quali la presenza di una fistola cutanea o la presenza di una secrezione purulenta attraverso la ferita chirurgica, o segni solo suggestivi di infiammazione (rubor, tumor, calor, dolor) che vengono accompagnati da un ritardo nella guarigione della ferita chirurgica o un innalzamento della temperatura sistemica [10 11]. A questa presentazione clinica si associano solitamente i microrganismi altamente virulenti. Talvolta però non è presente nessun segno acuto e l'unico elemento anomalo è il ritardo della guarigione fino, nel caso di sintesi interna con placche, alla rottura delle stesse. Questo accade in caso di infezione da microrganismi meno virulenti quale lo Staphyloccocco Epidermidis, che tende a dare infezioni ritardate [1].

L'ecografia, in mani esperte, risulta utile per l'identificazione di eventuali raccolte, consentendone inoltre l'aspirazione per eseguire un esame colturale, la conta dei globuli bianchi, l'esterasi e la percentuale di neutrofili [2].

I segni radiografici di infezione in una sintesi con placca sono tardivi, poco utili quindi nella diagnosi di infezione acuta. Rappresentano un ritardo di guarigione: la presenza di osteolisi, la mobilizzazione o rottura del mezzo di sintesi e un'estesa reazione periostale.

La TC, soprattutto nelle ricostruzioni 2D, consente un'ottima visualizzazione spaziale del focolaio di frattura (spesso ancora non fuso in caso di infezione tardiva) e la visualizzazione di eventuali sequestri [12].

La RM è attualmente poco utilizzata, nonostante sarebbe la metodica di prima scelta nella valutazione dei tessuti molli, a causa del gran numero di artefatti creati dal mezzo di sintesi.

La scintigrafia con Tecnezio 99 consente di valutare la presenza di un'osteomielite tramite la visualizzazione di iperemia, aumentata attività ossea e aumentata perfusione. Dal momento però che questi tre fenomeni si verificano anche durante il normale processo di riparazione ossea, è esposta ad un alto rischio di falsi positivi soprattutto nelle prime 6 settimane. Va detto che presenta un'accuratezza maggiore qualora si utilizzino leucociti marcati con indio-111 (l'utilizzo di leucociti marcati con gallio-67 o tecnezio-99 è meno accurato) ma essendo un esame molto lungo e complesso, risulta comunque meno efficiente rispetto alle altre opzioni [13].

La PET glucosio è stata a lungo considerata utile soltanto nel caso di tumori ad elevato metabolismo, ma, visto l'aumentato metabolismo della zona infetta, sembra avere in caso di infezioni su frattura una sensibilità vicina al 100% e una specificità di circa il 90% [13]. Il suo ruolo nella diagnosi di infezioni dei mezzi di sintesi è però ancora da stabilire [14].

Gli esami di laboratorio, seriati, sono i veri marker dell'infezione. In particolare il controllo della conta leucocitaria, della VES e della PCR presentano, rispettivamente, un valore predittivo positivo del 100%, 56% e 18% qualora si riscontri l'alterazione di 1, 2 o 3 valori ematici e un valore predittivo negativo dell'81,6% qualora siano tutti entro i range. Le emocolture, in caso di iperpiressia, trovano largo utilizzo, ma presentano alcuni limiti in quanto sono soggette a contaminazione e in quanto possono risultare negative anche in presenza di una chiara infezione locale [1 15 2].

Il prelievo dal sito della sospetta infezione è forse la metodica più dirimente. È importante sottolineare che il prelievo di materiale superficiale, come ad esempio dalla fistola o l'esame dell'essudato, presenta una bassa specificità e sensibilità. Sono quindi da preferirsi campioni bioptici di tessuto osseo, essudato peri-lesionale, liquido sinoviale e l'esame colturale derivato del mezzo di sintesi dopo sonicazione. Fondamentale sospendere la terapia antibiotica 2 settimane prima dei prelievi per colturali. L'esame istologico infine consente di discriminare tra un'infezione acuta e cronica e di confermare la presenza di tessuto necrotico e di identificare funghi e micobatteri, altrimenti difficilmente identificabili [14].

Trattamento

L'obiettivo principale del trattamento delle infezioni su osteosintesi è la guarigione della frattura.

Spesso però la frattura potrà guarire solo dopo aver debellato l'infezione. E comunque l'infezione andrà prima o poi debellata.

Se la frattura è stabilizzata e i mezzi di sintesi tengono si tenta di far guarire la frattura senza toglierli.

Il trattamento si basa su 3 pilastri:

1. debridement chirurgico;
2. terapia antibiotica mirata;
3. rimozione dell'impianto quando e non appena possibile [16].

Il trattamento antibiotico può essere sia sistemico che locale.

Fondamentale, come in ogni infezione, isolare il germe responsabile.

Per quanto riguarda la terapia *sistemica* gli obiettivi possono essere diversi. Nel caso di esecuzione di debridement chirurgico con rimozione/sostituzione del mezzo di sintesi (rimozione radicale del biofilm) è fondamentale poter impostare una terapia antibiotica mirata per almeno 6 settimane (via endovenosa almeno due settimane per poi, se il batterio lo consente, essere sostituita con una orale per altre quattro settimane).

In caso di necessità di mantenere in sede i mezzi di sintesi, invece, si può decidere di controllare l'infezione fino a

quando la frattura risulterà guarita per poi poter asportare i mezzi di sintesi con il loro biofilm. In quest'ultimo caso la durata del trattamento dipenderà innanzitutto dal tempo di guarigione e stabilizzazione della frattura a cui andranno a sommarsi ulteriori 4-6 settimane in seguito alla rimozione dei mezzi di sintesi [1 7].

La terapia antibiotica *locale* attualmente si avvale di gentamicina, tobramicina, vancomicina e cefalosporine che vengono veicolati tramite carrier riassorbibili o non riassorbibili. Comunemente gli antibiotici vengono introdotti all'interno di cemento non riassorbibile. Non bisogna dimenticare però che il cemento, una volta esaurita la funzione "antibiotica", può rappresentare un'ulteriore superficie di adesione batterica. Quindi il cemento andrebbe poi rimosso.

I carrier riassorbibili, invece, possono veicolare diversi antibiotici senza la necessità di essere in seguito rimossi.

La classificazione di Willineger e Roth consente di decidere il trattamento più adeguato considerando il tempo di insorgenza della sintomatologia.

In corso di infezioni acute il mezzo di sintesi è stabile e il biofilm probabilmente non sarà ancora maturo e, per tale motivo, si tende a mantenere in sede il mezzo di sintesi, ad eseguire una meticolosa toilette chirurgica ed a somministrare una terapia antibiotica sistemica in base ai colturali ottenuti. Questa opzione per le infezioni precoci risulta essere la scelta migliore soprattutto se in seguito alla guarigione si procede con una rimozione del mezzo di sintesi al fine di evitare infezioni ricorrenti.

Esistono poi altri tipi di infezione acuta (e.g. infezione di chiodo endomidollare, osteosintesi già instabile, compromissione dei tessuti molli circostanti, paziente defedato, difficoltà di trattamento di determinati patogeni) in cui la scelta è quella di sostituire il mezzo di sintesi con una nuova placca o un fissatore esterno, più o meno temporaneo [1].

Il trattamento delle infezioni ritardate rappresenta un'area grigia nella quale l'algoritmo terapeutico appare meno definito.

Nel caso delle infezioni tardive, invece, diverse strategie di trattamento possono essere prese in considerazione. Queste vanno dal semplice debridement con rimozione di mezzi di sintesi fino a tecniche chirurgiche ricostruttive complesse. Si tratta di uno spettro di lesioni molto ampio. Il biofilm è certamente stabilizzato e quindi il rischio di recidiva o di presenza di un'osteomielite è elevato. La fase diagnostica è fondamentale. L'indicazione in questi casi è l'associazione tra debridement chirurgico, rimozione dei mezzi di sintesi, asportazione dell'osso infetto/necrotico, nuova sintesi (interna o esterna con trasporto osseo) o tecnica di Masquelet e terapia antibiotica prolungata. La tecnica di Masquelet, o tecnica di induzione delle membrane, prevede due step: inizialmente si posiziona uno spaziatore cementato stabilizzato da un fissatore esterno. Dopo 6-8 settimane si rimuove il cemento che viene sostituito da osso morcellizzato favorendo l'osteoinduzione e l'osteogenesi grazie alla vascolarizzazione delle membrane ed alla secrezione di fattori di crescita [18].

Nei casi più fortunati di infezione tardiva, qualora dallo studio radiografico e nel corso dell'intervento chirurgico la frattura dovesse apparire guarita, il mezzo di sintesi potrà solamente essere rimosso e la terapia antibiotica impostata.

Capitolo a se stante riguarda la biologia della frattura in caso di infezione. Chiaro che senza una buona biologia una frattura infetta, anche se bonificata, stenterà a guarire. L'utilizzo di innesti ossei antibiotizzati e fattori di crescita sono comuni nei casi di pseudoartrosi infetta.

Un altro aspetto peculiare dell'osteosintesi con placca è il rapporto con i tessuti molli in talune sedi anatomiche come il pilone tibiale ad esempio. Qui non di rado l'intervento di un chirurgo plastico determina la riuscita finale dei nostri trattamenti. Certo però che, in questi casi, l'infezione deve essere prima debellata.

Risulta evidente come non esista un'unica strategia standardizzata e accreditata tanto che diversi algoritmi terapeutici possono essere presi in considerazione. La classificazione ICS, ad esempio, permette di considerare differenti opzioni di trattamento, basate sulla possibilità di controllare l'infezione e nello stesso momento valutare l'efficacia della sintesi e l'evoluzione del callo osseo. Questi ultimi due punti, infatti, assumono una rilevante importanza nella decisione di mantenere in sede l'impianto.

Conclusioni

Le infezioni dopo osteosintesi con placca rappresentano una grave complicazione di difficile inquadramento ed esiti potenzialmente molto gravi.

In primis è fondamentale riconoscerle e classificarle. Quindi bisogna identificare i parametri essenziali per il loro trattamento quali lo stato del paziente, il batterio coinvolto e la sua risposta agli antibiotici, la stabilità della sintesi, la progressione del callo osseo, la presenza di una osteomielite e lo stato dei tessuti molli circostanti. Avuti in mano tutti i parametri si sceglierà, se possibile, di portare a guarigione la frattura sotto terapia antibiotica locale o sistemica adeguata e quindi rimuovere tutti i mezzi di sintesi e bonificare il sito, oppure, di rimuovere i mezzi di sintesi, bonificare in uno o due tempi e poi riottenere una propedeutica stabilità con una nuova sintesi interna od esterna coadiuvata da uno stimolo biologico adeguato, se necessario.

Bibliografia

1 Metsemakers WJ, Kuehl R, Moriarty TF, et al. *Infection after fracture fixation: current surgical and microbiological concepts*. Injury 2018;49:511-22.

2 Fang C, Wong TM, To KK, et al. *Infection after fracture osteosynthesis - Part I: Pathogenesis, diagnosis and classification*. J Orthop Surg (Hong Kong) 2017;25:1-13.

3 Romanò CL, Morelli I, Romanò D, et al. *ICS classification system of infected osteosynthesis: long-term results*. Injury 2018;49:564-9.

4 Metsemakers WJ, Morgenstern M, McNally M, et al. *Fracture-related infection: a consensus on definition from an international expert group*. Injury 2018;49:505-10.

5 Sun Y, Wang H, Tang Y, et al. *Incidence and risk factors for surgical site infection after open reduction and internal fixation of ankle fracture*. Medicine (Baltimore) 2018;97:e9901.

6 McQuillan TJ, Cai LZ, Corcoran-Schwartz I, et al. *Surgical site infections after open reduction internal fixation for trauma in low and middle human development index countries: a systematic review*. Surg Infect (Larchmt) 2018;19:254-63.

7 Zhu Y, Liu S, Zhang X, et al. *Incidence and risks for surgical site infection after adult tibial plateau fractures treated by ORIF: a prospective multicentre study*. Int Wound J 2017;14:982-8.

8 Kortram K, Bezstarosti H, Metsemakers W-J, et al. *Risk factors for infectious complications after open fractures; a systematic review and meta-analysis*. Int Orthop 2017;41:1965-82.

9 Parkkinen M, Madanat R, Lindahl J, et al. *Risk factors for deep infection following plate fixation of proximal tibial fractures*. J Bone Jt Surg 2016;98:1292-7.

10 Patzakis MJ, Zalavras CG. *Chronic posttraumatic osteomyelitis and infected nonunion of the tibia: current management concepts*. J Am Acad Orthop Surg 2005;13:417-27.

11 Hannigan GD, Pulos N, Grice EA, et al. *Current concepts and ongoing research in the prevention and treatment of open fracture infections*. Adv Wound Care 2015;4:59-74.

12 Ledermann HP, Kaim A, Bongartz G, et al. *Pitfalls and limitations of magnetic resonance imaging in chronic posttraumatic osteomyelitis*. Eur Radiol 2000;10:1815-23.

13 Love C, Palestro CJ. *Nuclear medicine imaging of bone infections*. Clin Radiol 2016;71:632-46.

14 Osmon DR, Berbari EF, Berendt AR, et al. *Diagnosis and management of prosthetic joint infection: Clinical practice guidelines by the infectious diseases Society of America*. Clin Infect Dis 2013;56:1-25.

15 Morgenstern M, Moriarty TF, Kuehl R, et al. *International survey among orthopaedic trauma surgeons: Lack of a definition of fracture-related infection*. Injury 2018;49:491-6.

16 Hellebrekers P, Leenen LPH, Hoekstra M, et al. *Effect of a standardized treatment regime for infection after osteosynthesis*. J Orthop Surg Res 2017;12:1-11.

17 Fang C, Wong TM, To KKW, et al. *Infection after fracture osteosynthesis - Part II: Treatment*. J Orthop Surg 2017;25:1-11.

18 Morelli I, Drago L, George DA, et al. *Masquelet technique: myth or reality? A systematic review and meta-analysis*. Injury 2016;47:S68-S76.

19 Zhang X, Zhan X, Zou P, et al. *Factors related to infection after fixation in the process of late healed bone fracture*. Exp Ther Med 2017;14;1126-30.

Giornale Italiano di Ortopedia e Traumatologia
2018;44(Suppl. 1):S168-S170

F. Alberghina
A. Andreacchio

Ortopedia e Traumatologia Pediatrica
Ospedale Regina Margherita, Torino

La trazione a filo trans-olecranico è ancora attuale?

Is trans-olecranon wire traction still current?

Riassunto

A causa dell'estesa diffusione del pinning percutaneo e del prolungato periodo di ricovero che la trazione a filo trans-olecranico richiede, tale metodica, sebbene sia stata descritta come sicura e affidabile, trova sempre meno indicazione nel trattamento delle fratture sovracondiloidee dell'omero in età pediatrica.

Parole chiave: frattura sovracondiloidea dell'omero, Gartland, trazione trans-olecranica, gomito

Summary

Because of the wide diffusion of percutaneous pinning and the long stay at hospital that trans-olecranon traction requires, this method, although it has been described as safe and reliable, it is increasingly less indicated in the treatment of supracondylar fractures of the humerus in children.

Key words: *supracondylar humerus fracture, Gartland, trans-olecranic traction, elbow, children*

Le fratture sovracondiloidee dell'omero rappresentano le fratture del gomito più comuni in età pediatrica, e le complicanze ad esse associate sono frequenti (deficit vascolo-nervosi, difficoltà ad ottenere e mantenere la riduzione, rigidità e/o varismo post-traumatici) [1 2].

Anche le manovre riduttive ripetute per fratture altamente scomposte o irriducibili possono aumentare il gonfiore quindi peggiorare lo stato dei tessuti molli, predisponendo all'insorgenza di complicanze vascolo-nervose e cutanee [3].

Diversi autori affermano che un'adeguata riduzione precoce, un limitato insulto dei tessuti molli e una fissazione stabile rappresentano i principali fattori prognostici per questo tipo di lesioni [4 5].

La riduzione a cielo chiuso e la stabilizzazione con fili di Kirschner (pinning percutaneo) rappresentano il trattamento di scelta per le fratture scomposte di tipo Gartland II-III [2].

I primi studi riguardanti l'utilizzo della trazione risalgono a diversi decenni fa [6-8]. Due principali varianti di tale metodica sono state descritte in letteratura: la trazione a pelle descritta da Dunlop e quella trans-scheletrica realizzabile per mezzo di filo di Kirschner trans-olecranico o vite olecranica [3 9-12] (Fig. 1). Sebbene la trazione sia stata descritta come una metodica sicura e affidabile, il suo utilizzo si è sempre più ridotto a causa dell'eccessivo periodo di ricovero che essa richiede [3]. Il razionale della sua applicazione consiste nel mantenere l'arto leso in scarico favorendo una più rapida riduzione del gonfiore. Inoltre, in caso di dubbia vascolarizzazione, la valutazione clinica è più facile, vista l'assenza di un dispositivo di immobilizzazione (gesso).

L'applicazione di una trazione trans-scheletrica trova indicazione nel trattamento iniziale delle fratture complicate e in particolare nei casi di procrastino della riduzione, in caso di gonfiore importante del gomito e dopo aver eseguito ripetuti tentativi infruttuosi di riduzione di una frattura instabile [3 9 13 14]. Tuttavia, l'esperienza del chirurgo rimane il fattore decisionale più importante [13].

Nello studio di Pirone et al., il mantenimento del segmento fratturato in trazione

Indirizzo per la corrispondenza:
Antonio Andreacchio
Ortopedia e Traumatologia Pediatrica
Ospedale Regina Margherita
Piazza Polonia, 94
10126 Torino
a.andreacchio@libero.it

Figura 1. Paziente di 5 anni con arto superiore destro in trazione a filo trans-olecranico.

trans-scheletrica per un periodo di 2-3 settimane è stato indicato in caso di irriducibilità della frattura [3].
Mehlman et al. raccomandano nelle fratture complicate non immediatamente riducibili un periodo di trazione prima della riduzione a cielo aperto [15].
Alburger et al. hanno proposto, per tutte le fratture sovracondiloidee scomposte, l'applicazione di una trazione a pelle per 3-5 giorni prima della manovra riduttiva, registrando un tasso di fallimento della riduzione nel 19% dei casi [16].
Pirone et al. [3] hanno confrontato i risultati del trattamento di 320 pazienti con frattura sovracondiloidea tipo II-III. La più alta percentuale di successo (78%) è stata ottenuta con la riduzione a cielo chiuso associata a sintesi percutanea con fili di Kirschner. La stessa percentuale di successo (67%) è stata ottenuta sia in pazienti trattati mediante trazione trans-scheletrica che in quelli sottoposti a riduzione a cielo aperto e sintesi interna. La percentuale di successo minore (51%) è stata osservata nel gruppo trattato mediante riduzione a cielo chiuso e confezionamento di apparecchio gessato. Lo stesso studio sottolinea due principali svantaggi dell'applicazione della trazione trans-scheletrica rispetto alla fissazione con fili di Kirschner: la maggiore durata del ricovero ospedaliero, ma anche un aumento del recurvato del gomito, provocato da un peristente tilt posteriore del frammento distale [3].
Un'altra complicanza frequentemente descritta è il cubito varo, riportata da Edman e Lund-Kristensen rispettivamente nel 4 e nel 18% dei pazienti trattati con trazione trans-olecranica a filo [17 18].
Angus et al. affermano che oltre il 90% delle fratture sovracondiloidee altamente scomposte possono essere trattate sia mediante riduzione chiusa e pinning percutaneo che con applicazione di trazione. Tuttavia la seconda ha un costo del 142% superiore a quello della prima metodica [10 13 14].
In merito ai risultati del trattamento di fratture Gartland III, in studi più recenti, non è stata evidenziata alcuna differenza in termini di cubito varo, iperestensione, perdita di riduzione, difetto di consolidazione, dolore, rigidità tra trazione trans-scheletrica e pinning percutaneo [AAOS 2014]. Inoltre non è stata evidenziata alcuna differenza significativa tra le due metodiche in termini di tassi di lesione iatrogena del nervo ulnare, infezioni e ischemia di Volkmann [AAOS 2014].
In conclusione, dall'analisi della letteratura e dall'esperienza personale, i vantaggi del pinning percutaneo, in termini di outcome clinico e funzionale, durata della degenza e compliance, sono tali da limitare l'indicazione alla trazione trans-olecranica, in casi veramente eccezionali ove problematiche di carattere anestesiologico obblighino il chirurgo a differire il trattamento della frattura di alcuni giorni.

Bibliografia

1 Young S, Fevang JM, Gullaksen G, et al. *Parent and patient satisfaction after treatment for supracondylar humerus fractures in 139 children: no difference between skeletal traction and crossed pin fixation at long-term followup*. Adv Orthop 2012;2012:958487.
2 Mulpuri K, Wilkins K. *The treatment of displaced supracondylar humerus fractures: evidence-based guideline*. J Pediatr Orthop 2012;32 :S143-52.
3 Pirone AM, Graham HK, Krajbich JI. *Management of displaced extension-type supracondylar fractures of the humerus in children*. J Bone Joint Surg Am 1988;70:641-50.
4 Boyd DW, Aronson DD. *Supracondylar fractures of the humerus: a prospective study of percutaneous pinning.* J Pediatr Orthop 1992;12:789-94.
5 Nacht JL, Ecker ML, Chung SMK, et al. *Supracondylar fractures of the humerus in children treated by closed reduction and percutaneous pinning*. Clin Orthop 1983;177:203-9.
6 Dunlop J. *Transcondylar fractures of the humerus in childhood*. J. Bone and Joint Surg 1939;21:59-73.
7 Smith FM. *Kirschner wire traction in elbow and upper arm injuries*. Am J Surg 1947;74:770-87.
8 Reinaerts HH, Cheriex EC. *Assessment of dislocation in the supracondylar fracture of the humerus, treated by overhead traction*. Reconstr Surg Traumatol 1979;17:92-9.
9 Dodge HS. *Displaced supracondylar fractures of the humerus in children--treatment by Dunlop's traction*. J Bone Joint Surg Am 1972;54:1408-18.

10 Sutton WR, Greene WB, Georgopoulos G, et al. *Displaced supracondylar humeral fractures in children. A comparison of results and costs in patients treated by skeletal traction versus percutaneous pinning*. Clin Orthop Relat Res 1992:81-87.
11 Sadiq MZ, Syed T, Travlos J. *Management of grade III supracondylar fracture of the humerus by straight-arm lateral traction*. Int Orthop 2007;31:155-8.
12 Rodriguez Merchan EC. *Supracondylar fractures of the humerus in children: treatment by overhead skeletal traction*. Orthop Rev 1992;21:475-82.
13 Ağuş H, Kalenderer O, Kayali C, et al. *Skeletal traction and delayed percutaneous fixiation of complicated supracondylar humerus fractures due to delayed or unsuccessful reduction and extensive swelling in children*. J Pediatr Orthop B 2002;11:150-4.
14 Berghausen T, Leslie BM, Ruby LK, et al. *The severely displaced pediatric supracondylar fracture of humerus treated by skeletal traction with olecranon pin*. Orthop Rev 1986;15:510-5.
15 Mehlman TC, Strub WM, Roy DR et al. *The effect of surgical timing on the perioperative complications of treatment of supracondylar humeral fractures in children*. J Bone Joint Surg Am 2001;83:323-32.
16 Alburger PD, Weidner PL, Randal RB. Supracondylar fractures of humerus in children. J Pediatr Orthop 1992;12:16-9.
17 Edman P, Lohr G. *Supracondylar fractures of the humerus treated with olecranon traction*. Acta Orthop Scand 1963;126:505-16.
18 Kristensen LJ, Vibild O. *Supracondylar fractures of the humerus in children*. Acta Orthop Scand 1976;47:375-80.
19 AAOS. The treatment of pediatric supracondylar humerus fractures evidence-based guideline and evidence report. Published 2011 by the American Academy of Orthopaedic Surgeons.

Giornale Italiano di Ortopedia e Traumatologia
2018;44(Suppl. 1):S171-S174

G. Rocca
G. Colasanto
A. De Venuto
A. Del Sal

SCDO Ortopedia e Traumatologia Pediatrica, Azienda Ospedaliero-Universitaria "Maggiore della Carità", Novara

Fratture sovracondiloidee di omero tipo gartland III: tecniche di riduzione

Humeral supracondylar fractures in children: techniques of reduction

Riassunto

La frattura sovracondiloidea dell'omero è la lesione più frequente del gomito del bambino. Nelle fratture scomposte di tipo Gartland III è indicato il trattamento chirurgico di riduzione e stabilizzazione della frattura. Esistono diverse tecniche di riduzione. La riduzione a cielo chiuso e la fissazione percutanea con due fili di Kirschner in posizione supina sul tavolo operatorio è la procedura più diffusa ed accettata. Altri autori prediligono una tecnica di riduzione a paziente prono sul tavolo operatorio, per una maggiore possibilità e facilità nel manipolare i frammenti, allo scopo di ottenere una riduzione più anatomica possibile. I fili di Kirschner possono essere posizionati entrambi per via laterale oppure incrociati. La riduzione open nei bambini, invece, risulta un'opzione di seconda scelta, da riservare a casi ben selezionati. Un'alternativa promettente, come ulteriore opzione di trattamento per le frattura sovracondiloidee complesse in età pediatrica, può essere rappresentata dall'associazione di una fissazione esterna laterale e di un pinning percutaneo.

Parole chiave: frattura sovracondiloidea, tecniche di riduzione, fili di Kirschner

Summary

Supracondylar humerus fracture is the most common elbow lesion in children. In case of completely displaced fractures type Gartland III, is indicated the surgical reduction and fixation of the fracture. There are many techniques of reduction. Closed reduction and pinning of completely displaced fractures with the patient in supine position is a widely accepted procedure. Others surgeons prefer a technique of reduction with patient in prone position because it is easier manipulate the fragments of fracture, to obtain an anatomic reduction. There are two techniques of fixation of the fracture: percutaneous pinning with lateral wires or use of crossed wires. The open reduction, in pediatric supracondylar humerus fractures, is a second option of tretament, for very selected cases. The introduction of lateral external fixation and lateral percutaneous pinning provide a promising alternative method for the treatment of humeral supracondylar fracture.

Key words: *supracondylar fracture, techniques of reduction, Kirschner wire*

Le fratture sovracondiloidee di omero sono la seconda frattura più frequente in età pediatrica, dopo quelle di avambraccio, e hanno un picco d'incidenza tra i 5 e gli 8 anni. È fondamentale una corretta gestione clinica di queste fratture, sia nell'immediato sia a distanza, potendo essere associate ad importanti complicanze vascolo-nervose, con una percentuale variabile in letteratura dal 5 al 19% (Cravino M) (Brown IC, 1995). Secondo la classificazione di Gartland, modificata da Wilkins, le fratture sovracondiloidee di tipo Gartland III sono completamente scomposte e si distinguono in tipo IIIA, se il frammento distale risulta dislocato postero-medialmente e IIIB, con dislocazione postero-laterale e prognosi peggiore per la maggiore incidenza di complicanze vascolo-nervose, data la contiguità dell'arteria omerale e del nervo mediano. Sono fratture che devono essere necessariamente sottoposte a trattamento chirurgico.

Il trattamento di scelta, universalmente riconosciuto, è rappresentato dalla riduzione incruenta e osteosintesi percutanea con fili di Kirschner, riservando la riduzione cruenta a casi particolari ben definiti. La procedura più diffusa e accettata in tutto il mondo è l'esecuzione della riduzione incruenta e fissazione con fili di Kirschner, a paziente supino sul tavolo operatorio (Wilkins KE, 1996). Il paziente, in anestesia

Indirizzo per la corrispondenza:
Gino Rocca
SCDO Ortopedia e Traumatologia Pediatrica
Azienda Ospedaliero-Universitaria Novara
rocca.gino@libero.it

generale, viene posto col braccio da operare fuori dal piano del letto, con spalla abdotta e gomito flesso di 90°, in modo da avere il braccio completamente libero al di fuori del letto e da poterlo eventualmente appoggiare sul piano dell'amplificatore di brillanza, allestito in campo sterile. La manovra di riduzione della frattura prevede una trazione progressiva e longitudinale lungo l'avambraccio, mentre l'assistente esercita una controtrazione a livello del terzo prossimale del braccio oppure a livello del cavo ascellare, fuori dal campo operatorio. Sempre sotto controllo ampliscopico, una volta sgranati i capi ossei, si procede con opportune manovre a correggerne la dislocazione mediale o laterale e, in seguito, si flette il gomito, generalmente in pronazione, per stabilizzare la frattura. Sarebbe opportuno verificare la corretta riduzione ottenuta sia nella proiezione antero-posteriore (AP) che laterale (LL), ruotando il braccio dell'apparecchio di brillanza e non quello del bambino. Si può così procedere alla stabilizzazione della frattura mediante due fili di Kirscnher (di diametro 1,6 o 1,8 mm, in base all'età del paziente), con utilizzo del trapano o di un mandrino a mano, per via percutanea e sotto controllo ampliscopico. Secondo i dati riportati in letteratura, la tecnica più sicura prevede l'infissione di entrambi i fili per via laterale, in direzione latero-mediale e disto-prossimale, partendo dall'epicondilo laterale, con un'inclinazione prossimale di circa 35-45°, possibilmente con una divergenza di circa 30° tra di loro e distanti circa 1 cm, in modo da aumentare la stabilità della sintesi (Cravino M). I fili dovrebbero puntare e superare la corticale opposta di 1-2 mm e non terminare nel canale midollare, a garanzia di una migliore tenuta. Controllata la frattura nelle due proiezioni AP e LL, si piegano e si tagliano i fili al di fuori della cute e si confeziona un apparecchio gessato brachio-metacarpale, con gomito flesso a 90° e avambraccio in posizione neutra. Dopo circa un mese, si procede alla rimozione del gesso e dei fili di Kirschner e a successivo controllo radiografico; viene così consigliata solo una mobilizzazione attiva del gomito, evitando mobilizzazioni passive e una fisioterapia troppo precoce, poiché la reazione antalgica potrebbe portare a un'ulteriore contrattura e rigidità delle strutture periarticolari e muscolari. Un'altra tecnica di stabilizzazione della frattura, una volta ottenuta la riduzione, prevede l'utilizzo di due fili di Kirschner incrociati, uno introdotto dall'epitroclea ed uno dall'epicondilo. Tale costrutto permette di ottenere una maggiore stabilità della sintesi, specie contro le forze rotazionali, riducendo il rischio di scomposizione secondaria della frattura, ma comporta un elevato rischio di lesioni iatrogene al nervo ulnare, con una percentuale che oscilla tra lo 0 e l'8%. I chirurghi che prediligono questo tipo di sintesi dovrebbero utilizzare degli accorgimenti ulteriori, per ridurre al minimo il rischio di lesioni iatrogene, quali la palpazione del nervo con il pollice che dovrebbe tenerlo spinto posteriormente, l'infissione del filo ulnare a gomito flesso a non più di 90° (determinando tale flessione uno scivolamento anteriore del nervo) ed eventualmente l'utilizzo di una mini-incisione per l'inserzione del filo a vista. Dagli ultimi studi di metanalisi, alcuni autori sostengono che possa essere ottimale l'introduzione di tre fili di K divergenti per via laterale, per ottenere una stabilità paragonabile a quella dei fili incrociati, ma senza rischio di lesioni iatrogene del nervo ulnare (Yuyan Na, 2018). Secondo altri autori, sarebbe ottimale l'infissione di due fili laterali per le fratture tipo IIB di Gartland e di due fili incrociati per le fratture tipo III e IV di Gartland (sottotipo aggiunto più recentemente per indicare una frattura col massimo grado d'instabilità, con interruzione sia della cerniera anteriore che posteriore), usando una mini-incisione per l'inserzione del filo mediale (Gyoguevara SQ, 2017). Un'altra tecnica di riduzione ed osteosintesi di fratture sovracondiloidee di omero tipo Gartland III prevede il posizionamento del piccolo paziente in posizione prona (De Pellegrin M). Si pone l'arto fratturato con la spalla abdotta di 90°, gomito flesso e avambraccio pendente libero dal supporto reggibraccio; il supporto, rappresentato da un insieme di teli rigidi, ha la funzione di agire da fulcro per favorire la riduzione della frattura e di evitare la compressione del fascio vascolo-nervoso. In tale posizione, la riduzione e la successiva osteosintesi sono facilitate dalla forza di gravità, che dispone la paletta omerale automaticamente sul piano sagittale corretto. L'operatore impugna la mano del paziente, mantenendo il gomito flesso tra 45° e 90° e applica una trazione longitudinale all'arto per recuperarne la lunghezza. L'assistente modifica la posizione dei frammenti applicando manualmente forze medializzanti o lateralizzanti; l'operatore può inoltre correggere anche minimi vizi rotazionali del frammento distale, ruotandolo, essendo l'avambraccio pendente e non in posizione iperflessa, come nella manovra di riduzione per il paziente a posizione supina. Controllata la riduzione ottenuta con l'amplificatore di brillanza, si procede a posizionare il primo filo dall'epicondilo omerale, non essendovi sul versante laterale il rischio di lesioni di strutture nobili. Viene in seguito infisso il filo mediale, stando anteriormente al solco ulnare accuratamente indentificato in precedenza, sempre sotto controllo ampliscopico; talora, si può ottenere l'infissione dei due fili incrociati, inserendo il secondo filo in senso prossimo-distale a partire dalla superficie radiale dell'omero. È preferibile che i fili vengano introdotti incrociandoli al di sopra della frattura, fino a raggiungere e perforare la corticale contro-laterale. Nella tecnica di riduzione descritta, tuttavia, risulta più difficile per l'anestesista il controllo delle vie aeree del bambino; la posizione prona, inolre, non risulta idonea in caso si renda necessario realizzare una riduzione open con accesso per via cubitale al gomito. Non

Figura 1. Frattura sovracondiloidea tipo Gartland III.

è neppure possibile posizionare il paziente prono nelle rare fratture sovracondiloidee in flessione, poiché risulterebbe difficile effettuare la manovra di riduzione.
La necessità di ridurre a cielo aperto una frattura sovracondiloidea di omero del bambino in letteratura varia dal 2,6 % al 28 % (Weinberg AM, 2002). Va riservata alle fratture esposte, ai casi con compromissione neuro-vascolare persistente dopo la riduzione della frattura e alle fratture irriducibili, nel 2-15% dei casi per interposizione del periostio o di fibre del muscolo brachiale a livello del focolaio di frattura, per edema importante o per presentazione tardiva oltre una settimana dal trauma (in caso di comorbilità associate o insuccesso di pregresso trattamento). Dalla letteratura, nessuno degli accessi chirurgici utilizzati appare nettamente superiore agli altri in termini di risultato radiografico o di outcome clinico (Stilli S). La tecnica a cielo aperto permette un controllo diretto dei capi di frattura e l'esplorazione delle strutture vascolo-nervose interposte e/o danneggiate, permettendo di ottenere una sintesi più precisa. Gli autori anglosassoni prediligono l'utilizzo degli accessi anteriore, antero-mediale e antero-laterale, sebbene più complessi, poiché permettono l'esplorazione diretta delle strutture vascolari e nervose eventualmente compromesse e risparmiano la cerniera periostale posteriore. Le vie posteriori evitano il rischio di danni alle strutture nobili vascolo-nervose, ma determinano una cicatrice chirurgica più estesa, un ampio scollamento periostale dei monconi, con rischio più elevato di un ritardo di consolidazione o di ossificazioni eterotopiche e un maggior danno a carico della cartilagine di accrescimento specie del condilo omerale. Nell'accesso posteriore, il paziente viene posizionato in decubito prono, si esegue un'incisione longitudinale posteriore fino a circa 7-8 cm prossimalmente all'articolazione del gomito e si procede a identificare ed isolare il nervo ulnare. Una volta esposto il tendine tricipitale fino alla sua giunzione muscolo-tendinea, è possibile seguire diverse opzioni: sezionare il tendine a V rovesciata, secondo Campbell-Van Gorder, sezionare longitudinalmente il tendine o procedere per via para-tricipitale, secondo Alonso. Molto utilizzato anche l'accesso laterale centrato sul condilo laterale, sfruttando il piano tra il brachioradiale e i muscoli estensori, perché permette una buona visualizzazione della frattura, preservando le parti molli posteriori. Ottenuta la riduzione della frattura, il pinning può essere incrociato o laterale divergente, tenendo presente la maggiore resistenza agli stress torsionali della configurazione incrociata. La riduzione open, in ogni caso, deve comunque rappresentare un trattamento di seconda scelta nei bambini, essendo indiscutibili i vantaggi della riduzione incruenta, quali il ridotto tempo chirurgico, la minore incidenza di rigidità post-operatoria, un migliore risultato estetico e una consolidazione più rapida. Un'alternativa promettente, come ulteriore opzione di trattamento per le frattura sovraocondiloidee complesse in età pediatrica, può essere rappresentata dall'associazione di una fissazione esterna laterale e di un pinning percutaneo (Kow RY, 2016), essendo stati riportati risultati soddisfacenti, sia dal punto di vista estetico che funzionale, grazie ad una precoce mobilizzazione e con la garanzia di una stabilità maggiore rispetto ad un pinning isolato. L'applicazione del fissatore esterno permette una precisa correzione della deformità sul piano rotazionale, coronale e sagittale, stabilizzata infine dal posizionamento di due fili di Kirschner per via laterale. Particolare cura va posta all'infissione della fiche prossimale del fissatore (circa 2 cm prossimalmente alla rima di frattura), preferibilmente previa mini-incisione per evitare il rischio di lesioni iatrogene del nervo radiale. Questo tipo di fissazione più rigida permette una maggiore prevenzione degli spostamenti secondari del frammento distale, riducendo il rischio di esiti in deformità in varo o in valgo del gomito.
In base alla nostra esperienza, la tecnica che preferiamo è

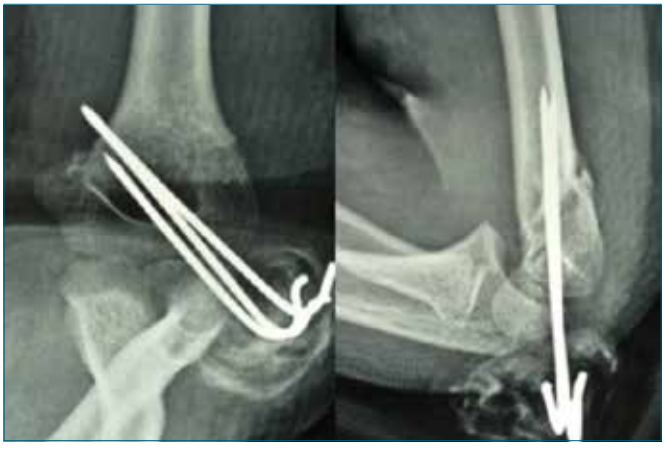

Figura 2. Fissazione della frattura mediante 3 fili di K paralleli.

Figura 3. Stabilizzazione con fili di K incrociati.

l'approccio tradizionale di riduzione incruenta della frattura a paziente supino e stabilizzazione della stessa con due fili di Kirschner laterali o incrociati, a seconda del grado di instabilità della stessa, riservando la riduzione open a casi molto rari e ben selezionati, con una percentuale del 2%. Anche nei casi di stabilizzazione della frattura con fili di K incrociati, di cui uno infisso dall'epitroclea, non abbiamo rilevato lesioni iatrogene del nervo ulnare, adottando tutti gli accorgimenti descritti in precedenza. Per le fratture più instabili, abbiamo rilevato garanzia di maggior tenuta con lutilizzo dei fili di Kirschner incrociati, in accordo con i risultati della letteratura.

Bibliografia di riferimento

Brown IC, Zinar DM. *Traumatic and iatrogenic neurological complications after supracondylar humerus fractures in children*. J Pediatr Orthop 1995;15:440-3.

Cravino M, Origo C. *Tecnica di riduzione e sintesi percutanea in posizione supina delle fratture sovracondiloidee dell'omero in età pediatrica*. Corsi di istruzione - 101° Congresso SIOT - 2016;43-5.

De Pellegrin M, Brivio A, Pescatori E, et al. *Frattura sovracondiloidea di omero in età infantile*. Osteosintesi percutnea in posizione prona. GIOT 2008;34:199-204.

De Pellegrin M, Fracassetti D. *Le fratture covracondiloidee di gomito in età pediatrica*. Riduzione e osteosintesi in posizione prona. Corso di istruzione - 101° Congresso SIOT - 2016;46-51.

Patriota GSQA, Assunção Filho CA, Assunção CA. *What is the best fixation technique for the treatment of supracondylar humerus fractures in children?* Rev Bras Ortop 2017;52:428-34.

Kow RY, Zamri AR, Ruben JK. *Humeral supracondylar fractures in children: a novel technique of lateral external fixation and Kirschner wiring*. Malays Orthop J 2016;10:41-6.

Stilli S, Antonioli D. *Il trattamento chirurgico delle fratture sovracondiloidee in età pediatrica: la ridzione a cielo aperto (per la via posteriore e laterale)*. Corso di istruzione - 101° Congresso SIOT - 2016;52-5.

Wang SI, Kwon TY, Hwang HP, et al. *Functional outcomes of Gartland III supracondylar humerus fractures with early neurovascular complications in children*. Medicine (Baltimore) 2017;96:e7148.

Weinberg AM, Marzi I, Günter SM, et al. *Supracondylar humerus fractures in childhood-an efficacy study*. Unfallchirurg 2002;105:208-16.

Wilkins KE. *Fractures and dislocations of the elbow region*. In: Rockwood CA Jr, Wilkins KE, King RE, eds. Fractures in children. Philadelphia: JB Lippincott 1996, pp.653-904.

Yuyan Na, Bai R, Zhao Z, et al. *Comparison of lateral entry with crossed entry pinning for pediatrica supracondylar humeral fractures: a meta-analysis*. J Orthop Surg Res 2018;13:68.

Giornale Italiano di Ortopedia e Traumatologia
2018;44(Suppl. 1):S175-S178

L. Marengo
S. Boero

SC Ortopedia e Traumatologia, Istituto Giannina Gaslini, Genova

Fratture di arto superiore associate alle fratture sovracondiloidee di omero

Upper limb fractures associated with supracondylar fractures of the humerus

Riassunto

In rari casi, la frattura sovracondiloidea dell'omero, può associarsi a una o più fratture dell'arto superiore omolaterale.

Si tratta di lesioni ad alta energia, nelle quali l'energia traumatica è stata tale da causare fratture a più livelli. Anche l'insulto dei tessuti moli perilesionali risulta essere di entità maggiore. Ne consegue un maggior rischio di complicazioni associate, in particolare lesioni vasculo-nervose. Chiaro è ormai, in presenza di fratture associate, la maggior incidenza di lesioni nervose, seppur nella maggior parte dei casi destinate a risolversi spontaneamente, e di esposizione della frattura sovracondiloidea. Discordanti sono invece i dati sul maggior rischio o meno di lesioni vascolari o di sindrome compartimentale.

Ad ogni modo, la letteratura sembra concordare nel consigliare in questi casi di procedere a una riduzione e stabilizzazione con pinning percutaneo delle fratture scomposte, associata sempre a un attento monitoraggio post-operatorio delle condizioni locali

Parole chiave: fratture sovracondiloidee dell'omero; floating elbow; floating arm; floating upper limb; sindrome compartimentale

Summary

The combination of a supracondylar fracture of the humerus with one or more fractures of the ipsilateral upper limb is rare. It is evident that a relatively greater amount of force is required to cause multiple fractures than one alone in the same upper extremity. Soft tissue injury will be more sever, too. Therefore, the risk of vascular and neurologic complications is higher. In particular, several papers reported higher incidences of neuropraxia and open fracture in case of multiple upper limb fractures. Authors do not agree about the potential increased risk of compartment syndrome and vascular injury.

However, recent recommendations have been made for reduction and pinning of all displaced fractures, associated with post-operative monitoring of local conditions.

Key words: *supracondylar fractures of the humerus,floating elbow; floating arm; floating upper limb; compartment syndrome*

Introduzione

Solitamente la frattura sovracondiloidea dell'omero in età pediatrica si presenta come lesione isolata.

Tuttavia, raramente, può associarsi a una frattura dell'avambraccio omolaterale [1 2], condizione che viene definita dalla lettura anglosassone come "floating elbow" [2]. In casi ancora più rari, la frattura sovracondiloidea può associarsi a una frattura omolaterale dell'omero prossimale (il cosidetto "floating arm") [3-5]. Eccezionale è la coesistenza del *floating elbow* con il *floating arm* in quello che è stato definito "floating upper limb" [6], nonchè l'associazione di una frattura sovraondiloidea con una frattura dell'omero prossimale e della diafisi omerale, a configurare una lesione dell'omero su 3 livelli.

Indirizzo per la corrispondenza:
Lorenza Marengo
SC Ortopedia e Traumatologia, Istituto Giannina Gaslini, Genova
via Gerolamo Gaslini, 2
16100 Genova
lorenzamarengo@libero.it

Floating elbow

L'associazione di una frattura sovracondiloidea dell'omero con una frattura ipsilaterale dell'avambraccio è descritta con un'incidenza compresa tra il 2 e il 13% dei casi [7].

È evidente che l'energia traumatica necessaria a causare una lesione dell'arto superiore su due livelli è di entità maggiore di quella sufficiente a causarne solo una. Ne è del resto testimonianza il più alto tasso di fratture esposte osservate qualora la frattura sovracondiloidea sia associata a un floating elbow, piuttosto che isolata [7 8]. Pertanto, di fronte a un floating elbow, maggiore è il timore che possano presentarsi potenziali complicanze già di per sé associate alle fratture sovracondiloidee (lesioni nervose, vascolari, sindromi compartimentali).

Diversi lavori hanno riportato effettivamente in questi pazienti un'aumentata incidenza di deficit neurologici (range 14-25%), di svariata entità, a carico di nervo mediano, ulnare e radiale (1,7-9). In particolare, Muchow et al hanno osservato che il tasso di complicanze neurologiche aumenta in modo importante nel caso la frattura dell'avambraccio sia scomposta [9]. Si tratta comunque di lesioni che, nella quasi totalità dei casi, si sono completamente risolte a distanza di tempo.

Non altrettanto chiara è l'associazione del floating elbow con un maggior tasso di lesioni vascolari. Alcuni autori hanno infatti osservato in pazienti affetti da questo tipo di lesione un'aumentata incidenza di assenza di polso radiale o ulnare [7 8], mentre altri hanno riportato che tale complicanza si presenta con una frequenza sovrapponibile a quella osservata nelle fratture sovracondiloidee isolate [9]. In tutti i casi descritti, comunque, si è osservato un ripristino completo del polso periferico entro 24 ore dalla riduzione della frattura.

Altrettanto contrastanti sono i dati presenti in letteratura riguardo al rischio di sindrome compartimentale. Alcuni autori riportano una maggiore incidenza di tale complicanza nei pazienti affetti da floating elbow rispetto ai pazienti con frattura sovracondilioidea isolata, specialmente nel caso in cui la frattura sovracondiloidea e quella di avambraccio siano entrambe scomposte [10-12]. Altri invece hanno osservato un tasso di tale complicanza nei due gruppi del tutto sovrapponibile [7 9 13 14]. Va detto che se si considerano solamente i lavori con casistica più numerosa, gli autori concordano nell'affermare che il rischio di sindrome comartimentale è sovrapponibile a quello di una frattura sovracondiloidea isolata, consigliando comunque un attento monitoraggio delle condizioni cliniche locali [7 9].

Trattamento

In passato il trattamento di queste lesioni consisteva nella riduzione incruenta di entrambe le fratture e nell'immobilizzazione in apparecchio gessato, associata o meno all'applicazione di una trazione transolecranica [1]. Tuttavia con tale metodica è stata osservata un'incidenza di cubito varo fino al 25% [1 7].

Parallelamente all'affermarsi della riduzione incruenta con pinning percutaneo come trattamento standard per le fratture sovracondiloidee scomposte, anche il trattamento del floating elbow ha subito un'evoluzione. In presenza di una frattura scomposta la letteratura è oggi concorde sulla necessità di riduzione incruenta e pinning percutaneo di entrambe le fratture [7 8]. Ovviamente la necessità del pinning percutaneo viene meno di fronte a fratture composte o incomplete (es. Torus fracture). La stabilizzazione percutanea con fili di K, oltre a minimizzare il rischio di scomposizione secondaria, evita la necessità di apparecchi gessati circolari e troppo contenitivi, che possano aumentare il rischio di sindrome compartimentale, e permette un più attento monitoraggio clinico locale, al fine di consentirne una diagnosi precoce.

Non è ancora chiaro, invece, se sia preferibile ridurre prima la frattura sovracondiloidea o quella di avambraccio. Alcuni autori consigliano di procedere in prima battuta con il trattamento della frattura sovracondiloidea, sia perché è quella a maggior rischio di potenziali complicanze vascolo-nervose, sia perché riducendo prima la frattura di avambraccio, possa diventare più difficoltoso sia il monitoraggio dello stato vascolo-nervoso periferico, che il trattamento delle eventuali esposizioni a livello sovracondiloideo [2 8 11 14]. Al contrario, altri autori suggeriscono di ridurre e stabilizzare per prima la frattura di avambraccio. Questo perché le sollecitazioni causate sulla frattura non stabilizzata di avambraccio dalle manovre riduttive, necessarie per riallineare la frattura sovracondiloidea, potrebbero aumentare la lesione di tessuti molli e quindi il rischio di sindrome compartimentale [14 15].

Infine va sottolineato che nel trattamento di tali lesioni le manovre riduttive esterne per la frattura sovracondiloidea falliscono più frequentemente, verosimilmante perché i tratta di fratture più instabili, sia per la presenza di una seconda lesione, sia perché si tratta di lesioni causate da traumi ad alta energia. Pertanto si renderà necessario il riscorso alla riduzione a cielo aperto in una percentuale di casi maggiore che, nelle casistiche presenti in letteratura, arriva fino al 50% [7 8].

Floating arm

Si tratta, come già accennato, di una lesione estremamente rara, caratterizzata dall'associazione di una frattura dell'omero prossimale con una frattura dell'omero distale. Nella letteratura anglosassone ne sono in effetti

stati riportati solo 3 casi in pazienti in età pediatrica (3-5). In due casi su tre si trattava di fratture sovracondiloidee in flessione.

L'edema e la tumefazione sono sempre di importante entità e impongono il ricorso alla stabilizzazione della frattura attraverso l'utilizzo di mezzi di sintesi, nonchè un attento monitoraggio clinico nelle ore successive.La letteratura concorda nel procedere innanzitutto con la riduzione della frattura sovracondiloidea, che però può risultare piuttosto indaginosa fino a richiedere una riduzione a cielo aperto. Al fine di evitare la riduzione cruenta, alcuni autori suggeriscono di ricorrere alla metodica descritta da Parmaksizoglu [16]. Essa prevede l'inserimento di un filo di K temporaneo nella diafisi omerale che deve essere utilizzato come joystick per facilitare la riduzione della frattura, sia sovracondiloidea che prossimale.

Floating upper limb

Si tratta di una lesione caratterizzata dall'associazione di una frattura sovracondiloidea dell'omero con una frattura omolaterale sia dell'omero prossimale che dell'avambraccio. Nella letteratura anglosassone, ne è stato riportato un unico caso in età pediatrica [6].

Anche in questo caso, data l'entità del trauma in grado di generare una lesione a 3 livelli, sarà presente un'importante tumefazione dell'arto superiore, è pertanto necessario il ricorso all'osteosintesi. Gli autori suggeriscono di procedere in primo luogo con la riduzione della frattura sovracondiloidea, in quanto a maggior rischio di complicanze [6]. A causa della grave instabilità della lesione, la riduzione della frattura per manovre esterne può risultare piuttosto difficoltosa e può rendersi necessaria la riduzione a cielo aperto. Per quanto riguarda la riduzione della frattura dell'omero prossimale, gli autori suggeriscono di utilizzare il mettodo descritto da Parmaksizoglu [16].

Conclusione

L'associazione di una frattura sovracondiloidea con un'altra frattura dell'arto superiore omolaterale in un bambino rappresenta un lesione severa, frutto di un trauma ad alta energia. Un trattamento pronto e aggressivo permette di ottenere buoni risultati nel trattamento di queste lesioni. Pertanto, di fronte a lesioni scomposte è consigliabile procedere alla riduzione e stabilizzazione delle stesse mediante pinning percutaneo. Tale tecnica consente di evitare gessi troppo contenitivi, di monitorare attentamente la situazione clinica locale, riducendo, per quanto possibile, i ben noti rischi di scomposizioni secondarie e complicazioni vascolo-nervose.

Bibliografia

1 Reed FE Jr, Apple DF Jr. *Ipsilateral fractures of the elbow and forearm*. South Med J 1976 Feb;69:149-51.

2 Stanitski CL, Micheli LJ. *Simultaneous ipsilateral fractures of the arm and forearm in children*. Clin Orthop Relat Res 1980;:218-22.

3 Gul A, Sambandam S. *Ipsilateral proximal and flexion supracondylar humerus fracture with an associated olecranon fracture in a 4-year old child: a case report*. Euro J Orthop Surg Traumatol 2006;16:237-9.

4 Guven M, Akman B, Kormaz T, et al. *"Floating arm" injury in a child with fractures of the proximal and distal parts of the humerus: a case report*. J Med Case Rep 2009;3:9287.

5 James P, Heinrich SD. *Ipsilateral proximal metaphyseal and flexion supracondylar humerus fractures with an associated olecranon avulsion fracture*. Orthopedics 1991;14:713-6.

6 Manaan Q, Bashir A, Zahoor A, et al. *The floating upper limb: multiple injuries involving ipsilateral, proximal, humeral, supracondylar, and distal radial limb*. Clin Orthop Surg 2016;8:345-8.

7 Roposch A, Reis M, Molina M, et al. *Supracondylar fractures of the humerus associated with ipsilateral forearm fractures in children: a report of forty-seven cases*. J Pediatr Orthop 2001;21:307-12

8 Harrington P, Sharif I, Fogarty EE, et al. *Management of the floating elbow injury in children. Simultaneous ipsilateral fractures of the elbow and forearm*. Arch Orthop Trauma Surg 2000;120:205-8.

9 Muchow RD, Riccio AI, Garg S, et al. *Neurological and vascular injury associated with supracondylar humerus fractures and ipsilateral forearm fractures in children*. J Pediatr Orthop 2015 Mar;35:121-5.

10 Williamson DM, Cole WG. *Treatment of ipsilateral supracondylar and forearm fractures in children*. Injury 1992;23:159-61.

11 Templeton PA, Graham HK. *The 'floating elbow' in children. Simultaneous supracondylar fractures of the humerus and of the forearm in the same upper limb*. J Bone Joint Surg Br 1995;77:791-6.

12 Blakemore LC, Cooperman DR, Thompson GH, et al. *Compartment syndrome in ipsilateral humerus and forearm fractures in children*. Clin Orthop Relat Res 2000;(376):32-8.

13 Tabak AY, Celebi L, Muratli HH, et al. *Closed reduction and percutaneous fixation of supracondylar fracture of the humerus and ipsilateral fracture of the forearm in children*. J Bone Joint Surg Br 2003;85:1169-72. Erratum in: J Bone Joint Surg Br 2004;86:622.

14 Biyani A, Gupta SP, Sharma JC. *Ipsilateral supracondylar fracture of humerus and forearm bones in children.* Injury 1989;20:203-7.

15 Dhoju D, Shrestha D, Parajuli N, et al. *Ipsilateral supracondylar fracture and forearm bone injury in children: a retro-*

spective review of thirty one cases. Kathmandu Univ Med J (KUMJ) 2011;9:11-6.

16 Parmaksizoglu AS, Ozkaya U, Bilgili F, et al. *Closed reduction of the pediatric supracondylar humerus fractures: the "joystick" method*. Arch Orthop Trauma Surg 2009;129:1225-31.

Giornale Italiano di Ortopedia e Traumatologia
2018;44(Suppl. 1):S179-S182

B. Misaggi
R.M. Peroni
G.A. La Maida
M. Ferraro
A. Della Valle
V. Lavanga
A. Cicatelli

AO G. Pini, Milano

Il trattamento conservativo delle fratture vertebrali osteoporotiche: quale futuro

Conservative treatment of osteoporotic vertebral fractures: what future?

Riassunto

Le fratture vertebrali da osteoporosi rappresentano un problema socio-sanitario sempre più importante. I principali fattori di rischio sono: età avanzata, fratture pregresse, densità minerale ossea, fumo, immobilità, comorbidità, fattori di rischio per cadute. Fondamentale la valutazione della stabilità delle fratture in base a: integrità della tension-band posteriore, integrità della colonna posteriore e assenza di split e cedimento della limitante inferiore. Le fratture stabili possono guarire bene con un trattamento conservativo. Gli obiettivi sono quelli di una riduzione del dolore, abbassamento del rischio di evoluzione della frattura e prevenzione di nuove fratture. Sono state selezionate 45 fratture vertebrali nell'anno 2017 classificate in accordo con la AO Spine Thoracolumbar spine injury classification system come tipo A0, A1 e alcune ben selezionate A3 e sono state trattate con ortesi toraco-lombari-sacrali oppure con corsetto gessato con associata terapia analgesica. La valutazione è stata effettuata attraverso la radiografia e qualora in dubbio la TC. La valutazione della stabilità risultava in effetti cruciale per la scelta terapeutica: l'impiego di ortesi garantisce la sola stabilizzazione della frattura mentre il corsetto gessato permette una riduzione e stabilizzazione della frattura. I parametri anatomo-radiologici sono stati: cuneizzazione vertebrale (CV: angolo compreso tra il piatto superiore ed inferiore della vertebra fratturata); cifosi regionale (CR: angolo formato tra il piatto superiore della vertebra craniale a quella fratturata ed il piatto inferiore di quella caudale); angolo regionale traumatico (ART: differenza tra il valore della Cifosi Regionale e l'angolazione fisiologica del rachide nel tratto in esame). Il corsetto gessato è l'unico trattamento conservativo che permette una decisa manovra di riduzione della frattura mediante il posizionamento di una pelota a livello della frattura e pertanto, tra le procedure non chirurgiche, è la metodica che ancora oggi, meglio permette di raggiungere risultati accettabili nel medio-lungo periodo.

Parole chiave: fratture vertebrali, trattamento conservativo fratture vertebrali, busto gessato, terapia fratture vertebrali, cedimento somatico, prevenzione fratture vertebrali

Summary

Vertebral fractures due to osteoporosis represent an increasingly important social-health problem. The main risk factors are: advanced age, previous fractures, bone mineral density, smoking, immobility, comorbidity, falls risk factors. The evaluation of fracture stability is fundamental on the basis of: posterior tension-band integrity, back column integrity and absence of split and lower limiting line failure. Stable fractures can heal well with conservative treatment. The objectives are: pain reduction, lower risk of fracture evolution and prevention of new fractures. 45 vertebral fractures were selected in 2017 classified according with the AO Spine Thoracolumbar spine injury classification system as type A0, A1 and some well selected type A3 fractures and were treated with thoraco-lumbar-sacral orthoses or plaster corset associated with analgesic therapy. The evaluation was performed through the X-ray and when in doubt CT scan. The evaluation of stability was crucial to therapeutic choice: the use of orthoses guarantees only stabilization of the fracture while plaster corset allows a reduction and stabilization of the fracture. The anatomical and radiological parameters were: vertebral cuneization (CV: angle between the upper and lower plate of the fractured vertebra); regional kyphosis (CR: angle formed between the upper plate of the cranial and the fractured vertebrae and the lower plate of the caudal); regional traumatic angle (ART: difference between the value of the regional kyphosis and the physiological angle of the spine in the examined section). Plaster corset is the only conservative treatment that allows a decisive maneuver to reduce the fracture by positioning supports to the fractured areas and therefore, among the non-surgical procedures, uptoday is the method to reach acceptable results in the medium-long term.

Key words: *vertebral fractures, conservative treatment vertebral fractures, plaster corset, vertebral fractures therapy, vertebral collapse, vertebral fractures prevention.*

Indirizzo per la corrispondenza:
Bernardo Misaggi
AO G. Pini
Milano
bernardo.misaggi@asst-pini-cto.it

Le fratture vertebrali da osteoporosi rappresentano un problema socio-sanitario sempre più importante, essendo causa di mal di schiena sia cronico che acuto, deformità spinali sostanziali, disabilità funzionale e ridotta qualità di vita [1].

I pazienti con grave osteoporosi possono incorrere in fratture spontanee o conseguenti a un minimo sforzo fisico del tronco. Da qui nasce l'importanza di un piano di trattamento adeguato ed efficace. I dati dello studio europeo *European Prospective Osteoporosis Study* (EPOS) confermano che l'osteoporosi è un fenomeno che colpisce principalmente la popolazione anziana femminile, con 1 donna su 3 oltre i 65 anni di età affetta da una deformità vertebrale, con una forte riduzione della qualità di vita, principalmente legata al dolore, e un aumento in termini di mortalità [2]: il rischio di morte delle donne portatrici di una deformità vertebrale è infatti circa 10 volte superiore a quello di coloro che non hanno mai avuto una frattura [3].

I principali fattori di rischio [4] sono:

a. **età avanzata**: oggi rappresenta il fattore di rischio di maggior interesse, data la correlazione tra l'aumentata incidenza di fratture osteoporotiche con l'età e il progressivo aumento dell'età media nella popolazione. Il rischio di frattura dipende sia dalla riduzione della BMD che da altri fattori, quali le alterazioni qualitative della struttura ossea, aumento della frequenza di cadute e rallentamento delle risposte protettive;
b. **fratture pregresse**: indipendentemente dalla densità ossea, aumentano il rischio di nuove fratture anche se in misura diversa in relazione alla sede, e al loro numero [1];
c. **densità minerale ossea** (BMD), che dipende dal picco di massa ossea raggiunto all'apice dello sviluppo corporeo e dalla perdita ossea correlata a menopausa e invecchiamento, oltre che da altri fattori genetici e nutrizionali, abitudini di vita, varie patologie e trattamenti farmacologici;
d. **fumo;**
e. **immobilità**, a cui consegue una riduzione della massa muscolare e una più facile suscettibilità alle cadute accidentali;
f. **comorbidità**, influenzano il rischio di frattura con meccanismi diversi, tra cui alterazioni della BMD, della qualità ossea, stati di infiammazione cronica, ridotta mobilità, ipovitaminosi D ecc… Tra le condizioni patologiche associate sono: artrite reumatoide, BPCO, spondilite anchilosante;
g. **fattori di rischio per cadute**, importanti soprattutto nei soggetti più anziani.

Le fratture da osteoporosi necessitano oggi di un trattamento *dedicato*, *scrupoloso e attento* per evitare problematiche cliniche ingravescenti e dispendio di risorse socio-economiche [6]; risulta quindi fondamentale che professionisti sanitari sappiano affrontare al meglio questa problematica, tramite condivisione di nozioni, esperienze e competenze, considerando i fattori di rischio associati e l'esito del trattamento.

Il trattamento conservativo ha ancora oggi un importante ruolo nel trattamento delle fratture vertebrali previo impiego di un adeguato sistema classificativo in grado di identificare le fratture stabili da quelle instabili, inoltre l'inquadramento e il trattamento dell'eventuale problema dismetabolico osseo rimane di fondamentale importanza nella prevenzione di possibili eventi futuri, e prevede un adeguato inquadramento del metabolismo osseo con idonea terapia farmacologica. Nella scelta del trattamento conservativo gioca un ruolo importante la valutazione della **stabilità della fratture** in base alle strutture posteriori: se intatte agiscono da fulcro nella manovra correttiva in iperestensione della colonna.

Le strutture posteriori sono integre se ci sono [7]:

- integrità tension-band posteriore capsulo-legamentosa;
- integrità ossea della colonna posteriore vertebrale (arco, peduncolo e/o muro posteriore);
- assenza di split somatico e cedimento della limitante vertebrale inferiore al 50% dell'altezza del soma (Fig. 1)

Le fratture stabili possono guarire bene con un trattamento conservativo, mentre le instabili necessitano chiaramente di un trattamento chirurgico di riduzione e stabilizzazione-artrodesi vertebrale.

Oltre che alla stabilità, la scelta di un trattamento adeguato **dipende** anche da:

- condizioni generali del Paziente;
- obbiettività neurologica;
- meccanismo traumatico;
- estensione della lesione ossea e legamentosa [8] (accurata classificazione della frattura).

Il trattamento conservativo delle fratture vertebrali amieliche è andato incontro, nel corso degli anni, a numerose revisioni.

La tecnica di riduzione e immobilizzazione a letto in *corsetto gessato*, con durata da 4 a 12 settimane, fu messa a punto da Bohler nel 1940 [9], metodica ripresa prima da Putti e poi da Gui, che evidenziarono il principio di riduzione su apposito letto ortopedico e dell'immobilizzazione in gesso delle fratture vertebrali, valido ancora oggi [10], per almeno 45 giorni. Gui riteneva che l'apparecchio gessato, diverso a seconda della sede di frattura, dovesse essere indossato per almeno 45 giorni, trenta dei quali con esclusione dal carico, in modo da garantire la stabilizzazione a lungo termine del focolaio di frattura. Questa classica procedura, valida sul piano teorico, ha attualmente una limitata diffusione, perché vi è scarsa tolleranza sia al busto

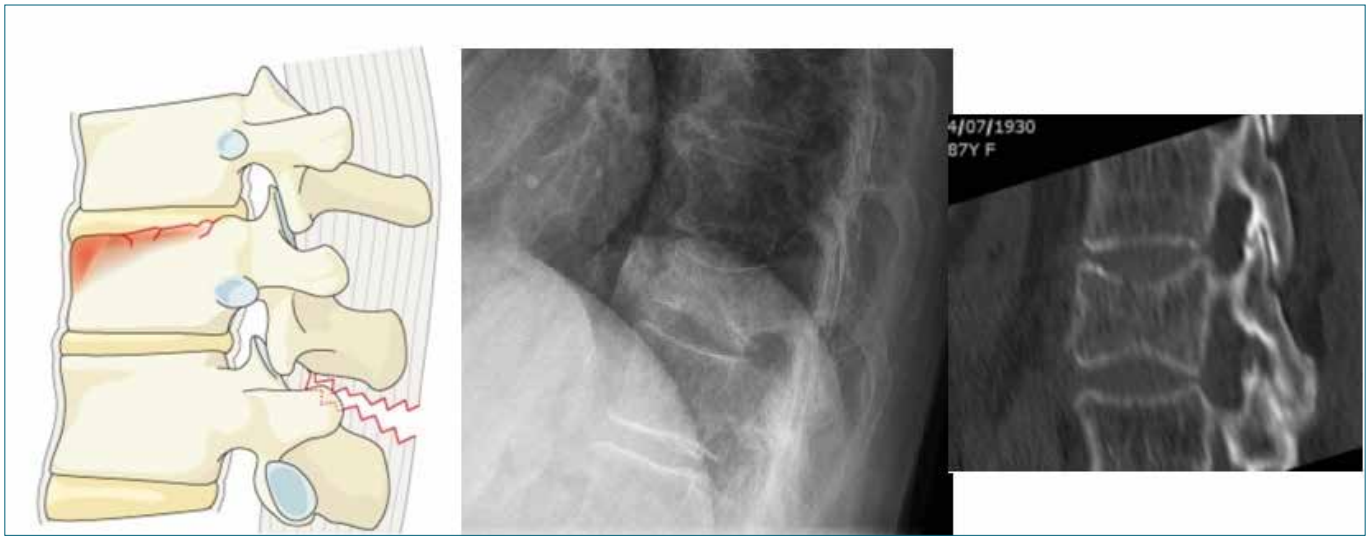

Figura 1. Valutazione della stabilità della frattura in base alle strutture posteriori.

Figura 2. Procedura di confezionamento di corsetto gessato.

gessato che alla lunga immobilizzazione a letto, sia perché nel corso degli anni è invalso l'uso del trattamento con corsetto ortopedico iper-estensore a tre punti e concessione del carico dopo le prime tre settimane (Fig. 2).
All'interno del panorama del **trattamento conservativo** riconosciamo: riposo, la terapia analgesica farmacologica, le ortesi oppure il corsetto gessato e infine la fisiochinesi terapia [11] associata a terapie fisiche e/o campi elettromagnetici. Gli **obiettivi** sono quelli di una riduzione del dolore, abbassamento del rischio di evoluzione della frattura e prevenzione di nuove fratture.

Sono state selezionate 45 fratture vertebrali nell'anno 2017 classificate secondo AO Spine [12] come tipo A0, A1 e alcuni tipi di A3 caratterizzate da un lieve interessamento del muro posteriore e sono state trattate con ortesi toraco-lombari-sacrali oppure con corsetto gessato con associata terapia analgesica. La valutazione è stata effettuata attraverso la radiografia e qualora in dubbio la TC [13]. La **valutazione della stabilità** risultava in effetti *cruciale* per la scelta terapeutica: l'impiego di *ortesi* garantisce la **sola stabilizzazione** della frattura mentre il *corsetto gessato* permette una **riduzione e stabilizzazione** della frattura.

Utilizzando il trattamento con busto ortopedico si può assistere ad aggravamento della deformità da frattura nei primi venti giorni dopo il trauma, fattore che viene meglio arginato dal trattamento con il busto gessato. Anche la conoscenza del *timing terapeutico* riveste un ruolo non secondario, tale trattamento infatti deve essere prolungato per almeno 3 mesi, e il *timing di follow-up*, che prevede una valutazione a tre, sei e nove mesi dal primo evento fratturativo con radiografie in due proiezioni e teleradiografie in toto per valutazione del bilancio sagittale in ultima analisi. I parametri anatomo-radiologici, presi in considerazione sono stati i seguenti [14]: cuneizzazione vertebrale (CV: angolo compreso tra il piatto superiore ed inferiore della vertebra fratturata); cifosi regionale (CR: angolo formato tra il piatto superiore della vertebra craniale a quella fratturata ed il piatto inferiore di quella caudale); angolo regionale traumatico (ART: differenza tra il valore della Cifosi Regionale e l'angolazione fisiologica del rachide nel tratto in esame).

Le *complicanze* [15] del corsetto gessato possono essere rappresentate da decubiti e/o ulcere cutanee, più raramente ileo paralitico ma è l'unico trattamento conservativo che permette una **decisa manovra di riduzione** della frattura mediante il posizionamento di una pelota a livello della frattura e pertanto, tra le procedure non chirurgiche, è la metodica che ancora oggi, meglio permette di raggiungere *risultati accettabili* nel medio-lungo periodo.

In conclusione riteniamo di poter dire che il trattamento conservativo delle fratture vertebrali da osteoporosi ha ancora oggi un ruolo importante. Il corsetto gessato consente di trattare con ottimi risultati clinici anche le fratture vertebrali tipo A1 con discreta cuneizzazione somatica e alcuni tipi di fratture A3 con lieve interessamento del muro posteriore.

Bibliografia

1. Borgström F, Zethraeus N, Johnell O, et al. *Costs and quality of life associated with osteoporosis-related fractures in Sweden*. Osteoporos Int 2006;17:637-50.
2. Siris ES, Genant HK, Laster AJ, et al. *Enhanced prediction of fracture risk combining vertebral fracture status and BMD*. Osteoporos Int 2007;18:761-70.
3. European Prospective Osteoporosis Study (EPOS) Group, Felsenberg D, Silman AJ, et al. *Incidence of vertebral fracture in Europe: results from the European Prospective Osteoporosis Study (EPOS)*. J Bone Miner Res 2002;17:716-24.
4. Williams CM, Henschke N, Maher CG, et al. *Red flags to screen for vertebral fracture in patients presenting with low-back pain*. Cochrane Database Syst Rev 2013;1:CD008643.
5. Ross PD, Davis JW, Epstein RS, et al. *Pre-existing fractures and bone mass predict vertebral fracture incidence in women*. Ann Intern Med 1991;114:919-23. doi: http://dx.doi.org/10.7326/0003-4819-114-11-919.
6. Aras EL, Bunger C, Hansen ES, et al. *Health-care costs of conservative management of spine fractures in trauma patients*. Eur Spine J 2017;26:1438-46.
7. Ouellet JA, Richards C, Sardar ZM, et al. *Finite element analysis and biomechanical comparison of short posterior spinal instrumentation with divergent bridge construct versus parallel tension band construct for thoracolumbar spine fractures*. Global Spine J 2013;3:85-94. doi: 10.1055/s-0033-1343073. Epub 2013 May 23.
8. Magerl F, Aebi M, Gerzbein S.*D et al*. A comprehensive classification of thoracic and lumbar injuries. Eur Spine J 1994;3:184-201.
9. Bohler L. *Tecnica del trattamento delle fratture*. Milano: Vallardi 1940.
10. Mumford J, Weinstein JN, Spratt KF, et al. *Thoracolumbar burst fractures*. The clinical efficacy and outcome of nonoperative management. Spine 1993;15:955-70.
11. Sran MM, Khan KM. *Physiotherapy and osteoporosis: practice behaviour and clinicians' perceptions - a survey*. Man Ther 2005;10:21-7.
12. Vaccaro AR, Oner C, Kepler CK, et al. *AOSpine spinal cord injury & trauma knowledge forum*. *AOSpine thoracolumbar spine injury classification system: fracture description, neurological status, and key modifiers*. Spine (Phila Pa 1976) 2013;38:2028-37. doi: 10.1097/BRS.0b013e3182a8a381.
13. Goldstein S, Smorgick Y, Mirovsky Y, et al. *Clinical and radiological factors affecting progressive collapse of acute osteoporotic compression spinal fractures*. J Clin Neurosci 2016;31:122-6.
14. De Giorgi S, Luca A, Piazzolla A. *Nonoperative treatment of vertebral fractures without neurological deficit*. GIOT 2008;34:159-63.
15. Muratore M, Ferrera A, Masse A, et al. *Osteoporotic vertebral fractures: predictive factors for conservative treatment failure*. *A systematic review*. Eur Spine J 2017 Oct 13 doi: 10.1007/s00586-017-5340-z.

Giornale Italiano di Ortopedia e Traumatologia
2018;44(Suppl. 1):S183-S187

F.A. Grassi

Università degli studi del Piemonte Orientale, S.C. di Ortopedia e Traumatologia, A.O.U. "Maggiore della Carità", Novara

L'instabilità nella protesi inversa di spalla. L'influenza dell'angolo cervico-diafisario (CCD) e del centro di rotazione

Instability in RTSA. The influence of neck-shaft (CCD) angle and centre of rotation

Riassunto

L'instabilità è una delle complicanze più frequenti della protesi inversa di spalla e può derivare da cause diverse. La protesi originaria di Grammont presenta un angolo cervico-diafisario (CCD) di 155° per garantire una maggiore stabilità dell'impianto, ma tale conformazione predispone al contatto tra protesi e collo scapolare favorendo l'insorgenza del notching. Per evitare questo inconveniente, in anni recenti sono state immesse sul mercato componenti omerali con angoli di inclinazione che si avvicinano maggiormente ai 135° della normale anatomia. In base ai dati riportati in letteratura non sembra che tale modificazione comporti una maggiore incidenza di instabilità, ma le esperienze sono ancora troppo limitate per trarre conclusioni definitive.

La medializzazione del centro di rotazione è un altro cardine fondamentale della protesi di Grammont. Tale caratteristica può predisporre all'instabilità sia perché favorisce fenomeni di conflitto tra protesi e scapola sia perché può associarsi ad una riduzione della lunghezza e della tensione dei tendini rotatori. La lateralizzazione del centro di rotazione può essere ottenuta intervenendo sulla metaglena, con augment metallici e biologici, o sulla glenosfera. Queste modificazioni correggono i limiti biomeccanici delle protesi inverse di prima generazione, ma possono comportare conseguenze negative.

Parole chiave: protesi inversa di spalla, instabilità, notching scapolare, angolo CCD, centro di rotazione

Summary

Instability is one of the most frequent complications of reverse shoulder arthroplasty and can arise from different causes. The original Grammont prosthesis exhibits a neck-shaft (CCD) angle of 155° to insure greater stability of the implant, but this configuration predisposes to the contact between the prosthesis and the scapular neck, thus promoting the onset of notching. In order to overcome this drawback, several humeral components, with an inclination angle closer to the anatomic 135°, were brought on the market in recent years. According to literature data, this change doesn't seem to entail a higher incidence of instability, but experiences are too scarce for drawing definite conclusions.

The medialization of the centre of rotation (COR) is another fundamental principle of Grammont prosthesis. Such feature can predispose to instability, because it facilitates impingement between implant and scapula, and also because it can be associated with decreased length and tension of the rotator tendons. COR lateralization can be achieved modifying the baseplate, with metallic and biologic augments, or the glenosphere. These changes overcome the biomechanical limits of the first-generation reverse prostheses, but they can imply negative consequences.

Key words: *reverse shoulder arthroplasty, instability, scapular notching, CCD angle, centre of rotation*

Indirizzo per la corrispondenza:
Federico Grassi
S.C. Ortopedia e Traumatologia, A.O.U. "Maggiore della Carità"
corso Mazzini, 18
28100 Novara
federico.grassi@med.uniupo.it

La stabilità della protesi inversa di spalla (RTSA = reverse total shoulder arthroplasty) dipende da fattori diversi, in parte influenzati dalle componenti protesiche (configurazione, dimensioni, orientamento spaziale) e in parte dalle condizioni ana-

tomiche locali (alterazioni scheletriche e integrità, tensione e funzionalità dei tessuti molli periarticolari). La conservazione dei rapporti articolari nel modello biomeccanico di Grammont è garantita dalla coaptazione esercitata dal deltoide su un impianto semivincolato a fulcro fisso, in cui l'angolo cervico-diafisario (CCD) dell'omero è valgizzato a 155°. L'esperienza clinica maturata nel corso degli anni ha messo in evidenza alcuni limiti della protesi originaria di Grammont e sono state quindi proposte soluzioni diverse nel design, nella scelta dei materiali e nelle tecniche chirurgiche di impianto per migliorarne i risultati clinici e radiografici.

L'instabilità di una protesi inversa può derivare da una perdita dell'azione di coaptazione (ad esempio per perdita di altezza dell'omero o per disfunzione del deltoide), per una perdita di contenzione (ad esempio per usura dell'inserto omerale in polietilene) o per fenomeni di conflitto tra protesi, osso e tessuti molli. Considerando questi possibili meccanismi patogenetici, è evidente che l'insorgenza dell'instabilità è in larga parte condizionata dalle condizioni anatomo-funzionali di partenza, dall'atto operatorio e dalla posizione delle componenti protesiche. Non è pertanto semplice dimostrare un possibile effetto, sia esso positivo o negativo, di soluzioni biomeccaniche alternative adottate negli impianti di nuova generazione.

L'angolo cervico-diafisario (CCD)

Trattandosi di un impianto non anatomico, risulta difficile definire un valore ottimale per l'angolo CCD (così come per la versione) della componente omerale nella RTSA.

Il modello originario di Grammont, come già detto, presenta un angolo cervico-diafisario di 155°: tale configurazione, associata ad una completa congruenza delle superfici articolari, conferisce maggiore stabilità alla neoarticolazione grazie a una maggiore neutralizzazione del vettore di forza verticale prodotto dal deltoide nelle fasi iniziali dell'abduzione.

L'aumentato valore dell'angolo CCD si traduce però in un contatto precoce tra l'inserto omerale in polietilene e il collo della scapola in adduzione, creando una condizione di conflitto inferiore che da un lato limita il movimento e dall'altro concorre all'insorgenza dell'incisura o *notching* scapolare (Fig. 1).

Alcuni autori hanno dimostrato su modelli sperimentali che una riduzione dell'angolo cervico-diafisario da 155° a 145°-135° riduce il deficit di adduzione ritardando il conflitto inferiore [1 2]. Questa variazione comporta tuttavia una limitazione dell'abduzione a causa del conflitto che la componente omerale produce più precocemente con l'acromion o con il margine superiore della glena.

Risultati discordanti sono stati invece osservati in relazione all'influenza dell'angolo CCD sull'ampiezza dei movimenti di rotazione e sul potenziale conflitto anteriore o posteriore da essi prodotto. In uno studio biomeccanico su cadavere non sono state rilevate differenze nelle rotazioni a 0° e 30° di abduzione per angoli CCD della componente omerale compresi tra 155° e 135° [3]; al contrario, in uno studio TC 3D eseguito su 20 pazienti sottoposti a RTSA sono state evidenziate rotazioni significativamente migliori nella configurazione a 135° rispetto a 145° [4]. Un miglioramento dell'arco di movimento su tutti i piani e una conseguente riduzione dei conflitti, indipendentemente dall'angolo cervico-diafisario, possono essere ottenuti con una lateralizzazione della componente glenoidea, soluzione oggi adottata in svariati modelli protesici.

È stato ipotizzato che una riduzione dell'angolo di inclinazione della componente omerale possa comportare un maggiore rischio di instabilità, ma in letteratura non vi sono dati a supporto di tale ipotesi.

In ambito sperimentale è stato osservato che la forza richiesta per produrre una lussazione anteriore è condizionata dallo stato di rotazione della spalla [3]: mentre in intrarotazione a 30° l'angolo CCD di 155° garantisce maggiore stabilità alla RTSA rispetto ai 145° e 135°, il contrario avviene in extrarotazione a 30°, dove peraltro è richiesta una forza maggiore per produrre la lussazione anteriore.

Una revisione sistematica della letteratura volta a valutare in modo specifico l'influenza dell'angolo cervico-diafisario nella RTSA ha incluso 38 studi clinici per un totale di 2222

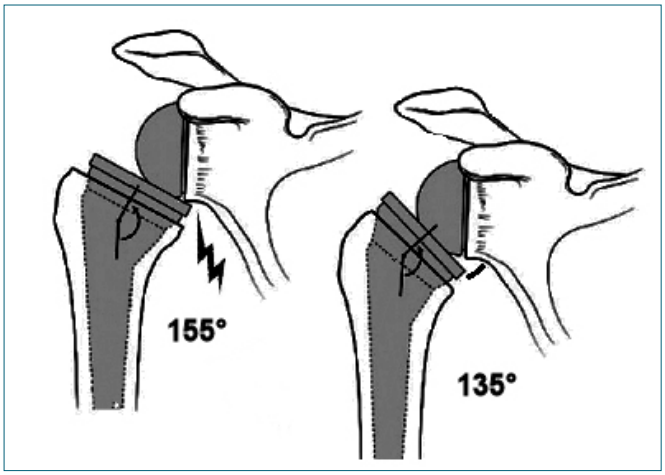

Figura 1. Disegno che illustra due differenti angoli CCD della componente omerale nella protesi inversa. Nel modello di Grammont l'angolo di 155° è stato adottato per conferire maggiore stabilità all'impianto nelle fasi iniziali dell'abduzione. La riduzione a 135° comporta invece un contatto più tardivo della protesi sul collo scapolare in adduzione al fine di prevenire il fenomeno del notching.

spalle operate. I dati emersi dal confronto tra 1762 (79,3%) RTSA a 155° e 460 (20,7%) RTSA a 135° sono i seguenti:

- l'incidenza di *notching* scapolare è risultata differente in modo significativo: 16,8% nel gruppo 155° rispetto a 2,8% nel gruppo 135°;
- l'incidenza di lussazioni è risultata invece sovrapponibile nei due gruppi: 2,3 e 1,7%.

Va tuttavia rilevato che la maggior parte delle RTSA a 135° incluse nella revisione sono state impiantate associando la lateralizzazione della componente glenoidea, una variabile addizionale che rende difficile un giudizio definitivo sul ruolo effettivo svolto dall'angolo cervico-diafisario.

Il centro di rotazione

Un altro concetto biomeccanico fondamentale della protesi di Grammont consiste nella medializzazione del centro di rotazione (COR = centre of rotation) articolare. Al contrario della spalla anatomica, in cui il COR si trova al centro della testa omerale e varia nell'arco di movimento, nella RTSA il COR è fisso, essendo localizzato al centro della glenosfera.

La medializzazione del COR da un lato consente di ridurre il momento flettente sulla componente glenoidea e quindi le sollecitazioni all'interfaccia protesi-scapola, dall'altro aumenta il braccio di leva del deltoide migliorandone l'efficienza. Questa soluzione si traduce tuttavia in alcuni inconvenienti: un precoce contatto tra protesi e scapola nel movimento di adduzione (analogamente a quanto prodotto dalla valgizzazione dell'angolo cervico-cefalico), una ridotta tensione dei tendini rotatori della cuffia, un arco di movimento ridotto e la perdita del normale profilo anatomico della spalla, che appare appiattita [6 7].

La localizzazione del COR può essere modificata intervenendo sulla componente glenoidea, sia a livello della metaglena che della glenosfera, mentre non è influenzata dalla configurazione della componente omerale. Intervenendo su quest'ultima, con design volti a lateralizzare l'epifisi omerale, si può modificare la tensione dei tendini della cuffia e l'avvolgimento (*wrapping*) del deltoide, ma non il COR.

Oggi si differenziano protesi glenoidee medializzanti e lateralizzanti a seconda che il COR si trovi a a una distanza inferiore o superiore a 5 mm dalla superficie glenoidea [8]. Nella protesi di Grammont, la forma emisferica della glenosfera e l'appoggio della sua base sulla glena collocano il COR a livello della superficie glenoidea. Un aumento dello spessore della glenosfera si traduce in una lateralizzazione del COR, con una riduzione del braccio di leva del deltoide rispetto alle protesi medializzanti (Fig. 2): tale condizione comporta un aumento della forza necessaria per produrre il movimento di abduzione e teoricamente potrebbe ripercuotersi in modo negativo sull'articolarità della RTSA [9].

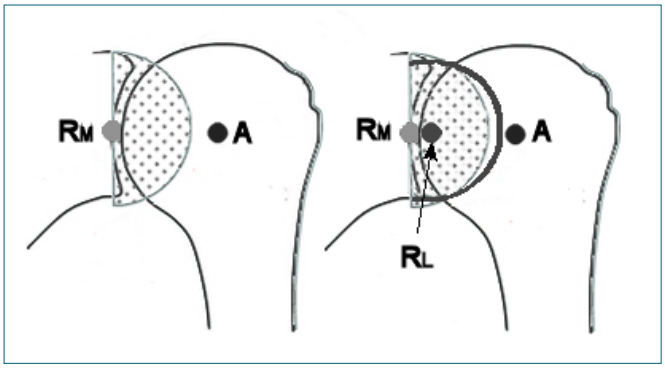

Figura 2. Il COR anatomico della spalla (A) viene medializzato con la protesi inversa di Grammont (RM), che prevede una forma emisferica della glenosfera. Il COR della protesi inversa può essere lateralizzato (RL) da glenosfere che comprendono un segmento di sfera maggiore rispetto al modello di Grammont.

Tra gli effetti biomeccanici prodotti dalla lateralizzazione del COR c'è tuttavia il miglioramento dell'effetto avvolgente del deltoide, una condizione che aumenta il vettore di forza orizzontale del deltoide, producendo una maggiore compressione sulle superfici articolari e un potenziale effetto stabilizzante sulla RTSA [10].

Al fine di limitare l'aumento del momento flettente sulla componente glenoidea causato dalla lateralizzazione del COR, è stata proposta una soluzione che prevede l'interposizione di un innesto osseo autologo tra la superficie glenoidea e la metaglena, la cosiddetta *Bony Increased-Offset Reverse Shoulder Arthroplasty* (BIO-RSA) (Fig. 3) [11]. Alcuni autori hanno messo in evidenza come la BIO-RSA sia vantaggiosa rispetto alla RTSA non lateralizzata per ridurre l'incidenza di *notching* scapolare e migliorare l'efficienza dei muscoli rotatori [11 12], mentre altri hanno esclusivamente osservato migliori risultati nella elevazione anteriore dopo BIO-RSA [13]. In nessuna esperienza clinica vengono riportate differenze tra i due tipi di impianto in termini di lussazioni e instabilità a breve termine.

La modificazione del COR influenza la possibilità di riparazione del tendine sottoscapolare nella RTSA e la sua potenziale azione stabilizzatrice. A questo proposito vi sono pareri discordanti in letteratura: mentre alcuni autori sottolineano l'importanza di riparare il sottoscapolare nelle protesi medializzanti [14], altri non ritengono questo tempo chirurgico rilevante al fine di prevenire l'instabilità [15 16]. Nelle RTSA con COR lateralizzato il ruolo stabilizzatore del sottoscapolare sembra meno importante [17 18] ed è stato peraltro dimostrato che una riparazione in tensione di questo tendine produce sia un effetto antagonista sui rotatori esterni che un aumento del lavoro del deltoide in abduzione [19]. In assenza di dati che dimostrino una ridotta



Figura 3. Foto intraoperatorie che illustrano la preparazione (A) e l'impianto (B) della metaglena con innesto osseo autologo nella BIO-RSA (Bony Increased-Offset Reverse Shoulder Arthroplasty). Il disegno (C) mostra come l'interposizione dell'innesto (area punteggiata) tra componente protesica e superficie glenoidea consenta di lateralizzare il COR.

incidenza di lussazioni in presenza del sottoscapolare e considerando che la sua riparazione comporta lo svantaggio di ritardare il programma riabilitativo per consentirne la guarigione, non appare utile cercare di preservare a ogni costo questo tendine nelle RTSA con COR lateralizzato.

Conclusioni

La lussazione e l'instabilità continuano a essere complicanze relativamente frequenti delle protesi inverse di spalla. Nella loro patogenesi entrano in gioco numerosi fattori, alcuni legati al quadro anatomo-funzionale individuale, altri condizionati dalla tecnica di impianto e dalla configurazione delle componenti protesiche. Gli studi volti a indagare il ruolo dell'angolo cervico-cefalico e del centro di rotazione sulla stabilizzazione della RTSA non consentono di trarre conclusioni definitive, ma la lateralizzazione del COR sembra associarsi a una ridotta incidenza di lussazioni.
Va tuttavia tenuto presente che qualsiasi design alternativo alla protesi originaria di Grammont comporta modificazioni biomeccaniche dagli esiti non del tutto prevedibili. Quanto viene teorizzato e osservato in ambito sperimentale, non necessariamente si rivela un progresso al momento della sua applicazione in campo clinico. Soltanto il follow up dei pazienti a medio e lungo termine potrà comprovare la reale efficacia di nuove soluzioni progettuali, promuovendo il perfezionamento delle RTSA.

Bibliografia

1. Gutiérrez S, Comiskey CA, Luo ZP et al. *Range of impingement-free abduction and adduction deficit after reverse shoulder arthroplasty. Hierarchy of surgical and implant- design-related factors.* J Bone Joint Surg Am 2008;90:2606-15.
2. DeWilde LF, Poncet D, Middernacht B, Ekelund A. *Prosthetic overhang is the most effective way to prevent scapular conflict in a reverse total shoulder prosthesis*. Acta Orthop 2010; 81:719-26.
3. Oh JH, Shin SJ, McGarry MH et al. *Biomechanical effects of humeral neck-shaft angle and subscapularis integrity in reverse total shoulder arthroplasty*. J Shoulder Elbow Surg 2014;23:1091-8.
4. Werner BS, Chaoui J, Walch G. *The influence of humeral neck shaft angle and glenoid lateralization on range of motion in reverse shoulder arthroplasty*. J Shoulder Elbow Surg 2017;26:1726-31.
5. Erickson BJ, Frank RM, Harris JD, et al. *The influence of humeral head inclination in reverse total shoulder arthroplasty: a systematic review*. J Shoulder Elbow Surg 2015; 24:988-93.
6. Boileau P, Watkinson DJ, Hatzidakis AM, et al. *Grammont reverse prosthesis: design, rationale, and biomechanics*. J Shoulder Elbow Surg 2005;14:147S-61S.
7. Herrmann S, Konig C, Heller M, et al. *Reverse shoulder arthroplasty leads to significant biomechanical changes in the remaining rotator cuff*. J Orthop Surg Res 2011;6:42.
8. Routman HD, Flurin PH, Wright TW, et al. *Reverse shoulder arthroplasty prosthesis design classification system*. Bull Hosp Jt Dis 2015;73:S5-14.
9. HamiltonMA, Diep P, Roche C et al. *Effect of reverse shoulder design philosophy on muscle moment arms*. J Orthop Res 2015; 33:605-13.
10. Roche C, Diep P, HamiltonMA, et al. *Impact of inferiori glenoid tilt, humeral retroversion, bone grafting and design parameters on muscle length and deltoid wrapping in reverse shoulder arthroplasty*. Bull Hosp Jt Dis 2013;71:284-93.
11. Boileau P, Moineau G, Roussanne Y, et al. *Bony increased-offset reversed shoulder arthroplasty: minimizing scapular impingement while maximizing glenoid fixation*. Clin Orthop Relat Res 2011;469:2558-67.
12. Greiner S, Schmidt C, Herrmann S, et al. *Clinical performance of lateralized versus non-lateralized reverse shoulder arthroplasty: a prospective randomized study*. J Shoulder Elbow Surg 2015;24:1397-404.
13. Collin P, Liu X, Denard PJ, et al. *Standard versus bony increased-offset reverse shoulder arthroplasty: a retrospective comparative cohort study*. J Shoulder Elbow Surg2018; 27:59-64.
14. Edwards TB, Williams MD, Labriola JE, et al. *Subscapularis insufficiency and the risk of shoulder dislocation after reverse shoulder arthroplasty*. J Shoulder Elbow Surg 2009;18:892-6.

15 Grassi FA, Zorzolo I. *Reverse shoulder arthroplasty withoutsubscapularisrepair for the treatment of proximal humeral fractures in the elderly*. Musculoskeletal Surgery 2014;98:5-13.

16 Dedy N, Gouk CJ, Taylor FJ, et al. *Sonographic assessment of the subscapularis after reverse shoulder arthroplasty: impact of tendon integrity on shoulder function*. J Shoulder Elbow Surg 2018 doi: 10.1016/j.jse.2017.12.008. Epub ahead of print

17 Clark JC, Ritchie J, Song FS,et al*. Complication rates, dislocation, pain, and postoperative range of motion after reverse shoulder arthroplasty in patients with and without repair of the subscapularis*. J Shoulder Elbow Surg 2012; 21:36-41.

18 Friedman RJ, Flurin PH, Wright TW, et al. *Comparison of reverse total shoulder arthroplasty outcomes with and without subscapularis repair*. J Shoulder Elbow Surg 2017;26:662-8.

19 Giles JW, Langohr GD, Johnson JA, et al. *The rotator cuff muscles are antagonists after reverse total shoulder arthroplasty*. J Shoulder Elbow Surg 2016;25:1592-600.

Giornale Italiano di Ortopedia e Traumatologia
2018;44(Suppl. 1):S188-S190

A. Pellegrini [1]
G. Merolla [2]
P. Paladini [2]
G. Porcellini [1]

[1] UOC Clinica Ortopedica, Policlinico Universitario di Modena, Modena; [2] UO Chirurgia della Spalla, Ospedale "D. Cervesi", Cattolica

L'importanza della ricostruzione dei tessuti molli nella protesica di spalla

Soft tissue reconstruction in TSA and rTSA

Riassunto
La instabilità successiva ad impianto di protesi di spalla è stimata attorno al 3-4% dove sono diversi i fattori che posso interagire, ma rimane di vitale importanza il bilanciamento dei tessuti molli sia per la TSA che per rTSA.
La componente glenoidea in termine di usura e mobilizzazione ha sicuramente un ruolo estremamente importante anche nell'eventuale pianificazione di revisione protesica. Nella nostra esperienza si è raggiunto risultati discreti in termini di risoluzione del quadro doloroso e recupero funzionale nei pazienti con fallimento di TSA revisionati con rTSA.

Parole chiave: protesi, tessuti molli, inversa, anatomica

Summary
Shoulder instability after arthroplasty is estimated around 3-4%, which can be connected with many factors even if for TSA as well for rTSA soft tissue balance has a really important role.
The glenoid in term of loosening and wear has central effect also in the time of revision planning.
For authors patients experience satisfactory pain relief and recovery of reasonable shoulder function after revision rTSA from a failed HA.

Key words: *TSA, total shoulder arthroplasty, soft tissue balance*

Introduzione

Le protesi di spalla, dalla TSA (total shoulder arthroplasty) alla rTSA (reverse total shoulder arthroplasty) hanno garantito negli ultimi decenni un buon "outcome" con risultati buoni ed eccellenti in quasi il 90% dei casi.
La sopravvivenza di questo impianto è stata negli anni sorprendente con un 97% nei primi 5 anni fino ad un 87% nei 15 anni.
Nonostante i risultati siano incoraggianti la percentuale di complicanze è ancora molto variabile in letteratura. Anche nelle più recenti review, l'anello debole dell'impianto rimane la componente glenoidea con una percentuale ancora troppo elevata di mobilizzazione asettica.
Tra le complicanze più frequenti troviamo: ematoma post-op, fratture intra-op, riassorbimento delle tuberosità, rigidità.
La instabilità successiva ad impianto di protesi di spalla è stimata attorno al 3-4% dove sono diversi i fattori che posso interagire ma rimane di vitale importanza il bilanciamento dei tessuti molli sia per la TSA che per RTSA.

Total shoulder arthroplasty

L'instabilità anteriore può manifestarsi con diversi quadri clinici. Il quadro più comune include dolore anteriore, debolezza nei test del sottoscapolare e maggiore rotazione esterna sia passiva che attiva.
Il trattamento di questo tipo di instabilità è conseguente ad una diagnosi precoce di lesione del tendine sottoscapolare come riportato da numerosi autori. Esami diagnostici di secondo livello come RMN e TC possono essere disturbati dalla presenza della protesi, così una semplice radiografia con proiezione ascellare e 30° di extrarotazione ci garantisce una perfetta congruenza tra testa protesica e

Indirizzo per la corrispondenza:
Andrea Pellegrini
UOC Clinica Ortopedica, Policlinico Universitario di Modena, Modena
a.pellegrini@aol.com

glenoide evidenziando una possibile sublussazione anteriore o orientamento erroneo delle componenti.
Una diagnosi precoce entro le 4 settimane dall'intervento di protesizzazione permette un trattamento precoce prima di riscontrare una retrazione tendinea; è comunque consigliato prepararsi per un eventuale augmentation tendineo con graft o patch. Nell'eventualità di una diagnosi tardiva può essere necessario prepararsi per un trasfert tendineo con piccolo/grande pettorale.
L'instabilità posteriore è quasi il 20% delle complicanze legate a questa procedura chirurgica. I fattori determinanti questo tipo di complicanza sono: retroversione errata glenoidea, sottodimensionamento della glenoide, eccessiva retroversione omerale ed eccessiva lassità capsulare posteriore.
Anche in questo caso è necessaria una diagnosi precoce per un trattamento efficace.
In questo caso i pazienti lamentano dolore posteriore, deficit funzionale e nei movimenti di extrarotazione.
Anche in questo caso la diagnosi viene confermata dall'indagine radiografica in proiezione ascellare.
Nella diagnosi precoce è fondamentale controllare dopo la riduzione la stabilità della protesi altrimenti come nel cronico si dovrà procede a revisione delle componenti o correzione del bilanciamento dei tessuti molli.
L'instabilità superiore non così rara come inizialmente si pensava, rappresenta quasi il 20% di tutte le instabilità protesiche e si presenta dopo anni dall'intervento chirurgico.
È connessa ad un'insufficienza della cuffia dei rotatori che comporta una migrazione superiore della testa protesica e il così chiamato effetto "rocking horse". Questo comporta un carico eccentrico sulla componente glenoidea che va inevitabilmente incontro ad una mobilizzazione asettica.
L'instabilità inferiore è legata ad un posizionamento scorretto in termini di altezza della testa omerale. L'inserzione tendinea della cuffia dei rotatori deve guidare il chirurgo per la corretta esecuzione dell'osteotomia, passaggio che può risultare complicato in protesi su frattura. Inoltre le instabilità inferiori possono essere associate con deficit del plesso brachiale o del nervo ascellare.
Il controllo fluoroscopico intraoperatorio può confermare il corretto posizionamento della componente omerale mentre per eventuali deficit neurologici può essere utile l'utilizzo dell'elettromiografia.

Reverse total shoulder arthroplasty

La protesi inversa di spalla sta diventando negli ultimi decenni un ottimo trattamento chirurgico in caso di artrosi eccentrica aumentando notevolmente l'outcome clinico anche in pazienti con lesioni irreparabili.
Nonostante l'ottimo risultato clinico le complicanze possono essere insidiose con una percentuale di lussazione attorno al 3%. Per questo tipo di procedura chirurgica i fattori di rischio sono: lesione irreparabile del sottoscapolare, chirurgia di revisione legata al "bone stock" e alla qualità tissutale, inadeguata tensione muscolare, malposizionamento delle componenti e alto BMI.
L'elevato BMI contribuisce a rendere difficile il posizionamento intraoperatorio delle componenti ma crea anche condizioni biomeccaniche sfavorevoli come l'aumento del braccio di leva.

La nostra esperienza

Abbiamo recentemente revisionato 157 pazienti che si sono sottoposti ad intervento chirurgico di revisione protesica per fallimento di TSA convertendola in rTSA.
Dei 157 pazienti revisionati 127 presentavano instabilità con insufficenza di cuffia e 30 erosione glenoidea. In 38 casi l'erosione e l'instabilità erano entrambe presenti.
Lo studio ha dimostrato un outcome discreto dei pazienti con soddisfacente risoluzione del quadro doloroso e discreto recupero della funzionalità.
Abbiamo riscontrato un ragionevole 7% di "revisione rate" legato ad instabilità e glenoid "loosening" con una sopravvivenza a 5 anni del 93%.

Conclusione

Nonostante il miglioramento delle tecniche chirurgiche, degli impianti sempre più semi-vincolati con disegni ottimali e biomeccanicamente favorevoli, uno studio accurato pre-operatorio è fondamentale per evitare malposizionamenti della componente omerale e soprattutto della componente glenoidea.
Le erosioni glenoidee non sono sempre valutabili perfettamente intraoperatoriamente e lo studio tc è di fondamentale importanza soprattutto con riscostruzione tridimensionale per valutare la medializzazione e la distanza coraco-glenoidea.
La gestione dei tessuti molli, sia tendinei che capsulari deve prevedere tempi precisi e pianificati come la "plication" della capsula posteriore recentemente descritta da Sotelo et al.
Il deltoide e la sua tensione intraoperatoria deve essere accuratamente valutata così come il suo trofismo nella pianificazione pre-operatoria. Inoltre, il muscolo deltoide deve guidarci nella decisione della sutura del sottoscapolare in quanto una tensione eccessiva di entrambe le strutture, nella protesica inversa, può determinare una limitazione di movimento in abduzione.
La revisione di un primo impianto fallito ci espone a difficoltà tecniche e biologiche importanti fino alla necessità di innesti ossei "one o two step". Nei casi in cui la qualità e

la quantità ossea glenoidea è di scarsa entità si può fare, recentemente, ricorso alla pianificazione di una protesi "custom-made".
I disegni protesici sempre più alla ricerca della stabilità possono sicuramente aiutare il chirurgo che dovrà valutare il bilanciamento dei tessuti molli in reazione a: dimensione della metaglena e glenosfera; lateralizzazione/bioreverse; stelo lateralizzante.

Bibliografia di riferimento

Alentorn-Geli E, Assenmacher AT, Sperling JW, et al. *Plication of the posterior capsule for intraoperative posterior instability during anatomic total shoulder arthroplasty*. J Shoulder Elbow Surg 2017;26:982-9.

Gregory TM, Boukebous B, Gregory J, et al. *Short, medium and long term complications after total anatomical shoulder arthroplasty*. Open Orthop J 2017;11:1133-41.

Hernandez NM, Chalmers BP, Wagner ER, et al. *Revision to reverse total shoulder arthroplasty restores stability for patients with unstable shoulder prostheses*. Clin Orthop Relat Res 2017;475:2716-22.

Huri G, Familiari F, Salari N, et al. *Prosthetic design of reverse shoulder arthroplasty contributes to scapular notching and instability*. World J Orthop 2016;7:738-45.

Kany J, Jose J, Katz D, et al. *The main cause of instability after unconstrained shoulder prosthesis is soft tissue deficiency*. J Shoulder Elbow Surg 2017;26:e243-e251.

Kohan EM, Chalmers PN, Salazar D, et al. *Dislocation following reverse total shoulder arthroplasty*. J Shoulder Elbow Surg 2017;26:1238-45.

Lewis GS, Conaway WK, Wee H, et al. *Effects of anterior offsetting of humeral head component in posteriorly unstable total shoulder arthroplasty: finite element modeling of cadaver specimens*. J Biomech. 2017 Feb 28;53:78-83.

Mellano CR, Kupfer N, Thorsness R, et al. *Functional results of bilateral reverse total shoulder arthroplasty*. J Shoulder Elbow Surg 2017;26:990-6;

Merolla G, Wagner E, Sperling JW, et al. *Revision of failed shoulder hemiarthroplasty to reverse total arthroplasty: analysis of 157 revision implants*. J Shoulder Elbow Surg 2018;27:75-81.

Padegimas EM, Zmistowski BM, Restrepo C, et al. *Instability after reverse total shoulder arthroplasty: which patients dislocate? Am J Orthop (Belle Mead NJ)*. 2016 Nov/Dec;45(7):E444-E450.

Shields E, Ho A, Wiater JM. *Management of the subscapularis tendon during total shoulder arthroplasty*. J Shoulder Elbow Surg 2017;26:723-31.

Giornale Italiano di Ortopedia e Traumatologia
2018;44(Suppl. 1):S191-S197

E. Pala
A. Angelini
G. Trovarelli
A. Crimì
P. Ruggieri

Clinica Ortopedica e Oncologia Ortopedica, Università di Padova

I sarcomi delle parti molli

Soft Tissue Sarcomas

Riassunto

I sarcomi dei tessuti molli (Soft Tissue Sarcomas, STS) sono un gruppo eterogeneo di neoplasie maligne a origine mesenchimale, localizzate più frequentemente alle estremità. Sono patologie rare e hanno con un'incidenza bimodale, con un picco nell'infanzia e poi al di sopra dei 60 anni.
Un approccio multidisciplinare, che includa l'associazione di chemioterapia, radioterapia e chirurgia, è fondamentale nel trattamento dei sarcomi dei tessuti molli ad alto rischio.
Mentre è dimostrato che margini chirurgici adeguati siano fondamentali per ridurre il rischio di recidiva locale, il ruolo della chemioterapia per i STS è ancora dibattuto in letteratura. Le linee guida indicano la chemioterapia in pazienti con STS ad alto rischio, cioè di alto grado, dimensioni superiori a 10 cm se superficiali o superiori a 5 cm se profondi.
Molti studi hanno cercato di identificare quali potrebbero essere i fattori correlati alla sopravvivenza ma è emerso che solo grandi volumi tumorali sono associati ad outcome peggiori, determinando una riduzione della sopravvivenza e un aumento della frequenza di metastasi. Infatti i pazienti in cui è stata riscontrata una riduzione di volume della neoplasia in seguito alle terapie neoadiuvanti presentano outcome oncologici migliori.
La necessità di escissione con margini ampi può richiedere interventi estremamente demolitivi pertanto è fondamentale una collaborazione fra chirurgo ortopedico oncologo e chirurgo plastico al fine di ottenere una ricostruzione con adeguata copertura dei tessuti molli, preservando la funzionalità dell'arto e permettendo la precoce ripresa di terapie adiuvanti.

Parole chiave: sarcomi dei tessuti molli, ortoplastica, approccio multidisciplinare

Summary

Soft tissue sarcomas (STS) are an heterogeneous group of mesenchymal malignant tumors, most frequently located in the extremities. These are rare tumors with a bimodal distribution, with a first pick in childhood and a second pick over 60 years of age.
A multidisciplinary approach with chemotherapy, radiotherapy and surgery with wide margins is crucial in the treatment of high grade STS. Wide margins are fundamental for decrease the risk of local recurrence.
The use of chemotherapy is still debated in literature for STS. It is indicated in patients with high grade STS, bigger than 10cm if superficial or deep and more than 5 cm.
Many studies tried to identify possible factors related to survival but only high tumor volume is related to worse outcome, decrease of the survival and increase in metastases. Patients with tumor volume reduction after neo-adjuvant therapies had better oncologic outcome.
The need for excision with wide margins may require demolitive surgery; therefore a cooperation between the orthopedic surgeon and plastic surgeon is essential to achieve adequate soft tissue coverage, preserving the function of the limb and allow prompt recovery adjuvant therapies.

Key words: *soft tissue sarcomas, orthoplasty, multidisciplinary approach*

Introduzione

I sarcomi dei tessuti molli (Soft Tissue Sarcoma, STS) sono un gruppo eterogeneo di neoplasie maligne di origine mesenchimale che si sviluppa nel tessuto connettivo. Con il termine STS si definiscono tutte le neoplasie non epiteliali a sede extrascheletrica ed extracranica, a eccezione di quelle derivate dal sistema linfoemopoietico e istiocitario-macrofagico e includendo invece, per convenzione, quelle proprie del Sistema Nervoso Periferico. I sarcomi possono svilupparsi in ogni sede dell'organismo ma le localizzazioni più frequenti sono le estremità, seguite dalla

Indirizzo per la corrispondenza:
Elisa Pala
Clinica Ortopedica e Oncologia Ortopedica, Università di Padova
via Giustiniani, 3
35128 Padova
pala.elisa@gmail.com

parete toracica, dal retroperitoneo, testa e dal collo [1].
I tumori maligni dei tessuti molli sono patologie rare rappresentando meno dell'1% di tutti i tumori degli adulti e il 7-10% dei tumori nei bambini.
Sono neoplasie aggressive che hanno una grande capacità di recidivare localmente e metastatizzare, soprattutto a livello polmonare. La mortalità è elevata e la sopravvivenza a 5 anni è intorno al 65% [2].
Attualmente, sono stati identificati più di 50 istotipi di STS [3] tra cui i più comuni, negli adulti, sono rappresentati da: liposarcoma, sarcoma pleomorfo indifferenziato, leiomiosarcoma e sarcoma sinoviale. Il tipo più comune nell'età infantile è il rabdomiosarcoma [2-4].

Principi di trattamento

Il trattamento standard dei sarcomi dei tessuti molli ad alto grado degli arti, di grandi dimensioni, è rappresentato dall'intervento chirurgico con margini ampi, associato o meno alla radioterapia adiuvante [1 2].
Tale approccio ha sostituito quasi completamente l'amputazione, in quanto vari studi hanno dimostrato come le tecniche chirurgiche di salvataggio dell'arto, abbinate alla radioterapia e alla chemioterapia, siano efficaci nel raggiungere un controllo locale e una sopravvivenza globale sovrapponibili a quelle dell'amputazione, con risultati funzionali migliori [3].
Tuttavia, circa il 50% dei pazienti con STS ad alto grado, di grandi dimensioni e profondi, sviluppa metastasi a distanza, in prevalenza polmonari; in questi casi la sopravvivenza a 5 anni scende al 25-30%, nonostante un trattamento chirurgico aggressivo anche per le metastasi [4].
Molti studi hanno cercato di identificare quali potrebbero essere i fattori correlati alla sopravvivenza e sono state indagate età, performance status, volume, margini chirrugici, istotipo e grado istologico; è emerso che solo grandi volumi tumorali sono associati ad outcome peggiori, determinando riduzione della sopravvivenza e aumento della frequenza di metastasi [1].
Migliori risultati nei pazienti che rispondono alle terapie neo-adiuvanti possono essere attribuibili a due meccanismi: il primo è che molto probabilmente le micrometastasi già presenti nel paziente rispondono alla chemioterapia così come risponde il tumore primario; il secondo è che l'aumento del controllo locale indotto dalle terapie preoperatorie si riflette in un aumento della sopravvivenza. Tale risultato è confermato da diversi studi nei quasi si evince che una risposta tumorale alle terapie preoperatorie risulta essere predittiva di migliori outcome oncologici, i quali si mantengono tali anche sul lungo periodo, precisando che il *tumor shrinkage* predice un miglior controllo locale e una miglior sopravvivenza [5]. Grünwald et al. [5] affermano, inoltre, che i pazienti che mostrano un aumento delle dimensioni della neoplasia dopo le terapie neoadiuvanti, presentano una sopravvivenza inferiore.
È necessario sottolineare tuttavia che l'aumento del volume tumorale potrebbe non essere dovuto alla mancata risposta alle terapie neo-adiuvanti ma alla necrosi da essi indotta per un effetto osmotico che determina un aumento dimensionale [5].

Chemioterapia

La chemioterapia è stata utilizzata per molto tempo con scopi differenti nel trattamento dei STS: per il trattamento adiuvante e neoadiuvante al fine di trattare le micrometastasi e prevenire lo sviluppo di metastasi a distanza; come trattamento palliativo nei casi avanzati; per ridurre il volume della neoplasia, con lo scopo di semplificare l'escissione e di migliorare i risultati funzionali. In letteratura sono presenti studi contrastanti riguardo ai benefici della chemioterapia pertanto non è ancora considerata un trattamento standard per i STS [1 6 7]. Le linee guida la indicano in pazienti con STS ad alto rischio cioè sarcoma ad alto grado, di dimensioni superiori a 10 cm se superficiali o a 5 cm se profondi [7].
I farmaci ritenuti attivi e più utilizzati nei STS sono le antracicline (Adriamicina ed Epirubicina), l'Ifosfamide tuttavia molti altri farmaci sono stati testati come trattamento di seconda, terza, quarta linea in situazioni palliative [6].
L'Epirubicina è un'antraciclina analoga alla Doxorubicina, messa a punto per ridurne la cardiotossicità, tuttavia l'Epirubicina in monoterapia sembra dare risposte inferiori alla Doxorubcina [8].
Una metanalisi condotta da Verma et al nel 2008 ha dimostrato che la combinazione di un'antraciclina con l'Ifosfamide aumenta la risposta tumorale del 50% rispetto al trattamento con la sola antraciclina [9].
Il ruolo del trattamento adiuvante con doxorubicina, associato o meno a ifosfamide, eseguito in pazienti trattati chirurgicamente è stato oggetto di vari studi randomizzati e i risultati sono stati contrastanti. Uno dei più grandi studi eseguiti dall'Organizzazione Europea per la ricerca e il trattamento dei tumori (EORTC) condotto da Le Cesne et al nel 2008 non ha riscontrato benefici in termini di sopravvivenza e di sopravvivenza libera da malattia statisticamente significativi nei pazienti trattati con chemioterapia per i STS [10].
Woll e collaboratori [11] , in un trial randomizzato su 175 pazienti trattati con chirurgia e chemioterapia adiuvante a base di Doxorubicina e Ifosfamide (eventualmente con associazione di radioterapia), hanno riscontrato una sopravvivenza globale a 5 anni del 66,5% e una sopravvivenza libera da malattia a 5 anni del 54,9%.

D'altra parte però, una metanalisi pubblicata nel 2008 da Pervaiz et al. [6], condotta sulla base di 18 trial, comprendente più di 1900 pazienti, ha messo in evidenza che la chemioterapia adiuvante con Doxorubicina ad alte dosi associata o meno a Ifosfamide riduce significativamente la probabilità di insorgenza di recidiva locale e migliora la sopravvivenza riducendo il rischio di morte dell'11%. Tali vantaggi risultano superiori nei pazienti a cui sia stata somministrata l'associazione di antraciclina e Ifosfamide [6].
La chemioterapia può essere eseguita in fase pre-operatoria con le finalità di ridurre il volume della massa, "sterilizzare" i foci micro-metastatici, che sono causa di ricomparsa di malattia locale o a distanza.
L'Italian and Spanish Sarcoma Group hanno eseguito un trial su 328 pazienti, in cui sono stati confrontato due diversi schemi di trattamento con Epirubicina e Ifosfamide: Braccio A (3 cicli preoperatori), Braccio B (5 cicli totali, 3 pre e 2 postoperatori); da questo studio è emerso che 3 cicli in regime neoadiuvante non sono inferiori a 5 cicli pertanto il trattamento dei STS ad alto rischio può essere di soli 3 cicli preoperatori a dosi piene, riducendo la tossicità a un periodo limitato di tempo [1]. In questo studio Gronchi et al. [1] hanno riscontrato una sopravvivenza del 70% a 5 anni e una sopravvivenza libera da malattia del 60% a 5 anni.
Negli ultimi anni alcune scoperte hanno messo in evidenza come alcuni istotipi di STS fossero più sensibili a specifici agenti citotossici piuttosto che ad altri facendo così supporre che la chemioterapia avesse maggior effetto se somministrata come terapia specifica basata sull'istologia [12].
Questo tipo di approccio terapeutico è stato valutato in un trial multicentrico su un totale di 287 pazienti trattati in 32 ospedali fra il 2011 e il 2016; i pazienti sono stati assegnati in maniera randomizzata a ricevere 3 cicli di chemioterapia preoperatoria standard con Epirubicina + Ifosfamide (Braccio A), oppure a ricevere una chemioterapia neoadiuvante basata sull'istotipo (Braccio B). Questo studio è stato interrotto prima del termine in quanto la terapia basata sull'istotipo si è dimostrata meno efficace rispetto alla terapia standard; la sopravvivenza è risultata superiore (p = 0,03) nei pazienti trattati con chemioterapia standard (89% a 46 mesi) rispetto al braccio B (64% a 46 mesi); anche la sopravvivenza libera da malattia è stata significativamente migliore nei pazienti trattati con CT standard (62% a 46 mesi) rispetto ai pazienti trattati con chemioterapia basata sull'istotipo (38% a 46 mesi) (p = 0,006). Anche la sopravvivenza alla recidiva locale e metastasi è risultata migliore nei pazienti trattati con chemioterapia standard. Tuttavia il lavoro di Gronchi et al. ha ulteriormente rafforzato l'utilità della chemioterapia neoadiuvante con 3 cicli di Epirubicina e Ifosfamide [12].
Secondo gli stessi autori comunque sono necessari ulteriori studi prima di abbandonare idea di una chemioterapia basata sull'istotipo poiché i risultati negativi potrebbero essere dovuti a una errata scelta degli schemi chemioterapici specifici per istologia e al fatto che alcune terapie istotipo-specifiche potrebbero richiedere un numero maggiore di cicli per dimostrare la stessa efficacia del regime Epirubicina + Ifosfmide [12].
Lo stesso trial ha comunque rilevato che la sopravvivenza libera da malattia nei pazienti con liposarcoma mixoide ad alto grado, è simile fra il gruppo trattato con Epirubicina e Ifosfamide e il gruppo trattato con Trabectedina confermando le evidenze già riscontrate in precedenti studi. In altri studi è stato inoltre riscontrato che nei pazienti affetti da leiomiosarcoma vi è stato un aumento del 37% della sopravvivenza libera da malattia rispetto ai pazienti trattati con Dacarbazina; tale caratteristica fa di questo farmaco un'importante opzione terapeutica anche per i pazienti con leiomiosarcoma che hanno una ridotta risposta all'Ifosfamide [12].
Anche nella nostra esperienza, in 44 casi di STS trattati presso la Clinica Ortopedica di Padova fra i Dicembre 2015 e Dicembre 2017, la chemioterapia sembra avere un ruolo fondamentale nel trattamento dei STS; nella nostra casistica la sopravvivenza dei pazienti trattati con chemioradioterapia-chirurgia è stata dell'85% a 12 mesi e 18 mesi, mentre nei dei pazienti trattati con solo chirurgia è stata dell'80% a 12 mesi e del 60% a 18 mesi, anche se la differenza non è risultata significativa (p = 0,224). La sopravvivenza libera da malattia nei pazienti trattati con chemioterapia- radioterapia-chirurgia è stata del 67,5% a 12 mesi e del 60% a 18 mesi mentre nei pazienti trattati solo con chirurgia è stata del 60% a 12 mesi e del 52,5% a 18 mesi (p = 0,4452).
Negli ultimi anni sono stati testati dei nuovi farmaci per la terapia di seconda linea dei STS, uno di questi è l'Eribulina (farmaco antimitotico) il quale ha ottenuto l'indicazione per il trattamento del liposarcoma in stadio avanzato in pazienti precedentemente trattati con antraciclina. L'Eribulina ha dimostrato una miglior sopravvivenza libera da malattia rispetto alla Dacarbazina (13,5 *vs* 11,5 mesi rispettivamente) e sarà valutato in futuro per la terapia dei liposarcomi in stadio precoce [13].
Altro farmaco utilizzato nel trattamento di seconda linea è Pazopanib, il quale è un inibitore delle tirosin chinasi che viene utilizzato nei pazienti con STS non adipocitico di stadio avanzato. Esso infatti ha dimostrato di determinare un aumento di 3 mesi nella sopravvivenza libera da malattia rispetto al placebo [14].
Un altro farmaco recentemente studiato per la terapia dei STS metastatici è Olaratumab, un anticorpo monoclonale diretto contro il PDGF-alfa; questo farmaco associato alla

Doxorubicina ha dimostrato di aumentare la sopravvivenza libera da malattia e soprattutto la sopravvivenza globale rispetto alla sola Doxorubicina (26,5 *vs* 14,7 mesi rispettivamente) [15].
Un agente chemioterapico ancora in valutazione per definirne precisamente il ruolo nel trattamento dei STS, è rappresentato dall'Aldoxorubicina. Essa è un derivato della Doxorubicina in grado di legarsi all'albumina; questo legame permette il rilascio preciso del farmaco nel microambiente acido tumorale, evitandone la distribuzione al tessuto cardiaco, alle cellule del midollo emopoietico e gastrointestinali, determinando così minori effetti collaterali. Studi in fase 3, ancora in corso, dimostrano un vantaggio nella sopravvivenza libera da progressione di malattia nei pazienti con STS avanzati trattati con tale farmaco, rispetto ai pazienti trattati con altri schemi chemioterapici [16].

Radioterapia

La radioterapia è indicata in pazienti con STS candidati a chirurgia conservativa, ri-escissione dopo chirurgia inadeguata o come trattamento post-operatorio in caso di margini inadeguati. Alcuni studi svolti in passato hanno provato l'equivalenza in termini di sopravvivenza alla combinazione di chirurgia con margini ampi associata a radioterapia rispetto all'amputazione dell'arto [3].
La radioterapia può essere eseguita sia in fase pre-operatoria che post-operatoria. La radioterapia preoperatoria è indicata nei sarcomi di alto grado, di dimensioni maggiori a 5 cm di diametro e profondi (sottofasciali). I possibili vantaggi della radioterapia preoperatoria sono: induzione della necrosi delle cellule tumorali, riduzione del volume, ispessimento della pseudocapsula tumorale che facilita l'escissione e minor campo di irradiazione. Gli svantaggi invece includono: ritardo della chirurgia, aumento delle complicanze chirurgiche (ritardo di guarigione della ferita, deiscenza della ferita e infezione profonda). La dose pre-operatoria è di solito 44-50 Gy in 25 sedute eventualmente seguite da un boost post-operatorio di 10-16 Gy in caso di margini inadeguati. La radioterapia post-operatoria è invece indicata dopo resezione marginale o dopo radicalizzazione in caso di chirurgia primitiva inadeguata. I vantaggi della radioterapia post-operatoria sono di consentire l'immediata escissione del tumore e di dare minori complicazioni chirurgiche; gli svantaggi sono: campo di irradiazione maggiore. La brachiterapia, ossia il posizionamento di cateteri guida per il trattamento peri-operatorio, può essere somministrata da sola, in associazione alla radioterapia esterna oppure nel caso di recidiva non trattabile in altri modi. La brachiterapia permette di raggiungere alti dosaggi riducendo al minimo l'esposizione dei tessuti sani circostanti [17 18].

Margini

L'escissione chirurgica con margini ampi rimane il trattamento fondamentale per la cura dei sarcomi delle parti molli. Per escissione ampia si intende l'asportazione in blocco del tumore circondato da tessuto sano; la qualità del margine è più importante della sua estensione, e infatti barriere anatomiche come ad esempio la fascia muscolare, l'avventizia, il periostio e il perinervio sono margini di miglior qualità rispetto ad alcuni centimetri di tessuto adiposo o muscolare. Il fattore che aumenta significativamente la probabilità di recidiva locale è il margine di escissione infiltrato da cellule neoplastiche [2]. Pisters et al. in uno studio prospettico su 1041 pazienti, rilevarono una frequenza del 26% di recidiva locale nei pazienti con margini positivi [19].
Stojadinovic et al. riportano che la presenza di margini positivi raddoppia la probabilità di recidiva locale (15% se margini ampi, 28% se inadeguati), la frequenza delle metastasi a distanza (dal 23 al 27%) e la mortalità (dal 18 al 29%) [2].
Tuttavia è stato riscontrato che nei pazienti trattati con chemioterapia associata o meno a radioterapia pre-operatoria, l'impatto negativo dei margini contaminati è inferiore [19]. L'associazione di chirurgia e radioterapia riduce l'incidenza di recidiva locale a meno del 10% a 5 anni [17]. Inoltre, alcuni Autori riportano che un aumento del controllo locale della malattia mediante la radioterapia si riflette in un miglioramento della sopravvivenza globale [18].
Pertanto in caso di margini microscopicamente positivi è ormai confermata l'indicazione a favore di una radicalizzazione, asportando in blocco la cicatrice e i tessuti contigui, con ampliamento dei margini per ridurre il rischio di recidiva locale associando radioterapia post-operatoria o brachiterapia [17 18].

Chirurgia e ortoplastica

La resezione dei sarcomi delle parti molli crea grandi difetti di cute e di tessuti molli sottostanti, specialmente in caso di lesioni sottocutanee. La chiusura diretta della ferita chirurgica è spesso difficile, soprattutto in aree in cui si ha scarsità di tessuto circostante, necessitando quindi di una ricostruzione plastica tramite innesti di cute, lembi locali o lembi liberi.
Inoltre il miglioramento delle tecniche ricostruttive ha portato allo sviluppo di un approccio terapeutico che permette di ottenere margini chirurgici adeguati con chirurgia conservativa, garantire un'adeguata copertura del difetto tissutale, migliorare il risultato morfologico e funzionale, con conseguente miglioramento della qualità della vita del paziente.

L'utilizzo dei lembi consente di ridurre il rischio di deiscenza della ferita post-radioterapia fino al 30% [20].
L'obiettivo del trattamento ricostruttivo microchirurgico, dopo il tempo demolitivo, è quello di ottenere: una copertura della ferita, una sutura senza tensione, una restituzione della forma e della funzione e un risultato estetico soddisfacente. Inoltre vi è la necessità di una buona guarigione della ferita chirurgica, che permetta una tempestiva somministrazione di radioterapia e chemioterapia adiuvanti.
Per questi motivi la pianificazione preoperatoria della tecnica demolitiva e ricostruttiva devono essere frutto di una stretta collaborazione fra ortopedico oncologo e chirurgo plastico che viene attualmente denominata "Ortoplastica".
Solitamente si procede comunque a un solo intervento di demolizione e di ricostruzione ma se questo non è possibile o, specialmente se i margini oncologici non sono prevedibili, è possibile attendere la conferma anatomopatologica prima di procedere alla ricostruire che quindi può essere differita. La ricostruzione in un secondo tempo però ha un'elevata incidenza di infezione e deiscenza della ferita rispetto alla chiusura immediata [20].

Conclusioni

Un approccio multidisciplinare che includa l'associazione di chirurgia con margini ampi, radioterapia e chemioterapia, rappresenta attualmente il gold standard per il trattamento dei sarcomi dei tessuti molli ad alto rischio. I margini chirurgici ampi sono fondamentali per ridurre il rischio di recidiva locale, la quale sembra essere un importante fattore prognostico negativo. La chemioterapia non è ancora considerata un trattamento standard ma le linee guida la comprendono come opzione terapeutica per i pazienti ad alto rischio e nella nostra esperienza riteniamo che abbia un ruolo fondamentale nel trattamento di questi sarcomi. I pazienti in cui è stata riscontrata una riduzione di volume della neoplasia in seguito alle terapie neoadiuvanti, presentano outcome oncologici migliori. Un approccio multidisciplinare che includa una stretta collaborazione fra ortopedico oncologo e chirurgo plastico risulta fondamentale, per poter ottenere una escissione ampia, una ricostruzione adeguata, preservare la funzionalità dell'arto e permettere la precoce ripresa di terapie adiuvanti.

Caso 1

C.O., maschio 82 anni, Sarcoma Pleomorfo grado 3 del gomito destro. (Fig. 1) Escissione della lesione con margini ampi, ricostruzione con lembo fasciocutaneo radiale associato a copertura con innesto cutaneo. (Fig. 2) Radioterapia post-operatoria 36 Gy. Il paziente non è stato candidabile a chemioterapia per età e comodbidità. NED (Non Evidence of Disease) a 6 mesi dall'intervento.

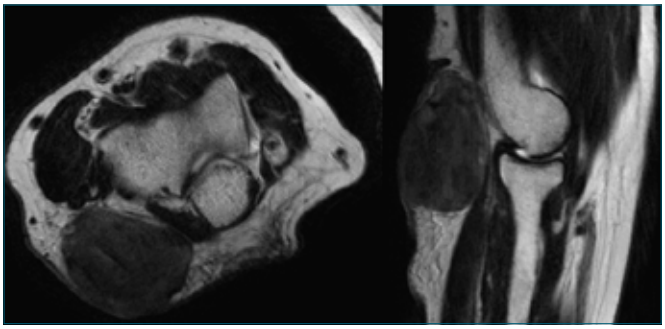

Figura 1. RMN in assiale e sagittale (T1W) del gomito destro mostra neoformazione ulcerata con interessamento dei tessuti sottocutanei e sovrafasciali, disomogenea, di diametro massimo di 8 cm in regione radiale al gomito destro.

Figura 2. Foto intra-operatorie dell'intervento di escissione della lesione, ricostruzione con lembo fascio-cutaneo radiale associato a copertura con innesto cutaneo autologo.

Caso 2

P.A., maschio 82 anni. Nel 2013 escissione leiomiosarcoma G1 con margini positivi. Il paziente ha rifiutato intervento di allargamento margini. A Ottobre 2017 si presenta con recidiva locale e ulcerazione della cute. (Fig. 3) Escissione della recidiva alla gamba sinistra con margini ampi, lembo di rotazione del gemello mediale e innesto cutaneo autologo. Diagnosi istologica definitiva di leiomiosarcoma di grado 3. (Fig. 4) Deceduto dopo 6 mesi dall'ultimo intervento per altre patologie.

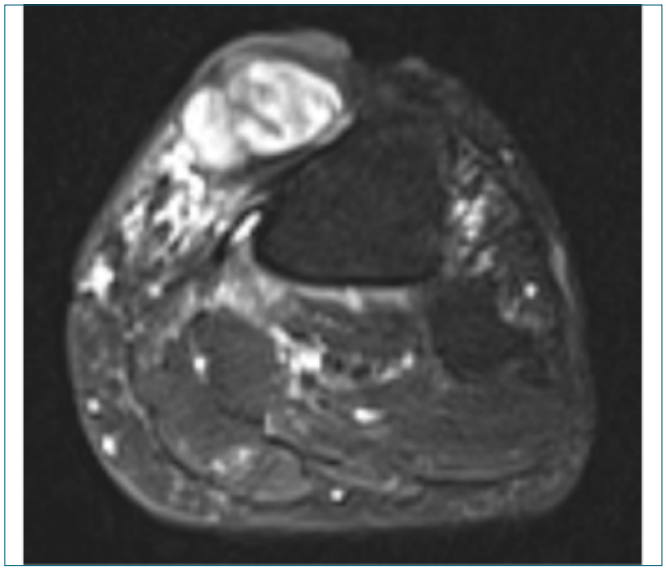

Figura 3. RMN in assiale (T2W fat stat) del ginocchio sinistro mostra recidiva locale ulcerata di leiomiosarcoma con interessamento dei tessuti sottocutanei e sottofasciali, disomogenea, di diametro massimo di 6 cm.

Figura 4. Foto intra-operatorie dell'intervento di escissione della recidiva di leiomiosarcoma della gamba sinistra, lembo di rotazione del gemello mediale ed innesto cutaneo autologo.

Caso 3

B.A., maschio di 86 anni. A Dicembre 2015 escissione di mixofibrosarcoma G3 ulcerato avambraccio sinistro con margini ampi seguita da radioterapia post-operatoria (64.8 Gy). A novembre 2017 recidiva di malattia per cui è sottoposto a escissione, lembo locale e copertura con innesto cutaneo. A Gennaio 2018 nuova recidiva, trattata con escissione della recidiva e copertura con lembo locale e innesto di cute. (Figg 5 6) Ned 2rl a 28 mesi dal primo intervento.

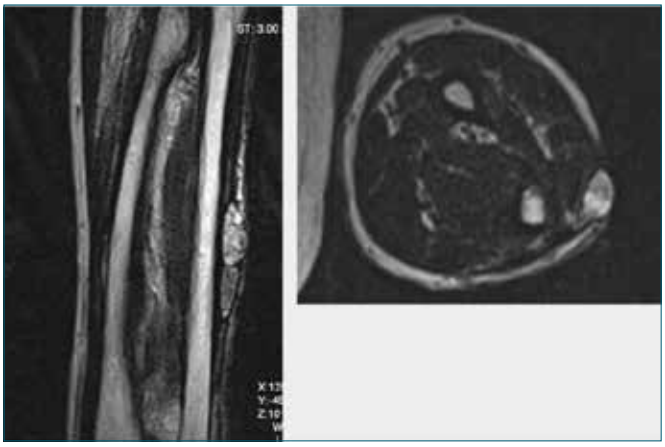

Figura 5. RMN in assiale e sagittale (T1W) dell'avambraccio sinistro mostra recidiva locale di mixofibrosarcoma con interessamento dei tessuti sottocutanei e sottofasciali, disomogenea, di diametro massimo di 3 cm.

Figura 6. Foto intra-operatorie dell'intervento di escissione di recidiva di mixofibrosarcoma, rotazione di lembo locale e copertura con innesto cutaneo autologo.

Bibliografia

1 Gronchi A, Frustaci S, Mercuri M et al. *Short, full-dose adjuvant chemotherapy in high-risk adult soft tissue sarcomas: a randomized clinical trial from the Italian Sarcoma Group and the Spanish Sarcoma Group*. J Clin Oncol 2012;30:850-6.

2 Stojadinovic A, Leung DHY, Hoos A, et al. *Analysis of the prognostic significance of microscopic margins in 2,084 localized primary adult soft tissue sarcomas*. Ann Surg 2002;235:424-34.

3 Williard WC, Hajdu SI, Casper ES, et al. *Comparison of amputation with limb-sparing operations for adult soft tissue sarcoma of the extremity*. Ann Surg 1992;215:269-75.

4 Pfannschmidt J, Klode J, Muley T, et al. *Pulmonary metastasectomy in patients with soft tissue sarcomas: experiences in 50 patients*. Thorac Cardiovasc Surg 2006;54:489-92.

5 Grünwald V, Litière S, Gronchi A, et al. *Absence of progres-*

sion, not extent of tumour shrinkage, defines prognosis in soft-tissue sarcoma - an analysis of the EORTC 62012 study of the EORTC STBSG. Eur J Cancer 2016;64:44-51.

6 Pervaiz N, Colterjohn N, Farrokhyar F, et al. *A systematic meta-analysis of randomized controlled trials of adjuvant chemotherapy for localized resectable soft-tissue sarcoma*. Cancer 2008;113:573-81.

7 Nathenson MJ, Sausville E. *Looking for answers: the current status of neoadjuvant treatment in localized soft tissue sarcomas*. Cancer Chemother Pharmacol 2016;78:895-919.

8 Nielsen OS, Dombernowsky P, Mouridsen H, et al. *High-dose epirubicin is not an alternative to standard-dose doxorubicin in the treatment of advanced soft tissue sarcomas*. *A study of the EORTC soft tissue and bone sarcoma group*. Br J Cancer 1998;78:1634-9.

9 Verma S, Younus J, Stys-Norman D, et al. *Members of the Sarcoma Disease Site Group of Cancer Care Ontario's Program in Evidence-Based Care. Meta-analysis of ifosfamide-based combination chemotherapy in advanced soft tissue sarcoma*. Cancer Treat Rev 2008;34:339-47.

10 Le Cesne A, Van Glabbeke M, Woll PJ, et al. *The end of adjuvant chemotherapy (adCT) era with doxorubicin-based regimen in resected high-grade soft tissue sarcoma (STS): pooled analysis of the two STBSG-EORTC phase III clinical trials*. J Clin Oncol 2008;26. doi: 10.1200/jco.2008.26.15_suppl.10525.

11 Woll PJ, Reichardt P, Le Cesne A, et al. *Adjuvant chemotherapy with doxorubicin, ifosfamide, and lenograstim for resected soft-tissue sarcoma (EORTC 62931): a multicentre randomised controlled trial.* Lancet Oncol 2012;13:1045-54.

12 Gronchi A, Ferrari S, Quagliuolo V, et al. *Histotype-tailored neoadjuvant chemotherapy versus standard chemotherapy in patients with high-risk soft-tissue sarcomas (ISG-STS 1001): an international, open-label, randomised, controlled, phase 3, multicentre trial*. Lancet Oncol 2017;18:812-22.

13 Schöffski P, Chawla S, Maki RG, et al. *Eribulin versus dacarbazine in previously treated patients with advanced liposarcoma or leiomyosarcoma: a randomised, open-label, multicentre, phase 3 trial*. Lancet Lond Engl 2016;387:1629-37.

14 van der Graaf WT, Blay J-Y, Chawla SP, et al. *Pazopanib for metastatic soft-tissue sarcoma (PALETTE): a randomised, double-blind, placebo-controlled phase 3 trial*. Lancet 2012;3791879-86.

15 Tap WD, Jones RL, Van Tine BA, et al. *Olaratumab and doxorubicin versus doxorubicin alone for treatment of soft-tissue sarcoma: an open-label phase 1b and randomised phase 2 trial*. Lancet Lond Engl 2016;388:488-97.

16 Sachdev E, Sachdev D, Mita M. *Aldoxorubicin for the treatment of soft tissue sarcoma*. Expert Opin Investig Drugs 2017;26:1175-9.

17 Alektiar KM, Brennan MF, Healey JH, et al. *Impact of intensity-modulated radiation therapy on local control in primary soft-tissue sarcoma of the extremity*. J Clin Oncol 2008;26:3440-4.

18 Koshy M, Rich SE, Mohiuddin MM. *Improved survival with radiation therapy in high grade soft tissue sarcomas of the extremities: A SEER Analysis*. Int J Radiat Oncol Biol Phys 2010;77:203-9.

19 Pisters PW, Leung DH, Woodruff J, et al. *Analysis of prognostic factors in 1,041 patients with localized soft tissue sarcomas of the extremities*. J Clin Oncol Off J Am Soc Clin Oncol 1996;14:1679-89.

20 Langstein HN, Chang DW, Miller MJ, et al. *Limb salvage for soft-tissue malignancies of the foot: an evaluation of free-tissue transfer*. Plast Reconstr Surg 2002;109:152-9.

Giornale Italiano di Ortopedia e Traumatologia
2018;44(Suppl. 1):S198-S203

D.A. Campanacci
F. Frenos
F. Muratori

SODc Ortopedia Oncologica e Ricostruttiva, Azienda Ospedaliera Universitaria Careggi, Firenze

Le metastasi delle ossa lunghe

Long bones metastases

Riassunto

I recenti progressi nelle cure oncologiche hanno portato a un progressivo miglioramento della prognosi e della sopravvivenza dei pazienti e all'aumento dell'incidenza delle metastasi ossee da carcinoma. Il paziente metastatico necessita di un approccio multidisciplinare e i ruoli dell'oncologo medico, del radioterapista e del chirurgo ortopedico devono essere sinergici e integrati tra loro. L'obiettivo principale del trattamento delle metastasi delle ossa lunghe è di prevenire o trattare le complicazioni meccaniche (frattura patologica), di controllare il dolore e di migliorare la qualità della vita del paziente oncologico. È stato proposto un algoritmo di trattamento per guidare il chirurgo nel definire quali pazienti necessitano di un intervento chirurgico e quale tecnica ricostruttiva utilizzare in ogni situazione clinica. Nel dare l'indicazione chirurgica vengono considerati parametri biologici e meccanici. La presenza di una frattura patologica o di una lesione a rischio di frattura, la stadiazione della malattia, la sede della lesione (metaepifisi o diafisi), la sensibilità alle terapie non chirurgiche, l'aspettativa di sopravvivenza sono i parametri valutati nella scelta del trattamento delle metastasi delle ossa lunghe. Le opzioni chirurgiche comprendono la chirurgia escissionale, la chirurgia palliativa e le tecniche mininvasive. Lo scopo di questo lavoro è descrivere l'algoritmo di trattamento delle metastasi delle ossa lunghe e le indicazioni all'impiego delle diverse tecniche chirurgiche.

Parole chiave: metastasi ossee, ossa lunghe, carcinoma

Summary

Due to recent improvements in cancer care, the survival of oncologic patients is progressively increasing, and the incidence of long bone metastases is growing. The metastatic patient requires a multidisciplinary approach and the roles of medical oncologist, radiotherapist and orthopaedic surgeons needs to be synergic and integrated. The main objective of the treatment of long bone metastases is to prevent or cure mechanical complications (pathologic fracture), to control pain and to improve the quality of life of the patient. An algorithm of treatment has been purposed to guide the surgeon in the decision making to assess which patients requires surgery and what kind of surgery is indicated in every clinical situation. Both biological and mechanical parameters are considered determinant for the surgical indication. The presence of a pathological fracture or an impending fracture, stage of the disease, site of lesion (metaepiphysis or diaphysis), sensitivity to non-surgical therapies and expected survival are the parameters taken into consideration to address the treatment of long bone metastases. Surgical treatment include excisional surgery, palliative surgery and mininvasive therapies. The aim of this work is to describe the algorithm of treatment of long bone metastases and the indications to different surgical techniques.

Key words: *metastatic bone disease, long bones, carcinoma*

Introduzione

Negli ultimi decenni, grazie ai progressi del trattamento multidisciplinare e all'introduzione di nuovi farmaci e di terapie bersaglio, abbiamo assistito a un progressivo miglioramento della sopravvivenza e della qualità di vita del paziente oncologico, con un conseguente proporzionale incremento dell'incidenza di lesioni metastatiche dello scheletro. Nel 2018, l'American Cancer Society ha stimato 1.735.350 nuovi casi di cancro negli Stati Uniti, delle quali circa la metà sono neoplasie con tendenza a dare metastasi ossee. Il trattamento multidisciplinare delle metastasi scheletriche ha l'obiettivo di migliorare la qualità di vita del paziente, controllare il dolore e stabilizzare i segmenti ossei per prevenire o trattare le fratture patologiche delle ossa lunghe e la compressione midollare a livello del rachide [1,2].

Indirizzo per la corrispondenza:
Domenico Andrea Campanacci
SODc Ortopedia Oncologica e Ricostruttiva, Azienda Ospedaliera Universitaria Careggi, Firenze
domenico.campanacci@unifi.it

Gli istotipi che prevalentemente determinano metastasi ossee (bone seeking tumors) sono il carcinoma della prostata, della mammella, del rene, del polmone e della tiroide.
Forsberg et al nel 2011 hanno utilizzato il sistema Bayesiano per stimare la sopravvivenza di pazienti sottoposti a intervento chirurgico per metastasi ossee a 3 e a 12 mesi [2-4]. Sono stati valutati dieci parametri: età; sesso; indicazione chirurgica ("impending" o frattura patologica); numero di metastasi ossee (metastasi solitaria; metastasi multiple); sopravvivenza stimata dal chirurgo; metastasi viscerali; metastasi linfonodali; livello di emoglobina; conta linfocitaria; diagnosi del tumore primitivo. In riferimento al tumore primitivo, si distinguevano tumori a crescita lenta e a prognosi favorevole (mammella, prostata, rene, tiroide, mieloma e linfoma), tumori a prognosi intermedia (sarcomi e altri carcinomi) e tumori a prognosi sfavorevole (polmone, stomaco, fegato, melanoma, pancreas e il carcinoma occulto) [5].
Sono risultati fattori prognostici significativi per la sopravvivenza a 3 mesi, la prospettiva di sopravvivenza stimata da un chirurgo esperto, il valore di emoglobina, la conta dei linfociti, le condizioni generali del paziente (secondo la Eastern Cooperative Oncology Group) e la presenza di frattura patologica. I parametri risultati significativi per la sopravvivenza a 12 mesi sono stati la sopravvivenza stimata da un chirurgo esperto, il valore di emoglobina, il numero di metastasi ossee e l'istologia del tumore primitivo.
Il femore rappresenta il segmento osseo a maggior rischio di frattura, in presenza di lesione metastatica, a causa delle sollecitazioni meccaniche in flessione e torsione a cui è sottoposto. Le sedi più a rischio sono il collo del femore, la regione sottotrocanterica e quella sovracondiloidea. La frattura patologica rappresenta un evento negativo in pazienti con metastasi ossee, influenzando negativamente la qualità di vita e la prognosi [1 2 6]. In alcuni casi è possibile la consolidazione della frattura, ma la finalità del trattamento è di ripristinare la resistenza meccanica del segmento scheletrico permettendo il carico precoce e la deambulazione, migliorando in tal modo la qualità di vita.
Il trattamento preventivo nei casi di "impending fracture" (lesione a rischio di frattura) migliora la qualità di vita del paziente e ne influenza positivamente la prognosi [3 7]. Nel contesto dell'approccio multidisciplinare al paziente con metastasi ossee, risulta importante definire delle linee guida con l'obiettivo di coordinare le diverse figure professionali coinvolte (oncologo medico, radioterapista, chirurgo ortopedico), con l'obiettivo di definire quali pazienti devono essere sottoposti a un intervento chirurgico e quale tecnica chirurgica ortopedica ricostruttiva utilizzare, al fine di prevenire o trattare le fratture patologiche delle ossa lunghe, di controllare il dolore e di migliorare la prognosi e la qualità di vita del paziente.

Algoritmo di trattamento

Il Gruppo di studio SIOT sulle Metastasi Ossee ha disegnato il corrente algoritmo di trattamento delle metastasi delle ossa lunghe (Fig. 1) [2 8 9].
I parametri presi in considerazione sono:

- la presenza di una frattura patologica o di una lesione a rischio di frattura;
- la metastasi solitaria da carcinoma renale o tiroideo;
- la sede della lesione (metaepifisi o diafisi);
- la sensibilità alle terapie non chirurgiche;
- l'aspettativa di sopravvivenza.

Questo algoritmo è valido prevalentemente per le metastasi osteolitiche o miste dello scheletro appendicolare e non si applica nelle seguenti condizioni [2 10]:

1. metastasi solitarie di tumori a buona prognosi (mammella, rene, tiroide, etc) che compaiono a distanza di tempo (> 3 anni) dall'asportazione del tumore primitivo, le quali meritano una exeresi, la più radicale possibile, indipendentemente dalla loro sede, estensione e/o rischio di frattura patologica;
2. metastasi osteolitiche con frattura o a rischio di frattura patologica di ossa non sottoposte a carico;
3. metastasi osteoaddensanti pure in qualsiasi distretto osseo.

La prima valutazione riguarda le condizioni generali del paziente e l'operabilità che viene valutata a livello multidisciplinare da parte del chirurgo ortopedico, oncologo medico, radioterapista e anestesista. Altro fattore determinante nell'indicazione chirurgica e nella scelta della tecnica ricostruttiva è l'aspettativa di sopravvivenza, per la quale può

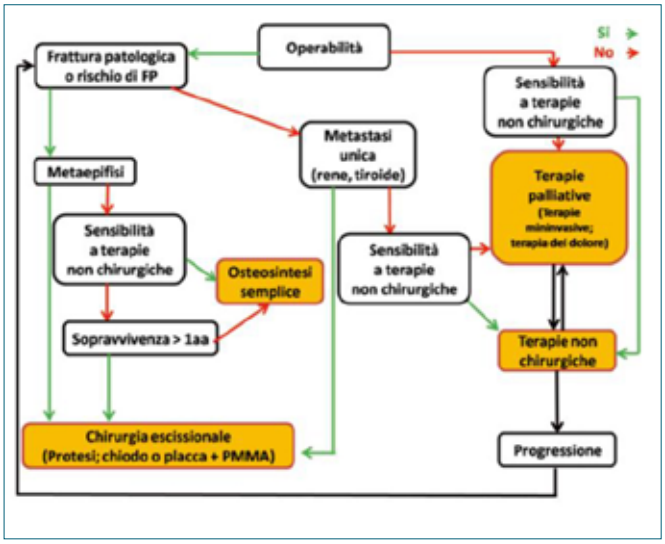

Figura 1. Algoritmo di trattamento delle metastasi ossee (Gruppo di Studio Siot, mod.) [2].

essere utilizzato il sistema descritto da Forsberg et al. In generale, quando l'aspettativa di vita è limitata, il trattamento è finalizzato al controllo del dolore e a prevenire e trattare le complicanze di tipo meccanico (frattura patologica); al contrario, quando la prospettiva di sopravvivenza è favorevole, è giustificato un trattamento più aggressivo che possa garantire una stabilità duratura nel tempo (chirurgia escissionale) [2 11 12].

Oltre alla sopravvivenza, vi sono altri parametri di carattere biologico e meccanico che vanno considerati nella scelta terapeutica e chirurgica per i pazienti affetti da metastasi delle ossa lunghe: la presenza di una lesione metastatica unica; la sede anatomica (metaepifisi o diafisi); la stabilità meccanica (presenza o rischio di frattura patologica); la sensibilità della lesione metastatica alle terapie non chirurgiche [10 13 14].

Tipo di chirurgia

Chirurgia terapeutica (escissionale)

Resezione e protesi

La chirurgia escissionale mediante resezione e ricostruzione con protesi è indicata nei pazienti affetti da lesioni metastatiche delle ossa lunghe con frattura patologica o lesioni a rischio di frattura in sede metaepifisaria, pazienti con metastasi uniche metaepifisarie da carcinoma renale e tiroideo e pazienti con lesioni metaepifisarie con scarsa risposta alle terapie non chirurgiche [15-17]. Gli attuali sistemi protesici modulari permettono di eseguire anche ricostruzioni intercalari che rappresentano una valida alternativa agli interventi di stabilizzazione con placche o chiodo endomidollare e cemento delle lesioni diafisarie. Trovano indicazione specialmente nell'omero, ma possono essere utilizzate anche nei segmenti ossei sottoposti a carico.

In generale è considerato appropriato un intervento di ricostruzione protesica maggiore quando l'aspettativa di vita è superiore ai 6-12 mesi [16 17].

Nella chirurgia delle metastasi ossee, gli steli protesici devono essere sempre cementati per i seguenti motivi: trattamento con radioterapia eseguito in setting pre- o post-operatorio; possibile disseminazione metastatica nella corticale residua che può interferire con il "bone-ingrowth" degli steli non cementati; per garantire una maggior stabilità in caso di progressione di malattia. (Figg. 2-7).

Le metastasi da carcinoma renale e tiroideo sono caratterizzate da un'importante vascolarizzazione e, nelle sedi prossimali dove non sia possibile utilizzare un laccio emostatico, è necessario eseguire una embolizzazione arteriosa selettiva preoperatoria, al fine di ridurre il sanguinamento intraoperatorio.

Figura 2. Paziente affetto da carcinoma uterino con frattura patologica di tibia trattato con chiodo endomidollare e cemento presso altra sede.

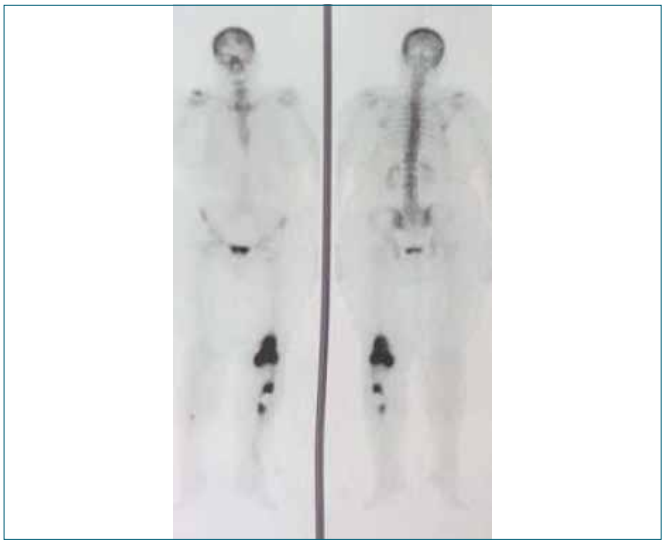

Figura 3. La scintigrafia ossea dimostra nuova localizzazione al femore distale e progressione della malattia in sede di pregresso intervento.

Osteosintesi e cemento

Un'altra tecnica chirurgica di tipo escissionale, prevede l'asportazione del tessuto tumorale, l'osteosintesi con chiodo endomidollare bloccato o placca e il riempimento della perdita di sostanza con cemento acrilico. Questa procedura può essere indicata nelle seguenti situazioni cliniche [2 10]:

Figura 4. Immagine RM che mostra l'estensione della malattia al femore distale.

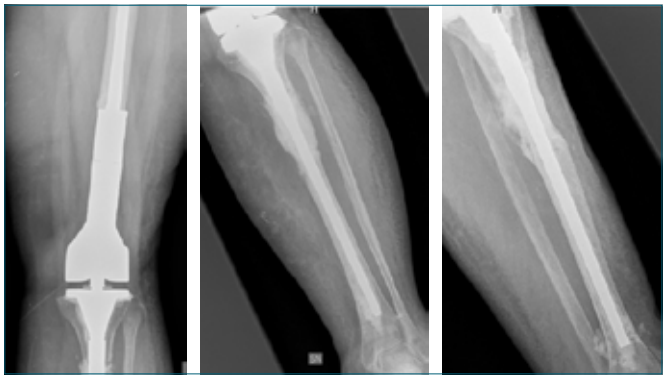

Figura 5-6-7. Resezione femore distale, rimozione del chiodo endomidollare, nuovo curettage di tibia e ricostruzione con protesi modulare con steli cementati.

- frattura patologica o lesione a rischio di frattura, diafisaria, con buona prognosi e scarsa risposta alle terapie non chirurgiche;
- metastasi solitaria diafisaria da carcinoma renale o tiroideo;
- metastasi diafisaria con scarsa risposta alle terapie non chirurgiche in paziente con buona aspettativa di sopravvivenza.

I chiodi endomidollari sono indicati nell'arto inferiore (femore e tibia) mentre l'osteosintesi con placca è indicata nelle lesioni dell'avambraccio (radio e ulna), metaepifisarie del ginocchio, dell'omero distale e della tibia distale con estensione della lesione inferiore al 50% (in caso di estensione metaepifisaria > 50%, è indicata la sostituzione protesica). Inoltre, la placca è indicata in caso di presenza di preesistenti mezzi di sintesi o protesi che impediscano l'utilizzo di un chiodo endomidollare. Il tessuto tumorale può essere asportato mediante resezione ampia, marginale o con curettage intralesionale. In quest'ultimo caso si possono utilizzare sostanze adiuvanti locali come il fenolo o tecniche adiuvanti come la crioterapia con azoto liquido, al fine di sterilizzare il tessuto osseo residuo [18 19]. Il riempimento della cavità mediante l'utilizzo di cemento acrilico permette di incrementare la resistenza meccanica dell'impianto e di ottenere un ulteriore effetto adiuvante sulle cellule tumorali. Inoltre, il cemento può essere caricato con antibiotici, bifosfonati o agenti chemioterapici che vengono rilasciati localmente nel tempo [2 20].

Chirurgia palliativa

A scopo palliativo, l'osteosintesi semplice è indicata nelle seguenti situazioni cliniche:

- frattura patologica o lesione a rischio di frattura diafisaria, in tumore sensibile alle terapie non chirurgiche;
- metastasi diafisaria, in metastasi multiple, non sensibile alle terapie non chirurgiche e con scarsa aspettativa di sopravvivenza;
- lesione diafisaria in progressione locale nonostante le terapie non chirurgiche e con scarsa aspettativa di sopravvivenza.

L'osteosintesi semplice può essere eseguita con chiodi endomidollari bloccati oppure con placca. Attraverso l'accesso chirurgico necessario per l'osteosintesi con placca si può eseguire il curettage della lesione e il riempimento con cemento che aumenta la tenuta delle viti migliorando la stabilità della sintesi [2 10].
È importante sottolineare che l'osteosintesi endomidollare deve essere la più lunga possibile e, nel caso del femore, deve interessare anche il segmento cervico-cefalico [15 16 21]. Inoltre, l'alesaggio del canale è preferito nelle lesioni metastatiche in quanto permette di utilizzare un chiodo di diametro maggiore con una migliore stabilità del sistema. Recentemente sono stati sviluppati dei mezzi di sintesi in fibre di carbonio con risultati promettenti in termini di resistenza meccanica e vantaggi nel trattamento radioterapico adiuvante postoperatorio [22] (Figg. 8-11).

Terapia minivasive

Si tratta di tecniche impiegate a scopo palliativo, per il controllo del dolore e per rallentare la progressione della malattia, integrate alle terapie mediche (chemioterapia, terapie bersaglio, immunoterapia, ormonoterapia, bifosfonati, denosumab), alla radioterapia e alla chirurgia ortopedica [2 23].

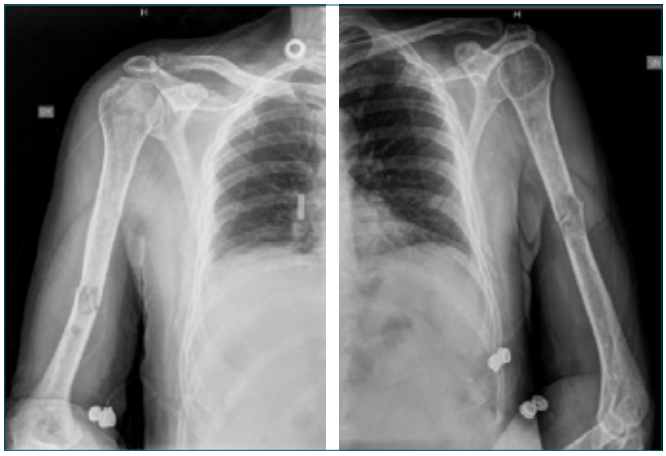

Figura 8-9. Paziente affetto da mieloma con frattura patologica omero destro e sinistro.

Figura 10-11. Osteosintesi bilaterale con chiodo endomidollare in carbonio.

La controindicazione al trattamento è la vicinanza (< 1 cm) delle lesioni da trattare a strutture vascolari-nervose o viscerali. A eccezione della crioablazione, le altre tecniche hanno dimostrato scarsa efficacia sulle lesioni osteoaddensanti [2 10 14].

Termoablazione con radiofrequenza (RF)
Utilizza l'effetto termico legato al passaggio di onde radio attraverso i tessuti e prevede il posizionamento sotto guida radiologica (solitamente TC) di uno o più elettrodi (mono o bipolari) a livello dell'area da trattare.

Termoablazione con Microonde (MW)
L'emissione di onde elettromagnetiche a frequenza minore rispetto alle radiofrequenze (microonde) comporta comunque un effetto termico. Questa tecnica, permette di ottenere temperature maggiori in minore tempo e con minore dispersione del calore da parte delle strutture vascolari rispetto alle RF.

Crioablazione
Utilizza l'effetto necrotizzante delle basse temperature sui tessuti; le sonde isolate vengono caricate con argon; all'apice della sonda si forma una sfera di ghiaccio di circa 3-4 cm di diametro (visibile alla TC). Volumi maggiori possono essere trattati mediante l'utilizzo di più sonde. Questa tecnica è risultata efficace anche su lesioni osteoaddensanti. Lo svantaggio è il maggiore diametro delle sonde utilizzate rispetto a quelle richieste dalle RF e MW.

Chirurgia focalizzata a ultrasuoni RM guidati
Utilizza il calore generato nel punto di concentrazione di un fascio di ultrasuoni ad alta intensità. Si tratta di una metodica non invasiva e ripetibile che è risultata efficace nel trattamento delle metastasi ossee sia litiche che osteoaddensanti. La tecnica è limitata dalla necessità di una linea diretta tra la lesione da trattare e il trasduttore di ultrasuoni, senza interposizione di aria o strutture vitali. Inoltre, non è applicabile a livello del rachide, in presenza di mezzi di sintesi metallici o in pazienti portatori di elettrostimolatori e pacemakers.

Embolizzazione
Può essere utilizzata come trattamento neoadiuvante prima di interventi chirurgici oppure come trattamento palliativo nel caso di lesioni metastatiche molto vascolarizzate e radioresistenti (carcinoma renale a cellule chiare, carcinoma tiroideo) non altrimenti trattabili.

Elettrochemioterapia
Mediante impulsi elettrici permeabilizzanti applicati localmente attraverso l'introduzione di elettrodi, viene potenziata l'attività antitumorale di un farmaco non permeante ad alta tossicità intrinseca come la Bleomicina. La tecnica può essere utilizzata in pazienti con metastasi ossee a scopo antalgico e per migliorare il controllo locale in lesioni non sensibili alla radioterapia.

Conclusioni

Il paziente metastatico richiede un approccio multidisciplinare e le scelte terapeutiche devono essere condivise dall'oncologo medico, radioterapista e chirurgo ortopedico. L'obiettivo del trattamento chirurgico delle metastasi delle ossa lunghe è prevenire le complicanze meccaniche (frattura patologica), controllare il dolore e migliorare la

qualità della vita del paziente oncologico. La scelta tra chirurgia escissionale o palliativa si basa sulla valutazione di parametri biologici, relativi all'aspettativa di sopravvivenza e alla sensibilità alle terapie non chirurgiche, e di parametri meccanici, relativi alla sede e alle caratteristiche della lesione. L'algoritmo di trattamento risulta un valido ausilio di orientamento per il chirurgo ortopedico nel definire la strategia di trattamento appropriata nelle diverse situazioni cliniche.

Bibliografia

1 Gruppo di Studio SIOT sulle Metastasi Ossee. *Linee Guida SIOT*. Il trattamento delle metastasi ossee. 2008.

2 Gruppo di Studio SIOT sulle Metastasi Ossee. *Linee Guida: trattamento delle metastasi ossee nello scheletro appendicolare*. GIOT 2014;40:1-15.

3 Hansen BH, Keller J, Laitinen M, et al. *The Scandinavian Sarcoma Group skeletal metastasis register*. Survival after surgery for bone metastases in the pelvis and extremities. Acta Orthop Scand 2004;75:11-5.

4 Forsberg JA, Eberhardt J, Boland PJ, et al. *Estimating survival in patients with operable skeletal metastases: an application of a bayesian belief network*. PLoS One 2011; 6:e19956.

5 Campanacci DA, Scoccianti G, Beltrami G, et al. *Fattori prognostici nelle metastasi ossee da carcinoma*. Lo Scalpello 2008;21:90-6.

6 Saad F, Lipton A, Cook R, et al. *Pathologic fractures correlate with reduced survival in patients with malignant bone disease*. Cancer 2007;110:1860-7.

7 Ward WG, Holsenbeck S, Dorey FJ, et al. *Metastatic disease of the femur: surgical treatment*. Clin Orthop Relat Res 2003;415Suppl:S230-44.

8 Campanacci DA, Beltrami G, Scoccianti G. *Protocollo di trattamento delle metastasi ossee da carcinoma*. Lo Scalpello 2008;21:97-104.

9 Campanacci DA, Cuomo P, Beltrami G, et al. *Protocollo di trattamento delle metastasi ossee nello scheletro appendicolare e pelvico*. GIOT 2010;36:S24-S9.

10 Capanna R, Piccioli A, Di Martino A, et al. *Management of long bone metastases: recommendations from the Italian Orthopaedic Society bone metastasis study group*. Expert Rev Anticancer Ther 2014;14:1127-34.

11 Piccioli A, Maccauro G, Rossi B, et al. *Surgical treatment of pathologic fractures of humerus*. Injury 2010;41:1112-6.

12 Piccioli A, Maccauro G, Scaramuzzo L, et al. *Surgical treatment of impending and pathological fractures of tibia*. Injury 2013;44:1092-6.

13 Piccioli A, Spinelli MS, Forsberg JA, et al. *How do we estimate survival? External validation of a tool for survival estimation in patients with metastaic bone disease-decision analysis and comparison of three international patient populations*. BMC Cancer 2015;15:424.

14 Piccioli A, Ventura A, Maccauro G, et al. *Local adjuvants in surgical management of bone metastases*. Int J Immunopathol Pharmacol 2011;24:129-32.

15 Jacofsky DJ, Haidukewych JH. *Management of pathologic fractures of the proximal femur*. State of the art. J Orthop Trauma 2004;18:459-69.

16 Steensma M, Boland PJ, Morris CD, et al. *Endoprosthetic treatment is more durable for pathologic proximal femur fractures*. Clin Orthop Relat Res 2012;470:920-6.

17 Harvey N, Ahlmann ER, Allison DC, et al. *Endoprostheses last longer than intramedullary devices in proximal femur metastases*. Clin Orthop Rel Res 2012;470:684-91.

18 Lackman RD, Hosalkar HS, Ogilvie CM, et al. *Intralesional curettage for graves II and III giant cell tumors of bone*. Clin Orthop 2005;438:123-7.

19 Gage AA, Baust JG. *Mechanisms of tissue injury in cryosurgery*. Cryobiology 1998;37:171-86.

20 Healey JH, Shannon F, Boland P, et al. *PMMA to stabilize bone and deliver antineoplastic and antiresorptive agents*. Clin Orthop 2003;415S:S263-S75.

21 Piccioli A, Rossi B, Scaramuzzo L, et al. *Intramedullary nailing for treatment of pathologic femoral fractures due to metastases*. Injury 2014;45:412-7.

22 Zoccali C, Soriani A, Pinnarò P, et al. *The use of carbon fiber-reinforced PEEK orthopaedic devices and implants in cancer patients who undergo radiotherapy*. Bologna: ISOLS 2013.

23 De Biase P, Campanacci DA, Scoccianti G, et al. *Le tecniche mini-invasive nel trattamento delle metastasi ossee da carcinoma*. Lo Scalpello 2008;21:146-151.

Giornale Italiano di Ortopedia e Traumatologia
2018;44(Suppl. 1):S204-S252

Comunicazioni a tema - ANCA

Venerdì 9 Novembre 2018 dalle 10:00 alle 11:00

I 15 ANNI DELLA CERAMICA COMPOSITA NELL'ARTROPROTESI DELL'ANCA: DATI DAL REGISTRO INGLESE

Alessandro Porporati

CeramTec GmbH, Medical Products Division, Plochingen, Germania

Introduzione: Il registro artoprotesico nazionale inglese (NJR) per l'Inghilterra, il Galles, l'Irlanda del Nord e l'Isola di Man non riporta al momento l'esito degli accoppiamenti articolari nell'atroprotesi dell'anca per tipo di ceramica. L'obiettivo dello studio era di valutare l'esito clinico associato alle componenti in ceramica composita.
Materiali e Metodi: I dati di tutti gli impianti primari di protesi totale dell'anca con almeno una componente ceramica registrate nel NJR sono stati estratti dal data base artroprotesico. I numeri di identificazione sono stati usati per distinguere tra componenti in alumina (BIOLOX®forte) e ceramica composita (BIOLOX®delta) prodotti da un singolo fabbricante (CeramTec GmbH). L'analisi di sopravvivenza è stata fatta con il metodo di Kaplan-Meier con la prima revisione come endpoint. Gli Hazard Ratio (HR) con intervallo di confidenza al 95% sono stati aggiustati per sesso, età e fissazione dello stelo/cotile.
Risultati: Il tasso di revisione a 12 anni per la ceramica composita in un accoppiamento duro/duro è risultato pari al 3,9% (CI 3,36% - 4,7%), significativamente ($p < 0,001$) migliore dell'alumina (4,35%; CI 3,99% - 4,82%) con un HR aggiustato di 0,77 (CI 0,70-0,85). Le mobilizzazioni asettiche del cotile e le fratture della testina sono risultate significativamente minori con la ceramica composita ($p < 0,001$). La ceramica composita è risultata significativamente ($p < 0,001$) migliore (3,44%; CI 2,97% - 4,06%) rispetto al metallo nell'accoppiamento duro/morbido (i.e. cotile in polietilene) con un HR aggiustato di 0,77 (CI 0,73 - 0,82) a 12 anni. Le revisioni per dolore, dislocazione e mobilizzazione asettica del cotile sono risultate significativamente più basse ($p < 0,001$) con la ceramica composita.
Discussione: I registri artoprotesici (NJR, RIPO, AOANJRR) mostrano una sopravvivenza a lungo termine eccellente per la ceramica di ultima generazione usata nell'artroprotesi dell'anca. La ceramica composita BIOLOX®delta è stata introdotta nel mercato 15 anni fa e milioni di componenti sono state finora impiantate. Le ottime proprietà meccaniche in combinazione con una tecnica chirurgica accurata hanno mostrato di essere i prerequisiti per una lunga sopravvivenza degli impianti ceramici di ultima generazione.
Conclusioni: La ceramica composita è associata complessivamente ad un minore rischio di revisione, sia negli accoppiamenti duro/duro che in quelli duro/morbido. L'ultima generazione di ceramiche per gli accoppiamenti articolari è più performante delle precedenti. Una differenziazione delle ceramiche nei registri artroprotesici sarebbe consigliata.

ANALISI CRITICA DELLE CAUSE DI FALLIMENTO NEL TRATTAMENTO TWO STAGE DELLE INFEZIONI PROTESICHE DI ANCA

Giandomenico Logroscino, Stefano Pagano, Michela Saracco, Roberta Pilato, Giulio Ancillai, Vincenzo Campana

Fondazione Policlinico Universitario Agostino Gemelli, Ortopedia, Roma, Italia

Introduzione: Il trattamento "two stage" è il gold standard nelle infezioni protesiche di anca (PJI) con una percentuale di successo superiore al 90%. Tuttavia non sempre è sufficiente a eradicare l'infezione. La conoscenza delle cause di fallimento può permettere di ridurre l'incidenza degli insuccessi con notevoli vantaggi sociali ed economici. Obiettivo di questo studio è stato quello di analizzare le variabili che influenzano il fallimento dell'intervento di revisione two-stage, inteso come reinfezione o complicanze gravi occorse entro un massimo di 1 anno dal trattamento.
Materiali e Metodi: Un'analisi retrospettiva è stata svolta su 21 pazienti trattati per infezione di protesi d'anca con revisione two-stage ad un follow-up medio di 23,8 mesi (Min: 12 - Max: 48). L'analisi ha indentificato le variabili associate con il fallimento. I parametri inclusi sono stati: caratteristiche demografiche, comorbidità, distanza temporale tra protesi primaria e comparsa di infezione, durata dell'infezione, intervallo tra il 1st and 2nd stage, precedenti interventi sulla stessa articolazione, parametri ematochimici e ceppi patogeni. Le variabili continue e categoriche sono state analizzate statisticamente mediante Student's t test e chi-square test.
Risultati: Il 57% (n = 12) dei pazienti è guarito senza complicanze. Si sono osservati 4 casi di reinfezione, 2 lussazioni, 1 frattura femorale e 1 anchilosi. Il tasso di reinfezione è stato del 19,5%. Di questi, dopo ulteriore trattamento, 2 casi sono esitati in infezione persistente (9,5%) con una percentuale di guarigione del 90,5%. Il fallimento è stato più frequente nei pazienti sottoposti ad un numero maggiore di interventi eseguiti in precedenza sull'articolazione affetta ($p < 0,05$, OR = 22) e con BMI > 25 ($p < 0,05$, OR = 4). L'età più avanzata, VES e PCR iniziali più elevate e soprattutto un intervallo breve (< di 2 mesi) tra 1st and 2nd stage sono risultati ulteriori fattori di rischio, seppur non statisticamente significativi.
Discussione e Conclusioni: Le infezioni di protesi di anca presentano un elevato rischio di complicanze. Il maggior numero di interventi eseguiti in precedenza e un elevato BMI e un breve intervallo tra 1st and 2nd stage si correlano a maggiori rischi di fallimento o complicanze. La conoscenza di questi fattori è utile per indicare il trattamento più appropriato e ridurre gli insuccessi.

COMPLICANZE A BREVE TERMINE DEL TRATTAMENTO CHIRURGICO DELLE FRATTURE DI FEMORE PROSSIMALE IN PAZIENTI HIV POSITIVI: STUDIO MATCHED-PAIR CON GRUPPO DI CONTROLLO SIERONEGATIVO

Francesca Moioli, Alfonso Manzotti, Alice Schianchi

Ospedale Sacco, Ortopedia, Milano, Italia

Introduzione: Obiettivo di questo studio è di verificare se i pazienti HIV positivi affetti da fratture di femore prossimale siano più soggetti a complicanze postoperatorie a breve termine rispetto ai pazienti sieronegativi.
Materiali e Metodi: Abbiamo analizzato retrospettivamente 25 pazienti HIV positivi che sono stati trattati chirurgicamente per frattura prossimale di femore tra il 2007 e il 2017. Ogni paziente è stato abbinato ad un paziente sieronegativo per età, sesso, tipologia di frattura, Charlson Comorbidity Index, trattamento chirurgico. Sono state analizzate le complicanze postchirurgiche verificatesi entro un anno dall'operazione.
Risultati: Nel 40% delle coppie solo il paziente HIV positivo ha sviluppato una complicanza medica (anemia, IVU) rispetto al solo 8% dei pazienti HIV negativi (OR 5 IC 1,97 - 46,93 p < 0,05). Le complicanze chirurgiche sono comparabili: il 20% di ogni gruppo ne ha sviluppata una (OR 1 IC 0,23-4,35 p = 0,75). La percentuale di reinterventi è maggiore nei pazienti sieropositivi con 4 reinterventi in HIV positive e 1 in sieronegativi (p = 0,13). Le infezioni della ferita chirurgica si sono verificate in 3 pazienti HIV posititvi. Per 2 pazienti sieropositivi la guarigione dell'osso è stata più lunga del normale.
Discussione: Non c'è una significativa differenza tra i due gruppi. I pazienti che hanno sviluppato un'infezione hanno una conta CD4 decisamente bassa al momento della frattura. Il dato più interessante è quello legato al ritardo di guarigione nei due pazienti HIV positivi, correlato alla ridotta qualità dell'osso nei pazienti sieropositivi che assumono le terapie antiretrovirali.
Conclusioni: I pazienti HIV positivi, che hanno una buona conta dei CD4 e con una buona aderenza alla terapia, non mostrano un rischio maggiore di complicanze postoperatorie a breve termine rispetto ai pazienti sieronegativi.

RISULTATI A BREVE-MEDIO TERMINE DEL TRANSFER DI GRANDE GLUTEO CON TECNICA DI LEO WHITESIDE NELLE LESIONI IRREPARABILI DELLA CUFFIA ABDUTTORIA DELL'ANCA

Alberto Fioruzzi[1], Carlomagno Cardenas[2], Massimiliano Carrozzo[3], Luis Ramirez[2], Gabriel Chacon[2], Emanuele Astarita[2], Vittorio Bellotti[2], Manuel Ribas Fernàndez[2]

[1] Fondazione I.R.C.C.S. Policlinico San Matteo, Ortopedia e Traumatologia, Pavia, Italia; [2] Icatme Serveis Mèdics, Unidad de Cadera, Barcelona, Spain; [3] Dipartimento di Scienze Mediche di Base, Neuroscienze e Organi di Senso, Università degli Studi di Bari, Bari, Italia

Introduzione: L'incidenza delle lesioni irreparabili della cuffia abduttoria dell'anca non risultata ben definita in letteratura e purtroppo le opzioni chirurgiche sono limitate. La tecnica proposta da Leo Whiteside per il transfer della porzione anteriore del grande gluteo al grande trocantere riporta in letteratura i migliori risultati. Scopo del nostro studio è presentare i risultati a breve medio termine nell'applicazione di questa tecnica.
Materiali e Metodi: Abbiamo analizzato retrospettivamente i pazienti trattati tra maggio 2013 e ottobre 2017. Sono state analizzate le differenze nella presenza di Trendelemburg, positività del test di Ossendorf e Lequesne. Sono stati analizzati i cambiamenti nel: modified Harris Hip Score (mHHS), Hip Out-come Score Activities of Daily Life (HOS-ADL) e International Hip Outcome Tool 12 (iHOT-12). Le differenze per le variabili continue sono state valutate con il t test per campioni accoppiati, mentre per le variabili ordinali con il test di McNemar.
Risultati: Abbiamo trattato 17 pazienti di cui il 58,8% di sesso femminile, con età media di 62,56 anni (32-82) e BMI medio 26,79 (17,18-34,05), con follow-up medio di 27 mesi (5-58). All'ultimo follow-up gli out-come score mostrano un aumento statisticamente significativo rispetto al pre-operatorio (p < 0,05): mHHS 43,75 22,5 vs 66,75 ± 11,67 (p < 0,039); HOS-ADL 45,28 ± 28,6 vs 62,93 ± 30,84 (p < 0,026); iHOT-12 32,02 ± 30,24 vs 44,41 ± 27,19 (p < 0,011). Si sono registrate differenze significative anche il test di Ossendorf e di Lequesne, rispettivamente: 91,7% vs 25% (p < 0,008), 83,3% vs 8,3% (p < 0,004). La positività del segno di Trendelemburg si è ridotta dal 83,3% al 50%, ma non ha raggiunto livelli di significatività statistica (p < 0,125).
Discussione: La casistica riportata è la più numerosa in letteratura con risultati sovrapponibili agli altri studi. Importante risulta il miglioramento generale della qualità di vita e la negativizzazione dei testi clinici per valutare l'abduzione. L'assenza di significatività statistica del segno di Trendelemburg può derivare dal fatto che tale chirurgia è spesso una procedura di salvataggio che segue a numerosi interventi in pazienti con artrosi poli-distrettuale e plurime patologie concomitanti.
Conclusioni: La tecnica di Whiteside risulta essere una valida opzione in casi di lesioni irreparabili della cuffia abduttoria dell'anca con buon recupero della funzione e miglioramento della qualità della vita.

VALUTAZIONE ECOGRAFICA PRE-OPERATORIA DELL'UNITÀ MUSCOLO-TENDINEA GLUTEA NELL'ARTROSI DELL'ANCA

Raffaele Iorio, Antonio Vadala, Pierluigi Serlorenzi, Carmelo D'arrigo, Lorenzo Proietti, Davide Desideri, Andrea Ferretti

Ospedale S. Andrea, Roma, Italia

Introduzione: L'obiettivo di questo studio prospettico è quello di valutare l'affidabilità dell'esame ecografico, come strumento pre-operatorio, per calcolare il tonotrofismo del muscolo medio e piccolo gluteo e la rispettiva infiltrazione adiposa e fare una stima circa la degenerazione intrinseca dei rispettivi tendini.
Materiali e Metodi: Abbiamo prospetticamente esaminato 26 pazienti di sesso maschile, con età media di 68 anni (range 52-74), operati di artroprotesi d'anca presso il nostro reparto di Ortopedia e Traumatologia. Tutti i pazienti sono stati sottoposti a valutazione ecografica e funzionale pre-operatoria-

mente e 12 mesi dopo l'intervento con le seguenti schede di valutazione: Oxford, WOMAC, HHS e HOOS. Abbiamo cercato di verificare una eventuale correlazione tra l'esito ecografico pre-operatorio dell'unità muscolotendinea glutea e il risultato clinico post-operatorio.
L'infiltrazione adiposa (S/S) del muscolo è stata valutata come segue: Grado 0: no infiltrazione adiposa o pattern pennato; Grado 1: lieve iperecogenicità e leggera perdita del pattern pennato; Grado 2: iperecogenicità significativa con segnale simile del muscolo rispetto al grasso sottocutaneo.
Risultati: Gli esiti clinici hanno mostrato buoni risultati complessivi con una diminuzione soddisfacente della sintomatologia dolorosa (VAS da 8,4 a 1,4); 24 pazienti (92,3%) hanno riportato una migliore capacità di deambulazione anche se due di loro (7,7%) non sono stati in grado di abbandonare le stampelle. Le scale cliniche hanno mostrato miglioramenti generali: HHS da 31,15 a 87,2; WOMAC da 34,25 a 86,4; OXFORD da 16,84 a 42,1; HOOS da 28,94 a 84,3. La significatività è stata impostata con una $p > 0,05$ e l'analisi dei dati parametrica ANOVA ha mostrato in tutti i casi risultati statisticamente significativi.
Discussione: La degenerzione adiposa e la tendinosi pre-operatoria dei muscoli glutei dell'anca sono fattori predittivi fondamentali per un corretto out-come clinico. Lo studio ecografico, insieme allo studio RM, sembra essere uno strumento di valutazione pre-operatoria utile per comprendere eventuali potenziali complicanze postoperatorie, in termini di persistenza di zoppia postopetoria o deficit muscolare. In tale studio cerchiamo di capire se lo stato pre-operatorio degli extrarotatori dell'anca possa inficiare negativamente un intervento apparentemente ben riuscito.
Conclusioni: I risultati di questo studio sembrano supportare l'uso della valutazione ecografica nella quantificazione della degenerazione tendinea pre-operatoria in pazienti affetti da artrosi dell'anca e candidati a intervento chirurgico di artroprotesi. Al contrario, la larghezza dei tendini a livello del grande trocantere non sembra essere correlata positivamente al risultato clinico.

I RISULTATI DELL' ARTROPROTESI D' ANCA NEI PAZIENTI CON NECROSI AVASCOLARE DELLA TESTA DEL FEMORE SONO PEGGIORI DI QUELLI NEI PAZIENTI CON COXARTROSI PRIMARIA?

Ferdinando Iannotti, Fabio Marzilli, Giorgio Bruni, Silvia Frontini, Attilio Speranza, Raffaele Iorio, Carmelo D'arrigo, Andrea Ferretti

Facoltà di Medicina e Psicologia, Università "La Sapienza" di Roma, U.O.C. Ortopedia e Traumatologia, Azienda Ospedaliera Sant' Andrea, Roma, Italia

Introduzione: Lo scopo di questo studio è quello di valutare se la diagnosi di necrosi avascolare della testa del femore (AVN) sia associata a risultati peggiori dopo protesi totale d'anca (PTA) rispetto ai pazienti operati per artrosi primaria.
Materiali e Metodi: Tutti i pazienti con diagnosi di osteonecrosi sottoposti a intervento di artroprotesi d'anca non cementata tra il 2004 e il 2012 sono stati selezionati per questo studio retrospettivo e rivalutati ad un follow-up minimo di 2 anni. 35 pazienti sono risultati rispondenti ai criteri di inclusione (gruppo I). Una serie di 35 pazienti consecutivi con coxartrosi primaria sottoposti a PTA non cementata è stata utilizzata come gruppo controllo (gruppo II). Sono stati esclusi i pazienti in cui è stata impiantata una protesi cementata, pazienti con AVN post-traumatica, coxartrosi secondaria e patologia infiammatoria dell'anca. Al follow-up è stata effettuata una valutazione clinica mediante Harris Hip Score (HHS), WOMAC score ed una valutazione della sopravvivenza dell'impianto protesico. L'analisi statistica è stata eseguita utilizzando il test t di Student, il test del chi-quadrato di Pearson con il software R.
Risultati: Nel gruppo I (19 uomini,16 donne, età media di 58 ± 17,08 anni e BMI medio di 26,5 ± 4,4 kg) i pazienti sono stati valutati ad un follow-up medio di 6 anni. Nel gruppo II (17 uomini,18 donne, età media di 70 ± 8,81 anni e BMI medio di 26,9 ± 3,3 kg/m^2) il follow-up medio è stato di 5 anni.
È stato rilevato un solo caso di trombosi venosa profonda nel gruppo I. In entrambi i gruppi non sono state riscontrate altre complicanze maggiori. Non sono stati registrati casi di mobilizzazione asettica o interventi di revisione maggiore in entrambi i gruppi. Tutti i pazienti si sono dichiarati soddisfatti della funzionalità dell'anca operata. Non è stata rilevata una differenza statisticamente significativa tra i due gruppi negli out-comes funzionali: è stato riscontrato un punteggio medio dell'HHS di 92,7 ± 11,2 nel gruppo I e di 90,9 ± 5,3 nel gruppo II ($p = 0,4901$); un WOMAC score medio di 93,2 ± 7,6 nel gruppo I e 91,9 ± 4,6 nel gruppo II ($p = 0,5101$).
Discussione: In passato, gli studi che hanno messo a confronto i risultati dell'artroprotesi d'anca nei pazienti con necrosi avascolare e con artrosi primaria dell' anca hanno evidenziato risultati inferiori nei pazienti con AVN. Tuttavia, recentemente, viene riportato un miglioramento degli out-comes delle protesi non cementate nei pazienti con osteonecrosi con un tasso di sopravvivenza che è notevolmente migliorato, fino a raggiungere valori sovrapponibili a quelli della PTA nell'artrosi primaria.
Conclusioni: Questo studio ha evidenziato che l'artroprotesi d'anca non cementata, in pazienti con diagnosi di osteonecrosi della testa del rappresenta una procedura valida con risultati paragonabili a quelli dei pazienti operati per l'artrosi primaria dell'anca.

Giornale Italiano di Ortopedia e Traumatologia
2018;44(Suppl. 1):S207-S252

Comunicazioni a tema - CAVIGLIA E PIEDE

Venerdì 9 Novembre 2018 dalle 10:00 alle 11:00

LA GESTIONE DELLA VITE INTERSINDESMOSICA IN PAZIENTI SOTTOPOSTI A INTERVENTO DI RIDUZIONE E SINTESI CON PLACCA E VITI PER FRATTURA DI CAVIGLIA

Carlotta Artoni, Francesco Pogliacomi, Sara Riccoboni, Filippo Calderazzi, Enrico Vaienti, Fancesco Ceccarelli

Azienda Ospedaliera Universitaria Parma, Clinica Ortopedica Ospedale Maggiore, Parma, Italia

Introduzione: Circa il 20% delle fratture di caviglia, sono associate a lesioni della sindesmosi con necessità di stabilizzazione con vite intersindesmosica. Ampio è il dibattito su tipo, dimensioni e numero delle viti da posizionare, numero di corticali da oltrepassare, tempistica del carico, momento e reale necessità di rimozione. Obiettivo dello studio è analizzare la gestione nel post-operatorio della vite intersindesmosica e, attraverso l'evoluzione clinica e radiografica, gli esiti alla caviglia e se la rimozione abbia influenzato gli stessi.
Materiali e Metodi: Novanta pazienti sono rientrati nei seguenti criteri di inclusione: età (nascita tra 1940 e 1975), anno di intervento (2010-2017), tipo di frattura (Weber B/C) e di intervento (placca + viti intersindesmosiche). I pazienti sono stati sottoposti a esame clinico con tre test validati: OMAS, VAS e AOFAS. L'analisi Rx è stata ottenuta attraverso la rivalutazione delle immagini che vengono eseguite ai controlli ambulatoriali. È stata analizzata la consolidazione della frattura, il tipo e il posizionamento della vite, se la stessa si è rotta, è stata rimossa e quando. Inoltre sono stati misurati i rapporti tra le componenti ossee della caviglia. Un'analisi statistica dei risultati ha confrontato i pazienti che hanno rimosso la vite con quelli in cui questo non è avvenuto.
Risultati: L'analisi dei risultati ha evidenziato come il recupero post-operatorio sia influenzato dal tipo di riduzione e dal ripristino dei rapporti articolari oltre che dalla gravità del trauma e dal tipo di frattura. I risultati a lungo termine fra i due gruppi sembrano sovrapponibili.
Discussione: Le fratture con interruzione della sindesmosi sono lesioni che possono complicarsi con rigidità articolare, dolore residuo e artrosi post-traumatica. La guarigione della sindesmosi avviene in 10-12 settimane. Una rigida fissazione intersindesmosica determina un movimento anomalo della caviglia e la vite, sollecitata dal carico e dai movimenti può andare incontro a rottura. La sua rimozione necessita di un re-intervento con possibile alterazione dei rapporti tibio peroneali, se viene tolta con tempistiche inadeguate. Per questo la corretta gestione di questa vite può influenzare l'evoluzione clinico-funzionale della caviglia.
Conclusioni: I risultati sottolineano che la corretta gestione della vite e l'accuratezza della riduzione e della sintesi sono fondamentali per il recupero funzionale di questa articolazione.

TRATTAMENTO DELLA BRACHIMETATARSIA CONGENITA DEL IV METATARSALE MEDIANTE DISTRAZIONE DEL CALLO OSSEO CON FISSATORE ESTERNO

Massimiliano Mosca[1], Michele Di Liddo[2], Mario Fuiano[1], Silvio Caravelli[1], Alberto Grassi[1], Simone Massimi[1], Giuseppe Catanese[1], Stefano Zaffagnini[1]

[1] Istituto Ortopedico Rizzoli, II Clinica, Bologna, Italia; [2] Istituto Ortopedico Rizzoli, Chirurgia Protesica, Bologna, Italia

Introduzione: La brachimetatarsia è una rara deformità del piede più frequentemente interessante il primo e il quarto metatarsale. L'incidenza riportata in letteratura è variabile e si attesta tra lo 0,022% e lo 0,05%.
Differenti trattamenti chirurgici sono stati proposti; tra questi i principali sono due: l'allungamento one-stage con posizionamento di graft osseo, il più comunemente utilizzato, e l'allungamento graduale mediante distrazione del callo osseo con fissatore esterno. Lo scopo di questo studio è stato valutare l'efficacia dell'allungamento mediante fissatore esterno in caso di brachimetatarsia IV.
Materiali e Metodi: Da dicembre 2014 a febbraio 2017 sono stati trattati di allungamento mediante distrazione del callo osseo per brachimetatarsia IV congenita 18 pazienti, arruolati sulla base di criteri di inclusione ed esclusione.
12 pazienti e 13 piedi (10 femmine, 2 maschi), con età media 25 anni, sono stati inclusi nello studio e rivalutati con follow-up medio di 23,2 mesi. I risultati sono stati valutati clinicamente e radiograficamente registrando idonea versione dell'AOFAS score (MTF esterne) pre- e post-operatorio al follow-up finale, accorciamento metatarsale pre-operatorio e allungamento finale (in mm), percentuale di allungamento, Heling Index (in mesi/cm) e durata del trattamento (in giorni).
Risultati: L'accorciamento metatarsale medio era di 17,6 mm. L'allungamento medio al termine del trattamento è risultato di 16,7 mm, la percentuale media di allungamento del 30,7% e l'Healing Index medio di 2,11 mesi/cm. La durata media del trattamento riportata è stata di 74,8 giorni.
L'AOFAS score è aumentato da 76,6 punti pre-operatoriamente a 90,3 punti al termine del follow-up. 2 pazienti hanno riferito insoddisfazione per via della residua rigidità della IV MTF. Nessun paziente ha lamentato metatarsalgia residua o callosità. Nessuna complicanza maggiore è stata segnalata.
Discussione: Buoni risultati clinico-radiografici e soddisfazione soggettiva del paziente sono stati raggiunti mediante la tecnica mostrata. La "distrazione del callo" è risultata, sia da ciò che è descritto in letteratura che nella nostra esperienza, indicata quando è richiesta una correzione maggiore senza necessitare di graft ossei, ed è caratterizzata da minori tassi di complicanze neurovascolari.
Conclusioni: L'allungamento metatarsale graduale con fissatore

esterno è pertanto un trattamento efficace e può ristabilire un'anatomia esteticamente e funzionalmente corretta all'avampiede.

QUALITÀ DI VITA PERCEPITA DOPO ARTRORISI ENDOSENOTARSICA MEDIANTE IMPIANTO RIASSORBIBILE NEL TRATTAMENTO DEL PIEDE PIATTO FLESSIBILE: RISULTATI A 4 ANNI

Alessandro Panciera, Francesco Pardo, Antonio Mazzotti, Fabrizio Perna, Mattia Dalla Rosa, Niccolo Stefanini, Cesare Faldini

Istituto Ortopedico Rizzoli, Clinica Ortopedica e Traumatologica I, Bologna, Italia

Introduzione: I risultati clinici e radiografici dell'artrorisi endosenotarsica mediante impianto riassorbibile nel trattamento del piede piatto flessibile sono ben riportati in letteratura. Risultano tuttavia scarse le informazioni disponibili in letteratura riguardo la qualità di vita percepita dai pazienti a seguito di tale procedura. Lo scopo di questo studio è pertanto quello di valutare i risultati dell'artrorisi endosenotarsica utilizzando questionari compilati autonomamente dai pazienti in modo da evidenziare eventuali discrepanze fra risultati clinici e risultati percepiti.
Materiali e Metodi: I questionari SEFAS (self-reported foot and ankle score) e FFI (foot function index) tradotti in italiano sono stati sottoposti ad una serie consecutiva di 173 pazienti sottoposti a trattamento chirurgico per piede piatto flessibile mediante impianto endosenotarsico riassorbibile. Sono state inoltre raccolte informazioni riguardanti complicanze postoperatorie, eventuale rimozione dell'impianto ed tempo necessario per riprendere le normali attività sportive.
Risultati: L'età media della popolazione studiata è stata di 11,2 anni con una trascurabile variabilità tra maschi e femmine. Ad un follow-up medio di 4 anni, l'artrorisi endosenotarsica mediante impianto riassorbibile ha mostrato risultati eccellenti sia per quanto riguarda la qualità di vita percepita sia riguardo il precoce ritorno alle attività sportive. È stato registrato un valore medio per il punteggio FFI di 4,5 e un punteggio SEFAS medio di 47,19. Il tempo necessario per riprendere le attività sportive è stato di 4,7 mesi con senza differenze statisticamente significative tra maschi e femmine. In quattro pazienti è stata necessaria una seconda procedura per la rimozione dell'impianto a causa di intolleranza.
Discussione: Benché l'artrorisi endosenotarsica sia una procedura ben affermata nella pratica chirurgica in Europa, risultano insufficienti le informazioni presenti in letteratura riguardo la qualità di vita percepita dai pazienti a seguito di tale procedura. Con questo studio si dimostra come gli ottimi risultati clinici e radiologici siano accompagnati da ottimi risultati in termini di qualità di vita percepita. L'impatto dell'intervento chirurgico è inoltre da considerarsi trascurabile nello sviluppo psico-motorio del giovane paziente che può tornare a praticare le normali attività sportive dopo pochi mesi dall'intervento chirurgico.
Conclusioni: L'artrorisi endosenotarsica mediante impianto riassorbibile offre ottimi risultati in termini di soddisfazione personale con un trascurabile tasso di complicanze. I pazienti hanno riportato alti livelli di soddisfazione con compromissione pressoché nulla della qualità della vita.

VALUTAZIONE RADIOGRAFICA DELL'ALLINEAMENTO DEL RETROPIEDE NELLE PROTESI DI CAVIGLIA: FOLLOW-UP A 2 ANNI

Luigi Manzi, Cristian Indino, Camilla Maccario, Riccardo D'ambrosi, Claudia Di Silvestri, Federico Usuelli

I.R.C.C.S. Istituto Ortopedico Galeazzi, Milano, Italia

Introduzione: L'artrosi della caviglia allo stadio terminale frequentemente comporta un malallineamento multiplanare sia a livello della tibio-tarsica che dell'articolazione sottoastragalica. Il ripristino della corretta posizione della tibia, della componente talare e del retropiede sono fondamentali per la sopravvivenza a lungo termine della protesi di caviglia. Poiché i pazienti con artrosi della caviglia presentano spesso deformità concomitante del retropiede, sono necessari riferimenti radiografici per descrivere le deformità. Tuttavia, i possibili meccanismi di compensazione di queste articolazioni non sono ben noti. Lo scopo di questo studio è di mostrare la stabilità della posizione del retropiede a 6 mesi, 1 anno e 2 anni di follow-up.
Materiali e Metodi: Lo studio ha incluso 68 caviglie sottoposte a protesi totale della caviglia attraverso un approccio transfibulare tra maggio 2013 e dicembre 2015. Le principali indicazioni per TAR erano: artrosi post-traumatica (55 pazienti, 80,9%) e artrite reumatoide (5 pazienti, 7,4%). In questi pazienti l'angolo del retropiede misurato sulla proiezione di Saltzman (o Hindfoot Alignment View) è stato misurato nel pre-operatorio e 6, 12 e 24 mesi dopo l'intervento. Inoltre, sono stati registrati gli otcome clinici. I pazienti sottoposti ad artodesi del retropiede e/o del mesopiede sono stati esclusi.
Risultati: L'angolo di allineamento del retropiede medio (HAV) sono risultati di 0,4 ± 0,0 pre-operatorio e 0,1 ± 6,2, 0,7 ± 6,2, 1,2 ± 7,0 a 6, 12 e 24 mesi dopo l'intervento. Non vi è alcuna differenza statisticamente significativa nell'HAV tra i vari follow-up. A ogni follow-up è stato riscontrato un miglioramento statisticamente significativo dei punteggi clinici (AOFAS, VAS e SF-12). Le principali complicanze sono state: 6 rimozione dell'hardware per l'intolleranza (8,8%), 3 guarigione ritardata della ferita (4,4%), 1 impingement mediale (1,5%).
Discussione: Questo studio ha lo scopo di fornire una misurazione dell'angolo HAV ottenuto mediante radiografie in carico nella proiezione di Saltzman, valutando la stabilità del retropiede nelle protesi di caviglia con approccio transfibulare. I nostri risultati sembrano dimostrare che l'angolo HAV nelle protesi di caviglia non presentano differenze statisticamente significative ai diversi follow-up.
Diversi studi pubblicati hanno dimostrato l'importanza del corretto allineamento del retropiede per la sopravvivenza a lungo termine degli impianti, ma questo è il primo studio che valuta i possibili meccanismi di compenso della sottoastragalica a differenti follow-up misurando l'HAV.
Conclusioni: Per quanto riguarda l'angolo di allineamento del

retropiede, le protesi di caviglia con approccio laterale hanno mostrato una buona affidabilità. Inoltre, nella nostra esperienza, l'allineamento del retropiede rimane stabile nel tempo.

RITORNO ALLO SPORT IN PAZIENTI CON LESIONE INVETERATA DEL TENDINE D'ACHILLE TRATTATA CON TRANSFER DEL FLESSORE LUNGO DELL'ALLUCE

Luigi Manzi, Cristian Indino, Camilla Maccario, Claudia di Silvestri, Riccardo D'ambrosi, Federico Usuelli

I.R.C.C.S. Istituto Ortopedico Galeazzi, Milano, Italia

Introduzione: Le rotture del tendine di Achille inveterate o croniche possono essere significativamente invalidanti per i pazienti se l'unità muscolo-tendinea è allungata oltre il suo limite normale. La rottura cronica del tendine di Achille (diagnosi ritardata di oltre 4 settimane) può comportare una retrazione del tendine e una guarigione inadeguata. La riparazione diretta potrebbe non essere possibile e i risultati clinici potrebbero non essere soddisfacenti, specialmente se il moncone distale è tendenzialmente tendinosico e quando il difetto supera i 5-6 cm.
Materiali e Metodi: Abbiamo valutato 9 pazienti (età media 63) sottoposti a transfer del flessore lungo dell'alluce (FHL) per il trattamento della tendinopatia cronica del tendine d' Achille tra maggio 2014 e gennaio 2017 con un follow-up di 12 mesi. I nostri risultati sono stati misurati con le scale SF-12, AOFAS Ankle-Hindfoot Scale e VAS. I livelli di attività sono stati determinati utilizzando la scala di attività della caviglia Halasi e il punteggio UCLA ottenuto prima dell'intervento e 12 mesi dopo l'intervento chirurgico. Sono state anche valutate le complicanze della ferita
Risultati: Tutti i pazienti hanno avuto un miglioramento significativo dei punteggi AOFAS, VAS e SF-12. La scala dell'attività di Halasi e il punteggio UCLA erano 5,8 e 8,2 rispettivamente 12 mesi dopo l'intervento. Le misure di out-come riferite dal paziente hanno costantemente dimostrato un miglioramento nei risultati clinici a 12 mesi di follow-up. I pazienti sono tornati alla piena funzionalità quotidiana, potevano sollevarsi in punta di piedi e sono tornati gradualmente allo sport. Non sono state registrate complicanze importanti.
Discussione: Le lesioni croniche del tendine di Achille possono beneficiare delle procedure di transfer tendinei per ridurre il dolore e migliorare la funzione. Esistono numerose opzioni per i transfer tendinei tra cui FHL, FDL, peroneo lungo e breve e il plantare gracile. Il più comunemente usato è il FHL, data la sua vicinanza all'Achille, per ls buona potenza e la fase di azione. Numerosi studi attestano buoni risultati funzionali con questa tecnica.
Conclusioni: La ricostruzione delle lesioni croniche del tendine di Achille con transfer del flessore lungo dell'alluce può portare a miglioramenti soddisfacenti negli esiti clinici a un anno di follow-up.

IL RUOLO DELL'ARTRORISI NEL PIEDE PIATTO DELL'ADULTO DI GRADO IIA DA INSUFFICIENZA DEL TIBIALE POSTERIORE

Paolo Ceccarini[1], Julien Teodori[2], Valerio Pace[2], Giuseppe Rinonapoli[1], Pellegrino Ferrara[1], Auro Caraffa[1]

[1] Ospedale di Perugia Santa Maria della Misericordia, Perugia, Italia;
[2] Università degli Studi di Perugia, Perugia, Italia

Introduzione: Il piede piatto dell'adulto è un problema comune per i chirurghi del piede e della caviglia. Diverse sono le opzioni chirurgiche: trasferimenti tendinei, osteotomie e artrodesi. La nostra ipotesi era quella che in un piede piatto flessibile dell'adulto l'utilizzo dell'artrorisi combinata ad una plastica mediale di ritensionamento del tibiale posteriore permettesse la risoluzione della sintomatologia correggendo il pattern del passo. Lo scopo di questo studio era, pertanto, quello di determinare i risultati funzionali e radiografici in pazienti adulti operati per piede piatto flessibile senza osteotomie o artrodesi.
Materiali e Metodi: Abbiamo valutato 34 pazienti consecutivi (36 piedi) affetti da piede valgo pronato di grado IIA sec. Johnson & Strom, di età media di 46,4 anni (25 F e 9 M), operati tra il giugno 2010 e il gennaio 2015 inserendo criteri di inclusione ed esclusione specifici. Tutti i pazienti sono stati valutati clinicamente e radiograficamente nel pre- e nel post-operatorio con un follow-up finale medio di 34.15 mesi (range 14-50). Come schede di valutazione sono state utilizzate l'AOFAS per retropiede e la VASFA. In 10 pazienti è stata anche eseguita la valutazione biomeccanica pre-operatoria con gait analisys e l'esame è stato ripetuto dopo 1 anno dall'intervento. Per i dati ottenuti è stata eseguita un'analisi statistica con software dedicato.
Risultati: I risultati post-operatori hanno riportato un aumento ($p < 0,0001$) della scheda AOFAS e VAS-FA mediane, rispettivamente, da 54,7 (range 34-78) a 83,1 (range 66-100) e da 60,5 (range 35-86) a 85 (range 64-100) punti. Riguardi ai parametri radiografici in proiezione AP, abbiamo osservato variazioni significative ($p < 0,001$) dell'angolo di Kite, da 24,2° nel pre-operatorio a 19,2° nel post-operatorio. In laterale l'angolo Costa-Bertani ha mostrato variazioni da 146,8° a 140,5° ($p > 0,005$). L'angolo di Meary ha mostrato un valore medio al post-operatorio di 4,3° ($p < 0,001$). La soddisfazione post-operatoria è stata eccellente-buona per 30 pazienti (88,2%). La gait analysis post operatoria dopo 1 anno dall'intervento ha mostrato un miglioramento del pattern del passo (durata di appoggio e picco di forza).
Discussione e Conclusioni: Il trattamento chirurgico del piede piatto nell'adulto è dibattuto da anni, con diverse scuole di pensiero e con proposte sempre diverse. Dalla nostra esperienza con questa tecnica abbiamo compreso l'importanza di un approccio individualizzato al paziente, considerando le sue aspettative e le sue reali richieste funzionali. Analizzando i risultati di questa tecnica abbiamo notato dei buoni risultati generali che diventano ottimi in pazienti più giovani, con un piede piatto flessibile senza manifestazioni artrosiche. Le indicazioni per la tecnica di artrorisi con plastica mediale del tibiale posteriore tendiamo a spostarle verso il paziente giovane adulto e senza segni di artrosi del medio e retropiede.

Giornale Italiano di Ortopedia e Traumatologia
2018;44(Suppl. 1):S210-S252

Comunicazioni a tema - LE INSTABILITÀ ARTICOLARI

Venerdì 9 Novembre 2018 dalle 10:00 alle 11:00

RISULTATI A LUNGO TERMINE DELLA CAPSULOPLASTICA SEC. ROCKWOOD PER IL TRATTAMENTO DELL'INSTABILITÀ UNIDIREZIONALE ANTERIORE DI SPALLA

Nicola Guindani[1], Federico A. Grassi[2], Luigi Murena[3]

[1] A.S.S.T. Papa Giovanni XXIII, Emergenza Urgenza, Unità di Ortopedia e Traumatologia, Bergamo, Italia; [2] Università Degli Studi Del Piemonte Orientale "Amedeo Avogadro", Scienze della Salute, Ortopedia e Traumatologia, Novara, Italia; [3] Azienda Sanitaria Universitaria Integrata di Trieste, Dipartimento Universitario Clinico di Scienze Mediche Chirurgiche e della Salute, Trieste, Italia

Introduzione: Per il trattamento dell'instabilità anteriore di spalla sono descritte numerose tecniche chirurgiche. I risultati a lungo termine delle varie metodiche hanno mostrato un'incidenza di recidiva fino al 57% e di artrosi gleno-omerale tra 12% e 89%, mentre il trattamento conservativo fino al 60% di artrosi. Scopo di questo lavoro è descrivere i risultati clinici e radiografici a lungo termine del trattamento dell'instabilità di spalla con tecnica di Rockwood.
Materiali e Metodi: In questo studio retrospettivo, di 42 pazienti trattati con capsuloplastica sec. Rockwood per instabilità anteriore di spalla, 34 si sono resi disponibili per un controllo clinico (27/34 anche radiografico) ad un follow-up di 13 anni (range, 10-16 anni). Oltre all'esame clinico sono stati utilizzati i punteggi di Rowe e Constant-Murley, WOSI e WOOS. È stata eseguita al follow-up una valutazione radiografica comparativa di entrambe le spalle, l'artrosi classificata secondo Samilson-Prieto.
Risultati: L'articolarità media della spalle operate non presenta differenze significative rispetto ai valori pre-operatori. Sia la scala di Rowe che Constant-Murley mostrano un miglioramento al follow-up: con la scala di Rowe 26/34 eccellenti, 5/34 buoni, 2/34 modesti e 1/34 scarso. Il punteggio assoluto di Constant-Murley 85 (range 27-100), corretto 92% (range, 34-109); WOSI e WOOS 82%. Una recidiva è stata riferita da 6/34 pazienti (17,6%), 4 di questi a seguito di nuovo trauma. Nessuno dei pazienti si è sottoposto ad ulteriori interventi. Segni radiografici di artrosi in 4/27 pazienti (14,8%): in 2/27 gravi e sintomatici, moderati/lievi nei restanti due asintomatici. WOOS, Rowe e Constant correlano con presenza d'artrosi.
Discussione: I risultati clinico-funzionali a lungo termine mostrano il mantenimento di una buona funzionalità articolare nella massima parte dei pazienti, con un'incidenza di recidive e di alterazioni degenerative contenuta in relazione a quanto riportato in letteratura. Eventuali revisioni chirurgiche sono comunque rese più agevoli da questa tecnica, che non modifica la normale anatomia gleno-omerale.
Conclusioni: Il capsular shift secondo Rockwood rappresenta una valida opzione terapeutica per il trattamento dell'instabilità di spalla, in particolare quando si desideri ottenere un rinforzo dell'apparato capsulo-legamentoso antero-inferiore e non un semplice ritensionamento dello stesso. I dati riportati rappresentano un termine di confronto per comprovare la sicurezza e l'efficacia a lungo termine di altre tecniche chirurgiche.

UTILIZZO DI ALLOGRAFT NELLE LESIONI CRONICHE DEL COMPARTIMENTO LATERALE DI CAVIGLIA

Cecilia Pasquali[1], Alberto Branca[2], Luigi di Palma[3], Clara Terzaghi[4]

[1] A.S.S.T. Settelaghi, Luino, Italia; [2] Ospedale Civile di Sondrio, S.C. Ortopedia e Traumatologia, Sondrio, Italia; [3] Ospedale Civile di Sondrio, Ortopedia e Traumatologia, Sondrio, Italia; [4] Istituto Clinico Villa Aprica, Ortopedia, Como, Italia

Introduzione: Le lesioni legamentose del compartimento laterale della caviglia si presentano con elevata frequenza in seguito ad attività sportive e/o lavorative. Nei casi di fallimento del trattamento conservativo residua un'instabilità cronica e viene solitamente proposto un intervento chirurgico ma ancora non vi è un consenso nel trattamento di questa condizione. I trattamenti chirurgici possono esser divisi in 3 gruppi: ritensionamento capsulo legamentoso, ritensionamento più ricostruzione legamentosa ed utilizzo di trapianti tendinei, in particolare quello del peroneo breve. L'utilizzo di allograft permette una ricostruzione anatomica preservando il tendine peroneo breve.
Materiali e Metodi: Da gennaio 1999 a dicembre 2016, 72 pazienti, 43 uomini e 29 donne di età compresa fra 22 e 47 anni (29,5 media) sono stati sottoposti a ricostruzione del compartimento laterale di caviglia con Allograft da 0 a 24 mesi dopo il trauma iniziale. Sono stati utilizzati 3 trapianti liofilizzati e 26 trapianti congelati: 18 con tendine semitendinoso e 8 con tendine gracile.
Dei 72 pazienti 52 sono stati sottoposti ad artroscopia di caviglia per la valutazione e l'eventuale trattamento delle lesioni associate (asportazione di corpi mobili, shaving e microfratture di lesioni cartilaginee, debridement, shrinkage), nei restanti casi è stato proposta subito la ricostruzione legamentosa con allograft. Sono stati utilizzati per il trapianto allogenico i tendini gracile (29 casi) e semitendinoso (40 casi) congelati. I primi tre casi di trapianto provenivano dalla Banca della Florida, gli altri dal Centro prelievi dell'Istituto Rizzoli di Bologna o dell'Istituto Ortopedico Gaetano Pini di Milano.
Risultati: Sono stati valutati 61 pazienti con un follow-up medio di 59 mesi (12 mesi - 12 anni) mediante valutazione clinica con la scheda a punti dell'AOFAS e grading secondo Good et

al. e valutazione radiografica. Sono stati ritenuti buoni-ottimi i risultati dei pazienti con punteggio > di 89, discreti i risultati dei pazienti con punteggio > 82 e < 89 e cattivi i risultati dei pazienti con punteggi inferiori. Buoni risultati sono stati ottenuti in 57 pazienti (93%), discreti in 3 pazienti (5%) e in un caso è stato registrato un risultato cattivo (2%).
Discussione: L'assenza del prelievo e le minor complicanze post operatorie rappresentano i più importanti vantaggi della metodica, la riabilitazione più cauta e la ripresa dell'attività sportiva dopo 5 mesi ne rappresentano i limiti; rispetto alla ricostruzione anatomica senza allograft ha però un costo maggiore.
Conclusioni: Questa metodica non indebolisce le strutture anatomiche e non altera la propriocezione; la scelta del trapianto può variare in base alla costituzione del paziente. Nonostante la risposta biomeccanica sia più lenta, è mantenuta integra la funzionalità sia della tibio-tarsica che dell'articolazione sottoastragalica.

LE SINDROMI DA IPERLASSITÀ AUMENTANO IL RISCHIO DI RECIDIVA IN SEGUITO A INTERVENTO DI ROUX-GOLDTHWAIT: RISULTATI DI UNO STUDIO RETROSPETTIVO

Giovanni Gallone, Giovanni Trisolino, Giovanni Luigi di Gennaro, Stefano Stilli, Piergiuseppe Tanzi

Istituto Ortopedico Rizzoli, Ortopedia e Traumatologia Pediatrica, Bologna, Italia

Introduzione: La lussazione di rotula è la più frequente patologia riguardante il ginocchio durante l'infanzia. L'eziologia è multifattoriale e comprende traumi, anomalie congenite del ginocchio, malattie neuromuscolari e iperlassità legamentosa. Il trattamento chirurgico è generalmente indicato in caso di lussazione ricorrente o rotula lussata con danno osteocondrale.
Materiali e Metodi: Il nostro è uno studio retrospettivo longitudinale che valuta la prognosi dei bambini e degli adolescenti che hanno subito l'intervento di riallineamento di Roux-Goldthwait per la lussazione rotulea. Le principali variabili cliniche includevano età, sesso, BMI percentile, storia di traumi, comorbilità e precedenti interventi chirurgici. La gravità clinica è stata valutata con il Dugdale, mentre quella radiografica ha compreso valutazione dell'altezza patellare mediante il Blackburne-Peel e il Caton-Deschamps, la congruenza patellare, il tilt patellare, distanza tuberosità tibiale-gola intercondiloidea (TT-TG), angolo anca-ginocchio-caviglia (HKA).
Risultati: Il follow-up medio è stato di 5,0 ± 3,7 anni. La lussazione era idiopatica in 57 casi, secondaria a sindromi da iperlassità in 28 casi, dovuta a malattie neuromuscolari in 10 casi e deformità congenite dell'arto inferiore in altri 10. Traumi pregressi sono stati riscontrati in 7 casi. Il tasso di instabilità residua è stato del 16,2% (95% Intervallo di confidenza: 10%-24,9%) e il tasso di revisione chirurgica per nuova lussazione era del 6,7% (95% CI: 3,2%-13,1%). Ulteriori trattamenti chirurgici sono stati eseguiti in 14 casi. L'iperlassità è stata associata ad una più bassa età al primo interventp, peggior punteggio Dugdale, aumentato tilt patellare ed elevato tasso di instabilità residua (7,6 95% CI: 2,5-23,6).
Discussione: La lussazione di rotula nella popolazione pediatrica è una sfida avvincente per l'immaturità scheletrica e il rischio di lesioni delle cartilagini di accrescimento. Generalmente il trattamento di scelta è il riallineamento attraverso bilanciamento dei tessuti molli sebbene vi sia un alto rischio di recidiva riportato in seguito a queste tecniche. Tale rischio non è accettabile in caso di sindromi da iperlassità in base ai risultati ottenuti.
Conclusioni: La presenza di sindromi da iperlassità aumenta significativamente il rischio di recidiva dopo l'intervento di riallineamento di Roux-Goldthwait in bambini e adolescenti.

PAZIENTI MASCHI CON FALLIMENTO DELLA RICOSTRUZIONE DEL LEGAMENTO CROCIATO ANTERIORE PRESENTANO UNO SLOPE TIBIALE LATERALE AUMENTATO: UNO STUDIO CONTROLLATO

Alberto Grassi, Cecilia Signorelli, Francisco Urrizola, Luca Macchiarola, Massimiliano Mosca, Federico Raggi, Vittorio Vaccari, Stefano Zaffagnini

Istituto Ortopedico Rizzoli, Bologna, Italia

Introduzione: Esiste un interesse crescente sulla correlazione fra l'anatomia del ginocchio e il rischio di lesione del legamento crociato anteriore (LCA), e sulla correlazione fra anatomia e fallimento della ricostruzione LCA. L'ipotesi dello studio è stata che mettendo a confronto parametri anatomici fra soggetti con documentato fallimento del graft dopo ricostruzione LCA e soggetti senza evidenza di fallimento, alcuni di questi parametri si sarebbero rivelati predisponenti al fallimento.
Materiali e Metodi: 35 pazienti maschi che hanno subito un fallimento dopo la ricostruzione LCA sono stati arruolati nel gruppo dei fallimenti. Questi pazienti sono stati abbinati a un gruppo di controllo di 35 pazienti maschi sottoposti a ricostruzione del LCA primario con un follow-up minimo di 24 mesi senza evidenza di fallimento del graft. Sulle immagini di risonanza magnetica (MRN) sono state misurate la distanza transpicondilare (TE), la larghezza del condilo laterale e mediale del femore (LFCw e MFCw) e del plateau (LTPw e MTPw), il Notch Width Index (NWI) e il rapporto tra larghezza e altezza del nocth femorale (N-ratio), il rapporto tra altezza e la profondità del condilo femorale laterale e mediale (LFC-ratio e MFC-ratio),lo slope tibiale posteriore laterale e mediale (LTPs e MTPs) e la sublussazione anteriore del plateau laterale e mediale rispetto ai condili femorali (LTPsublx e MTPsublx). La regressione multivariata, con solo le variabili significative precedentemente identificate, ha definito i predittori indipendenti perrr il fallimento del graft.
Risultati: Le variabili anatomiche che sono risultate significativamente differenti tra i due gruppi sono state gli slope tibiali posteriori (LTP e MTP), le sublussazioni dei plateu (LTPsublx e MTPsulx) e l'MCFw. Il LTP si è rivelato essere il predittore indipendente più significativo ($p < 0,001$) per il fallimento del graft, con un cut-off ottimale di 8,5°.

Discussione: sono stati identificati diversi parametri anatomici che differiscono significativamente tra i pazienti con ricostruzione fallita dell'ACL e quelli senza un fallimento documentato. Uno slope tibiale posteriore > 8,5° è stato identificato avere una sensibilità del 0,77 e una specificità del 0,94 per il fallimento del graft.
Conclusioni: L'anatomia intraticolare di soggetti mansci con fallimento della ricostruzione LCA differisce dall'anatomia di soggetti senza fallimento a 2 anni; il LTP è il parametro maggiormente significativo.

TRATTAMENTO DELLE DISLOCAZIONI DEL GOMITO INSTABILI CON FISSATORE ARTICOLATO DI GOMITO: RISULTATI SOGGETTIVI E OBIETTIVI

Giuseppe Rollo[1], Valentina Russi[2], Marco Giaracuni[1], Andrea Pasquino[1], Niki Cazzella[1], Paolo Pichierri[1], Luigi Meccariello[1]

[1] Ospedale "Vito Fazzi", U.O.C. Ortopedia e Traumatologia, Lecce; [2] Università degli Studi di Palermo, Ospedale "P. Giaccone", Clinica Ortopedica e Traumatologica, Palermo

Introduzione: L'instabilità di gomito è una complicanza nelle lussazioni o fratture lussazioni di gomito. Lo scopo di questo studio era di fornire risultati soggettivi e oggettivi del trattamento chirurgico delle dislocazioni del gomito instabili con la tecnica di fissazione esterna a cerniera.
Materiali e Metodi: 46 pazienti con instabilità di gomito sono stati arruolati. I parametri utilizzati per quantificare i risultati funzionali soggettivi e oggettivi sono stati sono stati il MAYO Elbow Score (MES,Oggettivo) e Oxford Elbow Score(OES, Soggettivo), e la stabilità dell'articolazione del gomito. Abbiamo inoltre effettuato un follow-up radiologico.
Risultati: I punteggi medi di MES e OES erano buoni a un follow-up di 12 mesi. Abbiamo avuto 38 pazienti con articolazioni stabili e 8 pazienti con leggera instabilità. Nel test di stress, abbiamo visto una differenza significativa dell'articolazione interessata sotto stress in varo (6,7 ± 1,8 mm) rispetto all'articolazione sana (5,8 ± 1,2 mm) lateralmente. Inoltre, medialmente il gap era significativamente più grande (5,8 ± 0,8 mm, gomito trattato) rispetto a quello controlaterale sotto stress valgo (4,3 ± 0,8 mm) ($p < 0,001$).
Conclusioni: L'ausilio del fissatore esterno articolato di gomito nel trattamento delle lussazione pure di gomito o a protezione della sintesi e/o ricostruzione legamentosa interna è una validissima scelta terapeutica che può portare a risultati buoni o molto buoni.

EZIOPATOGENESI DELL'ARTROPATIA GLENE OMERALE DA ROTTURA DI CUFFIA: L'IPERLASSITÀ ARTICOLARE PUÒ ESSERE CONSIDERATO UN FATTORE PREDISPONENTE?

Stefano Gumina[1], Vittorio Candela[2], Mario Borroni[3], Veronica Petrucci[4], Ennio Sinno[4], Alessandro Castagna[3], Ciro Villani[4]

[1] Sapienza Università di Roma, Polo Pontino, Dipartimento di Scienze Anatomiche, Istologiche, Medico legali e dell'Apparato Locomotore, Roma, Italia; [2] Sapienza Università di Roma, Polo Pontino, Dipartimento di Scienze Anatomiche, Istologiche, Medico legali e dell'Apparato Locomotore, Roma, Italia; [3] Istituto Clinico Humanitas, Rozzano, Italia; [4] Sapienza Università di Roma, Dipartimento di Scienze Anatomiche, Istologiche, Medico Legali e dell'Apparato Locomotore, Roma, Italia

Introduzione: Sebbene numerose ipotesi siano state formulate, l'eziopatogenesi della artropatia gleno omerale da rottura di cuffia è ancora motivo di discussione. La prevalenza di tale artropatia è più alta nelle femmine cosi come quella dell'iperlassità articolare; abbiamo quindi ipotizzato la presenza di una correlazione tra artropatia e iperlassità.
Materiali e Metodi: 133 pazienti consecutivi [(48 M, 85 F; mean age (SD): 72,32 (7,05)] con diagnosi di artropatia gleno omerale sono stati arruolati e divisi in 2 gruppi: Gruppo I (pazienti con artropatia da rottura di cuffia) e Gruppo II (pazienti con artropatia senza rottura di cuffia) composti da 71 (22 M - 49 F) e 62 (26 M - 36 F) pazienti rispettivamente. La presenza di iperlassità articolare attuale o pregressa è stata investigata in tutti I partecipanti attraverso due questionari standardizzati: I criteri e lo score di Beighton e il 5-item self-report questionnaire. I dati sono stati sottoposti a statistica.
Risultati: Una correlazione moderata ($\varphi = 0,481$, $p < 0,001$) tra I criteri/score di Beighton e il 5-item self-report questionnaire è stata riscontratata.
I criteri di Beighton hanno portato ad una diagnosi di iperlassità articolare in 16 pazienti (22,5%) nel Gruppo I e in 15 (24,2%) nel Gruppo II. Il 5-item self-report questionnaire è risultato positivo per iperlassità articolare giovanile in 11 (15,5%) e 12 (19,4%) pazienti nel Gruppo I e II, rispettivamente.
Non è stata riscontrata differenza significativa tra la prevalenza di diagnosi di iperlassità articolare nei due gruppi sia considerando i criteri/score di Beighton [$\chi^2(1) = 0,051$, $p = 0,82$] che il 5-item self-report questionnaire [$\chi^2(1) = 0,67$, $p = 0,41$].
Discussione: Poiché la prevalenza della rottura della cuffia dei rotatori è simile nei due sessi, il maggiore riscontro di artropatia da cuffia nelle femmine può essere legato ad una situazione ormonale propria del sesso femminile o altre patologie con predominanza di sesso quali quelle reumatologiche.
Conclusioni: L'iperlassità articolare non sembra essere un fattore predisponente allo sviluppo di artropatia gleno omerale da rottura di cuffia. Ulteriori studi sono necessari per definire la corretta eziopatogenesi di tale patologia.

Giornale Italiano di Ortopedia e Traumatologia
2018;44(Suppl. 1):S213-S252

Comunicazioni a tema - POLSO E MANO

Venerdì 9 Novembre 2018 dalle 10:00 alle 11:00

TRATTAMENTO DELLE FRATTURE DEL MARGINE VOLARE DEL RADIO DISTALE CON PLACCA AD UNCINO: FOLLOW-UP AD UN ANNO

Letizia Marenghi[1], Marco Biondi[2], Giulio Lauri[2]

[1] Azienda Ospedaliero Universitaria di Parma, Clinica Ortopedica, Parma; [2] Azienda Ospedaliero-Universitaria Careggi, Chirurgia della Mano e Microchirurgia, Firenze, Italia

Introduzione: Le fratture del frammento marginale volare del radio distale possono risultare tra le fratture più complesse da sintetizzare, specialmente quando le dimensioni di quest'ultimo sono esigue. Negli anno sono stati messi in atto diversi metodi di fissazione ma spesso con difficoltà ed elevato rischio di fallimento e complicazioni postoperatorie.
Materiali e Metodi: In questo studio mostriamo i risultati dei primi 12 pazienti trattati in Italia dal gennaio 2016 con placche ad uncino dedicate alla sintesi del frammento marginale volare del radio distale e/o ad avulsione della capsula volare. Follow-up minimo è di 12 mesi. In 5 casi è stata utilizzata, come indicato da tecnica originale, la placca ad uncino rinforzata da una placca a contrafforte volare. Negli altri casi la placca ad uncino è stata utilizzata senza supporto ulteriore. Ogni paziente è stato sottoposto a indagini postoperatorie con Rx e TC, per valutare il decorso e il nuovo dispositivo. Inoltre sono stati somministrati i questionari DASH, PRWHE e VAS. La valutazione oggettiva ha previsto inoltre la misurazione dell'arco di movimento e della forza di presa.
Risultati: La sintesi si è dimostrata stabile in assenza di dislocazioni secondarie del frammento e/o del carpo nonostante una rapida mobilizzazione e un caso di riassorbimento del frammento marginale. Inoltre non c'è stato riscontro di fallimento dei mezzi di sintesi ne di altre complicazioni. I risultati oggettivi e soggettivi sono strettamente correlati al pattern di frattura iniziale: VAS medio post-operatorio 4,7, DASH 13,5 e PRWHE 10. La forza di presa media ha raggiunto i 33 Kg corrispondenti al 89% di ripresa rispetto al controlaterale. La media in flesso-estensione è risultata essere di 104°, la pronosupinazione di 143° e la deviazione radio-ulnare di 45°. Alle Rx l'inclinazione radiale media misurata è stata 17°, il tilt volare di 3° e nessun caso di varianza ulnare positiva.
Discussione: Il mancato riconoscimento e adeguata stabilizzazione del frammento marginale volare del radio distale, che costituisce porzione della faccetta per il semilunare del radio, può portare a conseguenze gravi come la sublussazione radiocarpica e relativi interventi di salvataggio. Per questo vogliamo con questo studio sottolineare l'importanza del riconoscimento del pattern di frattura e dell'utilizzo di mezzi di sintesi adeguati a mantenerne riduzione e stabilità e un precoce recupero funzionale.
Conclusioni: Se correttamente applicate, grazie anche ad uno studio TC pre-operatorio, le placche ad uncino sono risultate essere sicure, affidabili e il miglior mezzo di sintesi in questo tipo specifico di fratture del radio distale. Inoltre abbiamo mostrato come queste placche si siano dimostrate efficaci e stabili anche in assenza di una placca volare di sostegno come invece prevedeva la tecnica originale.

ARTROPLASTICA IN SOSPENSIONE VS ARTROPLASTICA DI INTERPOSIZIONE: IL MANAGMENT CHIRURGICO DELLE RIZOARTROSI

Olivo Colafarina[1], Andrea Fidanza[2], Francesca Cucchiarelli[1], Giovanni di Brigida[3], Filippo Fiori[1], Vittorio Calvisi[4]

[1] Ospedale regionale San Salvatore, Coppito, L' Aquila, Italia; [2] Università degli Studi dell'Aquila, Dipartimento di Medicina Clinica, Sanità pubblica, Scienze della Vita e dell'Ambiente, Coppito, Italia; [3] Università degli Studi dell'Aquila, L'Aquila, Italia; [4] Università degli Studi dell'Aquila, Dipartimento di Medicina clinica, Sanità pubblica, Scienze della Vita e dell'Ambiente, Coppito, Italia

Introduzione: L'artrosi dell'articolazione trapezio-metacarpale, anche conosciuta come rizoartrosi (RA), ha un'incidenza che supera il 25% nelle donne e l'8% negli uomini, provocando dolore progressivo, rigidità e debolezza con conseguente alterazione della funzionalità della mano e la limitazione all'opposizione del pollice. Nei gradi avanzati di RA le diverse tecniche chirurgiche descritte hanno l'obiettivo di ridurre il dolore preservando le funzioni. Lo scopo del presente studio è analizzare e confrontare gli out-comes dell'artroplastica in sospensione con interposizione tendinea (SATI), descritta da Ceruso e la tenoplastica in sospensione (TSA) secondo Altissimi nei gradi III e IV di Eaton-Littler.
Materiali e Metodi: Con l'approvazione del Comitato Etico del nostro Ateneo, abbiamo prospetticamente arruolato 26 pazienti trattati chirurgicamente da marzo 2015 a maggio 2017 e randomizzati in due gruppi. Un unico operatore, in cieco rispetto alla tecnica chirurgica utilizzata, ha valutato parametri soggettivi (DASH-NPRS), oggettivi (ROM, opposizione, grinding test, pulp pinch, hand grip), radiografici e il tempo di Tourniquet.
Risultati: Gruppo A: 13 pazienti, trapezieC.T.O.mia totale e artroplastica in sospensione e interposizione dell'abduttore lungo del pollice (SATI-Ceruso). Gruppo B: 13 con trapezieC.T.O.mia totale e sola sospensione del flessore radiale del carpo (TSA-Altissimi).
Entrambe le tecniche hanno mostrato buoni e ottimi risultati (DASH p = 0,011; ROM p = 0,012), nonostante il décalage del primo metacarpo osservato in tutti i casi. Tempi chirurgici: 8 minuti in meno nel gruppo B.
Discussione: Il trattamento chirurgico della RA rimane ogget-

to di discussione tra i sostenitori della trapezeC.T.O.mia totale o parziale con o senza ricostruzione legamentosa e l'interposizione con materiale autologo o eterologo. Una review Cochrane del 2005 concludeva che anche la sola trapezieC.T.O.mia, nonostante provochi un franco accorciamento del pollice, dia buoni risultati clinici e funzionali e che non esistono validi studi che dimostrino oggettivi vantaggi di una tecnica su un'altra. Nella nostra esperienza, con la tecnica TSA (Gruppo B), rinunciando all'interposizione tendinea, pur apprezzando un maggiore décalage, abbiamo evidenziato risultati generalmente migliori e tempi chirurgici ridotti.
Conclusioni: A nostro sapere è il primo studio che confronta due tecniche con così tante variabili. Riteniamo che la procedura Altissimi possa essere la scelta migliore per tutti i pazienti con RA di grado avanzato.

VALUTAZIONE DEL RECUPERO DELLA PRONO-SUPINAZIONE IN UNA SERIE DI MALUNION EXTRA-ARTICOLARI DEL RADIO DISTALE TRATTATE CON OSTEOTOMIA CORRETTIVA

Mario Zanlungo, Fabrizio Nasi

Casa di Cura San Giovanni, Milano, Italia

Introduzione: Le malconsolidazioni delle fratture del radio distale possono provocare importanti rigidità della radio-carpale e della radio-ulnare distale.
La perdita della articolarità funzionale in prono-supinazione limita importanti gesti della vita quotidiana e provoca sovraccarico funzionale con usura sulle articolazioni prossimali dell'arto superiore in particolare sulla spalla.
Abbiamo controllato le ultime 30 osteotomie correttive di malunion del radio distale per valutare il recupero articolare anche della radio-ulnare distale.
Materiali e Metodi: Negli ultimi dieci anni abbiamo operato 30 pz: 6 nascent malunion e 24 malunion di fratture del radio distale. La limitazione funzionale trovava riscontro nella deformazione radiologica in particolare vi era un accorciamento del radio superiore a 3-4 mm, tilt dorsale o volare superiore ai 10°-20° e deviazione radiale superiore ai 20°, in alcuni casi vi era anche deformità in rotazione del moncone di frattura.
La prono-supinazione era limitata in modo significativo in tutti i casi, più spesso la supinazione. Il trattamento chirurgico è sempre stato mirato al ripristino di una normale morfologia dell'epifisi distale del radio e di conseguenza ai normali rapporti dell' articolazione radio-ulnare inferiore. La via di accesso è stata volare di Henry. Dopo un breve periodo di immobilizzazione del polso non superiore ai 30 giorni è stata iniziata la riabilitazione del polso: i movimenti di prensione delle dita devono essere recuperati nell'immediato post-operatorio.
Risultati: Tutte le osteotomie sono consolidate e non abbiamo avuto complicanze maggiori. L'estensione nelle fratture di Goyrand- Smith è stata migliorata in media di 51°. La flessione nelle fratture di Pouteau-Colles. è stata migliorata di 40°.La forza di prensione è stata recuperata in media al 76% rispetto al controlaterale.La prono-supinazione è stata recuperata con una media di 60° è stata recuperata una pronosupinazione media di 140°.L'accorciamento del radio è stato corretto sino I.R.Cu +- 1 mm.
Discussione: Le placche con viti a stabilità angolare danno un'ottima stabilità primaria: i movimenti di prono-supinazione sono stati concessi e stimolati nell'immediato post-operatorio.
In 10 casi la osteotomia di addizione del radio non ha corretto il plus ulnare: il corretto indice radio-cubitale è stato ottenuto con un secondario intervento di osteotomia di sottrazione dell'ulna.
Conclusioni: Il ripristino dei normali rapporti articolari della articolazione radio-ulnare ha permesso il recupero di un sufficiente range funzionale della prono-supinazione Dal 2015 l'innesto osseo è stato riservato ai casi di importante perdita di sostanza.Non abbiamo avuto alcun caso di instabilità della ARUD.
Nessun caso è stato complicato da CPRS anzi la risoluzione del dolore, presente nel pre-operatorio, ha permesso un rapido recupero dei movimenti di prensione

PSA DELLO SCAFOIDE: ALGORITMO DI TRATTAMENTO

Michele Rampoldi, Giorgio Antonietti

[1] Ospedale C.T.O. Andrea Alesini, U.O.C. di Chirurgia della Mano, Microchirurgia e Reimpianto di Arti, Roma, Italia; [2] Ospedale San Paolo, U.O.C. Ortopedia e Traumatologia, Civitavecchia, Italia

Introduzione: La mancata guarigione delle fratture di scafoide porta alla degenerazione artrosica del carpo seguendo un pattern ben preciso. L'obiettivo del trattamento è la consolidazione della frattura con lo scafoide in posizione anatomica. Abbiamo standardizzato il nostro algoritmo di trattamento per le pseudoartrosi (PSA) di scafoide utilizzando 4 tecniche chirurgiche a seconda del tipo di lesione.
Materiali e Metodi: 72 pazienti (63 uomini e 9 donne, età media 34 anni) affetti da PSA dello scafoide sono stati trattati chirurgicamente tra il 2009 e il 2017. 10 sono stati trattati con una sintesi percutanea con vite a compressione. 9 sono stati trattati con sintesi percutanea e bone graf percutaneo dal radio distale. 41 sono stati trattati con sintesi a cielo aperto e bone graft non vascolarizzato da cresta iliaca e 12 pazienti sono stati trattati con innesto osseo vascolarizzato (VBG) peduncolato dal radio distale. Il trattamento è stato scelto in base alla sede e al tipo di PSA valutato radiograficamente utilizzando la classificazione di Slade e Geissler. I pazienti sono stati sottoposti a valutazione clinica e radiografica fino a consolidazione.
Risultati: Il 100% dei pazienti trattati con sintesi percutanea sono andati incontro a consolidazione con un tempo medio di 12 settimane. L'89% dei pazienti tratatti con sintesi e bone grafting sono andati incontro a consolidazione con un tempo medio di 16 settimane. L'88% dei pazienti trattati con sintesi a cielo aperto e bone graft dalla cresta iliaca è andato incontro a consolidazione con un tempo medio di 19 settimane, e il 67% dei pazienti trattati con VBG è andato incontro a guarigione con un tempo medio di 17 settimane.
Discussione: La tecnica chirurgica è stata scelta in ragione della sede e del tipo di PSA valutata avvalendoci della classificazione di Slade e Geissler. In particolare la sintesi percutanea è stata utilizzata nei casi PSA serrata senza perdita di sostanza (PDS). La sintesi + bone graft percutaneo nei casi di PSA del corpo con piccola (2-5 mm) osteolisi centrale, l'innesto da cresta iliaca nei

casi PSA con PDS di 5-10 mm del corpo e il VBG nei casi di PSA del polo prossimale con PDS.
Conclusioni: Presentiamo un algoritmo di trattamento delle PSA di scafoide basato sulla sede e sul tipo di PSA. Nelle fasi iniziali in assenza o in presenza di una PDS ossea limitata e centrale è possibile utilizzare tecniche percutanee. Nelle forme più avanzate preferiamo un innesto osseo da cresta associato ad una sintesi stabile con vite nelle PSA del corpo e, viceversa, un VBG tipo Zaidemberg nelle PSA del polo prossimale. Le buone percentuali di guarigione testimoniamo una buona scelta delle indicazioni. Il trattamento diventa sempre più complesso a seconda della quantità di PDS, del tempo trascorso dall'instaurarsi della PSA e della sede della lesione. Nella nostra esperienza, i pazienti trattati con VBG hanno mostrato percentuali di guarigione più basse.

LA RESEZIONE DELLA PRIMA FILIERA NELLA PATOLOGIA DEL CARPO E LE PROSPETTIVE DEL RESURFACING CARTILAGINEO

Lucian Lior Marcovici, Flavia Saltalamacchia, Alessandro Piperno, Alessia Pagnotta

Ospedale Israelitico, U.O.S.D. Chirurgia della Mano e Microchirurgia, Roma, Italia

Introduzione: La resezione della prima filiera del carpo (PRC) rappresenta un valido trattamento dell'artrosi del polso. Una controindicazione all'intervento è data dalla presenza di una degenerazione cartilagine della testa del capitato o della fossetta del semilunare. Nel primo caso si procedo all'artrodesi delle quattro ossa associate a scafoideC.T.O.mia, mentre, nel secondo caso all'artrodesi totale di polso. L'obiettivo del nostro studio era valutare i risultati di una nuova tecnica di resezione della prima filiera associata a trapianto osteocartilagineo autologo prelevato da una delle ossa rimosse e trapiantato sulla testa del capitato o sulla fossetta del semilunare.
Materiali e Metodi: 14 pazienti con un'età media di 57 anni che presentavano una degenerazione cartilaginea di III o IV grado della testa del capitato o della fossetta del semilunare sono entrati nello studio. Follow-up medio di 55 mesi. I pazienti sono stati valutati nel periodo pre- e post-operatorio osservando il VAS, ROM, e il risultato del QDASH. Inoltre, tutti i pazienti sono stati sottoposti a una RM e TC del polso.
Risultati: Abbiamo notato un miglioramento statisticamente signigicativo del punteggio VAS, QDASH e dell'estensione del polso in seguito all'intervento. tutti I casi hanno evidenziato l'integrazione dell'innesto nel controllo a distanza di 12 mesi post-operatorio.
Discussione: Nonostante sia stato considerato in passato un intervento di salvataggio, negli ultimi anni sono stati pubblicati vari studi a lungo termine che hanno dimostrato l'efficacia della RPC in termini di tecnica chirurgica, preservazione movimento del polso, risoluzione del dolore e recupero della forza di presa. La presenza di una condropatia della testa del capitato o nella fossetta lunata potrebbe mettere in discussione questi risultati. La tecnica proposta nel nostro studio permette di sostituire la zona articolare danneggiata con un innesto osteocondrale autologo, prelevato da una delle ossa rimosse dalla prima filiera del carpo.
Conclusioni: Il nostro studio conferma che la condrosi della testa capitata e della fossetta del semilunare non rappresenta una controindicazione assoluta per una procedura di PRC in condizioni patologiche del carpo. La tecnica rappresenta un'alternativa all'artrodesi del polso (totale o radio-scapho-lunare) nella condrosi della fossa lunare, come alla artrodesi delle quattro ossa associata a scafoideC.T.O.mia, alla protesi della testa capitata, all'interposizione capsulare quando è coinvolta la testa capitata.

LA "FOUR CORNER FUSION" CARPALE, NOSTRA ESPERIENZA IN 93 CASI

Andrea Zoccolan, Ombretta Spingardi, Carlo Rossello, Marcello Bertolotti, Igor Rossello

Centro Regionale di Chirurgia della Mano, Savona, Italia

Introduzione: La artrodesi mediocarpica descritta da Watson è indicata in tutti i casi di SLAC o SNAC wrist nei quali vi sia una grave compromissione dell'articolazione mediocarpica a fronte di un'articolazione radio-carpica in buone condizioni anatomico-funzionali. Riportiamo la nostra esperienza relativa al trattamento di 93 pazienti.
Materiali e Metodi: Presso il Centro Regionale di Chirurgia della Mano di Savona da gennaio 2008 a giugno 2017 sono stati trattati 93 paziente. L'età media dei pazienti risultava essere di 47,3 anni, 77 pazienti maschi e 16 femmine. Nella maggior parte dei pazienti (72) era affetta da SNAC wrist di 2°-3° grado e in 21 casi da SLAC wrist di 2° e 3° grado. L'artrodesi è stata realizzata attraverso placche dedicate, cambre, viti a compressione. Nella quasi totalità dei pazienti è stata realizzata una osteotomia della stiloide radiale. Tutti i pazienti hanno iniziato il programma riabilitativo dopo 4 settimane di immobilizzazione e sono stati sottoposti a controllo radiografico e clinico a 30, 60, 90 e 180 giorni. Sei pazienti son o stati considerati persi al follow-up.
Risultati: A eccezione dei primi 8 pazienti nei quali i risultati sono stati più scadenti con un tasso di complicanze precoci più alto (persistenza del dolore, rottura viti, limitazione ROM), a causa di errori tecnici legati alla progressiva curva di apprendimento nell'utilizzo dei materiali chirurgici. I risultati clinici globali sono interessanti e incoraggianti. Il ROM medio è stato di 40° in flessione e 50° in estensione di polso. La forza di presa media di 25 Kg, comparabile alla controlaterale. Non sono state evidenziate differente tra i pazienti trattati con i diversi metodi di fissazione. Alla Rx ai 180 giorni non sono stati evidenziati segni di mobilizzazione dei mezzi di sintesi o scarsa guarigione del sito di artrodesi.
Discussione: questa tecnica è dedicata a pazienti con alte richieste funzionali. Va posta molta attenzione in fase diagnostica all'integrità dell'articolazione radio-carpica. I nostri risultati si sono attestati sui valori mediamente presenti in letteratura.
Conclusioni: Tale trattamento, a fronte di una relativamente lunga curva di apprendimento, consente di ottenere ottimi risutati funzionali e una importante riduzione della sintomatolia dolorosa del paziente.

Giornale Italiano di Ortopedia e Traumatologia
2018;44(Suppl. 1):S216-S252

Comunicazioni a tema - PROTESICA

Venerdì 9 Novembre 2018 dalle 10:00 alle 11:00

REGISTRO ITALIANO ARTROPROTESI: PRINCIPALI RISULTATI DAL REPORT ANNUALE 2017

Ilaria Luzi[1], Eugenio Carrani[1], Umberto Alfieri Montrasio[2], Maria Teresa Balducci[3], Filippo Boniforti[4], Silvano Piffer[5], Emilio Romanini[6], Gustavo Zanoli[7], Marina Torre[1], Gruppo di Lavoro Riap[8]

[1] Istituto Superiore di Sanità, Centro Nazionale Eccellenza Clinica, Qualità e Sicurezza delle Cure, Roma, Italia; [2] I.R.C.C.S. Istituto Ortopedico Galezzi, Roma, Italia; [3] Osservatorio Epidemiologico Regione Puglia, Bari, Italia; [4] Fondazione Istituto G. Giglio di Cefalù, Cefalù (PA), Italia; [5] Azienda Provinciale per i Servizi Sanitari Provincia Autonoma di Trento, Trento, Italia; [6] Casa di Cura San Feliciano, Roma, Italia; [7] Casa di Cura Santa Maria Maddalena, Occhiobello (RO), Italia; [8] Lista disponibile su www.iss.it/riap

Introduzione: Interventi di artroprotesi: una sfida per il Servizio Sanitario Nazionale. Decisori politici e chirurghi chiedono dati affidabili: per definire strategie utili in termini di tutela della salute gli uni, e per migliorare la pratica clinica scegliendo dispositivi medici (DM) di provata efficacia, gli altri. I registri sono a tal fine uno strumento strategico, perché monitorano l'efficacia di DM e tecniche chirurgiche. Il Registro Italiano ArtroProtesi (RIAP) è una federazione di 12 registri (10 regionali, 2 ospedalieri) coordinata dall'Istituto Superiore di Sanità (ISS) nell'ambito di Accordi di collaborazione con il Ministero della salute. Scopo di questo lavoro è mostrare alcuni risultati dal Report 2017 per gli interventi di protesi di anca (A) e ginocchio (G).
Materiali e Metodi: La raccolta dati utilizza le Schede di Dimissione Ospedaliera (SDO) integrate da un Minimum DataSet (MDS). Ogni regione effettua il linkage tra SDO e MDS e trasmette i dati all'ISS, che calcola gli indicatori di coverage (n Strutture RIAP/n Strutture SDO) e completeness regionali (n Interventi RIAP/n Interventi SDO), esegue il controllo di qualità (CQ) sugli interventi e sui DM e produce analisi statistiche.
Risultati: Nel 2016 il RIAP ha raccolto 58.731 interventi, pari a circa il 30% del volume nazionale, con coverage e completeness medie rispettivamente del 57% e 60%. Hanno superato il CQ: sugli interventi l'88,4% dei record (A: 29.795; G: 22.124), sui dispositivi il 66,8%. La sostituzione totale in elezione è stato l'intervento più frequente (A: 65,8%; G: 80,7%), principalmente dovuto ad artrosi primaria (A: 89,4%; G: 95,2%), con modalità di fissazione non cementata per l'anca (82,7%), cementata per il ginocchio (61,1%). Nell'anca l'accoppiamento più frequente è stato ceramica/polietilene (64,9%). La mobilizzazione asettica è stata la principale causa di revisione (A: 43,4%; G: 33,2%).
Discussione: I valori più alti di coverage e completeness sono stati rilevati laddove è stato istituito un registro locale. Il CQ ha evidenziato che la corretta tracciabilità dei dispositivi è uno degli aspetti che necessitano di maggiore attenzione.
Conclusioni: Informazioni di qualità e copertura nazionale sono essenziali per raggiungere gli obiettivi del Registro. L'impegno dell'ISS a offrire strumenti per una raccolta dati di qualità e quello delle Regioni a sancire l'obbligatorietà della registrazione saranno cruciali per l'implementazione del Registro nazionale delle protesi impiantabili, istituito dal DPCM 3/3/2017.

RISULTATI CLINICI E RADIOGRAFICI DI UN NUOVO STELO CORTO METAFISARIO CON FOLLOW-UP MINIMO DI 7 ANNI

Mattia Loppini[1 2], Riccardo Ruggeri[2], Antonello Della Rocca[2], Giuseppe Mazziotta[2], Giuseppe Santoro[2], Francesco Traverso[2], Franco Astore[2], Guido Grappiolo[2]

[1] Humanitas University; [2] Humanitas Clinical and Research Center

Introduzione: Gli steli non cementati convenzionali hanno dimostrato eccellenti risultati clinici e radiografici nel lungo termine, ma possono determinare perdita significativa di osso a livello trocanterico, dolore di coscia e stress shielding. Lo stelo corto GTS persegue l'obiettivo della mini-invasività sull'osso e sui tessuti molli nella protesi totale di anca (PTA) primaria. L'obiettivo del presente studio era la valutazione dei risultati clinici e radiografici dello stelo GTS nel medio termine.
Materiali e Metodi: Da gennaio a dicembre 2010, 414 pazienti (439 anche) sono stati sottoposti a PTA primaria con età media di 58 anni (20-80). Di questi, 406 pazienti (M:F = 227:179) (430 anche) erano disponibili per la valutazione clinica e radiografica. La diagnosi pre-operatoria più frequente era coxartrosi (73%). Il follow-up medio era di 87,6 mesi (84-96). Sono stati valutati Harris Hip Score (HHS), calcificazioni periprotesiche, osteolisi, radiolucenze, e stress shielding. L'analisi di sopravvivenza dello stelo è stata valutata con metodo Kaplan-Meier.
Risultati: Il valore medio di HHS è aumentato significativamente dopo l'intervento di PTA ($P < 0,0001$). I controlli radiografici non hanno evidenziato casi di stress shielding. L'ipertrofia delle corticali è stata riscontrata in 9 (2%) anche e le calcificazioni periprotesiche in 49 (11%). Il posizionamento in varo (3°-5°) dello stelo è stato riscontrato in 48 (11%) anche. Infrazioni periprotesiche intraoperatorie si sono verificate in 6 (1%) anche. A un follow-up medio di 87,6 mesi, 8 (1,9%) anche sono state sottoposte a ulteriore chirurgia, ma solo 3 (0,7%) a revisione dello stelo per mobilizzazione asettica. La sopravvivenza dello stelo a 7 anni con revisione per qualsiasi causa e per mobilizzazione asettica era di 98% and 99,5%.
Discussione: La fissazione metafisaria con stabilità rotatoria della GTS è dovuta a forma conica dello stelo e alette sulle superfici anteriore e posteriore. Nonostante la stabilità primaria sia analo-

ga a quella degli steli non cementati convenzionali, l'impianto si presenta più corto e senza la spalla trocanterica in modo da risparmiare il bone stock trocanterico. L'assenza di riassorbimento di osso in sede prossimale e la bassa frequenza di ipertrofia delle corticali suggeriscono una trasmissione fisiologica dei carichi a livello femorale prossimale.
Conclusioni: Lo stelo GTS ha dimostrato buoni risultati clinici e radiografici a 7 anni di follow-up in pazienti sottoposti a PTA primaria.

IL DOLORE NEUROPATICO DOPO ARTROPLASTICA TOTALE DI GINOCCHIO

Luigi Sirleo[1], Hugo Garlito Diaz[2], Raquel Serrano Serrano[2], Francisco Javier Cervero Suarez[2], Armando Macera[2], Cristobal Suarez Rueda[2], Massimo Innocenti[1]

[1] A.O.U.C. C.T.O. Firenze, Clinica Ortopedica, Firenze, Italia; [2] Hospital Universitario Infanta Elena, Cirugía Ortopédica y Traumatología, Valdemoro, Spain

Introduzione: L'artroplastica totale di ginocchio (PTG) viene realizzata con l'intento di ridurre il dolore articolare e la limitazione funzionale. Nonostante il raggiungimento di risultati clinici e funzionali complessivamente soddisfacenti, alcuni pazienti presentano dolore post-operatorio cronico (DPOC), definito come dolore che persiste oltre 2 anni dall'intervento. Escluse le cause più frequenti di DPOC, quali mobilizzazione asettica, infezione e allergia, bisogna considerare l'eventualità del dolore neuropatico (DN), ovvero un dolore cronico legato alla errata trasmissione nocicettiva.
Gli obiettivi del nostro studio sono stati quelli di stimare la reale prevalenza del DN postPTG e di identificarne i fattori di rischio.
Materiali e Metodi: Uno studio retrospettivo ha valutato 649 PTG consecutive con almeno 3 anni di evoluzione, impiantate tra gennaio 2008 e dicembre 2015. Sono state analizzate 97 variabili suddivise in: pre-operatorie (aspetti demografici e clinico-radiologici precedenti, dolore preesistente, pregresse patologie, chirurgie e infiltrazioni articolari), intraoperatorie (tecnica chirurgica e caratteristiche PTG), postoperatorie (dolore residuo, aspetti clinico-radiologici successivi).
Determinato il DPOC ed escluse tutte le possibili cause note, sono state effettuate la stima della funzionalità residua e l'identificazione del DN impiegando, rispettivamente, i questionari WOMAC e painDETECT.
I fattori di rischio di DN sono stati identificati mediante l'analisi multivariata dei dati raccolti.
Risultati: Le prevalenze di DPOC e DN sono risultate, rispettivamente, del 23% e del 15%. Sono state osservate correlazioni, statisticamente significative, tra DN e le variabili pre-operatorie (sesso femminile, dolore severo, assunzione di analgesici oppioidi e FANS, patologie neuropsichiatriche, lombosciatalgia, infiltrazioni intrarticolari e lunga attesa intervento), intraoperatorie (protesi di taglia maggiore) e postoperatorie (DPOC lieve-moderato).
Discussione: In letteratura, le prevalenze di DPOC e DN raggiungono, rispettivamente, valori fino al 44% e 23%. Sono state descritte, inoltre, correlazioni tra DN e obesità, giovane età, infiammazioni locali e sistemiche preesistenti, pregressi interventi al ginocchio e prolungati tempi di chirurgia e ischemia.
Conclusioni: La PTG dolorosa necessita di un approccio multidisciplinare. La conoscenza del DN assieme all'identificazione e gestione dei suoi fattori di rischio permetterebbero un miglior controllo di questa complicanza e il raggiungimento di migliori risultati.

CONCORDANZA FRA IL TEST ALFA-DEFENSINA E CRITERI MSIS DI INFEZIONE RISPETTO ALL'ESAME COLTURALE DA SONICAZIONE IN PAZIENTI CON MOBILIZZAZIONE PROTESICA

Luca Matascioli[1], Luca Damiani[1], Issam Harb[1], Vincenzo Morea[1], Luca Mangini[2], Flavio Terragnoli[1], Simone Franzoni[1]

[1] Fondazione Poliambulanza, Istituto Ospedaliero, Ortopedia, Traumatologia, Brescia, Italia; [2] Università di Pavia, Ortopedia, Traumatologia, Pavia, Italia

Introduzione: La diagnosi di infezione periprotesica e l'identificazione dell'agente infettivo richiedono una combinazione di esami standard che può essere migliorata con l'introduzione di nuove metodiche diagnostiche.
Scopo: Lo studio si propone di verificare la sensibilità e la specificità del test alfadefensina e delle procedure della Musculoskeletal Infection Society 2013 (MSIS) per la diagnosi di infezione articolari periprotesica rispetto all'esame colturale da sonicazione, definito come gold standard.
Materiale e Metodi: Dal 2015 nel Dipartimento di Ortopedia e Traumatologia della Fondazione Poliambulanza - Brescia durante la fase pre-operatoria si eseguono 3 tipi di esami: 1) VES e PCR ematica, 2) conta leucocitaria e percentuale di neutrofili del liquido sinoviale, 3) esame colturale liquido sinoviale. Nella fase intraoperatoria si effettua l'esame colturale da biopsia dei tessuti articolari. Inoltre, in fase pre-operatoria o durante l'intervento chirurgico si esegue il test alfa-defensiva del liquido sinoviale e successivamente l'esame colturale da sonicazione del materiale protesico rimosso.
Risultati: L'analisi riguarda n 61 pazienti (età media 72 + 9,2 anni; F 60,7%; articolazione interessata: ginocchio 45,9%, anca 50,8%, spalla 3,3%) sottoposti a rimozione di protesi per mobilizzazione infettiva tardiva o asettica. Rispetto alla positività dell'es. colturale da sonicazione, la sensibilità e la specificità dei vari test è rispettivamente: VES e PCR ematica 81,8% e 57,4%; conta leucocitaria sinoviale 75% e 83,3%; percentuale di neutrofili sinoviali 75% e 66,7%; es.colturale del liquido sinoviale 83,3% e 97,1%; esame colturale dei tessuti articolari 90% e 91,5%; test alfa-defensiva 63,6% e 86%. Per quanto riguarda la concordanza degli esami colturali: n 5/61 casi positivi con il liquido sinoviale e/o bioptico sono risultati negativi con il materiale da sonicazione, mentre n 2/61 casi sono positivi solo con la sonicazione.
Discussione: Nella fase pre-operatoria la sensibilità maggiore è stata ottenuta dagli indici di infiammazione ematici, mentre il test più specifico è l'alfa-defensina. Fra gli esami colturali la sensibilità maggiore è stata ottenuta con il materiale da biopsia articolare, mentre la specificità maggiore con il liquido sinoviale.

Conclusioni: Nella fase decisionale pre-operatoria il test alfa-defensiva risulta un'utile conferma di infezione. L'esame colturale da sonicazione può svolgere un contributo significativo nell'identificazione dell'agente infettivo.

LO STELO CONICO NON CEMENTATO NELL'ANCA DISPLASICA: RISULTATI CLINICI E RADIOGRAFICI A 20 ANNI

Francesco La Camera[1], Mattia Loppini[2 3], Davide Ferrentino[3], Antonello Della Rocca[3], Guido Grappiolo[3], Giorgio Gasparini[4]

[1] Università degli Studi "Magna Græcia", Ortopedia e Traumatologia, Catanzaro, Italia; [2] Humanitas University, Milano, Italia; [3] Humanitas Clinical and Research Center, Milano, Italia; [4] Università degli Studi "Magna Græcia", Ortopedia e Traumatologia, Catanzaro, Italia

Introduzione: La sostituzione protesica dell'anca in esiti degenerativi di displasia congenita dell'anca (DCA) rappresenta una sfida per l'ortopedico. Nella DCA si riscontrano diverse deformità che determinano specifiche difficoltà tecniche nella protesizzazione. Lo scopo di questo studio è valutare retrospettivamente, con follow-up minimo di 20 anni, i risultati di uno stelo conico monoblocco non cementato in pazienti con DCA. con follow-up più brevi.
Materiali e Metodi: Nel periodo 1993-1997, 144 pazienti (188 anche) con età media all'intervento di 55,6 anni (18-77) sono stati sottoposti ad artroprotesi primaria di anca non cementata con stelo Wagner Cone Prosthesis® di prima generazione. La valutazione clinica è stata eseguita tramite i questionari Harris Hip Score (HHS), UCLA Activity Score, Merle d'Aubigné score e la VAS somministrati all'ultimo follow-up. La valutazione radiografica è stata eseguita per verificare mobilizzazioni delle componenti protesiche, linee di radiolucenza, osteolisi e ossificazioni eterotopiche. La sopravvivenza dello stelo è stata stimata con il metodo Kaplan-Meier considerando come evento la revisione della componente femorale per qualsiasi causa.
Risultati: All'ultimo follow-up 86 pazienti (116 anche) sono stati valutati; 50 pazienti (68 anche) sono deceduti e 8 (8 anche) sono stati persi al follow-up. Il HHS medio è stato 86,8 ± 8,7 (58-100), la VAS 1,34 ± 1,5 (0-6), l'UCLA Activity Score 4,5 ± 2 (1-9), il Merle d'Aubigné score 15,3 ± 3,8 (5-18). Il follow-up medio è stato di 258,8 ± 15,5 (240-293) mesi. L'esame radiografico all'ultimo follow-up ha evidenziato: ossificazioni eterotopiche di grado lieve/moderato in 16 (13,8%) anche, osteolisi periprotesica in 27 casi (23,3%). Su 188 anche, 10 steli sono stati revisionati per mobilizzazione asettica (n = 6; 3.2%), mobilizzazione settica (n = 1; 0,53%) e rottura dello stelo (n = 1; 0,53%). La sopravvivenza a 20 anni dello stelo era del 94,7%.
Discussione: Nei pazienti con DCA, lo stelo Wagner Cone Prosthesis® agevola il chirurgo durante l'intervento nella gestione dell'antiversione e dell'introduzione dello stelo in canali femorali stretti, fornendo comunque un'ottima sopravvivenza dell'impianto nel tempo. I risultati da noi riportati sono in linea con quelli riportati in letteratura
Conclusioni: Lo stelo Wagner Cone Prosthesis® garantisce ottimi risultati clinici e radiografici a lungo termine in pazienti sottoposti a protesizzazione primaria per DCA.

LO STATUS NATRIEMICO NEI PAZIENTI SOTTOPOSTI AD ARTROPROTESI D'ANCA E DI GINOCCHIO

Ennio Sinno, Daniele De Meo, Luisa Petriello, Gianluca Fornara, Daniele Ferraro, Ciro Villani

Sapienza Università di Roma, Ortopedia e Traumatologia, Roma, Italia

Introduzione: L'iponatremia (IN) è una condizione di frequente riscontro nei reparti di degenza chirurgica. In letteratura esiste una lacuna riguardante tale condizione nei pazienti (pz) sottoposti a intervento di protesi totale di anca (THA) e di ginocchio (TKA). Scopo di questo studio preliminare è valutare incidenza di IN, l'andamento della natremia peri-operatoria, fattori di rischio pre-operatori (PRO) e implicazioni postoperatorie (PSO) nei pz sottoposti a THA e TKA.
Materiali e Metodi: Abbiamo analizzato retrospettivamente 268 pz sottoposti a THA (67,2%) e TKA (32,8%) tra il 2016 e il 2017. Tutti sono stati trattati con il medesimo protocollo infusionale peri-operatorio in regime Fast-Track. Dati PRO analizzati sono stati: età, sesso, BMI, patologia, comorbidità, terapia farmacologica in atto. In sede PRO e PSO (fino al II giorno dall'intervento) abbiamo considerato: natriemia corretta, glicemia, kaliemia, creatininemia, emoglobinemia ed ematocrito. Sono stati presi in considerazione durata dell'intervento, eventuali sintomi PSO di IN, durata della degenza e luogo di dimissione. L'analisi statistica è stata condotta mediante utilizzo di test di Pearson, Chi Quadro e T-Student.
Risultati: L'incidenza di IN sull'intero campione è di 7.4% (20 su 268), nelle THA il 6,7% (12 pz), TKA il 9,1% (8 pz). Non vi è differenza statisticamente significativa di incidenza tra THA e TKA. Il campione è stato suddiviso in due gruppi: A-gruppo con IN, B-gruppo normonatriemico. Considerando i dati PRO analizzati non abbiamo rilevato tra i due gruppi differenze significative. Eccezione è stata l'incidenza maggiore nel sesso maschile (p = 0,021). La correlazione tra valori PRO e PSO di natremia con Pearson è di 0,85 (p = 0,015) nel gruppo A; nel gruppo B è di 0,158 (p = 0,26). Durata dell'intervento e della degenza, presenza di sintomi PSO e luogo di dimissione non sono influenzati dalla presenza di IN.
Discussione: Il genere maschile appare predisponente l'IN. Studi con maggiore numerosità consentiranno di stimare l'andamento natriemico in base ai valori PRO e al quadro clinico del pz, permettendo di adattare il protocollo infusionale nel Fast-Track. Nel confronto con l'unico altro lavoro sul tema, l'infusione di NaCl 0,9% ridurrebbe l'incidenza di IN rispetto al Ringer lattato.
Conclusioni: L'utilizzo di adeguati protocolli infusionali perioperatori minimizza l'entità dell'IN, evento risultato frequente in chirurgia protesica, pur non influenzando significativamente l'outcome PSO.

Giornale Italiano di Ortopedia e Traumatologia
2018;44(Suppl. 1):S219-S252

Comunicazioni a tema - RACHIDE

Venerdì 9 Novembre 2018 dalle 10:00 alle 11:00

STUDIO DI COORTE SULL'EFFICACIA DI UNA SINGOLA CAGE APPLICATA PER VIA POSTERIORE OBLIQUA POLIF NELLE INSTABILITÀ ARTICOLARI DEGENERATIVE DEL RACHIDE LOMBARE: ANALISI DEI RISULTATI A MEDIO TERMINE

Laura Scaramuzzo, Fabrizio Giudici, Giuseppe Barone, Leone Minoia, Marino Archetti, Antonino Zagra

I.R.C.C.S. Istituto Ortopedico Galeazzi, Chirurgia Vertebrale 1, Milano, Italia

Introduzione: Scopo dello studio è stato valutare a 4 anni di follow-up l'efficacia clinica e radiografica di una artrodesi intersomatica ottenuta con l'impianto di una singola cage per via obliqua posteriore (POLIF) nelle instabilità degenerative lombari.
Materiali e Metodi: Da ottobre 2013 a settembre 2017 sono stati sottoposti a POLIF associata ad artrodesi posterolaterale e osteosintesi con viti peduncolari 280pazienti (134 maschi-146 femmine) con età media di 48 anni (38-81) affetti da instabilità degenerativa del rachide lombare. I dati registrati sono stati: diagnosi pre-operatoria, tempo operatorio, perdita ematica intraoperatoria, tempo medio di degenza, eventuali complicanze. L'out-come clinico è stato valutato mediante Visual Analogue Scale (VAS) e SF-12. Sono state eseguite Rx rachide lombare in proiezioni standard e in massima flessione ed estensione pre e post-operatorie, RMN colonna lombare pre-operatoria. È stato valutato il grado di fusione, la presenza di subsidence della cage(differenza di altezza discale tra l'immediato post-operatorio e l'ultimo follow-up) e la lordosi segmentaria. È stato utilizzato il t-test per dati parametrici e il test del chi-quadro per i dati non parametrici con una significatività statistica per $p < 0,05$.
Risultati: Sono state trattate 195 spondilolistesi degenerative di I grado sec Meyrding e 95 instabilità iatrogene. Le perdite ematiche intraoperatorie sono state 250 ml, il tempo medio 87 min, la degenza media a 5,4 giorni. Il VAS score medio pre-operatorio è stato 7,2 (5,7-8,8), 1,9 (1-5) $p = 0,003$ a 6 mesi di follow-up minimo e 1 (0,5-1,7) $p = 0,004$ a 4 anni di follow-up, il valore pre-operatorio medio di SF-12 è stato di 37,5% (24,8%-52,4%) con un incremento a 78,4% (69,2%-99,5%) $p = 0,003$ a 6 mesi di follow-up minimo e 93,5% (73,5%-99,6%) $p = 0,002$ all'ultimo follow-up. All'ultimo follow-up tutti i pazienti hanno mostrato un buon grado di fusione, non si è registrata subsidence della cage e si è avuto un mantenimento della lordosi segmentaria.
Discussione: Il POLIF consente una riduzione dei tempi operatori, delle complicanze, dei costi ed una più semplice rimozione dell'impianto, necessitando di una più breve curva di apprendimento, con il raggiungimento di soddisfacenti risultati clinici e radiografici a medio termine.
Conclusioni:L'utilizzo di una singola cage obliqua posteriore associata ad artrodesi posterolaterale è una metodica valida e sicura nel trattamento delle instabilità lombari degenerative.

RISULTATI DEL TRATTAMENTO CHIRURGICO SELETTIVO NEI PAZIENTI AFFETTI DA SCOLIOSI IDIOPATICA DELL'ADOLESCENTE CON LUMBAR MODIFIER C (SECONDO LENKE)

Gabriele Ristori[1], Stefano Romoli[1], Massimo Innocenti[2], Guido Barneschi[1]

[1] A.O.U. Careggi, SOD Chirurgia della Colonna, Firenze, Italia; [2] A.O.U. Careggi, SOD Ortopedia, Firenze, Italia

Introduzione: Uno degli obiettivi del trattamento chirurgico della scoliosi idiopatica dell'adolescente (SIA) è il risparmio di quanti più livelli possibile, per conservare al massimo la motilità del rachide. L'artrodesi selettiva non è però applicabile a tutte le tipologie di curva e un territorio fortemente dibattuto è rappresentato dalle curve con lumbar modifier C secondo la classificazione di Lenke.
Scopo del lavoro è la valutazione dei risultati con questo tipo di trattamento.
Materiali e Metodi: È stato condotto uno studio retrospettivo sui pazienti affetti da SIA trattati presso un unico centro dal gennaio 2010 al dicembre 2016, con almeno 1 anno di follow-up. Per la valutazione dei risultati è stata condotta un'analisi oggettiva degli outcomes clinici e radiografici, e un'analisi soggettiva attraverso la somministrazione del questionario SRS score-22r. Le misurazioni sono state effettuate nel pre-operatorio, nell'immediato post-operatorio e all'ultimo follow-up.
Risultati: I pazienti inclusi nello studio sono stati complessivamente 16, tutti di sesso femminile, con età media di 15 anni, Risser medio di 3,5 gradi e follow-up medio di 16,9 mesi. In 11 casi si è trattato di curve Lenke 1C, nei restanti 5 di curve Lenke 2C.
Radiograficamente si è osservato che mentre la curva toracica strumentata rimane stabile nel tempo, la curva lombare tende a migliorare grazie al graduale adattamento dei segmenti vertebrali non strumentati. Lo stesso concetto viene espresso dall'andamento clinico con la progressiva riduzione del gibbo lombare. Infine la valutazione soggettiva tramite l'SRS-score ha evidenziato valori prossimi al punteggio massimo, compresa la soddisfazione generale dei pazienti.
Discussione: Nonostante la presenza in letteratura di specifiche indicazioni al trattamento selettivo, i chirurghi che sposano la tecnica (soprattutto nelle curve tipo C) sono molto pochi. I dubbi principali riguardano l'ottenere una scarsa correzione della curva lombare (con conseguente squilibrio coronale), non riuscire a bloccarne l'eventuale progressione e il conseguimento di un effettivo vantaggio funzionale. Dall'analisi della letteratura sono emersi solo 4 studi monocentrici che mostrano, però, risultati molto buoni e perfettamente sovrapponibili ai nostri.
Conclusioni: Sicuramente il buon esito è da attribuire non solo all'accurata scelta del paziente ma anche al tipo di approccio chirurgico, alla tipologia di strumentazione, alla scelta dell'area di artrodesi

e al grado di correzione da impartire alla curva. Pertanto l'indicazione accurata a un'artrodesi selettiva in un paziente con lumbar modifier C, deve essere associato a un meticoloso planning chirurgico.

SCOLIOSI IDIOPATICA EVOLUTIVA CON PIÙ DI 40° COBB: PARAMETRI PREDITTIVI DEL RISULTATO NEL TRATTAMENTO CONSERVATIVO

Angelo Gabriele Aulisa[1], Marco Giordano[1], Marco Galli[2], Francesco Falciglia[1], Vincenzo Guzzanti[3], Renato Maria Toniolo[1]

[1] Ospedale Pediatrico Bambino Gesù, I.R.C.C.S., ROMA, U.O.C. Traumatologia, Roma, Italia; [2] Università Cattolica del Sacro Cuore, Milano, Italia; [3] I.R.C.C.S. San Raffaele Pisana, Roma, Italia

Introduzione: La letteratura più recente ha mostrato discreti risultati anche nel trattamento conservativo delle scoliosi idiopatiche adolescenziali (AIS) maggiori di 45° che hanno rifiutato l'indicazione al trattamento chirurgico. Ma nessuno a oggi ha studiato quali parametri influiscono sul successo del trattamento conservativo.
Lo scopo di questo studio è quello di confermare l'efficacia del corsetto nelle AIS con curve maggiori di 40° ma soprattutto studiare quali parametri possono essere predittivi del risultato.
Materiali e Metodi: Lo studio è stato condotto su un database prospettico che include 1.238 pazienti affetti da AIS. Sono stati inclusi nello studio pazienti affetti da AIS con curve > 40° Cobb, Risser 0-4, che hanno rifiutato l'indicazione chirurgica. Rispettavano i criteri di inclusione 160 pazienti. 104 avevano un out-come definito. La durata minima del Follow-up è stata di 24 mesi. Sono stati misurati radiograficamente i gradi angolari con il metodo Cobb e la rotazione con il metodo Perdriolle. In accordo con i criteri SRS-SOSORT abbiamo stabilito 3 out-come: Correzione, stabilizzazione e progressione. Inoltre abbiamo diviso il campione in sottogruppi in accordo con i gradi Cobb (< 45°; ≥ 45°), il Risser (0-2; 3-4), la rotazione (< 20; > 25).
La regressione logistica è stata applicata mediante Stepwise Regression assumendo come Variabili iniziali sesso, età, durata del trattamento, valori iniziali in gradi cobb, valore iniziale in gradi Perdriolle, indice di Risser.
Risultati: I risultati dello studio hanno mostrato che nei 104 pazienti con un out-come definito i gradi Cobb hanno un valore medio di 47 ± 5,25 SD a inizio trattamento e di 34,19 ± 8,45 SD al follow-up. I Perdriolle 20,04 ± 5,53 SD a inizio trattamento e di 16,76 ± 7,04 al follow-up.
La correzione si è ottenuta in 81 pazienti (77,8%), una stabilizzazione in 14 (13%) e in 9 (9%) una progressione mentre in 16 pazienti (15,4%) è stata data una indicazione chirurgica.
Il sottogruppo con rotazione < 20 ha mostrato una riduzione media di 16,02° gradi Cobb ed una indicazione chirurgica nel 1.8%, mentre in quello con rotazione ≥ 20 una media di 8,4° con una indicazione chirurgica del 60,8%.
La regressione logistica per i valori iniziali dei Perdriolle e del Risser risulta altamente predittiva con una accuratezza del 90,4% e appare particolarmente adatto per la predizione di positività (VP+: 92,6%)
Discussione: I risultati confermano come un corretto trattamento conservativo con il corsetto deve essere assolutamente preso in considerazione nei pazienti con curve > 40° che rifiutano il trattamento chirurgico. In particolare i risultati migliori si ottengono nelle curve con Perdriolle < 20 ed un Risser 0-2.
Conclusioni: Come dimostrato dalla regressione logistica, la valutazione simultanea dei gradi Cobb con la rotazione vertebrale e la crescita residua permettono di predire il risultato finale del trattamento.

INFILTRAZIONE DELLA FERITA CHIRURGICA CON LEVOBUPIVACAINA, KETOROLAC E ADRENALINA PER IL MANAGEMENT DEL DOLORE POST-OPERATORIO NELLE STABILIZZAZIONI A ARTRODESI DELLA COLONNA: STUDIO CASO-CONTROLLO

Valerio Pace[1 2], Varadarajan Prakash[3], Arif Gul[3], Geoffrey Raine[3]

[1] Royal National Orthopaedic Hospital, Trauma and Orthopaedic, London, United Kingdom; [2] Università degli Studi di Perugia, Perugia, Italia; [3] The Princess Alexandra Hospital NHS Trust, Harlow Town, United Kingdom

Introduzione: È la combinazione di levobupivacaina, ketorolac e adrenalina usata come infiltrazione intraoperatoria della ferita chirurgica efficace nel migliorare il controllo del dolore post-operatorio nei pazienti sottoposti a stabilizzazione e artrodesi della colonna?
Materiali e Metodi: Pazienti selezionati: 140. Divisione in 2 gruppi: 75 hanno ricevuto un infiltrazione con la combinazione levobupivacaina (200mg), ketorolac (30mg) eadrenaline (0.5mg); altre combinazione di farmaci utilizzate per i rimanenti 65. L'utilizzo della "Patient controlle analgesia - PCA" e della morfina, giorni di fisioterapia e ospedalizzazione, scala del dolore (da 0 a 3), effetti collaterali e complicazioni registrati per entrambi i gruppi. Un questionario di soddisfazione è stato completato da tutti i pazienti.
Risultati: Gruppo I: 31 uomini e 44 donne (età media: 48,2). Nessun effetto collaterale. Complicanze: 4. Post-op PCA: 51,3% in 1° giornata, 15,7% fino alla 2°. Uso medio quotidiano di morfina: 18,2 mg; 18,2 mg in 1° giornata, 22,3 mg in 2°. Media del pain score: 1,34; 1,59 in 1° giornata, 1,64 in 2°. Durata media della fisioterapia: 4,5 giorni. Media dei giorni di ospedalizzazione: 6,8 (5,1 se si escludono i pazienti con complicanze). Pazienti soddisfatti: 86%.
Gruppo II: 22 uomini e 43 donne (età media: 46,8). Nessun effetto collaterale. Complicanze: 3. Post-op PCA: 61,2% in 1° giornata, 22,5% fino alla 2°. Uso medio quotidiano di morfina: 23,1 mg; 20,9 mg in 1° giornata, 24,1 mg in 2°. Media del pain score: 1,71; 1,95 in 1° giornata, 1,89 in 2°. Durata media della fisioterapia: 5,6 giorni. Media dei giorni di ospedalizzazione: 7,9 (6,2 se si escludono i pazienti con complicanze). Pazienti soddisfatti: 74%.
Discussione: Consenso internazionale sulla combinazione ottimale di farmaci per l'infiltrazione peri-operatoria delle ferite chirurgiche dei pazienti sottoposti a stabilizzazione e artrodesi della colonna non è stato ancora raggiunto. Diversi "mix" sono stati studiati con risultati contraddittori e ambigui.
I dati da noi raccolti suggeriscono che la nostra combinazione di farmaci è un utile ed efficace opzione per il management del dolore post-operatorio.
Conclusioni: La combinazione di farmaci da noi studiata garanti-

sce buoni risultati nel controllo del dolore post-operatorio, riducendo l'uso della PCA, l'ospedalizzazione, I giorni di fisioterapia, il pain score e I costi aziendali con essi annessi se compariamo I relative dati con quelli ottenuti dal gruppo controllo e dalla più recente letteratura.

MAGNETIC-DRIVEN GROWTH RODS (MDGR) PER IL TRATTAMENTO DELLA SCOLIOSI A INSORGENZA PRECOCE (EOS) DI 9 PAZIENTI: FOLLOW-UP MINIMO A 5 ANNI

Valerio Pace[1 2], Nanjundappa S Harshavardhana[3], Dimpu Bhagawati[2], Mh Hilali Noordeen[2], John P Dormans[4]

1 Università degli Studi di Perugia, Perugia, Italia; [2] Royal National Orthopaedic Hospital, London, United Kingdom; [3] Golden Jubilee National Hospital, United Kingdom; [4] Texas Children's Hospital, Houston, United States

Introduzione: La scoliosi a esordio precoce (EOS) è una patologia eterogenea caratterizzata da manifestazioni precoci di deformità della colonna. Il trattamento è inizialmente conservativo (ortottico), a cui spesso segue l'inserzione chirurgica di strumentazione "Growth-guided" per fallimento dell'ortesi o patologia rapidamente progressiva. Il MdGR è la più innovativa soluzione che offre la necessità di una sola procedura invasiva seguita da procedure chiuse di distrazione, con vantaggi clinici, dei costi e della qualità di vita. L'obiettivo del nostro studio è di presentare i dati relativi a 9 pazienti trattati per EOS (con relativo follow-up minimo di 5 anni) e confrontarli con quelli presenti in letteratura.
Materiali e Metodi: Studio prospettivo. Follow-up minimo: 5 anni. 9 pazienti con "EOS" trattati con MdGR da un solo chirurgo in un unico ospedale pubblico convenzionato. 2 forme idiopatiche, 1 congenita, 2 sindromiche, 3 neuromuscolari, 1 neurofibromatosica. Età media all'intervento: 9,1 anni (range 5,1-12,5). Durata follow-up: 5,9 anni (range 5,7-12,5). Criteri di inclusione: EOS con Cobb > 50°; distanza T1-T12 pre-operatoria < 220 mm; grado Risser 0; fallimento dell'ortesi (usata per almeno 1 anno). Cartelle cliniche cartacee ed elettroniche utilizzate per il database.
Risultati: 9 MdGR (5 maschi e 4 femmine): 5 "Single Rod"e 2 "Dual Rods"de novo, 2 conversioni da CGR a MdGR (Dual Rods). Media aumento lunghezza T1-S1: 69 mm (range 46-116). Media riduzione Cobb: 8° (range – 20 - + 30). Complicanze: 3 rotture di 1 rod (2 Single Rod e 1 Dual Rods); 1 mobilizzazione dell'ancoretta; 1 infezione superficiale; 4 cifosi giunzionali prossimali (1 necessita di allungamento del MdGR). 7 pazienti hanno ottenuto un titolo accademico (2 ancora nel programma MdGR).
Discussione: L'EOS costituisce uno spettro di disordini con eziologia molto ampia che colpisce i bambini. La storia naturale, il trattamento e l'incidenza delle complicanze varia ampiamente a seconda dell'eziologia e dati demografici. I risultati ottenuti col nostro studio sono in linea con quelli riportati nella più recente letteratura e costituiscono un altro punto a favore dell'utilizzo del MdGR per il trattamento chirurgico dell'EOS, sostenuto dal minor numero di infezioni ospedaliere nel periodo peri-operatorio (grazie alla possibilità di effettuare distrazioni chiuse del MdGR) e complicanze legate a fragilità ossea e psicologica.
Conclusioni: MdGR è una strumentazione innovativa con la potenzialità di diventare il trattamento standard per la cura di alcune eziologie di EOS grazie ai suoi vantaggi ad ampio spettro, lì dove è presente adeguata esperienza chirurgica e disponibilità di risorse.

UNA TECNICA CHIRURGICA PER ABBINARE LA DENOTAZIONE SEGMENTARIA ED EN-BLOCK, NEL TRATTAMENTO CHIRURGICO DELLA SCOLIOSI IDIOPATICA ADOLESCENZIALE

Konstantinos Martikos[1], Tiziana Greggi[1], Cesare Faldini[2], Antonio Scarale[1], Francesco Vommaro[1], Raffaele Borghi[1], Paola Zarantonello[1], Giuseppe Carbone[1]

[1] Istituto Ortopedico Rizzoli, Chirurgia delle Deformità del Rachide, Bologna, Italia; [2] Istituto Ortopedico Rizzoli, Clinica Ortopedica e Traumatologica I, Bologna, Italia

Introduzione: Nel trattamento chirurgico della scoliosi adolescenziale, la derotazione vertebrale diretta può essere eseguita su due livelli in sequenza (derotazione segmentaria "DS") o includendo vari segmenti vertebrali insieme (derotazione en-block "DEB"). Finora, le tecniche sono state descritte separatamente. In questo studio, riportiamo una tecnica chirurgica che combina entrambi le manovre di derotazione durante lo stesso intervento.
Materiali e Metodi: Studio retrospettivo di 35 pazienti consecutivi trattati chirurgicamente per scoliosi idiopatica adolescenziale, secondo la tecnica di seguito descritta. Età media 14,7 anni, (min 12, max 18), 29 F e 6 M. L'angolo di Cobb della curva principale era mediamente 64,3° (min 40°, max 78°), il follow-up medio era di 26 mesi. Tecnica chirurgica: strumentazione segmentaria con viti peduncolari superiore a 90% e almeno 1 vite per livello; DS partendo distalmente boccando gli estensori dal lato convesso livello per livello nella posizione desiderata; rimozione degli estensori concavi e mantenimento degli estensori sul lato convesso bloccati per tutta la restante durata della correzione; applicazione della barra concava modellata in ipercifosi; applicazione degli estensori sul lato concavo, formazione del castello unendo bilateralmente gli estensori, e manovre di DEB mentre si esegue la derotazione CD. Praticamente, a questo punto si sta eseguendo una DEB su una DS già precedentemente eseguita senza barre e mantenuta; fissazione della barra concava nella posizione definitiva alla fine delle manovre CD e DEB, rimozione degli estensori e applicazione della barra convessa (ipocifotica) da prossimale a distale in manovra di Cantilever per ridurre ulteriormente la rotazione vertebrale. Barre in cromo-cobalto.
Risultati: Correzione curva principale da 64,3° a 16,7°. Rotazione vertebrale apicale migliorata significativamente: pre-op. 73,2% grado 2, 22,4% grado 1, 4,4 grado 0; post-op. 10,6% grado 2, 44,6% grado 1, 44,8% grado 0 (metodo Upasani). Gibbo toracico migliorato da 12,7° a 3,6° al FU finale (scoliometer).
Discussione: A nostra conoscenza, la DS e la DEB sono state descritte in letteratura in maniera indipendente in precedenza. In questo studio descriviamo un metodo per abbinare entrambi le tecniche per migliorare potenzialmente la riduzione del gibbo toracico, con risultati finali soddisfacenti.
Conclusioni: La tecnica chirurgica descritta, mediante combinazione di DS e DEB offre una correzione efficace componente rotatoria della scoliosi idiopatica adolescenziale.

Giornale Italiano di Ortopedia e Traumatologia
2018;44(Suppl. 1):S222-S252

Comunicazioni a tema - RICERCA DI BASE

Venerdì 9 Novembre 2018 dalle 10:00 alle 11:00

SVILUPPO DI UN SISTEMA COMPUTER ASSISTITO BASATO SULL'UTILIZZO DELLA REALTÀ AUMENTATA PER LA RIDUZIONE DELLE FRATTURE DELLE OSSA LUNGHE

Paolo Domenico Parchi[1], Fabrizio Cutolo[2], Marina Carbone[2], Michele Novi[3], Marco Manzetti[4], Stefano Marchetti[3], Vincenzo Ferrari[2], Michelangelo Scaglione[3]

[1] Clinica Ortopedica Università di Pisa, Pisa, Italia; [2] Endocas Center Università di Pisa, Pisa, Italia; [3] Clinica Ortopedica Università di Pisa; [4] Università di Pisa

Introduzione: Nel corso degli anni sono state proposte varie metodiche di tipo computer assistito per facilitare la riduzione delle fratture di ossa lunghe e ridurre l'esposizione a radiazioni ionizzanti. Scopo del nostro studio è quello di valutare l'efficacia di un nuovo sistema di realtà aumentata (RA) indossabile di tipo "video see-through" nel guidare la riduzione delle fratture delle ossa lunghe.
Materiali e Metodi: Per lo studio è stato utilizzato un visore commerciale da realtà virtuale cui sono state applicate due telecamere USB esterne: la scena reale, ripresa dalle due telecamere montate sul caschetto in corrispondenza degli occhi, è mostrata sui due display del visore, posti subito dietro le telecamere stesse. La scena reale, acquisita dalle telecamere, è quindi arricchita con il rendering di modelli 3D pazienti specifici ottenuti dall'elaborazione di immagini radiologiche volumetriche del Paziente. Il nostro sistema è stato testato in vitro con un setup sperimentale nel quale è stata simulata una frattura femorale tipo 32B, stabilizzata mediante il posizionamento di un fissatore esterno (FE).
Risultati: L'accuratezza della riduzione ottenuta mediante l'utilizzo del sistema di RA senza il ricorso a radiazioni ionizzanti è stata valutata mediante l'utilizzo di un sistema di localizzazione a infrarossi OPTOTRACK. Nei test eseguiti abbiamo ottenuto una accuratezza media nella riduzione della frattura di 4.4974 mm (intesa come distanza lineare, tra condizione di osso sano e condizioni di osso ridotto ed una variazione angolare media nei tre piani dello spazio di – 2,8955°, – 0,0433° e 1,6819° (angolo di roll, angolo di pitch e angolo di yaw nelle due condizioni).
Discussione: I risultati ottenuti nei test preliminari condotti sono molto incoraggianti e in linea con altri sistemi di tipo computer assistito proposti in letteratura. I principali vantaggi associati all'utilizzo di un sistema di RA indossabile sono la sua facile implementazione nel workflow chirurgico, il suo basso costo e il fatto che il chirurgo non è costretto a variare la sua prospettiva di lavoro
Conclusioni: Sebbene i risultati dei test prelimari siano incoraggianti ulteriori studi sono necessari per completare lo sviluppo del sistema migliorandone l'accuratezza e l'ergonomia e l'usabilità.

MICROSTRUTTURA TRABECOLARE E POROSITÀ OSSEA: VALUTAZIONE COMPARATIVA FRA LF-NMR E MICRO-CT IN PAZIENTI OSTEOPOROTICI CON FRATTURA DI FEMORE E PAZIENTI CON COXARTROSI: STUDIO PILOTA EX-VIVO

Chiara Ratti, Patrizia Pelizzo, Gianluca Turco, Davide Porelli, Michela Abrami, Giulia Barbati, Gabriele Grassi, Mario Grassi, Luigi Murena

Università degli Studi di Trieste, Trieste, Italia

Introduzione: Per valutare i cambiamenti nella micro-struttura dell'osso spongioso, sono stati analizzati campioni di osso di teste di femore di pazienti osteoporotici (CASI) e osteoartrosici (CONTROLLI) con due differenti metodiche: la microtomografia computerizzata (μCT) e la risonanza magnetica a basso campo (LF-NMR). La LF-NMR analizza la corrente di molecole d'acqua in movimento all'interno degli spazi vuoti; l'ipotesi è che risulti più sensibile nel rilevare la alterazioni dell'osso spongioso osteoporotico, se confrontata con la micro-CT.
Materiali e Metodi: Sono state analizzate 61 teste di femore di pazienti candidati a intervento di protesi parziale o totale di anca per frattura o artrosi. I pazienti osteoporotici (CASI) sono stati selezionati dal gruppo dei fratturati sulla base dei seguenti criteri: DXA con T-score ≤ 2,5 o la presenza in anamnesi di una o più fratture da fragilità. I pazienti artrosici, applicati criteri di esclusione per eventuale presenza di osteoporosi, costituivano i controlli. Sono stati estratti due campioni da ciascuna testa di femore, analizzati con la LF-NMR a 0,47 Tesla in acqua a 37°C e la tomografia microscopica a raggi X a fascio conico.
Risultati: Dopo corretta segmentazione (binarizzazione) dei volumi d'interesse sono stati analizzati i seguenti parametri: Porosity; Trabecular Thickness; Trabecular Spacing; Structure Model Index ; Ellipsoid FaC.T.O.r. I campioni osteoporotici sono caratterizzati da trabecole plate-like, mentre le trabecole degli osteoartosici mostrano una geometria rod-like. La LF-NMR, mostra differenze statisticamente significative nei due gruppi: il tempo di rilassamento più basso scompare nei pazienti osteoporotici (perdita dei pori più piccoli). Infine, alla LF-NMR, è stato visto un aumento del movimento delle molecole d'acqua nei CASI confrontati con i CONTROLLI a seguito di un aumento della numerosità dei pori di grandi dimensioni.
Discussione: In questo studio, la valutazione quantitativa dei parametri morfologici effettuata con la microtomografia computerizzata non mostra differenze tra i prelievi ossei di CASI e CONTROLLI, evidenziando solo differenze qualitative nella forma delle trabecole. Al contrario la LF-NMR, che ha una accuratezza di investigazione e una scala di misura più piccola rispetto alla μCT, presenta differenze significative.

Conclusioni: La Lf-NMR sembra essere relativamente all'osso spongioso uno strumento di analisi promettente per lo studio delle alterazioni da osteoporosi.

VALUTAZIONE PROSPETTICA DELL'ANDAMENTO DI BIOMARCATORI OSTEOIMMUNOLOGICI DOPO INTERVENTO DI SOSTITUZIONE PROTESICA DI GINOCCHIO

Alessandra Menon[1], Davide Cucchi[2], Emanuela Galliera[3], Carmelo Messina[4], Beatrice Zanini[5], Monica Gioia Marazzi[3], Luca Massaccesi[6], Riccardo Compagnoni[7], Massimiliano Marco Corsi Romanelli[3], Pietro Simone Randelli[3]

[1] A.S.S.T. Centro Specialistico Ortopedico Traumatologico Gaetano Pini-C.T.O., 1° Clinica Ortopedica, Milan, Italia; [2] Universitätsklinikum Bonn, Department of Orthopaedics and Trauma Surgery, Bonn, Germania; [3] Università degli Studi di Milano, Dipartimento di Scienze Biomediche per la Salute, Milano, Italia; [4] I.R.C.C.S. Istituto Ortopedico Galeazzi, Dipartimento di radiologia Diagnostica e interventistica, Milano, Italia; [5] Ospedale Maggiore di Novara, Università del Piemonte Orientale A. Avogadro, Novara, Italia; [6] Università degli Studi di Milano, Scienze biomediche, chirurgiche e odontoiatriche, Milano, Italia; [7] A.S.S.T. Centro Specialistico Ortopedico Traumatologico Gaetano Pini-C.T.O., 1° Clinica Ortopedica, Milano, Italia

Introduzione: La mobilizzazione asettica è una delle principali cause di fallimento prematuro dell'artroplastica totale di ginocchio (PTG). Variazioni nei livelli di biomarcatori osteoimmunologici potrebbero aiutare a quantificare l'osteointegrazione della protesi e prevedere la mobilizzazione asettica precoce. Lo scopo di questo studio è stato analizzare la variazione dei biomarcatori osteoimmunologici dopo l'intervento chirurgico PTG e confrontarli con i segni radiologici e clinici di mobilizzazione.
Materiali e Metodi: L'espressione genica di cinque biomarcatori osteoimmunologici selezionati è stata valutata in biopsie dell'osso del piatto tibiale mediante Real-Time PCR e le variazioni dei loro livelli sierici dopo PTG sono state valutate prospetticamente con saggi di immunoassorbimento enzimatico a diversi intervalli di tempo fino ad un anno dopo l'intervento. Queste variazioni erano correlate ai cambiamenti nella densità minerale ossea periprotesica (BMD).
Risultati: Sono stati valutati sedici pazienti. Una riduzione statisticamente significativa dei livelli sierici di Sclerostina ($p = 0.0135$) è stata osservata immediatamente dopo l'intervento chirurgico. È stato osservato uno speculare pattern di espressione di DKK-1 e OPG. Non sono stati rilevati cambiamenti statisticamente significativi negli altri biomarcatori dello studio. La BMD peri-protesica non è cambiata significativamente durante la durata del follow-up.
Discussione: Il risultato principale di questo studio è che una diminuzione statisticamente significativa dell'espressione di SOST si verifica poco dopo l'impianto di PTG, seguita da un costante aumento. Questa scoperta innovativa conferma l'ipotesi che la chirurgia protesica del ginocchio abbia un impatto sul rimodellamento osseo e sull'osteointegrazione. Nessun cambiamento statisticamente significativo si verifica nell'espressione degli altri biomarcatori dopo l'impianto di TKA.
Conclusioni: La chirurgia protesica del ginocchio ha un impatto sul rimodellamento osseo, in particolare sull'espressione di SOST. Sebbene non mostrino cambiamenti statisticamente significativi, i pattern di espressione di DKK-1, OPG e RANKL presentano simmetrie e corrispondenze correlate alle attività biologiche di queste proteine. La variazione dei biomarcatori osteoimmunologici dopo la chirurgia protesica di ginocchio può aiutare a quantificare l'osteointegrazione della protesi.

RUOLO DELLA GUAINA CONNETTIVALE NEURALE E DELLA FASCIA NELL'EZIOPATOGENESI DELLA SINDROME DEL TUNNEL CARPALE. STUDIO ANATOMICO ED ECOGRAFICO

Carlo Biz[1], Ilaria Fantoni[1], Giulia Trovarelli[1], Federico Giordani[1], Carla Stecco[2], Caterina Fede[2], Pietro Ruggieri[1]

[1] Clinica Ortopedica e Traumatologica, Dipartimento di Scienze Chirurgiche, Oncologiche e Gastroenterologiche-DiSCOG, Padova, Italia; [2] Istituto di Anatomia Umana, Università degli Studi di Padova, Dipartimento di Medicina Molecolare-DMM, Padova, Italia

Introduzione: La sindrome del tunnel carpale (STC) è attualmente classificata fra le sindromi canalicolari. La persistenza dei sintomi post intervento nel 7-20% dei casi e la frequente discordanza fra clinica e dati elettromiografici hanno condotto all'ipotesi della "double crush syndrome", secondo cui sollecitazioni anomale prossimali al tunnel carpale possono predisporre allo sviluppo di STC e ridurre l'efficacia dell'intervento chirurgico.
Il presente studio valuta la relazione fra la guaina connettivale del nervo mediano e le fasce dell'arto superiore, per indagare il possibile contributo di tali strutture alla compressione del nervo e allo sviluppo della STC.
Materiali e Metodi: Da 9 dissezioni di arto superiore sono stati prelevati campioni del nervo mediano e delle guaine epineurali a intervalli seriati per l'analisi microscopica. Lo scorrimento del nervo mediano durante la flessione delle dita è stato valutato ecograficamente in 11 soggetti sani e 8 soggetti con STC severa.
Risultati: In tutti i preparati è stata dimostrata la continuità tra l'epimisio e la guaina connettivale del nervo mediano. È stata dimostrata una diminuzione prossimo-distale della componente adiposa paraneurale. La valutazione ecografica dello scorrimento del nervo mediano non ha mostrato differenze di lato nei soggetti sani; lo spostamento trasversale del nervo mediano è risultato invece ridotto sia nel canale carpale sia nell'avambraccio nei pazienti con STC ($p < 0,001$).
Conclusioni: questo studio identifica per la prima volta una connessione tra guaina del nervo mediano e fasce muscolari, fornendo un razionale all'ipotesi che il nervo possa essere soggetto a forze a trasmissione miofasciale, in particolare distalmente, dato il decremento progressivo della componente adiposa a funzione ammortizzante. Lo studio ecografico, oltre a confermare lo scorrimento del nervo descritto in letteratura ha evidenziato per la prima volta il deficit di movimento del nervo mediano a livello del terzo medio dell'avambraccio nei pazienti

con STC. I dati osservati suggeriscono una possibile influenza della componente miofasciale nella eziopatogenesi della sindrome del tunnel carpale.

INFLUENZA DELL'ANGOLO DI INCIDENZA PELVICA SULLA MORFOLOGIA DELL'ARTICOLAZIONE SACROILIACA

Giorgio Cacciola[1], Federico De Meo[2], Pietro Cavaliere[2], Alessandro Pisani[2], Luigi Soliera[3], Demetrio Milardi[4], Andrea Barbanera[5], Giuseppe Anastassi[1]

[1] Università degli Studi di Messina, Scienze Biomediche, Odontoiatriche e delle Immagini Morfologiche e Funzionali, Messina, Italia; [2] Istituto Ortopedico del Mezzogiorno d'Italia, Messina, Italia; [3] Istituto Ortopedico del Mezzogiorno d'Italia, Scienze Biomediche, Odontoiatriche e delle Immagini Morfologiche e Funzionali, Messina, Italia; [4] Università Messina, Scienze Biomediche, Odontoiatriche e delle Immagini Morfologiche e Funzionali, Messina, Italia; [5] A.O.N. Alessandria, Neurochirurgia

Introduzione: Al fine di mantenere la postura eretta con il minimo sforzo muscolare, l'uomo ha dovuto modificare la morfologia del rachide e del bacino rendendola più adatta alla nuova richiesta funzionale. Questo si è tradotto in un'ampia variabilità interindividuale, ampiamente studiata e classificata. L'angolo di Incidenza Pelvica (PI) è il parametro utilizzato per descrivere l'orientamento spaziale della pelvi; recentemente sono stati descritti anche i cambiamenti morfologici di altre strutture, come l'articolazione coxofemorale e il femore prossimale. A oggi nessuno ha studiato la relazione tra PI e articolazione sacro-iliaca, obiettivo di questo studio.
Materiali e Metodi: 51 volontari, suddivisi in due gruppi in base al valore di PI: 31 nel gruppo A (PI < 40°) e 20 nel gruppo B (PI > 40°). La faccetta auricolare del sacro è stata segmentata e ricostruita in 3D partendo da un esame TC. I seguenti parametri morfologici sono stati studiati: lunghezza dell'asse maggiore (lla) e minore (lsa), l'angolo tra gli assi (aba), il SiJ Tilt (SiJT) e il SiJ Slope (SiJS). Questi ultimi due parametri, introdotti per la prima volta in questo studio, descrivono l'orientamento della SiJ rispettivamente nei confronti del piano verticale e del piano orizzontale. Per ogni parametro si è analizzato l'indice di correlazione di Pearson nei confronti di PI.
Risultati: i valori medi nei due gruppi sono stati: lla 35 e 41,6 mm, lsa 29,9 e 26,4 mm, aba 102° e 88,4°, SiJT 5,54° e SiJS – 4,34° e 2,36°. Una forte correlazione statistica ($p < 0.05$) è stata osservata tra PI e lla, aba e SiJS, mentre non è stata osservata alcuna correlazione con lsa e SiJT.
Discussione: I soggetti con un basso PI (pelvi verticale) presentano una SiJ "aperta" con un ampio aba, un asse maggiore piccolo ed un asse minore posto al di sotto del piano di riferimento orizzontale; i soggetti con alto PI (pelvi orizzontale) presentano una SiJ "chiusa" con un ridotto aba, un asse maggiore molto pronunciata ed un asse minore posto al di sopra del piano di riferimento orizzontale.
Conclusioni: i risultati evidenziati in questo studio indicano come la morfologia della SiJ vari al variare di PI. Questo studio, solo di carattere morfologico, dovrà essere supportato da studi funzionali e clinici al fine di comprendere meglio le connessioni tra rachide, bacino e SiJ.

L'UTILITÀ DELLA PET TC CON FDG NELLE PERDITE DI SOSTANZA OSSEA SETTICHE

Giorgio Maria Calori, Massimiliano Colombo, Emilio Luigi Mazza, Stanislao Lado, Fabio Romanò, Alessandra Ines Maria Colombo, Simone Mazzola

A.S.S.T. Pini-C.T.O., C.R.P., Milano, Italia

Introduzione: Lo sviluppo di nuove megaprotesi per il trattamento di difetti ossei critici in pazienti non oncologici offre importanti opportunità in Ortopedia e Traumatologia per la sostituzione di interi segmenti scheletrici nelle perdite di sostanza ossea post traumatiche e/o periprotesiche specialmente in condizioni settiche. Sicuramente una valutazione dello stato settico e della vitalità ossea residua del segmento colpito sono informazioni essenziali per decidere se è necessario un trattamento chirurgico in 1 o 2 tempi (primo tempo: espianto degli elementi protesici o di sintesi, resezione ossea e posizionamento di un distanziatore antibiotato, secondo tempo: rimozione dello spaziatore e impianto di megaprotesi) e per valutare a quale livello eseguire la resezione al fine di rimuovere completamente l'osso necrotico e infetto. La PET TC (Tomografia a emisioone di Positroni) con FDG (Fuoridesossiglucosio) potrebbe essere uno strumento importante per meglio analizzare tali patologie.
Materiali e Metodi: Scopo dello studio è analizzare la validità della PET TC con FDG al fine di scegliere il trattamento migliore e più sicuro in casi di perdita di sostanza ossea settica post-traumatica e/o periprotesica, anche in condizioni di sepsi sospetta. A questo scopo la PET TC con FDG è in grado di confermare la presenza di uno stato settico e valutare la residua vitalità dell'osso colpito. 75 pazienti, positivi per processo settico alla PET sono stati trattati mediante espianto delle componenti protesiche, resezione ossea eseguita al livello indicato dalla PET al fine di rimuovere tutto l'osso necrotico e l'applicazione di uno spaziatore di cemento antibiotato.
Risultati: In tutti i casi trattati seguento questo metodo si è ottenuta una remissione della condizione settica dopo il primo tempo chirurgico ed è stato possibile, dopo un periodo medio di 4.5 mesi, eseguire la seconda operazione di impianto di megaprotesi, in 3/75 casi si è avuta recidiva di infezione a 12 mesi di follow-up.
Discussione: Lo studio mediante PET consente di confermare la presenza di infezione fornendo una visualizzazione dettagliata della localizzazione del processo flogistico e l'estensione di tessuto osseo necrotico, tali informazioni consentono di bonificare meglio il sito chirurgico riducendo così il tasso di recidiva di infezione dopo la seconda fase di impianto protesico.
Conclusioni: La PET TC con FDG sembra essere un utile strumento a disposizione per il chirurgo ortopedico per il trattamento di gravi perdite di sostanza ossea settica post-traumatiche e periprotesiche.

Giornale Italiano di Ortopedia e Traumatologia
2018;44(Suppl. 1):S225-S252

Comunicazioni a tema - SPALLA E GOMITO

Venerdì 9 Novembre 2018 dalle 10:00 alle 11:00

È POSSIBILE DERIVARE INDIRETTAMENTE LE DIMENSIONI DEL CAPITELLO RADIALE DA QUELLE DELLA SUPERFICIE ARTICOLARE OMERALE? STUDIO MORFOMETRICO RMN BILATERALE IN 39 SOGGETTI SANI

Giuseppe Giannicola, Andrea Giulivi, Marco Scacchi, Paolo Spinello, Ciro Villani

Sapienza Università di Roma, Roma, Italia

Introduzione: La scelta delle dimensioni della testa protesica è particolarmente difficile nei casi con grave comminuzione o degenerazione del capitello radiale (CR) e negli esiti della capitelleC.T.O.mia. Obbiettivo principale è stato di verificare se esistano forti correlazioni tra dimensioni del CR e quelle della superficie articolare omerale (SAO) per permettere di derivare le prime dalle seconde.
Materiali e Metodi: 39 volontari sani di età media di 28 anni (estremi, 21-32), sono stati sottoposti a RMN bilaterale ad alta risoluzione. Sul piano assiale sono stati misurati il raggio di curvatura del capitulum, il diametro maggiore (Dmax) e minore (Dmin) del CR e la larghezza dei seguenti parametri: capitulum (CAPwidth), capitulum + solco intertrocleocapitellare (CAP-TROCHwidth), troclea laterale, mediale e totale, rocchetto articolare (HUMwidth). Sul piano sagittale sono stati misurati i diametri anteroposteriori del capitulum, della cresta trocleare laterale, del solco trocleare e della cresta mediale. L'analisi statistica è stata eseguita con l'ICC, l'indice di Pearson, il paired t-test e la regressione lineare semplice.
Risultati: I due parametri dell'omero distale risultati più fortemente correlati al Dmax e Dmin del CR sono stati il CAP-TROCHwidth e il HUMwidth. Sono state ottenute 4 equazioni che consentono di calcolare indirettamente il Dmax e il Dmin del CR (Dmax = 0,92 CAP-TROCHridge + 3,8; Dmin = 0,86 CAP-TROCHridge + 4,43; Dmax = 0,44 HUMwidth + 5,1; Dmin = 0,4 HUMwidth + 6,08). Il calcolo dell'errore residuo medio delle quattro equazioni ha mostrato i seguenti valori: 0,85 ± 0,53 mm per Dmax e 0,75 ± 0,62 mm per Dmin, quando calcolati con il CAP-TROCHridge, e 0,8 ± 0,62 mm per Dmax e 0,81 ± 0,64 mm per Dmin, quando derivati con il HUMwidth.
Discussione: Le dimensioni del CR possono essere derivate indirettamente dalle dimensioni della SAO. Tra i parametri morfometrici esaminati, HUMwidth rappresenta il più utile pre-operatoriamente in quanto, non essendo influenzato dallo spessore della cartilagine articolare, può essere calcolato direttamente sulla TC. Di contro, il CAP-TROCHridge è più utile intraoperatoriamente in quanto è direttamente misurabile attraverso l'accesso chirurgico.
Conclusioni: Le equazioni proposte consentono di calcolare il Dmax e Dmin del CR con un errore residuo medio inferiore al millimetro, dimostrando di poter assistere efficacemente il chirurgo nella scelta delle dimensioni della testa protesica nei casi in cui il CR nativo non è utilizzabile o disponibile.

EPIDEMIOLOGIA DELLE FRATTURE DELL'EPIFISI PROSSIMALE DELL'OMERO: STUDIO SU 711 PAZIENTI DI UNA VASTA AREA METROPOLITANA

Vittorio Candela[1], Daniele Passaretti[2], Pasquale Sessa[2], Enrico Cecchini[2], Pasquale Romeo[2], Stefano Gumina[2]

[1] Sapienza Università di Roma, Polo Pontino, Scienze Anatomoche, Istologiche, Medico Legali e dell'Apparato Locomotore, Roma, Italia;
[2] Sapienza Università di Roma, Roma, Italia

Introduzione: In letteratura non sono presenti informazioni relative a numerosi aspetti epidemiologici delle fratture di omero prossimale (FOP).
Materiali e Metodi: Sono stati inclusi nello studio 711 pazienti consecutivi (209 maschi e 502 femmine) con diagnosi di frattura di omero prossimale occorsa negli ultimi 3 anni. I partecipanti sono stati suddivisi in 2 gruppi: popolazione adulta e pediatrica. Sono state ottenute informazioni riguardo età, genere, periodo della frattura, lato della frattura. Per quanto riguarda il meccanismo di lesione, abbiamo arbitrariamente distinto 7 sottogruppi. Le FOP sono state classificate secondo la classificazione Lego-Hertel nella popolazione adulta e quella di Salter Harris nella popolazione pediatrica attraverso esami Rx standard e TC.
Risultati: Le FOP rappresentano il 5,03% di tutte le fratture. Il lato destro è stato coinvolto in 389 pazienti (54,7%; p = 0,6). L'età media di maschi e femmine era 55,4 anni (SD: 21,9) e 67,0 anni (SD: 16,1), rispettivamente (p = 0,0001). È stata riscontrata una differenza significativa per quanto riguarda il meccanismo traumatico tra femmine (trauma a bassa energia in strada o a casa) e maschi (trauma ad alta energia). È stata osservata una correlazione significativa tra i meccanismi traumatici da 1 a 5 e i pattern di frattura H-GL-S, HL-G-S, HGL-S, e HLS-G. L'incidenza degli stessi pattern variava significativamente relativamente alle differenti sottoclassi di età. Considerando la popolazione peditrica, è stata riscontrata una prevalenza significativa di Salter-Harris tipo II in entrambi i generi. Non è stata osservata nessuna correlazione tra pattern di frattura e meccanismo traumatico.
Discussione: Molti autori hanno focalizzato la loro attenzione sull'epidemiologia delle FPO. Il nostro è il primo studio a correlare i numerosi aspetti epidemiologici investigati ai meccanismi traumatici e alla dettagliata classificazione Lego-Hertel.
Conclusioni: Le FOP hanno una prevalenza e incidenza maggiore nelle femmine e nell'età senile, rispettivamente; esse sono più frequenti nei mesi invernali. Inoltre, le fratture nei maschi e

nelle femmine sono dovute a meccanismi traumatici diversi. Una correlazione tra meccanismo traumatico e pattern di frattura è evidente solamente nella popolazione adulta. Alcuni pattern di frattura sono correlati a specifiche classi di età.

INDICE DI RIPARABILITÀ DELLE LESIONI DELLA CUFFIA DEI ROTATORI SULLA BASE DELLA RMN PRE-OPERATORIA: NOSTRA ESPERIENZA

Paolo Di Benedetto, Alessandro Beltrame, Renato Gisonni, Vanni Cainero, Chiara Cicuto, Stefano Lucanto, Araldo Causero

Azienda Sanitaria Universitaria Integrata di Udine, Clinica Ortopedica, Udine, Italia

Introduzione: Scopo di questo studio è valutare se vi siano parametri ricavabili dalla Risonanza Magnetica (RM) pre-operatoria che possano fornire un indice della riparabilità delle lesioni della cuffia dei rotatori (CDR) e del successo clinico del trattamento artroscopico.
Materiali e Metodi: In questo studio retrospettivo, da gennaio 2016 a settembre 2017, sono stati selezionati 131 pazienti di cui 78 sottoposti a trattamento di lesioni isolate del sovraspinato, 53 del sovra-sottospinato. Attraverso la workstation Orthoview, dalla RM pre-operatoria sono state ricavate le seguenti misure: dimensione della lesione in antero-posteriore(A-P) e in medio-laterale (M-L), acromion-humeral distance (AHD), Inferior gleno-humeral distance (IGHD), Glenoid Version Angle (GVA), Patte Stage (PS), Tangent Sign (TS), Occupation Grade (OG), Fatty Index (FI). I pazienti sono stati operati per riparazione della CDR dallo stesso chirurgo esperto. Dalla valutazione intraoperatoria abbiamo ricavato dati in merito al tipo di riparazione (funzionale o anatomica). I pazienti sono stati rivalutati a 6 mesi.
Risultati: La popolazione in studio è composta da 62 femmine e 69 maschi, di età media 63,4 anni. La misurazione della lesione in M-L, PS, TS, OG, FI sono correlati alla possibilità di una riparazione anatomica in modo statisticamente significativo. Non risultano statisticamente significativi ai fini di determinare la riparabilità di una lesione: la misurazione in A-P della lesione, AHD, IGHD, GVA. Nelle 21 riparazioni funzionali abbiamo riscontrato una percentuale di fallimento clinico a 6 mesi, in termini di dolore e funzionalità (Constant Score), del 14,3%.
Discussione: Una corretta interpretazione del grado di riparabilità delle lesioni in RM permette di informare il paziente sul migliore approccio consigliabile. Un limite di questo studio è legato al ridotto tempo di follow-up post-operatorio.
Conclusioni: Le misurazioni in RM pre-operatoria della dimensione della lesione in M-L, TS, OG, PS forniscono un utile indice per una riparazione anatomica della CDR. La riparazione anatomica correla con un migliore out-come clinico rispetto alla riparazione funzionale in termini di percezione del dolore e funzionalità a 6 mesi.

PUÒ L'ACROMIONPLASTICA LATERALE RIDURRE IL TASSO DI RECIDIVA DOPO RIPARAZIONE ARTROSCOPICA DELLA CUFFIA DEI ROTATORI?

Francesco Franceschi[1], Angelo Baldari[1], Edoardo Franceschetti[1], Alessio Palumbo[1], Luca La Verde[2], Michele Paciotti[1], Gian Marco De Angelis d'Ossat[1], Nicola Maffulli[3], Rocco Papalia[1]

[1] Policlinico Universitario Campus Bio-Medico, Roma, Italia; [2] Università degli Studi di Messina, Messina, Italia; [3] Università degli Studi di Salerno, Fisciano, Italia

Introduzione: la rottura della cuffia dei rotatori, così come la recidiva di rottura, è stata associata alle caratteristiche anatomiche della spalla. Il critical shoulder angle (CSA) valutato con parametri radiografici al Rx è un predittore delle lesioni della cuffia. In particolare, è stato dimostrato che angoli maggiori di 35° sono associati a lesioni della cuffia. Lo scopo dello studio è quello di valutare se l'Acromioplastica laterale cambi il CSA e se tale cambiamento influenzi gli out-come post riparazione della lesione della cuffia e l'incidenza di recidiva.
Materiali e Metodi: in questo studio prospettico randomizzato sono stati arruolati pazienti con diagnosi di lesione a tutto spessore della cuffia dei rotatori (RCTs) e con CSA > 35° valutato alla Rx. Una pregressa chirurgia sulla spalla considerata, artrosi glenoomerale, severa infiltrazione di grasso, concomitanti lesioni del labbro sono stati considerati criteri di esclusione. Sono stati randomizzati nello studio 250 pazienti: 125 pazienti assegnati alla riparazione artroscopica delle lesioni della cuffia con associata Acromioplastica Laterale (gruppo I), mentre 125 pazienti sono stati candidati alla riparazione senza acromioplastica (gruppo II).
Risultati: Il gruppo di studio comprendeva: 52 lesioni piccole, 43 lesioni medie e 30 lesioni grandi; nel gruppo di controllo erano invece incluse 50 lesioni piccole, 44 medie e 31 grandi. L'acromioplastica Laterale ha modificato il CSA portandolo ad un range favorevole, tra 30° e 35° (media 33,3°), in tutti i pazienti trattati. Sono state riscontrate differenze statisticamente significative ($p < 0,05$) negli out-come clinici e nel tasso di ri-rottura nei due gruppi di pazienti con rotture piccole e medie. Non sono state trovate differenze nei gruppi di pazienti con rotture grandi ($p > 0,05$).
Discussione: la riparazione della cuffia dei rotatori con acromioplastica laterale in pazienti con lesioni piccole o medie ha mostrato risultati clinici migliori ($p < 0,05$) rispetto alla sola riparazione della cuffia. Abbiamo inoltre derivato una formula matematica, che richiede solo la misurazione di tre parametri radiografici nella proiezione AP pre-operatoria standard, per determinare la quantità di resezione laterale durante l'acromioplastica che garantisce un CSA nell'intervallo 30°-35°.
Conclusioni: il presente studio evidenzia che la acromioplastica laterale è una tecnica valida per prevenire la recidiva delle lesioni della cuffia dei rotatori in pazienti con lesioni piccole e medie. La formula matematica proposta può essere facilmente utilizzata nel planning preopedatorio al fine di ottenere il CSA desiderato.

VALUTAZIONE A LUNGO TERMINE DEL TRATTAMENTO ARTROSCOPICO DELLE LESIONI DELLA CUFFIA DEI ROTATORI: RISULTATI FUNZIONALI E RADIOLOGICI A 10 ANNI DI FOLLOW-UP

Davide Cucchi[1], Alessandra Menon[2], Francesca Maria Feroldi[2], Manuel Mazzoleni[3], Elisabetta Nocerino[4], Beatrice Zanini[5], Carlo Alberto Stoppani[2], Gianvito Santarsiero[6], Alberto Aliprandi[7], Pietro Simone Randelli[2]

[1] Universitätsklinikum Bonn, Department of Orthopaedics and Trauma Surgery, Bonn, Germania; [2] Università degli Studi di Milano, Laboratory of Applied Biomechanics, Department of Biomedical Sciences for Health, Milano, Italia; [3] A.S.S.T. Centro Specialistico Ortopedico Traumatologico Gaetano Pini-C.T.O., 1° Clinica Ortopedica, Milano, Italia; [4] Policlinico San Donato, Department of Diagnostic and Interventional Radiology, San Donato Milanese, Italia; [5] Azienda Ospedaliero Universitaria Maggiore della Carità di Novara, Novara, Italia; [6] A.S.S.T. Centro Specialistico Ortopedico Traumatologico Gaetano Pini-C.T.O., 1° Clinica Ortopedica, Milano, Italia; [7] Istituti Clinici Zucchi, Department of Radiology, Monza, Italia

Introduzione: La riparazione artroscopica è il gold standard per il trattamento di lesioni della cuffia dei rotatori (CDR). Scopo dello studio è stato valutare i risultati funzionali di riparazioni artroscopiche di lesioni della CDR, con follow-up minimo di 10 anni.
Materiali e Metodi: Sono stati rivalutati 101 pazienti. La valutazione clinica è stata eseguita tramite Single Assessment Numeric Evaluation (SANE), Numeric Rating Scale (NRS), American Shoulder and Elbow Surgeons Shoulder Score (ASES), Simple Shoulder Test (SST), Constant Murley Score (CMS), la misurazione del range of motion (ROM) e della forza in flessione (fl) e abduzione (ab). L'integrità del sovraspinato (SSp) è stata indagata tramite ecografia. Radiograficamente, è stata misurata la distanza acromion omerale (AHD) ed è stata classificata la progressione dell'artrosi gleno-omerale secondo Samilson-Prieto. Sono stati creati due gruppi sulla base dell'integrità del sovraspinato e i risultati sono stati comparati.
Risultati: L'integrità del SSp è stata diagnosticata nel 53,5% dei pazienti. È stata riscontrata una differenza significativa tra i pazienti con e senza integrità in termini di forza (ab e fl: $p < 0,001$), ROM (ab: $p = 0,0143$; fl: $p = 0,0069$), CMS ($p < 0,001$), SANE ($p = 0,0018$), ASES ($p = 0,0086$), SST ($p = 0,0031$), AHD ($p < 0,001$), grado di artrosi gleno-omerale ($p = 0,0286$) ma non in termini di NRS. Pazienti con lesioni pre-operatorie più piccole (C1-C2) hanno mostrato risultati superiori in termini di ROM (ab: $p = 0,0174$; fl: $p = 0,0164$), CMS ($p = 0,0007$), forza (ab: $p = 0,0006$; fl: $p < 0,0001$) e AHD ($p < 0,001$). Le lesioni più grandi (C3/C4) sono risultate associate alla presenza di una discontinuità del sovraspinato ($p = 0,0002$) e alla progressione dell'artrosi gleno-omerale ($p = 0,0003$).
Discussione: Questi risultati sugli out-comes a lungo termine di riparazioni artroscopiche di lesioni della CDR, mostrano che un risultato soddisfacente può essere ottenuto anche senza il mantenimento integrità del sovraspinato. Nonostante l'alta percentuale di rilesione, il livello dolore alla spalla risulta basso in entrambi i gruppi. Tuttavia,l'integrità del sovraspinato, è importante per una maggior conservazione dei ROM, della forza e per il rallentamento della progressione artrosica. Infine, i pazienti con lesioni pre-operatorie più piccole, a dieci anni, mostrano risultati funzionali superiori e un più basso grado di artrosi gleno-omerale rispetto a pazienti operati per lesioni di più grandi dimensioni.
Conclusioni: A lungo termine l'integrità del sovraspinato non influenza il livello del dolore ma è importante per il mantenimento della funzionalità della spalla operata e nel limitare la progressione artrosica. La dimensione della lesione influenza in modo significativo i risultati a lungo termine: questa informazione può aiutare il paziente a costruire aspettative realistiche in merito ai risultati della chirurgia.

RISULTATI A MEDIO-LUNGO TERMINE DELLA PROTESI MONOCOMPARTIMENTALE LATERALE DEL GOMITO

Giuseppe Giannicola, Piergiorgio Calella, Marco Scacchi, Ciro Villani

Sapienza Università di Roma, Ortopedia e Traumatologia, Roma, Italia

Introduzione: La protesi monocompartimentale laterale (PML) del gomito rappresenta una soluzione terapeutica poco nota nelle patologie degenerative che interessano il compartimento esterno di questa articolazione. A causa delle indicazioni limitate, pochi autori ne hanno analizzato i risultati. Obbiettivo di questo studio è stato di riportare i risultati prospettici a medio-lungo termine di una serie di pazienti trattati di artroplastica omero-ulnare (A.O.U.) e PML.
Materiali e Metodi: Nell'ultima decade, 14 pazienti sono stati trattati da un unico operatore di A.O.U. e PML per rigidità e dolore da artrosi primaria (5 casi), artrosi post-traumatica (7 casi), necrosi del capitulum humeri (2 casi). Tutti i pazienti sono stati sottoposti a esame clinico e radiografico pre e post-operatorio. I pazienti sono stati valutati con il Mayo Elbow Performance Score (MEPS), il modifie american Society Elbow Surgeons (m-ASES) e il Quick DASH (Q-DASH). Il Wilcoxon signed-rank test è stato utilizzato per l'analisi statistica.
Risultati: Il follow-up medio è stato di 76.4 mesi (estremi, 36-125). All'ultimo controllo l'incremento medio della estensione, flessione, pronazione e supinazione sono stati di 19°, 27°, 14°, 6°, rispettivamente; l'incremento dell'arco di movimento in E-F e P-S è stato di 46° e 20°, rispettivamente. Il miglioramento del MEPS, Q-DASH ed m-ASES è stato di 53, 60 e 53 punti; le differenze osservate sono risultate significative ($p < 0,05$). Sono stati osservati 12 risultati eccellenti e 2 buoni all'ultimo follow-up. È stato eseguito un re-intervento per recidiva di rigidità. È stata osservata una mobilizzazione asintomatica della componente omerale e una artrosi di grado 1 e 2 in 8 e 2 pazienti, rispettivamente.
Discussione: La PML rappresenta una valida alternativa terapeutica quando il compartimento laterale del gomito è gravemente degenerato e sintomatico, soprattutto in presenza di un'articolazione omero-ulnare conservata. In questi casi, in cui non è indicata una protesi totale di gomito, l'A.O.U. e la PML consentono di recuperare l'escursione articolare e, soprattutto, di ridurre il dolore laterale nella maggioranza dei pazienti.
Conclusioni: L'A.O.U. associata alla PML garantisce risultati clinici eccellenti e buoni a medio e lungo termine con un'ottima sopravvivenza dell'impianto. È necessario un maggior interesse da parte dell'industria biomedica per sviluppare questo tipo di impianti.

Giornale Italiano di Ortopedia e Traumatologia
2018;44(Suppl. 1):S228-S252

Comunicazioni a tema - TRAUMA

Venerdì 9 Novembre 2018 dalle 10:00 alle 11:00

LA FISSAZIONE A STABILITÀ ANGOLARE DINAMIZZABILE 10 ANNI DOPO: DALLA DIF ALLA RAIL

Concetto Battiato, Dante Battista, Dimitri Marseglia, Francesca Giovannini

Ortopedia e Traumatologia, Chirurgico, Ascoli Piceno, Italia

Introduzione: Gli Autori mostrano i risultati ottenuti nel trattamento di fratture del femore prossimale, diafisarie e distale,con il sistema innovativo DIF. Tale sistema appartiene al mondo dei cosiddetti "FISSATORI INTERNI" cioè placche a stabilità angolare che però sono state modificate in modo da poter essere DINAMIZZATE all'occorrenza. Pertanto, un sistema come quello proposto, consente in analogia a quanto possibile con i fissatori esterni di modulare durante il processo di guarigione della frattura la compressione del focolaio durante il carico. Inoltre la possibiltà di un sistema di scivolamento della placca scarica le forze angolari di flessione (momento flettente) trasformandolo in sliding e quindi rendendolo compressione assiale. Viene discussa la teoria biomeccanica del sistema osso-impianto e altresì mostrati i risultati clinico-radiografici ottenuti nel trattamento di fratture e pseudoartrosi.
Materiali e Metodi: Sono state trattate con placca DIF un totale di 60 fratture tutte portate a guarigione.
Risultati: Il trattamento con placca a stabilità angolare e viti potrebbe portare a rottura dell'impianto quando il tempo di guarigione della frattura superi la resistenza meccanica del mezzo di sintesi. In letteratura sono descritte le cause del fallimento delle placche a stabilità angolare (Gautier, 2003). Con la dinamizzazione dell'impianto non si sono osservate pseudoartrosi né rotture dei mezzi di sintesi.
Discussione: Nel caso dell'ORIF con placca e viti, bisogna considerare la legge di Von Mises, secondo cui lo snervamento del materiale viene raggiunto quando l'energia di deformazione distorcente raggiunge un valore limite Secondo Stoffel et al., la sollecitazione (stress di von Mises) a livello della placca e delle viti è in funzione della lunghezza della placca e della dimensione del gap interframmentario. Gautier e Sommer danno indicazioni circa il posizionamento delle viti in base ai due parametri di lunghezza della placca e densità delle viti nella placca. Con il sistema DIF che abbiamo impiantato dal 2008 abbiamo avuto a disposizione un mezzo di sintesi con un sistema di scivolamento che ha permesso di scaricare le forze angolari di flessione (momento flettente) trasformandolo in sliding e quindi rendendolo compressione assiale.
Conclusioni: Con l'introduzione del sistema DIF si può ovviare alla rottura del mezzo di sintesi grazie allo scarico di forze flettenti attuato dallo sliding della placca stessa. I risultati ottenuti sono stati incoraggianti e l'attuale sistema RAIL permette di estendere le indicazioni ad altri segmenti ossei.

VALUTAZIONE DELLA RIPRODUCIBILITÀ INTER- E INTRAOSSERVATORE DELLA NUOVA CLASSIFICAZIONE AO NELLE FRATTURE DELL'OMERO PROSSIMALE: CONFRONTO TRA 3 DIVERSI SISTEMI CLASSIFICATIVI.

Lorenzo Leinardi, Giuseppe Marongiu, Antonio Capone, Annalaura Domenicano, Santino Antonio Salvatore Vassallo

Clinica Ortopedica e Traumatologica, Dipartimento di Scienze Chirurgiche, Università degli Studi di Cagliari, Cagliari, Italia

Introduzione: La nuova classificazione AO/OTA 2018 per le fratture dell'omero prossimale rappresenta una sintesi tra la precedente classificazione AO/OTA 2007 e la classificazione di Neer. Lo scopo del nuovo sistema classificativo è semplificare il processo di caratterizzazione della frattura e guidare la scelta terapeutica. Abbiamo valutato la riproducibilità inter- e intra-osservatore della nuova classificazione AO/OTA 2018 comparandola ai sistemi classificativi che l'hanno preceduta: la AO/OTA 2007 e la Classificazione di Neer.
Materiali e Metodi: Le immagini radiografiche di 100 pazienti consecutivi, afferiti al nostro Dipartimento, sono state classificate secondo la classificazione AO/OTA 2007, la classificazione di Neer e confrontate con la recente classificazione AO/OTA 2018 da tre osservatori con diverso livello di esperienza (R1, R5 e chirurgo esperto). Le immagini sono state riclassificate a distanza di 30 giorni. Il coefficiente K di Cohen è stato calcolato per la valutazione dell'accordo inter- e intra-osservatore.
Risultati: È stata identificata una scarsa riproducibilità inter-osservatore nella classificazione AO/OTA 2007 (K = 0,387). La riproducibilità inter-osservatore nella classificazione AO/OTA 2018 (K = 0,476) e di Neer (K = 0,504) è stata di livello discreto. La riproducibilità intra-osservatore è stata migliore nella classificazione di Neer rispetto alla classificazione AO/OTA 2007 e 2018 ($p < 0,01$). L'esperienza dell'osservatore non si è verificata significativa nella riproducibilità intra-operatore.
Discussione: Dal punto di vista descrittivo il sistema alfanumerico della classificazione AO/OTA permette una definizione più precisa del pattern di frattura. Tuttavia la classificazione di Neer ha consentito a oggi una migliore riprodubilità intra- e inter-osservatore, anche secondo quanto precedentemente riportato in letteratura. La nuova classificazione AO/OTA 2018 riunisce i criteri classificativi dei due sistemi e propone pertanto uno strumento in grado di abbinare descrittività a praticità nell'uso clinico.
Conclusioni: Nella nostra esperienza, la riproducibilità inter e intra-osservatore della classificazione di Neer e della classificazione AO/OTA 2018 è stata superiore rispetto alla classificazione AO/OTA 2007. L'esperienza del chirurgo non si è dimostrata significativa nella valutazione dei tre sistemi classificativi.

IL RUOLO DELLA FISSAZONE ESTERNA NELLE FRATTURE DEL TERZO DISTALE DI TIBIA IN ETÀ PEDIATRICA

Teresa Busiello[1], Antonio Casaburi[1], Daniela Lamberti[2], Sabrina Carbone[3], Vincenzo Fuschillo[1], Gian Luigi Federico[1], Pasquale Guida[1]

[1] A.O. Santobono-Pausilipon, U.O.C. di Ortopedia e Traumatologia, Napoli, Italia; [2] Azienda Ospedaliera Universitaria Federico II, U.O.C. di Ortopedia e Traumatologia, Napoli, Italia; [3] Facoltà di Medicina e Chirurgia, Università Degli Studi Della Campania "Luigi Vanvitelli", Napoli, Italia

Introduzione: La frattura di tibia è la terza per frequenza in età pediatrica, dopo avambraccio e femore (15% delle fratture delle ossa lunghe); seconda invece nel "child abuse". Nel 70% dei casi si tratta di una frattura isolata e il 50-70% coinvolge il terzo distale. Indicazioni al trattamento cruento con fissazione esterna sono i politraumi, le fratture esposte, le fratture instabili, quelle comunite, i pazienti in sovrappeso, il fallimento degli altri trattamenti. Lo scopo del nostro studio è stato analizzare retrospettivamente out-comes e complicanze in pazienti che hanno richiesto il trattamento chirurgico con fissatore esterno (FE).
Materiali e Metodi: Tra il 2013 e il 2016 abbiamo trattato chirurgicamente 135 su 1441 fratture (diafisi-metafisi) di gamba (9,3%), con chiodo elastico endomidollare (TEN) in 119 casi (88,1%) e FE in 6 casi (11,9%). Età media dei pazienti 8 anni (range 3-14). Come FE abbiamo utilizzato un fissatore monoassiale a regolazione micrometrica (mmf), con 2 pin per frammento in pazienti < 50 kg e 3 in quelli > 50 kg. La dinamizzazione è avvenuta a 4-8 settimane dall'impianto. Mobilizzazione precoce a 3-5 giorni dall'intervento, con carico graduale a tolleranza a 15 giorni. I controlli clinici sono avvenuti ogni 15 giorni; il controllo radiografico ogni 30 giorni. La rimozione è avvenuta in presenza di callo osseo su 4 corticali alla radiografia.
Risultati: Nei pazienti trattati con FE il tempo di guarigione è stato di 15-30 settimane, trattandosi soprattutto di traumi complessi (12-16 settimane nelle fratture isolate). Come complicanze abbiamo avuto infezioni superficiali in 11 casi (35%) di cui 2 per il FE, rifratture in 2 casi (6,25%) di cui 1 per il FE, rigidità in 3 casi (9,3%).
Discussione: In modelli sperimentali con osso sintetico il fissatore esterno mostra moduli di rigidità elevati e spesso superiori ad altri mezzi di sintesi. Le complicanze più comuni della fissazione esterna, ovvero infezioni e rifratture, sono direttamente correlate e reciprocamente influenzate dai tempi di permanenza del dispositivo. Essa si associa a scarsa compliance dei piccoli pazienti e a prolungati tempi di immobilizzazione e rieducazione. Nelle lesioni isolate, quando la morfologia della frattura e del paziente lo consentono, il TEN garantisce una più rapida consolidazione e secondo la nostra esperienza minori problemi gestionali. La fissazione esterna invece è utile nel trattamento delle fratture metafisarie, per l'assenza di osso sufficiente per l'ancoraggio dei chiodi elastici e la possibilità di posizionare i pin ad 1 cm dalle fisi.
Conclusioni: Nelle lesioni complesse del terzo distale di tibia la versatilità e la rigidità del FE ne fanno un mezzo di sintesi utile ed efficace anche in traumatologia pediatrica, consentendo un buon damage control e portando alla guarigione le fratture, soprattutto se associate a lesioni cutanee e in pazienti > 50 kg.

L'UTILIZZO DELL'ACIDO TRANEXAMICO NEI PAZIENTI ANZIANI (E GRANDI ANZIANI) SOTTOPOSTI A INTERVENTO PROTESICO D'ANCA PER FRATTURA COLLO FEMORE

Giampaolo Molinari[1 2], Valter Galmarini[2], Emiliano Pitti[3], Roberto Maria Capelli[2]

[1] Ospedale Fatebenefratelli e Oftalmico, S.C. Ortopedia e Trauamtologia, Milano, Italia; [2] A.S.S.T. Fatebenefratelli, Sacco, S.C. Ortopedia e Traumatologia, Ospedale Fatebenefratelli e Oftalmico, Milano, Italia; [3] Università degli Studi Milano Bicocca, Clinica Ortopedica, Ospedale San Gerardo, Monza, Italia

Introduzione: L'Acido Tranexamico (TXA) è un derivato di sintesi dell'aminoacido lisina che agisce come inibitore competititivo dell'attivazione del plasminogeno, interferisce con la fibrinolisi riducendo quindi il sanguinamento post-operatorio. È facile da maneggiare e di basso costo. Vari studi hanno dimostrato l'efficacia del TXA nel ridurre il calo emoglobinico e le perdite ematiche post-operatorie, nelle protesi totali d'anca e di ginocchio.
Materiali e Metodi: Scopo di questo studio è quello di valutare il ruolo del TXA in termini di efficacia e di sicurezza nel ridurre le perdite ematiche e conseguentemente il calo emoglobinico e le richieste trasfusionali nelle protesi cefaliche bipolari (PCB) non cementate impiantate in pazienti anziani affetti da frattura mediale del collo del femore. Sono stati valutati 60 pazienti. I primi 30 (Gruppo A) sono stati trattati con instillazione locale di 2 f. di TXA + 1 f. ev., senza applicazione di drenaggio. I secondi 30 (Gruppo B) non sono stati trattati con TXA ed è stato applicato drenaggio. Si trattava di 43 donne e 17 uomini di età compresa tra i 78 e i 97 anni. Tutti i pazienti sono stati operati dal medesimo chirurgo, attraverso la via postero-laterale, nel periodo 2016-2017; PCB non cementata Bio-Impianti Stelo Korus 135° con rivestimento HA. Pazienti operati entro le 48 ore dal trauma 65%. Per entrambi i gruppi è stato valutato nel post-operatorio il numero dei pazienti trasfusi, le unità di sangue trasfuse, l'andamento dell'Hb e le complicanze comparse.
Risultati: Nel Gruppo A la perdita emoglobinica media e la richiesta trasfusionale è stata nettamente inferiore rispetto al Gruppo B. Nel Gruppo A i pazienti trasfusi sono stati 7 su 30 (23,3%); nel Gruppo B 16 su 30 (53,3%). Numero di sacche trasfuse: nel Gruppo A 9, nel Gruppo B 24. Calo emoglobina: nel Gruppo A 2,1 punti, nel Gruppo B 3,5 punti. Media calo Hb = 1,34 vs 2,83 gr %. Nessuna complicanza rilevata.
Discussione: Nonostante i limiti derivanti da un numero limitatissimo di pazienti e l'assenza di randomizzazione, questo studio conferma come l'utilizzo del TXA sia efficace nel ridurre la richiesta trasfusionale nelle fratture del collo del femore trattate mediante impianto di PCB non cementata. In questi pazienti la riduzione delle perdite ematiche, un più rapido recupero funzionale con minore sovraccarico cardiaco, il precoce ritorno alla deambulazione e di conseguenza il minor numero di complicanze sono fattori di estrema importanza per la loro sopravvivenza.

Conclusioni: L'utilizzo di TXA nel trattamento protesico delle fratture mediali del collo del femore nel paziente anziano e grande anziano è una metodica semplice, di facile applicabilità, economica, sicura, scevra da rischi e in grado di ridurre significativamente le perdite ematiche post-operatorie. Ciò comporta un evidente beneficio clinico per il paziente ed un rilevante risparmio per l'ospedale con riduzione dei costi vivi.

CHIRURGIA PER LE FRATTURE DI FEMORE NELLE 48 ORE: UN INDICATORE ERRATO?

Alessandro Aprato[1], Alessandro Casiraghi[2], Giovanni Pesenti[2], Marco Bechis[1], Alessandro Samuelly[1], Claudio Galante[2], Dario Capitani[2], Alessandro Massè[1]

[1] Presidio C.T.O., Città della Salute e della Scienza di Torino, Ortopedia e Traumatologia Universitaria, Torino; [2] Ospedale Niguarda Ca' Granda, Traumatologia, Milano, Italia

Introduzione: Negli ultimi anni la percentuale di fratture di femore operate nelle 48 ore è stata inclusa negli indicatori di efficienza dei presidi ospedalieri. La letteratura è concorde nell'indicare come un trattamento chirurgico precoce sia correlato con minore mortalità e morbilità. Obiettivi di un trattamento precoce sono una migliore gestione del dolore e un minor tempo di allettamento.
Scopo di questo studio è valutare se il trattamento precoce delle fratture di femore ha modificato anche il tempo di allettamento.
Materiali e Metodi: Sono stati selezionati i pazienti con frattura del collo del femore trattati chirurgicamente in due centri traumatologici di primo livello escludendo quelli con età minore di 60 anni. Per ogni paziente sono stati raccolti i seguenti dati: età, sesso, BMI, comorbidità, tipo di frattura, lato, ASA, NYHA e METs score, tempo tra accettazione e intervento, tempo tra intervento e inizio fisioterapia, tempo tra intervento e ripresa della deambulazione durata del ricovero.
Risultati: Nello studio sono stati reclutati 543 pazienti di cui 431 trattati nel trauma center A e 112 trattati nel trauma center B. L'età media è risultata di 82 anni, il 64% dei pazienti è di sesso femminile, il BMI medio di 24, il punteggio medio all'ASA score è stato di 2,7, il 42% del campione erano fratture mediali. Il tempo medio tra arrivo in pronto soccorso e intervento è stato di 95 ore, il 51% dei pazienti è stato operato entro 48 ore. Il tempo medio intercorso tra intervento e inizio fisioterapia è stato di 2 gg, il tempo medio tra intervento e deambulazione è stato di 6 giorni. Il 21% dei pazienti non si alzato durante il ricovero. Il tempo medio di ricovero è stato di 15 gg.
Non abbiamo trovato un'associazione statisticamente significativa tra la chirurgia precoce e il tempo di ripresa della deambulazione ($p = 0,513$).
Discussione: L'intervento precoce nelle fratture di femore dell'anziano è diventato una priorità all'interno del sistema sanitario, dai nostri dati si evince però che nonostante il 51% dei pazienti venga operato nelle 48 ore, il tempo tra intervento e inizio fisioterapia (2 gg in media) è difficilmente giustificabile e il tempo tra intervento e ripresa della deambulazione (6 gg) molto difforme dai risultati pubblicati in letteratura (2-3 gg).
Conclusioni: I nostri dati suggeriscono che l'indicatore (percentuale di femori operati nelle 48 ore) debba essere migliorato magari convertendolo alla percentuale di femori operati e rimessi a deambulare entro le 96 ore.

FRATTURE DEL PILONE TIBIALE: NUOVA CLASSIFICAZIONE BASATA SU IMMAGINI TAC

Danilo Leonetti[1], Domenico Tigani[2], Domenico Fenga1, Ilaria Sanzarello[1], Emanuele Calamoneri[1], Carlo Favazzi[1], Michele Attilio Rosa[1], Francesco Traina[1]

[1] Policlinico Universitario "G.Martino", Scienze Biomediche e delle Immagini Morfologiche e Funzionali, Messina, Italia; [2] Ospedale Maggiore, Unità Operativa Complessa di Ortopedia e Traumatologia, Bologna, Italia

Introduzione: Attualmente le fratture del pilone tibiale sono classificate mediante sistemi basati su radiografie come la classificazione AO e Ruedi Allgower. Queste classificazioni sono poco riproducibili e non forniscono informazioni fondamentali per la corretta pianificazione dell'intervento. Lo scopo dello studio è stato quello di proporre una nuova classificazione basata su immagini TAC che aiuti il chirurgo nella pianificazione dell'intervento, valutarne il valore prognostico l'affidabilità e la riproducibilità.
Materiali e Metodi: Abbiamo valutato retrospettivamente 71 casi di frattura di pilone tibiale. Le fratture sono state classificate secondo le classificazioni AO e Ruedi Allgower e secondo il nuovo sistema che prevede una divisione in 4 gruppi in base al numero dei frammenti articolari, alla loro scomposizione, alle zone di comminuzione e alla direzione della linea di frattura principale. Ad un follow-up medio di 36 mesi sono state eseguite le valutazioni radiografiche e la valutazione clinica con punteggio AOFAS. Le fratture sono state classificate indipendentemente, da 5 chirurghi secondo la classificazione AO, Ruedi-Allgower e secondo il nuovo sistema proposto.
Risultati: L'Aofas medio calcolato è stato: 91,7 per le tipo I, 87,7 per le II, 82 per le III e 67,2 per le IV. Per valutare la concordanza tra i valutatori è stato calcolato il coefficiente K di Cohen riportando un valore di 0,88 per la nuova classificazione, 0,50 per la classificazione di Ruedi Allgower e 0,51 per la classificazione AO.
Discussione: La classificazione si è dimostrata prognostica riportando risultati clinici migliori nelle tipo I e II e peggiori nelle fratture di tipo IV, ma anche affidabile e riproducibile riportando un indice di concordanza maggiore rispetto alle classificazioni attualmente in uso. Inoltre essa fornisce dettagli fondamentali per la pianificazione dell'intervento come il numero dei frammenti, la loro scomposizione, le aree di comminuzione e la direzione della linea principale di frattura.
Conclusioni: Il trattamento delle fratture del pilone tibiale è complesso e per ottenere buoni risultati è necessario attenersi a tecniche chirurgiche rispettose dei tessuti molli basate su un accurato planning pre-operatorio. L'utilizzo di questo nuova classificazione può costituire un aiuto per l'ortopedico sia per il suo valore prognostico e sia per la pianificazione della migliore tecnica chirurgica.

Giornale Italiano di Ortopedia e Traumatologia
2018;44(Suppl. 1):S231-S252

Comunicazioni a tema - AGING FRACTURES

Sabato 10 Novembre 2018 dalle 09:00 alle 10:00

LA SINTESI ENDOMIDOLLARE RETROGRADA NELLE FRATTURE DEL FEMORE DISTALE DEL GRANDE ANZIANO

Vincenzo Ciriello, Roberto Chiarpenello, Gabriele Pisanu, Alberto Combi, Lucio Piovani

Azienda Ospedaliera S.Croce e Carle, Ortopedia e Traumatologia, Cuneo, Italia

Introduzione: La sintesi con chiodo endomidollare retrogrado è una tecnica ampiamente validata nel trattamento delle fratture del femore distale. Sebbene i risultati riportati in letteratura mostrino ottimi tassi di guarigione e scarse complicanze, il suo uso viene generalmente riservato a condizioni in cui la tecnica anterograda è sconveniente o non praticabile (grande obeso, frattura del bacino o dell'anca omolaterale ecc.). La necessità di dover eseguire un'artrotomia di ginocchio e il rischio di gonalgia anteriore generano ancora qualche timore. Scopo dello studio è quello di riportare i risultati clinici e radiografici dell'inchiodamento retrogrado nelle fratture del grande anziano, evidenziando come la versatilità del mezzo di sintesi e i ridotti tempi chirurgici ben si adattino alla fragilità del paziente over 75.
Materiali e Metodi: Tutti i pazienti di età superiore a 75 anni, con frattura del femore distale sovracondilare (33-A) o con frattura articolare (33-C), ricoverati presso l'ASO S. Croce di Cuneo, tra il 2012 e il 2016, sono stati inclusi nello studio. La tecnica chirurgica adottata ha previsto un mini-accesso trans rotuleo sotto guida fluoroscopica. In tutti i casi è stato usato un chiodo ZNN-Zimmer. Tutti i pazienti sono stati rivalutati clinicamente e radiograficamente a intervalli regolari.
Risultati: Sono stati inclusi nello studio 50 pazienti (22 maschi), di età media 82,5 anni (range 75-98), con fratture di tipo 33-A in 40 casi e 33-C in 10. Classe ASA III in 30 pazienti e IV in 20. La durata media dell'intervento è stata di 44 minuti e le perdite intraoperatorie stimate < 200 ml in tutti i casi. 5 pazienti erano portatori di PTA omolaterale, 1 di PTG omolaterale, 1 paziente aveva una elefantiasi post-attinica all'arto affetto. Il follow-up medio è di 36,12 mesi (range 6-48). All'ultimo follow-up abbiamo registrato una percentuale di guarigione del 98% (1 pseudoartrosi), una media VAS dolore di 2,4 (range 0-7), una percentuale di pazienti soddisfatti o molto soddisfatti del 88% con un ritorno alle precedenti attività del 76% e 3 casi di gonalgia anteriore (6%) non invalidante. Un reintervento per rimozione di una vite. Un caso di rigidità articolare (2%) e 10 decessi per cause non legate all'intervento.
Discussione: La ridotta invasività e i diminuiti tempi operatori fanno dell'inchiodamento retrogrado una tecnica utile nel grande anziano. Il mezzo di sintesi ben si adatta a casi particolari, come la presenza di protesi articolari omolaterali e permette di ovviare a riduzioni cruente ben più invasive per fratture articolari in pazienti in cui, le scadute condizioni generali o le basse richieste funzionali, consentano interventi a più basso impatto.
Conclusioni: L'inchiodamento retrogrado nelle fratture del femore distale nel grande anziano rappresenta una tecnica affidabile e versatile.

IL TRATTAMENTO CHIRURGICO DELLE FRATTURE COLLO FEMORE: VALUTAZIONE DELL'OUT-COME DEI PAZIENTI TRATTATI DA MEDICI SPECIALIZZANDI RISPETTO AI PAZIENTI TRATTATI DA MEDICI STRUTTURATI

Lorenzo Moretti, Davide Bizzoca, Marco Baglioni, Arcangelo Morizio, Biagio Moretti

Università degli Studi di Bari Aldo Moro, AU.O.C. Policlinico di Bari, Scienze Mediche di Base, Neuroscienze e Organi di Senso, Bari, Italia

Introduzione: In italia si verifcano ogni anno 78.000 fratture del collo femore, il 90% delle in pazienti con età superiore ai 65 anni. Questo studio mira a valutare l'out-come dei pazienti con frattura collo femore trattati da medici specializzandi, supervisionati da un tutor, rispetto ai pazienti trattati dai medici strutturati.
Materiali e Metodi: Sono stati arruolati i pazienti trattati per frattura laterale o mediale del collo femore dal 1 Gennaio 2015 al 31 Gennaio 2017.
I pazienti sono stati divisi in gruppi: IA – fratture laterali con I operatore uno specializzando; IB – fratture laterali con I operatore uno strutturato; IIA – fratture mediali con I operatore uno specializzando; IIB – fratture mediali con I operatore uno strutturato. I seguenti dati sono stati valutati: pattern di frattura; tipo di impianto; tempi chirurgici; degenza ospedaliera; tasso di emotrasfusione; emoglobina al ricovero e a 24, 48 e 72 ore post-operatorie; tasso di complicanze maggiori.
Ogni paziente ha eseguito un follow-up di 1 anno, in cui è stata valutata la qualità di vita, con Short Form-36 ed Euro Quality of life-5D.
La variabilità tra gruppi e all'interno di ciascun gruppo è stata valutata ed è stato eseguito il test di Pearson.
Risultati: Sono stati arruolati 259 pazienti (donne: 186, uomini: 73; età media: 80,7). Relativamente alle fratture laterali, i tempi chirurgici sono risultati ridotti nei pazienti trattati dai medici specializzandi (IA), rispetto ai medici strutturati (IB), in assenza di significatività statistica (p = 0,056). Il tasso di emotrasfusione è risultato maggiore nei pazienti trattati dai medici strutturati.
Nei pazienti con frattura mediale, i tempi chirurgici medi sono risultati sovrapponibili nei 2 gruppi, con un tasso di emotrasfusione significativamente maggiore nei pazienti trattati dai medici specializzandi (IIA).
Non sono state osservate differenze tra gruppi, in termini di tasso di mortalità, complicanze maggiori e qualità di vita.

Discussione: Le fratture trattate dai medici specializzandi hanno dimostrato un out-come sovrapponibile a quelle trattate dai medici strutturati.
Nel gruppo IA sono stati osservati tempi chirurgici più brevi, rispetto al gruppo IB, in quanto i medici specializzandi hanno trattato pattern di frattura più semplici.
Conclusioni: L'out-come delle fratture di collo femore, trattate dai medici specializzandi sotto la supervisione di un tutor, è sovrapponibile all'out-come delle fratture trattate dai medici strutturati.

RISULTATI DELL'INTERVENTO PRECOCE PER FRATTURA DI FEMORE PROSSIMALE NEL PAZIENTE GRANDE ANZIANO OVER 85 ANNI

Cristina Formentin, Chiara Ratti, Gianluca Canton, Luigi Murena

Clinica Ortopedica Traumatologica di Trieste

Introduzione: Numerosi studi hanno dimostrato come un intervento chirurgico precoce in caso di frattura di femore prossimale riduca la mortalità dei pazienti. Il presente studio vuole valutare se l'intervento precoce riduca la mortalità anche nei pazienti di età maggiore di 85 anni e quali siano gli altri fattori che condizionano i risultati.
Materiali e Metodi: Sono stati considerati retrospettivamente 941 pazienti over85 trattati presso la Clinica Ortopedica di Trieste per frattura di femore prossimale dal 2013 al 2016 con follow-up minimo di un anno. Sono stati esclusi dallo studio tutti i pazienti che avevano avuto una frattura del femore controlaterale nei due anni precedenti, i pazienti politraumatizzati, i pazienti con diagnosi di neoplasia maligna nei due anni precedenti. I risultati sono stati valutati alla luce della tempestività del trattamento chirurgico.
Risultati: L'intervento chirurgico eseguito precocemente entro le 48 h e entro le 72 h è risultato essere protettivo per quanto riguarda la mortalità intraospedaliera. La lieve riduzione della mortalità a 30 giorni e ad un anno dall'intervento invece non è risultata statisticamente significativa. L'intervento chirurgico eseguito entro le 24 ore non ha ridotto la mortalità né a breve né a lungo termine. Il sesso maschile, il maggior numero di comorbidità e una riduzione dello stato di autonomia pre-operatorio sono associati ad una maggiore mortalità. Non ci sono state invece differenze nella mortalità analizzando le tipologie di fratture o di interventi chirurgici. Il trattamento con farmaci anti-osteoporosi è risultato un fattore statisticamente protettivo che ha determinato una riduzione della mortalità ad un anno dall'evento fratturativo.
Discussione: Pochi studi considerino esclusivamente i grandi anziani affetti da frattura di femore, sebbene tali soggetti costituiscano una percentuale sempre maggiore dei pazienti con frattura di femore. Rispetto agli studi che considerano coorti di pazienti che partono dai 65 anni, l'intervento precoce si è dimostrato protettivo solo per la mortalità intraospedaliera mentre la sopravvivenza a 30 giorni e ad un anno dall'intervento è leggermente superiore rispetto ai controlli ma non statisticamente significativa.
Conclusioni: la tempestività dell'intervento in pazienti di età superiore agli 85 anni non si è dimostrata nel presente studio così determinante nella riduzione della mortalità come quanto riportato in letteratura per gruppi di pazienti più giovani.

LA PROTESIZZAZIONE NELLE FRATTURE EXTRACAPSULARI DEL FEMORE PROSSIMALE

Loris Perticarini, Francesco Benazzo

Fondazione I.R.C.C.S. Policlinico San Matteo, Pavia, Italia

Introduzione: L'obiettivo della chirurgia nelle fratture del femore prossimale, tipiche del paziente anziano, è quello di ottenere una stabilità della frattura, la mobilizzazione articolare e il carico precoce.
Le fratture laterali di collo femore che possono richiedere una sostituzione protesica in acuto, sono quelle che possono essere classificate come instabili nella classificazione AO, cioè le 31-A2 e le 31-A3.
Materiali e Metodi: Tra gennaio 2014 e luglio 2016, 20 pazienti sono stati sottoposti a sostituzione protesica con stelo a doppia conicità modulare: in 12 casi l'impianto è stato utilizzato per fratture extracapsulari di tipo 31-A2 e 31-A3 e in 8 casi per fallimento di sintesi con chiodo endomidollare.
L'età media dei pazienti è stata 74,1 anni (range 39-94), e il BMI medio di 25 (range 19-30).
Tutti i pazienti sono stati sottoposti ad un follow-up clinico e radiografico, che prevedeva controlli mensili per i primi 3 mesi, e successivamente semestrali.
Risultati: Il follow-up medio è stato di 28 mesi, con un minimo di 18 ed un massimo di 40. 1 paziente è deceduto per cause non correlabili all'intervento. L'Harris Hip Score da uno stimato pre-operatorio di 55 (range 35-65) è stato di 80 (range 65-94) all'ultimo follow-up. Nel 90% dei casi non sono state evidenziate dismetrie, negli altri casi sono risultate inferiori a 1 centimetro. 1 paziente è stato sottoposto a una riduzione incruenta di lussazione avvenuta in 1 giornata post-operatoria. 1 paziente ha presentato persistenza di un Trendelenburg all'ultimo follow-up.
I controlli radiografici non hanno mostrato casi di affondamento, né pseudoartrosi del grande trocantere. In nessun caso sono state evidenziate fratture periprotesiche.
Discussione: La nostra esperienza con uno stelo non cementato modulare, a doppia conicità, ha evidenziato buoni risultati clinici e radiografici sia in acuto che come revisione di fallimenti di sintesi ad un minimo di 18 mesi di follow-up. Non ci sono stati fallimenti meccanici dell'impianto né necessità di reinterventi per qualsiasi motivo.
Conclusioni: La sostituzione protesica in acuto o come procedura di salvataggio in esiti fallimento di osteosintesi in fratture extracapsulari di collo femore rappresenta una opzione da tenere sempre presente, in quanto permette una ripresa del carico rapida senza necessità di attendere la consolidazione di una frattura, in un osso di scarsa qualità, in un paziente fragile.

LA SOPRAVVIVENZA AD 1 ANNO DEL PAZIENTE OVER 80 ANNI AFFETTO DA FRATTURA COLLO FEMORE È CONDIZIONATA DALLA MODALITÀ DI DIMISSIONE (ASSISTENZA DOMICILIARE INTEGRATA O RICOVERO IN STRUTTURA RIABILITATIVA)?

Alexander Di Francesco, Filippo Fiori, Olivo Colafarina

Ospedale Civile San Salvatore, Chirgico, L'Aquila, Italia

Introduzione: Questo studio analizza la relazione fra le modalità di dimissione del paziente affetto da frattura di collo femore e la sua sopravvivenza ad 1 anno, ovvero si è valutato se la dimissione in assistenza domiciliare integrata (ADI) o il ricovero in struttura riabilitativa (ex art. 26) condiziona la mortalità

Materiali e Metodi: Sono entrati a far parte dello studio 457 pazienti over 80 anni ricoverati da gennaio 2015 a dicembre 2016 affetti da frattura collo femore con indicazione chirurgica e con valutazione Asa Physical Status Classification System (ASA score) di II (paziente con malattia sistemica da lieve a moderata, causata sia dalla condizione morbosa per la quale viene effettuato l'intervento che da altre patologie: ipertensione arteriosa ben controllata, storia di asma, anemia, uso di sigarette, diabete ben controllato, obesità lieve: 178) e III (paziente con disturbo sistemico severo o malattia di qualunque natura, anche se non è possibile definirne con certezza la gravità: angina, stato post-infartuale, ipertensione arteriosa non controllata, malattia respiratoria sintomatica: 279). L'intervento chirurgico è stato effettuato nel 67% (306) dei casi nelle 48 ore. Il trattamento chirurgico è stato nel 59% (269) dei casi osteosintesi con chiodo EBA 2 Cittieffe® e nel 31% (480) dei casi con endoprotesi cementata biarticolare. La degenza media è stata di 10,6 ± 3,8 giorni. Il paziente è stato dimesso in condizoni generali stabili. Ad 1 anno sono state valutate la mortalità, le attività quotidiane attraverso il questionario Short Form 36 ed ulteriori ricoveri in ospedale.

Risultati: La mortalità e valori più bassi SF-36 sono stati osservati nei pazienti con ASA score III e con dimissione in struttura riabilitativa.

Discussione: Si osserva che i pazienti con ASA III continuano l'ospedalizzazione in struttura riabilitativa, e inoltre che i pazienti con ASA III dimessi in ADI hanno una sopravvivenza maggiore e un maggior numero di riospedalizzazioni.

Conclusioni: La dimissione in ADI, se le condizoni generali lo permettono è preferibile.

Giornale Italiano di Ortopedia e Traumatologia
2018;44(Suppl. 1):S234-S252

Comunicazioni a tema - ARTROSCOPIA E SPORT

Sabato 10 Novembre 2018 dalle 09:00 alle 10:00

IL TRATTAMENTO DI RICOSTRUZIONE BIOLOGICA CON TECNICA AMIC ARTROSCOPICA DELLE LESIONI OSTEOCONDRALI TALARI DI GRANDI DIMENSIONI. LA NOSTRA ESPERIENZA

Michele Boga[1], Rossano Milani[1], Elisa Battista[2], Valentina Rita Corbo[3], Mario D'errico[2], Umberto Alfieri Montrasio[1]

[1] Istituto Ortopedico Galeazzi, Milano, Italia; [2] Università degli Studi di Milano, Istituto Ortopedico Galeazzi, Milano, Italia; [3] Università degli Studi di Milano, Istituto Ortopedico Galeazzi, Milano, Italia

Introduzione: Le OCLT (Osteochondral Lesion of the Talus)sono lesioni che coinvolgono la cartilagine articolare e l'osso subcondrale del talo.La tecnica chirurgica più descritta per OCLT è l'esecuzione di microperforazioni. Per migliorare i risultati ottenuti con le sole perforazioni si sono sviluppate tecniche di impianto di condrociti nella sede di lesione tra queste la tecnica ACI (autologous chondrocyte implantation) e le successive tecniche 1-step CMC (chondrocyte-matrix complex) e AMIC (autologus matrix-induced chondrogenesis) entrambe eseguite con tecnica open.
Materiali e Metodi: Nella nostra esperienza abbiamo trattato 22 pazienti (12 M, 10 F, età media di 29,9 anni) con lesione osteocondrale del domo astragalico con tecnica AT- AMIC (total artroscopy autologus matrix-induced chondrogenesis) seguendoli per un follow-up di 24 mesi.
La tecnica chirurgica prevede una prima fase eseguita con l'ausilio di acqua intrarticolare ed una seconda fase asciutta.
I pazienti sono stati valutati a 6 -12 e 24 mesi con imaging (rmn e Tc) e clinicamente grazie alla scala VAS, AOFAS e al questionario SF-12.
Risultati: Valutando l'evoluzione del valore medio dell'area delle lesioni abbiamo osservato una sua riduzione con una differenza statisticamente significativa ($p < 0,05$) tra i valori pre-operatori e il controllo a 24 mesi (RMN pre-op. 1,10 ± 0,6 mm^3. RMN a 24 mesi 0,46 ± 0,35 mm^3. Tc pre-op. 0,72 ± 0,38 mm^3. Tc a 24 mesi 0,32 ± 0,27). Differenza statisticamente significativa è stata osservata anche tra i valori pre operatori e a 24 mesi di VAS (8 ± 1,73 - 2,82 ± 2,3), AOFAS (26,9 ± 18,6 - 84,7 ± 13,8), MCS-SF12 34,9 ± 6,7 - 48,01 ± 6,67) e PCS-SF12 (28,65 ± 3,4 - 45,16 ± 7,9). Dividendo il nostro campione in under e over 35 abbiamo osservato come questo tipo di tecnica dia migliori risultati per i pazienti più giovani.
Discussione: Abbiamo visto nei nostri pazienti un miglioramento sia clinico che radiografico e ci aspettiamo che i risultati possano essere ancora migliori con un follow-up più lungo. Rispetto ad AT-AMIC la tradizionale tecnica open espone il paziente ad un maggior numero di rischi intraoperatori e complicanze post operatorie prima tra tutte la mancata consolidazione dell'osteotomia.
Conclusioni: Nelle mani di un chirurgo ortopedico specializzato in chirurgia di piede e caviglia con una buona esperienza di artroscopia AT-AMIC risulta essere una procedura facile, con rapidi tempi chirurgici, breve degenza ospedaliera e veloce recupero da parte del paziente con un ritorno alle attività quotidiane in 6 settimane.

CONFRONTO TRA OUT-COME CLINICO E RMN NEL TRATTAMENTO DELLE SUTURE MENISCALI

Riccardo Cepparulo, Federico Maria Liuni, Michele Reboli, Andrea Pellegrini, Alberto Guardoli, Luca Berni, Aldo Guardoli

Ospedale S. Maria Borgo Val di Taro, Ortopedia e Traumatologia, Borgo Val di Taro, Italia

Introduzione: In letteratura pochi studi hanno valutato la riparazione di suture meniscali confrontando la clinica con il dato strumentale. Il presente studio mira ad associare alla valutazione clinica uno studio RMN volto alla ricerca dei pattern di riparazione.
Materiali e Metodi: Sono stati valutati 76 pazienti con lesione meniscale (50 menisco mediale, 17 laterali e 9 mediali e laterali). Sono stati utilizzati in media 2,9 punti di sutura (range 1-8). 17 pazienti si sono sottoposti a intervento di riparazione meniscale con sutura isolata e 59 a sutura associata a ricostruzione LCA. L'età media era di 27,1 anni (range 15-47). Il periodo di follow-up medio era di 40 mesi (range 6-84). I pazienti sono stati valutati clinicamente con score funzionali (Modified Cincinnati e Tegner-Lysholm), scala VAS e RMN. La Rmn è stata effettuata ad un tempo medio di 3,3 anni (range 10 mesi - 6 anni) in 20 dei 76 pazienti. La guarigione alla RMN è stata valutata con i criteri di Henning's.
Risultati: La guarigione clinica è stata ottenuta in 70 pazienti (92,2%). Gli score clinici sono migliorati in maniera significativa all'ultimo follow-up ($p < 0,05$). Il dolore misurato con scala VAS è passato da una media di 5,65 nel pre-operatorio a 0,25 all'ultimo follow-up. Alla RMN 8 menischi mostravano una riparazione completa, 10 parziale e 2 non mostravano segni di riparazione. I 4 casi con pattern di fallimento non hanno mostrato score clinici inferiori. La ricostruzione del LCA non ha influenzato la guarigione delle lesioni meniscali.
Discussione: I risultati confermano che il trattamento con suture meniscali permette di ottenere ottimi risultati sia in termini di scomparsa della sintomatologia che per ciò che concerne la ripresa funzionale. La valutazione con RMN, che ha mostrato una riparazione della lesione parziale o completa in 18 su 20 casi, presenta tuttavia dei limiti poiché il dato strumentale non sempre si correla al dato clinico. Non si sono evidenziate differenze nei risultati RMN e clinici tra il gruppo con sutura isolata e quello con sutura e ricostruzione del LCA. Anche nei casi di sutura isolata è stata indotta una stimolazione biologica con microperforazioni.

Conclusioni: Gli ottimi risultati clinici e strumentali incoraggiano il concetto di riparazione in lesioni meniscali selezionate. Anche in presenza di una riparazione parziale alla RMN, il menisco risulta comunque clinicamente stabile e non sintomatico.

CONFRONTO PROSPETTICO TRA TECNICA CON BARRA OSSEA E CAPSULODESI NEL TRAPIANTO MENISCALE ESTERNO: GRADO DI ESTRUSIONE E RISULTATI CLINICI

Simone Perelli, Angel Masferrer-Pino, Joan Carlos Monllau

Hospital Universitari Quiron Dexeus, Unità di Chirurgia del Ginocchio e Artroscopia, Barcalona, Spain

Introduzione: Anche se non è stata dimostrata una sua correlazione con gli out-come clinici, è da sempre stata posta grande attenzione al fenomeno dell'estrusione meniscale (EM) a seguito di un trapianto meniscal (TM), ancor più a livello del compartimento esterno. Nel seguente studio è stato analizzato in maniera prospettica il grado di EM in pazienti sottoposti a TM esterno con tecnica bone trough o con capsulodesi. Sono stati valutati i risultati clinici e funzionali ottenuti con le 2 tecniche.
Materiali e Metodi: È stata valutata prospettivamente una serie di 29 TM esterni eseguiti in pazienti affetti da sindrome postmenisceC.T.O.mia. Criteri di esclusione sono stati: BMI > 30, alterazione dell'asse dell'arto inferiore, degenerazione articolare > di Ahlback II. I pazienti sono stati randomizzati per 2 tecniche chirurgiche differenti: 15 casi (gruppo A) sono stati fissati tramite un bone block, in 14 casi (gruppo B) è stata invece utilizzata una fissazione tramite 2 tunnel ossei ed una capsulodesi laterale. Tutti i pazienti sono stati studiati tramite RM per valutare il grado di EM con un follow-up medio di 18 mesi (range 12-48 mesi). L'EM è stata analizzata nei tagli coronali. I risultati funzionali sono stati analizzati tramite VAS, Lysholm, Tegner, Koos.
Risultati: Nella presente serie non sono state evidenziate complicanze postoperatorie. Nel gruppo A sono stati evidenziati 8 casi (53,3%) di EM maggiore, nel gruppo B solo 4 casi (28,5%). 3 di questi 4 casi si sono presentati nei primi 3 trapianti eseguiti con questa nuova tecnica; considerando la curva di apprendimento, una volta standardizzata la tecnica, potremmo affermare che solo in 1 caso (7,1%) si sia evidenziata un'estrusione maggiore.Comparando la percentuale globale di EM nel gruppo A e nel gruppo B si evidenzia una differenza statisticamente significativa ($p = 0,01$) a favore del gruppo trattato con capsulodesi. Al follow-up finale il Lysholm score è stato di 94,33 ± 5,96 nel gruppo A e 91,43 ± 6,19 nel gruppo B con differenza statisticamente significativa in entrambe i gruppi ($p < 0,001$) se confrontato con il valore pre-operatorio, in assenza di differenze statisticamente significative tra i 2 gruppi. Il Tegner score passò da un valore medio di 4 (2-5) ad un valore medio di 7 (6-9) nel gruppo A e da un valore medio di 4 (3-5) ad un valore medio di 7 (6-8). Il valore medio di VAS diminuì dal pre-operatorio all'ultimo follow-up di 5,87 punti nel gruppo A e di 7,29 punti nel gruppo B. Il Koos nel gruppo A passò da 51,98 ± 2,84 a 90,88 ± 7,53, nel gruppo B passò da 50,44 ± 2,32 a 92,01 ± 6,71. Il livello di soddisfazione dei pazienti in una scala variabile tra 0 e 4 si è attestato a 3,6 ± 0,2 per il gruppo A e 3,8 ± 0,2 per il gruppo B.
Discussione e Conclusioni: La tecnica di fissazione del trapianto meniscale esterno con tecnica di capsulodesi ha dimostrato i medesimi risultati funzionali della tecnica con bone block e con un minor grado di estrusione meniscale ad un follow-up medio di 18 mesi.

RUOLO DELL'ACIDO TRANEXAMICO NELLA CHIRURGIA RICOSTRUTTIVA DEL LEGAMENTO CROCIATO ANTERIORE: CONFRONTO TRA GRUPPO CON SOMMINISTRAZIONE ENDOVENOSA VS SOMMINISTRAZIONE INTRARTICOLARE VS SOMMINISTRAZIONE COMBINATA INTRARTICOLARE ED ENDOVENOSA VS PLACEBO. VALUTAZIONE CLINICA E FOLLOW-UP FINO A 6 MESI

Francesco Franceschi[1], Gabriele Sorini[2], Gianluca Marconi[1], Luca La Verde[2], Alessio Palumbo[1], Edoardo Franceschetti[1], Michele Attilio Rosa[2]

[1] Università Campus Bio-Medico di Roma, Chirurgia dell'Arto Superiore e Inferiore, Roma, Italia; [2] Policlinico Universitario Università degli Studi di Messina, Ortopedia e Traumatologia, Messina, Italia

Introduzione: Molti chirurghi usano drenaggi intrarticolari nel post-operatorio dell'intervento di ricostruzione del legamento crociato anteriore (LCA). Il dolore e l'emartro nel post-operatorio agiscono negativamente sugli out-come funzionali. L'acido tranexamico è largamente usato negli interventi di protesi di spalla, di anca e di ginocchio, ma la sua efficacia nella ricostruzione del LCA non è mai stata verificata in letteratura. In questo studio prospettico randomizzato vogliamo valutare gli effetti della somministrazione di acido tranexamico (Ugurol) nell'intervento di ricostruzione del LCA.
Materiali e Metodi: 400 pazienti con diagnosi di rottura del LCA sono stati arruolati in 4 gruppi da 100 per essere sottoposti all'intervento di ricostruzione. I pazienti nel primo gruppo hanno ricevuto una Ugurol endovena di 15 mg/kg prima dell'intervento e una somministrazione postoperatoria di 10 mg/kg/h per 3 h; i pazienti del secondo gruppo hanno ricevuto Ugurol (3 g) intrarticolare; i pazienti nel terzo gruppo hanno ricevuto la somministrazione intrarticolare di 3 g ed endovenosa postoperatoria di 10 mg/kg/h per 3 h; ai pazienti del gruppo controllo non è stato somministrato nulla. La valutazione clinica è eseguita prima dell'intervento, alla prima e seconda settimana, a 1, 3 e 6 mesi analizzando: il dolore (scala VAS), il range di movimento (ROM), il Tegner-Lyshom Score, l'IKDC (International Knee Documentation Committee), i tempi di recupero funzionale ed eventuali complicanze. Misurando la quantità di sangue raccolto nei drenaggi nelle 24 h successive all'intervento, intrarticolare (A) e nella sede del prelievo (B).
Risultati: Sono state osservate differenze significative nel volume di sangue all'interno dei drenaggi: 39 cc nel 1° gruppo, 45,6 cc nel 2° gruppo, 43 cc nel 3° gruppo e 94cc nel gruppo controllo ($p = 0,05$). Il dolore nel gruppo I e 2 in media è stato di 6 (VAS), nel gruppo 3 di 6,5 e nel gruppo controllo 8 ; il Tegner-Lyshom Score a un mese è nel gruppo I 85, nel gruppo II 85,5, nel gruppo 3 85,8, nel gruppo controllo 81,2; l'IKDC nel gruppo I 78, nel gruppo II 79,6, nel gruppo 3 79,9, nel gruppo controllo 77,8; i tempi di recupero funzionale nel gruppo I: 12 (settimane), nel gruppo II: 12,3, nel gruppo 3: 11,9, nel gruppo controllo: 13,9.
Discussione: Le maggiori differenze sono state trovate nei controlli entro i 3 mesi. La differenza tra VAS e il sanguinamento post-operatorio dei pazienti trattati con Ugurol è risultata statisticamente

evidente rispetto al gruppo controllo. Troviamo minime differenze dentro i gruppi trattati con Ugurol per quanto riguarda il ROM e il recupero funzionale dei pazienti. Nel proseguire del follow-up gli score vanno mano a mano migliorando tendendo a eguagliarsi.
Conclusioni: I risultati di questo trial dimostrano che l'uso di Ugurol reduce il dolore e gli emartri nel post-operatorio e migliora il ROM nel post-operatorio senza effetti collaterali.

RISULTATI CLINICI E ATTIVITÀ SPORTIVA DOPO ARTROSCOPIA DELL'ANCA CON MICROFRATTURE

Mattia Loppini[1 2], Federico Della Rocca[2], Francesco La Camera[3], Riccardo Ruggeri[2], Vincenzo Paolo Di Francia[2], Guido Grappiolo[2]

[1] Humanitas University, Milano, Italia; [2] Humanitas Clinical and Research Center, Milano, Italia; [3] Università degli Studi "Magna Græcia", U.O. di Ortopedia e Traumatologia, Catanzaro, Italia

Introduzione: Le lesioni condrali dell'anca sono una causa comune di morbilità in pazienti giovani e sportivi. Lo scopo del nostro studio era di valutare retrospettivamente i risultati clinici e l'attività sportiva di pazienti con lesioni condrali dell'anca trattate con microfratture artroscopiche.
Materiali e Metodi: Sono stati inclusi nello studio i pazienti sottoposti ad artroscopia d'anca con microfratture tra il 2011 e il 2016. L'indicazione all'artroscopia era: lesione del labbro, conflitto femoroacetabolare, lesioni cartilaginee Outerbridge grado IV, lesione del legamento rotondo, lesioni capsulari e rimozione di corpi mobili. La valutazione clinica è stata eseguita tramite modified Harris Hip Score (mHHS)e Hip Disability and Osteoarthritis Out-come Score (HOOS). Il dolore e stato misurato con la visual analog scale (VAS). Per ogni paziente è stato valutato il tipo di sport e il livello di attività pre-operatoria e all'ultimo controllo. L'analisi statistica è stata effettuata con SPSS (21,0, SPSS Inc, Chicago, Illinois), una $p < 0,05$ è stata considerata significativa.
Risultati: 62 pazienti (62 anche) con età media al momento della chirurgia di 35,1 ± 8,1 anni (17-52) sono stati inclusi nello studio. Il follow-up medio era di 53,7 ± 18,3 mesi (24-86). Pre operatoriamente 38 pazienti (66,6%) praticavano sport a livello amatoriale e 19 (33,4%) a livello agonistico, all'ultimo controllo 49 (74,5%) a livello amatoriale e 9 (15,5%) a livello agonistico. HOOS, mHHS e VAS sono migliorati significativamente dal preoperatorio all'ultimo controllo. I risultati non erano influenzati da età, BMI, dimensione della lesione, l'altezza della rima articolare, grado di Tönnis e l'attività sportiva dopo intervento. Non c'erano differenze in termini di mHHS e HOOS rispetto all'attività sportiva postoperatoria. Un paziente (1,6%) è stato sottoposto a revisione artroscopica e 2 (3,2%) a protesi totale.
Discussione: Il risultato principale dello studio è stato che le microfratture portano ad un significativo miglioramento dei risultati clinici a un follow-up minimo di 2 anni. Inoltre, i pazienti sottoposti a questa procedura erano in grado di mantenere lo stesso livello di attività sport prima dell'intervento chirurgico e solo il 17% di essi partecipavano a un livello inferiore.
Conclusioni: Le microfratture artroscopiche nel trattamento di lesioni condrali dell'anca garantiscono buoni risultati clinici e un ritorno allo sport agli stessi livelli precedenti la chirurgia.

NUOVA METODOLOGIA PER LA VALUTAZIONE OGGETTIVA DELL'INSTABILITÀ ANTEROPOSTEIRORE E ROTAZIONALE DI GINOCCHIO. COMPARAZIONE CON LA VALUTAZIONE CLINICA E CON LE ATTUALI METODICHE DI MISURAZIONE

Simone Perelli[1], Sergi Rodriguez Alabau[1], Gil Serrancoli[2], Joan Carlos Monllau[1]

[1] Hospital Universitari Quiron Dexeus, Unità di Chirurgia del Ginocchio e Artroscopia, Barcelona, Spain; [2] Simulation and Movement Analysis Lab (SIMMA Lab), Department of Mechanical Engineering, Spain

Introduzione: L'osservazione clinica dell'instabilità di ginocchio consta di almeno 2 test, uno per la valutazione della traslazione anteroposteriore (Lachman) ed uno per apprezzare quella rotazionale (Pivot Shift). Tuttavia, i test clinici sono legati alla sensibilità dell'esecutore esprimendo quindi una valutazione soggettiva. Alcune tecniche strumentali cercano di ottenere una valutazione oggettiva, in questo studio sono prese in considerazione il KT 1000 per l'instabilità anteroposteriore e il sistema KIRA per quella rotazionale. Obiettivo dello studio è quello di presentare i dati relativi alla misurazione dell'instabilità anteroposteriore e rotazionale tramite un nuovo metodo di valutazione che si basa sull'analisi video.
Materiali e Metodi: Sono stati valutati prospetticamente 12 pazienti con diagnosi di rottura del legamento crociato anteriore. Sono stati eseguiti il Lachman e il Pivot Shift Test. Il paziente era poi sottoposto a valutazione tramite KT 1000 e KIRA. Infine il paziente veniva sottoposto ad un'analisi video. Questa consiste nel posizionare 3 adesivi di colore verde di 12 mm di diametro a livello del tubercolo di Gerdy, della testa del perone, dell'epicondilo laterale e successivamente eseguire i test di Lachman e Pivot Shift che vengono registrati con una videocamera comune(8 MP iSight). Il valore della traslazione viene calcolato come la distanza tra il tubercolo di Gerdy e il punto di intersezione tra due assi: quella passante per la testa del perone e il Gerdy e la perpendicolare a quest'ultima passante per l'epicondilo laterale. A posteriori viene effettuata un'analisi frame to frame attraverso un algoritmo MATLA.
Risultati: La traslazione anteroposteriore della tibia rispetto al femore valutata in analisi video eseguendo un Lachman test è stata 3,35 ± 0,67 mm nel ginocchio sano contro 6,46 ± 0,82 mm nel ginocchio privo di LCA.Per il Pivot Shift i dati ottenuti sono stati di 7,95 ± 1,56 mm nel ginocchio sano e 9,84 ± 1,46 mm nel ginocchio privo di LCA. La traslazione anteroposteriore nel lato affetto è stata di 7,82 ± 0,54 mm mentre quella per il Pivot shift test è stata di 12,57 ± 0,81 mm. Non è presente un trend correlativo tra i valori di Lachman e Pivot Shift ottenuti tramite la valutazione clinica ed espressi in 1, 2 o 3 + e i valori ottenuti tramite l'analisi video. Non sembrano esserci correlazioni tra i valori di traslazione ottenuti attraverso l'analisi video del Pivot Shift e quelli ottenuti attraverso il sistema KIRA. Sembra esserci una correlazione tra i valori di traslazione anteroposteriori ottenuti attraverso il KT 1000 e quelli tramite analisi video del Lachman test.
Discussione e Conclusioni: In questi dati preliminari la video analisi del test di Lachman e del Pivot shift sembra essere affidabile nell'indicare valori quantitativi che rispecchino il reale grado di instabilità del ginocchio scarsamente valutabile dal punto di vista clinico.

Giornale Italiano di Ortopedia e Traumatologia
2018;44(Suppl. 1):S237-S252

Comunicazioni a tema - GINOCCHIO

Sabato 10 Novembre 2018 dalle 09:00 alle 10:00

EFFICACIA DEL PLATELET RICH PLASMA NELLA FUSIONE SPINALE STRUMENTATA. STUDIO SPERIMENTALE

Gianfilippo Caggiari, Fabiana Altamore, Matteo Andreozzi, Matteo Brusoni, Veronica Amorese, Carlo Doria

Cliniche Universitarie, Clinica ortopedica, Sassari, Italia

Introduzione: L'obiettivo di questo studio è stato analizzare l'influenza del Platelet Rich Plasma (PRP) sulla crescita ossea nella fusione spinale intersomatica strumentata sperimentale (IISF).
Materiali e Metodi: 16 pecore adulte sono state sottoposte a fusione spinale intersomatica strumentata sperimentale (IISF) a livello L3-L4 utilizzando una gabbia in titanio espandibile filettata cilindrica. Il materiale dell'innesto comprendeva l'osso spugnoso autologo raccolto dalla cresta iliaca di 8 animali con aggiunta di PRP (gruppo I) e 8 animali con lo stesso innesto osseo autologo senza aggiunta di PRP (gruppo II). Le radiografie della colonna vertebrale sono state realizzate pre-operatoriamente e post-operatoriamente, sono stai eseguiti inoltre studi TC e controlli istologici.
Risultati: Il risultato radiografico ha mostrato un tasso di fusione dell'86% nei gruppi I e un tasso di fusione del 71% nel gruppo II. L'analisi istologica ha rivelato una nuova formazione ossea con ponte osseo nelle gabbie, più evidente nel gruppo I rispetto al gruppo II.
Discussione: Le piastrine sono responsabili dell'estrusione dei fattori di crescita, che promuovono la formazione dell'osso.
Conclusioni: In questo studio, il PRP si è rivelato efficace nel promuovere la nuova formazione ossea.

RIPARAZIONE DEL NERVO SCIATICO SU MODELLO MURINO MEDIANTE SCAFFOLD CON NANOPARTICELLE: STUDIO PRELIMINARE

Antonio Sanfilippo[1], Luca Cicero[2], Giulio Edoardo Vigni[1], Alessio Cioffi[1], Dario Caracappa[1], Michele D'arienzo[1], Giovanni Cassata[2]

[1] Clinica Ortopedica e Traumatologica, Università di Palermo, Dipartimento di Discipline Chirurgiche, Oncologiche e Stomatologiche, Palermo, Italia; [2] Istituto Zooprofilattico Sperimentale della Sicilia "A. Mirri", Palermo

Introduzione: Lo scopo del progetto è di migliorare la rigenerazione nervosa periferica attraverso l'impiego di scaffold con nanoparticelle in grado di rilasciare in maniera graduale e duratura fattori di crescita che stimolano la rigenerazione e la progressione assonale dal moncone prossimale.
Materiali e Metodi: In questo studio sono stati utilizzati n 20 ratti Wistar maschi, della stessa età, di peso compreso tra i 140 e i 200 gr, suddivisi in due gruppi: n 10 soggetti sperimentali e n 10 soggetti di controllo. Ogni animale è stato anestetizzato, secondo protocollo, e ha ricevuto in via profilattica terapia antibiotica in base al peso nel giorno della procedura. Previa tricotomia e scrub, è stata eseguita incisione cutanea di circa 40 mm, poi il nervo sciatico dell'arto posteriore destro è stato repertato, isolato e sezionato prima della divisione nei suoi rami terminali. Lo scaffold è stato quindi impiantato avvolgendolo attorno ai due monconi nervosi. L'intervento è stato effettuato in condizioni di asepsi, all'occorrenza è stato impiegato un microscopio chirurgico PowerFocus e sono stati valutati i tempi chirurgici. A circa 60 giorni (T1) e 90 giorni (T2) sono state effettuate le seguenti analisi: walking track analysis (WTA) per la valutazione della funzione motoria, esame elettromiografico ed esame istologico (su n 5 ratti per gruppo a 45 giorni). Un esame RMN (7Tesla) è stato eseguito sui rimanenti 10 ratti a 90 giorni.
Risultati: L'esame istologico del nervo sciatico di soggetti appartenenti al gruppo scaffold, effettuato a 45 giorni, ha evidenziato un diffuso infiltrato monocitario con una componente giganto-cellulare, associato a una reazione fibroblastica. Al centro di tale reazione infiammatoria che ha coinvolto lo scaffold, è stata osservata a carico del nervo una degenerazione walleriana.
Discussione: L'impianto dello scaffold di nanoparticelle è stato molto più rapido e agevole rispetto ad altre tecniche chirurgiche. Non si sono verificate complicanze infettive o di rigetto del device. Di rilievo all'esame istologico la persistenza del tubo endoneurale. Ancora parziali i risultati RMN.
Conclusioni: Il nostro studio ha dimostrato come l'utilizzo dello scaffold costituito da nanoparticelle sia un metodo efficace per incrementare la rigenerazione nervosa del nervo periferico leso. I risultati ottenuti incoraggiano a nuove prospettive di ricerca volte a testare l'utilizzo di questo device su un campione più ampio ed con tempi di sperimentazione più lunghi.

NUOVO METODO DI DECELLULARIZZAZIONE DEI NERVI E POTENZIAMENTO DI ALLOINNESTI NERVOSI ACELLULARI ATTRAVERSO UNA TECNICA MICROCHIRURGICA DI NUOVA CONCEZIONE

Francesca Alice Pedrini[1], Filippo Boriani[2], Nicola Fazio[3], Federico Bolognesi[4 5], Nicoletta Zini[6], Milena Fini[7], Nicola Baldini[8 9]

[1] Scuola di Specializzazione in Ortopedia e Traumatologia, Università degli Studi di Milano, milano, Italia; [2] Istituto Ortopedico I.R.C.C.S. Rizzoli, Laboratorio di Fisiopatologia ortopedica e medicina rigenerativa, Bologna, Italia; [3] Istituto Ortopedico I.R.C.S.S. Rizzoli, Laboratorio di Fisiopatologia e Medicina Rigenerativa, Bologna, Italia; [4] Scuola di Specializzazione in Chirurgia Maxillo-Facciale, Università di Bologna, Bologna, Italia; [5] Università di Bologna, Dipartimento di Scienze Biomediche e Neuromotorie, Bologna, Italia; [6] Istituto Ortopedico Rizzoli, Centro Nazionale delle Ricerche e Istituto di genetica Molecolare, Bologna, Italia; [7] Istituto Rizzoli, Divisione di Studi Preclinici e Chirurgici, Bologna, Italia; [8] Università di Bologna, Dipartimento di Scienze Biomediche e Neuromotorie, Bologna; [9] Istituto Ortopedico I.R.C.S.S. Rizzoli, Laboratorio di Fisiopatologia e medicina rigenerativa, Bologna, Italia

Introduzione: La rigenerazione del tessuto nervoso lesionato rappresenta ancora oggi una sfida clinica. Scopo di questo studio è quello di fornire un nuovo metodo di ricostruzione nervosa per difetti di nervi di grosso calibro, che necessitano di innesti plurifascicolari. La tecnica proposta combina in parallelo fascicoli nervosi autologhi e allogenici decellularizzati in laboratorio tramite un metodo innovativo messo a punto presso l'Istituto Rizzoli.
Materiali e Metodi: Lo studio è stato eseguito in vitro e in vivo su 18 conigli suddivisi in tre gruppi: il gruppo A è rappresentato da 8 conigli in cui si è effettuato un impianto di nervi decellularizzati per ricostruire un difetto di nervo tibiale di circa 1 cm; il gruppo B è costituito da 5 conigli in cui si è utilizzata la tecnica gold standard basata sull'utilizzo dell'innesto autologo; il gruppo C è composto dai restanti 5 conigli nei quali il nervo è stato ricostruito mediante un'innovativa tecnica a cable-graft misto auto-allogenico, combinando in parallelo fascicoli sia autologhi che allogenici.
Risultati: Il metodo di decellularizzazione è risultato efficace in vitro, evidenziando una completa rimozione degli assoni e della mielina senza alterazioni nell'architettura del nervo. Lo studio in vivo non ha mostrato alcun effetto avverso dal punto di vista clinico in tutti e tre i gruppi. È stata osservata una completa rigenerazione delle fibre nervose con risultati sovrapponibili tra il gruppo A e il gruppo B; una migliore rigenerazione nervosa si è riscontrata nel gruppo C (tecnica cable-graft mista).
Discussione: La decellularizzazione dei nervi rappresenta un promettente metodo per aggirare il problema della limitata disponibilità di nervo autologo e la scarsa performance dei tubuli sintetici. Gli studi, sembrano indicare che gli innesti allogenici acellulari possano approssimare il gold standard autologo, in particolare se supplementari da un "potenziamento" biologico. Il limite dei fascicoli nervosi allogenici è l'assenza di cellule di Schwann, questo sembrerebbe essere parzialmente risolto dalla combinazione cable-graft mista, che potrebbe verosimilmente favorire il ripopolamento degli innesti allogenici da parte di cellule di Schwann autologhe.
Conclusioni: Sulla base di questi risultati, la tecnica di decellularizzazione proposta risulta sicura ed efficace, pertanto meritevole di indagini più approfondite con ulteriori studi in vitro, in vivo e clinici, che sono in corso di svolgimento.

PAZIENTI CON DOLORE FEMORO-PATELLARE: DIFFERENZE MORFO-FUNZIONALI IN COLTURE CONDROCITARIE TROCLEARI

Gianfilippo Caggiari, Marco Corda, Nosakhare Ologhola, Andrea Fabio Manunta

Cliniche Universitarie, Clinica Ortopedica, Sassari, Italia

Introduzione: L'origine del dolore femoro-patellare (PFPS) può essere associato con un inadeguato bilanciamento della matrice cartilaginea e a un'insufficiente funzione bioattiva dei condrociti trocleari. L'alterata proliferazione cellulare, e di recente scoperta anche l'ampia morte cellulare per apoptosi, sono stati descritti come elementi caratterizzanti in alcuni casi di pazienti con condromalacia. Obiettivo del nostro studio è stato quello di identificare in laboratorio la presenza di differenze tra i condrociti trocleari di pazienti controllo senza PFPS e quelli di casi sintomatici.
Materiali e Metodi: 12 pazienti (tra i 45 e 55 anni) sono stati reclutati per questo studio: 5 pazienti con dolore femoro-patellare hanno costituito il gruppo caso, mentre 7 pazienti asintomatici, già sottoposti a chirurgia per lesione traumatica meniscale, hanno costituito il gruppo di controllo. I pazienti che hanno soddisfatto i criteri di ammissibilità, sono stati sottoposti a procedura artroscopica per prelevare con biopsia il tessuto cartilagineo trocleale con un punch speciale da 3 millimetri, con un estensione in profondità fino all'osso subcondrale. In laboratorio i frammenti cartilaginei sono stati trattati con PBS (phosphate buffered saline) e successivamente i condrociti ottenuti sono stati isolati tramite digestione enzimatica con collagenasi tipo I. Cresciute in coltura con DMEM addizionato con 10 ml FCS - 0,5 ml AB Mix le cellule sono state analizzate riguardo a velocità di replicazione, attività biologica e grado di dedifferenziazione.
Risultati: I condrociti dei pazienti asintomatici hanno avuto un tempo di moltiplicazione e di riempimento delle T25 culture flasks di 28-36 ore, mentre I tempi sono stati notevolmente aumentati per quanto riguarda i condrociti di pazienti sintomatici che hanno impiegato tra le 60 e 80 ore. Inoltre mentre i condrociti dei pazienti asintomatici impiegavano circa 7 cicli moltiplicativi prima di iniziare la quiescenza e poi la de-differenziazione in fibroblasti, i condrociti dei pazienti sintomatici hanno iniziato il processo già dopo il 2-3 ciclo di moltiplicazione.
Discussione: Nei pazienti con dolore anteriore i condrociti hanno rivelato una ridotta attività biologica, con bassa velocità di replicazione e una dedifferenziazione più rapida e semplice in fibroblasti rispetto ai casi controllo. Le differenze osservate possono essere indice di alterazioni nella struttura e nella biologia dei condrociti trocleari in questa popolazione.
Conclusioni: Un inquadramento attraverso esami colturali come presidio diagnostico nelle PFPS potrebbe avere un ruolo fondamentale a guidare il trattamento.

IL TRATTAMENTO DI PSEUDOARTROSI E PERDITE CRITICHE DI SOSTANZA OSSEA DELL'AVAMBRACCIO: MONOTERAPIA VS POLITERAPIA

Giorgio Maria Calori, Massimiliano Colombo, Alessandra Ines Maria Colombo, Simone Mazzola, Fabio Romanò, Emilio Luigi Mazza

A.S.S.T. Pini-C.T.O., C.R.R.P., Milano, Italia

Introduzione: L'indicazione nel trattamento delle pseudoartrosi è una fissazione stabile della stessa e l'utilizzo contemporaneo di un innesto osseo autologo per stimolare il substrato biologico e potenziare il processo di guarigione. Negli ultimi anni è stata tentata una ottimizzazione del substrato biologico con l'impiego di MSCs o di proteine morfogenetiche ossee (rh-BMPs) o di scaffolds, il concetto di "monoterapia". Ultimamente gli studi si sono focalizzati su di una nuova strategia di stimolazione biologica che possa velocizzare i processi di guarigione. Questa nuova strategia, definita "politerapia", utilizza l'impianto simultaneo di tutte e tre le componenti fondamentali del concetto di diamante: MSCs, rh-BMPs e scaffolds. Il presente studio intende valutare quale possa essere la strategia terapeutica più indicata nell'ambito del trattamento di tali patologie.
Materiali e Metodi: È uno studio retrospettivo osservazionale su 52 pazienti trattati per pseudoartrosi di avambraccio. Una valutazione anamnestica e radiografica con radiografie standard e TC sono stati fondamentali al fine di classificare i pazienti con il NUSS e suddividere i pazienti arruolati in 4 classi ciascuna con differenti fattori di rischio e differente prognosi. I pazienti sono stati suddivisi in 2 gruppi di trattamento: il "gruppo monoterapia" da 33 pazienti e il "gruppo politerapia" da 19 pazienti. È stato valutato un successo clinico, radiologico e funzionale mediante l'uso del DASH SCORE.
Risultati: Nel gruppo monoterapia 21/33 pseudoartrosi (63,64%) sono andate incontro a guarigione sia radiografica che clinica a 12 mesi; il DASH SCORE medio calcolato al follow-up ha mostrato un valore medio di 55,15 punti. Nel gruppo politerapia 17/19 (89,47%) pseudoartrosi sono andate incontro a guarigione clinica e radiografica; il DASH score medio ha mostrato un valore di 45,47 punti. I tempi medi di guarigione clinica sono di 3,65 mesi nei pazienti trattati con politerapia e di 5,29 mesi con monoterapia; i tempi medi di guarigione radiografica rilevati sono rispettivamente di 6,18 e 8,43 mesi.
Discussione: I dati esposti, mostrano all'analisi statistica una superiorità del trattamento con politerapia in termini di guarigione radiografica e clinica a 12 mesi ($p = 0,0431$) e in termini di risultato del DASH SCORE ($p = 0,0477$). Anche dal punto di vista dei tempi medi di guarigione radiografica ($p = 0,0105$) e clinica ($p = 0,0267$) il trattamento con politerapia mostra una superiorità statisticamente significativa.
Conclusioni: In base ai risultati presentati si evince che il trattamento basato sulla politerapia è superiore alla monoterapia in pazienti che presentano un NUSS elevato, che sono quindi considerati complessi per la coesistenza di severi fattori di rischio prognostici per la guarigione di una pseudoartrosi.

LA TECNICA DELLA CAMERA INDOTTA (CIT) NEL TRASPORTO OSSEO PER MIGLIORARE LA QUALITÀ DEL RIGENERATO E GUARIRE LO STATO SETTICO

Giorgio Maria Calori, Massimiliano Colombo, Alessandra Ines Maria Colombo, Simone Mazzola, Fabio Romanò, Emilio Luigi Mazza

A.S.S.T. Pini-C.T.O., C.R.R.P., Milano, Italia

Introduzione: Pseudoartrosi settiche e perdite di sostanza sono condizioni molto impegnative nella pratica Ortopedica. Qualità dell'osso, precedenti interventi chirurgici, tessuto cicatriziale, caratteristiche dei tessuti molli e condizioni generali dei pazienti sono di solito molto compromesse in queste situazioni. Approcciandosi a questo tipo di pazienti è importante utilizzare un sistema di classificazione in grado di tenere in considerazione tutti questi aspetti per dare un corretto algoritmo di trattamento. Il NUSS (Non Union Scoring System) ci permette di ottenere un punteggio finale ponderato compreso tra 0 e 100. La tecnica della camera indotta (CIT) è normalmente applicabile nel terzo gruppo di pazienti (51-75 punti) in cui la medicina rigenerativa è possibile anche in presenza di uno stato settico. Lo scopo di questo studio è quello di mostrare i nostri risultati nel trattamento di difetti ossei settici critici della tibia con una procedura mista con tecnica di Masquelet (tecnica della camera indotta) e osteogenesi distrazionale.
Materiali e Metodi: Abbiamo valutato retrospettivamente tutti i pazienti trattati nella nostra unità per difetti ossei settici critici della tibia utilizzando la tecnica della camera indotta e il trasporto osseo tra gennaio 2007 e gennaio 2018. Tutti i pazienti sono stati operati con la stessa tecnica: primo tempo: resezione del focolaio, debridment, impianto di spaziatore antibiotato e fissatore esterno circolare; secondo tempo: rimozione dello spaziatore antibiotato e inizio del trasporto osseo fino a raggiungimento del docking point. Quando è stato necessario abbiamo eseguito una terza procedura a livello del docking point per ottenere l'unione dei capi ossei. Il follow-up medio è stato di 24 mesi. Abbiamo calcolato il tasso di guarigione e il tempo clinico e radiologico medio di guarigione. Sono state registrate tutte le complicanze.
Risultati: Abbiamo trattato 22 pazienti con punteggio medio NUSS di 70 punti. Abbiamo ottenuto in 8/22 casi un ripristino radiologico dell'unione ossa e una guarigione clinica senza bisogno di una procedura a livello del docking point. In 14/22 casi non abbiamo ottenuto unione a livello del docking point e abbiamo dovuto eseguire quindi una procedura di revisione. Non abbiamo avuto recidiva di infezione profonda in alcun caso. In 4/22 pazienti abbiamo registrato la presenza di infezione superficiale a livello dei perni di fissazione esterna.
Conclusioni: Il trattamento con CIT sembra essere un buon approccio terapeutico per i pazienti con difetti ossei settici critici della tibia. Questa tecnica associata all'osteogenesi distrazionale può dare buoni risultati con complicazioni inferiori e sicurezza maggiore. Aumentano inoltre la possibilità di applicazione del trasporto osseo e la possibilità di consolidamento del docking point evitando, in alcuni casi, il trattamento supplementare a questo livello.

Giornale Italiano di Ortopedia e Traumatologia
2018;44(Suppl. 1):S240-S252

Comunicazioni a tema - BIOMATERIALI E BIOTECNOLOGIE

Sabato 10 Novembre 2018 dalle 09:00 alle 10:00

CONFRONTO TRA TECNICA STANDARD E NAVIGAZIONE AVANZATA NELLA CHIRURGIA PROTESICA MONOCOMPARTIMENTALE MEDIALE DI GINOCCHIO: RISULTATI PRELIMINARI

Paolo Di Benedetto, Michele Buttironi, Renato Gisonni, Vanni Cainero, Alessandro Beltrame, Araldo Causero

Azienda Sanitaria Universitaria Integrata di Udine, Clinica Ortopedica, Udine, Italia

Introduzione: Lo scopo del nostro lavoro è quello di mettere a confronto la chirurgia computer assistita e la tecnica standard nella protesica monocompartimentale di ginocchio ed evidenziarne eventuali vantaggi e svantaggi.
Materiali e Metodi: Da gennaio 2016 a febbraio 2018 presso la Clinica Ortopedica di Udine sono stati eseguiti 59 interventi di impianto di protesi monocompartimentale mediale di ginocchio (Journey UNI - S&N). Della totalità delle procedure, 30 sono stati eseguiti con tecnica e strumentario standard mentre 29 sono state eseguite utilizzando il sistema computer assistito Navio Surgical System (S&N). Gli interventi chirurgici sono stati eseguiti da un unico operatore esperto. Si è successivamente valutato l'out-come attraverso esame clinico, somministrazione di score (KOOS e KSS Insall mod.) e confronto delle indagini radiografiche pre e posintervento a 4 mesi (pangonogramma arti inferiori, antero-posteriore sotto carico, antero-posteriore e latero-laterale standard, assiale a 45°, Kneeling View).
Risultati: Il confronto dei risultati ottenuti dalla somministrazione degli score KOOS e KSS Insall mod. non ha evidenziato differenze statisticamente significative tra i due gruppi; si segnala un miglior risultato nel gruppo Navio (KOOS + 2,9 - KSS + 2,1). Il confronto delle indagini radiografiche ha evidenziato una correzione dell'asse anatomico mai superiore ai 5° in entrambi i gruppi con una varianza dal valore registrato nel pre-operatorio rispetto al post-operatorio nel singolo soggetto maggiore nel gruppo con tecnica standard (± 2,1) rispetto al gruppo Navio (± 1,3).
Discussione: Il nostro lavoro evidenzia una minima e non statisticamente significativa superiorità dei risultati ottenuti con la procedura computer assistita con il sistema Navio sia nella valutazione clinica e radiografica, sia nella valutazione soggettiva da parte del paziente. La numerosità limitata del nostro campione è sicuramente un limite importante alla significatività del lavoro.
Conclusioni: I vantaggi "sulla carta" dei sistemi computer assistiti devono essere verificati da ulteriori studi, anche se oggi non è scorretto affermare che l'utilizzo della chirurgia computer assistita avanzata permette di ottenere risultati soddisfacenti e comparabili, se non migliori, rispetto alla tecnica standard.

LESIONE CRONICA DEL LEGAMENTO CROCIATO ANTERIORE: REINSERZIONE O RICOSTRUZIONE

Gian Luigi Canata, Valentina Casale

Ospedale Koelliker, Centro di Traumatologia dello Sport e Chirurgia Artroscopica, Torino, Italia

Introduzione: Le lesioni prossimali croniche del legamento crociato anteriore (LCA) vengono generalmente trattate con la ricostruzione legamentosa. Questo studio prospettico ha confrontato casi cronici di lesione del LCA, trattati con riparazione primaria o con ricostruzione.
Materiali e Metodi: 56 pazienti con lesione cronica del LCA, sottoposti a riparazione o ricostruzione dal 2008 al 2017. Gruppo A (n = 38): età media 34 anni (r = 13-70), sottoposti a reinserzione transossea con fissaggio corticale. Tutte lesioni prossimali con buona qualità legamentosa. Tempo medio intercorso tra trauma e intervento 24 settimane (r = 4-260). Gruppo B (n = 38): età media 28 anni (r = 14-56), sottoposti a ricostruzione del LCA con tendine rotuleo selezionati per immediata prossimità temporale rispetto ai casi del gruppo A. Tempo medio intercorso tra trauma e intervento 58 settimane (r = 4-580).
Valutazione pre- e post-operatoria con Knee injury and Osteoarthritis Out-come Score (KOOS), International knee documentation committee (IKDC) score soggettivo e Tegner Activity Level Scale. Follow-up medio 4 anni (r = 1-10). Analisi statistica effettuata tramite test t di Student.
Risultati: Non è stata rilevata alcuna differenza statisticamente significativa (p value < 0,05) tra i due gruppi riguardo IKDC e Tegner score. Si è riscontrata invece una differenza significativa tra i due gruppi (p value = 0,02) sulla Qualità di vita nella valutazione del KOOS, percepita più alta nel gruppo B. Nel gruppo A tutti i pazienti che praticavano sport prima del trauma hanno ripreso l'attività sportiva allo stesso livello pre-operatorio; nel gruppo B 3 pazienti hanno ridotto il livello per timore. In 3 casi del gruppo A è stata necessaria una successiva ricostruzione del LCA; in 1 caso del gruppo B è stata effettuata una revisione.
Discussione: La riparazione primaria del LCA è possibile nelle lesioni prossimali in presenza di una buona qualità tissutale legamentosa. A differenza di quanto riportato in Letteratura, in questo lavoro sono stati riscontrati risultati eccellenti anche nei casi cronici, sovrapponibili alla ricostruzione legamentosa.
Conclusioni: Il ritensionamento artroscopico del LCA è una valida opzione nelle lesioni prossimali. La tecnica con re inserzione transossea e fissazione corticale è efficace e non invasiva. La localizzazione della lesione e la qualità tissutale del legamento influenzano maggiormente i risultati rispetto al tempo intercorso tra il trauma e l'intervento.

LE PROTESI DI GINOCCHIO VINCOLATE ROTATORIE CONSENTONO UN'ATTIVITÀ MUSCOLARE DEL QUADRICIPITE SIMILE AL GINOCCHIO NON OPERATO

Emilia Margherita Tiraboschi[1], Isabel Martinez Herreros[1], Luca Maccari[1], Alessandro Bistolfi[2], Lamberto Felli[1], Riccardo Ferracini[1]

[1] Ospedale Policlinico San Martino, Genova, Italia; [2] A.O. Città della Salute e della Scienza, Centro Traumatologico, Torino, Italia

Introduzione: La protesi totale del ginocchio (PTG) può predisporre ad un aumento della domanda di forza richiesta al quadricipite, che lavora molto per compensare la rimozione del legamento crociato; inoltre il ginocchio protesizzato può avere una quantità di instabilità funzionale che non viene riconosciuta, come documentato da precedenti studi. Al contrario le protesi vincolate rotatorie (PVR) non hanno instabilità. L'ipotesi dello studio è che l'attività del quadricipite dopo PVR sia uguale alla gamba di controllo.
Materiali e Metodi: È stato confrontato lo sforzo bilaterale relativo del quadricipite in dieci pazienti con protesi vincolata rotante unilaterale (Endomodel, Link Amburgo, Germania) con esito positivo almeno 2 anni dopo l'intervento chirurgico. Per lo studio è stato utilizzato il sensore per l'analisi del passo IDEEA (Minisun, Fresno California, USA). L'elettromiografia dinamica (EMG) ha registrato l'attività del quadricipite durante la deambulazione, registrata simultaneamente con l'analisi del passo.
Risultati: L'attività EMG per le ginocchia operate è risultata sovrapponibile alle ginocchia non operate. L'inizio e la durata dell'attività muscolare sono risultate simili per entrambe le ginocchia ($p = 0,74$). La PVR ha dimostrato attività dell'EMG e sforzo muscolare durante la normale camminata simili al controlaterale. Lo studio non ha evidenziato deficit funzionale del quadricipite associato a PVR.
Discussione: La critica principale che viene mossa alla PVR è di trasmettere maggiore stress all'interfaccia osso-protesi, favorendo così lo scollamento delle stesse. Il loro uso è spesso riservato a gravi deficit capsulo-legamentosi e a instabilità di grado severo. In altri studi abbiamo evidenziato comunque una buona durata a lungo termine per questo tipo di impianto. Esistono situazioni in cui un vincolo maggiore, invece che un danno potrebbe rappresentare un vantaggio per il paziente, come nel caso di pazienti di età avanzata o con deficit muscolari: primo, questi pazienti non hanno la forza di riserva nel quadricipite necessario per resistere all'instabilità e di conseguenza scelgono di rimanere seduti per la maggior parte del tempo, mentre con un vincolo stabile potrebbero muoversi di più; secondo, non è probabile che camminino così tanto da scollare la PVR.
Conclusioni: Questo studio evidenzia un vantaggio solitamente poco conosciuto delle PVR, il cui uso è pertanto consigliato anche in pazienti con debolezza o deficit del quadricipite.

RICOSTRUZIONE COMBINATA DEL LEGAMENTO CROCIATO ANTERIORE E DEL COMPLESSO LEGAMENTOSO MEDIALE DEL GINOCCHIO, RISULTATI DI UNA NUOVA TECNICA PER LA RICOSTRUZIONE ANATOMICA DEL LEGAMENTO COLLATERALE MEDIALE E LEGAMENTO POSTERIORE OBLIQUO

Claudio Zorzi[1], Alessandro Pudda[2], Daniele Screpis[1], Gianluca Piovan1, Sigismondo Luca di Donato[3], Marco Bonomo[1]

[1] Ospedale Sacro Cuore Don Calabria, Ortopedia e Traumatologia, Negrar, Italia; [2] Ospedale A.S.S.T. Ovest Milanese, Ospedale Civile Di Legnano, Pronto Soccorso, Ortopedia e Traumatologia, Legnano, Italia; [3] Facoltà di Medicina e Chirurgia, Università degli Studi di Napoli Federico II, Ortopedia e Traumatologia, Napoli, Italia

Introduzione: Nel 2014 abbiamo sviluppato una nuova tecnica di ricostruzione del comparto posteromediale del ginocchio (LCM Legamento Collaterale Mediale + LPO Legamento Posteriore Obliquo) nelle lesioni croniche multilegamentose. Sono stati utilizzati tendini allograft per la ricostruzione del legamento crociato anteriore e posteriore e il semitendinoso autologo, lasciando integra l'inserzione distale sulla tibia, per la ricostruzione del comparto posteromediale. Abbiamo valutato i risultati clinici e strumentali a 2 anni di follow-up. La particolarità della nostra tecnica consta nella utilizzo del semitendinoso come sling per ricostruire biomeccanicamente la funzione del LCM ma anche del LPO che viene fissato in estensione.
Materiali e Metodi: Tra gennaio 2014 e gennaio 2016 sono stati operati presso l'ospedale sacro cuore di Negrar (VR) 47 pazienti con lesioni multilegamentose del ginocchio, per la cui ricostruzione del comparto postero mediale è stata utilizzata la tecnica in oggetto. Abbiamo valutato i pazienti in pre-operatorio clinicamente e con Rx sotto stress in valgo utilizzando il Telos stress device, inoltre è stata valutata la stabilità in AP con KT 1000. Per la valutazione dell'out-come sono state utilizzate le scale IKDC, KOOS e Lysholm Tegner e la VAS. In questo studio 33 dei pazienti in questione sono stati rivalutati ad un follow-up minimo di due anni.
Risultati: Nella valutazione a due anni di follow-up le analisi statistiche hanno mostrato un miglioramento significativo in tutte le scale di valutazione clinica e nei test di valutazione strumentale della stabilità oggettiva, con un ripristino della stabilità e della funzionalità del ginocchio.
Discussione: La nostra tecnica ha permesso il ripristino della stabilità oggettiva a due anni dall'intervento ad un livello soddisfacente con risultati buoni o eccellenti in termini di out-come clinico in oltre l'80% dei pazienti.
Conclusioni: La tecnica descritta nel presente lavoro si è dimostrata valida, efficace e sicura per il trattamento delle lesioni multilegamentose del ginocchio.

RICOSTRUZIONE ARTROSCOPICA LCA CON FISSAZIONE FEMORALE CROSS PIN SYSTEM : RISULTATI A 4 ANNI

Edoardo De Fenu[1], Berardino di Paola[2], Ezio Adriani[2]

[1] Azienda Policlinico Umberto I, Ortopedia e Traumatologia, Roma, Italia; [2] Clinica Mater Dei, Sport Clinique, Roma, Italia

Introduzione: Nel corso degli anni sono state numerose le tecniche di fissazione femorale del graft nella ricostruzione artroscopica del legamento crociato anteriore (LCA). Il nostro studio ha come obiettivo la valutazione dell'articolazione a distanza di 48 mesi dall'intervento di ricostruzione artroscopica del LCA avvalendosi del sistema cross pin per la fissazione femorale.
Materiali e Metodi: Tra maggio 2017 e febbraio 2018 sono stati arruolati 57 pazienti (pz). 40 uomini e 17 donne di età compresa tra 16 e i 35 anni con BMI < 35. I pazienti presentavano lesione completa LCA con Lachman test +, Jerk test +. Tutti i 57 pazienti sono stati sottoposti a intervento di ricostruzione artroscopica del LCA con tendini semitendinoso e gracile (STG) utilizzando il sistema di fissazione femorale con cross pin. I pazienti sono stati valutati a 1,3,6,12 e 48 mesi dall'intervento clinicamente e secondo le scale funzionali IKDC e SF-36; sono state eseguite RMN per la valutazione del graft, Rx e TC ginocchio per la valutazione dei tunnel e i pazienti sono stati sottoposti a test funzionali per la valutazione della ripresa muscolare e della stabilità articolare.
Risultati: Sono riportati i dati di 55 pazienti. 2 pazienti hanno presentato rerottura del neo LCA a seguito di nuovo trauma distorsivo del ginocchio sottoposto a intervento. 49 pazienti riferiscono di aver ripreso la normale attività sportiva; 21 di questi hanno ripreso la propria attività di agonista. Lo studio ha mostrato un notevole miglioramento nei punteggi delle scale di valutazione da noi utilizzate ed un ripristino della stabilità articolare. Gli esami imaging hanno mostrato un buona integrazione del graft e dimensione del tunnel sovrapponibili alle dimensioni scelte per l'alloggiamento del graft durante l'intervento.
Discussione: La tecnica da noi utilizzata per la fissazione femorale del graft sembra essere una tecnica valida, minimamente invasiva e sicura per le strutture anatomiche e legata ad un basso tasso di complicanze. Tale tecnica permette, anche a distanza di tempo, una stabilità soddisfacente del graft e quindi dell'articolazione con miglioramento della qualità di vita e la ripresa delle attività della vita quotidiana e sportiva, anche agonistica.
Conclusioni: Dai risultati da noi ottenuti la tecnica di ricostruzione artroscopica utilizzando il sistema cross pin sembra essere una tecnica valida, legata ad un basso tasso di complicanze e di fallimenti permettendo di mantenere la stabilità articolare nel tempo.

VALUTAZIONE DEL SISTEMA TRUMATCH PERSONALIZED SOLUTIONS NELLA CHIRURGIA PROTESICA DI GINOCCHIO: STUDIO SPERIMENTALE PROSPETTICO RANDOMIZZATO CONTROLLATO

Davide Cucchi[1], Beatrice Zanini[1], Alessandra Menon[2], Stefano Pasqualotto[2], Carlo Eugenio Zaolino[3], Riccardo Compagnoni[2], Pietro Simone Randelli[4]

[1] Università del Piemonte orientale A. Avogadro, Dipartimento di Scienze della Salute, Novara, Italia; [2] Universitätsklinikum Bonn, Department of Orthopaedics and Trauma Surgery, Bonn, Germania; [3] I.R.C.C.S. Istituto Ortopedico Galeazzi, Milano, Italia; [4] A.S.S.T. Centro Specialistico Ortopedico Traumatologico Gaetano Pini-C.T.O. A.S.S.T. Centro Specialistico Ortopedico Traumatologico Gaetano Pini-C.T.O., U.O.C. 1a Divisione, Dipartimento di Scienze della Salute, Milano, Italia

Introduzione: L'obiettivo di questo studio è verificare se l'uso di strumentari paziente-specifici (PSI) migliora l'allineamento rotazionale della componente femorale nella protesi di ginocchio rispetto a un gruppo di controllo operato con tecnica chirurgica convenzionale. Obiettivi secondari sono confronto di perdite ematiche, tempi operatori e differenze di out-comes clinici.
Materiali e Metodi: 69 pazienti sono stati arruolati e randomizzati tra gruppo di studio e di controllo L'orientamento degli impianti è stato confrontato attraverso tomografia computerizzata 2 mesi dopo l'intervento. Tempi chirurgici, modificazioni rispetto al planning e complicanze sono stati annotati. Le perdite ematiche sono state stimate da esami pre- e post-operatori e dai drenaggi. Per valutare l'out-come clinico sono state confrontate le scale Oxford Knee Score e Visual Analogue Scale prima e due mesi dopo l'intervento.
Risultati: Non sono state rilevate differenze statisticamente significative tra i due gruppi di studio per quanto riguarda la rotazione della componente femorale (p = 0,85) e le altre variabili considerate.
Discussione: L'utilizzo di PSI non migliora il posizionamento rotazionale della componente femorale di una protesi di ginocchio né gli out-comes clinici e i tempi chirurgici
Conclusioni: I risultati ottenuti non hanno evidenziato differenze significative nei parametri considerati, suggerendo che il sistema TruMatch® non apporti alcun miglioramento per quanto riguarda la rotazione esterna della componente femorale, le perdite ematiche, il tempo chirurgico, e gli out-comes clinici.

Giornale Italiano di Ortopedia e Traumatologia
2018;44(Suppl. 1):S243-S252

Comunicazioni a tema - INFEZIONI

Sabato 10 Novembre 2018 dalle 09:00 alle 10:00

LEMBO DI GRANDE OMENTO: VALIDA OPZIONE DI TRATTAMENTO DELLE OSTEOMIELITI SU FRATTURE ESPOSTE ASSOCIATE A PERDITA DI SOSTANZA

Enrico Maria Mirko Bonura[1], Domenico Fenga[1], Francesco Centofanti[2], Michele Attilio Rosa[1], Arnaldo Filippini[3]

[1] Azienda Ospedaliera Policlinico Universitario "G. Martino", Ortopedia e Traumatologia, Messina, Italia; [2] Istituto Codivilla Putti di Cortina Spa, Cortina d'Ampezzo, Italia; [3] Chirurgia plastica e Ricostruttiva, Università degli Studi di Chieti, Pescara

Introduzione: Le infezioni e i ritardi di consolidazione sono i maggiori problemi riscontrati nel trattamento delle fratture esposte. I recenti sviluppi nella chirurgia ricostruttiva hanno eliminato molti problemi riguardanti la chiusura ritardata dei tessuti molli. Tuttavia, ci sono pensieri discordanti sulla tempistica di copertura della perdita di sostanza. Alcuni studi sostengono che la chiusura cutanea della perdita di sostanza deve essere eseguita in 2-7 giorni dopo il debridement. Le fratture esposte, a causa della loro gravità, sono associate a complicazioni che possono comportare una maggiore ospedalizzazione, molteplici interventi chirurgici e persino l'amputazione. Uno dei fattori più rilevanti che può portare a queste complicanze è l'esposizione e la contaminazione della frattura aperta con microrganismi ambientali. Nel corso degli anni sono state studiate diverse metodiche nel trattamento delle osteomieliti, ma nonostante gli sforzi l'unica procedura finora riconosciuta consiste nell'asportazione radicale con criterio oncologico dell'osso coinvolto. Il problema principale è come ridurre lo spazio morto fino alla chiusura della ferita. Scopo del nostro lavoro è descrivere una metodica per utilizzare il grande omento microvascolarizzato nel trattamento di questa patologia.
Materiali e Metodi: Dal 2010 al 2016 abbiamo trattato n 6 pazienti affetti da osteomielite cronica di cui 1 femore e 5 tibia. Di questi, 4 avevano subito traumi complessi per incidente stradale e 2 per traumi da schiacciamento. Solo in 3 Pazienti (50% dei casi) è stato possibile isolare il germe responsabile dell'infezione, Pseudomonas di tipo A. Tutti, dopo la pulizia chirurgica hanno eseguito un trapianto di grande omento microvascolarizzato prelevato in laparoscopia e in seguito innesto dermo-epidermico.
Risultati: Ad un follow-up medio di 18 mesi, 5 sono guariti, con arto fresco e asciutto, mentre in un solo caso è stato necessario ricorrere all'amputazione dell'arto.
Discussione: A oggi non esiste un metodo ideale di trattamento delle osteomieliti. L'obiettivo principale è quello di ottenere, dopo aver eliminato il tessuto necrotico, una buona vascolarizzazione. La metodica proposta consente di ricoprire vaste perdite di sostanza garantendo una buona vascolarizzazione in tessuti notevolmente danneggiati ed, allo stesso tempo, permettere all'antibiotico somministrato per via parenterale di arrivare nella zona sede di infezione.
Conclusioni: Riteniamo che il lembo microvascolarizzato di grande omento possa essere una valida alternativa nei casi di fratture esposte complicate da osteomielite associata o meno a perdita di sostanza e con vasculopatia determinata dall'infezione stessa.

FLUSSO LAMINARE UNIDIREZIONALE MOBILE: VALUTAZIONE FISICA E BIOLOGICA

Giuseppe Caff, Alfio Grimaldi, Valerio Gargano, Giovanni Restuccia

Azienda Ospedaliera di Rilievo Nazionale e di Alta Specializzazione Garibaldi, Presidio Ospedaliero Garibaldi-Centro, ortopedia e traumatologia, Catania, Italia

Introduzione: In Italia il tasso di nuove infezioni/anno è di 2,600 con una spesa da parte della sanità di 100,000,000 di Euro per la gestione di queste complicanze. Tra le misure pre-operatorie necessarie per prevenire le infezioni vi sono I sistemi di ventilazione e in particolare, le sale operatorie ideali per interventi "puliti" (secondo le direttive europee) sono le ISO 5, cioè sale servite da impianto a flusso unidirezionale misto. Ma, anche nelle sale operatorie più moderne, gli strumenti vengono preparati al di fuori del flusso laminare, perdendo la sterilità al momento stesso dell'apertura; lo stesso avviene sul campo operatorio, dove il flusso è ostacolato dalle scialitiche e dalle teste degli operatori. Il flusso laminare unidirezionale mobile raggiunge direttamente il sito chirurgico e gli strumenti garantendo la loro sterilità anche in interventi più lunghi. Abbiamo retrospettivamente eseguito una valutazione fisica e colturale del campo operatorio con e senza il flusso unidirezionale mobile TOUL.
Materiali e Metodi: Tra il novembre 2016 e il novembre 2017 sono stati eseguiti nelle nostre sale più di 700 interventi di ortopedia della durata superiore ad un'ora. In 400 casi è stato utilizzato il sistema TOUL, in 300 no. È stata eseguita una valutazione biologica tramite rilevazione della carica batterica su apposite piastre di sedimentazione (AGAR) posizionate fuori dalle zone di protezione; una valutazione fisica tramite un conta particelle tarato a 0,5 micron (ore 7, ore 8, ore 11, ore 15).
Risultati: nella totalità dei casi in cui era stato utilizzato il sistema TOUL, l'esame colturale era negativo; mentre, nel 100% dei casi in cui non era utilizzato il TOUL. L'esame colturale era positivo: stafilococco emolitico in più del 60% delle piastre, stafilococchi cutanei in circa il 30%. Notevole differenza è stata riscontrata anche nella conta delle particelle: nella sala con TOUL la carica batterica scendeva dal valore di 5.627 micron delle ore 7 a 331 micron delle 15; mentre nelle sale senza TOUL la carica saliva da 5.627 a 12.303.
Discussione: Il sistema TOUL si è dimostrato efficace nella riduzione del rischio di infezione precoce in sala operatoria (ab-

battimento conta particellare e conta in coltura) ma non nell'abbattimento dell'incidenza delle infezioni: i risultati di un anno di esperienza ci hanno però permesso di alleggerire i nostri protocolli antibiotici.
Conclusioni: Il flusso unidirezionale mobile ha tutti i presupposti per migliorare notevolmente la profilassi delle infezioni, è pertanto necessario continuare il suo utilizzo e la sua sperimentazione.

LA CHAMBER INDUCTION TECHNIQUE NELLA RICOSTRUZIONE O NELLA SOSTITUZIONE CON MEGAPROTESI DI DIFETTI OSSEI CRITICI

Giorgio Maria Calori, Massimiliano Colombo, Emilio Luigi Mazza, Stanislao Lado, Fabio Romanò, Alessandra Ines Maria Colombo, Simone Mazzola

A.S.S.T. Pini-C.T.O., CRP, Milano, Italia

Introduzione: La ricostruzione di ampi difetti ossei post traumatici (BD) degli arti è ancora una sfida terapeutica importante, sia per risultati anatomici che funzionali. Scopo di questo studio è di valutare l'efficacia di una tecnica chirurgica in due tempi per il trattamento di tali difetti basata sull'utilizzo di una membrana indotta (Chamber Induction Technique – CIT), autotrapianto spongioso e fissazione interna nei casi di medi complessità e nei difetti ossei più critici l'impianto di megaprotesi.
Materiali e Metodi: Abbiamo esaminato in modo retrospettivo 74 pazienti con difetti ossei trattati con CIT. Il nostro studio ha incluso 34 maschi e 40 femmine con una media di 43,55 anni. Segmenti ossei trattati: 11 radio, 9 ulne, 6 omeri, 22 tibie e 26 femori. La lunghezza media dei difetti ossei dopo lo sbrigliamento radicale era 5.15 cm (intervallo 2,6-15,5 cm). La tecnica chirurgica è stata caratterizzata nel primo tempo da un debridement radicale del tessuto pseudoartrosico e dal posizionamento di uno spaziatore di cemento bi-antibiotato. Nel secondo tempo chirurgico l'obiettivo era la ricostruzione o la sostituzione protesica degli segmento osseo interessato. La scelta tra le due soluzioni è stata basata sul Non Union Scoring System (NUSS). La ricostruzione è stata riservata ai pazienti con NUSS < 75 punti, al di sopra di tale valore l'indicazione di scelta era l'impianto di una megaprotesi. In 65/74 (87,8%) pazienti era presente uno stato settico.
Risultati: Il follow-up medio dopo il secondo tempo chirurgico è di 14,33 mesi (range 25-46 mesi). Nessun paziente è stato perso al follow-up. In tutti i pazienti durante la seconda procedura, è stata riscontrata la formazione di una membrana indotta. In 41/74 (55,4%) pazienti abbiamo eseguito una ricostruzione e in 37/41 (90,2%) è stata raggiunta la consoildazione; in 33/74 (44,6%) è stata eseguita una sostituzione con megaprotesi con buon recupero e soddisfazione del paziente. Nei 65 pazienti settici si è avuta recidiva della sepsi in 4/65 casi (6,1%).
Discussione: Il debridement radicale è il passo fondamentale per controllare l'infezione ossea. Quando abbiamo scelto di adottare la ricostruzione, la membrana indotta ha creato una Camera Biologica utile per il posizionamento e il contenimento delle biotecnologie e degli innesti utilizzati. Nel caso di protesi sostitutive, la membrana indotta ha la funzione di creare un involucro protettivo per la protesi impiantata.
Conclusioni: Il nostro studio ha suggerito che la CIT è un'opzione chirurgica valida nel trattamento di pseudoartrosi e difetti ossei critici in particolare in un condizioni settiche.

IL CEMENTO ANTIBIOTATO RIVESTE UN RUOLO SOVRASTIMATO NELLA PREVENZIONE DELLA FORMAZIONE DEL BIOFILM BATTERICO?

Giovanni Balato[1], Tiziana Ascione[2], Olimpio Galasso[3], Amedeo Guarino[4], Giorgio Gasparini[3], Massimo Mariconda[1]

1 Unità Operativa Complessa di Ortopedia e Traumatologia, 1Dipartimento di Sanità Pubblica, Università Federico II di Napoli, Napoli, Italia; [2] A.O.R.N. dei Colli, Dipartimento di Malattie Infettive, [3] Unità di Ortopedia e Traumatologia, Dipartimento di Scienze Mediche e Chirurgiche, Università Magna Graecia di Catanzaro; [4] Unità Operativa Complessa di Ortopedia e Traumatologia, Dipartimento di Sanità Pubblica, Università Federico II di Napoli

Introduzione: Il cemento osseo antibiotato è comunemente usato per la prevenzione e trattamento delle infezioni periprotesiche. La sua efficacia nell'inibire la formazione del biofilm batterico rimane controversa. Lo scopo del presente studio è quello di valutare quantitativamente la crescita del biofilm sulla superficie dei dischetti di cemento osseo contenenti diversi antibiotici, tra cui colistina e linezolid.
Materiali e Metodi: I ceppi di Staphylococcus aureus, Pseudomonas aeruginosa e Staphylococcus epidermidis utilizzati nello studio sono stati isolati da pazienti ospedalizzati e conservati a -80°C. Per valutare l'efficacia antibatterica nel tempo del cemento antibiotato abbiamo messo a punto un protocollo sperimentale con lettura al microscopio confocale a 48, 72 e 96 ore. La quantità di biofilm è stata misurata mediante microscopia laser confocale utilizzando una colorazione Live/Dea e un software dedicato che ci ha permesso di valutare la biomassa del biofilm e la percentuale di batteri vivi e morti che compongono il biofilm.
Risultati: I dischetti di cemento osseo contenente vancomicina da sola o in combinazione con gli aminoglicosidi (gentamicina/tobramicina) non sono risultati essere efficaci nell'inibire la formazione di biofilm di MRSA a 96 ore dopo l'inoculo batterico. A un intervallo di tempo comparabile, il cemento addizionato a linezolid risultava ancora attivo nei confronti del biofilm di MRSA. All'osservazione a 72 ore e a 96 ore, il biofilm di S. epidermidis era presente solo sui dischi di tobramicina e gentamicina. La colistina aggiunta al cemento osseo non risultava efficace nell'inibire l'adesione e la proliferazione di Pseudomonas aeruginosa già all'identificazione a 48 ore. Al contrario, gli aminoglicosidi hanno mostrato attività anti-biofilm in tutte le osservazioni.
Discussione: L'infezione correlata al biofilm batterico risulta par-

ticolarmente difficile da eradicare a causa della bassa suscettibilità agli agenti antimicrobici dei batteri incorporati. I meccanismi responsabili di questa maggiore resistenza includono la difficile penetrazione degli antibiotici e il tasso di crescita alterato dei batteri nel biofilm.
Conclusioni: Questi risultati mostrano che i cementi ossei contenenti diverse classi di antibiotici hanno mostrato diverse finestre di efficacia nei confronti di batteri gram positivi e gram negativi. Tale variabilità sembrerebbe essere legata alla tipologia di antibiotico e alla cinetica di eluizione.

ALLERGIA AI METALLI O INFEZIONE A BASSO GRADO? UNA REVISIONE CRITICA DELLA LETTERATURA

Giulio Battaglia[1], Nicola Logoluso[1], Susanna Susanna[1], Lorenzo Drago[2 3], Carlo Luca Romanò[1]

[1] I.R.C.C.S. Istituto Ortopedico Galeazzi, C.R.I.O., Milano, Italia; [2] Università degli Studi di Milano, Milano, Italia; [3] I.R.C.C.S. Istituto Ortopedico Galeazzi, Laboratorio analisi, Milano, Italia

Introduzione: Circa il 10% dei pazienti che ha ricevuto una artroprotesi lamenta dolore persistente. L'"allergia" ai metalli è stata considerata da diversi autori come una possibile causa di protesi dolorosa, ma con risultati controversi. L'infezione peri-protesica di basso grado è un'altra possibile fonte di dolore e fallimento di protesi articolari che possono essere difficili da diagnosticare se non correttamente ricercate. Scopo di questa revisione critica era valutare se l'attuale letteratura sull'ipersensibilità al metallo includesse un adeguato protocollo di diagnosi differenziale con infezione peri-protesica.
Materiali e Metodi: È stata eseguita una ricerca elettronica su articoli pubblicati dal 1975 al 2017 e disponibili attraverso CINAHL, PubMed, Ovid, Cochrane Reviews, Google Scholar. Sono state cercate le seguenti parole chiave: metallo, ipersensibilità, allergia, protesi articolare, dolore, anca, ginocchio, spalla. Sono state inclusi articoli che riportano una correlazione (positiva o no) tra l'ipersensibilità al metallo e il fallimento della protesi articolare. Inizialmente sono stati selezionati 50 articoli in full text in inglese, 18 dei quali sono stati infine inclusi per l'analisi. Per tutti i paper inclusi sono state valutate le seguenti variabili: numero di pazienti, numero di pazienti con ipersensibilità al metallo, rapporto tra dolore e fallimento dell'impianto, diagnosi differenziale con infezione (eseguita o meno), definizione di infezione peri-protesica, descrizione dell'iter diagnostico.
Risultati: Sono stati inclusi in questa recensione un totale di 2559 pazienti per un totale 2671 impianti. Si è riscontrata una positività ai test per l'allergia al metallo in 683 soggetti (26,5%) di cui 137 sono stati sottoposti a chirurgia di revisione dell' impianto con componenti anallergici e conseguente miglioramento dei sintomi.
Discussione: Non sono state riscontrate differenze significative in termini di esiti clinici e funzionali in pazienti con test allergico al metallo positivo o negativo. Nessun articolo in letteratura ha posto la diagnosi differenziale di allergia ai metalli con l'infezione. Solo un lavoro dei 18 analizzati (5%) ha dimostrato l'infezione come causa per 4 interventi chirurgici di revisione. Quattro studi (22%) hanno escluso pazienti con infezione, di cui solo tre hanno specificato la procedura per la diagnosi dell'infezione. Nessuno di questi studi ha definito le infezioni peri-protesiche
Conclusioni: Il nostro lavoro non valida l'allergia ai metalli come plausibile causa di fallimento degli impianti ortopedici. Inoltre, solo 5 articoli hanno menzionato l'infezione peri-protesica come diagnosi differenziale; nessuno studio ha riportato una definizione di infezione o la procedura diagnostica adottata per escludere una infezione peri-protesica di basso grado eventualmente sottostante.

NUOVA METODICA DI IDENTIFICAZIONE DELL'ALFA DEFENSINA NEL LIQUIDO SINOVIALE IN PAZIENTI CON INFEZIONE DI PROTESI D'ANCA E DI GINOCCHIO

Giovanni Balato[1], Fiamma Balboni[2], Riccardo Dallanese[3], Giuseppe Bartolini[4], Paola Pezzati[5], Massimo Quercioli[5], Andrea Baldini[6]

[1] Unità Operativa Complessa di Ortopedia e Traumatologia, Dipartimento di Sanità Pubblica, Università Federico II di Napoli, Napoli; [2] Laboratorio Analisi, Istituto Fiorentino Cura e Assistenza I.F.C.A., Firenze; [3] Laboratorio analisi, Istituto Buzzi, Laboratorio Analisi, Prato; [4] Laboratorio analisi, Istituto Buzzi, Laboratorio Analisi, Prato; [5] A.O.U. Careggi, Centro Regionale di Riferimento S.O.D. Sicurezza e Qualità, Firenze; [6] Istituto Fiorentino di Cura e Assistenza, I.F.C.A., Unità di Ortopedia, Firenze

Introduzione: La diagnosi di infezione protesica rappresenta ancora oggi una sfida per il chirurgo ortopedico. Il rilevamento nel liquido sinoviale dell'alfa-defensina riveste un ruolo cruciale nell'escludere una possibile complicanza settica. Questo studio prospettico è stato intrapreso per valutare l'accuratezza diagnostica della cromatografia liquida accoppiata alla spettrometria di massa (LC-MS) per rilevare l'alfa-defensina nel liquido sinoviale con l'obiettivo di evidenziare il suo ruolo nella diagnosi di PJI.
Materiali e Metodi: Sono stati inclusi tutti i pazienti sottoposti a revisione protesica di anca (PTA) e di ginocchio (PTG) da ottobre 2016 a luglio 2017. I criteri diagnostici proposti dalla MSIS sono stati utilizzati per classificare 12 infezioni protesiche (2 PTA e 10 PTG) e 61 (5 PTA e 56 PTG) fallimenti asettici. Successivamente è stata eseguita la valutazione dell'alfa defensina mediante spettrometria di massa (MALDI-TOF). Le prestazioni diagnostiche del test sono state valutate mediante analisi delle curve ROC. L'indice di Youden J è stato utilizzato per determinare il miglior valore di cut-off. Sensibilità, specificità, valore predittivo positivo e negativo sono stati calcolati usando tabelle di contingenza 2 × 2. L'area sotto la curva ROC (AUC) è stata calcolata per valutare l'accuratezza diagnostica del test. Lo studio è stato approvato dal Comitato Etico Regionale.
Risultati: La curva ROC ha mostrato che il valore di cutoff

della concentrazione di alfa-defensina risulta essere pari a 1,28 µg/L. L'AUC di alfa-defensina era 0,98 (95%; CI: 0,96-1,0). La sensibilità, la specificità, il valore predittivo positivo e il valore predittivo negativo erano del del 92% (95%; IC: 82,3-9696,5), 94% (IC 95%: 84,7-97,7), 73,3% (IC 95%: 61,6-82,6) e del 98,3% (95% CI: 91,2-99,9), rispettivamente. L'accuratezza diagnostica risultava superiore a quella accertata per gli altri test diagnostici (colture, conta delle cellule sinoviali, velocità di eritrosedimentazione e proteina C-reattiva).

Discussione: A causa della bassa sensibilità degli esami microbiologici, la diagnosi di infezione risulta in alcuni casi estremamente difficile. La necessità di identificare nuovi biomarcatori risulta cruciale per trattare adeguatamente pazienti con sospetta infezione.

Conclusioni: Il presente studio conferma l'adeguata capacità della spettrometria di massa nell'identificazione dell'alfa-defensin nel liquido sinoviale in pazienti con infezione periprotesica.

Giornale Italiano di Ortopedia e Traumatologia
2018;44(Suppl. 1):S247-S252

Comunicazioni a tema - ORTOPEDIA PEDIATRICA

Sabato 10 Novembre 2018 dalle 09:00 alle 10:00

OPZIONI TERAPEUTICHE NELLE FRATTURE DIAFISARIE DI OMERO IN ETÀ PEDIATRICA: RISULTATI DELL'INCHIODAMENTO ENDOMIDOLLARE CON TEN - HUB CAMPANIA SANTOBONO NAPOLI

Daniela Lamberti[1], Antonio Casaburi[2], Teresa Busiello[2], Marco Rizzo[2], Pierluigi di Giacomo[2], Nicola Buompane[2], Pasquale Guida[2]

[1] A.O. Santobono-Pausilipon, U.O.C. di Ortopedia e Traumatologia, Napoli, Italia; [2] Azienda Ospedaliera Universitaria Federico II, U.O.C. di Ortopedia e Traumatologia, Napoli, Italia

Introduzione: Le fratture della diafisi omerale rappresentano meno del 10% di tutte le fratture dell'omero in età pediatrica. La sede più comune è al di sotto dell'inserzione distale del deltoide. Il trattamento chirurgico è da riservare alle fratture con elevata scomposizione, a quelle esposte, ai casi con danno neurovascolare acuto e alle perdite di correzione dopo trattamento incruento. Possibili opzioni di trattamento cruento sono l'inchiodamento endomidollare elastico (ESIN), la fissazione esterna e l'osteosintesi con placca e viti. L'ESIN rappresenta oggi la tecnica di scelta per via della rapidità di intervento, della minore ospedalizzazione e del basso tasso di complicanze. L'obiettivo del nostro studio è stato valutare gli esiti ottenuti dal trattamento con ESIN in pazienti di età inferiore a 15 anni.
Materiali e Metodi: Sono stati valutati retrospettivamente 64 bambini trattati chirurgicamente dal 2015 al 2016 con tecnica ESIN. Età media all'intervento 10 anni. L'immobilizzazione post-intervento è durata in media 4 settimane. La rimozione dei chiodi è avvenuta a circa 6 mesi dall'inserimento. Tutti i pazienti sono stati seguiti clinicamente e radiograficamente a 15-30-60 giorni e poi all'occorrenza fino alla rimozione dei chiodi, per un follow-up medio di 12-14 mesi. La funzionalità è stata testata tramite il questionario Quick-DASH (short version of the disabilities of the arm, shoulder, hand out-come questionnarie).
Risultati: Tutte le fratture sono guarite in assenza di deformità residue oltre i gradi di tolleranza del rimodellamento osseo età correlato. In 2 casi è stata riscontrata al pre-operatorio una sofferenza periferica a carico del nervo radiale, che è stato pertanto esplorato chirurgicamente perché incarcerato nel focolaio di frattura. In 1 caso abbiamo riscontrato una neuroaprassia transitoria, non presente al pre-operatorio, risoltasi in circa 6 mesi. Tutti i pazienti hanno raggiunto la guarigione radiografica completa in media in 8 settimane.Tutti i pazienti hanno recuperato la piena funzionalità con un Quick-DASH score medio di 2,8.
Discussione: L'ESIN è una metodica che non presenta particolari complicanze, a eccezione dell'irritazione cutanea nella sede di inserimento e della possibile migrazione del chiodo stesso. È di scelta nelle fratture instabili, casi in cui il trattamento incruento non da sempre risultati soddisfacenti e che risulta spesso poco tollerato dai bambini e dalle famiglie. Tale metodica inoltre consente un buon controllo rotazionale dei frammenti ossei residuando in minime e tollerabili deformità sul piano frontale e sagittale.
Conclusioni: Lo studio mostra che nelle fratture diafisarie di omero la sintesi elastica endomidollare permette di ottenere soddisfacenti risultati clinici e funzionali, permettendo precoce mobilizzazione e ritorno alle normali attività di vita quotidiana dei piccoli pazienti.

FRATTURE DELL'OMERO PROSSIMALE IN ETÀ PEDIATRICA: RISULTATI DEL TRATTAMENTO CHIRURGICO

Maria Carmen Marongiu, Sara Cavalera, Debora Lana, Maria Teresa Donini, Claudio Rovesta, Fabio Catani

Azienda Ospedaliera Universitaria Policlinico di Modena, Dipartimento Patologie Apparato Locomotore, Clinica Ortopedia e Traumatologia, Modena, Italia

Introduzione: Le fratture di omero prossimale in età pediatrica interessano la metafisi, la fisi o entrambe le strutture. Distinguiamo fratture composte o minimamente scomposte (tipo I-II di Neer) e fratture scomposte (tipo III-IV di Neer). Dato l'elevato potenziale di rimodellamento, l'indicazione chirurgica è data nelle fratture scomposte in età maggiore di 10 anni. Scopo del lavoro è valutare i risultati del trattamento chirurgico delle fratture di tipo 3-4 valutando le possibili complicanze e criticità del trattamento.
Materiali e Metodi: Abbiamo valutato 50 casi di fratture di omero prossimale trattati chirurgicamente nella nostra clinica dal 1/1/2005 al 30/06/2017 in tutti i pazienti in età pediatrica (0-14 aa). Tutti i pazienti sono stati sottoposti a Rx, e a completamento diagnostico con TC nelle fratture più complesse. Le fratture sono state classificate secondo Neer sulla base della scomposizione, oltre alla classificazione secondo Salter-Harris per i distacchi epifisari. La riduzione è stata a cielo chiuso nella maggioranza dei casi e ha richiesto una sintesi con fili di k o chiodi TEN. È poi seguito un periodo di immobilizzazione di almeno 30 giorni con una ripresa progressiva del movimento controllato dall'ortopedico e dal fisioterapista. Il follow-up minimo è di 8 mesi. I risultati sono stati valutati con il "Constant Score" e il "Quick-Dash".
Risultati: I risultati sono stati eccellenti con recupero pressoché completo nella maggioranza dei casi. In nessun caso abbiamo osservato una riduzione dell'articolarità. Minima eterometria è stata riscontrata nei pazienti con danno alla fisi. Abbiamo osservato 2 casi di infezioni superficiali dei mezzi di sintesi. 1 caso di sofferenza di un nucleo di ossificazione della testa.
Discussione: Le fratture di omero prossimale in età pediatri-

ca sono un gruppo eterogeneo per eziologia, diagnosi e trattamento. Fondamentale è valutare il grado di scomposizione, il danno alle cartilagini di coniugazione e la capacità di rimodellamento in relazione all'età del paziente per scegliere il trattamento migliore.
Conclusioni: Attraverso il rimodellamento osseo, bambini fino a 10 anni possono correggere fino a 40-50° di varismo, antiversione e retroversione, dopo i 10 anni il rimodellamento non è sufficiente per correggere angolazioni superiori ai 20°.

TEMPORANEA EMIEPIFISIODESI DEL FEMORE PROSSIMALE MEDIALE PER LA PREVENZIONE DELLA LUSSAZIONE PROGRESSIVA DELL'ANCA NELLA PARALISI CEREBRALE INFANTILE

Nicola Marcello Portinaro[1], Artemisia Panou[1], Francesco Pelillo[2], Andrea Peccati[1]

[1] Istituto Clinico Humanitas, U.O. Ortopedia Pediatrica e Neuro Ortopedia, Rozzano, Italia; [2] Fondazione I.R.C.C.S. Policlinico San Matteo, Ortopedia e Traumatologia, Pavia, Italia

Introduzione: La lussazione progressiva dell'anca è una delle deformità più frequenti osservata nella paralisi cerebrale infantile. Scopo del nostro lavoro è di valutare i risultati della temporanea emiepifisiodei mediale del femore prossimale utilizzando una vite cannulata per controllare/prevenire l'eventuale migrazione progressiva del femore durante la crescita dei bambini affetti da paralisi cerebrale infantile.
Materiali e Metodi: 28 pazienti affetti da paralisi cerebrale infantile (56 anche) sono stati sottoposti a temporanea emiepifisiodesi mediale del femore prossimale bilaterale (range età: 4-11 anni). Le valutazioni cliniche e radigrafiche (indice acetabolare, percentuale di migrazione e angolo cervico diafisario) sono state eseguite prima dell'intervento chirurgico, e a 6, 12 e 60 mesi.
Risultati: Statisticamente significativo il miglioramento di tutte le misurazioni radiologiche. L'analisi di regressione multipla ha evidenziato che la percentuale di migrazione della testa femorale, il tempo trascorso dall'intervento chirurgico e l'età del paziente erano influenzati dalla diminuzione dei valori radiografici dell'angolo cervico diafisario. In 9 anche la vite non è riuscita a contenere la crescita della cartilagine di accrescimento. In tre di questi vista la conseguente lussazione della testa femorale la ricostruzione dell'anca è stata necessaria. In un caso la testa della vite si è rotta durante il tentativo di sostituzione, mentre nei restanti 4 casi una seconda vite è stata posizionata.
Discussione: La temporanea emiepfisiodesi mediale del femore prossimale potrebbe rappresentare un metodo di prevenzione per la progressiva lussazione dell'anca nei pazienti affetti da paralisi cerebrale infantile, evitando/ ritardano interventi di chirurgia maggiore.
Conclusioni: Questa tipo di trattamento potrebbe evitare o adirittura ritardare ad un età maggiore interventi di chirurgia maggiore a carico dell'anca.

IL PIEDE PRONATO VALGO INFLUENZA LA PERFORMANCE ATLETICA IN ETÀ PEDIATRICA? STUDIO OSSERVAZIONALE

Ilaria Morelli[1 2], Aurora Brugali[3], Fabio Verdoni[1], Domenico Curci[1]

[1] I.R.C.C.S. Istituto Ortopedico Galeazzi, U.O. di Ortopedia Pediatrica, Milano, Italia; [2] Università degli Studi di Milano, Scuola di Specializzazione in Ortopedia e Traumatologia, Milano, Italia; [3] Università degli Studi di Milano, Milano, Italia

Introduzione: L'influenza del PPV sulla performance atletica in età pediatrica è stata poco indagata. Scopo dello studio è determinare se la presenza di PPV possa inficiare l'attività sportiva nei bambini e negli adolescenti.
Materiali e Metodi: I partecipanti, reclutati da due scuole primarie e da un ambulatorio di ortopedia pediatrica, hanno compilato il questionario Oxford Ankle Foot (versione italiana per bambino/adolescente e per genitori). Per ogni partecipante, valutato il grado di PPV mediante Foot Posture Index (FPI), sono stati registrati gli sport praticati (tipo e numero di ore settimanali) ed eventuali limitazioni nella vita quotidiana. Gli sport sono stati suddivisi in 3 classi, in base alle diverse sollecitazioni sui piedi (classe 1: sport richiedenti corsa o salti es. calcio, basket, classe 2: sport praticati in carico, senza corsa o salti es. sci, pattinaggio, classe 3: sport in scarico es. nuoto). Sono stati esclusi dallo studio pazienti affetti da piede piatto rigido, malattie neuropsicomotorie o sistemiche.
Risultati: Sono stati inclusi 229 bambini e adolescenti (125 femmine e 104 maschi), di età media 9,2 ± 1,7 anni (5-14), peso medio 33 ± 8,4 kg (20-69) e altezza media 138 ± 11,5 cm (110-166). I partecipanti praticavano sport da 1 a 4 volte a settimana (media 2,5 ± 0,6), per un totale di 4 ± 1,7 ore (range 1-9) settimanali in media. 132 partecipanti praticavano sport di classe 1, 72 di classe 2 e 25 di classe 3. 123 erano affetti da PPV bilaterale, 33 da PPV monolaterale. 83 partecipanti hanno riportato lievi limitazioni funzionali nella vita quotidiana: la maggior parte era affetta da almeno un PPV (test di Fisher, $p < 0,00001$). Il questionario Oxford, sia nella versione per bambino ($p < 0,0001$) che per genitore ($p = 0,01$), ha rilevato medie più basse tra i pazienti con PPV. Non è stata però riscontrata alcuna differenza nella classe di sport praticato (test di Fisher), né tra le medie di ore settimanali dedicate allo sport (test T per campioni indipendenti) tra i partecipanti con e senza PPV.
Discussione: Nonostante i pazienti con PPV riferiscano limitazioni funzionali nella vita quotidiana e score mediamente più bassi dei partecipanti sani, non sembrano prediligere diversi tipi di sport o dedicare un tempo minore all'attività sportiva. Studi futuri potranno confermare questa tesi analizzando campioni più ampi e diversificando i pazienti per singolo sport.
Conclusioni: Il PPV non influisce sulla performance atletica in età pediatrica.

RICOSTRUZIONE CON MEGAPROTESI CONVENZIONALI IN ETÀ PEDIATRICA, DOPO RESEZIONE ONCOLOGICA DELL'ARTO INFERIORE: RISULTATI E CONTRADDITTORIO

Giovanni Beltrami[1], Anna Rosa Rizzo[1], Filippo Frenos[2], Guido Scoccianti[2], Francesca Totti[2], Francesco Muratori[2], Rodolfo Capanna[3], Domenico Andrea Campanacc[i2]

[1] A.O.U.C. Firenze, Ortopedia Oncologica Pediatrica, Firenze, Italia; [2] A.O.U.C., Firenze, Ortopedia Oncologica e Ricostruttiva, firenze, Italia; [3] A.O.U.P., Pisa, Clinica ortopedica, Pisa, Italia

Introduzione: Dopo resezione ossea oncologica, la ricostruzione con megaprotesi è una tecnica diffusa ed efficace nell'adulto, mentre, in età pediatrica, il suo impiego è ancora dibattuto. L'obiettivo del nostro studio è di rivalutare la nostra esperienza nell'utilizzo di megaprotesi convenzionali in età pediatrica, per cercare di capirne conferme o criticità.
Materiali e Metodi: Dal database completo di 485 protesi oncologiche megaC (Waldemar Link, Germania), abbiamo condotto uno studio retrospettivo sui pazienti di età inferiore a 18 anni operati negli ultimi 15 anni. Si tratta di 52 pazienti, con un'età media di 15 anni (18 casi: 11-14 anni; 34 casi: 15-18 anni). La diagnosi era di osteosarcoma in tutti i casi tranne uno; la megaprotesi è stata utilizzata come primo impianto in 48 casi, come procedura di salvataggio in seguito a fallimento di trapianto massivo in 4 casi. Le sedi anatomiche erano: 4 casi di femore prossimale, 37 di femore distale, 6 di tibia prossimale, 3 di femore totale, 2 di ginocchio extra-articolare.
Risultati: Ad un follow-up medio di 72 mesi (1-184), 12/52 (23%) dei pazienti ha sviluppato complicanze maggiori: 3 infezioni profonde, 5 fallimenti, 4 deiscenze di ferita e complicanze relative ai tessuti molli. Undici casi sono stati sottoposti a chirurgia di revisione con un nuovo impianto protesico, un caso ha subito un'amputazione. Diciotto pazienti hanno avuto recidiva di malattia (in 2 casi recidiva locale, in 16 casi metastasi a distanza), mentre dopo la chiusura delle fisi una dismetria degli arti inferiori si è verificata in 14 pazienti su 46 (a un FU maggiore di 2 anni).
Discussione: I pazienti in accrescimento hanno: le fisi ancora aperte, il tessuto osseo plastico ed elastico, e le aspettative funzionali a lungo termine diverse rispetto agli adulti. Questi aspetti vanno considerati e sommati al tasso di complicanze e di re-interventi riportati.
Conclusioni: La ricostruzione con megaprotesi in età evolutiva è solo teoricamente una soluzione "definitiva" perché nel computo generale vanno considerate anche le possibili complicanze e gli eventuali re-interventi.

CISTI ANEURISMATICHE: QUALI FATTORI RESPONSABILI DI GUARIGIONE PARZIALE E RECIDIVA DOPO TRATTAMENTO?

Giovanni Beltrami[1], Anna Rosa Rizzo[1], Francesca Totti[2], Francesco Lazzarini[1], Filippo Frenos[2], Guido Scoccianti[2], Rodolfo Capanna[3], Domenico Andrea Campanacci[2]

[1] Ortopedia Oncologica Pediatrica, A.O.U.C., Firenze, Firenze, Italia; [2] A.O.U.C., Firenze, Ortopedia Oncologica e Ricostruttiva, Firenze, Italia; [3] Clinica Ortopedica, A.O.U.P., Pisa, Italia

Introduzione: L'obiettivo di questo lavoro è di valutare, sulla base della nostra esperienza, i fattori di rischio (locali e generali) responsabili della parziale guarigione o della recidiva di cisti aneurismatica in seguito a un primo trattamento.
Materiali e Metodi: È stato analizzato il gruppo di pazienti in età pediatrica (0-18 anni) da noi trattati dal 2005 al 2017 con diagnosi (pre- o intra-operatoria) di cisti aneurismatica delle estremità e dei cingoli. Trattasi di 110 pazienti con un'età media di 12.3 anni (intervallo 2-18), 65 maschi e 45 femmine. L'arto superiore e la scapola erano coinvolti in 36 casi, l'arto inferiore e il bacino in 74 casi. In 4 pazienti è stato eseguito curettage semplice (associato o meno ad adiuvanti locali - alta velocità, fenolo, alcool); in 79 pazienti sono stati eseguiti curettage e borraggio con osso omologo di banca (sotto forma di chips ossei di cortico-spongiosa o come perone liofilizzato), associato o meno a DBM o midollo osseo concentrato autologo. Sono stati inoltre eseguiti 14 trattamenti percutanei (infiltrazioni con CCS e midollo osseo concentrato autologo, cicli di infiltrazione con atossisclerol), 4 Embolizzazioni, 9 Curopsy.
Risultati: Il FU medio è stato di 31 mesi (intervallo: 2-100) Al FU medio abbiamo osservato nel 62% una guarigione completa, nel 13% una guarigione parziale, e nel 25% una persistenza di malattia oppure recidiva. Siamo andati ad analizzare il gruppo dei paziente che hanno sviluppato recidiva locale, per cercare di stabilire quali fossero le "classi di rischio di RL" dei nostri pazienti, al fine di perfezionare e personalizzare il trattamento.
Discussione: Tra i fattori di rischio di recidiva locale, quelli più significativi sono risultati essere: l'età del paziente, la vicinanza con la fisi, la fase "aggressiva" di malattia.
Conclusioni: I risultati dimostrano l'importanza di comprendere quali siano i fattori locali e generali responsabili della persistenza o della recidiva della malattia, al fine di selezionare in maniera ottimale il tipo di trattamento.

Giornale Italiano di Ortopedia e Traumatologia
2018;44(Suppl. 1):S250-S252

Comunicazioni a tema - TUMORI

Sabato 10 Novembre 2018 dalle 09:00 alle 10:00

VALORI PATOLOGICI DI PROTEINA C REATTIVA E LA PRESENZA DI METASTASI SCHELETRICHE MULTIPLE RAPPRESENTANO FATTORI PROGNOSTICI NEGATIVI PER LA SOPRAVVIVENZA DI PAZIENTI AFFETTI DA METASTASI SCHELETRICHE TRATTATI CHIRURGICAMENTE PER IMPENDING FRACTURE O FRATTURA PATOLOGICA

Costantino Errani[1], Lorenzo Ferra[1], Piergiuseppe Tanzi[1], Andrea Piccioli[2], Nicola Baldini[1], Davide Maria Donati[1]

[1] Istituto Ortopedico Rizzoli, Bologna, Italia; [2] Istituto Superiore di Sanità, Roma, Italia

Introduzione: A oggi i dati relativi che riguardano l'incidenza e la cura dei pazienti affetti da metastasi scheletriche sono scarsamente riportati. Lo scopo del nostro lavoro è stato quello di analizzare i fattori prognostici, la sopravvivenza e le complicazioni dei pazienti operati per metastasi scheletriche (impending fracture o frattura patologica) nelle ossa lunghe per comprendere se la scelta di una chirurgia maggiore (protesi) o minore (osteosintesi con chiodo o placca e viti) possa essere indicata in relazione all'aspettativa di vita dei pazienti.
Materiali e Metodi: Il presente studio ha analizzato prospetticamente 131 pazienti affetti da metastasi scheletriche, trattati chirurgicamente per la presenza di impending fracture o frattura patologica nelle ossa lunghe tra il gennaio 2015 e il giugno 2017. Sono state valutate la tipologia di chirurgia effettuata (minore o maggiore) e le complicazioni legate alla chirurgia. Sono stati analizzati la sopravvivenza dei pazienti e i fattori prognostici a essa associati: status funzionale (misurato con lo score di Karnofsky), dati di laboratorio, istotipo tumorale, presenza e numero di metastasi scheletriche, presenza e numero di metastasi viscerali. Sono state eseguite analisi statistiche per la sopravvivenza usando l'analisi univariata di Kaplan-Meier e la multivariata di Cox.
Risultati: All'analisi multivariata, la presenza di metastasi scheletriche multiple (p = 0,0089) e la proteina C reattiva (PCR) patologica (p = 0,0032) sono risultati fattori prognostici negativi per la sopravvivenza. Le complicazioni totali sono state il 15,2%, di cui la maggior parte si è verificata nella chirurgia maggiore (85%). Il 25,3% dei pazienti operati con chirurgia maggiore è andato incontro a complicazioni, mediamente entro 1 anno dall'operazione. I pazienti operati con chirurgia minore si sono complicati nel 4,68% dei casi.
Discussione: Il presente studio ha evidenziato come valori patologici di PCR e la presenza di metastasi scheletriche multiple rappresentino un fattore prognostico negativo per la sopravvivenza dei pazienti affetti da metastasi scheletriche trattati chirurgicamente per impending fracture o frattura patologica.
Conclusioni: Nei pazienti affetti da metastasi scheletriche associati ad una cattiva prognosi potrebbe essere giustificata una chirurgia minore, a fronte di un minor rischio di complicazioni post-operatorie.

FALLIMENTI DEGLI IMPIANTI UTILIZZATI NEL TRATTAMENTO DELLE METASTASI DEL FEMORE

Roberto Casadei, Gabriel Drago, Stefano Pasini, Davide Maria Donati

Istituto Ortopedico Rizzoli, III Clinica Ortopedica, Bologna, Italia

Introduzione: Scopo dello studio è quello di analizzare i fallimenti degli impianti usati nel trattamento delle lesioni metastatiche a livello del femore.
Materiali e Metodi: Sono stati presi in considerazione 384 pazienti trattati nel periodo compreso fra gennaio 2000 e giugno 2017. 54% dei pazienti era di sesso femminile con età media di 60,8 anni. Sono stati considerati:osteosintesi con placca e cemento, osteosintesi con chiodo e resezione e protesi. La durata degli impianti è stata valutata con curve di sopravvivenza. È stato usato il test del Chi quadro come test di verifica statistica nell'analisi della incidenza di complicanze nei diversi gruppi.
Risultati: Le complicazioni sono state 73 (19%). 117 pazienti sono stati trattati con sintesi con chiodo, 240 con protesi e 27 con placca e cemento. I fallimenti sono stati rispettivamente 16 (14%); 38 (16%); 19 (70%). Nella sintesi con chiodo i minori fallimenti sono stati rilevati alla diafisi (5%), mentre nella sintesi con placca al femore distale (37%).Da sottolineare che la sintesi con placca ha avuto scarso successo sia al femore prossimale(92%) sia alla diafisi (71%).Per le protesi i fallimenti maggiori sono stati al femore distale (37%). I diversi trattamenti considerati hanno una sopravvivenza media di 5,5 anni: le protesi sono l'opzione più durevole, con una sopravvivenza media di quasi 6,5 anni, i chiodi che resistono poco più di 5 anni, le placche che vanno incontro a fallimento in poco meno di 1,5 anno. La sopravvivenza a 1, 3 e 5 anni per i chiodi è del 81, 56 e 45%, per le protesi 83, 74 e 64%, per le pacche 29, 23 e 0%.Le cause principali dei fallimenti sono state le infezioni (19-5%), la progressione locale di malattia (25-6%) e i fallimenti meccanici (29-7%).
Discussione: Il fallimento nell'inchiodamento endomidollare 14% è risultato superiore a quanto riscontrato in letteratura: 1,8-9,3% (Sarahrudi, Nilsson, Weiss, Steensma, Tanaka). Harvey e Alvi riportano invece risultati peggiori: rispettivamente 26-35%. Anche nelle protesi l'incidenza di fallimento è risultata più elevata: 16% rispetto all'8-8,6% (Harvey, Sarahrudi). L'osteosintesi con placca è risultato essere il trattamento con andamento peggiore: 70% di fallimenti rispetto a 6-42% (Steensma, Sarahrudi, Nilsson, Weiss). Tali differenze sono spiegabili con l' elevato numero di pazienti giunto alla nostra attenzione con impianto eseguito altrove e gravato da fallimento.
Conclusioni: Eccezione fatta per le lesioni a livello diafisario, dove l'inchiodamento endomidollare rimane l'opzione di scelta, la ricostruzione protesica risulta la prima opzione in tutti i pazien-

ti con diagnosi di metastasi ossea e buona aspettativa di vita. La ricostruzione con protesi è risultata essere quella più valida, garantendo una buona funzionalità e dimostrando una maggior longevità rispetto alle altre tipologie di impianto.

LO STRESS SHIELDING NEGLI STELI FEMORALI DELLE MEGAPROTESI NEI BAMBINI OPERATI PER SARCOMA: UN'INDICAZIONE PER LA REVISIONE?

Marco Colangeli[1], Eric Staals[1], Ismail Tawfeek[2], Marco Manfrini[1], Davide Donati[1]

[1] Istituto Ortopedico Rizzoli, Oncologia Muscolo-Scheletrica, Bologna, Italia; [2] Menofia Faculty of Medicine, Orthopaedic Department, Menofia, Egypt

Introduzione: I sarcomi ossei localizzati al femore distale richiedono spesso ricostruzioni con impianti protesici. Nei bambini questi impianti possono portare a importanti riassorbimenti ossei attorno allo stelo femorale o a fenomeni di stress-shielding. L'obiettivo di questo studio è quello di determinare l'impatto dello stress shielding nei bambini portatori di megaprotesi al femore distale.
Materiali e Metodi: Abbiamo eseguito uno studio retrospettivo su tutti gli impianti protesici di femore distale usati in bambini di età inferiore ai 13 anni nel periodo compreso tra il 2000 e il 2015 e con un follow-up minimo di 1 anno. 46 bambini andarono incontro ad una ricostruzione di femore distale. Differenti tipi di impianto (24 protesi allungabili vs 22 non allungabili) e di fissazione (20 steli non cementati, 20 cementati con tecnica "classica" e 6 con cementazione line-to-line) furono usati. I processi di rimodellamento dell'osso sono stati tutti valutati su esami radiografici standard eseguiti nelle 2 proiezioni nel corso del follow-up. Abbiamo eseguito inoltre una valutazione completa delle cartelle cliniche per valutare le complicazioni.
Risultati: L'età media dei pazienti fu di 9,4 anni (range 5-12) con un follow-up medio di 66 mesi (range 16-163). In circa la metà dei casi di evidenziò un quadro di riassorbimento osseo sulle radiografie. Un totale di 15 steli femorali furono rimossi e in 3 casi la causa fu un'infezione peri-protesica. In 5 casi lo stelo femorale non risultava mobilizzato ma venne comunque cambiato a causa di una revisione completa dell'impianto resasi necessaria nel corso del follow-up. In 4 casi ci fu invece una mobilizzazione asettica dello stelo dovuta ad un riassorbimento osseo secondaria alla reazione conseguente al "particle debris". In 3 casi infine ci fu una mobilizzazione asettica dello stelo con migrazione craniale in assenza di segni di stress-shielding, ma probabilmente dovuto all'insufficiente fissazione con cemento.
Discussione: La nostra esperienza indica come benché lo stress-shielding sia un fenomeno di frequente riscontro nei bambini portatori di megaprotesi di femore distale, questo non sembra essere la causa della mobilizzazione asettica dello stelo che invece è molto più facilmente una conseguenza di fenomeni di "particle debris" o di insufficiente cementazione.
Conclusioni: Lo stress-shielding frequentemente riscontrato in bambini con megaprotesi di femore distale non dovrebbe essere considerato come una causa di revisione di un impianto protesico.

LE FRATTURE PATOLOGICHE SECONDARIE A TUMORE A CELLULE GIGANTI DELLE ESTREMITÀ: CURETTAGE O RESEZIONE NELL'ERA DEL DENOSUMAB?

Piergiuseppe Tanzi[1], Giulio Leone[2], Laura Campanacci[3], Massimiliano De Paolis[3], Costantino Errani[3], Davide Donati[3]

[1] Istituto Ortopedico Rizzoli, 3 clinica, Bologna, Italia; [2] San Gerardo Hospital, Monza, Italy; Department of Orthopaedic Surgery, Monza, Italia; [3] Istituto Ortopedico Rizzoli, Bologna, Italia

Introduzione: Il curettage rappresenta il trattamento del tumore a cellule giganti anche in presenza di fratture patologiche, ma in letteratura non esiste una indicazione chirurgica nei pazienti affetti da frattura patologica secondaria a tumore a cellule giganti in trattamento con denosumab. Abbiamo quindi valutato il tasso di sopravvivenza libera da recidiva di pazienti con tumore a cellule giganti associato a frattura patologica, determinando l'influenza del denosumab e delle fratture patologiche sul rischio di recidiva.
Materiali e Metodi: 408 pazienti sono stati trattati dal 1990 al 2013: 247 con curettage e 161 con resezione. 39 pazienti presentavano fratture patologiche. Tra questi, 30 pazienti (25 curettage, 5 resezione) trattati anche con denosumab. La durata minima complesiva del follow-up è stata di 24 mesi.
Risultati: Analisi univariate e multivariate hanno mostrato che la frattura patologica non aveva un'associazione significativa con la sopravvivenza libera da recidiva, senza differenze significative nel tasso di recidiva locale nei pazienti affetti da frattura patologica trattati con denosumab rispetto ai pazienti affetti da frattura patologica non trattati con denosumab.
Discussione: La letteratura non riporta studi che abbiano analizzato pazienti affetti da frattura patologica secondaria a tumore a cellule giganti trattati con denosumab.
Conclusioni: Il nostro studio mostra come la presenza di una frattura patologica secondaria a tumore a cellule giganti non dovrebbe precludere la decisione di eseguire il curettage anche nell'era del denosumab poichè i risultati funzionali sono eccellenti e i tassi di recidiva sono paragonabili a quelli dei pazienti con tumore a cellule giganti in assenza frattura patologica.

SARCOMA DI EWING DEL BACINO: RISULTATI ONCOLOGICI DOPO TRATTAMENTO MULTIDISCIPLINARE

Francesca Totti[1], Alessandra Botti[1], Francesco Muratori[1], Guido Scoccianti[1], Filippo Frenos[1], Salvatore Sepe[1], Giovanni Beltrami[2], Rodolfo Capanna[3], Domenico Andrea Campanacci[1]

[1] Centro Traumatologico Ortopedico, A.O.U. Careggi, Ortopedia Oncologica e Ricostruttiva, Firenze, Italia; [2] Centro Traumatologico Ortopedico, A.O.U. Careggi, Ortopedia Pediatrica Oncologica, Firenze, Italia; [3] A.O.U. Pisana, Cisanello, Pisa, Ortopedia, Pisa, Italia

Introduzione: Lo scopo del nostro studio è stato quello di valutare retrospettivamente una serie consecutiva di 21 pazienti affetti da sarcoma di Ewing al bacino con l'obiettivo di valuta-

re controllo locale, sistemico e la correlazione con il trattamento multidisciplinare.

Materiali e Metodi: Tra il 2000 e il 2016, 21 pazienti affetti da sarcoma di Ewing localizzato al bacino sono stati trattati nel nostro istituto (età media 19, range 9-43; M/F: 12/9). Tre pazienti hanno ricevuto radioterapia senza intervento chirurgico e 18 pazienti sono stati sottoposti a resezione di bacino (7 senza radioterapia, 7 con rioterapia pre-operatoria, 4 con radioterapia postoperatoria). I margini sono stati ampi in 16 e marginali in 2 casi. In 5 casi non è stata eseguita alcuna ricostruzione mentre in 12 casi la ricostruzione è avvenuta con innesti massivi + protesi, in un caso è stata eseguita un'artrodesi ischiofemorale dopo resezione.

Risultati: Il follow-up medio è stato di 36 mesi (range 3-156). Sette pazienti (33%) sono liberi da malattia all'ultimo follow-up. Undici pazienti (53%) sono deceduti per progressione di malattia dopo una media di 15,7 mesi (range 3-32). Tre pazienti (14%) non hanno presentato alcuna evidenza di malattia dopo il trattamento delle metastasi polmonari. Le complicanze postoperatorie osservate sono state: 2 lussazioni della protesi di anca, una infezione superficiale e 5 infezioni profonde (6/18, 33%). Due pazienti (5%) hanno avuto una recidiva locale e il 57% dei pazienti ha sviluppato metastasi. La sopravvivenza globale è stata del 44,4% a 5 anni.

Discussione: Il trattamento multidisciplinare del Sarcoma di Ewing include la chemioterapia seguita della chirurgica e/o radioterapia. Il trattamento delle localizzazioni pelviche è ancora dibattuto, riguardo la scelta tra chirurgia, radioterapia e il timing in caso di associazione.

Conclusioni: Nonostante il trattamento multidisciplinare avanzato, il sarcoma di Ewing localizzato al bacino rimane una sfida nell'oncologia ortopedica con alto rischio di progressione sistemica e bassa sopravvivenza globale. Le ricostruzioni di bacino e la RT peri-operatoria aumentano il rischio di complicanze postoperatorie.

Giornale Italiano di Ortopedia e Traumatologia
2018;44(Suppl. 1):S253-S448

Comunicazioni libere - PROTESICA 3

Venerdì 9 Novembre 2018 dalle 10:00 alle 11:00

RISULTATI CLINICI E RADIOGRAFICI NEL TRATTAMENTO DELLE FRATTURE PERIPROTESICHE DI ANCA TIPO B1 E B2 SECONDO LA CLASSIFICAZIONE DI VANCOUVER

Nicola Capuano[1], Angelo Del Buono[1], Alberto Fontanarosa[2]

[1] San Giovanni di Dio e Ruggi d'Aragona, U.O.C. di Ortopedia e Traumatologia, Salerno, Italia; [2] Presidio Ospedaliero Valle d'Itria, U.O.C. di Ortopedia e Traumatologia, Martina Franca, Italia

Introduzione: Il trattamento delle fratture periprotesiche di anca è controverso. L'evidenza scientifica circa il recupero clinico e funzionale dei pazienti, in particolare il ritorno alle attività quotidiane (Activities of Daily Living o ADL) è alquanto scarsa. Scopo di questo studio è l'analisi dei risultati clinici e radiografici in pazienti con fratture di tipo B1 (stelo stabile) sec Vancouver trattati con riduzione e osteosintesi e pazienti con frattura tipo B2 (stelo instabile) sottoposti a protesi di revisione e osteosintesi.
Materiali e Metodi: Si tratta di uno studio retrospettivo. Sono stati arruolati 60 pazienti con fratture periprotesiche tipo B1 trattati mediante osteosintesi con placca a stabilità angolare e 70 pazienti con frattura B2 sottoposti a intervento di revisione protesica mediante uso di stelo femorale di revisione e osteosintesi eventuale con placca e viti. I pazienti sono stati valutati ad un follow-up post-operatorio minimo di 6 mesi in termini di recupero delle ADL, recupero della vita sociale e punteggio di mobilità di Parker. I risultati all'ultimo follow-up sono stati confrontati con gli scores prima della frattura. Le complicanze post-operatorie sono state valutate. La consolidazione ossea e la perdita di riduzione sono state esaminate radiograficamente.
Risultati: 130 pazienti (90 F e 40 M) sono stati arruolati (60 fratture tipo B1e 70 fratture tipo B2). Il follow-up medio era 15,5 mesi. Per l'89,5% e il 60% dei pazienti, rispettivamente, l'ADL e il punteggio di mobilità di Parker all'ultimo follow-up sono risultati essere uguali a quello prima della frattura. 5 pazienti non avevano raggiunto la consolidazione ossea a 6 mesi di follow-up. Nessuna infezione è stata osservata. Nello studio abbiamo osservato un recupero della deambulazione più rapido nelle fratture di tipo B2, non differenze significative per quanto riguarda la consolidazione ossea o la comparsa di complicanze ulteriori.
Discussione: L'osteosintesi con placca e viti e la revisione protesica, rispettivamente per il trattamento delle fratture B1 e B2 sec. Vancouver, mirano al raggiungimento della consolidazione ossea e al recupero funzionale dei pazienti. I nostri risultati suggeriscono che i trattamenti proposti forniscono una stabilità tale da consentire il buon recupero delle ADL.
Conclusioni: Nonostante la complessità chirurgica delle fratture periprotesiche, riteniamo che i risultati clinici e radiologici ottenuti in questo studio siano soddisfacenti.

PROTESI ASTRAGALICA CUSTOM-MADE DA STAMPA 3D ABBINATA A PROTESI TOTALE DI CAVIGLIA: CASE REPORT

Bruno Magnan, Stefano Negri, Roberto Valentini, Elena Manuela Samaila

Azienda Ospedaliera Universitaria Integrata di Verona, Dipartimento di Scienze Chirurgiche Odontostomatologiche e Materno-infantili, Verona, Italia

Introduzione: La sostituzione protesica totale della caviglia è considerata controindicata in presenza di necrosi avascolare (AVN) dell'astragalo, in genere post-traumatica. La protesi totale del corpo dell'astragalo è stata proposta per ripristinare l'articolazione della caviglia nei giovani pazienti attivi con AVN massiva o perdita traumatica dell'astragalo. Pochissimi studi hanno riportato impianti astragalici di questo, mostrando tuttavia il limite dell'usura a breve termine delle superfici articolari tibiali e calcaneari. La fissazione dell'impianto al calcagno e l'accoppiamento con una protesi di tibio-tarsica può ovviare a questa complicanza.
Materiali e Metodi: Caso clinico: in un paziente maschio di 29 aa affetto da AVN post-traumatica dell'astragalo è stata progettata una protesi di astragalo in titanio poroso ottenuto da stampa 3D fissata al calcagno e abbinata ad una protesi di caviglia. Un impianto di questo tipo, realizzato con tecnologia "tradizionale" CAD-CAM era già stato effettuato in due casi (in soggetti attivi con perdita traumatica dell'astragalo) che ora presentano una sopravvivenza al follow-up di 13 e 15 anni. In questo caso Il primo passo è stato quello di acquisire immagini TC ad alta risoluzione dell'astragalo sano controlaterale, che è stato "specchiato" per ottenere il corretto volume dell'astragalo fratturato. L'impianto è stato poi realizzato con stampante 3D ad addizione laser. Il dispositivo di titanio è stato assemblato con la componente astragalica in Cr-Co della protesi tibiotarsica per poi essere accoppiato all'inserto polietilene e alla componente protesica tibiale BOX. La protesi astragalica è stata fissata al calcagno con 2 viti previste in fase di progettazione.
Risultati: Ad un follow-up di un anno il paziente deambula con dolore solo occasionale e con una articolarità complessiva di 45°.
Conclusioni: I 15 anni di sopravvivenza con buona funzione delle 2 protesi totali astragaliche accoppiate ad una TAR, prodotte con una procedura tipo CAD-CAM, incoraggia a considerare questo impianto su misura derivato da stampa 3D come una nuova soluzione alternativa nei casi di AVN massiva e nella perdita traumatica di astragalo in pazienti attivi.

VALUTAZIONE DELL'IMPINGEMENT PROTESICO ED ESCURSIONE ARTICOLARE NELL'ARTROPROTESI TOTALE D'ANCA CON GAIT ANALYSIS E VIDEO-FLUOROSCOPIA TRIDIMENSIONALE: UN TRIAL RANDOMIZZATO CONTROLLATO

Giada Lullini[1], Claudio Belvedere[1], Silvia Tamarri[1], Lisa Berti[1], Andrea Ensini[2], Matteo Cadossi[3], Alberto Leardini[1]

[1] Istituto Ortopedico Rizzoli, laboratorio analisi del movimento, Bologna, Italia; [2] Policlinico, clinica ortopedica, Modena, Italia; [3] Igea medical, carpi (MOdena), Italia

Introduzione: Gli obiettivi principali dell'Artroprotesi Totale d'Anca (ATA) sono la riduzione del dolore e il ripristino della normale escursione articolare. Una limitata escursione, imputabile a fattori come il disegno protesico e il rapporto testa-collo, è spesso causa di disabilità. Questi fattori sono stati studiati in-vitro ma il ruolo dei tessuti molli e la reale capacità del paziente con ATA di eseguire movimenti estremi all'anca è ancora ignota. L'obiettivo di questo studio è di valutare tramite gait analysis e video-fluoroscopia 3D se l'escursione articolare è limitata dal contatto o dai tessuti molli, e come tale limitazione sia correlata con il rapporto testa-collo.
Materiali e Metodi: Sono stati inclusi 45 pazienti canditati ad ATA e randomizzati in tre gruppi relativi ad altrettanti diametri delle teste protesiche, cioè 28, 36 e 40 mm (il primo associato al cotile protesico Pinnacle, ed gli altri due al Delta Motion). I pazienti sono stati valutati clinicamente tramite le scale HHS, UCLA, Oxford e WOMAC nel pre-operatorio e ad un follow-up di 12 mesi. A 12 mesi è stata eseguita anche la gait analysis con protocollo IORgait durante le attività normali della vita quotidiana e in movimenti d'anca più vicino possibile all'escursione articolare estrema e video-fluoroscopia 3D.
Risultati: Al controllo, i pazienti hanno riportato buoni punteggi clinici e un buon recupero del cammino. Negli esercizi a escursione estrema, all'anca protesizzata la flessione massima raggiunta tra tutti i pazienti è stata di 97°, 92°, 84°, 68°, 54°, 94°, 106°, 23°, 101°, rispettivamente nell'accovacciamento, seduta incrociata, alzata da sedia, salita e discesa della scala, affondo in avanti, salita di gradone (iperflessione), affondo all'indietro (iperestensione) e accovacciamento profondo. L'adduzione massima è stata raggiunta nell'affondo all'indietro (23°), e la massima rotazione esterna nell'accovacciamento (49°). Le distanze protesiche minime ottenute con l'analisi fluoroscopia sono state di 24, 29, 12, 14, 15, 10 mm rispettivamente nell'accovacciamento, seduta incrociata, affondo in avanti, gradone, affondo all'indietro e accovacciamento profondo.
Discussione: Al controllo, i pazienti sono stati in grado di compiere ampie rotazioni all'anca nei tre piani anatomici. Nonostante la grande escursione raggiunta la distanze tra le due componenti protesiche si è mostrata sufficiente a escludere il contatto.
Conclusioni: una ulteriore analisi sarà utile per confermare la correlazione tra queste distanze e il diametro delle teste e con gli altri parametri d'impianto quali l'antiversione/retroversione e l'inclinazione della coppa acetabolare.

LA ROTTURA DEL TENDINE ROTULEO NELLA PROTESI TOTALE DI GINOCCHIO: RICOSTRUZIONE CON LEGAMENTO SINTETICO LARS

Enrico Bonicoli[1], Nicola Piolanti[1], Antonella Vigorito[2], Michele Giuntoli[1], Paolo Domenico Parchi[1], Michelangelo Scaglione[1]

[1] A.O.U.P., Azienda Ospedaliera Università Pisana - Cisanello, Ortopedia e Traumatologia I, Pisa, Italia; [2] I.R.C.C.S. Ospedale San Raffaele, Milano, Italia

Introduzione: La rottura del tendine rotuleo nelle protesi di ginocchio (PTG) è un complicanza rara. Esistono diverse strategie di trattamento: sutura diretta, cambre, ancorette, autograft o allograft. Nonostante vi siano costi elevati, scarsa disponibilità e possibili di reazioni immuni, l'allograft del tendine di Achille o dell'intero apparato estensore sono considerati il gold standard. L'uso di legamenti sintetici è in aumento con risultati incoraggianti. L'obiettivo di questo studio è valutare l'out-come a breve-medio termine di 7 casi trattati con legamento sintetico LARS®.
Materiali e Metodi: Sono state incluse le rotture complete isolate intratendinee del rotuleo o avulsioni dello stesso dalla tuberosità tibiale con tendine di scarsa qualità. Il protocollo riabilitativo è stato il medesimo. Per la valutazione clinica sono stati impiegati il Knee Society Score, l'extensor lag e la capacità di deambulazione. Sono state effettuate Rx in 2 proiezioni per valutare l'altezza rotulea e gli indici di mobilizzazione protesica. Lo spessore del rotuleo è stato valutato dal medesimo operatore con ecografo ESAOTE® con sonda da 12 Mhz.
Risultati: Nella casistica analizzata, l'incidenza di lesioni del rotuleo dopo PTG è stata dell'1,96%. Al follow-up finale (FU) sono stati trattati 5 pazienti con età media di 66,7 anni. L'intervallo medio tra lesione e riparazione è stato 4 mesi con FU medio di 23,2 mesi.Il Knee Score e il Function Score medi sono stati 63,3/100 e 35/100, rispettivamente. In 4 ginocchia su 6, la rotula è stata stabilizzata nella sua posizione fisiologica, 2 casi di rotula alta. In nessun caso sono stati individuati segni di mobilizzazione protesica. L'ecografia ha riscontrato un aumento medio dello spessore del 127,12%. Un solo caso di fallimento.
Discussione: I legamenti sintetici presentano numerosi vantaggi e il loro utilizzo per la riparazione del rotuleo dopo PTG è in aumento. Questa casistica è una delle più ampie riportate in letterature e i risultati sono in linea con altri studi. Gli allograft hanno mostrato un progressivo allungamento nel tempo con conseguente deterioramento della funzione estensoria e peggioramento dei risultati a medio e lungo termine. Questo processo non dovrebbe aver luogo con gli augment sintetici.
Conclusioni: Nonostante le limitazioni di questo studio, i risultati riportati con l'utilizzo di LARS® sono incoraggianti.

ANALISI BIOMECCANICA DEL RANGE OF MOTION DOPO PROTESI DI CAVIGLIA E ARTRODESI DELLA SOTTOASTRAGALICA

Cristian Indino[1], Luigi Manzi[1], Miriam Grassi[2], Paolo Caravaggi[3], Alberto Leardini[3], Federico Usuelli[1]

[1] I.R.C.C.S. Istituto Ortopedico Galeazzi, C.A.S.C.O. Piede e Caviglia, Milano, Italia; [2] A.S.S.T. FBF SACCO Ospedale Polo Universitario Luigi Sacco, U.O. Ortopedia e Traumatologia, Milano, Italia; [3] Istituto Ortopedico Rizzoli, Bologna, Italia

Introduzione: Obiettivo dello studio è stato valutare con un'analisi del passo gli effetti di due design protesici sulla articolarità della tibiotarsica sfruttando l'esclusione della sottoastragalica determinata dalla sua fusione eseguita simultaneamente all'intervento di sostituzione protesica.
Materiali e Metodi: Il follow-up minimo è stato di 12 mesi. 16 pazienti sono stati sottoposti ad artrodesi sottoastragalica e protesi di caviglia (PTC) con accesso laterale e impianto fixed bearing (Zimmer Trabecular Metal Total Ankle), 7 pazienti sono stati sottoposti ad analogo intervento con impianto mobile bearing mediante accesso anteriore (Hintegra). Tutti sono stati sottoposti ad analisi del passo con sistema di motion capture a sei telecamere per misurare la postura statica e la cinematica segmentaria del piede.
Risultati: In media, il gruppo sottoposto ad artrodesi della sottoastragalica e PTC con accesso laterale camminava a una velocità maggiore e con una lunghezza del passo più lunga rispetto al gruppo sottoposto al medesimo intervento con accesso anteriore. Tuttavia, i parametri spazio-temporali in entrambi i gruppi erano generalmente inferiori ai valori di controllo. Nessuna differenza significativa è stata rilevata tra i due gruppi in termini di range of motion (ROM) in qualsiasi articolazione del piede, con l'eccezione del movimento nel piano frontale del mesopiede rispetto al calcagno (articolazione mediotarsica) che era più ampio nel gruppo approccio anteriore.
Discussione: L'analisi del passo di pazienti sottoposti a protesi di caviglia e artrodesi della sottoastragalica consente di valutare con precisione il range of motion dell'articolazione tibiotarsica. In soggetti sani o sottoposti a PTC isolata ciò non è possibile perché esso è influenzato dall'articolarità della sottoastragalica. Escludendo l'articolazione sottoastragalica è possibile analizzare le conseguenze di diversi design protesici e approcci chirurgici sulla cinematica della tibiotarsica.
Conclusioni: Pazienti con PTC attraverso un accesso laterale sembrano camminare ad una velocità maggiore e con una lunghezza del passo più lunga rispetto ai pazienti sottoposti a protesi di caviglia attraverso l'approccio anteriore; il ROM della mediotarsica era più ampio nel gruppo approccio anteriore e questo potrebbe significare che PTC mobile bearing con accesso anteriore potrebbero portare ad un sovraccarico.

CONFRONTO TRA TECNICA NAVIGATA E TECNICA CONVENZIONALE PER L'ESECUZIONE DEL TAGLIO DISTALE DI FEMORE NELL'ARTROPROTESI PRIMARIA DI GINOCCHIO

Alice Bondi[1], Marco Nitri[1], Sergio Cialdella[2], Mario Fuiano[2], Alvise Saracco[3], Mirco Lo Presti[2], Salvatore Calderone[1], Giovanni Pignatti[1]

[1] Istituto Ortopedico Rizzoli Sicilia, Bagheria, Italia; [2] Istituto Ortopedico Rizzoli, Bologna, Italia; [3] Azienda Ospedaliera Universitaria Policlinico Paolo Giaccone, Palermo, n. 5, Italia

Introduzione: Lo scopo dello studio è quello di confrontare la tecnica navigata con sensori inerziali (Sistema Perseus) e la tecnica convenzionale con guida endomidollare. nell'esecuzione del taglio distale del femore nell'artroprotesi di ginocchio primaria.
Materiali e Metodi: Tra gennaio 2017 e settembre 2017, 42 pazienti in programma per una protesi totale di ginocchio sono stati assegnati in modo casuale al gruppo tecnica navigata o al gruppo tecnica convenzionale. Sono state eseguite per la valutazione dell'allineamento femorale radiografie pre-operatorie, post-operatorie e al follow-up per la valutazione dell'allineamento femorale; inoltre sono stati eseguiti emogas seriati e terapia infusionale standardizzata intra e post-operatoria per la valutazione della perdita ematica. Complicanze intraoperatorie, post-operatorie e al follow-up sono state registrate.
Risultati: Alla valutazione radiografica non è stata riscontrata una differenza statisticamente significativa nell'accuratezza del taglio distale a causa del campione ristretto. I pazienti del gruppo tecnica navigata hanno riportato una minor riduzione dell'Hb alle rilevazioni post-operatorie e minori complicanze post-operatorie.
Discussione: La non invasività del canale midollare offerta dalla tecnica navigata permette un minor sanguinamento e potrebbe comportare minori complicanze con un recupero del paziente più veloce, non a discapito della accuratezza.
Conclusioni: L'uso del navigatore con sensori inerziali per l'esecuzione del taglio distale del femore nell'artroprotesi di ginocchio determina una minor perdita ematica, minori complicanze post-operatorie con una uguale accuratezza, ed è da preferirsi nei pazienti più anziani con problemi emodinamici.

VALUTAZIONE PRE-OPERATORIA CON RMN COME ESAME PREDITTIVO DI RISULTATI POST-OPERATORI NON SODDISFACENTI IN PAZIENTI OPERATI DI ARTROPROTESI D'ANCA

Antonio Vadala, Raffaele Iorio, Carmelo D'arrigo, Pierluigi Serlorenzi, Lorenzo Proietti, Edoardo Gaj, Davide Desideri, Andrea Ferretti

Ospedale S. Andrea, Roma, Italia

Introduzione: Lo scopo dello studio è di verificare una correlazione lineare tra il livello pre-operatorio della degenerazione adiposa del muscolo medio e piccolo gluteo tramite RMN e l'esito clinico post-operatorio, sia in termini di dolore residuo che di zoppia persistenti.
Materiali e Metodi: Tutti i pazienti sono stati valutati pre-opera-

toriamente con esame clinico (punteggio di Oxford Hip Score, WOMAC, Harris e HOOS) e radiografico (Rx e RMN). La degenerazione adiposa dei muscoli grande (MXG), medio (MDG) e piccolo (MNG) gluteo sono stati classificati secondo il sistema di Goutallier e il sistema Quartile. Criteri di inclusione: posizionamento soddisfacente della protesi alla radiografia post-operatoria. La significatività è stata impostata con una $p > 0,05$.

Risultati: Le scale di valutazione hanno mostrato risultati complessivamente migliori al follow-up in tutti i casi: HHS aumentato da 34,6 a 88,1, WOMAC da 33,12 a 87,7, scala di Oxford da 15,89 a 44,5 e HOOS da 28,54 a 85,4. Nessuna differenza statisticamente significativa è stata osservata in nessuno dei tre muscoli analizzati sia per quanto riguarda le classificazioni di Goutallier (MNG: 1,18 vs 1,27; MDG: 1,18 vs 1; MXG: 2 vs 1,9; $p < 0,05$) sia per quanto riguarda la classificazione del Quartile (MNG: 1,18 vs 1,27; MDG: 1,09 vs 0,9; MXG: 1,81 vs 1,81; $p < 0,05$). I muscoli MNG e MDG hanno mostrato valori simili suggerendo che tendono ad agire in modo simile in termini di degenerazione adiposa; al contrario il muscolo MXG ha mostrato in tutti i casi risultati peggiori rispetto al MDG (2 vs 1,18 per Goutallier e 1,81 vs 1,09 per Quartile sul lato interessato; p: 0,02) e rispetto al MNG (2 vs 1,18 per Goutallier e 1,81 vs 1,18 per Quartile; p: 0,02).

Discussione: La degenerazione adiposa e la tendinosi pre-operatoria dei muscoli glutei dell'anca sono fattori predittivi fondamentali per un corretto out-come clinico. Lo studio RM, insieme allo studio ecografico, sembra essere uno strumento di valutazione pre-operatoria utile per comprendere eventuali potenziali complicanze post-operatorie, in termini di persistenza di zoppia post-operatoria o deficit muscolare. In tale studio cerchiamo di capire se lo stato pre-operatorio degli extrarotatori dell'anca possa inficiare negativamente un intervento apparentemente ben riuscito.

Conclusioni: Questi risultati sembrano supportare l'idea che il MXG sia il primo muscolo gluteo a soffrire di degenerazione adiposa in pazienti affetti da artrosi dell'anca. La zoppia persistente è più frequente nei pazienti con maggiore infiltrazione adiposa pre-operatorio nel MDG (coefficiente di Pearson: 0,6). In conclusione, l'infiltrazione adiposa pre-operatoria dei muscoli medio e piccolo gluteo sembra essere un fattore predisponente per risultati non soddisfacenti in seguito a intervento di artroprotesi d'anca.

Giornale Italiano di Ortopedia e Traumatologia
2018;44(Suppl. 1):S257-S448

Comunicazioni libere - POLSO E MANO 1

Venerdì 9 Novembre 2018 dalle 11:00 alle 12:00

IL TRATTAMENTO CHIRURGICO DELLE FRATTURE INSTABILI DELLE FALANGI DELLA MANO: DUE METODICHE A CONFRONTO

Pierluigi Cosentino, Luca Gurrieri, Giulio Bruno, Vito Pavone, Giuseppe Sessa

Azienda ospedaliero universitaria Policlinico Vittorio Emanuele, Clinica Ortopedica e Traumatologica, Catania, Italia

Introduzione: Il trattamento chirurgico delle fratture delle falangi della mano mira ad una sintesi quanto più anatomica possibile, limitando il danno dei tessuti molli e favorendo un recupero funzionale precoce. La stabilizzazione percutanea con fili di k può portare a una sintesi instabile con tempi di immobilizzazione prolungati; la stabilizzazione con viti permette una stabilità relativa con minimo danno tissutale; la sintesi con placche e viti garantisce una stabilità assoluta, permettendo una mobilizzazione precoce. Scopo del nostro studio è stato valutare i risultati clinici e funzionali, mettendo a confronto la sintesi con placca e viti rispetto alle viti in compressione, nel trattamento delle fratture instabili delle falangi.
Materiali e Metodi: Tra il gennaio 2013 e il dicembre 2016 sono stati trattati 25 pazienti, 21 maschi e 4 femmine, con età media 30,4 anni. La falange prossimale era coinvolta in 16 casi, la falange intermedia in 9. 16 pazienti sono stati trattati con placca e viti, 9 pazienti con viti. Il follow-up medio è stato di 19,3 ± 4,2 mesi. I pazienti sono stati richiamati a 1, 6 e 12 mesi per valutare il grado di mobilizzazione articolare, il grado di disabilità residua con la Quick-DASH scale e la forza di presa.
Risultati: Non sono state evidenziate scomposizione secondarie delle fratture o mobilizzazione dei mezzi di sintesi impiantati, danni vascolo-nervosi e rotture dell'apparato estensore, non abbiamo avuto casi di infezione. In 3 casi trattati con placca e viti si è osservata una rigidità del raggio interessato. Al Q-DASH score a 12 mesi il punteggio medio è stato 9 nei pazienti trattati con viti, 22,5 in quelli con placca e viti. Questi ultimi hanno mostrato un grado medio di movimento articolare di 210,5°, mentre quelli trattati con viti un valore medio di 225,1°. Non si è evidenziata una differenza in termini di recupero della forza tra i due gruppi.
Discussione: La sintesi con placca e viti, sebbene dia una stabilizzazione rigida, con tempi di immobilizzazione ridotti, comporta spesso un danno tissutale non indifferente. In letteratura studi mostrano come la sintesi con placca e viti porti a una maggiore rigidità articolare e un maggior rischio di deiscenza della ferita chirurgica, se paragonata alla sintesi con viti.
Conclusioni: Nel nostro studio si evidenzia come i pazienti trattati con placca e viti mostrino un recupero funzionale minore in termini di articolarità e mobilità delle interfalangee rispetto ai pazienti trattati con viti. Non si evidenziano sostanziali differenze nel recupero della forza di presa a distanza.

VALUTAZIONE CINEMATICA ED ELETTROMIOGRAFICA DI SUPERFICIE IN PAZIENTI SOTTOPOSTI A INTERVENTO DI OSTEOSINTESI PER FRATTURA DI RADIO DISTALE

Benedetta Zucchi, Ciro Villani, Massimiliano Mangone, Andrea Bernetti, Rocco Cannata, Luisa Petriello, Franecesco Agostini

Sapienza Università di Roma, Dipartimento di Scienze Anatomiche, Istologiche, Medico-Legali e dell'Apparato Locomotore, Roma, Italia

Introduzione: Il trattamento chirurgico con placca volare (PV) è una valida opzione per le fratture di radio distale. In letteratura, il dibattito del vantaggio a lungo termine di questa tecnica rispetto al trattamento percutaneo con fili di Kirschner (FK) risulta ancora aperto. L'obiettivo dello studio è valutare l'out-come clinico di pazienti sottoposti a PV e FK, utilizzando un sensore inerziale per valutare la cinematica articolare del polso ed un sistema di elettromiografia (EMG) di superficie per rilevare dati relativi alla fatica muscolare e di validare un protocollo clinico che preveda l'utilizzo di questa nuova tecnologia nella routine clinica.
Materiali e Metodi: Abbiamo valutato 15 pazienti (10M,13F, età media 51 anni) sottoposti a FK e 15 pazienti (17 M,12 F, età media 52 anni) sottoposti a PV. Criteri d'inclusione: maturità scheletrica, frattura radio distale chiusa e isolata, assenza di deficit vascolo-nervosi e cognitivi al trauma, follow-up > 12 mesi. È stata analizzata la forza di prensione con Dinamometro di Jamar. È stato utilizzato un sensore inerziale solidale al dorso della mano, dotato di accelerometro, giroscopio e magnetometro per la valutazione dei movimenti nei tre piani dello spazio. Si sono eseguite contrazioni isometriche e registrata l'attivazione EMG di superficie dei muscoli coinvolti attraverso sonde wireless per stimare l'insorgere della fatica.
Risultati: Non sono state riscontrate differenze statisticamente significative nel ROM valutato nei 3 piani dello spazio, $p = 0,08$. Non è stata rilevata una differenza statisticamente significativa nei valori della forza di grip tra il gruppo PV(68%,25-93%)e FK (51%,17-81%) $p = 0,3$. La presenza di fatica è stata riscontrata in un numero di pazienti del gruppo PV (75%) maggiore rispetto al gruppo FK (65%), la differenza è risultata statisticamente significativa secondo il Fisher's exact test $p < 0,05$.
Discussione: L'analisi dei risultati preliminari evidenzia che il protocollo clinico proposto non ha rilevato differenza biomeccaniche differenti nei due gruppi. Il ripristino delle caratteristiche cinematiche in entrambi i gruppi è probabilmente legato al lungo periodo intercorso nella valutazione del follow-up. L'uso del protocollo proposto e la scelta di follow-up più ravvicinati avrebbe potuto evidenziare differenze riconducibili al diverso atto chirurgico.
Conclusioni: I risultati sono in linea con la letteratura nel confermare l'assenza di differenze tra i due gruppi di pazienti sottoposti

ai due tipi di interventi chirurgici. L'utilizzo del sensore inerziale e dell'EMG si è dimostrato efficace nella valutazione del follow-up dei pazienti sottoposti alle due tecniche chirurgiche.

RISULTATI PRELIMINARI NELL'UTILIZZO DELLA PROTESI TOTALE DI POLSO TIPO INTEGRA NEL TRATTAMENTO DELLA PANARTROSI RADIO-CARPICA

Andrea Zoccolan[1], Carlo Rossello[1], Ombretta Spingardi[2], Marcello Bertolotti[2], Igor Rossello[1]

[1] Centro Regionale di Chirurgia della Mano, Savona, Italia; [2] Centro Regionale di Chirurgia della Mano, Savona,

Introduzione: La patologia degenerativa traumatica e reumatica del polso è di frequente riscontro presso centri di riferimento in chirurgia della mano. Spesso nei casi di grave compromissione articolare, nei quali le più diverse tecniche di salvataggio risulterebbero inefficaci e le richieste funzionali del paziente fossero compatibili con l'esigenza di una residua mobilità radio-carpica, la soluzione protesica appare essere la più opportuna.
Materiali e Metodi: Presso il Centro Regionale di Chirurgia della Mano di Savona da giugno 2014 a dicembre 2017 sono state impiantate 11 protesi totali di polso tipo Integra. L'età media dei pazienti risultava essere di 53,7 anni, 6 pazienti maschi e 5 femmine. Di essi 2 paziente erano affetti da Artrite Reumatoide e i restanti 7 manifestavano uno stato di grave artropatia a genesi post-traumatica e lavorativa.
Risultati: I pazienti sono stati sottoposti a trattamento chirurgico e controllati radiograficamente a 30-60 e 90 gg, l'impianto protesico è risultato in tutti i casi stabile, senza per il momenti segni di mobilizzazione o di riassorbimento osseo periprotesico. Tutti i pazienti sono stati sottoposti dal trentesimo giorno post-operatorio a intensa rieducazione motoria con il ripristino di un ROM accettabile, mediamente 40° di flessione e 40° di estensione senza dolore. Il recupero della forza di presa misurato con Jamar è risultato essere pari a circa il 70% della forza controlaterale.
Discussione: I nostri dati confermano l'importanza dell'impianto protesico totale di polso nelle gravi patologie degenerative, in accordo con i dati della più recente letteratura.
Conclusioni: Tale trattamento, a fronte di una relativamente lunga curva di apprendimento, consente di ottenere ottimi risultati funzionali e una importante riduzione della sintomatologia dolorosa del paziente.

LE INSTABILITÀ CARPALI DA LESIONE DEL LEGAMENTO SCAFOLUNATO

Iakov Molayem, Virginia M. Formica, Elena Taglieri, Alessia Pagnotta

Ospedale Israelitico, Roma, Italia

Introduzione: Il carpo è un'articolazione complessa caratterizzata dalla perfetta interazione tra ossa e tessuti molli. La dissociazione scafolunata (SLD) è probabilmente la più frequente delle instabilità carpali. In numerosi casi essa non viene diagnosticata o è misconosciuta in quanto associata ad altre lesioni o paucisintomatica. Con il termine scapholunate advanced collapse (SLAC) vengono indicati quei fenomeni artrosico-degenerativi che possono arrivare a interessare l'intero carpo quando la SLD non viene diagnosticata precocemente e trattata correttamente. Esistono sei stadi della SLD.
Materiali e Metodi: Nel periodo compreso tra il 2005 e il 2018 abbiamo trattato 66 pazienti con lesione del legamento scafolunato; di questi 15 presentavano una lesione al I stadio e sono stati trattati mediante artroscopia; 10 presentavano una lesione al II stadio e sono stati sottoposti a riparazione; 3 presentavano una lesione al III o IV stadio e sono stati candidati a intervento di Stanley; 38 presentavano una lesione al V o VI stadio e sono stati sottoposti a intervento di salvataggio.
Risultati: I pazienti sono stati sottoposti a seriati controlli clinici e strumentali e i risultati sono stati valutati nell'ambito del singolo stadio di appartenenza.
Discussione: La SLD può presentarsi isolata o associata ad altre lesioni ossee e/o legamentose che rendono ulteriormente difficoltosa una corretta diagnosi. La scelta del trattamento viene effettuata in relazione al grado di lesione legamentosa, del suo potenziale di guarigione, dello stato degli stabilizzatori secondari, della riducibilità e della presenza di lesioni cartilaginee. I risultati possono essere poco prevedibili e non sempre soddisfacenti.
Conclusioni: La SLD può comportare severe conseguenze dal punto di vista funzionale a origine artrosico-degenerativa (SLAC). La scelta del trattamento, strettamente correlata allo stadio della patologia, risulta di fondamentale importanza per un risultato soddisfacente a lungo termine.

TRATTAMENTO DELLE FRATTURE ASSOCIATE DEL RADIO E DELL'ULNA: DOPPIA PLACCA O FISSATORE ESTERNO?

Jane Christiane Messina[1], Federico Palumbo[2], Jacopo Flore[2], Virgilio Pedrini[2], Ugo Dacatra[2], Simona Odella[2], Paola Del Bò[2], Ferruccio Torretta[2], Pierluigi Tos[2]

[1] Istituto Ortopedico Gaetano Pini, Unità Operativa di Chirurgia della Mano e Microchirurgia ricostruttiva, Milano, Italia; [2] Istituto Ortopedico Gaetano Pini, UO Chirurgia della Mano e Microchirurgia Ricostrutiva, Milano, Italia

Introduzione: Le fratture dell'ulna distale possono essere associate alle fratture del radio distale nei gravi trauma del polso. L'osteosintesi del radio distale viene solitamente effettuata con osteosintesi interna del radio (placca e viti) mentre l'osteosintesi dell'ulna può essere effettuata sia con placca e viti oppure con con fissatore esterno. Lo scopo di questo studio è stato di valutare i risultati clinici dei pazienti operati e descrivere i vantaggi e svantaggi delle due tecniche.
Materiali e Metodi: Su 1298 pazienti operati di osteosintesi del radio distale, 45 pazienti affetti da frattura associata dell'ulna distale, di cui 37 trattati chirurgicamente. L'età media dei pazienti era di 65 anni (range 26-89), di cui 39 femmine e 6 maschi. I pazienti sono stati rivalutati retrospettivamente utilizzan-

do il Mayo wrist score, DASH score e PRWE score. Le fratture del radio sono state classificate mediante la classificazione AO mentre le fratture dell'ulna mediante la classificazione di Biyani. L'osteosintesi dell'ulna è stata effettuata con placca e viti in 16 pazienti (gruppo I) (Synthes, Mikai, Acumed, Martin). In 21 casi l'osteosintesi dell'ulna distale è stata effettuata mediante fili di K e fissazione esterna (Fissatore di Joshi) (gruppo II). Sono stati rivisti 23 pazienti con un follow-up medio di 7,3 anni (range 1,5-11 anni)

Risultati: I pazienti del gruppo I hanno ottenuto eccellenti risultati con il Mayo score, la FKT è stata iniziata a 30 gg con un rapido recupero del ROM, completo e assenza di dolore. In 2 pazienti è stata registrata una modica riduzione della forza prensile (del 15% circa). Il DASH medio è stato di 5,3 (0-10,8) e il PRWE medio di 10 (0-38). La durata media dell'intervento 95 min (90-115). Nel gruppo II, sono stati ottenuti risultati eccellenti in 10 casi e buoni in 1 caso con il Mayo score. Il DASH medio era di 9 (5-18), il PRWE medio di 13,5 (2-19). La riabilitazione è stata iniziata a 50-60 giorni dall'intervento. La durata media dell'intervento è stata di 70 min (65-80), significativamente più breve rispetto all'osteosintesi interna ($p < 0,01$). In un caso del gruppo I si è avuta una pseudoartrosi dell'ulna distale trattata con protesi del caput ulnae, in una altro caso si è avuta la mobilizzazione precoce di un filo di K e rimozione.

Discussione: Il trattamento moderno delle fratture associate del radio e dell'ulna consiste nell'osteosintesi di entrambe in modo da iniziare la riabilitazione precoce. La mobilizzazione è più rapida con l'osteosintesi interna (30 gg), mentre l'osteosintesi dell'ulna con fissazione esterna necessita di tempi più lunghi di immobilizzazione (50 gg), tuttavia l'osteosintesi con fissazione esterna necessita di tempi operatori significativamente più brevi.

Conclusioni: Da questo studio emergono ottimi e buoni risultati con le due tecniche, tuttavia in alcuni casi vi possono essere indicazioni lievemente diverse.

LA CAPSULODESI DORSALE NEL TRATTAMENTO DELLA DISSOCIAZIONE SCAFO-LUNATA, NOSTRA ESPERIENZA

Andrea Zoccolan, Ombretta Spingardi, Carlo Rossello, Serena Savaia, Antonio Brando, Igor Rossello

Centro Regionale di Chirurgia della Mano, Savona, Italia

Introduzione: La dissociazione scafo-lunata è un evento traumatico di grande importanza per il polso, spesso misconosciuto o diagnosticato in ritardo rappresenta un'insidia per il paziente e per il chirurgo della mano che ne affronta il trattamento. Assai spesso alla nostra attenzione giungono pazienti che lamentano un algia ingravescente al polso con una progressiva manifestazione di riduzione della funzionalità in un quadro clinico strumentale di dissociazione scafo-lunata con ampliamento dello spazio articolare e sublussazione in DISI del semilunare inizialmente non riconosciuti.

Materiali e Metodi: Tra il gennaio del 2012 e il dicembre del 2017 presso il Centro Regionale di Chirurgia della Mano di Savona sono 37 pazienti (25 uomini e 12 donne) sono stati sottoposti a trattamento di stabilizzazione della dissociazione S-L con capsulodesi dorsale. Tutti sono stati sottoposti a artroscopia diagnostica nelle settimane prima del trattamento chirurgico. Tutti i pazienti avevano subito un trauma efficace in un periodo precedente al trattamento chirurgico variabile tra i 4 e gli 8 mesi. In tutti i pazienti al trattamento di capsulodesi dorsale si è associata una stabilizzazione temporanea intercarpica con fili di K. Percutanei. Tutti pazienti hanno mantenuto un tutore di immobilizzazione per 6 settimane e sono stati sottoposti a intenso programma fisioterapico nelle settimane successive. I pazienti sono stati valutati clinicamente e con Rx ai 30,60 e 90 giorni post-operatori.

Risultati: Tutti i pazienti hanno manifestato una riduzione della sintomatologia dolorosa dopo il trattamento chirurgico, il quadro radiografico ai 30, 60 e 90 giorni ha evidenziato un ripristino stabile e accettabile delle dimensioni dello spazio S-L e della posizione del semilunare nel 94% dei pazienti. Si e evidenziato infine un ripristino accettabile del ROM del polso con una estensione media pari al 90% e una flessione mediamente pari all'80% del polso contro laterale.

Discussione: In accordo con la letteratura i pazienti da noi trattati sono andati incontro ad un soddisfacente recupero del ROM e della forza di presa del polso trattato rispetto al controlaterale sano, con una importante riduzione del dolore, sia a riposo che nel corso dell'attività.

Conclusioni: La capsulodesi dorsale è risultato essere un valido trattamento di stabilizzazione dell'articolazione scafo-lunata, con risultati soddisfacenti anche nei pazienti trattati altre i 6 mesi dal trauma.

INNESTO OSSEO VASCOLARIZZATO DA RADIO VOLARE NEL TRATTAMENTO DELLA PSEUDOARTROSI DI SCAFOIDE

Francesco Smeraglia[1], Armando Fonzone Caccese[2], Maria Rizzo[3], Vincenzo De Matteo[3], Giovanni Balato[3], Massimo Mariconda[3]

[1] Università di Napoli Facoltà di Medicina e Chirurgia, Ortopedia e Traumatologia, Napoli, Italia; [2] Ospedale dei Pellegrini, Napoli, Italia; [3] Università di Napoli Facoltà di Medicina e Chirurgia, Napoli, Italia

Introduzione: Il trattamento delle pseudoartrosi di scafoide con innesti ossei non vascolarizzati ha una percentuale di fallimento compresa tra il 10 e il 20%, salendo al 50% nei casi di necrosi del polo prossimale dello scafoide. Gli innesti ossei vascolarizzati garantiscono percentuali di successo più alte. L'innesto osseo vasolarizzato peduncolato da noi utilizzato si basa sulla arteria volare carpale epifisaria che decorre lungo il margine distale del pronatore quadrato.

Materiali e Metodi: In questo studio prospettico riportiamo la nostra casistica di 9 pazienti trattati con innesto osseo vascolarizzato dalla arteria volare carpale come procedura primaria. Dopo l'intervento i pazienti sono stati immobilizzati con un apparecchio gessato antibrachiometacarpale per almeno 6 settimane. Tutti i pazienti sono stati valutati con scale funzionali (DASH, Mauo Wrist score, VAS), dinamometro e range articolari. Tutti i pazienti sono stati sottoposti ad un esame Tac per confermare la consolidazione del sito di pseudoartrosi.

Risultati: Il consolidamento della pseudoartrosi è stato ottenuto in tutti i casi in un arco temporale compreso tra le 7 e le 10 settimane e confermato dall'esame TAC. Tutti i pazienti hanno mostrato miglioramento nelle scale funzionali, nella forza e nel range articolare.
Discussione: Il trattamento delle pseudoartrosi con innesto osseo vascolarizzato da radio volare si dimostra una ottima opzione nel trattamento primario delle pseudoartrosi di scafoide. La tecnica attraverso una singola incisione, e quindi bassa morbidità del sito donatore, permette di eseguire la procedura in regime di ricovero di day surgery. Nessun paziente ha riportato complicanze post-operatorie. La nostra casistica è sovrapponibile a quella riportata in letteratura. Il maggior limite del nostro studio è nel basso numero di pazienti.
Conclusioni: L'innesto osseo vascolarizzato da noi utilizzato è una ottima opzione nel trattamento primario delle pseudoartrosi di scafoide, garantendo ottime percentuali di consolidazioni in un minor tempo. È necessaria una buona dimestichezza con le tecniche di dissezione microchirurgica.

Giornale Italiano di Ortopedia e Traumatologia
2018;44(Suppl. 1):S261-S448

Comunicazioni libere - PROTESICA 1

Venerdì 9 Novembre 2018 dalle 11:00 alle 12:00

FAST TRACK NELL'ARTROPROTESI DI GINOCCHIO: L'UTILIZZO DEL TOURNIQUET E DEL DRENAGGIO INTRA-ARTICOLARE INFLUENZANO IL SANGUINAMENTO E IL RECUPERO FUNZIONALE?

Chiara Concina, Marina Crucil, Stefano Fabbro, Franco Gherlinzoni

Ospedale di Monfalcone, Ortopedia e Traumatologia, Monfalcone, Italia

Introduzione: Il fast track nella chirurgia protesica di ginocchio è un protocollo oramai largamente impiegato. L'acido tranexamico si è dimostrato efficace nel ridurre i sanguinamenti peri-operatori senza aumentare le complicanze trombo-emboliche. Obiettivo del presente studio era quello di valutare il sanguinamento e il recupero funzionale post-operatorio in caso di utilizzo o meno del tourniquet e del drenaggio intra-articolare.
Materiali e Metodi: 120 pazienti sottoposti a intervento di artroprotesi totale di ginocchio sono stati valutati retrospettivamente e suddivisi in tre gruppi omogenei: gruppo A (40 pazienti) in cui era stato impiegato il tourniquet durante tutta la procedura chirurgica e rilasciato prima della sutura e applicato il drenaggio intra-articolare in aspirazione; gruppo B (40 pazienti) in cui il tourniquet era stato utilizzato solo per la cementazione e non era stato impiegato il drenaggio; gruppo C (40 pazienti) in cui era stato utilizzato il tourniquet durante tutto l'intervento, ma non il drenaggio. A tutti i pazienti erano stati somministrati acido tranexamico endovena peri-operatorio ed eparina a basso peso molecolare post-operatoria. Sono stati analizzati variazioni di emoglobina, percentuali di emotrasfusione, periodo di degenza, eventuali complicanze, dolore e recupero funzionale mediante la capacità di raggiungere una flessione di 90° e di sollevare l'arto in estensione.
Risultati: Nei tre gruppi non sono state evidenziate differenze relative alle variazioni dei valori di emoglobina, anche se il gruppo A è stato più frequentemente trasfuso, presentava maggiore dolore post-operatorio e tempi di degenza più prolungati rispetto agli altri due gruppi. Non sono state evidenziate differenze tra il gruppo B e C. Nel gruppo A è avvenuta un'infezione precoce. I pazienti del gruppo B e C hanno raggiunto più velocemente i 90° di flessione e la capacità di sollevare l'arto in estensione rispetto al gruppo A.
Discussione: L'utilizzo del drenaggio in aspirazione sembra essere correlato ad un maggiore tasso di emotrasfusioni, a maggiore dolore post-operatorio, ad una ripresa funzionale più rallentata e ad una degenza più prolungata. Non sono state invece rilevate differenze indotte dall'utilizzo del tourniquet.
Conclusioni: Nell'ambito di un percorso fast track dovrebbe diventare pratica comune l'abbandono del drenaggio intra-articolare, riducendo così anche i costi relativi all'utilizzo di eventuale sistema di recupero sangue, alle emotrasfusioni e ai tempi di degenza.

GESTIONE INFERMIERISTICA DELLA GLICEMIA NEL PERIODO PERIOPERATORIO NEI PAZIENTI DIABETICI SOTTOPOSTI A CHIRURGIA ORTOPEDICA MAGGIORE

Daniela Andretto, Barbara Rignanese, Elena Ferrari, Alice Venturini, Flavio Terragnoli, Simone Franzoni

Fondazione Poliambulanza, Istituto Ospedaliero, Ortopedia, Traumatologia, Brescia, Italia

Introduzione: Un valido controllo della glicemia nel periodo perioperatorio nei pazienti diabetici riduce le complicanze post-operatorie. Nel Dipartimento di Ortopedia e Traumatologia della Fondazione Poliambulanza, Brescia, la terapia del diabete mellito è impostata dal medico di reparto al momento dell'ingresso, già comprensiva degli adattamenti necessari per il digiuno perioperatorio. Tuttavia, durante il periodo di degenza si verificano episodi di ipo-iperglicemia che richiedono un adattamento della terapia. Al fine di migliorare e semplificare il controllo della glicemia nel 2017 sono stati adottati degli algoritmi di correzione della glicemia che l'infermiere esegue autonomamente (senza interpellare il medico).
Materiali e Metodi: Per verificare la validità del protocollo infermieristico nel controllo della glicemia è stato condotto uno studio su un campione di n 119 pazienti diabetici, n 46 nel 2016 (pre-protocollo: dall'1-4-2016 al 31-7-2016) e n 73 nel 2017 (con il protocollo: dall'1-4-2017 al 31-7-2017), sottoposti a intervento ortopedico maggiore (protesi in elezione o stabilizzazione di frattura).
Risultati: L'incidenza degli episodi di ipoglicemia (< 70 mg/dl) e iperglicemia (> 150 mg/dl) si è ridotta dal 2016 al 2017, rispettivamente dal 4,3% al 2,7% e dal 39,1% al 26%. Con l'adozione del protocollo infermieristico il numero di interventi del medico su chiamata (quando non si era ottenuto un valido controllo glicemico, nonostante l'applicazione degli algoritmi) si è ridotto dal 66,7% al 40% nei casi di ipoglicemia e dal 27,4% al 8,6% nei casi di iperglicemia. Il ricorso al contributo del medico è stato più frequente nel giorno dell'intervento e in quello successivo, rispettivamente nel 100% dei casi di ipoglicemia e nel 12,3% e 9,5% dei casi di iperglicemia.
Discussione: La riduzione del numero complessivo degli episodi di ipo-iperglicemia e del coinvolgimento del medico indica l'efficacia del protocollo infermieristico. Gli episodi di ipoglicemia, pur essendo molto meno frequenti, hanno comportato un maggior coinvolgimento del medico, rispetto ai casi di iperglicemia, verosimilmente per una percezione di maggior rischio da parte dell'infermiere.
Conclusioni: Visti i risultati iniziali positivi, il protocollo andrà rivisto (ad es. aumento delle unità di insulina delle correzioni) per rendere l'intervento infermieristico maggiormente efficace nel controllo in autonomia delle ipo-iperglicemie peri-operatorie.

LA PRESEPSINA NEL MONITORAGGIO POST-OPERATORIO DELLE ARTROPROTESI DI ANCA E GINOCCHIO DI PRIMO IMPIANTO: STUDIO PROSPETTICO OSSERVAZIONALE CON FOLLOW-UP A 12 MESI

Giovanni Vicenti, Davide Bizzoca, Vittorio Nappi, Domenico Cotugno, Florianna Palmiotto, Roberto Maddalena, Vito Pesce, Biagio Moretti

Università degli Studi di Bari Aldo Moro, A.U.O.C. Policlinico di Bari, Scienze Mediche di Base, Neuroscienze e Organi di Senso, U.O. di Ortopedia e Traumatologia, Bari, Italia

Introduzione: La Presepsina (PS), unitamente ad altri marcatori, si sta affermando come test di primo livello nella diagnosi delle infezioni periprotesiche. Questo studio mira a valutare l'andamento della PS nel peri- e post-operatorio, in pazienti sottoposti ad artroprotesi d'anca (PTA) o ginocchio (PTG) di primo impianto.
Materiali e Metodi: 43 pazienti, sottoposti a PTA o PTG nel periodo settembre 2016 - febbraio 2017 sono stati reclutati. Criteri di esclusione: presenza di un'altra protesi articolare; patologie infiammatorie croniche; anamnesi positiva per infezioni ricorrenti e neoplasie maligne; intervento chirurgico nei 12 mesi precedenti; diabete mellito; assunzione di immunosoppressori/corticosteroidi; allergia ai metalli. Abbiamo individuato due gruppi: gruppo A, pazienti sottoposti a PTA; gruppo B, pazienti sottoposti a PTG cementate. Tutti i pazienti hanno eseguito la stessa profilassi antibiotica; gli interventi sono stati effettuati dalla stessa équipe chirurgica e anestesiologica. I pazienti sono stati sottoposti a esami ematochimici seriati, comprendenti emocromo, dosaggio PS, Proteina C Reattiva (PCR) e Procalcitonina (PCT), 24 ore prima dell'intervento chirurgico (T0) e a 24 ore (T1), 48 ore (T2), 72 ore (T3), 96 ore (T4), 1 mese (T5), 3 mesi (T6), 6 mesi, 9 mesi (T7) e 12 mesi post-operatori. La variabilità tra gruppi e all'interno di ciascun gruppo è stata valutata; la regressione lineare e il test di Pearson sono stati eseguiti. Un $p < 0,05$ è stato considerato significativo.
Risultati: Il dosaggio della PS è stato eseguito in 25 pazienti sottoposti a PTA e in 17 pazienti sottoposti a PTG. Nel post-operatorio, la PS ha mostrato un trend in dicesa in entrambi i gruppi a partire da T3. Al follow-up a 3 mesi, un caso di deiscenza della ferita chirugica è stato individuato; tale paziente presentava un innalzamento significativo della PS (598 pg/ml), in assenza di un incremento signifcativo della PCR. Nei follow-up a 3, 6, 9 e 12 mesi una progressiva riduzione dei valori della PS sono stati osservati. Nei pazienti portatori di PTG, sono stati osservati valori di PS più elevati.
Discussione: La PS costituisce un valido biomarker da impiegare nel monitoraggio peri-operatorio e nel decorso post-operatorio a medio-termine, in pazienti sottoposti a chirurgia protesica.
Conclusioni: In chirurgia protesica, la PS è utile nel monitoraggio dello stress chirurgico e del decorso post-operatorio a medio-termine.

PROTESI TOTALE D'ANCA SU PREGRESSA OSTEOSINTESI: ARTROPROTESI DI PRIMO IMPIANTO O DA REVISIONE?

Benedetta Zucchi, Daniele De Meo, Daniele Ferraro, Luisa Petriello, Rocco Cannata, Alessandro Calistri, Ciro Villani

Sapienza Università di Roma, Ortopedia e Traumatologia, Roma, Italia

Introduzione: L'intervento di conversione in protesi totale di anca (CTHA) viene utilizzato come procedura di salvataggio dopo fallimento della fissazione interna per fratture del femore prossimale. Il fallimento può verificarsi per necrosi della testa del femore, infezioni, migrazione dell'impianto, pseudoartrosi e artrosi post-traumatica. Sebbene oggi tale intervento venga considerato, in termini di Diagnosis Related Group (DRG), nello stesso gruppo delle artroprotesi primarie (THA), esiste dibattito in letteratura circa la necessità di considerarlo al pari di un intervento di revisione protesica (RTHA). L'obiettivo dello studio è confrontare le caratteristiche intraoperatorie e post-operatorie dei pazienti sottoposti a CTHA con quelli sottoposti a THA e a RTHA nella nostra esperienza.
Materiali e Metodi: Abbiamo analizzato 3 gruppi di pazienti, omogenei per sesso, età e durata del follow-up: 20 sottoposti a CTHA, 20 a THA e 20 a RTHA. Abbiamo valutato fattori intraoperatori (durata intervento, necessità di trasfusioni, fratture), complicanze post-operatorie (lussazioni, infezioni, fratture periprotesiche, ematomi, danno muscolare/nervoso, ossificazioni eterotopiche, dismetrie), la durata della degenza e del periodo riabilitativo. È stata eseguita un'analisi univariata confrontando, per ogni parametro analizzato, i tre gruppi tra loro, mediante Chi-Square Test per variabili categoriali e t student per variabili continue.
Risultati: Differenze statisticamente significative sono state riscontrate tra CTHA e THA in termini di durata intervento, necessità di trasfusioni, complicanze. Non sono state evidenziate differenze significative tra CTHA e RTHA per gli stessi parametri.
Discussione: L'aumento della durata dell'intervento nelle CTHA è imputabile alla rimozione dei mezzi di sintesi che può richiedere ulteriori incisioni, una maggiore estensione dell'accesso chirurgico ed un'aumentata complessità della procedura; ciò predispone ad una maggiore perdita di sangue. L'aumento delle complicanze inoltre avvicina ulteriormente le CTHA alle RTHA. Appare più rapida la ripresa delle attività nelle THA, quadro corroborato, in letteratura, dal ridotto valore degli score valutativi dei pazienti sottoposti a CTHA.
Conclusioni: L'intervento chirurgico di CTHA presenta delle caratteristiche similari a quello di RTHA come caratteristiche intraoperatorie e out-come clinico post-operatorio e dovrebbe essere considerato in termini di DRG come un intervento di revisione protesica.

LA CRESTA TIBIALE HA UN'ACCURATEZZA LIMITATA NELL'IDENTIFICARE L'ASSE MECCANICO TIBIALE SUL PIANO CORONALE NELL'ARTROPROTESI DI GINOCCHIO

Francesca Romana Ripani, Valerio Castagna, Gianluca Cinotti

Clinica Ortopedica, DSAIMLAL, Roma, Italia

Introduzione: La cresta tibiale (CT) è spesso utilizzata come repere per guidare l'allineamento della componente tibiale nella protesi di ginocchio (PG). Tuttavia l'accuratezza di tale repere

anatomico è stata analizzata solo in pochi studi Ed esclusivamente in pazienti giapponesi. L'obiettivo di questo studio è stato di valutare se il decorso della CT possa essere indicativo dell'asse meccanico tibiale (AM) sul piano coronale e rappresentare una guida per posizionare l'asta extramidollare nella PG.

Materiali e Metodi: Sono state analizzate 48 tibie di cadavere appartenenti a 26 donne e 22 uomini. In ciascuna tibia è stato inserito un filo guida da 1,8 mm dal centro dall'epifisi prossimale a quello dell'epifisi distale. La posizione del filo guida è stata controllata sotto fluoroscopia per accertare che si sovrapponesse al AM. La CT è stata identificata applicando delle palline di piombo da 0,7 mm a circa 7 mm di distanza lungo il suo decorso. E' stata quindi eseguita una radiografia in proiezione coronale con la tibia orientata in 2 diverse posizioni ossia con l'asse antero-posteriore prossimale in posizione verticale (posizione A) o con la CT rivolta verso l'esaminatore (posizione B). Le immagini radiografiche di ciascuna tibia sono state raccolte e, utilizzando il software Autocad, sono state analizzate le relazioni tra CT e AM.

Risultati: La CT ha mostrato 3 diversi decorsi tra cui uno curvo in 28 tibie (58,3%), uno misto, con una parte curva prossimale e retta distale, in 12 tibie (25%), ed un andamento rettilineo sovrapposto o parallelo all'AM in 8 (16,6%). Nei casi con decorso curvilineo, la CT ha intersecato l'AM in 2 punti situati, prossimalmente, tra i 22% e il 23,8% (in posizione A e B, rispettivamente, $p > 0,05$) della lunghezza della tibia e, distalmente, tra il 60,6% e il 71% (in posizione A e B, rispettivamente ($p = 0,01$).

Discussione: il decorso della CT presenta diversi andamenti e il suo rapporto con l'AM è alquanto variabile. Nella maggior parte dei casi, la CT evidenzia un andamento curvilineo che interseca l'AM in 2 punti. Tuttavia, è stata trovata un'alta variabilità nella posizione di questi 2 punti di intersezione, a prescindere dal grado di rotazione assiale con cui la tibia è osservata.

Conclusioni: Nei soggetti caucasici la CT non può essere considerata un riferimento anatomico accurato per guidare l'allineamento coronale della componente tibiale.

IL RUOLO DEL SOTTOSCAPOLARE NELLA PROTESI INVERSA LATERALIZZATA DI SPALLA: SUTURARE VS NON SUTURARE

Francesco Franceschi, Edoardo Giovannetti de Sanctis, Riccardo Ranieri, Edoardo Franceschetti, Alessio Palumbo, Michele Paciotti, Gian Marco De Angelis D'ossat, Angelo Baldari, Rocco Papalia

Policlinico Universitario Campus Bio-Medico, Roma, Italia

Introduzione: La protesi inversa di spalla (RSA) è una valida opzione per il trattamento chirurgico di pazienti con artropatia da lesione della cuffia dei rotatori (CTA). Nell'accesso deltoideo-pettorale, il tendine sottoscapolare, se presente, viene parzialmente distaccato dal footprint. Lo scopo di questo studio retrospettivo con pazienti arruolati prospetticamente è di confrontare gli outcomes della BIO-RSA (Bony Increase offset-RSA) nei pazienti con o senza sutura del tendine sottoscapolare.

Materiali e Metodi: 44 pazienti sono stati sottoposti a intervento di protesi inversa di spalla, con sutura del tendine sottoscapolare, mentre 40 pazienti sono stati sottoposti al medesimo intervento senza la riparazione del tendine sottoscapolare. Gli interventi sono stati eseguiti dallo stesso chirurgo ortopedico. I pazienti sono stati valutati pre-operatoriamente e all'ultimo follow-up attraverso: Constant Score (CS), VAS; Abduzione attiva, Flessione anteriore, Extrarotazione ad abduzione a 0° e 90° e intrarotazione. Il follow-up minimo e medio è rispettivamente di 6 e 16,6 mesi.

Risultati: Tutti i pazienti hanno mostrato un miglioramento statisticamente significativo nel dolore e funzionalità articolare a seguito dell'intervento. Il gruppo di pazienti con sutura del sottoscapolare ha riportato valori significativamente più alti nell'intrarotazione (5,11 vs 4,55; $p = 0,02$), mentre i pazienti senza sutura del tendine hanno ottenuto valori significativamente maggiori nell'abduzione attiva (128,16° vs 112,27°; $p = 0,04$). Non vi sono invece state differenze significative nei risultati di CS, Vas, Flessione anteriore ed Extrarotazione a 0° e 90° di abduzione. È stata riscontrata un'instabilità nel gruppo con tendine non suturato (2,5%), con una differenza però statisticamente non significativa ($p = 0,32$).

Discussione: Controverso è il ruolo del sottoscapolare nella RSA, per cui non vi è un consenso riguardante la sutura del tendine a seguito dell'intervento. In questo studio, il trattamento con BIO-RSA (Bony Increase offset-RSA) ha migliorato significativamente i valori dei due score analizzati e tutti e 5 i valori del ROM in entrambi i gruppi. La sutura del tendine del sottoscapolare non è associata a out-comes clinici inferiori come invece era stato previsto da alcuni modelli biomeccanici. Nessuna differenza significativa è stata osservata nel tasso di complicanze tra i due gruppi (instabilità).

Conclusioni: Questi risultati clinici mostrano come l'utilizzo di una RSA con omero lateralizzato e BIO-RSA riporti miglioramenti clinici realistici con un basso rischio di instabilità, senza necessità dell'azione compressiva e stabilizzatrice del tendine sottoscapolare.

L'ARTROPROTESI DI GINOCCHIO NON CEMENTATA CON MENISCHI MOBILI RAPPRESENTA UNA VALIDA OPZIONE NEI PAZIENTI CON ETÀ MAGGIORE DI 80 ANNI?

Ferdinando Iannotti, Fabio Conteduca, Raffaele Iorio, Valerio Andreozzi, Daniele Mazza, Andrea Ferretti

Facoltà di Medicina e Psicologia, Università "La Sapienza", U.O.C. Ortopedia e Traumatologia, Azienda Ospedaliera Sant' Andrea, Roma, Italia

Introduzione: La fissazione ideale dell'artroprotesi totale di ginocchio (PTG) nei pazienti più anziani è stata oggetto di controversie inerenti alla riduzione del rimodellamento osseo che avviene con l'età. La domanda principale è se l'utilizzo del cemento sia più efficace della fissazione press-fit nel garantire una maggiore stabilità e durata dell'impianto. Molti studi fanno riferimento a protesi cementate nei pazienti anziani, l'interesse nella fissazione press-fit è tuttavia recentemente aumentato. L'obiettivo di questo studio è quello di confrontare gli out-comes clinici e la sopravvivenza delle protesi non cementate con quelle cementate in pazienti over 80.

Materiali e **Metodi:** Questo studio prospettico esamina una serie consecutiva di 141 pazienti over 80 con diagnosi di gonartrosi primaria randomizzati a ricevere una PTG con menischi mobili con fissazione non cementata (gruppo I = 67 pazienti) o cementata (gruppo II = 74 pazienti). Ad un follow-up minimo di 2 anni è stata effettuata una valutazione clinica mediante Knee Society Score (KSS), Knee Society Function Score (KSSF), WOMAC score e del ROM, è stato registrato il tasso di revisioni e di complicanze.
Risultati: Nel gruppo I (37 uomini, 30 donne, età media di 82 anni e BMI medio di 26,6 ± 3,3 kg/m^2) i pazienti sono stati valutati ad un follow-up medio di 6 anni. Nel gruppo II (34 uomini e 40 donne, età media di 83 anni e BMI medio di 25,9 ± 3,3 kg/m^2) il follow-up medio è stato di 4 anni. È stato riscontrato un KSS medio di 87,5 ± 7,6 nel gruppo I e di 83,9 ± 13,7 nel gruppo II (p = 0,1177); un KSSF medio di 81,8 ± 10,3 nel gruppo I e di 75,16 ± 17 nel gruppo II (p = 0,0218), un WOMAC score medio di 90 ± 7,9 nel gruppo I e di 84,2 ± 12,3 nel gruppo II (p = 0,0061). Il ROM medio rilevato è stato di 112° ± 8,50 nel gruppo I e di 116° ± 14,50 nel gruppo II (p = 0,23). È stato riportato un caso di revisione asettica ed uno di revisione settica in entrambi i gruppi.
Discussione: Questo studio ha evidenziato che la PTG non cementata in pazienti over 80 garantisce risultati sovrapponibili a quelli ottenuti con impianti cementati in termini di tasso di revisione, range of motion e KSS con un trend che mostra valori del KSSF e del WOMAC score più alti nel primo gruppo. I primi metodi di fissazione press-fit utilizzati riportarono risultati sfavorevoli, oggi però, grazie ai nuovi design degli impianti e alle nuove tecnologie, queste protesi offrono maggiore affidabilità. La PTG con menischi mobili, può teoricamente ridurre le forze di taglio a livello dell'interfaccia protesi-osso con minori sollecitazioni che riducono l'usura del polietilene prolungando la longevità dell'impianto. Il potere di questo studio è limitato dalla mancanza di una valutazione radiografica e dalla lunghezza del follow-up.
Conclusioni: Questo studio evidenzia che l'artroprotesi di ginocchio con menischi mobili non cementata rappresenta una valida procedura con ottimi risultati anche nella popolazione più anziana.

Giornale Italiano di Ortopedia e Traumatologia
2018;44(Suppl. 1):S265-S448

Comunicazioni libere - LE INSTABILITÀ ARTICOLARI 1

Venerdì 9 Novembre 2018 dalle 11:00 alle 12:00

PREVALENZA DELLE LESIONI DELLA MEMBRANA INTEROSSEA NELL'INSTABILITÀ COMPLESSA DEL GOMITO: STUDIO ECOGRAFICO

Giuseppe Giannicola, Luca di Sante, Giulia Corsi, Rebecca Triolo, Marco Scacchi, Valter Santilli, Ciro Villani

Sapienza Università di Roma, Roma, Italia

Introduzione: La banda centrale della Membrana Interossea (bcMI) è un importante stabilizzatore dell'avambraccio che può lesionarsi nell'instabilità complessa del gomito (ICG), soprattutto in presenza di fratture Mason III del capitello radiale (CR); uno studio RMN ha riportato una lesione della bcMI nell'80% delle Mason II e III, subito dopo il trauma. Questo dato è particolarmente rilevante considerando che è opinione comune, non validata scientificamente, che la bcMI non guarisca spontaneamente. Obiettivo dello studio è stato di 1) determinare in fase cronica la prevalenza e significatività clinica della lesione della bcMI in un'ampia casistica di ICG con fratture Mason II-III del CR, 2) confrontare questi risultati con la letteratura.
Materiali e Metodi: Sono state eseguite ecografie bilaterali di avambraccio su 72 pazienti trattati chirurgicamente per ICG (33 uomini e 39 donne), di età compresa tra 24 e 86 anni (media 57,5). Sono state analizzate 43 terribili triade, 15 lussazione associate a frattura CR, 14 "Monteggia-like lesion". In questi pazienti vi erano 55 e 17 fratture Mason 3 e Mason 2, rispettivamente. In tutti i pazienti è stata eseguita una valutazione comparativa della bcMI di tipo statico e dinamico ricercando il test dell'"Hernia Sign". Sono stati utilizzati MEPS ed Rx-standard per la valutazione clinica.
Risultati: È stata riscontrata una lesione completa della bcMI con hernia sign positivo in una terribile triade (1,3%). Una lieve lassità della bcMI con hernia sign negativo è stata osservata in 3 casi (3,9%), di cui una lussazione con frattura CR e due "Monteggia-like lesion". In tutti i casi vi era una frattura Mason III. Il risultato clinico finale è stato soddisfacente con 1 eccellente e 3 buoni secondo il MEPI dopo 4,7 anni (estremi 2-10). Non sono state osservate complicanze radiografiche.
Discussione: La lesione cronica della bcMI nella ICG è rara e di scarso significato clinico a breve-medio termine.
Conclusioni: Lo studio suggerisce che la frequenza di lesione della MI sia molto più ridotta di quanto stimato precedentemente o, in alternativa, che la MI abbia un'ottima capacità di guarigione, contrariamente a quanto oggi ritenuto. Entrambe le ipotesi devono essere confermate o escluse da ulteriori studi mirati.

SESSORI INERZIALI NON INVASIVI SONO IN GRADO DI VALUTARE I CAMBIAMENTI DEL PIVOT-SHIFT PRODOTTI DALLA LESIONE DEL LEGAMENTO ANTERO-LATERALE NEL GINOCCHIO PRIVO DI LEGAMENTO CROCIATO ANTERIORE: UNO STUDIO CADAVERICO CONTROLLATO

Alberto Grassi, Luca Macchiarola, Cecilia Signorelli, Federico Raggi, Tommaso Roberti di Sarsina, Ilaria Cucurnia, Stefano Zaffagnini

Istituto Ortopedico Rizzoli, Bologna, Italia

Introduzione: Lo scopo di questo studio è stato quello di investigare in vitro l'effetto della lesione del legamento anterolaterale (ALL) sui parametri di lassità dinamica e sul femoneno del pivot-shift (PS), in ginocchia prive di legamento crociato anteriore (LCA). E se un accellerometro triassiale potesse quantificare il PS e mostrare una differenza significativa fra ginocchia con ALL integro o sezionato.
Materiali e Metodi: 10 ginocchia di cadaveri umani sono state incuse nello studio controllato. Le ginocchia intatte, con LCA sezionato e con LCA + ALL sezionato sono stata sottoposte al PS test manuale quatificato mediante sensori non invasivi. I cambiamenti nella cinematica sono stati misurati e comparati fra ginocchia intatte, ginocchia prive di LCA e ginocchia prive di LCA + ALL. Il T-test è stato utilizzato per analizzare e tre condizioni ($p < 0,01$). La normalità dei dati acquisiti è stata verificata con il test di Kolmogorov-Smirnov, alpha è stato settato a $p < 0,05$.
Risultati: Le ginocchia intatte hanno mostrato un'accelerazione di $5,3 \pm 2,1$ m/s^2, ginocchia prive di LCA $6,3 \pm 2,3$ m/s^2, ginocchia prive di LCA + ALL $7,8 \pm 2,1$ m/s^2. La sezione combinata dell LCA e ALL ha comportato un aumento dell'accelerazione statisticamente significativo rispetto allo stato intatto durante il test PS ($p < 0,01$). Lo stato privo di LCA + ALL ha comportato un ulteriore aumento dell'accelerazione rispetto allo stato privo di LCA ($p < 0,01$). L'aumento dell'accelerazione determinato dalla resezione ACL isolata non era significativo (p n.s.).
Discussione: L'accelerometro non invasivo è stato dimostrato essere una tecnologia efficace nel rilevare le variazioni nel PS test prodotte dalle lesione dell'ALL in ginocchia prive di LCA.
Conclusioni: L'utilizzo di sensori inerziali non invasivi si rivela essere semplice ed efficace nel guidare il processo decisionale del chirurgo.

TRATTAMENTO DELLE LESIONI COMPLESSE DI GOMITO CON FISSATORE ARTICOLATO

Manuel Bondi[1], Riccardo Bortolazzi[2], Luigi Schirru[2], Andrea Pizzoli[2]

[1] A.S.S.T. Mantova, SC Ortopedia e Traumatologia, SS Traumatologia dello Sport, Mantova, Italia; [2] A.S.S.T. Mantova, SC Ortopedia e Traumatologia, Mantova, Italia

Introduzione: La fissazione esterna articolata fu introdotta nei primi anni settanta dalla scuola russa per il trattamento di patologie articolari di gomito. Il suo scopo è quello di una mobilizzazione articolare precoce mantenendo la riduzione concentrica dell'articolazione ulno-omerale, proteggere la ricostruzione osteoligamentosa eseguita ed evitare la rigidità post-operatoria, permettendo un recupero funzionale più rapido.
Materiali e Metodi: Dal luglio 2009 al giugno 2016 abbiamo trattato 32 pazienti (13 uomini e 19 donne) con fissatore esterno articolato di gomito (FE-F4): 7 lussazioni semplici (21,9%) di cui 2 esposte, 15 fratture di omero distale (46,9%) di cui 2 associate a frattura olecranica omolaterale, 4 fratture-lussazioni di cui 1 triade terribile (12,5%), 6 lussazioni complesse (18,7%). L'età media dei pazienti al follow-up (FU) era di 64 anni (min 19; max 89). Il FU medio è stato di 47 mesi (range 12-95). Sono stati valutati l'arco di movimento in flesso-estensione e in prono-supinazione, la VAS (Visual Analogue Scale), il Quick DASH (Disability of the Arm, Shoulder and Hand Score), il MEPI (Mayo Elbow Performance Index), il Broberg and Morrey rating system, test clinici per evidenziare un'eventuale instabilità rotatoria posterolaterale (Moving Valgus Stress, Table Top Relocation Test e Chair Push-Up Test) o posteromediale (Gravity Assisted Varus Test).
Risultati: L'arco di movimento medio è stato di 125,9° di flesso-estensione (ROM medio 7,5°-133,4°), di 77,8° per la pronazione (min 45 - max 85) e di 79,7° per la supinazione (min 40 - max 90). La VAS media è risultata 0,56 (min 0 - max 3) al FU, il MEPI score 93,6 (min 60 - max 100), il Broberg and Morrey rating system 92,4 (min 66 - max 100) e il quick DASH 8,7 (min 0 - max 63,6). Non sono state rilevate complicanze maggiori dopo l'intervento e non si sono evidenziati quadri oggettivi o soggettivi di instabilità né posterolaterale né mediale. Nessun paziente al FU era stato rioperato di artromiolisi o artroprotesi di gomito.
Discussione: L'instabilità cronica post-traumatica determina spesso dolore, grave riduzione della funzionalità e degenerazione artrosica. La rigidità articolare di gomito rappresenta la principale causa di inabilità funzionale del paziente affetto da esiti postraumatici. Il FE-F4 permette una mobilizzazione precoce, anche in caso di lesioni o ricostruzioni complesse, mantenendo stabile l'articolazione e proteggendo l'eventuale sintesi ossea e le strutture capsulo-legamentose lesionate.
Conclusioni: Lo sviluppo di nuovi FE articolati e i buoni risultati di diversi studi clinici, tra cui il nostro, hanno permesso di identificare con precisione le indicazioni all'utilizzo di questa metodica, che ha dimostrato essere priva di rischi di complicanze maggiori, anche se richiede tecnica chirurgica precisa, adeguata organizzazione fisioterapica e nursing postricovero.

LA RICOSTRUZIONE "ONE STAGE" DEL PIVOT CENTRALE NELLE LUSSAZIONI TRAUMATICHE DI GINOCCHIO. CASE REPORT CON ANALISI DELLA LETTERATURA

Giorgio Mastromatteo, Damiano Petaccia, Andrea Pantalone, Fabrizio Fascione, Vincenzo Salini

Clinica Ortopedica e Traumatologica, Ospedale Clinicizzato SS Annunziata, Università degli Studi G. d'Annunzio, Chieti, Italia

Introduzione: Le lussazioni di ginocchio sono lesioni rare. La causa più comune sono traumi ad alta energia o infortuni sportivi. Lesioni vascolo-nervose sono relativamente frequenti. La gestione iniziale prevede, dopo una valutazione neuro vascolare, la riduzione e l'applicazione di un tutore oppure la stabilizzazione con fissatore esterno a ponte. Il trattamento definitivo delle lesioni legamentose è argomento controverso in letteratura.
Materiali e Metodi: Riportiamo il caso clinico di una donna di 47 anni con lussazione posteriore di ginocchio dopo incidente stradale. E' stata eseguita in emergenza la riduzione della lussazione con stabilizzazione mediante FE a ponte, mantenuto per tre settimane. Alla rimozione del FE il ginocchio mostrava instabilità obiettiva e la RMN rivelava la lesione del LCA e del LCP, con lesione del menisco interno. La ricostruzione dei legamenti è stata eseguita in un tempo unico a 8 settimane dal trauma, utilizzando il LARS per il LCP e i tendini autologhi del gracile e del semitendinoso duplicati per il LCA.
Risultati: Il ROM articolare recuperato a due mesi dall'intervento è compreso tra i 3° e i 115°. Si è riscontrata subito una negativizzazione del recurvato di ginocchio e del Lachman test. Il test del cassetto posteriore mostrava un grado di lassità pari a 1+ secondo la scala IKDC. Nei successivi controlli si è avuto un aumento del Lysholm score a 85 punti a due mesi dall'intervento, ed un punteggio IKDC espressione di una buona funzionalità senza preclusione di attività lavorative e ludico-ricreative.
Discussione: La ricostruzione di tutti i legamenti in acuto favorisce una precoce riabilitazione, ma è un intervento tecnicamente impegnativo che esita spesso in quadri di rigidità. La ricostruzione precoce del LCP e differita del LCA, entro le sei settimane, ha il pro di permettere un recupero parziale del ROM, ma ha il contro di eseguire un doppio intervento e quindi doppio iter riabilitativo. La ricostruzione combinata dei due legamenti crociati ma differita oltre le sei settimane, permette un buon recupero del ROM prima della chirurgia e favorisce un intervento di ricostruzione legamentosa meglio tollerato. Gli svantaggi sono un ritardato ripristino dell'anatomia, talvolta un certo grado di lassità residua, ed un più lento ritorno alle attività sportive.
Conclusioni: La ricostruzione combinata dei legamenti crociati nelle lussazioni traumatiche di ginocchio si dimostra vantaggiosa ed è ottimizzata da un recupero del ROM il più possibile completo nel pre-operatorio.

RICOSTRUZIONE ANATOMICA DEI LEGAMENTI LATERALI DI CAVIGLIA CON SEMITENDINE AUTOLOGO E VITE A INTERFERENZA RIASSORBIBILE CON TECNICA MINI-INVASIVA: LA NOSTRA ESPERIENZA

Umberto Alfieri Montrasio[1], Michele Boga[1], Rossano Milani[1], Elisa Battista[2], Valentina Rita Corbo[2], Mario d'Errico[2]

[1] Istituto Ortopedico Galeazzi, Milano, Italia; [2] Università degli studi di Milano, Istituto Ortopedico Galeazzi, Milano, Italia

Introduzione: Una delle conseguenze più comuni al trauma distorsivo di caviglia è l'instabilità dell'articolazione tibio tarsica dovuta ad una lesione acuta o cronica dell'apparato legamentoso laterale. Questo studio riporta i risultati della ricostruzione anatomica del peroneo astragalico anteriore e del peroneo calcaneare con semitendine autologo omolaterale.
Materiali e Metodi: Da maggio 2013 a giugno 2016 sono stati sottoposti a questo tipo di intervento eseguito dallo steso operatore 8 pazienti (5 maschi e 3 femmine) con età media di 31 anni. I pazienti sono stati valutati dal punto di vista clinico attraverso la scala American Orthopaedic Foot & Ankle Society (AOFAS), il punteggio di Karlsson-Peterson e la Visual Analog Scale (VAS) pre-operatorie e post-operatorie con follow-up medio di 20 mesi. L'angolo di inclinazione talare è stato valutato preoperatoriamente con una radiografia in stress della caviglia e la lesione legamentosa è stata confermata attraverso la risonanza magnetica.
Risultati: La media della scala Vas è diminuita da 6,8 nel preoperatorio a 2 nel post-operatorio, la media della scala AOFAS è aumentata da 25,8 a 88,4, la media del punteggio di Karlsson-Peterson è aumentato da 22,2 a 89,8; per tutti questi valori si è calcolata una differenza dal pre al post-operatorio statisticamente significativa ($p < 0,05$). La stabilità dell'articolazione è stata valutata clinicamente attraverso le manovre di cassetto anteriore e tilt test risultate entrambe negative nel follow-up post-operatorio.
Discussione: Numerose sono in letteratura le tecniche di ricostruzione non anatomica e anatomica dei legamenti della caviglia. In generale la ricostruzione anatomica fornisce risultati migliori rispetto a quella non anatomica. In particolare per quanto riguarda la tecnica che comporta l'utilizzo di autograft i dati della letteratura non riportano significative differenze satatistiche a livello di out-come clinico con la ricostruzione attraverso allograft. Per quanto riguarda i rischi e le complicazioni associate al prelievo del semitendine autologo nella nostra esperienza non abbiamo avuto infezioni e non vi sono state complicazioni a livello dell'articolazione del ginocchio. Inoltre non abbiamo riportato danni a livello tendineo con l'uso della vite a interferenza riassorbibile che ci ha fornito un buon grado di tensionamento.
Conclusioni: In accordo con i dati della letteratura possiamo quindi dire che anche per quanto riguarda la nostra esperienza questa procedura fornisce ottimi risultati dal punto di vista clinico con recupero della stabilità della caviglia, buona soddisfazione del paziente e ritorno all'attività sportiva anche agonistica professionistica precedente il trauma nella quasi totalità dei casi trattati (6/8).

PLASTICA LATERALE EXTRA-ARTICOLARE NELLA CHIRURGIA DI REVISIONE DEL LEGAMENTO CROCIATO ANTERIORE

Claudio Legnani[1], Francesca Boisio[2], Vittorio Macchi[2], Enrico Borgo[2], Alberto Ventura[2]

[1] I.R.C.C.S. Istituto Ortopedico Galeazzi, Milano, Italia; [2] I.R.C.C.S. Istituto Ortopedico Galeazzi, Presidio San Siro, Centro di Traumatologia Sportiva e Chirurgia Articolare Mini-Invasiva, Milano, Italia

Introduzione: La chirurgia di revisione del legamento crociato anteriore (LCA) ha mostrato risultati inferiori rispetto alla chirurgia ricostruttiva primaria. Obiettivo dello studio è quello di valutare i risultati della plastica laterale extra-articolare associata all'intervento di revisione dell'LCA dal punto di vista della percezione soggettiva, della stabilità articolare e della ripresa funzionale.
Materiali e Metodi: 12 pazienti con rirottura del LCA e associata instabilità anteroposteriore e rotazionale sono stati sottoposti a intervento di revisione del LCA con prelievo da semitendinoso e gracile e associazione di plastica esterna. I pazienti sono stati valutati retrospettivamente dopo un follow-up medio di 3 anni dall'intervento chirurgico (range 1-6 anni). La valutazione è avvenuta mediante punteggio Lysholm, livello di attività secondo Tegner, punteggio IKDC, valutazione clinica comprendente ROM, test di Lachman, test del Pivot-Shift, misurazione strumentale della lassità con artrometro KT-1000.
Risultati: Non si sono verificate complicazioni quali infezioni, trombosi venosa profonda, ri-rottura del neo-LCA. I pazienti hanno mostrato un incremento del punteggio Lysholm, Tegner e IKDC statisticamente significativo rispetto ai valori preoperatori. Il grado di lassità valutato clinicamente e mediante misurazione strumentale è risultato significativamente ridotto rispetto al pre-operatorio ($p < 0,001$); in particolare in tutti i pazienti al follow-up il test del pivot-shift è risultato negativo.
Discussione: In caso di ri-rottura è frequente il riscontro di un grado maggiore di instabilità antero-posteriore e rotazionale del ginocchio L'associazione di una plastica laterale extra-articolare alla ricostruzione del neo-legamento, una procedura diffusa in passato, sta nuovamente trovando riscontri nella chirurgia ricostruttiva del LCA poiché consente il ripristino della stabilità rotazionale oltre che della stabilità antero-posteriore. Nella nostra casistica, i pazienti hanno mostrato un elevato grado di soddisfazione nei confronti della procedura, e obiettivamente si è riscontrato un elevato livello di attività e un grado di stabilità superiore rispetto al pre-operatorio, con particolare riguardo al ripristino della stabilità rotazionale.
Conclusioni: La plastica laterale extra-articolare associata all'intervento di revisione dell'LCA ha mostrato risultati soddisfacenti dal punto di vista della percezione soggettiva, della ripresa funzionale e della stabilità articolare con particoalre riguardo alla stabilità rotazionale.

SPONDILOLISTESI DEGENERATIVA. RISULTATI DOPO DECOMPRESSIONE INDIRETTA (SINTESI PEDUNCOLARE, RIDUZIONE, EMILAMINECTOMIA, TLIF)

Tiziana Greggi, Konstantinos Martikos, Francesco Vommaro, Antonio Scarale, Raffaele Borghi, Paola Zarantonello, Giuseppe Carbone

Istituto Ortopedico Rizzoli, Chirurgia delle Deformità del Rachide, Bologna, Italia

Introduzione: La spondilolistesi degenerativa comporta stenosi segmentaria centrale e foraminale. Lo svantaggio di una laminectomia (con o senza stabilizzazione) è l'eventuale instabilità giunzionale a causa dell'interruzione degli elementi posteriori. In questo studio descriviamo la qualità della decompressione indiretta mediante sintesi peduncolare e intersomatica monosegmentaria con risparmio della continuità interspinosa posteriore.
Materiali e Metodi: Studio retrospettivo, 15 pazienti, spondilolistesi degenerativa L4-L5, I° con stenosi centrale e foraminale. Età media 52 anni (min. 39, max. 66). Assenza di discopatie o instabilità ai restanti livelli lombari. FU medio 14.6 mesi (min. 6, max. 24). RM pre- e post-operatorio, Rx dinamiche pre-operatorie e FU finale in tutti i pazienti. Trattamento mediante sintesi monosegmentaria con viti peduncolari, riduzione della listesi, cage intersomatica TLIF inserita mediante emilaminectomia (e artrectomia) economica del lato maggiormente sintomatico, sottominando anche il ligamento giallo controlaterale e quindi risparmiando la continuità spinosa.
Risultati: VAS rachide: miglioramento significativo da 6,8 pre-operatorio (min. 3, max. 8) a 2,2 FU finale (min. 0, max. 6). VAS arti inferiori: miglioramento significativo da 7,4 (min. 5, max. 9) a 2,7 FU finale (min. 1, max. 5). Miglioramento RM statisticamente significativo tra pre- e post-operatorio sia del diametro trasversale mediano del canale vertebrale passando mediamente da 1,6 mm pre-operatorio (min. 0,7 mm, max. 2,2 mm) a 2,1 mm post-operatorio (min. 1,3 mm, max. 2,7 mm). Differenza statisticamente significativa del forame dell'emilaminectomia passando da un valore medio pre-operatorio di 0,2 mm (min. 0 mm, max. 0,4 mm) a 2,3 mm (min. 1,9 mm, max. 2,9 mm). Il forame controlaterale ha mostrato una differenza statisticamente non significativa nella valutazione trasversale, ma una differenza statisticamente significativa in sagittale grazie alla restituzione dell'altezza intervertebrale. Le Rx dinamiche al FU finale non hanno evidenziato segni di instabilità giunzionale prossimale.
Discussione: L'ipotesi dello studio, che un'artrodesi peduncolare e intersomatica e sola emilaminectomia economica (risparmiando quindi la continuità interspinosa) possa evitare la sindrome giunzionale è stata confermata dai risultati in quanto la qualità della decompressone ha comportato soddisfacenti risultati clinici e radiografici, in assenza di instabilità giunzionale al FU finale. Complicazioni: 1 revisione per estensione prossimale per mobilizzazione viti prossimali in paziente osteoporotico. Nessun paziente revisionato per revisione o ampliamento della laminectomia decompressiva. Perdita di riduzione in 2 casi, asintomatica.
Conclusioni: La tecnica chirurgica descritta può essere considerata valida e sicura per il trattamento chirurgico della spondilolistesi degenerativa.

Giornale Italiano di Ortopedia e Traumatologia
2018;44(Suppl. 1):S269-S448

Comunicazioni libere - TRAUMA 1

Venerdì 9 Novembre 2018 dalle 11:00 alle 12:00

VANTAGGI E RISCHI DELL'UTILIZZO DELL'ACIDO TRANEXAMICO NELLE FRATTURE PERTROCANTERICHE

Michele Bisaccia[1], Giuseppe Rinonapoli[1], Giuseppe Rocco Talesa[1], Cristina Ibáñez Vicente[2], Luigi Meccariello[3], Giuseppe Rollo[3], Auro Caraffa[1]

[1] Ospedale di Perugia, Santa Maria della Misericordia, Perugia, Italia; [2] Hospital Universitario de Getafe, Getafe, Spain; [3] Ospedale Vito Fazzi, Lecce, Italia

Introduzione: Le fratture laterali di femore hanno un' elevata incidenza di trasfusioni ematiche soprattutto nei pazienti anziani. L'obiettivo del nostro studio è di valutare l'efficacia e le complicazioni dell'uso dell'acido tranexamico nei pazienti sottoposti a inchiodamento prossimale di femore.
Materiali e Metodi: Abbiamo preso in esame 90 pazienti con frattura pertrocanterica trattati chirurgicamente con chiodo SupernailGT (LimaCorporate). In 47 pazienti è stato somministrato acido tranexamico (15 mg per kg) (gruppo A), mentre nei restanti 43 non è stato utilizzato (gruppo B). Abbiamo preso in esame l'emoglobina e l'ematocrito quotidianamente per valutare il tasso di anemizzazione. Abbiamo inoltre monitorizzato markers quali il fibrinogeno e il D-Dimero.
Risultati: Dal monitoraggio quotidiano dell'emoglobiona abbiamo osservato copme il 42% dei pazienti del gruppo A ha richiesto emotrasfusione, mentre nel gruppo B la percentuale è salita al 60%. I markers di mortalità (alfa 1-glicoproteina, albumina LDL) e quelli di trombosi venosa profonda non hanno mostrato differenze significative nei 2 gruppi.
Discussione: L'efficacia dell'uso dell'acido tranexamico nella chirurgia ortopedica è dimostrata, ma il suo utilizzo corretto non è a oggi chiaro, soprattutto in campo traumatologico e nel paziente anziano. A oggi è ancora discusso la dose ottimale e il timing di somministrazione.
Conclusioni: Dai risultati del nostro studio l'utilizzo dell'acido tranexamico è risultato efficace nella riduzione della perdita ematica post-operatoria.

INFILTRAZIONE INTRARTICOLARE VS BLOCCO FASCIALE PER LA GESTIONE PRE-OPERATORIA DEL DOLORE NELLE FRATTURE MEDIALI DI FEMORE

Alessandro Aprato[1], Andrea Audisio[2], Anna Santoro[3], Simone Devivo[4], Elena Grosso[5], Maurizio Berardino[6], Alessandro Massè[4]

[1] Presidio CTO, Città della Salute e della Scienza di Torino, I Slinica Ortopedica, Torino, Italia; [2] Presidio CTO, Città della Salute e della Scienza di Torino, I Clinica Universitaria, Torino, Italia; [3] Presidio CTO, Città della Salute e della Scienza di Torino, Anestesia e Rianimazione, Torino, Italia; [4] Presidio CTO, Città della Salute e della Scienza di Torino, I Clinica Universitaria, Torino, Italia; [5] Ospedale CTO, Presidio CTO, Città della Salute e della Scienza di Torino, Torino, Italia; [6] Presidio CTO, Città della Salute e della Scienza di Torino, Anestesia e Rianimazione, Torino, Italia

Introduzione: Il blocco della fascia iliaca si è rivelato efficace nel ridurre il dolore pre-operatorio nelle fratture di femore alla presentazione in Pronto Soccorso per 8-12 ore. Lo scopo di questo studio è determinare se l'iniezione intra-articolare dell'anca possa garantire un miglior controllo del dolore, riducendo la necessità di terapia antalgica sistemica e le complicanze a essa associata.
Materiali e Metodi: Questo studio prospettico, cieco, randomizzato, controllato è stato condotto per un periodo di 12 mesi in un centro ad alta specializzazione. Sono stati reclutati i pazienti ≥ 65 anni che in Pronto Soccorso presentassero frattura mediale del femore prossimale e sono stati divisi in due coorti: la prima sottoposta al blocco della fascia iliaca con Ropivacaina, la seconda all'iniezione intra-articolare dell'anca con Ropivacaina. Le due coorti non hanno presentato differenze statisticamente significative all'analisi delle caratteristiche anagrafiche e delle comorbilità. I pazienti sono stati sottoposti ad un protocollo antalgico standardizzato. Il dolore è stato registrato sia basale (bas) che all'intrarotazione dell'arto fratturato (ir), all'ingresso in Pronto Soccorso e a 20 minuti, 12 ore, 24 ore e 48 ore dall'anestesia loco-regionale. Le scale del dolore utilizzate sono NRS nel paziente cognitivamente integro e PAINAD nel paziente con deficit cognitivi. È stata poi analizzata la terapia antalgica sistemica somministrata.
Risultati: Sono stati reclutati 120 pazienti: 70 hanno ricevuto il blocco della fascia iliaca (FICB) e 50 l'iniezione intra-articolare dell'anca (IAHI). La coorte IAHI ha registrato un dolore significativamente minore al movimento dell'arto fratturato a 20 minuti ($p = 0,011$), 12 ore ($p < 0,001$), 24 ore ($p < 0,001$) e 48 ore ($p < 0,001$) rispetto alla coorte FICB. Dall'analisi della terapia antalgica sistemica è risultato che il 28.6% della coorte IAHI ha assunto ossicodone contro il 72,9% della coorte FICB ($p < 0,001$). La dose media di ossicodone somministrata è risultata di 4,38 mg nella

coorte IAHI contro i 14,09 mg della coorte FICB ($p < 0,001$). La terapia rescue (ketoprofene) non è stata somministrata in alcun paziente della coorte IAHI, contro il 5,71% della coorte FICB. Non sono state registrate complicanze derivanti dalle tecniche in studio.
Discussione: Al momento non esistono studi sull'efficacia dell'infiltrazione intrarticolare per la gestione pre-operatoria del dolore nelle fratture mediali di femore.
Conclusioni: L'iniezione intra-articolare dell'anca garantisce un controllo del dolore più efficace rispetto al blocco della fascia iliaca nei pazienti anziani con frattura mediale di femore. Di conseguenza in un minore numero di pazienti della coorte IAHI è stato necessario somministrare ossicodone o ketoprofene, riducendo la dose media di farmaci analgesici somministrata per paziente.

IL TERZO FRAMMENTO ROVESCIATO NELLE FRATTURE DIAFISARIE DI FEMORE: NOSTRA ESPERIENZA

Giuseppe Caff, Valerio Gargano, Giuseppe Cuscani, Alfio Grimaldi, Alessandro Famoso, Giovanni Restuccia

Azienda Ospedaliera di Rilievo Nazionale e di Alta Specializzazione Garibaldi, Presidio Ospedaliero Garibaldi, Centro Ortopedia e Traumatologia, Catania, Italia

Introduzione: La presenza di un terzo grosso frammento libero nelle fratture diafisarie di femore rende la riduzione anatomica estremamente impegnativa e, spesso, è responsabile di un possibile ritardo di consolidazione. In letteratura internazionale non esiste un'uniformità di pensiero riguardo la reale corrispondenza tra la presenza di un terzo frammento, la sua angolazione e la sua misura e l'aumentato rischio di pseudoartrosi; ne tantomeno esiste un compromesso circa la migliore indicazione chirurgica per tali fratture e in particolare circa l'eventuale riduzione anatomica o meno di tale frammento. Tale problema è ancora più evidente se il frammento è rovesciato rispetto alla diafisi. Scopo del presente lavoro è una valutazione retrospettiva della nostra casistica di fratture diafisarie di femore con presenza di un frammento rovesciato trattate con chiodo endomidollare e riduzione anatomica del frammento
Materiali e Metodi: Tra il gennaio 2005 e il dicembre 2015, presso l'U.O.C. di Ortopedia e Traumatologia dell'ARNAS Garibaldi sono state trattate 25 fratture diafisarie di femore con terzo frammento rovesciato. 21 (84%) pazienti erano uomini, 4 donne (16%); età media al momento del trauma 33 anni (range 19-57 anni). Tutti e 25 pazienti erano politraumi con associato trauma cranico in 14 (56%) pazienti e almeno un'altra frattura in 18 pazienti (72%). Tutti e 25 i pazienti sono stati trattati con chiodo endomidollare (TRIGEN SURESHOT SMITH&NEPHEW); in 15 casi (60%) è stata necessario una incisione sul focolaio di frattura per ridurre anatomicamente la frattura ribaltando il frammento rovesciato.
Risultati: Ad un follow-up medio di 75 mesi (range 6-114 mesi), tutti i pazienti sono considerati clinicamente guariti; in nessun caso era presente dismetria degli arti inferiori. Ad un follow-up intermedio di 1 anno, 9 pazienti presentavano un ritardo di consolidazione (36%): in particolare in 2 di questi 9 pazienti era stato ridotto anatomicamente il terzo frammento (23%), mentre nei rimanenti 7 casi no (77%). Il tasso di incidenza di ritardo di consolidazione riscontrato nei pazienti in cui è stata eseguita riduzione anatomica del terzo frammento rovesciato è risultato inferiore (23%) rispetto a quello dei pazienti in cui non era stato ribaltato il frammento (77%).
Discussione: Nella nostra esperienza, la riduzione anatomica del terzo frammento di femore insieme all'inchiodamento endomidollare si è dimostrata una tecnica affidabile che ha determinato una riduzione dell'incidenza di pseudoartrosi.
Conclusioni: L'elevato tasso di guarigione e il basso tasso di complicanze nella nostra esperienza ci permettono di preferire la riduzione cruenta del frammento come tecnica di scelta nonostante in letteratura non vi sia unità di pensiero.

TRATTAMENTO CHIRURGICO DELLE FRATTURE DELLA PARETE POSTERIORE DELL'ACETABOLO: RISULTATI E PREDITTORI PROGNOSTICI

Simone Cerbasi[1], Raffaele Pascarella[1], Rocco Politano[1], Gianlaudio Orabona[2], Rossana Fantasia[1], Pasquale Sangiovanni[1], Alessandra Maresca[1], Maria Rizzo[2], Massimo Mariconda[2]

[1] Ospedali Riuniti Torrette Di Ancona, Divisione di Ortopedia e Traumatologia, Torrette, Italia; [2] Azienda Ospedaliera Universitaria "Federico", Clinica di Ortopedia e Traumatologia, Napoli, Italia

Introduzione: Lo scopo di questo lavoro è stato valutare gli outcome radiologici e clinici in ampio numero di pazienti trattati chirurgicamente per frattura della parete posteriore dell'acetabolo e determinare i fattori che possono influenzare il risultato.
Materiali e Metodi: Centoventuno pazienti sottoposti a riduzione aperta e fissazione interna di una frattura della parete posteriore dell'acetabolo sono stati valutati a un follow-up medio di 53 mesi (intervallo, 24-163) dopo l'intervento chirurgico. Il risultato funzionale è stato valutato con la scala di Merle d'Aubignè modificata, l'Harris Hip Score (HHS) e il questionario Short Form-36 Health Survey (SF-36). Le radiografie sono state classificate in base ai criteri radiologici di Matta. Le caratteristiche di ciascun paziente, della frattura e le variabili radiografiche sono state analizzate per identificare possibili predittori con l'out-come funzionale e radiografico.
Risultati: La qualità della riduzione della frattura sulle radiografie post-operatorie è stata anatomica in 115 anche (95,0%), soddisfacente in 6 casi (5,0%) e insoddisfacente in nessuno. I punteggi alla scala di d'Aubignè modificata sono stati eccellenti in 45 anche (40,2%), buoni in 52 (46,4%), in 7 (6,3%) e in 8 (7,1%). Lo HHS medio è stato 91,5 ± 8,9 (48-100). I punteggi allo SF-36 sono risultati simili ai valori normativi relativi all'età e al sesso, ma i domini fisici nella popolazione maschile sono risultati più bassi rispetto alla popolazione normale. La riduzione precoce di una lussazione dell'anca associata alla frattura e la qualità della riduzione chirurgica sono predittori positivi sugli out-come funzionali e radiografici al follow-up, mentre la presenza di lesioni cranio-viscerali e l'esistenza di una lesione nervosa pre-operatoria sono associati negativamente alla funzionalità dei pazienti

Discussione e Conclusioni: Questo studio sulle fratture della parete posteriore dell'acetabolo trattate chirurgicamente ha mostrato che i risultati funzionali e radiografici sono soddisfacenti nella maggior parte dei pazienti, a condizione che venga eseguita una rapida riduzione di una lussazione associata dell'anca e una riduzione anatomica della frattura. Lesioni associate e lesioni nervose influenzano negativamente l'esito funzionale finale.

L'ARTRODESI TIBIO-TALO-CALCANEALE CON LOCKING PLATE LATERALE E VITI POLIASSIALI È UNA SCELTA AFFIDABILE IN SITUAZIONI COMPLESSE DEL RETROPIEDE

Elena Manuela Samaila, Manuel de Masi, Chiara Paroni, Silvia Pierantoni, Bruno Magnan

Azienda Ospedaliera Universitaria Integrata di Verona, Dipartimento di Scienze Chirurgiche Odontostomatologiche e Materno-Infantili, Verona, Italia

Introduzione: L'artrodesi tibio-talo-calcaneale (TTCA) è spesso un intervento di "salvataggio" volto a garantire una deambulazione corretta e libera da dolore in patologie complesse del retropiede. Tra le situazioni che spingono un chirurgo a optare per questo trattamento troviamo le patologie post-traumatiche, l'artrosi, gli esiti di patologie infettive, gli esiti di pregressi impianti protesici e le patologie reumatiche.
Materiali e Metodi: La tecnica chirurgica prevede un accesso laterale al retropiede centrata sul perone e curvilinea sul corpo calcaneare posteriormente con isolamento del fascio vascolo-nervoso surale. Si procede quindi all'osteotomia e alla rimozione del terzo distale di perone La via petrmette la rimozione di eventuali mezzi di sintesi, componenti protesiche o spacers cementati precedentemente impiantati, e la preparazione delle superfici articolari per l'artrodesi. Il "gap" osseo dovuto alla perdita di sostanza astragalica deve essere colmato con l'innesto di allograft (testa femorale modellata per innesto a press-fit) o perone distale, previa preparazione del letto astragalico con fresa cotiloidea. Viene posizionata la placca Ortholoc laterale e viti poliassiali (range 30°) a stabilità angolare (alcune quali stabilizzano il trapianto) in compressione. Dal settembre 2014 sono stati trattati 9 pazienti (7 maschi e 2 femmine) di età compresa tra i 42 e i 77 anni con TTCA con innesto osseo massivo stabilizzata con placca Ortholoc TTC e viti poliassiali.
Risultati: Il follow-up dei pazienti è compreso tra i 4 e i 16 mesi. In tutti i casi si è ottenuta la consolidazione dell'artrodesi e l'integrazione del trapianto osseo. Nessuno degli impianti è stato rimosso.Le complicanze sono state: 1 deviazione in varo per un parziale riassorbimento e collasso del trapianto riscontrata a 9 mesi dall'intervento e 1 infezione superficiale della ferita chirurgica ritoltasi con terapia antibiotica.
Conclusioni: La tecnica chirurgica permette un agevole accesso alla tibio-astragalica e alla sotto astragalica, una buona gestione/correzione degli assi e della metria con una stabile fissazione in compressione fornita da quato mezzo di sintesi che siè dimostrato versatile nei casi complessi di artrodesi del retropiede.Il periodo di follow-up ancora ridotto e l'esiguo numero di pazienti finora trattati con artrodesi TTC stabilizzata con placca laterale "dedicata" non ci permette di esprimere un giudizio sui risultati di questo intervento a lungo termine.

L'APPROCCIO ORTOPLASTICO ALLE LESIONI DEI TESSUTI MOLLI DI INTERESSE ORTOPEDICO

Andrea Poggetti[1], Annamaria Nucci[2], Pietro Battistini[3], Michelangelo Scaglione[1], Rodolfo Capanna[1]

[1] Azienda Ospedaliera Università Pisana (A.O.U.P.), Cisanello, Ricerca Traslazionale e delle Nuove Tecnologie in Medicina e Chirurgia, Pisa, Italia; [2] Azienda Ospedaliera Università Pisana (A.O.U.P.), Cisanello, Pisa, Italia; [3] Ortopedia e traumatologia dell'Ospedale Felice Lotti di Pontedera

Introduzione: Le lesioni ortopediche con il coinvolgimento dei tessuti molli (fratture esposte/lesioni oncologiche/ulcere da decubito, etc) sono lesioni talvolta gravi e complesse. Lo studio riporta i risultati ottenuti dalla gestione combinata (ortoplastica) dei tessuti ossei e tegumenti, in un unico tempo chirurgico. Questo tipo di management predispone il paziente a un più rapido recupero post-operatorio con diminuzione dei tassi di infezione.
Materiali e Metodi: Dal 2014 al 2017 sono stati trattati 51 pazienti (follow-up min 1 anno), età media 42,9 anni (min 27 - max 82). I pazienti sono stati valutati per il tipo di lesione, il timing della copertura e sintesi ossea definitiva, il tipo di copertura, le comorbidità associate (ASA), tempi di guarigione e complicanze. Il 75% dei pazienti presentava lesioni post-traumatiche degli arti, il 15% infezioni croniche degli arti, il 5% difetti post-resezione oncologica, mentre il 5% lesioni da decubito.
Risultati: Nel 90% dei casi sono stati allestiti lembi di copertura (82% peduncolati, 18% liberi), nel 10% sono state utilizzate strategie di copertura con innesti dermo-epidermici o sostituti dermici (INTEGRAO). In 26 casi è stata eseguita una copertura definitiva entro 6 giorni (G1) (min 0, max 7 giorni), in 25 casi la copertura è stata effettuata dopo la prima settimana (G2) (min 15 giorni, max 1,5 anni). Il tasso di complicanze peri-operatorie è stato direttamente correlabile con il rischio ASA ($p < 0,005$). Le principali complicanze sono state: necrosi/fallimento delle coperture 2%, non-union 1%, ematoma/sieroma 0,5%, rigidità articolari (< 50% escursione articolare) 0,5%, infezioni profonde 0,5%. I tempi di guarigione sono stati diversi a seconda del timing della copertura; i pazienti G1 sono giunti a guarigione in 3 settimane (min 2, max 4), i pazienti del G2 sono stati definiti guariti in 6 settimane (min 3, max 12).
Discussione: La stabilizzazione definitiva dei tessuti molli e osso entro 7 giorni dalla lesione è la chiave per tentare di raggiungere la guarigione, diminuire i tassi di infezione e garantire la ripresa funzionale. Un approccio globale precoce che tratti sia la componente ossea che i tessuti molli, sfruttando le tecniche ricostruttive microchirurgiche garantisce un miglior out-come e più rapidi tempi di recupero.
Conclusioni: La creazione di spazi chirurgici dedicati al trattamento ortoplastico che facilitino la fissazione ossea e la copertura dei tegumenti precoci, simultanee e definitive, riducono i tassi di infezione, di complicanze post-operatorie e di reintervento.

CASE REPORT: FRATTURA-LUSSAZIONE ESPOSTA DI GINOCCHIO IN GIOVANE ADULTO CON AVULSIONE COMPLETA DELL'APPARATO ESTENSORE, LESIONE "CIRCOLARE" DELLE STRUTTURE CAPSULO-LIGAMENTOSE, SEVERA CONTAMINAZIONE, INTEGRITÀ DEL FASCIO VASCOLO-NERVOSO POPLITEO

Francesco Ippolito, Antonella Abate, Valeria Freda, Alessandro Pansini, Vincenzo Caiaffa

Ospedale di Venere, Bari, Italia

Introduzione: La frattura lussazione esposta del ginocchio rappresenta un evento drammatico nei traumatismi ad alta energia degli arti inferiori e richiede un elevato management clinico-chirurgico a partire dalle prime fasi.
Materiali e Metodi: Descriviamo una frattura lussazione di ginocchio esposta in un paziente di 25 anni, occorsa in seguito a incidente stradale motociclistico. Il quadro clinico all'arrivo in PS mostrava una severa dislocazione "ad latum" del distratto gamba/piede rispetto alla coscia omolaterale con ampia esposizione anteriore e avulsione completa della rotula unitamente alle inserzioni dei tendini quadricipitale e rotuleo. Si evidenziava una lesione complessa e subtotale delle strutture capsulo-legamentose associata a frattura scomposta del condilo femorale esterno; il fascio vascolo-nervoso popliteo appariva integro seppur severamente dislocato. Il quadro clinico era aggravato da una importante contaminazione microbica sia del tessuto osseo sia dei tessuti molli con la presenza di terreno, detriti di asfalto e persino un chiodo arruginito.
Risultati: Il management clinico-strumentale intrapreso ha previsto il coinvolgimento di un team multi-disciplinare, l'utilizzo di apparecchiature a pressione negativa continua per diversi mesi, l'ausilio della ossigeno-terapia iperbarica, due ulteriori tempi chirurgici di revisione nei primi 8 mesi di follow-up. Il risultato clinico-funzionale a 24 mesi dal trauma è da ritenere discreto con una ripresa della deambulazione autonoma.
Discussione: La lussazione è un evento raro rispetto alle altre condizioni patologiche a carico del ginocchio. A oggi tuttavia si assiste ad un incremento dell'incidenza di tale condizione probabilmente a seguito di un pari incremento di eventi traumatici a elevata energia (incidenti stradali). Mantenere alta l'attenzione nella gestione di tale evento traumatico e soprattutto cercare di condividere il management clinico-chirurgico dei mesi successivi all'evento traumatico è fondamentale in quanto associata al rischio perdita dell'arto ovvero di invalidità residua importante. Manca il consenso rispetto ai tempi da rispettare nella riparazione delle strutture vascolari, capsulo-ligamentose al fine di ridurre l'incidenza di interventi demolitivi e instabilità /rigidità post-traumatica.
Conclusioni: La frattura lussazione di ginocchio è una lesione anatomicamente complessa, di raro riscontro, inficiata da complicanze che ne compromettono il risultato finale. Partendo dai punti critici della nostra condotta emergenti dal confronto con il management proposto dalla produzione bibliografica internazionale, tracciamo un algoritmo di facile applicazione che consenta allo specialista di affrontare tale condizione tanto rara quanto complessa in maniera ottimale.

Giornale Italiano di Ortopedia e Traumatologia
2018;44(Suppl. 1):S273-S448

Comunicazioni libere - SPALLA E GOMITO 3

Venerdì 9 Novembre 2018 dalle 11:00 alle 12:00

REVISIONE DI PROTESI DI SPALLA: DA UNA PROTESI CON STELO A UNA A PRESA METAFISARIA SENZA STELO DIAFISARIO

Paolo Consigliere, Luis Natera, Ofer Levy, Andreas Leonidou, Caoline Witney-Lagen, Juan Bruguera, Giuseppe Sforza

The Reading Shoulder Unit, Reading, United Kingdom

Introduzione: Per la revisione di impianti protesici di spalla può essere necessario rimuove impianti con stelo ben integrati nella diafisi omerale. Questo può talvolta non essere semplice e comporta una chirurgia altamente aggressiva che risulta spesso in uno scarso bone stock osseo residuo. Impianti a presa metafisaria senza componente diafisaria sono stati sviluppati per preservare osso e permettere chirurgie meno demolitive. Nell'ambito della chirurgia di revisione di protesi di spalla potrebbero esserci dubbi riguardo l'iniziale tenuta di un impianto a presa metafisaria senza stelo. L'obiettivo di questo studio è descrivere i risultati di una serie di pazienti operati di revisione di protesi di spalla, in cui il primo impianto consisteva in una protesi con stelo revisionata con una protesi inversa a presa metafisaria senza stelo diafisario.
Materiali e Metodi: È stata condotta una review dei dati collezionati prospetticamente di una serie di pazienti che hanno avuto una revisione di protesi di spalla tra il 2010 e il 2016. Sono stati inclusi nello studio i pazienti (8) che hanno avuto una revisione da impianto di protesi totale con stelo (TSA) a protesi inversa senza stelo (rTSA). L'indicazione per intervento di revisione erano: dolore cronico in 3 TSA, lussazione e loosening della baseplate in 2 rTSA, infezione in 1 TSA, instabilità e dolore in 1 TSA e lussazione in 1 TSA.
Risultati: 5 erano uomini e 3 donne, con età media al momento dell'intervento di revisione di 64 ± 12,39 anni (range 39-83). 5 erano spalle destre e 3 sinistre. Il follow-up medio dopo l'Intervento di revisione era 41,7 ± 29,3 mesi (range 5-82). Il Constant Score (CS) medio è migliorato da 15,38 ± 7,13 to 70,63 ± 7,35 punti (p = 0,0001). Non si sono osservati segni di radiolucenza, mobilizzazione o subsidence in nessun caso. In uno dei casi si é osservato un grado 2 di notching glenoideo, senza tuttavia rilevanza clinica.
Discussione: Negli ultimi anni si sono sviluppati diversi disegni protesici. Lo sforzo risiede nel tentativo di produrre impianti senza stelo, o a tenuta metafisaria, che garantiscano buona tenuta primaria e stabilità duratura. Un particolare impianto utilizzato in questo studio garantisce stabilita' immediata grazie alla presa metafisaria conferita da tre pinne coniche quando impattata nell'osso spongioso metafisario e secondaria grazie alla stabilità biologica conferita dal rivestimento di idrossiapatite. L'aggiunta di sostituto osseo a livello metafisario aumenta la tenuta primaria conferita dall'impianto e viene sempre utilizzata dagli autori.
Conclusioni: I risultati degli interventi di revisione di una protesi con stelo omerale a una protesi inversa corta a presa metafisaria senza stelo sono buoni. Questo tipo di protesi permette di preservare osso dopo interventi di revisione da protesi con stelo. Tuttavia, è requisito necessario che la rimozione dell'impianto con stelo consenta di preservare la porzione metafisaria omerale intatta.

L'EPICONDILITE E L'EPITROCLEITE SONO MALATTIE "WORK-RELATED"? ANALISI DEI FATTORI DI RISCHIO LAVORATIVI ED EXTRA-LAVORATIVI IN TRE CATEGORIE PROFESSIONALI A DIVERSO CARICO FUNZIONALE PER IL GOMITO

Giuseppe Giannicola, Lorenzo Moretti, Giorgio Iacono Quarantino, Michele Dell'Orfano, Gianluca Cera, Daniele Ferraro, Paolo Spinello, Ciro Villani

Sapienza Università di Roma, Roma, Italia

Introduzione: Alcuni autori considerano l'epicondilite/epitrocleite (EE) malattie professionali. Obiettivo principale dello studio è stato di identificare la prevalenza di EE in tre categorie professionali a diverso carico funzionale per il gomito e di stabilire la rilevanza etiopatogenetica dei carichi di lavoro rispetto ai fattori di rischio extra-lavorativi.
Materiali e Metodi: È stato condotto uno studio trasversale su 3 tipi di lavoratori: impiegati, infermieri e macellai. Sono stati reclutati 40 soggetti per categoria professionale, di cui 67 maschi e 53 femmine, con età media di 45 anni. Sono stati somministrati questionari per analizzare la prevalenza di EE e i fattori di rischio lavorativi specifici ed extralavorativi. Analisi statistica: l'associazione tra variabili categoriche è stata indagata con il test chi quadrato. Sono stati utilizzati test parametrici e non parametrici, calcolati gli odds ratio (OR) con p<0,05. E' stata eseguita un'analisi univariata e multivariata.
Risultati: La prevalenza dell'EE è stata 52,5%, 47,5% e 22,5% per impiegati, macellai e infermieri, rispettivamente. L'arto dominante è stato interessato nell'83% dei casi senza differenze tra gruppi. Gli impiegati sono risultati a più elevato rischio di sviluppare tendinopatia (OR = 2,05). I fattori di rischio lavorativi significativi sono stati nei macellai il "tagliare ≥ 4 ore/gg" (OR = 6,37) e "spingere o trascinare carichi pesanti" (p = 0,018), mentre negli impiegati, la "ripetitività di gesti del polso ≥ 20 volte/min" (OR = 3,4); negli infermieri non è stato individuata nessuna correlazione positiva con fattori di rischio lavorativi. In tutto il campione, i fattori di rischio extra-lavorativi significativi sono stati l'età compresa tra 50-60 anni (OR = 3,12), gli anni di lavoro ≥ 30 (OR = 2,77), la scarsa scolarizzazione (OR = 2,6), l'uso quotidiano di alcool (OR = 3,16), il praticare assiduamente tennis (OR = 4,3); l'analisi

stratificata ha evidenziato una debole correlazione con il giardinaggio e le attività domestiche.
Discussione: È stata evidenziata una elevata prevalenza di EE nei tre gruppi analizzati, con una significativa differenza tra macellai e impiegati rispetto agli infermieri. L'elevata prevalenza di EE osservata in alcune categorie professionali non è correlata solo a fattori di rischio lavorativi specifici.
Conclusioni: Diversi fattori di rischio extralavorativi individuali e voluttuari contribuiscono allo sviluppo della EE. Queste osservazioni sono particolarmente rilevanti in medicina del lavoro e della prevenzione.

APPROCCIO CHIRURGICO NELLE LESIONI MONTEGGIA-LIKE NEGLI ADULTI: QUALE SCEGLIERE?

Cristina Galavotti, Alessandro Nosenzo, Margherita Menozzi, Fabrizio Tacci, Filippo Calderazzi, Fancesco Ceccarelli

Azienda Ospedaliero-Universitaria Parma, Ospedale Maggiore, Clinica Ortopedica, Parma, Italia

Introduzione: Le lesioni Monteggia-like sono piuttosto rare. Oltre alla lesione tipica di Monteggia, in queste lesioni possono essere presenti grave comminuzione articolare dell'ulna prossimale, frattura del capitello radiale e della diafisi, lussazione omero-ulnare, lesioni legamentose del gomito. Non esiste una classificazione esaustiva delle lesioni Monteggia-like, data la loro estrema variabilità. Ancor meno è stato scritto sulle vie chirurgiche da usare. Scopo del lavoro è fornire dei suggerimenti sul corretto planning pre-operatorio per approcciare i diversi tipi di Monteggia-like.
Materiali e Metodi: Presso la nostra Unità Operativa negli ultimi 24 mesi abbiamo operato 18 lesioni inquadrabili come Monteggia-like. Abbiamo utilizzato vari approcci: in 10 casi la via posteriore "universale", in 3 casi il doppio accesso mediale e laterale, in 3 casi la via postero-mediale e laterale e in 2 casi la via di Boyd.
Risultati: Il follow-up al momento è di scarso rilievo (media 9 mesi) e quindi i risultati sono preliminari. Le fratture sono tutte consolidate e le instabilità risolte. Il 11 casi è presente rigidità e fra questi in 8 casi è associata la presenza di calcificazioni eterotopiche. In 3 casi la rigidità è invalidante in flesso-estensione e in 3 casi in pronosupinazione. Sono presenti neuropatie del nervo ulnare in 7 casi. Quattro pazienti hanno avuto bisogno di essere rioperati: in un caso per pseudoartrosi dell'ulna, in due casi per migliorare il range of motion in pronosupinazione e in un caso per migliorare la rigidità in flesso-estensione.
Discussione: La percentuale di complicanze che abbiamo osservato è elevata. Ma è in linea con i pochi reports al riguardo che abbiamo trovato. Infatti le Monteggia-like sono lesioni che hanno un alto tasso di risultati non eccellenti. Alcune delle complicanze che abbiamo riscontrato sicuramente sono il frutto di errori eseguiti in fase di pianificazione pre-operatoria e dell'approccio chirurgico.
Conclusioni: Le Monteggia-like sono lesioni difficili da trattare, spesso con risultati clinici non eccellenti. Un incompleto planning pre-operatorio può portare il chirurgo ad avere difficoltà a portare a termine l'intervento e a risultati post-operatori ancor più scadenti. Traendo spunto da ciò che abbiamo osservato durante questi interventi e avendo valutato i possibili errori e i quindi i risultati, forniamo qualche dettaglio da prendere in considerazione sul corretto planning da effettuare.

SINTESI CON PLACCA IN FIBRE DI CARBONIO RINFORZATE CON POLI-ETERE-ETERE-CHETONE(CFR-PEEK) PER FRATTURE DI OMERO PROSSIMALE: RISULTATI DELLA NOSTRA CASISTICA TRA 2011 E 2015

Debora Lana, Mauro Gialdini, Luigi Tarallo, Fabio Catani

Azienda Ospedaliero Universitaria, Policlinico di Modena, Patologie dell'Apparato Locomotore, Modena, Italia

Introduzione: Le fratture dell'epifisi prossimale di omero rappresentano dal 5 all'8% delle fratture in età adulta. Il trattamento differisce in relazione a età, pattern di frattura, grado di richiesta funzionale del paziente. Per il trattamento di sintesi a cielo aperto sono oggi a disposizione vari materiali con i quali produrre i mezzi di sintesi. Scopo di questo lavoro è stato valutare i risultati funzionali e le complicanze emerse, in una casistica di pazienti trattati presso la nostra unità operativa tra 2011 e 2015 per frattura di epifisi prossimale di omero con sintesi con placca in CFR-PEEK.
Materiali e Metodi: Tra 2011 e 2015 inclusi abbiamo trattato 104 pazienti per frattura di epifisi prossimale di omero con riduzione e sintesi in open con placca in CFR-PEEK e viti. Abbiamo potuto rivalutare 89 pazienti (69 F; 20 M), poiché 15 sono stati persi al follow-up. La valutazione della ripresa funzionale è stata eseguita sottoponendo DASH (the Disabilities of Arm, Shoulder and Hand) e Constant Scores.
Risultati: Il follow-up medio è stato di 33,78 mesi. I valori medi di DASH e Constant scores riscontrati sono stati 76,81 e 10,17, ottenendo un risultato discreto e buono. Nel 12,5% dei casi (11 su 88) si sono verificate complicanze: 5 casi di rigidità articolare, 5 di intolleranza ai mezzi di sintesi che hanno reso necessaria la rimozione degli stessi, 2 deiscenze di ferita ed un caso di pseudoartrosi andato incontro a impianto di protesi inversa.
Discussione: Le placche in fibre di carbonio rinforzate con poli-etere-etere-chetone (CFR-PEEK), polimero termoplastico organico, sono costruite in un materiale plastico innovativo che previene il rischio di fusione galvanica tra placca e viti, garantendo pertanto una futura facilità di rimozione.
Conclusioni: Le placche in CFR-PEEK hanno dimostrato un'affidabilità sovrapponibile alle placche metalliche nel trattamento delle fratture dell'omero prossimale. Tra i vantaggi offerti da questo materiale riportiamo una miglior visualizzazione della riduzione della frattura durante la valutazione fluoroscopica intraoperatoria, legata alla radiotrasparenza del materiale, e la maggior facilità di rimozione del mezzo di sintesi dovuta all'assenza del fenomeno di fusione a freddo tipica delle placche in titanio.

DISORDINI GASTROESOFAGEI POSSONO AUMENTARE IL RISCHIO DI SVILUPPARE RIGIDITÀ DOPO RIPARAZIONE ARTROSCOPIA DI LESIONI DELLA CUFFIA DEI ROTATORI

Davide Cucchi, Alessandra Menon, Francesca Maria Feroldi, Linda Boerci, Chiara Fossati, Pietro Simone Randelli

A.S.S.T. Centro Specialistico Ortopedico Traumatologico Gaetano Pini-CTO, U.O.C. 1ª Divisione, Milano, Italia

Introduzione: La rigidità di spalla è una condizione patologica caratterizzata da una riduzione del range of motion glenomerale, che può insorgere spontaneamente (idiopatica) o secondariamente. È nota un'associazione tra rigidità post-chirurgica e interventi di riparazione artroscopica di lesioni della cuffia dei rotatori. Obiettivo di questo studio è stato valutare l'incidenza di rigidità post-chirurgica in pazienti sottoposti a riparazione artroscopica di cuffia. Sono state analizzate possibili correlazioni con fattori di rischio noti, o supposti tali, per lo sviluppo di tale patologia. È stata riscontrata una possibile correlazione tra rigidità post-chirurgica e reflusso gastroesofageo, non riportata in letteratura.
Materiali e Metodi: Sono stati selezionati 214 pazienti, di età compresa tra 18 e 75 anni, con lesioni postero-superiori degenerative e sintomatiche della cuffia dei rotatori, sottoposti a intervento di riparazione artroscopica, dopo il fallimento di trattamenti conservativi. L'incidenza della rigidità post-chirurgica è stata analizzata in modo prospettico. Dopo un'analisi della letteratura, sono stati selezionati e indagati 20 potenziali fattori di rischio.
Risultati: L'incidenza di rigidità post-chirurgica nella popolazione studiata è stata del 7,9%. Tutti i pazienti che hanno sviluppato rigidità, tranne due, erano donne ($p = 0,0007$). Dall'analisi dei dati, è emerso che un'abitudine al fumo presente o passata pare essere un fattore protettivo per rigidità post-chirurgica ($p = 0,0043$). La presenza di dispepsia ($p = 0,0042$) o di reflusso gastroesofageo oggettivamente diagnosticato ($p = 0,0004$) è stata associata in modo statisticamente significativo allo sviluppo di rigidità post-operatoria.
Discussione: L'incidenza di rigidità post-chirurgica è indicata in modo variabile in letteratura tra 1,5% e 11,1%; tale variabilità correla con la mancanza di criteri diagnostici univoci. È noto che stati infiammatori sistemici creano alterazioni omeostatiche favorenti l'insorgenza di reazioni infiammatorie più marcate in conseguenza a stress, come per esempio un intervento chirurgico. È stata riscontrata una nuova possibile correlazione tra rigidità post-chirurgica e reflusso gastroesofageo, non nota in letteratura, che potrebbe inserirsi in questo contesto. L'associazione sesso femminile e rigidità post-chirurgica è confermata anche nella nostra popolazione: ciò suggerisce un possibile ruolo ormonale nella sua eziologia.
Conclusioni: Questo studio ha evidenziato una nuova associazione, statisticamente significativa, tra insorgenza di rigidità post-chirurgica e presenza di reflusso gastroesofageo. L'associazione sesso femminile e rigidità post-chirurgica è confermata anche nella nostra popolazione.

PROXIMAL HUMERUS FRACTURES: OUR EXPERIENCE OF OSTHEOSYNTESIS AND FAILURES WITH PLATES AND SCREWS. THE ROLE OF AUGMENTATION

Valerio Gargano, Giovanni Restuccia, Giuseppe Caff, Alfio Grimaldi

Garibaldi Catania, Ortopedia e Traumatologia, Catania, Italia

Introduzione: Treatment algorithms of proximal humerus fractures are still controversially discussed. The enthusiasm towards operative treatment after the introduction of locking implants and augmentations has not been justified by the functional results.
Materiali e Metodi: Between January 1, 2004 and December 30, 2017, 340 patients with acute fractures of the proximal humerus were treated with fixed-angle plating at the Italy Garibaldi Hospital Catania. It is performing primary operative stabilization within 14 days after trauma in a standardized way (deltopectoral approach) and minimal follow-up period of 12 months were assessed 31 months after surgery on average, using the Constant Score and the DASH Score. The mean age of the 22 women and 14 men was 57.5 years (21-78 years). According to the AO classification 200 fractures were classifie as C1, 100 fractures as C2, and 40 fractures as C3. In 40 patient is was necessary the use of augmentations.
Risultati: A mean Constant Score of 62.6 points and an age-related Constant Score of 80.7% on average, as well as a DASH Score of 18.0 points were obtained, constituting a satisfactory result in three quarters of all patients. Complications observed were 25 humeral head necroses, 15 partial necrosis after a head-splitting fracture with nevertheless good clinical result, and a deep infection in two cases. Breakage of the plate was seen in five patient with an C3,30 patient were revisioned with shoulder arthroplasty.
Discussione: Open reduction and locking plate osteosynthesis represents the standard operative procedure in displaced three- and four-part fractures. The role of augmentations to prevent failure is controversial in literature: for some authors is important in osteoporosis fractures, Gerber said instead that their us not prevent complicances. However, a number of risk factors may promote fixation failure or impair functional outcome, most important low local bone mineral density, residual varus displacement of the humeral head, insufficient restoration of medial calcar support, humeral hea ischemia and insufficient fracture reduction. Choice of treatment should be individualize and base on careful evaluation of patient-specific, fracture-specific and surgeon-specific aspects.
Conclusioni: We concluded that thorough clinical and radiological examination for fracture analysis, dynamic stability control with the use of an image intensifier, meticulous reduction, and augmentation implant are the keys for the successful treatment of the proximal humerus fracture.

ASSENZA UNILATERALE DEL NERVO MUSCOLOCUTANEO E RAMO COMUNICANTE TRA LA CORDA LATERALE E IL NERVO MEDIANO: UNA RARA VARIANTE ANATOMICA DI INTERESSE CHIRURGICO

Francesca Alice Pedrini[1 2], Giulia Adalgisa Mariani[3], Ester Orsini[3], Marilisa Quaranta[3], Stefano Ratti[3], Giuseppe Peretti[4 2], Lucia Manzoli[3], Annamaria Billi[3]

[1] Università degli Studi di Milano, Scuola di Specializzazione in Ortopedia e Traumatologia; [2] I.R.C.C.S. Istituto Ortopedico Galeazzi, Milano, Italia; [3] Università di Bologna, Dipartimento di Scienze Biomediche e Neuromotorie, Istituto di Anatomia Umana, Bologna, Italia; [4] Università degli Studi di Milano, Dipartimento di Scienze Biomediche per la Salute, Milano, Italia

Introduzione: Le anomalie morfologiche dei rami terminali del plesso brachiale sono state ampiamente descritte in letteratura; di seguito riportiamo un'ulteriore variante del plesso brachiale che non è stata possibile collocare nelle classificazioni a oggi presentate. Come descritto da Kerr (1918) e da Ferner (1938), il nervo muscolocutaneo può presentare varianti anatomiche con una frequenza intorno al 6,25% della popolazione; tra queste la totale assenza del nervo presenta un'incidenza intorno all'1,4%-4%.
Materiali e Metodi: Il cadavere di una donna caucasica di 62 anni è stato imbalsamato con la procedura utilizzata dal laboratorio per la conservazione del corpo. Il cavo ascellare e la regione anteriore del braccio destro del cadavere sono stati preparati allo studio mediante dissezione anatomica. È stato eseguito lo scollamento delle strutture rispettando i diversi piani anatomici e durante la preparazione del plesso brachiale è apparsa una anomala distribuzione dei rami nervosi terminali; si è eseguita una accurata preparazione del lato controlaterale per verificare se la stessa variante fosse presente, ma nessuna anomalia è stata trovata.
Risultati: La distribuzione delle fibre originanti dalla corda laterale del plesso brachiale destro del cadavere non presentava il nervo muscolocutaneo; dallo stesso lato è stata ritrovata un'anastomosi tra la corda laterale e la branca mediale del nervo mediano alla sua origine. I tronchi primari rispettavano la morfologia classica su entrambi i lati del corpo, ma tutti i muscoli flessori del braccio erano innervati da rami diretti del nervo mediano a eccezione del muscolo coracobrachiale, innervato da un ramo della corda laterale. A circa 17,2 cm dal processo coracoideo, dal nervo mediano si staccava anche il ramo sensitivo per l'innervazione della cute laterale dell'avambraccio.
Discussione: Il decorso anatomico e i rapporti topografici del nervo muscolocutaneo sono stati descritti per la prima volta da Giulio Cesare Casserio. Nell'88,75% della popolazione, il nervo origina dalla corda laterale a livello della terza parte dell'arteria ascellare. Le Minor (1990) ha classificato diversi tipi di varianti a carico del nervo muscolocutaneo, ma la variante anatomica ritrovata nel nostro preparato non può essere inclusa nella sua classificazione, né in ulteriori studi anatomici pubblicati.
Conclusioni: La conoscenza di anomale distribuzioni anatomiche dei nervi periferici è cruciale non solo per chirurghi, anestesisti e radiologi, ma per permettere a ogni medico di comprendere inspiegabili segni clinici.

Giornale Italiano di Ortopedia e Traumatologia
2018;44(Suppl. 1):S277-S448

Comunicazioni libere - ANCA 1

Venerdì 9 Novembre 2018 dalle 11:00 alle 12:00

LESIONI DEL NERVO SCIATICO IN PAZIENTI SOTTOPOSTI A PROTESI D'ANCA: REVISIONE SISTEMATICA DELLA LETTERATURA

Marcello De Fine[1], Giovanni Pignatti[2]

[1] Istituto Ortopedico Rizzoli, Bagheria, Italia; [2] Istituto Ortopedico Rizzoli, Bagheria, Italia

Introduzione: Le lesioni del nervo sciatico popliteo dopo protesi d'anca sono eventi rari ma potenzialmente molto gravi, in grado di frustrare un risultato clinico per il resto eccellente. Purtroppo, la letteratura scientifica esistente a riguardo è contrastante, confusa e aneddotica. Abbiamo pertanto effettuato una revisione sistematica della letteratura in accordo con le linee guida PRISMA al fine di accertare: 1) l'influenza dell'allungamento dell'arto operato sulla comparsa della lesione neurologica; 2) i più rilevanti fattori di rischio; 3) la prognosi a lungo termine; 4) le possibili strategie terapeutiche.
Materiali e Metodi: È stata realizzata una revisione sistematica della letteratura includendo lavori riguardanti una popolazione esclusiva di pazienti affetti da lesioni del nervo sciatico in postumi di protesi d'anca, che esaminassero l'influenza dell'allungamento dell'arto operato, i fattori di rischio, la prognosi e i possibili trattamenti. Al termine dell'analisi, sono stati inclusi 14 articoli, che valutano un totale di 385 lesioni di nervo sciatico.
Risultati: Gli articoli selezionati sono caratterizzati da una scarsa qualità metodologica complessiva. Non è stato possibile identificare una soglia di allungamento a rischio per la comparsa di lesioni del nervo sciatico. La displasia dell'anca o i pregressi interventi chirurgici sull'anca si sono rivelati come i fattori di rischio più significativi. In circa due terzi dei casi avviene un recupero completo, indipendentemente dall'entità iniziale del danno. Non ci sono evidenze circa le strategie terapeutiche.
Discussione: Pur considerando i limiti di questo lavoro, legati principalmente alla scarsa qualità metodologica dei lavori valutati e al ridotto numero di casi studiati, la displasia dell'anca e i pregressi interventi chirurgici sull'anca rappresentano i maggiori fattori di rischio per la comparsa di lesioni del nervo sciatico dopo protesi d'anca.
Conclusioni: Una soglia di rischio per l'allungamento dell'arto operato non può essere identificata. I pazienti dovrebbero essere informati circa la prognosi spesso negativa di queste lesioni e sui lunghi tempi previsti per il recupero. Studi prospettici multicentrici sono necessari per confermare o smentire i risultati di questa revisione sistematica.

È REALMENTE IMPORTANTE RIPRISTINARE L'OFFSET NELLA PROTESI D'ANCA? REVISIONE SISTEMATICA DELLA LETTERATURA

Marcello De Fine[1], Giovanni Pignatti[2]

[1] Istituto Ortopedico Rizzoli, Bagheria, Italia; [2] Istituto Ortopedico Rizzoli, Bagheria, Italia

Introduzione: I benefici del ripristino dell'offset femorale dopo protesi d'anca dovrebbero essere la riduzione dell'usura delle superfici di accoppiamento articolare, del tasso di fallimenti meccanici e del tasso di lussazioni dell'impianto. I colli modulari rappresentano la metodica più efficace per ricostruire l'offset, tuttavia numerosi sono i casi di gravi complicanze con questi dispositivi, inoltre dubbi permangono circa la reale capacità dei colli modulari di ripristinare l'offset nel setting intraoperatorio. Abbiamo realizzato una revisione della letteratura per chiarire se il ripristino dell'offset abbia una effettiva influenza clinica su 1) il tasso di usura, 2) il tasso di fallimento meccanico e 3) il tasso di lussazione dell'impianto.
Materiali e Metodi: Sono stati ricercati lavori che riguardassero l'influenza dell'offset sull'usura, sul fallimento meccanico e sulla lussazione, prendendo in considerazione esclusivamente studi che avessero un disegno comparativo e che fossero caratterizzati da una misurazione convenzionale dell'offset. Al termine della ricerca, 10 articoli sono stati selezionati.
Risultati: E' stata riscontrata una correlazione significativa tra il ripristino dell'offset femorale e l'usura del polietilene convenzionale. Nessuna correlazione è stata evidenziata tra il ripristino dell'offset e il tasso di fallimento meccanico o di lussazione dell'impianto.
Discussione: Il ripristino dell'offset femorale è in grado di ridurre il tasso di usura del polietilene convenzionale, mentre nessuna correlazione clinica è dimostrabile allo stato attuale con il tasso di fallimenti meccanici e di lussazione dell'impianto. I vantaggi sull'usura devono essere riconsiderati, stante la disponibilità dei nuovi polietileni cross-linkati, dotati di una elevatissima resistenza all'usura, e della ceramica.
Conclusioni: Poiché i tentativi di ripristinare l'offset dopo protesi d'anca non si traducono in effettivi vantaggi clinici, mentre i rischi legati alla rottura sono comprovati, non consigliamo l'utilizzo routinario dei colli modulari nella chirurgia protesica dell'anca.

PROTESI DI ANCA STEMLESS VS STELI TRADIZIONALI NEI PAZIENTI OBESI. STUDIO RETROSPETTIVO OSSERVAZIONALE

Michela Saracco, Vincenzo Campana, Giandomenico Logroscino

Fondazione Policlinico Universitario Agostino Gemelli, Ortopedia e Traumatologia, Roma, Italia

Introduzione: Le protesi di anca a stelo corto sono oggi ben note ma scarsamente utilizzate in pazienti obesi. La prevalenza dell'obesità sta aumentando e sempre più anche nei giovani sarà necessario un intervento di sostituzione protesica, ove il risparmio di osso sarà utile in caso di revisioni future. Scarsi però sono i dati relativi al loro utilizzo in pazienti obesi. Scopo di questo studio retrospettivo caso-controllo è valutare l'affidabilità degli steli corti nei pazienti con BMI superiore a 30 valutando sia parametri radiografici che out-comes clinici.
Materiali e Metodi: Sono stati selezionati 48 pazienti con BMI superiore a 30, di cui 31 portatori di stelo corto e 17 di stelo lungo, affetti da artrosi primaria, post-traumatica e necrosi avascolare. E 'stato valutato il risultato clinico mediante le scale HHS, WOMAC,VAS ed SF-12 F-M. L'osteointegrazione, subsidenza, CD angle, eterometrie, posizionamento del cotile e la stabilità dello stelo sono state quantizzate utilizzando i criteri di Engh mediante confronto tra la radiografia post-operatoria e quella in visione all'ultima visita di controllo da 3 operatori in cieco mediante software Axiovision (Zeiss Microimaging GmbH). L'analisi dei dati è stata eseguita mediante software SPSS (Chi-square, T-Test).
Risultati: Il follow-up medio è stato di 36 mesi (min: 12 mesi; max: 132 mesi). Tutti gli steli sono risultati ben posizionati e osteointegrati. Non si sono registrati mobilizzazioni ne revisioni di impianti. I portatori di stelo corto hanno registrato punteggi superiori nell'SF-12F e SF-12M ($p < 0,005$) e per corretta inclinazione del cotile ($p < 0,001$), mentre i due gruppi sono risultati sovrapponibili per WOMAC, VAS e HHS. Nel gruppo degli steli corti si sono avute 3 lussazioni, 1 frattura periprotesica intra-operatoria ed 1 danno dello SPE. Mentre nel gruppo degli steli lunghi si è verificato 1 caso di deiescenza della ferita.
Discussione e **Conclusioni:** Le protesi di anca a stelo corto sono sempre maggiormente utilizzate ma non vi è ancora una sufficiente documentazione riguardo l'efficacia nei pazienti obesi. In questo studio l'utilizzo di steli corti ha evidenziato ottimi risultati clinici e radiografici a breve-medio termine, dimostrando efficacia e sicurezza anche in pazienti obesi. Studi a lungo termine sono necessari per valutare il rischio del peso sulla sopravvivenza dell'impianto.

PROTESI TOTALE D'ANCA CON SISTEMA A DOPPIA MOBILITÀ IN PAZIENTI AD ALTO RISCHIO DI INSTABILITÀ

Stefano Giaretta, Francesco Marangoni, Mattia Berti, Alberto Momoli

O.C. San Bortolo, Ortopedia e Traumatologia, Vicenza, Italia

Introduzione: Le fratture del collo del femore sono tra le maggiori cause di ospedalizzazione. L'instabilità dopo impianto di protesi totale d'anca (PTA) è una causa crescente di morbidità con un'incidenza media del 7%. Il rischio complessivo di lussazione è variabile per via di accesso, tipologia di protesi, volume del chirurgo ma si attesta su valori medi del 2% ad 1 anno e del 7% dopo 15 anni dal primo impianto. Lo scopo di questo studio è di valutare il tasso di dislocazione delle componenti protesiche nei pazienti operati di PTA DMC per frattura di collo femore dal 2013 al 2017.
Materiali e Metodi: Dal dicembre 2013 al dicembre 2017 sono state impiantate 67 protesi d'anca a doppia mobilità in 65 pazienti (46 donne e 19 uomini) ad alto rischio di dislocazione affetti da: frattura collo femore 85% (57), necrosi della testa del femore 6% (4), esiti di fratture del femore prossimale 6% (4), lussazione di endoprotesi 1,4% (1) e mobilizzazione cotile protesico in THA 1,4% (1). L'elevato rischio di dislocazione era dovuto a problematiche di carattere neurologico come malattie neuro degenerative, muscolare o lesioni nervose post traumaticche. Per la valutazione sono stati utilizzati HHS ed EQ-5d.
Risultati: Il Follow-up medio è stato di 36 mesi (intervallo: 53 - 3 mesi). Non si sono verificati eventi di lussazione delle componenti protesiche e i pazienti intervistati non hanno riferito di essere stati sottoposti ad ulteriori interventi chirurgici sull'arto leso. Il valore di HHS medio è di 70,6 e il punteggio EQ-5D medio è risultato così distribuito: Mobility 3,22/5; Self Care 3,30/5; Usual Activities 3,09/5; Pain/disconfort 2,04/5; Anxiety/Depression 2,17/5; EQ VAS 57,26/100.
Discussione: L'uso dei sistemi a doppia mobilità nella pratica clinica può essere una valida soluzione nei pazienti con rischio di lussazione elevato o in condizioni generali tali da porre il dubbio di una instabilità protesica. I risultati ottenuti ne documentano la validità e l'efficace con una soddisfazione dei pazienti di buon livello e score analitici buoni.
Conclusioni: Il sistema a Doppia Mobilità è un'ottima soluzione per il trattamento dei pazienti ad alto rischio di instabilità che necessitino di una sostituzione totale d'anca permettendo di ottenere una buona stabilità dell'impianto, una riduzione significativa del rischio di lussazione e una discreta soddisfazione ai proms.

TECNICHE DI RICOSTRUZIONE DELLA CAPSULA NELLA PROTESICA DI ANCA CON ACCESSO POSTERIORE MINI INVASIVO

Nicola Santori, Antonio Bertino, Domenico Potestio

Clinica Città di Roma, Roma, Italia

Introduzione: La scelta dell'accesso mini invasivo ideale nella sostituzione totale di anca rimane oggi un argomento controverso. La via di accesso posteriore è storicamente associata ad un più alto tasso di lussazioni e con l'utilizzo di restrizioni post-operatorie. La riparazione dei tessuti molli riduce il rischio di lussazione sebbene la ricostruzione della capsula e degli extra rotatori spessi retratti può essere molto impegnativa. Una ricostruzione priva di tensione è raramente ottenibile con le tecniche tradizionalmente descritte. In questa studio retrospettivo di una serie di interventi eseguiti dallo stesso operatore abbiamo analizzato l'efficacia di una nuova tecnica di allungamento della capsula articolare posteriore.

Materiali e Metodi: Sono state valutate 925 impianti effettuati tra il 2009 e il 2015. Sono state utilizzate due tipologie di capsulorrafia per ridurre la tensione della ricostruzione. L'assenza di una eccessiva tensione sono state valutate intra operatoriamente mediante test dinamici che includevano movimenti di flessione e intrarotazione. Nel post-operatorio non sono state applicate restrizioni.
Risultati: L'allungamento della capsula posteriore con una delle tecniche descritte è stato necessario in più del 50% dei casi per ottenere una ricostruzione priva di tensione. 3 pazienti degli 867 (0,35%) rivalutati hanno avuto un episodio di lussazione e di questi in un caso è stato necessario eseguire un intervento di revisione per instabilità.
Conclusioni: Questa tecnica di ricostruzione dei tessuti molli, dopo intervento di protesizzazione dell'anca con accesso posteriore mini invasivo, è tecnicamente semplice, garantisce una sutura priva di tensione e un basso tasso di lussazioni.

VALUTAZIONE DEI RISULTATI A BREVE TERMINE DELL'IMPIANTO DI PROTESI TOTALE DI ANCA PER VIA ANTERIORE DIRETTA

Filippo Randelli, Davide Cucchi, Marco Sampietro, Paola Chieppi, Alessandra Menon, Alice Martorelli

I.R.C.C.S. Policlinico San Donato, U.O. Ortopedia V, San Donato Milanese, Italia

Introduzione: l'obiettivo di questo studio è stato confrontare l'out-come a breve termine di due vie d'accesso per la protesica d'anca in termini di dolore e di punteggi ottenuti nei questionari Forgotten Joint Score (FJS) e modified Harris Hip Score (mHHS). Il questionario FJS misura la capacità del paziente di dimenticarsi della presenza della protesi durante le attività quotidiane. Sono stati presi in esame due gruppi: pazienti sottoposti a impianto di protesi totale di anca per via anteriore diretta e pazienti sottoposti a impianto di protesi totale di anca per via laterale diretta (accesso transgluteo secondo Bauer).
Materiali e Metodi: pazienti sottoposti a impianto di protesi d'anca presso il nostro istituto sono stati arruolati in modo prospettico. A ciascun paziente è stato somministrato un questionario standardizzato contenente mHHS, FJS e Numeric Rating Scale (NRS) a 3 mesi, 6 mesi e 1 anno dall'intervento. L'analisi statistica è stata condotta con sistema ANOVA per misure ripetute ed è stato effettuato un test di Sidak per confrontare la differenza tra le medie dei due gruppi. Sono stati analizzati 130 pazienti.
Risultati: analizzando i due gruppi di pazienti è stata riscontrata una differenza altamente rilevante dal punto di vista statistico ($p < 0,0001$) in termini di FJS, mHHS e NRS nei primi 6 mesi dopo l'intervento, in favore del gruppo trattato con via anteriore diretta. A 12 mesi dall'intervento è emersa invece una minore differenza tra le medie dei due gruppi e quindi un livello di significatività minore (FJS e NRS: $p < 0,01$, mHHS: $p < 0,05$).
Discussione: l'interpretazione dei risultati raccolti a 3 mesi e a 6 mesi evidenzia una considerevole diversità tra i due gruppi esaminati, sia in termini di dolore che di percezione della presenza della protesi (FJS), mostrando così un effetto significativo del trattamento. Studi futuri, tramite raccolta di questionari a 2 anni e 3 anni, potranno confermare o meno l'ipotesi che a lungo termine i risultati della via laterale diretta possano diventare sovrapponibili a quelli della via anteriore diretta.
Conclusioni: l'impianto di protesi totale di anca per via anteriore diretta permette di ottenere risultati a breve termine migliori, evidenziati sia dalle risposte ottenute al mHHS che al FJS: il paziente prova meno dolore e si dimentica prima dell'impianto, vivendo così meglio la sua quotidianità.

IL TRATTAMENTO MININVASIVO CON BIOTECNOLOGIE PER LA NECROSI DELLA TESTA DEL FEMORE

Giorgio Maria Calori, Massimiliano Colombo, Alessandra Ines Maria Colombo, Simone Mazzola, Fabio Romanò, Emilio Luigi Mazza

A.S.S.T. Pini - CTO, C.R.R.P., Milano, Italia

Introduzione: L'osteonecrosi della testa del femore ad uno stadio iniziale è tutt'oggi una sfida per l'ortopedico, soprattutto in considerazione del fatto che spesso colpisce pazienti. La protesizzazione totale dell'anca rimane il trattamento gold standard pur essendo una scelta drastica che non risparmia l'articolazione colpita da tale patologia. Per questo da tempo sono state proposte varie tecniche alternative (artrodiastasi, tecnica di Mont, trapianto di perone vascolarizzato, core decompression con o meno inserimento di mezzi di sintesi e fattori di crescita) in grado di salvare la testa femorale.
Materiali e Metodi: Partendo dall'idea della core decompression abbiamo voluto sviluppare una nuova tecnica chirurgica con uno strumentario dedicato che associa l'asportazione del tessuto necrotico (core decompression) all'inserimento di fattori di crescita (rh-BMP-7) e uno scaffold di osso equino flessibile arricchito con cellule mesenchimali autologhe. Abbiamo trattato con tale metodica 38 pazienti per un totale di 40 anche affette, tutti pazienti presentavano al massimo uno stadio IIIc secondo la classificazione di Steinberg. Ogni malato è stato indagato pre-operatoriamente mediante valutazione clinica, radiografica, RMN e TC. I pazienti sono quindi stati rivalutati clinicamente e rmediante imasging (Rx, TC e/o RMN) a 1, 3, 6, 12, 24, 36 mesi.
Risultati: Abbiamo ottenuto in 35 casi su 40 degli ottimi risultati clinici e di imaging (non progressione della necrosi, conservazione profilo corticale della testa femorale, assenza di collasso strutturale e buona articolarità) a 24 mesi di FU medio, 5 casi di insuccesso con persistenza della sintomatologia e progressione della necrosi, 1 caso di frattura sottotrocanterica in seguito a trauma accidentale.
Conclusioni: La tecnica sembra offrire degli ottimi risultati soprattutto in considerazione dei brevi tempi chirurgici, della semplicità della tecnica operatoria e della possibilità di salvare un'articolazione ancora sana in pazienti giovani ma già sintomatici.

Giornale Italiano di Ortopedia e Traumatologia
2018;44(Suppl. 1):S280-S448

Comunicazioni libere - PROTESICA 4

Venerdì 9 Novembre 2018 dalle 11:00 alle 12:00

DISLOCATION OF TOTAL HIP ARTHROPLASTY WITH ANTERIOR, LATERAL AND POSTERIOR APPROACHES IN GETRIATRIC PATIENTS: A SYSTEMATIC REVIEW AND METANALYSIS

Silvia Valisena[1], Bartolomeo Scarsi[1], Marcello Ceppi[2], Berhnard Dimitris Ciritsis[1]

[1] Ospedale Regionale di Bellinzona e Valli, San Giovanni, Bellinzona, Switzerland; [2] Ospedale San Martino, Genova, Italia

Introduzione: The dislocation of hip prostheses is multifactorial and influences quality of life of geriatric patients. We analysed the correlation between surgical approach and dislocation of primary total hip arthroplasties (THA) in geriatric patients.
Materiali e Metodi: The bibliographic search was conducte in MEDLINE and Cochrane Library (last search: May 2017). We collected studies in English on primary THA in patients whose mean age was at least 65 years. Dysplasia, hip neoplasia, double mobility implants were the main reasons for exclusion. Anatomic differences between approaches are unclearly describe in literature which makes a comparative analysis difficult. Therefore we grouped surgical approaches into three categories: anterior, lateral and posterior approach group, base on the criteria of anatomical location and atraumatic or traumatic techniques toward the muscle. Two reviewers selected the studies, evaluated their methodology and retrieved data independently.
Risultati: Of 672 titles found, only 10 met the inclusion criteria, 2 case series and 8 cohort studies. After THA in geriatric patients the overall dislocation rate independently from the surgical approach is 2,39%. The anterior approach group had the lowest dislocation rate (0.5%), followed by the lateral approach group (1,5%) and posterior (4,5%).
Discussione: We found that the anterior and lateral approach group offer to geriatric patients the advantage of a lower rate of dislocation compared to the posterior approach group, especially the anterior approach.
Conclusioni: Further research is required to evaluate the interplay among risk factors for dislocation in the geriatric population, such as surgical indication and other types of implants.

LO STELO ANATOMICO NON CEMENTATO MINIMAX NELLE REVISIONI PER STRESS SHIELDING E MOBILIZZAZIONI DOLOROSE

Pier Giorgio Vasina[1], Georg Weifner[2], Paolo Palumbi[1], Ideal Frakulli[1]

[1] Maria Cecilia Hospital, Barbiano, Italia; [2] Ospedale di Bressanone, traumatologia e ortopedia, Bressanone, Italia

Introduzione: La filosofia degli steli anatomici fu introdotta nel 1980 per migliorare il pressfit prossimale. Lo stelo MINIMAX ne rappresenta l'evoluzione ottimale. L'analisi dei risultati, elaborata dal registro dell'implantologia protesica della Regione Emilia Romagna nel 2016, su 433 interventi, ha dimostrato una sopravvivenza a 5 anni secondo Kaplan Meyer del 98,4 %. Gli ottimi risultati e l'assenza di stress shielding, ci hanno indotto ad utilizzare MiniMax nei casi di revisioni di stelo semplici con perdita di sostanza fino ad un grado 2 di Paprosky.
Materiali e Metodi: Questo stelo è ideale per l'approccio anteriore all'anca. La doppia curva evita il contatto con la corticale anteriore. I criteri di inclusione sono stati: anche con dolore di coscia, con aree di lisi prossimali in zona 1 e 7 di Gruen e scintigrafia positiva per effetto punta, con metafisi ancora di buona qualità. Quando possibile lo stelo è stato rimosso dall'alto, senza fessurazione laterale longitudinale sottotrocanterica, talvolta necessaria per la tenace presa distale degli steli. La via chirurgica ha ricalcato quella del precedente intervento. Dal luglio 2009 al luglio 2017 sono state operati 19 pazienti, di cui 13 di sesso femminile e 6 maschile. In 7 pazienti è stata utilizzata la via anteriore e in 12 la postero laterale o laterale. Il follow-up medio è stato di tre anni e sette mesi.
Risultati: Tutti i pazienti hanno riferito la scomparsa completa del dolore di coscia, alcuni addirittura al risveglio. L'Harris Hip Score da 40,8 ± 12,5 punti, è aumentato a 96,6 ± 6,2 punti a 7 mesi e a 97 ± 5 punti nei 15 casi valutati a 3 anni. In 8 casi la scintigrafia era positiva per mobilizzazione prossimale dello stelo e per ipercaptazione distale. In tutti i casi era presente una osteolisi periprotesica prossimale in zone 1 e 7. In 6 casi si è resa necessaria una fissurazione laterale sottotrocanterica fin oltre l'apice dello stelo protesico per mobilizzare l'apice, seguita da due o tre cerchiaggi preventivi.
Discussione: Gli eccellenti risultati clinico-radiologici e la scomparsa del dolore confermano che lo stelo MiniMAX ha un otiimo follow-up come primo impianto, ed è efficace anche in revisioni "semplici".
Conclusioni: Lo studio dimostra il successo della protesi anatomica non cementata MiniMAX sia nel breve che nel medio termine anche nei casi di revisioni semplici, soprattutto per stress shielding.

ESISTE ANCORA OGGI L'INDICAZIONE ALL'UTILIZZO DI UNO STELO RETTO NELL'IMPIANTO PRIMARIO DI UNA PROTESI D'ANCA?

Claudio Lizzio, Calogero Puma Pagliarello, Luciano Costarella, Vito Pavone, Giuseppe Sessa

Università degli studi di Catania, Azienda Ospedaliera Policlinico Vittorio Emanuele, Ortopedia e Traumatologia, Catania, Italia

Introduzione: La diffusione degli steli anatomici corti ha ridotto l'utilizzo di quelli retti, caratterizzati da un buon fit-and fill, una presa metafiso-diafisaria, una conformazione ideale per i cana-

li femorali con morfologia a trombetta. Scopo del nostro studio è valutare gli out-come clinici e funzionali di questi steli ad un follow-up a lungo termine.
Materiali e Metodi: Tra il 1999 e il 2004 sono stati impiantati presso la Clinica Ortopedica 67 steli retti CLS Zimmer® in 58 pazienti, età media 58,3 anni (34-73), 30 donne (51,7%), 28 uomini (48,2%). Tutti sono stati sottoposti a indagini clinico-rxgrafiche seriate nel tempo a 1, 6, 12 mesi e 5, 10 anni. Per la valutazione clinica è stato usato l'Harris Hip Score (HHS). Radiograficamente è stata valutata l'osteointegrazione dello stelo, l'allineamento, presenza di linee di radiolucenza o zone di osteolisi, presenza di ipertrofia delle corticali, di ossificazione eterotopiche, riassorbimento del calcar.
Risultati: Del campione iniziale di 58 pazienti 15 sono deceduti 25(8%), 18(31%) sono irrintracciabili al follow-up, 4 hanno eseguito revisione dell'impianto protesico 2 per frattura periprotesica (3,44%), 1 per mobilizzazione settica (1,7%), 1 per moblizzazione asettica (1,7%). I restanti 21 pazienti si sono presentati ad un follow-up medio di 17,3 anni (14-19,2). I risultati ottenuti hanno mostrato un HHS medio di 83,04 (Dev. Stand. 8,93), 3 i pazienti con valori di HHS < 70 (14%), 4 compresi tra 70-79 (19%), 8 tra 80-89 (38%), 6 con HHS > 89 (28%). 4 hanno riferito dolore(19%): di questi 1 paziente mostrava corretto posizionamento dello stelo, 3 un posizionamento in varo. 3 dei 4 impianti andati incontro a revisione al controllo post-operatorio sono stati valutati come sottodimensionati. La valutazione radiografica non ha evidenziato loosening dell'impianto nei 21 pazienti analizzati. Sono state evidenziate in 3 pazienti (14,28%) linee di radiolucenza, in 1 impianto una zona di osteolisi nella regione 7 di Gruen. Tali pazienti non avevano sintomatologia dolorosa. Ipertrofia della corticale è stata evidenziata in 3 steli (14,28%).
Discussione: Il corretto posizionamento garantisce longevità all'impianto. La scelta dello stelo CLS scaturisce oltre che dalla morfologia femorale anche dalla qualità del tessuto osseo quando si vuole, in caso di fratture mediali del collo femorale, ottenere una tenuta metafiso-diafisaria.
Conclusioni: L'impianto protesico a stelo retto rappresenta una valida opzione, laddove vi siano indicazioni appropriate legate anche alla conformazione del canale femorale.

L'ACCESSO PARAROTULEO LATERALE NELLA SOSTITUZIONE PROTESICA DEL GINOCCHIO VALGO ARTROSICO: RISULTATI A MEDIO TERMINE

Vincenzo Ciriello, Roberto Chiarpenello, Alberto Combi, Lucio Piovani

Azienda Ospedaliera S. Croce e Carle, Ortopedia e Traumatologia, Cuneo, Italia

Introduzione: Il ginocchio valgo artrosico (GVA) può presentare difficoltà di protesizzazione per gravi alterazioni anatomiche, sia ligamentose - retrazione delle strutture laterali e lassità mediale, sia ossee - ipoplasia del condilo femorale laterale e vari gradi di displasia femoro-rotulea. L'accesso pararotuleo laterale sec. Keblish (ALK) consente il release delle strutture retratte, eliminando la necessità dell'osteotomia della tuberosità tibiale anteriore (OTT), permettendo un buon bilanciamento e un ottimale tracking femoro-rotuleo. Scopo dello studio è presentare i risultati a medio termine di ginocchia valghe artrosiche trattate mediante PTG con ALK.
Materiali e Metodi: Studio prospettico. Sono stati inclusi tutti i pazienti con GVA (deformità > 10°), sottoposti a impianto di PTG con ALK, tra il 2006 e il 2014. L'ALK prevede l'artrotomia pararotulea laterale, con tecnica "double-layer" e l'utilizzo del corpo di Hoffa per aiutare la chiusura. La valutazione clinica è stata eseguita con International Knee Score (IKS), quella radiografica preoperatoria con gli assi meccanico e anatomico degli arti inferiori, l'esame sotto carico e sotto stress in varo-valgo del ginocchio, l'altezza e la posizione della rotula, l'entità della traslazione tibiale.
Risultati: Inclusi 36 pazienti (40 ginocchia). Età media: 71 anni (43-86); M: F = 1:3. Tutte le PTG erano PS. La rotula non è mai stata sostituita. Il follow-up medio è di 7,5 anni (3-11). L'IKS medio all'ultimo controllo è stato 93, con un significativo miglioramento rispetto al pre-operatorio ($p < 0,05$). Nessun caso di instabilità rotulea, né dolore anteriore. L'angolo medio anatomico femoro-tibiale è passato dai 25° (11°-50°) pre-operatori a 4° (0°-10°) post-operatori ($p < 0,05$). Non abbiamo osservato segni di mobilizzazione, con una sopravvivenza delle PTG del 100% a 6,5 anni. Non abbiamo registrato complicanze post-operatorie, eccetto un caso di sofferenza cutanea superficiale della ferita, risolta senza revisione chirurgica.
Discussione: L'ALK si è dimostrato essere sicuro ed efficace nella sostituzione protesica del GVA, consentendo di risolvere il problema del mal-tracking rotuleo, che rimaneva significativo con l'approccio mediale. La "coronal Z-plasty" permette all'apparato estensore di centralizzarsi spontaneamente, col vasto mediale intatto e libero di guidare la rotula all'interno della troclea femorale protesica. L'esposizione chirurgica è sufficiente anche senza OTT e l'accesso consente il corretto bilanciamento con release sicuri e riproducibili. Questo accesso può essere usato anche in casi di severe deformità potendo potenzialmente preservare le strutture laterali stabilizzatrici necessarie per la stabilità e la sopravvivenza a lungo termine degli impianti protesici.
Conclusioni: L'ALK si è dimostrata una tecnica sicura e affidabile nella protesizzazione del GVA.

VARIAZIONI POST-OPERATORIE E SIGNIFICATO DELLA GAIT ANALYSIS NELL'INTERVENTO DI PROTESI DI ANCA

Maria Rizzo[1], Bruno Corrado[2], Roberto Garofalo[1], Anna Paola Russo[1], Luca Diana[3], Massimo Mariconda[1]

[1] A.O.U. Policlinico "Federico II", Scuola di specializzazione in medicina fisica e riabilitativa, Napoli, Italia; [2] A.O.U. Policlinico "Federico II", Scuola di specializzazione in ortopedia e traumatologia, Napoli, Italia; [3] A.O.U. Policlinico "Federico II", Scienze delle professioni sanitarie della riabilitazione, Napoli, Italia

Introduzione: La Gait Analysis (GA) è ampiamente accettata come misurazione strumentale delle caratteristiche del ciclo del passo. Scopo dello studio è valutare le variazioni post-operatorie

della GA in soggetti sottoposti a protesi totale d'anca (PTA) e correlarle alle variazioni dello stato clinico-funzionale del paziente.
Materiali e Metodi: Sono stati studiati 24 pazienti (6 maschi e 18 femmine; età media 63 ± 9,3; BMI medio 27 ± 2,4), affetti da coxartrosi primaria e operati di PTA per via postero-laterale (16 dx; 8 sin) con stelo conservativo. Tutti i pazienti sono stati sottoposti a GA con pedana a sensori ottici BTS (protocollo Davis) prima dell'intervento e a 6 mesi. Nelle stesse occasioni ai pazienti venivano somministrati i questionari HHS, WOMAC e SF36. Sono state anche valutate le correlazioni tra scale cliniche e parametri strumentali.
Risultati: L'intervento determinava un significativo incremento della velocità (0,72 ± 0,18 m/sec vs 0,86 ± 0,18 m/sec; $p < 0,05$), della cadenza (92 ± 10 passi/min vs 99 ± 9 passi/min; $p < 0,05$) e della larghezza del passo (0,15 ± 0,06 m vs 0,19 ± 0.1; $p < 0,05$) a 6 mesi dall'impianto di PTA. La fase di oscillazione aumentava nell'arto sano (35 ± 4 % vs 38 ± 3 %; $p < 0,05$), con associata riduzione della durata della fase di appoggio (0,86 ± 0,13 m/sec vs 0,76 ± 0,12 m/sec; $p < 0,01$). A 6 mesi si otteneva un significativo miglioramento dei valori delle scale funzionali (HHS; WOMAC) e degli indici fisici del questionario SF36. Prima dell'intervento, la velocità e la cadenza del passo erano direttamente correlate con il punteggio HHS e inversamente con il WOMAC score. A 6 mesi non si osservava alcuna correlazione tra scale funzionali e reperti della GA.
Discussione: A 6 mesi dall'intervento di PTA si è osservato un miglioramento dei parametri spazio-temporali della GA rispetto al pre-operatorio. L'anomalia deambulatoria incide significativamente sulla disabilità del paziente prima dell'intervento, ma non è un determinante essenziale dello stato funzionale 6 mesi dopo la procedura.
Conclusioni: La GA può essere utilizzata per una oggettivazione quantitativa della compromissione della funzione deambulatoria e funzionale prima dell'intervento di PTA. Nonostante l'assenza di correlazione con le scale di funzionalità auto-riportate dei pazienti, l'andamento dei parametri GA a 6 mesi fornisce una valutazione numerica del miglioramento dopo l'intervento di PTA.

LA ROTAZIONE DELLA COMPONENTE TIBIALE NELLA PROTESI TOTALE DI GINOCCHIO INFLUISCE NEGATIVAMENTE SUGLI ESITI CLINICI

Adriano Braile, Annalisa De Cicco, Federica Lepore, Giuseppe Toro, Michele Vasso, Alfredo Schiavone Panni

Università degli Studi della Campania Luigi Vanvitelli, Dipartimento Multidisciplinare di Specialità Medico-Chirurgiche e Odontoiatriche, Napoli, Italia

Introduzione: Lo scopo dello studio è di analizzare l'effetto dell'allineamento rotazionale tibiale dopo l'artroplastica totale del ginocchio (TKA) sugli esiti clinici e valutare gli eventuali valori limite per la rotazione tibiale che determinano risultati negativi.
Materiali e Metodi: Una ricerca dettagliata e sistematica dal 1997 al 2017 delle riviste Pubmed, Medline, Cochrane e Google Scholar è stata eseguita utilizzando i termini "artroplastica totale del ginocchio", "sostituzione totale del ginocchio", "allineamento tibiale", "malallineamento tibiale", "Rotazione tibiale", "errore rotazionale", "asse", "angolo", "malrotazione tibiale", "esito clinico", in diverse combinazioni. È stata utilizzata la metodologia di punteggio Coleman modificata (mCMS). Sono stati inclusi tutti gli studi TKA primari che analizzano la correlazione tra risultati clinici e rotazione tibiale. Risultati: Cinque articoli hanno soddisfatto i criteri di inclusione. Un totale di 333 artroprotesi sono state incluse in questa recensione; 139 avevano mal allineamento della componente tibiale, mentre 194 erano in gruppi di controllo. L'età media dei pazienti era di 67.3 anni (DS 0.57). Il ritardo medio post-operatorio è stato di 34,7 mesi (range 21-70). Il punteggio medio di mCMS era di 59,2 punti, indice di una buona qualità metodologica negli studi inclusi. I risultati funzionali sono stati valutati tramite KSS, OKS, KOOS e VAS, negativamente correlati alla rotazione interna della tibia.
Discussione: Il risultato più importante è stato che l'eccessiva rotazione interna della componente tibiale nella PTG rappresenta un fattore di rischio importante per il dolore e per la riduzione degli out-come clinici.
Conclusioni: La nostra revisione ha confermato che un'eccessiva rotazione interna della componente tibiale rappresenta un fattore di rischio significativo per dolore e risultati funzionali inferiori dopo PTG (> 10 ° di rotazione interna si è dimostrato come valore comune), mentre la rotazione esterna non influisce sui risultati. Tuttavia, un valore di cut-off universale non è stato trovato nella letteratura attuale e resta un dibattito sulla valutazione della rotazione e sui punti di riferimento intraoperatori chirurgici.

MEGAPROTESI IN INDICAZIONI NON ONCOLOGICHE: ASPETTI DA PRENDERE IN CONSIDERAZIONE

Giorgio Maria Calori, Massimiliano Colombo, Emilio Luigi Mazza, Stanislao Lado, Fabio Romanò, Alessandra Ines Maria Colombo, Simone Mazzola

A.S.S.T. Pini-CTO, C.R.P., Milano, Italia

Introduzione: Recentemente l'evoluzione della tecnologia delle protesi permette al chirurgo di sostituire interi arti. Queste protesi speciali, o megaprotesi, sono nate per il trattamento di una grave perdita ossea oncologica. Recentemente, tuttavia, le indicazioni e le applicazioni di questi dispositivi si stanno espandendo ad altre situazioni ortopediche e traumi. Da alcuni anni stiamo impiantando megaprotesi in condizioni non oncologiche come: traumi acuti con grave perdita ossea e scarsa qualità ossea; fallimenti post-traumatici settici o asettici (rappresentati da pseudoartrosi complesse e difetti ossei dimensioni critiche); perdita ossea importante nella revisione di protesi settiche/asettiche; fratture periprotesiche con mobilizzazione delle componenti e scarsa qualità ossea. Lo scopo di questo studio è quello di valutare in modo retrospettivo le complicanze che possono intercorrere sia durante che dopo l'impianto di una megaprotesi a livello degli arti inferiori in caso di perdita ossea post-traumatica o protesica e di proporre alcuni suggerimenti su come evitare e gestire tali complicanze.
Materiali e Metodi: Abbiamo retrospettivamente valutato tutte

le complicanze e difficoltà che abbiamo incontrato durante o dopo l'impianto megaprotesi in pazienti non oncologici. Tra il gennaio 2008 e il gennaio 2017 abbiamo trattato 151 pazienti con protesi mono e bi-articolari per grandi resezioni.
Risultati: I principali problemi critici riscontrati sono stati: il ripristino della lunghezza e della rotazione corretta dell'arto, la ricostruzione dell'apparato estensore del ginocchio, la ricostruzione trocanterica, la stabilità/dislocamento dell'impianto, la mobilità/ROM (range di movimento) dell'impianto, la copertura della pelle, la sepsi e la qualità dell'osso.
Discussione: Una megaprotesi in presenza di perdita ossea grave può essere considerata, in casi estremi opportunamente selezionati, come soluzione disponibile per il chirurgo ortopedico. Questo tipo di intervento chirurgico complesso deve essere eseguito in centri specializzati dove siano presenti conoscenze e tecnologie adeguate.
Conclusioni: Questi pazienti non devono essere trattati come i pazienti oncologici, l'aspettativa di vita è sicuramente più lunga, quindi la tecnica chirurgica e l'impianto del sistema devono essere estremamente rigorose per garantire una lunga durata della protesi. Le caratteristiche del tessuto osseo e le condizioni dei tessuti molli sono molto diverse da quelle presentate dai pazienti oncologici, creando problemi critici che il chirurgo deve conoscere ed essere in grado di gestire onde evitare gravi complicazioni.

Giornale Italiano di Ortopedia e Traumatologia
2018;44(Suppl. 1):S284-S448

Comunicazioni libere - SPALLA E GOMITO 1

Venerdì 9 Novembre 2018 dalle 11:00 alle 12:00

PULL-OUT INTRA-OPERATORIO DI ANCORE PER LA SUTURA DI CUFFIA: CORRELAZIONI RADIOGRAFICHE E DI DENSITÀ OSSEA

Stefano Carbone[1], Alessandro Greco[2], Stefano Placidi[3], Riccardo Mezzoprete[3]

[1] Casa di Cura San Feliciano, Roma, Italia; [2] Nuova Villa Claudia, Roma, Italia; [3] Ospedale San Camillo de Lellis, Rieti, Italia

Introduzione: Un complicazione relativamente infrequente della riparazione della cuffia mediante ancore è il pull-out, che può avvenire sia in fase intra- che post-operatoria. Nonostante sia ben noto che l'osteoporosi è un fattore predisponente per tale complicazione, nessuna correlazione radiografica o di densità ossea (BMD) calcolata con tecnica DEXA (dual energy x-ray absorptiometry) è stata mai studiata. Noi abbiamo ipotizzato che l'osteoporosi calcolata mediante il Deltoid Tuberosity Index (DTI), il Average Cortical Bone Thickness (CBTAVG) e la DEXA hanno una diretta correlazione con il pull-out delle ancore durante la riparazione di cuffia.
Materiali e Metodi: Da gennaio 2014 a dicembre 2017, una serie retrospettiva di pazienti che hanno avuto un pull-out intra operatorio della o delle ancore è stata arruolata nello studio. I dati demografici e le dimensioni delle rotture di cuffia sono stati registrati; il DTI e il CBTAVG sono stati misurati nelle radiografie post-operatorie, mentre il BMD è stato calcolato con la tecnica DEXA ad un mese di follow-up. Le correlazioni sono state calcolate con il modello di regressione lineare multivariato.
Risultati: 22 pazienti sono stati inclusi nello studio. La loro età media è risultata di 68 anni, 16 erano di sesso femminile. Le rotture di cuffia sono state classificate come 3 piccole, 8 larghe e 11 massive. In tutti i 22 casi, sono state utilizzate delle ancore in titanio da 4.5 mm a due e a tre suture. Il DTI medio è risultato di 1.36 (range, 1.32-1.47); il CBTAVG medio è risultato di 4.8 mm (range, 4-6.5); infine, la valutazione DEXA ha evidenziato un T-Score medio di -0.6 (range, 1.6-2.1). Correlazioni significative sono state trovate tra il DTI e il CBTAVG con il pull-out delle ancore. Un trend di significatività è stato trovato tra la dimensione delle rotture di cuffia e i pull-ous, mentre nessuna correlazione è stata evidenziata con la valutazione DEXA.
Discussione: L'osteoporosi dell'omero prossimale predispone al pull out delle ancore, e questa condizione può essere evidenziata utilizzando il DTI e il CBTAVG.
Conclusioni: La valutazione DEXA della colonna lombare e del femore prossimale non è correlato al pull-out delle ancore e quindi all'osteoporosi dell'omero prossimale.

PROTESI INVERSA DI SPALLA IN PAZIENTI CON DIFETTO GLENOIDEO: LA NOSTRA ESPERIENZA CON LA TECNICA DI "BONE GRAFTING"

Paolo Consigliere, Andreas Leonidou, Georgios N. Panagopoulos, Luis Natera, Caoline Witney-Lagen, Juan Bruguera, Ehud Atoun, Ofer Levy, Giuseppe Sforza

Reading Shoulder Unit, Shoulder and Elbow Unit, Reading, United Kingdom

Introduzione: Una fissazione sicura e stabile della componente glenoidea nelle protesi inverse di spalla (rTSA) in soggetti con perdita di sostanza ossea glenoidea, può essere difficile. Lo scopo di questo studio è presentare i risultati clinici e radiografici di una serie di pazienti con difetto osseo glenoideo trattati con tecnica di "bone grafting" glenoideo e rTSA.
I dati demografici, radiografici e chirurgici sono stati raccolti e analizzati in modo prospettico. Al follow-up finale sono stati raccolti i valori del range di movimento, del subjective shoulder value (SSV) e del Constant Score (CS). Un'analisi delle immagini radiografiche è stata condotta a ogni visita.
Materiali e Metodi: Tra il 2005 e il 2017, 36 pazienti sono stati sottoposti a intervento di "bone grafting" glenoideo e rTSA. 29 donne e 7 uomini sono stati inclusi nello studio. L'eta' media riscontrata è di 72 anni (range 46-88). Le indicazioni chirurgiche erano: artropatia di cuffia (8), revisione per fallimento di altra protedi di spalla (20), artrosi primaria (4), artrite reumatoide (3), revisione per infezione (1). Il difetto glenoideo è risultato essere contenuto in 24 pazienti e perciò è stata utilizzata una tecnica di "impaction grafting" con un'associazione di sostituto osseo e/o allograft o autograft di testa omerale. In 12 pazienti invece, il difetto era severo e pertanto un allograft o autograft di testa omerale e' stato utilizzato per ricostruire la parte mancante di glena.
Risultati: Il follow-up medio era 3,6 anni (range 1-10). Il CS medio è migliorato da 34 prima dell'intervento a 63 dopo l'intervento. Il SSV medio da 0,9 a 8,3. I movimenti attivi sono migliorati significativamente con un aumento della flessione frontale da 54 a 123 gradi; l'abduzione da 48 a 123 gradi; la rotazione esterna da 24 a 38 gradi; la rotazione interna da 57 a 70 gradi. Le radiografie al controllo finale non hanno mostrato segni di mobilizzazione della componente glenoidea. In 2 casi è stato osservato notching (grado I).
Discussione: I difetti glenoidei possono talvolta essere difficili da trattare e non lasciano molta possibilità di errore. In caso di relativo difetto osseo, la tecnica di "impaction bone grafting" si è mostrata efficace seppur restando una tecnica semplice da usare. In caso di difetti più consistenti, la ricostruzione della glena seppur difficoltosa, garantisce la preservazione di un buon offset e di sufficiente bone stock per futuri interventi di revisione.

Conclusioni: Nella nostra esperienza, la tecnica di "impaction bone grafting" e di ricostruzione della glena hanno mostrato buoni risultati clinici e radiografici senza un aumento delle complicanze peri e post-operatorie.

EFFETTI DEL TRATTAMENTO DELLE EPICONDILITI OMERALI CON ONDE D'URTO

Claudia De Cristo, Stefano Perez, Ludovico Lucenti, Gianluca Testa, Vito Pavone, Giuseppe Sessa

Presidio Ospedaliero Vittorio Emanuele, Ortopedia e Traumatologia, Catania, Italia

Introduzione: L'epicondilite omerale è una patologia infiammatoria inserzionale da sovraccarico, caratterizzata da dolore nel sito d'inserzione dei muscoli estensori del polso e dell'avambraccio. Colpisce circa il 3% della popolazione. I risultati in letteratura sull'utilizzo della Terapia extracorporea con onde d'urto ad alta energia (ESWT) non sono ancora univoci. Lo scopo del seguente studio prospettico è determinare l'efficacia terapeutica delle ESWT nel trattamento dell'epicondilite omerale.
Materiali e Metodi: Sono stati selezionati 60 pazienti tra il 2015 e il 2017. I criteri di inclusione comprendevano: VAS > 6, positività ai test per epicondilite da almeno 4 settimane, esame ecografico positivo. Il protocollo di trattamento utilizzato prevedeva 3-4 sedute di ESWT con un intervallo di 1 settimana per ogni seduta, ciascuna di circa 700 colpi a 14 Kw. Negli intervalli i pazienti hanno eseguito esercizi di stretching quotidiano. I pazienti sono stati valutati tramite test clinici specifici per l'epicondilite, VAS e somministrazione del questionario PRTEE-I prima del trattamento e nel follow-up a 1, 6 e 12 mesi. Abbiamo valutato inoltre la correlazione con età, durata dei sintomi e del trattamento.
Risultati: Il follow-up medio è stato di 12 mesi. Dei 60 pazienti, 38 (63,3%) erano maschi e 22 (36,7%) femmine con età media di 48,1 ± 5,7 anni; la durata media della sintomatologia era 7,5 ± 3,5 settimane. Prima del trattamento con EWST i punteggi medi VAS e PRTEE-I erano rispettivamente 7,5 ± 1,0 e 73 ± 8; i valori si sono ridotti a 1, 6 e 12 mesi rispettivamente a 4.8±1.0 ($p < 0,05$), 3,5 ± 0,9 ($p < 0,05$), 3,4±1,1 ($p < 0,05$) per il VAS e a 51 ± 12 ($p < 0,01$), 37 ± 6 ($p < 0,01$), 38 ± 16 ($p < 0,01$) per il PRTEE-I. Non si sono verificate complicanze durante il trattamento.
Discussione: All'analisi statistica è emerso un significativo decremento dei punteggi VAS e PRTEE-I rispetto ai valori pretrattamento particolarmente nei primi mesi. Non è emersa correlazione con età, durata dei sintomi o del trattamento. Dopo 12 mesi, 7 (11,6%) pazienti hanno riferito la ricomparsa della sintomatologia algica.
Conclusioni: Il protocollo terapeutico con ESWT ha ottenuto ottimi risultati a distanza di un anno nei pazienti trattati, riducendo significativamente il dolore, ripristinando la normale funzionalità e dimostrando l'efficacia e la sicurezza di utilizzo dell'ESWT nell'epicondilite omerale.

ANALISI BIOMECCANICA MEDIANTE STUDIO AGLI ELEMENTI FINITI DELL'INFLUENZA DEL POSIZIONAMENTO DELLO STELO OMERALE IN UNA PROTESI DI GOMITO VINCOLATA

Lorenzo Nalbone[1], Antonio D'arienzo[1], Davide Pavan[1], Valentina Russi[1], Michele d'Arienzo[1], Giuseppe Porcellini[2], Tommaso Ingrassia[3], Vincenzo Nigrelli[3], Vito Ricotta[3], Andrea Valenti[3]

[1] Azienda Ospedaliera Universitaria Policlinico Paolo Giaccone, Clinica Ortopedica e Traumatologica, Palermo, Italia; [2] Ospedale Cervesi di Cattolica, U.O. Chirurgia della Spalla Laboratorio di Biomeccanica, Cattolica, Italia; [3] Università degli Studi di Palermo, Ingegneria Chimica, Gestionale, Informatica, Meccanica, Palermo, Italia

Introduzione: La sostituzione protesica del gomito è un ottimo trattamento chirurgico nell'artrite reumatoide e nelle fratture complesse dell'omero distale.L'artroprotesi di gomito diminuisce il dolore e restituisce la funzione articolare; diverse sono le cause di fallimento dell'impianto anche a medio termine tra cui le infezioni, le fratture periprotesiche e soprattutto la mobilizzazione asettica. Vari modelli protesici sono utilizzati: non vincolate, semivincolate e vincolate. Scopo del nostro studio è indagare, tramite analisi numerica, lo stato tensionale all'interfaccia stelo-cemento nella componente omerale di una protesi di gomito vincolata (Link Endo Model).
Materiali e Metodi: Abbiamo ottenuto un modello CAD della protesi tramite scansione 3D modificato per l'analisi numerica. I file CAD di ulna e omero sono stati estrapolati dal database dal Body Parts 3D project modificati per conferirgli la geometria finale. L'impianto è stato realizzato seguendo la normale tecnica chirurgica di posizionamento delle componenti protesiche e le tecniche di cementazione. Il complesso Cemento-Osso è stato considerato come unica struttura rigidamente connessa.Abbiamo studiato l'influenza della variazione di posizionamento della protesi sulla mobilizzazione asettica.
Risultati: Errori sull'allineamento dell'asse dello stelo omerale possono provocare sensibili innalzamenti delle tensioni sull'osso corticale. A seguito della modifica della posizione dell'asse dello stelo omerale sono stati rilevati valori della tensione di Von Mises variabili da circa 3 MPa fino a oltre 20 MPa sull'omero e da 4 MPa fino a 12 MPa sul cemento. Quest'ultimo dato risulta più preoccupante in quanto potrebbe avere una significativa influenza sulla mobilizzazione dei componenti protesici.Modificando la profondità di inserimento dello stelo omerale, mantenendo inalterato l'allineamento si modifica la normale cinematica del gomito poiché si sposta il centro di rotazione. Le variazioni di sollecitazione sull'osso non sono elevate ma causano allentamento da fatica della protesi.
Discussione: Le protesi vincolate hanno un tasso di mobilizzazione asettica superiore alle semivincolati ma hanno una maggiore stabilità.Recenti studi hanno dimostrato che Il fallimento dell'impianto è multifattoriale: spessore della corticale, spessore del cemento, posizionamento e condizioni dei tessuti molli, legamenti e muscoli con un'incidenza di mobilizzazione asettica del 7-15%.
Conclusioni: Un accurato ripristino della biomeccanica e un

adeguata fissazione dell'impianto risultano critici per minimizzare le sollecitazioni e la dissipazione di energia all'interfaccia osso protesi.

INTERVENTO DI LATARJET, EVOLUZIONE DEL BONE BLOCK E SUA CORRISPONDENZA CLINICA: STUDIO CLINICO E RADIOGRAFICO

Antonio Vadala[1], Angelo De Carli[1], Riccardo Lanzetti[2], Davide Desideri[1], Alessio Rossato[1], Edoardo Gaj[1], Marco Scrivano[1], Andrea Ferretti[1]

[1] Ospedale S. Andrea, Roma, Italia; [2] Università degli Studi di Perugia, Perugia, Italia

Introduzione: Lo scopo dello studio è stato quello di valutare la relazione tra l'out-come clinico di pazienti operati con tecnica di Latarjet e i risultati strumentali post-operatori rappresentati dal posizionamento dell'innesto osseo (bone block), la sua integrazione e il suo eventuale riassorbimento.
Materiali e Metodi: In questo studio sono stati arruolati ventiquattro pazienti affetti da lussazione recidivante anteriore di spalla, operati con tecnica di Latarjet. Ad un follow-up medio di dodici mesi tutti i pazienti sono stati valutati con le seguenti scale: ROWE, WOSI, Oxford Instability Score, UCLA, DASH e Constant score. Nel post-operatorio inoltre, tutti i pazienti hanno effettuato due esami TC della spalla operata: immediatamente dopo l'intervento chirurgico (T0) e a dodici mesi post-operatori (T1).
Risultati: A dodici mesi, nessuno dei pazienti ha riportato ulteriori episodi di lussazione. Clinicamente al follow-up finale abbiamo trovato inoltre ottimi risultati in tutte le scale di valutazione sopra elencate. Il riassorbimento medio dell'innesto osseo registrato dalla comparazione di T0 con T1 è stato pari al 42% del volume totale; analogamente la riduzione della superficie complessiva è stata del 29,3%; la diminuzione di lunghezza, larghezza e profondità è stata rispettivamente di 3,4 mm, 2,2 mm e 1,0 mm; tutti questi parametri sono diminuiti in modo significativo ($p < 0,05$). Nessuna correlazione è stata tuttavia trovata tra i parametri radiologici esaminati e l'out-come clinico e funzionale.
Discussione: nonostante gli eccellenti risultati riportati da questo tipo di tecnica sia nel breve- che nel medio- e lungo-termine, rimangono ancora molti dubbi sull'effettivo ruolo svolto dalla pasticca ossea utilizzata, soprattutto nei casi in cui la Latarjet viene effettuata nei pazienti con scarso deficit osseo. A ogni modo appare ancora sorprendente come tale tecnica riesca a mantenere brillanti risultati anche quando la maggior parte della pasticca ossea trasposta va incontro ad un significativo processo di osteolisi.
Conclusioni: I risultati di questo studio confermano come la scarsa integrazione o comunque un significativo riassorbimento della pasticca ossea trasposta sia frequente nella maggioranza degli interventi di Latarjet; tali preoccupanti dati strumentali tuttavia non sembrano incredibilmente influire sul risultato clinico che rimane soddisfacente nella quasi totalità dei casi.

VALUTAZIONE IN RISONANZA MAGNETICA DELLA TENODESI DELLA LESIONE COMPLETA DEL TENDINE DISTALE DEL BICIPITE BRACHIALE

Antonello Aloisio[1 2], Alexander di Francesco[2], Olivo Colafarina[2], Renzo Pizzoferrato[2], Filippo Fiori[2], Vittorio Calvisi[1 2]

[1] Università degli Studi dell'Aquila - Dipartimento di Scienze Umane, L'Aquila, Italia; [2] Ospedale regionale San Salvatore, Coppito, L'Aquila, Italia

Introduzione: L'avulsione del tendine distale del bicipite brachiale è rara, più frequente nell'arto dominante, nel sesso maschile, tra i 40 e 60 anni. Abbiamo utilizzato la risonanza magnetica (RM) per valutare in maniera oggettiva, a distanza di almeno 1 anno, l'integrazione del tessuto tendineo sul sito di inserimento dell'ancora in titanio utilizzata per la tenodesi.
Materiali e **Metodi:** Il campione è costituito da 14 pazienti, di sesso maschile, età media di 46,2 anni (38-56), trattati dal gennaio 2013 al gennaio 2017, tutti sottoposti a una riparazione chirurgica precoce. Esposta e cruentata la tuberosità bicipitale radiale, è stata inserita un'ancoretta in titanio Corkscrew® 5,0 mm Arthrex. I fili non riassorbibili sono stati utilizzati in modo da imbastire il tendine con uno dei capi e utilizzare l'altro capo come filo trascinatore per avvicinare il tendine stesso sul sito anatomico di inserzione, con il gomito flesso a 90° e supinato. I risultati funzionali sono stati controllati a distanza di 3-6 mesi dall'intervento, valutando la forza in flessione e supinazione dell'avambraccio rispetto al controlaterale. Ci siamo avvalsi di un controllo post-operatorio in Risonanza Magnetica del gomito a distanza di 12 mesi circa per valutare l'integrazione del tendine distale del bicipite brachiale al sito di ancoraggio.
Risultati: I 14 pazienti sottoposti a riparazione del tendine distale del bicipite non hanno mostrato complicanze importanti come infezione o ri-rottura. In 3 casi si sono verificate ipoestesie e parestesie transitorie. La totalità dei pazienti trattati chirurgicamente erano soggettivamente soddisfatti del trattamento. La RM, eseguita in ciascun paziente a 12 ± 2 mesi circa ha permesso di dimostrare la presenza del tendine distale reinserito, a meno di 1 cm dal sito in cui era stata effettuata la tenodesi con l'ancoretta e di valutare la eventuale presenza di edema perimuscolare, assottigliamento o ispessimento del tendine distale, ematomi o calcificazioni eterotopiche.
Discussione: L'utilizzo dell'ancora in titanio per la tenodesi ha dimostrato di essere sufficientemente forte per mantenere la riparazione per tutto il processo di riabilitazione.
Conclusioni: La tecnica utilizzata per mettere in tensione e suturare il tendine sulla tuberosità bicipitale del radio è di semplice applicazione e riproducibilità. Non esistono studi con valutazione di risonanza magnetica che attestano la tenodesi.

LA DEGENERAZIONE ADIPOSA DEL DELTOIDE INFLUENZA GLI OUT-COMES CLINICI DELL'ARTROPROTESI INVERSA DI SPALLA?

Antonio Vadala, Ferdinando Iannotti, Angelo De Carli, Raffaele Iorio, Federico Fantoni, Andrea Ferretti

Facoltà di Medicina e Psicologia, Università "La Sapienza" di Roma, U.O.C. Ortopedia e Traumatologia, Azienda Ospedaliera Sant' Andrea, Roma, Italia

Introduzione: L'obiettivo di questo studio è quello di valutare se lo stato di degenerazione adiposa del deltoide, misurato sulla risonanza magnetica pre-operatoria, influenzi gli out-comes clinici dell'artroprotesi inversa di spalla.

Materiali e Metodi: Sono stati selezionati retrospettivamente tutti i pazienti sottoposti ad artroprotesi inversa di spalla con valutazione pre-operatoria mediante RM dello stato della cuffia dei rotatori e del deltoide. Sono stati esclusi pazienti con precedenti interventi a cielo aperto sulla cuffia dei rotatori, revisione di protesi di spalla, frattura dell'estremo prossimale dell'omero. I pazienti sono stati rivalutati ad un follow-up minimo di 2 anni mediante Costant Murley Score (CMS), ASES score, valutazione del ROM. L'infiltrazione adiposa del deltoide anteriore, medio e posteriore è stata misurata mediante RM su sequenze assiali, coronali e sagittali pesate in T1 e classificata secondo le 5 classi descritte da Goutallier.

Risultati: I 36 pazienti disponibili al follow-up 36 sono stati raggruppati in base ad un valore medio del grado di Goutallier < 2 (gruppo I = 16 pazienti) o 32 (gruppo II = 20 pazienti). I due gruppi sono risultati essere omogenei per età, sesso e BMI. Ad un follow-up medio di 4 anni è stato riscontrato un valore medio del CMS di 67,7 ± 22 nel gruppo I e di 51 ± 26 nel gruppo II (p = 0,1668) ed un ASES medio di 56,2 ± 28 nel gruppo I e di 42,3 ± 41 nel gruppo II (p = 0,4281). Il range articolare medio è risultato essere il seguente: flessione (gruppo I = 147° ± 29; gruppo II di 113° ± 35; p= 0,0430); abduzione (gruppo I = 145° ± 34; Gruppo II di 113°±49; p = 0,1422); extrarotazione (gruppo I = 67° ± 24; gruppo II di 30° ± 17; p = 0,0016); intrarotazione (gruppo I = 70° ± 29; gruppo II di 76° ± 24; p = 0,642). È stata rilevata una correlazione negativa tra stato di degenerazione adiposa e ampiezza dell'area di sezione del deltoide.

Discussione: Sebbene il potere dello studio sia limitato dal ridotto numero di pazienti e dall'analisi retrospettiva e non standardizzata della immagini di RM, questo lavoro rappresenta uno dei pochi che analizzano la correlazione tra le caratteristiche intrinseche del deltoide e gli out-comes clinici. La biomeccanica articolare viene modificata dopo protesi inversa ma poco si sa riguardo quanto questa venga influenzata dalla qualità del deltoide. Alcuni studi non hanno riportato correlazioni tra l'atrofia e gli out-come clinici. Ulteriori studi sono necessari per caratterizzare meglio la degenerazione adiposa del deltoide e gli effetti a lungo termine sui risultati della protesi inversa.

Conclusioni: I risultati preliminari di questo studio hanno evidenziato un trend che associa ad un maggior grado di degenerazione adiposa pre-operatoria del deltoide valori medi inferiori degli score clinici e dell'articolarità dopo protesi inversa di spalla. La valutazione pre-operatoria può avere un ruolo prognostico e decisionale oltre che diagnostico.

Giornale Italiano di Ortopedia e Traumatologia
2018;44(Suppl. 1):S288-S448

Comunicazioni libere - CAVIGLIA E PIEDE 1

Venerdì 9 Novembre 2018 dalle 11:00 alle 12:00

RUOLO DEL RELATIVE METATARSAL LENGTH NELLA METATARSALGIA SECONDARIA A CORREZIONE PERCUTANEA DELL'ALLUCE VALGO

Federico Maria Liuni, Alberto Fontanarosa, Luca Berni, Riccardo Cepparulo, Alberto Guardoli, Andrea Pellegrini, Aldo Guardoli

Ospedale S. Maria Borgo Val di Taro, Ortopedia e Traumatologia, Borgo Val di Taro, Italia

Introduzione: La metatarsalgia è una condizione frequentemente associata al valgismo dell'alluce. Scopo dello studio è valutare come la variazione in lunghezza del I rispetto al II metatarso (calcolata con il Relative Metatarsal Length), possa influenzare la comparsa di metatarsalgia in pazienti trattati con tecnica percutanea PBS (Percutaneous Bianchi System) per la correzione dell'alluce valgo.
Materiali e Metodi: È stata eseguita un'analisi retrospettiva clinica e radiografica in 85 pazienti con alluce valgo isolato, senza segni clinici di metatarsalgia, trattati con osteotomia PBS al I metatarso con un follow-up medio di 26,3 mesi. I pazienti sono stati valutati con AOFAS score e con radiografie in antero-posteriore sotto carico. La lunghezza relativa del I metatarso rispetto al secondo metatarso (RML - Relative Metatarsal Lenght), descritta in letteratura come indice prognostico di metatarsalgia, è stata determinata secondo le modalità descritte da Nilsonne-Morton.
Risultati: L'AOFAS è incrementato da 31 punti nel pre-operatorio a 90 all'ultimo follow-up. La RML si è ridotta da una media di – 1,08 mm del pre-operatorio a – 5,05 all'ultimo follow-up. Tre pazienti mostravano segni clinici di metatarsalgia da trasferimento all'ultimo controllo ambulatoriale.
Discussione: L'analisi dei dati ha mostrato una riduzione della RML dal pre-operatorio all'ultimo follow-up. Nonostante questo, anche con accorciamenti rilevanti del I metatarso, si è osservata la comparsa di solamente tre casi di metatarsalgia secondaria. La spiegazione potrebbe essere la correzione dinamica consentita da questa tecnica, che prevede un carico immediato senza l'utilizzo di mezzi di sintesi. Anche la plantarizzazione data dall'orientamento dell'osteotomia contribuisce a ridurre il rischio di metatarsalgie secondarie.
Conclusioni: Dai nostri dati emerge che nonostante l'accorciamento del I metatarso, la tecnica PBS denota una bassa incidenza di metatarsalgie secondarie. Nel caso di callosità plantare pre-operatoria associata ad alluce valgo di grado severo con conseguente maggiore rischio di accorciamento, è consigliabile associare un'osteotomia dei metatarsi centrali.

LA PROTESI DI CAVIGLIA NEI PAZIENTI AFFETTI DA ARTRITE REUMATOIDE

Silvia Elena De Martinis, Massimo Baratelli, Roberto Viganò

A.S.S.T. Gaetano Pini-CTO, Chirurgia Patologie Reumatiche, Milano, Italia

Introduzione: L'interessamento della caviglia nell'Artrite Reumatoide (AR) è di riscontro meno frequente rispetto a quello a carico di anca e ginocchio ma presenta spesso problematiche complesse per la coesistenza di alterazioni a carico di retropiede e avampiede. I vantaggi di una protesizzazione rispetto ad un'artrodesi sono la preservazione del movimento della caviglia e la riduzione di uno stress compensatorio a livello delle articolazioni adiacenti. I risultati riportati in letteratura riguardo alla sopravvivenza degli impianti soprattutto nell'ultimo decennio sono incoraggianti. Scopo di questo studio retrospettivo è la valutazione dei risultati clinici e radiografici di una serie continua di protesi di caviglia in una popolazione di pazienti affetti da AR polidistrettuale.
Materiali e Metodi: Tra il 2012 e il 2017 sono state impiantate 50 protesi di caviglia in 40 pazienti affetti da AR, 35 donne e 15 uomini, con un'età media di 47,9 anni (range 17-74). In 10 casi l'intervento è stato bilaterale e sono stati utilizzati due modelli protesici, entrambi non cementati. I pazienti sono stati valutati ad un follow-up medio di 3,2 anni (range 1-6). Sono stati valutati la sopravvivenza dell'impianto, il grado di soddisfazione dei pazienti, la VAS e l'AOFAS.
Risultati: La sopravvivenza degli impianti è stata del 96%, con buoni risultati funzionali e soggettivi da parte dei pazienti. Sono state revisionate due protesi, una per mobilizzazione asettica e una per infezione tardiva. Abbiamo riscontrato un miglioramento degli indici medi di VAS (da 7,2 pre-operatorio a 1,4 post-operatorio) e AOFAS (da 35,2 pre-operatorio a 78,6 post-operatorio).
Discussione: La protesi di caviglia nel paziente affetto da AR è una procedura più complessa e articolata rispetto a quella nel "tradizionale" paziente artrosico. Ciò è legato alla scarsa qualità dell'osso e alle frequenti rigidità articolare e deformità anatomiche associate. Inoltre non va trascurato il coinvolgimento poliarticolare presente nella maggior parte dei soggetti. La sopravvivenza ad un massimo di 6 anni degli impianti utilizzati può essere considerata buona e sovrapponibile a quella riscontrata in letteratura.
Conclusioni: I risultati funzionali e soggettivi sono molto incoraggianti: la protesi di caviglia può essere ritenuta il "gold standard" in questa tipologia di pazienti e comporta nella maggioranza dei casi un notevole miglioramento delle condizioni di vita, con una drastica riduzione della sintomatologia dolorosa e il recupero di una buona funzionalità.

IL TRATTAMENTO DELLE PSEUDOARTROSI DI TIBIA DISTALE MEDIANTE ARTRODESI TIBIO-TALO-CALCANEARE E INCHIODAMENTO RETROGRADO

Massimiliano Mosca, Silvio Caravelli, Mario Fuiano, Michele di Liddo, Simone Massimi, Giuseppe Catanese, Stefano Zaffagnini

Istituto Ortopedico Rizzoli, II Clinica, Bologna,

Introduzione: Sebbene le pseudoartrosi di tibia distale siano evenienze infrequenti, il loro trattamento è spesso complesso e seguito da risultati insoddisfacenti. La gestione può essere resa difficoltosa da infezioni o perdite di sostanza. L'obiettivo di questo studio è stato valutare i risultati radiologici e funzionali del trattamento mediante inchiodamento intramidollare retrogrado di tibia distale.
Materiali e Metodi: Tra il 2010 e il 2017, sono stati trattati, mediante l'utilizzo di chiodo retrogrado in compressione e artrodesi tibio-talo-calcaneale, 13 pazienti (10 uomini, 3 donne; età media 52 anni, range 23-74) affetti da pseudoartrosi di tibia distale. Il follow-up medio è stato di 39,7 mesi (range 12-82). I pazienti sono stati valutati per quanto riguarda funzionalità, dolore e tempo di consolidazione.
Risultati: I risultati clinico-funzionali ottenuti hanno dimostrato la validità del nostro approccio e sono stati statisticamente significativi. Tutti i pazienti trattati nella casistica hanno riportato consolidazione pressochè completa del focolaio pseudoartrosico entro i 3-5 mesi dal trattamento e hanno riportato un miglioramento nelle daily activities. È stato inoltre evidenziato un netto miglioramento del dolore. Non sono state riportate complicanze maggiori.
Discussione: L'utilizzo di fissatori esterni o di placca e innesto contrapposto per il trattamento delle pseudoartrosi di tibia distale è ben codificato in letteratura. L'utilizzo di chiodi retrogradi in compressione può facilitare, in casi selezionati e con l'ausilio di innesti corticospongiosi nei casi di perdita di sostanza, il raggiungimento di quelle che sono le richieste biomeccaniche necessarie tra cui stabilità e revitalizzazione endostale.
Conclusioni: I risultati clinico-radiografici dell'artrodesi calcaneotibiale mediante inchiodamento retrogrado e il grado di soddisfazione soggettiva riportato dai pazienti, evidenziati nella nostra casistica, rendono tale approccio terapeutico tra le opzioni di scelta in casi selezionati, in particolare come procedura di salvataggio dopo fallimento di altre metodiche chirurgiche.

IMPATTO DELL'ARTROSI POST-TRAUMATICA DI CAVIGLIA SULLA QUALITÀ DELLA VITA

Riccardo D'Ambrosi, Luigi Manzi, Claudia di Silvestri, Cristian Indino, Camilla Maccario, Federico Usuelli

I.R.C.C.S. Istituto Ortopedico Galeazzi, C.A.S.C.O. - Piede e Caviglia, Milano, Italia

Introduzione: L'impatto dell'artrosi post-traumatica di caviglia sulla qualità della vita è ancora in larga parte non quantificato. Lo scopo di questo studio è valutare la qualità della vita nei pazienti con artrosi post-trauamatica di caviglia.
Materiali e Metodi: Tutti i pazienti con diagnosi accertata di artrosi post-traumatica di caviglia sono stati inclusi nello studio. La diagnosi è stata confermata da due ortopedici e radiograficamente. Oltre alle caratterstiche demografche, a ogni paziente è stato chiesto di completare le seguenti scale: VAS, SF-12 e AOFAS.
Risultati: 258 pazienti sono stati inclusi nello studio, di questi 62.8% uomini. Più della metà dei pazienti è risultata in sovrappeso (BMI > 25), l'età media è risultata essere 53,6 ± 13,6 e nel 54,7% dei casi era interessata la caviglia destra. AOFAS, VAS, SF-12 (MCS e PCS) sono risultate rispettivamente 32,6 ±14,4, 81,2 ± 32,5, 44,7 ± 38,1 e 33,1 ± 6,9. Non è stata trovata alcuna correlazione significativa tra i vari parametri.
Discussione: Come già riportato in altri studi, l'artrosi di caviglia è una patologia debilitante con importanti conseguenze sociali che colpisce soggetti notevolmente più giovani rispetto all'artrosi di altre articolazioni. Considerando l'aumento costante delle aspettative di vita è fondamentale che soluzioni preventive come le osteotomie rientrino nella pratica clinica.
Conclusioni: Quasi la totalità dei pazienti con artrosi post-traumatica di caviglia hanno un peggioramento della qualità di vita, causata soprattutto dalla disabilità e dal dolore con conseguenze anche sul profilo psicologico.

VALUTAZIONE DEI REGISTRI PROTESICI DI CAVIGLIA: QUAL È L'IMPATTO SULLA PRODUZIONE SCIENTIFICA?

Riccardo D'Ambrosi[1], Giuseppe Banfi[2], Luigi Manzi[1], Cristian Indino[1], Claudia di Silvestri[1], Camilla Maccario[1], Federico Usuelli[1]

[1] I.R.C.C.S. Istituto Ortopedico Galeazzi, C.A.S.C.O. - Piede e Caviglia, Milano, Italia; [2] Università Vita-Salute San Raffaele, Milano, Italia

Introduzione: Lo scopo di questa revisione sistematica della letteratura è di analizzare gli studi clinici sulle protesi di caviglia presenti in letteratura, i cui dati sono stati estrapolati dai registri protesici.
Materiali e Metodi: È stata eseguita una revisione sistematica della letteratura per identificare tutti gli studi riguardanti le protesi di caviglia. Due ricercatori hanno analizzato indipendentemente i seguenti database: MEDLINE, CINAHL, Embase e Cochrane Databases (da Gennaio 1950 a Dicembre 2017). Le parole chiave utilizzate per la ricerca sono state: "total ankle replacement", "total ankle arthroplasty","register", "registers", "registry", "registries", "national registry", "national register".
Risultati: L'analisi della letteratura ha indetificato 18 articoli pubblicati tra il 2007 e il 2017. Di questi 5 articoli analizzavano dettagliatamente tutti i dati dei registri, 5 articoli valutavano solo le complicazioni e i motivi dei fallimenti, 6 articoli hanno studiato out-come specifici mentre gli ultimi due articoli valutavano rispettivamente i risultati delle protesi in confronto alle artrodesi e i risultati delle protesi nei pazienti con artite reumatoide.

Discussione: Esistono ancora molti limiti nell'utilizzo dei registri protesici come fonte scientifica: i dati non sempre sono riportati in maniera dettagliata, persistendo sempre un divario con i dati prodotti dai designers; inoltre in caso di chirurghi senza adeguata learning curve aumentano significativamente le percentuali di fallimento e i tempi chirurgici.
Conclusioni: I dati presenti in letteratura ottenuti dai registri protesici riportano informazioni utili ma eterogenee riguardo la sopravvivenza e i fallimenti. Esiste ancora una discrepanza tra i dati dei registri e quelli riportati dai designers. La centralizzazione dei registri in ospedali dedicati, l'utilizzo dei PROMs e pubblicazioni periodiche possono migliorare lo sviluppo dei registri protesici.

ARTRODESI TIBIO-TALO-CALCANEARE CON CHIODO E SPAZIATORE IN TRABECULAR METAL™ COME PROCEDURA DI SALVATAGGIO IN PAZIENTI CON GRAVI DIFETTI OSSEI

Claudia Angela Di Silvestri, Luigi Manzi, Cristian Indino, Camilla Maccario, Federico Usuelli

I.R.C.C.S. Galeazzi Milano

Introduzione: Il problema principale quando si esegue un'artrodesi tibio-talo-calcaneale (TTC) come procedura di salvataggio (dopo il fallimento di un'artrodesi o di una protesi di caviglia) è la presenza di un difetto osseo locale di grandi dimensioni. Recentemente, sono state introdotte delle cage in Trabecular Metal™, da utilizzare come spaziatori nell'artrodesi della caviglia associate ad ampio difetto osseo. Lo scopo di questo studio è stato valutare l risultati clinici e radiologici in pazienti trattati con artrodesi TTC con chiodo in associazione a cage in trabecular metal.
Materiali e Metodi: Sette pazienti, una donna e 6 uomini, sono stati trattati con chiodo TTC e spacer con cage Zimmer Trabecular Metal™ tra il 2014 e il 2017, in due casi in esiti di protesi di caviglia, negli altri 5 casi in esiti di un'artrodesi di caviglia. L'età media era di 58 anni (range 47-72). Per ciascun paziente sono stati registrati dati clinici pre e post-operatori (Visual Analogue Scale- VAS per il dolore, American Orthopedic Foot and Ankle Society-AOFAS- score, Short-Form12- SF12 nelle componenti Mentale MCS- e Fisica-PCS) e parametri radiologici (TTS, LDTA, ADTA). La valutazione imaging includeva le rx-grafie in carico della caviglia (nelle proiezioni antero-posteriore, laterale e Saltzman 20 °) pre- e post-operatorie e 1,3,6,12 mesi dopo, e la TC di caviglia, eseguita prima dell'intervento e a un anno di follow-up.
Risultati: Il follow-up minimo è stato un anno per ciascun paziente. I dati clinici medi pre-operatori erano: VAS 7, AOFAS 41, SF12-MCS: 37,8; SF12-PCS: 26,7. I dati clinici medi post-operatori erano: VAS 3; AOFAS: 72; SF12-MCS: 43,5; SF12-PC: 38,8. Il TTS è passato da 82,1° a 92,9°; LDTA è passato da 93,4° a 89°; ADTA da 83,6° a 86,9°. Non sono stati riportati ritardi di consolidazione né complicanze maggiori. Un paziente ha riportato un'infezione superficiale della ferita, risolta con antibiotici orali. Un paziente ha riferito algia in regione calcaneare plantare.
Discussione: Le cage in trabecular metal, usate come spacer, si caratterizzano per la buona resistenza strutturale che ne impedisce il collasso e la peculiare architettura porosa che facilita l'osteointegrazione.
Conclusioni: Sulla base dei nostri risultati, l'utilizzo di cage Trabecular Metal™ in associazione al chiodo TTC nelle procedure di salvataggio si è dimostrata un'opzione valida per colmare il gap osseo e ripristinare la lunghezza dell'arto inferiore.

METAL BACK NELLA PROTESI DI CAVIGLIA E CISTI PERIPROTESICHE: FOLLOW-UP A 2 ANNI

Claudia Angela Di Silvestri[1], Cristian Indino[1], Luigi Manzi[1], Riccardo d'ambrosi[2], Camilla Maccario[1], Federico Usuelli[1]

[1] I.R.C.C.S. Galeazzi Milano; [2] Università degli Studi di Milano

Introduzione: La protesi di caviglia è oggi considerata una delle strategie terapeutiche più valide per il trattamento dell'artrosi della caviglia, sostituendo progressivamente l'artrodesi, un tempo considerata il gold standard. La crescente affermazione e diffusione della protesi della caviglia porta a un crescente interesse da parte della comunità scientifica e a molte innovazioni riguardanti tecniche, design, tribologia e materiali. Di recente introduzione è il sistema Zimmer® Trabecular Metal™ Total Ankle, che si basa su 3 componenti e polietilene fisso. Obiettivo di questo studio è stato stimare la presenza di cisti periprotesiche in pazienti sottoposti a artroplastica totale della caviglia con l'impianto Zimmer® Trabecular Metal™, a due anni di follow-up.
Materiali e Metodi: 89 pazienti affetti da artrosi di caviglia sono stati trattati con protesi totale di caviglia Zimmer® Trabecular Metal™ tra il 2013 e marzo 2016. 54 erano maschi (60,7%) e 35 erano femmine. L'età media era di 53 anni (range 22-78 anni). Tutte le procedure sono state eseguite dallo stesso chirurgo ortopedico. Lo studio imaging pre-operatorio comprendeva, per ciascun paziente, radiografie della caviglia in carico (proiezioni antero-posteriore, laterale e Saltzman 20 °) e TC della caviglia. Successivamente ciascun paziente è stato valutato con radiografie della caviglia post-operatorie e radiografie della caviglia in carico a 1, 3, 6, 12, 24 mesi; TC di caviglia a 12 e 24 mesi.
Risultati: A 24 mesi di follow-up, cisti periprotesiche sono state osservate in 1 paziente su 89 inclusi nello studio, ed erano visibili sia sulle radiografie che alla TC. I rimanenti 88 pazienti non hanno sviluppato cisti periprotesiche a 24 mesi dall'intervento.
Discussione: Le peculiarità del sistema protesico oggetto di questo studio (geometria curvilinea dei tagli, binari di fissazione orientati in senso coronale e uno strato di trabecular metal derivato dal tantalio che si interfaccia con l'osso spugnoso su entrambe le componenti tibiale e astragalica) potrebbero essere responsabili della distribuzione uniforme dei carichi, dell'elevata osteointegrazione e della stabilità intrinseca dell'impianto protesico.
Conclusioni: Sulla base dei dati clinici e radiografici riportati, sono stati raggiunti risultati soddisfacenti e incoraggianti in termini di stabilità dell'impianto in pazienti sottoposti a protesi totale di caviglia con sistema Zimmer® Trabecular Metal™.

Giornale Italiano di Ortopedia e Traumatologia
2018;44(Suppl. 1):S291-S448

Comunicazioni libere - RACHIDE 1

Venerdì 9 Novembre 2018 dalle 11:00 alle 12:00

MISURAZIONE DEL GIBBO CON SCOLIOMETRO E GIBBOMETRO NELLA SCOLIOSI IDIOPATICA: CORRELAZIONE DEI VALORI CON L'ENTITÀ DELLA CURVA A INIZIO E FINE TRATTAMENTO

Angelo Gabriele Aulisa[1], Marco Galli[2], Alessia Poggiaroni[1], Marco Giordano[1], Vincenzo Guzzanti[3], Renato Maria Toniolo[1]

[1] Ospedale Pediatrico Bambino Gesù, I.R.C.C.S., ROMA, U.O.C. Traumatologia, Roma, Italia; [2] Università Cattolica del Sacro Cuore, Milano, Italia; [3] I.R.C.C.S. San Raffaele Pisana, Roma, Italia

Introduzione: Lo scoliometro e il Gibbometro sono due strumenti utilizzati quotidianamente nella pratica clinica per misurare il gibbo nella scoliosi idiopatica. La sostanziale differenza tra i due metodi è che la misurazione dello scoliometro è riportata in gradi, quella del Gibbometro in millimetri (mm). Sebbene in letteratura ci sono molti studi sull'efficacia di questi strumenti, nessuno li ha mai confrontati. Pertanto lo scopo di questo studio è confrontare il gibbometro con lo scoliometro classico e valutare quale strumento dimostri una migliore correlazione tra l'entità del gibbo e la severità della curva scoliotica.
Materiali e Metodi: Il gibbo in 220 pazienti consecutivi, affetti da scoliosi idiopatica, è stato esaminato da 2 operatori indipendenti. L'angolo Cobb medio dei pazienti era di 29.8 ± 8.46 gradi. La valutazione del trattamento è stata condotta sulla base di 3 parametri: la misura del gibbo in mm, in gradi e l'angolo Cobb. Le misurazioni con gibbometro e scoliometro sono state prese all'inizio e alla fine del trattamento. È stata eseguita lanalisi statistica dei dati. La correlazione tra i dati è stata calcolata applicando il test di Spearman con una significatività impostata per valori di P< 0.05.
Risultati: I risultati mostrano una correlazione diretta tra curva ed entità del gibbo misurata in mm e in gradi sia all'inizio del trattamento che al follow-up. Il valore del test di Spearman per la misura del gibbo in mm e in gradi è di 0.7158 a inizio trattamento (P-value <0.001) e 0.6019 al follow-up (P-value <0.001). La considerevole riduzione del coefficiente di correlazione indica che uno dei due metodi è meglio correlato al successo del trattamento. E' stata, pertanto, misurata la correlazione tra la variazione di correzione in gradi Cobb e il gibbo in mm con risultati significativi (P-values < 0.001). Invece la correlazione tra la variazione di correzione in gradi Cobb e la misura del gibbo in gradi non risulta significativa (p=0,054).
Discussione: I risultati dimostrano che esiste una correlazione significativa tra le dimensioni del gibbo in mm e la severità della curva sia a inizio che a fine trattamento. Invece la misura del gibbo in gradi è meno significativa rispetto a quella in mm al follow-up, ma non a inizio trattamento.
Conclusioni: Il gibbometro risulta essere uno strumento più preciso rispetto allo scoliometro evidenziando una correlazione con la curva scoliotica anche a fine trattamento.

IL TRATTAMENTO CHIRURGICO DELLA SCOLIOSI IDIOPATICA DELL'ADULTO

Matteo Palmisani, Eugen Dema, Rosa Palmisani, Stefano Cervellati

Hesperia Hospital, Centro Scoliosi e Patologie della Colonna Vertebrale, Modena, Italia

Introduzione: Nei pazienti adulti affetti da scoliosi già evidente nell'età adolescenziale (2° tipo di Aebi), l'indicazione al trattamento chirurgico viene posta in presenza di un documentato aggravamento, rachialgia invalidante che non recede al trattamento conservativo, dolore irradiato agli arti inferiori con o senza deficit neurologici, difetto estetico inaccettabile da parte del paziente
Materiali e Metodi: Lo studio si riferisce a 104 scoliosi idiopatica dell'adulto, 84 femmine e 20 maschi con età media di 42 anni (22-72), trattati da un unico operatore in due Istituzioni. In 99 casi è stato eseguito un approccio posteriore mentre in 5 un doppio accesso anteriore e posteriore. Il valore angolare pre operatorio era di 73° (42-108). In 52 casi era presente una cifosi toracolombare o lombare con valore angolare medio di 28° (10-50) mentre in 18 casi era presenta una ipercifosi dorsale con valore angolare medio 85°(70°- 103°).
Risultati: Ad un f.u. medio di 36 mesi (6-90) la scoliosi è stata corretta ad un valore angolare medio post-operatorio di 30° (8-62) che si mantenuto stabile al controllo a distanza 35° (10-68). La ipercifosi toracica è stata corretta a 48° (35-62°). La cifosi toracolombare e lombare è stata corretta in tutti i casi con un valore angolare di 8° di lordosi (0-15°) Tra le complicazioni: un sanguinamento incontrollabile in 2 casi (in 1 caso non è stato possibile completare la strumentazione come da programma pre-operatorio), registriamo inoltre 3 casi (3,5%) di infezioni tardive che hanno richiesto la rimozione dello strumentario con guarigione, 1 caso di revisione per mal posizionamento di una vite.
Discussione: In questi ultimi anni abbiamo assistito ad un aumento delle indicazioni al trattamento chirurgico dei pazienti adulti che in adolescenza risultavano affetti da scoliosi idiopatica, grazie alle migliorate tecniche operatorie che consentono di raggiungere correzioni migliori e stabili nei controlli a distanza, riducendo l'estensione dell'area di artrodesi, con un notevole miglioramento del quadro funzionale ed estetico e di evitare mezzi di immobilizzazione esterna.
Conclusioni: L'utilizzo della sintesi peduncolare a tutti i livelli si è dimostrato un metodo sicuro ed efficace nel trattamento delle deformità vertebrali dell'adulto. Si tratta di una chirurgia impegnativa sia per l'operato che per l'operatore. È indispensabile una corretta selezione dei pazienti, le giuste indicazioni, una tecnica chirurgica sofisticata per poter raggiungere i migliori risultati in termini riduzione del dolore, miglioramento della funzione e ridurre l'incidenza di complicazioni post-operatorie.

LA DECOMPRESSIONE ANTERIORE VS POSTERIORE NELLA MIELOPATIA CERVICALE SPONDILOARTROSICA

Nicola Specchia, Monia Martiniani, Leonard Meco, Francesco Saverio Sirabella

Clinica Ortopedica dell'Adulto e Pediatrica, Università Politecnica delle Marche Ancona, Ancona, Italia

Introduzione: Il trattamento chirurgico della sindrome da mielopatia cervicale è argomento alquanto discusso e tutt'ora controverso. Scopo del presente studio è l'analisi prospettica di una serie di pazienti affetti da mielopatia cervicale, al fine di definire i criteri per la decompressione anteriore rispetto a quella posteriore e di individuare, tra i parametri clinico-radiografici pre-operatori, quelli più affidabilmente correlati al recupero neuro-funzionale a distanza.
Materiali e Metodi: Sono stati trattati 82 pazienti, 48 maschi e 34 femmine, con età media di 69,4 anni, affetti da mielopatia cervicale. La valutazione clinica pre- e post-operatoria è stata effettuata mediante la scala a punti della Japanese Orthopaedic Association for cervical mielopathy. L'indagine strumentale è stata effettuata mediante esame radiografico standard e dinamico, esame TAC, RMN e valutazione neurofisiologica (EMG, ENG, PESS e PEM). Ciascun paziente è stato esaminato nel pre-operatorio, nel post-operatorio a 1, 6 e 12 mesi, e al follow-up.
Risultati: L'approccio chirurgico per via anteriore è stato utilizzato in 34 pazienti, mentre l'approccio posteriore (laminoplastica "open-door" secondo Hirabayashi in 32 casi e laminectomia in 16 casi) è stato preferito in 48 pazienti. In 19 pazienti la stenosi interessava 2 livelli, 3 livelli in 46, 4 livelli in 13 e 5 livelli in 4 pazienti. È stato dimostrato un miglior risultato post-operatorio nel gruppo di pazienti trattato mediante decompressione anteriore (JOA score = 13,2, con un clinical recovery rate di 47,2% al follow-up), rispetto ai pazienti sottoposti a decompressione posteriore (JOA score = 11,1, con un clinical recovery rate di 39,5%).
Discussione: L'approccio anteriore ha consentito di realizzare una decompressione diretta del midollo spinale, di conservare la stabilità meccanica segmentaria, di ripristinare il fisiologico allineamento sagittale del rachide cervicale, questo approccio, pertanto, è da considerarsi elettivo nel caso di compressione localizzata a non più di 3 livelli, in presenza di caduta in cifosi del rachide cervicale, di instabilità plurisegmentaria e di impegno prevalentemente anteriore. L'approccio posteriore ha consentito di realizzare una decompressione indiretta delle strutture midollari ed è indicato nei casi con compressione multisegmentaria (> 3 livelli), con impegno prevalentemente posteriore, in cui sia conservata la lordosi cervicale e nei pazienti più anziani.
Conclusioni: L'età, il sesso, la durata della sintomatologia, la gravità dei deficit neurologici e l'entità geometrica della stenosi (superficie trasversa del canale vertebrale) non si sono dimostrati significativamente correlati con il recupero funzionale post-operatorio, questo, al contrario, si è dimostrato significativamente correlato con l'entità dell'espansione tardiva (a 6 mesi) del parenchima midollare.

L'IMPIEGO DEL PEAK PLASMABLADE NEL TRATTAMENTO CHIRURGICO DELLA SCOLIOSI IDIOPATICA DELL'ADOLESCENTE: STUDIO PROSPETTICO RANDOMIZZATO CONTROLLATO

Andrea Piazzolla, Davide Bizzoca, Claudia Parato, Giuseppe Maccagnano, Giuseppe Solarino, Biagio Moretti

Università degli Studi di Bari Aldo Moro, A.U.O.C. Policlinico di Bari, Scienze Mediche di Base, Neuroscienze e organi di Senso, U.O. Ortopedia e Traumatologia, Bari, Italia

Introduzione: Il PEAK PlasmaBlade (PPB) è un dispositivo elettrochirurgico, approvato dall'FDA. Questo studio mira a valutare i vantaggi del PPB, rispetto all'elettrobisturi convenzionale, nel trattamento chirurgico della scoliosi idiopatica dell'adolescente.
Materiali e Metodi: 40 pazienti sottoposti a intervento chirurgico per scoliosi utilizzando il PPB nel periodo luglio 2016-dicembre 2017 (gruppo-A), sono stati confrontati con 42 pazienti sottoposti alla stessa procedura chirurgica, utilizzando un elettrobisturi convenzionale (gruppo-B). Criteri di inclusione: scoliosi idiopatica; vertebre strumentate > 5. Criteri di esclusione: scoliosi secondaria, congenita o de novo; piastrinopenia o piastrinopatia; deficit dei fattori della coagulazione; diabete mellito; assunzione di antiaggreganti/anticoagulanti; tabagismo; qualsiasi controindicazione all'emodonazione. Tutti gli interventi sono stati eseguiti, utilizzando la via posteriore, dalla stessa équipe chirurgica e anestesiologica. Il tempo chirurgico corretto per numero di vertebre strumentate (STV) è stato calcolato. I pazienti sono stati sottoposti a esami ematochimici seriati a partire da 24 ore prima dell'intervento. Nel post-operatorio stati monitorati: la temperatura corporea (Tc), la rachialgia (Visual Analogue Scale for Pain, VAS) e l'assunzione di analgesici. La variabilità tra i due gruppi e all'interno di ciascun gruppo è stata valutata; un $p < 0,05$ è stato considerato significativo.
Risultati: Nel gruppo-A è stata osservata una significativa riduzione del STV e della perdita ematica intraoperatoria. L'emoglobinemia e l'albuminemia a 24 ore dall'intervento erano significativamente più elevate nei pazienti del gruppo-A. Nessun paziente del gruppo-A ha riportato una deiscenza della ferita chirurgica, mentre nel gruppo-B due casi di deiscenza (10%) sono stati osservati.
Discussione: La riduzione dei tempi chirurgici ottenuta nel Gruppo-A può giustificare il diverso andamento della Tc, dei neutrofili e della PCR osservato tra i due gruppi. Il differente tasso di assunzione di analgesici osservato tra i due gruppi è indice di un precoce recupero post-operatorio nei pazienti trattati con PPB.
Conclusioni: Il PPB si è dimostrato efficace nel ridurre i tempi chirurgici, il sanguinamento intra- e post-operatorio, la piressia post-operatoria, il consumo di analgesici e il tasso di deiscenza della ferita chirurgica in pazienti sottoposti a intervento chirurgico per scoliosi idiopatica dell'adolescente.

AUGMENTATION VERTEBRALE PERCUTANEA DI TERZA GENERAZIONE CON SISTEMA SPINJACK NEL TRATTAMENTO DELLE FRATTURE VERTEBRALI OSTEOPOROTICHE TORACO-LOMBARI. RISULTATI CLINICI, RADIOGRAFICI E COMPLICANZE.

Matteo Formica, Andrea Zanirato, Luca Cavagnaro, Stefano Divano, Davide Vallerga, Marco Basso, Riccardo Ferracini, Lamberto Felli

Ospedale Policlinico San Martino, Clinica Ortopedica, Genova, Italia

Introduzione: Negli ultimi anni sono state sviluppate diverse tecniche mini-invasive di augmentation vertebrale. Tra queste, il sistema a espansione cranio-caudale SpineJack (Vexim Sa, Balma, France) rappresenta la tecnica con le maggiori potenzialità nella riduzione della deformità cifotica e nel ripristino di un adeguato allineamento sagittale. L'obiettivo del nostro studio è di valutare i risultati clinici, radiografici e le complicanze associate al trattamento delle fratture vertebrali osteoporotiche toraco-lombari con la tecnica di augmentation vertebrale SpineJack.
Materiali e Metodi: è stata condotta una revisione retrospettiva dei pazienti affetti da fratture vertebrali osteoporotiche toraco-lombari trattati con tecnica SpineJack con un follow-up (FU) minimo di 6 mesi. I parametri clinico-radiografici valutati sono stati: Visual Analogue Scale (VAS), Oswestry Disability Index (ODI), la cifosi segmentale e la cifosi angolare. Sono state inoltre analizzate le complicanze peri-operatorie e a lungo termine.
Risultati: 31 fratture toraco-lombari in 29 pazienti sono state incluse nell'analisi con FU medio di 16,2 ± 4,1 mesi. Clinicamente i pazienti hanno riferito un significativo beneficio dall'intervento in termini di dolore e disabilità già nell'immediato post-operatorio. La cifosi segmentale e quella angolare nel pre-operatorio si attestavano rispettivamente a 14,1° ± 4,2° e 18,1° ± 9,2°. Nel post-operatorio la cifosi segmentale si è ridotta a 3,1° ± 2,7° mentre quella angolare a 2,9° ± 2,2°. Al FU non si è registrata perdita di correzione statisticamente significativa.
Discussione: Il ripristino di un adeguata biomeccanica vertebrale è essenziale nel miglioramento del dolore e della disabilità nell'immediato post-operatorio, risultando inoltre di primaria importanza nella prevenzione di nuove fratture vertebrali. La possibilità di eseguire la procedura in anestesia locale con blanda sedazione, un breve tempo chirurgico e le ridotte perdite ematiche consentono la riduzione del tasso di complicanze peri-operatorie.
Conclusioni: La tecnica di augmentation vertebrale con SpineJack ha dimostrato di essere una sicura ed valida opzione terapeutica nelle fratture osteoporotiche toraco-lombari consentendo una riduzione della deformità cifotica e garantendo un adeguato allineamento sagittale. Anche i risultati clinici in termini di dolore e di disabilità propendono per un'eccellente efficacia della tecnica.

L'UTILIZZO DI UNO STRUMENTARIO IN PEEK/ CARBONIO NELLA GESTIONE DEI TUMORI VERTEBRALI PRIMITIVI E SECONDARI

Gisberto Evangelisti, Giuseppe Tedesco, Valerio Pipola, Marco Girolami, Luca Macchiarola, Stefano Bandiera, Riccardo Ghermandi, Giovanni Barbanti Brodano, Silvia Terzi, Alessandro Gasbarrini

Istituto Ortopedico Rizzoli, Bologna, Italia

Introduzione: Nella resezione dei tumori vertebrali non è sempre possibile ottenere margini oncologicamente adeguati. In questi casi è essenziale l'ausilio della radioterapia. La presenza di strumentari metallici è il limite principale all'efficacia della radioterapia post-operatoria a causa dell'effetto scattering della radioterapia con fotoni o particelle ad alta energia. L'utilizzo di mezzi di sintesi in PEEK rivestiti di carbonio (CFR-PEEK) può agevolare e aumentare l'efficacia della radioterapia post-operatoria essendo radiotrasparente e non interferendo con la terapia con radiazioni ionizzanti o particelle ad alta energia
Materiali e Metodi: Studio retrospettivo è stato condotto sui primi 56 pazienti affetti da tumore primitivi del rachide sottoposti a intervento di chirurgia vertebrale con utilizzo di strumentario in PEEK/carbonio. Dal punto di vista oncologico sono stati eseguiti interventi palliativi di decompressione e stabilizzazione in 18 casi; escissione del tumore in 22 casi; resezione en bloc in 8 casi. L'incidenza di complicanze (intra e post-operatorie), recidiva locale (LC), controllo locale (CL) e variazioni del quadro neurologico sono stati osservati.
Risultati: FU medio 11 mesi (min 2 - max 32). E' stato osservato un solo caso di rottura intraoperartoria di una vite ed un solo caso di mobilizzazione di una vite sacrale a 12 mesi dall'intervento. Nessun caso di rottura di barra né di disconnessione vite-barra è stato osservato. Un trattamento radioterapico post-operatorio è stato eseguito in 19 pazienti. Il numero totale di pazienti che ha avuto una recidiva locale od una progressione di malattia è stato 12. Il tasso attuariale di recidiva locale o progressione del tumore, calcolato secondo il metoso di Kaplan-Meier, è stato del 17.5% a 12 mesi.
Discussione: Grazie alla radiotrasparenza gli strumentari in materiale CFR-PEEK sono più adeguati per la stabilizzazione di pazienti candidati alla radioterapia post-operatoria: l'assenza di artefatti di immagine, associato alla minore interferenza fisica del metallo aumenta l'accuratezza del trattamento radioterapico. In aggiunta la radiotrasparenza è utile nel follow-up di pazienti in quanto permette una identificazione precoce delle recidive locali. Da tenere presente che rigidità intrinseca del carbonio non lo rende utilizzabile in caso di gravi deformità.
Conclusioni: Il sistema di fissazione in CFR-PEEK è paragonabile agli strumentari in titanio comunemente utilizzati in chirurgia vertebrale in termini di complicanze intraoperatorie, stabilità al carico e guarigione funzionale.

INNESTI OSSEI MASSIVI IN AGGIUNTA ALLA STRUMENTAZIONE PEDUNCOLARE NELLE OSTEOTOMIE DI SOTTRAZIONE PEDUNCOLARE: È LA STRADA GIUSTA?

Marco Girolami, Giovanni Barbanti Brodano, Stefano Bandiera, Riccardo Ghermandi, Silvia Terzi, Gisberto Evangelisti, Giuseppe Tedesco, Valerio Pipola, Luca Macchiarola, Alessandro Gasbarrini*

Istituto Ortopedico Rizzoli, Bologna, Italia

Introduzione: Il ripristino dell'allineamento sagittale è un obiettivo consolidato della correzione chirurgica delle deformità dell'adulto. In caso di deformità rigide, sono impiegate osteotomie sia della colonna anteriore, che posteriore. L'osteotomia di sottrazione peduncolare richiede completa rimozione degli elementi posteriori (lamine, apofisi articolari superiori e inferiori, processi trasversi e peduncoli) per poter eseguire l'osteotomia nel corpo vertebrale. Un inconveniente di questa tecnica è la drastica riduzione della superficie a disposizione per l'artrodesi postero-laterale, in particolare a livello dell'osteotomia, sito in cui avviene la maggior parte delle rotture dei mezzi di sintesi.

Materiali e Metodi: Tra giugno 2015 e dicembre 2017, 8 pazienti consecutivi sono stati sottoposti a correzione chirurgica per deformità dell'adulto impiegando osteotomie tricolonnari. Le osteotomie sono state condotte secondo la tecnica tradizionale e stabilizzate utilizzando strumentazione peduncolare. Un innesto osseo massivo è stato posizionato a press-fit a ponte tra gli archi posteriori dei livelli adiacenti il sito di osteotomia. Gli obiettivi primari sono state la fusione, le complicanze meccaniche e i questionari di qualità della vita.

Risultati: Nessuna rottura di barre si è verificata a livello delle osteotomie con evidenza strumentale di artrodesi ad un follow-up medio di 23 mesi (range 13-30).

Discussione e Conclusioni: L'impiego di innesti ossei massivi corticali fornisce un nuovo letto per l'artrodesi, favorendola per le sue caratteristiche di osteoconduttività. Inoltre, costituisce un elemento aggiuntivo di stabilità primaria insieme alla strumentazione posteriore. Infine, in caso di interventi di revisione, la presenza di una superficie ossea a protezione delle strutture nervose fornisce un piano sicuro di dissezione.

Giornale Italiano di Ortopedia e Traumatologia
2018;44(Suppl. 1):S295-S448

Comunicazioni libere - PROTESICA 2

Venerdì 9 Novembre 2018 dalle 12:00 alle 12:50

IL RIASSORBIMENTO PROSSIMALE DEL COLLO RADIALE DOPO IMPIANTO DI UNA PROTESI A PRESS-FIT È VERAMENTE CAUSATO DALLO STRESS-SHIELDING?

Giuseppe Giannicola, Valerio Castagna, Andrea Giulivi, Paolo Spinello, Marco Scacchi, Ciro Villani

Sapienza Università di Roma, Roma, Italia

Introduzione: O'Driscoll ha recentemente ipotizzato che il riassorbimento prossimale del collo radiale (RPCR) dopo impianto di protesi a press-fit sia dovuto a stress-shielding (SS); tuttavia non ci sono studi che hanno verificato questa ipotesi. Obbiettivo di questo studio è stato di analizzare i rapporti tra le dimensioni del canale endomidollare del collo radiale e quelle degli steli protesici impiantati e di correlare questi risultati con il RPCR osservato.
Materiali e Metodi: Sono stati analizzati 49 pazienti (30F, 19M) di età media di 56 anni in cui è stata applicata una protesi a press-fit del capitello radiale. Nelle radiografie antero-posteriore (Rxa-p) e latero-laterale (Rxl-l) post-operatorie sono stati misurati i diametri del canale midollare (dcm) del radio prossimale e dello stelo protesico (dsp) a tre livelli: sotto il colletto (A), a metà (B) e in prossimità dell'apice distale (C) dello stelo protesico. Nelle radiografie eseguite all'ultimo controllo (minimo 18 mesi) è stato misurato il RPCR e classificato in assente, lieve (1-3 mm), moderato (4-6 mm) e marcato (> 6 m). E' stato utilizzato l'indice di Pearson per analizzare le correlazioni tra RPCR e il rapporto tra il dcm e dsp (Rdcm/dsp) ai tre livelli esaminati nelle due proiezioni radiografiche.
Risultati: Dei 49 pazienti, 26 hanno rappresentato il gruppo di studio in quanto presentavano un materiale iconografico post-operatorio adeguato a eseguire le misurazioni del canale endomidollare. Il campione è risultato rappresentativo. A livello di A, B e C il Rdcm/dsp è stato in media di 1,04, 1,30 e 1,70, rispettivamente nella Rxa-p; gli stessi valori sono stati di 1,05, 1,27 e 1,66 nella Rxl-l. Il RPCR medio è stato di 3,9 mm (estremi 0-6,7) ed è risultato assente, lieve, moderato e marcato nell'8%,15%, 65% e 12% dei casi. Non è emersa una correlazione significativa tra severità del RPCR e il Rdcm/dsp nei tre livelli valutati (in RSa-p: A r = 0,072, B r = – 0,059, C r = – 0,286; in RSl-l: A r = – 0,056, B r = – 0,051, C r = – 0,156).
Discussione: Seppure con i limiti di uno studio radiografico, i nostri risultati sembrerebbero dimostrare che RPCR non è dovuto a SS in quanto le dimensioni della protesi e il livello di contatto tra lo stelo e il collo radiale non sembrano influenzare il grado di riassorbimento osservato.
Conclusioni: Allo stato attuale dovrebbero essere indagate altre cause, oltre lo SS, che possono spiegare il RPCR dopo impianto di protesi di capitello radiale.

FRATTURE PERIPROTESICHE D'ANCA: OUT-COME CLINICO E FATTORI DI RISCHIO IN SEGUITO A TRATTAMENTO CHIRURGICO. NOSTRA ESPERIENZA.

Benedetta Zucchi, Daniele De Meo, Edoardo Maria Pieracci, Valerio Castagna, Ciro Villani

Sapienza Università di Roma, Clinica ortopedica e traumatologica, Roma, Italia

Introduzione: Le fratture periprotesiche (FP), nelle protesi totale d'anca (THA), rappresentano un problema clinico frequente e difficile da affrontare. Il trattamento può differire in base alla sede della frattura, alle condizioni ossee, alla stabilità dell'impianto, alle comorbidità del paziente e all'esperienza del chirurgo. L'obiettivo dello studio è valutare il trattamento delle FP e le loro complicanze nella nostra esperienza clinica.
Materiali e Metodi: Abbiamo esaminato 40 pazienti (pz) trattati dal 2013 al 2018, con follow-up medio di 38 mesi; utilizzando la Unified Classification System (UCS) per classificare le fratture e il Charlson Comorbidity Index (CCI) per stratificare il campione. Sono stati identificati il tipo di trattamento chirurgico e le complicanze associate.
Risultati: Abbiamo trattato 40 pz con FP (17 maschi, 23 femmine, età media 78 anni). I trattamenti eseguiti sono stati: cerchiaggio e/o placca trocanterica nei tipi A1 e A2 (5 e 2 pz); sintesi con placca e cerchiaggi nel tipo B1 (9); revisione dello stelo femorale e sintesi con placca e cerchiaggi nei tipo B2 e B3 (12 e 3 pz); sintesi con placca e cerchiaggi nel tipo C e D (5 e 3 pz); nel tipo E (1) revisione della componente femorale e acetabolare e sintesi con placca e/o cerchiaggi. 6 pazienti (15%) hanno subito un reintervento per complicanze: 3 mobilizzazioni asettiche, 1 infezione, 1 pseudoartrosi, 1 rifrattura.
Discussione: Le mobilizzazioni asettiche appartenevano tutte al gruppo B1 ed è probabile che questi, per un'erronea valutazione della stabilità dello stelo protesico, rientrassero nel gruppo B2 giustificando il fallimento del trattamento con placca e/o cerchiaggi. La pseudoartrosi ha comportato una rottura dei mezzi di sintesi obbligando a bonifica, sintesi con innesti ossei e revisione dell'impianto. La rifrattura è avvenuta a livello del grande trocantere con bone loss, in pazienti con pregressa B3 trattata con revisione. I pazienti con complicanze avevano elevato CCI (> 6).
Conclusioni: La difficoltà nel riconoscere le fratture del tipo B1 dal tipo B2 suggerisce di considerare lo stelo protesico mobile sino a prova contraria, per non sottostimare il trattamento chirurgico. L'elevato rischio infettivo impone un bilancio tra invasività chirurgica, tempistiche operatorie ed efficacia terapeutica. La classificazione UCS associata alla stratificazione del paziente con il CCI rappresentano uno strumento utile ad una soddisfacente pianificazione del trattamento.

VIA DI ACCESSO ANTERIORE DIRETTA E ACCESSO POSTERO-LATERALE: EFFETTI SUGLI OUT-COME RIABILITATIVI NELL'IMMEDIATO PERIODO POST-OPERATORIO

Fabrizio Perna, Antonio Mazzotti, Giuseppe Geraci, Alessandro Panciera, Niccolo Stefanini, Federico Pilla, Cesare Faldini

Istituto Ortopedico Rizzoli, Clinica Ortopedica e Traumatologica I, Bologna, Italia

Introduzione: Le principali vie di accesso all'anca utilizzate nella chirurgia protesica hanno subito nel tentativo di ridurre l'invasività della procedura chirurgica e consentire una riabilitazione più rapida. L'approccio diretto anteriore non richiede il distacco dei muscoli, quindi teoricamente riduce il dolore post-operatorio consentendo un recupero precoce. Lo scopo di questo studio è di confrontare i risultati clinico-funzionali e riabilitativi tra pazienti sottoposti a intervento di artroprotesi di anca attraverso un approccio anteriore diretto e approccio postero-laterale.
Materiali e Metodi: Sono stati inclusi nello studio 127 pazienti divisi in 2 gruppi: 62 pazienti sono stati sottoposti a intervento di artroprotesi di anca mediante approccio anteriore diretto, 65 mediante approccio postero-laterale. Le caratteristiche demografiche dei 2 gruppi non sono risultate statisticamente differenti. Sono stati raccolti dati riguardo dolore, tempo operatorio, complicazioni intra- e post-operatorie, perdita di sangue, ospedalizzazione. Sono stati inoltre confrontati i risultati attraverso score volti a valutare i risultati riabilitativi nell'immediato periodo post-operatorio: M-FIM (componente motoria del Functional Independence Measure) e TUG (timed up and go test).
Risultati: L'approccio anteriore diretto ha mostrato migliori risultati riabilitativi clinici nell'immediato periodo post-operatorio. I punteggi ottenuti nel M-FIM, TUG test si sono dimostrati superiori in modo statisticamente significativo. Nondimeno risultano significative le differenze riguardo tempo operatorio (più breve nel gruppo dei pazienti operati per via postero-laterale) e degenza ospedaliera (più corta nel gruppo dei pazienti operati per via anteriore diretta). Non sono state registrate differenze significative tra i 2 gruppi riguardo dolore post-operatorio e complicanze.
Discussione: Questo studio mostra che il recupero nell'immediato periodo post-operatorio è influenzato dall'approccio scelto. L'approccio anteriore diretto ha mostrato risultati migliori rispetto all'approccio postero-laterale in termini di punteggi funzionali e riabilitativi e intermini di durata del ricovero.
Conclusioni: L'approccio diretto anteriore nella sostituzione protesica di anca evita il distacco di muscoli risultando meno traumatico rispetto la via di accesso postero-laterale. Migliori risultati riabilitativi nell'immediato periodo post-operatorio permettono una degenza ospedaliera più breve.

VALUTAZIONE CINEMATICA IN VIVO DI UN NUOVO DESIGN DI PROTESI TOTALE DI GINOCCHIO MEDIANTE ANALISI RADIOSTEREOMETRICA DINAMICA

Giulio Maria Marcheggiani Muccioli[1], Laura Bragonzoni[2], Marco Bontempi[2 3], Umberto Cardinale[2], Tommaso Roberti di Sarsina[1], Domenico Alesi[1], Stefano Fratini[1], Vito Gaetano Rinaldi[1], Stefano Zaffagnini[1]

[1] Istituto Ortopedico Rizzoli, II Clinica Ortopedica e Traumatologica, Bologna, Italia; [2] Alma Mater Studiorum, Università di Bologna, DIBINEM, Bologna, Italia; [3] Istituto Ortopedico Rizzoli, Laboratorio NABI, Bologna, Italia

Introduzione: Scopo dello studio è stato eseguire una valutazione cinematica in vivo su pazienti sottoposti a impianto di un nuovo design di protesi totale di ginocchio (TKA) a piatto fisso (FB) e stabilizzazione posteriore (PS). Questa nuova protesi ha un raggio di curvatura variabile dei condili femorali, che dovrebbe guidare il movimento del ginocchio in maniera fisiologica, evitando l'instabilità in flessione riportata da alcuni pazienti dopo FB PS TKA standard.
Materiali e Metodi: 15 pazienti non consecutivi sono stati valutati con analisi radiostereometrica (RSA) dinamica (tecnologia di imaging che utilizza due fasci di raggi X ortogonali e che consente la quantificazione delle traslazioni e rotazioni della componente protesica femorale durante l'esecuzione di tasks motori sotto carico, con contrazione muscolare attiva) 9 mesi dopo l'impianto di TKA. L'età media era 73,4 (65-72) anni. Valutazione clinica con scala VAS, KSS-f e KSS-c, pre-operatoriamente e ad un follow-up di 9 mesi. I pazienti eseguivano 2 task motori: Sit-to-Stand, alzata da posizione seduta; Range of motion (ROM), da massima flessione a massima estensione del ginocchio in posizione seduta. Parametri cinematici valutati con la scomposizione di Grood and Suntay e Low-point-kinematics. I risultati dei due task motori sono stati statisticamente comparati usando il test 1-way ANOVA con $p < 0,05$.
Risultati: I pazienti hanno riportato una riduzione significativa del dolore misurato con scala VAS e un incremento significativo del KSS-c e KSS-f da "poor" a "excellent" dal pre-operatorio rispetto a 9 mesi di follow-up. Nell'analisi cinematica, in condizione di carico (nel sit to stand) il low-point del compartimento mediale della componente protesica femorale ha mostrato una traslazione inferiore (6 mm) rispetto a quello del compartimento laterale (11 mm). Durante il ROM, nel quale il paziente non sottoponeva a carico la protesi, il compartimento mediale ha avuto una traslazione di 11 mm, mentre quello laterale di 13 mm.
Discussione: La valutazione con RSA dinamica ha mostrato una differenza significativa tra il comportamento biomeccanico della protesi durante i due task motori. Durante il Sit-to-Stand la cinematica era compatibile con l'esistenza di pivot mediale come descritto nel ginocchio sano (screw home). Durante il ROM il pivot mediale non era presente. La valutazione cinematica in vivo, in condizioni di carico, era in accordo con quanto dimostrato in vitro da Clary et al (Journal of Biomechanics 46;2013:1351-7).
Conclusioni: Gli score clinici pre- e post-operatori hanno mostrato un miglioramento del paziente dopo 9 mesi dall'intervento

di TKA. L'analisi cinematica con RSA dinamica ha mostrato che in condizioni di carico la protesi seguiva una cinematica fisiologica (con pivot mediale). Al contrario, quando non era presente il carico, il movimento delle componenti protesiche avveniva in modo non fisiologico.

TREND 2015-2017 DEGLI OUT-COME ORGANIZZATIVI E CLINICO-FUNZIONALI NEI PAZIENTI SOTTOPOSTI A CHIRURGICA PROTESICA DI GINOCCHIO E ANCA CON IL METODO FAST TRACK

Giovanni Diego Spini[1], Mohammed Zakaria[1], Massimo Ferrara[2], Guido Zattoni[1], Flavio Terragnoli[1], Simone Franzoni[1]

[1] Fondazione Poliambulanza, Istituto Ospedaliero, Ortopedia-Traumatologia, Brescia, Italia; [2] Università Cattolica Sacro Cuore, Ortopedia-Traumatologia, Roma, Italia

Introduzione: Il Fast Track (FT) nella protesica articolare è un insieme di procedure chirurgiche, mediche, assistenziali e fisioterapiche (basate sull'evidenza scientifica), finalizzate alla diminuzione della degenza ospedaliera e al miglioramento dei risultati clinico-funzionali. Scopo: l'analisi degli out-come raggiunti nei primi 3 anni di applicazione del FT per individuare le procedure meritevoli di revisione.
Materiali e Metodi: Nel Dipartimento di Ortopedia e Traumatologia della Fondazione Poliambulanza-Brescia dal 1-9-2015 al 31-12-2017 sono stati eseguiti n.736 interventi di protesi di ginocchio (PG) e n.697 di anca (PA) con il metodo FT.
Risultati: Nel periodo di osservazione la durata della degenza in ortopedia si è mantenuta stabile (5 giorni) per entrambe i tipi di protesi. I pazienti dimessi a domicilio sono progressivamente aumentati. L'autoambulanza per il trasferimento negli istituti di riabilitazione è stata gradualmente sostituita dall'automobile personale. Nelle PG si è progressivamente ridotta l'anemizzazione tardiva (3° giorno), mentre nelle PA il Delta emoglobina è rimasto invariato nel tempo. Il numero di emotrasfusioni si è azzerato nelle PG, mentre è invariato nelle PA. Il cateterismo vescicale si è progressivamente ridotto in entrambi i gruppi. Il controllo del dolore è peggiorato nel giorno dell'intervento e in quello successivo, soprattutto nelle PG. Risulta costante la progressione giornaliera del recupero funzionale.
Discussione: Nel corso dei primi 3 anni di applicazione del FT si è ottenuto un miglioramento globale degli out-come organizzativi e clinico-funzionali. La prevista riduzione della durata del ricovero in ortopedia è stata annullata dal prolungamento del trattamento riabilitativo, finalizzato alla dimissione diretta a domicilio. La riduzione dell'anemizzazione tardiva e della necessità di emotrasfusioni è dovuto soprattutto all'acido tranexamico intraoperatorio che è risultato efficace solo nelle PG. Il peggioramento nel controllo antalgico si riferisce al dolore incidentale durante il trattamento riabilitativo. L'integrazione dei fisioterapisti nel FT è stata rapida ed efficace raggiungendo da subito le massime potenzialità di recupero in entrambi i tipi di protesi.
Conclusioni: Le procedure del FT meritevoli di revisione sono l'uso dell'acido tranexamico (estensione della somministrazione ai giorni successivi l'intervento) e degli antidolorifici pre-trattamento riabilitativo.

CONTROLLO DEL DOLORE POST-OPERATORIO NELLA PROTESI TOTALE DI GINOCCHIO CON UNA NUOVA TECNICA ANTALGICA

Vincenzo Franzese[1], Francesco Atzori[2], Maurizio Lanfranco[3], Nicolò Borromeo[2], Claudio Cuoccolo[2], Francesco Sadile[1]

[1] Azienda Ospedaliera Universitaria Federico II, Ortopedia e Traumatologia, Napoli, Italia; [2] Presidio Sanitario Ospedale Cottolengo, Ortopedia e Traumatologia, Torino, Italia; [3] Presidio Sanitario Ospedale Cottolengo, Anestesia e Rianimazione, Torino, Italia

Introduzione: Il decorso post-operatorio di un paziente sottoposto a intervento chirurgico di impianto di protesi totale di ginocchio (PTG) è spesso caratterizzato da dolore con caratteristiche che vanno da medio a severo. Recentemente è stato descritto da Sanjay Sinha una nuova tecnica di anestesia locale, che consente, sotto guida ecografica, l'infiltrazione locale di anestetico tra l'arteria poplitea e la capsula posteriore del ginocchio (il cosiddetto IPACK BLOCK): il razionale di questa tecnica infiltrativa intrafasciale del compartimento posteriore del ginocchio è quello di limitare i deficit neurologici nel primo post-operatorio di una PTG offrendo comunque una buona copertura antalgica. Questo studio mette a confronto 2 tecniche-blocco femorale (FNC) con utilizzo di catetere e FNC + IPACK BLOCK valutando: intensità del dolore, consumo di oppioidi, risposta alla fisioterapia, durata della degenza nei pazienti sottoposti a PTG.
Materiali e Metodi: In entrambi i gruppi di 20 casi è stato eseguito un FNC con infusione peri-neurale continua mediante posizionamento di catetere, mentre in uno dei due gruppi si è proceduto anche al blocco della dello spazio virtuale retro-capsulare con procedura randomizzata. I pazienti nel gruppo sottoposto a iPACK block hanno ricevuto una singola iniezione di 30 mL di ropivacaina al 0,5%. Entità del dolore e consumo di oppioidi sono stati registrati a 4, 8, 12 ore dall'intervento e a intervalli di 12 h nelle successive 48 h. Risposta alla fisioterapia è stata misurata nel post-operatorio: grado di flesso estensione attiva e passiva, numero di scalini in salita e in discesa, distanza percorsa misurata in passi. È stata registrata la durata del ricovero.
Risultati: Abbiamo osservato una riduzione del dolore non statisticamente significativa nel gruppo studio e anche il consumo di oppioidi è ridotto notevolmente nel gruppo sottoposto a iPACK. La fisioterapia è stata più agevole nel gruppo sottoposto a iPACK. Durata del ricovero non variata in maniera significativa nel gruppo sottoposto a iPACK.
Discussione: Il nostro studio ha dimostrato che l'PACK ha ridotto il consumo di oppioidi nel post-operatorio in pazienti sottoposti a PTG rispetto ai pazienti del gruppo controllo.
Conclusioni: Questa innovativa tecnica di analgesia locale post-capsulare se associata alle ben conosciute altre tecniche di controllo del dolore multimodale sembra migliori la qualità della fisioterapia nell'immediato periodo post-operatorio e sembra ampliare la regione anatomica di copertura antalgica. Sono necessari ulteriori studi per incrementare la modesta casistica ancora riportata in letteratura e aumentare il follow-up.

Giornale Italiano di Ortopedia e Traumatologia
2018;44(Suppl. 1):S298-S448

Comunicazioni libere - LE INSTABILITÀ ARTICOLARI 2

Venerdì 9 Novembre 2018 dalle 12:00 alle 12:50

LA LESIONE ISOLATA DEL LEGAMENTO COLLATERALE ULNARE AL GOMITO: RICOSTRUZIONE CON HAMSTRING AUTOLOGO E FOLLOW-UP A MEDIO TERMINE

Matteo Bartoli[1 2], Luigi Adriano Pederzini[3]

[1] Università Cattolica del Sacro Cuore, Facoltà di Medicina e Chirurgia, Roma, Italia; [2] Nuovo Ospedale Civile di Sassuolo, ortopedia e traumatologia, Sassuolo, Italia; [3] Nuovo Ospedale Civile di Sassuolo, Ortopedia e Traumatologia, Sassuolo, Italia

Introduzione: Il maggiore stabilizzatore statico in valgo del gomito è il legamento collaterale ulnare (UCL), maggiormente nella sua componente anteriore obliqua (AOL) che è costituita da due fasci. Questo studio intende valutare clinicamente a medio termine un gruppo di pazienti trattati con ricostruzione del UCL ibrida anatomica.
Materiali e Metodi: Sono stati inclusi 9 pazienti affetti da una lesione isolata del UCL, confermata dalla valutazione in anestesia e che non fossero stati sottoposti in passato ad altri interventi allo stesso gomito. La tecnica utilizzata è una ricostruzione anatomica ibrida a doppio fascio con hamstring autologo prelevato dal ginocchio omolaterale. Il follow-up medio è di 4 anni. Sono stati valutati l'arco di movimento, il sintomo dolore con la scala VAS e la capacità di attendere alle attività quotidiane con le scale MEPS e Quick-DASH. Tutti i pazienti hanno eseguito nuove radiografie standard e una risonanza magnetica al follow-up
Risultati: Il recupero dell'arco di movimento è stato completo in 6 pazienti. Nessuno mostrava deficit in flessione o in prono-supinazione al follow-up. Tutti hanno riferito una percezione di stabilità del gomito, oggettivata dalla valutazione del chirurgo. Cinque hanno riferito una totale risoluzione del dolore, sette hanno raggiunto punteggio pieno alla MEPS e un eccellente miglioramento alla Quick-DASH. Non ci sono differenze significative tra i pazienti trattati con il tendine gracile e quelli trattati con il semitendinoso. Non è stata riscontrata alcuna comorbilità al sito donatore. Tutti i pazienti hanno ripreso a lavorare dopo l'intervento, otto senza nessuna difficoltà, uno, magazziniere, ha riferito qualche occasionale problema a sollevare carichi pesanti. Lo sport è stato ripreso al precedente livello da 7 pazienti, due hanno ridotto il livello della prestazione per propria scelta, non per assoluta controindicazione.
Discussione: La letteratura riporta che solo il 42-50% dei pazienti trattati conservativamente riprende l'attività sportiva e quotidiana in modo soddisfacente. Una ricostruzione ibrida come quella proposta in questo studio sembra avere minor frequenza di complicanze rispetto all'uso del palmare lungo o di un allograft, riducendo inoltre l'incidenza della rottura del trapianto utilizzando una fissazione con viti a interferenza.
Conclusioni: Gli eccellenti risultati funzionali e soggettivi dimostrano che questa tecnica è affidabile e ripetibile, valida alternativa ad altre proposte in letteratura.

RUOLO DELLA CAPSULOPLASTICA ARTROSCOPICA NELLE RECIDIVE DI INSTABILITA' GLENO-OMERALE GIÀ TRATTATE CHIRURGICAMENTE

Silvana De Giorgi

Università degli Studi di Bari Aldo Moro, Scienze Mediche di Base, Neuroscienze e organi di Senso, Bari, Italia

Introduzione: Acopo dello studio è stato valutare il ruolo della capsuloplastica artroscopica nel trattamento di instabilità gleno-omerale già trattata artroscopicamente.
Materiali e Metodi: Abbiamo esaminato retrospettivamente ad un minimo di 3 anni di follow-up, 22 pazienti che avevano subito una capsuloplastica artroscopica tra il 1999 e il 2007 con un fallimento post-chirurgico. È stata eseguita un'analisi statistica per valutare quale variabile potesse influenzare il risultato definitivo e l'out-come clinico al follow-up finale. E' stata considerata statisticamente significativa una $p < 0,05$.
Risultati: abbiamo osservato dopo la revisione chirurgica un tasso complessivo di fallimento di 8/22 (36,4%) includendo franche lussazioni, sublussazioni e anche un'apprensione dolorosa che compromettesse seriamente la qualità di vita del paziente. Non sono emerse differenze significative tra i parametri esaminati.
Discussione: La chirurgia artroscopica di revisione non e' in grado di garantire risultati duraturi non solo sulle recidive ma anche sul dolore nel movimento di abduzione e rotazione esterna del braccio. Con il numero di lussazioni peggiora la qualità tissutale e aumenta l'erosione glenoidea rendendo più opportuno un intervento con tecnica di Latarjet.
Conclusioni: alla luce dei risultati ottenuti, in genere non raccomandiamo una procedura artroscopica di revisione per un'instabilità di spalla post-chirurgica.

RIPARAZIONE ARTROSCOPICA ALL-INSIDE DEI LEGAMENTI LATERALI DI CAVIGLIA PER L'INSTABILITÀ CRONICA: STUDIO ANATOMICO SU SICUREZZA, AFFIDABILITÀ E RIPRODUCIBILITÀ

Matteo Guelfi[1], Miquel Dalmau[2], Francesc Malagelada[3], Marco Guelfi[1], Jordi Vega[2]

1 Royal London Hospital, Foot and Ankle Unit, London, United Kingdom; [2] Clinica Montallegro, Genova, Italia; [3] Università di Barcellona, Laboratory of Arthroscopic and Surgical Anatomy. Department of Pathology and Experimental Therapeutics (Human Anatomy Unit), Barcelona, Spain

Introduzione: La tecnica di riparazione all-inside dei legamenti laterali di caviglia per l'instabilità cronica (CAI) ha l'obiettivo di eseguire una riparazione anatomica in maniera sicura, minimiz-

zando il rischio di lesioni alle strutture circostanti. Questo studio mira a 1) valutare il rischio di danni alle strutture anatomiche circostanti, 2) l'affidabilità in termini di reinserzione anatomica dei legamenti e riproducibilità del footprint originale e 3) la curva di apprendimento di questa tecnica.
Materiali e Metodi: Per lo studio sono stati utilizzati 12 preparati anatomici. Due artroscopisti di caviglia con diverso livello di esperienza in questa tecnica, hanno eseguito la riparazione in modo indipendente. La riparazione legamentosa è stata quindi eseguita con tecnica artroscopica all-inside come descritto originariamente. Terminata la riparazione, un anatomista esperto ha dissezionato tutti i preparati e valutato: eventuali lesioni o intrappolamento tra le suture di strutture anatomiche circostanti e il punto di reinserzione del legamento. Infine, le riparazioni effettuate dai 2 chirurghi sono state confrontate per valutare se vi fossero differenze correlate al diverso livello di esperienza nella tecnica in oggetto.
Risultati: Le dissezioni non hanno rivelato lesioni alle strutture anatomiche circostanti ne casi di intrappolamento tra le suture delle strutture anatomiche circostanti. In tutti i preparati (100%) entrambi i fasci del PAA sono stati afferrati dalle suture e reinseriti sul footprint originale. Non sono state notate differenze in termini di lesioni delle strutture circostanti o sito di reinserzione del legamento tra i 2 chirurghi.
Discussione: Nella maggior parte di tecniche artroscopiche recentemente proposte per il trattamento dell'instabilità cronica di caviglia non viene eseguita una riparazione anatomica e, a causa del passaggio percutaneo dei fili di sutura, diverse strutture, soprattutto nervose, sono a rischio di intrappolamento. La tecnica all-inside, come dimostrato in questo studio, fornisce una riparazione anatomica del peroneo astragalico anteriore con il minimo rischio di lesione delle strutture anatomiche circostanti. Inoltre, in chirurghi esperti di artroscopia di caviglia e buona conoscenza dell'anatomia artroscopica è riproducibile anche per chirurghi con minor esperienza in questa tecnica.
Conclusioni: La riparazione artroscopica all-inside dei legamenti laterali di caviglia è una tecnica sicura, affidabile e riproducibile, anche tra chirurghi con diversi livelli di esperienza in questa tecnica.

IL RUOLO DEL FISSATORE ESTERNO ARTICOLATO NEL TRATTAMENTO DELLA INSTABILITÀ COMPLESSA POST TRAUMATICA DI GOMITO

Edoardo Crainz Fossati[1], Valentina Rita Corbo[2], Fabio Moreschini[3], Carlo Cataldi[3], Martina Cesari[3], Andrea Facchini[3]

[1] Azienda Ospedaliera Universitaria Senese, ortopedia ospedaliera, siena, Italia; [2] Istituto Ortopedico Galeazzi, Milano, Italia; [3] Azienda Ospedaliera Universitaria Senese, siena, Italia

Introduzione: : Le fratture-lussazioni di gomito sono lesioni gravi che spesso esitano in artrofibrosi. Le lussazioni semplici sono caratterizzate dall'assenza di fratture, mentre si definiscono complesse quelle associate a fratture della testa radiale, dell'olecrano o del processo coronoideo. La maggior parte dei pazienti con instabilità acuta complessa viene trattata con riduzione e sintesi interna (ORIF) associata o meno ad artroplastica della testa radiale. Scopo di questo studio è quello di determinare l'effetto dell'applicazione del fissatore esterno F4 sul risultato clinico in pazienti con instabilità acuta complessa.
Materiali e Metodi: : Dal gennaio 2008 al settembre 2017 39 pazienti (27 maschi, 12 femmine) sono stati trattati per instabilità di gomito con utilizzo di fissatore esterno in associazione ad altre metodiche quali sintesi con placche e viti, protesizzazione del capitello radiali, reinserzione dei legamenti collaterali. L'età media era 52 anni (range 17-81). Il follow-up medio era 37 mesi (range 6-117). Il fissatore veniva mantenuto per una media di 37 giorni (range 32-60 giorni). In 6 casi si trattava di lussazioni pure, in 12 casi veniva applicata una protesi di capitello, che in altri 7 casi veniva sintetizzato, in 5 casi veniva sintetizzata l'ulna, in 5 casi (4 fratture esposte) si trattava di fratture complesse dell'omero distale, in 2 casi di esiti di sintesi con artrofibrosi.
Risultati: Alla rimozione del fissatore il ROM medio era 100 gradi, il ROM in pronosupinazione medio 95 gradi. Artrosi post-traumatica si è sviluppata nel 55% dei pazienti, solo nel 20% con rilievo funzionale. I risultati sono stati misurati con il Mayo Elbow Performance Index, in media 77 (range 50-100). Complicanze: una lesione del nervo interosseo, 1 infezione profonda (nello stesso paziente), 2 perdita di riduzione con revisione del fissatore.
Discussione: In caso di instabilità residua, sia in lesioni semplici che complesse, può essere applicato un fissatore articolato che fornisce stabilità, permette una precoce mobilizzazione e mantiene un buon rom articolare
Conclusioni: Il fissatore esterno è un versatile e semplice strumento che oltre ad un utilizzo nel damage control offre la possibilità di una mobilizzazione precoce e protetta fornendo risultati migliori ed evitando rigidità e instabilità in lesioni articolari complesse a carico di una articolazione spesso interessata da complicanze da immobilizzazione prolungata e danno articolare complesso.

LE INSTABILITÀ COME CAUSA DELLE REVISIONI DI PTG

Alfredo Savarese[1], Antonio di Giovanni[2], Lucia Maresca[3]

[1] Istituto Clinico San Rocco, Ome, Italia; [2] Istituto Clinico San Rocco, Ome; [3] Policlinico Le Scotte, Università di Siena, Siena, Italia

Introduzione: Lo scopo di questo studio è valutare le cause di fallimento di protesi totale di ginocchio (PTG) e i risultati delle revisioni di PTG eseguite presso la nostra struttura. Abbiamo considerato le caratteristiche del paziente, dell'impianto protesico e le cause di fallimento, soffermandoci in particolare su quelle dovute a instabilità.
Materiali e Metodi: Dal 1994 fino al 2017 sono state revisionate presso la nostra struttura 750 PTG di cui 435 per instabilità (circa il 58%), 52 per infezione (7%), 225 per mobilizzazione di 1 o più componenti (30 %), 38 per problemi rotulei (5%). Abbiamo esaminato retrospettivamente 250 casi di revisione di PTG per instabilità. Il follow-up medio è stato di 83,8 mesi. Abbiamo classificato l'instabilità e analizzato i risultati del trattamento utilizzando il punteggio Oxford Knee Score (OKS).

Risultati: Cause di instabilità: 151 casi di lassità frontale; 16 di instabilità sagittale; 18 di instabilità globale; 25 di instabilità in flessione; 40 di instabilità rotatoria con lussazione rotulea per difetto di rotazione della componente tibiale. Tecniche di revisione: PTG con inserto PS e augment mediale in caso di revisione di protesi monocompartimentale o di PTG CR; Protesi condilar constrained (LCCK) od a vincolo rotatorio (Endomodel) in caso di revisioni di PTG CR o PS; Protesi a cerniera nei casi di assenza di legamenti collaterali ed estesa perdita di bone stock metafisario. Il valore medio di OKS è aumentato da 20,3 (SD 6,9) (pre-operatorio) a 36,8 (SD 6,8) dopo la revisione. dimostrando un incremento della funzionalità post-operatoria del ginocchio ($p < 0,01$).
Discussione: Il 50% delle revisioni è dovuto a instabilità, malallineamento e malposizione. L'instabilità post-operatoria rappresenta una delle principali cause di revisione di PTG (Fehring). L'instabilità può essere causata da un malallineamento femorotibiale, da uno scorretto bilanciamento legamentoso, da un'usura del polietilene o da lesioni legamentose traumatiche.
Conclusioni: La maggior parte delle revisioni di PTG per instabilità sono dovute a errore chirurgico; individuarne la causa risulta essere il passo più importante per raggiungere un buon risultato clinico. Il principio guida nella chirurgia di revisione è di utilizzare il minor vincolo possibile atto a dare un ginocchio stabile e con articolarità completa, in quanto le forze risultanti dall'aumento di vincolo si dissipano all'interfaccia osso-protesi o stelo-cemento, favorendo la mobilizzazione.

LESIONI MULTILEGAMENTOSE DI GINOCCHIO IN ATLETI TOP LEVEL

Loris Perticarini, Giacomo Zanon, Francesco Benazzo
Fondazione I.R.C.C.S. Policlinico San Matteo, Pavia, Italia

Introduzione Nello UEFA Elite Club Injury Study Report 2016/17, le lesioni del ginocchio rappresentano il 15,9% di tutti i traumi, e quelle del LCM il 4,4% di tutti i traumi severi. Le lesioni legamentose del ginocchio sono considerate singolarmente, e non sono contemplate le lesioni multilegamentose, che invece specie negli atleti top level, sono le più frequenti e portano spesso a problematiche sulla scelta terapeutica.
Materiali e metodi Abbiamo considerato l'iter diagnostico-terapeutico di 10 calciatori professionisti con lesioni legamentose complesse di ginocchio trattate chirurgicamente. A supporto dell'esame clinico è stata effettuata una valutazione RM ad alta risoluzione al fine di valutare la sede e l'estensione delle lesioni. In 3 casi la lesione interessava LCA + PAPE + LCE, in un caso LCA + PAPI + LCM, in 2 LCA + LCE, in 3 LCA + LCM, e in un caso vi era una lesione isolata dello LCM. In caso di ricostruzione combinata LCA e delle lesioni periferiche, il timing dell'intervento è pressoché immediato e prevede la fissazione del neo-LCA al femore, seguita dalla riparazione della lesione periferica e in ultimo, la fissazione del neo-LCA alla tibia. In tutti i casi sono state riparate tulle le lesioni tranne in un caso di LCA+PAPI+LCM e in un caso di LCA + PAPE + LCE dove si è evidenziata una instabilità grave per cui si è preferito ricostruire il LCA a 3 mesi di distanza. In tutti gli atleti è stato necessario effettuare una reinserzione legamentosa con ancorette del compartimento mediale o laterale. La valutazione pre-operatoria e a un follow-up medio di 7,5 mesi è stata effettuata con lo score Lysholm modificato e con la scala VAS Linkert (0-4).
Risultati I calciatori sono ritornati all'attività sportiva precedente al trauma allo stesso livello, senza limitazioni funzionali, ad un follow-up medio di 7,5 mesi dall'intervento. Lo score Lysholm modificato è incrementato da 17 a 96. La scala VAS Linkert ha evidenziato una riduzione dello score da 4 a 0,2.
Discussione Negli atleti di alto livello, il supposto rischio di rigidità e la difficoltà temporale e qualitativa nel recupero è minimo considerando l'elevata compliance riabilitativa e l'interesse del team in una corretta riabilitazione.
Conclusioni La ricostruzione multilegamentosa di ginocchio in acuto è una procedura complessa ma permette di ripristinare anatomia e funzionalità del ginocchio fornendo all'atleta la possibilità di ritornare allo sport a livello pre-trauma.

Giornale Italiano di Ortopedia e Traumatologia
2018;44(Suppl. 1):S301-S448

Comunicazioni libere - PROTESICA 5

Venerdì 9 Novembre 2018 dalle 12:00 alle 12:50

L'USO DEL BILANCIATORE DI GINOCCHIO PER LA VALUTAZIONE DELLA ROTAZIONE FEMORALE E IL BILANCIAMENTO LEGAMENTOSO: LA NOSTRA ESPERIENZA.

Francesco Pezzillo[1], Claudio Barresi[2], Domenico Marotta[2], Fernando D'imperio[2]

[1] Ospedale San Carlo di Nancy, Ortopedia E Traumatologia, Roma, Italia; [2] Ospedale San Carlo di Nancy, Roma, Italia

Introduzione: La rotazione esterna della componente femorale è indicata per creare uno spazio in flessione bilanciato e per favorire un corretto tracking rotuleo. Se eccessiva induce anomalie rotazionali, modifica la lassità in flessione e causa incongruità rotatorie contribuendo all'usura del polietilene. Da queste considerazioni sorge la domanda se la rotazione esterna della componente femorale debba essere sempre la stessa, e in che misura, o se, piuttosto, non vada valutata, di volta in volta. La rotazione esterna della componente femorale viene valutata in rapporto ad un asse anatomico di riferimento (epicondiloideo) con una rotazione esterna media di 3°. Quasi tutti i chirurghi si avvalgono di tecniche miste per poter bilanciare i legamenti e decidere la rotazione femorale ma le filosofie originali sono due: la bony landmark technique e la gap balancing technique.
Materiali e Metodi: Da gennaio 2013 a dicembre 2017 sono state da noi impiantate 150 protesi di ginocchio Triathlon Stryker; i casi trattati sono 91 di sesso femminile e 53 maschile con 6 casi di impianto bilaterale. Il follow-up medio è stato di 24 mesi con un massimo di 48 mesi e un minimo di 6 mesi.
Risultati: I risultati clinici e radiografici evidenziano un buon recupero dell'asse fisiologico del ginocchio, la scomparsa del dolore, il recupero pressoché completo dell'articolarità (0-100°), il ripristino della capacità deambulatoria e il miglioramento della qualità di vita. Abbiamo osservato tre casi di difetto dello scorrimento femoro-rotuleo con dolore anteriore di ginocchio, un caso di infezione superficiale risoltosi con terapia antibiotica, un caso di frattura intraoperatoria del condilo femorale in un femore piccolo con impianto femorale PS.
Discussione: Nel tempo si sono succeduti strumenti via via più sensibili per studiare la tensione dei tessuti molli.. I primi sono stati spreader che, tensionati in maniera simile, consentivano di effettuare un taglio posteriore parallelo al taglio tibiale. A questi sono poi seguiti flexion-spacer, ovvero spessori asimmetrici che, inseriti in flessione, permettono di arrivare alla tensione corretta. Qualunque sistema si utilizzi, una volta che si è raggiunta la tensione bilanciata, si esegue il taglio con il ginocchio flesso a 90° parallelo al taglio tibiale. In questo caso i legamenti non vengono toccati e il rettangolo di cui sopra viene ottenuto mediante la resezione ossea.
Conclusioni: Il sistema X-CELERATE a nostro avviso costituisce una soluzione semplice da utilizzare, veloce e allo stesso tempo molto valida per la determinazione dello spazio in flessione ed estensione associato ad un buon bilanciamento dei tessuti molli. Con il sistema X-CELERATE è possibile determinare il grado di rotazione ottimale della componente femorale in base alla tensione dei tessuti molli e dell'impianto protesico.

ANALISI DELL'ATTIVITÁ PROTESICA DELL'ANCA NELL'EUREGIO "TIROLO, ALTO ADIGE E PROVINCIA AUTONOMA DI TRENTO" - PRIMO STUDIO COMPARATIVO DEI REGISTRI

Roberto Picus[1], Cristiana Armaroli[2], Wilhelm Oberaigner[3 4], Mirko Bonetti[5], Dieter Randeu[6], Carla Melani[1], Silvano Piffer[7], Martina De Nisi[8], Luciano Bertoldi[9], Hermann Leitner[4]

[1] Assessorato alla Sanitá della P.A. di Bolzano, Uff. Governo sanitario, Osservatorio per la Salute, Bolzano, Italia; [2] Azienda Provinciale per i Servizi Sanitari della Provincia Autonoma di Trento, Dipartimento Tecnologie, Trento, Italia; [3] UMIT, University for Health Sciences, Medical Informatics and Technology, Department of Public Health, Health Services Research and Health Technology Assessment, Hall i.T., Austria; [4] Tirol Kliniken, Innsbruck, Prothesenregister Tirol, Departement of Clinical Epidemiology, Innsbruck, Austria; [5] Assessorato alla Sanità della P.A. di Bolzano, Uff. Governo Sanitario, Osservatorio per la Salute, Bolzano, Italia; [6] Azienda sanitaria dell'Alto Adige, Ospedale di Brunico, Ortopedia e Traumatologia, Consulente scientifico RPPA (Registro prov.le delle protesi articolari), Brunico, Italia; [7] Azienda Provinciale per i Servizi Sanitari della Provincia Autonoma di Trento, Servizio di Epidemiologia Clinica e Valutativa, Registro protesico del Trentino, Trento, Italia; [8] Azienda Provinciale per i Servizi Sanitari della Provincia Autonoma di Trento, Servizio di Epidemiologia Clinica e Valutativa, Trento, Italia; [9] Azienda Provinciale per i Servizi Sanitari della Provincia Autonoma di Trento, Dipartimento Ortopedico-Traumatologico, Trento, Italia

Introduzione: Alto Adige, Trentino e Tirolo sono "regioni" autonome, appartenenti a Stati differenti (Italia e Austria), con contesti geografici e sociali simili. La popolazione residente ammonta complessivamente a circa 1,8 milioni di abitanti. L'introduzione dei registri protesici dell'anca è avvenuta in modo indipendente (per gli italiani grazie al Registro Italiano di Artroprotesi a partire dal 2010), ma sin dall'inizio si è collaborato per arrivare a set minimi di dati comuni. Considerati i crescenti tassi di impianto registrati si è deciso di effettuare un primo studio di confronto.
Materiali e Metodi: I dati dei registri riguardano il periodo 2010-2015. Vengono considerate tutte le tipologie di interventi di protesica dell'anca (primari e revisioni). Calcolati i diversi indicatori, si evidenziano somiglianze e differenze regionali, fornendo una possibile interpretazione dei risultati. L'implementazione dello studio è stata complessa per le differenze storiche dei tre registri, dai metodi di

indagine e di raccolta dati, al differente background organizzativo. L'intensa collaborazione tra i registri, ha portato a solide soluzioni metodologiche, per un'omogenea interpretazione dei dati.
Risultati: I valori più alti di tasso di impianto elettivo sono registrati in Tirolo. Il Trentino ha il tasso di sostituzione dell'anca più elevato a seguito di fratture del collo del femore. I valori altoatesini sono intermedi per entrambe le tipologie di interventi primari. Sono da evidenziare differenti classificazioni di codifica per il tipo e per la causa delle revisioni tra i tre registri. Conseguentemente gli indicatori devono essere interpretati con cautela. La probabilità cumulativa di revisione (PCR) a uno e due anni (IC 95%) è stata stimata con il metodo Kaplan-Meier. Tirolo e Alto Adige mostrano tassi simili a quelli osservati in letteratura [PCR per protesi elettiva a 2 anni per il Tirolo: 3,1% (2,6-3,6), per l'Alto Adige: 2,5 (2,0-3,2)]. I risultati per il Trentino [PCR a due anni 1,3% (0,9-1,8)], risentono della difficoltà di recupero dei dati relativi alle revisioni.
Discussione: Si desidera porre l'attenzione sull'importanza e le potenzialità dei registri regionali di artroprotesi e sull'affidabilità delle analisi.
Conclusioni: L'obiettivo principale dello studio è fornire una base di discussione sulla qualità della chirurgia protesica dell'anca nell'area EUREGIO, in ottica di miglioramento. Si prevede di proseguire l'analisi al periodo 2014-2016.

FATTORI DI RISCHIO E STRATEGIE DI PREVENZIONE DELLA LUSSAZIONE NELLA REVISIONE PROTESICA DI ANCA: REVISIONE DELLA LETTERATURA

Niccolo Stefanini, Francesco Pardo, Fabrizio Perna, Davide Censoni, Alessandro Panciera, Federico Pilla, Cesare Faldini

Istituto Ortopedico Rizzoli, Clinica Ortopedica e Traumatologica I, Bologna, Italia

Introduzione: Il numero di procedure chirurgiche di revisione di protesi d'anca è in continuo aumento. La lussazione è una delle complicanze più frequenti nella chirurgia di revisione dell'anca, con un'incidenza compresa tra il 5,1% e il 27%; spesso è causa di importante disabilità nella vita quotidiana, necessitando quindi un trattamento di tipo chirurgico. Lo scopo di questo studio è quello di analizzare la letteratura disponibile con l'obiettivo di evidenziare quali siano i maggiori fattori di rischio e le possibili strategie per ridurre il rischio di lussazione a seguito di procedure di revisione di protesi d'anca.
Materiali e Metodi: È stata effettuata una ricerca bibliografica sui database scientifici in modo da selezionare i lavori riguardanti il trattamento e la prevenzione delle lussazioni dopo la chirurgica di revisione dell'anca. Le parole chiave utilizzate: " revision hip arthroplasty", "dislocation", "instability", "out-come", "failure".
Risultati: Da un totale di 642 articoli ne sono stati selezionati 42 per essere inclusi in questo studio. I fattori di rischio e le strategie di prevenzione della lussazione di protesi di anca sono stati valutati e riassunti in modo da ottenere un algoritmo utile a minimizzare il rischio di lussazione dopo le procedure di revisione delle protesi d'anca.
Discussione: Tra i fattori di rischio per lussazione sono stati evidenziati fattori correlati al paziente (condizione degli abduttori dell'anca, anamnesi positiva per almeno un episodio di instabilità precedente la chirurgia di revisione, numero di precedenti revisioni, fattori demografici ecc) e fattori correlati alla procedura chirurgica (diametro della testa, l'utilizzo di «rim liner», l'utilizzo di inserti da revisione, la via di accesso chirurgico ecc). Alla luce delle informazioni ottenute dalla revisione della letteratura viene proposto un algoritmo diagnostico terapeutico
Conclusioni: La lussazione nella chirurgia di revisione di anca rappresenta una temibile complicanza. L'identificazione dei pazienti a rischio permette, attraverso una corretta pianificazione operatoria, di ridurre in maniera sensibile la frequenza di questa complicanza mediante l'utilizzo di appositi accorgimenti.

UN ALGORITMO IN GRADO DI PREVEDERE PERDITE EMATICHE E RISCHIO DI EMOTRASFUSIONE IN SEGUITO A INTERVENTO DI ARTROPROTESI D'ANCA

Carlo Lauro Maria Trevisan[1], Raymond Klumpp[1], Riccardo Compagnoni[2], Gianluca Gallinari[3]

[1] A.S.S.T. Bergamo Est, Reparto di Ortopedia e Traumatologia, Seriate, Italia; [2] A.S.S.T. Gaetano Pini-CTO, Divisione Universitaria di Ortopedia e Traumatologia, Milano, Italia; [3] A.S.S.T. Monza, Clinica Ortopedica Universitaria "San Gerardo", Monza, Italia

Introduzione: Pazienti operati di artroprotesi d'anca che ricevono emotrasfusioni nel post-operatorio hanno un incremento della morbidità e sono ospedalizzati più a lungo rispetto a pazienti non trasfusi. Lo scopo di questo studio è di creare un algoritmo capace di identificare pazienti a rischio di emotrasfusione dopo protesi totale d'anca e di definire un valore di emoglobina affidabile oltre il quale si possa escludere la necessità di emotrasfusioni.
Materiali e Metodi: In questo studio retrospettico sono stati analizzati valori di emoglobina per cinque giorni consecutivi dopo intervento di artroprotesi totale d'anca. È stato sviluppato un algoritmo per identificare variazioni sfavorevoli nei livelli di emoglobina sfavorevoli al fine di identificare quei pazienti ad alto rischio di emotrasfusione. È stata calcolata la specificità, la sensibilità e l'efficienza in relazione alla capacità dell'algoritmo di identificare correttamente i pazienti effettivamente trasfusi.
Risultati: L'algortimo ha determinato un valore di emoglobina preoperatorio > 13 g/dl come soglia tra paziente a basso rischio e ad alto rischio per emotrasfusione. Calcolando i parametri considerando la miglior efficienza con il minor numero di falsi negativi, l'algoritmo ha dimostrato una specificità del 84% e una sensitività del 70% con un efficienza del 80,6%. Valori di emoglobina > 10 g/dl nel primo giorno post-operatorio per paziente a basso rischio e valori di emoglobina > 11 g/dl nel secondo giorno post-operatorio per pazienti ad alto rischio hanno portato a esclusione del bisogno di emotrasfondere.
Discussione: La corretta gestione delle perdite ematiche e dell'anemia sono aspetti cruciali nella chirurgia protesica moderna. La definizione di un valore di emoglobina soglia che distingua tra elevato e basso rischio di emotrasfusione nel post-operatorio rappresenta un dato importante in quanto si stima che il 25% dei pazienti operati di protesi d'anca siano anemici prima dell'intervento. Numerosi studi hanno ricercato fattori di rischio per emotrasfusione in pazienti sot-

toposti a chirurgia ortopedica maggiore, tuttavia all'ora attuale non esistono studi che identificano valori critici di emoglobina nel primo e secondo giorno post-operatorio.
Conclusioni: L'algoritmo ha suggerito valori critici di emoglobina predicendo la neccessità di emotrasfusione. La combinazione tra dati clinici del paziente e i valori critici di emoglobina suggeriti potrebbero essere utile per programmare controlli dell'emocromo e una dimissione precoce sicura dopo intervento di artroprotesi d'anca.

IL RUOLO DELL'IMPIANTO GLENOIDEO NELLA PROTESI INVERSA DI SPALLA: STUDIO CLINICO E RADIOLOGICO

Angelo De Carli[1], Alessandro Ciompi[2], Riccardo Lanzetti[3], Antonio Vadala[1], Domenico Lupariello[1], Davide Desideri[1], Marco Scrivano[1], Andrea Ferretti[1]

[1] Ospedale S. Andrea, Ortopedia e Traumatologia, Roma, Italia;
[2] Ospedale Santo Spirito, Ortopedia e Traumatologia, Roma, Italia;
[3] Università degli Studi di Perugia, Perugia, Italia

Introduzione: Lo scopo di questo studio è stato quello di trovare una eventuale correlazione tra: la medializzazione del centro di rotazione, lunghezza del deltoide, il posizionamento del metal back della glena con il risultato clinico.
Materiali e Metodi: Ventisette pazienti affetti da artropatia eccentrica di spalla operati con protesi inversa (Lima, SMR) sono stati arruolati nello studio. In tutti i casi è stata effettuata una valutazione pre-operatoria strumentale con esame RX e TC dedicata (T0). A un follow-up medio di 39 mesi (T1) tutti i pazienti sono stati sottoposti a una valutazione clinica al fine di valutare l'out-come clinico e il range di movimento post-opertorio; tutti i pazienti sono stati inoltre sottoposti alla Constant score. Una nuova valutazione strumentale con RX e TC è stata effettuata al fine di correlare l'entità della medializzazione del centro di rotazione (m.c.r.), l'aumento di tensione del deltoide (d.l., deltoid length), la retro, anti- o normo-posizione della componente glenoidea con il risultato clinico.
Risultati: Ad un follow-up medio di 39 mesi, il Constant score medio è stato di 76. La media del m.c.r. (T0-T1) era 12,29 mm (p.: 015) mentre la media del d.l. (T0-T1) era 17.23 mm (p.: 030). La componente glenoidea è stata posizionata: retroversa in 8 casi; in posizione neutrale in 9 casi, antiversa in 10 casi. Tutti i pazienti con una medializzazione tra 8 e 12 mm e un deltoid length compreso tra 15 e 20 mm avevano più di 75 punti alla Constant score mentre i pazienti fuori da questo intervallo (69%) avevano meno di 75 punti (p.: 002). L'87% dei pazienti con antiversione del metal back glenoideo mostravano un deficit di rotazione esterna (p.: 007), il 100% dei pazienti con retroversione del metal back avevano un deficit di rotazione interna (p.: 000) e l'88% con orientamento neuro non avevano deficit di rotazione (p.: 007).
Discussione: il corretto posizionamento delle componenti glenoidee e omeralei, e il loro rapporto con le componenti molli rappresentare in primo luogo dal braccio di leva del muscolo deltoideo, sono elementi fondamentali per un soddisfacente out-come clinico nei pazienti operati di artroprotesi inversa di spalla.
Conclusioni: La medializzazione del centro di rotazione tra 8-12 mm e un deltoid length compreso tra 15-20 mm produce risultati clinici significativamente migliori dei casi in cui tali parametri non vengono rispettati. L'orientamento del metal back potrebbe essere fortemente correlato con l'insufficienza residua della rotazione interna-esterna.

ESPERIENZA CON MEGAPROTESI DA RESEZIONE NELLE GRAVI PERDITE DI SOSTANZA IN CORSO DI REVISIONI DI PTG

Michele Biserni, Enrico Manzi, Gabriele Giustelli

Ospedale Santa Maria della Stella, Orvieto, Italia

Introduzione: L'utilizzo delle Megaprotesi da ricostruzione nella chirurgia di revisione del ginocchio, ha permesso di affrontare con maggior "serenità" gravi situazioni di bone loss e le problematiche inerenti la ricostruzione strutturale segmentaria con l'utilizzo di eventuali trapianti ossei, accelerando i tempi di ripresa funzionale e riducendo in pazienti spesso molto complessi, la morbidità di lunghi periodi di rieducazione funzionale. La grande esperienza maturata in campo oncologico dagli anni '70 in poi, ha permesso di avere sistemi affidabili e versatili che possono essere utilizzati come gold standard in selezionati gruppi di pazienti.
Materiali e Metodi: Dal marzo 2013 al maggio 2016, abbiamo trattato 9 pazienti con utilizzo di Megaprotesi da rese-zione tumorale a seguito di mobilizzazioni di PTG e di fratture periprotesiche caratterizzate da grave difetto osseo periprotesico. L'età media dei pazienti è stata di 76,7 aa (range 68-83); 6 maschi, 3 femmine. In 4 casi la ricostruzione è stata secondo tecnica two stage per mobilizzazione settica; in 3 casi per mobilizzazione asettica di PTG; in 2 pazienti in seguito a frattura periprotesica. La valutazione dei pazienti è stata effettuata con controlli clinici e radiografici seriati utilizzando schede KSS e SF-12. I difetti ossei in tutti i casi erano classificabili come tipo 3 di Engh. FU medio 24 mesi.Ai pazienti sono state somministrate scala KSS e SF-12 per rilevare funzione e stato di benessere conseguente al trattamento chirurgico sostenuto
Risultati: Il punteggio medio della KSS era di 77,9 punti mentre quello SF-12 74,5. Tutti hanno dimostrato un'estensione completa ed una flessione di oltre 90 °. Non sono stati osservati segni di mobilizzazione, osteolisi o fallimento dell'impianto nei follow-up eseguiti a 3, 9,12 e 24 mesi. Tutti i pazienti sottoposti a intervento per mobilizzazione settica hanno mantenuto i parametri ematochimici nella norma.
Discussione: Abbiamo potuto far fronte a gravi problematiche di ricostruzione articolare difficilmente affronta-bili con le classiche tecniche di trapianto osseo e protesi da revisione "standard". Particolare attenzione va posta alla preservazione dell'apparato estensore specie sul versante tibiale. A nostro avviso il vantaggio di questi sistemi sta nel buon controllo che si può ottenere nel recupero della lunghezza appropriata dell'arto.
Conclusioni: Abbiamo avuto conferma con la nostra esperienza clinica (seppur limitata nei numeri), che questo tipo di chirurgia permette un'eccellente risoluzione dei gravissimi casi di revisione protesica di ginocchio caratterizzati da ampie perdite di sostanza. La rapidità del recupero e i risultati funzionali incoraggianti ci spingono a utilizzarla in casi selezionati.

Giornale Italiano di Ortopedia e Traumatologia
2018;44(Suppl. 1):S304-S448

Comunicazioni libere - CAVIGLIA E PIEDE 2

Venerdì 9 Novembre 2018 dalle 12:00 alle 12:50

LA TENDINOPATIA CALCIFICA INSERZIONALE DEL TENDINE D'ACHILLE: C'È UNA RELAZIONE CON IL DIABETE MELLITO E LE MALATTIE ENDOCRINE?

Alessio Giai Via[1], Francesco Oliva[2], Johnny Padulo[3], Nicola Luigi Bragazzi[4 5], Nicola Maffulli[6]

[1] I.R.C.C.S. Policlinico San Donato, Ortopedia e Traumatologia, San Donato Milanese, Italia; [2] Policlinico Tor Vergata, Roma, Italia; [3] University of Split, Sport Performance Laboratory, Split, Croatia; [4] Università degli studi di Genova, Genova, Italia; [5] Dipartimento di Scienze della Salute (DISSAL), Genova, Italia; [6] Università degli Studi di Salerno, Ortopedia e Traumatologia, Fisciano, Italia

Introduzione: La tendinopatia calcifica è una patologia caratterizzata dal deposito di carbonato di calcio nella matrice extracellulare dei tendini. La patogenesi è multifattoriale ed è ancora in gran parte sconosciuta. Attualmente vi è una crescente consapevolezza che le malattie endocrine e metaboliche possano influenzare l'omeostasi dei tendini. Alcune patologie come il diabete mellito, l'ipotiroidismo e l'obesità vengono messe sempre più in relazione con le tendinopatie. Questo è uno studio osservazionale. L'obiettivo è quello di valutare l'incidenza della tendinopatia calcifica inserzionale del tendine d'Achille nella popolazione generale e l'incidenza di quelle sintomatiche. Inoltre, questo lavoro ha lo scopo di valutare se esista una correlazione statisticamente significativa tra le calcificazioni inserzionali del tendine d'Achille e il diabete mellito, l'ipotiroidismo, l'obesità e l'ipercolesterolemia.
Materiali e Metodi: Sono state osservate le radiografie della caviglia e del piede di pazienti visitati in pronto soccorso o in ambulatorio di ortopedia, ponendo particolare attenzione alla presenza di una calcificazione del tendine d'Achille. Sono stati inclusi nello studio tutti i pazienti maggiori di 18 anni di età. I criteri di esclusione sono stati i pazienti che hanno subito un trauma cranico in passato o che sono stati in coma, pazienti affetti da malattie infiammatorie croniche o reumatologiche. I dati personali dei pazienti sono stati registrati, in particolare riguardo all'età, sesso, BMI, e se avevano eseguito precedenti interventi chirurgico al tendine d'Achille. In fine, sono state registrate le comorbilità. Una regressione logistica multivariate è stata utilizzata per l'analisi statistica.
Risultati: Sono stati inclusi nello studio 402 pazienti (età media 50,15 ± 18,35 anni, 36,6% di sesso maschile) l'incidenza della tendinopatia calcifica inserzionale nella nostra popolazione è stata del 22,5%, ma solo il 2,2% di pazienti era sintomatico (9 casi). La regressione logistica multivariate ha evidenziato una correlazione statisticamente significativa con il diabete mellito e l'ipotiroidismo, con un odds ratio (OR) rispettivamente di 5,18 ([95% CI 1,68 – 15,94], p = 0,0041) e di 2,58 ([95% CI 1,12 – 5,99], p = 0,0268). Non è stata osservata una correlazione statisticamente significativa con l'ipertiroidismo, l'ipercolesterolemia.
Conclusioni: La tendinopatia calcifica inserzionale del tendine d'Achille è una patologia comune nella popolazione generale, ma spesso è un reperto occasionale perché solo una piccola percentuale dei pazienti è sintomatica. L'incidenza della patologia aumenta con l'età, ed è significativamente maggiore nei pazienti con diabete mellito e ipotiroidismo. Questo studio conferma l'ipotesi che le patologie endocrino-metaboliche influenzano negativamente l'omeostasi d tendini.

RICOSTRUZIONE DEI LEGAMENTI DELTOIDEO E PERONEO-ASTRAGALICO ANTERIORE MEDIANTE INNESTI TENDINEI AUTOLOGHI NELLE GRAVI INSTABILITÀ POST-TRAUMATICHE DI CAVIGLIA

Alessandro Corradini[1], Antonio Saracino[2 3 4], Vincenzo Tronci[2], Francesco Barca[3], Giuseppe Monetti[5]

[1] Ospedale S.Maria Bianca di Mirandola, Mirandola, Italia; [2] Ospedale di Suzzara, Suzzara, Italia; [3] Hesperia Hospital Modena Spa, Modena, Italia; [4] Casa di Cura Fogliani Srl, Modena, Italia; [5] D-LAB Centro Medico e di Diagnostica per Immagini, Fisioterapia e Riabilitazione, Bologna, Italia

Introduzione: La lesione del legamento deltoideo associata a quella del legamento peroneo astragalico anteriore si osserva nei pazienti con traumi torsionali della caviglia, nelle instabilità croniche da lassità o negli stadi più avanzati del piede piatto nell'adulto. La riparazione diretta è indicata in acuto, mentre la ricostruzione è indicata nelle instabilità croniche e come tempo accessorio nel trattamento del piede piatto dell'adulto. La nostra tecnica ricostruttiva prevede l'utilizzo di innesto prelevato del tendine tibiale posteriore (TP) pro deltoideo (DELT) e del peroneo lungo o breve (PL/PB) pro legamento peroneo astragalico anteriore (PAA).
Materiali e Metodi: Da gennaio 2008 a dicembre 2015, 15 pazienti (maschi/femmine = 1,14, età media 45 anni, Dx/Sx = 0,8) sono stati trattati per instabilità complessa di caviglia post traumatica con innesto di TP pro DELT e di PL/PB pro PAA. Il tempo medio trauma-chirurgia è stato di 5 mesi (0-18). I pazienti sono stati valutati clinicamente (AOFAS score) e radiologicamente a 3, 12 mesi, poi annualmente.
Risultati: Dopo un follow-up medio di 89 mesi (26-119) l'AOFAS score medio è passato da 47 punti (17-75) a 82 punti (31-100). Tra le complicanze si riportano 1 ritardo di cicatrizzazione della ferita (6%), 2 casi di parestesie nella zona innervata dalla branca laterale del nervo peroneo superficiale (12%). In nessun caso si è verificata la recidiva o la lesione dei tendini utilizzati come siti donatori.

Discussione: La tecnica descritta prevede l'utilizzo di un singolo innesto autologo (TP) di lunghezza media 13 cm per ricostruire il complesso legamentoso deltoideo superficiale e profondo. La ricostruzione del complesso legamentoso laterale avviene con il PL/PB. Da subito si ottiene la correzione dell'instabilità in valgismo; un certo grado di instabilità residua è comunque prevedibile perché il legamento deltoideo nel piede non patologico ha un larga base di impianto in quattro diverse ossa e su due diversi livelli. Tempi chirurgici accessori sono spesso necessari per correggere le deformità osteo-strutturali residue o la rimozione dei mezzi di sintesi (esiti di fratture).
Conclusioni: La tecnica ricostruttiva presentata permette di ripristinare da subito la stabilità mediale e laterale della caviglia evitando l'utilizzo di tendini omologhi o sintetici. La percentuale di recidiva è bassa a patto che vengano corrette le deformità osteo-strutturali associate. Nelle lesioni traumatiche complesse, la presenza di danni cartilaginei da impatto e lo sviluppo di artrosi determina un peggioramento clinico-funzionale progressivo con l'età.

RICOSTRUZIONE DEL COMPLESSO LEGAMENTOSO LATERALE NELL'INSTABILITÀ CRONICA DELLA CAVIGLIA: RISULTATI CLINICI E FUNZIONALI

Alessandro Corradini[1], Antonio Saracino[2 3 4], Vincenzo Tronci[2], Francesco Barca[3]

[1] Ospedale S.Maria Bianca di Mirandola, Ortopedia e traumatologiia, Mirandola, Italia; [2] Ospedale di Suzzara, Suzzara, Italia; [3] Hesperia Hospital Modena Spa, Modena, Italia; [4] Casa di Cura Fogliani Srl, Modena, Italia

Introduzione: L'instabilità cronica laterale di caviglia in esiti di trauma distorsivo ha una frequenza del 10-15%. I legamenti più frequentemente coinvolti sono il peroneo-astragalico anteriore (PAA) e il peroneo calcaneare (PC). Le caviglie con instabilità statica e dinamica associate a dolore e limitazione funzionale, in caso di mancata risposta al trattamento fisioterapico richiedono un approccio chirurgico. La plastica dei legamenti viene utilizzata in acuto mentre in pazienti con lassità costituzionale, instabilità della sotto astragalica e sublussazione dei peronei, viene preferita la tecnica ricostruttiva con tendine.
Materiali e Metodi: Da gennaio 2005 a dicembre 2015, 97 pazienti (maschi/femmine = 0,67, età media 41 anni) sono stati trattati per instabilità laterale post traumatica sintomatica con la ricostruzione del PAA tramite innesto autologo (23% Peroneo breve, 69% Peroneo lungo, 8% altri innesti). Il tempo medio trauma-chirurgia è stato di 10 mesi (2-12). I pazienti sono stati valutati clinicamente (AOFAS score) e radiologicamente a 3, 12 mesi, poi annualmente.
Risultati: Dopo un follow-up medio di 55 mesi (24-92) l'AOFAS score medio è stato di 85 (57-100) con un miglioramento medio del 30% rispetto al pre-operatorio. Tra le complicanze si riportano una cicatrice dolente da compressione nervosa (1%), 1 neuroma del n. peroneo superficiale (1%).
Discussione: La ricostruzione anatomica del PAA con innesto di tendine permette da subito grande stabilità con recupero funzionale breve. Le complicanze riportate nei casi studiati sono sovrapponibili a quelle riportate con la tecnica di Broström-Gould, considerando che i pazienti selezionati avevano di base una situazione di instabilità più complessa e cronica.
Conclusioni: La tecnica di ricostruzione anatomica utilizzata permette una rapida ripresa funzionale, buona stabilità e risoluzione del dolore. E' indicata nel trattamento del paziente sportivo che necessita un rapido ritorno all'attività pre-trauma, ma anche per risolvere le instabilità che limitano le comuni attività quotidiane.

IL TRATTAMENTO DELL'ALLUCE VALGO CON OSTEOTOMIA DISTALE LINEARE OTTENUTA MEDIANTE STRUMENTARIO PIEZOELETTRICO: LA NOSTRA ESPERIENZA E RISULTATI PRELIMINARI

Massimiliano Mosca[1], Silvio Caravelli[1], Mario Fuiano[1], Simone Massimi[1], Giuseppe Catanese[1], Alessandro Ortolani[2], Stefano Zaffagnini[1], Alessandro Russo[1 3]

[1] Istituto Ortopedico Rizzoli, II Clinica, Bologna, Italia; [2] Ospedale Maggiore "Pizzardi", U.O.C. Ortopedia e Traumatologia, Bologna; [3] Istituto Ortopedico Rizzoli, Biomechanics Laboratory, NaBi, Bologna, Italia

Introduzione: Un'osteotomia viene considerata come una procedura che mira a ripristinare una corretta funzione articolare attraverso la correzione meccanica e la ridistribuzione dei carichi. Eseguire un'osteotomia con una classica sega oscillante genera calore che a sua volta può causare osteonecrosi a livello del sito chirurgico. In questo studio, la tecnologia piezoelettrica è stata applicata ad una procedura di correzione dell'alluce valgo, come la S.E.R.I.
Materiali e Metodi: Abbiamo trattato 34 pazienti affetti da alluce valgo (età media 62, range 36-79) mediante osteotomia distale lineare, ottenuta in 17 pazienti con sega oscillante tradizionale (gruppo controllo) e in 17 pazienti con strumentario piezoelettrico (Surgysonic MotoII, Esacrom, IMOLA); ulteriori procedure sono state effettuate sulle dita esterne laddove necessario. Il monitoraggio clinico è stato effettuato mediante AOFAS score e VAS score pre-operatoriamente e a 90, 180 e 360 giorni. Il follow-up radiografico è stato eseguito al tempo 0 e a 20, 35, 50, 70, 90, 180 e 360 giorni.
Risultati: L'AOFAS score e il VAS score del gruppo sperimentale hanno evidenziato un miglioramento rispetto al gruppo controllo, benchè non statisticamente significativo. La guarigione ossea radiografica media è stata raggiunta dopo 70 giorni post-operatori nel gruppo sperimentale e dopo 83 giorni nel gruppo controllo.
Discussione: La chirurgia piezoelettrica rappresenta una metodica precisa e molto promettente, che non produce calore e riduce la possibilità di danno ai tessuti molli limitrofi. Questi fattori portano ad una piu rapida guarigione ossea e alla riduzione del dolore post-operatorio.
Conclusioni: La chirurgia piezoelettrica non ha mostrato differenze clinico-funzionali rispetto la tecnica tradizionale, valutata mediante AOFAS score; ciò dimostra pertanto come possa es-

sere applicata a procedure ortopediche. La riduzione del dolore post-operatorio e la più rapida guarigione ossea

L'OSTEOTOMIA SOVRAMALLEOLARE NEL TRATTAMENTO DELLE MALCONSOLIDAZIONI DELLA CAVIGLIA: ACCORGIMENTI DI TECNICA CHIRURGICA

Walter Daghino[1], Marco Messina[2], Sebastiano Ferrero[1], Matteo Giachino[3], Sara Bobbio Gagnor[4], Alessandro Massè[1]

[1] Ospedale CTO, Clinica Ortopedica, Torino, Italia; [2] Ospedale civile di Ragusa; [3] Università degli Studi di Torino, Scuola di Specializzazione in Ortopedia e Traumatologia; [4] Università degli studi di Torino, Scuola di Medicina

Introduzione: L'osteotomia sovramalleolare è la procedura chirurgica più comunemente usata per correggere deformità della tibia distale sul piano frontale. Essa permette di eseguire con precisione correzioni molto importanti dal punto di vista dell'entità, ma può esitare con problemi sia in termini di accorciamento che di difficile stabilizzazione a seguito del cosiddetto "effetto a zeta".
Materiali e Metodi: si descrive un caso paradigmatico di importante malconsolidazione in valgo coesistente ad una ipometria relativa di 2,5 cm in un paziente di 15 anni, esito di un distacco osteocondrale, trattato con osteotomia sovramalleolare sec. Myerson modificata. La modifica introdotta consiste nel praticare le linee di resezioni osteotomiche non secondo l'angolo di correzione previsto ma sulla bisettrice di tale valore, reinserendo ribaltato il cuneo che si crea; inoltre, l'esecuzione dei tagli osteotomici è stata praticata con bisturi piezoelettrico invece che con sega oscillante. L'effetto correttivo dell'osteotomia tibiale si è completato con una osteotomia del perone con allungamento di 1 cm, colmato da osso autologo prelevato dall'ala iliaca. Le sintesi sono state realizzate con placche e viti in titanio a stabilità angolare.
Risultati: Il decorso post-operatorio e l'evoluzione dei processi riparativi sono stati esenti da complicanze. Ai due anni dall'intervento, al momento della rimozione dei mezzi di sintesi, pur evidenziando una limitata perdita di correzione (6° rispetto al lato controlaterale), la consolidazione era completa, il paziente non accusava dolore, ha mantenuto la completa articolarità della caviglia, e aveva ripreso completamente l'attendimento delle normali occupazioni, compresa la pratica sportiva.
Discussione: L'accortezza di utilizzare il cuneo di resezione ruotato invece che asportarlo può limitare il risultato in accorciamento e minimizzare l'"effetto zeta" nell'esecuzione di un'osteotomia sovramalleolare varizzante correttiva, ma espone ad una teorica più elevata probabilità di problemi di consolidazione, raddoppiando il numero di zone di interfaccia. A questo proposito, utilizzare il bisturi piezoelettrico per l'osteotomia, grazie al conosciuto effetto protettivo dal punto di vista biologico ha sicuramente contribuito insieme alla giovane età del paziente all'integrazione dell'autoinnesto, rivelandosi una strategia vincente
Conclusioni: L'osteotomia sovramalleolare modificata ha mantenuto nel caso in oggetto tutte le prerogative positive della correzione in un tempo, minimizzando i conosciuti effetti sfavorevoli di accorciamento e deformazione metafisaria. Si consiglia anche con questa tecnica di impiegare mezzi di sintesi a stabilità angolare; inoltre, può risultare utile realizzare una lieve ipercorrezione in sede di intervento per evitare rischio di recidive o incomplete correzioni finali della deformità.

LESIONI LEGAMENTOSE LATERALI DI CAVIGLIA NEGLI ATLETI: TRATTAMENTO CONSERVATIVO O CHIRURGIA

Gian Luigi Canata, Valentina Casale

Ospedale Koelliker, Centro di Traumatologia dello Sport e Chirurgia artroscopica, Torino, Italia

Introduzione: Le lesioni legamentose laterali di caviglia sono molto comuni tra gli atleti e generalmente trattate consevativamente. In caso di persistente instabilità si rende necessaria una correzione chirurgica. Questo studio prospettico ha comparato i risultati del trattamento conservativo in acuto con i risultati della riparazione chirurgica anatomica nelle instabilità croniche.
Materiali e Metodi: 53 atleti con distorsione di caviglia di III grado tra il 2005 e il 2014, età media 25 anni (range 9-53), sono stati suddivisi in 2 gruppi. Gruppo A: 30 pazienti, 20 uomini e 10 donne, tutti casi cronici con positività del talar tilt test, sottoposti a plastica del legamento peroneo-astragalico anteriore (ATFL) e del legamento calcaneare (CFL) ad almeno 4 settimane di distanza dal trauma. Gruppo B: 23 pazienti, 15 uomini e 8 donne, tutti casi acuti con positività del talar tilt test, trattati conservativamente con cavigliera e riabilitazione muscolare e propriocettiva. Follow-up medio: 59 mesi (range 9-108). Valutazione pre- e post-trattamento tramite l'Ankle-hindfoot scale (AOFAS) e la Tegner activity level scale. Analisi statistica tramite test t di Student.
Risultati: Gruppo A: AOFAS medio da 65,7 (DS 13,6) pre-operatorio a 96,5 (DS 5,4) dopo l'intervento; Tegner scale da 7,2 (DS 1,4) prima del trauma a 6,8 (DS 1,4) dopo l'intervento. Gruppo B: AOFAS medio da 56,3 (DS 17,4) prima del trattamento a 97,7 (DS 6,2) dopo; Tegner scale da 7,9 (DS 1,2) prima della lesione a 7,6 (DS 1,4) dopo il trattamento. Il ritorno allo sport medio è stato 5 mesi (range 2-12) nel gruppo A e 6 settimane (range 3-16) nel gruppo B. Ciascun paziente è tornato all'attività sportiva; in entrambi i gruppi 1 paziente ha ridotto il livello perché sintomatico. Non è stata rilevata alcuna differenza statisticamente significativa tra i due gruppi.
Discussione: La chirurgia nell'instabilità cronica di caviglia è efficace con tempi di ritorno allo sport superiori al trattamento conservativo. Il trattamento conservativo delle lesioni legamentose acute è efficace nella maggioranza dei casi.
Conclusioni: Il trattamento conservativo nelle lesioni acute di caviglia consente risultati eccellenti. Il trattamento chirurgico delle instabilità croniche è efficace seppure con tempi di ritorno allo sport significativamente maggiori.

Giornale Italiano di Ortopedia e Traumatologia
2018;44(Suppl. 1):S307-S448

Comunicazioni libere - RACHIDE 2

Venerdì 9 Novembre 2018 dalle 12:00 alle 12:50

ANALISI DEI COSTI DELL'UTILIZZO DEL MAGNET-DRIVEN GROWING RODS (MDGR) PER LA CURA DELLA SCOLIOSI A ESORDIO PRECOCE (EOS) CON FOLLOW-UP A 5 ANNI

Valerio Pace[1 2], Nanjundappa S Harshavardhana[3], Dimpu Bhagawati[2], Mh Hilali Noordeen[2], John P Dormans[4]

1 Università degli Studi di Perugia, Perugia, Italia; [2] Royal National Orthopaedic Hospital, London, United Kingdom; [3] Golden Jubilee National Hospital, United Kingdom, 4Texas Children's Hospital, Houston, United States

Introduzione: La scoliosi a esordio precoce (EOS) è caratterizzata da manifestazioni precoci di deformità della colonna che spesso necessita di inserzione chirurgica di strumentazione "Growth-guided" in caso di fallimento del trammento conservativo ortottico. La stumentazione convenzionale dei "Growing rods" (CGR) necessita di allungamenti seriali invasivi periodici in anestesia totale con associati declino della maturazione psicosociale e performance accademica. Il MdGR è la più innovativa soluzione che offre la necessita' di una sola procedura invasiva seguita da procedure chiuse di distrazione. Proiezioni estimative dei costi e modelli matematici in molti paesi hanno dimostrato che MdGR è più efficace del CGR, in assenza di studi oggettivi. Ciò diventa importante nell'attuale cultura di massima ottimizzazione delle spese. L'obiettivo dello studio è di calcolare i costi relativi all'uso del MdGR e compararli a quelli del CGR
Materiali e Metodi: Studio prospettivo. 9 pazienti con "EOS" trattati con MdGR da un solo chirurgo in un unico ospedale pubblico convenzionato. I costi di sanità pubblica relativi a tutti gli aspetti della cura dei 9 pazienti con un follow-up minimo di 5 anni sono calcolati. Segue un'analisi comparativa dei costi tra la nostra esperienza e dati riportati nella letteratura per CGR.
Risultati: 9 MdGR: 5 "Single Rods", 2 "Dual Rods", 2 conversioni da CGR a MdGR. Costi totali per programma MdGR per 5 anni: £285,670. Costi per trattamento delle complicanze: £34,352 (12%). Costi relativi al solo intervento chirurgico: almeno 50% del budget totale in tutti i casi. Il MdGR è stato almeno 40% più costo-effettivo del CGR (£ 34.741 vs £ 52.293, risparmio di almeno £ 20,552). I costi del MdGR risultano essere inferiori di quelli riportati in letteratura (£ 43,4057). Risparmio sui costi del follow-up: £ 14,737.7 dei 9 pazienti hanno raggiunto un titolo accademico.
Discussione: Il nostro studio riporta un beneficio significativo in termini di "cost effective analysis" e un miglioramento della qualità di vita a lungo termine ("cost utility analysis"). Sia costi diretti che indiretti sono stati presi in considerazione. EOS è una patologia eterogenea con ancora molte incognite. Il nostro studio sembra aggiungere oggettive e accurate informazioni che riflettono i costi del trattamento dell'EOS da un punto di vista della spesa pubblica sanitaria.
Conclusioni: Primo studio sulla spesa pubblica sanitaria sull'utilizzo del MdGR per il trattamento dell'EOS privo di qualunque modello matematico o analisi sensitiva deterministica. Il risparmio sui costi (includendo aspetti umani e sociali) è significativo, e ciò si aggiunge ai vantaggi clinici già descritti a livello internazionale. MdGR è una strumentazione innovativa vicina a diventare uno standard per la cura di alcune eziologie dell'EOS.

LE COMPLICAZIONI NEL TRATTAMENTO CHIRURGICO DELLE GRAVI IPERCIFOSI DA M DI SCHEUERMANN

Matteo Palmisani, Eugen Dema, Stefano Cervellati, Rosa Palmisani

Hesperia Hospital, Centro Scoliosi e Patologie della Colonna Vertebrale, Modena, Italia

Introduzione: In questi ultimi anni l'impiego della sintesi peduncolare ha modificato l'orientamento chirurgico nel trattamento delle gravi cifosi morbo di Scheuermann permettendo di raggiungere delle correzioni ottimali con l'impiego del solo approccio posteriore.
Materiali e Metodi: Abbiamo trattato chirurgicamente 52 casi di ipercifosi dorsale da osteocondrosi giovanile utilizzando sintesi peduncolare a tutti i livelli. Si trattava di 43 maschi e 9 femmine di età compresa fra i 16 e 52 anni. In 5 casi è stato eseguito un doppio approccio chirurgico (4 casi liberazione anteriore e correzione posteriore nello stesso tempo chirurgico e in 1 caso strumentazione e correzione della deformità seguito a distanza di 1 mese dal tempo di artrodesi anteriore). Nei rimanenti 47 casi abbiamo eseguito un approccio posteriore con fissazione peduncolare e osteotomie secondo Ponte nei casi con scarsa correggibilità ai controlli rx eseguiti in correzione.
Risultati: Il valore angolare pre opertorio era di 92° (86-110) veniva corretto ad un valore medio di 40° (35-50) con una correzione media post-operatoria del 56%. Ad un follow-up medio di 7 anni (3-14 anni) abbiamo ottenuto con una perdita di correzione media a distanza di 3°.
Registriamo 5 complicazioni (11%), 3 complicazioni meccaniche 7% e 2 complicazioni neurologiche (4%). Le patologie giunzionali erano 2 distale alla strumentazione ed una prossimale. In tutti i casi sono stati sottoposti a intervento chirurgico con prolungamento dell'artrodesi. Le complicazioni neurologiche si sono verificate prima che venisse acquisita nella nostra struttura la procedura dei potenziali evocati. Si tratta di un caso di sindrome piramidale e nel secondo caso si tratta una irritazione dei cordoni posteriori.
Discussione: Per ridurre al minimo il rischio di complicazioni sono indispensabili una tecnica chirurgica sofisticata ed un chi-

rurgo esperto. Per ridurre l'incidenza di patologie giunzionale è a nostro avviso utile: programmare una corretta area di artrodesi sia prossimale che distale, utilizzare barre meno rigide (titanio 5,5), agire maggiormente con la compressione segmentaria riducendo lo stress meccanico giunzionale legato alla manovra cantilever e salvaguardare il complesso capsulo legamentoso ai poli della strumentazione. Data l'alta incidenza di complicazioni neurologiche riportate in letteratura e assolutamente indispensabile avere a disposizione i potenziali evocati motori e sensitivi intraoperatori.
Conclusioni: Dai dati della letteratura si evince che il trattamento chirurgico delle gravi ipercifosi da M di Scheuermann espone ad un rischio di complicazioni 4 volte superiore al trattamento chirurgico della scoliosi idiopatica.

FATTORI PREDITTIVI DEL RISULTATO CLINICO NEL TRATTAMENTO CHIRURGICO DELLE SCOLIOSI DELL'ADULTO

Nicola Specchia, Monia Martiniani, Leonard Meco, Francesco Saverio Sirabella

Clinica Ortopedica dell'Adulto e Pediatrica, Università Politecnica delle Marche, Ancona, Italia

Introduzione: La scoliosi lombare degenerativa dell'adulto può manifestarsi come deformità insorta "de novo" o come evoluzione di una pre-esistente deformità idiopatica e il confine tra le due forme non è sempre chiaramente definito.
Materiali e Metodi: sono stati trattati 68 pazienti affetti da scoliosi lombare dell'adulto, 44 Femmine e 24 Maschi con età media di 64,8 anni. La valutazione clinica, pre e post-operatoria e al follow-up, è stata effettuata mediante esame radiografico convenzionale, radiografie dinamiche e bending test, TAC, RMN, scala di Oswestry (ODI) ed SF-36 per la definizione dell'out-come clinico e funzionale. Il follow-up medio è stato di 4,9 anni. Il trattamento focale (decompressione posteriore) è stato effettuato in 26 pazienti, la correzione della deformità associata a decompressione posteriore osteosintesi e artrodesi è stata effettuata in 40 pazienti.
Risultati: L'analisi dei risultati dimostra che il trattamento focale (decompressione) è indicato nei pazienti in cui vi è una curva scoliotica di piccolo raggio ed una minima laterolistesi, in tali casi la correzione della curva ha un valore relativo e la finalità dell'intervento è quella di liberare le formazioni nervose compresse nel canale stenotico. La correzione associata a decompressione posteriore osteosintesi e artrodesi è indicata nei pazienti in cui si osserva una scoliosi di entità elevata, associata a listesi frontale e/o sagittale mono o pluri-metamerica, con rilevante compromissione dell'assetto posturale del rachide.
Discussione: Numerosi studi hanno identificato nella patologia degenerativa la causa della comparsa e dell'evoluzione della scoliosi in rachidi adulti, precedentemente in asse. Nei casi di vera scoliosi degenerativa, la deformità è spesso provocata o comunque aggravata dai processi degenerativi disco-articolari. Nelle deformità lombari idiopatiche evolute, invece, la patogenesi del dolore è prevalentemente meccanica, per fatica muscolare, disassamento metamerico e manifestazioni degenerative disco-articolari da sovraccarico asimmetrico. L'età media di diagnosi delle scoliosi degenerative lombari è variabile: le scoliosi idiopatiche evolute vengono normalmente diagnosticate più precocemente a 30-40 anni, mentre le vere scoliosi degenerative si osservano in genere nell'ultrasessantenne.
Conclusioni: Lo studio effettuato ha consentito di definire alcuni criteri affidabili per la scelta tra il trattamento focale della causa del dolore (decompressione segmentaria) e il trattamento strutturale della causa della deformità (correzione delle deviazioni assiali sul piano sagittale e coronale).

IL RITORNO ALL'ATTIVITÀ SPORTIVA AGONISTICA E AD ATTIVITÀ AD ALTO IMPEGNO FISICO DOPO INTERVENTI DI ARTRODESI VERTEBRALE STRUMENTATA

Marco Crostelli[1], Osvaldo Mazza[1], Massimo Mariani[1], Pietro Persiani[2], Dario Mascello[1], Filippo Maria Ranaldi[2], Carlo Iorio[1]

[1] Ospedale Pediatrico Bambino Gesù, Chirurgia Generale e Toracica, U.O. Chirurgia della Colonna, Roma, Italia; [2] Università degli Studi di Roma "La Sapienza", Policlinico Umberto I, Dipartimento di Scienze Anatomiche, Istologiche, Forensi e dell'Apparato Locomotore, Roma, Italia

Introduzione: Il ritorno del paziente al livello di attività sportiva e lavorativa svolta prima dell'intervento di artrodesi vertebrale è uno degli obiettivi primari della chirurgia vertebrale, ma in letteratura non ci sono indicazioni chiare sull'opportunità, sulla tempistica e sui rischi che corrono atleti agonisti o personale impegnato in lavori ad alto impegno fisico a riprendere le loro attività dopo l'intervento.
Materiali e Metodi: 30 pazienti che prima dell'intervento erano impegnati in attività sportiva agonistica, oppure svolgevano attività fisica ad alto impegno, età media 14 anni 3 mesi (range 10-41 anni), sono stati operati di artrodesi vertebrale strumentata per diverse patologie (scoliosi idiopatica dell'adolescente, spondilolistesi, scoliosi dell'adulto, frattura vertebrale). Tutti sono stati trattati con strumentario con viti peduncolari o viti peduncolari e uncini in posizione apicale e dopo l'intervento sono stati immobilizzati in corsetto per un periodo medio di 12 settimane.
Risultati: Al follow-up medio di 6 anni tutti i pazienti hanno ripreso il livello di attività precedente all'intervento, in assenza di complicanze legate all'artrodesi (pseudoartrosi, rottura/mobilizzazione strumentario, patologia "giunzionale").
Discussione: La presenza di un'area di artrodesi altera la biomeccanica del rachide e modifica la sua rigidità, da un lato limitando la mobilità del "sistema", dall'altro imponendo un aumento dello "stress" meccanico nelle aree di passaggio tra l'artrodesi e le vertebre lasciate libere. Una ripresa troppo precoce delle attività fisiche può compromettere la corretta maturazione dell'artrodesi con fallimento dello strumentario e pseudoartrosi, ma anche dopo il completamento dell'artrodesi una attività fisica strenua rischia di sottoporre a eccessivo stress le zone di passaggio tra artrodesi strumentata e rachide mobile, provocando fenomeni di patologia "giunzionale".

Conclusioni: Nella nostra esperienza – statisticamente non significativa ma confortata anche in parte dall'esame della letteratura – i moderni strumentari, con un adeguato periodo di immobilizzazione nel post-operatorio per permettere la formazione di una artrodesi completa e matura, consentono ad atleti agonisti e a personale impegnato in attività fisiche pesanti di riprendere dopo l'intervento il medesimo livello di impegno precedente alla chirurgia, senza rischio di complicanze superiore alla popolazione generale.

REVISIONE DI ARTRODESI POSTERIORE L5-S1 PER ROTTURA DEI MDS IN PAZIENTE CON SPONDILOLISTESI DA LISI ISTMICA

Angelo Toscano[1], Sergio Cialdella[2], Mario Fuiano[2], Carlo Romagnoli[1], Cesare Faldini[2], Giovanni Pignatti[1], Alvise Saracco[3]

[1] Istituto Ortopedico Rizzoli Sicilia, Bagheria, Italia; [2] Istituto Ortopedico Rizzoli, Bologna, Italia; [3] Azienda Ospedaliera Universitaria Policlinico Paolo Giaccone, Palermo, Italia

Introduzione: La spondilolistesi da lisi istmica appartiene al tipo IIa secondo la classificazione di Wiltse ed è la forma di spondilolistesi più comune a livello L5-S1, arrivando a interessare circa il 6% della popolazione generale. L'estrema variabilità tra i gruppi etnici (maschio caucasico 2,8%, nativi della Groenlandia 54%) suggerisce il coinvolgimento di fattori genetici o ereditari nello sviluppo della malattia.
Materiali e Metodi: Una paziente di 40 anni, femmina, affetta da spondilolistesi da lisi istmica (Meyerding 2) trattata chirurgicamente con laminectomia e artrodesi posteriore L5-S1 con doppia barra in titanio e cage intersomatica nel 2016. Si ripresenta alla nostra attenzione dopo 21 mesi per comparsa di dolore lombare acuto in assenza di deficit sensitivi radicolari. All'esame rx si evidenzia rottura dei MDS e scivolamento vertebrale di L5 su S1 (Meyerding 2). Si è proceduto dunque a revisione dell'artrodesi con scheletrizzazione L4-S1, asportazione della fibrosi durale e radicolare di L5 ed S1, rimozione dei mds e riposizionamento viti peduncolari su S1 (6,5 X 55 mm Legacy Medtronic) e su L5 (6,5 x 50 mm) e posizionamento doppia barra in titanio precedentemente modellata in lordosi. Si è proceduto quindi a rimozione dell'arco posteriore patologico, rimozione cage intersomatica mobilizzata, discectomia controlaterale e impianto di due cage intersomatiche 10 x 22 mm riempite con osso autologo e omoplastico morcellizzato. In seconda giornata post-operatoria è stata concessa la deambulazione con il busto. A 30 giorni primo controllo clinico con valutazione radiografica del pelvic incidence e valutazione score funzionali (Roland-Morris) e sul dolore (VAS).
Risultati: La paziente ad un follow-up di 6 mesi presenta un'ottima ripresa della funzionalità e dell'autonomia (Roland-Morris 4), netta riduzione della sintomatologia dolorosa (VAS 1) e una buona correzione del pelvic incidence (48°).
Discussione: Il trattamento chirurgico delle deformità stabili non obbliga alla correzione della deformità, poiché essa è già di per sé compensata ed è dunque sufficiente l'artrodesi in situ. Il trattamento delle deformità scompensate o instabili implica invece la correzione della deformità e il ripristino del bilanciamento dell'assetto posturale del tratto lombo-pelvico. La correzione si ottiene riportando i parametri spino-pelvici a valori fisiologici.
Conclusioni: Aumentare la superficie di appoggio mediante la riduzione dell'olistesi riduce il rischio di pseudoartrosi.

RAPPORTO DELL'ALLINEAMENTO SAGITTALE DELLA COLONNA VERTEBRALE NELLA PATOGENESI E LA PROGRESSIONE DELLA SPONDILOLISTESI DEGENERATIVA

Bougiouklis Dimitrios

[1] Dipartimento di Ortopedia e Traumatologia, Ospedale Generale di Pyrgos, Pyrgos, Grecia

Introduzione: In bibliografia vari fattori sono stati considerati responsabili nella patogenesi e lo sviluppo della spondilolistesi degenerativa (SD). Tuttavia, ci sono pochi studi concentrati sull'allineamento sagittale spinopelvico come un fattore di risschio correlato con lo svliluppo SD. Lo scopo di questo studio era quello di determinare, mediante l'utilizzo dell'incidenza pelvica (IP), la differenza nell'allineamento sagittale spinopelvico tra pazienti con e senza SD sottoposti a intervento chirurgico per la stenosi del canale lombare.
Materiali e Metodi: Tra il 2007-2016, sono stati inclusi nello studio 68 pazienti con e senza SD. Tutti sono stati sottoposti a intervento chirurgico per stenosi del canale lombare. Di questi pazienti, 34 soffrivano di SD (gruppo I) e 34 pazienti di età e sesso corrispondenti al gruppo I che non presentavano SD (gruppo 2). I parametri spinopelvici inclusi l'incidenza pelvica (IP), la pendenza sacrale (PS), l'inclinazione pelvica (PT), la pendenza della vertebra L4, la pendenza della vertebra L5,la cifosi toracica (CT), la lordosi lombare (LL) e il bilancio sagittale sono stati determinati e confrontati tra i due gruppi. Nel gruppo I è determinata anche la percentuale di scivolamento vertebrale (% slittamento).
Risultati: I parametri IP, PS, pendenza della L4, pendenza della L5, CT e LL, nel gruppo I erano significativamente maggiori di quelli del gruppo II e l'incidenza pelvica mostrava una correlazione positiva con la percentuale di scivolamento vertebrale ($p < 0,05$). Nel gruppo I, l'IP era più fortemente correlata con la pendenza sacrale ($p < 0,001$) rispetto all'inclinazione pelvica ($p < 0,01$). Nel gruppo II, l'IP era più fortemente correlata con l'inclinazione pelvica ($p < 0,001$) rispetto alla pendenza saclrale ($p < 0,01$).
Discussione: Nei pazienti con spondilolistesi degenerativa l'incidenza pelvica era significativamente maggiore rispetto a quella dei pazienti senza SD. Inoltre, l'incidenza pelvica mostrava una correlazione positiva con % slittamento nei pazienti con spondilolistesi degenerativa.
Conclusioni: Un alto valore di incidenza pelvica può portare allo sviluppo e alla progressione dello slittamento vertebrale. Differenti meccanismi di compensazione possono contribuire al mantenimento dell'allineamento sagittale spinopelvico in entrambi i gruppi di pazienti.

Giornale Italiano di Ortopedia e Traumatologia
2018;44(Suppl. 1):S310-S448

Comunicazioni libere - SPALLA E GOMITO 2

Venerdì 9 Novembre 2018 dalle 12:00 alle 12:50

TRATTAMENTO CONSERVATIVO DELLE FRATTURE DI OMERO PROSSIMALE CON IMPATTAZIONE. MOBILIZZAZIONE PRECOCE INTENSIVA VS MOBILIZZAZIONE PRECOCE CONVENZIONALE. STUDIO CLINICO PROSPETTICO RANDOMIZZATO

Stefano Carbone[1], Cristina Razzano[2], Paolo Albino[3], Riccardo Mezzoprete[4]

[1] Casa di Cura San Feliciano, Roma, Italia; [2] Centro Medico Erre, Sant'Agata dé Goti, Italia; [3] Casa di Cura Città di Aprilia, Aprilia, Italia; [4] San Camillo de Lellis, Italia

Introduzione: L'obiettivo di questo studio è di selezionare in una serie consecutiva di pazienti affetti da frattura di omero prossimale una popolazione di pazienti con fratture impattate stabili osteoporotiche, e di randomizzarli in due gruppi, uno trattato con mobilizzazione intensiva immediata e un altro con mobilizzazione immediata tradizionale.
Materiali e Metodi: In pronto soccorso, i pazienti con segni clinici di frattura di spalla sono stati sottomessi a esame radiografico e TC. I pazienti con frattura stabile (assenza di comminuzione metafisaria o del V frammento) osteoporotica (Cortical Bone Thickness < 6 mm) e impattata (è parte della metafisi e della testa impattata nella diafisi? Sì/No) sono stati inseriti nello studio per essere randomizzati in uno dei due gruppi. Gruppo I: mobilizzazione intensiva precoce. Gruppo II: mobilizzazione standard precoce. La valutazione clinica e radiografica è stata eseguita a 3, 6 e 12 mesi di follow-up.
Risultati: Nel periodo considerato, 120 pazienti erano affetti da una frattura di omero prossimale stabile impattata osteoporotica. Al follow-up finale, 36 pazienti nel gruppo I e 39 pazienti nel gruppo II erano disponibili per l'analisi statistica. Gli score funzionali e radiografici sono risultati comparabili, con un trend di significatività per il gruppo II. Nessuna frattura dei due gruppi ha mostrato una perdita di riduzione significativa a sei mesi di follow-up. 4 (10%) e 1 (2,5%) pazienti nel gruppo I e 2 non sono risultati complianti con il programma riabilitativo (p = 0,037).
Discussione: Questo studio clinico randomizzato controllato ha mostrato che le fratture di omero prossimale impattate e osteoporotiche possono essere trattate conservativamente con un programma riabilitativo precoce e convenzionale consistente di 10 sedute di rieducazione motoria passiva eseguita due volte a settimana, seguite da 10 ulteriori sedute di rieducazione motoria attiva eseguita tre volte a settimana.
Conclusioni: Un trattamento più aggressivo non mostra alcun vantaggio. Esercizi da eseguire autonomamente dovrebbero essere insegnati ai pazienti per massimizzare i risultati del programma proposto.

ANALISI DEI FATTORI DI RISCHIO LAVORATIVI ED EXTRA-LAVORATIVI IN PAZIENTI AFFETTI DA EPICONDILITE ED EPITROCLEITE. STUDIO CASO-CONTROLLO

Giuseppe Giannicola, Galiano Zuchi, Giorgio Iacono Quarantino, Michele Zitiello, Marco Scacchi, Ciro Villani

Sapienza Università di Roma, Roma, Italia

Introduzione: L'epicondilite/epitrocleite (EE) sono sindromi dolorose talvolta invalidanti. Sono stati suggeriti numerosi fattori di rischio quali attività manuali ripetitive sportive o lavorative, comorbidità e abitudini voluttuarie, la cui rilevanza eziologica resta da chiarire. Questo studio ha avuto l'obiettivo di quantificare la maggior pregressa esposizione a questi fattori dei soggetti affetti rispetto ai sani.
Materiali e Metodi: Sono stati identificati due gruppi di soggetti simili per caratteristiche demografiche: 30 casi con tendinopatia in atto (gruppo I), e 30 controlli sani, (gruppo II) con una età media di 48 (estremi, 20-60) e 47 (estremi, 20-60) anni, rispettivamente. In ogni gruppo vi erano 15 donne e 15 uomini. L'arto dominante era il destro nel 93% (28 casi) del gruppo I e nel 96% (29 controlli) del gruppo II. Sono stati somministrati 4 questionari per rilevare le condizioni socio-demografiche, le comorbidità associate, l'esposizione lavorativa ed extra lavorativa a fattori di rischio noti. Analisi statistica: la presenza di associazione tra variabili di tipo categorico è stata indagata con il test chi quadrato. Sono stati utilizzati test parametrici o non parametrici con p < 0,05 e calcolati gli odds ratio (OR). Le variabili significative all'analisi univariata sono state inserite in un modello di regressione logistica multivariata.
Risultati: I fattori di rischio individuali risultati significativi sono stati una storia positiva per tendinopatie (OR = 16,18), tabagismo attuale (OR = 1,35), tabagismo pregresso (OR = 12,5) assunzione di alcool (OR = 10,71). Tra i fattori di rischio lavorativi sono risultati significativi il totale delle ore di lavoro settimanali (p = 0,016), l'entità del peso sollevato (p = 0,002), l'entità del peso spinto o trascinato (p = 0,019), la durata dell'uso ripetitivo di utensili poco ergonomici, pesanti o vibranti (p = 0,027) e la frequenza di "prese di forza prolungate" (p = 0,03). Tra i fattori di rischio extra lavorativi sono risultati significativi le attività ludiche (OR = 1,35), le attività domestiche (OR = 1,14) e le attività sportive (OR = 2) quando eseguite per più di 1 ora al giorno.
Discussione: I soggetti affetti da EE sono significativamente esposti a fattori di rischio extralavorativi e lavorativi rispetto a soggetti sani. Questi risultati sono particolarmente rilevanti in medicina della prevenzione e del lavoro e in economia sanitaria.
Conclusioni: Uno stile di vita adeguato e la prevenzione negli ambienti di lavoro possono prevenire l'insorgenza di EE.

IL TRAPIANTO OSTEO-CONDRALE AUTOLOGO ESEGUITO IN ARTROSCOPIA PER IL TRATTAMENTO DELLA OSTEOCONDRITE DISSECANTE AL GOMITO: LA TECNICA CHIRURGICA E IL FOLLOW-UP A MEDIO TERMINE

Matteo Bartoli[1 2], Luigi Adriano Pederzini[2]

[1] Università Cattolica del Sacro Cuore, Facoltà di Medicina e Chirurgia, Ortopedia e Traumatologia, Roma, Italia; [2] Nuovo Ospedale Civile di Sassuolo, Sassuolo, Italia

Introduzione: L'Osteocondrite Dissecante (OCD) è stata definita una condizione infiammatoria che interessa la cartilagine e l'osso sub-condrale, risultante in una frammentazione della superficie articolare e nel distacco di uno o multipli frammenti come conseguenza della necrosi. Quando il frammento è instabile, impossibile da riparare o in presenza di lesioni croniche di dimensione compresa tra i 6 e i 10 mm, il nostro trattamento di scelta è il trapianto Osteocondrale Autologo (OAT) singolo. Gli obiettivi primari dello studio sono la valutazione e la quantificazione della riduzione del dolore e del miglioramento dell'articolarità dopo il trattamento chirurgico; i secondari sono il ritorno allo sport e il recupero nelle attività quotidiane oltre alla valutazione soggettiva del miglioramento della qualità della vita.
Materiali e Metodi: Nove pazienti affetti da una lesione osteocondrale al Capitulum Humeri rispondente ai criteri di inclusione sono stati trattati chirurgicamente con la stessa tecnica artroscopica: OAT singolo (dai 6,5 ai 9 mm) prelevato dal ginocchio omolaterale. Il protocollo post-operatorio è stato uniforme per tutti i soggetti. L'età media era di 22,4 anni. Il follow-up medio è di 4 anni. Gli autori hanno documentato il quadro clinico e somministrato diversi questionari validati per la valutazione dei pazienti coinvolti: scala VAS, quick-DASH score e MEPS score. Ai pazienti è stato inoltre chiesto di eseguire una radiografia e una risonanza magnetica al follow-up.
Risultati: Il miglioramento medio del range of motion è di 17,9° in estensione (DS 5,13) e di 10,6° flessione (DS 6,43). Il miglioramento medio alla VAS è quantificato in 7,11 (DS 0,87) e il valore post-operatorio medio risulta essere 0,67 (DS 0,94). Lo score MEPS post-operatorio medio è di 98,3 (DS 4,71) su 100. Lo score Quick-DASH post-operatorio medio è di 2,51 (DS 3,11). Tutti i pazienti hanno ripreso l'attività sportiva a 6 mesi dall'intervento.
Discussione: I distacchi osteo-condrali possono essere di difficile approccio per il chirurgo ortopedico dal punto di vista del corretto trattamento da proporre al paziente, particolarmente se localizzati al gomito. Questo studio inizia a colmare alcuni vuoti evidenziati da una recente review sistematica del 2016, a partire dal necessario utilizzo di scale validate fino alla valutazione del ritorno allo sport. Qui veniva comunque riconosciuta la superiorità dei risultati del trattamento con OAT singolo confrontati con le altre tecniche chirurgiche proposte in letteratura.
Conclusioni: Il trapianto autologo di un cilindro osteo-condrale sembra essere una procedura sicura e dai risultati soddisfacenti. L'approccio artroscopico, sebbene tecnicamente più difficoltoso, è uno strumento da valutare se il chirurgo vuole ridurre l'invasività della procedura con tutti i vantaggi conseguenti su una articolazione delicata.

TRATTAMENTO DELL'EPICONDILITE CRONICA CON INIEZIONE DI PLASMA RICCO DI PIASTRINE ECO-GUIDATO VS TERAPIA CON ONDE D'URTO FOCALI ECO-GUIDATA. STUDIO RETROSPETTIVO COMPARATIVO

Andrea Giorgio Capello[1], Stefano Lovisolo[1], Francesco Chiarlone[1], Mattia Alessio Mazzola[1], Giorgio Burastero[2], Lamberto Felli[1]

[1] Ospedale Policlinico San Martino, Dipartimento di Scienze Chirurgiche (DISC), Genova, Italia; [2] Santa Corona, Dipartimento Ortopedia, Pietra Ligure, Italia

Introduzione: L'epicondilite laterale cronica (LE) è una condizione dolorosa dovuta ad una tendinopatia non infiammatoria degli estensori epicondilari del gomito. Diversi trattamenti biologici sono stati recentemente proposti con successo. Scopo dello studio è la valutazione comparativa fra il trattamento con onde d'urto focali eco-guidate (US-ESW) e il trattamento con infiltrazioni eco-guidate di plasma ricco di piastrine autologo (US-PRP).
Materiali e Metodi: Sono stati rivalutati 63 pazienti affetti da LE cronica trattati tra il 2009 e il 2014: 31 con iniezioni di US-PRP e 32 con US-ESW. I pazienti sono stati valutati con punteggio Roles-Maudsley, Quick Disabilities of Arm, Shoulder and Hand, scala analogica visiva e Patient-Rated Tennis Elbow Evaluation per valutare il sollievo dal dolore, i tempi di recupero e la soddisfazione soggettiva a minimo 2 anni di follow-up. Eventuali complicanze peri o post-procedurali o recidive sono state identificate.
Risultati: Entrambi i trattamenti (US-PRP e US-ESW) hanno dimostrato un miglioramento significativo in tutti gli score ($p < 0,0001$) senza differenza fra i due gruppi ($p > 0,05$). Non sono stati registrati effetti avversi o complicanze. In compenso il tempo intercorso tra l'inizio del trattamento e la risoluzione dei sintomi ($p = 0,0212$) e il tempo medio per il ritorno alle normali attività ($p = 0,0119$) sono risultati significativamente più brevi per il gruppo trattato con PRP.
Discussione: Dati i risultati insoddisfacenti di terapie con farmaci antinfiammatori, il ruolo di terapie biologiche per la gestione della LE cronica sta diventando sempre più centrale. Le terapie biologiche, stimolano un processo infiammatorio che provoca il rilascio di citochine e fattori di crescita da parte di piastrine, leucociti e macrofagi; questi promuovono la neo-vascolarizzazione dei tessuti, la chemiotassi e la proliferazione di fibroblasti e dei tenociti e la sintesi di fibre di collagene.
Conclusioni: Sia il trattamento con US-PRP che US-ESW sono opzioni praticabili e sicure per il trattamento delle LE croniche con basso rischio di complicanze e con buoni risultati di follow-up a medio termine. Il trattamento con US-PRP ha dimostrato un'efficacia più rapida rispetto al US-ESW.

RAPPORTO TRA INTERVALLO DI KOCHER E LEGAMENTO COLLATERALE ESTERNO AL GOMITO. STUDIO SU CADAVERE.

Enrico Bellato[1], Francesco Caranzano[2], Antonio Marmotti[1], Filippo Castoldi[1], Roberto Rossi[2], Davide Blonna[2]

[1] Azienda Ospedaliera Universitaria San Luigi Gonzaga, Orbassano, Italia; [2] Ospedale Mauriziano Umberto I di Torino, Torino, Italia

Introduzione: Lesioni iatrogene del legamento collaterale esterno (LCL) sono state riportate in letteratura in seguito a interventi chirurgici nel compartimento laterale del gomito. Un metodo generalmente accettato per evitare questa complicanza è l'utilizzo dell'accesso di Kocher, in quanto l'intervallo che esso sfrutta è considerato anteriore rispetto alla componente ulnare del LCL (L-UCL) la quale è ritenuta da diversi autori come quella chiave nella stabilità del gomito.
L'obiettivo di questo studio su cadavere è di descrivere il rapporto tra l'accesso di Kocher e il legamento collaterale laterale del gomito (LCL).
Materiali e Metodi: Sono stati esaminati 20 cadaveri. L'intervallo tra i muscoli anconeo ed estensore ulnare del carpo (intervallo di Kocher) è stato identificato mediante una visualizzazione diretta, dopo la rimozione della cute. L'intervallo è stato esaminato dall'area dell'epicondilo laterale al bordo posteriore dell'ulna ed è stato contrassegnato mediante reperi metallici. L'intervallo è stato poi aperto. I ventri di anconeo ed estensore ulnare del carpo sono stati separati dall'ulna senza danneggiare le sottostanti strutture capsulo-legamentose. L'anatomia del LCL è stata quindi analizzata, focalizzandosi particolarmente sul suo rapporto con l'intervallo di Kocher precedentemente contrassegnato. Le strutture capsulo-legamentose sono state quindi incise in corrispondenza dell'intervallo di Kocher.
Risultati: In 13 dei 20 cadaveri l'incisione dell'intervallo di Kocher ha comportato una lesione delle strutture capsulo-legamentose associata a una lesione del L-UCL. In 4 cadaveri non è stata identificato un L-UCL ben definito. In 3 cadaveri l'intervallo di Kocher è risultato anteriore rispetto al L-UCL. In 15 cadaveri il "Posterolateral drawer test" è risultato positivo dopo l'incisione dell'intervallo di Kocher. L'instabilità è consistita in una sublussazione piuttosto che in una lussazione in tutti i campioni.
Discussione: Il nostro studio conferma la variabilità anatomica dell'LCL e la presenza incostante della sua componente ulnare (LUCL). Malgrado alcuni autori abbiano descritto l'accesso di Kocher come sicuro nei confronti del LCL, il nostro studio dimostra lo stretto rapporto tra questa via d'accesso e il LUCL. I nostri dati confermano il ruolo chiave del LUCL nella stabilità del gomito
Conclusioni: Il nostro studio ha riscontrato un alto rischio di lesione iatrogena quando l'intervallo di Kocher viene sfruttato per l'accesso laterale al gomito. Ciò suggerisce cautela durante l'esecuzione di un accesso di Kocher o l'uso di accessi chirurgici più anteriori.

Giornale Italiano di Ortopedia e Traumatologia
2018;44(Suppl. 1):S313-S448

Comunicazioni libere - ANCA 2

Venerdì 9 Novembre 2018 dalle 12:00 alle 12:50

L'ARTROSCOPIA D'ANCA NEL TRATTAMENTO DELLE ALTERAZIONI COXOFEMORALI NON COMUNI O RARE

Christian Carulli, Tommaso Melani, Tommaso Paoli, Massimo Innocenti

A.O.U. Careggi, Clinica Ortopedica, Firenze,

Introduzione: L'artroscopia d'anca è il gold standard di trattamento dell'impingement femoroacetabolare. La sua versatilità ha condotto alcuni a estendere tale procedura anche ad altre problematiche, relativamente frequenti o decisamente meno comuni. Tra queste: le alterazioni traumatiche/postraumatiche dell'anca, le patologie reumatiche e tumorali e alcune connettivopatie. Gli autori presentano la loro esperienza nel trattamento artroscopico di alcune di queste problematiche di raro riscontro nell'articolazione coxofemorale.
Materiali e Metodi: Nel periodo 2012-2017, sono stati inclusi 17 interventi di artroscopia d'anca in 17 pazienti di età media di 26,9 anni (intervallo: 17-47) su un totale di 86 soggetti operati con questa tecnica. Svariate sono state le diagnosi: 3 condromatosi, 1 lesione di leg. rotondo, 2 casi di corpi liberi in esiti di fratture, 2 esiti post-traumatici con lesioni osteocondrali, 6 sinoviti su base reumatica, 3 esiti di epifisiolisi. Tutti i pazienti praticavano attività fisica e 9 svolgevano attività lavorative pesanti. I soggetti sono stati studiati clinicamente con il Non Arthritic Hip Score e il Modified Harris Hip Score e mediante specifiche radiografie e artroRM. Tutti i pazienti sono stati operati dallo stesso chirurgo, in anestesia generale, trazione dedicata e decubito laterale. Sono stati riabilitati in base alla tipologia di diagnosi e procedura eseguita. Il follow-up è stato condotto mediante visite a tre e sei settimane, 6 mesi e ogni anno.
Risultati: Il follow-up medio è stato di 32,1 mesi (intervallo: 12-59). Nessun paziente è stato perso al follow-up e tutti si sono dichiarati soddisfatti ad un anno dall'intervento. Gli scores funzionali hanno dimostrato un incremento progressivo. Nessuna complicanza intra- o post-operatoria è stata registrata. Un soggetto affetto da condromatosi ha sviluppato una recidiva di sinovite due anni dopo l'intervento ed è stata trattata con chemiosinoviortesi. Quattro pazienti hanno dovuto modificare permanentemente le occupazioni lavorative o sportive per coxalgia minore rispetto al pre-operatorio ma persistente.
Discussione: Alcune alterazioni non comuni dell'anca per decenni sono state misconosciute o non trattate. In qualche raro caso, tali condizioni sono state trattate mediante chirurgia aperta e pertanto invasiva. Il trattamento artroscopico si è ritagliato nel tempo uno spazio per queste affezioni con scarsa invasività e buon successo.
Conclusioni: L'artroscopia d'anca in alcune condizioni poco frequenti o rare può oggigiorno essere considerato un intervento sicuro, riproducibile in centri ad alto volume di casistica e con chirurghi dedicati, nonché efficace dopo selezione attenta dei pazienti.

ACCESSO ANTEROLATERALE ALL'ANCA IN DECUBITO OBLIQUO

Valerio Pozza

Ortopedia e Traumatologia AOspedale Immacolata Concezione, Chirurgico, Piove di Sacco, Italia

Introduzione: Il decubito obliquo nella via d'accesso anterolaterale miniinvasiva all'anca permette di evitare ogni stress sul ginocchio omolaterale ed è la più indicata per la protesizzazione per via anteriore di pazienti portatori di protesi di ginocchio omolaterale.
Materiali e Metodi: Dal 2011 a oggi sono stati da noi eseguiti 240 interventi utilizzando la via d' accesso anterolaterale miniinvasiva all'anca in decubito obliquo. Utilizzando il decubito obliquo il ginocchio non viene flesso e non si è costretti a praticare una torsione forzata del ginocchio in extrarotazione Sono stati utilizzati 5 modelli diversi di cotili, tra cui cotili da revisione e 6 modelli di steli, tra cui steli da revisione. I pazienti sono stati monitorati nel post-operatorio e seguiti con follow-up periodico.
Risultati: L'utilizzo del decubito obliquo ha permesso di non stressare l'articolazione del ginocchio. Non abbiamo avuto danni al ginocchio omolaterale nei casi trattati. Nella nostra casistica non vi sono state altre complicanze eccetto un caso di pseudotumor da allergia al polietilene, risolto con la sostituzione del cotile e l'utilizzo di un impianto ceramica-ceramica.
Discussione: Sempre maggiore è il numero di pazienti avviati alla protesizzazione dell'anca che siano portatori di protesi di ginocchio sull'arto omolaterale. Questo espone al rischio intraoperatorio di danni all'impianto del ginocchio, danni potenziali che sono più gravi all'aumentare del vincolo protesico Utilizzando il decubito obliquo il ginocchio non viene flesso e non si è costretti a praticare una torsione forzata del ginocchio in extrarotazione, preservando la protesi di ginocchio da rischi di danno accidentale
Conclusioni: Alla luce della nostra esperienza consigliamo di utilizzare il decubito obliquo per operare con accesso anteriore pazienti portatori di protesi di ginocchio omolaterale.

FRATTURE PERIPROTESICHE DEL FEMORE PROSSIMALE NEL GRANDE ANZIANO:REVISIONE DI 16 CASI TRATTATI MEDIANTE STELO DA REVISIONE E SINTESI.

Francesco Cartesio[1], Giuseppe Italiano[2], Stefania Cartesio[3]

[1] P.O. Fogliani Milazzo (ME), U.O.C. Ortopedia e Traumatologia, Milazzo, Italia; [2] P.O. Fogliani Milazzo (ME), U.O.C. Ortopedia e traumatologia, Milazzo , Italia; [3] Università degli studi di Messina, Messina, Italia

Introduzione: In Italia, secondo dati ISTAT, gli anziani rappresentano il 21,7 della popolazione; i grandi anziani, ovvero di età superiore agli 80 anni,costituiscono il 6,5% della popolazione, percentuale che aumenta di un punto decimale ogni anno. Di conseguenza il numero delle fratture periprotesiche prossimali di femore è in crescente aumento.
Materiali e Metodi: Sono stati sottoposti a revisione 16 pazienti dal 2014 a oggi. Età media 85 anni (range 82-93). 90% di sesso femminile. In tutti i casi utilizzato lo stelo da revisione Wagner-Zimmer, solo in tre casi sostituito anche il cotile; tutte le revisioni sono state effettuate con accesso posterolaterale allargato. Tutti i pazienti avevano importanti comorbilità, con rischio operatorio ASA 3-4. Utilizzata la scala Womac per la valutazione del livello clinico e la scala Barthel per il livello funzionale.
Risultati: Follow-up medio di 24 mesi (min. 12, max. 36); 2 casi di buona ripresa della deambulazione e 3 casi con girello o bastone e sufficiente ripresa delle ADL, 4 casi non ripresa deambulatoria, mantengono stazione eretta e posizione seduta senza dolore, 4 deceduti entro 2 anni per aggravamento patologie; 1 lussazione e successiva rimozione completa per sepsi con decesso a distanza per decadimento generale. 2 casi non rintracciati.
Discussione: valutazione degli out-comes clinici di 16 casi di frattura periprotesica del femore Prossimale (B2-B3 di Vancouver) in “grandi anziani”, di età compresa tra 82 e 93 anni.
Conclusioni: L’intervento di revisione dell’impianto protesico di anca, nel grande anziano,è in continua crescita in considerazione dell’aumento della vita media. Il trattamento chirurgico, Spesso unica chance di sopravvivenza, deve essere accuratamente pianificato ed eseguito da chirurghi esperti anche in ambito traumatologico. La gestione del paziente, invece, necessita di un approccio multidisciplinare per le coesistenti comorbilità, l’elevato rischio operatorio, e la possibilità di gravi complicanze dopo l’intervento. Tra tutti gli interventi di revisione in elezione eseguiti nello stesso periodo, la review degli interventi su frattura periprotesica nel grande anziano, ha mostrato risultati incoraggianti. La sopravvivenza, infatti, dopo più di tre anni, di oltre la metà dei casi sottoposti a revisione, ci conferma come, l’intervento, debba essere considerato necessario, anche nei casi complicati, ed effettuato sempre in strutture plurispecialistiche.

RUOLO DELL’INNESTO OSSEO NEL TRATTAMENTO DEI DIFETTI ACETABOLARI IN INTERVENTI DI REVISIONE DI PROTESI TOTALE DI ANCA

Luca Costanzo Comba, Lorenzo Mattei, Michel Calò, Enrico Bellato, Danilo Colombero, Filippo Castoldi

Azienda Ospedaliera Universitaria San Luigi Gonzaga, Orbassano, Italia

Introduzione: Durante gli interventi di revisione protesica con difetti acetabolari, l’innesto osseo può essere utilizzato per ripristinare il bone stock perduto e per ottenere un supporto stabile per la nuova componente. In queste procedure si possono usare allotrapianti e sostituti ossei di sintesi. In questo ambito i dati di letteratura sono frammentari, quando non in contrasto fra loro e non riportano indicazioni univoche.
Materiali e Metodi: Tutti i pazienti con difetto acetabolare tipo 2 o 3 secondo Paprosky, in cui è stato utilizzato un innesto osseo, tra gennaio 2012 e dicembre 2016, sono stati valutati clinicamente tramite Harris hip score (HHS). L’analisi radiografica si è basata sul confronto tra il controllo post-operatorio e quello al follow-up ad almeno un anno dall’intervento (in media 39 ± 16 mesi).
Risultati: Dei 204 interventi di revisione di Protesi Totale di Anca (PTA) presi in esame, in 40 casi (19,6%) è stato utilizzato un innesto osseo e 35 pazienti sono stati inclusi nello studio. Di questi, in 21 casi è stato utilizzato un allograft, in 14 osso sintetico. L’HHS medio globale è stato di 75. Non sono state rilevate differenze statisticamente significative in termini di out-come, sia clinico che radiografico, tra i due gruppi.
Discussione: Lo scopo dello studio è quello di definire il ruolo dell’innesto osseo nel trattamento dei difetti ossei acetabolari nell’ambito delle revisioni di PTA confrontando i risultati clinico-radiografici ottenuti con l’utilizzo di soli innesti ossei biologici (allograft) e quelli ottenuti utilizzando derivati di osso sintetico. La letteratura al riguardo da risultati controversi e non univoci, esponendo però risultati incoraggianti ottenuti con derivati ossei di origine sintetica.
Conclusioni: I risultati del nostro studio mostrano come i sostituti di derivazione sintetica, correttamente utilizzati, sembrano offrire risultati sovrapponibili a quelli di derivazione biologica, dimostrandosi quindi una valida alternativa nel trattamento dei difetti acetabolari, anche in relazione al rapporto costo-beneficio e alle ridotte complicanze.

L’UTILIZZO DEL SISTEMA DELTA REVISION LIMA NEI REIMPIANTI COTILOIDEI CON DEFICIT OSSEO

Michele Gramazio, Erwin Carriere, Riccardo D’ambrosi, Michele Scelsi, Nicola Ursino

I.R.C.C.S. Istituto Ortopedico Galeazzi, C.A.S.C.O., Milano, Italia

Introduzione: La chirurgia di revisione acetabolare, ha portato negli ultimi anni allo sviluppo di cotili e augment rivestiti in materiali osteoconduttivi (tantalio e trabecular titanium) che garantiscono una stabilità primaria e sono anche in grado fornire supporto biologico alla neoformazione ossea. Il sistema Delta Revision, se da

un lato fornisce ottime garanzie di sicurezza per quanto riguarda l'osteointegrazione e la stabilità primaria, ci consente, grazie alla modularità degli inserti, di poter ripristinare allo status quo ante il centro di rotazione dell'anca operata.

Materiali e Metodi: Sono stati inclusi nello studio 28 revisioni acetabolari con l'utilizzo del sistema Delta Revision. Dei 28 pazienti 25 erano donne e 3 uomini (età media 70 aa). La diagnosi pre-operatoria era mobilizzazione asettica in 23 pazienti, mobilizzazione post traumatica in esiti di artoprotesi in 2 pazienti, 1 caso n esiti di Gilderstone, e 2 casi in esiti di sepsi periprotesica. I difetti acetabolari sono stati classificati in Paprosky 1-2 in 4 pazienti, Paprosky 3A in 18 pazienti, Paprosky 3B in 3 pazienti e Paprosky 4 in 3 pazienti. In tutti i pazienti è stato eseguito uno studio pre-operatorio mediante TC con ricostruzioni tridimensionali.

Risultati: In 14 pazienti è stato utilizzato sostituto d'osso bovino tipo Orthoss non sinterizzato Geistlisch. In 10 casi è stato revisionato anche lo stelo. L'HHS medio pre-operatorio era 23. L'eterometria media era 1 cm nel 75% dei casi ed maggiore di 1 cm nei restanti casi. In 19 pazienti è stato necessario l'utilizzo di augment per colmare difetti ossei della parete acetabolare superiore. A tre mesi dell'intervento 80% dei pazienti avevano un carico libero e senza dolore. In tutti i pazienti eccetto 2 l'eterometria dell'arto operato era inferiore ad 1 cm. L'out-come clinico è stato buono nel 90% dei pazienti (HHS medio 88 a 1 anno). Nel 65% dei casi si è evidenziato a 4 anni la completa integrazione sia del sistema che dell'innesto osseo. In un caso è stata necessaria la rimozione del sistema per sepsi periprotesica da Proteus in paziente con storia di diverticolite del colon e grave protrusione pelvica (Paprosky 3B+).

Discussione: i positivi risultati ottenuti nell'utilizzo di questo sistema, date le caratteristiche biomeccaniche, di osteointegrazione e di modularità, ci spingono a servircene soprattutto in pazienti in cui ci troviamo ad affrontare revisioni acetabolari complesse con gravi deficit di bone stock.

Conclusioni: Il sistema Delta Revision si è dimostrato sicuro e affidabile nel trattamento delle revisioni acetabolari con importante deficit osseo: La possibilità di una concessione del carico sempre più precoce, la possibilità di ripristino del centro di rotazione e la sicurezza biomeccanica del sistema ne fa la soluzione ideale per questo tipo di interventi soprattutto nei pazienti con alte esigenze funzionali.

LE FRATTURE DEL COLLO FEMORE NEL PAZIENTE ANZIANO: VALUTAZIONE DELLA MORTALITÀ A 30 GIORNI

Alberto Consoli, Giulio Mazzarella, Serena Maria Chiara Giardina, Giacomo Papotto, Gianluca Testa, Vito Pavone

Azienda Ospedaliero, Universitaria Policlinico Vittorio Emanuele, Clinica Ortopedica, Catania, Italia

Introduzione: Le fratture del collo del femore sono molto frequenti e colpiscono generalmente i soggetti anziani, soprattutto di sesso femminile, in seguito a traumi di lieve entità. Il trattamento di queste fratture è eseguito entro 24/48 ore dal trauma, in modo da ridurre le complicanze peri e post-operatorie. Scopo di questo studio è stato valutare la mortalità a 30 giorni dei pazienti con frattura del collo del femore, confrontando gli operati entro le 48 ore o oltre.

Materiali e Metodi: Dal 2011 al 2016 sono stati trattati presso il nostro istituto 1406 soggetti con frattura del collo femore d'età compresa tra i 65 e i 99 anni. Sono stati esclusi da questo studio pazienti con diagnosi di frattura di collo femore nei 2 anni precedenti, politraumatizzati, non residenti in Italia, trasferiti da altra struttura, politraumatizzati, con diagnosi di tumore maligno nei 2 anni precedenti. Di ciascun gruppo è stato indicato: sesso, età media, mortalità a 30 giorni.

Risultati: I pazienti trattati chirurgicamente entro 48 ore dal ricovero sono stati: 27 su 224 nel 2011 (12,25%); 150 su 238 nel 2012 (63,22%), 129 su 212 (60,94%) nel 2013, 109 su 211 (51,87%) nel 2014, 124 su 251 (49,35%) nel 2015, 185 su 270 (68,57%) nel 2016. La mortalità a 30 giorni è stata: del 17,92% nel 2011; del 7,58% nel 2012; del 9,83% nel 2013; del 7,44% nel 2014; del 8,63% nel 2015 e del 6,14% nel 2016.

Discussione: Nei pazienti anziani numerose componenti quali allettamento, anemizzazione, stress anestesiologico sono possibili cause dell'aumento della mortalità peri e post-operatoria. Un approccio chirurgico precoce e il lavoro di un team multidisciplinare durante tutta la durata del ricovero consentono un migliore out-come post-operatorio a medio e lungo termine.

Conclusioni: I risultati del nostro studio confermano la fondamentale importanza della collaborazione tra figure professionali diverse e del trattamento chirurgico entro 48 ore per i pazienti con frattura del collo femore, condizioni indispensabili a ridurre la mortalità a 30 giorni.

Giornale Italiano di Ortopedia e Traumatologia
2018;44(Suppl. 1):S316-S448

Comunicazioni libere - SPALLA E GOMITO 4

Venerdì 9 Novembre 2018 dalle 12:00 alle 12:50

MODIFICA NELL'UTILIZZO DEL FISSATORE ESTERNO TGF "GEX-FIX" NELLE FRATTURE A 2-3 FRAMMENTI DELL'EPIFISI PROSSIMALE DI OMERO: LA NOSTRA ESPERIENZA

Nicolò Galvano[1], Alessio Cioffi[1], Giulio Edoardo Vigni[2], Davide Pavan[1], Antonio D'arienzo[2], Alberto Galvano[1]

1 Azienda Ospedaliera Universitaria Policlinico Paolo Giaccone, Ortopedia E Traumatologia, Palermo, Italia; 2A.O.U.P. – Azienda Ospedaliera Università Pisana –, Cisanello, Ortopedia e Traumatologia, Pisa, Italia

Introduzione: Nelle fratture dell'omero prossimale a 2-3 frammenti, l'utilizzo della fissazione esterna minimizza le lesioni dei tessuti molli ed è associata a minore incidenza di necrosi avascolare, minori esiti cicatriziali e riabilitazione precoce rispetto alle tecniche open. Inoltre è preferibile nei pazienti con comorbidità multiple. Nella nostra clinica sono stati utilizzati i sistemi Tension Guide Fixator "Gex-Fix", il DOS System "Gex-Fix" e la tecnica di montaggio da noi modificata.
Materiali e Metodi: Dal 2007 al 2018, sono stati trattati 84 pazienti con TGF, 10 pazienti con DOS e 9 pazienti con tecnica modificata. In questi ultimi (età media 63 anni, 66% fratture a 2 frammenti) la tecnica, rispetto al sistema TGF, prevedeva il posizionamento di 2 fili di K accessori dalla regione sottodeltoidea al trochite verso il processo coracoideo. A 24 ore sono stati concessi movimenti pendolari dell'arto e flesso-estensione del gomito. La valutazione clinico-radiografica è stata eseguita a 15 e 40 giorni con rimozione del dispositivo a 45 giorni. I risultati funzionali sono stati valutati con CSS, DASH e VAS score pre-operatori, alla rimozione e a 3 e 6 mesi.
Risultati: Gli indici funzionali medi nei pazienti sottoposti a intervento con tecnica modificata sono stati i seguenti: VAS da 9,2 nel pre-operatorio a 1,2 a 6 mesi, CSS da 2,4 nel pre-operatorio a 75,7 a 6 mesi e DASH da 98,2 nel pre-operatorio a 18,4 a 6 mesi. Le differenze tra i risultati ottenuti in questa coorte di pazienti e quelli sottoposti a intervento con TGF o DOS non sono state statisticamente significative. I controlli radiografici hanno mostrato buoni risultati anatomici.
Discussione: Se confrontati con le tecniche di fissazione esterna TGF e DOS, i risultati clinici da noi ottenuti con questa modifica risultano sovrapponibili, mentre dal punto di vista radiografico è apprezzabile una migliore riduzione della frattura. L'aggiunta dei due fili di K permette di avere un sistema di fissazione costantemente in tensione e non compromette significativamente i tessuti molli mantenendo comunque ridotti i tempi chirurgici.
Conclusioni: La modifica della tecnica di fissazione esterna permette una riduzione maggiormente anatomica delle fratture, senza inficiare i vantaggi e i risultati clinici dei sistemi TGF e DOS.

LE SUTURE DELLA CUFFIA DEI ROTATORI: È L'ETÀ IL PARAMETRO PER ORIENTARE IL TRATTAMENTO?

Salvatore Costa, Pierluigi Cosentino, Fabrizio Vincenzo Caruso, Gianluca Testa, Vito Pavone, Giuseppe Sessa

Presidio Ospedaliero Vittorio Emanuele, Clinica Ortopedica, Catania, Italia

Introduzione: Lo scopo di questo studio è quello di valutare la guarigione e i risultati clinici delle rotture della cuffia dei rotatori, riparate artroscopicamente in pazienti di età media di 65 anni.
Materiali e Metodi: Tra il gennaio 2007 e il dicembre 2008, si sono selezionati 14 pazienti con un'età media di 65,07 anni (range 58-79 anni) suddivisi in 6 donne (57,1 %) e 8 uomini (42,9 %). Il braccio dominante è stato coinvolto in 12 pazienti (85,7 %). Tutti i soggetti sono stati sottoposti ad una sutura chirurgica con tecnica artroscopica. La riparazione ha coinvolto solo il tendine del muscolo sovraspinato in 9 casi, mentre le lesioni massive della cuffia in 5 casi. I risultati clinico-funzionali al follow-up a 10 anni, sono stati valutati mediante l'utilizzo dello score di Constant e Dash.
Risultati: La durata del follow-up medio è stato di 120 ± 11 mesi. I dati clinico funzionali osservati nei pazienti sono stati ottimi (92-100 Constant Score; Dash Score < 5) nel 35,7 % dei casi, discreti (84-92 Costant Score; Dash Score 5-10) nel 28,6 % dei casi, scadenti (< 84 Constant Score; Dash Score > 10) nel 35,7 % dei casi. I punteggi più alti si sono ottenuti nelle suture isolate delle cuffie (Constant Score medio 92,5; Dash Score medio 4,7) rispetto alle lesioni massive (Costant Score medio 62,6; Dash Score medio 32,1). I pazienti che hanno successivamente ricorso ad un ulteriore intervento chirurgico sono stati 2 (14,3%). Il punteggio medio con il Constant Score è stato di 82/100 mentre il punteggio DASH Score è stato di 14,5/100.
Discussione: Diversi autori non sono a favore di una riparazione chirurgica in soggetti con età superiore a 55 anni a causa delle scarse capacità riparative tendinee. La guarigione di una lesione della cuffia dipende da numerosi fattori: la qualità del tendine, la rigidità della sutura, la retrazione tendinea, l'estensione della lesione, oltre che il contesto sociale e le aspettative derivanti dal trattamento. Per tale motivo prendere in considerazione solo l'età, viste le moderne aspettative di vita, potrebbe rivelare delle insidie.
Conclusioni: La riparazione artroscopica della cuffia dei rotatori in questa classe di pazienti, può portare ad una guarigione e ad un miglioramento funzionale significativo. I nostri dati suggeriscono che la riparazione artroscopica può essere considerata un'opzione di trattamento valida in questa classe di soggetti, che hanno beneficiato di una buona ripresa funzionale e soddisfazione del risultato raggiunto. Per questa ragione appare evidente come sia utile non considerare solo sull'età anagrafi-

ca, ma anche l'estensione della lesione, la retrazione tendinea, la degenerazione grassa, la qualità della sutura e il contesto sociale.

LA NOSTRA ESPERIENZA NELL'UTILIZZO DEL "DA VINCI SYSTEM" CON PLACCA NELLE FRATTURE A 3,4 FRAMMENTI DELL'EPIFISI PROSSIMALE DI OMERO

Nicolò Galvano, Alessio Cioffi, Giulio Edoardo Vigni, Marco Girolamo Scurti, Roberto Figura, Daniele Mazzotta, Alberto Galvano

Azienda Ospedaliera Universitaria Policlinico Paolo Giaccone, Palermo, Italia

Introduzione: I criteri di classificazione, indicazioni e scelta del trattamento chirurgico più appropriato per le fratture dell'epifisi prossimale di omero sono tutt'oggi controversi. Il nostro studio vuole descrivere l'approccio chirurgico delle fratture a 3-4 frammenti secondo la classificazione Neer della testa dell'omero con l'utilizzo di un dispositivo prismatico in titanio (Da Vinci System Cage) in associazione alla placca prossimale di omero periarticolare stabilizzata con viti.
Materiali e Metodi: Da dicembre 2016 a gennaio 2018 sono stati trattati 8 pazienti (4 donne e 4 uomini) con età media di 69.8 anni e varie comorbidità. Tutti i pazienti presentavano frattura a 4 frammenti della testa omerale. Un paziente uomo è stato trattato bilateralmente in tempi diversi. Tutti i pazienti sono stati valutati pre operatoriamente con Rx e Tc e con radiografie seriate nel post intervento. A 3 settimane dall'intervento sono stati concessi movimenti di flesso-estensione del gomito e della mano. Una valutazione clinico-radiografica è stata eseguita a 1-3-6 mesi dall'operazione. I risultati funzionali sono stati valutati a 1-3-6 mesi con la DASH, VAS e CMS score.
Risultati: L'elevazione media attiva era di 143° e la rotazione esterna di 21° a 6 mesi. Abbiamo avuto un solo caso di infezione superficiale della ferita chirurgica in un paziente HIV positivo trattata con terapia antibiotica mirata intramuscolo. La VAS è passata dal valore pre-operatorio medio di 9,5 ± 0,5 al valore di 2,4 ± 1,8 al controllo a 6 mesi. Abbiamo avuto un incremento del CMS (da 3,1 ± 2,8 nel pre-operatorio a 77,2 ± 10,3 a 6 mesi) ed un decremento della DASH (da 95,4 ± 2,8 nel pre-operatorio a 18,4 ± 13,8 a 6 mesi).
Discussione: L'utilizzo del da Vinci System Cage in associazione alla placca prossimale di omero ha permesso di ottenere da un lato una buona ricostruzione del calcar mediale fratturato, il riempimento del gap d'osso con riposizionamento in sede anatomica dei frammenti della testa, dall'altro una perfetta stabilizzazione della frattura e una buona sintesi anatomica del collo e della diafisi omerale. Si è osservato una riduzione statisticamente significativa del dolore e un discreto range di movimento a 6 mesi.
Conclusioni: Sintetizzare le fratture a 3-4 frammenti dell'epifisi prossimale di omero con il Da Vinci System Cage associando placca e viti rappresenta una valida alternativa all'utilizzo di materiale protesico, determinando una buona stabilizzazione e sintesi anatomica e una percentuale bassa di complicanze.

CONFRONTO TRA RISULTATI CLINICI E RADIOGRAFICI DELLE PROTESI INVERSE DI GRAMMONT DI PRIMA E SECONDA GENERAZIONE

Riccardo Luigi Alberio[1], Paolo Fornara[2], Federico A. Grassi[2]

[1] Azienda Ospedaliero Universitaria Maggiore della Carità di Novara, Ortopedia e Traumatologia, Novara, Italia; [2] Azienda Ospedaliero Universitaria Maggiore della Carità di Novara, Novara, Italia

Introduzione: Lo scopo di questo studio è valutare in modo retrospettivo e comparativo i risultati clinici e radiografici a breve termine di due serie di pazienti sottoposti a protesi inversa di spalla per patologie non traumatiche con due impianti differenti, uno di prima (Delta III®) e uno di seconda generazione (Delta Xtend®).
Materiali e Metodi: I due gruppi di studio hanno incluso rispettivamente 26 pazienti (età media 75) trattati nel periodo 2000-2006 con la protesi Delta III, e 31 pazienti (età media 72,5) trattati tra il 2011 e il 2015 con la protesi Delta Xtend, impiantata bilateralmente in 2 casi per un totale di 33 impianti. La patologia di più comune riscontro in entrambi i gruppi è stata l'artropatia da rottura della cuffia (18 e 22 pazienti, rispettivamente), seguita dalla viziosa consolidazione di frattura dell'omero prossimale (3 e 5 pazienti). Tutti gli interventi sono stati eseguiti dallo stesso chirurgo. L'accesso transdeltoideo è stato utilizzato in 15 pazienti del primo gruppo, mentre nel secondo si è sempre fatto ricorso all'accesso deltoideo-pettorale. La valutazione clinico-funzionale si è avvalsa del Constant-Murley Score (CMS). Lo studio radiografico al follow-up è stato eseguito in due proiezioni (antero-posteriore vera e ascellare).
Risultati: Il follow-up è stato di 42 mesi (26-84) per il primo gruppo e di 44 mesi (26-66) nel secondo.Si sono complessivamente osservate 4 complicanze (1 disinserzione del deltoide, 1 lussazione, 2 mobilizzazione della componente glenoidea) nella prima serie e 1 complicanza (infezione) nella seconda. La differenza nei punteggi clinico-funzionali tra pre-operatorio e follow-up è stata significativa per entrambi i gruppi. L'elevazione attiva è migliorata in modo significativo in tutti i pazienti, ma un miglioramento della rotazione esterna è stato osservato solo per la serie più recente di pazienti. L'esame radiografico ha mostrato una marcata differenza nell'incidenza del notching scapolare nei pazienti con follow-up minimo di 5 anni: l'incisura, seppure di diversa gravità, era presente nel 100% dei pazienti del primo gruppo e solo nel 22,2% dei pazienti del secondo.
Discussione: Il perfezionamento del design degli impianti e una maggiore familiarità con la tecnica chirurgica hanno portato a un miglioramento dei risultati clinici e radiografici con le protesi inverse di seconda generazione, sempre basate sui concetti biomeccanici originari di Grammont.
Conclusioni: Studi futuri dovranno verificare se nuove soluzioni biomeccaniche, introdotte nei modelli di più recente progettazione, siano in grado di fornire reali vantaggi rispetto a queste protesi.

TECNICA COMBINATA DI SUTURE TRANS-OSSEE ASSOCIATA A OSTEOSINTESI CON PLACCA E VITI NEL TRATTAMENTO DELLE FRATTURE A TRE-QUATTRO FRAMMENTI DELL'OMERO PROSSIMALE

Francesco Ippolito, Antonella Abate, Oronzo De Carolis, Vito Simone, Vito Fiore, Vincenzo Caiaffa

Ospedale Di Venere, Bari, Italia

Introduzione: Il trattamento delle fratture a tre e quattro frammenti dell'omero prossimale prevede differenti approcci: l'osteosintesi con placca e viti, la fissazione esterna, l'inchiodamento endomidollare, il trattamento incruento. Al fine di gestire con maggiore completezza le problematiche biologiche e meccaniche dell'osteosintesi sono state proposte tecniche che hanno integrato l'osteosintesi tradizionale con sistemi di stabilizzazione endostali, nonché con suture trans-ossee inter-tuberositarie. Queste ultime contribuiscono alla evoluzione favorevole di due momenti fondamentali nel management di tale condizione: la riduzione intra-operatoria del focolaio e la stabilità meccanica fondamentale nelle prime settimane.

Materiali e Metodi: Abbiamo valutato retrospettivamente 25 pazienti sottoposti a intervento di riduzione e sintesi con placca e viti per frattura a 3-4 frammenti dell'omero prossimale nel periodo compreso tra luglio 2015 e settembre 2017. Il periodo minimo di follow-up è stato di 6 mesi. La valutazione funzionale è stata fatta tramite il Constant Score. Abbiamo quindi confrontato i pazienti in cui è stata applicata la tecnica combinata osteosintesi e osteosutura inter-tuberositaria con quelli in cui è stata effettuata la sola osteosintesi.

Risultati: Il valore medio di follow-up è stato di 13,4 mesi (min. 6 max. 21 mesi). Il 61% dei pazienti ha presentato risultati eccellenti-buoni, il 25% discreti, il 14% scarsi. Il valore di Constant score per i pazienti sottoposti a ORIF + osteosutura è risultato superiore rispetto a quello ottenuto nei pazienti trattati con sola ORIF, con significatività statistica ($p < 0,05$). Le complicanze riconosciute sono state deformità residua in varo in 5 casi (12,5%), osteonecrosi della testa in 4 casi (10%), mobilizzazione dei mezzi di sintesi in 2 casi (5%) ed un singolo caso di infezione (2,5%).

Discussione: Le osteosuture rappresentano un valido ausilio tecnico da associare all'osteosintesi tradizionale consentendo sia una gestione intraoperatoria più agevole della riduzione con l'enorme vantaggio di minimizzare la deperiostizzazione dei frammenti sia il grande vantaggio biomeccanico di ridurre i vettori di scomposizione esercitati sulle tuberosità dalle inserzioni tendinee. Tali vantaggi consentono di utilizzare l'osteosintesi in maniera più agevole senza dover ricercare configurazioni estreme nel posizionamento delle viti a stabilità nella ricerca di stabilizzazione delle tuberosità.

Conclusioni: I risultati raggiunti confermano l'utilità della tecnica combinata osteosintesi + osteosutura mostrandosi in linea con la letteratura internazionale. Una gestione intra-operatoria più agevole delle tuberosità consente poi, secondariamente, un minore stress meccanico a carico del "medial hinge", struttura chiave per l'evoluzione prognostica favorevole sia biologica che meccanica.

Giornale Italiano di Ortopedia e Traumatologia
2018;44(Suppl. 1):S319-S448

Comunicazioni libere - TRAUMA 2

Venerdì 9 Novembre 2018 dalle 12:00 alle 12:50

L'ACCESSO CHIRURGICO NELLE FRATTURE DELL'ACETABOLO POSTERIORE,QUALE VIA D'ACCESSO? REVISIONE DELLA LETTERATURA INTERNAZIONALE

Rosario Spagnolo[1], Fabrizio Caroli[2], Angelo Gatti[3], Ezio Mosca[4]

[1] Ospedale S. Giovanni Bianco, SC ortopedia e Traumatologia, San Giovanni Bianco, Italia; [2] Ospedale SS. Trinità, Romano di Lombardia, SC ortopedia e Traumatologia, Romano di Lombardia, Italia; [3] Ospedale SS Trinità, Romano di Lombardia, Romano di Lombardia, Italia; [4] Ospedale di Rovereto, Rovereto, Italia

Introduzione: Le fratture della parete posteriore sono le più comuni delle fratture acetabolari.La via d'accesso piu conosciuta è la posteriore di Kocher-Langenbeck.Nell'ultimo decennio sono state proposte altre vie chirurgiche,da quelle meno invasive sino alla modifica proposta da Moe in casi con compromissione cutanea.La nostra comunicazione è centrata sulla presentazione e sulla criticità di ognuna.In ultimo verranno presentati due casi complessi con lesione cutanea.
Materiali e Metodi: Gli Autori hanno trattato 70 casi,dei quali 16 con via di Kocher Langenbeck e 54 con incisione posteriore meno invasiva.La valutazione dei casi è stata effettuata valutando,la mobilità dell'anca,le ossificazioni eterotopiche,le complicanze. Gli Autori presenteranno le seguenti vie chirurgiche: accesso, Kocher Langenbeck, Gluteus Maximun Splitting Approach(2006-2009 pubblicazione),Spare External Hip Rotatores approach (2011-2014 pubblicazione),infine the modified Gibson posterior surgical approach(2010-2014 pubblicazione Moed).
Risultati: Verranno illustrati i risultati della casistica personale,che sono stati buoni nel 99% dei casi,usando l'approccio posteriore meno invasivo Gluteus Maximun Splitting Approach 2009 pubblicazione Anche se la nostra relazione riguarderà le vie d'accesso
Discussione: La discussione verterà sulle diverse vie chirurgiche,confrontando vantaggi e svantaggi delle stesse.
Conclusioni: Nell'ultimo decennio per il trattamento delle fratture dell'acetabolo posteriore sono state introdotte nuove vie chirurgiche nel tentativo di ridurre le complicanze e permettere un recupero post chirurgico meno complesso. Alla fine della disamina delle vie d'accesso,pensiamo che il chirurgo traumatologo deve scegliere una via chirurgica sulla sua personale esperienza e non farsi trasportare dalla novità. In chirurgia le innovazioni sono importanti,ma pensare che sia facile riprodurle sempre è un errore.Nel dubbio facciamo quello che i nostri maestri ci hanno insegnato.

OUT-COME CLINICO E RADIOGRAFICO IN PAZIENTI TRATTATI PER FRATTURA DEL TERZO DISTALE DI TIBIA CON CHIODO ENDOMIDOLLARE O PLACCA E VITI: STUDIO COMPARATIVO CON FOLLOW-UP A MEDIO-TERMINE

Paolo Schiavi[1], Francesco Pogliacomi[2], Filippo Calderazzi[2], Fancesco Ceccarelli[2], Enrico Vaienti[2]

[1] Clinica Ortopedica, Parma, Italia; [2] Clinica Ortopedica, Università degli Studi di Parma, Parma, Italia

Introduzione: Le frattura del terzo distale di gamba sono lesioni comuni che possono determinare una residua disabilità di grado elevato. Attualmente non c'è accordo unanime in letteratura su quale trattamento garantisca l'out-come migliore e non sono stati identificati fattori di rischio in grado di orientare la scelta verso una sintesi con chiodo endomidollare o con placca e viti.
Materiali e Metodi: Sono stati revisionati e confrontati tutti i casi di frattura del terzo distale di gamba operati presso l'Azienda Ospedaliero-Universitaria di Parma dal Gennaio 2006 al Gennaio 2016 trattati con chiodo endomidollare (gruppo I) o placca e viti (gruppo II). Per ogni paziente sono state analizzate le variabili pre-operatorie (classificazione della frattura, tipo di trauma, BMI) e le variabili post-operatorie (tipo di trattamento, out-come clinico e radiografico). Per definire l'out-come clinico sono stati utilizzati 3 questionari: AOFAS, OMAS e VAS. L'out-come radiografico è stato registrato definendo: tempi di guarigione della frattura, mobilizzazione dei mezzi di sintesi, complicanze.
Risultati: Sono stati inclusi nello studio 58 pazienti nel gruppo I e 53 nel gruppo II. I gruppi sono risultati comparabili confrontando le variabili pre-operatorie. All'analisi statistica univariata non sono state documentate differenze tra i due gruppi per l'out-come clinico e radiografico. L'incidenza di mobilizzazione dei mezzi di sintesi, ritardo di consolidazione e pseudoartrosi nei due gruppi non ha mostrato differenze statisticamente significative. Una regressione logistica non ha identificato fattori di rischio per out-come sfavorevole in nessuno dei due gruppi.
Discussione: Entrambe le procedure hanno mostrato ottimi risultati e si sono dimostrati affidabili metodi di fissazione. La decisione di sintetizzare il perone è dipesa dal livello della frattura e dalla complessità della frattura di gamba. La dinamizzazione del chiodo è stata intrapresa in alcuni casi selezionati per favorire il processo di guarigione ossea. I nostri risultati risultano in linea con quanto recentemente pubblicato in letteratura.
Conclusioni: In questo studio non è risultato possibile definire la superiorità di una tecnica chirurgica sull'altra. Nessuna variabile, tra quelle analizzate, si è mostrata in grado di poter stratificare il rischio di out-come sfavorevole. Nel corretto iter terapeutico le condizioni dei tessuti molli perilesionali sono risultate di estrema importanza nel condizionare il tipo di indicazione chirurgica.

INCHIODAMENTO ENDOMIDOLLARE DELLA TIBIA MEDIANTE ACCESSO SOVRAROTULEO. VALUTAZIONE DELL'OUT-COME CLINICO DOPO RIMOZIONE DEL DISPOSITIVO

Giovanni Noia, Maurizio Marinangeli, Camillo Fulchignoni, Antonio Ziranu, Giulio Maccauro

Università Cattolica del Sacro Cuore, Facoltà di Medicina e Chirurgia, Istituto di Ortopedia, Traumatologia e Chirurgia Vertebrale, Roma, Italia

Introduzione: L'inchiodamento endomidollare è il trattamento di scelta nelle fratture extra-articolari di tibia. L'accesso chirurgico maggiormente utilizzato è quello infrapatellare. Dal 2006 viene introdotta la possibilità, mediante strumentario dedicato, di introdurre un chiodo di tibia attraverso un accesso sovrarotuleo. La rimozione del dispositivo dovrà, tuttavia, essere effettuata mediante la classica via infrapatellare. La letteratura riporta pochissimi studi che valutano i pazienti sottoposti a rimozione di dispositivi impiantati per via sovrarotulea. Scopo dello studio è quello di valutare lo score clinico di un gruppo di pazienti sottoposti a inchiodamento di tibia sovrarotulea e successiva rimozione mediante accesso infrapatellare.
Materiali e Metodi: Da novembre 2015 a dicembre 2016 sono stati valutati sette pazienti sottoposti a intervento chirurgico di rimozione, mediante accesso infrapatellare, del chiodo di tibia precedentemente introdotto per via sovrapatellare. L'età media è stata di 49 anni (range 39-55) e tutti i pazienti prima dell'intervento di osteosintesi non avevano mai sofferto di patologie del ginocchio. Le variabili studiate sono state la distanza tra l'apice del chiodo e il plateau tibiale (DP) e tra l'apice del chiodo e il profilo anteriore della tibia (DT), oxford knee score (OKS), kujala score (KJS) e SF 36 prima dell'intervento e a 1 anno. A 1 anno è stato somministrato il questionario di Sidky-Buckley. Il follow-up minimo è stato di 1 anno.
Risultati: Il KJS medio pre-intervento era di 81 e 93 post intervento, OKS medio pre-operatorio è di 38 (buono), mentre a 1 anno diventa di 44 (eccellente). La distanza media del DP era di 11,43 (di cui due pazienti con DP < 4), invece la distanza media del DT era di 8,96. Considerando SF 36 si assiste ad un miglioramento dei parametri della salute fisica passando da una media dell'attività fisica di 66 a 82 ad un anno e da 71 a 92 nel parametro del dolore. Anche il parametro della salute generale passa da una media di 49 a 66. Dal questionario di Sidky-Buckley è emerso che tutti i pazienti si ri-sottoporrebbero all'intervento di rimozione. Il miglioramento più ampio in tutti i parametri si assiste nei due pazienti con minore distanza dal piatto tibiale.
Conclusioni: Il nostro studio, seppur presenta limitazioni relative al ridotto numero di pazienti, evidenzia come la rimozione mediante accesso infrapatellare, di un chiodo, precedentemente introdotto con accesso sovrarotuleo, ha mostrato buoni risultati clinici. Nonostante i pazienti fossero stati sottoposti ad un primo accesso sovrapatellare e un secondo infrapatellare per la rimozione del dispositivo non si sono presentate complicanze relative all'uso dei due accessi. Si è notato, infatti, un miglioramento dello stato di salute fisica e mentale e un miglioramento negli score clinici.

IL TRATTAMENTO CHIRURGICO DELLE FRATTURE COMMINUTE E NON RIPARABILI DELLA TESTA DEL RADIO TIPO III E TIPO IV SECONDO LA CLASSIFICAZIONE DI MASON: RESEZIONE O PROTESI? REVISIONE SISTEMATICA DELLA LETTERATURA

Francesco Catellani, Francesca de Caro, Carlo De Biase, Luca Usai, Vincenzo Ruggiero Perrino, Vito Triolo, Giovanni Ziveri, Gennaro Fiorentino

Humanitas Gavazzeni, Bergamo, Italia

Introduzione: Le fratture comminute del capitello radiale tipo 3 e 4 secondo la classificazione di Mason sono di difficile trattamento in quanto la riduzione cruenta e l'osteosintesi interna può non essere possibile. In questi casi la resezione della testa del radio o la sostituzione protesica rappresentano le opzioni più comuni di trattamento chirurgico. Scopo della nostra review è stato quello di raccogliere i risultati delle due tecniche chirurgiche nei casi di fratture complesse del capitello radiale non riparabili mediante osteosintesi interna.
Materiali e Metodi: Abbiamo ricercato nel database Pubmed le parole chiave: (radial head fractures)AND((arthroplasty) OR(prosthesis))AND((resection)OR(excision)). Abbiamo utilizzato criteri di inclusione ed esclusione secondo le linee guida PRISMA. Abbiamo raccolto i dati in un database Excel: tipo di studio, numero di pazienti, età, follow-up, risultati clinici (ROM, DASH, MEPS, VAS) e risultati radiografici.
Risultati: La ricerca ha individuato 152 articoli potenzialmente rilevanti che sono stati analizzati secondo i criteri di inclusione ed esclusione fino alla selezione di 29 articoli. A causa dell'eterogeneità della tecnica chirurgica, del tipo di impianto e del protocollo riabilitativo non è stato possibile eseguire un'analisi statistica dei dati.
Discussione: Molti Autori riportano risultati soddisfacenti nei punteggi DASH, MEPS e VAS nel follow-up a medio termine delle protesi del capitello radiale. Complicazioni comuni sono: mobilizzazione asettica, overstuffing, artrosi e ossificazioni periarticolari, dolore laterale al gomito e riduzione del movimento. Gli studi sulla resezione della testa del radio riportano buoni risultati clinici a breve-medio termine in tutti i questionari di valutazione ma un'alta incidenza di complicazioni a lungo termine quali artrosi precoce, progressivo valgismo del gomito, neuropatia ulnare, elongazione del legamento collaterale ulnare, instabilità cronica del gomito, migrazione prossimale del radio e alterazioni biomeccaniche della ARUD.
Conclusioni: La protesi del capitello radiale è la migliore opzione di trattamento nelle fratture comminute della testa del radio tipo 3 e 4 di Mason quando l'osteosintesi interna non è possibile. La resezione della testa del radio è ancora valida nei casi di frattura isolata del radio non associata a lesioni legamentose o nei casi di pazienti a bassa richiesta funzionale.

FRATTURE DEL TERZO MEDIO DI CLAVICOLA: VALUTAZIONE DEI RISULTATI RADIOGRAFICO-FUNZIONALI DEL TRATTAMENTO INCRUENTO VS CHIRURGICO

Marco Andolfi, Antonio Buscema1, Emanuele Marchese, Gianluca Testa, Vito Pavone, Giuseppe Sessa

Presidio Ospedaliero Vittorio Emanuele, Clinica Ortopedica, Catania, Italia

Introduzione: La tendenza al trattamento chirurgico delle fratture del terzo medio di clavicola è in crescita. L'obiettivo di questo studio è stato quello di comparare il risultato radiografico-funzionale e le complicanze legate al trattamento incruento rispetto al trattamento chirurgico mediante fissazione endomidollare a cielo aperto.
Materiali e Metodi: Dal gennaio 2015 al dicembre 2016 sono stati trattati 42 casi per frattura del terzo medio di clavicola di cui 38 uomini (età media 35,1) e 4 donne (età media 32,8).I pazienti sono stati suddivisi in due campioni: 18 pazienti con fratture pluriframmentarie o scomposizione maggiore di 2 cm, accorciamento maggiore di 2 cm o angolazione dei frammenti maggiore di 30 gradi sono stati sottoposti a trattamento chirurgico, per gli altri 24 pazienti si è optato per il trattamento conservativo mediante bendaggio a otto. Entrambi i gruppi sono stati valutati mediante RX pre e post trattamento; i pazienti chirurgici hanno effettuato controlli a 1, 3, 6 mesi e 1 anno; mentre per il trattamento incruento a 7, 14, 21 e 30 giorni, 3, 6 mesi e 1 anno. Al controllo finale sono stati calcolati score di Constant e Dash, e valutati dolore, capacità funzionale, accorciamento, scomposizione e angolazione residua, ed eventuali complicanze.
Risultati: I pazienti trattati incruentemente hanno evidenziato un punteggio medio DASH = 6,1 e Constant = 85, mentre quelli sottoposti a trattamento chirurgico presentavano valori medi DASH = 3,6 e Constant = 91. I pazienti che riferivano dolore al controllo di medio termine a tre mesi erano il 28% per il trattamento incruento e 9% per il trattamento con filo. Al controllo radiografico a 1 anno i valori medi di accorciamento e angolazione residua sono stati rispettivamente 12,6 mm e 15° per il trattamento conservativo ed 1,5 mm e 3°per il trattamento chirurgico. Non abbiamo osservato casi di pseudoartrosi.
Discussione: La letteratura pone l'enfasi sul ristabilire la lunghezza e l'allineamento fisiologico della clavicola. Il bendaggio ad 8 non riduce l'entità della scomposizione iniziale e può comportare complicanze cutanee ed estetiche. Al contrario la sintesi endomidollare permette una riduzione migliore con brevi tempi chirurgici e ridotta ospedalizzazione.
Conclusioni: Dal nostro studio si evince che nonostante il trattamento conservativo non garantisca risultati radiografici paragonabili al trattamento chirurgico, il recupero funzionale ad un anno è sovrapponibile nelle fratture composte o con scomposizione minima.

FRATTURA ESPOSTA PILONE TIBIALE CON PERDITA DI SOSTANZA ARTICOLARE TRATTATA CON TERIPARATIDE E CAMPI ELETTROMAGNETICI PULSATI IN ASSOCIAZIONE

Mario Spina, Piero Domenico Cataldi, Alfonso Ambrosone, Gianfranco Corina1

Presidio di Brindisi di Summa, Perrino, Ortopedia, Brindisi, Italia

Introduzione: Si riporta il caso di un paziente che a seguito di un sinistro stradale riportava una frattura pluriframmentata, comminuta ed esposta del pilone tibiale della gamba di destra (tipo 43 C3 classificazione AO), con associate estese lesioni cutanea con perdita di sostanza ossea dell'estremo distale della tibia e di oltre 1/3 della superficie articolare del plafond tibiale.
Materiali e Metodi: Trattato in urgenza con applicazione di FEA Orthofix X-Caliber dopo circa 1 mese si dinamizzava il fissatore a livello della caviglia per consentirne la kinesi attiva e passiva, si avviava un trattamento con teriparatide e campi elettromagnetici pulsati con concessione del carico. Controlli clinici e RX seriati e rimozione fissatore a 7 mesi.
Risultati: Al termine del trattamento recupero dei ¾ del range di movimento della caviglia destra, guarigione completa della frattura con recupero del gap osseo, normale trofismo cutaneo,
Discussione: La grave perdita di sostanza ossea a carico della tibia e della sua perdita articolare ha suggerito di associare un trattamento farmacologico con Teriparatide che fisico con campi elettromagnetici pulsati, in vitù dei buoni risultati riportati in letteratura di tali trattamenti seppur non in associazione.
Conclusioni: L'uso di Teriparatide de dei campi elettromagnetici pulsati ha concentito il recupero della perdita di sostanza ossea all'estremo distale di tibia che associato ad una precoce mobilizzazione della tibio-tarsica ha consentito un ottimo recupero della funzionalità e della deambulazione consentendo al paziente di ritornare alla sua precedenteoccupazine

Giornale Italiano di Ortopedia e Traumatologia
2018;44(Suppl. 1):S322-S448

Comunicazioni libere - POLSO E MANO 2

Venerdì 9 Novembre 2018 dalle 12:00 alle 12:50

ANATOMIA DEL RADIO DISTALE APPLICATA AL TRATTAMENTO CHIRURGICO MEDIANTE OSTEOSINTESI CON PLACCA A BASSO PROFILO NELLE FRATTURE DI COLLES:NOSTRA ESPERIENZA

Salvatore Cannavò, Salvatore Piccione

Ospedale Unico, Avola-Noto Presidio "G. Trigona", Noto, Italia

Introduzione: Diversi studi sull'anatomia del radio distale negli ultimi anni si sono concentrati su due aspetti:limite distale di posizionamento dei mezzi di sintesi riguardo la watershed-line e teoria delle colonne del polso;inoltre studi di biomeccanica hanno mostrato la notevole variabilità dei carichi applicati al radio distale. Queste informazioni dovrebbero essere prese in considerazione durante il posizionamento di una placca durante l'osteosintesi.
Materiali e Metodi: Lo studio è stato condotto su 115 pazienti con fratture recenti e scomposte del radio distale operati dal 12/01/2011 al 12/01/2017,con un range per età tra 39 e 65 ed una media di 47 anni.In tutti dopo la riduzione è stata praticata una osteosintesi con placca in titanio e viti a stabilità angolare. Al follow-up di 3, 6,12 e 24 settimane abbiamo valuto la consolidazione ossea utilizzando il Radius Scoring System Union e la funzionalità mediante il Mayo Wrist Score.
Risultati: Dei 115 pazienti esaminati,in 49 pazienti è stato registrato un eccellente punteggio al MWS,in 46 un punteggio buono,16 avevano un risultato soddisfacente e 4 pazienti hanno avuto risultato scarso. In 22 pazienti il punteggio RUSS era inferiore a 5,in 37 pazienti era di 5 punti,29 pazienti hanno avuto sei punti,16 pazienti 7 punti e 11 pazienti avevano 8 punti.
Discussione: L'approccio dorsale richiede spesso la dissezione del retinacolo degli estensori e talvolta la resezione del tubercolo di Lister, pertanto i tendini estensori sono generalmente esposti all'attrito meccanico della placca e delle viti. Gli impianti di fissazione volare posti sopra o distalmente alla linea di spartiacque possono tuttavia esercitare una pressione sui tendini flessori e causare lesioni. Distalmente infatti il muscolo pronatore ricostruito non riesce a proteggere i tendini,di conseguenza gli stessi possono andare incontro ad abrasione e irritazioni muovendosi contro i margini della placca e le teste delle viti. Se l'instabilità della frattura richiede l'installazione più distale della placca,è necessario considerare tempi ristretti di follow-up e programmare la rimozione dei mezzi di sintesi al primo segno di irritazione tendinea.
Conclusioni: L'osteosintesi con placca volare si è dimostrata biomeccanicamente efficace nel trattamento delle fratture del radio distale,non mostrando differenze significative nella trasmissione del carico assiale;inoltre ha mostrato vantaggi significativi rispetto alla placca dorsale nella fissazione di una frattura del radio distale dorsalmente instabile.

FRATTURE DEL RADIO DISTALE: CORRELAZIONI TRA INDICI RADIOLOGICI PRE TRATTAMENTO E RISULTATO CLINICO

Fllippo Zonta, Jacopo Tagliapietra, Alberto Procura, Andrea Angelini, Carlo Biz, Antonio Berizzi, Pietro Ruggieri

Clinica Ortopedica e Traumatologica, Università di Padova, Padova, Italia

Introduzione: La frattura del radio distale rappresenta la seconda frattura più frequente negli adulti. Il trattamento può essere chirurgico o conservativo, ma i criteri decisionali non sono ben determinati. L'obiettivo dello studio è valutare i parametri radiologici pre-riduzione delle fratture del radio distale in grado di predire l'esito funzionale a 6 mesi.
Materiali e Metodi: Sono stati valutati 94 pazienti adulti (74 F, 20 M, età media 63 anni, range età 26-80 anni) con frattura scomposta unilaterale del radio distale. 61 pazienti sono stati trattati conservativamente mediante riduzione incruenta e immobilizzazione in apparecchio gessato per 4 settimane e 33 pazienti sono stati trattati con fissatore esterno o placca volare. I parametri radiologici pre-riduzione considerati sono stati: la presenza di multiframmentazione, frattura della stiloide ulnare, coinvolgimento dell'articolazione radio-ulnare distale, accorciamento radiale, inclinazione radiale, inclinazione dorsale e varianza ulnare. Sono state esaminate le immagini radiologiche del polso in proiezioni antero-posteriore e latero-laterale ottenute prima e dopodi ogni trattamento e dopo 1 settimana di gesso o di trattamento chirurgico. Il risultato funzionale è stato valutato dopo 6 mesi dal giorno del trauma attraverso lo score PRWHE test, specifico per la funzionalità del polso.
Risultati: Il gruppo chirurgico ha ottenuto un risultato migliore funzionalmente rispetto al gruppo trattato conservativamente (PRWHE 14 e 34 rispettivamente). Nel gruppo trattato in gesso, l'accorciamento radiale maggiore di 3,14 mm, l'inclinazione dorsale maggiore di 20.25° (escludendo le fratture a dislocazione volare) e il coinvolgimento dell'articolazione radio-ulnare distale, sono risultati fattori indipendenti statisticamente significativi di esito funzionale peggiore (p <0,001, p= 0,006, p=0,006).
Discussione: I nostri risultati suggeriscono che le fratture con la presenza concomitante di accorciamento radiale maggiore di 3,14 mm, dislocazione dorsale maggiore di 20.25° e il coinvolgimento dell'articolazione radio-ulnare distale hanno miglior esito funzionale se trattate chirurgicamente.
Conclusioni: La presenza di uno o due di questi fattori suggerisce di valutare le richieste funzionali del paziente in modo da attuare il trattamento più adeguato.

CONFRONTO TRA TRATTAMENTO CHIRURGICO E CONSERVATIVO NELLE FRATTURE INSTABILI DI POLSO IN PAZIENTI OVER 65

Cristina Formentin, Gianluca Canton, Francesco Kostoris, Chiara Ratti, Luigi Murena

Clinica Ortopedica e Traumatologica, Azienda Sanitaria Universitaria Integrata di Trieste, Trieste, Italia

Introduzione: Le indicazioni al trattamento chirurgico delle fratture instabili di polso nel paziente anziano sono dibattute in letteratura, con risultati contrastanti e assenza di evidenze di superiorità rispetto al trattamento conservativo. Obiettivo dello studio è stato valutare retrospettivamente e comparare gli out-come clinici e radiografici del trattamento chirurgico e conservativo delle fratture di polso instabili in pazienti over 65.
Materiali e Metodi: Sono stati valutati ad un follow-up medio di 21 mesi 39 pazienti, di cui 7 maschi e 32 femmine, di età media 73 anni. Sono stati valutati clinicamente range of motion (ROM), dolore, forza e funzionalità del polso mediante le scale DASH, PRWE e MHQ. Al follow-up sono stati valutati radiograficamente il tilt dorsale e radiale. I risultati clinici e radiografici sono stati correlati con la tipologia di trattamento e con l'età (< o > 75).
Risultati: I due gruppi (20 chirurgici e 19 conservativi) risultavano omogenei per caratteristiche anagrafiche ma differivano sensibilmente per tipologia di frattura (maggiore prevalenza di fratture articolari complesse nel gruppo chirurgico). I risultati clinici in termini di ROM, dolore (e forza) non differivano significativamente tra i due gruppi. Il recupero funzionale risultava sostanzialmente sovrapponibile, con una differenza sensibile ma non significativa al PRWE in particolare nella sottoscala della funzione (12,1 vs 7,3, e 6,7 vs 3,8, rispettivamente) e significativa nel DASH (41,2 vs 35,6 p = 0,010) entrambe a favore del gruppo conservativo. Radiograficamente non sono state evidenziate differenze significative relativamente a tilt radiale e dorsale, né correlazioni significative tra risultato radiografico e clinico. I risultati tra gruppi di età >/< di 75 anni risultavano sovrapponibili.
Discussione: L'assenza di differenze significative a 21 mesi di follow-up nei risultati clinici e radiografici suggerisce un'assenza di vantaggi significativi del trattamento chirurgico nel paziente anziano, già riportata in letteratura. Le differenze tra i due gruppi chirurgico e conservativo potrebbero aver influito sul risultato.
Conclusioni: L'efficacia del trattamento chirurgico delle fratture instabili di polso nell'anziano rimane controversa. L'indicazione chirurgica necessita pertanto di essere attentamente considerata mancando evidenze sui fattori che influenzano maggiormente il risultato.

LE FRATTURE INSTABILI DI POLSO TRATTATE CON METODICA DI CASLAU: LA NOSTRA ESPERIENZA

Antonio Sepe[1], Salvatore Sepe[2], Gioacchino Pennacchio[3], Lorenzo Panico[3], Giuseppe Della Rotonda[3]

[1] S. Maria della Pietà Nola, Napoli, Italia; [2] Seconda Università di Napoli Azienda Universitari, Napoli, Italia; [3] S. Maria della Pietà Nola, Nola, Italia

Introduzione: Il trattamento delle fratture instabili di polso può essere effettuato con diverse tecniche chirurgiche quali l'osteosintesi percutanea con fili di Kirschner, l'epibloc, placca e viti, l'inchiodamento endomidollare secondo Kapandji, il fissatore esterno statico, il penning e il sistema Caslau.
Materiali e Metodi: Dal gennaio 2012 al gennaio 2016 32 pazienti, di cui 12 uomini e 20 donne, sono stati trattati presso la U.O.C. di Ortopedia e Traumatologia dell'Ospedale Santa Maria della Pietà di Nola (Na). L'età media è di 63,6 anni (range di età tra 27 e 88 anni) con follow-up medio di 14 mesi (12-24 mesi). Nella valutazione pre-operatoria sono stati effettuati esami radiografici standard in duplice proiezione AP e LL; in numerosi casi è stato praticato anche esame TAC standard e/o esame TAC 3D. Le fratture erano suddivise secondo la classificazione AO in: A2 in 8 pazienti (25%), A3 in 10 pazienti (31,2%), B1 in 7 pazienti (21,8%), C1 in 4 pazienti (12,5%), C2 in 3 pazienti (7,8%).
Risultati: I risultati sono stati ottimi in 12 pazienti (37,5%), buoni in 10 pazienti (31,2%), discreti in 8 pazienti (25%) e insufficienti in 2 pazienti (6,2%). Le uniche complicanze riscontrate è stata un'infezione superficiale in 3 pazienti (9,3%) poco collaboranti, trattata con successo con antibioticoterapia.
Discussione: Il sistema Caslau ha come principale indicazione tutte le fratture di polso composte o scomposte escluse le fratture metaepifisarie comminute (C3) e in quelle esposte. E' controindicato nelle fratture marginali dorsali o volari, fratture pluriframmentarie, fratture da scoppio epifisario, fratture per compressione assiale. I vantaggi sono rappresentati da una mobilizzazione immediata, consolidazione rapida, recupero articolare precoce, metodica semplice (semplicità di montaggio e di rimozione del sistema), scarso ingombro; mentre gli svantaggi sono l'esposizione alle radiazioni e all'impossibilità di modificare il sistema durante il trattamento. Le complicanze sono legate all'infezione o flogosi dei fili, alle sindromi algodistrofiche in pazienti poco collaboranti.
Conclusioni: Il sistema Caslau rappresenta una metodica di trattamento di alcune fratture di polso in particolare le comminute ed esposte che è di facile utilizzo, facile montaggio e che permette un rapido recupero della mobilità articolare

TRATTAMENTO DELLE FRATTURE DEL RADIO DISTALE: CONFRONTO TRA PLACCA VOLARE AD ANGOLO FISSO E PLACCA A STABILITÀ ANGOLARE

Raquel Samaniego Alonso

Hospital ASEPEYO Sant Cugat, Departamento de Cirugía Ortopédica y Traumatología, Sant Cugat del Vallès (Barcelona), Spain

Introduzione: Le fratture del radio distale costituiscono il 16% di tutte le fratture e il 75% delle fratture dell'avambraccio. L'incidenza è maggiore nel sesso maschile fino ai 30 anni, mentre diventa maggiore nel sesso femminile dopo i 50 anni. Nei pazienti più giovani le cause sono da riferire a traumi ad alta energia che configurano quadri di elevata complessità; ciò ha portato ad un miglioramento delle tecniche chirurgiche e dei materiali di sintesi. Gli autori si propongono di confrontare le placche convenzionali con le nuove placche a stabilità angolare.

Materiali e Metodi: Dal gennaio 2010 al dicembre 2016 sono stati trattati con placca volare 173 pazienti (121 con placca ad angolo fisso e 52 con placca a stabilità angolare) che presentavano fratture del radio distale tipo 23 B e C secondo la classificazione AO. I pazienti sono stati rivalutati a intervalli regolari di 3, 6, 12 e 24 settimane. Tutti i pazienti sono stati valutati attraverso le scale funzionali DASH, DASHe (modulo lavorativo) e PRWE a distanza di almeno un anno dall'ultimo intervento chirurgico.
Risultati: Non esistevano differenze demografiche tra i due gruppi. Nessuna differenza statisticamente significativa è stata osservata nell'articolarità residua, nei valori di DASH, DASHe e PRWE, né nella percentuale di rimozione del materiale di osteosintesi tra i due gruppi. In tutti i casi si è registrato un ritorno alle abituali attività quotidiane e all'attività lavorativa, tranne in tre pazienti con grave quadro politraumatico.
Discussione: L'approccio volare fornisce il vantaggio di un maggiore spazio per il posizionamento dell'impianto. Inoltre, in seguito alla ricostruzione il muscolo pronatore quadrato agisce da barriera per proteggere i tendini flessori dall'irritazione. Le indicazioni di entrambe le placche sono estendibili a tutte le fratture, anche se le placche con bloccaggio a stabilità angolare offrono il vantaggio di una stabilità intrinseca dell'impianto per la contenimento e il sostegno dei frammenti. La casistica presentata dagli autori è in linea con la letteratura internazionale per quanto riguarda le complicanze post-chirurgiche e i risultati funzionali.
Conclusioni: L'utilizzo di placche sia con bloccaggio ad angolo fisso sia con stabilità angolare garantisce un buon risultato in un'alta percentuale di pazienti, tempi di guarigione relativamente brevi e una bassa percentuale di complicazioni post-operatorie.

Giornale Italiano di Ortopedia e Traumatologia
2018;44(Suppl. 1):S325-S448

Comunicazioni libere - PROTESICA 6

Venerdì 9 Novembre 2018 dalle 14:00 alle 15:00

IL CONTROLLO DEL SANGUINAMENTO NELLA CHIRURGIA PROTESICA DI GINOCCHIO: RISULTATI DI UN NUOVO PROTOCOLLO

Antonio Spinarelli, Giuseppe Maccagnano, Vittorio Saverio Nappi, Andrea Piazzolla, Daniela Pansini, Biagio Moretti

Scuola di Medicina. Università degli Studi di Bari "Aldo Moro", A.U.O. Consorziale Policlinico di Bari, Dipartimento Scienze Mediche di Base, Neuroscienze e Organi di Senso, U.O. di Ortopedia e Traumatologia, Bari, Italia

Introduzione: Abbiamo condotto uno studio osservazionale con lo scopo di poter validare un nuovo protocollo di risparmio ematico, poco costoso e semplice da attuare, per i pazienti sottoposti ad artroprotesi primaria di ginocchio(PTG).
Materiali e Metodi: 35 pazienti, trattati presso la nostra Unità Operativa di Ortopedia e Traumatologia dalla stessa équipe e con la stessa tecnica chirurgica di PTG primaria, sono stati sottoposti a un protocollo di trattamento per ridurre le perdite ematiche. Criteri di esclusione: pazienti affetti da coagulopatie, nefropatie o con anemizzazione primaria o secondaria nel post-operatorio. Tale protocollo ha previsto l'utilizzo di acido tranexamico secondo il seguente schema: 1 g (2 fl) endovena diluito in 100 mL di soluzione salina mezz'ora prima dell'incisione chirurgica; 3g (6 fl) intrarticolare dopo la sutura della capsula; 1 g (2fl) endovena diluito in 100 mL di soluzione fisiologica a tre ore dal termine dell'intervento chirurgico. Per tutta la durata dell'intervento è stato applicato il tourniquet alla pressione di 250 mmhg. Del tabotan fibrillare è stato posizionato a livello della capsula posteriore e delle superfici ossee, con un tappo di osso a chiudere il canale femorale. Sono stati calcolati i valori di emoglobina(Hb), globuli rossi(RBC) ed ematocrito(Hct) nell'immediato periodo pre-operatorio, a 24 ore, a 72 ore e a 1 mese dall'intervento. Tutti i pazienti hanno effettuato profilassi antitromboembolica con eparina a basso peso molecolare sottocutanea ogni 24 ore, e calze elastiche nei 7 giorni successivi all'intervento chirurgico.
Risultati: Si segnala che solo in 4 pazienti su 35 si è verificata una riduzione dei valori di Hb, RBC e Hct nell'immediato post-operatorio, tale da giustificare il ricorso alle trasfusioni di emazie. Inoltre a 1 mese dall'intervento, tali valori erano sovrapponibili a quelli pre-operatori. Nessuna complicanza trombotica legata all'uso dell'acido tranexamico o allo stress chirurgico è stata segnalata.
Discussione: In base all'andamento dei parametri ematochimici e del tasso di complicanze descritto, è emersa la superiorità di tale protocollo rispetto ad altre tecniche di risparmio ematico presenti in letteratura.
Conclusioni: L'uso dell'acido tranexamico nei pazienti trattati di PTG, permette di ridurre le perdite ematiche, senza tuttavia aumentare il rischio trombotico. Sono però necessari ulteriori studi per validare tale affermazione.

RELAZIONE TRA FRATTURE PERIPROTESICHE E PROTESI DI FEMORE NON CEMENTATE IN SOGGETTI SOTTOPOSTI A INTERVENTO PER COXARTROSI E FRATTURA DI COLLO DI FEMORE.

Gian Marco Regazzola[1], Federico Bozzi[1 2], Marco Pasqualon[1], Mauro Saccalani[1], Flavio Terragnoli[1], Simone Franzoni[1]

[1] Fondazione Poliambulanza, Istituto Ospedaliero, Ortopedia-Traumatologia, Brescia, Italia; [2] Università Cattolica Sacro Cuore, Ortopedia-Traumatologia, Roma, Italia

Introduzione: In letteratura le fratture di femore periprotesiche precoci risultano correlate all'età, all'osteoporosi e all'utilizzo di protesi non cementate.
Materiali e Metodi: Dal gennaio 2012 al giugno 2017, nel Dipartimento di Ortopedia e Traumatologia della Fondazione Poliambulanza di Brescia, sono stati ricoverati consecutivamente n 1612 pazienti per essere sottoposti a protesi totale di femore in elezione (età media 68,8 + 10,9 anni; F 56%); in tutti è stata applicata una protesi non cementata. Nello stesso periodo, n 1062 pazienti (età media 83,5 + 13,9 anni; F 77,4%) sono stati sottoposti a protesi con doppia mobilità o artroplastica parziale (tutte con stelo non cementato) per frattura di collo di femore. Lo studio analizza la correlazione fra protesi di femore non cementate e fratture periprotesiche nei due gruppi di soggetti.
Risultati: Nei soggetti sottoposti a protesi in elezione non è stata riscontrata alcuna frattura periprotesica di femore precoce (< 90 giorni), mentre l'incidenza delle forme tardive (> 90 giorni) è risultata dello 0,7% (n 11; tempo medio dall'impianto 2,4 + 1,4 anni). Tutte le fratture periprotesiche erano conseguenti a cadute. Nei pazienti con frattura di femore (a maggior rischio di rifrattura per età e comorbilità) l'incidenza di fratture periprotesiche è risultata nelle forme precoci 0,6% (n 6; tempo medio dall'impianto 57,7 + 14,5 giorni; nessuna intraoperatoria e tutte secondarie a cadute) e in quelle tardive 0,8% (n.8; tempo medio dall'impianto 2,3 + 1,8 anni; solo n 2 non correlate a caduta).
Discussione: La bassa incidenza di fratture periprotesiche precoci non è dovuta alla permanenza a letto in quanto ogni paziente (di entrambi i gruppi) viene sottoposto ad un trattamento riabilitativo intensivo che prevede il cammino assistito fin dal primo giorno post-operatorio (FAST TRACK). Questo risultato è dovuto a diversi fattori, come la pianificazione pre-operatoria con software dedicati, la scelta del tipo di protesi più adatta, la valutazione clinico-radiologica pre-operatoria dell'osteoporosi, la fresatura e la fissazione ottimale dello stelo.
Conclusioni: Lo studio non conferma l'ipotesi che le protesi di femore non cementate siano causa di fratture periprotesiche precoci e tardive, sia nei soggetti con coxartrosi che nei pazienti con frattura di femore.

I VANTAGGI DELL'ACIDO TRANEXAMICO TOPICO E SISTEMICO NEL SANGUINAMENTO POST-OPERATORIO NELLA PROTESICA DI GINOCCHIO

Lidia De Falco[1], Piergiorgio Pelosi[2], Lucia Maresca[2], Matteo Vespi[2], Fiora Maffei[2], Ilaria Capitani[2], Stefano Giannotti[2]

[1] Azienda Ospedaliera Universitaria Senese, Ortopedia e Traumatologia, Siena, Italia; [2] Azienda Ospedaliera Universitaria Senese, Ortopedia e Traumatologia, Siena, Italia

Introduzione: L'acido tranexamico (TXA) è un derivato di sintesi dell'aminoacido lisina che agisce come inibitore competitivo della attivazione del plasminogeno che interferisce con la fibrinolisi, in uso endovenoso durante l'intervento chirurgico di protesi di anca e ginocchio riduce il sanguinamento post-operatorio. Il nostro studio ha sfruttato le proprietà del TXA iniettandolo nel sito operatorio.
Materiali e Metodi: Il nostro studio è stato realizzato considerando 28 pazienti (pz) di età compresa tra i 53 e gli 87 anni, operati di protesi totale monolaterale di ginocchio presso il nostro reparto suddivisi in 2 gruppi, il gruppo A in cui è stata eseguita infiltrazione locale di TXA 500mg/5ml oltre alla somministrazione endovenosa 10 ml/kg, il gruppo B in cui non è stato utilizzato in alcun modo il TXA. I pazienti inclusi nello studio non avevano comorbidità cardiovascolari, diabete e non assumevano terapia anticoagulante nel pre-operatorio. È stato usato il laccio pneumatico alla radice della coscia, rilasciato dopo il termine della cementazione protesica. Posizionamento di un drenaggio intra-articolare rimosso dopo 48 h. Oggetto di studio sono il numero di unità di sangue trasfuse nel post-operatorio in entrambe i gruppi e la differenza di valori di emoglobinemia tra pre- e post-operatorio.
Risultati: Si calcola la percentuale di pazienti sottoposti a trasfusioni nei due gruppi: nel gruppo A il 7% è stato trasfuso(1/14); nel gruppo B il 71% dei pazienti è stato trasfuso (10/14). Il numero di unità di globuli rossi concentrati trasfuse sono 2 nel gruppo A (1 pz su 14), 20 nel gruppo B (10 pz su 14). Il calo dell'emoglobina osservata a 48 ore dall'intervento rappresenta il valore minimo registrato nel post-operatorio per entrambi i gruppi: nel gruppo A c'è stato un calo medio di 3,21 g/dl di hb, nel gruppo B di 4.96 g/dl.
Discussione: Con l'utilizzo di TXA abbiamo osservato una riduzione del numero di pazienti trasfusi, una differenza in termini di numero ed utilizzo di sacche di sangue, una riduzione di perdite ematiche nel post-operatorio, in assenza di complicanze maggiori.
Conclusioni: Il nostro studio ha evidenziato che la somministrazione di TXA in loco, a una dose di 500 mg/5 ml 2 fl, in associazione alla somministrazione endovenosa di TXA 10 ml/kg, ha una grande efficacia nel ridurre il sanguinamento dopo intervento di protesi di ginocchio, senza provocare un aumento della percentuale di complicanze.

IL COTILE A DOPPIA MOBILITÀ NEL TRATTAMENTO DELLA PROTESI D'ANCA INSTABILE

Matteo Papalia[1], Fabio Favetti[2], Filippo Casella[2], Gianluca Mazzotta[1], Francesco Falez[2]

[1] Clinica Nuova ITOR, Ortopedia e Traumatologia, Roma, Italia; [2] Ospedale Santo Spirito, Ortopedia e Traumatologia, Roma, Italia

Introduzione: La lussazione è una complicanza maggiore in chirurgia protesica dell'anca con percentuali variabili dallo 0,3-10% nelle primarie fino al 28% nelle revisioni. Vi presentiamo la nostra esperienza con il cotile a doppia mobilità (DMC) nel trattamento di revisione per una protesi d'anca instabile.
Materiali e Metodi: Abbiamo trattato 39 pazienti (età media 77 anni) affetti da lussazione recidivante mediante l'utilizzo di un cotile a doppia mobilità. In 27 casi è stata eseguita solo la revisione della componente acetabolare, nei restanti una revisione totale dell'impianto. In 32 casi abbiamo utilizzato un impianto non cementato mentre nei restanti 7 casi un cotile cementato su anello di rinforzo e impaction bone grafting con osso omologo da donatore. Ad un FU medio di 3 anni abbiamo eseguito valutazioni cliniche e radiografiche.
Risultati: In tutti i casi abbiamo risolto l'instabilità: nessun caso al FU di nuova lussazione o lussazione interprotesica della doppia mobilità. Abbiamo riscontrato le seguenti complicanze: 1 caso di TVP risolta con terapia medica e 2 infezioni (1 superficiale risolta con terapia antibiotica e 1 rimozione dell'impianto e artroplastica di resezione). 2 pazienti sono deceduti al FU senza recidiva dell'instabilità. L'HHS medio 83 (range 68-92). Il quadro RX ha mostrato un'inclinazione media della componente acetabolare di 48.3° e nessun caso di osteolisi periacetabolare.
Discussione: Nonostante si tratti di una piccola serie di pazienti con breve FU, l'utilizzo della DMC si è dimostrata efficace nel raggiungimento dell'endpoint: la risoluzione dell'instabilità ricorrente. Questi risultati vanno a confermare quanto sia fondamentale l'utilizzo della DMC nelle revisioni per instabilità.
Conclusioni: Gli ottimi risultati della letteratura e della nostra esperienza non solo rendono indicata la DMC nelle revisioni per instabilità ma la rendono una opzione raccomandabile in quasi tutte le revisioni di protesi.

INDAGINE CONOSCITIVA SULLO STATO DELL'ARTE DELL'IMPLEMENTAZIONE DEI REGISTRI DI PATOLOGIA ORTOPEDICA IN ITALIA. L'IMPORTANZA DEL DPCM 3 MARZO 2017

Maria Teresa Balducci[1], Silvano Piffer[2], Paola Laricchiuta[3], Cinzia Germinario[1], Marina Torre[3]

[1] Osservatorio Epidemiologico Regione Puglia, Bari, Italia; [2] Servizio Epidemiologia Clinica e Valutativa Azienda Provinciale per i servizi sanitari, Trento, Italia; [3] Centro Nazionale per l'Eccellenza Clinica, Qualità e Sicurezza Sanitaria, Istituto Superiore di Sanità, Roma, Italia

Introduzione: I processi di acquisizione dei dispositivi medici, con il loro forte impatto in termini di salute e di costi, in modo

particolare in relazione all'utilizzo di prodotti innovativi, richiede il contributo partecipato di tutte le componenti professionali. Ed è proprio nell'ambito dell'appropriatezza che assume maggiore rilievo il ruolo di un Registro di patologia. Il Registro si propone come strumento di informazione, monitoraggio e ricerca. Negli ultimi 15 anni i registri di artroprotesi si sono fondati sui sistemi regionali. Poiché la revisione della letteratura sulle modalità di funzionamento di un Registro non ha fornito indicazioni esaurienti, si è deciso di utilizzare una metodologia strutturata di rilevazione del consenso tra esperti (RAND Appropriateness Method). Obiettivo del presente studio è stato quello di valutare lo stato di attivazione dei registri di artroprotesi in Italia, con l'obiettivo di supportare l'attuazione delle disposizioni del DPCM in tempi rapidi.

Materiali e Metodi: I referenti regionali RIAP (Registro Italiano ArtroProtesi) sono stati invitati nel luglio 2017 a compilare una scheda, predisposta dal Comitato Scientifico RIAP. La scheda era finalizzata a raccogliere i seguenti aspetti: le caratteristiche sintetiche del Servizio Sanitario Regionale; la numerosità delle U.O. Ortopedia; l'esistenza o meno di una struttura di coordinamento del Registro Regionale e la sua dotazione organica; l'organizzazione e la sensibilizzazione delle U.O. di Ortopedia; i criteri di raccolta/controllo dei dati e gli indicatori di estensione e coperture dei Registri; il supporto fornito dalle ASL all'attività; le esperienze di formazione attivate in regione; i punti di forza, di criticità e le prospettive future.

Risultati: Hanno partecipato 14 Regioni. È emerso che le caratteristiche dei sistemi sanitari regionali, il loro livello di complessità, gli aspetti organizzativi esistenti all'interno delle ASL, le competenze esistenti in termini di supporto informatico ai flussi informativi, i livelli di integrazione tra i servizi, la sensibilizzazione degli operatori coinvolti, rappresentano dei fattori non secondari, in grado di incidere sullo sviluppo di un'attività di registrazione, sulla completezza e sulla qualità dei dati raccolti e in ultima analisi sulla loro effettiva utilizzabilità. Altri fattori includono la necessità di dedicare il personale a livello regionale e di coordinamento e di sensibilizzare gli operatori sanitari coinvolti.

Discussione: Una serie di fattori può influenzare la qualità della raccolta dei dati e determinare l'intero successo di un'iniziativa di registro.

Conclusioni: L'esperienza RIAP dovrebbe essere presa in considerazione quando saranno messe in atto le disposizioni del decreto italiano sui registri.

LA REVISIONE DELLA COMPONENTE ACETABOLARE NELLE MOBILIZZAZIONI ASETTICHE DI PROTESI D'ANCA: LA NOSTRA ESPERIENZA

Elisabetta Frassinella, Elena Gasbarra, Vincenzo Bilotta, Alberto Amati, Marco Cateni, Monica Gasparini, Umberto Tarantino

Università degli Studi di Roma "Tor Vergata", Roma, Italia

Introduzione: La revisione delle componenti acetabolari, specie in presenza di grandi perdite di bone-stock, rappresenta una sfida per il chirurgo ortopedico. Il numero di revisioni di protesi d'anca negli ultimi anni è aumentato sostanzialmente, con la necessità della revisione della componente acetabolare in quasi la metà dei casi. L'allungamento della vita media, l'aumento del numero di primi impianti, l'aumento delle richieste funzionali e la tendenza all'impianto di protesi d'anca in pazienti sempre più giovani sono i fattori da considerarsi alla base di questo fenomeno. Tra le cause più frequenti di revisione protesica troviamo le infezioni, l'usura delle componenti dell'impianto e la mobilizzazione asettica che da sola rappresenta il 19,9%dei casi.

Materiali e Metodi: Studio retrospettivo su una coorte di pazienti sottoposti da Gennaio 2012 a Gennaio 2016 a revisione di componente acetabololare su precedente impianto protesico. Sono stati eseguiti un totale di 93 interventi di revisione di protesi d'anca; nel 58% degli interventi è stata prevista la revisione della componente acetabolare; di questi sono stati inclusi nello studio unicamente i pazienti con necessità di revisione acetabolare per mobilizzazione asettica. I pazienti sono stati valutati radiograficamente, con Harris Hip Score (HHS) e scala SF-36 per qualità di vita con follow-up a 1, 6, 12 e 24 mesi.

Risultati: Il follow-up medio è stato di 27 mesi (range 22-36). La media dell'HHS nel pre-operatorio era di 25 (range 17-45) con un notevole miglioramento nei primi 12 mesi (media: 80, range 54-90). La sintomatologia dolorosa è notevolmente diminuita, portando ad un miglioramento in termini di qualità di vita secondo il questionario SF-36.

Discussione: La valutazione clinica del paziente ha confermato oggettivamente la riduzione del dolore e la ripresa funzionale, con un 93% dei pazienti che si è ritenuto soddisfatto del risultato ottenuto. Questo grazie ad una attenta pianificazione pre-operatoria e scelta delle componenti di revisione valutando singolarmente ogni caso di mobilizzazione asettica.

Conclusioni: La valutazione dei difetti acetabolari nel planning pre-operatorio rimane il punto cardine in questi interventi per assicurare, mediante l'utilizzo degli impianti più indicati, il ripristino del centro di rotazione e dell'articolarità, apportando un notevole miglioramento della qualità di vita.

STUDIO SULLA PENETRAZIONE DEL CEMENTO IN CHIRURGIA PROTESICA PRIMARIA DI GINOCCHIO

Federico De Meo[1], Pietro Cavaliere[1], Giorgio Cacciola[2]

[1] Lomi, Istituto Ortopedico "Franco Faggiana", Gruppo Giomi Spa, Reggio Calabria, Italia; [2] Università degli studi di Messina, Scienze Biomediche, Odontoiatriche e delle Immagini Morfologiche e Funzionali, Italia

Introduzione: i dati epidemiologici presenti in letteratura mostrano un trend in costante aumento delle protesi totali di ginocchio (PTG), la maggior parte delle quali (oltre il 90%) sono cementate. Al fine di garantire la sopravvivenza dell'impianto è necessario che la protesi sia ben posizionata e che il cemento abbia raggiunto una determinata profondità (PC) tra 3 e 5 mm. Non esiste un consenso su quale sia la migliore tecnica di cementazione. In questo studio è presentata una particolare tecnica di cementazione e i relativi risultati in termini di PC e presenza di linee di radiolucenza (RL).

Materiali e Metodi: Sono stati reclutati 118 pazienti, affetti da gonartrosi e sottoposti a PTG. L'accesso chirurgico utilizzato è stato pararotuleo mediale e in tutti i casi è stata impiantata una protesi a pivot mediale. Dopo lavaggio pulsato (con soluzione fisiologica) la superficie articolare è stata asciugata con gas medicali. Al fine di evitare l'accumulo di sangue dopo la pulizia dell'osso, è stato posizionato un aspiratore all'interno del canale midollare della tibia. Per ottenere una corretta polimerizzazione, il cemento è stato mescolato sottovuoto a – 70 KPa. Raggiunta la fase pastosa è stato applicato a pressione sul piatto tibiale. La componente tibiale, adagiata sul cemento, è stata compressa applicando una forza costante fino a ottenere il contatto osso/protesi.

Risultati: Il valore medio di PC è stato di 3,41 mm: ottimale nell'84,7%, insufficiente nel 16,7% e mai eccessiva. La PC è stata maggiore nel compartimento laterale (p = 0,031). Segni di RL presenti nel 18,6% dei casi.

Discussione: Un'adeguata PC è è condizione necessaria per garantire stabilità primaria, in caso di un insufficiente cementazione (< 3 mm) è possibile che le forze tangenti che agiscono sulla componente tibiale causino una mobilizzazione precoce. In caso di eccessiva cementazione (> 5 mm) si può avere un effetto simile, con una riduzione della capacità meccanica dell'osso dovuta alla necrosi termica. La presenza di RL può innescare un meccanismo di scollamento precoce causato dal passaggio di liquidi articolari all'interfaccia tra impianto e cemento o tra cemento e osso.

Conclusioni: I risultati ottenuti in questo studio sia in termini di PC che in termini di incidenza di RL sono soddisfacenti. Questo studio evidenzia la validità della tecnica di cementazione presentata al fine di ottenere una maggiore sopravvivenza degli impianti protesi diminuendo il tasso di mobilizzazione.

Giornale Italiano di Ortopedia e Traumatologia
2018;44(Suppl. 1):S329-S448

Comunicazioni libere - PROTESICA 7

Venerdì 9 Novembre 2018 dalle 15:00 alle 16:00

LA VIA D'ACCESSO ANTERIORE NELLA PROTESI D'ANCA DEL SOGGETTO OBESO: DUBBI O CERTEZZE?

Alberto Ricciardi, Alessandro Geraci, Moreno Signor, Dario Pilla

Ospedale San Giacomo, ULSS 2 Marca Trevigiana, Ortopedia e Traumatologia, Castelfranco Veneto, Italia

Introduzione: L'artrosi di anca nei soggetti obesi è una delle principali cause di disabilità e sofferenza. Le vie di accesso chirurgiche per l'impianto protesico nelle coxartrosi sono numerose, e devono essere scelte soprattutto in base alla tipologia del paziente. La via d'accesso anteriore (AMIS) propone il risparmio del patrimonio muscolare e tendineo e agisce sulla porzione anteriore dell'anca dove si trova poco tessuto adiposo.
Materiali e Metodi: Sono stati trattati con artroprotesi totale d'anca non cementate 21 pazienti con obesità severa e coxartrosi primaria ed età media di 68 anni. Il criterio di inclusione è stato la BMI superiore a 35. Sono stati escludi cardiopatici e nefropatici. Per l'esecuzione dell'intervento è stato utilizzato un lettino dedicato per la esecuzione dell'AMIS. Tutti i pazienti sono stati valutati mediante scheda Womac (Western Ontario McMaster), la scala VAS e la Harris Hip Score (HHS). Si sono eseguiti controlli radiografici a 1, 3, 6 e 12 mesi post intervento.
Risultati: Il tempo operatorio medio è stato di 53 minuti con degenza media di 8 giorni. Le complicanze registrate sono state: una frattura dell'apice del grande trocantere, due casi di dermatite cicatriziale, un caso di calcificazioni periprotesiche. In 4 pazienti è stato necessario eseguire la trasfusione di sangue intero eterologo nelle prime 24 ore post intervento. Il dolore è stato significativamente basso (VAS < 5) in tutti i pazienti dal primo mese. Il punteggio medio della scheda Womac eseguito a 1 mese è stato di 45,6, a 6 mesi è stato di 25, ad un anno è stato di 12. Il punteggio medio della HHS eseguito a 1 mese è stato di 60, a 6 mesi è stato di 87, ad un anno è stato di 90.
Discussione: La letteratura considera il soggetto obeso, candidato da escludere alla protesizzazione d'anca. Certo è che un soggetto obeso, che ha dolore e non cammina, è un soggetto che non può riprendersi solo con le normali terapie dietetiche. Per tale motivo è necessario sottoporli a intervento protesico. McLaughin, Lee e Perka non hanno evidenziato aumenti di problematiche post-operatorie, ma difficoltà nella tecnica dell'impianto e nel tempo operatorio per il grasso adiposo.
Conclusioni: L'intervento al soggetto obeso è necessario e terapeutico per la ripresa delle normali attività fisiche atte a coadiuvare una dieta ipocalorica e come l'AMIS sia l'approccio indicato.

PROTESI "RESURFACING" DELLA TESTA OMERALE NELL'ARTROSI GLENO-OMERALE: PRESENTAZIONE DI UN CASO CLINICO E REVISIONE DELLA LETTERATURA

Raquel Samaniego Alonso

Hospital ASEPEYO Sant Cugat, Departamento de Cirugía Ortopédica y Traumatología, Sant Cugat del Vallés, Spain

Introduzione: Le fratture dell'epifisi prossimale dell'omero rappresentano circa il 5% delle fratture. Nonostante un adeguato trattamento, possono evolvere in artrosi gleno-omerale che, specialmente nei pazienti giovani, è una frequente causa di dolore e disfunzione della spalla. La più recente letteratura indica che la protesi "resurfacing" costituisce una valida alternativa terapeutica nei pazienti giovani con diagnosi di osteonecrosi post-frattura della testa omerale.
Materiali e Metodi: Un uomo di 58 anni, insegnante di educazione fisica e allenatore di basket, accede al nostro ambulatorio nel gennaio 2014 per esacerbazione di un dolore cronico alla spalla sinistra, dovuto ad una contusione diretta con un pallone. Presenta un'osteonecrosi della testa omerale sinistra di grado V di FICAT, come conseguenza di una frattura dell'omero prossimale sinistro nel 2001, che aveva richiesto un'osteosintesi con placca per via delto-pettorale. Presenta un'antepulsione di 110°, un abduzione di 80°, una rotazione esterna di 20° ed una rotazione interna della mano fino al sacro. Nel giugno 2014 viene sottoposto a intervento chirurgico in elezione con posizionamento di una protesi di tipo "resurfacing" per via delto-pettorale.
Risultati: All'ultimo controllo del dicembre 2014 il paziente risulta in grado di svolgere le proprie attività lavorative e personali, e presenta una mobilità attiva quasi totale, con 140° di antepulsione, 110° di abduzione, 45° di rotazione esterna, e rotazione interna fino a D12. Radiologicamente non sono stati osservati spostamenti secondari, né osteolisi peri-protesica.
Discussione: I vantaggi di questa tecnica includono: tempi chirurgici più brevi, minima resezione ossea, ripristino della superficie articolare, mantenimento dell'offset gleno-omerale, assenza di complicanze legate allo stelo e facilità di conversione a protesi totale. Per quanto riguarda gli svantaggi, sottolineiamo le indicazioni piuttosto limitate e la tendenza al posizionamento in varo della componente omerale.
Conclusioni: Le protesi "resurfacing" della testa omerale sono state progettate nell'ambito del trattamento dell'osteoartrosi gleno-omerale nel tentativo di preservare l'anatomia ed evitare la resezione della testa omerale. In seguito agli ultimi studi pubblicati, la protesi "resurfacing" viene considerata un'alternativa terapeutica valida in pazienti giovani con diagnosi di osteonecrosi della testa omerale primaria, post-frattura o come conseguenza di artrite reumatoide, che soddisfano i seguenti criteri: deformi-

tà lieve o moderata della testa dell'omero, senza coinvolgimento glenoideo; bone stock sufficiente (> 60%); conservazione del trofismo muscolare, con integrità dei tendini che costituiscono la cuffia dei rotatori.

LO STELO CEMENTATO: A VOLTE RITORNANO

Daniele Ferraro[1], Fabio Favetti[2], Matteo Papalia[3], Gianluca Mazzotta[3], Giovanni Pellicanò[1], Francesco Falez[2]

[1] Sapienza Università di Roma, Roma, Italia; [2] Ospedale Santo Spirito, Roma, Italia; [3] Casa Di Cura Nuova Itor, Ortopedia e Traumatologia, Roma, Italia

Introduzione: Nonostante la sempre maggiore affermazione degli steli non cementati, la fissazione dello stelo femorale attraverso il cemento rimane il "gold standard" nella chirurgia protesica dell'anca nei pazienti over 75 o con scarso bone stock.
Materiali e Metodi: Questa review ha il fine di mettere in risalto il vasto potenziale degli steli cementati, anche nella attuale chirurgia protesica.
Risultati: I lunghi follow-up degli steli cementati evidenziano risultati eccellenti in termini di sopravvivenza a lungo termine arrivando in media per il 95% oltre i 15 anni. Questi risultati sono ampiamente riprodotti e pertanto non correlati a casistiche isolate. Tutto questo grazie al perfezionamento della tecnica di cementazione che, con l'introduzione di sempre maggiori accorgimenti negli anni, ha permesso di ottenere risultati migliori degli steli non cementati.
Discussione: Il perfezionamento della tecnica di cementazione negli ultimi anni è stato segnato dall'introduzione dei tappi distali, dei centratori dello stelo, di emostasi accurata del canale femorale e della preparazione del cemento sotto vuoto con sua successiva introduzione nel canale attraverso pressurizzatori. Lo stelo cementato offre una eccellente versatilità adattandosi a ogni tipo di anatomia femorale. Offre senza dubbio un minor impegno economico e ha una curva di apprendimento meno impegnativa di altri steli. Tuttavia negli ultimi anni lo stelo cementato ha visto una brusca riduzione del suo impiego clinico. Questa recente tendenza, probabilmente, potrebbe essere correlata ad una maggiore sensazione di difficoltà tecnica in caso di revisione che, nello stelo cementato sembrerebbe più complessa, seppur soltanto in linea teorica. Difatti è ampiamente dimostrato in letteratura che la complessità della procedura di revisione è spesso maggiore negli steli non cementati rispetto ai cementati.
Conclusioni: I risultati clinici e la sopravvivenza degli steli cementati sono strettamente subordinati alla qualità della tecnica di cementazione. Questa deve essere considerata come un elemento fondamentale della tecnica chirurgica e rispettata scrupolosamente in ogni suo passaggio, senza approssimazione. Questa tecnica, tuttavia, negli ultimi anni è stata sempre più abbandonata creando i presupposti tali da non avere più, in futuro, generazioni di Ortopedici in grado di saper gestire un impianto cementato.

UN RARO CASO DI TRUNNIONOSI CON TESTINA PROTESICA DI PICCOLO DIAMETRO

Flavio Ravasi, Carlo Ambrogio Maria Ripamonti, Andrea Voto

Ospedale Vizzolo Predabissi (Melegnano), Ortopedia e Traumatologia, Mulazzano, Italia

Introduzione: Una rara causa di mobilizzazione della protesi totale di anca (PTA) è la Trunnionosi, ovvero l'usura dell'interfaccia collo-testa della protesi (Trunnion), correlata a fattori di rischio quali l'utilizzo di teste protesiche metalliche di diametro maggiore di 36 mm. Presentiamo un caso clinico in cui tale fenomeno è presente nonostante le ridotte dimensioni della testa protesica.
Materiali e Metodi: Riferiamo il caso di un paziente affetto da mobilizzazione asettica di cotile da revisione in PTA associata a formazione di Pseudotumor endopelvico. È stato eseguito un intervento chirurgico di revisione protesica: la protesi in questione presentava testina in metallo di piccolo diametro (28 mm) e di lunghezza XL (extra-large) con evidenza di usura del Trunnion, mobilizzazione del cotile, usura dell'inserto in polietilene, metallosi, perdita di sostanza sul fondo acetabolare e pseudotumor endopelvico. Si è pertanto resa necessaria la asportazione del tessuto infiammatorio, la sostituzione della componente acetabolare con nuovo cotile da revisione, previo utilizzo di bone graft e augment per ricostruire il fondo acetabolare, la sostituzione dell'inserto in polietilene e soprattutto la sostituzione della testina metallica con testina di ceramica del medesimo diametro ma di lunghezza ridotta (Large).
Risultati: Il risultato di questo trattamento, con follow-up di 1, 4 e 16 mesi è stato favorevole, con ripristino della stabilità articolare e scomparsa del dolore.
Discussione: In presenza di mobilizzazione asettica di PTA, anche di fronte ad un evidente fallimento di natura biomeccanica, bisogna prendere in considerazione eventuali rare cause di fallimento dell'impianto come la Trunnionosi. Nel caso in esame, nonostante l'utilizzo di una testina di piccolo diametro, abbiamo riscontrato l'usura del Trunnion, tale da far pensare che nella fattispecie possano essere preponderanti fattori quali la lunghezza della testa (XL).
Conclusioni: In caso di mobilizzazione asettica di PTA bisogna sempre considerare la Trunnionosi come possibile causa. E'noto come questo fenomeno sia correlato all'utilizzo di teste in metallo di grandi dimensioni ma, qualora l'usura del Trunnion si verifichi con teste di piccolo diametro, è importante tenere in considerazione anche la lunghezza della testa, fattore non ancora descritto dalla letteratura scientifica come associato al fenomeno della Trunnionosi.

PROTESI MONOCOMPARTIMENTALE MEDIALE CON RICOSTRUZIONE COMBINATA DEL LEGAMENTO CROCIATO ANTERIORE

Federico D'Amario, Marco Neri, Laura Perico

Humanitas San Pio X, Milano, Italia

Introduzione: L'obiettivo di questo studio è valutare in modo retrospettivo i risultati clinici dei pazienti sottoposti a intervento di protesi monocompartimentale mediale combinata a ricostruzione del legamento crociato anteriore. Questo intervento può portare a un

aumento della percentuale di successo nei pazienti affetti da artrosi monocompartimentale associata a lassità anteriore.
Materiali e Metodi: Nello studio sono stati arruolati16 pazienti affetti da lassità anteriore e artrosi sintomatica del compartimento mediale operati dal 2012 al 2015 di protesi monocompartimentale mediale associata a ricostruzione artroscopica del legamento crociato anteriore. I pazienti sono stati valutati con un tempo di follow-up medio di 25 mesi con Oxford Knee score, American Academy Knee score, WOMAC ed esame clinico con KT 1000. Sono state eseguite radiografie di controllo in carico al controllo a 12 e 24 mesi.
Risultati: Gli indici OKS, Womac Index e AKSS sono migliorati in modo significativo ($p < 0,001$). Non si sono verificati casi di instabilità valutati con i test clinici. Nessuna radiolucenza patologica intorno alle componenti protesiche. In un caso si è verificato un artrosi secondaria del compartimento laterale evidenziato dalla radiografia eseguita a 24 mesi.
Conclusioni: La protesi monocompartimentale mediale associata alla ricostruzione del legamento crociato anteriore è un opzione terapeutica molto valida per il trattamento dell'artrosi mediale associata alla lesione del LCA nei pazienti giovani e attivi e conferma il miglioramento dei risultati clinici sia soggettivi che oggettivi a due anni dall'intervento. L'uso delle protesi monocompartimentali a menisco fisso rappresenta un ottima scelta per evitare errori durante la fissazione del neo LCA.

IL GINOCCHIO VALGO ARTROSICO TRATTATO CON ARTROPROTESI A PIATTO MOBILE

Carlo Massafra, Raffaele Iorio, Ferdinando Iannotti, Lorenzo Proietti, Fabio Conteduca, Andrea Ferretti

Ospedale S. Andrea, Ortopedia e Traumatologia, Roma, Italia

Introduzione: Il ginocchio valgo artrosico è un'importante sfida per il chirurgo ortopedico. Rappresenta il 10-15% delle deformità artrosiche del ginocchio. L'obiettivo di questo studio è stato quello di valutare ad un follow-up di medio termine i risultati clinici e radiografici dei pazienti affetti da ginocchio valgo artrosico trattati con artroprotesi con piatto mobile.
Materiali e Metodi: Da gennaio 2009 a maggio 2014, 71 paziente affetti da ginocchio valgo artrosico sono stati sottoposti a intervento chirurgico di artroprotesi di ginocchio con protesi a piatto mobile; tra questi 33 (4 con protesi bilaterale) hanno partecipato al nostro studio ad un follow-up di 5,5 anni. Delle 36 protesi impiantate, 8 erano cementate e 28 non cementate; 17 con l'ausilio di una tecnica computer-assisted, 19 con tecnica standard. Tutti i pazienti hanno eseguito una valutazione radiografica, dove sono state eseguite le misurazioni dell'asse meccanico femoro-tibiale, ed una valutazione clinica con gli score WOMAC, KOOS, KSS, KSFS.
Risultati: Al follow-up le schede di valutazione clinica hanno evidenziato un miglioramento statisticamente significativo. La valutazione radiografica ha evidenziato nell'8,4% dei casi un valore dell'asse meccanico femoro-tibiale maggiore di ± 3°. Complessivamente sono state registrate 5 complicanze post-operatorie, di cui 3 instabilità dell'impianto, 1 spin-out dell'inserto e 1 caso di infezione post-chirurgica. Sono stati inoltre messi a confronto i risultati tra approccio laterale e mediale, tecnica computer-assistita e tecnica standard, protesi cementate e non cementate che non hanno mostrato differenze statisticamente significative.
Discussione: In letteratura non sono presenti studi simili che valutano i risultati delle protesi a piatto mobile nelle ginocchia valghe artrosiche. Sulla base dei nostri risultati non è stato possibile stabilire quale tra le tecniche utilizzate possa offrire i maggiori vantaggi in questo tipo di deformità.
Conclusioni: L'utilizzo di protesi a piatto mobile ha mostrato risultati clinici e radiografici soddisfacenti, rappresentando una valida alternativa alle protesi a piatto fisso.

CISTI MENISCALI ESTERNE: RISULTATI CLINICI E RADIOLOGICI A LUNGO TERMINE

Carlo Massafra, Raffaele Iorio, Andrea Redler, Piergiorgio Drogo, Andrea Ferretti

Ospedale S. Andrea, U.O.C. Ortopedia e Traumatologia, Roma, Italia

Introduzione: Le cisti meniscali sono una patologia relativamente poco frequente che interessano il menisco esterno e interno con una frequenza che varia da 3:1 a 10:1 e un'incidenza che varia dal 5% al 19,5% delle lesioni meniscali. Lo scopo del nostro studio è stato quello di valutare in risultati clinici e radiologici a lungo termine del trattamento delle cisti meniscali esterne con meniscectomia artroscopica e perforazioni multiple delle cisti per via percutanea.
Materiali e Metodi: Da aprile 2002 a settembre 2009, 42 pazienti affetti da cisti meniscale esterna documentata con RM sono stati trattati presso il nostro centro. Di questi 24 sono stati persi al follow-up, mentre 18 sono stati valutati con un follow-up medio di 11,6 anni (range 7-15). L'età media al momento dell'intervento era di 40 anni; tutti i pazienti sono stati valutati pre operatoriamente e al follow-up con schede di valutazione IKDC, Tegner, Lysholm score; la valutazione radiologica è stata effettuata con radiografie sotto carico in 2 proiezioni ortogonali ed esame RM in clinostatismo e ortostatismo; sono state utilizzate rispettivamente la scala Kellgren-Lawrence e la scala WORMS.
Risultati: Al follow-up non sono state riportate complicanze e nessun caso di recidiva è stato registrato. I valori della scala Lysholm sono passati da una media di 52 ad una media di 85 ($p < 0,01$), i valori della scala IKDC sono passati da 49.5 a 67 ($p < 0,01$); nella scala Tegner il valore è rimasto constante con una media di 6 punti. La scala Kellgren-Lawrence non ha mostrato pazienti di grado IV e solo 1 paziente di grado III. Nelle immagini RM non sono state evidenziate recidive; il punteggio medio della scala WORMS è stato di 12,4 (range 6-23).
Discussione: Oggi sono ben conosciuti gli effetti artrosizzanti delle meniscectomie a lungo termine. Nella nostra tecnica è rimossa la parte lesionata del menisco lasciando la parte più periferica fondamentale per la stabilità del menisco. I risultati radiologici non mostrano un'evoluzione importante dell'artrosi a distanza di tempo.
Conclusioni: L'analisi dei dati dello studio ha mostrato ottimi risultati clinici e radiografici a un follow-up a lungo termine dell'intervento chirurgico di meniscectomia esterna artroscopica associata a perforazioni multiple delle cisti per via percutanea. In particolare nei casi esaminati non è stata dimostrata una degenerazione artrosica del compartimento laterale del ginocchio come ben documentato dalle radiografie e dalle risonanze magnetiche eseguite in clinostatismo.

Giornale Italiano di Ortopedia e Traumatologia
2018;44(Suppl. 1):S332-S448

Comunicazioni libere - TRAUMA 3

Venerdì 9 Novembre 2018 dalle 16:00 alle 17:00

LE FRATTURE CONCOMITANTI DELL'ACETABOLO E LE FRATTURA AMIELICHE DEL RACHIDE: INDICAZIONI A UN CONTEMPORANEO TRATTAMENTO ONE STEP

Valerio Gargano[1], Giovanni Restuccia[1], Alfio Grimaldi[2], Caff Giuseppe[1]

[1] Arnas Garibaldi Catania, Chirurgia, Catania; [2] Arnas Garibaldi Catania, Chirurgia, Catania, Italia

Introduzione: Gli autori nel presente lavoro prendono in considerazione il trattamento contemporaneo "one step" delle fratture concomitanti del cotile, parete posteriore e colonna posteriore e delle fratture amieliche del rachide toraco-lombare. Da una revisione della letteratura se ne deduce l'impressione che il problema non è ben definito nè come incidenza delle casistica né come protocollo di gestione delle fratture.
Materiali e Metodi: Nella casistica degli autori presso l'U.O.C. di Ortopedia e Traumatologia del Presidio Ospedaliero "Garibaldi Centro" di Catania, dal 2005 al 2017 sono stati riscontrati 12 pazienti con fratture concomitanti del cotile (colonna e parete posteriore) e amieliche del rachide dorsolombare. Di questi, 2 pazienti sono stati trattati incruentamente (uno con corsetto dinamico ed uno ha avuto "delay dyagnosis"), uno ha subito un trattamento chirurgico in due tempi operatori distinti e successivi, mentre gli ultimi 10 pazienti sono stati sottoposti ad un trattamento chirurgico contemporaneo in un'unica seduta operatoria dalla stessa équipe chirurgica, sia al cotile che al rachide.
Risultati: I risultati sono stati soddisfacenti soprattutto per degli indubbi vantaggi per il paziente che evita un secondo intervento con una seconda anestesia ed ha una riabilitazione più rapida quasi non accorgendosi della frattura concomitante del rachide.
Discussione: Gli autori definiscono le indicazioni a questo trattamento contemporaneo, illustrando la casistica, la tecnica eseguita con modalità di gestione del paziente e della ottimizzazione di tempi operatori. per degli indubbi vantaggi per il paziente che evita un secondo intervento con una seconda anestesia ed ha una riabilitazione più rapida quasi non accorgendosi della frattura concomitante del rachide.
Conclusioni: Gli autori concludono consigliando ai traumatologici di sospettare sempre in presenza di frattura di cotile, una frattura del rachide toraco-lombare e quindi di inserire come protocollo di base uno studio radiologico di quel tratto del rachide evitando "delay dyagnosis".

LE FRATTURE PERI-PROTESICHE POST-TRAUMATICHE DELL'ANCA

Matteo Romagnoli[1], Michele di Liddo[2], Massimiliano Mosca[1], Silvio Caravelli[1], Marco Casali[1], Federico Raggi[1], Mario Fuiano[1], Simone Massimi[1], Stefano Zaffagnini[1]

[1] Istituto Ortopedico Rizzoli, II Clinica, Bologna, Italia; [2] Istituto Ortopedico Rizzoli, Chirurgia Protesica, Bologna, Italia

Introduzione: Le fratture periprotesiche post-traumatiche rappresentano una patologia a incidenza crescente a causa del progressivo invecchiamento della popolazione e dell'aumento degli impianti protesici eseguiti negli ultimi anni. La classificazione di Vancouver, che prende in considerazione il livello della frattura, la stabilità dell'impianto e la qualità ossea, fornisce le giuste indicazioni per il trattamento conservativo e chirurgico.
Materiali e Metodi: Dal 2007 al 2017 sono state trattate 30 fratture periprotesiche di anca post-traumatiche, con età comporesa tra 66 e 92 anni (media 76). 12 pazienti sono stati sottoposti a trattamento conservativo con apparecchio gessato pelvipodalico e seguente iniziale mobilizzazione e verticalizzazioni senza carico. 18 pazienti hanno ricevuto indicazione chirurgica per sintesi o revisione della componente femorale (sec. Classificazione di Vancouver, 2 A, 10 B1, 4 B2/B3, 2 C). Il follow-up medio è di 7,1 anni (range 1-10). La valutazione pre-operatoria e post-operatoria al termine del follow-up è stata eseguita con Harris Hip Score (HHS), esami radiografici convenzionali e TC.
Risultati: I risultati al termine del follow-up hanno evidenziato un netto miglioramento dell'HHS e dei parametri funzionali circa le normali attività quotidiane. La soddisfazione dei pazienti è stata compresa tra "buona" ed "eccellente". Sono state registrate 3 complicanze (2 mobilizzazioni secondarie dell'impianto nei casi sottoposti a trattamento conservativo, 1 perdita di riduzione nei casi sottoposti a sintesi)
Discussione: Per noi risulta estremamente importante una giusta valutazione rischi-benefici che prenda in considerazione, sede, tipo e scomposizione della frattura, la stabilità dell'impianto protesico, la qualità dell'osso peri e sotto-protesico, le condizioni generali del paziente e il rischio chirurgico per una corretta decisione sul trattamento più idoneo. Se le condizioni generali e la qualità ossea del paziente lo consentono andrebbe eseguita la sintesi con cerchiaggio nelle fratture tipo A scomposte, con placche che consentono l'applicazione di viti e cerchiaggi nelle B1 scomposte e C e la revisione con protesi a stelo lungo nelle B2 e B3.
Conclusioni: La chirurgia delle fratture periprotesiche risulta complessa, a elevato rischio di complicanze e necessita a volte di una valutazione intraoperatoria per decidere il trattamento chirurgico più idoneo.

NOSTRA ESPERIENZA SUL TRATTAMENTO DELLE FRATTURE DI PILONE TIBIALE

Rosario Lupo[1], Santo Rapisarda*[2], Salvatore Morello1, Giovanni Palmisciano[1]

[1] Ospedale San Giovanni di Dio, Agrigento, Italia; [2] Ospedale San Giacomo d'Altopasso, Licata, Italia

Introduzione: Le fratture del 1/3 distale di tibia, entro 5 cm dalla superficie articolare, con o senza interessamento articolare, vennero definite "fratture del pilone tibiale" da Destot nel 1911. Rappresentano circa il 7% delle fratture di tibia e sono spesso pluriframmentarie o comminute, con un coinvolgimento delle parti molli tale da rendere difficile la scelta di trattamento più idoneo. Il presente studio valuta i risultati a lungo termine del trattamento chirurgico delle fratture del pilone tibiale.
Materiali e Metodi: Abbiamo valutato 45 pazienti, 30 uomini e 15 donne, sottoposti a trattamento chirurgico presso la nostra Divisione dal gennaio 2015 al dicembre 2016. In base la classificazione di Ruedi e Allgower le fratture sono state così suddivise in 20 casi tipo I, 15 casi tipo II, 10 casi tipo III; il trattamento impiegato nel 80% dei casi è stata la sintesi interna rigida e in particolare con placche a stabilità angolare e a scivolamento, mentre abbiamo optato per la fissazione esterna ibrida nei casi in cui la situazione cutanea non dava margini di sicurezza, nelle fratture esposte o nelle fratture particolarmente comminute. Nel 70% dei casi la lesione scheletrica associata è stata la frattura peroneale che è stata sintetizzata con placca e viti o con chiodo Talon se la frattura era al di sopra dell'articolazione tibio-peroneale.
Risultati: Per la valutazione dei risultati sono stati presi in considerazione, l'immagine radiografica e il profilo anatomico, l'escursione articolare, la valutazione soggettiva del paziente; in base a questi parametri è stato ottenuto un risultato eccellente nel 30% dei casi, buono nel 50%, modesto nel 10%, scarso nel 10%.
Discussione: Le problematiche relative alle fratture del pilone tibiale, sono correlate al coinvolgimento delle parti molli. Pertanto presso la nostra Divisione interveniamo sempre entro 6-8 ore dal trauma, stabilizzando la frattura con fissazione temporanea transarticolare, passando successivamente dopo 7-10 gg. circa e comunque quando le parti molli ce lo consentono al trattamento definitivo di sintesi interna o di fissazione esterna.
Conclusioni: Dalla revisione della nostra casistica possiamo affermare che il successo del trattamento dipende da un accurato planning pre-operatorio e da una chirurgia poco traumatica, mirata alla riduzione anatomica dei frammenti articolari e alla stabile fissazione, per una precoce mobilizzazione articolare.

IL TRATTAMENTO DEL MALLEOLO POSTERIORE NELLE FRATTURE DELLA CAVIGLIA

Francesco Roberto Evola, Salvatore Bonfiglio, Giovanni Carlo Salvo, Gianfranco Longo

U.O.C. Ortopedia e Traumatologia, Azienda Ospedaliera per l'Emergenza " Cannizzaro", Catania, Italia

Introduzione: Le fratture della caviglia rappresentano il 4-9% di tutte le fratture e nel 7-44% viene coinvolto il terzo malleolo. Una maggiore attenzione è stata data al malleolo posteriore, in quanto è sede di inserzione del legameto tibio-fibulare posteriore e partecipa alla stabilità meccanica della sindesmosi. Scopo del presente studio è quello di valutare da il trattamento chirurgico del malleolo posteriore.
Materiali e Metodi: Sono state valutate 84 fratture di caviglie con interessamento del malleolo posteriore effettuate dal 1° gennaio al 30 giugno 2017. Il campione è costituito da 38 uomini e 46 donne, con età media di 51 anni (range 16-75). Le fratture secondo la classificazione AO sono 68 di tipo B e 16 di tipo C. La frattura del malleolo posteriore è stata ridotta indirettamente in tutti i casi e trattata percutaneamente mediante vite per via antero-posteiore. La stabilizzazione della sindesmosi è stata necessaria in 25 casi. I pazienti sono stati valutati clinicamente, mediante la scheda AOFAS, e radiograficamente a intervalli regolari fino alla guarigione; inoltre sono stati sottoposti a eseme TAC nel pre-operatorio per valutare le dimensioni del frammento, e a consolidazione avvenuta della frattura per valutare la presenza di incongruenza articolare (> 2 mm) e il ripristiono dell'insura fibulare della tibia.
Risultati: Il follow-up medio è stato di 10 mesi (range 8-14). Al controllo finale clinicamente è stato riscontrato un punteggio medio AOFAS di 91 (range 77-98), radiograficamente la consolidazione di tutte le fratture. L'esame TAC a distanza ha riscontrato la presenza di una incongruenza della superficie articolare in 2 casi (4 e 6 mm), e il ripristino dell'incisura fibulare in tutti i casi. Complicanze minori sono state: intolleranza dei mezzi di sintesi in 1 caso, infezioni superficiali in 2.
Discussione: Non sono presenti in letteratura precise linee guida sul trattamento a causa di campioni limitati e tecniche chirurgiche eterogenne. Il trattamento, oggigiorno, è consigliato in presenza di frammenti scomposti che coinvolgono oltre il 5/10% della superficie articolare nonostante una adeguata riduzione del malleolo laterale e mediale.
Conclusioni: L'esecuzione di una TC pre-operatoria è utile per identificare l'estensione articolare e il coinvolgimento dell'incisura fibulare della tibia. Il trattamento chirurgico va esteso a frammenti di piccoli dimensioni e sempre preceduto da una valutazione intraoperatoria della stabilità della sindesmosi.

PSEUDOARTROSI DELLE FRATTURE DEL TERZO DISTALE DI FEMORE (AO CLASSIFICATION 33-C) PRECEDENTEMENTE TRATTATE CON PLACCA LCP: CONFRONTO TRA REVISIONE CON CHIODO RETROGRADO E NUOVA OSTEOSINTESI CON PLACCA LCP

Giovanni Noia, Amerigo Menghi, Valerio Cipolloni, Antonio Ziranu, Giulio Maccauro

Università Cattolica del Sacro Cuore, Istituto di Ortopedia Traumatologia e Chirurgia Vertebrale, Roma, Italia

Introduzione: Le fratture distali del femore comprendono dal 4 al 6% di tutte le fratture del femore. La placca LCP è l'impianto più utilizzato. Per questa procedura è riportato un tasso di complicanze che può raggiungere il 23%. La letteratura non mostra evidenze significative su quale sia il trattamento gold standard chirurgico per le pseudoartrosi di fratture del terzo distale di femore (AO 33-C) precedentemente trattati con placca LCP. Lo scopo del nostro studio è quello di comparare l'efficacia clinica e radiografica di due strategie chirurgiche di gestione di questa temibile complicanza: osteosintesi con nuova placca LCP e osteosintesi basata sull'uso del chiodo retrogrado.
Materiali e Metodi: Da gennaio 2015 a febbraio 2017 sono stati arruolati 9 pazienti che si presentavano con pseudoartrosi di fratture del terzo distale di femore precedentemente trattati con placca LCP. Cinque pazienti (primo gruppo) hanno subito un intervento di rimozione del dispositivo e posizionamento di chiodo retrogrado e 4 pazienti (secondo gruppo) sono stati sottoposti a intervento di rimozione della placca e nuova osteosintesi con placca. L'età media è stata di 48 anni nel primo gruppo e 56 anni nel secondo. Il follow-up medio è stato di 2 anni. Le variabili studiate sono state la classificazione radiologica della frattura secondo AO, il non union score (NUSS), la classificazione di Neer, il Range of Motion (ROM) e il tempo di unione radiologica (TUR).
Risultati: Il gruppo trattato con chiodo retrogrado di femore ha presentato consolidamento radiografico in tutti i casi. Tutti i pazienti del primo gruppo sono andati incontro a mancata guarigione del focolaio di frattura (pseudoartrosi in 3 pazienti e fallimento dell'osteosintesi in un paziente), pertanto sono stati sottoposti a nuova rimozione della placca e posizionamento di infibulo retrogrado di femore, ottenendo la guarigione radiologica della frattura. Il ROM medio a fine trattamento è stato di 100° nel primo gruppo e 68° nel secondo gruppo. Il NUSS medio nel primo gruppo è stato di 25 e 28 nel secondo. Il NUSS medio nel secondo gruppo prima dell'intervento di posizionamento del chiodo retrogrado è stato di 34. Il TUR è stato di 7,6 mesi nel gruppo revisionato con chiodo e 9,25 mesi nel secondo gruppo revisionato. Il valore medio della classificazione clinico-radiologica di Neer è stato rispettivamente 72,8 (good) e 61,5 (fair), nel secondo gruppo revisionato.
Conclusioni: Pur tenendo conto dei limiti legati all'esiguità del campione, il nostro studio ha dimostrato che l'utilizzo di infibulazione retrograda come prima scelta nel trattamento delle pseudoartrosi delle fratture AO 33-C, precedentemente trattate con placca LCP, ha portato degli buoni risultati in termini di guarigione clinico-radiografica, se paragonato all'uso di nuova osteosintesi con placca LCP.

IL TRATTAMENTO CON FISSAZIONE ESTERNA MODULARE DELLE FRATTURE DEL RADIO DISTALE INSTABILI:STUDIO CLINICO-RADIOGRAFICO CON FOLLOW-UP A 12 MESI

Giuseppe Maccagnano, Davide Bizzoca, Claudio Maria Mori, Antonio Panella, Biagio Moretti

Università degli Studi di Bari Aldo Moro, A.U.O.C. Policlinico di Bari, Scienze Mediche di Base, Neuroscienze e Organi di Senso, U.O. Ortopedia e Traumatologia, Bari, Italia

Introduzione: Le fratture del radio distale rappresentano una delle lesioni traumatiche più frequentemente oggetto di trattamento chirurgico. Questo studio prospettico-osservazionale mira ad analizzare i risultati funzionali e radiografici in pazienti con fratture instabili del radio distale, trattati con fissazione esterna modulare.
Materiali e Metodi: I pazienti trattati con fissazione esterna modulare presso la nostra U.O. tra dicembre 2014 e dicembre 2016 sono stati reclutati ai fini del seguente studio. L'instabilità delle fratture è definita secondo i seguenti criteri: comminuzione dorsale/volare (> 50%); angolazione sui piani dorsale/palmare (> 20°); accorciamento del radio (> 5-10 mm); step-off articolare (> 1-2 mm) e frattura associata dell'ulna. Tutti i pazienti sono stati sottoposti ad un follow-up clinico-radiografico a 3, 6 e 12 mesi. La valutazione clinica ha previsto la misurazione del range of motion e della forza di presa, nonché la somministrazione dei questionari The Disability of the Arm, Shoulder and Hand Score (DASH) e Patient-Related Wrist Evaluation (PRWE). Dal punto di vista radiografico nel pre-, nel post-operatorio e ai successivi follow-up è stata eseguita una valutazione dell'inclinazione radiale, della varianza ulnare e dell'inclinazione palmare. La popolazione di studio è stata stratificata in 6 classi di età: 18-27 anni, 28-37, 38-47, 48-64, 65-80 e > 80 anni. La variabilità tra gruppi e all'interno di ciascun gruppo è stata valutata ed è stato eseguito il test di Pearson. Un $p < 0,05$ è stato considerato significativo.
Risultati: Sono stati arruolati 35 pazienti (donne: 21, uomini: 14; età media: 62,5), con un follow-up medio di 14,95 mesi. La dinamizzazione è stata eseguita in media a 24 giorni dall'intervento (range 14-33 giorni). Al follow-up a 12 mesi sono stati osservati i seguenti valori medi: DASH: 10,73; PRWE: 16,1; inclinazione radiale: 19,94°; varianza ulnare: 1,12 mm; inclinazione palmare: 9,76°. Una correlazione significativa nell'andamento degli scores clinici è stata altresì riscontrata.
Discussione: La fissazione esterna modulare si è dimostrata valida nel trattamento delle fratture instabili, incluse le fratture complesse e pluriframmentarie, difficili da ridurre e sintetizzare mediante open reduction and internal fixation (ORIF).
Conclusioni: La fissazione esterna modulare rappresenta un valido ausilio nel trattamento delle fratture di radio distale instabili.

L'UTILIZZO DEL SISTEMA BMAC ADDIZIONATO A CHIPS FRESCHE D'OSSO MORCELIZATO CON COLLA DI FIBRINA NEL TRATTAMENTO DELLE PSEUDOARTROSI DI FEMORE, TIBIA E OMERO

Nicola Godi, Marco Bonom, Stefano Rigotti, Gianluca Piovan, Daniele Screpis, Claudio Zorzi

Ospedale Sacro Cuore Don Calabria, Ortopedia e Traumatologia, Negrar, Italia

Introduzione: Diversi studi sono stati fatti sull'utilizzo dei concentrati midollari in campo ortopedico, ma esistono pochi studi sull'efficacia nella guarigione dell'osso.
Materiali e Metodi: Dal 1° gennaio 2015 al febbraio 2018 sono stati trattati 20 pazienti (età compresa tra i 27 e 57 anni) con questa metodica standardizzata presso il nostro dipartimento: erano tutte pseudartrosi di femore, tibia e omero, tutte sono state trattate con la rimozione dei mezzi di sintesi e con una nuova sintesi (placca o chiodo) dopo aver eseguito decorticazione del focolaio, prelievo di concentrato midollare processato con sistema BMAC e poi addizionato con chips fresche d'osso morcellizzato centrifugate e colla di fibrina ottenendo un innesto con struttura solida, ma malleabile, che è stato impiantato nel focolaio di pseudartrosi, ottenendo in alcuni casi anche il riempimento del gap osseo evitando quindi un accorciamento ulteriore.
Risultati: Tutti i pazienti sono giunti a guarigione e non abbiamo avuto alcuna complicanza precoce né tardiva con buon recupero funzionale. Noi crediamo che l'utilizzo di questo nuova procedura di innesto osseo possa migliorare notevolmente la possibilità di guarigione delle pseudartrosi, in quanto già in sede intraoperatoria permetta al chirurgo di ottenere un riempimento completo del focolaio, anche in presenza di un gap osseo notevole, difficilmente eseguibile con un prelievo autologo; con l'utilizzo della colla di fibrina si ottiene un'adesione dell'innesto nel sito di pseudartrosi che permette una permanenza efficace nel tempo con una rivitalizzazione da subito come dimostrato nei controlli radiografici già dopo 1 mese. Questa metodica permette di ottenere una mobilizzazione precoce, un carico precoce e di ottenere una guarigione sicura, e addirittura in alcuni casi in tempi più brevi, cosa non sempre facile da ottenere nelle pseudartrosi.
Discussione: La tipologia di innesto che si ottiene dal punto di vista della proprietà osteoconduttiva, osteoinduttiva e dal punto di vista strutturale permette al chirurgo di ottenere già in sede intraoperatoria un riempimento efficiente e stabile che possa rivitalizzare il focolaio in maniera progressiva in modo da poter garantire una guarigione.
Conclusioni: Questo vuole essere uno studio preliminare, che seppur incoraggiante per i primi risultati ottenuti, necessiterà di un maggior numero di casi per valutare correttamente l'efficacia di questa nuova metodica.

Giornale Italiano di Ortopedia e Traumatologia
2018;44(Suppl. 1):S336-S448

Comunicazioni libere - TRAUMA 4

Venerdì 9 Novembre 2018 dalle 17:00 alle 18:00

LA VIA D'ACCESSO LATERALE DI KOCHER MODIFICATA NELLE FRATTURE COMPLESSE DEL CAPITELLO RADIALE

Georgios Touloupakis, Elena Biancardi, Stefano Ghirardelli, Fabrizio Ferrara, Guido Antonini, Cornelio Crippa

Ospedale San Carlo Borromeo, Ortopedia e Traumatologia, Milano, Italia

Introduzione: Le fratture complesse del capitello radiale rappresentano spesso una sfida per l'ortopedico e la difficoltà aumenta con il coinvolgimento della superficie articolare anteromediale. In questo studio presentiamo i risultati ottenuti con l'accesso laterale di Kocher modificato, evidenziando i vantaggi e i rischi di questa procedura.
Materiali e Metodi: Sono stati valutati retrospettivamente tutti i pazienti con fratture del capitello radiale tipo Mason II, III o IV trattati chirurgicamente da Marzo 2013 a Settembre 2017 con la via d'accesso laterale di Kocher modificata. Il follow-up minimo è di 6 mesi. Nella procedura descritta viene identificato l'estensore ulnare del carpo che viene distaccato dall'epicondilo laterale. Il muscolo anconeo viene retratto posteriormente e le fibre del legamento collaterale laterale radiale vengono disinserite dall'epicondilo. Tutte le strutture interessate sono reinserite successivamente con punti trans ossei oppure con un'ancoretta. I pazienti sono stati valutati clinicamente con il Mayo Elbow Performance (MEP) Index. Controlli radiografici sono stati eseguiti a 1, 3 e 6 mesi dall'intervento e in tutte le visite successive necessarie.
Risultati: Sette pazienti sono stati trattati con osteosintesi e tre con sostituzione protesica. All'ultimo follow-up tutti i pazienti hanno ottenuto risultati eccellenti o buoni secondo il MEP Index con un valore medio di 93 (range 80-100). Non ci sono stati casi di infezioni né casi di mobilizzazione precoce o tardiva dei mezzi di sintesi. Non si sono verificati casi di instabilità del compartimento laterale del gomito. In un solo caso è stato riscontrato uno stiramento del nervo interosseo posteriore nell'immediato post-operatorio; il paziente ha avuto un recupero completo a 6 settimane dall'intervento. In due pazienti sono state rilevate minime ossificazioni eterotopiche che non hanno compromesso il risultato funzionale.
Discussione: Gli accessi più popolari per il trattamento delle fratture complesse del capitello radiale come quello di Kocher, di Kaplan e l'EDC "splitting approach". La scelta dipende dalle preferenze del chirurgo, dalla sua esperienza e dal sottotipo di frattura. L'approccio proposto offre un'ottima visualizzazione e diminuisce il rischio di stiramento del nervo interosseo posteriore da trazione eccessiva sui tessuti molli. Il distacco delle fibre del legamento collaterale radiale dall'epicondilo laterale non sembra provocare instabilità a livello del compartimento laterale a breve-medio termine. Fra i limiti del nostro studio si sottolinea la casistica limitata e il campione eterogeneo di pazienti.
Conclusioni: L'accesso laterale di Kocher modificato nella nostra pratica clinica risulta essere una procedura sicura negli interventi di traumatologia in cui sia necessaria l'osteosintesi oppure la sostituzione protesica del capitello radiale.

IL TRATTAMENTO DELLE FRATTURE ESPOSTE DELL'OMERO

Alessandra Maresca, Rossana Fantasia, Simone Cerbasi, Pasquale Sangiovanni, Raffaele Pascarella

Ospedali Riuniti Torrette di Ancona, Divisione Ortopedia e Traumatologia, Torrette, Italia

Introduzione: Le fratture esposte dell'omero devono essere trattate chirurgicamente in urgenza, entro 6-8 ore dal trauma, se le condizioni del paziente lo permettono. La terapia antibiotica impostata all'arrivo del paziente in pronto soccorso. Deve essere eseguito un accurato debridment e lavaggio della ferita, una stabilizzazione precoce della frattura. Nel politraumatizzato in precarie condizioni generali o nelle fratture esposte di 3°, è conveniente utilizzare un fissatore esterno per stabilizzare la lesione, per poi passare ad un osteosintesi definitiva quando le condizioni del paziente lo consentano. Nei casi di esposizione di 1° e 2° è indicato eseguire una stabilizzazione immediata e definitiva della frattura con un'osteosintesi interna.
Materiali e Metodi: Si presenta una casistica monocentrica dal 2004 al 2011 di 853 fratture d'omero trattate chirurgicamente, di cui 58 esposte, con una età media 37 anni. 12 pazienti erano politraumatizzati. 34 pazienti hanno presentato una frattura esposta di 1°, 12 pazienti di 2°, 12 pazienti di 3°.
Discussione: Questo protocollo di trattamento da noi usato per le fratture esposte, ci ha portato a ottenere dei validi risultati. In tutti i casi di fratture esposte di 1° e 2°, salvo controindicazioni cliniche generali o locali, noi procediamo con l'osteosintesi interna. Nelle fratture esposte di 3° eseguiamo una stabilizzazione temporanea con fissatore esterno che andrà sostituito, se possibile, con una osteosintesi interna.
Risultati: Sono stati rivisti ad un tempo medio di 12 mesi (min. 6 - max. 108 mesi) 54 pazienti. La consolidazione è stata raggiunta in 51 casi in un tempo medio di 5 mesi. Tra le complicazioni maggiori si sono osservate 5 pseudoartrosi, 2 infezioni, 1 anchilosi di gomito, 1 lesione intraoperatoria del nervo radiale.
Conclusioni: Le fratture esposte di omero presentano problemi legati non solo alle condizioni ossee ma soprattutto legate al danno dei tessuti molli. Quindi è fondamentale impostare la terapia antibiotica all'arrivo del paziente al pronto Soccorso, rispettare il timing dell'intervento entro le 6-8 ore e programmare il tipo di osteosintesi non solo in base al tipo di frattura ma anche al grado di esposizione. Secondo noi l'osteosintesi interna rappresenta

l'intervento di scelta nei gradi 1 e 2. Nelle fratture esposte di 3° si deve eseguire una stabilizzazione temporanea con fissatore esterno che andrà sostituito, se possibile, con una osteosintesi interna.

RUOLO DEL TIMING CHIRURGICO NELLA MORTALITÀ DEI PAZIENTI OVER-65 CON FRATTURA DEL COLLO DEL FEMORE

Francesco Bosco, Giulio Edoardo Vigni, Alessio Cioffi, Lawrence Camarda, Michele d'arienzo

Azienda Ospedaliera Universitaria Policlinico Paolo Giaccone, Ortopedia e Traumatologia, Palermo, Italia

Introduzione: Lo scopo di questo studio è stato quello di valutare come il timing del trattamento chirurgico e altre variabili cliniche siano correlate con il tasso di mortalità dei pazienti con frattura del collo femore over 65 anni.
Materiali e Metodi: Dal gennaio 2013 al dicembre 2016, presso la nostra U.O. sono stati osservati 746 pazienti over 65 con frattura di collo femore e di questi 660 pazienti sono stati trattati chirurgicamente. In questi pazienti è stata analizzata la relazione tra tasso di mortalità e le seguenti variabili: età, sesso, tipo di frattura, timing chirurgico, valori Hb pre- e post-intervento, alterazioni dell'equilibrio elettrolitico, patologie ortopediche associate, classe ASA, stadio di insufficienza renale cronica (IRC) e numero di comorbidità.
Risultati: I pazienti selezionati (74,7% femmine - 25,3% uomini; età media: 82 ± 6,98 anni) sono stati trattati entro le prime 24 h l'1,5%, entro 48 h il 23%, nelle 72 h il 37%. La percentuale di sopravvivenza è stata di 94,1% a 30 giorni, 80,7% a 6 mesi, 75,3% ad 1 anno e 66,4% a 4 anni. La percentuale dei deceduti basata sul timing chirurgico è risultata del 26,3% nei soggetti operati entro 48 h, del 28,3% entro le 72 h, del 30,8% entro i 4 giorni e del 35,7% entro i 6 giorni. La percentuale di decesso globale è stata del 45% nel sesso maschile e del 29.8% nel sesso femminile. Non è stata osservata una correlazione statisticamente significativa tra aumento di mortalità e tipo di frattura (mediale e laterale), valori di emoglobina e stadi di IRC.
Discussione: In questo studio è stato osservato una riduzione del tasso di mortalità nei pazienti trattati chirurgicamente rispetto ai non trattati. Il tasso di mortalità è risultato più basso nei pazienti trattati entro le 72 h, ancor più nei pazienti trattati entro le 48 h. Età avanzata e classe ASA elevata hanno mostrato un aumento del tasso di mortalità indipendente dal timing chirurgico. Inoltre, si è osservata una correlazione tra mortalità e sesso maschile con trattamento dopo le 48 h, l'iperkaliemia dopo le 72 h e i pazienti con 2 o più comorbidità dopo le 96 h.
Conclusioni: Il trattamento chirurgico precoce entro le 48 h ha mostrato una riduzione significativa del tasso di mortalità. L'opzione di intervento chirurgico dopo le 48 h è risultata un'alternativa accettabile esclusivamente per i pazienti con iperkaliemia e per i pazienti con 2 o più comorbidità ai fini di una loro stabilizzazione prima dell'esecuzione dell'intervento chirurgico.

LE FRATTURE DEL TERZO PROSSIMALE DI OMERO NEL PAZIENTE ANZIANO TRATTATE CON CHIODO

Giovanni Carlo Salvo, Salvatore Bonfiglio, Salvatore Milazzo, Francesco Roberto Evola, Gianfranco Longo

Azienda Ospedaliera Emergenza Cannizzaro, Catania, Ortopedia e Traumatologia, Catania, Italia

Introduzione: Nel paziente anziano le fratture dell'omero prossimale rappresentano una problematica dalle molteplici soluzioni. Sono previste diverse metodiche di trattamento, che vanno da un approccio incruento, ad uno mininvasivo con fili K o sintesi endomidollare, alle metodiche a cielo aperto con ORIF o sostituzione protesica. La possibilità di sintetizzare l'omero prossimale senza l'apertura del focolaio di frattura, con tutti i vantaggi che questo comporta, in termini di riduzione di perdite ematiche, percentuali di infezioni e rigidità, rispetto del focolaio di frattura, rimane una opzione valida per il trattamento di queste lesion nel paziente anziano.
Materiali e Metodi: Presso l'U.O. dell'Azienda Ospedaliera Emergenza "Cannizzaro" di Catania, abbiamo trattato dal 2005 al 2017, 496 fratture dell'epifisi prossimale dell'omero, di cui 182 in pazienti ultrasessantacinquenni; in prevalenza è stato interessato il sesso femminile. L'età era compresa tra 65 e 87 anni. Le fratture del tipo A, secondo la classificazione AO, unifocali interessanti il collo chirurgico sono state trattate con chiodo corto.Le fratture di tipo B, con chiodo o placca a seconda della qualità della riduzione che si ottenuta intra-operatoriamente. Quelle del tipo C con placca e sutura della cuffia. In alcuni casi si è optato per una sintesi con fili K. Vista l'esperienza e la manualità maturata negli anni con la sintesi endomidollare a cielo chiuso, spesso abbiamo scelto di utilizzare tale approccio anche in alcune fratture di tipo C, a 3 frammenti, previa riduzione delle tuberosità e stabilizzazione temporanea con fili K prima dell'inchiodamento.
Risultati: I vantaggi della sintesi a cielo chiuso,si traducono in una riduzione delle perdite ematiche, dei tempi di ospedalizzazione, e dei tempi di recupero funzionale dell'articolarità della spalla soprattutto in pazienti anziani.
Discussione: Nei pazienti anziani con importanti patologie associate, se la scomposizione non è importante, il trattamento incruento resta una valida soluzione. I risultati funzionali sono influenzati oltre che dalla riduzione ottenuta e dal mezzo di sintesi, dalla qualità dell'osso, dalla funzionalità della cuffia dei rotatori, già spesso compromessa in pazienti anziani. Un approccio mininvasivo con chiodo endomidollare consente di minimizzare il trauma chirurgico alla cuffia, con inevitabili vantaggi in termini di recupero funzionale della spalla.
Conclusioni: L'inchiodamento endomidollare delle fratture del terzo prossimale dell'omero in pazienti anziani, rappresenta una valida opzione di trattamento chirurgico, sfruttando i vantaggi della sintesi a cielo chiuso, che necessità di una conoscenza delle metodiche di riduzione percutanea della frattura. La riduzione delle tuberosità e il ripristino del muro mediale sono presupposto fondamentale per una sintesi di successo.

REIMPIANTI E RIVASCOLARIZZAZIONI NELLE AMPUTAZIONI DELL'ARTO SUPERIORE: 9 ANNI DI ESPERIENZA DI UN SINGOLO CENTRO SPECIALISTICO

Alberto Astone[1], Valerio Pace[1 2], Giorgio Colarieti[1], Riccardo Lanzetti[1], Luca Braghiroli[1], Auro Caraffa[1], Maurizio Altissimi[1]

[1] Università degli Studi di Perugia, Perugia, Italia; [2] Royal National Orthopaedic Hospital, United Kingdom

Introduzione: Il dibattito sulle indicazioni ai reimpianti per l'arto superiore è ancora attuale e attivo. Nuovi concetti e linee guida sono stati recentemente validati. Essi sono correlate con le condizioni generale del paziente e le caratteristiche della lesione. L'obiettivo generale dei reimpianti è di migliorare il dolore, sensibilità, forza, vitalità e movimenti. Il trattamento comprende la conservazione dei segmenti, trattamento chirurgico con preparazione del moncone distale, osteosintesi, suture tendinee e nervose, rivascolarizzazione, trattamento medico. Presentiamo l'esperienza di 9 anni su reimpianti e rivascolarizzazioni di un singolo centro di riferimento secondario.
Materiali e Metodi: Tutti i pazienti sottoposti a interventi chirurgici (eseguiti da un'unica equipe presso un singolo centro specialistico) di reimpianto o rivascolarizzazione dell'arto superiore sono stati inclusi nello studio con relativo follow-up fino a dimissione ambulatoriale. Tutti i possibili meccanismi traumatici inclusi. Cartelle cliniche cartacee ed elettroniche utilizzate per costruire il database e statistiche anagrafiche. "Dash Out-come Measure" usato come metodo di valutazione. Questionario di soddisfazione completato da tutti i pazienti.
Risultati: 91 pazienti: 71 reimpianti, 20 rivascolarizzazioni. M/F ratio: 8,5/1. Età media: 44 anni (7-87). 19 pollici, 24 dita lunghe singole, 43 multidigitali, 5 macroreimpianti. "Vitality rate" totale: 79% (71% per 52 amputazioni, 90% per 39 subamputazioni). Dash medio: 19,4 (0-62,5). Ritorno al lavoro: 75% stessa mansione, 14% differente mansione, 11% ha perso il lavoro. Convalescenza media: 5 mesi. Soddisfazione (totale): 91% (92% pollici, 85% dita lunghe, 94% multidigitali, 100% macroreimpianti). Valutazione funzionale "VF" pollici: – 20% forza, 75% sensibilità, 25% eccellente motilità, – 1,4 media riduzione Kapandji. VF dita lunghe singole: – 3% forza, 71% sensibilità, 38% eccellente motilità. VF multidigitali: – 38% forza, 22% sensibilità, 6% eccellente motiliiità. VF macroreimpianti: – 77% forza, 17% sensibilità, 0% eccellente motilità.
Discussione: La chirurgia dei reimpianti e rivascolarizzazioni dell'arto superiore risulta essere tecnicamente difficile e necessita di un training chirurgico impegnativo. A ciò si aggiungono le comprensibili elevate aspettative dei pazienti. Il nostro centro offre un trattamento specialistico con ottimi risultati ed un appropriato e accurato follow-up.
Conclusioni: L'esperienza nel nostro centro specialistico risulta avere un bilancio positivo su una casistica di 9 anni numericamente consistente. Risultati soddisfacenti sono stati ottenuti sia dal punto di vista funzionale che della vita di relazione, con ottimo feedback e soddisfazione da parte dei pazienti. Un ampliamento della casistica e relativo follow-up possono ulteriormente validare i nostri risultati.

PUÒ IL TRATTAMENTO CON DAMAGE CONTROL ORTHOPAEDICS (DCO) PREVENIRE LO SVILUPPO DI TROMBOSI VENOSA PROFONDA (TVP) NELLE FRATTURE DEL PIATTO TIBIALE AD ALTA ENERGIA (SCHATZKER V E VI) ?

Marta Ruà[1], Emmanuele Santolini[1], Lamberto Felli[1], Federico Santolini[2]

[1] Ospedale Policlinico San Martino, U.O. Clinica Ortopedica e Traumatologica, Genova, Italia; [2] Ospedale Policlinico San Martino, U.O. Ortopedia e Traumatologia d'Urgenza, Genova, Italia

Introduzione: L'incidenza di TVP nelle fratture del piatto tibiale varia tra il 15% e il 43%. L'entità del trauma, il prolungamento dei tempi operatori e il ritardo nel trattamento, correlano con una maggiore incidenza di TVP. Il DCO rappresenta un'opzione di trattamento rapida e precoce che se applicata a questo tipo di fratture ad alta energia potrebbe limitare l'insorgenza di tale complicanza. Lo scopo di questo studio caso-controllo è stato quello di valutare l'insorgenza di TVP nelle fratture del piatto tibiale ad alta energia trattate precocemente con DCO.
Materiali e Metodi: Da aprile 2016 a febbraio 2018, 24 pazienti affetti da frattura del piatto tibiale di tipo Schatzker V e VI sono stati trattati chirurgicamente presso la nostra Unità Operativa. 10 casi sono andati incontro a DCO con stabilizzazione temporanea (gruppo A) mentre 14 controlli sono stati trattati direttamente con osteosintesi definitiva (gruppo B). È stato monitorato lo sviluppo di TVP tramite ecodoppler venoso e sono stati registrati i tempi intercorsi dall'accesso in pronto soccorso (PS) e i tempi operatori. Tutti i pazienti sono stati sottoposti a profilassi con eparina a basso peso molecolare (ebpm).
Risultati: Abbiamo riscontrato 1 solo caso di TVP nel gruppo di controllo (gruppo B). Il tempo intercorso tra l'accesso in PS e l'intervento chirurgico è stato in media di 3,9 ore (range 3-5,5) per il gruppo A e di 37 ore (range 3-73) per il gruppo B. Il tempo operatorio medio è stato di 38 minuti (range 20-55) per il gruppo A e di 97,4 min (range 65-130) per il gruppo B.
Discussione: Dai dati preliminari di questo studio non è stata evidenziata una differenza statisticamente significativa tra i due gruppi. Questo può essere in parte spiegato dalla breve durata dei tempi di attesa (mediamente < 48 h) e operatori (mediamente < 100 min) dei pazienti trattati direttamente con sintesi definitiva. Nonostante questo riteniamo che il trattamento con DCO possa rivelarsi particolarmente utile a ridurre il rischio di TVP in quei casi in cui il paziente, a causa di problematiche locali o sistemiche, non sia precocemente eleggibile per un trattamento definitivo.
Conclusioni: I risultati preliminari del presente studio dimostrano come un trattamento rapido e precoce, associato alla profilassi con ebpm, determini una diminuzione importante del rischio di sviluppare TVP nei pazienti affetti da frattura del piatto tibiale ad alta energia.

IL TRATTAMENTO DELLE FRATTURE PERIPROTESICHE DI GINOCCHIO

Antonio Vilardi, Silvia Campagnoni, Massimo Palmonari, Carlo Impallomeni

Ospedale di Imola S. Maria della Scaletta, Ospedale Nuovo, U.O.C. Ortopedia e Traumatologia, Imola, Italia

Introduzione: Le fratture periprotesiche di ginocchio rappresentano un evento infrequente ma non raro. L'aumento dell'età media della popolazione e il maggior utilizzo d'impianti protesici, fa presupporre che l'incidenza di tali fratture potrà avere in futuro un incremento significativo.
Materiali e Metodi: Dal 2010 al 2016 sono stati trattati presso la nostra U.O.C., 25 pazienti (pz) con frattura periprotesica di ginocchio: 17 femmine e 8 maschi, età media 73 anni. Le fratture sovracondiloidee femorali, classificate secondo Rorabeck e Taylor, erano così distribuite: Tipo 1 (2 pz) Tipo 2 (15 pz) Tipo 3 (4 pz). Le fratture perirotesiche tibiali, classificate secondo Felix, erano così distribuite: Tipo 2 (2 pz) TIPO 3A (2 pz). Nei pz in cui l'impianto protesico è stato giudicato stabile, le fratture sono state trattate con osteosintesi interna mini invasiva (18 pz), con fissazione esterna (1 pz) o con inchiodamento endomidollare (2 pz). Negli altri 4 casi, in cui l'impianto mostrava segni radiografici di evidente mobilizzazione, è stata eseguita la revisione totale dell'impianto protesico. Tutti i pazienti sono stati ricontrollati ad almeno 6 mesi dall'intervento.
Risultati: I 21 pazienti sottoposti a intervento di osteosintesi sono giunti a guarigione con risultati funzionali giudicati ottimi o buoni in 13 casi; in 5 pazienti, giudicati discreti risultati, è stata osservata una riduzione del ROM di circa 20° con difficoltà alla ripresa della capacità deambulatoria. Tre casi sono stati considerati cattivi: 2 pazienti grandi anziani che, pur giunti consolidazione radiografica, non sono stati in grado di riacquisire la stazione eretta; 1 paziente con riscontro radiografico di mobilizzazione tardiva dell'impianto e sottoposto a successivo intervento di revisione.
Discussione: Il trattamento delle fratture periprotesiche è complesso e condiziona l'ortopedico nella scelta della metodica più idonea da utilizzare, la quale deve essere anche valutata e adattata al singolo caso, con una pianificazione pre-operatoria accurata che consenta di poter avere a disposizione più di un sistema di osteosintesi oltre che, naturalmente, un sistema da revisione protesica il più versatile possibile.
Conclusioni: Visti i risultati ottenuti gli Autori ritengono che l'Osteosintesi Interna con sistemi a stabilità angolare e impiantati possibilmente con tecnica mini-invasiva offra, in presenza di impianti protesici stabili, sostanziali vantaggi rispetto all'inchiodamento endomidollare e alla fissazione esterna.

Giornale Italiano di Ortopedia e Traumatologia
2018;44(Suppl. 1):S340-S448

Comunicazioni libere - RACHIDE 3

Sabato 10 Novembre 2018 dalle 9:00 alle 10:00

RISULTATI CLINICI A DISTANZA DEL TRATTAMENTO CHIRURGICO DELLA DISCOPATIA DEGENERATIVA DEL RACHIDE LOMBARE

Francesco Saverio Sirabella, Leonard Meco, Monia Martiniani, Nicola Specchia

Azienda Ospedaliera Ospedali Riuniti, Clinica di Ortopedia dell'Adulto e Pediatrica, Ancona, Italia

Introduzione: Il presente studio si pone l'obiettivo di confrontare i risultati clinici a lungo termine tra un gruppo di pazienti affetti da discopatia degenerativa del rachide lombare sottoposti ad artrodesi ed uno omogeneo sottoposto a neutralizzazione dinamica con sistema Dynesys.
Materiali e Metodi: Tra il 2003 e il 2013 sono stati trattati 58 pazienti con discopatia degenerativa al livello L4-L5 del rachide lombare, divisi in due gruppi in base al tipo di trattamento: gruppo A, 28 pazienti trattati con artrodesi rigida, età media 52.6 anni; gruppo B, 30 pazienti trattati con neutralizzazione dinamica, età media 50,4 anni. Sono stati valutati i risultati clinici con VAS score e questionario ODI e radiografici con Rx in proiezioni standard e dinamiche in flesso-estensione nei tempi pre-operatori, dell'immediato post-operatorio e a un follow-up a lungo termine per poter valutare lo sviluppo di una sindrome giunzionale sovrastante il livello trattato. I dati ottenuti sono stati analizzati con test T di Student.
Risultati: Gruppo A: la riduzione della VAS media nel post-operatorio e nel follow-up rispetto al pre-operatorio risulta statisticamente significativa con una $p < 0,01$. Si è verificato un miglioramento della percentuale ODI dal pre-operatorio al post-operatorio, statisticamente significativo con una $p < 0,01$. Gruppo B: la riduzione della VAS media nel post-operatorio e nel follow-up rispetto al pre-operatorio risulta statisticamente significativa con una $p < 0,01$. Si è verificato un miglioramento della percentuale ODI dal pre-operatorio al post-operatorio, statisticamente significativo con una $p < 0,01$. La media dell'ODI post-operatoria nel gruppo B mostrava un miglioramento rispetto a quella del gruppo A statisticamente significativo con una $p = 0,026$. Nello studio radiografico si è evidenziata una riduzione dell'altezza media dello spazio intersomatico L3-L4 in entrambi i gruppi. I valori medi di lordosi globale e segmentale del gruppo B sono maggiori rispetto a quelli del gruppo A benché non statisticamente significativi. Nel gruppo A il 18% (5 pazienti) al follow-up ha presentato un peggioramento clinico con segni radiologici di discopatia degenerativa del livello sovrastante, mentre nel gruppo B il 20% (6 pazienti).
Discussione: Entrambe le tecniche comportano un miglioramento clinico nel post-operatorio rispetto al pre-operatorio. L'ODI nel post-operatorio del gruppo B mostra un miglioramento statisticamente significativo rispetto al gruppo A. Tale differenza potrebbe essere dovuta a fattori intrinseci al paziente e a fattori legati all'intervento.
Conclusioni: Lo studio effettuato dimostra che l'artrodesi e la neutralizzazione dinamica sono metodiche efficaci nel trattamento della discopatia degenerativa del rachide lombare, gravate potenzialmente e con una frequenza pressoché sovrapponibile, dallo sviluppo, nel tempo, di una Sindrome Giunzionale.

LE TECNICHE CHIRURGICHE NELLE METASTASI VERTEBRALI

Marco Corda, Matteo Andreozzi, Matteo Brusoni, Andrea Donato, Fabiana Altamore, Carlo Doria

A.O.U. di Sassari, U.O.C. di Clinica Ortopedica, Sassari, Italia

Introduzione: Le fratture vertebrali patologiche da localizzazione metastatica sono un gruppo di lesioni non associate a traumatismi ma ad un indebolimento del tessuto osseo. Sicuramente i corpi vertebrali (CV) sono i distretti più spesso colpiti. Numerosi sono i tumori primitivi che possono progredire con localizzazioni a livello dei CV. Nella pratica clinica e chirurgica è fondamentale riconoscere il tipo di lesione da trattare, questa può essere di 3 tipi: osteolitica, osteoaddensante o mista.
Materiali e Metodi: Lo scopo di questo lavoro è stato quello di andare a valutare la nostra casistica dando importanza al tipo di indagini strumentali utilizzate per la diagnosi, al tipo di trattamento al quale sono stati sottoposti i nostri pazienti e al tipo di metastasi che abbiamo riscontrato.
Risultati: Tra i pazienti che abbiamo trattato e poi seguito in follow-up le neoplasie che sono risultate responsabili dello sviluppo di fratture patologiche a carico del rachide da secondarismi sono state numerose e di vario tipo con una prevalenza non trascurabile delle lesioni di natura linfoproliferativa. Le indagini strumentali fondamentali per la diagnosi sono state la TC, la RM e la Scintirafia Total Body. I trattamenti chirurgici più spesso utilizzati sono stati la vertebroplastica e la stabilizzazione percutanea transpeduncolare, ma in alcuni casi è stato necessario un trattamento più invasivo e demolitivo con esecuzione di decompressione del canale midollare e successiva artrodesi strumentata.
Discussione: È sempre necessario valutare il paziente in maniera completa e ordinata per riuscire a inquadrare correttamente la patologia di base e le conseguenti lesioni metastatiche. I trattamenti, chirurgici e non, utilizzati sono sempre stati eseguiti in relazione all'estensione della patologia e alla possibilità di migliorare la qualità di vita del paziente.
Conclusioni: Il trattamento delle fratture patologiche differisce da quello delle classiche fratture per alcuni aspetti correlati alla malattia primitiva. Infatti il trattamento delle fratture vertebrali da secondarismi dovrà sempre tener conto del periodo di sopravvi-

venza che si prospetta per il paziente accontentandosi, in alcuni casi, di risultati soltanto di palliazione. Le ultime evidenze scientifiche hanno evidenziato che si ottiene un adeguato controllo locale della patologia combinando un trattamento radioterapico e chemioterapico con un trattamento chirurgico di minima, ma non sempre questo è possibile.

ROTTURE MEZZI DI SINTESI IN ESITI DI ARTRODESI STRUMENTATA: COME AFFRONTARLE?

Marco Corda, Matteo Brusoni, Veronica Amorese, Roberto Pinna Nossai, Gianfilippo Caggiari1, Carlo Doria

A.O.U. di Sassari, U.O.C. di Clinica Ortopedica, Sassari, Italia

Introduzione: La stabilizzazione del rachide lombo sacrale risulta essere una tecnica chirurgica molto comunemente applicata per svariate condizioni patologiche. La gestione chirurgica in questo tipo di interventi continua a essere una sfida importante per l'operatore; infatti, essa non è scevra da complicanze quali: lesione delle radici nervose, perdita della lordosi fisiologica, sviluppo di pseudoartrosi, rottura traumatica o da stress dei mezzi di sintesi (MDS) impiantati. Prendendo in considerazione i soli fallimenti meccanici questi possono essere spiegati dall'importante instabilità che può svilupparsi in seguito all'esecuzione di un'artrodesi strumentata. Fondamentale risulta essere l'incremento delle forze meccaniche soprattutto nei costrutti multi-livello.
Materiali e Metodi: Lo scopo di questo lavoro è stato quello di valutare la nostra casistica evidenziando quanto sia difficile gestire dal punto di vista clinico un fallimento di un intervento chirurgico di stabilizzazione vertebrale a causa di una rottura dei MDS, prendendo in considerazione tutti i pazienti che hanno presentato una rottura delle viti transpeduncolari e delle barre di collegamento.
Risultati: I risultati che abbiamo ottenuto sono stati strettamente legati al tipo di rottura dei MDS, al tipo di intervento chirurgico eseguito, ai materiali utilizzati per la sintesi e alla compliance del paziente nell'immediato post-chirurgico e nella prosecuzione dell'iter riabilitativo.
Discussione: Esistono numerosi fattori di rischio per andare incontro a questo tipo di problematica, in particolare fattori correlati al paziente, come età, sesso, peso e attività svolte, e fattori correlati all'impianto, come numero, tipo e diametro delle barre e posizionamento e dimensioni delle viti. Bisogna sottolineare che il ROM che viene ottenuto in seguito a questo tipo di interventi risulta comunque differente da quello fisiologico, con riduzione in flesso-estensione e nelle rotazioni assiali specialmente nell'immediato post-operatorio e nelle stabilizzazioni che interessano il rachide lombare maggiormente suscettibile allo stress dovuto alle forze meccaniche.
Conclusioni: La possibilità che si verifichi una rottura di MDS in seguito ad artrodesi risulta strettamente correlata ai MDS utilizzati. Infatti si è riscontrata: maggiore efficienza dell'associazione di barre al titanio con quelle al cromo-cobalto, rispetto ai costrutti mono-barra; maggiore resistenza e di conseguenza minor rischio di rottura delle barre con diametro crescente; riduzione del rischio di rottura o di pull-out delle viti trans peduncolari quando queste sono posizionate con un'angolazione lateralizzata sul piano assiale e possiedono un diametro ridotto.

FRAGILITÀ OSSEA IN TALASSEMIA MAJOR

Veronica Amorese, Fabiana Altamore, Matteo Brusoni, Fabio Milia, Carlo Doria

Clinica Ortopedica, A.O.U. Sassari, Scienze mediche, chirurgiche e microhirurgiche, Sassari, Italia

Introduzione: La Beta-Talassemia Major, o Morbo di Cooley, è una patologia caratterizzata da un deficit di catene globiniche Beta che causano una precoce distruzione dei globuli rossi. Diversi sono i segni che la contraddistinguono: anemia emolitica cronica trasfusione-dipendente, emocromatosi diffusa, deficit di accrescimento, fragilità ossea. La fragilità ossea che si riscontra nel paziente talassemico è legata all'ipoparatiroidismo secondario a malfunzionamento delle paratiroidi da accumulo di ferro, ma anche all'eritropoiesi inefficace con conseguente espansione midollare e alla severa osteoporosi causata dalla mancata idrossilazione della vitamina D da danno epatico cronico correlato all'emocromatosi epatica. Nel paziente affetto da Morbo di Cooley è di facile riscontro la presenza di alterazioni ossee a carico delle ossa craniche, ma anche a carico delle ossa lunghe e dei segmenti vertebrali. A carico della colonna vertebrale si possono osservare alterazioni quali: scoliosi, cifosi e crolli vertebrali multipli.
Materiali e Metodi: Presentiamo il caso di un paziente di sesso maschile, di anni 38, affetto da Beta-Talassemia Major, che giunge alla nostra attenzione per grave insufficienza statico-dinamica del tronco, importante sintomatologia dolorosa localizzata al rachide lombare, segni di compressione midollare. Il paziente viene sottoposto a indagini diagnostiche: RX colonna in toto ecc. Sulla base delle indagini diagnostiche effettuate e degli aspetti clinici mostrati dal paziente, si pone l'indicazione al trattamento chirurgico di artrosi strumentata con approccio posteriore del tratto vertebrale compreso tra L1 e L5, con laminectomia decompressiva di L3.
Risultati: Nel post-operatorio, accertata la solidità dei mezzi di sintesi impiantati, al paziente viene prescritto un programma riabilitativo mirato al recupero della motilità degli arti inferiori e della stabilità del tronco, l'utilizzo di un busto per i successivi 3 mesi e un'adeguata terapia anti-osteoporotica.
Discussione: Nei controlli ambulatoriali eseguiti a distanza di un mese, tre mesi, sei mesi dall'intervento chirurgico, il paziente ha riferito un'importante miglioramento della sintomatologia dolorosa e l'implementazione della motilità, scomparsa della sintomatologia correlata alla compressione midollare. I controlli radiografici eseguiti contestualmente hanno confermato stabilità dei mezzi di sintesi vertebrali.
Conclusioni: Il paziente talassico è un paziente fragile dal punto di vista osseo, che va inquadrato e trattato con un'adeguata terapia anti-osteoporotica e riabilitativa e in particolar modo, va seguito nel tempo per un corretto monitoraggio delle alterazioni ossee che si possono presentare, soprattutto a carico della colonna vertebrale, le quali possono necessitare anche di terapia chirurgica.

ARTRODESI STRUMENTATA DEL RACHIDE LOMBARE: SCELTA DELL'APPROCCIO CHIRURGICO ADEGUATO

Giovanni Di Stefano, Tiziano Fidilio, Marco Privitera, Giuliana Ferraguto, Vito Pavone, Giuseppe Sessa

Azienda Ospedaliero Universitaria Policlinico Vittorio Emanuele Presidio Ferrarotto, Catania, Italia

Introduzione: L'artrodesi strumentata spinale è una tecnica chirurgica che mira alla fusione di uno o più segmenti vertebrali. Lo scopo del nostro studio è quello di valutare le corrette indicazioni ai diversi approcci chirurgici in relazione alle patologie di tipo degenerativo del rachide lombare. Nonostante l'approccio posteriore con tecnica TLIF (transforaminale) rimanga tutt'oggi valida e utilizzata, negli ultimi anni sono state sviluppate metodiche innovative di atrodesi intersomatica con approcci laterali (XLIF) o anteriori (ALIF), che consentono maggiore salvaguardia delle strutture nervose
Materiali e Metodi: Il nostro studio fa riferimento a un gruppo di 23 pazienti trattati con artrodesi strumentata del rachide dal 2012 al 2016, i quali presentavano dolore cronico, nel 68% dei casi refrattario alla terapia farmacologica, con corsetti ortopedici e FKT. Sono state registrate le complicanze intra e post-operatorie e i risultati a lungo termine con follow-up a 1, 3 e 6 mesi
Risultati: Il punteggio della Scala VAS nel pre-operatorio è stato 6,31 in media,nel post-operatorio è stato 2,54 in media. In riferimento alla qualità della vita, sono stati valutati gli out-comes funzionali mediante l'ODI score nel post- operatorio, e nei successivi follow-up.
Discussione: I casi clinici esposti ci hanno permesso di individuare e scegliere l'approccio chirurgico migliore a seconda delle specifiche patologie. I pazienti trattati tramite stabilizzazione posteriore con viti peduncolari e barre in titanio, e artrodesi postero-laterale, con l'applicazione di cages intersomatica con approccio TLIF hanno ottenuto i migliori punteggi clinici e radiografici. Nei due casi in cui abbiamo eseguito solo artrodesi posterolaterale in pazienti non anziani si è assistito ad un fallimento della strumentazione, senza tuttavia la necessità di reintervenire. Abbiamo riservato l'approccio XLIF nei casi di revisione dove il rischio di lesioni neurologiche era più elevato.
Conclusioni: Attualmente, i mezzi di sintesi utilizzati per la stabilizzazione vertebrale posteriore, affidabili quanto a materiali e biocompatibilità, non consentono da soli di assicurare una durata nel tempo del costrutto, necessitando di una solida artrodesi ossea che garantisca una fusione a 360 gradi. Per tale motivo, in presenza d'instabilità, il chirurgo operatore non può esimersi dal praticare artrodesi anteriore fra i corpi vertebrali utilizzando le cages intersomatiche e gli innesti ossei, preferibilmente autologhi.

COMPLICAZIONI DELLA COLONNA VERTEBRALE: UN PROBLEMA IRRISOLTO. ESPERIENZA DI TRE ANNI DI UN SINGOLO CENTRO

Giovanni Barbanti Brodano, Cristiana Griffoni, Stefano Bandiera, Silvia Terzi, Riccardo Ghermandi, Giuseppe Tedesco, Gisberto Evangelisti, Marco Girolami, Valerio Pipola, Alessandro Gasbarrini

Istituto Ortopedico Rizzoli, Bologna, Italia

Introduzione: Alti tassi di complicazioni sono stati registrati per la chirurgia della colonna vertebrale. La prevenzione e la riduzione delle complicazioni post-operatorie possono migliorare la sicurezza e gli esiti clinici in questo campo chirurgico emergente.
Materiali e Metodi: Abbiamo condotto uno studio retrospettivo, valutando le cartelle cliniche e radiologiche di 917 pazienti che si sono sottoposti consecutivamente ad una procedura di chirurgia spinale da gennaio 2010 a dicembre 2012 nel nostro Dipartimento. Il periodo di follow-up medio era di 30 mesi (range 12-48 mesi). L'età media di tutti i pazienti era di 52,88 anni (range 3- 93 anni). La maggior parte delle procedure sono state eseguite per patologie oncologiche (54,42%) e le restanti per patologie degenerative (39,80%). Patologie di origine infettiva (spondilodisciti ematogene) (2,84%) e traumi (2,94%) rappresentano solo una piccola parte dei casi trattati.
Risultati: Sono stati identificati un totale di 107 pazienti con 159 complicazioni, con un'incidenza totale di complicazioni del 17,34%. Non è stata trovata alcuna correlazione tra la diagnosi e l'incidenza complessiva delle complicazioni ($p = 0,05$). I pazienti affetti da patologia oncologica avevano maggiori probabilità di subire infezioni del sito chirurgico (7,41%), mentre i pazienti affetti da patologia degenerativa erano più facilmente soggetti a complicazioni meccaniche (5,75%). Non sono state osservate correlazioni tra l'anno esaminato e l'incidenza complessiva delle complicazioni ($p = 0,613$).
Discussione: Riteniamo che una definizione accurata delle complicazioni chirurgiche sia il primo passo per ridurre al minimo tali complicanze e migliorare gli esiti clinici nella chirurgia della colonna vertebrale.
Conclusioni: Un secondo passo rilevante sarà quello di analizzare tutti i fattori di rischio riportati in letteratura e generare una "checklist" per evidenziare i momenti specifici in cui queste complicazioni possono insorgere durante la fase pre-operatoria, intraoperatoria e post-operatoria, estendo e adattando la "checklist" chirurgica introdotta dall'Organizzazione Mondiale della Sanità.

ESISTE UNA CORRELAZIONE FRA IL RIPRISTINO DEI PARAMETRI SPINO-PELVICI E IL MIGLIORAMENTO CLINICO, DELLA QUALITÀ DELLA VITA E LA RIDUZIONE DEGLI INTERVENTI DI REVISIONE NELLE DEFORMITÀ DEGENERATIVE DEL RACHIDE?

Marco Girolami, Giovanni Barbanti Brodano, Stefano Bandiera, Riccardo Ghermandi, Silvia Terzi, Gisberto Evangelisti, Giuseppe Tedesco, Valerio Pipola, Luca Macchiarola, Alessandro Gasbarrini

Istituto Ortopedico Rizzoli, Bologna, Italia

Introduzione: Il trattamento chirurgico delle deformità degenerative del rachide è impegnativo sia in termini di pianificazione pre-operatoria, che incidenza di complicanze. Le evidenze mostrano un potenziale beneficio nella correzione chirurgica delle deformità dell'adulto e in particolare il ripristino dell'allineamento sagittale sembra essere un fattore chiave per ottenere risultati soddisfacenti.

Materiali e Metodi: Sono stati retrospettivamente analizzati 41 pazienti affetti da deformità degenerative del rachide trattati chirurgicamente ad un follow-up minimo di 2 anni. I parametri monitorati sono stati: out-comes clinici (score correlati con la qualità della vita), parametri radiografici di allineamento sagittale, numero di reinterventi e incidenza di complicazioni.
Risultati: In più dell'80% dei casi è stata osservata una correlazione, pur non statisticamente significativa, fra i parametri radiologici, la riduzione delle complicanze legate a problemi meccanici e il numero di reinterventi.
Discussione e Conclusioni: La correzione chirurgica delle deformità del rachide nell'adulto è in grado di migliorare la qualità della vita in pazienti selezionati, ma è gravata da un alto tasso di complicanze.

Giornale Italiano di Ortopedia e Traumatologia
2018;44(Suppl. 1):S344-S448

Comunicazioni libere - CAVIGLIA E PIEDE 3

Sabato 10 Novembre 2018 dalle 9:00 alle 10:00

IL TRATTAMENTO CHIRURGICO DELLE FRATTURE CALCANEARI INTRARTICOLARI SCOMPOSTE ATTRAVERSO UNA TECNICA MINIINVASIVA CON UN CHIODO BLOCCATO: STUDIO PRELIMINARE

Vincenzo Salini, Fabrizio Fascione, Michele di Mauro, Andrea Pantalone

Università degli studi "G. D'Annunzio" Chieti-Pescara, Ortopedia e Traumatologia, Chieti, Italia

Introduzione: Anche se il trattamento "gold standard", per le fratture di calcagno articolari scomposte (Sanders Tipo II, III), è ancora controverso, in letteratura vi è un ampio consenso, nei pazienti giovani e attivi, sull'ORIF con placca e viti attraverso un approccio chirurgico laterale. Il tasso di complicanze sui tessuti molli con un approccio laterale esteso va dal 16% al 33% a seconda degli studi presi in considerazione. Per questo motivo, siamo stati incuriositi da un nuovo approccio mini-invasivo posteriore, nelle fratture intra-articolari del calcagno, con una riduzione intra-focale della superficie sub-talamica e della tuberosità posteriore e la sintesi attraverso un chiodo bloccato (CALCANAIL®).
Materiali e Metodi: Questo è uno studio retrospettivo su 15 pazienti (9 uomini e 6 donne, con un'età media di 53 anni) con fratture talamiche di calcagno scomposte trattate con il CALCANAIL®, tra maggio 2016 e luglio 2017. La durata media tra il trauma e l'intervento è stata di 5 giorni (da 3 a 10 giorni). Tutti i pazienti sono stati valutati sia clinicamente che radiologicamente con un periodo medio di follow-up di 12 mesi (range 6-18 mesi). E' stata valutata la riduzione della superficie sottoastragalica posteriore con il Goldzak index, attraverso una TC eseguita tra 3 e 6 mesi post-operatori.
Risultati: Abbiamo trattato chirurgicamente 6 fratture classificate secondo Sanders II (3 II A, 3 II B), 7 Sanders III (4 III AB, 2 III BC, 1 III AC) e 2 Sanders IV. Dopo l'operazione, in 13 pazienti dei 15 trattati, l'angolo di Böhler è stato superiore a 20° ed è rimasto tale nel follow-up a distanza. I risultati della TC per l'indice di Goldzak sono stati i seguenti: eccellente (tipo A e B) nel 73,5% dei casi (11 pazienti), buono (tipo D, tipo E) nel 20% dei casi (3 pazienti), e scarso in 6,5 % (1 paziente). Secondo la scala AHS/AOFAS, il punteggio medio raggiunto nei 15 pazienti che hanno partecipato al follow-up a distanza è stato 85 (da 74 a 96). I tempi chirurgici medi sono stati di 60 minuti (da 30 a 90 minuti).
Discussione: Il CALCANAIL® offre i seguenti vantaggi: (a) un accesso mini-invasivo a livello della tuberosità posteriore, (b) la riduzione intrafocale della superficie articolare scomposta, (c) l'inserimento di un chiodo bloccato che mantiene la superficie articolare ridotta, (d) la possibilità di passare da un ORIF a un'artrodesi con stesso approccio e strumentazione, in caso di superficie articolare posteriore sottoastragalica gravemente compromessa.
Conclusioni: Il CALCANAIL® consente un buon ripristino degli angoli e della superficie articolare posteriore sottoastragalica, anche in pazienti con condizioni cutanee scarse (tipo II e III Tscherne) e dovrebbe essere utilizzato per sintetizzare le fratture calcaneari articolari Sanders tipo II e III.

È DAVVERO COSÌ INFREQUENTE IL DANNO CARTILAGINEO DEL PLAFOND TIBIALE? CARATTERIZZAZIONE E TRATTAMENTO BIOLOGICO RIPARATIVO DI UNA LESIONE CONDRALE SPESSO MISCONOSCIUTA CON RISULTATI CLINICI E RADIOGRAFICI A MEDIO TERMINE

Matteo Baldassarri, Luca Perazzo, Marco Ricciarelli, Luigi Ceccaroni, Simone Natali, Roberto Buda, Cesare Faldini

istituto Ortopedico Rizzoli, 1 Clinica Universitaria, Bologna, Italia

Introduzione: Le lesioni osteocondrali del plafond tibiale (LOPT) sono un pattern lesionale di difficile riscontro, dalla clinica spesso sfuggente e meno comuni rispetto al loro corrispettivo a livello astragalico. Tali lesioni necessitano sovente di un trattamento chirurgico onde evitare possibili derive artrosizzanti. Tra le numerose tecniche a disposizione, le procedure rigenerative stanno attualmente trovando molto spazio, in quanto permettono di ripristinare un tessuto analogo alla cartilagine nativa. Scopo di questo studio è stato quello di valutare i risultati clinici e di risonanza magnetica in seguito al trattamento artroscopico mediante trapianto di cellule mesenchimali midollari (T.C.M.M.) con tecnica "one-step" delle lesioni osteocondrali del plafond tibiali.
Materiali e Metodi: Dal 2010 al 2017 sono stati inclusi nello studio 28 pazienti affetti da lesione osteocondrale del plafond tibiale trattati mediante TCMM con tecnica "one-step" artroscopica. In 18 casi la lesione era a carico della caviglia destra nei restanti 10 casi a carico della caviglia sinistra. 20 lesioni erano situate a livello della regione centro mediale del plafond tibiale, 4 a livello della regione antero mediale e 4 a livello della regione antero laterale. La grandezza media della lesione è stata 1,6? 0,8 cm^2. Criteri di esclusione: kissing lesions, malattie infettive e reumatiche. Tutti i pazienti sono stati sottoposti a valutazione con risonanza magnetica (RM) e clinica pre intervento e a i follow-up stabiliti tramite AOFAS e valutazione della componente algica mediante scala VAS e valutazione della RM tramite punteggio MOCART.
Risultati: Non si sono avute complicanze o fallimenti nell'impianto. Il punteggio clinic AOFAS è migliorato da 53,3 del pre-operatorio a to 82,4 al follow-up finale. La scala di dolore VAS è passata da un punteggio pre-operatorio di 6,8 a un punteggio di 0,7 al follow-up finale. La valutazione MOCART ha mostrato in 22 casi un riempimento complete della lesione, in 4 casi una presenza di tessuto ipertrofico mentre in 2 casi è stati riscontrato un riempimento parziale della lesione con persistenza di edema subcondrale.

Discussione: Le lesioni osteocondrali del plafond tibiale rappresentano un pattern lesionale raro con caratteristiche cliniche spesso sfuggenti dall'alto potenziale artrogeno che lo portano a essere una stimolante sfida clinico-chirurgica per lo specialista ortopedico.
Conclusioni: La tecnica one-step nel trattamento delle lesioni condrali del plafond tibiale ha mostrato ottimi risultati dal punto di vista clinico e anche di risonanza magnetica. La loro intrinseca rarità è purtroppo un limite e per avere più ampie casisitche e follow-up più lunghi che possono confermare i risultati ottenuti sono necessari tempi più dilatati.

IL TRATTAMENTO CHIRURGICO DEI DISTACCHI EPIFISARI DI CAVIGLIA

Gabriele Colò[1], Beatrice Michelis[2], Mattia Alessio Mazzola[1], Silvio Boero[2], Lamberto Felli[1]

[1] Ospedale Policlinico San Martino, Clinica Ortopedica, Genova, Italia; [2] Istituto Giannina Gaslini, Ortopedia, Genova, Italia

Introduzione: L'epifisi tibiale distale è la seconda sede dopo il radio più frequentemente colpita da distacco epifisario nell'età evolutiva, con un'incidenza maggiore compresa tra i 10 e 12 anni. Le principali complicanze includono la chiusura prematura della fisi (PPC), la deviazione assiale, l'eterometria e la deformità articolare residua. Scopo dello studio è la valutazione dell'out-come, delle complicanze post-operatorie a lungo termine e l'identificazione dei relativi fattori di rischio.
Materiali e Metodi: Sono stati trattati chirurgicamente 72 pazienti, 44 femmine e 28 maschi, tramite tecnica ORIF (Open Reduction Internal Fixation) e CRIF (Closed Reduction Internal Fixation), dal 2008 al 2017. Il follow-up medio è stato di 65,67 ± 34,27 mesi (range 12-116). L'età media è stata di 11,4 ± 1,55 anni (range 7-13). Pazienti affetti da sindromi dismorfiche complesse, con fratture esposte e un follow-up minore di 1 anno sono stati esclusi da questo studio. Tutti i casi sono stati classificati secondo la classificazione di Salter-Harris. Il tipo di meccanismo traumatico è stato valutato secondo la Classificazione di Carothers-Crenshaw. La valutazione clinica funzionale degli esiti è stata attuata secondo l'indice FADI (Foot & Ankle Disability Index). Il trattamento chirurgico è stato eseguito principalmente tramite fili di Kirschner o mediante utilizzo di viti cannulate.
Risultati: I pazienti hanno avuto un buon recupero, con un miglioramento di tutti i parametri clinici. In una ridotta percentuale di casi è stata riscontrata un'eterometria secondaria o una deviazione assiale dell'arto. E' stato necessario sottoporre un numero limitato di pazienti a revisione chirurgica, al fine di prevenire vizi di consolidazione.
Discussione: I pazienti devono essere seguiti attentamente con controlli periodici, sia clinici che radiografici, fino ad 1 anno nel post-operatorio. La PPC ha un basso rischio di complicanze nei distacchi epifisari di tipo I e II, aumentando nei distacchi epifisari di tipo III e IV, e diventando trascurabili in seguito alla chiusura definitiva della fisi.
Conclusioni: Il trattamento conservativo di riduzione in gesso deve essere riservato ai distacchi epifisari di tipo I-II, con diastasi dei frammenti inferiori ai 2 mm. Il trattamento chirurgico dev'essere mirato a ottenere una riduzione il più possibile anatomica al fine di evitare una PPC, il cui rischio aumenta quando la diastasi dei frammenti supera i 2 mm.

ALCOOLIZZAZIONE PERCUTANEA NEL TRATTAMENTO DEL NEUROMA DI MORTON

Elena Manuela Samaila, Carlo Ambrosini, Roberto Valentini, Stefano Negri, Bruno Magnan

Azienda Ospedaliera Universitaria Integrata di Verona, Dipartimento di Scienze Chirurgiche Odontostomatologiche e Materno-Infantili, Verona, Italia

Introduzione: La sindrome di Civinini-Morton è una neurite interdigitale causata dalla compressione e tumefazione cronica di un nervo interdigitale comune. La sintomatologia è caratterizzata da dolore neuropatico, parestesie o ipoestesie e dalla percezione di una massa a livello dello spazio interdigitale coinvolto. Il trattamento percutaneo di alcoolizzazione mediante fenolo causa la neurolisi chimica del nervo interdigitale responsabile. L'inserimento di un ago-elettrodo collegato a elettrostimolatore nello spazio interdigitale, tramite approccio dorsale, permette di riprodurre i sintomi tipici e di localizzare il nervo; quindi si procede all'iniezione di 3 ml di fenolo al 6% in soluzione acquosa. Il trattamento è eseguito al massimo tre volte per neuroma.
Materiali e Metodi: Abbiamo rivisto 115 pazienti per 125 neuromi trattati tra il gennaio 2000 e il novembre 2015, di cui 93 femmine e 22 maschi; 10 pazienti presentavano neuromi multipli. L'età media alla prima alcoolizzazione era di 54,4 anni (32-83). Per la valutazione sono state utilizzate la VAS e l'AOFAS Forefoot Scale.
Risultati: Il follow-up medio è stato di 8,3 anni, con un punteggio AOFAS medio di 85,81. È stata osservata una differenza significativa tra i valori VAS pre- e post-alcoolizzazione, con un miglioramento dei sintomi nel 71,2% dei casi; inoltre è stato rilevato che i risultati migliori sono ottenuti dopo la prima iniezione di fenolo. Non sono state notate differenze tra pazienti di genere femminile e maschile, tra neuromi singoli e multipli e tra i diversi spazi intermetatarsali interessati dalla patologia. Tuttavia è stato osservato come valori minori di VAS pre-alcoolizzazione e alterazioni della morfologia del piede siano legati a risultati peggiori e alla necessità di un più elevato numero di trattamenti per paziente. Non si sono verificate complicazioni gravi come reazioni avverse al fenolo o necrosi cutanea, ma in alcuni casi sono state osservate tumefazioni o eritemi transitori risoltisi spontaneamente.
Conclusioni: L'alcoolizzazione percutanea mediante fenolo con ago-elettrodo è una tecnica minimamente invasiva, ripetibile, eseguita in regime di day hospital, con un basso tasso di complicanze, bassi costi, una rapida ripresa della deambulazione che non compromette o impedisce successivi trattamenti. I nostri risultati appaiono migliori di quelli riportati in letteratura ottenuti con trattamenti conservativi o iniezioni di corticosteroidi o alcoli e sono sovrapponibili a quelli con tecniche chirurgiche. Secondo

la nostra esperienza, la alcoolizzazione percutanea con ago-elettrodo dovrebbe essere proposta come trattamento intermedio prima di ricorrere all'intervento chirurgico.

FALLIMENTO DELLE PROTESI DI MF-1 ,CONSEGUENZE E OPZIONI DI TRATTAMENTO: LA NOSTRA ESPERIENZA

Michele Boga[1], Rossano Milani[1], Elisa Battista[2], Valentina Rita Corbo[2], Mario d'Errico[2], Umberto Alfieri Montrasio[1]

[1] Istituto Ortopedico Galeazzi, Milano, Italia; [2] Università degli Studi di Milano, Istituto Ortopedio Galeazzi, Milano, Italia

Introduzione: L'artrosi della prima metatarso-falangea è una patologia ad alta incidenza caratterizzata da algia, limitazione funzionale e nelle attività quotidiane. Il gold standard per il trattamento degli stadi avanzati (gradi 3-4 della classificazione di Coughlin and Shurnas) è l'artrodesi della MF-1. Esistono però numerosi trattamenti chirurgici alternativi, tra cui: protesi totale MF-1, emiartroprotesi, protesi in silicone e impianti di cartilagine sintetica (Cartiva® Synthetic Cartilage Implant). Nei gradi 1 e 2, gli interventi possibili variano da una cheilectomia, alla resezione secondo Keller alle osteotomie del primo metatarso. In letteratura si è concordi nell'affermare che frequentemente in seguito ad un trattamento con protesi mf1 è necessario re-intervenire a causa di un fallimento della stessa. In questi casi, la strategia da intraprendere non è semplice e si ricorre spesso a una artrodesi.
Materiali e Metodi: Il nostro studio riguarda 4 pazienti operati da unico operatore tra settembre 2013 e Luglio 2017. I pazienti sono stati sottoposti a rimozione della protesi MF-1 e successiva artrodesi con placca, viti e innesto osseo autologo prelevato da calcagno omolaterale. In 2 casi si è reso necessario un tempo chirurgico intermedio di impianto di cemento antibiotato a causa della infezione articolare sviluppatasi. I pazienti sono stati valutati clinicamente e radiograficamente utilizzando le scale VAS, AOFAS-HMI E FADI e calcolando gli angoli interfalangeo tra M1 e M2 e l'angolo di valgismo.
Risultati: Nella nostra esperienza non abbiamo riscontrato casi di pseudoartrosi o ritardo di consolidazione. Tutte le scale di valutazione VAS, AOFA-HMI e FADI hanno evidenziato un miglioramento della sintomatologia: il valore VAS è migliorato da 9 nel pre-operatorio a 2,5 nel post-operatorio; il valore del FADI è migliorato da 21,5 nel pre-operatorio a 60 nel post-operatorio; il valore di AOFAS-HMI è migliorato da 30,5 nel pre-operatorio a 55,7 nel post-operatorio. L'angolo intermetatarsale tra M1 ed M2 varia da 13,4 °nel pre-operatorio a 9,5° nel post-operatorio e l'angolo di valgismo è migliorato da 16,3° a 12,4°. In tutti i pazienti abbiamo riscontrato un accorciamento del primo raggio con un elevato del primo dito in un solo paziente.
Discussione: In letteratura esistono numerose alternative all'artrodesi con placca, viti e innesto osseo autologo, anche se quest'ultima è a tutt'oggi la tecnica con migliori risultati. Un tentativo interessante, ma con tempi di guarigione lunghi, riguarda l'utilizzo di mini fissatore esterno sia per allungare il primo raggio che per effettuare l'artrodesi della MF-1.
Conclusioni: La tecnica utilizzata presso la nostra unità ha garantito un buon ripristino del bone-block, ma un accorciamento del primo raggio in tutti i pazienti. I limiti di questo studio sono i risultati preliminari ed una casistica ridotta di pazienti.

LA CORREZIONE CHIRURGICA DELLE DEFORMITÀ DEL RETROPIEDE NELL'ARTRITE REUMATOIDE

Silvia Elena De Martinis, Roberto Viganò, Massimo Baratelli, Marcello Truzzi

A.S.S.T. Gaetani Pini-CTO, Chirurgia Patologie Reumatiche, Milano, Italia

Introduzione: L'interessamento del piede nell'Artrite Reumatoide (AR) si riscontra in circa il 90% dei pazienti. A livello del retropiede si riscontrano due tipologie di alterazioni: la variante caratterizzata da erosioni articolari e di fusioni pressochè spontanee e quella dove predominano lassità e ipermobilità dolorosa che possono portare ad un collasso dell'arco plantare. Nonostante i progressi farmacologici nel trattamento dell'AR, l'interessamento del retropiede richiede spesso una correzione chirurgica mediante artrodesi.
Materiali e Metodi: Tra il 2007 e il 2017 sono stati effettuati 119 interventi di correzione di retropiede reumatoide in 108 pazienti, 85 donne e 34 uomini, 11 bilateralmente. In tutti i casi è stata effettuata un' artrodesi sotto astragalica e astragalo scafoidea. L'età media è 55,8 anni. In 12 casi l'intervento è stato eseguito contestualmente a una protesi di caviglia. Sono stati controllati 87 pazienti (95 piedi) ad un follow-up medio di 4,5 anni, 21 sono andati persi. Sono stati valutati il grado di soddisfazione dei pazienti, la riduzione del dolore e la presenza di eventuali complicanze. È stata effettuata inoltre una valutazione radiografica del tasso di unione e di un eventuale interessamento della tibiotarsica.
Risultati: Complessivamente i pazienti hanno riportato buoni risultati funzionali e soggettivi, definendosi "soddisfatti" nella maggioranza dei casi (71%). Le complicanze maggiormente osservate sono state ritardi di guarigione della ferita, soprattutto in caso di intervento contestuale alla protesi di caviglia, e assenza di fusione in 12 casi (13%), di cui 8 peraltro asintomatici. Un successivo interessamento della tibiotarsica si è verificato in 12 pazienti, 4 dei quali sono stati sottoposti a sostituzione protesica.
Discussione: Lo scopo di una correzione chirurgica del retropiede nell'AR è quello di ottenere un piede stabile, plantigrado, funzionale e non dolente. Va ricordato che tale intervento ha un impatto non trascurabile sulle articolazioni adiacenti, in particolare a livello della tibiotarsica. Qualora sia presente un interessamento della caviglia è consigliabile procedere ad una correzione del retropiede e in un secondo tempo alla protesi della caviglia, soprattutto in presenza di gravi deformità in pazienti con una elevata fragilità cutanea.
Conclusioni: La correzione del retropiede reumatoide con artrodesi sotto astragalica e astragalo scafoidea è una tecnica chirurgica largamente utilizzata. Tale procedura ha dimostrato buoni risultati in termini di riduzione del dolore, soddisfazione del paziente e ripristino della capacità deambulatoria.

Giornale Italiano di Ortopedia e Traumatologia
2018;44(Suppl. 1):S347-S448

Comunicazioni libere - ANCA 3

Sabato 10 Novembre 2018 dalle 9:00 alle 10:00

NOSTRA ESPERIENZA CLINICA A MEDIO TERMINE SULLE PROTESI TOTALI DI ANCA IMPIANTATE MEDIANTE ACCESSO POSTERO-SUPERIORE A CONSERVAZIONE DEI TESSUTI (TISSUE SPARING POSTERIOR SUPERIOR)

Nicola Capuano[1], Flavio Carbone[2], Alberto Fontanarosa[3], Angelo del Buono[1]

[1] San Giovanni di Dio e Ruggi d'Aragona, U.O.C. di Ortopedia e Traumatologia, Salerno, Italia; [2] Azienda Ospedaliera Universitaria Federico II, Clinica Ortopedica, Napoli, Italia; [3] Presidio Ospedaliero Valle d'Itria, U.O.C. di Ortopedia e Traumatologia, Martina Franca, Italia

Introduzione: Nella protesizzazione totale dell'anca, l'accesso postero-superiore a conservazione dei tessuti TSPS (tissue-sparing posterior superior) si caratterizza per mini-invasività, risparmio dei tessuti muscolari e capsulo-legamentosi, consente la riparazione capsulare e il ripristino propriocettivo correlato dopo l'impianto protesico. Questo studio si propone di confrontare i risultati clinici e funzionali a medio termine in pazienti operati di artroprotesi di anca sottoposti ad approccio TSPS (132 pazienti) e ad approccio posterolaterale classico (130 pazienti).
Materiali e Metodi: Si tratta di uno studio retrospettivo. I pazienti di entrambi i gruppi sono stati valutati mediante Harris Hip score (HHS) e indice Western Ontario and McMaster Universities (WOMAC) somministrati prima dell'intervento, 1 mese, 3 mesi, 1 anno e 4 anni dopo l'intervento. Sono stati valutati e confrontati parametri quali la perdita ematica intraoperatoria, la riduzione di emoglobina nel post-operatorio e le complicanze perioperatorie.
Risultati: Rispetto al gruppo standard, i pazienti del gruppo TSPS hanno riportato un recupero più rapido, come risulta dai migliori punteggi HHS e WOMAC, fino ad un anno dopo l'intervento ($p < 0,05$). Nessuna differenza significativa nei punteggi HHS ($p = 0,564$) e WOMAC ($p = 0,796$) è stata riscontrata al follow-up di quattro anni. Nessuna complicanza maggiore è stata documentata in entrambi i gruppi. Nel peri-operatorio, minori perdite ematiche, minore riduzione di Hb ed un più basso tasso di trasfusioni sono state registrate nel gruppo di pazienti sottoposti a tecnica TSPS.
Discussione: Sebbene siano stati descritti diverse vie d'accesso mini-invasive nella protesica d'anca, non sono rari in caso di approcci mini-invasivi, gli esiti variabili e una maggiore incidenza di complicanze. Con la tecnica TSPS sono stati osservati angoli d'inclinzione della componete acetabolare analoghi alla tecnica standard. L'approccio TSPS ha mostrato un tasso di complicanze basso (analogo all'accesso standard), ma ha mostrato un recupero post-operatorio più rapido. Al follow-up a 4 anni le due tecniche mostrano risultati clinici simili.
Conclusioni: In mani esperte, dopo una curva di apprendimento adeguata, la via d'accesso mini-invasiva all'anca, nello specifico TSPS, è sicura, affidabile, con scarsa incidenza di complicanze, garanzia di recupero post-operatorio più rapido rispetto alle tecniche standard.

ALIMENTAZIONE DEL REGISTRO DI ARTROPROTESI DELLA PROVINCIA AUTONOMA DI TRENTO

Cristiana Armaroli[1], Silvano Piffer[2], Martina De Nisi[3], Luciano Bertoldi[4], Roberto Martinelli[4]

1 Azienda Provinciale per i Servizi Sanitari, Staff Dipartimento Tecnologie, Trento, Italia; [2] Azienda Provinciale per i Servizi Sanitari, Servizio di Epidemiologia Clinica e Valutativa, Trento, Italia; [3] Azienda Provinciale per i Servizi Sanitari, Servizio di Epidemiologia Clinica e Valutativa, Trento, Italia; [4] Azienda Provinciale per i Servizi Sanitari, Dipartimento Ortopedico-Traumatologico, Trento, Italia

Introduzione: Il registro di artroprotesi della Provincia Autonoma di Trento (PAT) nasce nel 2010, sulla protesica dell'anca, grazie all'adesione al Progetto del Registro Italiano di Artroprotesi (RIAP), coordinato dall'Istituto Superiore di Sanità. Nel 2016 viene arricchito coi dati protesici del ginocchio. Nel presente lavoro si fornisce un focus sull'evoluzione del registro (dati anca), sviluppato in forte sinergia con il Dipartimento ortopedico e i locali sistemi informativi.
Materiali e Metodi: Il registro si compone di dati provenienti dalle SDO (attività protesica in PAT e mobilità dei residenti), di dati aggiuntivi di intervento e di materiali (mutuati dal Dizionario dei Dispositivi Medici RIAP). Nel presente lavoro sono analizzati i dati relativi agli anni 2010-2017, dai quali si estraggono gli indicatori di attività, completezza, gestione, ed esito, sia per quanto riguarda le Unità Operative di ortopedia pubbliche, che per le private.
Risultati: Dal 1-1-2010 al 31-12-2017 sono registrati circa 8'200 interventi di cui il 65,4% di protesi totali, il 29% di protesi parziali, e il 5,6% di revisioni; considerando singolarmente gli anni 2010 e 2017, il numero complessivo di interventi passa da 797 a 1277, la completezza del registro sui dati di intervento passa dal 24,8% al 93%, mentre sui dispositivi passa dal 6% al 92%. Nella protesi totale la degenza media pre-operatoria si riduce da 1,4 gg a 1,1 gg, la degenza media si riduce dai 7,8 gg a 6,1 gg; nella protesi parziale la degenza media pre-operatoria passa dai 5 gg ai 2,7 gg, la degenza media passa dai 13,7 gg agli 11 gg. La proporzione delle revisioni si colloca tra il 4 e il 6%. La mobilità passiva in proporzione è passata dal 27% al 15%.
Discussione: L'attivazione del registro ha consentito un monitoraggio sui volumi e sui criteri gestionali, tra cui va rimarcata la riduzione della mobilità passiva. Resta fondamentale l'integrazione e la collaborazione tra tutti i servizi coinvolti, anche al fine del recupero dei dati storici, reso possibile attraverso gli strumenti

forniti dal RIAP (applicativo RADAR2). Di particolare interesse risulta il collegamento al costo medio del materiale impiantato.
Conclusioni: Il processo di completamento dei dati porrà le basi per i futuri studi di approfondimento, con l'obiettivo di analizzare meglio gli esiti. Tra gli strumenti utilizzabili c'è l'incentivazione alla compilazione dei dati richiesti presso le strutture di ortopedia e la messa a disposizione degli indicatori attraverso strumenti di facile monitoraggio (cruscotti).

ESPERIENZA DI UN CENTRO INDIPENDENTE NELL'USO DELLO STELO MINIHIP

Stefano Giaretta, Marco Piccoli, Alberto Momoli

O.C. San Bortolo, Ortopedia e Traumatologia, Vicenza, Italia

Introduzione: Le protesi d'anca a stelo corto sono una valida opzione, in particolare in soggetti giovani, allo scopo di preservare il collo femorale e il patrimonio osseo metafisario, permettere un carico prossimale più fisiologico, ed effettuare una chirurgia mini-invasiva. In letteratura vi è una sola pubblicazione di risultati clinici dello stelo Minihip Corin, un impianto relativamente recente. Lo scopo dello studio è descrivere i risultati clinici e radiologici a breve e medio termine della nostra casistica e illustrare eventuali complicanze.
Materiali e Metodi: Tra il 2013 e il 2015 nel nostro centro sono stati impiantati 58 steli Minihip in 56 pazienti di età media 63 anni (range 23-80). Sono stati quindi valutati i risultati clinici e radiologici ad un follow-up medio di 34 mesi (range 21-53).
Risultati: 2 pazienti sono deceduti per motivi non legati all'esito dell'intervento chirurgico. Non si sono verificate fratture periprotesiche intraoperatorie. Non abbiamo registrato casi di mobilizzazione dello stelo protesico, mentre in un caso di mobilizzazione della componente acetabolare si è dovuto procedere a revisione con gabbia di Burch-Schneider. I pazienti sono stati sottoposti a valutazione mediante Harris Hip Score (HHS) nel pre-operatorio (valore medio 56,9; range 31-80) e a follow-up (media 92,5; range 50-100) e questionario EQ-5D-5L (EuroQOL Group).
Discussione: A breve termine si è reso necessario un solo intervento di revisione della componente acetabolare. In tutti gli altri casi l'incremento dell'HHS è stato significativo, con risultati eccellenti (90-100) in 46 casi e risultati inferiori a 80 punti in soli 3 casi. Allo stesso modo abbiamo assistito ad un incremento della qualità di vita indagata mediante l'EQ-5D-5L con miglioramento dei livelli soddisfazione in tutte e 5 le dimensioni considerate (dolore, stato dell'umore, capacità di movimento, cura della persona e attività abituali) e dello score visivo EQ-VAS. Nei casi con HHS inferiore a eccellente (< 90 punti) non abbiamo osservato segni radiologici di mobilizzazione dello stelo femorale; abbiamo osservato aree di osteolisi periprotesica in particolare nella zona I cotiloidea (6 casi) e nella zona femorale 1 (2 casi) secondo Gruen, e lo sviluppo di calcificazioni eterotopiche in 6 casi.
Conclusioni: Lo stelo Minihip nella nostra casistica ha presentato una ottima sopravvivenza a breve termine e ottimi risultati funzionali. È auspicabile che ne venga ampliata la letteratura per supportare i dati fin qui pubblicati con una casistica adeguata.

LA PROTESI D'ANCA PRIMARIA: I CRITERI DI SCELTA PER L'IMPIANTO IDEALE

Gianluca Mazzotta[1], Fabio Favetti[2], Matteo Papalia[3], Giovanni Pellicanò[4], Daniele Ferraro[4], Francesco Falez[5]

[1] Nuova Itor, Ortopedia, Roma, Italia; [2] Ospedale Santo Spirito, Roma, Italia; [3] Nuova Itor, Ortopedia, Roma, Italia; [4] Sapienza Università di Roma, Ortopedia, Roma, Italia; [5] Ospedale Santo Spirito, Ortopedia, Roma, Italia

Introduzione L'intervento di artroprotesi d'anca è una forse la procedura di maggior successo nella chirurgia ortopedica, in quanto praticabile su differenti quadri fisio-patologici e differenti condizioni biologiche e morfologiche. Lo studio di accoppiamenti sempre più duraturi e lo sviluppo di steli dal design sempre più conservativo si sono resi necessari in risposta da una parte all'abbassamento dell'età media dei pazienti che si sottopongono a tale intervento e dall'altra ad un progressivo aumento dell'attività funzionale della popolazione nella VI e VII decade di vita. Questi cambiamenti "sociali" hanno portato i chirurghi ortopedici a dover seguire filosofie diverse per garantire performance elevate: la standardizzare l'impianto al paziente oppure la "customizzazione" dell'impianto ovvero scegliere e adattare differenti impianti al paziente. Lo scopo dello studio è quello di valutare l'uso di algoritmi decisionali nella scelta dell'impianto migliore in relazione all'età, all'attività e alla morfologia femorale.
Materiali e Metodi: In una popolazione di 50 pazienti operati tra il 2016 e il 2017 utilizzando il Lahey Clinic Program abbiamo voluto selezionare l'impianto e l'accoppiamento ideale in base alla categoria funzionale del pz (età, peso, attività prevista, condizioni generali, bone stock) e valutare radiograficamente nel se l'utilizzo di steli conservativi rispetto a steli convenzionali ha portato ad un rispetto della normale biomeccanica articolare.
Risultati: Il Lahey Clinic Program ha mostrato sensibilità e specificità nello scegliere l'impianto migliore in relazione all'attività funzionale dei pazienti, inoltre l'utilizzo di steli conservativi si è dimostrato utile per un normale ripristino della biomeccanica articolare.
Discussione: Lo sviluppo di impianti dal design innovativo e conservativo ha portato allo sviluppo di "mode" che non sempre hanno portato un reale vantaggio al paziente candidato all'artroprotesi d'anca, talvolta utilizzando impianti non adatti alla morfologia femorale creando alterazioni della normale biomeccanica articolare con possibili complicanze. È di fondamentale importanza valutare il livello di attività il peso e le aspettative del paziente per scegliere l'accoppiamento migliore che garantisca un livello di soddisfazione adeguato. Nei soggetti con scarso bone stock e osteoporotici è bene valutare l'ipotesi di steli cementati che possano garantire una sopravvivenza adeguata dell'impianto e ridurre al minimo le

possibili cause di fallimento legati a una precoce mobilizzazione dell'impianto.
Conclusioni: È importante conoscere le varie tipologie di impianto e le relative caratteristiche biomeccaniche, rispettare un algoritmo decisionale evita il disorientamento nella procedura cosi come risulta fondamentale fare scelte legate alla propria esperienza e non legate alle tendenze del momento.

MORBO DI PAGET IPEROSTOSANTE CON ABOLIZIONE DEL CANALE FEMORALE PROSSIMALE BILATERALE IN COXARTROSI SINTOMATICA: TRATTAMENTO CON ARTROPROTESI CUSTOM MADE CEMENTATA AD ANCORAGGIO PROSSIMALE

Maurizio Rubino, Riccardo D'ambrosi, Michele Scelsi, Nicola Ursino

I.R.C.C.S. Istituto Ortopedico Galeazzi, C.A.S.C.O., Milano, Italia

Introduzione: Il morbo di Paget è una malattia metabolica dell'osso, nota anche come osteite deformante che comporta un'alterazione del rimodellamento osseo, minando l'integrità strutturale dello scheletro e predisponendo alle fratture e alle malformazioni ossee. Lo scopo di questo case report è di presentare il trattamento della coxartrosi di anca con impianto custom in made in un paziente con morbo di Paget.
Materiali e Metodi: Un uomo di 59 anni, affetto da Morbo di Paget, è giunto alla nostra attenzione per coxartrosi sintomatica destra da più di 5 anni. L'articolazione risultava dolente sia a riposo che durante il movimento e bloccata, limitando limitando severamente la qualità di vita del paziente. Inoltre lo spazio del canale femorale, studiato tramite TC non permetteva l'utilizzo di impianti protesici standard a causa della sua ristrettezza. È stata così data indicazione di protesi totale di anca destra a stelo corto custom made cementata con ancoraggio prossimale.
Risultati: A un anno di distanza il paziente non ha riportato alcuna complicazione a livello dell'anca operata operata, recuperando completamente l'articolarità e senza avvertire più dolore.
Discussione: La letteratura attuale non presenta casi simili di impianti custom made in pazienti affetti da morbo di Paget, evidenziando la rarità clinica del caso affrontato.
Conclusioni: L'utilizzo di una protesi custom made risultava esser l'unica possibilità terapeutica per il trattamento della coxartrosi sintomatica in paziente affetto da morbo di Paget. A distanza di un anno i risultati clinici e radiografici hanno supportato la nostra scelta.

UTILIZZO DI TESSUTO ADIPOSO AUTOLOGO MICRO-FRAMMENTATO PER IL TRATTAMENTO DELL'OSTEOARTROSI DELL'ANCA: RISULTATI PRELIMINARI

Claudio Zorzi[1], Marco Collarile[1], Sigismondo Luca di Donato[2], Daniele Screpis[1], Venanzio Iacono[1], Rosa Donato[3]

[1] Ospedale Sacro Cuore Don Calabria, Ortopedia e Traumatologia, Negrar, Italia; [2] Facoltà di Medicina e Chirurgia, Università degli Studi di Napoli Federico II, Reparto di Ortopedia e Traumatologia, Napoli, Italia; [3] Facoltà di Medicina e Chirurgia, Università degli Studi di Napoli Federico II, Ortopedia e Traumatologia, Napoli, Italia

Introduzione: Scarsi sono i dati presenti in letteratura circa il trattamento della osteoartrosi d'anca con tessuto adiposo autologo micro-frammentato. Il tessuto adiposo oltre a essere una buona fonte di cellule staminali ha il peculiare vantaggio di essere facilmente prelevabile. In aggiunta il tessuto adiposo micro-frammentato sembra avere importanti proprietà di tipo paracrino e anti-infiammatorio. Lo scopo di questo studio è di valutare l'out-come clinico nei pazienti affetti da osteoartrosi d'anca non candidabili a intervento di sostituzione articolare e sottoposti ad una singola infiltrazione intra-articolare di tessuto adiposo micro-frammentato ad almeno 1 anno di follow-up.
Materiali e Metodi: Il tessuto adiposo micro-frammentato è stato ottenuto mediante una minima manipolazione tramite un sistema chiuso. L'out-come clinico è stato valutato tramite tramite Harris Hip Score (HHS). La qualità di vita e stata valutata tramite questionario EQ5-5D-5L. Dati circa sesso, età e Body Mass Index (B.M.I.) sono stati ottenuti pre-operatoriamente. Ogni complicanza nell'immediato post-operatorio è stata registrata. Una analisi univariata è stata effettuata per valutare la variazione dell'out-come clinico tramite Wilcoxon rank test. A tutti i pazienti è stato chiesto il loro grado di soddisfazione riguardo la procedura.
Risultati: All'ultimo follow-up sono stati collezionati i dati di 17 pazienti (10 maschi - 7 femmine). Ad almeno 12 mesi di follow si è registrato un miglioramento statisticamente significativo ($p < 0,05$) dello HHS registrato. Quindici (88,23%) dei 17 pazienti si sono dichiarati soddisfatti della procedura. Non sono state riportate complicanze degne di nota legate alla procedura.
Discussione: L'infiltrazione di tessuto adiposo micro-frammentato per il trattamento della osteoartrosi dell'anca si è dimostrato uno strumento valido, efficace e sicuro. L'utilizzo di questa procedura è relativamente recente e pochi sono i dati disponibili sul suo utilizzo nel trattamento dell'osteoartrosi dell'anca.
Conclusioni: Sulla base della nostra esperienza, riteniamo che l'infiltrazione intra-articolare di tessuto adiposo micro-frammentato possa essere considerata un valido opzione nella gestione preprotesica della osteoartrosi dell'anca refrattaria ai trattamenti conservativi.

L'IMPIANTO IN VARO DELLO STELO NELLE PROTESI D'ANCA: COMPLICANZA CLINICA O RADIOLOGICA?

Lorenzo Mattei, Christian Ferrara, Andrea Pautasso, Enrico Bellato, Danilo Colombero, Filippo Castoldi

Azienda Ospedaliera Universitaria San Luigi Gonzaga, Orbassano, Italia

Introduzione: Pochi studi in letteratura affrontano il problema del mal posizionamento in varo dello stelo non cementato nelle protesi d'anca. Dai pochi studi presenti non risulta chiaro se una differenza superiore ai 5° tra l'asse dello stelo e l'asse femorale, sia un problema clinico o meno.
Materiali e Metodi: È stato eseguito un confronto radiografico tra il controllo post-operatorio e quello a 12 mesi dall'impianto, volto alla ricerca di segni di mobilizzazione. Tutti i pazienti sono stati successivamente valutati clinicamente con l'Harris Hip Score, il Womac, l'analisi del Range of Moion e con la Visual analogue scale. Per valutare eventuali fattori predittivi negativi, è stata effetuata una successiva analisi post hoc.
Risultati: Sono stati valutati tutti gli steli di protesi d'anca non cementata a tenuta metafisaria, operati tra gennaio 2010 e giugno 2016. Delle 1092 protesi incluse nello studio, 47 (4,3%) avevano uno stelo varo. Di queste, 38 sono state reclutate e confrontate con un secondo gruppo di controllo con stelo normoassiato e con caratteristiche simili.
Discussione: Il dolore di coscia e il numero di linee reattive, sono stati maggiori nel primo gruppo. Nessun elemento radiografico analizzato è stato ritenuto un fattore predittivo. Tra gli steli posizionati in varo, due sono andati incontro a mobilizzazione asettica e nessuno ha avuto fratture periprotesiche.
Conclusioni: In parziale accordo con la letteratura presente, non abbiamo riscontrato differenze significative tra I due gruppi se non per quanto riguarda il dolore di coscia. L'aumento isolato del numero di linee reattive non può essere considerato suggestivo di aumentato rischio di mobilizzazione dello stelo.

Giornale Italiano di Ortopedia e Traumatologia
2018;44(Suppl. 1):S351-S448

Comunicazioni libere - TRAUMA 5

Sabato 10 Novembre 2018 dalle 10:00 alle 11:00

IL TIMING IDEALE PER ESEGUIRE LA DINAMIZZAZIONE DI UN CHIODO ENDOMIDOLLARE NELLE DELAYED-UNIONS DIAFISARIE DI FEMORE

Giovanni Vicenti, Davide Bizzoca, Vittorio Nappi, Massimiliano Carrozzo, Claudio Rella, Vito Pesce, Biagio Moretti

Università degli Studi di Bari Aldo Moro, A.U.O.C. Policlinico di Bari, Scienze Mediche di Base, Neuroscienze e Organi di Senso, Bari, Italia

Introduzione: La dinamizzazione di un chiodo endomidollare è una procedura che mira a velocizzare la guarigione di una frattura diafisaria. Questo studio retrospettivo ha lo scopo di valutare l'efficacia della dinamizzazione e il suo timing ideale, in pazienti con delayed-unions diafisarie del femore.
Materiali e Metodi: I pazienti sottoposti a intervento di riduzione e sintesi con chiodo endomidollare, con successiva dinamizzazione, per frattura diafisaria di femore tra gennaio 2010 e dicembre 2016 sono stati reclutati nel seguente studio. I pazienti sono stati suddivisi in 3 gruppi, in base al tempo di guarigione della frattura: gruppo-A entro 9 mesi; gruppo-B tra 9 e 12 mesi e gruppo-C dopo 12 mesi o necessità di ricorrere ad una seconda procedura chirurgica. Il rapporto callo-diafisi (CDR) è stato valutato radiograficamente al momento della dinamizzazione. La variabilità tra gruppi è stata valutata; la regressione lineare e il test di Pearson sono stati eseguiti. Un $p < 0,05$ è stato considerato significativo.
Risultati: 68 pazienti (38 maschi e 30 femmine, età media 36.85) sono stati reclutati. In 30 pazienti la guarigione della frattura è stata osservata a 9 mesi (gruppo-A); in 26 pazienti la frattura è guarita entro i 12 mesi (gruppo-B); in 8 pazienti la frattura è guarita dopo i 12 mesi e in 4 casi è stata necessaria una seconda procedura chirurgica (gruppo-C). La dinamizzazione è andata a buon fine in 64 pazienti su 68 (94,12%). Il rapporto callo-diafisi medio è risultato significativamente differente nel gruppo-A ($p = 0,001$) e nel gruppo-B ($p = 0,03$), rispetto al gruppo-C. Il timing di dinamizzazione è risultato significativamente differente nei tre gruppi. La regressione lineare ha mostrato che la dinamizzazione dovrebbe essere eseguita tra i 3 e i 6 mesi dal trauma. Il CDR ottimale dovrebbe essere compreso tra 1,19 e 1,47, all'atto della dinamizzazione.
Discussione: I risultati relativi al CDR ottimale sono concordi con quanto osservato da Vaughn et al., i quali hanno riportato che un CDR < 1,17, all'atto della dinamizzazione, è associato ad un tasso di guarigione del solo 20%. L'alto tasso di successo della dinamizzazione osservato in questo studio può essere spiegato considerando che i pazienti con fratture esposte, fratture osteoporotiche e storia di infezioni sono stati esclusi da questa casistica.
Conclusioni: In questo studio, la dinamizzazione si è rivelata una procedura semplice ed efficace per trattare le delayed-unions diafisarie di femore.

IL CHIODO ENDOMIDOLLARE NELLE FRATTURE DELL'OMERO PROSSIMALE: STUDIO RETROSPETTIVO DELLE COMPLICANZE POST-OPERATORIE

Roberto Rea, Stefano Di Carlo, Fabrizio Fascione, Andrea Pantalone, Vincenzo Salini

Università degli Studi G. D'Annunzio Di Chieti -Pescara, Clinica Ortopedica e Traumatologica, Chieti, Italia

Introduzione: L'inchiodamento endomidollare rappresenta una delle procedure utilizzate nel trattamento delle fratture dell'omero prossimale. Tale mezzo di sintesi può essere usato nelle fratture scomposte a due e tre frammenti (sec. Neer) con eventuale coinvolgimento meta- o diafisario. Le complicazioni legate alla tecnica includono: impingement prossimale, protrusione/back-out delle viti, riduzione non anatomica, rigidità, pseudoartrosi, infezione, scomposizione secondaria, necrosi avascolare della testa omerale.
Materiali e Metodi: In questo studio retrospettivo (da Gennaio 2014 a Luglio 2017) sono state valutate le complicanze post-operatorie di 75 pazienti (54 donne e 21 uomini; età media 64,6 anni) con fratture dell'omero prossimale trattati con inchiodamento endomidollare. Le fratture sono state classificate secondo Neer, a 2 frammenti (n = 46), a 3 frammenti (n = 23) e a 4 frammenti (n = 6); secondo AO: 11-A (n = 46), 11-B (n = 19) e 11-C (n = 10). I pazienti sono stati valutati clinicamente con la Scala di Constant e radiograficamente a 1, 3, 6, 12, 24, 48 mesi con follow-up medio di 16 mesi.
Risultati: 71 pazienti hanno mostrato guarigione delle fratture, in 2 si è osservata mancata consolidazione della grande tuberosità e 2 pazienti hanno riportato necrosi avascolare della testa omerale. E' stata osservata scomposizione secondaria in varo in 1 caso; penetrazione articolare delle viti in 3 casi; back-out delle viti prossimali in 3 casi; impingement all'apice del chiodo in 2 casi. Lo Score di Constant ha mostrato in media una ripresa funzionale della spalla da soddisfacente a eccellente in 64 pazienti (85,4%); in 11 pazienti (14,6%), al contrario, si sono ottenuti risultati insoddisfacenti.
Discussione: Il trattamento ottimale delle fratture dell'omero prossimale rimane controverso. Una riduzione anatomica e stabile, il ripristino della cerniera mediale nel rispetto dei criteri di Hertel, la protezione del periostio e della vascolarizzazione rappresentano fattori prognostici cruciali e al contempo necessari per la guarigione e la prevenzione di scomposizioni secondarie in varo.
Conclusioni: Il chiodo endomidollare consente una tecnica mini-invasiva che può essere adattata a vare tipologie di frattura, anche in età avanzata. L'utilizzo di chiodi di ultima generazione e accorgimenti tecnici potrebbero minimizzare le complicazioni

legate alla procedura, permettendo una soddisfacente ripresa funzionale anche nel paziente anziano.

LA NECESSITÀ DI TRATTARE UNA DEFORMITÀ POST-TRAUMATICA DELL'ARTO INFERIORE

Salvatore Caruso[1], Roberto Varsalona[2]

[1] P.O. Umberto I, Ortopedia e Traumatologia, siracusa, Italia; [2] Casa di Cura Gretter, responsabile Ortopedia e Traumatologia, Catania, Italia

Introduzione: Le deformità degli arti inferiori sono il risultato di un processo di guarigione anomalo per insufficiente riduzione ossea, fallimento di osteosintesi. Infatti la guarigione ossea potrebbe verificarsi con difetti assiali, sui piani frontale e laterale, o con difetti di rotazione. In particolare nelle fratture pluriframmentarie è possibile ottenere una dismetria degli arti. Nella deformità post-traumatica, l'evoluzione altera la distribuzione dei carichi sulle superfici articolari prossimali e distali, causando una artrosi degenerativa. Il trattamento delle deformità degli arti inferiori si è resa necessaria, prima di una accurato planning e localizzazione dei piani deformità.
Materiali e Metodi: Presso l'U.O.C. di Ortopedia e Traumatologia dell'Ospedale Umberto I di Siracusa, dal 2008 al 2014, 18 deformità degli arti inferiori in 18 pazienti (13 maschi e 5 femmine) sono stati trattati con la correzione progressiva o acuta con fissazione esterna. La media era di 23,7 anni (range 14-57). Sette deformità del femore e 11 tibia (9 assiale, 2 di rotazione e 7 deformità complesse) sono stati valutati usando la scala di valutazione Paley-Tetsworth.
Risultati: In tutti i casi, la correzione della deformità angolare e rotazionale è stata raggiunta. Il dolore è stato eliminato in tutti i pazienti con preesistente dolori articolari cronici. Non ci sono stati casi di infezione profonda.
Discussione: Lo scopo di questo lavoro è quello di riportare la nostra esperienza nel trattamento delle deformità femorali e tibiali post-traumatiche.
Conclusioni: La fissazione esterna è utilizzata, quando è preferibile o più sicura, per correggere la deformità gradualmente e per evitare lesioni ai tessuti molli come nervi e vasi sanguigni.

FATTORI PREDITTIVI DI CUT-OUT NELLE OSTEOSINTESI DI FRATTURE PERTROCANTERICHE CON CHIODO CEFALOMIDOLLARE: STUDIO RETROSPETTIVO SU 813 PAZIENTI

Antonio Moretti, Luigi Murena, Chiara Ratti, Gianluca Canton

Università degli Studi di Trieste, Medicina, Trieste, Italia

Introduzione: Il cut-out è definito come il collasso in varo del frammento di testa-collo femorale con conseguente estrusione della vite cefalica. Rappresenta la complicanza meccanica più comune nell'osteosintesi delle fratture pertrocanteriche. La sua insorgenza comporta un aumentato rischio di ulteriori complicanze dovute all'allettamento o all'eventuale reintervento, aumentando di conseguenza i costi sociosanitari del trattamento. Lo scopo dello studio è identificare i fattori predittivi di cut-out per prevenirne l'insorgenza.
Materiali e Metodi: Sono stati considerati per lo studio tutti i pazienti affetti da frattura extracapsulare del femore prossimale ricoverati e trattati con chiodo cefalomidollare corto presso la clinica ortopedica dell'Ospedale di Cattinara-ASUITS di Trieste tra il 2009 e il 2014. È stata quindi condotta un'analisi retrospettiva dei dati clinici e radiografici, per trovare un'eventuale correlazione con l'insorgenza di cut-out. Le variabili analizzate sono state: età, sesso, tipo di frattura, classe ASA, classificazione Evans, tipo di chiodo, qualità della riduzione, TAD, CalTA e Parker ratio. Con i risultati così ottenuti è stato quindi elaborato un nomogramma utile a stimare il rischio di cut-out.
Risultati: La popolazione oggetto di studio comprendeva 813 casi, con un rapporto F:M di 4:1 e un'età media di 84,7 anni. In 18 casi (2,2%) si è verificato il cut-out. Non è stata dimostrata un'associazione statisticamente significativa tra il cut-out e l'età, il sesso, il lato della frattura, Classe ASA e il tipo di chiodo. È risultata un'associazione significativa all'analisi univariata per classificazione di Evans, CalTAD, TAD, Parker AP e qualità di riduzione. La correlazione del cut-out con questi ultimi tre parametri è risultata statisticamente significativa anche all'analisi multivariata
Discussione: Il corretto posizionamento della vite cefalica si conferma come già riportato in altri lavori di letteratura un parametro fndamentale. La qualità della riduzione appare invece nel presente studio fortemente correlata con l'insorgenza di cut-out, dato in letteratura non ancora riportato ad una analisi multivariata.
Conclusioni: I risultati del presente studio confermano la corretta posizione della vite cefalica e dimostrano una buona qualità di riduzione come fattori che diminuiscono significativamente il rischio di cut-out. Un nomogramma per la stima del rischio di cut-out è proposto per la validazione clinica.

LESIONE DEL TRICIPITE BRACHIALE DA FOLGORAZIONE: CASE REPORT

Debora Lana, Andrea Giorgini, Luigi Tarallo, Fabio Catani

Azienda Ospedaliero Universitaria, Policlinico di Modena, Patologie dell'Apparato Locomotore, Modena, Italia

Introduzione: Le lesioni del tricipite brachiale sono un'entità patologica rara e quasi sempre riguardano l'inserzione del suo capo distale. Le cause più spesso riportate sono: sforzi ripetuti, prolungate terapie steroidee a elevato dosaggio, diabete. Presentiamo un caso di lesione del tricipite brachiale occorsa in un elettricista di 49 anni durante l'attività di manutenzione di un impianto elettrico.
Materiali e Metodi: Durante la routinaria pulizia di un impianto elettrico, un uomo di 49 anni è stato colpito da elettrocuzione, eccezionalmente senza conseguenze cardiache; ciononostante, si è procurato una lesione esposta e completa del ventre muscolare del tricipite brachiale a livello della giunzione miotendinea, con avulsione dell'inserzione distale sull'olecrano ed un'ustione di secondo grado all'apice ungueale del quarto dito della mano sinistra, punto di ingresso della scarica ad alta tensione. Il trattamento ha consistito nell'esplorazione chirurgica della ferita e successiva sutura della fascia brachiale con 3 fili fiberwire 2.0 con tecnica di

Krakow prossimalmente;con 3 fili in TiCron all'inserzione tendinea, ove persisteva un segmento tendineo residuo di circa 4 cm: per tal motivo non si è eseguita una vera reinserzione ossea, bensì un'ulteriore sutura in TiCron attorno alla fascia del tricipite, al fine di ridurre le possibili aderenze tra muscolo e tessuto sottocutaneo. Il gomito è stato immobilizzato in valva le successive due settimane, il percorso riabilitativo ha avuto inizio dopo la desutura.
Risultati: Vista la perdita di sostanza verificatasi per la tipologia di lesione, la sutura è avvenuta necessariamente in accorciamento, dando una limitazione della flessione del gomito di circa 30° già visibile intraoperatoriamente. Ai controlli successivi, la limitazione si è ridotta progressivamente a 10° a 45 gg, fino a flessione completa recuperata a 90 gg.
Discussione: Le lesioni del tricipite brachiale sono raramente riportate e tendenzialmente coinvolgono l'inserzione tendinea distale. Le lesioni del ventre muscolare e della giunzione miotendinea sono ancor più rare. In letteratura sono riportati casi di lesioni da traumi ripetuti, da prolungata terapia con corticosteroidi ad alto dosaggio oppure associate a diabete.
Conclusioni: Dalle nostre ricerche, non è emerso alcun articolo riportante lesioni da folgorazione come il caso da noi presentato. La curiosità di questo caso clinico sta nella dinamica con la quale è occorsa la lesione e l'eccezionalità delle mancate ripercussioni cardiocircolatorie del paziente.

CONFRONTO TRA FISSAZIONE ESTERNA TIPO GALAXY E TRATTAMENTO INCRUENTO NELLE FRATTURE PROSSIMALI D'OMERO

Ilaria Angelini, Roberta Cifali, Anna Paola Rovelli, Fabio Cosseddu, Lorenzo Andreani, Rodolfo Capanna

Università di Pisa, Ricerca Traslazionale e Nuove Tecnologie, Pisa, Italia

Introduzione: Le fratture dell'omero prossimale in pazienti anziani (> 70 aa) rappresentano un problema comune nella pratica clinica. In letteratura non è presente un univoca indicazione riguardo quale sia il miglior trattamento. L'obiettivo di questo studio è di comparare l'out-come clinico e radiografico di pazienti trattati con intervento chirurgico mini-invasivo di riduzione e sintesi con fissatore esterno tipo Galaxy e pazienti trattati incruentemente.
Materiali e Metodi: Metodi In questo studio retrospettivo sono stati valutati un totale di 60 pazienti con frattura di omero prossimale a 3 e 4 frammenti secondo Neer, di cui 30 trattati incruentemente (25 donne e 5 uomini) e 30 con fissazione esterna (29 donne e 1 uomo), di cui 5 polifratturati. I pazienti sono stati valutati clinicamente e radiograficamente a 2-6-12 mesi dopo il trauma. Il controllo clinico comprende valutazione tramite Simple-Shoulder test (punteggio basato su risposte biunivoche) e DASH (disabilities of the arm, shoulder and hand) score (punteggio basato su scale di valutazione). Il controllo radiografico si basa su misurazione dell'angolo tra testa e diafisi omerale.
Risultati: Nei 30 pazienti trattati con fissatore esterno, 2 pazienti sono stati sottoposti a intervento chirurgico di protesi di spalla per perdita di riduzione e scarsa funzionalità, 1 paziente è andato incontro a osteomielite acuta trattata e risoltasi solo con terapia farmacologica. Nei 30 pazienti trattati incruentemente, non abbiamo rilevato complicanze e nessuno è stato sottoposto a successivo intervento chirurgico.
Discussione: La fissazione esterna presenta precocemente un miglior controllo del dolore e soddisfacente mobilità a breve e medio termine (2 e 6 mesi), di contro è soggetta a tutte le complicanze legate all'intervento e all'ospedalizzazione nei pazienti anziani. Mentre il trattamento incruento a breve e medio termine presenta una minor compliance del paziente e una ridotta motilità, dovuta a inizio tardivo di FKT. Tuttavia a 12 mesi l'out-come clinico può essere considerato sovrapponibile nei due gruppi.
Conclusioni: Secondo il nostro studio entrambi i trattamenti sono valide soluzioni per le fratture prossimali di omero nei pazienti anziani. Ad un anno i pazienti trattati con intervento chirurgico presentano un miglior ripristino radiologico, tuttavia non abbiamo trovato differenze statisticamente significativo di out-come clinico.

LA METODICA DI ILIZAROV NEL TRATTAMENTO DELLE PSEUDARTROSI INFETTE POST-TRAUMATICHE DI GAMBA

Giulio Di Giacomo, Gianluca Felline, Teodoro Andriolo, Gianfranco Corina

Presidio di Brindisi di Summa-Perrino, Ortopedia, Brindisi, Italia

Introduzione: Il trattamento delle osteomieliti postraumatiche si MDS infetti, non ha un trattamento standardizzato, per la sua eterogenicità si rende sempre più necessario un trattamento personalizzato sul caso specifico. Riportiamo la nostra esperienza sul trattamento di pazienti con ostomielite post traumatica trattata con trasporto osseo.
Materiali e Metodi: Studio eseguito su 27 casi di osteomieliti postraumatiche trattate presso il nostro centro con resezione e trasporto osseo dal 2014 al 2017, con un follow-up minimo di 6 mesi. I pazienti sono seguiti con controlli radiografici e clinici seriati. Valutazione del SF36, pre e post trattamento di trasporto osseo.
Risultati: Alle radiografie sistematiche si eè valutata la formazione di un buon rigenerato osseo in regione e si e raggiunto il contatto tra moncone prossimale e il segmento trasportato con una media di 4 mesi. Risultati radiografici finali con consolidazione del segmento trasportato e dormazione di osso corticalizzato. Gli score SF36 sono risultati in netto miglioramento già dopo 30 giorni dall'intervento, con incremento fino al 2 anni.
Discussione: Alla luce degli score clinici si evince un miglioramento della qualità di vita, grazie alla concessione di un carico precoce nonostante l'ingombro e le cure che richiedono i sistemi di fissazione esterna.I tempi di guarigione sono stati in linea con la letteratura; rimane comunque una procedura che richiede un'elevata abilità chirurgica e confidenza con la fissazione esterna circolare ed una elevata compliance da parte del paziente oltre ad una rete di assistenza multidisciplinare.
Conclusioni: Considerando la difficoltà di trattamento di queste patologie e la varietà di proposte terapeutiche in campo, secondo la nostra esperienza, il trasporto osseo resta a oggi una valida opzione nel trattamento di difetti ossei post infettivi anche di larghi segmenti. Gli autori esporranno i risultati finali dello studio in sede congressuale.

Giornale Italiano di Ortopedia e Traumatologia
2018;44(Suppl. 1):S354-S448

Comunicazioni libere - AGING FRACTURES 1

Sabato 10 Novembre 2018 dalle 10:00 alle 11:00

I VANTAGGI OFFERTI DAL TRATTAMENTO DELLE FRATTURE DIAFISARIE DEL TERZO DISTALE DEL FEMORE CON PLACCHE IN PEEK PICCOLO COMPOSITE

Giacomo Strigini, Fabrizio Quattrini, Laura Ghidoni, Giorgio Emanuele Bellina, Corrado Ciatti, Caterina Fiazza, Pietro Maniscalco

Piacenza Ospedale, Piacenza, Italia

Introduzione: In questo lavoro presentiamo i risultati preliminari ottenuti nella nostra clinica con l'utilizzo di placche in carbonio Piccolo Composite per femore distale nel trattamento di fratture di questo distretto.
Materiali e Metodi: Nella divisione di Ortopedia e Traumatologia dell'ospedale "Guglielmo da Saliceto" di Piacenza sono stati trattati con la tecnica proposta casi di necrosi cefalica in 6 pazienti con età compresa tra 68 e 97 anni.Il follow-up medio è stato di 13 mesi. I pazienti trattati presentavano una frattura del terzo distale del femore e in 2 casi i pazienti presentavano fratture interprotesiche con presenza di una protesi d'anca e una di ginocchio. In tutti i casi la sintesi è stata effettuata con tecnica mini invasiva.
Risultati: I nostri risultati sono stati estremamente positivi. Tutti i pazienti trattati hanno avuto un buon recupero funzionale con ripresa delle ADL a livelli sovrapponibili rispetto a quelli precedenti al trauma. La consolidazione radiografica della frattura è avvenuta in un tempo medio di circa 3 mesi.
Discussione: Le fratture del terzo distale del femore sono lesioni di difficile trattamento a causa della elevata incidenza di pseudoartrosi e della sempre maggiore incidenza di fratture periprotesiche in questa regione. L'utilizzo di placche in carbonio in questa regione offre numerosi vantaggi da un punto di vista teorico: il modulo di elasticità è molto simile a quello dell'osso corticale e offre nel contempo una elevata resistenza consentendo di prevenire le pseudoartrosi e accelerare la guarigione delle fratture. La radiotraspsarenza e la possibilità di posizionare viti poliassiali con un cono di 30° è di grande aiuto nella sintesi in presenza di un ingombro endocanalare come nei casi di fratture preiprotesiche.
Conclusioni: L'utilizzo nella pratica clinica delle placche in PEEK per la sintesi di fratture del terzo distale del femore ha confermato nella nostra esperienza i vantaggi teorici offerti da placche in questo materiale in termini di semplificazione dell'atto chirurgico e di facilitazione della guarigione delle fratture di questo distretto.

TRATTAMENTO DELLE FRATTURE FEMORALI PERIPROTESICHE (VANCOUVER B2 E B3) CON STELO CEMENTATO: NOSTRA ESPERIENZA

Stefano Di Carlo, Roberto Rea, Fabrizio Fascione, Vincenzo Salini

Ospedale "Ss.Annunziata", Clinica Ortopedica, Chieti, Italia

Introduzione: L'incidenza delle fratture periprotesiche dopo un impianto di artroprotesi di anca ha registrato un significativo aumento nell'ultimo decennio. La classificazione di Vancouver che distingue le fratture in base alla loro morfologia, stabilità dell'impianto e caratteristiche del bone stock, attualmente rappresenta un valido algoritmo ai fini del trattamento. Nonostante tutto questa classificazione rappresenta solo un punto di partenza e presenta una mancata considerazione riguardo la fisiologia naturale della frattura del paziente stesso oltre che dell'esperienza del chirurgo.
Materiali e Metodi: Abbiamo analizzato la nostra esperienza nel management delle fratture periprotesiche classificate come Vancouver B2 e B3 utilizzando uno stelo femorale cementato con eventuale utilizzo di placca e cerchiaggio, includendo paziente trattati nel periodo compreso tra gennaio 2014 e gennaio 2017. Da gennaio 2014 a gennaio 2017, 20 pazienti, con età media di 84 anni affetti da frattura periprotesica tipo B2/B3 secondo Vancouver sono stati sottoposti a trattamento chirurgico utilizzando steli femorali cementati da revisione e placca con cerchiaggi. In un sottogruppo di pazienti è stato necessario eseguire anche la revisione della componente acetabolare.
Risultati: Al follow-up intermedio (12 mesi) e in base ai dati a nostra disposizione non ci sono evidenze di complicanze settiche e/o meccaniche e a distanza. Tutte le fratture sono andate incontro a guarigione con un Harris Hip Score medio di 81 all'ultimo follow-up (36 mesi), con una riduzione della sintomatologia algica e l'acquisizione di una maggiore indipendenza nello svolgimento delle attività quotidiane. Nessuno ha richiesto ulteriore revisione nel corso del periodo in esame.
Discussione: Al fine di evitare fallimenti chirurgici questa tipologia di fratture deve essere corredata da un quadro clinico, diagnostico e terapeutico preciso. Molta attenzione deve essere rivolta ai fattori di rischio chirurgici e alle comorbidità del paziente. Il graduale ripristino delle attività di vita quotidiana in pazienti di età avanzata riduce il rischio di patologie correlate all'allettamento.
Conclusioni: Nessuno ha richiesto ulteriore revisione nel corso del periodo in esame. In base alla nostra esperienza, nonostante la letteratura più recente sia orientata verso revisioni con l'utilizzo di steli femorali non cementati, i nostri risultati ci portano ad avvalorare in determinate situazioni l'utilizzo dello stelo femorale cementato in circa il 30% dei casi.

IL TRATTAMENTO CHIRURGICO CON OSTEOSINTESI DELLE FRATTURE PERIPROTESICHE DI FEMORE NEL PAZIENTE GERIATRICO: STUDIO RETROSPETTIVO A 17 ANNI IN UN SINGOLO CENTRO

Miriam Grassi, Claudio Lacagnina, Guido Palumbo, Giuliano Salvadori del Prato, Davide Brioschi, Alfonso Manzotti

A.S.S.T. F.B.F. SACCO Ospedale Polo Universitario Luigi Sacco Milano, U.O. Ortopedia e Traumatologia, Milano, Italia

Introduzione: L'incidenza delle fratture periprotesiche di femore in letteratura è circa dello 0,1-4,2%, e rappresenta un problema emergente correlato all'incremento sia della longevità che del numero di impianti protesici con un importante impatto economico e sociale. Scopo del lavoro è la valutazione della nostra esperienza nell'osteosintesi delle fratture periprotesiche di femore prossimale presso l'U.O. di Ortopedia e Traumatologia di un ospedale cittadino convenzionato con Università Statale di Milano.
Materiali e Metodi: Sono stati valutati 54 pazienti di età superiore a 65 anni, trattati dal gennaio 2000 al gennaio 2018. Sono stati analizzati dati epidemiologici, tipo di trauma, tipologia di frattura secondo la classificazione di Vancouver e i risultati in termini di qualità della vita con Harris Hip Score (HHS). 38 pazienti erano di sesso femminile (70,4%), 16 maschile (29,6%), con età media 83 anni. Nel 96% dei casi la frattura faceva seguito a traumi a bassa energia in ambiente domestico mentre nel 4% dei casi a traumi ad alta energia. L'impianto protesico era non cementato nel 79,2% dei casi, mentre nel 20,8 % cementato. Le fratture trattate, classificate secondo la classificazione di Vancouver erano 18 tipo B1, 14 tipo B2, 2 tipo B3 e 20 tipo C. I dati clinici e radiografici sono stati analizzati ad una media di follow-up di 4 anni, utilizzando l'HHS.
Risultati: L'osteosintesi è stata realizzata con placche NCB in 18 casi (2 con innesto di osso), placche Cable ready in 18, placche rette LCP in 10, PFP-LCP in 2 pazienti e placche LISS in 6 casi. In tutti i casi è stato associato l'uso di cerchiaggi. La durata media di intervento è stata 183,4 minuti. Il tasso di mortalità a 12 mesi è stato 11,1% e a 24 mesi 20,4 %, legata nella totalità dei casi alle comorbidità. Il periodo medio di ospedalizzazione è stato di 19,9 giorni. I pazienti valutati con HHS hanno dimostrato un progressivo miglioramento con risultato clinico-funzionale a 12 mesi pari a 82,5, rimanendo stazionario ai controlli successivi.
Discussione: I risultati mostrano come l'osteosintesi sia un procedura valida nel trattamento delle fratture periprotesiche non solo di tipo C ma anche B1. Nell'anziano abbiamo registrato una tendenza a estendere l'indicazione alle fratture B2 e B3 a causa delle comorbidità e della fragilità di questi pazienti e nelle fratture di tipo B3 l'associazione di innesti ossei per il ripristino del bone stock.
Conclusioni: La gestione delle fratture periprotesiche di femore nel paziente geriatrico risulta spesso difficile e non sempre aderente alle indicazioni delle linee guida e delle classificazioni. La scelta terapeutica è influenzata da molteplici fattori: livello della frattura, qualità dell'osso, stabilità protesica e condizioni generali. Le caratteristiche cliniche dei pazienti e i risultati ottenuti spingono a considerare l'ampliamento dell'indicazione all'osteosintesi in età geriatrica.

LE FRATTURE PERIPROTESICHE DI FEMORE NELLE PROTESI D'ANCA: CONFRONTO RETROSPETTIVO TRA OSTEOSINTESI E REVISIONE DELLO STELO FEMORALE

Riccardo Luigi Alberio, Diego Monzeglio, Federico A. Grassi

Azienda Ospedaliero Universitaria Maggiore della Carità di Novara, Novara, Italia

Introduzione: L'incidenza delle fratture periprotesiche di femore dopo impianto di protesi d'anca è in aumento per il progressivo invecchiamento della popolazione e il conseguente incremento delle procedure di sostituzione protesica. La terapia chirurgica mira a ottenere una più rapida mobilizzazione rispetto al trattamento conservativo. In considerazione del grande impatto socio-sanitario delle fratture periprotesiche, si avverte sempre più la necessità di valutare la prognosi di questi pazienti in termini di sopravvivenza e di recupero funzionale. L'obiettivo di questo studio retrospettivo è valutare i risultati ottenuti su una serie consecutiva di pazienti sottoposti a trattamento chirurgico per fratture periprotesiche di femore.
Materiali e Metodi: Nel periodo 2009-2016, presso la S.C. di Ortopedia e Traumatologia dell'A.O.U. "Maggiore della Carità" di Novara, sono stati trattati chirurgicamente 38 pazienti affetti da fratture periprotesiche di femore su protesi d'anca. I pazienti sono stati suddivisi in due gruppi sulla base dell'intervento effettuato: 18 pazienti sono stati sottoposti a revisione dello stelo femorale, mentre 20 pazienti a osteosintesi della frattura con placca, viti e cerchiaggi. Sono state indagate alcune variabili (periodo di degenza, complicanze post-operatorie, numero di emotrasfusioni, recupero funzionale) per il confronto tra i due gruppi. È stato inoltre analizzato il tasso di sopravvivenza e il rapporto tra quest'ultima e l'indice di comorbidità di Charlson.
Risultati: I due gruppi di studio sono risultati omogenei per età e sesso, e non sono state riscontrate differenze significative tra le variabili perioperatorie. Al momento di questo studio non è stato possibile reperire alcuna informazione sulla sorte di 9 pazienti (22,5%). Il tasso di sopravvivenza globale è stato del 42,5% (worst case analysis), senza differenze significative tra i due gruppi (47,6% dopo osteosintesi e 36,8% dopo revisione). Non è stata riscontrata nessuna correlazione tra l'indice di Charlson e il tasso di mortalità dei due gruppi. Il risultato funzionale a distanza è stato migliore per i pazienti sottoposti a revisione dello stelo.
Discussione: Il presente studio ha messo in evidenza una sostanziale equivalenza delle due tecniche chirurgiche con tassi di sopravvivenza lievemente migliori per i pazienti sottoposti a osteosintesi e risultati funzionali migliori per i pazienti sottoposti a revisione. Tuttavia la bassa numerosità del nostro campione ha rappresentato un limite per la maggior parte dei confronti tra dati statistici.

Conclusioni: analisi future dovranno cercare di identificare i fattori che maggiormente influenzano la prognosi di questi pazienti, spesso infausta a breve termine e condizionata anche dal percorso assistenziale e riabilitativo che consegue all'intervento.

LE FRATTURE DELL'ANELLO PELVICO TILE B E C NELL'ANZIANO (OVER 75 ANNI): EPIDEMIOLOGIA E OUT-COMES CLINICI

Paolo Capitani, Alessandro Casiraghi, Federico Bove, Giovanni Pesenti, Umberto Mezzadri, Dario Capitani

A.S.S.T. Grande Ospedale Metropolitano Niguarda, Ortopedia e Traumatologia, Milano, Italia

Introduzione: Le fratture dell'anello pelvico sono lesioni complesse e spesso associate a politraumi. La stabilità emodinamica può essere compromessa dalla presenza di queste lesioni. L'età media della popolazione generale è in aumento e fratture Tile B-C dell'anello pelvico sono sempre più spesso riscontrate in pazienti anziani, di età superiore ai 75 anni.
Materiali e Metodi: Dal 2011 al 2016 presso il nostro nosocomio sono giunte primariamente, o trasferiti da altri centri, 27 pazienti con fratture dell'anello pelvico Tile B o C di età compresa o superiore ai 75 anni. Nella nostra analisi retrospettiva sono valutati tutti questi pazienti nel loro decorso clinico. La classificazione delle fratture secondo Tile è stata eseguita visionando l'Rx in AP e la TC bacino eseguite in Pronto Soccorso. Sono state valutate le complicanze a breve e lungo termine, gli outcome clinici e la mortalità in questa popolazione.
Risultati: Il 13% delle fratture Tile B e C giunte presso il nostro nosocomio sono state di pazienti con età uguale o superiore a 75 anni. L'età media riscontrata è stata di 81 anni (75-92 anni). L'Injury Severity Score (ISS) medio è stato di 38. Il 56% dei pazienti aveva una frattura di tipo Tile B mentre il 44% Tile C. La mortalità riscontrata è stata del 30%.
Discussione: Le fratture B/C di Tile sono fratture complesse spesso associate a numerose ulteriori lesioni. Nei pazienti anziani queste lesioni compromettono un equilibrio spesso già precario. Sono sicuramente da considerare ad alto rischio di mortalità, soprattutto in presenza di valori ISS elevati. In letteratura vi sono pochi studi che affrontano tali problematiche. Le casistiche riportate in letteratura sono difficilmente confrontabili per i diversi range di età e l'ISS delle popolazioni prese in esame.
Conclusioni: Un'attenta e meticolosa rianimazione e gestione del paziente anziano con fratture dell'anello pelvico Tile B e C è fondamentale per migliorare la sua sopravvivenza. Sono fratture che hanno un'alto tasso di mortalità sia nell'immediato arrivo in Pronto Soccorso che durante la degenza. Questi elementi sono da considerare nelle decisioni terapeutiche e nella scelta della tecnica chirurgica.

È POSSIBILE OPERARE ENTRO LE 48 ORE I PAZIENTI CON FRATTURA COLLO FEMORE IN TERAPIA CRONICA ANTICOAGULANTE/ANTIAGGREGANTE SENZA AUMENTARNE LE COMPLICANZE?

Giuseppe Giannicola[1], Mattia Pugliese[1], Daniele De Meo[1], Fabrizio Fattorini[2], Ciro Villani[1]

[1] Sapienza Università di Roma, Ortopedia e Traumatologia, Roma, Italia; [2] Policlinico Umberto I, Anestesia e Rianimazione, Roma, Italia

Introduzione: Le linee guida suggeriscono il trattamento delle fratture del collo del femore (FCF) entro 48 ore per ridurre le complicanze e la mortalità. C'e' minore accordo su come gestire i pazienti con FCF quando in terapia anticoagulante/antiaggregante (TAAO) per comorbidità. Scopo dello studio è stato di identificare un algoritmo gestionale dei pazienti con FCF in TAAO cronica sulla base della recente letteratura.
Materiali e Metodi: È stata eseguita una revisione della letteratura degli ultimi 10 anni, analizzando le banche dati Pub-Med, Cochrane, EMBASE. Criteri di inclusione: presenza di 1) gruppo di FCF in TAAO operato entro 48 ore, 2) algoritmo farmacologico terapeutico definito, 3) complicanze TAAO-correlate (sanguinamento, tromboembolismo, mortalità) riportate.
Risultati: Di 473 lavori rilevati, 14 sono stati inclusi nello studio, di cui 1 di livello II, 8 di livello III e 5 di livello IV. Sono stati individuati 4 gruppi (G) di farmaci indagati: GI Acido Acetilisalicilico; GII Tienopiridine; GIII Cumarinici e GIV Nuovi Anticoagulanti Orali (NAO). In tutti i G i pazienti sono stati trattati entro 48 ore. Nei GI-II non è stata prevista sospensione del farmaco. Nel GIII è stata eseguita la sospensione e antagonizzazione con vitamina K. Nel GIV sono state attese 24-36 ore dall'ultima assunzione. Terapia ponte con eparina a basso peso molecolare è stata utilizzata nel pre-operatorio nel GIII e nel post-operatorio nei GI,II,III. I NAO sono stati utilizzati come profilassi post-operatoria. Non si sono osservate complicanze nei GI,III,IV. Nel GII si è riscontrato un aumento delle trasfusioni. In uno studio comparativo, nel GIII è stata osservata una riduzione della mortalità rispetto ai pazienti non-antagonizzati con vitamina K. Nei GII,III,IV l'anestesia neuroassiale è stata controindicata.
Discussione: Il trattamento entro le 48 ore delle FCF non è associato ad aumento significativo di complicanze TAAO-correlate se la terapia pre e post-operatoria e il tipo di anestesia sono gestiti correttamente. Unica complicanza osservata è stata un aumento di trasfusioni nel GII. Nei pazienti del GIII la via orale appare meno invasiva ed egualmente efficace evitando l'anafilassi riportata nell'uso endovenoso di vitamina K.
Conclusioni: Un adeguato algoritmo terapeutico consente di trattare le FCF in TAAO entro 48 ore con una riduzione della mortalità e senza aumento significativo di complicanze.

IPONATREMIA E AUMENTATO RISCHIO DI OSTEOPOROSI E FRATTURE DA FRAGILITÀ IN PAZIENTI ANZIANI. STUDIO CASO-CONTROLLO

Bougiouklis Dimitrios

[1] *Dipartimento di Ortopedia e Traumatologia, Ospedale Generale di Pyrgos, Pyrgos, Grecia*

Introduzione: L'iponatremia è il disturbo elettrolitico più comune visto nella pratica clinica e si sta accumulando evidenza che anche se sia lieve, essa si associa con l'aumento della morbilità e mortalità. Il presente studio caso-controllo è stato effettuato per indagare l'effetto dell'iponatremia sull'aumentato rischio di osteoporosi e di fratture da fragilità in pazienti anziani.

Materiali e Metodi: In un periodo di dieci anni (2006-2016), sono stati inclusi 258 pazienti. Il gruppo dei pazienti di caso (gruppo A) sono suddivisi in due sottogruppi. Nel gruppo A1 appartenevano tutti i pazienti in cui era stata diagnosticata l'osteoporosi, mentre nel gruppo A2 appartenevano tutti i pazienti che avevano subito una frattura da fragilità. Allo stesso modo il gruppo di controllo è stato suddiviso in due sottogruppi (gruppo B1 e B2) con caratteristiche uguali (sesso, età) ai gruppi A1 e a2 rispettivamente. La valutazione dei risultati è stata effettuata mediante la determinazione dell'incidenza dell'osteoporosi e delle fratture da fragilità.

Risultati: Con l'uso della regressione logistica condizionale multivariata è stato dimostrato che tanto l'iponatriemia recente quanto quella cronica sono associata ad un' aumentata indicenza di osteoporosi e/o di fratture da fragilità (recente iponatremia/ osteoporosi: odds ratio 93%, fratture: odds ratio 94%, cronica iponatremia/ osteoporosi e fratture: odds ratio 95%). La probabilità di osteoorosi e di frattura da fragilità aumenta in modo inversamente propozionale con i livello sierici del sodio.

Conclusioni: Il presente studio dimostra che l'associazione tra iponatremia e rischio di osteoporosi e di fratture da fragilità è dose-dipendente (più grave è l'iponatriemia più elevato è il rischio) e anche tempo-dipendente (un' iponatremia restaurata da almeno un anno aumenta la probabilità di osteoporosi e di fratture da fragilità di 4 volte).

Giornale Italiano di Ortopedia e Traumatologia
2018;44(Suppl. 1):S358-S448

Comunicazioni libere - ORTOPEDIA PEDIATRICA 1

Sabato 10 Novembre 2018 dalle 10:00 alle 11:00

QUANDO LA RIDUZIONE PER UNA FRATTURA SOVRACONDILOIDEA DELL'OMERO PEDIATRICO PUÒ ESSERE DEFINITA "ACCETTABILE"?

Alessandro Martinelli

Ospedale Bambino Gesù, Traumatologia, Roma, Italia

Introduzione: Le fratture sovracondiloidee dell'omero distale pediatrico sono caratterizzate da un eccellente potenziale di rimodellamento, tuttavia i parametri di allineamento e riduzione necessari al raggiungimento di una funzionalità del gomito fratturato sovrapponibile al quadro pre-fratturativo non sono ancora stati chiaramente definiti in letteratura.
Materiali e Metodi: È stato effettuato uno studio prospettico della durata di 1 anno su 95 pazienti (media 6,7) affetti da frattura sovracondiloidea dell'omero distale e trattati mediante riduzione incruenta e fissazione percutanea. Le immagini intraoperatorie in proiezione AP e laterale sono state analizzate per determinare la scomposizione residua dopo il trattamento. Dopo 3 mesi, sono stati registrati il range of motion e il carrying angle di entrambi i gomiti mediante fotografie standardizzate, il quickDASH e il PROOF score.
Risultati: Il range di scomposizione residua è risultato variabile tra 4 mm (15%) laterale a 7 mm mediale (30%) ; 5 mm (37%) posteriore a 4mm (24%) anteriore. L'angolo di Baumann è risultato variabile tra i 59° e 83° (media 70°). La linea omerale anteriore è risultata bisettrice o anteriore al 1/3 anteriore del condilo omerale in 94/95. Nessun paziente ha presentato una deformità in cubitus varus. Il ROM medio del gomito affetto è risultato di 137° ± 14° e del gomito non affetto di 140° ± 8°. Il QuickDASH score medio è stato 2,06, il PROOF score medio è stato di 0,93. Non è stata individuata correlazione statisticamente significativa tra il grado di scomposizione post-trattamento e l'out-come clinico (range of motion a 3 mesi) o il grado di soddisfazione del paziente (misurato con il quickDASH e il PROOF score).
Discussione: Questo studio mostra che un grado di scomposizione con le seguenti caratteristiche: compreso tra il 30% mediale e il 15% laterale nel piano AP; compreso tra il 25% anteriore e il 37% posteriore nel piano LAT; angolo di Baumann compreso tra i 59° e gli 83°; linea anteriore omerale compresa tra il 1/3 anteriore e il 1/3 medio della porzione ossificata del condilo omerale; risulta compatibile con un out-come eccellente, basandosi sul risultato cosmetico (carrying angle), funzionale (range of motion) e il grado di soddisfazione del paziente.
Conclusioni: Basandosi sui risultati forniti da questo studio il trattamento open delle fratture sovracondiloidee del gomito pediatrico è da riservarsi a casi eccezionali complicati da compromissione neuro-vascolare o impossibilità di riduzione mediante manipolazione incruenta.

IL TRATTAMENTO DELLE FRATTURE DI FEMORE IN BAMBINI AFFETTI DA PARALISI CEREBRALE INFANTILE

Pietro Persiani[1], Filippo Maria Ranaldi*[1], Tommaso Speziale[2], Lorena Martini[2], Annamaria dell'Unto[2], Osvaldo Mazza[3], Massimo Mariani[4], Marco Crostelli[3], Ciro Villani[2]

[1] Clinica Ortopedica e Traumatologica dell'Università Sapienza, Roma, Italia; [2] Clinica Ortopedica e Traumatologica dell'Università Sapienza, Roma, Italia; [3] Ospedale Pediatrico Bambino Gesù di Roma, Roma, Italia; [4] Ospedale Pediatrico Bambino Gesù di Palidoro, Fiumicino, Italia

Introduzione: Obiettivo di questo studio è valutare retrospettivamente un gruppo di bambini affetti da paralisi cerebrale infantile (PCI), con una frattura femorale recente, e analizzare i risultati e le complicanze relative al trattamento utilizzato.
Materiali e Metodi: Sono stati analizzati 36 bambini (21 M, 15 F, 8-14 anni) con PCI (7 diplegie, 28 tetraparesi, 1 emiplegia) con fratture metafisarie o diafisarie di femore. I pazienti sono stati suddivisi in 2 gruppi, secondo il Gross Motor Function Classification System (GMFCS): livello 2-3 (9 pz) e livello 4-5 (27 pz), valutando la presenza di complicanze e mancate consolidazioni per ogni gruppo alla fine di ciascun follow-up.
Risultati: Le fratture erano scomposte in 24 pazienti e composte in 12 pazienti. In 26 casi il trattamento è consistito in una riduzione chiusa e immobilizzazione in gesso pelvi-podalico per 7 settimane, mentre in 10 casi il trattamento è consistito in una riduzione open con fissazione interna (ORIF), seguita da un periodo di 3 settimane in doccia gessata.
Discussione: La bassa densità minerale ossea è direttamente proporzionale al livello GMFCS, alla gravità del coinvolgimento neurologico, alle difficoltà dietetiche e alla terapia con anticonvulsivanti. Per queste ragioni, molte fratture si verificano in traumi a bassa energia o con la semplice mobilizzazione del paziente. La letteratura conviene che, dopo un trauma, nei pazienti con spasticità e prognosi funzionale favorevole, il trattamento della frattura richiede una ORIF. D'altro canto, in pazienti con PCI con frattura femorale, il trattamento prescritto dovrebbe prendere in considerazione i risultati incerti della riabilitazione e il grado funzionale precedente la frattura. Infatti, se un risultato scadente in un paziente con un livello GMFCS 2-3 è in grado di peggiorare il suo grado funzionale, spesso lo stesso risultato in un paziente con un livello GMFCS 4-5 non ne condiziona l'assistenza e il basso grado funzionale. Inoltre, il management post-trattamento dovrebbe sempre prendere in considerazione le complicanze generali (ad es: polmoniti, infezioni) e l'alto tasso di lesioni da decubito che si sviluppano se ingessati, specialmente in quei pazienti con difficoltà verbali e comunicative.
Conclusioni: Prendendo in considerazione il massimo recupero funzionale, un'ORIF è preferibile per prevenire le mancate

consolidazioni, in particolaren elle fratture diafisarie e metafisarie distali di femore. Nei pazienti con GMFCS livello 2-3, il trattamento chirurgico ha consentito di recuperare o almeno mantenere il livello funzionale precedente la frattura, mentre in pazienti con GMFCS livello 4-5, esso ha consentito di ridurre i tempi d'immobilizzazione e prevenire lo sviluppo di lesioni da decubito.

OSTEOTOMIA BACINO E FEMORE ASSOCIATA AD ALLUNGAMENTI MIOTENDINEI PER IL TRATTAMENTO DELLA LUSSAZIONE DELL'ANCA NELLA PARALISI CEREBRALE INFANTILE

Artemisia Panou[1], Andrea Peccati[2], Francesco Pelillo[3], Nicola Marcello Portinaro[2]

[1] Istituto Clinico Humanitas, U.O. Ortopedia Pediatrica e Neuro Ortopedia, Rozzano, Italia; [2] Istituto Clinico Humanitas, U.O. Ortopedia Pediatrica e Neuro Ortopedia, Rozzano, Italia; [3] Fondazione I.R.C.C.S. Policlinico San Matteo, Ortopedia e Traumatologia, Pavia, Italia

Introduzione: La sublussazione/lussazione dell'anca si verifica spesso nei pazienti affetti da paralisi cerebrale infantile. Il trattamento è solitamente chiurgico e prevede allungamenti miotendinei e/o osteotomie del femore prossimale e periacetabolari, qualora fosse associata una displasia. Scopo del lavoro è stato di valutare i risultati della ricostruzione dell'anca come trattamento chirurgico per la lussazione dell'anca nei bambini affetti da paralisi cerebrale infantile.
Materiali e Metodi: Dal gennaio 2007 fino al dicembre 2015, 66 bambini affetti da paralisi cerebrale infantile (74 anche) sono stati trattati chirurgicamente con allungamenti miotendinei, osteotomia varizzante e derotativa del femore prossimale associata a osteotomia periacetabolare omolaterale. L'età media dei pazienti era 10,41 ± 2,02 anni. I risultati radiografici sono stati analizzati con il test t Student per dati appaiati per stabilire le differenze pre e post-operatorie durante l'intero periodo di follow-up.
Risultati: Il tempo medio del follow-up era di 37,32 ± 2,64 mesi. All'ultimo follow-up tutti i parametri radiografici hanno mostrato un miglioramento statisticamente significativo. La trasfusione di sangue è stata necessaria in 4 pazienti, mentre deiscenza della ferita/infezione superifiale in soli tre pazienti. Non ci sono stati casi di osteolisi, frattura ossea, o chiusura prematura della cartilagine di accrescimento durante l'intero periodo di follow-up.
Discussione: La ricostruzione chirurgica è l'approccio più efficace per il trattamento della sublussazione/lussazione dell'anca nei bambini affetti da paralisi cerebrale infantile.
Conclusioni: Le osteotomie associate ad allungamenti garantiscono i migliori risultati per il trattamento della lussazione dell'anca nei bambini affetti da paralisi cerebrale.

FRATTURE SOVRACONDILOIDEE OMERALI TIPO GARTLAND II: UTILIZZO DEL PROTOSSIDO DI AZOTO PER RIDUZIONE INCRUENTA E IMMOBILIZZAZIONE IN GESSO

Mattia Cravino[1], Silvia Pierantoni*[2], Matteo Paonessa[1], Lorenza Marengo[3], Antonio Andreacchio[1]

[1] Ospedale Infantile Regina Margherita, Ortopedia e Traumatologia Pediatrica, Torino, Italia; [2] Azienda Ospedaliera Universitaria Integrata di Verona, Ortopedia e Traumatologia, Verona, Italia; [3] Ospedale SS. Antonio e Biagio e C. Arrigo, Ortopedia Pediatrica, Alessandria, Italia

Introduzione: Il trattamento delle fratture sovracondiloidee tipo II secondo Gartland rimane controverso. Lo studio si propone di valutare gli esiti clinici e radiografici del trattamento di tali fratture mediante riduzione incruenta e confezionamento di gesso in sedazione cosciente con protossido d'azoto in pronto soccorso ortopedico pediatrico.
Materiali e Metodi: Si è realizzata una revisione retrospettiva su 26 bambini con frattura tipo II di Gartland, afferiti alla nostra struttura tra gennaio 2014 e dicembre 2015. Sono state valutate le radiografie post-riduzione e quelle a termine del trattamento, considerando quali parametri radiografici gli angoli di Baumann, Carrying, meta-diafisario e omero-radiale laterale. Per tutti i pazienti sono stati compilati la scala numerica di intensità dolorosa (NPI) post-riduzione e il quick DASH score al termine del trattamento. La gradazione dei risultati ha rispettato i criteri di Flynn.
Risultati: Di 35 fratture trattate incruentemente, 26 (74%) hanno mantenuto la riduzione e sono state incluse nello studio; 6 (17%) sono state sottoposte a riduzione e sintesi (pinning) per scomposizione; 3 pazienti (9%) sono stati persi a 2 mesi di follow-up dal trauma. Il follow-up medio è stato 12 mesi (range 6-34). Dall'analisi delle radiografie a termine l'angolo di Baumann è stato mediamente di 72,8° (range 60°-84°); l'angolo di Carrying di 6,37° (range 3°-12°); l'angolo metadiafisario di 87,1° (range 75°-93°) e l'angolo omeroradiale laterale di 59,5° (range 44°-94°). Il punteggio medio nella scala di intensità dolorosa post-riduzione (NPI) è stato di 3 (da 0 a 6); quello calcolato secondo il quick DASH score a termine del trattamento è stato di 22,4 (da 19 a 40). Al follow-up a distanza, i punteggi ottenuti al quick DASH score sono stati in ogni caso inferiori a 15.
Discussione: La letteratura più recente sembra contraddire l'iniziale propensione al trattamento chirurgico delle fratture sovracondiloidee tipo II di Gartland, riportando risultati funzionali buoni o eccellenti per le procedure incruente. I vantaggi della chirurgia sono da soppesare ai rischi di lesioni iatrogene, complicanze infettive, i costi di ricovero e di intervento.
Conclusioni: L'utilizzo del protossido d'azoto nel trattamento incruento delle fratture tipo II secondo Gartland si è dimostrato un metodo sicuro, economico, non doloroso per il paziente ed efficace per ottenere l'allineamento di questo tipo di fratture e il conseguente buon esito funzionale.

RISULTATI A DISTANZA DEL TRATTAMENTO CHIRURGICO DELLA SPONDILOLISTESI ONTOGENETICA AD ALTA DISPLASIA E DI ALTO GRADO

Nicola Specchia, Monia Martiniani*, Leonard Meco, Nicola Giampaolini

Clinica Ortopedica dell'Adulto e Pediatrica, Università Politecnica delle Marche Ancona, Ancona, Italia

Introduzione: Il trattamento chirurgico delle spondilolistesi ontogenetiche ad alta displasia (HDDS) è argomento tuttora controverso e alquanto dibattuto. Non vi è uniformità di consenso sulle modalità di riduzione dell'olistesi, se questa debba essere effettuata progressivamente nel pre-operatorio, o acutamente durante l'intervento, se sia preferibile l'approccio per via posteriore, o quello anteriore, o quello combinato, se sia più efficace e sicura la riduzione mediante distrazione oppure la riduzione mediante traslazione-rotazione. In particolare, è dibattuta l'effettiva necessità della riduzione e non sono disponibili regole condivise in grado di distinguere i casi cui la correzione della deformità è indispensabile dai casi in cui è sufficiente l'artrodesi in situ.
Materiali e Metodi: La serie clinica da noi analizzata comprende 19 pazienti consecutivi trattati chirurgicamente per HDDS (scivolamento > 70%, gradi 4 e 5 di Meyerding), 8 maschi e 11 femmine, con età media di 18,9 anni. Tutti i pazienti sono stati sottoposti ad artrodesi circonferenziale mediante approccio posteriore, in 12 casi perseguendo la riduzione della deformità e in 7 casi la fissazione in situ. La decisione di procedere oppure no alla riduzione della deformità è stata presa valutando la condizione di stabilità/instabilità della cerniera lombo-pelvica secondo i criteri proposti da Labelle et al. (Eur Spine J, 2008).
Risultati: L'esperienza effettuata consente alcune considerazioni. Si conferma che nelle HDDS le caratteristiche morfostrutturali della deformità sono disomogenee, in particolare si possono individuare 2 sottogruppi patologici in funzione del bilanciamento posturale sagittale del tratto spino-pelvico: le deformità compensate o stabili, caratterizzate da un contenuto angolo di inclinazione pelvica (PT < 30°) e da un elevato angolo di inclinazione sacrale (SS > 45°), e le deformità scompensate o instabili, caratterizzate da un elevato angolo di inclinazione pelvica (PT > 30°) e da un ridotto angolo di inclinazione sacrale (SS > 45°).
Discussione: Il trattamento chirurgico delle deformità stabili non obbliga alla correzione della deformità, perché questa è già di per sé compensata, ed è sufficiente l'artrodesi in situ. Il trattamento delle deformità scompensate o instabili implica necessariamente la correzione della deformità, al fine di bilanciare l'assetto posturale del tratto lombo-pelvico.
Conclusioni: La correzione si realizza non tanto riducendo lo scivolamento della L5, quanto riportando la nutazione pelvica verso valori fisiologici (riduzione della retroversione).

PSEUDARTROSI DI CONDILO LATERALE OMERALE IN ETÀ PEDIATRICA

Piergiuseppe Tanzi, Giovanni Gallone, Giovanni Trisolino, Giovanni Luigi di Gennaro, Stefano Stilli

Istituto Ortopedico Rizzoli, Bologna, Italia

Introduzione: Le pseudoartrosi asettiche del condilo omerale laterale in età pediatrica rappresentano una comune complicanza delle fratture di omero distale che possono determinare dolore e instabilità, deformità, limitazione funzionale e neuropatie ulnari. Il trattamento chirurgico è raccomandato, ma gravato da complicanze (rigidità, riduzione del movimento e necrosi avascolare) che ne limitano l'indicazione. Scopo dello studio è presentare i risultati clinici, radiografici e funzionali del trattamento delle pseudartrosi di condilo omerale laterale con fissazione o con osteotomia varizzante, e l'eventuale utilizzo di innesti ossei.
Materiali e Metodi: Sono stati operati 25 pazienti con pseudartrosi di condilo omerale laterale, con età media di 7 anni (range 2-15) e con periodo intercorso tra trauma iniziale e intervento di riparazione della pseudo artrosi di 40 mesi (6-152). 19 pazienti sono stati trattati con fissazione e 3 trattati con osteotomia; in 3 pazienti sono stati utilizzati innesti ossei. La guarigione è stata verificata clinicamente (scala VAS e range of motion) e radiograficamente, la funzionalità attraverso il Mayo Elbow Performance Score, Dhillon Test, PROMIS, Pedi-ASES e Quick DASH.
Risultati: 24/25 pazienti sono guariti all'ultimo controllo. Il follow-up medio è di 46 mesi (range 12-119). Il punteggio VAS è risultato 1 (range 0-3), il ROM medio 139°, il MEPS medio 92 e il Quick DASH medio 6. Il tasso di complicanze è pari al 18%, in particolare 4 recidive di deformità in valgo e 1 lussazione del capitello radiale, mentre non si è avuto nessun caso di necrosi avascolare.
Discussione: Dai dati in letteratura è noto che le pseudartrosi di condilo laterale omerale possono causare deformità in valgo e neuropatie ulnari con dolore e instabilità, e per il trattamento sono state descritte diverse tecniche chirurgiche. Tuttavia l'indicazione chirurgica è un argomento critico per l'ampia mobilità del gomito con pseudartrosi di condilo e le possibili complicanze come rigidità e necrosi. I risultati di questo studio sostengono l'indicazione chirurgica di questa patologia, con un basso tasso di complicanze.
Conclusioni: La fissazione mediante viti e/o fili di Kirschner o l'osteotomia varizzante si sono dimostratae essere efficaci per il trattamento delle pseudoartrosi di condilo omerale laterale favorendo la guarigione e il recupero della funzionalità.

MANAGEMENT DELLE SCOLIOSI NEUROMUSCOLARI: RISULTATI, COMPLICANZE, SOLUZIONI CHIRURGICHE IN UNA ESPERIENZA DI 30 ANNI

Luca Labianca[1 2], Francesco Turturro[3], Antonello Montanaro[3], Cosma Calderaro[3], Valerio Cipolloni[4], Andrea Ferretti[5]

[1] Sapienza Università di Roma, Scienze Medico-Chirurgiche e Medicina Traslazionale, Roma, Italia; [2] Università Cattolica del Sacro Cuore, Facoltà di Medicina e Chirurgia, Neuroscienze, Roma, Italia; [3] Ospedale S. Andrea, U.O.C. Ortopedia e Traumatologia, Roma, Italia; [4] Università Cattolica del Sacro Cuore, Roma, Italia; [5] Sapienza Università di Roma, Ortopedia e Traumatologia, Roma, Italia

Introduzione: Le patologie neuromuscolari presentano molteplici difficoltà di gestione. In particolare per patologie molto rare (ossia meno di 5 casi su 10.000 persone), risulta evidente come l'esperienza sia decisiva per poter ottimizzare tutti gli aspetti della gestione di questo tipo di pazienti. Attualmente non ci sono studi che raccolgano elettivamente una casistica ampia e a lungo termine di pazienti affetti da tali patologie e che ne analizzi risultati, complicanze a lungo termine, gestione chirurgica.

Materiali e Metodi: Analisi retrospettiva di una serie consecutiva di pazienti con scoliosi neuromuscolari rare sottoposti ad artrodesi vertebrale posteriore strumentata da Marzo 1986 a Marzo 2017, con diagnosi genetica, follow-up > 2 anni e documentazione completa pre- e post operatoria. Sono stati raccolti dati anagrafici, clinici e radiografici (angolo di Cobb scoliotico e cifotico, obliquità pelvica, PJK pre- e post-operatorio), out-come definitivo, i tempi di permanenza in terapia intensiva o di degenza ospedaliera.

Risultati: Tra il 1986 e il 2016 sono stati operati 93 pazienti che rispondevano ai criteri di inclusione, 73 con documentazione completa (31 M e 42 F). L'età media all'intervento è 14,7 aa (6-23). Il follow-up medio è 12 aa (1-28). La popolazione è così composta: 34 (42%) pazienti erano affetti da SMA II, 19 (23,55%) da S. di Rett, 4 (5%) da Atassia di Friederich, 3 (3,70 %) da Neurofibromatosi di tipo 1, altri singoli pazienti in altre sindromi rare. Il valore medio di Cobb scoliotico pre-op è stato di 73° (range 40°-112°), mentre il post-operatorio di 42° (range 12°-74,6°). Si sono osservate 39 complicanze totali in 23 pazienti (31%).

Discussione: La divulgazione delle conoscenze acquisite su questi casi, risulta fondamentale per permettere una gestione clinica, chirurgia, anestesiologica quanto più efficace possibile. L'incidenza delle complicanze maggiori e minori, sono comparabili con le altre forme di scoliosi neuromuscolare e con i dati presenti in letteratura. Tra le complicanze, le infezioni profonde sono quelle che pregiudicano in maniera più grave l'out-come.

Conclusioni: Queste patologie, non si discostano in termini di risultato chirurgico e di prevalenza delle complicanze da i dati presenti in letteratura su pazienti con patologie neurologiche e neuromuscolari di più comune osservazione. Tuttavia presentano delle peculiarità che vanno conosciute e comprese per scongiurare complicanze intra- e post-operatorie che potrebbero rivelarsi fatali.

Giornale Italiano di Ortopedia e Traumatologia
2018;44(Suppl. 1):S362-S448

Comunicazioni libere - TUMORI 1

Sabato 10 Novembre 2018 dalle 10:00 alle 11:00

COMPLICAZIONI CHIRURGICHE NEL PAZIENTE CON METASTASI ALL'OMERO

Roberto Casadei, Gabriel Drago, Stefano Pasini, Davide Maria Donati

Rizzoli, III Clinica Ortopedica, Bologna, Italia

Introduzione: Secondo la classificazione di Henderson: a) Complicazioni meccaniche; b)non meccaniche: 1) infezioni; 2) progressione metastatica locale. Scopo dello studio è quello di capire quale sia la soluzione chirurgica più adeguata per il trattamento delle lesioni metastatiche a livello dell'omero.
Materiali e Metodi: Valutati 157 pazienti trattati nel periodo compreso fra gennaio 2000 e giugno 2017. 54% dei pazienti era di sesso femminile con età media di 60,8 anni. L'osteosintesi con placca e cemento, osteosintesi con chiodo e resezione e protesi sono stati i tipi di trattamento considerati. La durata degli impianti è stata valutata con curve di sopravvivenza.
Risultati: 24 complicazioni (6.2%) osservate. 41 pazienti trattati con sintesi con chiodo, 89 con resezione e protesi e 27 con curettage placca e cemento. I fallimenti sono stati rispettivamente: 5 (12%); 11 (12%); 8 (29%). Il chiodo non è mai stato usato all'omero distale. L'incidenza dei fallimenti nella sintesi con placca è progressivamente crescente da distale a prossimale: 50% distale, 27% diafisi, 12% prossimale. Nelle protesi i fallimenti maggiori sono stati per lesioni diafisarie (17%). La sopravvivenza media degli impianti è di 5 anni e mezzo (67,7 mesi):le protesi hanno una sopravvivenza media di 6 anni (74,17 mesi), i chiodi e le placche rispettivamente 2,5 anni (30,49 mesi) e 2 anni (27,83 mesi). La sopravvivenza a 1, 3 e 5 anni: per i chiodi 94%,72% e 0%, per le protesi 85%,77% e 76% e per le pacche 72%,43% e 0%. Le cause principali dei fallimenti sono state le infezioni (2-0,5%), la progressione locale di malattia (10-2,5%) e i fallimenti meccanici (12-3%).
Discussione: I fallimenti sono stati il 6,23%, meno rispetto a Janssen (8,5%) e a Wedin (9%). Il fallimento dei chiodi (12,3%) è stato superiore a quello di Janssen (6,7%) e di Wedin (6,1%). Il fallimento delle protesi è risultato simile a quello dei chiodi (12%) e comparabile a quello di Janssen (11%) mentre Wedin riportava valori inferiori (6%). L'osteosintesi con placca è stata la tecnica ricostruttiva con la percentuale maggiore di fallimento (30%), ben più alta rispetto a quella di Janssen (10%) e a quella di Weiss (11%). La rottura dei chiodi è stata superiore a quella delle protesi. La progressione di malattia o la comparsa di una nuova metastasi ha determinato prevalentemente la mobilizzazione delle placche rispetto agli altri tipi di ricostruzione: 15% vs 4-5%.
Conclusioni: Se le protesi sono risultate essere il tipo di ricostruzione più affidabile nel tempo rispetto ai chiodi e soprattutto alle placche queste non garantiscono una buona ripresa funzionale della spalla, hanno costi più elevati e un 2% di infezioni che non si riscontrano con gli altri impianti. Per questi motivi la scelta del trattamento chirurgico delle metastasi all'omero deve sempre essere individualizzata.

LA GIROPLASTICA DI TIPO A1 HA ANCORA UN RUOLO NEI BAMBINI CON SARCOMA DEL FEMORE DISTALE?

Marco Colangeli, Marco Manfrini, Eric Staals, Laura Campanacci, Davide Donati

Istituto Ortopedico Rizzoli, Oncologia Muscolo-Scheletrica, Bologna, Italia

Introduzione: La giroplastica A1 rappresentava indubbiamente, 30 anni fa circa, una soluzione valida in pazienti affetti da sarcoma del femore durante l'età dell'accrescimento e precedentemente candidati all'amputazione. Poi, le tecniche ricostruttive di limb-salvage divennero possibili anche nei bambini, dove però rimane un problema l'alto tasso di revisioni e di possibili complicanze legate alla chirurgia conservativa in questa età. Abbiamo quindi deciso di analizzare i casi di bambini sottoposti a giroplastica a partire dal 1987 per valutare se essa ha ancora un ruolo nel trattamento dei sarcomi pediatrici.
Materiali e Metodi: Dal 1987 al 2017, 173 bambini (età < 11 anni) sono stati trattati presso l'Istituto Ortopedico Rizzoli per un sarcoma del femore distale. Le indicazioni includevano: 5 amputazioni, 36 interventi di giroplastica tipo A1 (età mediana: 7 anni), 13 artrodesi di ginocchio, 75 megaprotesi (di cui 45 allungabili con età mediana di 8 anni), 11 innesti ossei osteoarticolari e 33 ricostruzioni intercalari. Abbiamo confrontato il trend delle indicazioni nelle 3 decadi considerando come un'indicazione ancora valida all'intervento di giroplastica i seguenti parametri: età < 6 anni, tumori coinvolgenti il ginocchio e il fascio vascolare principale, tumori di grandi dimensione.
Risultati: Nella prima decade di questo studio furono eseguite 23 giroplastiche rappresentanti il 36% di tutte le procedure chirurgiche effettuate, ma solo per 9 bambini questa indicazione verrebbe confermata oggi. Nella seconda decade furono eseguite 10 giroplastiche rappresentanti il 25% di tutte le chirurgie effettuate, ma solo per 7 bambini l'indicazione verrebbe confermata oggi. Nell'ultima decade abbiamo eseguito in tutto 3 giroplastiche rappresentanti il 5% di tutte le indicazioni date, tutte in bambini di età inferiore ai 5 anni.
Discussione: Esistono ancora discussioni in merito alla durata e ai rischi infettivi delle ricostruzioni effettuate nei bambini con sarcomi ossei del femore distale. Questo è il motivo per cui fino agli anni 2000 le giroplastiche venivano suggerite in qualunque paziente di età inferiore ai 10 anni con sarcoma, riservando invece le megaprotesi agli individui in età pre-puberale. Poi, l'introduzione di protesi allungabili magnetiche non invasive cambiò il panorama e negli anni tra il 2008 e il 2017 solo 3 bambini di età inferiore ai 6

anni ebbero una giroplastica contro le 35 ricostruzioni protesiche (età mediana: 9 anni).
Conclusioni: Il limite nell'uso di protesi allungabili nei bambini è correlato alla lunghezza minima dell'impianto protesico che dovrebbe avere almeno 5 cm di espansione. Nei bambini più piccoli (< 6 anni) la giroplastica rappresenta quindi ancora la prima scelta se noi dobbiamo resecare il femore distale per evitare una reszione totale del femore.

LEDDERHOSE: QUALE TRATTAMENTO CHIRURGICO?

Elena Manuela Samaila, Andrea Vacchiano, Alessandro Barbieri, Roberto Valentini, Bruno Magnan

Azienda Ospedaliera Universitaria Integrata di Verona, Dipartimento di Scienze Chirurgiche Odontostomatologiche e Materno-Infantili, Verona, Italia

Introduzione: La fibromatosi plantare (malattia di Ledderhose) è una neoplasia mesenchimale a malignità intermedia, caratterizzata da ispessimento dell'aponeurosi plantare con formazione di noduli e conseguente dolore plantare.L'eziopatogenesi è sconosciuta, nonostante siano noti diversi fattori predisponenti. È spesso associata ad altre patologie fibromatose come la malattia di Dupuytren. Il trattamento può essere conservativo (farmaci, fisioterapia, plantari, radioterapia) o chirurgico (nodulectomia, con escissione locale dei noduli o fasciectomia plantare allargata, con asportazione della porzione di fascia patologica con almeno un centimetro di margine libero di resezione). Lo scopo dello studio è stato di valutare i risultati del trattamento chirurgico della fibromatosi plantare con fasciectomia plantare allargata.
Materiali e Metodi: Sono stati rivisti 23 pazienti (13 uomini e 10 donne, con un'età compresa tra 35 e 74 anni) trattati mediante fasciectomia plantare allargata ed esecuzione dell'esame istologico, per un totale di 28 interventi (5 bilaterali). In tutti i pazienti vi è stato il riscontro clinico e radiologico (l'indagine ecografica e/o RM) di noduli plantari sottocutanei accompagnati a dolore plantare e limitazioni della deambulazione e normali attività quotidiane. Nel 75% dei pazienti si è osservato un solo nodulo, ma nei casi più aggressivi si è arrivati a contare due o tre noduli distinti. In media ogni nodulo misurava 1,7 ± 1,1 cm. In 14 pazienti la patologia era bilaterale e in otto pazienti si è riscontrata associazione con la malattia di Dupuytren. Per la valutazione clinica sono stati usati gli score SEFAS e SF-36. Il SEFAS score è migliorato nel 92.9% dei casi e la qualità di vita post-intervento è risultata in media superiore al valore considerato come normale in tutte le scale di salute valutate da SF-36. Il follow-up medio è stato di 5,48 ± 4,34 anni (minimo 4 mesi, massimo 16 anni). Nell'11% dei casi si è riscontrato un ritardo di guarigione della ferita, mentre una sola recidiva di malattia (4% dei casi).
Conclusioni: I risultati ottenuti dimostrano che la fasciectomia plantare allargata porta a un significativo miglioramento delle condizioni cliniche, con una buona qualità di vita e un basso rischio di recidiva. Pertanto ne raccomandiamo l'utilizzo rispetto la tecnica mini-invasiva perché si è dimostrato un trattamento risolutivo nella malattia di Ledderhose.

CISTI OSSEA SOLITARIA GIOVANILE DEL FEMORE E DELL'OMERO PROSSIMALE: EVOLUZIONE DEL TRATTAMENTO NELL'ESPERIENZA DEGLI AUTORI DURANTE GLI ULTIMI 30 ANNI

Gianluca Zocco, Roberto Savica, Michela Florio, Carlo Maria Favazzi, Alessio Morena, Benedetta Liguori, Michele Attilio Rosa

Policlinico di Messina, Messina, Italia

Introduzione: Le condizioni simil tumorali cistiche dell'osso rappresentano un argomento d'interesse considerevole per la Chirurgia Ortopedica Oncologica odierna, sia dal punto di vista nosologico, in quanto ancora oggi molte di tali lesioni restano a patogenesi ignota, sia dal punto di vista terapeutico, poiché si ricercano ancora le strategie da attuare in ambito chirurgico.
Materiali e Metodi: Viene riportata una casistica sul trattamento di 137 casi di cisti ossee semplici trattate con trattamento infiltrativo con metilprednisolone; di questi 91 casi sono andati incontro a guarigione completa, mentre i restanti 46 casi, con localizzazione all'omero 29 casi e al femore 17 casi, sono risultati non responsivi al trattamento cortisonico, trattati 23 casi con infiltrazione di aspirato midollare e fattori di crescita e 23 casi con infiltrazione di PRP.
Risultati: Nella nostra esperienza il trattamento con aspirato midollare e fattori di crescita o PRP è stato effettuato solo dopo inefficace trattamento con cortisone. I risultati ottenuti sono soddisfacenti e sovrapponibili tra di loro con entrambe le metodiche.
Discussione: Considerando la nostra esperienza, a partire dal 1996, solo 46 pazienti non sono risultati responsivi al trattamento cortisonico, di questi 23 casi sono stati trattati con infiltrazione di aspirato midollare e fattori di crescita ripetute in media 3 volte in 18 mesi, 23 casi con infiltrazioni di PRP ripetute mediamente a 6 mesi di distanza, nella quasi totalità dei casi. Il trattamento con PRP ha rappresentato una valida alternativa di trattamento rispetto all'aspirato midollare, poiché molto meno invasivo.
Conclusioni: Alla luce del presente studio, sarebbe opportuno valutare l'utilità delle infiltrazioni di PRP come trattamento di prima scelta in queste lesioni. Al fine di inserire il PRP in un algoritmo di trattamento per queste lesioni, sono necessari studi più specifici con casistiche più ampie con follow-up più lunghi.

I VANTAGGI NELL'UTILIZZO DI IMPIANTI IN FIBRA DI CARBONIO/PEEK NEI TUMORI PRIMITIVI DELL'OSSO E DEI TESSUTI MOLLI

Michele Boffano[1], Ugo Albertini[1], Elena Boux[1], Andrea Ferro[1], Stefano Marone[1], Pietro Pellegrino[1], Nicola Ratto[1], Maria Chiara Rossi[2], Sebastian Asaftei[3], Raimondo Piana[1]

[1] A.O.U. Città della Salute e della Scienza di Torino, Chirurgia Ortopedica Oncologica, Torino, Italia; [2] A.O.U. Città della Salute e della Scienza di Torino, Ortopedia Pediatrica; [3] A.O.U. Città della Salute e della Scienza di Torino, Oncologia Pediatrica

Introduzione: Gli impianti in fibra di carbonio/PEEK sono già correntemente utilizzati con buoni risultati in chirurgia metastatica. La radio trasparenza è uno dei vantaggi principali di questo

materiale composito. L'obiettivo dello studio è di valutare se la radiotrasparenza possa rappresentare un vantaggio nel follow-up dei sarcomi dell'osso e dei tessuti molli.
Materiali e Metodi: Nel periodo 2015-2017 in un centro di riferimento Italiano sono stati trattati 12 pazienti con tumori primitivi dell'osso e dei tessuti molli (range 9-78 anni; M:F = 1:1). La diagnosi era osteosarcoma (3), condrosarcoma (3), tumore gigantocellulare dell'osso (2), sarcoma pleomorfo di alto grado (4). La regione anatomica coinvolta era: bacino (1), femore (7), gamba (3), coscia (1). Gli impianti usati sono placche femorali od omerali (7), chiodi endomidollari (2 dopo corticotomia, 2 dopo deperiostizzazione e trattamento radioterapico pre o post-operatorio), 1 sistema di stabilizzazione vertebrale con viti e barre. Il follow-up è stato condotto con le usuali metodiche (Rx, CT, RM). Sono stati valutati il decorso clinico, la presenza di artefatti all'Imaging e le complicanze legate all'impianto.
Risultati: Il follow-up è stato condotto regolarmente in tutti i pazienti. Si sono osservati artefatti limitati (viti radiopache) che non hanno influenzato significativamente la qualità delle immagini. Due recidive locali sono state identificate (a 6 e 24 mesi) e asportate preservando l'arto, una lesione metastatica di piccole dimensioni in prossimità della sede del tumore regionale è stata trattata con termoablazione in radiofrequenza. Non si sono verificate complicanze legate all'impianto. Una placca di femore è stata rimossa 1 anno dopo l'impianto per volontà della paziente.
Discussione: Questo studio retrospettivo mostra che la qualità e l'accuratezza del follow-up sono migliori rispetto a impianti tradizionali metallici, con la possibilità di rilevare precocemente recidive di piccole dimensioni spesso asportabili preservando l'arto.
Conclusioni: Studi prospettici multicentrici sono indispensabili per confermare i risultati ottenuti. Sono attesi i risultati a lungo termine degli impianti in fibra di carbonio/PEEK in termini di migliori proprietà meccaniche e minor tasso di complicanze.

IL RUOLO DELLA PROFILASSI ANTIBIOTICA IN ONCOLOGIA DEL SISTEMA MUSCOLO-SCHELETRICO: STUDIO RETROSPETTIVO E APPLICAZIONE DI UN PROTOCOLLO STANDARDIZZATO

Antonio Ziranu, Marco Lillo, Massimo Fantoni, Giulio Maccauro

Università Cattolica del Sacro Cuore, Ortopedia e Traumatologia, Roma

Introduzione: Le infezioni post-operatorie continuano a rappresentare, per incidenza e ripercussioni sui costi di degenza, un problema primario nella pratica clinica dei reparti chirurgici. L'impiego degli antibiotici, sia in terapia che in profilassi, ha determinato negli ultimi anni significativi miglioramenti nel controllo delle infezioni. Tuttavia, l'uso improprio degli antibiotici ha favorito un incremento dell'incidenza delle infezioni post-operatorie con conseguente allungamento dei tempi di degenza.
Materiali e Metodi: Scopo di questo studio è razionalizzare l'antibiotico-profilassi in chirurgia ortopedica oncologica creando degli indicatori di processo e di esito che permettano di identificare una matrice di responsabilità ed uniformando dunque gli schemi attraverso delle raccomandazioni comuni di più semplice e pratica applicazione. In linea con l'epidemiologia locale è stato creato un algoritmo per la selezione della profilassi antibiotica in relazione alle caratteristiche del paziente e alla tipologia di intervento chirurgico cui deve essere sottoposto. Abbiamo arruolato un campione di 127 pazienti affetti da differenti patologie oncologiche del sistema muscolo-scheletrico analizzando la concorrenza di vari fattori di rischio e verificando il rischio assoluto e relativo dei pazienti che avevano eseguito correttamente l'algoritmo proposto.
Risultati: Dei 127 pazienti considerati, 49 (39%) eseguivano correttamente l'algoritmo proposto con un valore assoluto di infezioni post-operatorie del 8,3% (rischio assoluto 0,083). Tra i restanti 78 pazienti (61%) il 14,1% hanno contratto infezioni post-operatorie (rischio assoluto 0,14). Il rischio relativo calcolato tra i due gruppi è stato di 0,59.
Discussione: Dall'analisi dei risultati si evince che nel gruppo dei pazienti che non hanno eseguito correttamente l'algoritmo, in 52 casi non veniva rispettato il giusto timing di somministrazione dell'antibiotico. Dall'analisi invece della ricorrenza delle comorbidità (diabete, obesità, artrite reumatoide, ASA score, radioterapia, etc) si è evidenziata una stretta correlazione tra durata dell'intervento, ASA score e rischio di incontrare infezioni del sito chirurgico (SSI).
Conclusioni: Una corretta profilassi antibiotica, la sua applicazione e i suoi risultati necessitano di una valutazione globale del rischio infettivo del paziente oncologico e pertanto della collaborazione di un'équipe multidisciplinare (ortopedico, infettivologo, anestesista etc). Il nostro è uno studio preliminare con dimensioni piuttosto ristrette del campione ma che già fornisce delle primissime evidenze riguardo al fatto che l'applicazione di un protocollo standardizzato può avere un ruolo positivo negli esiti della prevenzione delle SSI in oncologia del sistema muscolo-scheletrico.

COMPLICANZE INFETTIVE NELLE RICOSTRUZIONI PELVICHE CON INNESTI MASSIVI

Francesca Totti[1], Giannini Niccolò[1], Francesco Muratori[1], Nicola Mondanelli[1], Davide Matera[1], Guido Scoccianti[1], Maurizio Scorianz[1], Giovanni Beltrami[2], Rodolfo Capanna[3], Domenico Andrea Campanacci[1]

[1] Centro Traumatologico Ortopedico, A.O.U. Careggi, Firenze, Ortopedia Oncologica e Ricostruttiva, Firenze, Italia; [2] Centro Traumatologico Ortopedico, A.O.U. Careggi, Firenze, Ortopedia Pediatrica Oncologica, Firenze, Italia; [3] A.O.U. Pisana, Cisanello, Pisa, Ortopedia, Pisa, Italia

Introduzione: Lo scopo dello studio è stato di valutare le complicanze infettive in una serie consecutiva di pazienti sottoposti a resezione di tumori pelvici e ricostruzione con innesti massivi con lo scopo di individuare fattori di rischio, modalità di trattamento e out-come.
Materiali e Metodi: Abbiamo analizzato retrospettivamente 58 pazienti trattati presso il nostro centro dal 1999 al 2016 e sottoposti a resezione di tumori pelvici e ricostruzione con innesti massivi (età media 42 anni, range 9-70; M/F 36/22). Le diagnosi includevano 4 tumori benigni, 49 tumori maligni primitivi e 5 metastasi. In 50 pazienti la ricostruzione coinvolgeva l'acetabolo.

Dieci pazienti hanno ricevuto radioterapia e 28 chemioterapia.
Risultati: Il follow-up medio è stato di 42 mesi (range 2-182). Abbiamo osservato un'infezione in 14 pazienti (24%) ad un tempo medio di 10 mesi (range 0-69), di cui 11 erano profonde e 3 superficiali. Le infezioni profonde sono state tutte sottoposte a revisione chirurgica. In sette casi è stato eseguito un debridment chirurgico con guarigione dell'infezione in 3 casi e persistenza in 4 casi. Quattro infezioni sono guarite dopo rimozione dell'innesto. Nessuna amputazione è stata eseguita a causa dell'infezione. L'infezione si è verificata in 1/9 (11%) resezioni di tipo II, 13/41 resezioni periacetabolari più estese (tipo IV-I-II, I-II, II-III, I-II-II) (p = 0,14); 5/10 pazienti (50%) che hanno eseguito radioterapia hanno sviluppato un'infezione (p = 0,04); 11/45 (25%) delle infezioni si sono verificate in pazienti operati per tumori primitivi maligni ad alto grado (p = 0,47). L'infection free survival è stato del 75% a 5 anni e del 68% a 10 anni.
Discussione: La chirurgia ricostruttiva pelvica è complessa ed è caratterizzata da un significativo tasso di complicanze. Fra queste le infezioni rappresentano un serio problema in termini di disabilità, revisioni chirurgiche multiple e costi economici.
Conclusioni: L'infezione rappresenta la prima causa di fallimento nelle ricostruzioni pelviche con innesti massivi. Tuttavia la complicanza infettiva non ha impatto sul salvataggio dell'arto (nessuna amputazione è stata eseguita a causa dell'infezione) e nella maggior parte dei casi è stato possibile mantenere l'innesto (rimozione dell'innesto per infezione nel 7% dei casi). Nel 42% dei casi l'infezione è guarita dopo debridment chirurgico e nel 29% dopo rimozione dell'innesto. L'infezione era persistente all'ultimo follow-up nel 29% dei casi. La radioterapia si è dimostrata un importante fattore di rischio. Inoltre le ricostruzioni periacetabolari nei tumori primitivi maligni ad alto grado hanno mostrato una maggior tendenza a sviluppare un'infezione.

Giornale Italiano di Ortopedia e Traumatologia
2018;44(Suppl. 1):S366-S448

Comunicazioni libere - ANCA 4

Sabato 10 Novembre 2018 dalle 10:00 alle 11:00

MINI STELO MODULARE NON CEMENTATO D'ANCA: RISULTATI A 5, 6 ANNI

Umberto Fusco[1], Davide Pennazzato[1], Matteo Cortellezzi[2], Michele Francesco Surace[3]

[1] Ospedale Galmarini di Tradate, Ortopedia e Traumatologia, Tradate, Italia; [2] Università degli studi dell'Insubria, Ortopedia e Traumatologia, Ospedale di Circolo, Varese, Varese, Italia; [3] Università degli Studi dell'Insubria, Ospedale di Circolo Varese, Ortopedia e Traumatologia, Varese, Italia

Introduzione: Nell'intervento di protesi totale d'anca la componente più ingombrante,e quindi più traumatica nei confronti dei tessuti circostanti,è sicuramente lo stelo. Per realizzare una chirurgia mini invasiva ci siamo avvalsi di un ministelo modulare non cementato. Quest'ultimo ha una superficie estremamente rugosa che aumenta la stabilità primaria e grazie al titanio poroso favorisce la crescita e la compenetrazione ossea.
Materiali e Metodi: Il nostro studio consta di 100 anche operate tra ottobre 2010 e ottobre 2012. Il numero totale dei pazienti è 95,di cui 5 bilaterali, 56 donne, 39 uomini,con età media di 70 anni (min. 48 - max.86) e BMI medio di 27,6 (min. 19,5 - max. 36,7). Il follow-up medio è di 5,6 anni(min. 4,5 - max. 6,5). L'eziologia è su base artrosica nel 97%,3 sono i casi di osteonecrosi.L'approccio chirurgico utilizzato è stato il mini Watson-Jones, a paziente supino. Gli interventi sono stati eseguiti dal medesimo operatore. Mai sono state utilizzate trasfusioni di sangue. I pazienti hanno deambulato con l'ausilio di 2 bastoni canadesi in 1ª/2ª giornata. Non sono state imposte restrizioni ai movimenti dell'anca operata. Si sono verificate 2 mobilizzazioni meccaniche, per abuso precoce da parte del paziente dell'anca operata, che hanno richiesto un intervento di revisione. Non ci sono state lussazioni, infezioni o lesioni nervose.
Risultati: L'Harris Hip Score è passato da 45,5 pre-operatorio a 93,54 post-operatorio. Non abbiamo notato eterometrie significative. Alto è stato il gradimento da parte dei pazienti operati. Le radiografie di controllo hanno mostrato in 42 casi linee di radiolucenza periprotesiche inferiori a 2 mm:15 nella zona 1,5 nella zona 2,6 nella zona 3,3 nella zona 4,13 nella zona 5. Sono state evidenziate 9 ossificazioni eterotopiche di grado 1,6 di grado 2,8 di grado 3,secondo Brooker. Ci sono stati 27 malallineamenti dello stelo in varo e 8 in valgo e nessun affondamento. Si è riscontrato il piedistallo dell'apice protesico in 3 casi.
Discussione: Per essere il meno invasivi possibile nell'intervento di protesi d'anca,oltre alla via mini invasiva e allo strumentario protesico dedicato, è indubbio che usando uno stelo corto si provochino meno effetti traumatici sui tessuti contenuti nella ferita chirurgica perché di per sé il cotile ha delle dimensioni ridotte(circonferenza tra 4,6 cm e 6,2 cm). È importante che il mini stelo abbia un'ottima stabilità primaria a livello metafisario.
Conclusioni: I risultati clinici e radiografici a 5, 6 anni dall'impianto dello stelo modulare non cementato sono estremamente incoraggianti, ci stimolano a continuare su questa strada,con l'impegno di seguire i pazienti per aver conferma dei risultati ottenuti anche a lungo termine.

TRATTAMENTO ARTROSCOPICO DI UN OSTEOMA OSTEOIDE ACETABOLARE INTRA ARTICOLARE IN UN NUOTATORE PROFESSIONISTA DI 19 ANNI

Nicola Santori, Antonio Bertino, Domenico Potestio

Clinica Città di Roma, Roma, Italia

Introduzione: Storicamente il golden standard come trattamento dell'osteoma osteoide è rappresentato dal courettage a cielo aperto. Negli ultimi anni il trattamento mediante ablazione con radiofrequenze TC guidato ha riscosso molto successo, ma è associato a complicanze quali possibili lesioni iatrogene ai tessuti molli e alla cartilaginee nei casi in cui la neoformazione è localizzata vicino al piano condrale. L'artroscopia dell'anca può permettere in maniera mini invasiva, di trattare gli osteomi osteoidi intra articolari sia della testa femorale che dell'acetabolo.
Materiali e Metodi: Presentiamo il caso clinico di un paziente di 19 anni, maschio, nuotatore professionista con una storia di 8 mesi di acuto dolore in regione inguinale. Il dolore era resistente ai trattamenti conservativi e trovava una parziale risoluzione temporanea con i FANS. Il dolore aumentava dopo assunzione di una modica quantità di alcool. Il MHHS e NAHS pre-operatori mostravano valori indicativi di una condizione patologica. L'esame TC mostrava una inusuale localizzazione di una lesione di 3 mm nell'osso subcondrale, adiacente alla fossa acetabolare. Abbiamo effettuato un trattamento artroscopico mediante tecnica classica e portali antero laterale e mid anterior. La lesione è stata individuata immediatamente ed è stata rimossa utilizzando una courette artroscopica, uno shaver e radiofrequenze. La possibilità di utilizzare un device flessibile per le radiofrequenze ha permesso di raggiungere agevolmente la lesione e di cauteterizzarne le pareti. In questo caso non sono state riscontrate lesioni associate.
Risultati: Il paziente ha avuto una immediata risoluzione della sintomatologia ed un completo recupero con ripresa dell'attività sportiva in 3 mesi.
Discussione: L'artroscopia di anca può rappresentare un valido mezzo per trattare osteomi osteoidi intra articolari riducendo le complicanze legate all'utilizzo TC guidato delle radiofrequenze.
Conclusioni: L'utilizzo della tecnica artroscopica può inoltre permettere di trattare eventuali lesioni associate come lesioni del labbro, conflitto femoro aceabolare o lesioni condrali.

RISULTATI CLINICI, RADIOGRAFICI, SOPRAVVIVENZA DELL'IMPIANTO E COMPLICANZE DOPO PROTESI TOTALE DI ANCA CON IL SISTEMA CLS BREVIUS

Riccardo D'Ambrosi, Stefano Guarino, Maurizio Rubino, Nicola Ursino

I.R.C.C.S. Istituto Ortopedico Galeazzi, C.A.S.C.O., Milano, Italia

Introduzione: Storicamente la protesi originale CLS Spotorno ha dimostrato un'eccellente sopravvivenza, il suo design però è stato recentemente modificando con uno stelo più corto e modulare (CLS Brevius). L'obiettivo di questo studio è riportare i risultati con lo stelo Brevius utilizzato come primo impianto.
Materiali e Metodi: Per valutare l'affidabilità dello stelo abbiamo analizzato le curve di sopravvivenza, il dolore, la funzionalità e la qualità della vita nei pazienti sottoposti a impianto di CLS Brevius. Per fallimento è stata considerata qualsiasi revisione (parziale o totale dello stelo) mentre gli score clinici sono stati misurati con l'Harris Hip, the Oxford Hip, l'UCLA e l'EQ-5D. Inoltre i pazienti sono stati valutati radiograficamente e i valori degli ioni titanio e alluminio sono stati analizzati.
Risultati: 57 pazienti sono stati arruolati nello studio con un età media di 62,8 anni. In 29 casi era interessata l'anca sinistra, mentre in 28 quella destra e i pazienti erano 33 uomini e 24 donne. In tutti i casi è stata eseguita una via di accesso all'anca postero laterale e non si hanno avuto complicanze intra-operatorie. Il follow-up medio è avvenuto a circa 3 anni per tutti i pazienti. In questo periodo non vi sono state complicanze come infezioni o instabilità protesiche. Per quanto riguarda i parametri clinici l'EQ-5D è risultato 75.3, l'Harris Hip Score 85,5, mentre l'Oxford Hip Score 38,7. Tutti i pazienti hanno migliorato la loro attività a distanza di 3 anni dall'intervento e radiograficamente l'impianto protesico non ha mostrato fallimenti.
Discussione: Il cambiamento più grande riguardante lo stelo Brevius è la sua modularietà che permette una riproduzione quanto più anatomica dell'anca. Inoltre lo stelo è stato accorciato del 20%, diminuendo preservando così il bone stock e il suo design permette di danneggiare quanto meno possibile il grande trocantere durante le fasi dell'impianto. Il vantaggio maggiore però risiede nella modularietà, potendo così variare l'offset anche intra-operatoriamente senza cambiare il posizionamento dello stelo.
Conclusioni: Lo stelo CLS Brevius ha dimostrato eccellenti risultati nel breve-medio termine senza riportare complicanze maggiori. Studi con follow-up maggiori e con gruppi di controllo sono necessari per confermare questi risultati preliminari.

RISULTATI PRELIMINARI PROTESI D'ANCA TRAMITE APPROCCIO MININVASIVO TISSUE SPARING POSTERIOR SUPERIOR

Matteo Romagnoli, Federico Raggi1, Marco Casali, Massimiliano Mosca, Silvio Caravelli, Simone Massimi, Giuseppe Catanese, Alberto Grassi, Stefano Zaffagnini

Istituto Ortopedico Rizzoli, II Clinica, Bologna, Italia

Introduzione: Scopo del seguente studio è quello di valutare i risultati clinici e radiografici a breve termine in pazienti operati nel nostro reparto per protesi d'anca tramite approccio mininvasivo Tissue Sparing Posterior Superior (T.S.P.S.)
Materiali e Metodi: Sono stati inclusi nello studio 25 pazienti affetti da coxartrosi primaria sottoposti a intervento di protesi totale dell'anca tramite approccio T.S.P.S. nel periodo fra settembre 2016 e febbraio 2017. Tutti i candidati sono stati trattati con lo stesso impianto protesico. I pazienti sono stati valutati pre-operatoriamente, alla dimissione e a 3 mesi e 6 mesi tramite Harris Hip Score ed RX del bacino con proiezione assiale dell'anca interessata. Per l'analisi delle perdite ematiche intraoperatorie sono stati presi in considerazione i valori ematici di emoglobina pre-operatori e il valore più basso registrato durante il ricovero. Infine la valutazione clinica prevedeva di considerare il tempo intercorso fra l'intervento chirurgico e al ritorno alla deambulazione senza ausili.
Risultati: Nessuna complicanza perioperatoria è stata osservata. Gli RX di controllo non hanno mostrato segni di malposizionamento o di mobilizzazione delle componenti protesiche. In un caso lo stelo protesico impiantato è risultato sottodimensionamento per cui è stata posticipata la concessione del carico sull'arto operato. È stato ossservato in tutti i pazienti un incremento precoce dei valori di Harris Hip Score. Tutti i pazienti sono stati in grado di deambulare con 2 antibrachiali in prima giornata post-operatoria. I valori di emoglobina osservati hanno permesso un limitato uso di emoderivati durante il ricovero.
Discussione: La tecnica chirurgica utilizzata permette una precoce mobilizzazione dell'anca ed un carico progressivo fin dalla prima giornata post-operatoria oltre a fornire una buona visione dell'acetabolo e del femore durante l'intervento. Tuttavia l'approccio T.S.P.S. non è indicato in caso di deformità del cotile o del femore, in pazienti obesi e in presenza di mezzi di sintesi. Uno studio a lungo termine sarà necessario per confermare i risultati incoraggianti finora ottenuti.
Conclusioni: L'utilizzo dell'approccio mininvasivo T.S.P.S. ha mostrato buoni risultati clinici e radiografici a breve termine. In pazienti selezionati la tecnica permette un recupero funzionale precoce e limitate perdite ematiche.

RIMOZIONE ENDOSCOPICA ASSISTITA DI CHIODO ANTEROGRADO DI FEMORE: CASE REPORT

Carlomagno Cardenas[1], Massimiliano Carrozzo[2], Alberto Fioruzzi[3], Vittorio Bellotti[1], Emanuele Astarita[1], Gabriel Chacon[1], Luis Ramirez[1], Manuel Ribas Fernandez[1]

[1] Icatme Serveis Medics, Barcelona, Spain; [2] Università degli Studi di Bari, Scienze Mediche di Base, Neuroscienze e Organi di Senso, Bari, Italia; [3] Fondazione I.R.C.C.S. Policlinico San Matteo, Ortopedia e Traumatologia, Pavia, Italia

Introduzione: L'impiego dell'artroscopio nella rimozione dei mezzi di sintesi è stato riportato in letteratura con vari case report di rimozione di chiodi omerali anterogradi e di chiodi retrogradi di femore con differenti vantaggi associati. Pochi studi hanno analizzato il danno dei tessuti molli e delle strutture muscolari dovuto alle procedure di rimozione. In bibliografia inoltre sono riportati

vari casi di ossificazioni eterotopiche e lesioni dei muscoli abduttori dell'anca nell'intervento di rimozione dei mezzi di sintesi dal femore. A oggi, la rimozione di chiodo di femore anterogrado endoscopicamente assistita non è stata esplicitamente descritta in letteratura.
Materiali e Metodi: Un giovane paziente (32 anni) è stato trattato con osteotomia di correzione per difetto rotazionale post traumatico con chiodo endomidollare anterogrado. Data la giovane età e la guarigione dell'osteotomia si è posta indicazione alla rimozione del mezzo di sintesi. A causa delle numerose pregresse chirurgie a livello del femore prossimale si è deciso di rimuovere le ossificazioni con l'ausilio dell'artroscopio in maniera tale da ridurre al minimo i danni ai tessuti molli e agli abduttori in un paziente multi-operato.
Risultati: Il paziente è stato dimesso in prima giornata post-operatoria ed è ritornato alla sua attività a 7 giorni dall'operazione con recupero completo.
Discussione: In accordo con la nostra esperienza esiste una piccola e specifica percentuale di pazienti che può beneficiare della rimozione per via percutanea endoscopico assistita dei chiodi di femore anterogradi. In questa classe includiamo: pazienti obesi che richiederebbero un ampio approccio chirurgico; pazienti ad alto rischio infettivo; pazienti con ossificazioni eterotopiche che impediscono la rimozione e ricoprono la porzione prossimale del chiodo endomidollare; pazienti pluritrattati chirurgicamente in cui preferire procedure meno aggressive.
Conclusioni: La rimozione di chiodi con l'ausilio dell'artroscopio è stata già descritta per altri distretti articolari differenti dall'anca ed è associata a minori complicanze e a un tempo di recupero inferiore. Considerando però i costi relativamente più elevati rispetto alla chirurgia tradizionale, tale procedura deve essere utilizzata nella ristretta classe di pazienti sopracitati.

RISULTATI PRELIMINARI DOPO PROTESI TOTALE DI ANCA CON COMPONENTE ACETABOLARE CON POLVERE DI LEGA DI TITANIO

Riccardo D'ambrosi, Federico Valli, Stefano Guarino, Baldo Arcuri, Nicola Ursino

I.R.C.C.S. Istituto Ortopedico Galeazzi, C.A.S.C.O., Milano, Italia

Introduzione: Negli ultimi anni le biotecnologie continuano a sviluppare nuovi sistemi in grado di migliorare la stabilità e la sopravvivenza degli impianti protesici. L'obiettivo di questo studio è riportare i risultati a breve termine dopo impianto di protesi totale di anca utilizzando una protesi acetabolare con polvere di lega di titano (Jump Traser - Permedica).
Materiali e Metodi: Per valutare l'affidabilità dell'impianto abbiamo valutato i pazienti ad un follow-up minimo di un anno analizzando le curve di sopravvivenza, il dolore e la funzionalità. Per fallimento è stata considerata qualsiasi revisione (parziale o totale) mentre come score clinico è stata utilizzata l'Harris Hip. Inoltre i pazienti sono stati valutati radiograficamente
Risultati: 28 pazienti sono stati arruolati nello studio con un età media di 66,7 anni. In tutti i casi è stata eseguita una via di accesso all'anca postero laterale e non si hanno avuto complicanze intra-operatorie. Il follow-up medio è avvenuto ad almeno un anno dall'intervento. In questo periodo non vi sono state complicanze come infezioni o instabilità protesiche. Per quanto riguarda i parametri clinici l'Harris Hip score è risultata 86.2. Tutti i pazienti hanno migliorato la loro attività a distanza di 1 anno dall'intervento e radiograficamente l'impianto protesico non ha mostrato fallimenti.
Discussione: L'evoluzione di questo impianto è dovuto in particolar modo all'elevata stabilità primaria, assicurata dal basso profilo e dallo schiacciamento polare, che promuovono la distribuzione equatoriale delle forze di carico, mentre la porosità a geometria randomizzata della superficie trabecolare fornisce una struttura ottimale per la ricrescita ossea assicurando all'impianto la stabilizzazione secondaria di tipo biologico
Conclusioni: Il cotile Traser ha dimostrato ottimi risultati preliminary nel breve termine senza riportare complicanze maggiori. Studi con follow-up maggiori e con gruppi di controllo sono necessari per confermare questi risultati.

IL TRATTAMENTO DELLE FIXATION FAILURE DEL FEMORE PROSSIMALE NEI PAZIENTI CON SCARSO BONE STOCK

Giuseppe Allevi, Pier Angelo de Simoni

AORMN Ortopedia e Traumatologia, UO Ortopedia e Traumatologia, Pesaro, Italia

Introduzione: L'aumento dell'età media pone sempre più spesso il chirurgo ortopedico a trattare fratture del femore prossimale in pz anziani con scarso bone stock. Sebbene il miglioramento dei mezzi di sintesi abbia portato ad una crescente stabilità meccanica con risultati soddisfacenti, a volte a causa di diversi fattori, la sintesi può fallire. In questi casi ci si pongono davanti numerosi problemi gestionali di non univoca indicazione.
Materiali e Metodi: Abbiamo analizzato i risultati di protesi totale d'anca dopo 12 cut-out su un totale di 821 interventi di sintesi per fratture del femore prossimale classificate secondo Evans eseguite tra dicembre 2015 e dicembre 2017 presso la nostra UO di Ortopedia e Traumatologia. L'età media era compresa tra 68 e 91 anni con media di 80,7 anni. Il timing tra l'intervento di osteosintesi e la sostituzione protesica era tra 30 giorni e 4 mesi. L'Harris Hip Score è stato utilizzato per valutare i cambiamenti della funzione dell'anca prima dell'intervento con il follow-up finale.
Risultati: Il follow-up clinico e radiografico medio è stato di 21 mesi (8-31). Il dolore ha mostrato una sostanziale riduzione o scomparsa rispetto al pre-operatorio. La funzionalità dell'anca è significativamente migliorata. Al follow-up finale 8 dei 12 pazienti riuscivano a deambulare senza ausilio di bastoni, in 2 casi con l'ausilio di 1 bastone e in altri 2 casi con carrello deambulatore.
Discussione: Nei casi esaminati le cause del fallimento della sintesi erano da attribuirsi a diversi fattori quali: scarso bone stock, mal posizionamento della vite cefalica, obesità, co-morbilità. La soluzione optata ha comunque garantito al paziente un rapido recupero funzionale ed una precoce mobilizzazione a fronte però di un percorso terapeutico-riabilitativo molto più lungo.
Conclusioni: La protesi totale d'anca dopo fallimento della sintesi nelle fratture del femore prossimale si è rilevata una soluzione idonea in termini di salvataggio, soprattutto nei pz anziani che necessitano di rapida ripresa della deambulazione per ovviare alle complicanze dell'allettamento.

Giornale Italiano di Ortopedia e Traumatologia
2018;44(Suppl. 1):S369-S448

Comunicazioni libere - BIOMATERIALI E BIOTECNOLOGIE 1

Sabato 10 Novembre 2018 dalle 10:00 alle 11:00

ASSOCIAZIONE DI TECNICHE INFILTRATIVE DI NUOVA GENERAZIONE NEL TRATTAMENTO DELLA DEGENERAZIONE ARTICOLARE DI GINOCCHIO

Pietro Zedde, Sebastiano Cudoni

U.O.C. di Ortopedia e Traumatologia, Ospedale San Francesco, ASSL Nuoro, Nuoro, Italia

Introduzione: Il trattamento dell'artrosi di grado moderato può oggi avvalersi di numerose terapie emergenti e moderni biomateriali i cui obiettivi di impiego sono ridurre la sintomatologia dolorosa e consentire un rapido recupero funzionale. Negli ultimi anni per potenziare e promuovere i risultati delle singole metodiche si è spesso ricorso all'associazione di diverse biotecnologie. Scopo del nostro studio è stato quello di confrontare, in pazienti con artrosi di grado moderato, i risultati clinici e funzionali di un gruppo trattato associando a iniezioni intra-articolari di Platelet Rich Plasma (PRP) iniezioni di Acido Ialuronico rispetto ad un gruppo trattato con la sola supplementazione.
Materiali e Metodi: Per lo studio sono stati reclutati 36 pazienti con artrosi di grado III secondo la Classificazione di Kellgren Lawrence trattati tra gennaio 2015 e dicembre 2016. I pazienti sono stati suddivisi in 2 gruppi: 18 trattati con una infiltrazione intra-articolare di Platelet RIch Plama seguita da 3 iniezioni di Acido Ialuronico e 18 unicamente con 4 iniezioni intra-articolari di Acido Ialuronico. Tutti i pazienti hanno effettuato un protocollo riabilitativo basato sul rinforzo muscolare e sulla cauta applicazione dei carichi e sono stati quindi valutati da un punto di vista clinico e funzionale ad 1, 3, 6, 12 mesi dal trattamento utilizzando le scale di valutazione VAS IKDC Subjective e Lysholm.
Risultati: In entrambi i gruppi l'analisi dei risultati ha mostrato ai follow-up effettuati ad 1, 3, 6 e 12 mesi un miglioramento di tutti gli score di valutazione rispetto al pre-trattamento. Nel gruppo dei pazienti trattati con PRP è stato però osservato un più rapido recupero funzionale ed un più significativo miglioramento della sintomatologia dolorosa ai follow-up effettuati ad 1 e 3 mesi: punteggio medio IKDC Subjective rispettivamente di 75,5 e 84,2 nel gruppo PRP e 68,5 e 75,2 nel gruppo Acido Ialuronico, Punteggio medio Lisholm Score rispettivamente 80,2 e 88,1 nel gruppo PRP e 72,4 e 79,7 nel gruppo Acido Ialuronico). Risultati pressoché sovrapponibili nei 2 gruppi sono stati osservati al follow-up finale.
Discussione: La nostra casistica evidenzia come il trattamento dell'artrosi di grado moderato associando infiltrazioni intra-articolari di Platelet Rich Plasma a infiltrazioni di Acido Ialuronico si associ, rispetto alla sola viscosupplementazione, ad un più rapido controllo della sintomatologia dolorosa e ad un più veloce recupero funzionale.
Conclusioni: Tuttavia per meglio definire i reali effetti dell'associazione dei due trattamenti occorrono degli studi randomizzati ben progettati che comprendano valutazioni biomeccaniche e istologiche e risultati clinici e funzionali a lungo termine.

TRATTAMENTO INFILTRATIVO DELLA GONARTROSI DI GRADO III KELLGREN LAWRENCE: TECNICHE A CONFRONTO

Pietro Zedde, Francesco Leonardo Crissantu, Sebastiano Cudoni

U.O.C. di Ortopedia e Traumatologia, Ospedale San Francesco, ASSL Nuoro, Nuoro, Italia

Introduzione: Nonostante nel corso degli ultimi anni siano state introdotte numerose tecniche di trattamento e innovativi biomateriali nessuna delle diverse metodiche oggi disponibili si è dimostrata in grado di ripristinare la superficie articolare da un punto di vista biologico e biomeccanico. Scopo del nostro studio è stato quello di riportare i risultati clinici e funzionali di pazienti con artrosi di grado moderato trattati con iniezioni intra-articolari di Platelet Rich Plasma (PRP) o di Acido Ialuronico 30mg/2ml.
Materiali e Metodi: Per lo studio sono stati reclutati 48 pazienti con artrosi di grado III secondo la Classificazione di Kellgren Lawrence trattati tra gennaio 2014 e dicembre 2015. I pazienti sono stati suddivisi in 2 gruppi: 24 sono stati trattati con 3 iniezioni intra-articolari di PRP e 24 con 3 iniezioni intra-articolari di Acido Ialuronico. Tutti i pazienti hanno effettuato un protocollo riabilitativo basato sul rinforzo muscolare e sulla cauta applicazione dei carichi e sono stati valutati da un punto di vista clinico e funzionale ad 1, 3, 6, 12 e 24 mesi dal trattamento utilizzando le scale di valutazione VAS, IKDC Subjective e Lysholm.
Risultati: In entrambi i gruppi l'analisi dei risultati ha mostrato ai follow-up effettuati ad 1, 3, 6 e 12 mesi un miglioramento di tutti gli score di valutazione rispetto al pre-trattamento ed un variabile e progressivo deterioramento dei risultati alla valutazione finale eseguita a 24 mesi. Nel gruppo dei pazienti trattati con PRP è stato però osservato un più rapido recupero funzionale ed un più significativo miglioramento della sintomatologia dolorosa ai follow-up effettuati ad 1 e 3 mesi: Punteggio medio IKDC Subjective rispettivamente di 77,5 e 85,1 nel gruppo PRP e 69,5 e 76,1 nel gruppo Acido Ialuronico, Punteggio medio Lisholm Score rispettivamente 79,2 e 86,3 nel gruppo PRP e 71,3 e 78,5 nel gruppo Acido Ialuronico. Risultati pressoché sovrapponibili nei 2 gruppi sono stati osservati ai follow-up finali.
Discussione: I trattamenti infiltrativi dell'artrosi di grado III secondo la Classificazione di Kellgren Lawrence con Platelet Rich Plasma e Acido Ialuronico rappresentano oggi delle valide opzioni di trattamento. In accordo con alcuni studi della letteratura la nostra casistica evidenzia come il trattamento dell'artrosi di grado moderato con iniezioni intra-articolari di Platelet Rich Pla-

sma si associ, rispetto alla supplementazione, a un più rapido controllo della sintomatologia dolorosa e a un più veloce recupero funzionale.
Conclusioni: I migliori risultati osservati nel gruppo dei pazienti trattati con iniezione di PRP sembrerebbero esser dovuti ad una più immediata e importante azione anti-infiammatoria del concentrato piastrinico rispetto all'Acido Ialuronico. Indipendentemente dal tipo di trattamento scelto fondamentale risulta essere l'associazione con un adeguato programma di rinforzo muscolare.

TRATTAMENTO DELLE FRATTURE DI CALCAGNO CON SOSTITUTO OSSEO ANTIBIOTATO: RISULTATI A MEDIO TERMINE

Damiano Papadia[1], Velia Puggioni[1], Gianni Odorizzi[2], Luciano Bertoldi[1]

[1] Presidio Ospedaliero Santa Chiara, Ortopedia e Traumatologia, Trento, Italia; [2] Università degli Studi di Roma "Tor Vergata", Roma, Italia

Introduzione: Il trattamento delle fratture intra articolari scomposte di calcagno (DIACFs) non è del tutto condiviso. La riduzione a cielo aperto per la compromissione dei tessuti molli si associa a temute complicanze infettive. Riportiamo i risultati ottenuti a medio termine associando alla sintesi con placche LCP in titanio un sostituto osseo antibiotato.
Materiali e Metodi: Dall'aprile 2014 al marzo 2017 abbiamo trattato i casi più complessi di DIACFs (Sanders 3 e 4) con placche LCP associando sostituto osseo bifasico antibiotato (vancomicina e gentamicina) nei casi con significativa perdita si sostanza ossea e/o grave osteoporosi (politraumi associati a fratture esposte e pazienti a rischio infettivo). Il carico è stato concesso progressivamente dal 2 al 3 mese post-operatorio. I pazienti sono stati rivalutati clinicamente con scala funzionale AOFAS (Ankle- Hindfoot scale) e con rx 1, 2, 3, 6 e 12 mesi registrandone le complicanze cutanee, infettive e la perdita di riduzione.
Risultati: Nel periodo in esame sono stati trattati con sostituto osseo antibiotato 12 casi, 5 Sander IV e 7 Sanders III, in 10 pazienti, (5 M e 5 F) con età media 43,5 anni (range 19-83 anni), 2 bilateralmente. In 5 casi è stata associata gentamicina in 7 vancomicina. Il follow-up medio è stato di 27,5 mesi (range 12-36): abbiamo registrato 2 casi (16%) di sofferenza cutanea superficiale con prolungamento delle medicazioni da 1 a 3 mesi, 1 algodistrofia transitoria, nessuna infezione profonda. In un caso l'esame istologico alla rimozione della placca ha documentato la sostituzione ossea del biomateriale. I risultati medi AOFAS i sono stati ottimi- buoni nell'80% casi, 2 soddisfacenti.
Discussione: I risultati sono stati prevalentemente buoni ed eccellenti anche in considerazione che il gruppo trattato raggruppa i casi più complessi associati a situazioni di sofferenza cutanea e dei tessuti molli. Questo sostituto osseo bifasico riassorbibile rappresenta uno strumento versatile, ha dimostrato istologicamente una capacità osteoconduttiva con una adeguata resistenza meccanica e il rilascio di antibiotico locale ad alto dosaggio per oltre un mese sembra svolgere un ruolo profilattico efficace che ha determinato una elevata percentuale di ottimi risultati.
Conclusioni: La riduzione a cielo aperto delle fratture articolari consente una migliore ricostruzione tridimensionale e articolare del calcagno. L'uso di un sostituto osseo antibiotato riassorbibile assolve contemporaneamente alla gestione di significative perdite di sostanza ossea e a una prolungata profilassi antibiotica locale. L'indicazione principale è rappresentata dai pazienti metabolicamente fragili o in condizioni di rischio locale aumentato ma riteniamo possa allargarsi a tutte le sintesi nelle situazioni più complesse in cui sia indicata l'associazione di un sostituto osseo.

QUANTIFICAZIONE MEDIANTE SPETTROMETRIA DI MASSA DELLA DISTRIBUZIONE CORPOREA DEI METALLI UTILIZZATI NELLA OSTEOSINTESI CON CHIODI ENDOMIDOLLARI: STUDIO PRELIMINARE

Antonio Sanfilippo[1], Francesca DI Gaudio[2], Giulio Edoardo Vigni[1], Alessio Cioffi[1], Maria Raso[2], Michele d'Arienzo[1]

[1] Clinica Ortopedica e Traumatologica, Università di Palermo, Dipartimento di Discipline Chirurgiche, Oncologiche e Stomatologiche, Palermo, Italia; [2] Centro di Controllo Qualità e Rischio Chimico (CQRC), Policlinico P. Giaccone, Università di Palermo, Palermo, Italia

Introduzione: L'utilizzo sempre più frequente dell'osteosintesi con chiodi endomidollari ha suscitato il nostro interesse per il diretto contatto del device con il midollo osseo e la componente vascolare. Lo scopo dello studio è stato quello di rilevare e quantificare nel tempo l'esposizione del paziente alle particelle metalliche utilizzate in questi device (Ti-6Al-7Ni).
Materiali e Metodi: Sono stati selezionati i pazienti trattati con chiodi endomidollari per fratture di femore, tibia e omero ed esclusi i pazienti con età inferiore ai 15 anni e oltre i 99 anni, quelli sottoposti a precedenti interventi di osteosintesi, quelli con scarsa compliance e i pazienti calvi. Sono stati prelevati un campione di capelli dalla regione nucale nel pre-intervento, a 6 mesi e ad un anno ed un campione ematico nel pre-intervento, in seconda giornata post-operatoria e ad un anno. Per ogni paziente sono stati raccolti dati anamnestici correlati a possibili fonti di metalli. In ogni fase dello studio sono stati utilizzati materiali senza componenti metalliche. La determinazione in traccia ha riguardato i seguenti elementi: Al, As, Ba, Cd, Co, Cr, Cu, Fe, Hg, Mn, Mo, Ni, Pb, Sb, Se, Sn, Sr, Ti, V, Zn. Previo trattamento dei campioni di capelli con opportuno processo di lavaggio (HNO3 e H2O2) e mineralizzazione (mineralizzatore a microonde) gli analiti sono stati quantificati mediante spettrometria di massa con sorgente al plasma accoppiato induttivamente (ICP-MS). La matrice ematica è stata sottoposta al medesimo processo di mineralizzazione.
Risultati: L'analisi dei campioni di capelli ha evidenziato a 6 mesi l'aumento di alcuni metalli non presenti nella lega interessata e, seppur non statisticamente significativo, un incremento della deposizione di Ti. La matrice ematica ha rivelato al confronto tra il pre e il post-operatorio una netta diminuzione di tutti gli elementi ricercati. Nei risultati preliminari non è stato registrato alcun caso di ipersensibilità al device.
Discussione: Per quanto sia stato registrato un aumento del Ti questo rimane un metallo biocompatibile e biochimicamente

inerte. Le differenze nel campione ematico tra il pre- e il post-operatorio sono state ricondotte alla terapia infusionale praticata. Non è stato possibile ricercare il Ni nei campioni prelevati.
Conclusioni: I risultati preliminari hanno suggerito la necessità di confermare in un campione più ampio l'entità e la durata del processo di deposizione dei metalli e quella di estendere la ricerca anche ad altri organi di deposito.

LONG-TERM FOLLOW-UP CON VALUTAZIONE DELL'IMPATTO CLINICO E DEI RISULTATI DI IMAGING DOPO TRATTAMENTO BIOLOGICO DELLE OSTEOCONDRITI DISSECANTI DI GINOCCHIO IN UNA POPOLAZIONE GIOVANE ATTIVA

Simone Natali, Matteo Baldassarri, Enrico Franceschini, Francesca Vannini, Roberto Buda, Cesare Faldini

Istituto Ortopedico Rizzoli, 1 Clinica Universitaria, Bologna, Italia

Introduzione: L'Osteocondrite Dissecante di Ginocchio è una lesione osteocondrale acquisita che coinvolge l'osso subcondrale e in un secondo tempo lo strato cartilagineo sovrastante. Si distinguono classicamente la variante giovanile JOCD (Juvenile Osteo Chondritis Dissecans) dalla variante dell'età matura (Osteo Chondritis Dissecans). In letteratura sono state descritte numerose tecniche chirurgiche il trapianto di condrociti autologhi (TCA) o il trapianto di cellule mesenchimali midollari (TCMM). Queste ultime hanno dato risultati incoraggianti, e in particolare la tecnica One-Step, che utilizza cellule a potenziale rigenerativo osseo e cartilagineo ben si presta a questa patologia che interessa entrambe le strutture. Lo scopo di questo studio è quindi quello di valutare l'andamento clinico e radiografico dell'intervento di TCMM con tecnica One-Step per osteocondrite dissecante dei condili femorali.
Materiali e Metodi: Tra il 2007 e il 2014 sono stati sottoposti a intervento di TCMM 18 pazienti (età media 19,1 ± 5,0 anni) affetti da osteocondrite dissecante dei condili femorali mediale e laterale. Tutti i pazienti sono stati sottoposti a valutazione pre-operatoria e post-operatoria con le scale IKDC e KOOS, con Rx e RMN. Il follow-up finale medio ha raggiunto i 72,4 ± 36,7 mesi. La tecnica chirurgica "one step", effettuata in un'unica seduta operatoria, consiste nel prelievo di cellule mononucleate midollari dalla cresta iliaca posteriore, nella loro concentrazione, nella carica delle cellule su di una membrana di acido ialuronico con aggiunta di gel piastrinico (PRF) e infine nell'impianto artroscopico del biomateriale sul sito della lesione, precedentemente bonificata.
Risultati: I risultati hanno evidenziato un incremento dell'IKDC dal valore pre-operatorio di 46,8 ± 9,7 punti agli 89,3 ± 14,7 punti del follow-up finale, e dell'indice KOOS da 47,8 ± 6,8 punti ai 94,3 ± 9,4 punti finali. La RMN (Mocart-Score) ha mostrato un adeguato riempimento del difetto osteocondrale, con integrità e continuità dei margini del tessuto riparato a livello del focolaio osteocondritico.
Discussione: La tecnica "one step" è in grado di rigenerare un tessuto con proprietà biomeccaniche molto simili al tessuto sano. Questi risultati si riflettono a livello clinico e radiologico anche a una media di 78 mesi di follow-up con mantenimento.
Conclusioni: Il trattamento dell'osteocondrite dissecante di ginocchio con tecnica "one-step" ha fornito risultati molto soddisfacenti sia dal punto di vista clinico che strumentale ed ha quindi dimostrato di essere valida soluzione per il trattamento dell'OCD. Nonostante a oggi questa sia la casistica più ampia in letteratura, si attendono altri studi con casistiche e follow-up ancora più ampi per confermare i risultati ottenuti.

TRATTAMENTO CON MEMBRANA COLLAGENICA A DOPPIO STRATO CON ARRICCHIMENTO DI CELLULE MESENCHIMALI MIDOLLARI PER LA RIPARAZIONE DEI DIFETTI OSTEO-CONDRALI DEL GINOCCHIO

Gennaro Campopiano, Giovanni Corsini, Carlo Paglialunga, Francesco Martinelli, Francesco Allegra, Stefano Gumina

Sapienza Università di Roma, Scienze Anatomiche, Istologiche, Medico-Legali e dell'Apparato Locomotore, Roma, Italia; ICOT, Latina, Italia

Introduzione: I difetti cartilaginei del ginocchio sono la conseguenza di lesioni di tipo degenerativo e di tipo traumatico. I risultati nel tempo dopo trattamento con microfratture non sono soddisfacenti. La copertura del difetto cartilagineo con membrana in collagene a due strati (AMIC) protegge l'ambiente profondo della nicchia, permettendo agli stimoli biochimici di indurre differenziazione osteo-condrogenica. Lo scopo dello studio è di valutare a 24 mesi i pazienti sottoposti a tecnica AMIC.
Materiali e Metodi: Tra il 2010 e il 2013 sono stati operati 31 pazienti, 22 uomini e 9 donne di età compresa tra 25 e 43 anni per difetti osteo-condrali di gradi ICRS 3B e 4. I pazienti sono stati valutati clinicamente con scheda IKDC e Tegner-Lysholm a 2, 12 e 24 mesi e con RMN e RX a 12 e 24 mesi. I difetti cartilaginei erano localizzati sui condili femorali e troclea in 21 pazienti, 10 sulla rotula. È stata eseguita l'analisi statistica mediante il test Fischer. Tutti i pazienti hanno seguito lo stesso trattamento fisioterapico di 4 settimane fino a completa mobilizzazione articolare.
Risultati: È stato riportato un aumento medio del punteggio. Sulla scala IKDC, con una media di 63/100 nel pre-operatorio e 94/100 nel controllo a 24 mesi, sulla scala Tegner-Lysholm la media era di 73/100 del pre-operatorio rispetto a 97/100 registrata nel follow-up a 24 mesi. I difetti localizzati a livello dei condili hanno ottenuto un punteggio maggiore rispetto a quelli rotulei con un miglioramento più lento e più sintomatico. È stato registrato un fallimento dovuto al carico precoce.
Discussione: La copertura del difetto osteo-cartilagineo con membrana in collagene a due strati (AMIC) nella nostra esperienza si è rivelata una soluzione efficace per la riparazione di questi difetti; la stimolazione dell'osso subcondrale nel fondo della nicchia permette la fuoriuscita di cellule progenitrici e fattori di crescita che rimangono all'interno della nicchia sigillata dalla membrana. Differenziandosi nella linea condrogenica, permettono il ripristino della normale struttura cartilaginea e la riparazione del difetto. La tecnica delle microfratture più semplice ed economica ripara con formazione di tessuto che evolve in fibrocartilagine, meno stabile nel tempo.

Conclusioni: Questo studio evidenzia i buoni risultati della tecnica AMIC rispetto ad altre tecniche di riparazione dei difetti cartilaginei del ginocchio conducendo a risultati più durevoli, clinicamente e radiograficamente.

L'UTILIZZO DI PET-TC-FDG E DI DITIOTREITOLO NELL'INQUADRAMENTO DEL PAZIENTE SETTICO POST-TRAUMATICO

Giorgio Maria Calori, Emilio Luigi Mazza, Fabio Romanò, Simone Mazzola, Alessandra Ines Maria Colombo, Massimiliano Colombo

A.S.S.T. Pini-CTO, C.R.R.P., Milano, Italia

Introduzione: Il tasso di infezione dopo frattura chiusa è dell'1-2%. Il costo di gestione delle Osteomieliti è elevato, dovuto soprattutto alla complessità dei pazienti settici. Il gold standard per la diagnosi di infezione è l'isolamento del patogeno. Nel nostro studio compariamo l'efficacia della metodica che utilizza il DTT con gli esami colturali tradizionali. Abbiamo ipotizzato che utilizzando il DTT per analizzare I mezzi di sintesi e i tessuti perilesionali si dovrebbe implementare la diagnosi di infezione e l'accuratezza nell'identificare un maggior numero di patogeni, se comparato con le metodiche tradizionali. Il nostro secondo obiettivo è di validare il trattamento basato sulla PET-TC FDG, analizzando il tasso di recidiva ad un anno dall'intervento.
Materiali e Metodi: Abbiamo analizzato retrospettivamente 104 pazienti affetti da osteomielite, sottoposti a revisione chirurgica con rimozione parziale o completa dei mezzi di sintesi, tra novembre 2015 e marzo 2017 presso l'A.S.S.T. PINI-CTO. I pazienti sono stati suddivisi in due sottopopolazioni: un gruppo di 76 pazienti sottoposti a PET-TC-FDG pre-operatoria e un gruppo di 28 pazienti che non l'hanno eseguita. Per tutti I pazienti è stata eseguita analisi dei mezzi di sintesi e dei tessuti perilesionali con DTT. In fase intraoperatoria una numero multiplo di campion è stato raccolto per essere analizzato microbiologicamente e istopatologicamente.
Risultati: Molti pazienti hanno riportato risultati positivicon gli esami con DTT rispetto ai colturali standad (0,93 vs 0,45; $p < 0,0001$). Tra I pazienti che hanno eseguito PET-TC-FDG, usata per guidare il chirurgo in fase intraopertoria, 3/74 fanno evidenziato una recidiva settica, mentre 11/26 dei pazienti che non sono stati studiati con PET-FDG, hanno riportato una tasso di recidiva 17.3 volte più elevato.
Conclusioni: The final consequence of this protocol is to improve the chances of healing the infection by reducing the number of surgical treatment and risks for the patient.

Giornale Italiano di Ortopedia e Traumatologia
2018;44(Suppl. 1):S373-S448

Comunicazioni libere - CAVIGLIA E PIEDE 4

Sabato 10 Novembre 2018 dalle 10:00 alle 11:00

TRATTAMENTO DELLE FRATTURE ARTICOLARI DI CALCAGNO: PLACCA MIS VS FISATORE ESTERNO

Manuel Bondi[1], Laura Piotto[2], Riccardo Bortolazzi[2], Andrea Pizzoli[2]

[1] A.S.S.T. Mantova, S.C. Ortopedia e Traumatologia, SS Traumatologia dello Sport, Mantova, Italia; [2] A.S.S.T. Mantova, SC Ortopedia e Traumatologia, Mantova, Italia

Introduzione: Il trattamento delle fratture articolari di calcagno rimane un argomento controverso in letteratura, con diverse tecniche chirurgiche proposte in alternativa al trattamento conservativo. Scopo dello studio è comparare i risultati funzionali di pazienti trattati con riduzione percutanea e fissatore esterno con quelli trattati con riduzione percutanea e sintesi con placca.
Materiali e Metodi: Dal giugno 2012 al giugno 2017 abbiamo trattato 21 pazienti per fratture articolari di calcagno: 9 con fissatore esterno (FEA), 12 con placca percutanea. Sono state prese in considerazione fratture tipo II e III secondo Sanders (rispettivamente 2 e 7 per i FEA, 2 e 10 per le placche). L'età media dei pazienti al follow-up (FU) era di 48.9 anni (min 25 aa, max 72aa). Il FU medio è stato di 31.5 mesi (range 8-36 mesi). Tutti i pazienti sono stati valutati con l'esecuzione di radiografie (post-operatorio, a 3, a 6 mesi, ad 1 anno e al FU) per la misurazione dell'angolo di Bohler e di Gissane e con la raccolta di scores clinici diversi (AOFAS, Maryland Foot score, VAS).
Risultati: Nel gruppo di pazienti trattati con placche percutanee l'angolo di Bohler medio è stato di 30,75° (range 20-49), mentre quello di Gissane è stato di 116,9° (range 90-130), in quello trattato con fissatore esterno é stato di 32,6 (range 20-58) e 115,8 (range 82-138). La VAS media al FU è risultata 2,8 (range 0-4) per quanto concerne le placche, 2,5 per i FEA (range 1- 4). L'AOFAS score medio al FU è stato di 76 (range 55-88), per quanto concerne le placche, 74,1 per i FEA (range 37-100). Non si sono osservate complicanze post-operatorie come infezioni delle ferite o dei tramiti delle fiches o necrosi dei tessuti molli. In tre casi trattati con fissazione interna si è osservata una tendinite dei peronieri, in uno di essi si è dovuto ricorrere alla rimozione del mezzo di sintesi.
Discussione: Come già dimostrato in letteratura, anche nel nostro studio i risultati funzionali e radiografici sono sovrapponibili nelle 2 metodiche chirurgiche. Sia la sintesi con placca percutanea che quella con FEA forniscono tutti i vantaggi della mini-invasività e permettono una riduzione adeguata della frattura e il ripristino della volumetria del calcagno. L'impiego delle placche percutanee, in aggiunta, grazie al basso profilo e alla stabilità angolare delle viti garantisce una sintesi stabile con una conseguente possibile precoce mobilizzazione e carico.
Conclusioni: Gli studi presenti in letteratura permettono di fornire precise indicazioni sull'utilizzo di entrambe le metodiche. L'osteosintesi con placca percutanea consente di ottenere risultati paragonabili alla chirurgia a cielo aperto, ma, rispetto a essa, garantisce una riduzione delle complicanze post-chirurgiche e, rispetto al FEA, consente un nursing più semplice ed una maggior tollerabilità da parte del paziente.

REVISIONE SISTEMATICA DELLA CHIRURGIA PERCUTANEA DELL'ALLUCE VALGO SENZA MEZZI DI SINTESI

Paolo Ceccarini[1], Julien Teodori[2], Riccardo Lanzetti[1], Giuseppe Rinonapoli[1], Auro Caraffa[2]

[1] Ospedale di Perugia Santa Maria della Misericordia, Perugia, Italia; [2] Università degli Studi di Perugia, Perugia, Italia

Introduzione: La chirurgia percutanea a mini-invasiva costituisce uno dei maggiori traguardi nella chirurgia ortopedica degli ultimi 20 anni. I vantaggi di questo tipo di approccio chirurgico sono una riduzione dei tempi operatori, una riabilitazione più breve e una degenza ridotta rispetto alle tecniche tradizionali a cielo aperto. Nonostante l'elevato numero di tecniche descritte in letteratura nel trattamento dell'alluce valgo, la validazione scientifica della sicurezza e dell'efficacia del trattamento percutaneo risulta al momento carente. L'obiettivo di questo studio è stato di analizzare la letteratura attualmente disponibile riguardante le tecniche percutanee in assenza di mezzi di sintesi interna, valutarne le indicazioni chirurgiche e identificare le complicanze insorte.
Materiali e Metodi: Due revisori hanno eseguito la ricerca bibliografica su motore di ricerca PubMe inserendo le parole chiave: "hallux valgus", "osteotomy", "percutaneous" e "minimally invasive", ottenendo un riscontro su 37 articoli pubblicati tra il 2000 e il 2018. In un secondo tempo sono stati quindi esclusi i lavori riguardanti tecniche con mezzi di fissazione interna, procedure di revisione chirurgica, articoli non in lingua italiana o inglese, testo non reperibile mediante PubMe o precedenti revisioni di letteratura. Sono stati identificati 12 studi, per un totale di 946 procedure su 769 pazienti, trattati con tecnica di Akin e/o Reverdin Isham.
Risultati: Dei 12 studi presi in esame, 11 (91,7%) erano di livello IV, 1 (8,3%) di livello II. Tutti gli autori riportano una significativa riduzione o assenza di dolore al follow-up a distanza dei pazienti, con un aumento dello score AOFAS medio di 18,5 punti. L'insorgenza di complicanze risulta molto variabile, passando da autori che non riportano complicanze maggiori, a autori con tassi di rigidità MTF del 9%, di recidiva di deformità di 6,4% e di infezione fino al 12,3%.
Discussione e Conclusioni: In conclusione le tecniche percutanee in assenza di mezzi di sintesi interna potrebbero essere promettenti nel trattamento dell'alluce valgo, ma sono ancora necessari studi randomizzati e la definizione di corretti protocolli di trattamento e algoritmi di diagnosi e follow-up post-chirurgico.

FRATTURE TRIMALLEOLARI: INDICAZIONI ALLA SINTESI DEL MALLEOLO POSTERIORE

Serena Maria Chiara Giardina, Marco Ganci, Giacomo Papotto, Vito Pavone, Giuseppe Sessa, Gianluca Testa

Azienda Ospedaliero-Universitaria Policlinico Vittorio Emanuele, Clinica Ortopedica, Catania, Italia,

Introduzione: Le fratture trimalleolari hanno un'incidenza del 7% tra le lesioni del terzo distale di gamba. Non sempre è necessaria la sintesi del malleolo posteriore (PM), che risulta legata alla stabilità della lesione. Scopo del presente studio è valutare retrospettivamente i pazienti operati per frattura trimalleolare, in modo da definire le indicazioni chirurgiche alla sintesi del PM.
Materiali e Metodi: Tra il gennaio 2013 e dicembre 2016 sono stati trattati 48 pazienti per fratture trimalleolari. I pazienti sono stati sottoposti a esame pre-operatorio TC e suddivisi secondo la classificazione di Bartonicek: 5 pazienti presentavano una frattura tipo I (10,4%); 25 pazienti tipo II (52,1%); 13 pazienti tipo III (27,1%); 5 pazienti tipo IV (10,4%); nessun paziente con frattura tipo V. Dopo aver eseguito la sintesi del malleolo tibiale e peroneale, in tutti i casi, è stato eseguito il test del cassetto posteriore in sede intraoperatoria.
Risultati: Nei pazienti con frattura tipo I il test del cassetto è risultato negativo, e non è stata eseguita la sintesi del PM. Solo in 5 casi con frattura tipo II il test è risultato positivo e si è optato per la sintesi con una vite; tra i pazienti con frattura tipo III/IV, 8 presentavano una instabilità di caviglia tale da richiedere la sintesi con placca e viti. Non abbiamo evidenziato una correlazione statisticamente significativa tra la grandezza del frammento dislocato e la stabilità della sindesmosi ($p = 0,328$).
Discussione: La misurazione del PM su Rx latero-laterali non è dirimente ai fini terapeutici perché non fornisce un'adeguata informazione sull'integrità della sindesmosi, a differenza della TC, ritenuto esame fondamentale nel planning pre-operatorio. Secondo Bartonicek le fratture tipo I-II devono essere trattate con una vite, gli altri tipi con placca e viti. Secondo la nostra esperienza la scelta della sintesi del PM, unitamente all'imaging, non può prescindere dalla valutazione intraoperatoria della stabilità della sindesmosi.
Conclusioni: Le fratture trimalleolari secondo Bartonicek prevedono sempre il trattamento chirurgico del PM, tuttavia dalla nostra esperienza emerge come nelle fratture di tipo I-II la sindesmosi risulti spesso stabile ai test intraoperatori, rendendo superflua la sintesi del PM; nelle fratture di tipo III-IV, invece, è facile evidenziare una instabilità intraoperatoria che ne rende necessaria la stabilizzazione.

LESIONE CRONICA DI TENDINE D'ACHILLE TRATTATA CON TRAPIANTO DI TENDINE DA CADAVERE: LA NOSTRA TECNICA CHIRURGICA

Umberto Alfieri Montrasio[1], Michele Boga1, Rossano Milani[1], Elisa Battista[2], Valentina Rita Corbo[3], Mario d'Errico[2]

[1] Istituto Ortopedico Galeazzi, Milano, Italia; [2] Università degli Studi di Milano, Istituto Ortopedico Galeazzi, Milano, Italia; [3] Università degli Studi di Milano, Istituto Ortopedico Galeazzi, Milano, Italia

Introduzione: La rottura del tendine d'Achille è un'evenienza comune specialmente nei pazienti attivi fisicamente.A differenza del trattamento delle lesioni acute per cui esistono ancora pareri discordanti, per quanto riguarda le lesioni croniche invece esiste un consenso generale sulla necessità di intervento per quelle maggiori di 3 cm nei pazienti fisicamente attivi. Numerose sono le tecniche chirurgiche in uso.L'utilizzo del tendine d'Achille da cadavere permette di riparare grandi lesioni senza la morbidità del sito donatore.
Materiali e Metodi: In questo studio retrospettivo abbiamo valutato gli out-come di 4 pazienti con rottura cronica del tendine d' Achille trattati con trapianto di tendine da cadavere. I pazienti (2 uomini e 2 donne) con età media di 51 anni hanno un periodo medio di follow-up di 13,3 mesi e alla RMN pre-operatoria una lesione di lunghezza media 4,5 cm. L'intervento ha previsto l'esecuzione di una piccola incisione a livello dell'inserzione calcaneare del tendine d'Achille, e due incisioni (3 cm circa) parallele longitudinali a livello del passaggio muscolo tendineo. Sono stati valutati per ogni paziente VAS; Foot Function Index; AOFAS; SF 36 rispettivamente pre- e post-operatori.
Risultati: Nessun paziente ha presentato complicanze post-operatorie come infezioni, guarigione ritardata della ferita,formazione di cheloidi o rirottura. I pazienti in media sono tornati a deambulare senza ausili con calzature senza rialzo posteriore dopo 2,5 mesi. Il valore medio della scala del dolore VAS è passato da un pre-operatorio di 6,6 ad un post-operatorio di 1,3.Il FFI medio è passato da 76 a 24, il valore AOFAS-caviglia retropiede da un valore medio di 34 a quello di 95. Le componenti del FS 36 sono passate per quanto riguarda la funzione fisica da 49 a 80;la limitazione del ruolo fisico da 20,5 a 69; il dolore fisico da 55,5 a 74,5;la salute generale da 71,5 a 76,5; l'attività sociale da 59 a 94,5;la limitazione del ruolo emotivo da 89,5 a 96,5; la vitalità da 71,5 a 73,5 e la salute mentale da 77,5 a 76,5.
Discussione: L'utilizzo di tendine d'Achille da cadavere per lesioni croniche del tendine d'Achille appare, dalla nostra esperienza, migliorare la funzione e la resistenza del tendine danneggiato e contemporaneamente ridurre la sintomatologia dolorosa. Questa tecnica chirurgica promuove il recupero funzionale,il ritorno all'attività lavorativa e il ritorno ai livelli di attività presenti prima della lesione mantenendoli lungo tutto il periodo di follow-up.
Conclusioni: In conclusione, dalla nostra esperienza, il trapianto di tendine d'Achille da cadavere appare essere un'ottima soluzione terapeutica per la ricostruzione di lesioni croniche nei casi in cui sia presente un gap > di 3 cm. Le carenze del nostro studio sono da attribuire al limitato numero di pazienti e alla sua natura retrospettiva.

TECNICA PERCUTANEA NEL TRATTAMENTO DELL'ALLUCE RIGIDO DI GRADO I-II

Federico Maria Liuni[1], Luca Berni[1], Riccardo Cepparulo[1], Alberto Guardoli[1], Stefano Ferranti[2], Andrea Bianchi[2]

[1] Ospedale S. Maria Borgo Val di Taro, Ortopedia e Traumatologia, Borgo Val di Taro, Italia; [2] Gruppo PBS, Ortopedia e Traumatologia, Italia

Introduzione: Negli ultimi anni stanno emergendo nuove tecniche per il trattamento percutaneo dell'alluce rigido sintomatico. Mentre la cheilectomia percutanea ha già un ruolo definito in letteratura, solamente pochi studi hanno mostrato i risultati funzionali dopo osteo-

tomie con tecniche mininvasive. In questo studio abbiamo analizzato i dati preliminari dopo osteotomia percutanea del I metatarso nel trattamento dell'alluce rigido.
Materiali e Metodi: È stata effettuata un'analisi retrospettiva clinica e radiografica in 32 pazienti (10 uomini e 22 donne) con alluce rigido di grado I-II, con età media di 56,9 anni (range 21-84). Il trattamento chirurgico prevedeva una cheilectomia dorsale del I metatarso e della falange prossimale ed un'osteotomia percutanea extracapsulare con cuneo a base dorsale della testa del I metatarso. Il follow-up medio è di 18 mesi (range 8-24 mesi). I pazienti sono stati valutati con AOFAS score, scala VAS e radiografie sotto carico.
Risultati: L'AOFAS è incrementato da 22 punti nel pre-operatorio a 85 all'ultimo follow-up. Il VAS pre-operatorio era di 7,3, ridotto a 2,2 all'ultimo follow-up. In tutti i casi il controllo Rx mostrava la consolidazione dell'osteotomia. 31 pazienti su 32 si sono detti completamente soddisfatti dell'intervento. Non sono state riportate complicanze.
Discussione: I dati preliminari riportati evidenziano gli ottimi risultati di questa tecnica percutanea in termini di out-come clinico e soddisfazione del paziente. I pazienti hanno inoltre mostrato nella quasi totalità dei casi una remissione della sintomatologia algica all'ultimo follow-up.
Conclusioni: L'approccio percutaneo conduce a una serie di vantaggi quali un carico immediato associato a dolore quasi assente, una ripresa più rapida delle attività quotidiane e una bassa incidenza di complicanze. Questa tecnica percutanea, in attesa di ulteriori dati clinici e funzionali, potrebbe rappresentare una valida alternativa alle tecniche open nel trattamento dell'alluce rigido di grado I e II.

IL PIEDE CAVO VARO: UN NUOVO ALGORITMO TERAPEUTICO

Camilla Maccario, Luigi Manzi, Claudia di Silvestri, Cristian Indino, Federico Usuelli

I.R.C.C.S. Istituto Ortopedico Galeazzi, C.A.S.C.O. Piede e Caviglia, Milano, Italia

Introduzione: Il piede cavo varo è una patologia complessa, legata sia alla deformità scheletrica che allo squilibrio neuromuscolare. Varie osteotomie e tipologie di artrodesi sono state precedentemente proposte per il trattamento di questa patologia, ognuna delle quali presenta differenti tassi di recidiva. Il concetto chiave per un trattamento di successo è quello di considerare l'intero complesso piede e caviglia sia valutando la deformità scheletrica che i tessuti molli.
Materiali e Metodi: Il disallineamento della caviglia e del retropiede è la caratteristica più importante del piede cavo-varo ed e' guidato dallo squilibrio tra muscoli agonisti e antagonisti. Il risultato finale è la sopraffazione di una funzione sull'altra, inducendo disfunzioni e infine deformità. Biomeccanicamente con il termine "piede cavo" si definisce un piede con un retropiede deviato in varo, un mesopiede con arco accentuato, un avampiede addotto con un primo metatarso plantarflesso.
Risultati: La sottocorrezione è il problema principale nella gestione del piede cavo-varo. Questa può essere correlata a difetti legati alla capacità correttiva intrinseca delle osteotomie calcaneali descritte o, più probabilmente, a una mancanza di comprensione della patologia e di un preciso algoritmo di trattamento (Tab. I). Proponiamo quindi il nostro algoritmo quotidiano di trattamento, considerando il complesso del piede e della caviglia e il ruolo delle osteotomie calcaneari nelle deformità inframalleolari della caviglia.
Discussione: Il piede cavo varo è una patologia multifattoriale. Il trattamento chirurgico ideale deve essere mirato ad affrontare ogni aspetto della deformità. Una corretta pianificazione deve prendere in considerazione se la deformità è flessibile o rigida, dov'è la CORA della deformità e qualsiasi debolezza o insufficienza muscolare. Più recentemente, la letteratura ha sottolineato l'impatto del piede cavo-varo sull'allineamento e sulla funzione della caviglia. Le procedure correttive includono release dei tessuti molli, trasfer tendinei, osteotomie e artrodesi a diversi livelli. L'obiettivo è quello di ottenere un piede e una caviglia stabili, bilanciati, plantigradi.
Conclusioni: Il piede cavo varo è una deformità impegnativa. L'osteotomia calcaneale ha il ruolo di correggere la deformità del retropiede e le deformità inframalleolari moderate. Sebbene siano state proposte diverse osteotomie calcaneali, alcune con elevata potenza correttiva, una rigorosa pianificazione, effettuata con rx di piede e caviglia in carico, rimane la chiave per evitare di sottovalutare le deformità della caviglia e le deformità rotazionali del piede che non possono essere affrontate con osteotomie di calcagno isolate. Questo articolo esamina le varie opzioni chirurgiche possibili e propone un algoritmo di trattamento completo, considerando l'intero complesso di piede e caviglia.

Stage	Subtage	Most characteristic clinical findings	Most characteristic radiographic findings	Hindfoot alignment	Ankle alignment	Treatment
I	A	Normal anatomy Tenderness along peroneal tendons	Normal anatomy	Correct	Correct	NSAIDs Cryotherapy Physical Therapy Tendoscopy
	B	Slight HF varus Tenderness along peroneal tendons	Slight HF varus	Correct-slighty varus	Correct	NSAIDs Cryotherapy Physical Therapy Orthoses Tendoscopy
II	A1	*Coleman block test +* Supple HF varus	*1st metatarsal plantarflexion* Meary's line disruption Calcaneal pitch angle increase HF varus	Varus	Correct or Moderate varus	*1st metatarsal dorsiflexion osteotomy +* tendon transfers ("a-la-carte")
	A2	*Coleman block test -* Supple HF varus	*1st metatarsal plantarflexion (uncommon finding)* Meary's line disruption Calcaneal pitch angle increase HF varus	Varus	Correct or Moderate varus	*1st metatarsal dorsiflexion osteotomy (if necessary) +* Calcaneal osteotomy + tendon transfers ("a-la-carte")

	B1	Forefoot adduction Supple HF varus	Talonavicular overcoverage HF varus	Varus + Adduction	Correct or moderate varus + Slightly Intracotation	CC joint fusion (shortening) + tendon transfers ("a-la-carte")
	B2	*1st ray plantarflexion* Forefoot adduction Supple HF varus	*1st metatarsal plantarflexion* Talonavicular overcoverage HF varus	Varus + Adduction	Correct or moderate varus + Slightly Intracotation	*1st metatarsal dorsiflexion osteotomy* + CC joint fusion (shortening) + + tendon transfers („a-la-carte")
III	A	*Fixed forefoot pronation* Rigid HF varus Painful subtalar joint	*1st metatarsal plantarflexion* HF varus Subtalar joint **space loss**	Varus	Correct or moderate varus	*Midfoot dorsiflexion osteotomy or fusion* + ST joint fusion + tendon transfers („a-la-carte")
	B	*Fixed forefoot pronation* Forefoot adduction Rigid HF varus Painful subtalar joint	*1st metatarsal plantarflexion* Talonavicular overcoverage HF varus Subtalar joint space loss	Varus + Adduction	Correct or moderate varus + Slightly Intracotation	ST joint fusion + CC joint fusion (shortening) + midfoot dorsiflexion osteotomy or fusion + tendon transfers („a-la-carte")

IV	A1	Supple lower limb varus (below the knee)	Tibiotalar varus HF varus	Varus	Severe varus	SMOT (when indicated) Surgery for HF varus + tendon transfers („a-la-carte")
	A2	Supple valgus ankle with lower limb apparently alligned	Tibiotalar valgus HF varus *(ping-pong deformity)*	Varus	Valgus	SMOT (when indicated) HF varus correction (only if necessary after ankle correction) + deltoid reconstruction + tendon transfers ("a-la-carte")
	B1	Rigid tibiotalar varus (no neurologic syndrome)	Tibiotalar varus HF varus	Varus	Severe varus	TAR + HF varus correction + tendon transfers („a-la-carte")
	B2	Rigid tibiotalar valgus with lower limb apparently alligned (no neurologic syndrome)	Tibiotalar valgus HF varus *(ping-pong deformity)*	Varus	Valgus	TAR (valgus correction) + HF varus correction (only if necessary after ankle correction) + tendon transfers („a-la-carte")
	C	Rigid tibiotalar varus (neurologic syndrome)	Tibiotalar varus HF varus	Varus	Severe varus	TTC or pantalar fusion

TENORRAFIA DEL TENDINE D'ACHILLE: CONFRONTO TRA TECNICA PERCUTANEA E A CIELO APERTO

Alessandro Spirito[1], Antonio Carolla[2], Massimiliano Tindaro Alesci[3], Fancesco Ceccarelli[4]

[1] Università di Parma, Scienze Chirurgiche UO Clinica Ortopedica, Parma, Italia; [2] Parma Ospedale Maggiore, Scienze chirurgiche UO Clinica Ortopedica, Parma, Italia; [3] Parma Ospedale Maggiore, Scienze Chirurgiche UO Clinica Ortopedica, Parma, Italia; [4] Università di Parma, Scienze Chirurgiche UO Clinica Ortopedica, Parma, Italia

Introduzione: Questo studio retrospettivo ha valutato a distanza il risultato funzionale di 41 pazienti di età compresa tra i 20 e i 50 anni, 19 dei quali sono stati sottoposti a riparazione percutanea e 22 a tenorrafia a cielo aperto. In tutti i casi è stato eseguito il medesimo protocollo riabilitativo post-operatorio.

Materiali e Metodi: La valutazione, fatta ad un follow-up minimo di 48 mesi e medio di 52 mesi, è avvenuta attraverso la somministrazione del questionario soggettivo ATRS (Achilles Tendon Total Rupture Score) e l'utilizzo della scala AOFAS (American Orthopaedic Foot & Ankle Society). Al paziente è stato anche chiesto di classificare il proprio livello sportivo, prima e dopo l'intervento, tra le seguenti categorie: agonistico, amatoriale, occasionale, vita sedentaria. Inoltre, è stato registrato il tempo trascorso dall'operazione al ritorno all'attività lavorativa e sportiva. È stata dunque eseguita una valutazione clinica e funzionale attraverso la misurazione bilaterale dell'angolo di flessione dorsale e plantare della caviglia e della circonferenza del polpaccio a 25 cm prossimamente rispetto all'apice del malleolo mediale.

Risultati: I punteggio medio dell'ATRS è stato di 86,14 per il gruppo operato con tecnica "open" e 89,84 per il gruppo operato con tecnica percutanea con differenza statisticamente non significativa (p = 0,279). Con la scala AOFAS i valori medi ottenuti sono stati di 96,63 per i pazienti trattati con tecnica "open" e 98,26 per i pazienti trattati con tecnica percutanea. Anche con questa scala la statistica non ha evidenziato differenze (p = 0,246). Il tempo necessario per il ritorno all'attività lavorativa d'ufficio è stato in media di 1,85 mesi per i pazienti trattati con tecnica percutanea e 2,04 per i trattati con tecnica open. Il tempo necessario per il ritorno all'attività lavorativa di tipo manuale con la tecnica percutanea è stato 4,1 mesi e 4,5 con la tecnica open. Il tempo medio trascorso dall'operazione alla ripresa dell'attività sportiva è stato di 7,23 mesi per il gruppo trattato con tecnica percutanea e di 7,8 mesi per i pazienti trattati con tecnica a cielo aperto. Complicanze sono state osservate in 4 (18,2%) pazienti operati con tecnica "open" (3 aderenze e 1 cheloide della ferita chirurgica) e in 1 (5,3%) trattato con tecnica percutanea (aderenza della cicatrice).

Discussione: L'analisi dei risultati non ha evidenziato differenze tra le due tecniche sulla base della valutazione clinica del ROM, dolore e soddisfazione del paziente, e nel tempo necessario alla ripresa dell'attività lavorativa (di tipo manuale o d'ufficio) e sportiva.

Conclusioni: La scelta della procedura da adottare deve considerare le caratteristiche e le aspettative funzionali del paziente.

Giornale Italiano di Ortopedia e Traumatologia
2018;44(Suppl. 1):S377-S448

Comunicazioni libere - GINOCCHIO 1

Sabato 10 Novembre 2018 dalle 10:00 alle 11:00

VALUTAZIONE BIOMECCANICA EX VIVO DI TRE SISTEMI DI FISSAZIONE FEMORALE A SOSPENSIONE PER LA RICOSTRUZIONE DEL LEGAMENTO CROCIATO ANTERIORE.

Mariano Giuseppe di Salvatore[1], Raffaele Pezzella[2], Luca Magnani[2], Francesca Silleni[2], Alessandro Cerone[2], Vittorio Calvisi[2]

[1] Azienda Ospedaliera di Rilievo Nazionale San Giuseppe Moscati, U.O.C. di Ortopedia e Traumatologia, Avellino, Italia; [2] Università degli Studi dell'Aquila, Scuola di Specializzazione in Ortopedia e Traumatologia, L'Aquila, Italia;

Introduzione: Il trattamento delle lesioni del Legamento Crociato Anteriore (LCA) è ancora oggetto di discussione, soprattutto riguardo al mezzo di fissazione. Scopo dello studio è confrontare le proprietà biomeccaniche tramite dinamometro dei dispositivi Toggleloc, Tightrope ed Endobutton CL, attraverso analisi condotte ex vivo su 30 ginocchia suine sottoposte a intervento di ricostruzione del LCA con tecnica antero mediale, utilizzando tendini bovini di diametro 9 mm.
Materiali e Metodi: I test sono stati effettuati nei Laboratori di Biomeccanica dell'Università de L'Aquila. Il campione è stato suddiviso in 3 gruppi da 10 sulla base del sistema di fissazione utilizzato: Gruppo I: Endobutton CL; Gruppo II: Tightrope; Gruppo 3: Toggleloc. Abbiamo analizzato: modulo elastico a trazione/flessione, limite di elasticità, limite di snervamento, allungamento a snervamento e/o rottura, resistenza alla trazione/flessione, limite di rottura.
Risultati: L'Endobutton ha fornito i risultati migliori per i carichi di rottura con 1115.9 N di carico massimale ed una media di 895.7 N. Il Tightrope ha evidenziato un carico di rottura medio di 780 N. Il Toggleloc ha ottenuto un valore medio di 535 N ed un solo test ha raggiunto un valore sopra i 600 N. Riguardo la rigidità e l'allungamento medio dei costrutti non vi sono state differenze statisticamente significative tra i tre gruppi.
Discussione: In Letteratura è presente un solo studio simile al nostro, che però non tiene conto del ruolo della tecnica chirurgica. Il gruppo 3 (Toggleloc) ha evidenziato carichi di rottura inferiori con significatività statistica. Tale dato è rilevante perché due costrutti non avrebbero superato il livello minimo tale da considerare un sistema di fissazione affidabile. Inoltre Il Toggleloc ha mostrato il 100 % di fallimenti per migrazione dell'hardware. Tale dato è collegato a nostro avviso alle dimensioni e al design della piastrina di metallo che è larga solamente 2 mm. Differenza migliorativa utilizzando il Tightrope e Toggleloc versus l'Endobutton CL è quella di riempire completamente il tunnel femorale con l'innesto evitando i micromovimenti che hanno effetto negativo sul processo di integrazione e ligamentizzazione dell'innesto.
Conclusioni: In base ai dati emersi dal nostro studio non esiste ancora un sistema ideale. Un ottimo compromesso potrebbe essere la piastrina dell'Endobutton CL con il loop regolabile del Toggleloc. Fra i sistemi testati, quello con le migliori caratteristiche biomeccaniche e di tecnica chirurgica è il Tightrope.

VALUTAZIONE BIOMECCANICA DEL GRAFT NELLA RICOSTRUZIONE DEL LCA: 4-STRANDS VS 5-STRANDS

Davide Pavan[1], Francesco Monachino[1], Federica Morello[1], Giuseppe Pitarresi[2], Lawrence Camarda[2], Michele d'Arienzo[1]

[1] Azienda Ospedaliera Universitaria Policlinico Paolo Giaccone, Clinica Ortopedica e Traumatologica, Palermo, Italia; [2] Università degli Studi di Palermo, Innovazione Industriale e Digitale (DIID), Ingegneria Chimica, Gestionale, Informatica, Meccanica, Palermo, Italia

Introduzione: Recentemente è stato osservato che nella ricostruzione del LCA un innesto con diametro < 8 mm è correlato ad un aumento del tasso di revisione. Per tale motivo, diversi autori hanno suggerito di triplicare o quadruplicare il tendine al fine di ottenere un maggiore diametro del graft. Scopo di questo studio è stato quello di valutare e confrontare il comportamento biomeccanico di due differenti tecniche di preparazione del graft
Materiali e Metodi: Sono stati testati 24 campioni tendinei ricavati dal muscolo estensore comune delle dita di bovino. Metà dei campioni era costituita da 2 fasci raddoppiati a formare un innesto a 4 fasci (gruppo A). I rimanenti erano formati da un fascio tendineo raddoppiato e da uno un triplicato opportunamente strutturati a formare un innesto a 5 fasci (gruppo B). Per i test biomeccanici è stata utilizzata una macchina prova-materiali Instron 3367. Ogni campione è stato pretensionato a 50 N per 10 minuti e poi sottoposto a 1000 cicli in controllo di carico tra 50 e 250 N alla frequenza di 1 Hz. Infine si è eseguito un carico a rottura con carico progressivo in controllo di spostamento a 1 mm/s.
Risultati: L'elongazione media è diminuita gradualmente nei due gruppi ma è risultata significativamente maggiore nel gruppo A (da 0,97 ± 0,19 mm iniziali a 1,74 ± 0,26 mm al 1000° ciclo) rispetto al gruppo B (da 0,76 ± 0,19 mm iniziali a 1,69 ± 0,28 mm al 1000° ciclo) per tutta la durata dei carichi ciclici. Contestualmente, la rigidità dei campioni è aumentata progressivamente mantenendosi minore nel gruppo A. Il carico a rottura medio nel gruppo A è stato di 1533 ± 454 N mentre nel gruppo B è stato di 1140 ± 276 N ($p < 0,05$).
Discussione: I dati ottenuti hanno mostrano una maggiore rigidità dei graft a 5 fasci rispetto a quelli a 4 fasci. Inoltre, il graft a 5 fasci è stato in grado di resistere meglio all'elongazione durante i carichi ciclici rispetto al graft a 4 fasci.
Conclusioni: La tecnica di preparazione degli innesti a 5 fasci si è dimostrata un valido espediente per sopperire al prelievo di tendini hamstring sotto dimensionati. La scelta dell'utilizzo di un

innesto a 5 fasci deve essere ponderata non solo sullo spessore, ma anche sulle sue proprietà biomeccaniche.

REINSERZIONE ARTROSCOPICA LEGAMENTO CROCIATO ANTERIORE CON TECNICA MINI-INVASIVA

Gian Luigi Canata, Valentina Casale

Ospedale Koelliker, Centro di Traumatologia dello Sport e Chirurgia Artroscopica, Torino, Italia

Introduzione: In presenza di lesione prossimale del legamento crociato anteriore (LCA), la Letteratura recente sta rivalutando la riparazione artroscopica nei casi con buona qualità tissutale legamentosa. Gli studi si soffermano sulle lesioni acute, preferendo altre soluzioni nei casi cronici. Il nostro studio descrive una tecnica di riparazione artroscopica del LCA applicata in casi sia acuti che cronici.
Materiali e Metodi: 47 pazienti con lesione prossimale del LCA, sottoposti a riparazione primaria dal 2007 al 2017. 29 uomini, 18 donne, età media 34 anni (range 13-70). Tempo medio tra il trauma e l'intervento 19 settimane (range 1-260). Gruppo A (n = 9): operati entro 3 settimane dal trauma, età media 35 anni (range 13-53). Gruppo B (n = 38): operati oltre 4 settimane dal trauma, età media 34 anni (range 13-70). Follow-up medio 3,5 anni (range 1-9). In tutti i casi è stata eseguita una reinserzione transossea del LCA con PDS e fissaggio corticale con bottone. Valutazione pre- e post-operatoria con il Knee injury and Osteoarthritis Out-come Score (KOOS), l'International knee documentation committee (IKDC) score, la Visual Analogue Scale (VAS) e la Tegner Activity Level Scale. Analisi statistica tramite test t di Student.
Risultati: Gruppo A: KOOS medio da 51,3 (DS 18,9) pre-operatorio a 95,6 (DS 9) dopo l'intervento; IKDC da 44,3 (DS 20,3) a 94,6 (DS 8,3); VAS da 4,7 (range 3-6) a 0. Tegner scale da 6,4 prima del trauma a 6,1 dopo l'intervento. Gruppo B: KOOS da 51,8 (DS 21,7) a 94,9 (DS 9,2); IKDC da 45,3 (DS 18,9) a 95,7 (DS 7,6); VAS da 4,6 (range 0-9) a 0. Tegner scale da 6,6 prima del trauma a 6,5 dopo l'intervento. Nessuna differenza statisticamente significativa (p value < 0,05) tra i due gruppi. Tutti i pazienti che praticavano sport prima del trauma hanno ripreso l'attività sportiva allo stesso livello preinfortunio. In 4 casi cronici è stata necessaria una successiva ricostruzione del LCA per recidiva sintomatica.
Discussione: La riparazione primaria del LCA è possibile nelle lesioni prossimali in presenza di buona qualità tissutale legamentosa. A differenza di quanto riportato in Letteratura, in questo lavoro sono stati riscontrati risultati eccellenti anche nei casi cronici.
Conclusioni: Il ritensionamento artroscopico del LCA è una valida opzione nelle lesioni prossimali. La tecnica con reinserzione transossea e fissazione corticale è efficace e non invasiva. La localizzazione della lesione e la qualità tissutale del legamento influenzano maggiormente i risultati rispetto al tempo intercorso tra il trauma e l'intervento.

"THE OXFORD MICROPLASTY EXPERIENCE" - I PRIMI 200 CASI DI PROTESI MONOCOMPARTIMENTALE MEDIALE: RISULTATI CLINICI E RADIOGRAFICI

Riccardo D'ambrosi, Stefano Guarino, Baldo Arcuri, Nicola Ursino

I.R.C.C.S. Istituto Ortopedico Galeazzi, C.A.S.C.O., Milano, Italia

Introduzione: Lo scopo dello studio è di valutare i risultati delle prime 200 protesi Oxford Microplasty - Zimmer Biomet valutandone i risultati clinici, radiografici, le complicanze e il tasso di sopravvivenza
Materiali e Metodi: Sono stati inlcusi nello studio 204 pazienti sottoposti a intervento di protesi monocompartimentale mediale Oxford Microplasty- Zimmer Biomet. I pazienti sono stati visti ad un follow-up minimo di 1 anno e valutati clinicamente con Knee Society Score (KSS), il Range of Motion (ROM). Radiograficamente è stato valutato il corretto posizionamento dell'impianto. Inoltre abbiamo registrato i casi di fallimento e le complicanze
Risultati: Il KSS score clinico medio è passato da 56,3 pre-operatorio a 92,8 mentre il KSS funzionale è passato da 52,4 a 87,2. Inoltre la flessione media al follow-up finale era 124,2°. Abbiamo registrato 3 casi di lussazione del polietilene con conseguente revisione e 5 protesi dolorose con mobilizzazione asettica.
Discussione: Come già riportato da numerosi studi il miglioramento dell'impianto da Oxoford III a Oxford Microplasty ha reso la procedura più semplice e ripetibile, diminuendo i tempi chirurgici e gli errori legati allo strumentario.
Conclusioni: La protesi monocompartimentale mediale Oxford viene largamente applicata in pazienti selezionati con artrosi monocompartimentale mediale dimostranto ottimi risultati nel breve termine.

TECNICA AUTOLOGA DI CONDROGENESI INDOTTA DALLA MATRICE (AMIC) IN GRANDI DIFETTI CONDRALI: RISULTATI CLINICI CON UN FOLLOW-UP MINIMO DI 7 ANNI

Federica Lepore, Adriano Braile, Annalisa De Cicco, Giuseppe Toro, Michele Vasso, Alfredo Schiavone Panni

Università degli Studi della Campania Luigi Vanvitelli, Dipartimento Multidisciplinare di Specialità Medico-Chirurgiche e Odontoiatriche, Napoli, Italia

Introduzione: La condrogenesi autologa indotta da matrice (AMIC) è un trattamento per difetti focali della cartilagine a tutto spessore che associa le microfratture alla apposizione di una matrice di collagene I/III esogeno (Chondro-Gide) nella sede della lesione. Lo scopo del nostro studio è di determinare i risultati a 7 anni dei pazienti trattati con la tecnica AMIC per difetti condrale del ginocchio superiori a 2 cm^2. L'ipotesi dello studio è che i buoni risultati ottenuti si confermassero ad un follow-up di 7 anni.
Materiali e Metodi: 21 pazienti trattati con la tecnica AMIC sono stati analizzati retrospettivamente. I pazienti sono stati valutati attraverso le schede IKDC e Lysholm. Tutti i pazienti sono stati sottoposti a uno studio di imaging completo radiografico e di risonanza magnetica. La dimensione media del difetto è di 4,3 (range 2,9-8) cm^2.
Risultati: A un follow-up medio di 7 anni (± 1,4), il punteggio medio

di IKDC è migliorato da 31,7 (± 8,9) punti prima dell'intervento, a 80,6 (± 5,3) all'ultimo contollo ($p < 0,05$). Il punteggio medio di Lysholm è migliorato da 38,8 (± 12,4) punti prima dell'intervento a 72,6 (± 19,5) punti all'ultimo controllo ($p < 0,05$). Il 76,2% dei pazienti era soddisfatto o estremamente soddisfatto dei risultati, mentre il 66,6% dei pazienti mostrava tessuto di riparazione di buona qualità sulla risonanza magnetica.
Discussione: Il limitato potenziale di guarigione della cartilagine articolare è un problema ben noto nella chirurgia ortopedica. Per la riparazione vi sono molteplici tecniche che utilizzano le cellulu mesenchimali dell'osso, ma la metodica AMIC offre due vantaggi: prevede un unico intervento chirurgico ed è economicamente vantaggiosa senza la necessità quindi di una coltura delle cellule cartilaginee in vitro.
Conclusioni: L'AMIC è una tecnica efficace per il trattamento di difetti condrali del ginocchio a tutto spessore superiori a 2 cm, con significativi miglioramenti clinici e funzionali che si mantengono ad un follow-up di 7 anni.

VALUTAZIONE DEL RITORNO ALLO SPORT DOPO INTERVENTO DI OSTEOTOMIA VALGIZZANTE DI TIBIA

Marco Nitri[1], Alice Bondi[1], Sergio Cialdella[2], Mario Fuiano[2], Alvise Saracco[3], Mirco Lo Presti[2], Giuseppe Gianluca Costa[2], Salvatore Calderone[1], Giovanni Pignatti[1]

[1] Istituto Ortopedico Rizzoli Sicilia, Bagheria, Italia; [2] Istituto Ortopedico Rizzoli, Bologna, Italia; [3] Azienda Ospedaliera Universitaria Policlinico Paolo Giaccone, Palermo, Italia

Introduzione: L'osteotomia valgizzante di tibia è un intervento consolidato con buoni out-come clinici in casi selezionati. Lo scopo dello studio è di valutare il ritorno alla attività sportive in pazienti operati di osteotomia valgizzante di tibia con cuneo in addizione.
Materiali e Metodi: Di 45 pazienti operati tra gennaio 2015 e il febbraio 2017 di osteotomia valgizzante di tibia con cuneo in addizione, sono stati selezionati 21 pazienti che praticavano attività sportiva. Criteri di esclusione sono stati: precedenti interventi chirurgici al ginocchio operato, presenza di protesi di anca, ginocchio o caviglia all'arto omolaterale o controlaterale, problemi internistici, età maggiore di 55 anni, BMI maggiore di 30, artrosi grave, pregresse fratture del ginocchio trattato. Sono state eseguite valutazioni soggettive e oggettive dello stato clinico e del dolore preoperatoriamente e al follow-up.
Risultati: A un follow-up medio di 19 mesi (range 14-30 mesi), è stato riscontrato un ritorno allo sport dopo 7 ± 2 mesi nel 70% dei pazienti, un aumento nell'intensità dell'attività sportiva nel 20% dei pazienti e una riduzione del dolore nel 70% dei pazienti. Non sono state registrate complicanze maggiori, né casi di infezione o rottura dei mezzi di sintesi. 6 pazienti sono stati sottoposti a intervento di rimozione dei mezzi di sintesi per intolleranza agli stessi.
Discussione: È fondamentale una accurata selezione dei pazienti da trattare. È prevedibile nella maggior parte dei pazienti un buon out-come clinico con riduzione del dolore nelle attività quotidiane e sportive. È necessario informare il paziente la bassa probabilità di ritornare all'attività sportiva con un'intensità maggiore.
Conclusioni: L'intervento di osteotomia valgizzante di tibia permette una ripresa della attività sportiva con una riduzione del dolore e in una ridotta percentuale di casi la possibilità di riprendere con una maggior intensità.

OSTEOTOMIE DI GINOCCHIO NELLE CORREZIONI ASSIALI DELL'ARTO INFERIORE: LA NOSTRA CASISTICA, RISULTATI CLINICI E RADIOGRAFICI AD UN ANNO DI FOLLOW-UP

Claudio Zorzi[1], Marco Bonomo[1], Sigismondo Luca di Donato[2], Stefano Magnanelli[3], Gianluca Piovan[1], Daniele Screpis[1]

[1] Ospedale Sacro Cuore Don Calabria, Ortopedia e Traumatologia, Negrar, Italia; [2] Facoltà di Medicina e Chirurgia, Università degli Studi di Napoli Federico II, Ortopedia e Traumatologia, Napoli, Italia; [3] Università di Udine, Dipartimento di Scienze Mediche e Biologiche, Ortopedia e Traumatologia, Udine, Italia

Introduzione: Le correzioni assiali degli arti inferiori sono tra le prime procedure sviluppate in ortopedia, tutt'oggi di comune e frequente utilizzo visti i buoni risultati clinici e radiografici a lungo termine.
Materiali e Metodi: Dal 1° gennaio 2017 a oggi 145 pazienti affetti da sovraccarico sintomatico mediale o laterale sono stati rispettivamente sottoposti a trattamento chirurgico di ostetomia devarizzante o devalgizzate. Il trattamento è stato pianificato con studio clinico e radiografico (RX arti inferiori in toto sotto carico e RX di ginocchio in 2P), valutando l'asse meccanico pre-operatorio e quello desiderato. La chirurgia ha previsto un tempo artroscopico per la valutazione intarticolare e un secondo check intraoperatorio mediante l'ausilio dell'amplificatore di brillanza. I pazienti sono stati valutati clinicamente e radiograficamente nel post-operatorio e a un follow-up di 1,3, 6 e 12 mesi. Inoltre, per ogni paziente, sono state prese in considerazione le schede di valutazione soggettiva (VAS, KOOS, IKDC, TAS e Lysholm knee scoring scale) nel preoperatorio e successivamente a distanza di circa 12 mesi.
Risultati: Ogni paziente ha compilato le schede di valutazione soggettiva (KOOS, IKDC, TAS e Lysholm knee scoring scale) nel pre-operatorio e successivamente a distanza di un anno. A oggi solo 10 pazienti sono stati reclutati e sottoposti ad una nuova valutazione radiografica e soggettiva. Sebbene si tratti di dati preliminari i risultati degli score clinici sono incoraggianti: complessivamente si sono osservati miglioramenti nei punteggi per le scale IKDC (da 55 a 67), Lysholm score (da 50 a 80), benchè il livello di attività osservato nella TAS rimanga stabile, con un incremento per ogni sottoclasse KOOS.
Discussione: Nonostante lo studio sia attualmente nel suo vivo, i risultati preliminari sono incoraggianti suggerendo un buon outcome di recupero.
Conclusioni: Vista l'assenza in letteratura di numerosità casistica, quale invece è stata registrata nel nostro studio, tali osservazioni possono fornire un indirizzo importante nella valutazione e pianificazione del trattamento chirurgico osteotomico nelle deviazioni assiali e come queste possono favorire un miglioramento nella qualità delle attività di vita quotidiana e un rallentamento nella progressione osteoartrosica.

Giornale Italiano di Ortopedia e Traumatologia
2018;44(Suppl. 1):S380-S448

Comunicazioni libere - ARTROSCOPIA E SPORT 1

Sabato 10 Novembre 2018 dalle 10:00 alle 11:00

IL RISPETTO BIOLOGICO DEL FASCIO POSTEROLATERALE DEL LCA NEGLI SPORTIVI "HIGH-DEMANDING". ANALISI RETROSPETTIVA CON RISULTATI CLINICI E IN RISONANZA MAGNETICA DI 2 DIFFERENTI MANAGEMENENT DEL FASCIO INTEGRO

Matteo Baldassarri, Luca Perazzo, Marco Ricciarelli, Enrico Franceschini, Roberto Buda, Cesare Faldini

Istituto Ortopedico Rizzoli, 1 Clinica Universitaria, Bologna, Italia

Introduzione: La maggior parte delle tecniche descritte in letteratura per la riparazione delle lesioni parziali croniche del legamento crociato anteriore (LCA) non risparmiano la porzione intatta del legamento. Scopo di questo studio è di riportare un'analisi clinica e in risonanza magnetica (RM) di 2 gruppi di pazienti affetti da lesione parziale LCA con rottura del fascio postero laterale (PL) e trattati con tecnica chirurgica ricostruttiva risparmiando o meno la porzione residua intatta del legamento, il fascio anteromediale (AM).
Materiali e Metodi: Dal 2011 al 2013, 31 pazienti che hanno sofferto di lesioni parziali del LCA con rottura confermata dalla RM del fascio posterolaterale (PL) sono stati randomizzati all'ingresso in reparto in 2 gruppi omogenei per sesso, età e livello di attività sportiva. Il primo gruppo (A) con 17 pazienti ha eseguito la ricostruzione dell'LCA con semitendinoso e gracile (ST-GR) con tecnica "over the top" sacrificando il fascio intatto anteromediale (AM), mentre il secondo gruppo (B) con 14 pazienti ha la ricostruzione del LCA utilizzando il solo ST e mantenendo in sede il fascio AM. Tutti i pazienti sono stati valutati da RM a 12 mesi e clinicamente con punteggio IKDC, punteggio Tegner a 6, 12, 24, 36, 48 e 60 mesi. È stata effettuata inoltre una valutazione con artrometro KT-1000 a 12 mesi. I risultati sono stati analizzati statisticamente per valutare le differenze tra i 2 gruppi e un valore di P <0,05 è stato considerato significativo.
Risultati: Non abbiamo osservato alcuna complicanza postoperatoria o fallimenti. Il punteggio soggettivo IKDC al follow-up finale nel gruppo A era 90,1 ± 2,7 nel gruppo B era 91,2 ± 2,3. Il punteggio di Tegner al follow-up finale era 7,2 ± 2,1 per il gruppo A e 7,8 ± 1,8 per il gruppo B. La valutazione artrometrica eseguita con KT-1000 al follow-up finale ha mostrato una differenza da un lato all'altro di 1,4 ± 1,3 mm nel gruppo A contro 0,9 ± 0,7 mm nel gruppo B. Il tempo di ritorno allo sport era di 7,1 mesi per il gruppo A altrimenti 6,2 mesi per il gruppo B.
Discussione: Numerose sono le descrizioni dell'utilità del Remnant integro in lesioni parziali croniche di LCA sia dal punto di vista vascolare che propriocettivo. L'obbiettivo del nostro lavoro è stato quello di osservare se a questi vantaggi biologici corrispondessero poi nei fatti degli effettivi vantaggi in termini di soprattuto di ritorno allo sport.
Conclusioni: Entrambe le tecniche chirurgiche descritte portato risultati clinici eccellenti. Tuttavia alcuni evidenti vantaggi sono stati riscontrati utilizzando la tecnica a risparmio del fascio AM (gruppo B), in particolare migliori punteggi clinici al follow-up finale e un più precoce ritorno all'attività sportiva, quest'ultimo fattore di non poca importanza in sportivi high-demanding.

LA REVISIONE DEL LEGAMENTO CROCIATO ANTERIORE CON ALLOGRAFT ACHILLEO NON IRRADIATO È INFLUENZATA DALL'ETÀ DEL DONATORE? RISULTATI A MEDIO TERMINE

Alberto Grassi, Ilaria Cucurnia, Luca Macchiarola, Federico Stefanelli, Federico Raggi, Tommaso Roberti di Sarsina, Stefano Zaffagnini

Istituto Ortopedico Rizzoli, Bologna, Italia

Introduzione: Il proposito di questo studio è stato quello di investigare se l'eta del donatore avesse una qualche influenza sul risultato a medio termine nella revisione di legamento crociato anteriore (LCA) con allograft achilleo.
Materiali e metodi: Tutti i pazienti sottoposti a revisione LCA con graft achilleo dal 2004 al 2008 con almeno 4 anni di follow-up sono stati inclusi. Per tutti i pazienti arruolati è stata ricavata l'eta del donatore dalla banca del tessuto muscoloscheletrico. Lo score di Lysholm è stato ottenuto da tutti i pazienti, in aggiunta i pazienti sono stati suddivisi in due gruppi in base all'eta del donatore (< 45 anni vs > 45 anni); le caratteristiche di base e gli outvcomes sono stati comparati.
Risultati: 52 pazienti sono stati valutati con un follow-up medio di 4,8 ± 0,8 anni con Lysholm score. Il Lyshol è significativamente migliorato da 62,6 ± 6,6 allo stato pre-operatorio a 84,4 ± 12,3 al follow-up finale. L'età media dei donatori era di 48,7 anni ± 8,4; una differenza significativa nel punteggio di Lysholm è stata notata tra i pazienti che hanno ricevuto un allograft con età del donatore < 45 anni (14 pazienti, 27%) e quelli che ricevono un allotrapianto con un'età da donatore > 45 anni (38; 73%) (89,5 ± 3,2 vs 80,1 ± 11,1, rispettivamente; p = 0,0469). Il modello di regressione multipla ha mostrato come l'età del donatore e il Lysholm pre-operatorio siano predittori significativi del punteggio post-operatorio di Lysholm (p < 0,0002).
Discussione: Lo studio suggerisce che i risultati clinici a medio-termine delle revisioni LCA con allograft possano essere influenzate dall'età del donatore.
Conclusioni: Si raccomanda l'utilizzo di graft provenienti da donatori giovani nella chirurgia di revisione dell'LCA.

IL CONFLITTO POSTERIORE DEL FLESSORE LUNGO DELL'ALLUCE NEGLI ATLETI AGONISTI: NOSTRA ESPERIENZA CON IL TRATTAMENTO ARTROSCOPICO

Mario Guerrisi, Stefano Carli, Michele Coppola, Edoardo Barberini, Francesco Allegra, Stefano Gumina

Sapienza Università di Roma, Scienze Anatomiche, Istologiche, Medico-Legali e dell'Apparato Locomotore, Roma, Italia; I.C.O.T., Latina, Italia

Introduzione: La sindrome da conflitto del FLA è caratterizzata da dolore posteriore articolare e da progressiva riduzione dell'arco di movimento, aggravato dalla flessione plantare. Causa di tale conflitto sono le patologie della regione posteriore dell'astragalo, dei tessuti molli e della sinovia articolare. Abbiamo valutato i risultati funzionali ottenuti in atleti agonisti, dopo averli sottoposti a intervento chirurgico, effettuato per via artroscopica posteriore di caviglia.
Materiali e Metodi: Tra il 2010 e il 2017 sono stati selezionati 12 pazienti, di cui 5 maschi e 7 femmine, di età compresa tra 16 e 25 anni, tutti atleti agonisti affetti da conflitto del FLA. Tutti i pazienti sono stati sottoposti a Rx e RM. In 4 atleti è stata eseguita una TC. La causa era da ascrivere in 5 casi a tendinopatia cronica del FLA, in 2 casi a frattura del processo di Stieda, 2 a conflitti con os trigonum, 1 a rottura parziale del FLA, 1 a rottura del TP, 1 a corpi mobili posteriori. La tecnica artroscopica prevede un doppio portale posteriore in posizione prona (sec. Van Dijk). I pazienti sono stati valutati prima e dopo l'intervento chirurgico (1 e 3 mesi) con le scale di valutazione AOFAS e VAS-FA; dato il tipo di attività tra i parametri di valutazione abbiamo considerato anche il tempo di ritorno allo sport.
Risultati: È stato registrato un aumento medio del punteggio (47 punti della scala di valutazione AOFAS) al controllo dopo 3 mesi. L'intensità della sintomatologia dolorosa, valutata con scala VAS-FA, si è ridotta in media del 60% nelle prime 2 settimane. I tempi medi di ritorno all'attività sportiva e agonistica sono stati rispettivamente di 35 giorni e di 90 giorni.
Discussione: La sindrome da conflitto posteriore del FLA trattata per via artroscopica nella nostra esperienza ha evidenziato una netta riduzione dell'intensità della sintomatologia dolorosa e delle complicanze legate ad un accesso chirurgico classico quali la deiscenza della ferita chirurgica, il danno sui tessuti molli, l'edema post-operatorio, l'infezione della ferita chirurgica. I risultati ottenuti, in associazione ad una maggiore compliance del paziente nei confronti della tecnica artroscopica, ha permesso il ritorno all'attività sportiva in tempi minori rispetto alla tecnica classica (35 vs 51 giorni di media) con conseguente precoce ritorno all'attività agonistica considerando la giovane età dei pazienti e la loro forte motivazione.
Conclusioni: La tecnica artroscopica per il trattamento della sindrome da conflitto posteriore del FLA si è rivelata estremamente valida, riportando un minor tasso di complicanze rispetto a quello descritto in letteratura con la tecnica open (1,4% vs 4,36%). Il miglioramento della sintomatologia dolorosa e la maggiore compliance del paziente hanno permesso un ritorno all'attività sportiva allo stesso livello e in tempi brevi in tutti i pazienti.

RICOSTRUZIONE CON TECNICA MINIINVASIVA DEL LEGAMENTO PATELLO-FEMORALE MEDIALE CON FASCIA LATA ALLOGRAFT: RISULTATI A 2 ANNI DI FOLLOW-UP MINIMO.

Giulio Maria Marcheggiani Muccioli1, Alberto Grassi[1], Tommaso Roberti di Sarsina[1], Luca Macchiarola[1], Cecilia Signorelli[2], Matteo Romagnoli[1], Massimiliano Mosca[1], Alessandro Russo[1], Gian Andrea Lucidi[1], Stefano Zaffagnini[1]

1 Istituto Ortopedico Rizzoli, II Clinica Ortopedica e Traumatologica, Bologna, Italia; 2 Istituto Ortopedico Rizzoli, Bologna, Italia

Introduzione: : Scopo dello studio era valutare prospetticamente pazienti sottoposti a ricostruzione di legamento patello-femorale mediale (MPFL) con tecnica chirurgica originale che prevede l'utilizzo di allograft di fascia lata ad un follow-up minimo di 2 anni. L'ipotesi era che la presente tecnica sarebbe stata in grado di stabilizzare la rotula e migliorare la funzione del ginocchio.
Materiali e Metodi: Dal 2012, presso il nostro Istituto, sono state eseguite 26 ricostruzioni di MPFL, utilizzando tecnica chirurgica con fascia lata allograft, in pazienti con lussazione ricorrente di rotula. I pazienti sono stati arruolati nello studio e hanno firmato il consenso informato. 19 pazienti sono stati valutati prospetticamente a tempo zero e a follow-up minimo di 2 anni (follow-up medio di 31,4 ± 6,7 mesi). La funzione del ginocchio è stata valutata usando il Kujala score e il KOOS score. Il dolore è stato valutato usando la scala VAS 0-10. Il Tegner activity score è stato usato per la valutazione del livello di attività sportiva, l'International Knee Documentation Committee (IKDC) oggettivo per la valutazione di lassità del ginocchio. I nuovi episodi di lussazione patellare dopo la chirurgia sono stati considerati dei fallimenti. Durante le valutazioni radiografiche, sono stati registrati i segni di osteoartrosi secondo la classificazione di IWANO, così come il sulcus angle, il tilt angle e il rapporto di Caton-Deschamp.
Risultati: I pazienti erano prevalentemente maschi (63%). 10 pazienti sono stati sottoposti a ricostruzione isolata di MPFL mentre 9 pazienti hanno eseguito anche trasposizione della tuberosità tibiale anteriore e lateral release per stabilizzare la patella. Il Kujala score medio è aumentato da 59,7 ± 18,8 a 86,2 ± 8,8 ($p < 0,05$), il VAS score medio è diminuito da 5 ± 2 to 2 ± 2 ($p < 0,05$) e il Tegner activity score medio da 3 ± 3 to 6 ± 2 ($p < 0,05$). Non ci sono state variazioni significative delle lassità del ginocchio. È stato osservato un solo caso di lussazione patellare ricorrente. I segni di apprensione erano negativi in tutti i pazienti, il tracking patellare era normale in tutti i casi. Le misure radiografiche non hanno mostrato nessuna evoluzione significativa dell'osteoartrosi secondo la classificazione di IWANO. L'analisi dei sottogruppi ha mostrato un Tegner score significativamente migliore per i pazienti maschi sia prima dell'infortunio ($p < 0,05$) che post-operatoriamente ($p < 0$-05).
Discussione: I risultati ottenuti dallo studio sono comparabili a quelli descritti in letteratura.
Conclusioni: La ricostruzione del legamento patellofemorale mediale usando un allograft di fascia lata, da solo o combinato con altre procedure, si è rivelato tecnicamente sicuro e ha mostrato bassa morbidità e risultati clinici oggettivi e soggettivi in questa case series a 2 anni di follow-up minimo.

RISCHIO DI COLLISIONE DEI TUNNEL FEMORALI ASSOCIANDO LA RICOSTRUZIONE DI LCA ALLA TENODESI EXTRARTICOLARE LATERALE

Simone Perelli

Hospital Universitari DEXEUS, Unità di Chirurgia del Ginocchio e Artroscopia, Barcellona, Spain

Introduzione: Alcune tenodesi extrarticolari anterolaterali prevedono l'utilizzo di un tunnel femorale per la fissazione. Non è ancora stata analizzata con precisione qual è la possibilità di collisione tra questo tunnel e quello per la fissazione femorale del LCA. Nel seguente studio sono state analizzate TC post-operatorie di pazienti sottoposti a consensuale ricostruzione del LCA e tenodesi fissata a livello femorale verificando 2 ipotesi: non vi è interferenza se il tunnel per la tenodesi sia eseguito con un angolo di inclinazione di 30° prossimalmente e 30° ventralmente; tra i tunnel vi è un ponte osseo residuo di almeno 5 mm a livello della corticale laterale del femore e ad una distanza di 10-15 mm da essa.
Materiali e Metodi: Sono stati esaminati 58 studi TC. Sono stati valutati i seguenti parametri: eventuali collisioni tra i tunnel; il ponte osseo residuo tra i tunnel; l'inclinazione del tunnel per la tenodesi misurata in relazione all'asse transepicondilico. Per ciascun caso sono state eseguite delle simulazioni di drilling del tunnel per la tenodesi mantenendo fisso il tunnel femorale del LCA: con un'inclinazione di 30° prossimale e 30° ventrale; con un'inclinazione di 30° prossimale ma parallelo all'asse transepicondilico sul piano assiale; con un'inclinazione 30° ventrale ma parallelo all'asse transepicondilico sull'asse coronale.
Risultati: Sono stati riscontrati 6 casi (10,34%) di collisione dei tunnel femorali. In 18 casi (31%) il ponte osseo osservato tra i 2 tunnel è stato inferiore a 5 mm; di questi: 4 casi (6,89%) a livello corticale e 14 casi (24,13%) 10-15 mm da essa. L'inclinazione media del tunnel per la tenodesi valutato sul piano coronale rispetto all'asse transepicondilico è stata 18,24° con direzione prossimale (range 11,81°-27°). L'inclinazione media del tunnel per la tenodesi valutato su un piano assiale rispetto all'asse transepicondilico è stata 20,18° con direzione ventrale (range 13,07°-26,81°). In tutti i casi di collisione tra i tunnel l'inclinazione sul piano assiale risultava essere inferiore ai 16°, quella sul piano coronale risultava con un range ad alta dispersione (13,78°-26°). La simulazione dei drilling dei tunnel mostrava come in 1 caso (1,72%) vi sarebbe stata interferenza tra i tunnel nel caso di inclinazione ventrale e prossimale di 30°, sempre in 1 solo caso si sarebbe verificata interferenza con tunnel a sola inclinazione ventrale a 30°, in 19 casi (32,75%) si sarebbe avuta interferenza con il tunnel a inclinazione prossimale di 30°.
Discussione e Conclusioni: Gli Autori consigliano di eseguire il tunnel per la tenodesi con inclinazione 30° ventrale. Nonostante le intenzioni degli Autori fossero quelle di eseguire un tunnel con inclinazione 30° prossimale e 30° ventrale in nessun caso si sono riscontrati tali valori dal momento che mancano riferimenti precisi intraoperatori.

CHIRURGIA A RISPARMIO ARTICOLARE NELLE CAVIGLIE PREARTROSICHE: OSTEOTOMIE SOPRAMALLEOLARI E AMIC ARTROSCOPICA

Cristian Indino[1], Riccardo D'ambrosi[1 2], Luigi Manzi[1], Camilla Maccario[1], Federico Usuelli[1]

1 I.R.C.C.S. Istituto Ortopedico Galeazzi, C.A.S.C.O. Piede e Caviglia, Milano, Italia; [2] Università degli Studi di Milano, Milano, Italia

Introduzione: Lo scopo dello studio è stato quello di riportare i risultati clinici e radiografici dei pazienti sottoposti a simultanee osteotomia sovramalleolare e condrogenesi autologa indotta da matrice per via artroscopica (AT-AMIC) per caviglie pre-artrosiche con deformità coronali e lesione osteocondrale astragalica sintomatica.
Materiali e Metodi: Sette pazienti sono stati inclusi nello studio, di cui 3 con una deformità alla caviglia in valgismo e 4 con una deformità in varismo. Ogni paziente è stato valutato clinicamente e radiograficamente nel pre-operatorio e un anno dopo l'intervento utilizzando lo score AOFAS, il Tibio Talar Surface (TTS) angle e il Lateral Distal Tibial Angle (LDTA).
Risultati: Un anno dopo l'intervento chirurgico nei pazienti affetti da deformità in varismo, il TTS medio è migliorato passando da 82,5° a 92,6°, mentre la media del LDTA è passata da 91,8° a 88,1°, mentre nei pazienti con deformità in valgismo TTS e LDTA sono migliorati passando rispettivamente da 97,4° a 92,2° e da 87,5° a 94,3°. Per quanto riguarda i parametri clinici si è registrato un miglioramento del punteggio AOFAS da un valore pre-operatorio di 37 a un valore finale di 85. L'unica complicanza che abbiamo registrato è stata una deiscenza della ferita in un paziente appartenente al gruppo della deformità in valgismo.
Discussione: In presenza di caviglie con deformità coronali e lesioni osteocondrali astragaliche, il solo trattamento della lesione osteocondrale può non essere sufficiente poichè in assenza di un ripristino del carico fisiologico e dell'allineamento della tibiotarsica esse possono recidivare. Allo stesso modo la correzione isolata del malallineamento può portare ad una riduzione della sintomatologia ma in caviglie preartrosiche permane il rischio di una prosecuzione del processo degenerativo articolare a partenza dalla lesione osteocondrale. Coniugare le due tecniche potrebbe portare ad un miglioramento più duraturo degli out-comes clinici.
Conclusioni: Allo scopo di preservare la cartilagine articolare dal processo degenerativo, le osteotomie sovramalleolari in associazione con la ricostruzione biologica di lesionei osteocondrali astragaliche con tecnica AT-AMIC può essere considerata una procedura sicura ed efficiente per il trattamento di caviglie preartrosiche.

INTERVENTO DI REVISIONE DEL LEGAMENTO CROCIATO ANTERIORE: RISULTATI CLINICI E RADIOGRAFICI CON FOLLOW-UP A LUNGO TERMINE

Andrea Redler, Raffaele Iorio, Carlo Massafra, Lorenzo Proietti, Fabio Conteduca, Andrea Ferretti

Ospedale S. Andrea, Roma, Italia

Introduzione: L'intervento di revisione di ricostruzione del laga-

mento crociato anteriore (LCA) è aumentato notevolmente negli ultimi anni, tuttavia i risultati risultano sempre peggiori rispetto alla ricostruzione primaria. L'obiettivo di questo studio è quello di presentare i risultati clinici e radiografici a medio e lungo termine di una serie di pazienti sottoposti a ricostruzione di revisione LCA con utilizzo di gracile e semitendinoso raddoppiati (DGST), tecnica Out-In e una tenodesi extra-articolare laterale (LET)

Materiali e Metodi: Sono stati inclusi i pazienti sottoposti a revisione di LCA con DGST e LET da un singolo chirurgo tra il 1997 e il 2013. I pazienti sono stati valutati clinicamente e radiograficamente a un follow a medio-lungo termine. Sono state valutate le cause di fallimento e sono state inoltre registrate intraoperatoriamente la presenza di meniscectomie e lesioni chondrali

Risultati: Pazienti disponibili per il follow-up sono stati 118/132 (89,4%) ad una media di 10,6 anni (3-19 anni). Il Lachman test e il pivot shift test nonché la differenza side-to-side (S/S) al KT-1000 hanno mostrato differenze statisticamente significative all'ultimo follow-up ($p < 0,001$). Tutti i pazienti sono tornati ad un certo livello di attività, ma solo 49 (41,5%) sono tornati al livello desiderato. La causa più frequente di fallimento è risultata essere il malposizionamento dei tunnel ossei (57/118). Solo nel 25% dei pazienti non vi erano segni evidenti di degenerazione artrosica al controllo radiografico e risultava correlata con i risultati clinici peggiori. La meniscectomia è stata correlata con un grado più elevato di IKDC-R. I fallimenti sono stati 9 (7,6%) i quali presentavano una differenza al KT-1000 maggiore di 5 mm S/S e un grado di 2 o più al pivot-shift test.

Discussione: L'intervento di revisione del LCA con DGST e LET fornisce buoni risultati clinici e tasso di fallimento diminuito rispetto a quanto riportato nella letteratura precedente. Nonostante i buoni risultati clinici la degenerazione artrosica è evidente in circa il 75% dei pazienti, probabilmente a causa delle lesioni associate come meniscectomie e lesioni condrali. Si può ritenere che la chiave del successo di questo intervento sia il planning pre-operatorio associato ad alcuni accorgimenti e gesti chirurgici associati alla semplice ricostruzione del neo-LCA: come la scelta del trapianto; l'utilizzo di una tecnica Out-In in grado di permettere all'operatore di posizionare sempre nella più corretta posizione possibile il tunnel femorale, indipendentemente da quello tibiale; mezzi di sintesi che consentano di dare elevata rigidità al costrutto; l'associazione di una plastica di rinforzo periferica che dia maggiori garanzie di controllo dell'instabilità rotatoria.

Giornale Italiano di Ortopedia e Traumatologia
2018;44(Suppl. 1):S384-S448

Comunicazioni libere - INFEZIONI 1

Sabato 10 Novembre 2018 dalle 10:00 alle 11:00

RUOLO DELL'ANALISI DEL LIQUIDO SINOVIALE NELLA DIAGNOSI DELLE INFEZIONI PERIPROTESICHE: REVISIONE SISTEMATICA DELLA LETTERATURA E META-ANALISI

Marcello De Fine, Giovanni Pignatti

Istituto Ortopedico Rizzoli, Bagheria, Italia

Introduzione: Le infezioni periprotesiche rappresentano una complicanza devastante e in continua crescita. La diagnosi di tale patologia è molto complessa, tuttavia l'analisi del liquido sinoviale ha un ruolo riconosciuto in questo campo. Il presente lavoro è stato concepito al fine di accertare: 1) l'accuratezza della conta dei globuli bianchi e della percentuale di polimorfonucleati nel liquido sinoviale nella diagnosi delle infezioni periprotesiche di anca e ginocchio; 2) quale dei due test ha la maggior performance; 3) l'influenza di fattori come il disegno dello studio, il numero di pazienti, il sito anatomico e la soglia di cut-off sull'accuratezza diagnostica dei due test.
Materiali e Metodi: È stata realizzata una revisione sistematica della letteratura includendo lavori che valutassero i cut-off più efficaci per l'analisi del liquido sinoviale, che avessero un disegno comparativo, valutassero una popolazione esclusiva di protesi d'anca o di ginocchio, e con una chiara definizione dei casi infetti. Partendo da un totale di 375 lavori, si è giunti alla selezione finale di 10 articoli.
Risultati: Sono state prese in considerazione 1115 protesi d'anca (276 casi infetti) e 1235 protesi di ginocchio (401 casi infetti). La specificità della conta dei globuli bianchi nel liquido sinoviale è risultata essere significativamente influenzata dall'utilizzo di un cutoff ≥ 3000 cell/μL (p = 0,006), mentre la sensibilità della percentuale di polimorfonucleati è risultata essere significativamente maggiore nella diagnosi delle infezioni periprotesiche di ginocchio (p = 0,034).
Discussione: Per entrambi i test è stata confermata una elevata sensibilità e specificità diagnostica, senza una evidente superiorità di un test sull'altro. Inoltre, è stata dimostrata l'influenza del cut-off scelto sull'accuratezza della conta dei globuli bianchi, e quella del sito anatomico sull'accuratezza della percentuale di polimorfonucleati.
Conclusioni: L'analisi del liquido sinoviale è adeguata nella diagnosi delle infezioni periprotesiche di anca e ginocchio, e i nostri dati confermano le linee guida che suggeriscono di utilizzare il cutoff di 3000 cell/μL per la conta dei globuli bianchi. Poiché è stata dimostrata l'influenza del sito anatomico sull'accuratezza del test, l'obiettivo dei lavori futuri dovrebbe essere quello di identificare soglie separate per l'anca e per il ginocchio.

INCIDENZA DELLE INFEZIONI PERIPROTESICHE NELLE PROTESI DI ANCA CON COLLO MODULARE

Paolo Di Benedetto, Vanni Cainero, Chiara Cicuto, Renato Gisonni, Alessandro Beltrame, Araldo Causero

Azienda Sanitaria Universitaria Integrata di Udine, Clinica Ortopedica, Udine, Italia

Introduzione: Nel 2012 è stato riscontrato un fallimento precoce delle protesi d'anca con stelo a collo modulare ABG II-Stryker ed è stato indetto un recall di tutte le protesi impiantate col fine di valutare lo stato di salute dei pazienti. La causa di questo fallimento sembra essere il rilascio locale di ioni metallo dovuto a fenomeni di fretting e corrosione che si sviluppano in questo tipo di steli. Lo scopo del nostro studio è valutare l'incidenza di infezione periprotesica in questa coorte di pazienti.
Materiali e Metodi: Sono stati richiamati 122 pazienti sottoposti a intervento di impianto di protesi di anca con stelo ABG II-Stryker tra ottobre 2007 a giugno 2012. Dal 2014, i pazienti che hanno aderito al recall sono stati valutati con periodi controlli clinici, radiografici ed ematochimici (VES, PCR, emocromo con formula, dosaggio di cromo e cobalto su sangue, creatininemia). In sospetto di infezione sono state eseguite indagini di secondo livello quali scintigrafia ossea trifasica e a leucociti marcati, la coltura del liquido sinoviale, Sinovasure, test della Leucocito-Esterasi.
Risultati: Hanno aderito al recall 83 pazienti su una coorte iniziale di 122 pazienti. Sono stati revisionati 16 pazienti. Un paziente ha dichiarato di essere stato revisionato per un'infezione periprotesica presso un'altra struttura prima dell'inizio del recall. Dei 16 interventi di revisione eseguiti, 4 sono stati causati da un'infezione periprotesica, avvenuta in tutti i casi a più di due anni dal primo impianto e quindi classificata come tardiva. La ionemia dei pazienti revisionati è risultata più alta (cromo medio 5,28 μg/L; cobalto 7,04 μg/L) rispetto a quella dei pazienti in follow-up non revisionati (cromo medio 2,69 μg/L; cobalto 4,79 μg/L).
Discussione: In letteratura non vi è chiarezza se una ionemia elevata può favorire l'aumento di incidenza di infezioni periprotesiche, anche se il trend è quello di considerare la Metallosi come un possibile fattore di rischio per lo sviluppo di infezione.
Conclusioni: La nostra casistica conferma un'aumentata incidenza di infezioni periprotesiche in pazienti con stelo a collo modulare ABG II-Stryker.

PROTESI INFETTE, REVISIONE IN UN TEMPO: INDICAZIONI E TRATTAMENTO

Antonio Virgilio Pellegrini[1], Claudio Legnani[2], Vittorio Macchi[1], Enzo Meani[1]

[1] I.R.C.C.S. Istituto Ortopedico Galeazzi, Presidio San Siro, Chirurgia Ortopedica Ricostruttiva e delle Complicanze Settiche, Milano, Italia; [2] I.R.C.C.S. Istituto Ortopedico Galeazzi, Milano, Italia

Introduzione: L'infezione rappresenta una temibile complicanza dopo intervento di artroprotesi, con un'incidenza tra lo 0,5% e il 2%. La revisione in due tempi è considerato storicamente il trattamento gold standard. Più di recente, il progredire delle conoscenze ci ha portato a adottare la revisione in un tempo in alcuni casi selezionati ottenendo risultati confrontabili con quelli ottenuti con la revisione in due tempi.
Materiali e Metodi: Dieci pazienti (6 maschi e 4 femmine) portatori di artroprotesi infetta sono stati valutati prospetticamente. Tutti i pazienti sono stati sottoposti ad una revisione in un tempo. In 5 pazienti con protesi infetta di ginocchio la revisione è stata eseguita con protesi cementata con cemento antibiotato (gentamicina-vancomicina Tecres) mentre in 5 pazienti con protesi d'anca la revisione è stata eseguita con protesi non cementata con utilizzo di un idrogel antibatterico (DAC). In tutti i pazienti si è associata una terapia antibiotica mirata per 4-6 settimane. I criteri di inclusione per il trattamento in un tempo sono stati l'isolamento del germe in fase pre-operatoria, la presenza di germi gram positivi, assenza di comorbilità con immunodepressione, soddisfacenti condizioni cutanee, delle parti molli e ossee. La valutazione dei risultati si è basata sulle condizioni cliniche e sugli esami di laboratorio (VES, PCR).
Risultati: Tutti i 10 pazienti sono stati rivalutati dopo un follow-up medio di 12 mesi (range 10-18 mesi). In tutti i casi si è documentata l'eradicazione dell'infezione. In nessun caso segni clinici e di laboratorio suggestivi di infezione sono stati riscontrati. Il recupero funzionale, valutato con scale a punti, è stato soddisfacente in tutti i casi, con un incremento statisticamente significativo rispetto ai valori pre-operatori ($p < 0,001$)
Discussione: La revisione in un tempo ha mostrato risultati soddisfacenti dal punto di vista dell'eradicazione dell'infezione e dal punto di vista funzionale. La revisione in un tempo rispetto a quella in due tempi presenta dei vantaggi: un solo intervento, riduzione dell'impiego di antibiotici, riduzione del tempo di ospedalizzazione e soprattutto dei costi. Fondamentale per il successo della metodica è conoscere il germe responsabile dell'infezione. L'obiettivo terapeutico è controllare l'infezione e mantenere la funzione articolare.
Conclusioni: La revisione in un tempo, grazie ai moderni cementi antibiotati e/o all'idrogel con antibatterico, si è dimostrata essere procedura affidabile per il trattamento delle protesi infette purché siano rispettate le corrette indicazioni.

IL TRATTAMENTO DELL'OSTEOMIELITE POST-TRAUMATICA CON FISSATORE ESTERNO E MICROCHIRURGIA RICOSTRUTTIVA

Lorenzo Nalbone[1], Antonio d'Arienzo[2], Francesco Monachino[1], Michele d'Arienzo[1], Francesca Toia[3], Giovanni Zabbia[3], Massimiliano Tripoli[3], Adriana Cordova[3]

[1] Azienda Ospedaliera Universitaria Policlinico Paolo Giaccone, Clinica Ortopedica e Traumatologica, Palermo, Italia; [2] Cisanello Ospedale, Clinica Ortopedica e Traumatologica 2, Pisa, Italia; [3] Azienda Ospedaliera Universitaria Policlinico Paolo Giaccone, U.O. Chirurgia Plastica e Ricostruttiva, Palermo, Italia

Introduzione: Il trattamento delle osteomieliti croniche prevede un adeguato debridement, una terapia antibiotica mirata e la ricostruzione del difetto osseo; richiede un approccio "ortoplastico" e una stretta collaborazione tra ortopedici e chirurghi plastici.Presentiamo la nostra casistica nel trattamento delle osteomieliti croniche della tibia con fissatore esterno e microchirurgia ricostruttiva.
Materiali e Metodi: Sono stati trattati 7 pazienti affetti da osteomielite cronica della tibia con fistola secernente e perdita di sostanza cutanea (età: 35-54 anni, 6 uomini e 1 donna). I pazienti sono stati trattati in due tempi con asportazione della fistola cutanea, debridement e resezione del tessuto osseo infetto e necrotico, impianto di cemento osseo antibiotato, posizionamento di fissatore esterno e copertura con lembo microchirurgico ALT in 6 casi (prelevato con tecnica ultrasottile in 3 casi), in assenza di ricostruzione dei tessuti molli in 1 paziente. Sono stati poi sottoposti a terapia antibiotica endovenosa mirata per 6 settimane, e successivamente orale. A distanza minima di 3 mesi, è stato eseguito un secondo intervento di rimozione del cemento antibiotato e innesto osseo prelevato dalla cresta iliaca in 6 casi, ricostruzione ossea con lembo microchirurgico osteocutaneo di perone controlaterale in un caso.
Risultati: Il fissatore è stato mantenuto dai 16 a 24 mesi. Tutti i lembi microchirurgici sono sopravvissuti e in tutti i pazienti si è raggiunta la guarigione del difetto osseo ricostruito. La tecnica di prelievo ultrasottile del lembo ha permesso di ottimizzare il risultato estetico evitando un bulging eccessivo. L'unica complicanza è stata una deiscenza di una ferita per una infezione chirurgica superficiale.
Discussione: Vi sono diverse possibilità di trattamento per la ricostruzione dei difetti ossei da osteomielite tra cui l'uso del cemento antibiotato e la successiva rimozione associata a trapianto osseo. Inoltre in alcuni casi può essere utilizzata anche la tecnica del trapianto di perone vascolarizzato. La collaborazione tra ortopedici e chirurghi plastici è fondamentale per garantire un corretto timing e un trattamento efficace.
Conclusioni: I dati presentati mostrano che il trattamento "ortoplastico" presentato permette la guarigione dell'osteomielite. La maggior parte dei difetti ossei può essere ricostruita con un innesto osseo non vascolarizzato e solo in casi selezionati di difetti molto estesi con innesti ossei vascolarizzati.

IL TRATTAMENTO CHIRURGICO DELLA SPONDILITE PIOGENICA

Nicola Specchia, Monia Martiniani, Leonard Meco, Nicola Giampaolini

Clinica Ortopedica dell'Adulto e Pediatrica, Università Politecnica delle Marche, Ancona, Italia

Introduzione: L'osteomielite vertebrale presenta numerosi aspetti controversi, relativi all'ampio spettro di manifestazioni cliniche, all'agente infettivo, ai meccanismi patogenetici, alla diagnosi e al trattamento. Lo stafilococco aureus ed epidermidis rappresentano gli agenti infettivi più frequentemente coinvolti nelle forme aspecifiche. Gli obiettivi del trattamento sono finalizzati alla preservazione della funzione neurologica, alla prevenzione della sepsi, all'eradicazione permanente dell'infezione, e alla stabilità meccanica del rachide.
Materiali e Metodi: sono strati trattati 72 pazienti (43 M e 29 F, età media 50,8 anni) affetti da spondilite non tubercolare. I pazienti sono stati sottoposti a esame radiografico standard (72 pazienti), Tc (38 pazienti), RMN (53 pazienti), scintigrafia ossea con 99Tc-MDP (37 pazienti), leucociti marcati (21 pazienti) e Ga67 (22 pazienti) e in 24 pazienti è stata effettuata un'agobiopsia. In tutti i casi la VES, la PCR e la formula leucocitaria sono stati utilizzati per monitorare l'andamento del processo infettivo. I livelli lesionali erano: il rachide lombare (55,8% dei casi), il rachide dorsale (38,4%) e più raramente quello cervicale (5,8%). L'indicazione chirurgica è stata posta in presenza di un danno neurologico documentato. Il follow-up medio è stato di 31 mesi.
Risultati: 38 pazienti (53,8%) hanno beneficiato del trattamento conservativo con chemioterapia antibiotica e ortesi. I 34 pazienti con impegno mieloradicolare (46,2%) sono stati, invece, sottoposti a trattamento chirurgico di decompressione, debridment, osteosintesi, e artrodesi. In un solo caso si è osservata una racidiva della sintomatologia a distanza, risolta mediante chemioterapia antibiotica, mentre il recupero neurologico è stato completo in tutti i casi trattati.
Discussione: I risultati consentono di affermare che il precoce debridment dell'ascesso e la somministrazione di antibiotici specifici permette di prevenire la sepsi e di eradicare l'infezione.
Conclusioni: La decompressione precoce delle strutture nervose, associata alla stabilizzazione meccanica della colonna, consente la risoluzione del danno neurologico. L'artrodesi previene la possibile deformità vertebrale e l'eventuale instabilità segmentaria.

TASSI DI RE-INFEZIONE E RISULTATI CLINICI DOPO ARTRODESI CON CHIODO INTRAMIDOLLARE E FISSATORE ESTERNO IN PAZIENTI CON PROTESI DI GINOCCHIO INFETTE: REVISIONE SISTEMATICA E METANALISI

Giovanni Balato[1], Tiziana Ascione[2], Francesco Smeraglia[3], Maria Rizzo[3], Vincenzo De Matteo[3], Andrea Meccariello[3], Massimo Mariconda[3]

[1] Unità Operativa Complessa di Ortopedia e Traumatologia, Dipartimento di Sanità Pubblica, Università Federico II di Napoli; [2] AORN dei Colli, Dipartimento di Malattie Infettive; [3] Unità Operativa Complessa di Ortopedia e Traumatologia, Dipartimento di Sanità Pubblica, Università Federico II di Napoli

Introduzione: L'artrodesi del ginocchio ottenuta mediante l'utilizzo di un chiodo intramidollare o di un fissatore esterno rappresenta, in alcuni casi, l'unica opzione terapeutica per ottenere il controllo delle infezioni in pazienti con protesi di ginocchio. Il primo obiettivo di questo studio è stato quello di confrontare i tassi di re-infezione dopo artrodesi del ginocchio con un chiodo intramidollare (IM) o fissatore esterno (EF). Il secondo l'obiettivo è stato quello di confrontare i tassi di unione radiografica, e i risultati clinici in termini di insorgenza di complicanze e di necessità di reinterventi.
Materiali e Metodi: Una ricerca sistematica degli studi presenti in Letteratura è stata eseguita in banche dati elettroniche per studi longitudinali che riguardavano pazienti sottoposti ad artrodesi del ginocchio con chiodo intramidollare o fissatore esterno per infezione periprotesica. Sono stati inclusi tutti quegli studi che riportavano un follow-up minimo di 1 anno. Gli studi selezionati sono stati inclusi nella metanalisi.
Risultati: Il tasso di reinfezione era del 13,3% (da 8,7 a 17,8) e del 7,2% (da 2,3 a 12,1) per i pazienti trattati con chiodo intramidollare e fissatore esterno, rispettivamente. Questa differenza non è risultata essere statisticamente significativa. L'utilizzo del chiodo intramidollare ha comportato maggiori vantaggi in termini di incidenza di complicanze e di accorciamento dell'arto rispetto alla fissazione esterna. I risultati clinici e radiografici sono risultati essere simile per entrambe le strategie chirurgiche.
Discussione: L'artodesi di ginocchio rappresenta una strategia di salvataggio in caso di infezione protesica persistente in pazienti già sottoposti a numerose procedure chirurgiche.
Conclusioni: L'artrodesi del ginocchio ottenuta sia mediante l'utilizzo di chiodo intramidollare che la fissazione esterna risulta essere una strategia efficace nel controllo definitivo dell'infezione periprotesica. L'utilizzo del chiodo intramidollare risulta essere gravato da un minor tasso di complicanze e minor rischio di accorciamento del arto interessato.

IMPATTO ECONOMICO DI UN RIVESTIMENTO IDROGEL ANTIBATTERICO UTILIZZATO NEI PRIMI IMPIANTI PROTESICI: APPLICAZIONE DEL MARKOV UTILITY MODEL

Maria Teresa Trentinaglia[1], Nicola Logoluso[2], Ilaria Morelli[2], Lorenzo Drago[2 3], Carlo Luca Romanò[2]

[1] Università degli Studi di Milano, Economia, Milano, Italia; [2] I.R.C.C.S. Istituto Ortopedico Galeazzi, Milano, Italia; [3] Università degli Studi di Milano, Milano, Italia

Introduzione: Poco si sa sul rapporto costo-beneficio di tecnologie impiegate su larga scala atte a prevenire l'infezione post-chirurgica in ortopedia. Questo studio vuole dimostrare se l'uso di un idrogel come rivestimento antibatterico (DAC®, Defensive Antibacterial Coating) nell'artroplastica totale dell'anca o del ginocchio sia conveniente o meno, rispetto agli impianti senza rivestimento.
Materiali e Metodi: Abbiamo sviluppato un modello decisionale di Markov per quantificare i costi e utilità, ponderate per gli anni di vita (QALY), totali, con un'ottica di lungo periodo. I tassi di revisione dell'infezione sono stati usati per determinare la probabilità di subire un'artroplastica di revisione a causa di recidiva

di infezione o infezione. Altri dati rilevanti, come i costi medici, le utilità e tassi di mortalità, sono stati stimati dalla letteratura o da fonti ospedaliere.
Risultati: L'analisi mostra che il DAC riduce i costi cumulati del 45% e aumenta l'efficacia, in termini di QALY, del 5,1%. Il costo di un ulteriore QALY con DAC è pari a € 1.581,94, il 47% in meno del costo unitario ottenuto senza DAC.
Discussione: In una popolazione con un tasso di revisione del 2,0%, il DAC è una strategia dominante che genera risparmi significativi, pari a € 7.905,34, per ciascun paziente sottoposto ad artroplastica primaria.
Conclusioni: Il rivestimento inizia a generare vantaggi economici a partire da un'incidenza attesa di infezione, senza rivestimento, dello 0,5%.

Giornale Italiano di Ortopedia e Traumatologia
2018;44(Suppl. 1):S388-S448

Comunicazioni libere - TRAUMA 6

Sabato 10 Novembre 2018 dalle 11:00 alle 11:50

L'ARTROSCOPIA DI CAVIGLIA ASSOCIATA ALL'OSTEOSINTESI PER LE FRATTURE MALLEOLARI: INDICAZIONI E RISULTATI

Christian Carulli, Matteo Innocenti, Giacomo Sani, Massimo Innocenti

A.O.U. Careggi, Clinica Ortopedica, Firenze

Introduzione: Le fratture malleolari sono frequenti soprattutto nella popolazione giovane (per traumi sportivi, stradali, lavorativi) e in quella anziana (osteoporosi). Quelle scomposte necessitano sostanzialmente di un trattamento di sintesi. La presenza di lesioni intra-articolari (legamentose, condrali) o la sola dispersione di frammenti liberi, rappresentano una causa di scarsi risultati clinici a distanza, a fronte della guarigione ossea. Pertanto, da tempo è stato proposto di eseguire una artroscopia nella stessa seduta in tali casi. Gli autori presentano la loro esperienza nell'osteosintesi delle fratture malleolari scomposte associata ad artroscopia.
Materiali e Metodi: Nel periodo 2014-2017, sono stati eseguiti 202 interventi di osteosintesi per fratture bi- o tri-malleolari in soggetti di età media 33,7 anni (intervallo: 17-81). Di questi pazienti, 27 sono stati valutati in pronto soccorso anche mediante TC, per il rilievo radiografico di corpi mobili o per la particolare instabilità ai tests clinici. Di questi, 12 presentavano corpi mobili, lesioni legamentose od iperplasia sinoviale. Questi soggetti sono stati trattati mediante osteosintesi e artroscopia dallo stesso chirurgo. NRS e AOFAS score sono stati usati per la valutazione clinica, associati a rx periodici fino a guarigione ossea.
Risultati: Il follow-up medio è stato di 2,3 anni (intervallo: 1-4). Non sono state registrate complicanze intra- o post-operatorie. Tutte le fratture sono guarite nei tempi attesi. Il tempo medio di intervento è risultato di 62,1 minuti (intervallo: 51-83). A medio termine nessun paziente ha presentato segni clinici o rx di artrosi post-traumatica. Il NRS medio post-operatorio è risultato di 1.2 (intervallo:0-3); l'AOFAS medio post-operatorio di 92,0 (intervallo: 76-98). Un paziente ha lamentato una limitazione funzionale per dolore senza alterazioni di stabilità o del ROM, per cui ha dovuto variare mansione lavorativa.
Discussione: Le fratture scomposte di caviglia complicate da corpi mobili, lesioni osteocondrali o legamentose sono sempre più frequenti e a rischio di artrosi post-traumatica. Per evitare questa complicanza grave, una artroscopia potrebbe essere indicata già in acuto, in occasione dell'osteosintesi. Non prolunga di molto la procedura, non determina complicanze e allungamento della degenza e della riabilitazione. Inoltre, permette di verificare la riduzione delle fratture sul versante articolare. La chiave sono il sospetto clinico e l'esecuzione di una TC.
Conclusioni: È ragionevole ricorrere all'artroscopia di caviglia in occasione dell'intervento di osteosintesi per frattura scomposta malleolare associata a lesioni intra-articolari o corpi mobili: in questo modo, si può verificare la presenza di lesioni occulte, valutare la riduzione delle fratture e limitare il rischio della più temibile complicazione, l'artrosi post-traumatica.

LE FRATTURE ESPOSTE DEL FEMORE DISTALE: ALGORITMO DI TRATTAMENTO

Salvatore Caruso[1], Roberto Varsalona[2]

[1] P.O. Umberto I, ortopedia e Traumatologia, siracusa, Italia; [2] Casa di Cura Gretter, Responsabile Ortopedia e Traumatologia, Catania, Italia

Introduzione: Le fratture esposte del III distale di femore sono una urgenza immediata e la gestione del paziente risulta complessa anche perché spesso associata ad altre fratture.
Materiali e Metodi: Dal dicembre 2008 al dicembre 2015, presso l'U.O.C. di Ortopedia e Traumatologia dell'Ospedale Umberto I di Siracusa, abbiamo trattato 8 fratture esposte al III distale di femore. In tutte le fratture abbiamo applicato un fissatore esterno in urgenza. Tutte le fratture sono giunte a guarigione. In 3 abbiamo usato lo stesso fissatore usato in urgenza fino alla guarigione, in 3 lo abbiamo convertito in fissatore esterno circolare, in 2 casi abbiamo convertito il sistema in inchioda mento retrogrado.
Risultati: Tutte le fratture sono giunte a guarigione con ottimi risultati, solo un caso ha riportato un accorciamento di circa 2,5 cm visto il difetto osseo iniziale.
Discussione: L'uso della fissazione esterna risulta il gold standard nelle fratture tipo II e III secondo la classificazione di Gustillo-Anderson.
Conclusioni: In questo lavoro abbiamo riportato la nostra esperienza proponendo un algoritmo di trattamento in quanto la gestione di questo tipo di fratture risulta complessa, e l'approccio iniziale è determinante per ottenere un ottimo risultato a fine trattamento.

FRATTURE DI GAMBA ESPOSTE O CON LESIONE DEI TESSUTI MOLLI: CONVERSIONE CON PLACCA DOPO FISSAZIONE ESTERNA TEMPORANEA

Michele Buttironi[1], Stefano Lucanto[1], Araldo Causero[1], Silvio Demitri[2]

[1] Presidio Ospedaliero Universitario "Santa Maria della Misericordia", A.S.U.I.U.D., Clinica Ortopedica, Udine, Italia; [2] Presidio Ospedaliero Universitario "Santa Maria della Misericordia", A.S.U.I.U.D., Ortopedia e Traumatologia, Udine, Italia

Introduzione: Il Damage Control Orthopaedic (DCO) e il rispetto dei tessuti molli sono due argomenti fondamentali nel trattamento dei traumi della gamba. Il DCO nel politrauma rispetta le condizioni immunologiche generali del paziente, e al contempo rispetta le dinamiche locali, spesso non meno critiche. Lo scopo dello studio è un'analisi retrospettiva dell'approccio adottato su 75 pazienti, operati dal 2014 al 2017 per

fratture di gamba, trattati con stabilizzazione temporanea e successiva conversione.
Materiali e Metodi: Sono stati analizzati 75 casi di frattura di gamba trattati in urgenza con stabilizzazione temporanea con fissatore esterno. Le lesioni dei tessuti molli sono state trattate in base al tipo e alla severità in urgenza con l'eventuale ausilio del Chirurgo Plastico. La terapia antibiotica è stata iniziata durante il trasporto in ambulanza quando presente esposizione ossea. I pazienti sono stati divisi in tre gruppi: A) politrauma B) fratture esposte C) fratture chiuse. Follow-up ad almeno 15 mesi dal trauma e rivalutazione clinica e con score e indici di funzionalità.
Risultati: Sono state riscontrate profonde differenze fra i pazienti politrumatizzati e i restanti due gruppi. Nel gruppo A abbiamo riscontrato 2 amputazioni e 2 decessi dopo DCO. Invece si registra concordanza di dati soddisfacenti fra il gruppo B e C: le fratture esposte hanno avuto un out-come simile a quelle chiuse. La guarigione delle ferite è stata raggiunta nel 75% dei casi con l'intervento di dispositivi a pressione negativa o con l'intervento del chirurgo plastico. Sono 12 i casi con risultati insoddisfacenti in cui si sono osservate infezioni, vizi di consolidazione e score di funzionalità insufficienti per il paziente.
Discussione: L'applicazione del DCO nell'immediato e la successiva conversione eseguita quando gli indici di laboratorio, le condizioni generali e locali lo consentono sono un'ottima soluzione. I tempi di conversione e quelli di intervento chirurgo plastico per la copertura della ferita sembrano però in contrasto.
Conclusioni: Maggiori studi, maggiore attenzione e nuove metodiche sono importanti soprattutto in questo momento storico che vede risorse economiche limitate. L'approccio illustrato può essere considerato, a nostro giudizio, un percorso ragionevole in termini logici, sostenibile in termini economici e difendibile in termini scientifici.

IL RUOLO DELL'OSTEOSINTESI NELLE FRATTURE PERIPROTESICHE

Francesco Locatelli[1], Simone Radaelli[1], Nicolò Cosmelli[1], Giuseppe Gattuso[1], Fabrizio Ferrara[2], Marcello Motta[1], Giorgio Gaetani[3], Pietro Simone Randelli[1]

[1] Università degli Studi di Milano, Milano, Italia; [2] Ospedale San Carlo, Milano, Italia; [3] Azienda Ospedaliera Istituto Ortopedico Gaetano Pini, Milano, Italia

Introduzione: Le fratture periprotesiche sono in progressiva crescita a causa dell'aumento dell'età media,dell'incremento degli impianti di protesi d'anca e della maggior prevalenza della patologia osteoporotica e costituiscono una delle principali sfide per il traumatologo.La complessità del trattamento risiede nel ridotto bone stock che può portare a importante mobilizzazione dell'impianto e al dover affrontare un intervento di chirurgia maggiore in pazienti sempre più spesso fragili. Lo scopo di questo studio è analizzare gli out-comes a medio termine di un gruppo di pazienti affetti a frattura periprotesica sottoposti a riduzione e sintesi con placca LCP o cerchiaggi
Materiali e Metodi: Sono stati inclusi 47 pazienti affetti da frattura periprotesica di femore tipo B e C secondo Vanouver,trattate nel periodo compreso tra marzo 2012 e marzo 2017.sono state considerate le caratteristiche morfologiche della frattura,gli eventuali segni di mobilizzazione della protesi e le comorbilità presenti e dati intraoperatori.i pazienti sono stati rivalutati radiologicamente e clinicamente a distanza mediante l'Harris hip score.
Risultati: L'85%dei pazienti erano donne,l'età media dei pazienti è di 80,5 anni(53-96)la durata media del follow-up è stata di 18,3 mesi. Tutti i pazienti hanno mostrato una buona ripresa funzionale in un periodo medio di 4 mesi,radiologicamente tutti i pazienti analizzati a 6 mesi mostrano segni di guarigione ossea
Discussione: L'utilizzo di placche LCP o cerchiaggi ha permesso una riduzione anatomica e una sintesi stabile con guarigione della frattura anche in fratture di tipo b2 dove era presente un certo grado di mobilizzazione dell'impianto.i fattori che hanno influenzato la degenza e gli out-comes sono state le comorbilità del paziente e l'entità del sanguinamento intraoperatorio.
Conclusioni: L'osteosintesi con LCP o cerchiaggi rappresenta una valida soluzione per il trattamento delle fratture periprotesiche di femore, a discapito del rischio di mobilizzazione dell'impianto e di un periodo di scarico medio di60 giorni.Una tecnica chirurgica adeguata permette una riduzione anatomica che rappresenta il fattore principale per garantire stabilità all'impianto.E'inoltre fondamentale una gestione medica adeguata e multidisciplinaren del paziente fragile.

AVULSIONE DELLA TUBEROSITÀ TIBIALE IN UN GIOVANE ATLETA DI 14 ANNI CON ROTULA BIPARTITA BILATERALE E SINDROME DI OSGOOD-SCHLATTER. CONSIDERAZIONI CLINICHE E TRATTAMENTO

Antonio Ziranu[1], Giuseppe Sircana[1], Maria Serena Oliva[1], Michele Cauteruccio[1], Fabio Pascarella[2], Giulio Maccauro[1]

[1] Istituto di Ortopedia e Traumatologia, Fondazione Policlinico Universitario A. Gemelli, Università Cattolica del Sacro Cuore, Roma, Italia; [2] Unità di Ortopedia e Traumatologia, Ospedale Cristo Re, Roma, Italia

Introduzione: Tra le lesioni traumatiche del giovane atleta vi sono i distacchi epifisari. Le avulsioni della tuberosità tibiale hanno un'incidenza del 0,4-2,7% nella popolazione pediatrica. Avvengono in adolescenti con muscolatura ben sviluppata, e sono causate da una trazione eccessiva del quadricipite sulla tuberosità tibiale. La rotula bipartita è una variante ossea classificata da Saupe in 3 tipi.
Materiali e Metodi: Riportiamo il caso di un paziente di 14 anni trattato per avulsione della tuberosità tibiale e affetto da rotula bipartita bilaterale e sindrome di Osgood-Schlatter.
Risultati: Il paziente si è recato al Pronto Soccorso con dolore, tumefazione e impotenza funzionale del ginocchio sinistro in seguito a trauma indiretto durante l'attività sportiva. All'esame radiografico sono state riscontrate: avulsione della tuberosità tibiale (Ogden IIIA), patella alta, sindrome di Osgood-Schlatter e rotula bipartita bilaterale (Saupe tipo I). Il paziente è stato trattato con osteosintesi con 1 vite; a 3 mesi dall'intervento, aveva recuperato completa mobilità articolare e forza nel quadricipite.

Discussione: La fisi della tibia prossimale va incontro a chiusura in direzione postero-anteriore. La fisi tuberositaria è l'ultima parte a chiudersi e la chiusura avviene prossimo-distalmente. Non è stata riscontrata una correlazione certa tra sindrome di Osgood-Schlatter e avulsione della tuberosità tibiale, ma esse sono associate nella maggior parte delle casistiche. La rotula inzia la sua ossificazione tra i 3 e i 5 anni, raggiungendo uno stadio avanzato di ossificazione a 10-12 anni. La rotula bipartita è più frequente nei maschi (77%) che nelle femmine (23%), ed è bilaterale nel 25% dei casi. Può occasionalmente presentarsi con sintomatologia algica. E' dovuta ad un indebolimento del ponte cartilagineo tra i centri di ossificazione, dovuto a microtraumi, infiammazione o stress cronici. Il paziente era affetto da osteocondrosi multiple. Queste patologie sono correlate a stress eccessivi e ripetuti sull'apparato estensore nei giovani atleti, e si manifestano più frequentemente nei periodi di rapido accrescimento.
Conclusioni: Il paziente ha riportato un'avulsione della tuberosità tibiale in seguito a contrazione del quadricipite con il piede fisso al terreno. La cartilagine tra i centri di ossificazione rotulei si è dimostrata più resistente dell'interfaccia fisi-metafisi, portando a un'avulsione della tuberosità tibiale invece che ad una frattura rotulea.

IL TRATTAMENTO CHIRURGICO DELLE FRATTURE LATERALI DEL COLLO FEMORE: CHIODI ENDOMIDOLLARI A CONFRONTO

Giulio Mazzarella, Alberto Consoli, Laura Macca, Giacomo Papotto, Gianluca Testa, Vito Pavone

Azienda Ospedaliero Universitaria Policlinico Vittorio Emanuele, Clinica Ortopedica, Catania, Italia

Introduzione: In Italia le fratture prossimali di femore sono circa 78.000 all'anno. Differenti sono i sistemi di sintesi utilizzati, ognuno con caratteristiche meccaniche e requisiti specifici. Abbiamo confrontato il chiodo endomidollare InterTan, il chiodo gamma 3 alesato e il chiodo TFN non alesato. Scopo dello studio è quello di descrivere i risultati ottenuti dal confronto dei tre tipi di trattamento.
Materiali e Metodi: Da gennaio 2011 a novembre 2016 abbiamo trattato 734 casi di fratture prossimali laterali di femore, 498 uomini e 236 donne; età media e DS 81,3 anni 14,79 (range 64-98). Di questi, 136 (19%) trattati con InterTan (Smith e Nephew), 155 (21%) con gamma3 (Stryker), 303 (41%) con TFN (DepuySynthes) e 140 (19%) mediante altri sistemi di sintesi. Abbiamo valutato i risultati ottenuti radiograficamente e clinicamente secondo la scheda di valutazione Harris Hip Score. Le fratture sono state classificate secondo lo schema AO.
Risultati: La mortalità a 42 mesi è stata del 34%. Il tempo operatorio è stato in media di 43 minuti per il gruppo trattato con InterTan, 38 minuti per il Gamma3, 34 minuti per il TFN; A 48 ore si è osservata una maggiore anemizzazione nel 40% dei pazienti trattati con Gamma3. Si sono verificati 4 casi di cut-out nei pazienti trattati con Intertan, 9 in quelli trattati con Gamma3 e 14 in quelli trattati con TFN. Le infezioni sono risultate sovrapponibili: 1 caso nei pazienti trattati con Gamma3, 1 caso in quelli trattati con intertan e 2 casi nei pazienti trattati con TFN. L'HHS medio è stato di 70.1 nel gruppo trattato con InterTan, 70,5 nel gruppo trattato con gamma3 e 70,9 nel gruppo trattato con TFN.
Discussione: La doppia vite cefalica del chiodo InterTan riduce al minimo la rotazione cefalica e la diastasi attraverso la compressione lineare così da rendere questo sistema particolarmente indicato in quelle fratture che necessitano di una maggiore compressione testa-collo. Altrettanto affidabili risultano il chiodo Gamma3 e il TFN, soprattutto prendendo in considerazione i tempi chirurgici.
Conclusioni: In valutazione dei risultati clinici e radiografici, concludiamo affermando che con le giuste indicazioni questi impianti risultano sovrapponibili nel trattamento delle fratture prossimali laterali di femore.

Giornale Italiano di Ortopedia e Traumatologia
2018;44(Suppl. 1):S391-S448

Comunicazioni libere - TRAUMA 7

Sabato 10 Novembre 2018 dalle 11:00 alle 11:50

PERCHÉ LE FRATTURE DIAFISARIE DELL'OMERO TRATTATE CHIRURGICAMENTE ESITANO IN PSEUDOARTROSI: REVIEW DI 11 ANNI IN DUE TRAUMA CENTER

Alessandra Maresca[1], Pasquale Sangiovanni[1], Rossana Fantasia[1], Giulio Cesare Castellani[1], Simone Cerbasi[1], Daniele Massetti[2], Raffaele Pascarella[1]

[1] Ospedali Riuniti Torrette di Ancona, divisione ortopedia e traumatologia, Torrette, Italia; [2] Ospedali Riuniti Torrette di Ancona, Clinica di Ortopedia, Torrette, Italia

Introduzione: Abbiamo esaminato le cause che hanno condotto al fallimento del trattamento chirurgico nelle frattura diafisarie dell'omero. Abbiamo preso in considerazione diversi fattori per capirne il motivo: tipo di frattura, grado di esposizione, timing, riduzione della frattura, tipo e caratteristiche dell'impianto.
Materiali e Metodi: Sono stati esaminati, dal punto di vista clinico e radiologico, 327 casi di frattura della diafisi omerale trattati chirurgicamente in due diversi Trauma Center italiani in 11 anni, da parte di chirurghi ortopedici non coinvolti negli interventi chirurgici.
Risultati: Abbiamo osservato 19 casi di pseudoartrosi. 10 donne e 9 uomini, con età media 57 anni. In tre casi la frattura era a due frammenti mentre nei restanti 16 casi si è osservata una pluriframmentarietà della lesione. 15 casi erano fratture chiuse, 4 casi erano fratture esposte di 3° A. Le cause principali che hanno determinato il fallimento dell'impianto sono stati: la pluriframmentarietà della frattura, l'esposizione, l'instabilità meccanica. Tutti i 19 casi pseudoartrosi, sono stati trattati con osteosintesi interna con placca in compressione e innesto osseo corticale omoplastico contrapposto. In 17 casi è stata utilizzata una placca LCP da 4,5. In 2 casi una placca Philos con viti da 3,5. La consolidazione è stata raggiunta in 15 casi trattati con placca retta da 4,5 e nei 2 casi trattati con placca Philos, in un tempo medio di 5 mesi. In 2 casi non si è raggiunta la consolidazione
Discussione: Sono tre i fattori principali che possono portare al fallimento di una osteosintesi di una frattura della diafisi omerale. 1) Tipo di frattura: in 17 casi la frattura era pluriframmentaria. Lo scollamento dei frammenti può indurre una devascolarizzazione che poi esita in necrosi ossea e riassorbimento del frammento. In 10 casi infatti abbiamo osservato un riassorbimento osseo a livello dei frammenti. 2) Esposizione della frattura: i 4 casi di frattura esposta non sono consolidati per la concomitante presenza di ulteriori fattori: la perdita di sostanza ossea, l'instabilità del focolaio e l'imperfetta riduzione correlata alla fissazione esterna. 3) Tipo di osteosintesi: in 5 casi la causa del fallimento è stata l'instabilità della frattura determinata da una imperfetta osteosintesi o dall'utilizzo di mezzi di sintesi con viti da 3,5. In 2 casi le viti monocorticali hanno determinato la mobilizzazione della placca.
Conclusioni: Le fratture diafisarie dell'omero devono essere trattate chirurgicamente. I fattori che portano ad un fallimento dell'osteosintesi sono: la frammentazione della frattura, l'esposizione, l'instabilità meccanica dell'impianto. Il trattamento dei 19 casi di pseudoartrosi con placca in compressione e innesto osseo omoplastico congelato contrapposto hanno portato alla consolidazione quasi il 90% dei casi.

RI-FRATTURE IN ESITI DI OSTEOSINTESI PER FRATTURE PERIPROTESICHE: UNA EVIDENZA SEMPRE MENO RARA E DI DIFFICILE TRATTAMENTO

Fabrizio Pace, Daniele Priano, Alessio Giai Via, Filippo Randelli

I.R.C.C.S. Policlinico San Donato, Ortopedia, San Donato Milanese, Italia

Introduzione: Con l'aumentare degli interventi di protesi all'anca e al ginocchio sia in pazienti giovani che in quelli molto anziani, le fratture periprotesiche si presentano come un problema sempre crescente. Nei pazienti più anziani o in quelli sottoposti a molteplici revisioni, l'osso si può presentare estremamente osteoporotico e l'osteosintesi delle fratture periprotesiche diventa un intervento che può presentare come complicanza una nuova frattura. L'obiettivo dello studio è di trovare delle note di tecnica chirurgica che possano prevenire le rifratture di femore perimpianto.
Materiali e Metodi: Fra il 2001 e il 2018 abbiamo operato 20 pazienti per rifrattura di femore; 17 donne e 3 uomini. L'età media era di 75,7 anni (46-95) e il follow-up medio di 6,15 anni (0,1-15). La diagnosi di frattura periprotesica secondo Vancouver è stata in 3 casi tipo A (grande trocantere), in 5 casi B1, 2 casi tipo B2, in 3 casi B3, in 6 casi tipo C; in un caso si è trattata di tipo II secondo Lewis-Rorabeck. I pazienti sono stati seguiti e valutati con controlli clinici e radiografici seriati.
Risultati: Il trattamento delle fratture è stato differente a seconda del tipo di frattura. Nei casi di Vancouver tipo A si è attuato in un caso un trattamento conservativo, in un caso un trattamento chirurgico con uno stelo lungo con cerchiaggio e nell'altro con una sintesi con tirante del grande trocantere. Nei casi B1 in 2 occasioni è stata sufficiente la sintesi con una placca, mentre in due casi si è optato per l'utilizzo di due placca (laterale e anteriore) e in uno per l'utilizzo di una placca e una stecca Nei casi B2 e B3 si è proceduto con uno stelo lungo da revisione, tranne che in un caso B3, dove si sono utilizzati una placca e una stecca. Nei casi tipo C è stata eseguita un'osteosintesi con placca e cerchiaggi con una stecca d'osso contrapposta in un caso, in 2 casi sintesi con chiodo retrogrado, in un caso sintesi con doppia placca e innesto osseo, e in 2 casi revisione con stelo lungo e cerchiaggi. Nel caso di frattura periprotesica di ginocchio è stata utilizzata

la placca da femore distale LISS (Synthes). Tutti i pazienti sono stati portati a guarigione della frattura tranne un caso in cui si è verificata un'infezione.
Discussione e Conclusioni: Le fratture periprotesiche rappresentano una sfida per il chirurgo ortopedico soprattutto nei casi in cui l'osteoporosi non garantisce una buona tenuta dei mezzi di sintesi. A maggior ragione nei casi di rifrattura la scelta della corretta strategia chirurgica è fondamentale per ridurre al minimo il rischio di nuove complicanze e garantire le più alte possibilità di guarigione al paziente. Si devono quindi tenere in considerazione sia i mezzi di sintesi che le protesi da revisione a stelo a lungo, oltre ad utilizzare degli innesti ossei sia con funzione biologica che di rinforzo e se si utilizzano mezzi di sintesi, è importante non creare zone di minore resistenza.

OUT-COME CLINICI E RADIOGRAFICI A MEDIO E LUNGO TERMINE NELLE FRATTURE DEL PILONE TIBIALE TRATTATE CHIRURGICAMENTE MEDIANTE TRE DIFFERENTI TECNICHE COMUNEMENTE UTILIZZATE

Carlo Biz, Jacopo Tagliapietra, Filippo Zonta, Andrea Angelini, Antonio Berizzi, Pietro Ruggieri

Clinica Ortopedica e Traumatologica, Università di Padova, Padova, Italia

Introduzione: Il presente studio ha l'obiettivo di valutare e confrontare retrospettivamente gli out-come clinici e radiografici di tre modalità di trattamento chirurgico comunemente utilizzate nelle fratture del pilone tibiale: riduzione aperta con fissazione interna (ORIF), osteosintesi mini-invasiva con placca (MIPO) e fissazione esterna (EF).
Materiali e Metodi: Sono stati inclusi nello studio pazienti sottoposti presso il nostro Istituto a intervento chirurgico per frattura del pilone tibiale. Ciascuna frattura è stata classificata secondo il sistema Muller-AO. Gli out-come considerati sono stati: la riduzione di frattura al controllo radiografico (valutata secondo i criteri proposti da Ovadia e Beals), i risultati clinici (valutati mediante questionario AOFAS) e lo stato di salute (valutato mediante questionario SF-36).
Risultati: 94 pazienti con frattura del pilone tibiale (34 del tipo 43-B e 60 43-C) sono stati oggetto di studio. Il follow-up medio è stato di 56.4 mesi (range 33-101). La tecnica chirurgica adottata è risultata l'ORIF in 63 (67%) casi, la MIPO in 17 (18,9%) casi e la EF in 14 (14,1%) casi. La riduzione di frattura è risultata buona in 61 (64,9%) casi, discreta in 26 (27,7%) casi e insufficiente in 7 (7,4%) casi. 39 (41,49%) pazienti hanno presentato complicanze precoci e/o tardive.
Discussione: Risultati soddisfacenti si sono evidenziati utilizzando le tre tecniche chirurgiche. Migliori out-come radiografici sono associati ad un minor grado di comminuzione. La fissazione interna rispetto alla fissazione esterna si associa a migliori out-come radiografici ($p < 0,05$).
Conclusioni: Gli out-come clinici sono strettamente correlati alle condizioni dei tessuti molli e alla buona ricostruzione anatomica delle componenti articolari.

APPROCCIO ORTOPLASTICO ALLE LESIONI DEI TESSUTI MOLLI DI INTERESSE ORTOPEDICO

Andrea Poggetti[1], Annamaria Nucci[1], Pietro Battistini[2], Michelangelo Scaglione[1], Rodolfo Capanna[1]

[1] A.O.U.P., Azienda Ospedaliera Università Pisana, Cisanello, Dipartimento di Ricerca Traslazionale e delle Nuove Tecnologie in Medicina e Chirurgia, Pisa, Italia; [2] Ospedale "Felice Lotti", Ortopedia e Traumatologia, Pontedera, Italia

Introduzione: Le lesioni ortopediche con il coinvolgimento dei tessuti molli (fratture esposte/lesioni oncologiche/ulcere da decubito, etc) sono lesioni talvolta gravi e complesse. Lo studio riporta i risultati ottenuti dalla gestione combinata (ortoplastica) dei tessuti ossei e tegumenti, in un unico tempo chirurgico. Questo tipo di management predispone il Paziente ad un più rapido recupero post-operatorio con diminuzione dei tassi di infezione.
Materiali e Metodi: Dal 2014 al 2017 sono stati trattati 51 pazienti (follow-up min. 1 anno), età media 42,9 anni (min. 27 - max 82). I Pazienti sono stati valutati per il tipo di lesione, il timing della copertura e sintesi ossea definitiva, il tipo di copertura, le comorbidità associate (ASA), tempi di guarigione e complicanze. Il 75% dei Pazienti presentava lesioni post-traumatiche degli arti, il 15% infezioni croniche degli arti, il 5% difetti post-resezione oncologica, mentre il 5% lesioni da decubito.
Risultati: Nel 90% dei casi sono stati allestiti lembi di copertura (82% peduncolati, 18% liberi), nel 10% sono state utilizzate strategie di copertura con innesti dermo-epidermici o sostituti dermici (INTEGRAÒ). In 26 casi è stata eseguita una copertura definitiva entro 6 giorni (G1) (min. 0 - max. 7 giorni), in 25 casi la copertura è stata effettuata dopo la prima settimana (G2) (min. 15 giorni - max. 1,5 anni). Il tasso di complicanze peri-operatorie è stato direttamente correlabile con il rischio ASA ($p < 0,005$). Le principali complicanze sono state: necrosi/fallimento delle coperture 2%, non-union 1%, ematoma/sieroma 0,5%, rigidità articolari (< 50% escursione articolare) 0,5%, infezioni profonde 0,5%. I tempi di guarigione sono stati diversi a seconda del timing della copertura; i pazienti G1 sono giunti a guarigione in 3 settimane (min. 2 - max. 4), i Pazienti del G2 sono stati definiti guariti in 6 settimane (min. 3 - max. 12).
Discussione: La stabilizzazione definitiva dei tessuti molli e osso entro 7 giorni dalla lesione è la chiave per tentare di raggiungere la guarigione, diminuire i tassi di infezione e garantire la ripresa funzionale. Un approccio globale precoce che tratti sia la componente ossea che i tessuti molli, sfruttando le tecniche ricostruttive microchirurgiche garantisce un miglior outcome e più rapidi tempi di recupero.
Conclusioni: La creazione di spazi chirurgici dedicati al trattamento ortoplastico che facilitino la fissazione ossea e la copertura dei tegumenti precoci, simultanee e definitive, riducono i tassi di infezione, di complicanze post-operatorie e di reintervento.

RISULTATI A MEDIO TERMINE DEL TRATTAMENTO CHIRURGICO DELLE FRATTURE PERIPROTESICHE SOVRACONDILOIDEE DI FEMORE

Danilo Costa, Giulio Mazzarella, Sebastiano Mangano, Gianluca Testa, Vito Pavone, Giuseppe Sessa

A.U.O.P., "Policlinico - Vittorio Emanuele", Presidio Ospedaliero Vittorio Emanuele, Catania, Italia

Introduzione: Le fratture periprotesiche sovracondiloidee di femore si verificano entro 15 cm dalla rima articolare ed entro 5 cm dall'impianto protesico. In costante aumento, l'incidenza varia dal 2,5% dopo un primo impianto al 38% dopo revisione e spesso conseguono a traumi a bassa energia. Scopo di questo studio è quello di riportare la nostra esperienza nel trattamento di queste fratture.
Materiali e Metodi: Presso la Clinica Ortopedica e Traumatologica dell'Università di Catania, nel periodo compreso tra febbraio 2010 e dicembre 2016, sono stati trattati 17 pazienti con frattura periprotesica di ginocchio di cui 15 (88,2%) di sesso femminile. L'età media era di 81 ± 5,2 anni (range 74-93). Secondo la Classificazione di Rorabeck e Taylor, 14 (82,4%) fratture erano tipo II e 3 (17,6%) tipo III. Sono state eseguite 3 (17,6%) revisioni chirurgiche dello stelo protesico e 14 osteosintesi, 5 (29,4%) con chiodo endomidollare retrogrado e 9 (53%) con placca viti e cerchiaggi. I parametri considerati sono stati: follow-up (FU) medio, tempi di consolidazione, risultati clinici e radiografici secondo i criteri del Knee Injury and Osteoarthritis Out-come Score(KOOS) e complicanze.
Risultati: Il follow-up medio è stato di 24 ± 6,58 mesi (range 12-35). Il tempo di consolidazione medio era di 4,1 ± 0,83 mesi (range 2-5), 4,7 ± 0,5 mesi nelle revisioni protesiche, 4,4 ± 0,5 mesi con chiodo endomidollare e 4,2 ± 0,6 con placca e viti. Secondo il KOOS rispetto al FU ad 1 mese, il dolore è migliorato di 12,5 punti, i sintomi di 8,6, le attività quotidiane di 8,5 e la qualità di vita di 13,6. Le complicanze evidenziate sono state: 2 (11,8%) infezioni e 1 (5,9%) rottura di mezzi di sintesi.
Discussione: L'incremento delle artroprotesi totali di ginocchio ha portato all'aumento dell'incidenza delle fratture periprotesiche sovracondiloidee di femore. Il trattamento conservativo ha un elevato rischio di complicanze, quali pseudoartrosi, viziate consolidazioni, trombosi venosa profonda ed un'ospedalizzazione più lunga. Il trattamento chirurgico, seppur accuratamente pianificato può essere confermato o modificato solo in sala operatoria e deve tenere conto del deficit osseo, dell'instabilità protesica o del suo design. Il nostro studio non mostra differenze significative nei tempi di consolidazione medi tra le tre metodiche, con un significativo aumento del KOOS ed una soddisfacente ripresa funzionale.
Conclusioni: L'approccio chirurgico alle fratture sovracondiloidee periprotesiche di femore consente buoni risultati clinici, con una più rapida ripresa funzionale rispetto al trattamento conservativo. Per migliorare i risultati clinici e ridurre le percentuali di complicanze a lungo termine è necessario che siano trattate da un'équipe esperta.

LAMA-PLACCA, OGGI, NEL TRATTAMENTO DELLE PSEUDARTROSI DI FEMORE: LA NOSTRA ESPERIENZA

Mario Spina, Alfonso Ambrosone, Giulio di Giacomo, Gianfranco Corina

Presidio di Brindisi di Summa-Perrino, ortopedia, Brindisi, Italia

Introduzione: La Lama-placca di femore distale è stato tra i primi MDS per ORIF nel trattamento delle fratture di femore distale e prossimale; attualmente è stata soppiantata dall'introduzione di placche condiliche con viti a stabilità angolare. L'obiettivo di questo studio è valutare i risultati,nella nostra esperienza, del loro utilizzo come nelle pseudartrosi di femore.
Materiali e Metodi: Studio retrospettivo su 15 paziente trattati nel nostro centro per pseudartrosi di frattura di femore,dal 2014 al 2017, studiati con SF36, clinical International Knee Society (IKS) score, out-come clinico e radiografie.
Risultati: Per tempo operatorio, trasfusione di sangue, complicazioni, necessità di innesto osseo, tasso di non-unione sono risultati paragonabili a sintesi con altri MDS. Non abbiamo avuto necessità di revisione chirurgica precoce per la rimozione dl MDS. La guarigione radiografica è stata ottenuta nella totalità dei casi con tempistiche variabili ed esiti maggiori rispetto alla sintesi della pregressa frattura.
Discussione: Valutando i tassi di non unione, le complicanze post-operatorie, il malallineamento e il tasso di reintervento per rimozione MDS la lama placca rimane un valido mezzi di sintesi per pseudartrosi del femore. Avendo in media di punteggio di SF36 paragonabile a quello ottenuto da altri mezzi di sintesi. Abbiamo ottenuto un buon out-come con questo tipo di fissazione. La limitazione principale è stata nel esecuzione tecnica dell'intervento che è risultata più indaginosa, risultando molto operatore dipendente.
Conclusioni: Resta affidabile per la fissazione delle pseudartrosi femorali per le sue peculiarità tecniche. Il disuso in cui questo mds sta attualmente cadendo appare ingiustificato. Gli autori esporranno i risultati dello studio in sede congressuale.

Giornale Italiano di Ortopedia e Traumatologia
2018;44(Suppl. 1):S394-S448

Comunicazioni libere - AGING FRACTURES 2

Sabato 10 Novembre 2018 dalle 11:00 alle 11:50

CORRELAZIONE TRA LA POSIZIONE DELLA VITE CEFALICA DEL CHIODO ENDOMIDOLLARE GAMMA3 E IL TASSO DI COMPLICAZIONI: LA NOSTRA ESPERIENZA

Antonio Martucci[1], Alessandro Ortolani[1], Stefano Stallone[1], Veronica Cauli[2], Piergiuseppe Tanzi[1], Domenico Tigani[1]

[1] Ospedale Maggiore Carlo Alberto Pizzardi, Ortopedia e Traumatologia, Bologna, Italia; [2] Ospedale di Lugo "Umberto I", Ortopedia e Traumatologia, Lugo, Italia

Introduzione: Le fratture laterali di collo di femore sono tra le più frequenti fratture nell'anziano. Il chiodo Gamma 3 è il dispositivo endomidollare più utilizzato, poiché ha mostrato la sua superiorità riducendo il tasso di complicanze (soprattutto cut-out e rifratture) rispetto ad altri precedenti sistemi. Riportiamo la nostra esperienza nel trattamento di tali fratture con chiodo Gamma 3 standard, nel periodo tra gennaio 2013 e agosto 2016.
Materiali e Metodi: 304 pazienti (età media 83,1 anni; range 43-98) sottoposti a riduzione e sintesi con chiodo endomidollare Stryker Gamma3 Standard sono stati rivalutati retrospettivamente con un follow-up medio di 9,4 mesi (range 6-35). Dalle radiografie post-operatorie si è valutata la posizione della vite cefalica e la distanza tip-to-apex, i tempi di guarigione e la comparsa di complicazioni quali cut-out, pseudoartrosi, necrosi o rifratture. È stato inoltre calcolato l'Hip disability and Osteoarthritis Out-come Score (HOOS).
Risultati: La posizione della vite cefalica è risultata essere molto variabile. La distanza tip-to-apex media è stata 16,75 mm (range 0,0-42,44 mm). In 10 pazienti si sono osservate delle complicazioni: 3 pseudoartrosi, 3 necrosi dell'epifisi prossimale e 4 casi di cut-out. Non si è evidenziata correlazione statistica tra la posizione della vite cefalica e l'insorgenza di complicazioni; si è invece evidenziata una correlazione statistica positiva di cut-out se si considera la distanza tip-to-apex > 25 mm (2 casi su 32) o < 25 mm (2 casi su 272). L'HOOS medio è risultato 66,3 (range 30,6-95).
Discussione: La posizione ideale della vite cefalica dovrebbe essere nella parte inferiore del collo femorale vista in proiezione antero-posteriore e centrata nella proiezione laterale; inoltre dovrebbe essere sufficientemente lunga da poter avere un tip-to-apex < 25 mm. I nostri risultati indicano come il rischio di complicazioni non sia correlato con la posizione della vite cefalica, ma vi sia un aumentato rischio di cut-out se la distanza tip-to-apex è > 25 mm. L'out-come clinico è mediamente buono, ma ampiamente variabile in considerazione delle condizione generali di questi pazienti.
Conclusioni: Per ottenere la guarigione della frattura con un basso rischio di fallimenti, in particolare di cut-out, è necessario ottenere una buona riduzione della frattura e impiantare il chiodo endomidollare. La posizione della vite cefalica non è influente sul rischio di complicazioni ma è necessario sia sufficientemente lunga per ridurre il rischio di cut-out e di revisioni chirurgiche.

LA DIASTASI INTERFRAMMENTARIA NEI CHIODI ENDOMIDOLLARI NELLE FRATTURE DIAFISARIE OMERALI DA FRAGILITÀ: RISULTATI A BREVE E MEDIO TERMINE

Fabrizio Ferrara, Elena Biancardi, Georgios Touloupakis, Stefano Ghirardelli, Maria Gabriella Lettera, Guido Antonini, Cornelio Crippa

Ospedale San Carlo Borromeo, Ortopedia e Traumatologia, Milano, Italia

Introduzione: Il chiodo anterogrado rappresenta una delle numerose tecniche chirurgiche per le fratture diafisarie omerali. Le comorbilità del paziente anziano spesso precludono trattamenti più invasivi a scapito di un'accurata riduzione della frattura. Lo scopo del nostro studio è di valutare radiograficamente la guarigione ossea nelle fratture diafisarie di omero da fragilità trattate con chiodo anterogrado con diastasi interframmentaria significativa.
Materiali e Metodi: Sono stati valutati retrospettivamente tutti i pazienti maggiori di 65 anni di età con frattura scomposta del terzo medio diafisario dell'omero trattati con chiodo anterogrado Trigen (S&N) da novembre 2012 a maggio 2017. È stato considerato significativo un gap interframmentario maggiore di 0,6 mm in almeno una proiezione radiografica (anteroposteriore, intrarotazione, extrarotazione). I pazienti sono stati valutati a 1,3 e 6 mesi. La misurazione del gap e la valutazione della guarigione ossea radiografica (callo insufficiente, visibile, avanzato) sono state effettuate con una scala soggettiva.
Risultati: Sono stati inclusi 22 pazienti, con età media di 76,2 anni. Non si sono verificate né complicanze intraoperatorie né complicanze post-operatorie maggiori. Il valore medio del gap interframmentario è risultato 93 (± 49) mm. Sette pazienti sono stati persi al follow-up. A 3 mesi il 26,67% ha mostrato segni radiografici di callo osseo avanzato, il 60% callo visibile e 13,3% insufficiente. A 6 mesi il 93,33% ha mostrato callo avanzato e il 6,67% callo visibile. Un'analisi statistica è stata effettuata per identificare eventuali fattori in grado di influenzare la prognosi.
Discussione: I risultati ottenuti sono in linea con altri lavori presenti in letteratura. La diastasi interframmentaria ha influenzato in modo statisticamente significativo la comparsa del callo osseo solo a 3 mesi di "follow-up": i pazienti con meno callo osseo avevano un gap statisticamente maggiore, tuttavia il risultati a 6 mesi mostrano che il gap può sì rallentare la guarigione radiografica senza però modificare l'esito clinico in una valutazione preliminare, sovrapponibile nei vari controlli. Il risultati ottenuti incoraggia-

no alla prosecuzione dello studio con la creazione di un gruppo di controllo e una casistica più ampia.
Conclusioni: L'osteosintesi con chiodo anterogrado nei pazienti sopra i 65 anni è una tecnica chirurgica sicura e nonostante il gap interframmentario elevato si ottengono buoni risultati in termini di formazione di callo osseo a 6 mesi dal trattamento.

IL TRATTAMENTO INCRUENTO DELLE FRATTURE DEL III PROSSIMALE DI OMERO NEGLI OVER 75 CON COMORBIDITÀ

Lorenzo Valle[1], Antonio Rocca[2], Giuseppina Caruso[1], Leonardo Fisichella[2]

[1] A.S.S.T. Bergamo Est, Clusone, Italia; [2] A.S.S.T. Bergamo Est Lovere, Italia

Introduzione: Il trattamento delle fratture del III prossimale e della diafisi di omero è spesso gravato dalla presenza di comorbidità che controindicano nella maggior parte dei casi il trattamento chirurgico. In questo lavoro presentiamo la nostra casistica sul trattamento incruento delle fratture del III prossimale di omero nei soggetti over 75.
Materiali e Metodi: Nel periodo 2014-2017 sono stati trattati incruentemente 35 pazienti. L'età media è stata 85,5 anni (75-96). Il follow-up medio è stato 13,5 mesi (12-18). Controlli clinici e radiografici iniziali venivano programmati a 15 gg, 30 gg, 60 gg e 90. L'indicazione è stata posta nelle fratture chiuse di tipo spiroide (A1), in quelle con terzo frammento o pluriframmentarie (tipo B o C secondo la classificazione AO). Sono stati utilizzati bendaggi tipo desault e gessi "pendenti"; metodo di valutazione è stato il Simple Shoulder Test.
Risultati: Il tempo di guarigione medio è stato 77,4 gg (70-90). In 25 casi è stata ottenuta una completa guarigione (clinica e radiologica) con una ripresa funzionale adeguata alle richieste del paziente e all'età dello stesso. In 8 casi è stata ottenuta una completa guarigione (radiologica) ma la ripresa funzionale del paziente non è stata ottimale, persisteva infatti un deficit in flessione e abduzione. In 2 casi il controllo a 30 gg e 60 gg evidenziava scomposizione della frattura e veniva posta indicazione a trattamento chirurgico. ROM gomito a 12 mesi: 0-120° nel 60%, 0-100° nel 25%; 0-90 nel 15% dei casi. ROM spalla a 12 mesi: completo nel 60%; ridotto del 30% nel 40% dei casi.
Discussione: Dallo studio dei nostri risultati, emerge che l'utilizzo di trattamenti conservativi rappresenta una valida alternativa alle tecniche di osteosintesi interna ed esterna nei pazienti over 75 anni affetti da patologie concomitanti che controindicano l'intervento, si riducono infatti i rischi legati all'atto chirurgico stesso e alle comorbidità (diabete, pazienti in NAO-TAO). Unico neo evidenziato potrebbe essere l'elevata richiesta funzionale del paziente. Nell'eventualità di scomposizione della frattura e/o di non adeguato recupero funzionale resta comunque attuabile la soluzione chirurgica.
Conclusioni: La non invasività del metodo che permette un rispetto dei tessuti molli peri-lesionali garantisce il massimo potenziale biologico per il processo di consolidazione ossea in una regione anatomica così sensibile alle modificazioni dell'apporto ematico. Il trattamento incruento si è dimostrato un buon metodo, relativamente semplice e veloce da attuare, con un'alta percentuale di guarigione e buona ripresa funzionale. Il trattamento incruento, è stato da noi utilizzato con risultati sovrapponibili alle tecniche di osteosintesi interna ma con minori complicanze.

PREVENZIONE CHIRURGICA DELLE FRATTURE DEL COLLO DEL FEMORE NEI PAZIENTI ANZIANI OSTEOPOROTICI. STUDIO RANDOMIZZATO CONTROLLATO SUL DISPOSITIVO PREVENTION NAIL SYSTEM (PNS)

Sandro Giannini[1], Antonio Mazzotti[2], Giuseppe Tedesco[3], Eugenio Chiarello[4], Giuseppe Geraci[2], Cesare Faldini[2]

[1] Ospedale Privato Accreditato Villa Laura, Bologna, Italia; [2] Istituto Ortopedico Rizzoli, Clinica Ortopedica e Traumatologica I, Bologna, Italia; [3] Istituto Ortopedico Rizzoli, Chirurgia Vertebrale a indirizzo Oncologico e Degenerativo, Bologna, Italia; [4] Ospedale dell'Angelo-ULSS 3 Serenissima, Mestre, Italia

Introduzione: Le fratture del collo del femore rappresentano da sempre un serio problema per il Sistema Sanitario Nazionale. Obiettivo di questo studio randomizzato controllato è stato di valutare l'efficacia e la sicurezza di un nuovo dispositivo chiamato Prevention Nail System (PNS), sviluppato per pazienti anziani e osteoporotici affetti da fratture di collo del femore prossimale in ottica di prevenzione chirurgica per fratture del femore controlaterale.
Materiali e Metodi: Obiettivo primario è stato quello di valutare, in pazienti osteoporotici affetti da frattura del femore prossimale, l'efficacia del PNS nel ridurre l'incidenza delle fratture al femore controlaterale. Obiettivo secondario è stato quello di valutare la sicurezza del dispositivo: per questo sono state registrate tutte le complicanze intra- e post-operatorie.
Risultati: Settantadue pazienti di età superiore ai 65 anni sono stati inclusi nello studio (38 nel gruppo studio - gruppo A e 34 nel gruppo di controllo - gruppo B). Nel gruppo A sono state registrate 3 fratture di femore prossimale, mentre nel gruppo B 5 fratture. Una analisi a interim ha dimostrato la non efficacia del dispositivo pertanto è stato interrotto l'arruolamento dei pazienti.
Discussione: In tutti I fallimenti registrati nel gruppo A era stata segnalata una difficoltà nel posizionamento della vite. Per questo motivo errori legati alla tecnica chirurgica possono aver influenzato il risultato. È comunque difficile pensare che senza modifiche al design de dispositivo si possa ottenere una reale riduzione nei tassi di frattura al femore prossimale controlaterale.
Conclusioni: In considerazione del fatto che le possibilità di trattamento farmacologico consentono solo una marginale riduzione del tasso di fratture del femore prossimale, specialmente in pazienti ad alto rischi, è del tutto attuale ricercare e tentare di sviluppare nuovi strumenti di prevenzione.

IL TRATTAMENTO DELLE FRATTURE DELL'OMERO DISTALE DELL'OMERO NELL'ANZIANO: USO COMBINATO DI SINTESI A MINIMA CON VITI E FISSATORE ARTICOLATO DI GOMITO

Mario Manca[1], Alessandro Isola[1], Rossella Sirianni[1], Michele Palomba[2], Marco d'Arcangelo[1], Giacomo Giachetti[3]

[1] PO Versilia, U.O.C. Ortopedia E Traumatologia, Lido Di Camaiore, Italia; [2] Ospedale Villamarina, Piombino, Italia; [3] Università degli Studi di Sassari, Scuola di Specializzazione in Ortopedia e Traumatologia, Sassari, Italia

Introduzione: Le fratture dell'omero distale seppur poco frequenti, possono essere fonte di esiti invalidanti soprattutto se non correttamente trattate. L'obiettivo del trattamento è quello di ottenere una sintesi stabile che permetta una mobilizzazione precoce, quindi il gold standard è rappresentato dall'ORIF. Da circa 10 anni, abbiamo cominciato a trattare alcune fratture dell'omero distale tramite riduzione a minima con viti cannulate combinata con l'uso di un fissatore esterno articolato di gomito.
Materiali e Metodi: Dal luglio 2008 al settembre 2017 sono state trattate 26 fratture dell'omero distale divise secondo la classificazione AO in: 11 fratture tipo A2, 1 frattura tipo A3, 3 fratture tipo B1, 1 frattura tipo B2, 6 fratture tipo C1, 4 fratture tipo C3. Il rapporto M/F era 1:5 e l'età media di 81aa. Le fratture semplici sono state trattate a cielo chiuso con sintesi tramite viti percutanee prima dell'applicazione del fissatore esterno articolato. Nelle fratture più complesse si è reso necessario una sintesi a cielo aperto tramite dei mini accessi cutanei per ricostruire il piano articolare.
Risultati: I pazienti sono stati valutati utilizzando la Mayo Performance Elbow Score (MPES) con un follow-up medio di 8 mesi (Min 5 Max 26). Dallo studio sono stati esclusi quattro casi. Nei restanti 22 casi i risultati sono stati: eccellenti in 3 casi, buoni 12 casi, discreti in 5 casi e scarsi in 2. I risultati migliori si sono tenuti nelle fratture di tipo A e tipo B. Nelle fratture di tipo C si sono ottenuti dei risultati buoni in considerazione della condizione di partenza e delle conseguenze di un mancato trattamento.
Discussione: Con il trattamento conservativo, si rinuncia al recupero della funzione del gomito. Questa metodologia è meno invasiva dal punto di vista chirurgico, ma permette di ottenere una sintesi stabile e una mobilizzazione precoce, ovviando al problema della stabilità dell'impianto attraverso il fissatore esterno articolato.
Conclusioni: L'applicazione del fissatore esterno articolato, associata ad una riduzione a minima e sintesi con viti cannulate, è una metodica riproducibile e relativamente di semplice esecuzione. I risultati da noi ottenuti, ci portano ad affermare che, in casi selezionati, possa rappresentare un trattamento valido nelle fratture di omero distale dell'anziano.

VALUTAZIONE DEI RISULTATI DEL TRATTAMENTO CHIRURGICO DI FRATTURE DELL'ACETABOLO IN PAZIENTI ANZIANI

Umberto Mezzadri, Alessandro Casiraghi, Federico Bove, Giovanni Pesenti, Dario Capitani

A.S.S.T. Grande Ospedale Metropolitano Niguarda, Milano, Italia

Introduzione: L'incidenza di fratture acetabolari nell'anziano risulta essere in costante aumento. Il trattamento ottimale di tali fratture è ancora controverso, i rischi dell'intervento devono essere ponderati rispetto ad una crescente richiesta da parte dei pazienti di tornare alla condizione deambulatoria pretrauma. Vari autori hanno descritto buoni risultati con il trattamento chirurgico di tali fratture nel paziente anziano. Il nostro centro segue questo indirizzo e riteniamo sia indicato trattare cruentemente fratture per migliorarne la prognosi. Abbiamo pertanto analizzato i rusultati a lungo termine di tali pazienti.
Materiali e Metodi: Abbiamo analizzato retrospettivamente i dati di 47 pazienti sopra i 65 anni trattati chirurgicamente per frattura dell'acetabolo tra il 2012 e il 2018. Ogni frattura è stata classificata seguendo la classificazione di Letournel, abbiamo controllato ambulatorialmente i pazienti con valutazione clinica e radiografica a 45 giorni, tre mesi, sei mesi ed un anno dall'intervento chirurgico. Abbiamo giudicato la qualità radiografica della riduzione secondo i criteri di Matta. Per la valutazione funzionale dell'anca abbiamo applicato l'Harris Hip Score e per la valutazione funzionale dei pazienti la scala WOMAC.
Risultati: Il gruppo di studio comprende 47 pazienti (35 maschi e 12 femmine), età media 72 anni (minimo 65 e massimo 88), follow-up medio 20 mesi, la riduzione secondo i criteri di Matta è risultata ottima nel 70% dei pazienti, buona nel 20%, scarsa nel 10%. L'Harris Hip Score medio è risultato essere buono (82), il WOMAC score medio di 22. La mortalità ad un anno dall'intervento è stata del 13%. Abbiamo avuto un tasso di conversione ad artroprotesi del 15%.
Discussione: I risultati da noi valutati evidenziano come l'outcome di pazienti anziani affetti da frattura dell'acetabolo trattati chirurgicamente sia migliore rispetto ai risultati in letteratura di pazienti trattati conservativamente. I pattern di frattura più comuni in questi pazienti risultano coinvolgere la colonna anteriore. I fattori che influenzano negativamente la prognosi sono la presenza di marginal impaction, la frammentazione della parete posteriore, il coinvolgimento della lamina e della testa femorale, la lussazione.
Conclusioni: L'analisi dei dati da noi raccolti ci incoraggia a continuare a trattare le fratture acetabololari nell'anziano chirurgicamente cercando di migliorare la prognosi di questa delicata categoria di pazienti.

Giornale Italiano di Ortopedia e Traumatologia
2018;44(Suppl. 1):S397-S448

Comunicazioni libere - AGING FRACTURES 3

Sabato 10 Novembre 2018 dalle 11:00 alle 11:50

IL TRATTAMENTO CHIRURGICO DELLE FRATTURE PROSSIMALI DELL'OMERO. CASISTICA SU 220 PAZIENTI OPERATI IN 5 ANNI

Simone Radaelli[1], Alberto Grassi Mantelli[1], Francesco Locatelli[1], Nicolò Cosmelli[1], Giuseppe Gattuso[1], Matteo Magni[2], Giorgio Gaetani[1], Pietro Simone Randelli[3]

[1] Istituto Ortopedico G. Pini, Milano, Ortopedia Traumatologia 3-III Divisione, Milano, Italia; [2] Istituto Ortopedico G. Pini, Milano/Università degli Studi di Milano, Ortopedia Traumatologia 3-III Divisione, Milano, Italia; [3] Istituto Ortopedico G. Pini, Milano/Università degli Studi di Milano, I Clinica Ortopedica, Istituto Ortopedico G. Pini, Milano, Italia

Introduzione: Le fratture dell'omero prossimale costituiscono il 5% di tutte le fratture e l'incidenza aumenta con l'età in maniera analoga alle fratture di femore. La conoscenza dell'anatomia locale è di estrema importanza per la valutazione e il trattamento delle stesse. La vascolarizzazione della testa omerale, il pattern della frattura con la sua tridimensionalità, la qualità del bone stock e le condizioni della cuffia dei rotatori hanno implicazioni dirette nella scelta del trattamento.
Materiali e Metodi: Dal gennaio 2012 al dicembre 2017, 220 pazienti affetti da frattura dell'omero prossimale tipo 11-A, 11-B e 11-C secondo la Classificazione AO sono stati sottoposti a intervento chirurgico di riduzione e osteosintesi o sostituzione protesica. Al fine di avere una casistica omogenea sono stati esclusi da questo studio retrospettivo i pazienti affetti da frattura isolata della grande tuberosità (11-C1), i casi trattati conservativamente e i pazienti con età minore di 45 anni. Sono state prese in considerazione le caratteristiche morfologiche della frattura, il tipo di sintesi effettuata e le complicanze post-operatorie. I pazienti sono stati rivalutati radiograficamente e clinicamente mediante Constant Score correlato all'età.
Risultati: Il 74,8% dei pazienti (172) erano donne mentre il 24.2% uomini (58). L'età media è stata di 69,2 anni (45-92). 103 pazienti sono stati sottoposti a riduzione e sintesi con placca e viti, 62 con fissatore esterno, 21 con chiodo endomidollare e 34 a protesi di spalla. I pazienti hanno mostrato un recupero soddisfacente al follow-up medio di 22 mesi con valori di Constant Score medi di 76,1.
Discussione: L'osteosintesi con placche, fissatori esterni, mezzi di sintesi endomidollari o la sostituzione protesica ha dato eccellenti risultati nel 86,8% dei casi in correlazione con età, esigenze funzionali, tipologia di frattura e conseguente scelta di trattamento. La complicanza più comune è stata la rigidità post-operatoria. In soli cinque casi si è dovuto procedere a revisione della sintesi con un caso di infezione ed un caso di AVN che ha reso necessaria la protesizzazione.
Conclusioni: Le fratture dell'omero prossimale rappresentano una patologia in rapido incremento nel paziente over 65 anni. L'algoritmo decisionale dipende largamente da variabili legate al paziente, alla tipologia di frattura, alle comorbidità e non ultima alle esigenze funzionali e alle aspettative del paziente.

FRATTURE COMPLESSE DI OMERO PROSSIMALE TRATTATE CON SISTEMA DI FILI FILETTATI BLOCCATI: MANTENIMENTO DELLA RIDUZIONE E RISULTATI CLINICI CON DUE COSTRUTTI BIOMECCANICAMENTE DIVERSI

Stefano Gumina[1], Vittorio Candela[1], Daniele Passaretti[2]

[1] Sapienza Università di Roma, Polo Pontino, Dipartimento di Scienze Anatomiche, Istologiche, Medico legali e dell'Apparato Locomotore, Roma, Italia; [2] Sapienza Università di Roma, Roma, Italia

Introduzione: Le placche a stabilità angolare rappresentano il gold standard per la fissazione delle fratture dell'omero prossimale, sebbene la letteratura indichi che il tasso di complicanze sia alto. La sintesi percutanea permette di trattare tali fratture preservando la vascolarizzazione della testa omerale, l'ematoma di frattura e con una scarsa perdita ematica. I fili di kirschner possono essere impiegati in molteplici configurazioni; questo genera confusione nell'interpretazione dei risultati ottenibili. Abbiamo studiato la correlazione tra out-comes clinici, configurazione e stabilità del sistema di fissazione in un gruppo di pazienti con frattura complessa a tre parti dell'omero prossimale trattati con Galaxy Fixation System in due configurazioni biomeccanicamente diverse.
Materiali e Metodi: 42 pazienti consecutivi [14 M - 28 F; età media: 63,1(SD: 5,6); range 48-82] con frattura Hertel 7 di omero prossimale sono stati trattati con sistema Galaxy; sono stati utilizzati due costrutti biomeccanicamente diversi composti da tre coppie (costrutto A) o quattro coppie (costrutto B) di fili filettati bloccati con una barra singola in 12 e 30 pazienti, rispettivamente. Al follow-up finale, è stato calcolato l'individual relative Constant Score (irCS) e la VAS; sono state effettuate valutazioni radiografiche (grado di riduzione intraoperatoria, mantenimento della riduzione al followup finale, in accordo con I criteri di Bahr). I dati sono stati sottoposti a dettagliata statistica.
Risultati: Il follow-up medio è stato di 19 mesi. Il valore medio di irCS al follow-up finale è stato dell'89%.7%; il irCS dei pazienti con costrutto A e B è stato rispettivamente di 86% and 93%. Una differenza significativa è stata riscontrata (Costrutto A: 34,11; Costrutto B: 37,16; p = 0,017). La riduzione post-operatoria è risultata essere eccellente nel 97% dei pazienti ed è rimasta tale nell'89% dei casi al followup finale. In particolare, i valori medi dell'angolo cervico diafisario post-operatorio e al followup finale sono stati 135° (Costrutto A: 134,7°; Costrutto B: 135,1°) e 132,9° (Costrutto A: 131,3°; Costrutto B: 133,8°). Una differenza significativa è stata riscontrata (p = 0.047).

Discussione: I risultati clinici sono sovrapponibili a quelli ottenibili con la sintesi con placche a stabilità angolare ma il nostro tasso di complicanze è decisamente inferiore. Questa scelta chirurgica non implica: deperiostizzazione; rimozione dell'ematoma di frattura; multiple perforazioni della testa omerale, come accade invece nella sintesi con placche.
Conclusioni: La fissazione percutanea delle fratture a tre parti dell'omero prossimale porta a risultati clinici e radiografici sovrapponibili a quelli ottenibili con placche a stabilità angolare ma con un tasso minore di complicanze. I risultati della fissazione percutanea dipendono dal tipo di costrutto utilizzato.

IL TRATTAMENTO DELLE FRATTURE PERIPROTESICHE TIPO VANCOUVER B1 E C MEDIANTE L'IMPIEGO DI UNA NUOVA PLACCA A STABILITÀ ANGOLARE: TASSO DI GUARIGIONE E COMPLICANZE IN UNA SERIE CONSECUTIVA MONOCENTRICA DI 25 PAZIENTI

Vincenzo Ciriello, Alberto Combi, Gabriele Pisanu, Lucio Piovani

Azienda Ospedaliera S.Croce e Carle, Ortopedia e Traumatologia, Cuneo, Italia

Introduzione: Il trattamento delle fratture periprotesiche (FP) su artroprotesi di anca (PTA) è tecnicamente complesso con un'alta frequenza di complicanze e reinterventi. La scarsa qualità dell'osso e i pattern spesso atipici di tali fratture rendono l'osteosintesi difficile. La recente introduzione di nuove placche dedicate, con design anatomici e sistemi a stabilità angolare con viti bicorticali oblique, ha migliorato significativamente i risultati riducendo il numero di reinterventi.
Materiali e Metodi: Tra il mese di gennaio 2013 e il mese di gennaio 2017, 25 pazienti con FP Vancouver B1 e C sono stati ammessi presso il nostro centro. Tutti i pazienti hanno eseguito Rx standard in 2 proiezioni, integrate, nei casi di fratture complesse o di sospetta mobilizzazione dello stelo, con esame CT. Tutti i pazienti inclusi sono stati trattati mediante riduzione cruenta e osteosintesi con placca Ironlady-Intrauma in decubito laterale. Nella maggior parte dei casi l'osteosintesi è stata completata con cerchiaggi metallici in acciaio amagnetico. Nel postoperatorio i pazienti sono stati mobilizzati immediatamente, con un carico parziale per 6 settimane. Tutti i pazienti sono stati valutati clinicamente e radiograficamente a 1, 3, 6 e 12 mesi.
Risultati: 25 pazienti inclusi, 20 femmine, età media 79 anni (range: 52-95 anni). Follow- up medio di 20 mesi (6-36). Durante il periodo di follow-up sono deceduti 5 pazienti per cause non legate all'intervento. Non ci sono stati reinterventi, né complicanze maggiori. La guarigione ossea è stata accertata radiograficamente (almeno 3 corticali saldate su 4) in 22 pazienti (90%). Nei restanti 3 pazienti, sebbene non ci sia stata evidenza di guarigione radiografica, l'esame clinico ha dimostrato assenza di dolenzia al carico completo e ritorno alle normali attività quotidiane in assenza di mobilizzazione dello stelo o dei mezzi di sintesi. In 5 pazienti (20%) abbiamo registrato modico dolore peri-trocanterico.
Discussione: La placca in studio ha dimostrato di avere una buona conformazione, ben adattandosi all'anatomia patologica delle lesioni. Le viti a stabilità angolare ad andamento obliquo consentono fissazioni bicorticali, anche in corrispondenza dello stelo, e la presenza di scanalature dedicate consente l'uso di cerchiaggi, ove necessario. Lo spessore della placca, sebbene necessario per garantire la robustezza atta a sostenere un carico precoce, piò essere causa di conflitto con i tessuti molli.
Conclusioni: Le FP su PTA sono complicanze di difficile gestione, la cui prevalenza è destinata a crescere con l'aumentare dell'età della popolazione e del numero di impianti protesici. L'introduzione di sistemi di osteosintesi dedicati semplifica l'intervento e rende più stabile e duratura la sintesi, riducendo il rischio di complicanze. Ulteriori studi si rendono necessari per confermare i nostri risultati

INDICAZIONI E LIMITI DELLE PROTESI INVERSE NELLE FRATTURE DI EPIFISI PROSSIMALE DI OMERO

Antonio Kory, Giulio Mazzarella, Giuseppe Condorelli, Vito Pavone, Gianluca Testa, Giuseppe Sessa

Presidio Ospedaliero Vittorio Emanuele, Clinica ortopedica, Catania, Italia

Introduzione: La protesi inversa di spalla trova oggi maggiori indicazioni nelle fratture di omero prossimale a 3-4 frammenti, con un aumento dell'incidenza nella popolazione anziana. Obiettivo dello studio retrospettivo è di valutare i risultati a medio e lungo termine ottenuti nelle fratture trattate con protesi inversa, ponendo attenzione sulla validità delle indicazioni e sui limiti da considerare.
Materiali e Metodi: Dal 2014 al 2016 abbiamo trattato 24 pazienti. Rapporto M:F = 1:4. L'età media era 75,1 ± 6,59 (range 65-89). Tutte le fratture sono state classificate secondo la classificazione AO. I pazienti sono stati valutati con controlli clinico-radiografici a 1,3,6,12 mesi e la funzionalità è stata valutata tramite Constant score e DASH Score.
Risultati: L'out-come clinico-funzionale è risultato soddisfacente: l'elevazione anteriore attiva era in media 97° (35°-160°); la rotazione esterna attiva in abduzione era in media 30° (0°-80°). I valori medi risultati da Constant score e DASH score erano rispettivamente 46 (25-74) e 55% (24%-72%). I controlli Radiografici hanno mostrato calcificazioni periprotesiche in 6 pazienti (25%) e notching scapolare in 1 (4%).
Discussione: Dai risultati del nostro studio la protesi inversa rappresenta una valida opzione per le fratture a 3 o 4 frammenti dell'epifisi prossimale dell'omero. Consente un immediato controllo del dolore ed un rapido recupero di una soddisfacente mobilità, eccezione fatta per la rotazione esterna che diminuisce significativamente, indipendentemente dalla frattura. Il grado di soddisfazione ottenuto dai risultati funzionali è stato incoraggiante nella maggior parte dei pazienti, che non hanno riscontrato limitazione nelle attività quotidiane, tenuto conto delle basse richieste funzionali degli stessi. Controindicazioni assolute a questo trattamento rimangono deficit della funzionalità deltoidea, lesioni del nervo ascellare o fratture scapolari.
Conclusioni: Di fondamentale importanza nell'impianto di

una protesi inversa è l'esperienza chirurgica, che consente di evitare errori nelle indicazioni. Presenta inoltra una difficile curva di apprendimento poiché un intervento praticato in modo incongruo può comportare complicanze di difficile risoluzione. Possiamo concludere affermando che con le giuste indicazioni la protesi inversa rappresenti un valido trattamento nelle fratture del 1/3 prossimale di omero nei pazienti anziani, andando a vicariare la scarsa funzionalità della cuffia dei rotatori preesistente utilizzando la funzionalità deltoidea.

CASI "ATIPICI" DI FRATTURE ATIPICHE DI FEMORE

Vanna Bottai[1], Ilaria Lazzerini[1], Roberta Cifali[1], Nicola Bianchi[1], Matteo Mordà[1], Stefano Giannotti[2], Rodolfo Capanna[1]

[1] Azienda Ospedaliero Universitaria Pisana, Ortopedia e Traumatologia II, Pisa, Italia; [2] AUO Senese, Ortopedia e Traumatologia, Siena, Italia

Introduzione: Le fratture atipiche di femore sono fratture sottotrocanteriche o diafisarie frequentemente associate ad un uso protratto di bifosfonati (BF); possono inoltre essere sintomo di patologie quali l'ipofosfatasia e l'osteogenesi imperfetta. Nella definizione sono escluse le fratture periprotesiche o limitrofe a mezzi di sintesi ("peri-implant fractures"), tuttavia in Letteratura vengono riportati casi di fratture peri-impalt con caratteristiche radiografiche di fratture atipiche.
Materiali e Metodi: Sono state revisionate le immagini radiografiche di pazienti over 65 trattati chirurgicamente per frattura diafisaria o sottotrocanterica di femore peri-implant in un periodo di 3 anni. Per ognuna è stata valutata la presenza dei criteri di definizione radiografica delle fratture atipiche e l'eventuale associazione con terapia con BF.
Risultati: Su 45 casi revisionati (6M e 39 F) abbiamo riscontrato 3 casi di fratture che rispettavano i criteri di frattura atipica; tutti e 3 i pazienti erano di sesso femminile, tutti assumevano BF al momento della frattura o comunque li avevano assunti per un periodo protratto antecedentemente alla stessa.
Discussione: Molti studi evidenziano che le fratture atipiche sono in una alta percentuale di casi correlate all'uso prolungato dei BF, anche se a oggi non se ne conosce con esattezza l'eziopatogenesi. A dispetto di questo invece scarseggiano dati sulla possibile localizzazione peri-implant. In alcuni casi di fratture peri-implant, le immagini radiografiche tuttavia mostrano caratteristiche similari alle fratture atipiche; ciò avvalora l'ipotesi che possano esistere fratture atipiche anche peri-implant, causate dallo stesso meccanismo patogenetico delle atipiche e che come queste possono presentare tempi di guarigione maggiori.
Conclusioni: In casi di fratture peri-implant, che presentino le caratteristiche radiografiche di frattura atipica, è auspicabile un inquadramento osteometabolico del paziente, e in casi di associazione a terapia con BF, è consigliabile un trattamento farmacologico osteo-induttivo, parallelamente al chirurgico, con la finalità di migliorarne i risultati.

CONTROLLO DEL DOLORE INCIDENTALE DA FRATTURA DI FEMORE CON IL BLOCCO DI FASCIA LA IN PRONTO SOCCORSO

Vittorio Bendotti[1], Monica Bettonagli[1], Paolo Terragnoli[1], Flavio Terragnoli[2], Simone Franzoni[2]

[1] Fondazione Poliambulanza, Istituto Ospedaliero, Ortopedia-Traumatologia, Brescia, Italia; [2] Fondazione Poliambulanza - Istituto Ospedaliero, Emergenza e Urgenza, Brescia, Italia

Introduzione: In Pronto Soccorso (PS) il dolore nel paziente con frattura di femore richiede la somministrazione di oppiacei endovena (EV) che spesso non raggiungono un valido controllo antalgico e frequentemente causano uno stato confusionale acuto. Il Blocco della Fascia Lata (BFL) rappresenta una terapia antalgica efficace e sicura nel controllo del dolore incidentale, alternativa agli oppiacei EV. Scopo: migliorare con il BFL il controllo del dolore incidentale da frattura di femore in PS.
Materiali e Metodi: Nel PS della Fondazione Poliambulanza - Brescia il paziente con sospetta frattura di collo di femore viene sottoposto immediatamente dopo il triage al BFL, insieme alla terapia antalgica convenzionale (Paracetamolo 1g ev). La procedura del BFL corrisponde alla metodologia riportata in letteratura. La valutazione del dolore viene eseguita con la Verbal Rating Scale (VRS), tranne nei pazienti con grave decadimento cognitivo che sono esaminati con la Pain Assessment in Advanced Dementia Scale (PAINAD). Lo studio si riferisce al dolore incidentale, cioè causato dagli spostamenti necessari per le procedure diagnostiche / assistenziali e/o il sollevamento di 15° dell'arto interessato, registrato prima del BFL, dopo 10/20 minuti e 1 ora.
Risultati: I dati preliminari riguardano n 20 pazienti con sospetta frattura di collo di femore, di età media 83,7 ± 7,3 anni, 70% femmine, accettati consecutivamente in PS dal 9/2/2018 al 9/3/2018. Nei 18 pazienti valutati con la VRS, la prevalenza del dolore "Insopportabile / Forte" si è ridotta dal 50% prima del BFL all'11,8% dopo 10/20 minuti e al 9,1% dopo 1 ora. L'analgesia "Nessun dolore" è stata raggiunta nell'11,8% dopo 10/20 minuti e mantenuta dopo 1 ora. Un solo paziente ha riferito la persistenza di dolore "Forte", nonostante l'integrazione terapeutica con oppiaceo EV. Nei 2 pazienti valutati con la PAINAD si è riscontrata una significativa riduzione del livello di dolore nei primi 10/20 minuti che si è confermata dopo 1 ora. Non si sono registrate complicazioni legate alla procedura. In tutti i pazienti è stata diagnosticata una frattura di collo di femore.
Discussione: Il BFL ha consentito un valido e immediato controllo del dolore incidentale che si è mantenuto nel periodo in cui il paziente viene sottoposto a ripetute mobilizzazioni per le procedure diagnostiche/assistenziali.
Conclusioni: Il BFL può rappresentare una valida alternativa antalgica alla terapia con oppiacei EV.

Giornale Italiano di Ortopedia e Traumatologia
2018;44(Suppl. 1):S400-S448

Comunicazioni libere - GINOCCHIO 2

Sabato 10 Novembre 2018 dalle 11:00 alle 11:50

LE GUIDE DI TAGLIO PAZIENTE-SPECIFICHE NELLA CHIRURGIA PROTESICA DI GINOCCHIO: DISTRIBUZIONE DELLE CONCORDANZE FRA TC PRE-OPERATORIA E RADIOGRAFIE POST-OPERATORIE

Andrea Camera, Riccardo Tedino, Andrea Capuzzo, Stefano Biggi

Clinica Città di Alessandria, Alessandria, Italia

Introduzione: Le guide di taglio paziente-specifiche (PSI) sono un'alternativa alle strumentazioni convenzionali nella chirurgia protesica di ginocchio per migliorare l'accuratezza di impianto, facilitare il flusso di lavoro in sala operatoria e ridurre i tempi di ricovero. Obiettivi di questo studio sono di valutare i risultati delle protesi PSI e di valutare la concordanza tra le pianificazioni TC pre-operatorie e le radiografie degli arti inferiori sotto carico post-operatorie.
Materiali e Metodi: Da aprile 2015 a ottobre 2016, sono state impiantate 53 protesi di ginocchio PSI (FIRST® PS, Symbios Orthopédie SA, Yverdon-les-Bains, Svizzera) in 52 pazienti utilizzando guide di taglio paziente-specifiche basate su pianificazione TC (KNEE-PLAN®, Symbios Orthopédie SA, Yverdon-les-Bains, Svizzera). La valutazione clinica comprendeva l'esame obiettivo, il grado di flessione e la compilazione dei questionari Oxford Knee Score (OKS) e Tegner Lysholm Knee Scoring Scale (TLKSS). Nella valutazione radiografica, le misure riportate nella pianificazione TC sono state confrontate con le misurazioni eseguite nelle radiografie post-operatorie. I risultati funzionali sono stati confrontati con una coorte analoga, in cui è stata impiantata una protesi a stabilizzazione posteriore standard.
Risultati: Al follow-up medio di 6,17 ± 0,98 mesi sono state valutate 50 protesi PSI. Nessuna distribuzione statisticamente significativa è stata riscontrata nelle misurazioni radiografiche pre-operatorie (p = 0,109) e post-operatorie (p = 0,703). Se si considera come asse meccanico neutro una concordanza entro ± 3°, abbiamo ottenuto una distribuzione statisticamente significativa nei valori pre-operatori (p = 0,005) ma non in quelli post-operatori (p = 0,326). Non è stata trovata alcuna differenza statisticamente significativa tra la coorte PSI e la coorte di protesi standard nei valori funzionali.
Discussione: Sebbene la maggior parte delle concordanze si trovino in un intervallo entro ± 3°, la distribuzione delle concordanze fra pianificazione TC e la radiografia post-operatoria degli arti inferiori sotto carico non è statisticamente significativa. Le misurazioni eseguite nelle radiografie post-operatorie sono soggette a diversi fattori che ne inficiano la precisione.
Conclusioni: Gli impianti PSI con pianificazione TC pre-operatoria garantiscono una maggior precisione a fronte di una clinica sovrapponibile agli impianti standard.

VALUTAZIONE DELL'IMPATTO SULLA FEMORO-ROTULEA DELLA OSTEOTMIA VALGIZZANTE BIPLANARE IN PLUS. RISULTATI CLINICI E RADIOGRAFICI A BREVE E MEDIO TERMINE NEL TRATTAMENTO DELL'ARTROSI MEDIALE DI GINOCCHIO

Diego Ghinelli[1], Matteo Baldassarri[2], Alessandro Parma[1], Marco Ricciarelli[2], Matteo Toccaceli[1], Massimiliano Mosca[3], Roberto Buda[2]

[1] Casa di Cura Villa Maria, Ospedale Privato Accreditato, Ortopedia e Traumatologia, Rimini, Italia; [2] Istituto Ortopedico Rizzoli, 1 Clinica Universitaria, Bologna, Italia; [3] Istituto Ortopedico Rizzoli, 2 Clinica universitaria, Bologna, Italia

Introduzione: L'osteotomia tibiale prossimale, per il trattamento dell'artrosi del comparto mediale nel ginocchio varo, è una nota ed efficace opzione chirurgica. Se da un lato l'osteotomia laterale di sottrazione presenta difficoltà tecniche ed espone a complicanze importanti, dall'altro la osteotomia mediale prossimale in addizione può portare alla comparsa o all'esacerbazione del dolore femororotuleo, a causa del relativo abbassamento e lateralizzazione del tubercolo tibiale. Tale problematica risulta spesso in grado di limitare l'attività sportiva e di ridurre il beneficio del trattamento chirurgico. Al fine di mantenere l'allineamento rotuleo, è stata proposta una tecnica di osteotomia tibiale prossimale in plus biplanare (OTPB) in grado di preservare l'inserzione del tendine rotuleo.
Materiali e Metodi: 14 pazienti (12 Maschi, 2 Femmina), di età media di 47, 3 (range 39-51 anni), affetti da artrosi monocompartimentale mediale in ginocchio varo, sono stati trattati tra il 2014 e il 2015 e valutati retrospettivamente. Tutti i pazienti sono stati sottoposti ad una bonifica artroscopica e a OTPB stabilizzata con placca e viti in titanio e con apposizione di tessuto osseo di sintesi. I pazienti sono stati valutati clinicamente e radiologicamente (Rx e RMN) nel pre-operatorio e a follow-up seriati (follow-up medio di 28,5± 4,9 mesi), misurando gli score clinici IKDC e KOOS. Inoltre tutti pazienti nel post-operatorio sono stati indagati con il Kujala score specifico per l'articolazione della femoro-rotulea
Risultati: L'IKDC pre-operatorio era 38,2±11,5; lo score pre-operatorio KOOS era 30,8±15,7. L'IKDC score ha dimostrato un miglioramento progressivo fino al follow-up finale pari a 72,4 ± 17,8. Il punteggio KOOS finale si attestava su 75,5 ± 16,6. Il Kujala score ha mostrato sempre ottimi punteggi attestandosi al follow-up finale 89,2 ± 1,2. In nessun caso sono stati riscontrati ritardi di consolidazione. Non sono state rilevate differenze significative nell'altezza rotulea prima e dopo l'intervento. La correzione dell'angolo di varismo è stata in media 8,1°.
Discussione: In pazienti selezionati, OTPB ha consentito di ottenere una adeguata correzione del varismo e la preservazione della altezza rotulea. L'assenza complicanze maggiori ha evi-

denziato, con i numeri a disposizione, la affidabilità della tecnica proposta.
Conclusioni: La OTPB proposta ha consentito di ottenere una adeguata correzione del varismo e, al contempo, di preservare la meccanica femoro-rotulea senza impattare negativamente sul tracking. È tuttavia necessaria una casistica più ampia ed un maggiore follow-up per validare la metodica nel medio-lungo termine.

SOPRAVVIVENZA A 10 ANNI DELLA RICOSTRUZIONE DI LEGAMENTO CROCIATO ANTERIORE CON TECNINA OVER-THE-TOP E PLASTICA LATERALE ESTERNA: ANALISI DI 300 CASI CONSECUTIVI

Alberto Grassi, Luca Macchiarola, Gian Andrea Lucidi, Giulio Maria Marcheggiani Muccioli, Maurilio Marcacci, Stefano Zaffagnini

Rizzoli, Bologna, Italia

Introduzione: Esistono numerose tecniche per la ricostruzione LCA, nel complesso tale chirurgia presenta un tasso di fallimento attestato attorno al 2-5%, la ricostruzione a singolo fascio con tendini della zampa d'oca combinata a plastica laterale si è dimostrata efficace biomeccanicamente e clinicamente anche rispetto a tecniche classiche. L'obiettivo di questo studio è di valutare il tasso di ri-rottura del graft in un largo campione a lungo termine.
Metodi: 300 pazienti consecutivi operati dal 2007 al 2008 di ricostruzione LCA con tendini gracile e semitendinoso e tecnica a singolo fascio "over-the-top" e plastica esterna, sono stati contatti telefonicamente e sottoposti a questionario VAS, KOOS, Lysholm e Tegner. Sono state inoltre raccolte informazioni relative a complicanze post-operatorie e reinterventi. Il fallimento è stato considerato in caso di nuova ricostruzione dell LCA del ginocchio interessato.
Risultati: L'84% dei pazienti sono stati contattati telefonicamente, i pazienti persi al follow-up dimostravano caratteristiche demografiche sovrapponibli ai pazienti valutati. L'età media dei pazienti era di 29 ± 11, con una prevalenza del sesso maschile (76%) e un follow-up medio di 10 ± 0,5 anni. Il totale il 2,8% dei pazienti sono stati sottoposti a revisione dell'LCA. Il tasso di sopravvivenza a 2 anni era di 99,2%, a 4 anni il 98,4%, a 6 anni del 97,6%, a 8 e 10 anni del 97,2%. Il VAS medio al follow-up finale era di 0,2 ± 0,5, il Lysholm medio era di 94 ± 13 e il KOOS medio di 90 ± 17, 92 ± 13, 98 ± 9, 89 ± 19, 95 ± 9 per le sottoscale QOL, funzione, ADL, sport e dolore, rispettivamente. Il Tegner è significativamente migliorato da 1 (1-3) a 5 (4-7) nel post-operatorio e mantenuto a 4 (1-5) al follow-up finale. E' stato rilevato 1 caso di infezione (0,4%) e il 4% dei pazienti è stato sottoposto a rimozione dei mezzi di sintesi per intolleranza.
Discussione: La tecnica di ricostruzione LCA con tendini gracile e semitendinoso a singolo fascio "over-the-top" e plastica esterna ha dimostrato un tasso di revisione inferiore al 3% e sovrapponibile alle tecniche convenzionali con buoni risultati clinici e funzionali, a 10 anni di follow-up.
Conclusioni: La tecnica di ricostruzione descritta presenta tassi di fallimento in linea con la letteratura corrente associata a buoni risultati funzionali.

QUADRO ANATOMO - PATOLOGICO IN UNA SERIE DI REVISIONI PER ROTTURA DI NEO-LEGAMENTI CROCIATI ANTERIORI SINTETICI

Piero Giardini[1], Paolo di Benedetto[2], Alessandro Beltrame[2], Vanni Cainero[2], Renato Gisonni[2], Araldo Causero[2]

[1] Azienda Ospedalieria Universitaria Santa Maria della Misericordia, Clinica Ortopedica, Udine, Italia; [2] Azienda Ospedaliera Universitaria Santa Maria della Misericordia, Clinica Ortopedica, Udine, Italia

Introduzione: La ricostruzione del legamento crociato anteriore del ginocchio (LCA) con legamento sintetico di ultima generazione (LARS) dovrebbe garantire i vantaggi di una tecnica meno invasiva per il paziente,stabilità articolare e fisioterapia più precoci,evitando gli insuccessi dei graft sintetici di I generazione,in particolare sinovite e rottura.
Materiali e Metodi: presso la Clinica Ortopedica dell'Università di Udine sono state revisionate tra il 2016 e il 2017 nove rotture di LARS impiantati in altra sede. I nove pazienti sono stati sottoposti a revisione con autograft o allograft in un tempo chirurgico e per tutti l'indicazione è dipesa dall'instabilità articolare. Durante l'intervento sono stati prelevati i tessuti periarticolari e i frammenti di LARS e inviati per esame istologico.
Risultati: Intraoperatoriamente è stato possibile rilevare in tutte le ginocchia un quadro di sinovite villonodulare con iperemia e ipertrofia dei tessuti articolari. Il referto anatomo-patologico ha confermato il quadro artroscopico in tutti i pazienti, documentando iperplasia sinoviale caratterizzata da reazione cronica sotto-sinoviocitaria e microgranulomi giganto-cellulari da corpo estraneo fagocitanti materiale birifrangente all'esame a luce polarizzata; le fibre del LARS sono state descritte nel contesto di tessuto fibroso denso comprensivo di cellule giganti multinucleate da corpo estraneo.
Discussione: Come tutti i graft,anche il LARS prevede uno scrupoloso posizionamento nella gola articolare. In sei dei nove legamenti revisionati i tunnel ossei sono apparsi in posizione non ottimale; in questi casi il fallimento del LARS può essere ascritto ad un errore nella tecnica chirurgica. I quadri sinovitici associati rappresenterebbero dunque la conseguenza della dispersione delle fibre di LARS rotto in articolazione. L'analisi del moncone del LARS ha però evidenziato in tutti i nove pazienti uno scarso ripopolamento connettivale; tale considerazione non ci permette dunque di escludere un fallimento di tipo biologico almeno per quei tre pazienti in cui il neo-legamento sembrava ben posizionato.
Conclusioni: Il numero esiguo di pazienti trattati e l'assenza di un gruppo di controllo (LARS integro) non permettono di trarre conclusioni definitive. A nostro giudizio, in assenza di ulteriori studi sui risultati a lungo termine del LARS, l'utilizzo dei legamenti sintetici come prima scelta di graft va limitato a determinati pazienti (es. sportivi professionisti) o a indicazioni particolari (es. revisioni). In ogni caso a oggi il loro utilizzo andrebbe riservato ai chirurghi più esperti.

ANALISI DELLA CINEMATICA IN VIVO DELLA RICOSTRUZIONE DEL LEGAMENTO CROCIATO ANTERIORE MEDIANTE ANALISI RADIOSTEREOMETRICA DINAMICA: OVER THE TOP + PLASTICA LATERALE VS DOPPIO FASCIO NON ANATOMICO

Giulio Maria Marcheggiani Muccioli[1], Laura Bragonzoni[2], Marco Bontempi[2 3], Umberto Cardinale[2], Tommaso Roberti di Sarsina[1], Domenico Alesi[1], Eugenio Cammisa[1], Alberto Grassi[1], Stefano Zaffagnini[1]

[1] Istituto Ortopedico Rizzoli, II Clinica Ortopedica e Traumatologica, Bologna, Italia; [2] Alma Mater Studiorum, Università di Bologna, DIBINEM, Bologna, Italia; [3] Istituto Ortopedico Rizzoli, Laboratorio NaBi, Bologna, Italia

Introduzione: L'analisi radiostereometrica dinamica (RSA) valuta la cinematica articolare in vivo, sotto carico e durante l'esecuzione di task motori. Un solo studio investiga la cinematica dopo ricostruzione del legamento crociato anteriore (LCA) con questa tecnica (Isberg KSSTA 2011). Obiettivo dello studio era analizzare per la prima volta con RSA dinamica le differenze nella cinematica tra due differenti tecniche per la ricostruzione del LCA: Doppio Fascio non Anatomica (NADB) (1) e Over-The-Top con Plastica Laterale (SBLP) (2).
Materiali e Metodi: Sono stati reclutati 27 pazienti (5 F, 22 M, 16 ginocchio destro, 11 sinistro) con lesione isolata del LCA, randomizzati in 2 gruppi: 13 operati con la tecnica SBLP, 14 con la NADB. Età media: 26 ± 8 anni. Le valutazioni con RSA dinamica sono state eseguite il giorno prima e 18 mesi dopo l'intervento chirurgico. I pazienti eseguivano uno squat sulla gamba infortunata partendo dalla posizione eretta fino alla massima flessione consentita (fase di discesa) per ritornare in posizione eretta (fase di ritorno). I parametri di movimento (gradi di rotazione tibiale al tempo 0, al 50% e al 100% del movimento; -extrarotazione, + intrarotazione) sono stati valutati con il metodo di Grood and Suntay. I dati sono stati elaborati statisticamente con il test 1-way ANOVA ($p < 0,05$).
Risultati: La massima flessione concessa durante lo squat su una gamba era uguale tra il pre- e il post-operatorio (angolo medio 67°) in entrambi i gruppi. I valori di IE pre-operatoria del gruppo NADB e del SBLP non hanno mostrato differenze significative, esprimendo una instabilità complessiva del ginocchio. Diversamente, i due gruppi mostravano differenze statisticamente significative a 18 mesi di follow-up. Il gruppo NADB ha mostrato differenze tra la fase di discesa (IE: +2°, 0°, +4°) e la fase di ritorno (IE: +4°, +8°, +5). Questi valori descrivono una rotazione stabile durante la fase di discesa, un cambiamento in massima flessione seguito dalla fase di ritorno. Il gruppo SBLP ha mostrato un trend differente e stabile durante l'intero task motorio. I valori di IE rotazione erano identici nella fase di discesa e in quella di ritorno (da +5° a +8° terminando con +5°): il ginocchio ha mantenuto la stessa rotazione durante tutto il task motorio.
Discussione: I risultati clinici ottenuti mediante tale tecnica innovativa, che permette di quantificare in maniera accurata le traslazioni e le rotazioni tra due corpi rigidi, sono comparabili con quelli descritti in letteratura.
Conclusioni: L'analisi cinematica ha mostrato la presenza di valori di rotazione caotici nelle ginocchia con LCA lesionato. La ricostruzione SBLP ha dimostrato di essere più efficace nel stabilizzare le rotazioni rispetto alla tecnica NADB a 18 mesi di follow-up.

REVISIONI DI GINOCCHIO DI SALVATAGGIO: LA NOSTRA ESPERIENZA

Vincenzo Bilotta, Elena Gasbarra, Alberto Amati, Marco Cateni, Monica Gasparini, Elisabetta Frassinella, Umberto Tarantino

Università degli Studi di Roma "Tor Vergata", Roma, Italia

Introduzione: Le revisioni di protesi di ginocchio sono da sempre considerate una procedura di salvataggio della funzionalità del ginocchio protesizzato qualora si verifichino segni di instabilità dell'articolazione sostituita dovuta a mobilizzazione asettica.
Materiali e Metodi: Abbiamo valutato l'out-come di 10 pazienti sottoposti a intervento chirurgico per revisione di protesi di ginocchio con "Endo-model?" (Link) dall'anno2016 all'anno2018 per mobilizzazione asettica. I dati sono stati raccolti in modo retrospettivo sulla base delle schede ambulatoriali, valutando dati clinici e radiologici e in termini di miglioramento della qualità della vita.
Risultati: Sono stati arruolati 10 pazienti, 8 donne e 2 uomini, di età media 71,6 anni (range 65-76 anni). Il follow-up medio dei pazienti è stato di 12,7 mesi (range da 3-24 mesi). Sono stati osservati un notevole miglioramento del dolore scala VAS, della stabilità e del range of motion (ROM) con un miglioramento della scala VAS di 4,6 punti medi e dell'OXFORD KNEE SCORE (OKS) di 20,6 punti in media. E' stata riscontrato un netto miglioramento della qualità della vita in base al questionario SF-36.
Discussione: L'utilizzo dell'Endomodel ha mostrato buoni risultati nel trattamento delle mobilizzazioni asettiche come intervento di salvataggio in pazienti con basso Oxford Knee Score e una scarsa qualità dell'osso.
Conclusioni: È bene impiegare uno score oggettivo sullo studio del ginocchio in associazione indici di soddisfazione (dati soggettivi) per valutare gli out-come relativi a questo complesso intervento di salvataggio. Nel nostro studio la protesi Endo-Model può essere una valida alternativa nei casi di revisione da salvataggio a breve e medio termine.

Giornale Italiano di Ortopedia e Traumatologia
2018;44(Suppl. 1):S403-S448

Comunicazioni libere - TUMORI 2

Sabato 10 Novembre 2018 dalle 11:00 alle 11:50

LIPOMA ATIPICO: ANALISI RETROSPETTIVA, FATTORI PROGNOSI E UTILIZZO DELL'RM NELLA DIAGNOSI DIFFERENZIALE

Antonio D'Arienzo[1], Francesco Rosario Campo[1], Francesco Muratori[2], Giuliana Roselli[3], Francesca Totti[2], Giovanni Beltrami[2], Domenico Andrea Campanacci[2], Rodolfo Capanna[1]

[1] Clinica Ortopedica II Università di Pisa; [2] Divisione di Ortopedia Oncologica A.O.U.C Firenze; [3] Dipartimento di Radiologia A.O.U.C, Firenze

Introduzione: Gli autori hanno analizzato retrospettivamente 98 casi di ALT (lipoma atipico) / WDL (liposarcoma bendifferenziato) trattati in un singolo istituto; il 96% dei quali localizzato alle estremità e il 4% al tronco, valutando il ruolo della risonanza magnetica, il trattamento chirurgico, le recidive locali, il follow-up e la capacità di dedifferenziazione.
Materiali e Metodi: Gli autori hanno utilizzato la risonanza magnetica per identificare la loro dimensione, il sito, la presenza di setti e il miglioramento. I margini chirurgici sono stati divisi in base al risultato istologico finale in ampio/radicale, marginale e intralesionale.
Risultati: La localizzazione più comune è stata l'arto inferiore nell'84% dei casi, il 52% ha mostrato dimensioni superiori a 10 cm; l'80% era situato in profondità, mentre solo il 20% era posizionato superficialmente. La risonanza magnetica ha rivelato setti spessi nell'83% e un enhancement nel 78% dei casi. Sono state segnalate 11 recidive locali di malattia (11%). Solo i margini chirurgici rappresentavano un fattore prognostico significativo sulla recidiva locale (p = 0,0007). Non è stata segnalata alcuna dedifferenziazione.
Discussione e Conclusioni: la crescita lenta e la capacità di dedifferenziazione in ALT / WDL richiedono un lungo follow-up. La risonanza magnetica è il metodo di imaging di scelta. Il trattamento chirugico ottimale è la resezione ampia/radicale.

SINOVITE VILLONODULARE ''LOCALIZZATA DI GINOCCHIO: REVISIONE DELLA LETTERATURA, CONSIDERAZIONI ANATOMO-STRUTTURALI E STUDI DI IMMUNOISTOCHIMICA, MICROSCOPIA OTTICA ED ELETTRONICA.

Michela Florio, Gianluca Zocco, Roberto Savica, Alessio Morena, Carlo Maria Favazzi, Danilo Leonetti, Michele Attilio Rosa

Policlinico di Messina, Messina, Italia,

Introduzione: Nonostante l'eziologia della Sinovite Villonodulare Pigmentosa sia a oggi poco chiara, le ipotesi più accreditate la riconducono ad un processo infiammatorio cronico o ad una proliferazione simil-neoplastica, in risposta a diversi stimoli. L'obiettivo del nostro lavoro è quello di contribuire ad un migliore inquadramento eziopatogenetico della patologia attraverso una revisione della letteratura, analisi immunoistochimiche e studi di microscopia ottica ed elettronica su 11 casi selezionati di SVNP "localizzata" del ginocchio.
Materiali e Metodi: Sono stati effettuati studi di microscopia ottica su frammenti di tessuto prima inclusi in paraffina secondo metodiche standard e poi colorati con Ematossilina ed Eosina, PAS e Perls, studi di microscopia elettronica su sezioni ultrasottili contrastate con Uranile Acetato e Piombo Citrato e osservate al microscopio elettronico Philips EM 300 operante ad 80 KV e determinazioni immunostochimiche (CD68, Citocheratina,PCNA, KI67, Vimentina).
Risultati: In microscopia ottica, accanto alle cellule sinoviali, si osservano elementi di dimensioni maggiori, con nuclei a cromatina dispersa e citoplasmi evidenti, numerosi macrofagi carichi di pigmento emosiderinico e cellule giganti plurinucleate. Al microscopio elettronico le cellule giganti plurinucleate mostrano nuclei con cromatina addensata in grossi blocchi e citoplasmi contenenti cristalli di colesterina e inclusi lipidici complessi. Nel complesso dunque, una popolazione cellulare per lo più disomogenea nella quale prevalgono gli elementi infiammatori. I campioni sono stati sottoposti all'analisi con diversi anticorpi monoclonali. PCNA (proliferating cell nuclear antigen), CD68 (marker specifico per il sistema reticolo-endoteliale), Vimentina (marker di cellule di derivazione mesodermica) e KI67 sono risultati positivi. La Citocheratina ad ampio spettro è apparsa negativa nei campioni analizzati.
Discussione: La patologia si colloca nell'ambito dei processi iperplastici del tessuto sinoviale e pertanto può colpire la membrana sinoviale nelle diartrosi, nonchè il tessuto sinoviale delle guaine tendinee o delle borse di scorrimento. L'ipotesi eziologica più accreditata è quella di una reazione ipertrofico-iperplastica di natura infiammatoria in risposta a potenziali eventi stimolanti con trauami ripetitivi, emoraggie intrarticolari e processi infiammatori.
Conclusioni: L'ipotesi infiammatoria si impone e prevale su quella neoplastica data la presenza di una popolazione fortemente disomogenea e con numerosi fenomeni regressivi. In conclusione i nostri risultati concordano con coloro i quali definiscono la SVNP come una patologia ipertrofico-iperplastica avente base infiammatoria e secondaria a stimoli multifattoriali.

SPORT E ATTIVITÀ FISICA NEI PAZIENTI CON MALATTIA ESOSTOSANTE MULTIPLA

Riccardo D'Ambrosi[1], Camilla Caldarini[2], Renato Mario Facchini[3]

[1]I.R.C.C.S. Istituto Ortopedico Galeazzi, C.A.S.C.O., Milano, Italia; [2] Azienda Ospedaliera Istituto Ortopedico Gaetano Pini, Milano, Italia; [3] Università degli Studi di Milano, Milano, Italia

Introduzione: Lo scopo di questo studio osservazionale è di valutare il grado di attività fisica e sport praticato dai pazienti con malattia esostosante multipla.
Materiali e Metodi: I dati di 170 pazienti, con età superiore ai 12 anni sono stati raccolti e registrati. L'attività fisica e lo sport sono stati valutati utilizzando come scale la University of California at Los Angeles (UCLA) e la Tegner Activity Scale. Inoltre è stata valutata l'associazione tra sesso, numero di esostosi e attività fisica.
Risultati: Il numero medio di esostosi nel nostro gruppo di pazienti (età media 31,34 anni) risultava esser 39,49 ± 34,33. Lo score Tegber medio era 3,77 ± 2,78 mentre l'UCLA è risultato 5,44 ± 2,61. Confrontando il gruppo composto da 56 pazienti uomini, rispetto a quello delle donne, composto da 114 soggetti, abbiamo trovato una differenza significativa tra la Tegner score, l'UCLA e l'età ($p < 0,05$), mentre non vi era alcuna differenza per quanto riguarda il numero di esostosi ($p > 0,05$). Inoltre abbiamo trovato una correlazione significativa negativa tra il numero di esostosi e la Tegner score ($R = – 0,233$) e tra il numero di esostosi e l'UCLA ($R = – 0,285$).
Discussione: Confrontando i nostri risultati con la letteratura è importante notare come i livelli medi di attività fisica nei nostri pazienti sono paragonabili a quelli dei pazienti sottoposti a intervento di protesi totale di ginocchio.
Conclusioni: La malattia esostosante multipla influisce negativamente sull'attività fisica dei pazienti; in particolare al crescere del numero di esostosi diminuisce l'attività sportiva. I pazienti uomini risultano comunque significativamente più attivi rispetto alle donne.

"SARCOMI DELLE PARTI MOLLI NON RABDO IN ETÀ PEDIATRICA": UN GRUPPO ETEROGENEO DI TUMORI RARI CON APPROCCIO MULTIDISCIPLINARE

Giovanni Beltrami[1], Gabriele Ristori[1], Angela Tamburini[2], Anna Rosa Rizzo[1], Francesco Lazzarini[1], Filippo Frenos[3], Guido Scoccianti[3], Domenico Andrea Campanacci[3], Rodolfo Capanna[4]

[1] Ortopedia Oncologica Pediatrica, firenze, Italia; [2] Oncoematologia Pediatrica, firenze, Italia; [3] Ortopedia Oncologica e Ricostruttiva, Firenze, Italia; [4] A.O.U.P., Pisa, Clinica Ortopedica, Pisa, Italia

Introduzione: I cosiddetti "sarcomi dei tessuti molli non-rabdomiosarcoma" (NRSTS) comprendono un gruppo eterogeneo di diversi tumori.
Materiali e Metodi: È stata condotta un'analisi retrospettiva su 33 pazienti in età pediatrica affetti da NRSTS valutati presso la nostra struttura in un periodo di 15 anni. I pazienti sono stati trattati con un approccio terapeutico multimodale, che includeva chirurgia, chemioterapia e radioterapia, basato sul protocollo del Gruppo di Studio Europeo dei Sarcomi dei Tessuti Molli in età pediatrica (EpSSG). La chirurgia gioca il ruolo principale in questo protocollo: chemioterapia e radioterapia sono associate in maniera variabile a seconda del sottotipo di tumore, lasciando tuttavia ampie lacune.
Risultati: Il 39% dei pazienti è stato trattato solo chirurgicamente, il 33% è stato sottoposto a chemioterapia associata a chirurgia, solo il 3% a radioterapia e chirurgia e il restante 24% ha subito chemio- e radioterapia associate a trattamento chirurgico. La sopravvivenza globale dei nostri pazienti è stata del 91% a un anno, dell'86% a 5 anni, dell'81% a 10 anni. La sopravvivenza libera da malattia locale è stata del 93% a 1 anno, dell'85% a 5 anni e 10 anni. La sopravvivenza libera da metastasi a distanza è stata del 78% a 1 anno, del 75% a 5 anni e 10 anni. Una chirurgia di salvataggio dell'arto è stata possibile nella maggioranza dei casi (97%) e i risultati clinici globali sono stati soddisfacenti nell'85% dei casi.
Discussione: La rarità di ogni istotipo, non consente di realizzare studi clinici per singolo tipo, quindi i NRSTS devono essere studiati come gruppo.
Conclusioni: I risultati del presente studio sottolineano l'importanza di un approccio multidisciplinare al trattamento dei NRSTS in età pediatrica, con un limb salvage spesso possibile.

RISULTATO A LUNGO TERMINE DELLE RICOSTRUZIONI INTERCALARI TIBIALI CON ALLOGRAFT E PERONE VASCOLARE DOPO RESEZIONE ONCOLOGICA

Francesca Totti[1], Francesco Muratori[1], Massimiliano Ippolito[1], Saverio Bartolini[1], Giovanni Beltrami[2], Rodolfo Capanna[3], Domenico Andrea Campanacci[1]

[1] Centro Traumatologico Ortopedico, A.O.U. Careggi, Firenze, Ortopedia Oncologica e Ricostruttiva, Firenze, Italia; [2] Centro Traumatologico Ortopedico, A.O.U. Careggi, Firenze, Ortopedia Pediatrica Oncologica, Firenze, Italia; [3] A.O.U. Pisana, Cisanello, Pisa, Ortopedia, Pisa, Italia

Introduzione: Lo scopo dello studio è di valutare i risultati clinici e funzionali di una serie consecutiva di pazienti affetti da tumori primitivi tibiali sottoposti a resezione intercalare e ricostruzione con innesti ossei massivi e perone vascolare.
Materiali e Metodi: Abbiamo analizzato retrospettivamente 40 pazienti (età media 18 anni, range 5-60; M/F. 24/16). Le diagnosi includono: osteosarcoma (21), sarcoma di Ewing (10), ada-

mantinoma (5), sarcomi delle parti molli (4). La lunghezza media di resezione è stata di 15,4 cm (range 10-26). In 12 casi è stata eseguita una resezione intra-epifisaria. Ventinove pazienti hanno ricevuto chemioterapia, nessun paziente è stato sottoposto a radioterapia pre- o post-operatoria.
Risultati: Al follow-up medio di 96 mesi (5-255), 32 pazienti erano liberi da malattia (80%). In 5 pazienti (12,5%) è stata osservata una recidiva locale, trattata con escissione in un caso, amputazione in 3 casi e nessun trattamento in 1 caso. Abbiamo osservato una frattura in 12 pazienti (30%), guarita spontaneamente dopo trattamento conservativo in 5 casi e dopo revisione chirurgica in 7 casi. Una non-union si è verificata in 6 pazienti (15%), tutte guarite dopo revisione chirurgica. In due casi (5%) abbiamo osservato un'infezione profonda; un caso è guarito dopo debridment chirurgico, l'altro ha necessitato un'amputazione. In 6 pazienti (15%) abbiamo osservato una deiscenza di ferita, guarita in tutti i casi dopo revisione chirurgica con (5) e senza (1) lembo di copertura. La valutazione funzionale a distanza minima di 1 anno ha mostrato un MSTS score medio di 27 punti (range 18-30). Il revision-free survival considerando le complicanze chirurgiche come end point è stata del 58% a 5 anni e del 50% a 10 e 15 anni. La sopravvivenza globale dei trapianti è stata del 89% a 5 e del 84,5% a 10 e 15 anni. Il limb salvage survival è stato del 89% a 5, 10 e 15 anni.
Discussione: Grazie ai progressi della chemioterapia e della diagnostica per immagini, vi è la possibilità di eseguire interventi sempre più conservativi. In letteratura sono descritte diverse opzioni ricostruttive sia biologiche che non biologiche dopo resezione intercalare di tumori ossei a livello tibiale. Tuttavia le ricostruzioni biologiche sono una soluzione efficace quando comparate con le protesi intercalari. In particolare l'associazione dell'innesto massivo e del perone vascolare autologo sembra favorire la guarigione delle fratture e ridurre il tasso di non-union.
Conclusioni: La revisione della nostra esperienza ha confermato che le ricostruzioni intercalari con innesto osseo massivo e perone vascolare sono una soluzione efficace dopo resezione di tumori ossei primitivi a livello tibiale. Nonostante l'alto tasso di complicazioni, la ricostruzione mostra un'eccellente sopravvivenza, permettendo di salvare l'arto in quasi il 90% dei casi.

COMPRESSIONE MIDOLLARE DA METASTASI VERTEBRALI: IL TIMING DELL'INTERVENTO CHIRURGICO PUÒ INFLUENZARE LA POSSIBILITÀ DI RECUPERO NEUROLOGICO?

Valerio Pipola, Giovanni Barbanti Brodano, Stefano Bandiera, Riccardo Ghermandi, Silvia Terzi, Gisberto Evangelisti, Giuseppe Tedesco, Marco Girolami, Luca Macchiarola, Alessandro Gasbarrini

Istituto Ortopedico Rizzoli, Bologna, Italia

Introduzione: La compressione midollare da metastasi vertebrali (MESCC) è radiologicamente definita come una compressione epidurale che causa la dislocazione del midollo spinale dalla sua sede nel canale vertebrale. Lo scopo di questo lavoro è valutare l'influenza dell'intervento chirurgico sulla possibilità del recupero neurologico.
Materiali e Metodi: Si tratta di uno studio retrospettivo caso-controllo eseguito su pazienti trattati chirurgicamente presso l'Istituto Ortopedico Rizzoli da Gennaio 2010 a Dicembre 2016. I pazienti inclusi sono stati suddivisi in due gruppi in base al fatto che l'intervento chirurgico sia stato eseguito entro 24h o dopo 24h il ricovero in ospedale. Lo stato neurologico dei pazienti è stato valutato secondo l'American Spine Injury Association Impairment Scale (ASIA).
Risultati: Nessuna differenza statisticamente significativa è stata evidenziata nella variazione dell'ASIA score nei pazienti operati entro e dopo 24 h. Una differenza statisticamente significativa è stata evidenziata in ogni gruppo nel miglioramento dello stato neurologico. Una differenza statisticamente significativa è stata evidenziata nelle complicazioni post-operatorie precoci nei pazienti operati nelle 24 h dopo il ricovero.
Discussione: La compressione midollare da metastasi vertebrale può rappresentare un'emergenza oncologica che se non adeguatamente trattata può portare a un danno neurologico permanente.
Conclusioni: In base allo studio qui riportato non c'è una differenza statisticamente significativa sulla possibilità di recupero neurologico se la chirurgia viene eseguita entro o dopo 24 h ma l'intervento chirurgico eseguito entro 24 h è associato ad un maggior tasso di complicazioni precoci.

Giornale Italiano di Ortopedia e Traumatologia
2018;44(Suppl. 1):S406-S448

Comunicazioni libere - ARTROSCOPIA E SPORT 2

Sabato 10 Novembre 2018 dalle 11:00 alle 11:50

L'ARTROSCOPIA DI GINOCCHIO E CAVIGLIA NEL TRATTAMENTO DELL'ARTROPATIA EMOFILICA LIEVE E MODERATA

Christian Carulli, Anna Rosa Rizzo, Manuel Zago, Massimo Innocenti

A.O.U. Careggi, Clinica Ortopedica, Firenze,

Introduzione: L'Emofilia è una malattia rara e rappresenta la sindrome emorragica più comune, interessando circa 4.000 individui in Italia. Una volta associata a elevati tassi di mortalità, con l'avvento della moderna profilassi ematologica, l'Emofilia determina oggi complicanze muscoloscheletriche, in particolare a livello di ginocchio e caviglia. Questa artropatia è gravemente invalidante e induce una significativa riduzione della qualità di vita soprattutto nei soggetti giovani. L'istituzione di Centri multidisciplinari di riferimento a carattere nazionale ha migliorato la gestione di tali soggetti con elevati tassi di successo e loro soddisfazione con scarse complicanze. Gli autori presentano la loro esperienza nel trattamento artroscopico di ginocchio e caviglia nei soggetti emofilici con artropatia lieve e moderata sintomatica.
Materiali e Metodi: Nel periodo 1999-2016, sono state eseguite 29 artroscopie in 29 maschi affetti da artropatia emofilica di età media 24,8 anni (intervallo: 18-40). Tutti sono stati valutati mediante score clinici dedicati, rx e RM e operati da due chirurghi. Sono stati sottoposti a profilassi ematologica e riabilitati in modo personalizzato. Di 29 procedure, 21 riguardavano ginocchia e 8 caviglie.
Risultati: Il follow-up medio è stato di 4,6 anni (intervallo: 2-12). È stata registrata una sola complicanza dopo una artroscopia di caviglia (pseudoaneurisma dell'arteria tibiale anteriore, trattata con stent). Tutti i pazienti hanno riferito soddisfazione entro il primo anno e recuperato una qualità di vita sufficientemente migliore rispetto al pre-operatorio. Tuttavia, in 6 casi, l'artropatia è nel tempo progredita portando i soggetti a interventi maggiori (una artrodesi di caviglia e 5 protesi di ginocchio).
Discussione: L'artropatia emofilica è oggi la più comune complicanza dell'Emofilia. Per quanto le nuove strategie ematologiche e la diagnosi precoce di problematiche articolari abbiano ridotto le percentuali di artropatie di una certa entità, i soggetti con compromissione di ginocchio e caviglia necessitano di trattamenti medici, fisici e infiltrativi. Ne sono disponibili di efficaci nelle fasi precoci di artropatia, ma nelle forme lievi e moderato (non così gravi da giustificare un intervento protesico) possono essere trattate con l'artroscopia. Tale procedura presenta uno scarso numero di complicanze, una efficacia transitoria ma riproducibile e oltretutto non pregiudica interventi più invasivi in futuro.
Conclusioni: L'artropatia emofilica di ginocchio e caviglia di grado lieve e moderato può essere trattata in modo sicuro ed efficace con l'artoscopia. Per quanto la patologia di base determini una evoluzione progressiva della degenerazione articolare e per quanto l'artroscopia produca risultati solo a breve/medio termine, i soggetti emofilici di qualsiasi età trattati possono beneficiare di tale procedura.

INDICAZIONE AL TRATTAMENTO ARTROSCOPICO DELL'INSTABILITÀ FEMORO-ROTULEA NEL GIOVANE ATLETA ADOLESCENTE: FOLLOW-UP A 5 ANNI E REVIEW DELLA LETTERATURA

Filippo Maria Ranaldi[1], Pietro Persiani[1], Massimo Mariani[2], Dario Mascello[2], Marco Crostelli[3], Ciro Villani[1]

[1] Clinica Ortopedica e Traumatologica dell'Università Sapienza, Roma, Italia; [2] Ospedale Pediatrico Bambino Gesù di Palidoro, Fiumicino, Italia; [3] Ospedale Pediatrico Bambino Gesù di Roma, Roma, Italia

Introduzione: Obiettivo del nostro studio è valutare se il trattamento artroscopico di ritenzionamento del retinacolo mediale, non associato a lateral release, può essere considerato una valida scelta terapeutica per risolvere tale problematica in pazienti adolescenti e fisicamente attivi.
Materiali e Metodi: Nello studio sono stati compresi 34 pazienti, di età 14-17 anni affetti da instabilità rotulea, trattati con ritenzionamento artroscopico del retinacolo mediale. Il follow-up medio è stato di 63 mesi. Per la valutazione clinica abbiamo utilizzato il Glide test, per valutare il miglioramento clinico nei gradi di attività pre- e post-operatoria abbiamo utilizzato il Lysholm e Tegner score. Sono state effettuate Rx di ginocchio in due proiezioni e assiali di rotula bilaterali a 45° in flessione. La RMN bilaterale del ginocchio è stata eseguita solo pre-operatoriamente. Dal nostro studio sono stati esclusi pazienti non ancora in età puberale, affetti da iperlassità legamentosa genetica, instabilità rotulea oggettiva e pazienti già trattati in artroscopia per lesioni meniscali o menisco discoide.
Risultati: Ai pazienti sono stati sottoposti questionari prima dell'intervento e al termine del follow-up, per calcolare Lysholm e Tegner score. Il punteggio medio del Lysholm era 52 all'inizio e 89 al termine ($p < 0,05$). Il Tegner score medio pre-operatorio era 3, al termine del follow-up era 6 ($p < 0,05$). Il Glide test pre-operatorio ha mostrato un punteggio medio di 3 nel compartimento laterale e di 2 in quello mediale. Al termine del follow-up, in tutti i casi il valore medio bilaterale era 1. Le complicanze registrate: in 2 casi una reazione da corpo estraneo al filo di sutura in PDS, in 1 caso rigidità articolare.
Discussione: I pazienti pediatrici da noi trattati con tale tecnica presentavano sindrome rotulea dolorosa e instabilità rotulea potenziale. Il ritenzionamento artroscopico del retinacolo mediale è una tecnica descritta da circa 20 anni, con precise indicazioni, scelta per il trattamento dell'instabilità rotulea cronica sintoma-

tica con rotula ipermobile, in presenza o meno di aumentata lateralizzazione o tilt rotuleo, in assenza di episodi di lussazione rotulea. I pazienti trattati con questa tecnica presentano bassa morbidità e rapida riabilitazione rispetto alle tecniche open. Nella nostra esperienza non associamo mai il lateral release, poiché si è osservato che esso non migliora i risultati a lungo termine.
Conclusioni: Nei pazienti trattati, la tecnica artroscopica di ritenzionamento del retinacolo mediale aumenta la stabilità femoro-rotulea, riduce la sintomatologia dolorosa e migliora la funzione articolare. I vantaggi di questa tecnica sono stati: bassa incidenza di complicanze, cosmesi dell'accesso chirurgico, esecuzione in day surgery, non compromissione di ulteriori procedure chirurgiche.

ROTTURE DELLA CUFFIA DEI ROTATORI IN ATLETI AGONISTI DI CROSSFIT

Stefano Carbone

Casa di Cura San Feliciano, Roma, Italia

Introduzione: L'obiettivo dello studio è di riportare i risultati di rotture di cuffia trattate artroscopicamente in una serie consecutiva di atleti agonisti di crossfit. Il crossfit, un tipo di allenamento ad alta intensità, è composto da vari esercizi eseguiti in gruppo ad alta intensità e con brevissimi recuperi.
Materiali e Metodi: Da gennaio 2013 a febbraio 2017, abbiamo valutato una serie consecutiva di atleti professionisti di crossfit affetti da rottura acuta della cuffia dei rotatori durante l'on-season e che sono stati trattati artroscopicamente. I criteri di inclusione sono stati: età tra i 18 e i 50 anni, essere atleta agonista di crossfit da almeno 2 anni, nessun infortunio precedente all'arto supeiore, insorgenza dei sintomi da meno di 2 mesi. La diagnosi è stata fatta con valutazione clinica, sonografica e di risonanza magnetica. La valutazione funzionale è stata calcolata con l'ASES score e il Subjective Shoulder Value (SSV). I follow-up sono stati fatti pre-operatoriamente, a 1, 3 e 12 mesi.
Risultati: 18 atleti hanno soddisfatto I criteri di inclusione. La dimensione della rottura tendinea è stata valutata utilizzando la classificazione di Snyder in piccole, ampie e massive. Dopo una media di 5 mesi, il 100% degli atleti ha ripreso l'allenamento ad alta intensità (range 3-6), e 12 di loro hanno ripreso le gare ad un anno di follow-up. A 3 mesi di follow-up, 13/18 aveva uno score funzionale simile alla spalla controlaterale ($p = 0,078$). Dei 7 atleti che hanno avuto una tenodesi del bicipite, 3 hanno mostrato una modica deformità del profilo del braccio, senza peraltro mostrare nessuna disabilità rispetto a coloro che non hanno avuto questo problema ($p = 0,88$).
Discussione: I risultati di questa serie di atleti agonisti di crossfit affetti da rottura della cuffia dei rotatori ha mostrato che il ritorno all'attività sportiva è molto veloce, e che la tenodesi artroscopica del bicipite nella doccia bicipitale non sembra essere indicata per questi atleti ad alta richiesta funzionale.
Conclusioni: I tendini della cuffia dei rotatori sono fortemente coinvolti negli esercizi del crossfit, con possibili rotture da overuse dei tendini stessi.

EFFICACIA DELLA MENISCORESI IN CORSO DI RICOSTRUZIONE DEL LCA DEL GINOCCHIO: REVISIONE SISTEMATICA DELLA LETTERATURA

Vincenzo Raglione[1], Remo Goderecci[2], Norman Ciprietti[2], Alessandro Paglia[2], Matteo Lagorio[2], Vittorio Calvisi[2]

[1] Università degli studi di Messina, Scienze biomediche e delle Immagini Morfologiche e Funzionali, Messina, Italia; [2] Università degli Studi dell'Aquila, Medicina Clinica, Sanità Pubblica, Scienze della Vita e dell'Ambiente, L'Aquila, Italia

Introduzione: Le lesioni acute combinate del LCA e del menisco sono frequenti soprattutto nei traumi dei giovani sportivi. Scopo della nostra revisione sistematica è dimostrare l'efficacia delle tecniche artroscopiche di riparazione combinata in termini di risultati clinici e chirurgici alla luce delle ultime acquisizioni della letteratura.
Materiali e Metodi: Dei 37 studi trovati, 15 sono pienamente rispondenti ai nostri criteri di inclusione (5 di alto e 10 di basso livello di evidenza), 10 sommarizzati per parziale aderenza (7 di alto e 3 di basso livello) e i restanti 12 esclusi. I criteri utilizzati sono stati: lavori degli ultimi 5 anni (dal 2014), follow-up di medio termine (10 anni o meno), tipo di lesione meniscale, tecnica di riparazione, out-come chirurgico e clinico-funzionale. Lo studio è stato seguito da tre revisori utilizzando form validati in letteratura.
Risultati: I pazienti sottoposti a intervento combinato di meniscoresi e ricostruzione del LCA sono giovani (sotto i 40 anni), affetti da lesioni meniscali periferiche (di tipo stabile, RAMP, longitudinali e radiali), nella maggioranza dei casi operati precocemente (meno di 3 settimane dal trauma), con tecnica quasi sempre All-Inside. I principali risultati sono un tasso di fallimento mediamente inferiore al 15% nei primi 5 anni, più alto per il menisco mediale rispetto al laterale, indipendente dal tipo di lesione o di tecnica; gli out-comes funzionali (scores Lysholm, IKDC e spesso Tegner e KOOS) sono giudicati buoni o molto buoni nel post-operatorio e ai follow-up dei primi anni.
Discussione: Le tecniche di riparazione artroscopica sono oggi altamente efficaci in termini clinici grazie alla attenta selezione del tipo di lesione, timing e tecnica operatoria. Gli studi parzialmente aderenti ai criteri dimostrano che nei follow-up maggiori di 5-10 anni il tasso di fallimento si mantiene basso (inferiore al 30%) e la funzionalità costante; inoltre nel lungo periodo è più bassa l'incidenza di segni radiografici di osteoartrosi (in media del 15%) rispetto alla meniscectomia parziale (intorno al 50%).
Conclusioni: La meniscoresi con ricostruzione del LCA è oggi una garanzia di successo chirurgico e di soddisfazione funzionale nei giovani attivi, grazie ai miglioramenti della tecnica artroscopica e ad un ragionato "risparmio" del menisco. Si registra una carenza di follow-up di lungo termine che seguano la storia naturale della lesione dal primo trauma alle fasi degenerative più avanzate.

Giornale Italiano di Ortopedia e Traumatologia
2018;44(Suppl. 1):S408-S448

Comunicazioni libere - INFEZIONI 2

Sabato 10 Novembre 2018 dalle 11:00 alle 11:50

INFEZIONI OSTEOARTICOLARI DA CANDIDA IN PAZIENTI PORTATORI DI MEZZI DI SINTESI: CASE SERIES E REVIEW DELLA LETTERATURA

Daniele De Meo[1], Gianluca Cera[1], Valerio Castagna[1], Edoardo Maria Pieracci[1], Giancarlo Ceccarelli[2], Ciro Villani[1]

[1] Sapienza Università di Roma, Clinica Ortopedica e Traumatologica, Roma, Italia; [2] Policlinico Umberto I, Malattie Infettive, Roma, Italia

Introduzione: Le infezioni da Candida sono eventi estremamente rari in ortopedia le cui linee guida di trattamento sono basate sui più bassi livelli di evidenza. Scopo di questo studio è stato descrivere la nostra esperienza clinica confrontando i risultati ottenuti con quanto riportato in letteratura al fine di individuare i fattori di rischio più frequentemente associati e i trattamenti più efficaci.
Materiali e Metodi: Sono stati trattati presso la nostra struttura 2 pazienti (donne, rispettivamente 40 e 52 anni) con osteomielite postraumatica (OMPT) di tibia in presenza di mezzi di sintesi (MDS). Abbiamo condotto una analisi della letteratura (pubmed, cochrane, EMBASE) utilizzando le parole chiave "'fungal infection", "candida", "osteomyelitis", "post-traumatic infection", "internal fixation", "orthopaedic". Sono stati inclusi 20 studi: 2 case report di OMPT, 3 literature review su osteomieliti da candida, 10 case report/series e 5 literature review su infezioni periprotesiche.
Risultati: Le pazienti hanno presentato un'infezione dei MDS a esordio acuto con ritardo di consolidazione delle fratture, in assenza di emocolture positive per Candida. Sono state trattate con rimozione MDS, bonifica del focolaio settico, osteogenesi in distrazione con fissatore esterno (FE), terapia antifungina con fluconazolo (3 e 5 mesi). Il follow-up (F-U: 18 e 14 mesi) ha mostrato negatività degli indici di flogosi, ripresa del processo di guarigione della frattura.
Discussione: Le infezioni da candida sono caratterizzate da un esordio che può essere acuto/subacuto. I fattori di rischio più frequenti sono: antibioticoterapia prolungata, traumi con esposizione dei tessuti molli, immunodepressione, tumori maligni, insufficienza renale cronica, epatopatia. L'isolamento del patogeno viene eseguito mediante sonicazione dei MDS espiantati ed esami colturali. Nelle osteomieliti da candida la terapia antimicotica deve essere prolungata (3-12 mesi). Il rischio di recidiva a distanza è del 9%, a fronte di 20 mesi medi di F-U.
Conclusioni: Non esiste un gold-standard definito nel trattamento. L'approccio chirurgico dovrebbe essere aggressivo, associando alla rimozione dei MDS la resezione del focolaio settico e l'utilizzo della tecnica dell'osteogenesi in distrazione con FE. Pur avendo solo F-U a medio termine, a oggi tale strategia di trattamento si è rivelata efficace. Non esistono casi analoghi descritti in letteratura che abbiano ricevuto questo trattamento.

TRATTAMENTO CONSERVATIVO DELLE SPONDILODISCITI: POSSIBILE SOLUZIONE TERAPEUTICA IN CASO DI FALLIMENTO DEL PROTOCOLLO STANDARD

Enrico Maria Mirko Bonura[1], Gianmarco Simoni[1], David Joaquín Ortolà Morales[1], Domenico Fenga[1], Francesco Centofanti[2], Michele Attilio Rosa[1]

[1] Azienda Ospedaliera Policlinico Universitario "G. Martino", Ortopedia e Traumatologia, Messina, Italia; [2] Istituto Codivilla Putti di Cortina Spa, Cortina d'Ampezzo, Italia

Introduzione: Le spondilodisciti, conosciute anche come osteomieliti vertebrali, rappresentano una malattia poco frequente ma non rara, costituiscono circa il 3-5% di tutte le osteomieliti con una distribuzione bimodale con picco di incidenza al di sotto dei 10 anni e tra i 50-70 anni di età. L'incidenza di questa patologia risulta in costante aumento soprattutto in pazienti che presentano più comorbidità. Il trattamento di questa patologia non risulta attualmente standardizzato ed è in continua evoluzione.
Materiali e Metodi: Abbiamo effettuato uno Studio a coorte prospettivo di 192 pazienti consecutivi sottoposti a iniezioni intramuscolari paravertebrali di antibiotico associato al trattamento per via orale presso il nostro Centro da gennaio 2010 a dicembre 2015 affetti da Spondilodiscite. Di questi 192 pazienti ne abbiamo selezionati 98, affetti da spondilodiscite aspecifica (sottoposti in precedenza a terapia conservativa standard), secondo determinati criteri di inclusione ed esclusione. Abbiamo valutato gli indici di flogosi, globuli bianchi, VAS Score ed SF36 a inizio e a conclusione del nostro protocollo di trattamento.
Risultati: I 98 pazienti sono cosi suddivisi (51 maschi e 47 femmine) di età media 57 anni (range 27-82 anni), il distretto vertebrale più affetto è stato quello lombare con 80 casi, seguito da quello dorsale e quello cervicale rispettivamente con 16 e 2 casi. Ad un Follow-up medio di 22 mesi (range 60-12) la guarigione clinica si è ottenuta in 87 pazienti (88,9%) con una netta riduzione del dolore e della limitazione funzionale.
Discussione: Tuttora la percentuale di fallimento riportata in letteratura va da 8,91 al 17,1% e la completa guarigione sia dal punto di vista neurologico che algico è molto variabile dal 57 al 100% dei casi. Scopo del nostro lavoro è quello di fornire un'alternativa quando il trattamento conservativo standard è fallito, proponendo una nuova procedura in grado di incrementare la percentuale di guarigione e favorire un ritorno alla vita quotidiana, riducendo le possibili complicanze dovute alla malattia stessa.
Conclusioni: Riteniamo che il nostro protocollo nella cura della SD rappresenti una valida alternativa da prendere in considerazione nei casi in cui la terapia standard mirata e andata in contro a fallimento, favorisca una ripresa funzionale e ritorno alla normalizzazione degli indici di flogosi, riduca la sintomatologia algica e

l'impotenza funzionale e riesca a offrire probabilità di successo la dove il trattamento standard è fallito.

INFEZIONI ENTRO 2 MESI DA INTERVENTO DI HIP RESURFACING: RISULTATI AD UN FOLLOW-UP MINIMO DI 1 ANNO DOPO LAVAGGI E DEBRIDEMENT

Daniele Fabbri[1], Riccardo Orsini[1], Francesco Acri[1], Giovanni Micera[1], Fabrizio Sinapi[1], Antonio Moroni[2]

[1] Istituto Clinico San Siro, Hip resurfacing department, Milano, Italia; [2] Università Vita-Salute San Raffaele, Milano, Italia

Introduzione: Le infezioni periprotesiche possono avere un tremendo impatto sulla salute e grandi implicazioni socioeconomiche. I registri attualmente a disposizione si concentrano sullo studio del trattamento delle protesi tradizionali con stelo, ma non esiste alcuno studio che prende in considerazione l'incidenza e il trattamento delle infezioni nelle protesi di rivestimento.
Materiali e Metodi: Raccolta retrospettiva dei pazienti operati tra il gennaio 2001 e marzo 2017 di artroplastica di rivestimento, a cui è stata posta diagnosi di infezione periprotesica. I pazienti che sono stati inclusi nello studio avevano segni clinici (maggiori e/o minori) sufficienti a porre diagnosi di infezione entro 8 settimane dall'intervento chirurgico o entro 2 mesi dalla comparsa di una infezione ematogena. Tutti i pazienti sono stati trattati con lavaggio e debridement, antibiotico terapia empirica e successivamente sulla base dell'antibiogramma e successivamente controllati per minimo 12 mesi, analizzando gli esami ematici e gli score clinici.
Risultati: Tra gennaio 2001 e marzo 2017 sono stati eseguiti 3518 interventi di artroplastica di rivestimento all'anca. Si sono registrati 8 casi di infezione precoce (entro le 8 settimane dall'intervento o dalla comparsa di fonte di infezione ematogena). I parametri ematici sono tornati nella normalità e non si hanno avuto casi di recidive di infezione a minimo 1 anno da questo intervento.
Discussione: Una delle maggiori complicazioni legate all'intervento di artroprotesi di anca è data dalla possibile infezione. Esiste in letteratura un rapporto di incidenza di circa 1-2% di infezione nelle protesi totali di anca; i registri indicano un valore superiore al 3% nei pazienti con una tribologia metallo. Scopo di questo studio è stata la valutazione del risultato a medio termine nei pazienti portatori di artroplastica di rivestimento all'anca, trattati per una infezione a 8 settimane dall'intervento o da una infezione, con lavaggio e debridement. I risultati ottenuti da questo studio sono molto incoraggianti, anche per il relativo basso tasso di infezione e l'alto tasso di risoluzione se il trattamento avviene in tempi ragionevoli dalla comparsa dei sintomi. I parametri sanguigni si sono normalizzati e non sono comparsi segni di recidive. Gli score clinici sono tornati ai valori in media con la casistica.
Conclusioni: La nostra ipotesi sui risultati ottenuti è da ricondurre al disegno protesico che non viola il canale femorale e permette di trattare tutta la superficie esposta a rischio di formazione del biofilm. Questo risultato è sostenuto dal recente registro internazionale delle protesi di rivestimento, dove il tasso reale di espianto di protesi infette è stato dello 0,2%, ben al di sotto dei risultati ottenuti dai vari registri nazionali attualmente a disposizione.

È NECESSARIO POSTICIPARE LA PROFILASSI ANTIBIOTICA NELLA DIAGNOSI DELLE INFEZIONI PERIPROTESICHE?

Giuseppe Sessa, Vito Pavone, Gianluca Testa, Alessandro Russo, Antonio di Stefano, Marco Caponnetto

Presidio Ospedaliero Vittorio Emanuele, Clinica ortopedica, Catania, Italia

Introduzione: Vi è la tendenza di posticipare la terapia antibiotica nelle infezioni periprotesiche fino alla raccolta dei campioni per l'analisi microbiologica. Ciò risulta valido per le terapie di lunga durata, mentre è in discussione se vale anche per la profilassi pre-operatorie. Abbiamo condotto una review della letteratura per cercare di fugare i dubbi.
Materiali e Metodi: Utilizzando l'accoppiamento dei termini MESH "Prosthesis-relate infection", "antibiotic pophylaxis", "biopsy", "arthrocentesis" e "diagnosis" su Pubmed, Google Scholar e Cochrane Library, abbiamo ottenuto un totale di 358 articoli scientifici. Escludendo gli articoli in lingua diversa dall'italiano e inglese e gli articoli non appartenenti alla disciplina ortopedica, sono rimasti da esaminare 111 pubblicazioni. Dopo attenta analisi degli abstract sono stati selezionati un totale di 38 articoli, di cui solamente 5 risultano prendere in esame nello specifico l'argomento della review.
Risultati: La stragrande maggioranza degli Autori è concorde nel posticipare la somministrazione della profilassi antibiotica pre-operatoria a dopo il prelievo. Evidenze recenti, con casistiche limitate, fanno sorgere il dubbio che tale precauzione sia inutile ai fini dell'isolamento batterico, aumentando il rischio solamente il rischio infettivo della procedura.
Discussione: La diagnosi etiologica delle infezioni periprotesiche risulta essere gravata ancora da un 20% circa di falsi negativi. Tale percentuale aumenta se il paziente è stato sottoposto ad una terapia antibiotica a largo spettro precedentemente all'intervento. In tali casi è opportuno, quando possibile, evitare la somministrazione di antibiotici o aspettare un periodo variabile prima di qualunque indagine microbiologica. Come conseguenza di tale assunto, si preferisce posticipare la somministrazione di antibiotico fino al prelievo dei campioni da analizzare. Tuttavia, è largamente provato che profilassi antibiotica diminuisca sensibilmente il rischio di post-operatoria. Sono stati condotti studi per valutare se la profilassi pre-operatoria vada a inficiare la possibilità di isolamento del germe. Tali studi, seppur pochi e con casistiche limitate, sembrano dimostrare che una singola dose di antibiotico pre-operatorio non diminuisce la carica batterica già presente nelle infezioni periprotesiche, ma proteggono da nuove infezioni.
Conclusioni: Se i risultati recenti venissero confermati da successivi studi, non bisognerà posticipare la profilassi antibiotica pre-operatoria, anche nelle infezioni periprotesiche.

LE INFEZIONI EMATOGENE TARDIVE: TRATTAMENTO E OUT-COME IN UNA CASISTICA OSSERVAZIONE

Tiziana Ascione[1], Giovanni Balato[2], Massimo Mariconda[2], Renato Rotondo[3], Pasquale Pagliano[4]

[1] AORN dei Colli, Dipartimento di Malattie Infettive; [2] Unità Operativa Complessa di Ortopedia e Traumatologia, Dipartimento di Sanità Pubblica, Università Federico II di Napoli; [3] AORN dei Colli, Ospedale CTO, Napoli, Dipartimento di Chirurgia Ortopedica; [4] AORN dei Colli, Ospedale Cotugno, Napoli, Dipartimento di Malattie Infettive

Introduzione: Le infezioni protesiche ematogene a insorgenza tardiva (L-PJI) sono un problema crescente dovuto all'allungamento della vita media e all'aumento dei pazienti che vivono con protesi articolari. Riportiamo una serie osservazionale di casi consecutivi di L-PJI valutando l'esordio clinico, i risultati laboratoristici e microbiologici e l'out-come dopo il trattamento.
Materiali e Metodi: Sono stati inclusi nello studio tutti i pazienti con L-PJI inviati per consulenza infettivologica al Dipartimento di Malattie Infettive dal 2009 al 2015. L-PJI è stata definita in accordo alle attuali linee guida. Per ogni caso, abbiamo raccolto dati demografici, clinici, microbiologici e di trattamento. Tutti i pazienti sono stati sottoposti a debridement chirurgico con ritenzione dell'impianto (DAIR) seguito da trattamento antibiotico. La cura è stata definita dall'assenza di recidiva dopo 24 mesi dal trattamento.
Risultati: Sessantotto casi di L-PJI sono stati valutati [età mediana di 74 anni (range 42-87), 39% di maschi, 41 PJI di anca e 27 PJI di ginocchio]. Gli impianti protesici erano stati posizionati in un tempo mediano di 8 anni (intervallo 4-21) al momento della diagnosi di L-PJI. La presenza di comorbidità correlata ad un aumento del rischio di infezione è stata riportata in 28 casi (41%). Tutti i pazienti avevano presentato all'esordio dolore acuto dell'articolazione protesica. La febbre è stata riportata in 38/68 casi (55%). Un elevazione della PCR è stata osservata in 67 casi. Le colture microbiologiche erano positive in 55 casi (81%), 2 avevano un'infezione polimicrobica. Staphylococcus aureus è stato isolato in 25/68 (37%) casi. Quarantacinque (66%) pazienti sono stati considerati liberi da recidiva dopo il periodo di follow-up. 23 casi non hanno risposto al trattamento e sono stati sottoposti a revisione in 2-stage (14 casi), a Girdlestone (3 infezioni di anca), ad artrodesi (2 infezioni di ginocchio) o a terapia soppressiva di lungo termine (4 casi). I pazienti che hanno riportato comorbidità (14/28 vs 9/40, p = 0,02) o di età > 70 anni (13/26 vs 10/42, p = 0,04) avevano un tasso di fallimento del trattamento più alto.
Discussione e Conclusione: Il trattamento chirurgico con DAIR seguito da terapia antibiotica è un efficace trattamento della PJI ematogena tardiva, sebbene il tasso di successo sia inferiore a quello riportato nel trattamento delle PJI precoci. L'età > 70 anni o la presenza di comorbidità rilevanti predicono un esito sfavorevole.

REVISIONE TWO-STAGE DI PROTESI D'ANCA CON INNOVATIVO SPAZIATORE ANTIBIOTATO MODULARE: RISULTATI A 1 ANNO

Giorgio Cacciola[1], Federico De Meo[2], Pietro Cavaliere[2]

[1] Università degli Studi di Messina, Scienze Biomediche, Odontoiatriche e delle Immagini Morfologiche e Funzionali, Messina, Italia; [2] Istituto Ortopedico del Mezzogiorno d'Italia, Messina, Italia

Introduzione: Il trattamento gold standard per le infezioni periprotesiche (PjI) è la revisione two-stage, in cui a seguito dalla rimozione della protesi infetta, viene posizionato uno spaziatore antibiotato per circa 6 settimane, che verrà sostituito in un secondo momento con un impianto da revisione. L'obiettivo di questo studio e di valutare l'out-come e il tasso di complicanze con l'utilizzo di un innovativo spaziatore (SpaceFlex by G-21).
Materiali e Metodi: 8 pazienti affetti da PJI sottoposti a revisione two-stage con l'impianto di SpaceFlex (follow-up minimo di 1 anno) sono stati reclutati. Harris Hip Score (HHS), Visual Analog Scale (VAS), complicanze e timing di reimpianto sono stati considerati.
Risultati: HHS è migliorato da una media di 36,3 (pre), a 72,4 (intervallo) ad 85,2 (1a); VAS è migliorato da 7,8 (pre), a 4,3 (intervallo) a 3,6 (1a). Non sono state registrate complicanze intra e post-operatorie. Il reimpianto è avvenuto in media dopo 54,4 giorni.
Discussione: La revisione Two-Stage è gravata da un elevato tasso di complicanze, fino al 50% in alcune casistiche, le più frequenti sono la lussazione, la persistenza dell'infezione e la frattura. SpaceFlex presenta punti di forza per ridurre la loro incidenza. La possibilità di selezionare l'antibiotico da miscelare con il cemento, aumenta sensibilmente il successo della terapia. Il bilancio dei tessuti molli, condizione necessaria per ridurre il rischio di lussazione, è possibile grazie alla scelta del diametro della testa (60, 56, 52 e 48 mm), dello spessore (10, 13 e 15 mm) e della lunghezza (130, 160 e 200 mm) dello stelo, per un totale di 36 combinazioni. La presenza di un'anima metallica, ne rinforza la struttura riducendo il rischio di frattura. Le caratteristiche dello spaziatore, in presenza di un buon bone stock mediale (fino a Paprosky IIb), permettono il carico parziale e collaborando al mantenimento di un adeguato vigore muscolare, rendendo più semplice il reimpianto e il successivo periodo riabilitativo.
Conclusioni: L'obiettivo di SpaceFlex è quello di ridurre il rischio di complicanze e al tempo stesso ottenere un miglioramento significativo dell'out-come funzionale durante il breve ma critico periodo della fase di intervallo e del primo anno post-operatorio. I risultati preliminari ottenuti in questo studio, pienamente soddisfacenti, necessitano di un'ulteriore conferma ampliando la casistica e monitorandola per un periodo più lungo.

Giornale Italiano di Ortopedia e Traumatologia
2018;44(Suppl. 1):S411-S448

Comunicazioni libere - BIOMATERIALI E BIOTECNOLOGIE 2

Sabato 10 Novembre 2018 dalle 11:00 alle 11:50

SVILUPPO DI UN SIMULATORE IBRIDO PAZIENTE-SPECIFICO PER LA CHIRURGIA ORTOPEDICA: VANTAGGI E LIMITI DELLA MIXED-REALITY UTILIZZANDO IL SISTEMA MICROSOFT HOLOLENS

Paolo Domenico Parchi[1], Sara Condino[2], Giuseppe Turini[3], Marina Carbone[2], Nicola Piolanti[1], Enrico Bonicoli[1], Vincenzo Ferrari[2], Michelangelo Scaglione[1]

[1] I Clinica Ortopedica Università di Pisa, Dipartimento di Ricerca Traslazionale e delle Nuove Tecnologie in Medicina e Chirurgia, Pisa, Italia; [2] Endocas Center Università di Pisa, Pisa, Italia; [3] Kettering University Research Faculty, Detroit, United States

Introduzione: Scopo di questo lavoro è esplorare le potenzialità offerte dalla mixed-reality utilizzando il sistema Microsoft HoloLens, per sviluppare simulatori chirurgici ibridi per la chirurgia ortopedica.
Materiali e Metodi: Per valutare i benefici / i limiti del sistema proposto è stato scelto come parametro di riferimento l'intervento chirurgico di sostituzione protesica dell'anca che rappresenta una delle procedure più ampiamente eseguite nella pratica clinica ortopedica. Ciascun simulatore si compone di 2 parti: una parte fisica in cui vengono utilizzati modelli anatomici paziente specifici ricavati della segmentazione delle immagini TC dei pazienti ed una parte di contenuto virtuale mostrata attraverso il sistema di mixed reality Hololens. La componente fisica del simulatore è stata generata attraverso un processo di prototipazione rapida. Le funzionalità di rilevamento e tracciamento offerte dall'SDK di Vuforia sono state utilizzate per la registrazione tra il contenuto virtuale e quello fisico. Sul lato software, Unity3D (5,6 1f) è stato utilizzato per creare un'applicazione che consente all'utente di interagire con il contenuto virtuale tramite lo sguardo, i gesti e la voce. Sono stati quindi eseguiti test quantitativi per stimare l'accuratezza del sistema e dei test qualitativi per valutare l'usabilità degli HoloLens per l'applicazione specifica.
Risultati: I risultati ottenuti nei test quantitativi relativi alla percezione della posizione relativa di 4 bersagli virtuali in modalità mixed-reality hanno evidenziato un errore medio di 2 mm (0,7-5 mm) compatibile con i limiti di accuratezza del dispositivo HoloLens.
Discussione: Studi recenti supportano l'idea che un simulatore ideale dovrebbe combinare la tecnologia aptica, visiva e audio per creare un ambiente di addestramento coinvolgente. I test qualitativi eseguiti somministrando un questionario a tutti gli utilizzatori del sistema hanno evidenziato una grande usabilità del sistema sia in termini di realismo del contenuto mostrato sia in termini di ergonomia di visualizzazione consentendo un'esperienza di training di tipo immersivo.
Conclusioni: In questo lavoro presentiamo un innovativo strumento di simulazione chirurgica multimodale che trae vantaggio da: modellazione paziente-specifica per migliorare il realismo del caso simulato; modelli 3D ottenuti mediante prototipazione rapida che garantiscono un feedback tattile realistico; realtà aumentata per arricchire lo scenario simulato e guidare il discente; funzionalità degli HoloLens per un'esperienza di simulazione interattiva e immersiva.

L'ASSISTENZA ROBOTICA NELLA CHIRURGIA PROTESICA: VALUTAZIONE DELL'EFFICACIA E DELLA SOSTENIBILITÀ DEL SISTEMA

Michel Calò, Enrico Bellato, Lorenzo Mattei, Danilo Colombero, Filippo Castoldi

Azienda Ospedaliera Universitaria San Luigi Gonzaga, Ortopedia e traumatologia, Orbassano, Italia

Introduzione: Nella chirurgia, l'innovazione è supportata dalle nuove tecnologie. L'introduzione di un braccio robotico nell'impianto protesico rappresenta un notevole perfezionamento, e potrebbe portare ad un netto miglioramento dell'out-come clinico ed economico. Ma perché dovrebbe essere introdotto un metodo nuovo, con costi iniziali elevati, in un contesto con risultati attualmente soddisfacenti? Il più grande limite dell'intervento di protesi d'anca oggi è rappresentato dalla variabilità umana del chirurgo stesso. Le procedure complesse rimangono importanti sfide chirurgiche e non sono procedure scevre da rischi. Anche se apparentemente ben eseguiti, certi interventi possono non essere associati a buoni risultati clinici per ragioni che rimangono a volte inspiegate. L'obiettivo del robot, oltre a quello principale di migliorare il risultato chirurgico e la ripresa funzionale del paziente, è quello di ridurre i costi della procedura e quelli legati al ricovero ospedaliero.
Materiali e Metodi: Da gennaio 2017 a maggio 2017 presso l'ospedale San Luigi Gonzaga di Orbassano, 12 pazienti, con indicazione a impianto di protesi totale d'anca, sono stati selezionati e inclusi nello studio. L'obiettivo dello studio è quello di analizzare i risultati e l'attuale beneficio di questa nuova procedura per i pazienti, i costi reali affrontati da un ospedale del servizio sanitario nazionale, e la riproducibilità di questa tecnica.
Risultati: L'emoglobina media pre-operatoria era di 13,11 e quella alle 48 ore era di 10,43. Dei 12 soggetti operati, solo una paziente è stata sottoposta a trasfusioni. Le perdite ematiche sono state in media di 375 cc. La degenza media è stata di 3,75 giorni. I pazienti presentavano una VAS pre-operatoria di 7,91 in media, e di 2,08 dopo 7 giorni.
Discussione: Il più grande limite dell'intervento di protesi

d'anca è rappresentato dall'errore umano del chirurgo stesso. Il fallimento di un impianto protesico dipende in gran parte da errori tecnici del chirurgo. Tuttavia, questa innovazione deve presentare sia un'efficacia clinica che una sostenibilità economica.
Conclusioni: I nostri risultati sono compatibili con la letteratura. È necessario un maggior numero di casi per valutare la vera efficacia economica del trattamento, ma i risultati clinici iniziali evidenziano un notevole miglioramento clinico.

VALORE DEGLI ESAMI EMATICI PRIMA E DOPO INTERVENTO DI PROTESIZZAZIONE: CONFRONTO TRA ANCA, GINOCCHIO E CAVIGLIA

Federico Usuelli, Riccardo D'Ambrosi, Camilla Maccario, Nicola Ursino
I.R.C.C.S. Istituto Ortopedico Galeazzi, C.A.S.C.O., Milano, Italia

Introduzione: Lo scopo dello studio è confrontare le differenze tra gli esami ematici in pazienti sottoposti a differenti trattamenti protesici: anca, ginocchio e caviglia.
Materiali e Metodi: Novanta pazienti, sottoposti rispettivamente a protesi di anca (30), ginocchio (30) e caviglia (30) sono stati inclusi nello studio. Gli esami ematici pre-operatori sono stati eseguiti entro 30 giorni dall'intervento, mentre nel post-operatorio entro 24 ore.
Risultati: Non è stata riscontrata nessuna differenza significativa tra i gruppi sia nel pre- che nel post-operatorio. L'unica differenza riguardava l'età dei pazienti, in cui quelli sottoposti a protesi di caviglia erano significativamente più giovani.
Discussione: In letteratura questo è il primo lavoro a confrontare gli esami ematici tra tre differenti impianti protesici. L'importanta degli esami ematici è fondamentale nel riconoscere tempestivamente eventuali complicanze e nell'individuare possibili marker di infezione.
Conclusioni: Lo studio dimostra come interventi di protesizzazione a livello dell'arto inferiore impattino in maniera simile sul profilo ematico dei pazienti.

UTILIZZO DI LIPOASPIRATO MICRONIZZATO CONTENENTE CELLULE MESENCHIMALI STROMALI DERIVATE DA GRASSO (AD-MSC) NELLA NICCHIA STROMALE PER IL TRATTAMENTO INFILTRATIVO DELLA GONARTROSI MODERATA-SEVERA

Elena Francioni, Andrea Giorgini, Martina Lombardi, Fabio Catani
Azienda Ospedaliero Universitaria Policlinico di Modena, Dipartimento Apparato Locomotore Ortopedia e Chirurgia della Mano, Modena, Italia

Introduzione: L'utilizzo di cellule mesenchimali stromali derivate da grasso (AD-MSC) nel trattamento dell'artrosi ha dimostrato risultati promettenti in vitro e in vivo su animali. I risultati clinici di fase IV sono ancora da definirsi.Il razionale d'utilizzo è quello di ripristinare l'omeostasi articolare attraverso l'azione paracrina delle AD-MSC iniettate con la loro nicchia stromale originaria. Il nostro studio retrospettivo intende valutare i risultati clinici a breve termine di una serie di casi in cui il lipoaspirato, processato meccanicamente fino a ottenere un prodotto micronizzato contentente le AD-MSC nella loro originaria nicchia stromale è stato somministrato intrarticolarmente durante pulizia artroscopica nei casi di artrosi di ginocchio moderata severa.
Materiali e Metodi: Abbiamo rivalutato 39 pazienti (età media: 58 anni) sottoposti ad artroscopia e infiltrazione di lipoaspirato presso il nostro Centro, utilizzando gli score clinici KOOS e IKDC per monitorare l'andamento clinico e la scala radiografica di Kellgren per valutare l'artrosi pre-operatoria. Secondo tale scala, 2 casi erano di III grado, mentre i restanti 37 erano di grado IV.
Risultati: Dopo un controllo medio di 9 mesi, 16 pazienti presentavano risultati buoni o eccellenti (punteggio KOOS > 80, IKDC > 70), 19 pazienti risultati moderati(KOOS tra 60 e 80, IKDC tra 50 e 70), 2 paziente risultati sufficienti(KOOS > 60, IKDC > 50). 2 pazienti sono stati esclusi dallo studio perché sottoposti ad artroprotesi di ginocchio a breve tempo dal nostro trattamento.
Discussione: La ricerca ha proposto molte evidenze preclinicche riguardo il potenziale differenziativo e rigenerativo delle cellule mesenchimali nella loro nicchia vascolo-stromale. Allo stato attuale in letteratura poco è stato pubblicato in materia di applicazione clinica delle AD-MSC ma sono diversi gli articoli che riportano risultati positivi su modello animale. Molti sono gli studi sull'efficacia della sola artroscopia, che non evita il ricorso all'artroprotesi ma dà sollievo a breve termine, specialmente in caso di lesioni meniscali.
Conclusioni: L'uso di AD-MSC contenute nella loro nicchia vascolo-stromale nel trattamento dell'artrosi appare un'importante risorsa per migliorare i risultati della chirurgia: i risultati a breve termine confermano un'efficacia clinica rilevante anche ad 1 anno dall'intervento in casi di gonartrosi severa. Saranno necessari studi clinici a lungo termine e un campione più ampio per confermare lo studio.

RIMODELLAMENTO E RIASSORBIMENTO DELLE VITI BIOASSORBIBILI A INTERFERENZA UTILIZZATE NELLA RICOSTRUZIONE DEL LEGAMENTO CROCIATO ANTERIORE CON TECNICA HAMSTRING.

Valerio Andreozzi, Ferdinando Iannotti, Andrea Ferretti
Sapienza Università di Roma, Medicina, Roma, Italia

Introduzione: In traumatologia dello sport i mezzi di fissazione composti da polimeri biologici, coadiuvati dall'azione dell'idrossiapatite, stanno ampiamente sostituendo quelli metallici; sebbene il loro effettivo grado di riassorbimento sia ancora dibattuto. Lo scopo di questo studio prospettico è quello di valutare il grado di riassorbimento e osseointegrazione delle viti di acido polilattico (PLLA) e idrossiapatite nanomolecolare utilizzati nella ricostruzione del legamento crociato anteriore, attraverso uno studio clinico e radiografico a un follow-up minimo di 3 anni.

Materiali e Metodi: Presso lo stesso istituto sono stati valutati, entro tre settimane e dopo tre anni, 15 pazienti operati di ricostruzione del legamento crociato anteriore con i tendini semitendinoso e gracile, fissati alla tibia con una vite in PLLA e idrossiapatite nanomolecolare. È stata eseguita una valutazione clinica con scale Lysholm e IKDC (International Knee Documentation Committee) e attraverso Lachman test e pivot-shift. I pazienti sono stati sottoposti ad uno studio in risonanza magnetica nucleare (RMN) entro tre settimane dall'intervento (tempo 0) e dopo tre anni (tempo 1). A tempo 0 è stata valutata l'integrità della vite tibiale e del neolegamento. Inoltre abbiamo valutato l'eventuale reazione da corpo estraneo.
Risultati: I risultati clinici hanno evidenziato un punteggio Lysholm medio di 86,2 e IKDC di 79,4. Lachman test e pivot-shift erano negativi in tutti i pazienti. A tempo 0 è stato possibile visualizzare l'integrità del trapianto e della vite tibiale in tutti i pazienti. Al tempo 1 si è documentata in tutti i pazienti una debole iperintensità del segnale in T1 comparabile al segnale dell'osso normale. Non si sono verificate reazioni da corpo estraneo visualizzabili in RMN.
Discussione: Le viti bioassorbibili a interferenza hanno dei vantaggi teorici rispetto alla controparte metallica come la minor interferenza con la RMN, minor danno durante l'inserimento della vite e una revisione più agevole. Alcuni studi, però, documentano il completo riassorbimento delle viti solo dopo 10 anni. Questo è particolarmente vero per le viti delle prime generazioni composte soltanto di PLLA. Tramite l'aggiunta al composto di idrossiapatite nanomolecolare si assiste ad una più rapida osseointegrazione e riassorbimento della vite, grazie alle sue proprietà osteoinduttive e osteoconduttive.
Conclusioni: Il grado di riassorbimento e osseointegrazione osservati in questo studio sembra essere maggiore rispetto a quello riportato in studi precedenti, dove sono stati utilizzati sistemi di fissazione tibiale con viti a interferenza simili. Il nostro studio evidenzia in RMN un corretto riassorbimento delle viti di PLLA e idrossiapatite nanomolecolare, la assenza di reazione da corpo estraneo e buoni risultati clinici.

BONE E MUSCLE IN AGING: CORRELAZIONI CLINICHE E MOLECOLARI

Monica Celi, Maurizio Feola, Manuel Scimeca, Cecilia Rao, Umberto Tarantino

Università degli Studi di Roma "Tor Vergata", Roma, Italia

Introduzione: L'osteoporosi, l'artrosi e la sarcopenia sono le più frequenti patologie muscoloscheletriche che colpiscono i soggetti anziani. Scopo del nostro studio è stato validare l'equlibrio tra le BMPs e la miostatina nella regolazione della degenerazione del muscolo nei pazienti osteoporotici e osteoartrosici.
Materiali e Metodi: Abbiamo selezionato biopsie muscolari di vasto laterale da 102 pazienti sottoposti a intervento chirurgico di artroprotesi d'anca: 48 pazienti presentavano fratture di femore prossimale mediali e 55 pazienti erano stati sottoposti a intervento chirurgico per artrosi all'anca. Le sezioni di muscolo sono state usate per l'analisi mrofologia e immunoistochimica (BMP 2/4/7, miostatina, Smads 1-5-8 e la miogenina).
Risultati: I dati morfometrici hanno indicato un incremento del numero delle fibre atrofiche nei pazienti con frattura di femore rispetto ai pazienti con coxartrosi. Abbiamo riscontrato un aumento del potenziale rigenerativo del tessuto muscolare dei pazienti artrosici dovuto a un aumento significativo sia del Pax7 che delle cellule satellite. In aggiunta, i nostri dati hanno dimostrato una riduzione dell'espressione delle BMP2-4-7 nei pazienti osteoporotici rispetto ai pazienti artrosici. Al contrario i pazienti osteoporotici sono stati caratterizzati da alti livelli di espressione di miostatina e hanno mostrato un basso numero di espressione di SMAD1-5-8 fosforilate.
Discussione: Il cross talk osso-muscolo deve essere considerato un punto fondamentale per capire il pathway fisiopatologico della sarcopenia Il nostro studio ha dimostrato il ruolo determinante delle BMPa e della miostatina nell'attività delle cellule satelliti e nella genesi della sarcopenia.
Conclusioni: I nostri risultati hanno mostrato un ruolo delle BMPs e della miostatina nella fisiopatologia della sarcopenia nell'uomo e permettono di proporre le BMP ricombinanti umane e gli anticorpi anti miostatina come possibile opzione terapeutica per la sarcopenia.

Giornale Italiano di Ortopedia e Traumatologia
2018;44(Suppl. 1):S414-S448

Comunicazioni libere - ORTOPEDIA PEDIATRICA 2

Sabato 10 Novembre 2018 dalle 11:00 alle 11:50

FRATTURA BILATERALE DI OMERO ASSOCIATA A PARTO CESAREO: CASE REPORT E REVIEW DELLA LETTERATURA

Pietro Persiani, Marco Bove, Annamaria Dell'Unto, Filippo Maria Ranaldi, Lorena Martin, Ciro Villani
Clinica Ortopedica e Traumatologica dell'Università Sapienza, Roma, Italia

Introduzione: La frattura bilaterale di omero neonatale è un evento molto raro nelle nascite da parto cesareo.
Materiali e Metodi: Abbiamo analizzato il caso di un neonato con frattura bilaterale di omero associata a parto cesareo ricoverato presso l'Unità di Terapia Intensiva Pediatrica del nostro centro. Il neonato era prematuro di sette mesi e mezzo, pesava 1.100 g, era di 33,4 cm di lunghezza ed era nato da parto cesareo condotto non in condizioni d'urgenza in madre primipara. L'estrazione del neonato era stata ostacolata dall'intrappolamento della testa. Il neonato aveva anamnesi familiare negativa per l'Osteogenesi Imperfetta o altre malattie genetiche osteo-metaboliche. Il trattamento è stato di riduzione parziale e immobilizzazione in sedazione.
Risultati: Il controllo radiografico eseguito a 4 settimane, ha evidenziato un rimodellamento osseo con buon allineamento dell'asse. Da un punto di vista clinico il neonato non ha avuto deficit né deformità residue.
Discussione: Dalla nostra esperienza e dalla revisione della letteratura è emerso come i principali fattori di rischio per tali pattern di frattura perinatali siano: la prematurità, il basso peso alla nascita, il malposizionamento fetale, difetti uterini, primarietà, parto in condizioni di urgenza, traumi di nascita iatrogeni. In questi casi è importante escludere la possibilità di patologie di natura ossea o cromosomica.
Conclusioni: In conclusione, sono numerosi i fattori di rischio che possono determinare il verificarsi di questo tipo di fratture perinatali prescindendo dall'esperienza e dalla professionalità dell'ostetrico operatore. Fondamentale è fugare sin da subito ogni dubbio circa la possibilità di eventuali patologie ossee o cromosomiche. L'accurata gestione del rapporto medico-genitore è importante al fine di dominare al meglio l'ansia dei genitori ed evitare il potenziale rischio di contenziosi medici ingiustificati.

IL TRATTAMENTO DELLE FRATTURE PERINATALI DI FEMORE E OMERO

Pietro Persiani[1], Vito Pavone[2], Annamaria dell'Unto[3], Filippo Maria Ranaldi[1], Lorena Martini[1], Gianluca Testa[2], Osvaldo Mazza[4], Marco Crostelli[4], Giuseppe Sessa[2], Ciro Villani[1]
[1] Clinica Ortopedica e Traumatologica dell'Università Sapienza, Roma, Italia; [2] Università degli Studi di Catania, Ortopedia e Traumatologia, Catania, Italia; [3] Clinica Ortopedica e Traumatologica dell'Università Sapienza; [4] Ospedale Pediatrico Bambino Gesù di Roma, Ortopedia e Traumatologia, Roma, Italia

Introduzione: Le fratture alla nascita sono rare, verificandosi in meno dell'1% dei nati vivi. Un parto difficile, che richieda una considerevole trazione, può provocare fratture neonatali, mentre una consegna cesarea può ridurre questo rischio. Lo scopo del nostro studio è quello di verificare l'incidenza, i fattori di rischio e il tipo di trattamento eseguito in fratture perinatali di femore e omero trattate presso il Policlinico Umberto I di Roma, l'Ospedale Bambino Gesù di Roma e il Policlinico Universitario di Catania negli ultimi 8 anni.
Materiali e Metodi: È stato condotto uno studio retrospettivo, includendo tutti i neonati degli ospedali citati, nel periodo compreso tra gennaio 2008 e dicembre 2016, con diagnosi di frattura perinatale di omero o femore. I pazienti sono stati analizzati secondo criteri demografici, età materna, iter della gravidanza, storia ostetrica, età gestazionale, presentazione fetale e prognosi, numero di feti in gravidanza, tipo di parto, se vaginale o cesareo, tipo di analgesia, sesso del feto, peso neonatale, indice di Apgar a 1 e 5 minuti, esperienza dell'operatore, tipo di frattura, trattamento ed esito.
Risultati: Il follow-up medio è stato 5 anni. I pazienti inclusi erano 16 (15 fratture di femore, 1 bilaterale, e 2 di omero). L'età gestazionale media era di 37.6 settimane, il peso medio alla nascita 2.570 g. La maggioranza delle fratture è stata associata alla consegna cesarea in condizioni di emergenza (80%). Il tempo medio intercorso tra nascita e diagnosi di frattura è stato 1.5 giorni. Da parto cesareo sono nati 12 pazienti, di cui l'85% aveva presentazione podalica o malposizionamento intrauterino. Tutti i pazienti sono stati trattati conservativamente: i femori con trazione di Bryant, apparecchio gessato pelvi-podalico o divaricatore di Pavlik, le fratture di omero con immobilizzazione morbida. Non sono state riscontrate complicanze durante il periodo di ospedalizzazione, né deformità o eterometrie nei successivi controlli.
Discussione: Diverse sono le condizioni predisponenti il verificarsi di questo tipo di fratture. Numerosi Autori sono concordi nell'affermare che le fratture delle ossa lunghe siano causate da trazione forzata e improvvisa con manovre torcenti e tiranti, piccole incisioni uterine o inadeguatezza del rilassamento uterino. Altrettanti Autori hanno dimostrato come le fratture delle ossa lunghe siano più frequentemente associate al parto cesareo, rispetto alle consegne vaginali, essendo a oggi il più praticato.
Conclusioni: Dopo un'attenta analisi dei nostri dati, è emerso che le fratture perinatali di femore e omero sono traumi molto rari, nella maggioranza dei casi associati a parto cesareo condotto in condizioni d'urgenza o a malposizionamento fetale. Il trattamento di scelta è sempre l'immobilizzazione. La prognosi è benigna, con rapida consolidazione e bassa incidenza di complicanze a breve e lungo termine.

FRATTURE SOVRACONDILOIDEE DI OMERO GARTLAND 2 E 3: REVISIONE DEI CASI TRATTATI TRA 2011 E 2015

Maria Carmen Marongiu, Debora Lana, Sara Cavalera, Luigi Tarallo, Claudio Rovesta, Fabio Catani
Azienda Ospedaliero Universitaria, Policlinico di Modena, Patologie dell'Apparato Locomotore, Modena, Italia

Introduzione: Le fratture sovracondiloidee sono le più frequenti all'omero in età pediatrica (55-75%). Scopo del lavoro è stato valutare risultati clinici e funzionali di bambini tra 0 a 14anni da noi trattati chirurgicamente tra 2011 e 2015 per frattura sovracondiloidea scomposta Gartland 2 e 3, con follow-up minimo di 24 mesi, e ricercare eventuali correlazioni tra risultati e dinamica del trauma, presenza di lesioni vascolo-nervose alla diagnosi, tipo di trattamento (in open o a cielo chiuso) e tempo intercorso dal trauma.
Materiali e Metodi: Dal 2011 al 2015 inclusi abbiamo trattato 103 bambini (42 maschi, 61 femmine), a cielo chiuso in 87 casi, open in 22. Abbiamo considerato anche dinamica del trauma, tipo di trattamento, tempo intercorso e presenza di lesioni vascolo-nervose alla diagnosi. La valutazione è stata clinica, con misura del ROM e asse articolare, utilizzando i criteri di Flynn e MAYO Elbow Performance Score per definire i risultati, completata da Rx in alcuni casi.
Risultati: Non si sono avute pseudoartrosi. Le complicanze neurologiche alla diagnosi hanno coinvolto in 6 casi il nervo radiale, in 1 l'ulnare, in 1 l'interosseo anteriore e in 1 il mediano e si sono tutte risolte entro tre mesi dalla frattura, salvo un caso di ipoestesia lungo il ramo sensitivo del radiale. Si è avuto un caso di mano rosea senza polso, con ripresa del segnale doppler arterioso dopo riduzione. Nel 60% dei casi si è osservata una perdita del fisiologico valgismo rispetto al gomito controlaterale, con valore medio di – 5°,nel 5% dei casi un aumento medio di 4°. Si è riscontrata una riduzione dell'articolarità media di 5° in estensione (75% dei casi) e di 7° in flessione (70% dei casi), tuttavia senza limitazioni funzionali.
Discussione: Le fratture sovracondiloidee di omero in età pediatrica costituiscono tutt'ora fonte di incertezze per l'ortopedico, soprattutto al di fuori dei centri pediatrici: le Gartland 2 scomposte lasciano dubbi in merito al trattamento, le Gartland 3 per le possibili complicanze, come difetti assiali e limitazione dell'articolarità.
Conclusioni: Le limitazioni di articolarità e le deviazioni assiali rilevate non hanno determinato perdita di funzionalità. Non abbiamo osservato correlazioni significative di gravità della limitazione articolare e della deviazione assiale con dinamica di frattura e tipologia di trattamento; in particolare, il tempo intercorso tra diagnosi e trattamento non ha inficiato il risultato clinico-funzionale.

FRATTURE DI ESTREMO DISTALE DI RADIO IN ETÀ EVOLUTIVA: ANALISI DEL RISCHIO DI SCOMPOSIZIONE SECONDARIA DOPO RIDUZIONE INCRUENTA

Andrea Vescio, Ludovico Lucenti, Gianluca Testa, Vito Pavone, Giuseppe Sessa
Università Degli Studi Di Catania, Catania, Italia

Introduzione: Le fratture di estremo distale di radio sono tra le più frequenti lesioni traumatiche in età evolutiva. Il trattamento più utilizzato è la riduzione chiusa e l'immobilizzazione con apparecchio gessato; tuttavia un errata applicazione del gesso è tra le principali cause di perdita di riduzione. Lo scopo dello studio è di analizzare i fattori rischio di scomposizione secondaria per queste fratture.
Materiali e Metodi: Nel periodo compreso tra gennaio 2012 e dicembre 2017, 100 pazienti, di età minore di 16 anni, con frattura di metafisi ed epifisi distale di radio sono stati trattati presso il nostro istituto. Sono stati divisi in 2 gruppi: gruppo I (n = 77) di età media di 11,8 anni, senza scomposizione secondaria; gruppo II (n = 23), di età media di 11,1 anni, con scomposizione secondaria. Entrambi i gruppi sono stati valutati al momento della frattura, a 7 e a 30 giorni. Sono stati considerati i seguenti parametri: grado di scomposizione, qualità della riduzione secondo i criteri di Alemdaroglu e gli indici Cast (CI), Padding (PI), Canterbury(CaI), Gap(GI) e Three Point(3PI).
Risultati: Gruppo I: 16 scomposizioni tra il 50-100%, riduzione anatomica in 36 (46,7%) casi, frattura di ulna associata nel 48% dei casi; gli indici medi erano: CI 0,8, PI 0,2, CaI 1,0, GI 0,16, 3PI 0,9. Tutti i pazienti sono stati trattati con apparecchio gessato. Gruppo II: 13 scomposizioni tra il 50-100%, riduzione anatomica in 3 (13%) casi, frattura di ulna associata nel 65,2% dei casi; gli indici medi erano: CI 0,9, PI 0,3, CaI 1,2, GI 0,18, 3PI 1,0. In 12 pazienti è stata necessaria una riduzione e sintesi con fili di K. Per ciascun indice sono stati riportati i seguenti Odds Ratio: CI 4,8, CaI 5,5, GI 2,5, PI 3,6, 3PI 4,5.
Discussione: Dall'analisi dei dati è emerso che nei pazienti affetti da frattura biossea distale di avambraccio, una scomposizione iniziale maggiore del 50%, con una riduzione della frattura non anatomica sono a maggior rischio di scomposizione secondaria. Anche un apparecchio gessato poco modellato e con eccessivo uso di cotone determina un maggiore rischio di perdita di riduzione.
Conclusioni: Le fratture di estremo distale di radio in età evolutiva trovano nell'apparecchio gessato una metodologia di trattamento semplice, economica ed efficace. Tuttavia il gesso va applicato in maniera corretta al fine di ridurre i rischi di scomposizione. Per queste fratture è sempre necessaria una stretta sorveglianza clinico-radiografica, al fine di prevenire le perdite di riduzione e scongiurare il rischio di trattamento chirurgico.

ESISTE UNA RELAZIONE TRA BMI, PIEDE PRONATO VALGO E GINOCCHIO VALGO NEI PAZIENTI PEDIATRICI?

Ilaria Morelli[1 2], Alessandra Cugini[3], Andrea Preda[4], Fabio Verdoni[1], Domenico Curci[1]
[1] I.R.C.C.S. Istituto Ortopedico Galeazzi, U.O. di Ortopedia Pediatrica, Milano, Italia; [2] Università degli Studi di Milano, Scuola di Specializzazione in Ortopedia e Traumatologia, Milano, Italia; [3] Università degli Studi di Milano,, Milano, Italia; [4] I.R.C.C.S. Istituto Ortopedico Galeazzi, U.O. di Podologia, Milano, Italia

Introduzione: Il piede pronato valgo (PPV) e il ginocchio valgo idiopatico (GVI) sono patologie molto diffuse in età infantile. In letteratura il rapporto tra queste patologie e il Body Mass Index (BMI) elevato del paziente è stata poco indagata, con risultati

spesso discordanti. Obiettivo dello studio è valutare se esiste una relazione tra BMI elevato, PPV e GVI nei pazienti pediatrici, sintomatici e non.
Materiali e Metodi: È stata proposta la partecipazione allo studio a pazienti (6-12 anni) che si recavano a valutazione per GVI o PPV presso l'ambulatorio di Ortopedia Pediatrica del nostro ospedale tra il settembre 2016 e luglio 2017. Per ogni paziente sono stati registrati l'indice di massa corporea (BMI), gravità del PPV mediante Foot Posture Index e gravità del valgismo delle ginocchia mediante distanza intermalleolare misurata ortostatismo. Criteri di esclusione dallo studio erano: piede piatto rigido, ginocchio valgo secondario, patologie sistemiche o neuropsicomotorie.
Risultati: Sono stati inclusi 58 bambini (32 maschi, 26 femmine) di età media 9,5 anni ± 1,8 (6-12), peso medio 35,5 ± 9,4 kg (18-58) e altezza media 139,6 ± 12,3 cm (110-163), BMI medio 17,9 ± 3,3 (12,9-30,6), 17 con BMI ≥ 85°percentile per età, 28 affetti da PPV bilaterale, 8 monolaterale, 43 con GVI bilaterale: tra questi, 25 erano affetti da PPV e GVI. Dall'analisi statistica (test di Fisher e chi quadrato) non emersa alcuna associazione tra PPV e GVI, PPV e BMI ≥ 85° percentile (pazienti sovrappeso o obesi), GVI e BMI ≥ 85° percentile. Tutte le variabili, a esclusione del Foot Posture Index, hanno mostrano una distribuzione normale ai test di Kolmogorov-Smirnov e Shapiro-Wilk. È stata individuata una correlazione positiva significativa (Pearson, p = 0,004) tra BMI e distanza intermalleolare.
Discussione: Da quest'analisi, limitata dall'esiguo numero di pazienti, emerge che non è presente alcuna relazione tra BMI e PPV, mentre il BMI ha una correlazione positiva con il ginocchio valgo, probabilmente influenzata dalla misurazione della distanza intermalleolare in ortostatismo. Ulteriori studi saranno utili a confermare questa tesi, analizzando l'associazione e correlazione tra queste patologie su campioni di pazienti più numerosi.
Conclusioni: Esiste una relazione tra BMI elevato e GVI, ma non tra BMI elevato e PPV.

I DISTACCHI EPIFISARI DISTALI DI OMERO DEL NEONATO

Antonio Valassina[1], Silvia Careri[1], Raffaele Vitiello[1], Renato Maria Toniolo[2]

[1] Policlinico Universitario Agostino Gemelli, Ortopedia e Traumatologia, Roma, Italia; [2] Ospedale Pediatrico Bambino Gesù, Ortopedia e Traumatologia, Roma, Italia

Introduzione: Il distacco epifisario distale di omero è tra le lesioni ostetriche dell'arto superiore una delle più rare. Si presenta con arto superiore ipomobile e dolente. Radiologicamente si osserva un'alterazione dei normali rapporti fra diafisi omerale e diafisi di radio ed ulna, unici segmenti ossei radiopachi a questa età. Scopo dello studio è la rivalutazione della casistica occorsa negli ultimi 14 anni presso il Reparto di Traumatologia dell'Ospedale Pediatrico Bambino Gesù e del Policlinico A. Gemelli di Roma e la proposta di un algoritmo diagnostico-terapeutico.
Materiali e Metodi: In Letteratura sono stati identificati circa 50 casi. Nella nostra esperienza, dal 2004 al 2017, abbiamo documentato in totale di 5 casi, quattro pazienti con trauma legato al parto e uno con trauma accidentale a 5 mesi di vita. L'esame radiografico è stato effettuato in tutti i pazienti, talvolta integrato dall'ecografia e/o dalla risonanza magnetica. Tutti i pazienti sono stati trattati con riduzione incruenta in narcosi, immobilizzazione in doccia gessata, senza osteosintesi. Il tempo medio fra il trauma e l'intervento è stato di 6.8 giorni (3-10). Il follow-up medio è stato di 7 anni (13 anni - 6 mesi).
Risultati: Tutti i pazienti hanno presentato recupero totale del movimento passivo e attivo del gomito e non hanno necessitato di ulteriori trattamenti. Nessuno dei pazienti ha sviluppato complicanze immediate o a distanza.
Discussione: Il distacco epifisario di omero distale è, nella maggior parte dei casi, legato a un trauma da parto e, nei bambini più grandi, a lesioni non accidentali. La diagnosi è spesso ritardata da una inadeguata interpretazione dell'esame radiografico tanto da richiedere ulteriori accertamenti (US, RM). Nella nostra esperienza, considerando le caratteristiche biomeccaniche del complesso epifiso-metafisario e dei tessuti capsulo-legamentosi del neonato sano, anamnesi, esame clinico ed esame radiografico bastano a porre la diagnosi. Il trattamento prevede caute manovre di riduzione ed un'immobilizzazione esterna senza ausilio di mezzi di sintesi.
Conclusioni: I distacchi massivi di omero distale in età neonatale sono una patologia rara, di difficile diagnosi, ma che deve essere nota per assicurare un corretto inquadramento e un tempestivo trattamento. In base alla nostra esperienza suggeriamo un algoritmo per facilitare il percorso diagnostico-terapeutico.

Giornale Italiano di Ortopedia e Traumatologia
2018;44(Suppl. 1):S417-S448

Comunicazioni libere - AGING FRACTURES 4

Sabato 10 Novembre 2018 dalle 14:00 alle 15:00

IL TRATTAMENTO CHIRURGICO DELLA FRATTURE PERIPROTESICHE D'ANCA NELL'ANZIANO: ANALISI RETROSPETTIVA, FUNZIONALE E RADIOGRAFICA DI 6 ANNI DI CASISTICA

Gaetano Caruso[1], Vincenzo Lorusso[2], Mattia Andreotti[1], Lorenzo Milani[1 3] , Tedi Marko[1], Raffaella Osti[3], Leo Massari[1]

[1] Clinica Ortopedica, Scienze Biomediche e Chirurgico Specialistiche, Ferrara, Italia; [2] U.O.C. Clinica Ortopedica, Azienda Ospedaliera Universitaria S.Anna, Ferrara, Italia; [3] Poliambulatorio Osti, Ferrara, Italia

Introduzione: Nell'ultima decade è stato registrato un drastico e costante aumento nell'incidenza delle fratture periprotesiche dell'anca in risposta all'elevarsi dell'aspettativa di vita e del numero di protesi impiantate. Abbiamo valutato clinicamente e radiograficamente in maniera retrospettiva le fratture periprotesiche trattate chirurgicamente presso la nostra clinica dal 2010 al 2016.
Materiali e Metodi: La nostra casistica comprende 73 pazienti in serie consecutiva trattati chirurgicamente per frattura periprotesica femorale su artroprotesi o endoprotesi. Le fratture sono state inquadrate utilizzando la classificazione di Vancouver. I risultati funzionali sono stati registrati con l'Harris Hip Score, il Palmer Parker score, l'SF-36 e le valutazioni ambulatoriali. Gli out-comes radiografici sono stati analizzati secondo i criteri di Beals e Tower.
Risultati: L'età media dei pazienti è stata di 79,6 anni. Il 67% dei pazienti presentava fattori di rischio locali come osteoporosi (63%), pregressa osteolisi periprotesica (26%), mobilizzazione dello stelo (8,2%). Seguendo la classificazione di Vancouver, abbiamo trattato 10 fratture di tipo A, 49 di tipo B (26 B1, 17 B2 e 6 B3) e 14 di tipo C. In accordo ai criteri di Beals e Tower i risultati radiografici sono stati eccellenti in 24 pazienti (32,9%), buoni in 35 (47,9%) e scarsi in 14 (19,2%). Il punteggio post-operatorio medio all'Harris Hip Score è stato di 72,5.
Discussione: Le fratture tipo A sono state trattate con cerchiaggi; le fratture tipo B1 con osteosintesi con placche InTrauma O'Nil dedicate; le fratture tipo B2 e B3 sono state trattate con rprotesi da revisione modulari non cementate e placche dedicate InTrauma; le fratture tipo C con riduzione e sintesi con placche dedicate. Il trattamento delle fratture periprotesiche dell'anca dovrebbe essere pianificato e personalizzato valutando fattori locali come bone stock, stabilità dello stelo, sede della frattura e generali come comorbidità e aspettative del paziente.
Conclusioni: La chirurgia delle fratture periprotesiche necessita di ortopedici esperti addestrati nella revisione protesica e nell'osteosintesi e non può prescindere da una gestone multidisciplinare legata alle numerose comorbidità che spesso affliggono il paziente. L'utilizzo di mezzi di sintesi (placche) dedicati consente di poter trattare anche casi di fratture tipo B e C in pazienti anziani fragili e in condizioni di osteoporosi grave con buoni risultati relativamente alla guarigione delle fratture. Si devono considerare inoltre le terapie farmacologiche di supporto per il trattamento della condizione di osteopenia o osteoporosi di cui inevitabilmente i pazienti soffrono.

LE FRATTURE PERTROCANTERICHE DI FEMORE TRATTATE CON CHIODO ENDOMIDOLLARE E AUGMENTATION CEFALICA CON CEMENTO PMMA E OSSIDO DI ZIRCONIO

Luigi Visciglio[1 2], Armando Arminio[2], Alessandro Parisi[2], Donato Vittore[2]

[1] Clinica Ruesch, Medici Specialisti Napoli, Ortopedia, Ortopedia e Traumatologia, Napoli, Italia; [2] Ospedali Riuniti, Ortopedia e Traumatologia, Foggia, Italia

Introduzione: L'osteosintesi tramite l'utilizzo del chiodo endomidollare con opzione Augmentation con P.M.M.A. 45% E ZIRCONIO 55% può rivoluzionare la prognosi delle fratture pertrocanteriche nel paziente osteoporotico come dimostrato già in vitro da uno studio biomeccanico da Von der Linden P. effettuato su teste femorali dimostrando come la tecnica dell'augmentation preservasse l'impianto dal cut-out a un numero di cicli di carico maggiori rispetto alle sintesi convenzionali.
Materiali e Metodi: Sono stati studiati 52 pazienti con età maggiore di 80 anni con diagnosi di ingresso di frattura pertrocanterica di femore reclutati nel periodo di Dicembre 2015 e dicembre 2017. All'ingresso il paziente veniva sottoposto a esame obiettivo ed rx al tempo 0 e ripetuto ad 1 mese e a 12 mesi. Sono stati reclutati pazienti affetti da osteoporosi e da una frattura pertrocanterica di femore instabile. Tutti i pazienti sono stati preventivamente valutati con indice di Singh per la valutazione della trabecolatura ossea della testa del femore controlaterale in modo da avere un'indicazione all'utilizzo dell'augmentation (score di Singh 1 o 2), oppure diagnosi conclamata di osteoporosi documentata con Dexa femorale pre-frattura o controlaterale.
Risultati: Durante lo studio sperimentale non si sono verificate complicanze post- operatorie (infezioni, cut-out e necrosi della testa del femore). È stato valutato l'indice del dolore tramite scala VAS che risulta minore nei pazienti trattati con Augmentation. Inoltre i giorni trascorsi fino alla ripresa della deambulazione risultano minori rispetto a un pari gruppo di pazienti osteoporotici trattato senza augmentation.
Discussione: Tale metodica ha già determinato notevoli differenze, soprattutto per quanto riguarda la fase post-intervento e la fase riabilitativa. Lo scopo della nostra ricerca è stato quello di dimostrare una precoce verticalizzazione dei pazienti osteoporotici operati in modo da evitare alcune delle conseguenze dell'allettamento prolungato.

Conclusioni: A scapito di un apparente aumento iniziale dei costi, trascurabile se paragonato all'esborso necessario nei casi di nuova ospedalizzazione e re-intervento per fallimento dell'impianto, la tecnica dell'augmentation potrebbe rappresentare una valida soluzione nel trattamento di casi selezionati secondo le indicazioni. La possibilità, inoltre, di eseguire un carico precocemente sull'articolazione permette di evitare tutta una serie di complicanze dovute all'allettamento che comportano inevitabilmente un ulteriore aumento delle spese sanitarie.

QUATTORDICI CASI CONSECUTIVI DI FRATTURA ATIPICA IN QUATTORDICI PAZIENTI NON IN TRATTAMENTO CON BIFOSFONATI

Giuseppe Rinonapoli, Luca El JA.O.U.ni, Michele Bisaccia, Paolo Ceccarini, Auro Caraffa

Clinica Ortopedica, Università di Perugia, Scienze Chirurgiche, Perugia, Italia

Introduzione: Le "fratture atipiche" sono definite come fratture sottotrocanteriche o diafisarie del femore che si verificano in pazienti sotto trattamento con bifosfonati per osteoporosi. In realtà, è tutt'ora accesa la discussione su quale sia veramente l'eziologia di tali fratture. Resta il fatto che l'Agenzia Europea del Farmaco ha diffuso uno warning sull'uso prolungato di tali farmaci, che vengono accusati di presentare, seppur raramente, questo temibile effetto collaterale.
Materiali e Metodi: Gli Autori riportano una serie di quattordici casi consecutivi di fratture sottotrocanteriche e diafisarie di femore, con le caratteristiche radiografiche e anamnestiche delle fratture atipiche, operate presso il reparto di Traumatologia dell'Ospedale di Perugia. Casi clinici: I casi sono descritti in dettaglio. Si tratta di 14 casi di fratture con le caratteristiche radiografiche delle fratture atipiche. Dieci erano fratture diafisarie, quattro fratture sottotrocanteriche, 12 pazienti erano di sesso femminile, solo due di sesso maschile. In tutti i pazienti sono stati valutati: 1) l'anamnesi, con particolare riferimento ai fattori di rischio per osteoporosi e alle pregresse fratture; 2) le pregresse fratture vertebrali misconosciute, con una Rx del rachide in laterale; 3) l'emocromo, gli elettroliti e gli esami di funzionalità renale ed epatica; 4) il dosaggio della vit. D e del paratormone; 5) la fosforemia; 6) la BMD (a distanza) con esame DEXA.
Risultati: L'età media era 74,7, in quattro casi erano presenti fattori di rischio per osteoporosi, come fumo (3 casi) o terapia cortisonica (un caso), in 4 casi venivano riportati in anamnesi pregresse fratture, in 7 casi sono state diagnosticate fratture vertebrali pregresse misconosciute. Il dosaggio della vitamina D era in media 10,3 ng/ml (da 4 a 21), il T-score – 3,2 (da 2,6 a 5,1). Nessuno dei pazienti era in trattamento con terapia per osteoporosi.
Discussione: La casistica è particolarmente interessante proprio perché, nonostante tutti i casi della serie presentassero le caratteristiche cliniche e radiografiche descritte in letterature come proprie delle fratture atipiche, nessuno dei pazienti era in trattamento con i bifosfonati. Tutti i pazienti presentavano una BMD nel range dell'osteoporosi e bassi livelli di vitamina D.
Conclusioni: Dalla nostra casistica emergerebbe che i bifosfonati non possono essere considerati la causa delle fratture atipiche. Considerando che, comunque, i pazienti erano osteoporotici, il nostro studio darebbe ragione a coloro che ritengono le fratture atipiche solamente dipendenti dalla fragilità ossea ma non conseguenza della terapia anti-osteoporosi.

AUGMENTATION IN CEMENTO DELLE VITI NELL'OSTEOSINTESI CON PLACCA DELLE FRATTURE PLURIFRAMMENTARIE DELL'OMERO PROSSIMALE OSTEOPOROTICO

Matteo Papalia[1], Andrea Palmesi[1], Vincenzo Costa[1], Damiano Longo[1], Gianluca Mazzotta[1], Francesco Falez[2]

[1] *Clinica Nuova Itor, Ortopedia e Traumatologia, Roma, Italia;*
[2] *Ospedale Santo Spirito, Ortopedia e Traumatologia, Roma, Italia*

Introduzione: L'osteosintesi con placca nelle fratture pluriframmentarie dell'omero prossimale presenta in letteratura risultati contrastanti correlati alla complessità della procedura, alla grande invasività dell'accesso chirurgico e alla cattiva qualità dell'osso che spesso non garantisce la tenuta della sintesi. L'utilizzo di vie di accesso mininvasive ha aiutato a ridurre il danno vascolare mentre l'utilizzo di tecniche di augmentation della testa ha ridotto il rischio di scomposizione secondaria causa di fallimento.
Materiali e Metodi: Da Dicembre 2013 a Gennaio 2015 abbiamo trattato 23 pazienti affetti da frattura pluriframmentaria dell'epifisi prossimale di omero (Classificazione AO: B2: 7 pz, C1:5, C2: 11), di età > 65 anni, mediante osteosintesi con placca omerale prossimale PHILOS (Synthes). In tutti casi abbiamo eseguito l'intervento utilizzando il mini split transdeltoideo antero-laterale prossimale e l'augmentation delle viti prossimali in cemento (Traumacem V+). Le procedure sono state eseguite dallo stesso chirurgo in anestesia loco-regionale (blocco interscalenico).
Risultati: A un follow-up medio di 4 anni (3-5 aa) non sono state riscontrate complicanze maggiori (necrosi cefalica, lesione del n. circonflesso, perdita di riduzione), né casi di perforazione primaria o secondaria delle viti. In 4 casi abbiamo riscontrato un leakage di cemento dal calcar senza conseguenze cliniche. Tutte le fratture sono giunte a guarigione. Porteremo i risultati clinici valutati con Constant Score a 1 e 3 anni.
Discussione: Negli ultimi anni abbiamo assistito ad un progressivo miglioramento dei risultati nella sintesi delle fratture dell'omero prossimale grazie allo sviluppo di sistemi a stabilità angolare e all'utilizzo di vie di accesso mininvasive. Tuttavia, le fratture pluriframmentarie in osso osteoporotico presentano ancora un elevata percentuale di complicanze e fallimenti. Tra le varie tecniche di augmentation della testa descritte in letteratura, l'augmentation del tip delle viti in cemento rappresenta a nostro avviso una valida alternativa in quanto si è rivelata di rapida esecuzione, sicura, poco invasiva e di assoluto successo.
Conclusioni: Nella nostra esperienza l'augmentation delle viti rappresenta un valido supporto nella sintesi delle fratture dell'omero prossimale in quanto riduce notevolmente le possibili complicanze legate alla scomposizione secondaria, frequenti nelle fratture pluriframmentarie dell'anziano osteoporotico.

STUDIO PROSPETTICO CONTROLLATO RANDOMIZZATO TRA PLACCA PLACCA PERCUTANEA A COMPRESSIONE (PCCP) E CHIODO ENDOMIDOLLARE (TFN)-(PLACHI). RISULTATI PRELIMINARI

Emanuela Raimondo[1], Alfonso Giubilato[1], Giuseppe De Giovanni[1], Joil Ramazzotti[2], Angelo Chessa[3], Luca Pietrogrande[4]

[1] Ospedale San Paolo, Ortopedia e Traumatologia, Milano, Italia; [2] Università degli Studi di Milano, Milano; [3] Ospedale San Paolo, Milano; [4] Università degli Studi di Milano, Scienze della Salute, Italia

Introduzione: Tra i vari aspetti della gestione ottimale delle fratture da fragilità del femore prossimale vi è la riduzione delle complicanze post-operatorie, cui può concorrere la scelta di un mezzo di sintesi a bassa invasività. Scopo dello studio è valutare se vi sia un out-come migliore con il chiodo endomidollare TFN o la placca PCCP. Obbiettivo primario è il recupero funzionale e Obbiettivi secondari tempi di intervento, numero di emotrasfusioni, complicanze locali e generali, mortalità. Vengono riportati i dati ottenuti dopo che sono stati arruolati 80 soggetti sui 120 previsti.
Materiali e Metodi: Da Marzo 2017 a Marzo 2018 sono stati arruolati nel reparto di Ortopedia e Traumatologia dell'Ospedale San Paolo i pazienti con frattura pertrocanterica di femore tipo 31-A1 e 31-A2 della classificazione AO e randomizzati in due gruppi appaiati per classe ASA, età e tipo di frattura. Il recupero funzionale è stato valutato con Harrys Hip Score Modificato, Barthel Index, e TUG, pre-operatori e a 1, 4, 12 mesi. Sono stati rilevati anche i tempi di intervento, numero di emotrasfusioni, complicanze locali e generali, mortalità. I risultati sono stati elaborati tramite SPSS (versione 20.0) come media, deviazione standard e sottoposti al test t di Student con un $p < 0,05$.
Risultati: Dei 40 pazienti arruolati al momento, 18 sono stati trattati con PCCP e 22 TFN: età media era 83,23 ± 8,16 anni,78% donne,BMI medio 22,57 ± 2,90,classe ASA media 2,24 ± 0,58 con il 94% in classe 2 o 3,Charlson Index medio 5,95 ± 2,28. Nel gruppo PCCP i minuti di intervento sono significativamente($p < 0,05$) inferiori(55,95 ± 15,77 contro 65,50 ± 14,09), il numero di trasfusioni è risultato significativamente inferiore(1,74 ± 1,45 unità contro 2,59 ± 1,33). e livello funzionale non hanno mostrato differenze significative. Non si sono verificate complicanze locali, ma 3 piaghe da decubito con PCCP e 6 con TFN, 3 IVU con PCCP e 5 con TFN; tali differenze non sono statisticamente significative. La mortalità a 1 anno è del 14%(3 su 18) con PCCP e del 19%(5 su 22) con TFN.
Discussione: Questi dati preliminari dello studio mostrano una popolazione di età molto avanzata e con gravi comorbilità. La tecnica PCCP sembra essere vantaggiosa riguardo al sanguinamento e ai tempi chirurgici. Non si sono dimostrati vantaggi per l'out-come funzionale.
Conclusioni: I dati preliminari vanno supportati con l'ampliamento del campione, ma i mezzi di sintesi sembrano equivalersi per out-come funzionale, mentre la PCCP sembra preferibile in termini di complicazioni anche se al momento non vi è significatività statistica.

LA GESTIONE DELLE FRATTURE PERIPROTESICHE D'ANCA NELL'ANZIANO: OUT-COMES, TASSO DI SOPRAVVIVENZA ED EFFICACIA DELLA CLASSIFICAZIONE DI VANCOUVER

Davide Tanas, Roberto Marin, Stefania Fozzato, Michele Francesco Surace

Università degli Studi dell'Insubria, Centro di ricerche interdisciplinare di patologia e chirurgia dell'apparato locomotore, Varese, Italia

Introduzione: L'incidenza delle fratture periprotesiche d'anca è in aumento per l'invecchiamento della popolazione e l'aumento del numero di impianti protesici. L'adeguatezza del trattamento e della gestione sono fondamentali per migliorare i risultati. L'obiettivo di questo studio è di valutare gli out-comes, la sopravvivenza e l'accuratezza della classificazione di Vancouver.
Materiali e Metodi: Sono stati rivalutati 58 pazienti trattati tra il 2010 e il 2016. Le fratture sono state suddivise secondo la classificazione di Vancouver. Il tempo d'attesa, il tasso di sopravvivenza, le complicanze e score funzionali sono stati registrati. L'analisi statistica dei dati è stata eseguita mediante software dedicato con livello di significatività per $p < 0,05$.
Risultati: La sopravvivenza è stata del 78,8% e del 66,7% ad uno e due anni. Un'attesa all'intervento maggiore di due giorni è associate ad un aumento del rischio di decesso. In dieci pazienti si è verificata una complicanza. I pazienti con osteosintesi hanno avuto risultati funzionali peggiori. La regressione lineare ha evidenziato un peggioramento dei risultati all'aumentare dell'età e delle classi di Vancouver.
Discussione: La classificazione di Vancouver è la più utilizzata nel processo decisionale terapeutico, ove la stabilità dell'impianto è discriminante. In alcune fratture B2, l'osteosintesi è tuttavia possibile ove per caratteristiche dello stelo si possa ottenere una nuova stabilità primaria. La revisione dello stelo negli anziani garantisce risultati funzionali migliori con limitato allettamento a discapito di un maggior rischio di complicanze. Le fratture periprotesiche possono esser equiparate alle fratture di femore prossimale, in cui un aumento dei giorni d'attesa è gravato da una riduzione della sopravvivenza. Pertanto fondamentale al fine di migliorare l'out-come sarà la corretta gestione perioperatoria.
Conclusioni: L'appropriatezza del trattamento e la corretta gestione perioperatoria dei pazienti con fratture periprotesiche è fondamentale al fine di migliorare l'out-come clinico e ridurre il rischio di complicanze. Nei pazienti anziani il tasso di sopravvivenza è correlato ai giorni d'attesa all'intervento.

EFFETTI DEL TRATTAMENTO CHIRURGICO ENTRO 48 ORE SULLA MORTALITÀ E INSORGENZA DI COMPLICANZE IN SEGUITO A FRATTURA DI FEMORE PROSSIMALE IN PAZIENTI ULTRASESSANTACINQUENNI

Maurizio Feola[1], Monica Celi[1], Marco Amato[1], Cecilia Rao[2], Umberto Tarantino[3]

[1] Università degli Studi di Roma Tor Vergata, Facoltà di Medicina e Chirurgia, Roma, Italia; [2] Università degli Studi di Roma "Tor Vergata", Roma, Italia; [3] Facoltà di Medicina e Chirurgia, Roma, Italia

Introduzione: La fratture di femore rappresenta oggi il dramma-

tico epilogo per un soggetto anziano. L'impatto di tali fratture sui pazienti comporta inevitabilmente l'insorgenza di numerose complicanze con un aumentato rischio di mortalità. La conferenza stato regione nel 2015 ha inserito tra gli obiettivi PREVALE il tempo di attesa di intervento inferiore alle 48 ore per tutte le fratture di femore prossimale al fine di ridurre il rischio di complicanze post-operatorie. Scopo del nostro studio è stato di Valutare quanto l'intervento chirurgico entro le 48 ore in pazienti over 65 con frattura di femore prossimale possa andare a influire sul rischio di mortalità e nel recupero delle attività di vita quotidiana.
Materiali e Metodi: 511 pazienti over 65 ricoverati presso il Policlinico Tor Vergata, per frattura di femore prossimale negli anni 2013-2014 e 2015 sono stati selezionati per valutare il percorso ospedaliero dei pazienti dal momento del ricovero alla dimissione calcolando le ore di attesa per l'intervento. Sono stati contattati telefonicamente per valutare il decorso post-operatorio, l'insorgenza di complicanze, la sopravvivenza e la ripresa funzionale attraverso il Charlson Comorbility Index e l'EQ-5D. Per ciascun paziente è stato inoltre valutato l'aderenza alla terapia antiosteoporotica e i motivi di una eventuale interruzione.
Risultati: 398 pazienti sono stati valutati e contattati telefonicamente. 265 sono stati operati entro le 48 ore, 133 dopo le 48 ore. Solo il 57,5% dei pazienti è sopravvisuto a 3 anni e la mortalità è maggiore nei pazienti operati dopo le 48 ore. Il numero dei decessi è più alto nei primi 6 mesi nei soggetti operati dopo le 48 ore. La principale causa di morte è stata l'insufficienza cardiorespiratoria. Nonostante la terapia antiosteoporotica fosse prescritta, solo il 50% seguiva regolarmente le prescrizioni
Discussione: La letteratura dimostra come l'intervento per il trattamento delle fratture di femore entro le 48 ore comporti una riduzione del rischio di complicanze anche se tale dato non è sempre valido per i pazienti con alto numero di complicanze. I pazienti contattati sottoposti trattati entro le 48 ore hanno mostrato una sopravvivenza più lunga rispetto a chi operato in tempi più lunghi. Iniziare precocemente un percorso riabilitativo all'interno dell'ospedale ha consentito un recupero funzionale più rapido e la riduzione del rischio di complicanze. I soggetti che vengono operati entro le 48 ore, a 2 anni dall'intervento presentano un recupero migliore con una riduzione degli esiti.
Conclusioni: L'indicazione della regione a operare entro le 48 ore le fratture di femore rappresenta una sfida per molte realtà ospedaliere. Sensibilizzare le amministrazioni a realizzare PDTA dedicati al paziente con frattura di femore faciliterà il recupero del paziente diminuendo l'impatto di queste fratture sulla nostra società.

Giornale Italiano di Ortopedia e Traumatologia
2018;44(Suppl. 1):S421-S448

Comunicazioni libere - AGING FRACTURES 5

Sabato 10 Novembre 2018 dalle 15:00 alle 16:00

PROTESIZZAZIONE IN ACUTO DELLE FRATTURE ACETABOLARI

Francesco Saverio Sirabella[1], Alessio Ciuffoletti[2], Concetto Battiato[2]

[1] Azienda Ospedaliera Ospedali Riuniti Ancona, Clinica di Ortopedia dell'Adulto e Pediatrica, Ancona, Italia; [2] Ospedale C e G "Mazzoni", U.O.C. Ortopedia e Traumatologia, Ascoli Piceno, Italia

Introduzione: Le fratture acetabolari in età geriatrica comportano una difficile scelta tra sintesi e protesi. Spesso la sostituzione protesica viene eseguita in un secondo tempo. Gli Autori, in linea a quanto indicato da Helfet nel 2006, scelgono di protesizzare in acuto le fratture acetabolari che rispondono ai criteri da lui enunciati. In questa fascia di età le comorbilità e l'osteoporosi rendono l'intervento chirurgico rischioso. L'obiettivo è quello di trattare il paziente in tempi contenuti, con la minor invasività possibile che consenta una precoce riabilitazione.
Materiali e Metodi: Viene presentata una serie di 15 pazienti di età compresa fra i 70 e i 90 anni, affetti da fratture acetabolari scomposte, trattati chirurgicamente. Sono stati trattati i seguenti tipi di frattura: frattura delle due colonne, colonna anteriore + emitrasversa posteriore, frattura trasversa, frattura a T. Nel 40% dei pazienti è presente un frammento intra-articolare impattato. Circa il 50% dei pazienti presentava, prima del trauma, artrosi dell'anca. In tutti i casi è stato eseguito un accesso postero-laterale. All'impianto protesico è stata sempre fatta precedere una sintesi delle colonne mediante placche e viti o, talvolta, cerchiaggio delle 2 colonne, sempre neutralizzata da un anello antiprotrusivo tipo Muller.
Risultati: 14 dei 15 pazienti sono stati seguiti al follow-up per i primi 5 anni (dal 2009 al 2014), di questi 2 sono deceduti per altre cause nel quinquennio esaminato. I restanti 12,hanno ripreso la deambulazione con carico totale entro 2 mesi dal trauma, non si sono registrate dismetrie superiori ad 1 cm, né zoppie residue. Un solo paziente è stato seguito per soli 3 anni di follow-up per insorgenza di nuova frattura.
Discussione: La frequenza delle fratture acetabolari nell'anziano è in aumento. Per la necessitàdi una rapida mobilizzazione del paziente, spesso la scelta del trattamento vira verso la protesi. Nelle fratture acetabolari, alla protesi, va spesso associata una sintesi che non avrà l'obiettivo della riduzione anatomica ma di creare un "contenitore" stabile che possa accogliere la componente acetabolare.
Conclusioni: In mani esperte, la riduzione chirurgica della frattura acetabolare nell'anziano, la sintesi e la protesizzazione d'emblée possono essere effettuate entro un tempo chirurgico di 2 ore e con modesta perdita ematica, risultando quindi affidabile nella maggior parte dei casi. Il tasso di mortalità e morbidità appare modesto se si seguono i parametri per la scelta dell'intervento più adeguato.

IL TRATTAMENTO DELLE FRATTURE DELL'ACETABOLO NEL PAZIENTE ANZIANO: RISULTATI CON TECNICA ORIF

Raffaele Pezzella[1], Mariano Giuseppe di Salvatore[2], Luca Magnani[1], Alfonso Maria De Simone[2], Francesca Silleni[1], Vittorio Calvisi[1], Antonio Medici[2]

[1] Università degli Studi dell'Aquila, Scuola di specializzazione in Ortopedia e Traumatologia, L'Aquila, Italia; [2] Azienda Ospedaliera di Rilievo Nazionale San Giuseppe Moscati, U.O.C. di ortopedia e traumatologia, Avellino, Italia

Introduzione: Le fratture scomposte dell'acetabolo nel paziente anziano rappresentano una sfida a causa delle comorbidità e delle peculiarità delle linee di frattura. Obiettivo di questo studio è stato valutare l'out-come clinico e radiografico della Osteosintesi interna (ORIF), analizzando i fattori che possono influenzare la riuscita dell'intervento.
Materiali e Metodi: Lo studio retrospettivo ha incluso la valutazione clinica e radiografica di pazienti anziani con fratture acetabolari scomposte trattate con ORIF. Le variabili cliniche e radiografiche prese in considerazione sono state: il tipo di frattura, (Classificate secondo Letournel), la funzionalità dell'anca, valutata con Harris Hip Score, la qualità della riduzione secondo il punteggio di Matta. Il follow-up post-chiurgico è stata effettuato ogni mese fino a guarigione radiografica; poi ogni 3 mesi e ad 1 anno.
Risultati: Analizzando i dati di 44 pazienti di età media di 68 anni operati a 6 giorni dal ricovero utilizzando placche da ricostruzione e placche dedicate per la lamina quadrilatera, i risultati alla Harris Hip Score sono stati tra 90 e 100 in 6 pazienti, tra 80 e 89 in 28 pazienti tra 79 e 70 in 7 pazienti e con valori inferiori a 70 in 3 pazienti. Il punteggio radiografico di Matta è risultato "anatomico" in 22 pazienti, "congruente" in 10 pazienti e "incongruente" in 7
Discussione: I nostri dati indicano che i risultati sono influenzati in misura maggiore dalla riduzione anatomica della frattura piuttosto che dalle caratteristiche radiografiche della frattura. Diversi studi riportano che questi pazienti, con frattura acetabolare associata a osteopenia, o ad altri segni radiografici prognosticamente negativi sono stati sottoposti d'emblée a protesi totale di anca (PTA). Altri lavori hanno dimostrato che l'esecuzione di una PTA in acuto crea difficoltà nel raggiungimento della stabilità della componente acetabolare e influenzare la sopravvivenza della protesi. Secondo la nostra opinione quando la soluzione chirurgica ha successo, l'articolazione nativa è migliore di quella protesica e anche se i pazienti trattati sviluppino una artrosi post-traumatica dell'anca tale da richiedere una PTA, l'ORIF iniziale può fornire un buono stock osseo per il posizionamento della componente acetabolare della protesi.
Conclusioni: L'ORIF da risultati da buoni a eccellenti con un alto tasso di soddisfazione espresso dalla maggioranza dei pazienti over 60; questa tecnica sembra essere una buona opzione terapeutica per le fratture dell'acetabolo nel paziente anziano.

L'OSTEOSINTESI NELLE FRATTURE PERIPROTESICHE DI ANCA. SOLUZIONI E CRITICITÀ

Giovanni Carlo Salvo, Salvatore Bonfiglio, Salvatore Milazzo, Francesco Roberto Evola, Gianfranco Longo

Ospedale Cannizzaro, Ortopedia e Traumatologia, Catania, Italia

Introduzione: Nel paziente anziano le fratture periprotesiche di anca rappresentano una problematica in crescente aumento la cui soluzione non è semplice. L'approccio a questo genere di lesione presuppone ampie competenze in ambito protesico e traumatologico. Fondamentale oltre l'inquadramento della lesione scheletrica, una gestione internistica del paziente e la sua stabilizzazione emodinamica e metabolica, trattandosi spesso di casi con associate comorbidità.
Materiali e Metodi: Presso l'U.O. dell'Azienda Ospedaliera Emergenza "Cannizzaro" di Catania, abbiamo trattato dal 2010 al 2017, 47 fratture periprotesiche in pazienti ultrasettantenni; in prevalenza è stato interessato il sesso femminile, 23 donne. L'età era compresa tra 72 e 87 anni. Si trattava di 31 fratture Vancouver B, (B1 22 casi e B2 9 casi) 7 Tipo A, e 9 tipo C. Sono state utilizzate placche dedicate che prevedevano utilizzo di viti e cerchiaggi, sia di acciaio che di titanio dal design rinnovato e anatomico.
Risultati: I pazienti sono tornati allo svolgimento delle attività precedenti il trauma in un periodo compreso tra 6 e 10 mesi. Il follow-up è durato fino al 3°anno dopo l'intervento. In 9 pazienti si sono sviluppate altre complicanze di carattere generale che hanno portato al decesso durante il follow-up. Una paziente ha riportato la mobilizzazione della placca con la sua rottura, sottoposta a reintervento dopo 2 mesi. Trattata con nuova sintesi in compressione e innesto di osso sintetico.
Discussione: La gestione di pazienti con fratture periprotesiche di anca, è complessa sia dal punto di vista internistico ma soprattutto da quello chirurgico; fondamentale classificare correttamente la lesione al fine di trattarla adeguatamente. Il chirurgo deve essere esperto traumatologo, conoscere i principi di trattamento, pianificare tutti gli steps; deve inoltre essere pronto e capace di impiantare la protesi qualora lo stelo apparisse mobilizzato. Il planning pre-operatorio è un tempo fondamentale; inquadrare il paziente e pianificare insieme all'anestesista eventuale necessità di assistenza intensiva nel post-operatorio; pianificare il posizionamento sul lettino operatorio. Ridurre la frattura cercando di essere il più atraumatici possibile; applicare la placca bilanciandone stabilità ed elasticità.
Conclusioni: L'obiettivo primario è la sopravvivenza del paziente. Garantire una sintesi stabile e bilanciata consente una mobilizzazione precoce, elemento cardine in questi casi, utilizzando placche di nuova generazione, e distribuendo le forze lungo la diafisi femorale. Ridurre al minimo l'allettamento in un paziente critico deve essere l'obiettivo primario.

PERFORMANCE MUSCOLARE IN DONNE IN POST-MENOPAUSA A DIFFERENTE RISCHIO DI CADUTA: STUDIO CROSS-SECTIONAL

Marta Nunzia Marucci, Dario De Giorgi, Giuseppe Toro, Alessandro de Sire, Giovanni Iolascon

Università degli Studi della Campania "Luigi Vanvitelli", Dipartimento di Specialità Medico Chirurgiche e Odontoiatriche, Napoli, Italia

Introduzione: L'aging è correlato a riduzione della funzione muscolare e aumento del rischio di caduta. Il 10% delle cadute può esitare in fratture da fragilità, problematica importante in termini di morbidità, mortalità e costi. L'Elderly Falls Screening Test (EFST) sembrerebbe essere un test valido e veloce da eseguire anche in ambiente ambulatoriale per valutare il rischio di cadute in quanto analizza le cadute precedenti e soprattutto le near falls, oltre a valutazioni della funzione muscolare. L'obiettivo del nostro studio è stato pertanto valutare la performance muscolare in donne in post-menopausa a differente rischio di caduta, stratificate mediante EFST.
Materiali e Metodi: Nel nostro studio multicentrico cross-sectional sono state incluse donne in post-menopausa con età ≥55 anni, afferenti a 10 centri italiani del "Gruppo Italiano di Studio delle Malattie Metaboliche dell'Osso" (GISMO). Abbiamo suddiviso le partecipanti in 3 gruppi, a seconda dell'EFST: a basso rischio di caduta, a rischio moderato di caduta e ad alto rischio di caduta. Abbiamo valutato: il numero di cadute, l'Unipedal Stance Test (UST) per l'equilibrio e il 4-meter gait speed (4MGS) per la performance fisica.
Risultati: Abbiamo suddiviso le 753 donne (età media di 70,13 ± 9,22 anni) in base all'EFST in 3 gruppi: 378 donne (50,20%) a basso rischio di caduta, 247 donne (32,80%) a rischio moderato e 128 donne (17,00%) a rischio elevato di caduta. Vi erano differenze statisticamente significative tra i gruppi sia per l'UST (15,70 ± 15,04 sec vs 8,39 ± 10,37 sec vs 3,17 ± 2,87 sec; $p < 0,001$) che per il 4MGS (0,89 ± 0,34 vs 0,57 ± 0,38 vs 0,37 ± 0,20; $p < 0,001$). Inoltre, abbiamo riscontrato una correlazione negativa statisticamente significativa sia tra l'EFST e UST ($\rho = -0,527$; $p < 0,001$) che tra EFST e 4MGS ($\rho = -0,575$; $p < 0,001$).
Discussione: Le fratture da fragilità femorali e non femorali (con la sola esclusione delle vertebrali) sono quasi sempre conseguenza di una caduta. La valutazione del rischio di caduta costituisce di conseguenza un elemento fondamentale per le strategie di prevenzione delle fratture da fragilità.
Conclusioni: Lo studio multicentrico cross-sectional ha mostrato come donne in post-menopausa a maggior rischio di caduta avessero un maggior numero di cadute precedenti, un peggior equilibrio ed una peggiore performance fisica.

PERI-IMPLANT FRACTURE AL CHIODO CEFALOMIDOLLARE DI FEMORE: STUDIO RETROSPETTIVO, VALUTAZIONE DEI FATTORI DI RISCHIO E REVIEW DELLA LETTERATURA

Damiano Petaccia, Giorgio Mastromatteo, Andrea Pantalone, Fabrizio Fascione, Vincenzo Salini

Clinica Ortopedica e Traumatologica, Ospedale SS Annunziata, Università degli Studi G. d'Annunzio, Chieti, Italia

Introduzione: Il chiodo cefalomidollare rappresenta uno dei mezzi

di sintesi più utilizzati per il trattamento delle fratture laterali del femore prossimale (31A sec. AO); i vantaggi biomeccanici di questo device hanno portato ad un incremento del suo utilizzo. Allo stesso tempo, seppur con una minima incidenza (1,7%), le fratture peri-impianto, sono considerate una possibile ed "emergente" complicanza legata all'utilizzo di suddetto mezzo di sintesi.
Materiali e Metodi: In questo studio retrospettivo (da dicembre 2013 a dicembre 2017) sono stati inclusi 14 pazienti (10 maschi, 4 femmine; età media 81,6 anni) con fratture "perisintesiche" di femore (tipo IIA o IIB secondo una rivisitazione della classificazione di Vancouver). In 11 casi è stata eseguita una osteosintesi con placca e viti e nei restanti 3 casi il chiodo short è stato sostituito con un impianto long.
Risultati: Nell'immediato post-operatorio non si sono registrate perdite ematiche significative: sono state effettuate trasfusioni di emazie concentrate in 6 pazienti. Ad un follow-up medio di 12 mesi, circa il 50 % dei casi ha ripreso la condizione precedente al trauma; il 40 % ha avuto riduzione accettabile delle capacità motorie; il 10% ha avuto una inabilità di grado elevato. Non sono state riscontrate complicanze quali infezioni e pseudoartrosi.
Discussione: Il rischio di frattura "perisintesica" sembra, da un'analisi della letteratura, essere legato ad un non corretto posizionamento della vite di lag; non vi sono, invece, differenze significative per quanto riguarda l'incidenza di tali fratture in presenza di chiodo corto o lungo. Controverso è anche il ruolo del bloccaggio distale: nonostante non vi siano ancora evidenze chiare, sembra che un chiodo cefalomidollare corto non bloccato aumenti il rischio di peri-implant fracture.
Conclusioni: Le fratture "perisintesiche" sono lesioni rare, senza alcun consensus sulla migliore modalità di trattamento. E' importante valutare non solo il pattern di frattura ma anche la stabilità dell'impianto e l'adeguatezza del bone stock. Infatti, il tipico paziente con una peri-implant fracture presenta condizioni cliniche generali e locali scadenti e pertanto fattori di rischio chirurgici elevati; pertanto fondamentale è attuare una procedura chirurgica sicura, rapida e allo stesso tempo con un basso tasso di complicanze locali; come dimostrato da Ruchholtz et al. (2013) l'utilizzo di placche con stabilità angolare poliassiale potrebbe essere considerata un'affidabile soluzione per il trattamento delle fratture più distali.

IPERPARATIROIDISMO SECONDARIO A IPOVITAMINOSI D IN PAZIENTI AFFETTI DA FRATTURE DA FRAGILITÀ

Vanna Bottai[1], Roberta Cifali[1], Ilaria Lazzerini[1], Anna Paola Rovelli[1], Stefano Giannotti[2], Rodolfo Capanna[1]

[1] Azienda Ospedaliero Universitaria Pisana, Ortopedia e Traumatologia II, Pisa, Italia; [2] AUO Senese, Ortopedia e Traumatologia, Siena, Italia

Introduzione: L'ipovitaminosi D è la più frequente "nutritional deficiency" al mondo e colpisce soprattutto i pazienti anziani. Una marcata ipovitaminosi può essere causa di iperparatiroidismo secondario con tutte le implicazioni sull'apparato scheletrico da esso derivate. Scopo dello studio è definire la prevalenza di iperparatiroidismo secondario a ipovitaminosi D in pazienti con frattura da fragilità over 65.
Materiali e Metodi: Sono stati rivalutati 345 pazienti affetti da frattura da fragilità, 312 F e 33 M, età media 83 aa (min 65 - max 101). I pazienti sono stati suddivisi in gruppi a seconda della sede di frattura: 205 fratture femore, 40 fratture omero, 33 fratture polso, 17 fratture vertebrali, 32 fratture in altra sede, 18 fratture femore associate ad altra sede. In tutti è stato eseguito un inquadramento bio-umorale con dosaggio di: calcemia, fosforemia, Vit D, PTH e ALP. L'ipovitaminosi è stata suddivisa in "insufficienza" (20-30 ng/ml) e "carenza" (< 20 ng/ml).
Risultati: Abbiamo riscontrato valori di ipovitaminosi D nel 86,6% del gruppo (299 pz), di carenza nell'82% (245 pz) e insufficienza nel 18% (54 pz); nel 31,6% (109 pz) dei casi era inoltre presente iperparatiroidismo secondario.
Discussione: La VIT D è a oggi considerata un ormone con effetti multisistemici con interessamento anche dell'apparato muscolo scheletrico. Soprattutto nel nostro paese, l'apporto alimentare di vitamina D non è adeguato. Nella popolazione generale, in particolare negli anziani, vi è un'alta percentuale di ipovitaminosi, che, se marcata e protratta nel tempo, può portare all'insorgenza di iperparatiroidismo secondario con ulteriore incremento della fragilità ossea.
Conclusioni: Il nostro studio conferma i dati della Letteratura sull'alta incidenza di ipovitaminosi e di iperparatiroidismo secondario in pazienti con fratture da fragilità. Dal momento che a oggi è sempre più raccomandata la prescrizione di terapia antifratturativa nel paziente anziano fratturato, è necessario sottolineare come questa non possa prescindere da una valutazione e correzione di una eventuale ipovitaminosi D, con la finalità anche di prevenire e/o correggere un potenziale quadro di iperparatiroidismo secondario che influirebbe a sua volta in maniera negativa sull'apparato muscolo-scheletrico.

LE FRATTURE MULTIFOCALI DI OMERO

Carmela Borracci, Pietro Gioia, Carlo Milani, Francesco Conserva

Presidio Ospedaliero "Dario Camberlingo", Ortopedia e Traumatologia, Francavilla Fontana (Br), Italia

Introduzione: Consideriamo come lesione multifocale di omero la presenza di più fratture nello stesso segmento osseo, purchè indipendenti l'una dall'altra. La letteratura manca di classificazioni e linee guida per il trattamento.
Materiali e Metodi: È stato condotto uno studio retrospettivo su fratture di omero operate in 10 anni (2007-2017). Su 700 casi, 28 erano fratture multifocali. Abbiamo considerato solo i 10 casi trattati con tecnica percutanea MIPO (Minimally Invasive Plate Osteosynthesis). Erano tutte donne con età media 60 anni. Le fratture erano comprese tra l'epifisi prossimale e il terzo diafisario distale dell'omero. Escluse quelle della paletta omerale. I risultati funzionali sono stati valutati con la scheda QuickDASH (Disability of Arm-Shoulder-Hand). Radiograficamente è stato preso in considerazione il tempo di guarigione in base all'ultima visita ambulatoriale effettuata, in cui al paziente è stata eseguita una radiografia, con indicazione a non effettuare altri controlli.
Risultati: Il tempo medio di guarigione è stato di 3,5 mesi. Con la valutazione QuickDASH abbiamo ottenuto un punteggio del

22.80. Complicanze: 3 casi di rigidità articolare, 1 caso di necrosi della testa omerale.
Discussione: L'osteosintesi a cielo aperto è una tecnica più impegnativa per il chirurgo e richiede l'esposizione dei focolai di frattura. Molti preferiscono non utilizzarla, perché i pazienti sono anziani e giovani politraumatizzati. Complicanze sono l'infezione del sito di frattura, lesioni del nervo radiale, rottura e mobilizzazione dei mezzi di sintesi. Si preferiscono tecniche a cielo chiuso, es. il chiodo endomidollare, ma quando vi è interessamento della porzione metaepifisaria prossimale questo può diventare indaginoso con maggiore esposizione alle rx, ulteriore rischio di scomposizione delle fratture e di lesioni nervose. La scelta di utilizzare l'osteosintesi con MIPO ci consentiva di non violare eccessivamente l'integrità muscolare, di non deperiostare molto i tessuti, mobilizzare precocemente il paziente.
Conclusioni: In letteratura non abbiamo trovato delle linee guida per queste fratture. La mancanza di una classificazione e di un corrispondente algoritmo terapeutico spesso porta il chirurgo a effettuare interventi "personalizzati", poiché non esiste una tecnica ideale.

Giornale Italiano di Ortopedia e Traumatologia
2018;44(Suppl. 1):S425-S448

Comunicazioni libere - AGING FRACTURES 6

Sabato 10 Novembre 2018 dalle 16:00 alle 17:00

IL TRATTAMENO CON CHIODO ENDOMIDOLLARE DELLE FRATTURE COMPLESSE DELL'EPIFISI PROSSIMALE DELL'OMERO

Giacomo Strigini, Laura Ghidoni, Fabrizio Quattrini, Corrado Ciatti, Giorgio Emanuele Bellina, Caterina Fiazza, Pietro Maniscalco

Ospedale "Guglielmo da Saliceto", Ortopedia e traumatologia, Piacenza, Italia

Introduzione: Le fratture complesse dell'epifisi prossimale dell'omero rappresentano un campo della traumatologia in cui allo stato attuale non esiste un trattamento univoco. In letteratura sono stati proposti il trattamento con fili di Kirshner, con placca e viti, tramite inchiodamento midollare o protesizzazione, ciascuno con risultati posiitvi. In questo lavoro analizziamo i vantaggi e gli svantaggi dell'inchiodamento endomidollare in questo genere di fratture

Materiali e Metodi: Da aprile 2011 a febbraio 2016 presso la Struttura Complessa di Ortopedia e Traumatologia dell'Ospedale di Piacenza, sono stati trattati con chiodo endomidollare Diphos 198 pazienti con una età media dei pazienti di 62,3 anni con frattura a più di 2 frammenti dell'epifisi prossimale dell'omero. Sono stati esclusi casi di grave artrosi gleno-omerale, fratture inveterate o patologiche, pazienti con decadimento cognitivo severo. Sono stati valutati i tempi di consolidazione della frattura, il risultato funzionale tramite Constant score e le complicanze.

Risultati: In tutti i casi esaminati è stata ottenuta una buona consolidazione della frattura in un tempo medio di circa 3 mesi, con ripresa funzionale eccellente nei pazienti sottoposti ad un programma riabilitativo precoce e comunque buona nei pazienti non sottoposti a mobilizzazione nell'immediato post-operatorio.

Discussione: Il trattamento con chiodo Diphos nail corto nelle fratture complesse di omero prossimale nella nostra esperienza si è rivelato una scelta efficace, garantendo ottimi risultati funzionali a fronte di una scarsa invasività. Grazie alla configurazione delle viti si è rivelato efficace nella stabilizzazione della grande tuberosità, requisito essenziale per un risultato funzionale soddisfacente, e nel trattamento dei differenti pattern di frattura. La mini invasività di questo trattamento, massimizzata con un punto di ingresso medializzato rispetto a quello classicamente utilizzato e quindi con un impatto minimo sulla cuffia dei rotatori, consente inoltre di prevenire il riassorbimento a distanza del trochite e di garantire un out-come estremamente positivo al paziente.

Conclusioni: L'utilizzo del chiodo endomidollare, a patto di utilizzare uno dei chiodi di ultima generazione con orientamento multiplanare delle viti, grazie alla sua versatilità nelle diverse configurazioni delle viti e alla sua mini invasività consente nella nostra esperienza di ottenere ottimi risultati nelle fratture dell'epifisi prossimali di omero.

LE FRATTURE DA FRAGILITÀ NELL'ANZIANO: OPPORTUNITÀ DI INSTAURARE UNA TERAPIA MEDICA

Adriano Santulli, Vincenzo Mirra

P.O. Maddaloni ASL Caserta, U.O.C. Ortopedia, Maddaloni, Italia

Introduzione: Nel 2018 le fratture da fragilità costituiscono una grossa fetta dei ricoveri delle unità ortopediche dei presidi ospedalieri in Italia e nei paesi più sviluppati, a basso tasso di natalità e con elevata vita media. Mentre ci preoccupiamo di svolgere efficientemente la terapia chirurgica, effettuiamo accurata anamnesi e prescrizione di piano terapeutico mediante la piattaforma telematica SANIARP, in uso in Regione Campania e seguiamo i pazienti con controlli periodici anche dopo guarigione clinico-radiografica.

Materiali e Metodi: Determinare se i pazienti abbiano mai svolto terapia medica per l'osteoporosi, verificare se essi siano o meno in condizioni di ipovitaminosi D, prescrivire per la prima volta terapia medica per l'osteoporosi o perfezionarne una già presente ma incompleta od incorretta sono strumenti idonei a migliorare la qualità e la consistenza di un osso che deve consolidare od osteointegrare una protesi, nel minor tempo e nel miglior modo possibile, con la possibile riduzione del rischio di nuove fratture locali e/o in altri siti scheletrici.

Risultati: Negli ultimi cinque anni abbiamo visto ridursi in maniera apparentemente significativa i casi di fratture controlaterali di collo femore o di rifratture omolaterali, o di nuove fratture vertebrali o di altri siti articolari quali spalle, polsi, caviglie, ginocchia e gomiti nei pazienti sottoposti a terapia medica continuativa per osteoporosi con farmaci antiriassorbitivi ossei, tra questi il denosumab è stato tra quelli più usati, soprattutto nei pazienti con disturbi gastrenterici e/o che avevano dimostrato cattiva compliance a frequenza di somministrazione settimanale. I valori ottenuti e interpolati, su un numero di circa 1000 pazienti ha consentito di ritenere la terapia per l'osteoporosi e l'ipovitaminosi D efficace almeno dal 30 al 50 % nel prevenire nuove fratture significative in presenza di piccoli o medi traumi non efficienti, migliorando nel contempo i risultati in termini di riduzione del dolore e del tempo per la guarigione clinico-radiologica delle fratture.

Discussione: La nostra esperienza è molto limitata e perfezionabile, tuttavia attesta l'opportunità di istituire adeguata terapia per l'osteoporosi e correzione dell'ipovitaminosi D nelle fratture da fragilità dell'anziano.

Conclusioni: Mentre il numero di operati per fratture di femore nelle 48h si sta incrementando notevolmente sulla spinta delle evidenze scientifiche, e delle relative progettualità sanitarie nazionali e internazionali, si avverte l'esigenza di incrementare lo screening e la terapia medica delle fratture da fragilità ossea.

INFLUENZA DELL'IPOVITAMINOSI D E DELL'OBESITÀ SULLA MASSA E LA FUNZIONE MUSCOLARE IN UNA COORTE DI DONNE IN POST-MENOPAUSA: STUDIO CROSS-SECTIONAL

Dario De Giorgi, Marta Nunzia Marucci, Giuseppe Toro, Alessandro de Sire, Giovanni Iolascon

Università degli Studi della Campania "Luigi Vanvitelli", Dipartimento di Specialità Medico Chirurgiche e Odontoiatriche, Napoli, Italia

Introduzione: La correlazione tra ipovitaminosi D e performance muscolare è ampiamente discussa in letteratura; studi recenti hanno inoltre mostrato come l'obesità possa influenzare negativamente il tessuto muscolare, in particolare se associata a sarcopenia. Scopo del nostro studio è stato valutare l'influenza della combinazione di ipovitaminosi D e obesità sulla massa e la funzione muscolare in una coorte di donne in post-menopausa.
Materiali e Metodi: Abbiamo incluso donne in post-menopausa con età ≥ 50 anni, afferenti al nostro ambulatorio, suddividendole in 4 gruppi: normopeso con ipovitaminosi D (gruppo I); sovrappeso con 25(OH)D3 nella norma (gruppo II); sovrappeso con ipovitaminosi D (gruppo 3); normopeso con 25(OH)D3 nella norma (gruppo 4). Abbiamo definito come ipovitaminosi D valori sierici di 25(OH)D3 < 30 ng/ml e sovrappeso soggetti con BMI ≥ 25 e < 30 kg/m^2. Gli out-come valutati sono stati: la ridotta massa muscolare, per valori di appendicular lean mass (ALM)/BMI < 0,512; impairment della forza muscolare, per valori di Hand Grip Strength Test (HGS) < 16; ridotta performance fisica, per Short Physical Performance Battery (SPPB) < 8.
Risultati: Le 368 donne, con età media di 67,2 ± 7,7 anni, erano suddivise in: 95 normopeso con ipovitaminosi D; 90 sovrappeso con 25(OH)D3 nella norma; 96 sovrappeso con ipovitaminosi D; 87 normopeso con 25(OH)D3 nella norma (gruppo controllo). Rispetto al gruppo di controllo, le donne sovrappeso con ipovitaminosi D avevano un rischio significativamente maggiore di avere una ridotta massa muscolare (OR 4,16; p < 0,001), della forza muscolare (OR 6,56; p < 0,001) e della performance (OR 5,58; p < 0,001). Le donne con ipovitaminosi D invece avevano solo un maggior rischio di sviluppare un deficit della forza (OR 6,68; p < 0,001) e della performance muscolare (OR 3,90; p < 0,001).
Discussione: I risultati mostrano che la combinazione di ipovitaminosi D e sovrappeso comporta un rischio significativo di impairment della massa e della funzione muscolare, a testimonianza di come andrebbero adeguatamente valutate entrambe le condizioni in donne in post-menopausa.
Conclusioni: Dall'analisi dei risultati si evince che le donne in post-menopausa con livelli sierici di 25(OH)D3 < 30 ng/ml hanno un rischio significativamente maggiore di avere un impairment della funzione muscolare; in caso di una coesistenza di una condizione di sovrappeso vi è anche un rischio significativamente maggiore di avere una ridotta massa muscolare.

LE FRATTURE LATERALI DEL COLLO FEMORE E I FALLIMENTI DELLA OSTEOSINTESI. LA PROTESIZZAZIONE D'AMBLEÉ PUÒ TROVARE INDICAZIONE?

Anna Arancio, Giovanni Domenico Alongi, Angelo Santamaria, Giuseppe Petrantoni

Azienda Sanitaria Provinciale di Caltanissetta - San Cataldo, Caltanissetta, Italia

Introduzione: Le fratture laterali del collo femore nel grande anziano costituiscono oggi un problema con cui quotidianamente l'ortopedico è costretto a confrontarsi. L'aumento dell'età dei pazienti ci trova costretti a confrontarci con soggetti problematici, con scarsa qualitàdell'osso e con necessità a essere verticalizzati il prima possibile per ridurre le complicanze.
Materiali e Metodi: Analizziamo i risultati a lungo e medio termine relativo alle sintesi eseguite con chiodo cervicocefalico su fratture del collo femore in un campione di anziani compreso tra il 2012 e il 2018 e di quelle trattate in prima scelta con endoprotesi.
Risultati: Si elencano il numero delle sintesi che hanno avuto successo e di quelle invece esitate In fallimenti e che hanno necessitato di un ulteriore trattamento spesso costituito dall'impianto protesico.
Discussione: Alla luce delle nostre valutazioni il quesito che la nostra U.O.C. si pone è se l'impianto d'amblee, su frattura in condizioni di scarsa qualità dell'osso nel paziente anziano, non possa costituire il trattamento di prima scelta.
Conclusioni: Il trattamento con protesizzazione d'ambleè ha validità nei pazienti più anziani e seppur può apparire eccessivo, spesso diventa quello più indicato al fine di prevenirell fallimento delle sintesi con chiodo endomidollare.

IL TRATTAMENTO CHIRURGICO DELLE FRATTURE VERTEBRALI TORACICHE E LOMBARI DA FRAGILITÀ OSSEA IN OSTEOPOROSI

Giosuè Gargiulo, Pasquale Cinnella, Massimo Girardo, Federico Fusini, Alessandro Rava, Stefano Aleotti

A.S.U. Città della Salute e della Scienza Torino Presidio CTO, Ortopedia, Traumatologia e Riabilitazione, Torino, Italia

Introduzione: L'incidenza delle fratture vertebrali complesse è aumentata nella popolazione anziana. Gli Autori valutano le strategie chirurgiche e i risultati clinici della loro esperienza alla luce delle problematiche locali e generali legate all'osteoporosi e allo stato clinico del paziente.
Materiali e Metodi: Nel periodo 2010-2015 sono stati sottoposti a intervento chirurgico 121 pazienti di età superiore a 65 anni. La frattura era localizzata a livello toracico (T1-T10) in 35 casi, toraco-lombare (T11-L1) in 47,lombare (L2-L5) in 39. Tutti lamentavano un importante dolore locale (Vas 8), un danno neurologico era presente in 32 (Frankel B 23,A 9). In 5 casi le fratture erano tipo A2, in 17 A3, in 56A4, B in 36 e C in 7. La sintesi è stata eseguita con viti peduncolari normali,a doppio filetto, fenestrate, e eventualmente cementate,ricercando triangolazione e posizione in osso subcondrale, con estensione longitudinale diversa se-

condo il tipo,sede e il grado di osteoporosi della frattura. In 5 casi (3 lombari,1 toraco-lombare) è stato eseguito un accesso anteriore complementare. La degenza post-operatoria è stata in media di 13 giorni con dimissione dei pazienti con busto per 30 gg.
Risultati: A un follow-up medio di 2 anni (1-4) tutti hanno tratto giovamento con recupero neurologico (Frankel in 8,B in 5,C in 11,D in 8)e una saltuaria lombalgia in 21 (VAS 3). In 3 casi abbiamo osservato cedimenti somatici a livelli vicini entro 6 mesi dall'intervento nei pazienti più anziani successivamente trattati (vertebroplastica 2, estensione prossimale della sintesi1). In 4 casi con sintesi corte la strumentazione ha ceduto,anche con viti cementate, per cui è stato necessaria una ripresa.
Discussione: Diverse tecniche sono state proposte per le fratture vertebrali complesse da osteoporosi per evitare immobilizzazioni prolungate e/o prevenire un danno neurologico acuto o tardivo da instabilità o deformità dolorose progressive invalidanti. Nella nostra esperienza una sintesi geometricamente adeguata ha evitato lunghi periodi di inattività. L'osservazione della consolidazione delle fratture protette da sintesi posteriori stabili ha escluso l'utilizzo di vertebroplastiche in sede di frattura.
Conclusioni: Nonostante la chirurgia su un tessuto osseo fragile e debole rimanga sempre una sfida,una sintesi con un costrutto geometrico idoneo permette un adeguato trattamento delle fratture in osteoporosi, limitando l'uso del cemento alla stabilità delle viti nei casi con maggior osteoporosi

OSTEOSINTESI CON VITI CANNULATE: QUANDO È INDICATA NELLE FRATTURE COMPOSTE DEL COLLO FEMORE DELL'ANZIANO?

Antonio Berizzi, Fllippo Zonta, Jacopo Tagliapietra, Alberto Procura, Andrea Angelini, Carlo Biz, Pietro Ruggieri

Clinica Ortopedica e Traumatologica, Università di Padova, Padova, Italia

Introduzione: Oggi la sintesi con viti cannulate è il tipo di intervento più frequentemente utilizzato nelle fratture composte del collo del femore dell'anziano, con un'incidenza di fallimenti che in letteratura varia tra il 20-25% a 6 mesi. Lo scopo dello studio è ricercare potenziali fattori predittivi di insuccesso della sintesi tra le caratteristiche radiografiche della frattura
Materiali e Metodi: Sono stati retrospettivamente inclusi nello studio pazienti di età maggiore di 65 anni con frattura composta del collo del femore sottoposti a intervento di sintesi con viti cannulate nel periodo 2008-2017. I pazienti sono stati suddivisi in relazione a sesso, età e tipo di frattura (secondo le classificazioni radiografiche di Garden e di Pauwels) valutandone, mediante un'analisi statistica multivariata per campioni indipendenti, un'eventuale correlazione con l'incidenza di fallimento a 6 mesi.
Risultati: 259 pazienti trattati sono stati oggetto dello studio: 75 uomini, 184 donne, età media 81,3 anni (range 65-99). I fallimenti della sintesi entro 6 mesi sono risultati 25 (9,7%). In tutti i casi è stata posta indicazione al reintervento, ma solo in 9 casi l'intervento è stato accettato. 5 (55,6%) pazienti sono stati sottoposti a sostituzione protesica parziale, 3 (33,3%) a sostituzione protesica totale, 1 (11,1%) a rimozione dei mezzi di sintesi a scopo palliativo. L'incidenza di fallimenti della sintesi è risultata: 4,7% nelle fratture Garden 1, 0 nelle fratture Garden 2 Pauwels 1, 47,6% nelle fratture Garden 2 Pauwels 2, 72,7% nelle fratture Garden 2 Pauwels 3.
Discussione: Dall'analisi retrospettiva dei dati raccolti si evince che le fratture incomplete del collo del femore (Garden 1) e le fratture complete con rima ad angolazione < 30° rispetto al piano orizzontale (Garden 2 Pauwels 1) possono essere efficacemente trattate con viti cannulate.Al contrario, le fratture Garden 2 Pauwels 2 e Garden 2 Pauwels 3 si associano a elevato rischio di fallimento della sintesi ($p < 0,05$). Nella nostra casistica, l'età e il tipo di frattura sec. Garden hanno presentato rispettivamente una correlazione minima e modesta con l'incidenza di fallimento della sintesi; il tipo di frattura sec. Pauwels, invece, ha presentato una correlazione forte (ρ di Spearman = 0,64; $p < 0,05$).
Conclusioni: La valutazione radiografica pre-operatoria può essere considerata predittiva di successo o fallimento della sintesi con viti cannulate. In presenza di fratture composte tipo Garden 2 Pauwels 2 o Garden 2 Pauwels 3, la sintesi con viti cannulate è sconsigliata in quanto associata ad un elevato rischio di fallimento.

IL TRATTAMENTO CON CHIODO RETROGRADO DELLE FRATTURE DELL'EPIFISI DISTALE DEL FEMORE NEL GRANDE ANZIANO: RISULTATI A MEDIO TERMINE

Mirko Barchi, Alberto Consoli, Angelo Raffa, Gianluca Testa, Vito Pavone, Giuseppe Sessa

Azienda Ospedaliero Universitaria Policlinico Vittorio Emanuele, Clinica Ortopedica, Catania, Italia

Introduzione: Le fratture dell'epifisi distale del femore costituiscono meno dell'1% di tutte le fratture, tra il 4 e il 6% delle fratture di femore e sono particolarmente frequenti nel grande anziano, in cui la mortalità a 1 anno è di circa il 13,4%. Lo scopo del nostro studio è di eseguire una valutazione clinica e strumentale a un follow-up a medio termine dei pazienti anziani trattati con chiodo retrogrado.
Materiali e Metodi: Tra Gennaio 2010 e Dicembre 2015, 12 pazienti di età media 83,6 anni (range 80-92 anni), 8 femmine e 4 maschi, affetti da frattura meta-epifisaria distale di femore, sono stati trattati presso la Clinica Ortopedica di Catania con chiodo retrogrado. Da questo lavoro sono stati esclusi pazienti con fratture periprotesiche di ginocchio. I pazienti sono stati seguiti con follow-up clinico-radiografici a 1, 3, 6 mesi e successivamente annualmente. Gli out-come sono stati valutati mediante Scala di Valutazione Analogica del Dolore (VAS), Lysholm Knee Score (LKS) e Knee Society Score (KSS). I pazienti sono stati sottoposti al medesimo protocollo riabilitativo.
Risultati: Il follow-up medio è stato di 18 mesi. Un paziente è deceduto dopo 5 mesi dall'intervento chirurgico. Le fratture sono andate incontro a guarigione con tempo di consolidazione medio di 27,4 settimane (range 16-51). Abbiamo osservato 1 paziente con infezione superficiale della ferita chirurgica trattata con terapia antibiotica orale, 1 paziente con ritardo di consolidazione trattato con stimolo biologico (magnetoterapia), 1 paziente con

viziosa consolidazione. LKS medio è stato di 56,8 (range 23-68), KSS è stato valutato buono in 4 casi, discreto in 6 casi e scarso in 1 paziente.
Discussione: Le fratture dell'epifisi distale del femore nel grande anziano sono in costante aumento, in rapporto all'invecchiamento generale della popolazione. Nonostante l'evoluzione dei mezzi di sintesi, spesso queste fratture sono associate a disabilità e risultati scadenti anche per la presenza di numerose comorbidità, come l'osteoporosi. Il trattamento con inchiodamento retrogrado, pur non consentendo sempre una riduzione anatomica, consente di non esporre il focolaio di frattura in virtù della mini-invasività della tecnica chirurgica.
Conclusioni: L'inchiodamento endomidollare retrogrado rappresenta una valida opzione di trattamento nel paziente anziano perché riduce il tasso di ritardo di consolidazione e soprattutto coniuga i vantaggi della mini-invasività alla concessione precoce del carico, prevenendo le frequenti complicanze dovute all'allettamento.

Giornale Italiano di Ortopedia e Traumatologia
2018;44(Suppl. 1):S429-S448

Comunicazioni libere - AGING FRACTURES 7

Sabato 10 Novembre 2018 dalle 17:00 alle 18:00

ACCESSO DIRETTO ANTERIORE VERSO ACCESSO LATERALE NEL TRATTAMENTO PROTESICO DELLE FRATTURE DEL COLLO DEL FEMORE. RISULTATI DELLA NOSTRA CASISTICA

Mauro Spina[1], Valentina Luppi[2], Jacopo Chiappi[2], Francesco Bagnis[2], Massimo Balsano[1]

[1] Azienda Ospedaliera Universitaria Integrata Verona, Ortopedia e Traumatologia A, Verona, Italia; [2] Azienda Ospedaliera Universitaria Integrata Verona, Ortopedia e Traumatologia B, Verona, Italia

Introduzione: L'obiettivo è confrontare l'accesso diretto mininvasivo anteriore con l'accesso laterale nell'impianto della protesi d'anca per frattura del collo del femore.
Materiali e Metodi: Dal 2015 al 2017 abbiamo revisionato 204 pazienti (138 F, 66 M, età media 80,3 aa, min. 50 - max. 97). 37 endoprotesi biarticolari sono state impiantate per via anteriore (età media 87.6aa) e 38 endoprotesi biarticolari per via laterale (età media 87 aa), 69 artroprotesi per via anteriore (età media 75,5 aa) e 60 artroprotesi per via laterale (età media 77 aa).
Risultati: Dal confronto fra endoprotesi per via anteriore vs via laterale è risultato: il tempo medio chirurgico più breve nella via laterale (87,7 min. - 82 min.), il numero medio di unità di sangue trasfuse inferiore nella via anteriore (1,7-1,9), le complicanze post-operatorie minori nella via anteriore (2,7%-10,5%), il dolore minore nella via laterale sia a 1 mese (54,5%-40,6%) che a 6 mesi (22,7%-0%), la ripresa della deambulazione a 6 mesi dall'intervento nel 41% nella via anteriore (13,6% con un bastone) e nel 50% nella via laterale (31,2% con un bastone), la mortalità minore nella via laterale sia a 1 mese (18,9%-5,3%) che a 3 mesi (29,7%-10,5%). Dal confronto fra artroprotesi per via anteriore vs via laterale è risultato: il tempo medio chirurgico più breve nella via laterale (100,8 min. - 97,7 min.), il numero medio di unità di sangue trasfuse inferiore nella via anteriore (1,4-1,9), le complicanze post-operatorie minori nella via laterale (8,7%-3,33%), il dolore minore nella via anteriore sia a 1 mese (10,8%-16%) che a 6 mesi (9,2%-12%), il recupero funzionale più veloce nella via anteriore (a un mese ha abbandonato un bastone il 50,9% nella via anteriore, 34% nella via laterale; a 3 mesi entrambi i bastoni il 45,6% nella via anteriore, 44% nella via laterale), la mortalità minore nella via anteriore sia a 1 mese (1,5%-1,67%) che a 3 mesi (1,5%-8,3%).
Discussione: Dalla revisione emerge che l'endoprotesi per via laterale è risultata più rapida con un miglior risultato clinico in termini di dolore e ripresa della deambulazione, riducendo così la mortalità nei primi 3 mesi dall'intervento. Viceversa l'artroprotesi per via anteriore ha permesso un più veloce recupero nella deambulazione autonoma, minor dolore nei primi 6 mesi post-operatori e minore mortalità post-operatoria. Sia nelle endo che artroprotesi la via anteriore ha richiesto minori trasfusioni di sangue nei primi 10 giorni post-operatori nonostante i tempi chirurgici più lunghi.
Conclusioni: La scelta della via chirurgica deve dipendere dall'esperienza del chirurgo e dalle caratteristiche del paziente. La via laterale ha garantito un beneficio significativo nei grandi anziani con comorbidità per i minori tempi chirurgici e anestesiologici, la via diretta anteriore nei pazienti anziani attivi per la minore aggressività sui tessuti molli.

CONTROLLO DEL DOLORE POST-OPERATORIO A RIPOSO E DURANTE LA RIABILITAZIONE NEI PAZIENTI CON FRATTURA DI FEMORE

Elena Spazzini[1], Federico Villa[1 2], Paolo Ludovico Scialabba[1 2], Alfredo Cabrioli[1], Francesco Taverniti[1 3], Flavio Terragnoli[1], Simone Franzoni[1]

[1] Fondazione Poliambulanza Istituto Ospedaliero, Ortopedia-Traumatologia, Brescia, Italia; [2] Università Cattolica Sacro Cuore, Ortopedia-Traumatologia, Roma, Italia; [3] Università degli Studi di Pavia, Ortopedia-Traumatologia, Pavia, Italia

Introduzione: Nel Dipartimento di Ortopedia e Traumatologia della Fondazione Poliambulanza - Brescia la misura del dolore nei pazienti operati di frattura di femore viene eseguita abitualmente dal personale infermieristico che valuta il dolore a riposo. La terapia antalgica multimodale consente di ottenere un valido controllo del dolore a riposo, ma spesso risulta insufficiente durante la riabilitazione motoria. Dato che con il metodo "Fast Track" i fisioterapisti fanno camminare i pazienti con frattura di femore entro 12-24 ore dall'intervento, diventa essenziale il controllo del dolore da carico in quanto se inadeguato limita il recupero funzionale. Lo studio si propone di verificare la validità del controllo del dolore a riposo e durante il cammino nei primi 5 giorni post-operatori nei pazienti operati di frattura di femore.
Materiali e Metodi: I dati iniziali, raccolti dall'1-10 al 30-12-2017, si riferiscono alla valutazione del dolore a riposo (infermiere) e durante la riabilitazione (fisioterapista) in n 54 pazienti (82,3 + 7,2 anni, 85% F), ricoverati consecutivamente per frattura di collo di femore e in grado di eseguire la Numeric Rating Scale (NRS). La terapia antalgica multimodale standard prevede: blocco della fascia iliaca, anestetici locali applicati nei tessuti perifrattura, desametasone pre-operatorio, paracetamolo, pregabalin, ketorolac per i primi 2 giorni post-operatori e crioterapia. Nel caso il dolore non sia controllato (NRS > 5) si ricorre all'oxicodone/naloxone.
Risultati: L'intensità media del dolore nei primi 5 giorni post-operatori è risultata rispettivamente: a riposo NRS: 3 + 2,1; 2,8 + 1,5; 2,3 + 1,5; 2,2 + 1,4; 1,7 + 1,2, mentre durante la

riabilitazione NRS: 3,5 + 2,3; 3,6 + 1,9; 2,6 + 1,7; 2,6 + 2; 2 + 1,7. Contemporaneamente la distanza media percorsa è stata di 26,7 + 20,3; 43,1 + 26,7; 55,9 + 28,6; 60,8 + 32,6; 61,1 + 35,1 metri. L'oxicodone/naloxone è stato utilizzato in n 5 pazienti. I pazienti trattati con oppiacei hanno percorso una distanza media inferiore del 50% rispetto ai soggetti con terapia antalgica standard.
Discussione: I risultati preliminari indicano che la terapia antalgica standard "opioid sparing" adottata nei pazienti con frattura di femore consente quasi sempre un valido controllo del dolore sia a riposo che durante la riabilitazione nei primi giorni post-operatori.
Conclusioni: È possibile limitare l'uso degli oppiacei nel recupero funzionale "rapido" previsto dal Fast Track.

PSYSICAL ACTIVITY SCALE FOR THE EDERLY: TRADUZIONE, ADATTAMENTO CULTURALE E VALIDAZIONE IN LINGUA ITALIANA (PASE-I)

Antonio Covotta[1], Marco Gagliardi[1], Anna Berardi[1], Giovanni Galeoto[2]

[1] Sapienza Università di Roma, Roma, Italia; [2] Sapienza Università di Roma, Dipartimento di Sanità Pubblica e Malattie Infettive, Roma, Italia

Introduzione: In passato, molti studi hanno dimostrato che l'attività fisica è un fattore rilevante per ridurre il rischio di sviluppare malattie legate all'età come quelle cardiovascolari, l'osteoporosi e la demenza senile. Infatti numerosi studi hanno dimostrato che l'attività fisica è in grado di migliorare: l'indice di massa corporea (IMC), la salute mentale e l'indipendenza motoria e inoltre è in grado di prevenire il rischio di cadute. In Italia nel 2015, l'11,2% della popolazione con età compresa tra 65-74 anni ha svolto regolarmente attività fisica, il 60% in più rispetto al 2005. La partecipazione sportiva tende a diminuire con l'età; quasi la metà della popolazione al di sopra dei 65 anni si dichiara sedentaria (82,5%) con un aumento per gli over 75 (93,7%). Lo scopo dello studio è quello di tradurre in lingua italiana e valutare le proprietà psicometriche della Physical Activity Scale for the Elderly (PASE-I) in una coorte di individui sani.
Materiali e Metodi: per la traduzione e l'adattamento culturale, sono state seguite le linee guida internazionali. I partecipanti allo studio dovevano avere un'età compresa tra i 55 e i 75 anni e non presentare patologie specifiche dell'anziano. L'affidabilità e la validità sono state valutate sulla base della checklist "Consensus Based Standards for the Selection of Health Status Measurement Instruments". Per valutare la coerenza interna e l'affidabilità test-retest, sono stati calcolati rispettivamente il coefficiente di correlazione Intraclass (ICC) e α di Cronbach. Per la validità di costrutto è stata utilizzata la Berg Balance Score (BBS) come Gold Standard.
Risultati: Il punteggio medio PASE-I in questo studio era di 159 ± 77,88. La α di Cronbach era 0,815 ($p < 0,01$) e ICC era 0,977 ($p < 0,01$). La correlazione con il BBS era 0,817 ($p < 0,01$).
Discussione: Abbiamo tradotto e adattato culturalmente in lingua italiana la "Physical Activity Scale for the Elderly" la quale risulta essere pratica per la valutazione dell'attività fisica dell'anziano. Nel presente studio abbiamo, inoltre, valutato la validità e l'affidabilità della PASE-I in 94 anziani italiani sani. I risultati dello studio suggeriscono che lo strumento è affidabile e valido per il rischio di cadute.
Conclusioni: Questa scala sarà di grande utilità per medici e ricercatori nel valutare l'attività fisica nella popolazione anziana italiana.

GESTIONE AMBULATORIALE MULTIDISCIPLINARE DELLE FRATTURE VERTEBRALI DA FRAGILITÀ: ESPERIENZA PERSONALE

Vanna Bottai[1], Maurizio Mazzantini[2], Gloria Raffaetà[3], Francesca Falossi[3], Ilaria Lazzerini[1], Roberta Cifali[1], Stefano Giannotti[4], Rodolfo Capanna[1]

[1] Azienda Ospedaliero Universitaria Pisana, Ortopedia e Traumatologia II, Pisa, Italia; [2] Azienda Ospedaliero Universitaria Pisana, U.O. Reumatologia, Pisa, Italia; [3] Azienda Ospedaliero Universitaria Pisana, sod riabilitazione ortopedica, Pisa, Italia; [4] AUO Senese, Ortopedia e Traumatologia, Siena, Italia

Introduzione: Le fratture da fragilità rappresentano una delle maggiori cause di morbilità nel paziente anziano. Il gold standard di trattamento prevede a oggi un approccio multidisciplinare. Le più frequenti fratture da fragilità sono le fratture vertebrali che, molto spesso, sono sotto diagnosticate e conseguentemente sotto trattate, incrementando così il rischio di rifrattura. Scopo del lavoro è analizzare un modello ambulatoriale per la gestione multidisciplinare delle fratture vertebrali da fragilità.
Materiali e Metodi: Sono stati rivalutati 260 pazienti (241F, 19M) età media 74,79 per le donne e 71,31 per gli uomini, trattati presso l'ambulatorio multidisciplinare delle fratture vertebrali da fragilità cui collaborano un ortopedico, un reumatologo ed un fisiatra. Sono stati valutati: numero di pazienti in terapia al momento della visita, numero di fratture per ogni paziente, numero di comorbidità, aderenza alla terapia prescritta, % di rifratture.
Risultati: Al momento della visita il paziente non assumeva idonea terapia antifratturativa nel 56% dei casi (146 pazienti). In particolare, in un sottogruppo di 105 pazienti, il ritardo di assunzione di corretta terapia rispetto al tempo di insorgenza della prima frattura è stato di 27 mesi. Il numero medio di fratture vertebrali presenti in pazienti che non assumevano terapia era 3,5 vs 2,7 in pazienti in trattamento. Le rifratture sono state 24 (9,2%) di cui 8 vertebrali, 13 extravertebrali e 3 vertebrali ed extravertebrali. L'aderenza alla terapia impostata è stata del 93%.
Discussione: Le fratture vertebrali da fragilità, spesso misconosciute, sono frequentemente sotto trattate, esponendo il paziente ad un importante incremento del rischio ri-fratturativo già di per sé alto. Nel nostro campione è confermato che oltre il 50% di pazienti, seppur con diagnosi di frattura vertebrale, non assume idonea terapia al momento della valutazione.
Conclusioni: Per un corretto inquadramento e trattamento delle fratture da fragilità, soprattutto le vertebrali, è auspicabile un approccio multidisciplinare ed un monitoraggio del paziente che ne migliori il trattamento e l'aderenza alla terapia che a oggi rappresenta una delle maggiori criticità nel trattamento delle fratture da fragilità.

FRATTURA ATIPICA IN ANCA DISPLASICA, TRATTAMENTO CHIRURGICO INCONSUETO: CASE REPORT

Martina Cesari[1], Alessio Carlisi[1], Roberta Ghezzi[1], Lorenzo Ceri[1], Stefano Giannotti[1], Andrea Facchini[1], Vanna Bottai[2], Paolo Ferrata[1], Stefano Gonnelli[1], Carla Caffarelli[1]

[1] Azienda Ospedaliera Universitaria Senese, Ortopedia e Traumatologia, Siena, Italia; [2] Cisanello Ospedale, Ortopedia e Traumatologia, Pisa, Italia

Introduzione: I bifosfonati sono la principale classe di farmaci usati nel trattamento dell'osteoporosi, riducendo il turnover osseo e incrementando la densità ossea, prevengono le fratture. Recenti studi stabiliscono una correlazione tra fratture atipiche di femore ed uso prolungato di bifosfonati per la loro capacità di inibire il rimodellamento osseo. Le caratteristiche delle fratture atipiche sono descritte dall'American Society of Bone and Mineral Research (ASBMR). Il trattamento chirurgico di queste fratture prevede l'inchiodamento midollare. L'articolo descrive una paziente con frattura diafisaria di femore in displasia congenita d'anca bilaterale considerata atipica in cui non era possibile eseguire una sintesi endomidollare.
Materiali e Metodi: Donna di 69 aa, non fumatrice, in anamnesi displasia di anca bilaterale e osteoporosi, da 10 anni in terapia con DiBase e acido ibandronico. Riporta una frattura diafisaria di femore senza riferire traumi. La valutazione radiografica e gli esami ematochimici ci permettono di porre, per esclusione, una diagnosi di frattura atipica. L'obliterazione del canale diafisario non permette una sintesi endomidollare come trattamento di scelta, si opta per una sintesi con placca e viti, associato all'uso di stecca d'osso da cadavere e concentrato midollare. Nel periodo post-operatorio la paziente ha assunto Teriparatide e non si sono riscontrate complicanze. Ha eseguito follow-up a 1-2-3-6 e 12 mesi, nei quali sono stati valutati i segni radiologici di guarigione ossea e la condizione clinica attraverso l'SF-36 score.
Risultati: Al primo mese post-operatorio ai radiogrammi appaiono iniziali processi riparativi che già al secondo mese risultano evidenti. Il miglioramento del SF-36 score è stato progressivo fino al raggiungimento dei valori precedenti alla frattura già al 3 mese.
Discussione: Il nostro caso si discosta dalla letteratura perchè il canale diafisario femorale displasico era fortemente corticalizzato. Non potendo eseguire una sintesi con chiodo endomidollare, abbiamo optato per una sintesi con placca e viti e un rinforzo mediale con stecca d'osso da cadavere. Infine utilizzando l'impianto di cellule staminali, ottenute con prelievo da cresta iliaca, abbiamo realizzato tutte le condizioni adatte per favorire la guarigione della frattura.
Conclusioni: Nonostante l'inusuale trattamento chirurgico abbiamo ottenuto tempi di consolidazione più brevi rispetto a quanto riportato in letteratura.

PRIME ESPERIENZE CON LA SUPERPATH COME TECNICA MININVASIVA PER L'IMPIANTO DI ENDOPROTESI PER FRATTURE MEDIALI DI COLLO-FEMORE DELL'ANZIANO

Giacomo Errico[1], Antonio Benedetto Cecere[1], Giovanni Zanforlino[2], Carmine Angrisani[2], Gaetano Bruno[2]

[1] Università degli Studi della Campania "Luigi Vanvitelli", Dipartimento di Ortopedia e Traumatologia, Napoli, Italia, [2] Azienda Ospedaliera Sant'Anna e San Sebastiano di Caserta, Caserta, Italia

Introduzione: La tecnica SuperPath (superocapsulare percutanea assistita) viene già da alcuni chirurghi utilizzata come via d'accesso per la sostituzione protesica totale per artrosi dell'articolazione coxo-femorale. Dal 2017 utilizziamo questa via, però, per trattare le fratture mediali di collo femore dell'anziano. Studi recenti hanno dimostrato ottimi risultati grazie alla precoce mobilizzazione post-operatoria, alla minor perdita ematica e maggior stabilità post-operatoria per il risparmio dei muscoli extrarotatori, per il minore trauma chirurgico con riduzione del dolore post-operatorio. Questo lavoro fornisce una descrizione dettagliata della SuperPath nell'impianto di endoprotesi per trattare le fratture mediali del collo del femore del paziente anziano e presenta la prima serie di casi di questa metodica.
Materiali e Metodi: Con la via d'accesso SuperPath nel 2017 presso l'AORN S. Anna e S. Sebastiano di Caserta sono stati sottoposti a intervento di impianto di endoprotesi per fratture mediali di collo femore 17 pazienti di cui 10 F e 7 M. Gli autori hanno notato diminuzione della perdita di sangue, del tempo operatorio e minor dose di analgesico post-operatorio rispetto alle precedenti esperienze con tecniche tradizionali. Risultati: L'età media dei pazienti era 80 anni (intervallo, 60-93). Non ci sono stati casi di lussazione dell'impianto, di trombosi venosa profonda o embolia polmonare e quattro pazienti (23,5%) hanno richiesto trasfusioni. La maggioranza dei pazienti sono stati dimessi in una struttura riabilitativa specializzata (66,7%) dopo circa di 5 giorni (intervallo 3-9). Gli altri pazienti sono stati dimessi a casa (6,7%) o a riabilitazione domiciliare (26,6%). Non ci sono stati decessi o revisioni per qualsiasi altro motivo segnalato.
Discussione: Gli autori hanno trovato questa tecnica essere particolarmente utile nei pazienti anziani con più comorbidità. In questi casi, probabilmente dovuto al suo approccio che risparmia i muscoli, vi è una diminuzione notevole del dolore post-operatorio, minore perdita ematica, minor rischio di lussazione, minor Trendelemburg rispetto alle classiche vie di approccio di endoprotesi su frattura mediale di collo-femore.
Conclusioni: La mobilizzazione precoce dopo le fratture del collo del femore ha dimostrato di ridurre la mortalità e morbilità. Non vi sono dati della letteratura sull'utilizzo delle tecniche chirurgiche che risparmiano i tessuti muscolari, e soprattutto, pochi descrivono l'uso della tecnica SuperPath per endoprotesi su frattura mediale del collo femore. I casi clinici descritti suggeriscono che la tecnica è una valida opzione per l'emiartroplastica per il trattamento delle fratture mediali del collo del femore. Probabilmente saranno necessari studi futuri per confermare i risultati e confrontare in modo definitivo i risultati con gli approcci tradizionali.

IL TRATTAMENTO DELLE FRATTURE DELL'ESTREMO PROSSIMALE DELL'OMERO CON SISTEMA MIROS: NOSTRA ESPERIENZA E RISULTATI PRELIMINARI

Giuseppe Allevi, Pier Angelo De Simoni

AORMN Ortopedia e Traumatologia, UO Ortopedia e Traumatologia, Pesaro, Italia

Introduzione: Le fratture dell'omero prossimale nei pazienti anziani e in scarse condizioni cliniche generali sono comunemente riscontrate nella pratica clinica. Tuttavia il trattamento presenta diverse difficoltà gestionali. In tal senso, il sistema MIROS rappresenta un prezioso dispositivo con i vantaggi di una rapida e semplice tecnica di applicazione, che consente la correzione delle deviazioni angolari dei frammenti della frattura e una fissazione stabile preservando il focolaio di frattura al fine di consentire una rapida mobilizzazione e un celere recupero funzionale.
Materiali e Metodi: Presso la nostra UO di Ortopedia e Traumatologia, sono stati trattati 54 pazienti tra il 1 gennaio 2016 e il 31 dicembre 2016 utilizzando il sistema miros. I criteri di inclusione erano età > 65, ASA > 3, fratture a 2,3,4 frammenti secondo la classificazione Neer, pazienti con basse richieste funzionali. Il follow-up radiografico medio è stato di 19,8 mesi e la valutazione clinica è stata eseguita mediante il Constant Shoulder Score. Abbiamo valutato anche il tasso di re-intervento a seguito di fallimento della sintesi o in caso di insorgenza di complicanze legate alla personalità della frattura, il tempo medio tra osteosintesi e protesi di spalla e il tasso di infezione del sito dei pin.
Risultati: È stato possibile eseguire il follow-up in 50 dei 54 pazienti trattati con Miros. Abbiamo osservato un Constant Score alto anche nei casi in cui, radiograficamente, non era stata raggiunta una riduzione anatomica. Non è stata riscontrata nessuna infezione profonda. 4 casi di infezioni superficiali del sito dei pin guariti dopo impostazione di terapia antibiotica. Basso tasso di re-intervento.
Discussione: Nei casi esaminati abbiamo ottenuto un buon risultato clinico con soddisfazione del paziente in relazione al timing del recupero funzionale e al basso riscontro di complicanze post-operatorie. Consideriamo però i criteri di inclusione fondamentali per la scelta del paziente da sottoporre a tale trattamento reputando comunque la ORIF il gold standard di tali fratture nei pz giovani e con alte richieste funzionali.
Conclusioni: Nella nostra esperienza e con i dati ottenuti, il sistema MIROS si è rivelato un utile strumento per il trattamento delle fratture dell'omero prossimale. Tuttavia i pochi dati in letteratura e il breve follow-up non consentono di porre un'indicazione univoca al trattamento con questo sistema.

Giornale Italiano di Ortopedia e Traumatologia
2018;44(Suppl. 1):S433-S448

Comunicazioni libere - PROTESICA 8

Lunedì 12 Novembre 2018 dalle 08:30 alle 09:30

L'UTILIZZO DI NUOVI SENSORI NELLA VALUTAZIONE INTRAOPERATORIA DEL BILANCIAMENTO NELLE PROTESI TOTALI DI GINOCCHIO

Matteo Innocenti, Giovanni Lucchesi, Fabrizio Matassi, Christian Carulli, Massimo Innocenti

Azienda Ospedaliero-Universitaria Careggi, Centro Traumatologico Ortopedico, Centro Traumatologico Ortopedico (CTO), Firenze, Italia

Introduzione: Il bilanciamento nella protesica totale di ginocchio (PTG) si è spesso basato su percezioni del singolo chirurgo. Recentemente sono stati realizzati "inserti/sensori (IS)" (Orthosensor®) che consentono una misurazione oggettiva di tale bilanciamento. Questo studio si propone di valutare quanto l'utilizzo di questi sensori possa aiutare il chirurgo a effettuare release bilanciato confrontando pz. dove sia stato utilizzato un tensionatore meccanico rispetto a pz. in cui il release sia stato affidato esclusivamente alla percezione del chirurgo. Inoltre questa tecnologia ha valutato la rotazione delle componenti.
Materiali e Metodi: abbiamo selezionato 2 gruppi di pazienti sottoposti a PTG, n. 20 con bilanciamento effettuato con tensionatore (GT) e n. 20 secondo percezione del chirurgo (GS). In entrambi i gruppi è stato utilizzato un "IS" di prova che trasmette wireless la misura oggettiva dei carichi nei due compartimenti valutata sia in statico a 10°, 45° e 90° di flessione che in dinamico per quantificare il grado di rotazione. Un nuovo release è stato effettuato per differenze di carichi >15 lbs e la rotazione corretta se ≥ 5° di intrarot. complessiva.
Risultati: Il gruppo GT ha mostrato < differenza dei carichi in lbs a 10° (– 8,3 vs - 49,7), 45° (– 12,1 vs - 40,2) e 90° (– 5,1 vs - 25,1) rispetto al gruppo GS. Dopo valutazione con "IS" sono stati effettuati 3 release aggiuntivi nel gruppo GT rispetto ai 14 del gruppo GS per raggiungere bilanciamento ottimale. In entrambi i gruppi la rotazione complessiva delle componenti visualizzata con "IS" ha mostrato tendenza alla intrarot. (6° vs 8°) per cui abbiamo riposizionato (24 casi) componente tibiale in > extrarot. per rientrare nel range (max. 4° intrarot.).
Discussione: In letteratura è descritto come instabilità e malposizionamento siano tra le principali cause di fallimento/revisione di PTG. Utilizzo di nuove tecnologie atte a oggettivare questi parametri potrebbe portare a riduzione dei fallimenti delle PTG.
Conclusioni: L'utilizzo di "IS" fornisce feedback oggettivo per permettere un bilanciamento ottimale nelle PTG. Nella nostra esperienza tali sensori hanno permesso di comprendere come l'utilizzo di tensionatori meccanici permettano di realizzare un bilanciamento più ponderato rispetto a quello effettuato sulla percezione del chirurgo. Questi sensori hanno inoltre ottimizzato la rotazione delle componenti della PTG. Sono necessari lavori per comprendere se ciò comporti reali benefici per i pazienti.

PROTESI TOTALE DI GINOCCHIO CON CINEMATICA A PIVOT MEDIALE: K-MOD DYNAMIC CONGRUENCE RISULTATI A 5 ANNI

Federico De Meo[1], Giorgio Cacciola[2], Pietro Cavaliere[1]

1 Iomi - Istituto Ortopedico "Franco Faggiana", Gruppo Giomi Spa, Reggio Calabria, Italia; [2] Università degli studi di Messina, Scienze Biomediche, Odontoiatriche e delle Immagini Morfologiche e Funzionali, Messina, Italia

Introduzione: L'artroplastica totale di ginocchio è una comune procedura chirurgica e il progresso degli studi biomeccanici e di cinematica giocano un ruolo fondamentale per il miglioramento dei risultati e della sopravvivenza degli impianti. La caratteristica principale dell'inserto delle protesi a pivot mediale consiste nel diverso disegno dei due compartimenti. Lo scopo di questo studio è analizzare i risultati in soggetti sottoposti a impianto di protesi K-mod Dyanmic Congruence con un follow-up medio di 3 anni.
Materiali e Metodi: dal 2012 al 2017 sono stati impiantate 1501 protesi totali di ginocchio K-mod con inserto a congruenza dinamica. L'età media è stata 69 anni (range 48-88). La diagnosi pre-operatoria è stata artrosi idiopatica (79%), artrite reumatoide (16%) e atrosi post-traumatica (5%). Il legamento crociato posteriore è stato sacrificato nel 3%, la rotula non è mai stata protesizzata. I pazienti sono stati valutati clinicamente mediante lo score IKS (International Knee Society ranking system) e KOOS (Knee Osteoarthritis Out-come Score); controlli clinici e radiografici (in AP e LL) sono stati effettuati a 3 mesi, 6 mesi e annualmente. Le complicanze sono state registrate.
Risultati: I pazienti reclutati in questo studio sono stati in totale 1.164 (dei quali 156 operati bilateralmente), di cui 745 donne (64%) e 419 uomini (36%), il 12% circa del campione iniziale di 1501 impianti è stato perso al follow-up. Lo score IKS ha mostrato risultati eccellenti nel 98,7% dei casi con valori pre-operatori di 58,4 +/– 6,0 e post-operatori 90,4 +/– 5,5 nell'ultimo follow-up. Il ROM (range of motion) medio pre-operatorio è significativamente aumentato; dallo score KOOS utilizzato per la valutazione soggettiva sono emersi risultati eccellenti nell'80%, buoni nel 15%, sufficienti nel 4% e insoddisfacenti nel 1%. Le radiografie post-operatorie non hanno mostrato linee di radiolucenza o segni di mobilizzazione precoce nel 98% dei casi. In 23 pazienti (2% della coorte) sono state registrate le seguenti complicanze: 6 mobilizzazioni asettiche, 4 artrofibrosi e 13 casi di infezioni periprotesiche.
Discussione: Questo studio è a oggi ancora limitato dall'assenza di un gruppo di controllo e dal breve follow-up. La scelta di sacrificare il LCP non ha influito sui risultati funzionali, a dimostrazione del fatto che grazie all'inserto a pivot mediale si mantiene la stabilità prescindendo dalla suddetta scelta. Come dimostrato da altri studi la riduzione dei movimenti di traslazione anteriore del

femore sulla tibia (paradoxical motion) conferisce al paziente una maggiore sensazione di stabilità.
Conclusioni: Sulla base dei risultati clinici e radiologici questo studio ha mostrato risultati soddisfacenti sia sul piano della remissione della sintomatologia algica che sul piano della ripresa funzionale. Ulteriori studi a medio-lungo termine sono necessari per confermare i suddetti risultati.

RISULTATI A LUNGO TERMINE DEGLI ANELLI DI RINFORZO E GABBIE ANTIPROTRUSIONE NELLA REVISIONE ACETABOLARE ISOLATA

Giuseppe Marongiu[1], Daniele Podda[2], Lorenzo Leinardi[1], Andrea Contini[1], Antonio Capone[1]

[1] Università degli Studi di Cagliari, Clinica Ortopedica e Traumatica, Dipartimento Scienze Chirurgiche, Cagliari, Italia; [2] Ospedale Santissima Trinità, Cagliari, Italia

Introduzione: Riportiamo i risultati a lungo termine di anelli di rinforzo e gabbie antiprotrusione nella revisione acetabolare isolata con difetti ossei di grado severo.
Materiali e Metodi: Sono stati valutati retrospettivamente 30 pazienti con età media di 70,6 anni. In tutti i casi la causa di revisione era la mobilizzazione asettica. 16 pazienti sono stati sottoposti a revisione con un anello di rinforzo e 14 pazienti con una gabbia antiprotrusione. I difetti ossei acetabolari sono stati classificati secondo la classificazione di Paprosky (Tipo II in 16 casi, Tipo III in 14 casi). Il follow-up medio è stato di 11,3 anni (range 10-15 anni). La valutazione clinica è stata eseguita attraverso l'Harris Hip Score (pre-operatorio, ad 1 anno e all'ultimo follow-up). La curva di sopravvivenza di Kaplan Meier ha studiato due differenti end point: la revisione per mobilizzazione asettica e la revisione per qualsiasi altra causa di fallimento.
Risultati: In 9/30 (30%) casi sono stati evidenziati segni di osteolisi periprotesica. Quattro di questi pazienti (4/30; 13,3%) sono stati sottoposti a ulteriore revisione per mobilizzazione asettica e migrazione dell'impianto. Tutti gli steli femorali (30/30), sono stati considerati stabili all'ultimo follow-up. La lussazione precoce si è verificata in 1 caso (3%) trattato conservativamente con riduzione a cielo chiuso. La valutazione clinica ha evidenziato un miglioramento significativamente rilevante dell'Harris Hip Score (45,1 punti pre-operatori - 85,4 all'ultimo follow-up; $p < 0,05$). All'analisi di Kaplan Meier il tasso di sopravvivenza a 15 anni era del 86,7%.
Discussione: Nella nostra casistica, i risultati a lungo termine dimostrano che in pazienti selezionati gli anelli di rinforzo e le gabbie antiprotrusione nella revisione acetabolare isolata, con difetto osseo severo, consentono risultati clinici e radiologici soddisfacenti, con un tasso di complicanze sovrapponibile alle altre tecniche chirurgiche riportate in letteratura.
Conclusioni: La revisione isolata con anelli e gabbie rappresenta una tecnica affidabile nei difetti ossei acetabolari severi con componente femorale stabile. Tuttavia, considerati gli elevati tassi di osteolisi periprotesica evidenziati nella nostra casistica, verosimilmente correlati alla modesta osteointegrazione di questi impianti, abbiamo modificato il nostro approccio recente utilizzando più frequentemente impianti porosi con augment e accoppiamenti a basso tasso d'usura.

AUGMENTS IN METALLO TRABECOLARE PER LE RICOSTRUZIONI ACETABOLARI COMPLESSE. STUDIO DI COORTE RETROSPETTIVO A MEDIO TERMINE

Mattia Loppini[1 2], Antonello della Rocca[2], Riccardo Ruggeri[2], Federico Della Rocca[2], Francesco Traverso[2], Franco Astore[2], Guido Grappiolo[2]

[1] Humanitas University; [2] Humanitas Clinical and Research Center

Introduzione: Nelle tecniche di ricostruzione di gravi difetti ossei acetabolari, l'uso di impianti in metallo trabecolare (MT) è notevolmente aumentato. Valutare i risultati clinici e radiografici degli augments in MT associati a cotili rivestiti di MT per il trattamento di difetti ossei Paprosky tipo III.
Materiali e Metodi: Tra il 2007 e il 2013, 73 pazienti (M:F=16:57) (78 anche) sono stati sottoposti a ricostruzione acetabolare con cotili rivestiti in MT associati ad augments in MT. L'età media era di 63,6 anni (26-88). I difetti ossei erano tipo IIIA secondo Paprosky in 57 anche e tipo IIIB in 21. Il Harris Hip Score (HHS) è stato misurato nel pre-operatorio e all'ultimo follow-up. La valutazione radiografica pre- e post-operatoria è stata eseguita per stimare la dismetria degli arti inferiori, la posizione del centro di rotazione (CR) e l'insorgenza di mobilizzazione degli impianti. La sopravvivenza del costrutto acetabolare è stata stimata con il metodo di Kaplan-Meier.
Risultati: Il follow-up medio è stato di 6,6 anni (4-8,9). Il HHS medio è aumentato significativamente nel post-operatorio ($p < 0,0001$). La dismetria media si è ridotta da 17,3 mm di accorciamento nel pre-operatorio a 3,7 mm nel post-operatorio ($p < 0,0001$). La posizione cranio-caudale media del CR rispetto alla "U" radiologica si è ridotta significativamente dal pre-operatorio al post-operatorio ($p < 0,0001$), mentre la posizione medio-laterale non ha subito significativi cambiamenti ($p > 0,05$). Cinque (6,4%) anche sono state sottoposte a revisione della componente acetabolare: 4 per mobilizzazione asettica (5,2%) e 1 per instabilità ricorrente (1,2%). La sopravvivenza cumulativa del costrutto acetabolare a 7 anni di follow-up è stata del 95,1% (95% CI, 90,3%-99,9%).
Discussione: Gli augments rappresentano un sistema modulare che consente al chirurgo di eseguire una ricostruzione acetabolare personalizzata per riempie il difetto e massimizzare il contatto con l'osso ospite indipendentemente dalle dimensioni e dalla forma della lesione ossea. In questa serie, abbiamo gestito gravi lesioni ossee ottenendo una significativa riduzione della migrazione craniale del CR dell'anca con conseguente ottimizzazione della funzione degli abduttori.
Conclusioni: L'associazione di cotili rivestiti di MT e augments in MT rappresenta un trattamento efficace dei difetti secondo Paprosky tipo III con eccellenti risultati clinici e radiografici a medio termine.

CISTI OSSEE PERIPROTESICHE DI CAVIGLIA: BORRAGGIO MINI-INVASIVO CON POLIMERO RIASSIÌORBIBILE

Bruno Magnan, Matteo Boldini, Francesco Bagnis, Stefano Negri, Elena Manuela Samaila

Azienda Ospedaliera Universitaria Integrata di Verona, Dipartimento di Scienze Chirurgiche Odontostomatologiche e Materno-infantili, Verona, Italia

Introduzione: Le cisti di riassorbimento osseo periprotesico della caviglia sono un problema noto. La patogenesi di questo fenomeno non è del tutto chiara e costituiscono un rischio per la sopravvivenza dell'impianto. Lo scopo di questo studio è quello di valutare il risultato della tecnica di borraggio mini-invasivo con polimero riassorbibile rispetto alle altre metodiche descritte in letteratura.
Materiali e Metodi: Sono stati presi in considerazione i casi di cisti ossee periprotesiche di caviglia trattati chirurgicamente presso la Clinica Ortopedica e Traumatologica dell'Azienda Ospedaliera Universitaria Integrata di Verona. Il trattamento scelto è stato quello di un approccio mini-invasivo e riempimento delle cavità cistiche con polimero ad alta resistenza meccanica e parzialmente riassorbibile (Calcemex©, Tecres, Italy). I pazienti trattati sono stati valutati con un monitoraggio radiografico e clinico mediante scheda AOFAS. I risultati sono stati confrontati con quanto ritrovabile in letteratura sul trattamento delle cisti periprotesiche di caviglia.
Risultati: Numerosi trattamenti sono stati proposti in letteratura. I più condivisi sono l'innesto osseo (allograft o autograft) e l'intervento chirurgico di revisione con sostituzione delle componenti protesiche. Meno utilizzato attualmente risulta il borraggio con polimero delle cavità cistiche. Pochi dati sono stati raccolti dai diversi autori per poter valutare definitivamente quale sia il miglior approccio. Nel nostro studio i pazienti hanno potuto concedere il carico precocemente (entro 4 settimane dall'intervento) con un rapido recupero dell'articolarità e scarso dolore riferito. Gli esami radiografici hanno mostrato la stabilità delle componenti protesiche e l'assenza di formazione di nuove cavità cistiche.
Discussione: Le cisti di riassorbimento osseo periprotesiche a seguito di sostituzione totale della caviglia rappresentano un problema in questo tipo di chirurgia. I meccanismi patogenetici non sono ancora completamente chiariti. Fattori di rischi associati sembrano essere un impianto non anatomico, l'usura del polietilene, il rivestimento in idrossiapatite con conseguente iniziale mobilizzazione asettica. Non esiste ancora un approccio condiviso dalla comunità scientifica.
Conclusioni: Sono numerose le possibili scelte terapeutiche. Il borraggio della cavità cistica di riassorbimento, previo curettage percutaneo della stessa, con polimero parzialmente riassorbibile ha dato ottimi risultati sia radiografici che clinici a breve termine. Sarà necessario un periodo di follow-up maggiore per potersi esprimere sulla validità di questo trattamento.

PROTESI TOTALE D'ANCA PER VIA ANTERIORE DIRETTA: VALUTAZIONE DELLE PERDITE EMATICHE E DELLA DEGENZA OSPEDALIERA

Filippo Randelli[1], Alessio Giai Via[1], Alice Martorelli[1], Marco Sampietro[1], Carolina Civitenga[1], Marco Pavesi[2]

1 I.R.C.C.S. Policlinico San Donato, Ortopedia e Traumatologia, Centro di Chirurgia dell'Anca, San Donato Milanese, Italia; 2 I.R.C.C.S. Policlinico San Donato, Anestesia e Rianimazione, San Donato Milanese, Italia

Introduzione: L'impianto di protesi totale d'anca (PTA) bilaterale simultaneamente è ancora oggi argomento di discussione e di grande interesse. Circa il 10-15% dei pazienti affetti da coxartrosi e sottoposti a intervento di PTA, vanno incontro ad un intervento all'anca controlaterale entro 1 anno. L'intervento chirurgico eseguito bilateralmente ha il vantaggio di diminuire i giorni complessivi di degenza, il tempo totale di riabilitazione e i costi per la sanità. La via d'accesso anteriore diretta all'anca (direct anterior approach - DAA) ha dimostrato fornire alcuni vantaggi rispetto agli altri approcci chirurgici, soprattutto riguardo alla necessità di eseguire trasfusioni di sangue e la degenza ospedaliera. La letteratura non è ancora univoca per quanto riguarda il sanguinamento post-operatorio. In alcuni casi ben selezionati, potrebbe essere utile eseguire l'intervento di impianto di PTA bilateralmente. L'utilizzo della DAA, rispetto ad altre vie chirurgiche, potrebbe ovviare ad alcuni inconvenienti nei pazienti sottoposti a intervento di PTA bilaterale simultanea. L'obiettivo di questo studio è analizzare le perdite ematiche, la necessità di trasfusioni di sangue e la degenza media dei pazienti sottoposti a impianto simultaneo bilaterale di PTA DAA.
Materiali e Metodi: Da febbraio 2015 a dicembre 2017, sono stati sottoposti a intervento chirurgico di impianto simultaneo di PTA DAA 20 pazienti (13 maschi, 7 femmine) da un singolo operatore. Sono stati analizzati retrospettivamente i livelli di emoglobina (Hb), e sono state registrate le trasfusioni di unità di emazie concentrate omologhe e i giorni di degenza ospedaliera.
Risultati: L'età media dei pazienti era di 54,8 (range 36-68 anni). Al momento del ricovero l'Hb media dei pazienti era 14,6 g/dl (mediana 15,2, range 12,4-16,6, D.S. 1,15). La Hb media in prima giornata post-operatoria era 12.5 gr/dl, mentre al momento della dimissione 10,8 g/dl (mediana 10,9, range 8,6-14,6, D.S. 1,46). Si sono riscontrati inoltri livelli medi di Hb nadir di 10,2 g/dl. In un solo caso è si è resa necessaria la trasfusione, in paziente con Hb basale di 12,4 g/dl. I giorni di degenza ospedaliera sono stati 8 in media (range 4-12 giorni).
Conclusioni: L'analisi retrospettiva dei nostri pazienti suggerisce che, in casi selezionati, l'intervento chirurgico bilaterale simultaneo di PTA DAA non determina eccessive perdite ematiche né la necessità di eseguire trasfusioni di sangue. La degenza ospedaliera è stata di 8 giorni in media, in accordo con i pochi altri dati presenti in letteratura.

VALUTAZIONE RADIOLOGICA DEL COLLO GLENOIDEO E LA SUA POTENZIALE CORRELAZIONE CON IL NOTCHING GLENOIDEO NELL'ARTROPROTESI INVERSA DI SPALLA: STUDIO PRELIMINARE

Antonio Vadala, Angelo De Carli, Davide Desideri, Alessio Rossato, Fabio Marzilli, Edoardo Gaj, Andrea Ferretti

Ospedale Sant Andrea, La Sapienza, Roma, Italia

Introduzione: Lo scopo di questo studio è quello di esaminare radiologicamente le varianti esistenti del collo inferiore della glena, studiarle radiologicamente e proporre di conseguenza una classificazione che permetta un planning pre-operatorio che possa ridurre il tasso di incidenza del notching glenoideo nei pazienti operati di artroprotesi inversa di spalla (RSA).

Materiali e Metodi: Abbiamo studiato le radiografie di 50 pazienti effettuate presso il nostro pronto soccorso dopo trauma alla spalla. Abbiamo preso in considerazione soltanto le radiografie eseguite correttamente in proiezione standard, ortogonalmente al piano scapolare. La nostra attenzione è stata focalizzata sulla parte inferiore del collo della glena: abbiamo effettuato le misurazioni sul piano coronale, calcolando l'angolo tra la superficie della glena e la parte inferiore della scapola, dove normalmente avviene il notching. Abbiamo misurato il diametro della superficie della glena dalla porzione superiore a quella inferiore (F1) e creato un cerchio che come centro avesse la porzione finale di F1 e avesse F2 come raggio. È stato misurato l'angolo risultate tra F1 e F2 (angolo α) in valori numerici e il corrispondente valore radiante.

Risultati: Sono stati selezionati 28 maschi (56%) e 22 femmine (44%), l'età media dei pazienti è stata 46 anni (range 23-68). L'angolo medio misurato è stato 109° con un range variabile tra 80° e 128° (standard deviation-SD-: 9,8), il corrispondente valore radiante è stato di 1,32 (SD: 0,17) (coseno: – 0,32). L'angolo α variava tra 80° e 128° con maggior incidenza tra 110° e 118° (44%). A seconda dell'anatomia della scapola quindi abbiamo suddiviso tutti i nostri pazienti in tre gruppi: gruppo A, con un angolo α compreso tra 80° e 109°; gruppo B, con un angolo α compreso tra 110° e 119°; gruppo C, con un angolo α superiore o uguale a 120°.

Discussione: Il glenoid notching rappresenta un elemento importante di fallimento a lungo termine nel posizionamento delle componenti delle artroprotesi inverse di spalla. Nonostante i nuovi profili protesici sembrino aver diminuto drasticamente l'incidenza di tale fenomeno, esso rappresenta ancora per il chirurgo un fattore fondamentale da valutare durante l'esecuzione del gesto chirurgico. Tale studio cerca di fornire all'operatore un elemento aggiuntivo per effettuare un adeguato planning pre-operatorio e così ulteriormente diminuire l'incidenza di questo potenzialmente catastrofico fattore di rischio.

Conclusioni: Proponiamo una classificazione radiografica di tali varianti che permetta al chirurgo di effettuare un planning pre-operatorio il più accurato possibile prima di effettuare interventi di RSA: secondo questo modello infatti, è plausibile aspettarsi che i pazienti del gruppo C avranno un maggior rischio di sviluppare un notching glenoideo rispetto ai pazienti dei gruppi A e B.

Giornale Italiano di Ortopedia e Traumatologia
2018;44(Suppl. 1):S437-S448

Comunicazioni libere - PROTESICA 9

Lunedì 12 Novembre 2018 dalle 09:30 alle 10:30

LO STELO NON CEMENTATO CON COLLO MODULARE NELLA PROTESI D'ANCA ELETTIVA. VALUTAZIONE RETROSPETTIVA DI UNA CASISTICA MONOCENTRICA

Elia Bonfante[1], Dario Regis[2], Andrea Sandri[2], Leonardo Braggio[2], Alessandro Ditta[2], Stefano Negri[2], Bruno Magnan[2]

[1] Mutua Balear, Traumatologia, Palma, Spain; [2] Azienda Ospedaliera Universitaria Integrata di Verona, U.O.C. Ortopedia e Traumatologia B, Verona, Italia

Introduzione: La protesi d'anca con collo modulare presenta concettualmente potenziali vantaggi biomeccanici, per i quali è stata da noi ampiamente utilizzata negli ultimi vent'anni. Il profondo interesse, ma anche le frequenti preoccupazioni recentemente suscitate dalle possibili complicanze, ci hanno indotto a rivalutare i risultati degli steli modulari di più recente generazione, considerando con particolare attenzione l'aspetto più critico di queste protesi, cioè la rottura del collo.
Materiali e Metodi: Tra gennaio 2003 e dicembre 2014 abbiamo impiantato elettivamente (per artrosi primaria nel 79,7% dei casi) 395 protesi modulari Microport® con stelo non cementato in 356 pazienti (39 interventi bilaterali). Mancando i dati relativi a 36 anche (9,1%), è stata valutata retrospettivamente ad un follow-up medio di 76 mesi la sopravvivenza di 359 steli modulari (283 anatomici e 76 retti) applicati in 150 maschi (n 166) e 170 femmine (n 193), aventi un'età media di 66,7 anni.
Risultati: Della casistica rivalutata, 12 protesi (3,3%) hanno richiesto un intervento di revisione per varie cause, ma soltanto in 1 caso (0,28%) per la rottura del collo modulare. Tale complicanza è avvenuta in un paziente maschio di 62 anni a distanza di 43 mesi dall'impianto di uno stelo Profemur™ Z con collo corto retroverso in titanio.
Discussione: La recente e ampia diffusione di steli dotati di modularità del collo per migliorare il ripristino della biomeccanica articolare ha portato all'osservazione di una rara ma drammatica complicanza. La rottura del collo modulare, causata principalmente da fenomeni di corrosione, è stata descritta soprattutto a carico di componenti lunghe in titanio in soggetti sovrappeso. La bassa incidenza di eventi fratturativi da noi osservata (1/359, 0,28%) è verosimilmente riconducibile a vari fattori, quali l'adozione di un sistema modulare validato da un'esperienza pluridecennale, la prevalente scelta di colli corti (81,7% dei casi), il bassissimo uso di accoppiamenti metallo-metallo (1,1%) e, anche se con modalità difficili da interpretare, il largo impiego di steli anatomici (78,8%).
Conclusioni: Dalla revisione della Letteratura si rileva che alcuni modelli protesici risultano maggiormente a rischio di frattura del collo. Nell'esperienza riportata gli steli non cementati con collo modulare si sono dimostrati una soluzione sicura ed efficace nella protesizzazione primaria elettiva, con un elevato tasso di sopravvivenza e una bassa incidenza di complicanze.

IL TILT PELVICO NELL'ARTROPROTESI D'ANCA: ELEMENTO IMPRESCINDIBILE NEL PLANNING PRE-OPERATORIO? STUDIO PRELIMINARE METANALITICO

Marco Ceretti[1], Vittorio Calvisi[2], Luigi Valentino[2], Sergio Iarussi[1], Fabio di Cecco[2], Raffaele Cioffi[2]

[1] ASL 1 Avezzano Sulmona L'Aquila, Ospedale San Filippo e Nicola, Avezzano, Avezzano, Italia; [2] Ortopedia e Traumatologia, Università degli Studi di L'Aquila, Chirurgico, L'Aquila, Italia

Introduzione: Il planning pre-operatorio nel THA garantisce il ripristino della cinematica articolare e dei parametri fisiologici(angolo CCD e offsets).Il tilt pelvico(TP)è un elemento integrativo nella pianificazione pre-operatoria poiché essendo l'angolo compreso tra l'inclinazione anteriore del piano pelvico e il piano coronale passante per il centro rotazionale della testa femorale subisce variazioni nella massima estensione o flessione dell'anca determinando una inclinazione posteriore o anteriore. Taluno parametro dinamico è uno strumento aggiuntivo per il corretto orientamento delle componenti protesiche riducendo il rischio di instabilità nei pz over 50 ove il TP maggiormente subisce variazioni fisiologiche
Materiali e Metodi: La metanalisi è stata condotta su 32 studi dal 2001 al 2017 tra cui selezionati 26, incentrati sulle variazioni pre- e post-operatorie del TP con followup (FU) compreso tra 2 e 4 anni (max. disponbile in Letteratura). Abbiamo escluso dati ottenuti con misurazioni rx in proiezione AP e lavori incentrati su pz con problematiche spinopelviche includendo lavori con misurazioni radiografiche in LL e TAC multislice.
Risultati: La letteratura è conforme nei risultati: un incremento del TP > 10° in max. estensione e ortostatismo è significativamente correlato ad un aumentato rischio di dislocazione posteriore. A ogni grado di incremento del TP corrisponde un aumento di 0,7° nell'antiversione della coppa acetabolare. I sistemi di navigazione non si sono rivelati in grado di prevenire la variazione della"safe zone".
Discussione: A oggi l'importanza del TP e con esso le sue metodiche di misurazione sono validate e riconosciute nella letteratura internazionale. Tuttavia mancano ancora FU a lungo termine che correlino i dati pre e post-operatori del tilt con la dislocazione protesica, usura dell'inserto o FAI secondari alla dinamicità del TP medesimo.Valido risulterebbe confrontare la variabilità pre-operatoria del TP tra classi di età e sesso dei pazienti.
Conclusioni: A nostro parere il TP merita essere valutato unitamente all'offset e all'angolo CCD nella pianificazione pre-operatoria per ridurre dislocazioni secondarie al ΔTP nei pazienti over

50 valutando anche parametri sesso dipendenti (versione del collo femorale). Sarebbe inoltre utile interpolare in futuro i dati con la via chirurgica adottata.La carenza di FU a distanza non permette di dimostrare ma avvalora l'ipotesi che variazioni del TP possano minare la stabilità di un impianto originariamente soddisfacente.

LE PROTESI SEMIVINCOLATE PRIMARIE NELLE DEFORMITÀ COMPLESSE DI GINOCCHIO: STUDIO CASO-CONTROLLO A 5 ANNI DI FOLLOW-UP MEDIO

Mirco Lo Presti[1], Giuseppe Gianluca Costa[1], Giuseppe Agrò[1], Cosimo Vasco[2], Marco Casali[1], Matteo Romagnoli[1], Stefano Zaffagnini[1]

[1] Istituto Ortopedico Rizzoli, Bologna, Italia; [2] Istituto Ortopedico Rizzoli, Bologna, Italia

Introduzione: La protesi totale di ginocchio semivincolata (CCK) permette di ottenere una adeguata stabilità anche nei casi più complessi. Tuttavia, rimane incerto l'effetto di un maggior vincolo sui risultati funzionali nonché sulla sopravvivenza dell'impianto protesico. Lo scopo del presente studio è valutare i risultati funzionali e la percentuale di sopravvivenza delle protesi CCK primarie impiantate per casi di severe deformità coronali (> 10° di varismo o valgismo), confrontando i risultati con una coorte di protesi totale di ginocchio primarie a stabilizzazione posteriore (PS) impiantate per deformità minori.
Materiali e Metodi: Sono stati rivalutati retrospettivamente 74 protesi CCK primarie in 66 pazienti (24 uomini e 40 donne, età media di 65,6 ± 11 anni); il tasso di sopravvivenza, i risultati clinici (KOOS) e funzionali (KSS) sono stati raccolti dopo un follow-up medio di 60 ± 29 mesi (range 24-121 mesi) e confrontati con i risultati di una coorte di 73 pazienti in cui era stata impiantata una protesi PS con caratteristiche demografiche e cliniche comparabili (28 uomini e 45 donne, età media di 66 ± 7,4 anni, follow-up medio 57 ± 33, $p > 0,05$).
Risultati: Un solo caso di revisione, per mobilizzazione asettica, è stato riportato fra le protesi PS, mentre 6 casi di revisione per infezione precoce e 1 per lesione traumatica dell'apparato estensore (9.5 %) sono state riportate fra le CCK dopo 5 anni di follow-up medio. Un tempo chirurgico maggiore (85 minuti vs 71 minuti, $p < 0,00001$) e la necessità di accessi chirurgici più ampi con associati tempi accessori, come l'osteotomia della tuberosità tibiale anteriore (10,4%) sembrano giustificare il maggior rischio di infezione delle protesi CCK. I risultati funzionali soggettivi e oggettivi hanno mostrato comunque un significativo miglioramento in entrambi i gruppi in esame.
Discussione: Sebbene vi sia una differenza significativa nel tasso di revisioni a favore delle protesi PS ($p = 0,038$), nessun caso di mobilizzazione asettica è stato riportato nel gruppo delle protesi semivincolate. L'uso degli steli può fornire una fissazione più rigida ed rendere l'impianto meno suscettibile a fallimento meccanico, benché un follow-up maggiore sia necessario per confermare questi dati.
Conclusioni: Quando necessario, i design protesici a maggior vincolo costituiscono una valida opzione nelle deformità coronali complesse, fornendo risultati clinici soddisfacenti a follow-up a medio termine.

LA PROTESI DI CAVIGLIA (TAR) PER VIA LATERALE: RISULTATI CLINICO-RADIOGRAFICI E NOSTRA ESPERIENZA

Massimiliano Mosca[1], Silvio Caravelli[1], Mario Fuiano[1], Simone Massimi[1], Michele di Liddo[2], Matteo Romagnoli[1], Giuseppe Catanese[1], Stefano Zaffagnini[1]

[1] Istituto Ortopedico Rizzoli, II Clinica, Bologna, Italia; [2] Istituto Ortopedico Rizzoli, Chirurgia Protesica, Bologna, Italia

Introduzione: I risultati clinici delle protesi di caviglia (TAR) al giorno d'oggi ancora non sono paragonabili a quelli della protesica di anca e ginocchio. Nonostante ciò, l'evoluzione dei modelli protesici, della tecnica chirurgica e dei materiali sta portando ad un continuo perfezionamento della TAR, che può essere considerata un'opzione terapeutica valida e alternativa all'artrodesi di caviglia con l'obiettivo di ridurre la sintomatologia dolorosa e preservare l'articolarità.
Materiali e Metodi: Tra novembre 2014 e dicembre 2017, sono stati trattati di sostituzione protesica di caviglia con accesso laterale 61 pazienti (39 maschi e 22 femmine), con età media 62,3 anni (range 49-80), follow-up medio 24,1 mesi. I pazienti sono stati valutati mediante AOFAS ankle-hindfoot score per l'out-come clinico e radiogrammi convenzionali in carico per evidenziare radiolucenze, osteointegrazione ed eventuali mobilizzazioni degli impianti.
Risultati: L'AOFAS score medio è aumentato da 38,4 (pre-operatorio) a 87,8 punti (post-operatorio). Al follow-up finale, l'articolarità (ROM) media post-operatoria registrata è stata di 8,1° in dorsiflessione e 20,2° in plantarflessione. Il 92,2% dei pazienti si è dichiarato soddisfatto o molto soddisfatto al termine del follow-up. Non è stato registrato alcun caso di mobilizzazione settica o asettica e non si è resa necessaria a oggi alcuna revisione delle componenti protesiche. Le complicanze riportate sono rappresentate da 1 caso di infezione, 3 deiscenze della ferita chirurgica e 1 caso di rigidità articolare. I controlli radiografici hanno evidenziato in tutti i casi un buon allineamento delle componenti.
Discussione: Nella nostra casistica, la protesi di caviglia ha mostrato un soddisfacente miglioramento della sintomatologia clinica e del range of motion, senza registrare complicanze maggiori. Si rendono però necessari in futuro un'analisi più ampia e approfondita circa l'inquadramento diagnostico dei casi di protesi dolenti "sine causa" e ulteriori sforzi nel miglioramento delle tecniche chirurgiche.
Conclusioni: Nella nostra casistica, la protesi di caviglia con accesso laterale ha mostrato un soddisfacente miglioramento della sintomatologia clinica e del range of motion, senza registrare complicanze maggiori. Si rendono però necessari in futuro un'analisi più ampia e approfondita circa l'inquadramento diagnostico dei casi di protesi dolenti "sine causa" e ulteriori sforzi nel miglioramento delle tecniche chirurgiche.

CARATTERISTICHE GEOMETRICHE E IMPLICAZIONI CLINICHE DEGLI STELI RETTI CON ESTESO RIVESTIMENTO IN IDROSSIAPATITE APPARENTEMENTE SIMILI

Gianluca Mazzotta[1], Francesca Romana Ripani[2], Gianluca Cinotti[2]

[1] Casa di Cura Nuova Itor, Nuova Itor, ROMA, Italia; [2] Clinica Ortopedica, DSAIMLAL, Roma, Italia,

Introduzione: Recentemente sono stati introdotti diversi steli femorali dall'apparenza talmente simile per forma ed estensione del rivestimento in idrossiapatite (HA) da far ritenere di poter essere selezionati in modo indiscriminato a prescindere dalla morfologia femorale. Lo scopo di questo studio è stato di valutare le caratteristiche geometriche di 5 di questi steli per verificare se in effetti possono essere considerati simili e intercambiabili o, piuttosto, se presentino differenze geometriche tali da consigliarne un impiego clinico differenziato.
Materiali e Metodi: Sono stati analizzati i diametri coronali e sagittali a livello prossimale (calcar), intermedio e distale (1cm prossimale al tip dello stelo) in tutte le taglie di 5 steli di forma apparentemente simile allo stelo Corail e con simile rivestimento in HA. Di ciascuno stelo è stato poi calcolato il "Flare-Index" (FI) e il "Tapered- index" ossia il rapporto tra il diametro prossimale e distale e tra l'area dello stelo calcolata su un taglio assiale a livello prossimale e distale, rispettivamente. Per l'analisi statistica sono stati utilizzati tests non parametrici (Kruskan-Wallis e il Mann-Whitney).
Risultati: La lunghezza dello stelo è risultata variare, tra le 5 ditte produttrici, tra 115 e 134 mm nella taglia più piccola e tra 169 e 190mm in quella più grande. L'angolo meta-diafisario è risultato variare tra 163° e 171°. L'analisi statistica ha evidenziato una differenza significativa ($p = 0,001$) tra il diametro coronale prossimale dei vari steli mentre i diametri sagittali non hanno evidenziato differenze significative. Sia il flare-index che il tapered-index sono risultati variare in modo significativo negli steli esaminati ($p = 0,003$ e $p = 0,001$, rispettivamente).
Discussione: I risultati hanno evidenziato che esistono differenze geometriche significative tra i vari steli analizzati per cui alcuni di questi presentano una forma decisamente più a cuneo di altri. Sulla base di questi risultati, il chirurgo che abbia deciso di impiantare questa tipologia di stelo, può scegliere quello che meglio si adatta alla morfologia femorale del paziente, ossia uno stelo con tapere index più elevato nei femori di tipo A e più basso in quelli di tipo C.
Conclusioni: Gli steli in titanio con esteso rivestimento in HA tipo Corail, per quanto simili in apparenza, presentano significative differenze nella loro geometria. La conoscenza di tali differenze può essere di aiuto al chirurgo nello scegliere lo stelo più idoneo alla morfologia del femore da operare.

L'UTILIZZO DEI COTILI DA REVISIONE IN TITANIO TRABECOLARE NEI CASI DEI GRAVI DIFETTI OSSEI ACETABOLARI

Federico De Meo[1], Giorgio Cacciola[2], Pietro Cavaliere[1]

[1] Iomi - Istituto Ortopedico "Franco Faggiana", Gruppo Giomi Spa, Reggio Calabria, Italia; [2] Università degli Studi di Messina, Scienze Biomediche, Odontoiatriche e delle Immagini Morfologiche e Funzionali, Messina, Italia

Introduzione: Le revisioni di anca in presenza di grave deficit osseo sono a oggi considerati interventi particolarmente difficoltosi gravati da numerose complicanze. Stabilità primaria e secondaria sono due caratteristiche indispensabili al fine di garantire risultati soddisfacenti. L'obiettivo di questo studio è quello analizzare i risultati a medio termine in 64 pazienti sottoposti a revisione con cotili modulari in titanio trabecolare (TT).
Materiali e Metodi: Il campione è stato composto da 37 donne (57,8%) e da 27 uomini (42,2%) con una età media di 76,5 anni (42-83 anni); la diagnosi pre-operatioria è stata mobilizzazione asettica da osteolisi del polietilene (47%), lussazione ricorrente (33%), complicanze meccaniche (30%); l'approccio chirurgico utilizzato in tutti i casi è stato postero-laterale. Sono stati utilizzati due differenti cotili, il Delta TT One e il Delta TT Revision; il primo per il trattamento delle deficienze acetabolari di tipo Paprosky IIb e IIc, mentre il secondo nei casi di deficit osseo più gravi. Questi cotili presentano la possibilità di utilizzare augment e distanziali angolati in modo tale da poter ripristinare al meglio il centro di rotazione e l'offset. La valutazione clinica e stata effettuata secondo l'Harris Hip Score; è stata effettuata per valutato radiologicamente il corretto ripristino della posizione del centro di rotazione e l'osteointegrazione.
Risultati: Il follow-up medio è stato di 52 mesi (da 20 a 71 mesi) con un survival rate dell'87,5%; Delta TT One è stato impianto in 38 pazienti, mentre Delta TT Revision è stato impianto in 26 pazienti; non sono stati evidenziati segni di mobilizzazione e/o instabilità nel primo anno; in 11 casi si è osservata la presenza di linee di radiolucenza in assenza di migrazione. All'ultimo follow-up i pazienti hanno presentato un miglioramento dell'HHS da 34,2 a 83,7 punti di media. In 8 casi su 64 (12,5%) è stata necessaria una seconda revisione: 3 casi dovuta a lussazione ricorrente, 2 casi di infezione profonda e 1 caso di mobilizzazione asettica.
Discussione: Il titanio trabecolare ha influito positivamente sulla stabilità primaria e la modularità dei distanziali angolati ha permesso di ottenere una buona stabilità secondaria.
Conclusione: I risultati ottenuti in questo studio sono promettenti, ciò è dimostrato dall'alto tasso di sopravvivenza dell'impianto, dalla bassa percentuale di complicanze e dai soddisfacenti dati clinici registrati all'ultimo follow-up. A oggi le esperienze con gli acetaboli in TT nella revisione di anca sono relativamente pochi e i risultati breve-medio sono incoraggianti.

VALUTAZIONE DEL DEFICIT OSSEO GLENOIDEO E RISULTATI CLINICI DELLA PROTESI INVERSA DI SPALLA CON INNESTO OSSEO LATERALIZZANTE

Francesco Franceschi, Riccardo Ranieri, Edoardo Giovannetti de Sanctis, Edoardo Franceschetti, Alessio Palumbo, Michele Paciotti, Gian Marco De Angelis d'Ossat, Angelo Baldari, Rocco Papalia

Policlinico Universitario Campus Bio-Medico, Roma, Italia

Introduzione: Anomalie della morfologia glenoidea e deficit osseo sono frequenti nell'artropatia da lesione della cuffia dei rotatori (CTA), influenzando l'impianto di protesi inversa di spalla (RSA). La BIO-RSA (Bony Increase offset-RSA) è una tecnica chirurgica che permette di gestire il deficit osseo e di ottenere una lateralizzazione della glenosfera. Lo scopo di questo studio è di confrontare i risultati della BIO-RSA rispetto alla tecnica standard.
Materiali e Metodi: 20 spalle sono state sottoposte a RSA e 24 a BIO-RSA in uno studio comparativo di coorte su 43 pazienti. Sono state eseguite TC pre-operatorie su ogni paziente per studiare versione e inclinazione della glenoide, e Rx dopo l'intervento per valutare il notching scapolare e la guarigione dell'innesto osseo. Gli esiti clinici sono stati valutati pre e postoperativamente con Costant Score (CS), scala analogica visiva (VAS), range of motion (ROM). Dopo il confronto tra i due gruppi, i pazienti sono stati sottoclassificati per parametri glenoidei ed età.
Risultati: Non sono state riscontrate differenze significative per CS, VAS, ROM tra i gruppi ($p > 0,05$). Il notching è stato osservato nel 30% dei casi nel gruppo standard e nel 25% nel gruppo BIO-RSA ($p = 0,501$). Tra i pazienti con retroversione > 10° quelli trattati con BIO-RSA hanno mostrato un miglioramento significativamente maggiore della flessione anteriore ($p = 0,02$). Nel gruppo BIO-RSA, i pazienti di età inferiore ai 65 anni hanno mostrato un valore significativamente maggiore di Costant Score, abduzione, flessione anteriore e rotazione esterna ($p < 0,05$).
Discussione: Nel nostro studio non è stata riscontrata nessuna differenza significativa negli score clinici considerati. Tuttavia, analizzando i dati secondo la stratificazione per morfologia glenoidea è stato evidenziato che i pazienti con retroversione glenoidea > 10° sottoposti a BIO-RSA hanno dei valori di flessione anteriore significativamente maggiori. Questi risultati indicano che la BIO-RSA angolata, utilizzata con lo scopo primario di correggere la morfologia glenoidea può apportare dei vantaggi nei casi con una glena molto patologica e costituisce una ottima opzione terapeutica per gestire il difetto osseo, portando anche dei miglioramenti del ROM.
Conclusioni: La protesi inversa standard e con tecnica BIO-RSA hanno risultati complessivamente simili, ma la BIO-RSA apporta vantaggi nei pazienti di età inferiore ai 65 anni e con retroversione > 10°.

Giornale Italiano di Ortopedia e Traumatologia
2018;44(Suppl. 1):S441-S448

Comunicazioni libere - AGING FRACTURES 8

Lunedì 12 Novembre 2018 dalle 10:30 alle 11:30

IL VALORE DI UNA TECNICA CHIRURGICA STANDARDIZZATA E RIPRODUCIBILE NELLE FRATTURE PERIPROTESICHE DELL'ANCA DI TIPO B2 DI VANCOUVER: NOSTRA ESPERIENZA

Andrea Camera, Riccardo Tedino, Andrea Capuzzo, Stefano Biggi

[1] *Clinica Città di Alessandria, Alessandria, Italia*

Introduzione: Le fratture periprotesiche dell'anca sono gravi complicanze che spesso comportano invalidità e limitata autonomia del paziente. Scopo del presente lavoro è rivedere retrospettivamente i risultati e le complicanze della nostra tecnica chirurgica standardizzata indirizzata esclusivamente alle fratture di tipo B2 secondo Vancouver.
Materiali e Metodi: Dal gennaio 2006 a luglio 2016, abbiamo trattato 235 pazienti consecutivi con fratture periprotesiche tipo B2, utilizzando la nostra tecnica chirurgica standardizzata e rivolta a questa tipologia di fratture. I pazienti, 47 maschi e 188 femmine, di età media all'intervento di 71 ± 10 anni, sono stati valutati clinicamente e radiograficamente seguendo il nostro protocollo standard all'ultimo follow-up disponibile. Il tempo medio di follow-up era di 6,4 anni. La valutazione radiografica è stata eseguita secondo i criteri di Beals e Tower e la valutazione clinica è stata eseguita utilizzando l'Harris Hip Score e l'esame clinico. I criteri di esclusione sono stati: altri tipi di fratture periprotesiche, fratture intraoperatorie e altre fratture del femore.
Risultati: Dalla coorte iniziale di 235, 207 pazienti (88,1%) sono stati completamente valutati, mentre 28 sono stati persi al follow-up. Secondo i criteri di Beal e Tower, abbiamo trovato risultati eccellenti in 72 pazienti (34,8%), buoni risultati in 133 pazienti (64,3%) e scarsi risultati in 2 pazienti (0,9%). L'HHS medio era di 75 ± 9 punti, con una correlazione statisticamente significativa tra buoni risultati funzionali e migliori criteri radiografici (p = 0,001). L'uso della placca di supporto (p = 0,008) e la revisione acetabolare (p = 0,002) hanno mostrato una distribuzione statisticamente significativa con risultati radiografici peggiori. Complicanze tardive rilevate sono state 10 lussazioni.
Discussione: La valutazione intraoperatoria del pattern di frattura è un elemento fondamentale nella gestione delle fratture periprotesiche a livello dello stelo. Una sintesi e un impianto stabili permettono una riabilitazione precoce e risultati funzionali migliori. Durante la valutazione intraoperatoria del cotile, la scelta di eseguire una revisione della coppa deve essere pesata sulla valutazione complessiva del paziente.
Conclusioni: La nostra esperienza suggerisce che l'uso di una tecnica chirurgica standardizzata e riproducibile, come quella proposta, può ridurre il tempo chirurgico, il tasso di complicanze e di mortalità.

FRATTURE DELL'ESTREMO PROSSIMALE DEL FEMORE E ARTROSI DELL'ANCA: REVISIONE DELLA LETTERATURA E META-ANALISI

Filippo Calderazzi, Cristina Galavotti, Alessandro Nosenzo, Margherita Menozzi, Francesco Pogliacomi, Fancesco Ceccarelli

Azienda Ospedaliero-Universitaria Parma, Ospedale Maggiore, Clinica Ortopedica, Parma, Italia

Introduzione: È normale osservazione clinica che i pazienti con fratture da fragilità del femore prossimale (PFF) raramente hanno un'artrosi dell'anca (HOA) pre-esistente. Alcuni studi hanno affermato che i pazienti con PFF abbiano una percentuale di pre-esistente HOA inferiore rispetto a gruppi controllo, sostenendo in tal modo un effetto protettivo della HOA su questo tipo di frattura. Altri studi hanno invece evidenziato che non esiste alcun tipo di correlazione tra rischio di PFF e HOA. Il primo scopo di questo lavoro è eseguire una meta-analisi dei pochi lavori che hanno riportato tabelle comparabili per capire se esiste effettivamente una correlazione tra HOA e PFF. Il secondo scopo è condurre una meta-analisi per riassumere le precedenti evidenze disponibili che mettono a confronto il grado di HOA con la incidenza di fratture pertrocanteriche/basicervicali (PTF) o fratture del collo femorale (FNF).
Materiali e Metodi: Per eseguire le 2 meta-analisi abbiamo eseguito una revisione sistematica della letteratura su Pub-med dal gennaio 1954 al dicembre 2017.
Risultati: Per la prima meta-analisi dei 470 studi identificati, solo 11 hanno soddisfatto i nostri criteri di inclusione, (9 studi caso-controllo e 2 studi di coorte) mentre per la seconda meta-analisi abbiamo selezionato 9 studi, tutti cross-sectional. La prima meta-analisi ha dato una Odd Ratio (OR) di 0,64 (0,55, 0,76) che conferma una minor incidenza di PFF in pazienti con pre-esistente HOA, di qualsiasi grado. La seconda meta-analisi ha dato una OR di 2,41 (1, 20, 4,76), che è molto significativa per una maggior incidenza di PTF rispetto a FNF in pazienti con pre-esistente HOA. Più precisamente, maggiore è il grado di pre-esistente HOA, maggiore è la probabilità che si verifichi una PTF (OR: 3,22 [2,03, 5,10]).
Discussione: Dall'analisi dei risultati si evince come l'HOA sia un fattore protettivo solo nei confronti delle FNF. Più specificamente, maggiore è il grado di artrosi dell'anca, maggiore è la probabilità di sostenere una PTF e minore è la probabilità di avere FNF. La relazione potenziale tra HOA e pattern di fratture può essere spiegata in base alla distribuzione irregolare della densità minerale ossea in tutto il femore prossimale nelle anche artrosiche, dove c'è una maggiore densità minerale intorno al collo del femore. Alcuni autori hanno anche suggerito che la gamma del movimento dell'anca è un predittore del tipo di frattura, poiché

è stato ipotizzato che le fratture intracapsulari siano secondarie al conflitto del collo del femore contro l'acetabolo durante gli estremi della rotazione esterna, movimento che non avviene nelle anche artrosiche.
Conclusioni: La relazione inversa tra HOA e osteoporosi/PFF non è solo di interesse accademico: la spiegazione dei meccanismi patofisiologici di entrambe le malattie è anche di interesse nella pratica clinica e nel processo decisionale sulle misure preventive.

FRATTURE DI FEMORE NELL'ANZIANO E NEL GRANDE ANZIANO: RISULTATI A CONFRONTO

Maria Paola Tarello, Elena Grosso, Chiara Baroni

A.O.U. Città della Salute e della Scienza, C.T.O., Ortopedia e Traumatologia, Torino, Italia

Introduzione: Le fratture di femore nell'anziano riguardano soprattutto il femore prossimale e spesso esitano in un'invalidità funzionale con un aumento della mortalità del paziente stesso. Con l'aumento dell'età media della popolazione, le fratture da fragilità sono in costante aumento soprattutto nel grande anziano, con grande impatto economico e sociale.
Materiali e Metodi: Abbiamo analizzato le differenze di recupero funzionale e mortalità a 1 anno dall'intervento chirurgico in 379 pazienti trattati per frattura di femore prossimale tra giugno e dicembre 2016, di cui 177 di età superiore agli 85 anni (gruppo A) e 202 tra i 75 e 84 anni (gruppo B). I due gruppi sono risultati omogenei in quanto a comorbilità, peso, sesso, tipo di trauma (caduta),timing chirurgico (< 48 ore) e tipo di frattura.
Risultati: I giorni medi di degenza sono stati 13,5 nel gruppo A e 12,7 nel gruppo B; entrambi i gruppi hanno iniziato mediamente fisioterapia in 2- 3 giornata (gruppo A 2,3; gruppo B 2,5) con raggiungimento della messa in piedi in 6 giornata. Il ritorno alla deambulazione è risultato esser limitato rispetto a prima del trauma nel 64 % dei casi gruppo A e 61% dei casi gruppo B, consentita ma necessitante di ausili nel 20% dei casi nel gruppo A e nel 23% casi nel gruppo B, non consentita nel 15% dei casi nel gruppo A e 14% dei casi nel gruppo B. Il numero medio di sacche di emazie transfuse nel post-operatorio è stato sovrapponibile nei due gruppi. La scala visuo-analogica del dolore (VAS) finale è stata 3,15 nel gruppo A e 3,34 nel gruppo B. La mortalità è stata del 9,8% nel gruppo A, 4,7% nel gruppo B.
Discussione: Nonostante la presenza di pluripatologia sia un importante indice prognostico, così come l'età, nel nostro studio non sono state rilevate differenze statisticamente significative tra i due gruppi in termini di recupero funzionale e mortalità. Sembrerebbe infatti, a differenza dei dati riportati in letteratura, che questi due parametri siano indipendenti dall'età del paziente (grande anziano o meno), ma che possano esser piuttosto legati allo stile di vita pre-trauma, al timing e indicazione chirurgica (maggior utilizzo di chiodi lunghi ed endoprotesi nel gruppo A), alla prevenzione delle complicanze post-chirurgiche e dei decubiti, alla gestione del dolore e infine alla riabilitazione precoce.
Conclusioni: Il corretto inquadramento e trattamento della frattura di femore nel grande anziano è fondamentale, rappresentando ormai quasi la metà dei pazienti affetti da questa patologia.

CONFRONTO 2000-2015 NELLA GESTIONE DELLE FRATTURE DI FEMORE NELL'ANZIANO: STESSA SOPRAVVIVENZA IN PAZIENTI PIÙ FRAGILI

Carlo Lauro Maria Trevisan[1 2], Gianluca Gallinari[1 2], Raymond Klumpp[1], Riccardo Compagnoni[3 4], Alessandra Menon[4]

[1] A.S.S.T. Bergamo Eest, Seriate, Italia; [2] Università degli Studi di Milano-Bicocca, Milano, Italia; [3] III Clinica Ortopedica A.S.S.T. Centro Specialistico Ortopedico Traumatologico Gaetano Pini-CTO, Milano, Italia; [4] Università degli Studi di Milano, Milano, Italia

Introduzione: Lo scopo di questo studio è confrontare dati clinici, comorbidità e sopravvivenza a 30 giorni ed 1 anno in due gruppi di pazienti con fratture di femore, il primo con i pazienti ricoverati nel 2000, il secondo con i pazienti ricoverati nel 2015. Le ipotesi dello studio è che i pazienti del 2015 avessero più comorbidità e per questo una sopravvivenza inferiore a 30 giorni ed un anno dal trauma.
Materiali e Metodi: i pazienti ricoverati con frattura di femore prossimale nel 2000 (90 pazienti) e 2015 (167 pazienti) sono stati retrospettivamente analizzati. Sono stati raccolti i seguenti dati: età, sesso, diagnosi, ASA score, comorbidità, tempo tra ricovero e intervento, durata del ricovero. Sono stati calcolati il Charlson Comorbidity Index (CCI) per valutare le comorbidità e il Nottingham Hip Fracture Score (NHFS) predittore a 30 giorni ed 1 anno di mortalità dopo frattura di femore.
Risultati: I pazienti del 2015 erano più anziani e più istituzionalizzati ($p < 0,05$), con un significativo incremento di demenza tipo Alzheimer, broncopatia cronico ostruttiva (BPCO), scompenso cardiocircolatorio e insufficienza renale. La durata del ricovero è significativamente inferiore nel 2015. Il NHFS e CCI è maggiore nel gruppo II000. La mortalità a 30 giorni ed 1 anno non differisce significativamente tra i due gruppi. Il CCI ha la maggiore capacità predittiva di mortalità per ambedue i gruppi a 30 giorni e 1 anno.
Discussione: I risultati di questo studio mostrano che i pazienti ricoverati nel 2015 con frattura femore da fragilità erano più anziani, con più comorbidità e istituzionalizzazione rispetto ai pazienti del 2000, nonostante questo nei due gruppi la mortalità non appare aumentata. Tra i due gruppi vi è una notevole differenze nelle tecniche chirurgiche adottate,con una conseguente precoce mobilizzazione e carico. Nel 2015 vi è stato un significativo aumento di pazienti affetti da Alzheimer, BPCO e insufficienza renale, queste ultime in letteratura sono correlate ad un aumento della mortalità, questo dato non è stato riscontrato nel nostro studio. La forza dello studio sta nel aver analizzato nel dettaglio due coorti di pazienti a 15 anni di distanza. La debolezza sta nell'esiguo numero di pazienti e nel essere un studio retrospettivo.
Conclusioni: Nel 2015 l'aumento delle comorbidità non è correlata all'aumento della mortalità, questo può essere spiegato da una migliorata gestione del paziente con una mobilizzazione precoce e carico concesso.

FRATTURE DELLA PARETE POSTERIORE DELL'ACETABOLO NELL'ANZIANO: VERAMENTE IL NOMOGRAMMA DI MATTA NON HA UN RUOLO?

Mariastella Riccardi, Rodrigo Buharaja, Rossella de Marco, Mario Arduini, Umberto Tarantino

Policlinico Tor Vergata, Ortopedia e traumatologia, Roma, Italia

Introduzione: Le fratture dell'acetabolo nell'anziano sono in continuo aumento in concomitanza della crescita dell'aspettativa di vita. A oggi la letteratura è concorde nel trattamento chirurgico, ma il trattamento delle fratture della parete posteriore dell'acetabolo rimane tuttora controverso. Scopo dello studio è dimostrare se il nomogramma di Matta ha un ruolo nell'indicazione chirurgica di questi pazienti.
Materiali e Metodi: dal 2011 al 2017 sono state trattate 48 fratture di acetabolo in pazienti over 60. 18 dei 48 pazienti presentavano una frattura della parete posteriore. Tutti i pazienti sono stati trattati chirurgicamente: 13 sono stati sottoposti a ORIF; 5 pazienti a oRIF + artroprotesi d'anca. È stato preso utilizzato il nomogramma di Matta per l'indicazione chirurgica. Il follow-up medio è di 3,6 anni (range 1-7 anni) con controlli clinici e radiografici a 1, 3, 6, 12 mesi e poi annualmente e valutati anche con scale di valutazione (Harris Hip score e Merle D'Aubigne score).
Risultati: Dei 13 pazienti trattati con ORIF 9 (69% con HHS = 92,8) hanno ottenuto dei risultati eccellenti, 3 (23% con HHS = 84,5) hanno avuto dei buoni risultati e 1 paziente (8% con HHS = 68,6) soddisfacente. Tra i pazienti trattati con PTA, 4 su 5 hanno ottenuto ottimi risultati (HHS = 98,4) e 1 paziente risultato soddisfaciente (HHS = 64).
Discussione: In 5 casi l'indicazione chirurgica è stata cambiata durante l'intervento chirurgico (ORIF/ORIF + PTA e viceversa). La scelta tra ORIF + PTA e ORIF nel trattamento delle fratture della parete posteriore di acetabolo non è semplice, essendo legata non solo al pattern di frattura ma anche alle lesioni associate (comminuzione, frammenti impattati, lesioni della testa del femore, lussazione) e alla qualità della riduzione intra-operatoria dei frammenti di frattura.
Conclusioni: Moed nel 2016 ha stabilito che il nomogramma di Matta, nelle fratture della parete posteriore dell'acetabolo, non fornisce indicazioni affidabili per prognosticare l'out-come. Secondo la nostra esperienza l'utilizzo del nomogramma di Matta, associato al reperto intraoperatorio fornisce informazioni affidabili riguardo l'out-come di una eventuale ORIF e può guidare la scelta verso ORIF + PTA anche intraoperatoria. Il nomogramma di Matta può svolgere un ruolo rilevante al momento del planning pre-operatorio, tuttavia deve necessariamente essere integrato con il quadro intra-operatorio.

STUDIO COMPARATIVO DELL'INCIDENZA E DEL RAPPORTO TRA SACIOENIA E FRATTURE DA FRAGILITÀ IN PAZIENTI ANZIANI

Bougiouklis Dimitrios

[1] Dipartimento di Ortopedia e Traumatologia, Ospedale Generale di Pyrgos, Pyrgos, Grecia

Introduzione: La perdita graduale dell massa, della potenza e della forza muscolare legate all'età può essere associata a fratture da fragilità. Lo scopo di questo studio è stato quello di determinare l'incidenza e il rapporto tra la sarcopenia e le fratture nell'area dell'anca, della colonna vertebrale e del radio distale in pazienti anziani.
Materiali e Metodi: Complessivamente sono stati inclusi 161 pazienti, i quali sono stati divisi in due gruppi. Il gruppo A era composto da 82 pazienti (34 maschi, 48 femmine) di età compresa tra 67 e 95 anni. Essi avevano subito in passato almeno una frattura dell'anca, della colonna vertebrale o dell raggio distale. Il gruppo B (gruppo di controllo) era composto da 79 pazienti sani di età compresa tra 66 e 92 anni. In tutti i pazienti è stato calcolato l'indice di massa corporea (IMC) e sono stati definiti sarcopenici quelli pazienti che mostravano valori inferiori a due deviazioni standard rispetto alla media del gruppo di controllo.
Risultati: L'incidenza della sarcopenia era dipendente dalla sede della frattura (più frequente negli uomini e nelle donne con fratture dell'anca e nelle donne con fratture vertebrali). L'IMC era proporzionale alla densità ossea in tutti i gruppi ed era associato ad un elevato rischio di fratture dell'anca e del radio distale.
Conclusioni: I risultati dello studio suggeriscono che la sarcopenia sembra essere un fattore di rischio indipendente per le fratture da fragilità nell'area dell'anca in uomini e donne, per le fratture del radio distali negli uomini e per le fratture vertebrali nelle donne.

TRATTAMENTO PERCUTANEO DELLE FRATTURE DA INSUFFICIENZA DELLA PELVI NELL'ANZIANO

Rossella De Marco, Mariastella Riccardi, Rodrigo Buharaja, Mario Arduini, Umberto Tarantino

Policlinico Tor Vergata, Ortopedia e Traumatologia, Roma, Italia

Introduzione: Negli ultimi anni le fratture da insufficienza della pelvi sono in continuo aumento per l'incremento progressivo dell'aspettativa di vita. Molti pazienti inoltre, conducono una vita attiva con discrete richieste funzionali anche in età avanzata. Il trattamento tradizionale per le fratture composte della pelvi nell'anziano prevede l'allettamento del paziente. Scopo dello studio è dimostrare come il trattamento chirurgico per via percutanea delle fratture da insufficienza della pelvi nell'anziano "attivo" conduca ad una rapida riabilitazione motoria e ad una migliore gestione della sintomatologia dolorosa.
Materiali e Metodi: Dal 2011 al 2017 abbiamo trattato nel nostro centro 18 pazienti over 60 affetti da frattura da insufficienza della pelvi di tipo II, secondo la classificazione di Rommens. I pazienti sono stati trattati tutti con tecnica chirurgica percutanea dell'arco anteriore e posteriore.

Risultati: Il follow-up medio è stato 2,3 anni (range 1-7 anni). Tutti i pazienti sono stati mobilizzati passivamente il primo giorno post-operatorio. a seconda del tipo do frattura e sintesi è stato concesso carico parziale o totale immediato dal 3° giorno post-operatorio. Non sono state osservate complicanze maggiori nel periodo post e peri operatorio.
Discussione: Secondo la classificazione di Rommens, la procedura percutanea trova indicazione nelle fratture di tipo II ovvero fratture isolate posteriori o fratture con instabilità anteriore e posteriore minore, le quali avrebbero un tempo di recupero con un approccio conservativo maggiore rispetto al tipo I. L'alternativa terapeutica è il trattamento conservativo con controllo della sintomatologia algica per via farmacologica ed un eventuale trattamento chirurgico a distanza in caso di cronicizzazione del dolore stesso.
Conclusioni: Il trattamento chirurgico percutaneo delle fratture da insufficienza della pelvi nell'anziano è una valida alternativa terapeutica per pazienti con una frattura tipo II secondo Rommens. Infatti questa tipologia di fratture tende a essere instabile per cui può evolvere verso un pattern di frattura meno favorevole, necessitando dunque di un approccio chirurgico tradizionale. La tecnica chirurgica percutanea può essere considerata una procedura sicura, con una rapida ripresa funzionale e miglior gestione della sintomatologia algica da parte del paziente, prevenendo anche le possibili complicanze dovute all'allettamento prolungato in un gruppo di pazienti selezionati.

Giornale Italiano di Ortopedia e Traumatologia
2018;44(Suppl. 1):S445-S448

Comunicazioni libere - LE INSTABILITÀ ARTICOLARI 3

Lunedì 12 Novembre 2018 dalle 11:30 alle 12:30

L'UTILIZZO DI ALLOTRAPIANTI DI CORONOIDE NEI DEFICIT OSSEI CORONOIDEI AL GOMITO: UNA TECNICA CHIRURGICA ORIGINALE E IL FOLLOW-UP A LUNGO TERMINE

Matteo Bartoli[1 2], Luigi Adriano Pederzini[2]

[1] Università Cattolica del Sacro Cuore, Facoltà di Medicina e Chirurgia, Ortopedia e Traumatologia, Roma, Italia; [2] Nuovo Ospedale Civile di Sassuolo, Ortopedia e Traumatologia, Sassuolo, Italia

Introduzione: Il processo coronoideo è uno stabilizzatore primario del gomito; diversi studi biomeccanici hanno evidenziato il ruolo determinante della coronoide nel contrastare la lussazione posteriore dell'ulna sull'omero e le instabilità rotatorie postero-mediali e postero-laterali. Acuzie o conseguenze cronicizzate di vecchi episodi traumatici, come viziose consolidazioni, pseudo-artrosi o l'asportazione chirurgica di frammenti non sintetizzabili, sono le cause principali dei deficit coronoidei ma si possono riscontrare anche le più rare condizioni di ipoplasia o aplasia coronoidea in esiti di trauma in età pediatrica o legate a quadri congeniti. Questo studio descrive una tecnica chirurgica originale per il trapianto da cadavere del processo coronoideo e riporta i risultati a medio e lungo termine di 4 pazienti, con risultati soggettivi e oggettivi valutati mediante l'uso di scale validate
Materiali e Metodi: Sono stati inclusi 4 pazienti, tutti maschi, operati tra il 2007 e il 2015, di età compresa tra 18 e 33 anni al momento dell'intervento. Il follow-up medio è di 55 mesi, fino a 10 anni in un caso. I pazienti sono stati valutati nella fase pre-operatoria e al follow-up, documentando l'arco di movimento e sottomettendo loro 3 scale validate: lo score VAS per il dolore, lo score Quick-DASH e il MEPI (Mayo Elbow Performance Index) per documentare I risultati funzionali oggettivi e soggettivi. Tutti I pazienti hanno eseguito una TC pre-operatoria per pianificare l'intervento e sono stati seguiti con radiografie seriate e una TC dual energy di controllo all'ultimo follow-up.
Risultati: Il punteggio medio alla scala VAS è migliorato del 50%, il MEPI score del 23,75% e il Quick-DASH score di 56,8 punti. Tutti i pazienti hanno ottenuto un miglioramento dell'arco di movimento, 3 su 4 lo hanno ottenuto completo, 1 ha ampiamente raggiunto l'arco funzionale.
Discussione: Questa tecnica non richiede il sacrificio di strutture autologhe, come proposto da altri autori, e ragionevolmente garantisce la soddisfazione delle esigenze soggettive anche di lavoratori manuali pesanti. Non aver registrato fenomeni di riassorbimento del trapianto, nemmeno nel paziente a più lungo follow-up, è una osservazione incoraggiante per privilegiare, o comunque considerare come valida alternativa al trapianto autologo, l'utilizzo di allograft di coronoide correttamente preparati e impiantati.
Conclusioni: I buoni risultati ottenuti suggeriscono che questa procedura sia sicura e ripetibile. L'esecuzione puntuale e precisa della tecnica chirurgica descritta fornisce un importante strumento all'ortopedico per risolvere il quadro di instabilità di gomito di questi pazienti.

VALUTAZIONE SENSITIVO-MOTORIA DI SPALLE AFFETTE DA TUBS E DA AMBRII

Riccardo Chiavetti[1], Andrea Biscarini[2], Paola Comminiello[3], Samuele Contemori[2], Flavia Marrani[3], Michele Bisaccia[1], Paolo Ceccarini[1], Auro Caraffa[1]

[1] Clinica Ortopedica, Università di Perugia, Scienze Chirurgiche, Perugia, Italia; [2] Fisica Medica, Dipartimento di Medicina Sperimentale, Perugia, Italia; [3] Scuola di Specializzazione in Medicina Fisica e Riabilitazione, Università la Sapienza, Roma, Italia

Introduzione: In alcuni casi non è facile distinguere una TUBS da una AMBRII, specialmente quando un'instabilità multidirezionale si manifesta con un lussazione anteriore post-traumatica. Lo scopo del lavoro è valutare, con determinate strumentazioni, se i pazienti con un certo tipo di instabilità hanno caratteristiche sensitivo-motorie diverse dagli altri.
Materiali e Metodi: Gli Autori hanno arruolato 10 pazienti con spalle normali, 10 pazienti affetti da AMBRII in cui si era verificata una lussazione da un lato, e 10 pazienti affetti da lussazione traumatica da un lato. Sono stati testati entrambe le spalle in ogni gruppo. I test effettuati sono stati: Dati cinematici: abbiamo registrato l'attività del muscolo deltoide con i suoi tre fasci, del muscolo trapezio nella sua porzione superiore media e inferiore e il muscolo dentato anteriore di ambo i lati. Test Stabilometrici, con due piattaforme di forza. Una prova di stabilità statica in catena cinetica chiusa degli arti superiori mantenendo una posizione a peso parziale con gli arti inferiori in appoggio su una panca. Ogni partecipante ha eseguito la prova di stabilità statica in catena cinetica chiusa degli arti superiori mantenendo una posizione a peso parziale con gli arti inferiori in appoggio su una panca.
Risultati: Nella AMBRII il test a occhi aperti ha mostrato una prevalenza nel lato dominante, che ha sempre corrisposto a quello lussato, mentre il test a occhi chiusi ha mostrato una prevalenza del lato non lussato. Per quanto riguarda la forza, i risultati significativi emergono solo nella TUBS, dove si riscontra una maggiore forza nel lato non lussato. Infine, relativamente alla stabilità dinamica, emerge che nella TUBS si ha maggiore stabilità del lato non lussato rispetto al lussato (e questo appare ovvio), ma solo nel test infero-mediale.
Discussione: Si tratta di uno studio pilota, per cui non possiamo trarre delle conclusioni definitive, ma, andando ad

analizzare i risultati significativi, abbiamo avuto risultati che possono indurci a proseguirlo. Per quanto riguarda la stabilità statica, nella AMBRII il test a occhi aperti ha mostrato una prevalenza nel lato dominante, che ha sempre corrisposto a quello lussato, mentre il test a occhi chiusi ha mostrato una prevalenza del lato non lussato. Questo può essere spiegato con il fatto che il lato dominante ha una maggiore muscolatura, che permette una maggiore stabilizzazione della spalla. Però, nel test a occhi chiusi, i risultati si invertono. Questo perché, probabilmente, il lato lussato ha una capacità propriocettiva minore del controlaterale, infatti si lussa. Il fatto che, nella stabilità dinamica, nella TUBS si ha maggiore stabilità del lato non lussato rispetto al lussato, è più prevedibile.
Conclusioni: Lo studio può essere proseguito con risultati ancora più significativi.

INSTABILITÀ DELLE PROTESI DI GINOCCHIO: QUANDO LA CAUSA È LA ROTTURA DELL'INSERTO

Andrea Camera, Riccardo Tedino, Andrea Capuzzo, Stefano Biggi

Clinica Città di Alessandria, Alessandria, Italia

Introduzione: L'instabilità a seguito di una protesi di ginocchio è una delle principali cause di fallimento che richiedono un'intervento chirurgico di revisione. Frequenti è dovuta a un mismatch dei gap o deficit capsulo-legamentosi. La rottura dell'inserto protesico è una complicanza rara e scarsamente riportata in letteratura come motivo di instabilità.
Materiali e Metodi: Presso il nostro istituto dal 2000 al 2016 abbiamo eseguito 278 revisioni di ginocchio. Gli impianti utilizzari sono stati nel 58% dei casi protesi semivincolate (CCK), nel 35% protesi a stabilizzazione posteriore (PS), nel 5% protesi vincolate (RH) e nel 2% dei casi protesi monocompartimentali. Abbiamo rivisto la nostra casistica per verificare i casi di rottura dell'inserto in polietilene che hanno comportato instabilità articolare, e quindi la revisione del solo inserto.
Risultati: Le revisioni dell'inserto isolate nel periodo esaminato sono state due. In solo un caso abbiamo revisionato l'inserto in polietilene a causa della rottura della camma, che portava a instabilità articolare. Tale reperto, non visibile all'imaging tradizionale, era suggestivo alla clinica e confermato intraoperatoriamente.
Discussione: La rottura dell'inserto protesico è una rara complicanza per la maggior parte attribuibile agli impianti a ritenzione del crociato posteriore (CR). Nelle protesi a stabilizzazione posteriore (PS) la rottura della camma in polietilene è una complicanza rara ma potenzialmente pericolosa che può provocare instabilità in senso antero-posteriore.
Conclusioni: La rottura della camma dell'inserto in polietilene nelle protesi PS è un evento raro. Il precoce trattamento chirurgico permette un buon risultato funzionale e una migliore stabilità articolare.

RISULTANO I COMUNI SCORE CLINICI SUFFICIENTEMENTE ACCURATI A DICHIARARE UN SICURO RITORNO A SPORT COMPETITIVI DOPO RICOSTRUZIONE ISOLATA DEL LEGAMENTO PATELLO-FEMORALE MEDIALE? LA PROPOSTA DI UNA NUOVA BATTERIA DI TEST FUNZIONALI

Matteo Innocenti, Luigi Zanna, Nicola Monteleone, Fabrizio Matassi, Massimo Innocenti

Azienda Ospedaliero-Universitaria Careggi, Centro Traumatologico Ortopedico, Centro Traumatologico Ortopedico (CTO), Firenze, Italia

Introduzione: La ricostruzione del legamento patello-femorale mediale (LPFM) nel trattamento dell'instabilità di rotula ha storicamente dato buoni risultati clinici con bassa incidenza di complicanze e recidive. Tuttavia gli score clinici comunemente usati in letteratura non sono adeguati a indagare le capacità oggettive di un sicuro ritorno all'agonismo. Lo scopo di questo studio consiste nell'analizzare i risultati clinici e funzionali dopo ricostruzione isolata del LPFM e, attraverso una serie di test computer assistiti, dimostrare che i comuni score clinici non ci permettono di predire la capacità di ritorno a sport competitivi.
Materiali e Metodi: in questo studio abbiamo preso in considerazione 18 giovani atleti sottoposti a ricostruzione isolata del LPFM. L'età media all'epoca dell'intervento era di 24 aa e il follow-up più breve di 6 mesi. Tutti i pazienti sono stati sottoposti a valutazione soggettiva con i canonici test Kujala e SF-36 e oggettivamente mediante 7 test computer assistiti.
Risultati: Nessun paziente è stato perso al follow-up né abbiamo avuto recidive. A 6 mesi 10 pazienti sono tornati ai livelli di sport pre-operatori mentre 7 a livelli inferiori. La valutazione soggettiva ha mostrato un miglioramento progressivo dei risultati del test di Kujala (da 60 a 92,7) e dello SF-36 (da 28,6-25,4 a 52,2-53,6). Alla valutazione oggettiva computer-assistita 1 paziente non ha completato il test mentre 7 pazienti. hanno ottenuto un punteggio tale da soddisfare i criteri per un sicuro ritorno allo sport. Gli altri 10 pazienti hanno ottenuto un punteggio insufficiente nel parametro "equilibrio".
Discussione: Poco esiste in letteratura riguardo alla valutazione oggettiva del ritorno allo sport agonistico dopo ricostruzione LPFM nonostante questa sia procedura sicura e con eccellenti risultati. Nuovi strumenti di valutazione funzionale si rendono pertanto necessari specie quando il risultato atteso è il ritorno allo sport di alto livello.
Conclusioni: Dopo ricostruzione isolata LPFM gli score clinici forniscono solo poche informazioni sul ritorno allo sport e l'introduzione di test oggettivi risulta strumento utile per valutare il recupero funzionale e la stabilità dinamica del ginocchio necessaria per garantire un ritorno sicuro allo sport competitivo. L'analisi oggettiva computer-assistita mette in luce quelle carenze nella ripresa funzionale altrimenti non rilevabili con gli score comunemente usati e che potrebbero porre il paziente a rischio di re-infortunio.

RISULTATI DEL TRATTAMENTO DELL'INSTABILITÀ ROTULEA CON TECNICA GOLDTHWAIT E REVISIONE SISTEMATICA DELLA LETTERATURA

Stefano Lovisolo[1], Andrea Giorgio Capello[1], Francesco Chiarlone[1], Mattia Alessio Mazzola[1], Giorgio Burastero[2], Lamberto Felli[1]

[1] Ospedale Policlinico San Martino, Dipartimento di Scienze Chirurgiche (DISC), Genova, Italia; [2] Ospedale Santa Corona, Dipartimento di Ortopedia, Pietra Ligure, Italia

Introduzione: L'instabilità rotulea è una condizione patologica dovuta ad anomalie morfologiche che causa un atteggiamento di sublussazione o lussazione laterale della rotula. In caso di lussazioni recidivanti e fallimento della terapia conservativa, è indicato un approccio chirurgico. Diverse sono le tecniche disponibili, scopo dello studio è la valutazione dei risultati nei pazienti trattati con riallineamento distale secondo Goldthwait e analisi della letteratura.
Materiali e Metodi: Sono stati trattati 19 pazienti (20 ginocchia) con età media 13,4 anni (range 11,2-15,1) affetti da instabilità rotulea con riallineamento chirurgico distale secondo tecnica Goldthwait associato a lateral release artroscopico. I parametri pre-operatori valutati con RX e TC sono stati l'altezza rotulea, l'angolo Q, il tilt patellare e la congruenza patello-femorale. Post-operatoriamente sono stati valutati con Rx l'angolo Q, l'altezza rotulea, Cox Grading System e il Bray Score. E' stata eseguita una revisione sistematica della letteratura sull'argomento per un totale di 197 ginocchia trattate con tecnica Goldthwait.
Risultati: Secondo il Cox Grading System sono stati ottenuti 11 casi (55%) classificati come eccellenti, 6 (30%) buono, 2 (10%) insoddisfacente e 1 (5%) scarso. Secondo il Bray Score 16 casi (80%) sono stati classificati come soddisfacenti e 4 (20%) insoddisfacenti. In 2 casi si è verificato un singolo evento di ri-lussazione di origine traumatica. Non sono stati rilevati cambiamenti nell'altezza rotulea. L'angolo Q è risultato aumentato in 16 casi con valori compresi tra 14°-16°. Questi dati risultano in linea con quanto riscontrato in letteratura.
Discussione: In caso di instabilità rotulea con ripetute lussazioni è indicato l'approccio chirurgico. In letteratura sono descritte numerose tecniche di riallineamento prossimale e distale. Obiettivo della tecnica di Goldthwait è ristabilire il corretto tracking rotuleo andando a correggere l'angolo Q senza coinvolgimento delle strutture ossee.
Conclusioni: La tecnica Goldthwait ha dimostrato ottimi risultati con una bassa percentuale di complicanze e un ridotto tasso di ri-lussazione, con il vantaggio di poter essere applicata anche in pazienti di giovane età in cui le cartilagini di accrescimento sono ancora aperte.

RISULTATI DEL TRATTAMENTO CHIRURGICO CON RIPARAZIONE DEI TESSUTI MOLLI DELLE LUSSAZIONI INSTABILI DEL GOMITO CUI NON SONO ACCOMPAGNATE DA FRATTURE INTRA-ARTICOLARI

Bougiouklis Dimitrios

[1] Dipartimento di Ortopedia e Traumatologia, Ospedale Generale di Pyrgos, Pyrgos, Grecia

Introduzione: Lo scopo del presente studio retrospettivo è stato quello di descrivere le caratteristiche della lesione dei tessuti molli e di valutare l'effetto funzionale finale della riparazione delle strutture ligamentose in pazienti con lussazione instabile del gomito, la quale con si accompagna da alcuna frattura intra-articolare.

Materiali e Metodi: Nel periodo 2005-2017, sono stati inclusi 26 pazienti con lussazione traumatica instabile nel gomito. In nessuno dei pazienti la lussazione non era accompagnata da frattura intra-articolare. La riparazione è stata effettuata da riduzione aperta e riattacamento dei tessuti molli con l'uso di tunnel intraossei e di ancore mettalliche. La media follow-up era di 3,5 anni. La stabilità del gomito è stata testata clinicamente e radiograficamente e il risultato finale è stato valutato mediante l'utilizzo del Mayo score.
Risultati: Nel 56% dei casi è stata osservata una rottura del complesso ligamentoso mediale, mentre una rottura nel complesso ligamentoso laterale è stata osservata nell'80% dei pazienti. Nel 60% dei casi vi erano presenti anche lessioni dei tendini flessori, mentre nell'80% dei casi sono state osservate lessioni dei tendini estensori.
Discussione: In un paziente era lesionata l'arteria brachiale. Classificazione eterotopica si è sviluppata in sei paziente ed è stata trattata chirurgicamente, mentre in un paziente ha sviluppato una grave artrite post-traumatica. Tutti i pazienti sono stati sottoposti a immediata mobilizzazione precoce. Nell'ultima valutazione la media del punteggio di Mayo score era pari a 98,7.
Conclusioni: Il nostro studio ha dimostrato che la riparazione dei tessuti molli in caso di lussazione instabile del gomito, la quale non si accompagna da frattura, seguita da un protocollo d una precoce e protetta mobilizzazione, fornisce risultati funzionali finali soddisfacenti.

RIPARAZIONE DELLA ROTTURA ACUTA DEL COMPLESSO LIGAMENTOSO MEDIALE DEL GOMITO MEDIANTE TECNICA JOBE MODIFICATA IN ATLETI DI SOLLEVAMENTO PESI

Bougiouklis Dimitrios

[1] *Dipartimento di Ortopedia e Traumatologia, Ospedale Generale di Pyrgos, Pyrgos, Grecia*

Introduzione: Gli atleti di sollevamento pesi sono soggetti a lesioni (acute o croniche) del complesso ligamento mediale del gomito. Le rotture acute sono di solito il risultato dell'applicazione di una brusca forza in valgo che causa danni traumatici almeno sul lato interno del gomito. Il presente studio retrospettivo è stato effettuato per valutare i risultati della ricostruzione del legamento mediale mediante libero autotrapianto negli atleti di sollevamento pesi.

Materiali e Metodi: In un periodo di dodici anni (2003-2015) abbiamo trattato 14 atleti di sollevamento pesi di alto livello nei quali vi erano presenti reperti clinici e radiografici di rottura del legamento mediale del gomito. Per la ricostruzione del ligamento abbiato utilizzato il lungo palmare in 8 casi, in tre casi abbiamo usufruito della metà del semitendineo, mentre in altri tre pazienti il legamento laterale è stato riparato direttamento mediante l'utilizzo di ancore intraossee. Il nervo ulnare è stato trasportato anteriormente in tutti i casi.

Risultati: Il tempo medio di follow-up di 3,4 anni. Dodici atleti hanno avuto risultati eccellenti in base al loro ritorno allo sport allo stesso livello e in media di 13 mesi (9-16). Questi atleti hanno avuto un pieno recupero di movimento e di forza muscolare. Gli altri due alteti riferivano una sensazione di instabilità e hanno smesso fare lo sport. Non sono state note complicanzioni significative tranne di una lieve neuropatia ulnare. Secondo il Mayo Elbow Performance Score (MEPS), i risultati sono stati eccellenti in dodici pazienti.

Conclusioni: La riparazione della rottura acuta del complesso ligamentoso mediale del gomito nei campioni di sollevamento pesi è un'operazione chirurgica affidabile con risultati chiaramente buoni e con il minimo rischio di complicazioni.