102° CONGRESSO NAZIONALE SIOT 2017

Le infezioni in chirurgia ortopedica
Le fratture complesse dell'arto superiore

www.congressosiot.it

Atti

Supplemento 1 a GIOT Vol. XLIII - 3/2017 - settembre

Palermo 20 - 23 ottobre
Fiera del Mediterraneo

Presidenti
M. D'Arienzo, E. Valenti

Vicepresidenti
A. Pace, A. Sanfilippo

Coordinamento scientifico

S.I.O.T. Società Italiana di
Ortopedia e Traumatologia
Via Nicola Martelli, 3 - 00197 Roma
tel. 06 80691593 fax 06 80687266
Abstract: abstract2017@congressosiot.it
Programma scientifico/Faculty:
scientifico2017@congressosiot.it

Segreterie Organizzative

oic meeting specialists
Viale Matteotti 7 - 50121 Firenze
Tel. 055 50351 - Fax 055 5001912
info2017@oic.congressosiot.it
www.oic.it

tbta GROUP
PALERMO | MILANO | VERONA | NUORO
Head Office:
Via Emilia, 38 -90144 Palermo
Branch Office: Verona - Nuoro

INDICE Giornale Italiano di Ortopedia e Traumatologia
Vol. XLIII - 03/2017 - Supplemento 1

20 OTTOBRE 2017

MAIN SESSIONS

"LE FRATTURE COMPLESSE DELL'ARTO SUPERIORE" - CINGOLO SCAPOLARE

S6 Le fratture complesse di clavicola, indicazioni al trattamento chirurgico
G. Porcellini, S. Congia, A. Capone, G. Merolla, P. Paladini

"LE FRATTURE COMPLESSE DELL'ARTO SUPERIORE" - OMERO

S11 Trattamento delle fratture complesse dell'epifisi prossimale di omero
S. Gumina, V. Candela, D. Passaretti

S18 Humeral shaft fractures: choice of treatment
P. M. Rommens

S22 Fratture dell'omero con associata paralisi del nervo radiale: quale trattamento e quando
B. Battiston, T. Benigno, P. Titolo, B. Panero, D. Ciclamini

S25 Le fratture dell'omero distale: scelta del trattamento e relative complicazioni
A. Pace, D. Mangano

21 OTTOBRE 2017

"LE INFEZIONI IN CHIRURGIA ORTOPEDICA" - 1ª SESSIONE

S34 Contaminazione e colonizzazione: il biofilm
L. Drago

S36 Aspetti organizzativi e approccio multidisciplinare all'infezione in ambito ortopedico
A. Manzotti, F. Moioli, D. Brioschi, S.G. Rimoldi, M.R. Gismondo, R.M. Terzi, M. Coen, G. Rizzardini

"LE INFEZIONI IN CHIRURGIA ORTOPEDICA" - 2ª SESSIONE

S43 Classificazione e strategie chirurgiche: dobbiamo rivedere qualcosa?
A. Pellegrini, E. Meani, C. Rossetti, R. Chiapparino, M. Gallazzi

S50 Il protocollo DAIR nell'infezione periprotesica: indicazioni e risultati
M. Loppini, P. Schiavi, G. Grappiolo

S55 Le infezioni croniche in ortopedia: linee generali di trattamento
C. Villani, D. De Meo, G. Cera, G. Ceccarelli, P. Persiani

"LE INFEZIONI IN CHIRURGIA ORTOPEDICA" - 3ª SESSIONE

S63 Superfici di rivestimento per ridurre il tasso d'infezione dopo impianto di megaprotesi
R. Capanna, M. De Gori, S. Giannotti, D.A. Campanacci, G. Beltrami, F. Totti, F. Frenos, S. Colangeli, G. Scoccianti

S70 Gli antimicrobici locali
C.L. Romanò, S. Maraldi, D. Romanò, S. Scarponi, N. Logoluso, L. Drago

INDICE

Giornale Italiano di Ortopedia e Traumatologia
Vol. XLIII - 03/2017 - Supplemento 1

"LE FRATTURE COMPLESSE DELL'ARTO SUPERIORE" - GOMITO E AVAMBRACCIO

S75 Fratture-lussazioni di gomito
R. Rotini, M. Cavallo, A. Marinelli, E. Guerra

S80 Fratture esposte dell'avambraccio
F. Santolini, D. Mangano, S. Briano, E. Santolini, M. Stella

S89 Fratture-lussazioni di avambraccio
G. Vicenti, A. Abate, M. Carrozzo, B. Moretti

"LE FRATTURE COMPLESSE DELL'ARTO SUPERIORE" - POLSO E MANO

S96 Le Fratture-lussazioni delle ossa del carpo
G. Caruso, A. Marcuzzi

S102 Fratture esposte e amputazioni parziali della mano
P. Tos, F. Olivero, S. Odella, R. Turrini, A. De Mas

"LE FRATTURE COMPLESSE DELL'ARTO SUPERIORE" - ARTO SUPERIORE NEL POLITRAUMA

S107 Le fratture dell'arto superiore nel politrauma: quando e come trattarle?
T.P. Rüedi

22 OTTOBRE 2017

"LE INFEZIONI IN CHIRURGIA ORTOPEDICA" - INFEZIONI IN CHIRURGIA DI ELEZIONE 1

S109 10 cose da fare per prevenire l'infezione
M. Franceschini, A. Albisetti, G.V. Mineo

S115 Revisioni in un tempo: quando, come, perché farle
C.L. Romanò, D. Romanò, S. Maraldi, S. Scarponi, N. Logoluso

S119 Le infezioni in chirurgia ortopedica: come è cambiato l'approccio chirurgico negli ultimi 10 anni
G.M. Calori, S. Mazzola, E.L. Mazza, A. Colombo, F. Romanò, F. Giardina, V. Monzani, M. Colombo

"LE INFEZIONI IN CHIRURGIA ORTOPEDICA" - INFEZIONI IN CHIRURGIA DI ELEZIONE 2

S125 L'infezione su protesi d'anca
E. Gallazzi, L.M. Zagra

S132 Le infezioni su protesi di ginocchio
U. Cottino, F. Rosso, R. Rossi

S135 L'infezione dopo chirurgia oncologica ortopedica
R. Piana, N. Ratto, M. Boffano

"LE INFEZIONI IN CHIRURGIA ORTOPEDICA" - INFEZIONI POST-CHIRURGICHE IN TRAUMATOLOGIA

S140 Dalla strada alla sala operatoria
M. Butera, U. Mattaliano, A. Grammauta, F. Raso, R. Sciortino

S144 Prevenzione delle infezioni in sala operatoria
A. Momoli, G.M. Micheloni, M. Mazzi, M. Modena, S. Giaretta

S150 Le infezioni post-traumatiche del femore
F. Da Rin de Lorenzo

INDICE Giornale Italiano di Ortopedia e Traumatologia
Vol. XLIII - 03/2017 - Supplemento 1

ABSTRACT

Approfondimenti ARTROSCOPIA S166
Approfondimenti TUMORI S169
Approfondimenti TRAUMA S173
Approfondimenti CAVIGLIA E PIEDE S177
Approfondimenti MANO E POLSO S180
Approfondimenti LE FRATTURE COMPLESSE DELL'ARTO SUPERIORE 1 ..... S183
Approfondimenti LE FRATTURE COMPLESSE DELL'ARTO SUPERIORE 2 ..... S187
Approfondimenti RACHIDE S190
Approfondimenti SPALLA E GOMITO S193
Approfondimenti ORTOPEDIA PEDIATRICA S197
Approfondimenti LE INFEZIONI IN CHIRURGIA ORTOPEDICA 1 ..... S201
Approfondimenti LE INFEZIONI IN CHIRURGIA ORTOPEDICA 2 ..... S204
Approfondimenti BIOMATERIALI E BIOTECNOLOGIE S207
Approfondimenti RICERCA DI BASE S210
Approfondimenti LE INFEZIONI IN CHIRURGIA ORTOPEDICA 3 ..... S213
Approfondimenti INFEZIONI S216
Approfondimenti ANCA S219
Approfondimenti PROTESICA S222
Approfondimenti GINOCCHIO S226
Comunicazioni PROTESICA 1 ..... S229
Comunicazioni CAVIGLIA E PIEDE 1 ..... S233
Comunicazioni TRAUMA 1 ..... S237
Comunicazioni LE INFEZIONI IN CHIRURGIA ORTOPEDICA 1 ..... S241
Comunicazioni ARTROSCOPIA 1 ..... S245
Comunicazioni PROTESICA 2 ..... S249
Comunicazioni LE INFEZIONI IN CHIRURGIA ORTOPEDICA 2 ..... S253
Comunicazioni CAVIGLIA E PIEDE 2 ..... S257
Comunicazioni TRAUMA 2 ..... S261
Comunicazioni ARTROSCOPIA 2 ..... S265
Comunicazioni LE INFEZIONI IN CHIRURGIA ORTOPEDICA 3 ..... S269
Comunicazioni PROTESICA 3 ..... S273
Comunicazioni TRAUMA 3 ..... S277
Comunicazioni LE INFEZIONI IN CHIRURGIA ORTOPEDICA 4 ..... S281
Comunicazioni LE INFEZIONI IN CHIRURGIA ORTOPEDICA 5 ..... S285
Comunicazioni TUMORI 1 ..... S289
Comunicazioni LE INFEZIONI IN CHIRURGIA ORTOPEDICA 6 ..... S293
Comunicazioni TUMORI 2 ..... S297

INDICE Giornale Italiano di Ortopedia e Traumatologia
Vol. XLIII - 03/2017 - Supplemento 1

Comunicazioni TRAUMA 4 ..... S301
Comunicazioni BIOMATERIALI E BIOTECNOLOGIE S305
Comunicazioni LE FRATTURE COMPLESSE DELL'ARTO SUPERIORE 1 .... S309
Comunicazioni RACHIDE 1 ..... S313
Comunicazioni LE FRATTURE COMPLESSE DELL'ARTO SUPERIORE 2 .... S317
Comunicazioni ORTOPEDIA PEDIATRICA 1 ..... S321
Comunicazioni ORTOPEDIA PEDIATRICA 2 ..... S325
Comunicazioni RACHIDE 2 ..... S329
Comunicazioni ANCA S333
Comunicazioni INFEZIONI S337
Comunicazioni CAVIGLIA E PIEDE 3 ..... S341
Comunicazioni GINOCCHIO 1 ..... S345
Comunicazioni MANO E POLSO 1 ..... S349
Comunicazioni SPALLA E GOMITO 1 ..... S353
Comunicazioni GINOCCHIO 2 ..... S357
Comunicazioni MANO E POLSO 2 ..... S361
Comunicazioni SPALLA E GOMITO 2 ..... S365
Comunicazioni LE FRATTURE COMPLESSE DELL'ARTO SUPERIORE 3 ... S369
Comunicazioni SPALLA E GOMITO 3 ..... S373
Comunicazioni SPALLA E GOMITO 4 ..... S377
Comunicazioni MISCELLANEA 1 ..... S381
Comunicazioni MISCELLANEA 2 ..... S385
Comunicazioni MISCELLANEA 3 ..... S389
Comunicazioni MISCELLANEA 4 ..... S393
Comunicazioni MISCELLANEA 5 ..... S397
Comunicazioni SPECIALIZZANDI 1 ..... S401
Comunicazioni SPECIALIZZANDI 2 ..... S407
Comunicazioni SPECIALIZZANDI 3 ..... S413
Comunicazioni SPECIALIZZANDI 4 ..... S418
Comunicazioni SPECIALIZZANDI 5 ..... S423

Gli abstract pubblicati sono stati valutati dal Comitato di Referees esperti indicati da SIOT e dalla Presidenza del Congresso e inoltre successivamente selezionati per la pubblicazione dal Comitato Scientifico del Congresso.
Resta inteso che ogni autore è responsabile rispetto ai contenuti scientifici, sia testuali sia iconografici, e rispetto alle fotografie di persone, anonime ma identificabili.

Copyright by Pacini Editore Srl
Registrato presso il Tribunale di Roma – n. 14690 del 1972

L'editore resta a disposizione degli aventi diritto con i quali non è stato possibile comunicare e per le eventuali omissioni. Le fotocopie per uso personale del lettore possono essere effettuate nei limiti del 15% di ciascun fascicolo di periodico dietro pagamento alla SIAE del compenso previsto dall'art. 68, commi 4 e 5, della legge 22 aprile 1941 n. 633. Le riproduzioni effettuate per finalità di carattere professionale, economico o commerciale o comunque per uso diverso da quello personale possono essere effettuate a seguito di specifica autorizzazione rilasciata da AIDRO, Corso di Porta Romana n. 108, Milano 20122, segreteria@aidro.org, http://www.aidro.org.

Pubblicato online settembre 2017 – www.giot.it – www.congressosiot.it

Giornale Italiano di Ortopedia e Traumatologia
2017;43(Suppl. 1):S6-S10

G. Porcellini[1]
S. Congia[2]
A. Capone[2]
G. Merolla[1]
P. Paladini[1]

[1] Centro di Chirurgia della Spalla e del Gomito, Ospedale Cervesi, Cattolica;
[2] Clinica di Ortopedia e Traumatologia, Università degli Studi di Cagliari, Ospedale Marino, Cagliari

Le fratture complesse di clavicola, indicazioni al trattamento chirurgico

Complex clavicle fractures, surgical treatment indications

Riassunto

Al giorno d'oggi le fratture di clavicola rappresentano circa il 5 % di tutte le fratture del corpo umano, nel 28% dei casi sono dovute a traumi ad alta energia, nel 41,5% sono il prodotto di incidenti stradali e nel 8,8% causate da cadute da altezza. Il 43 % delle fratture del terzo medio di clavicola sono scomposte e il 17% di tutte le fratture di clavicola sono trattate chirurgicamente. Tutti i centri di Ortopedia, non solo quelli di riferimento, devono sapere che le indicazioni al trattamento per queste fratture sono profondamente cambiate rispetto al passato. L'alto numero di traumi ad alta energia e la vicinanza di quest'osso ad organi vitali e strutture vascolo-nervose ci deve sempre mettere in guardia. Una diagnosi tardiva delle lesioni associate di una frattura complessa di clavicola può avere effetti devastanti sui risultati del trattamento.

Parole chiave: fratture di clavicola, spalla, osteosintesi, fratture complesse

Summary

Nowadays clavicle fractures account for about 5% of all human fractures, 28% of cases are caused by high energy traumas, 41.5% represent transport accidents and 8.8% falls from a height. 43% of mid-shaft clavicle fractures are displaced and 17% of all clavicle fractures are surgically treated. All orthopedic centers should know that the treatment guidelines for these fractures have changed significantly from the past.The high number of high-energy traumas and the proximity of this bone from vital organs and neurovascular structures must always warn us. A delayed diagnosis of associated lesions of a complex clavicle fracture can have devastating effects on the results of the treatment.

Key words: *clavicle fractures, shoulder, osteosynthesis, complex fractures*

Background

Epidemiologia

Le fratture di clavicola rappresentano negli adulti circa il 5% di tutte le fratture e il 10-15% nei bambini; sono inoltre il 44-66% di tutte le fratture del cingolo scapolare [1].
Sono frequenti nei giovani a causa della maggiore esposizione a traumi ad alta energia che si verificano principalmente attraverso lo sport e gli incidenti stradali. I pazienti presentano un'età media di 29,3 anni [2]. Gli individui anziani invece sono più suscettibili a traumi a bassa energia come le cadute in ambiente domestico. I maschi sono colpiti circa il doppio delle femmine, tuttavia l'incidenza delle fratture nelle femmine supera quella dei maschi dopo la sesta decade di vita a causa dell'osteoporosi e delle differenze nell'aspettativa di vita. La diafisi della clavicola è coinvolta in circa due terzi dei casi mentre le fratture dell'estremo laterale rappresentano il 25%, le fratture dell'estremo mediale comprendono il restante 2-3% [1].
Il meccanismo traumatico più frequente è il trauma contusivo diretto alla spalla.
Un recente lavoro, basato sul registro svedese delle fratture, ha mostrato come l'incidenza delle fratture di clavicola presenta un andamento stagionale con picchi in estate e durante i weekend [3].
Su 2422 fratture riportate, 668 (28%) sono causate da traumi ad alta energia, 1175

Indirizzo per la corrispondenza:
Stefano Congia
Clinica di Ortopedia e Traumatologia,
Università degli Studi di Cagliari,
Ospedale Marino, Cagliari
stefano.congia@tiscali.it

(49%) casi sono dovuti a cadute accidentali, 996 (41,5%) incidenti stradali di cui la bicicletta e la motocicletta rappresentano i principali responsabili.

Classificazione

I diversi sistemi di classificazione proposti fino ad oggi hanno come primario obiettivo quello di aiutare l'ortopedico nel porre una adeguata indicazione al trattamento; presentano una capacità descrittiva ma non predittiva dei risultati.

Il primo sistema ampiamente accettato per le fratture di clavicola è stato descritto da Allman [4] nel 1967. Le fratture sono state classificate, in ordine decrescente di incidenza, sulla base della loro localizzazione anatomica. Le fratture del gruppo I si verificano all'interno del terzo medio della clavicola, mentre le fratture del gruppo II e III rappresentano rispettivamente il terzo laterale e mediale. Le fratture del terzo laterale della clavicola sono state ulteriormente sotto-classificate da Neer, il quale riconobbe l'importanza dei legamenti coraco-clavicolari (CC) per la stabilità del segmento mediale fratturato [5]. Secondo Neer le fratture di tipo I sono laterali ai legamenti CC e quindi stabili, le fratture di tipo II sono mediali ai legamenti CC e presentano il frammento mediale instabile, il tipo III sono fratture prossime alla articolazione acromion-claveare.

Un sistema di classificazione più dettagliato è stato proposto in seguito da Robinson [6].

Simile alle descrizioni precedenti, la classificazione primaria è anatomicamente divisa in fratture mediali (tipo I), del terzo medio (tipo II) e laterali (tipo III). Le fratture di tipo I (mediale) e di tipo III (laterale) sono ulteriormente suddivise in base al coinvolgimento articolare; allo stesso modo, le fratture di tipo II sono suddivise in base alla tipologia (rima semplice, con terzo frammento, comminuzione).

La più recente classificazione di Craig suddivide ulteriormente le fratture di Neer tipo II distinguendo i casi di frattura intrarticolare, i distacchi epifisari e le lesioni pluriframmentarie [7]. Un lavoro di O'Neill et al., comparando cinque diverse classificazioni per le fratture di clavicola, ha definito la classificazione di Robinson quella con il maggiore valore prognostico nelle fratture del terzo medio riguardo pseudoartrosi e vizi di consolidazione e quella di Craig nelle fratture del terzo laterale [7].

Valutazione clinica

Di fronte ad una frattura di clavicola, per quanto semplice essa possa sembrare, bisogna sempre cercare eventuali lesioni associate, la cui diagnosi tempestiva può diventare determinante nel trattamento. Tra i casi più comuni citiamo i traumi toracici con fratture costali multiple e pneumotorace associato. Non è da escludere la presenza di lesioni neurovascolari, considerata la vicinanza di quest'osso a strutture nobili quali il plesso brachiale e i grossi vasi del collo.

Una diagnosi di lesione neurovascolare eseguita tardivamente può avere effetti catastrofici durante e dopo il trattamento o essere confusa con una lesione iatrogena. In presenza di una frattura complicata da una lesione associata diventa quindi determinante la gestione multidisciplinare del paziente nella quale si delineano collegialmente le priorità terapeutiche.

Valutazione radiografica

Sono necessarie minimo due proiezioni radiografiche per identificare la frattura e studiarne le caratteristiche.

La radiografia antero-posteriore e la "serendipity view", ovvero una proiezione antero-posteriore con un tilt cefalico di 40°, sono tra le prime indagini. Nei casi dubbi è necessario eseguire tutte le altre proiezioni che riguardano la serie traumatica di spalla (proiezione ascellare, transcapolare a Y, ecc.). La valutazione della scomposizione della frattura e l'eventuale accorciamento, comparato con la clavicola controlaterale, è ben studiato con la radiografia anteroposteriore del torace la quale deve essere eseguita obbligatoriamente in posizione ortostatica. Backus et al. [8] hanno dimostrato che la misurazione dell'accorciamento della clavicola è sottostimata se la radiografia è eseguita in posizione supina. Questi limiti dell'imaging radiografico tradizionale possono essere superati con l'esecuzione di una Tomografia Computerizzata. La TC, in particolare nelle ricostruzioni 3D, può facilitare il compito dell'ortopedico nel processo decisionale e nella pianificazione preoperatoria.

Indicazioni al trattamento chirurgico

Negli ultimi decenni si è assistito ad un intenso dibattito nella comunità scientifica riguardo al trattamento più idoneo per le fratture di clavicola. L'entusiasmo di poter attuare il trattamento conservativo in tutti i casi si è infranto di fronte all'evidenza di scarsi risultati funzionali, in particolare nei pazienti giovani e con fratture scomposte [2]. Bisogna ricordare che anche il trattamento chirurgico non è immune da complicanze e fallimenti.

Un lavoro di Asadollahi et al. [9] ha descritto che il 14,5% dei pazienti trattati chirurgicamente per frattura di clavicola va incontro a complicanze, delle quali le più comuni sono la pseudoartrosi, l'infezione e la mobilizzazione del mezzo di sintesi. Secondo l'autore circa un terzo delle complicanze possono essere evitate eseguendo una adeguata tecnica chirurgica. Le lesioni neurovascolari iatrogene rappresentano una rarità [10]. L'incidenza delle lesioni del plesso brachiale si attesta intorno allo 0-1,5%. Per quanto riguarda le lesioni vascolari, nonostante siano descritti diversi casi, non ci sono lavori che presentano un numero tale da poterne stimare una percentuale affidabile. Sulla base dei la-

vori più significativi pubblicati, si possono delineare delle indicazioni assolute per la gestione di queste fratture [11]. Indicazioni assolute sono la presenza di fratture esposte e lesioni neurovascolari insorte contestualmente al trauma. Indicazioni assolute sono anche la presenza di una "floating shoulder" con accorciamento e medializzazione del complesso scapolare e riduzione dell'offset gleno-omerale, definita anche come "shoulder impaction".
Le indicazioni relative dipendono dalla personalità della frattura e dal tipo di paziente [2].

Fratture del terzo medio
Nelle fratture del terzo medio la fissazione interna è consigliata qualora sia presente un accorciamento della clavicola superiore ai 15 mm, specialmente nei casi di comminuzione.
Tale indicazione si base sul fatto che il trattamento conservativo di questo tipo di fratture è associato a scarsi risultati funzionali, vizi di consolidazione e pseudoartrosi.
Lazarides, in uno studio retrospettivo di 132 pazienti, ha dimostrato che l'accorciamento della clavicola superiore di 18 mm nei maschi e 14 mm nelle donne fosse un fattore predittivo di scarsi risultati funzionali [12].
I risultati di questo lavoro sono stati confermati da un trial clinico randomizzato compiuto dalla Canadian Orthopaedic Society in cui sono stati confrontati 65 pazienti con fratture scomposte di clavicola trattati con placca e viti e 67 trattati conservativamente [13].
Lo studio ha mostrato score funzionali significativamente superiori nel gruppo dei pazienti trattati chirurgicamente, minore tempo medio di consolidazione, minori percentuali di pseudoartrosi e vizi di consolidazione sintomatici, migliore percezione estetica; tutto questo nonostante la presenza di complicanze postoperatorie nel 13,8% dei casi.
I pazienti trattati conservativamente sviluppano una maggiore percentuale di complicanze quali pseudoartrosi, vizi di consolidazione e neuropatie.
Un lavoro di Liu et al. mostra che su 804 fratture trattate conservativamente la pseudoartrosi è insorta in 96 casi (12%); i fattori di rischio significativi riscontrati sono paziente dipendenti (età avanzata, sesso femminile, fumo) e frattura dipendenti (assenza di contatto tra i frammenti, pluriframmentarietà) [14].

Fratture del terzo laterale
Nelle fratture del terzo laterale la classificazione di Neer ci aiuta nell'indicazione. Il tipo I e III non prevedono un coinvolgimento dei legamenti coracoclavicolari e si trattano in genere conservativamente; tuttavia il tipo III presenta una estensione all'articolazione acromion-clavicolare ed è spesso causa di artrosi post-traumatica. Le fratture di tipo II secondo Neer sono instabili perché coinvolgono i legamenti coracoclavicolari.
Vi è unanime consenso tra gli autori sul fatto che questo gruppo di fratture presentino una indicazione chirurgica. Diverse tecniche sono state descritte, alcuni chirurghi hanno presentato buoni risultati con la gestione esclusiva della frattura di clavicola eseguita con placche e viti tradizionali o ad uncino, in altri casi sono stati riportati risultati soddisfacenti con i sistemi di fissazione coracoclavicolari quali il "double button" [11]. Una review sistematica di 425 fratture distali di clavicola ha mostrato che i pazienti trattati conservativamente hanno sviluppato nel 33,3% dei casi pseudoartrosi rispetto a 1,6% dei pazienti operati [15]. In questo lavoro si evidenzia che il mezzo di sintesi con il maggior numero di complicanze postoperatorie è la placca ad uncino (40,7%), mentre i sistemi di fissazione coracoclavicolari isolati hanno riportato il numero inferiore (4,9%).

Fratture del terzo mediale
Le fratture del terzo mediale colpiscono con maggiore frequenza il paziente politraumatizzato e hanno come indicazione chirurgica assoluta la presenza di un frammento scomposto posteriormente che può essere causa di lesioni mediastiniche.
Se i pazienti si presentano con disfagia, difficoltà respiratorie e assenza di polsi periferici, l'intervento chirurgico non può essere procrastinato e va eseguito con la collaborazione di un chirurgo toracovascolare. Il trattamento chirurgico precoce delle fratture scomposte è associato a minore incidenza di pseudoartrosi dolorosa e a risultati funzionali superiori rispetto alla gestione conservativa [16].
Le placche a stabilità angolare e le osteosuture sono le tecniche di fissazione che hanno mostrato i risultati superiori. È preferibile non usare i fili di Kirschner per la sintesi definitiva in quanto facili alla rottura e alla migrazione in sedi contigue. L'epifisi mediale della clavicola è l'ultima a chiudersi nel corpo umano, si ossifica infatti tra i 20 e i 25 anni.
Nei pazienti giovani quindi non sono infrequenti i distacchi epifisari in questa sede dopo traumi ad alta energia. Una TC può essere dirimente per eseguire una corretta diagnosi differenziale con le lussazioni sterno-claveari.

Indicazioni al trattamento delle fratture complesse

Floating Shoulder
La *Floating Shoulder* fu per la prima volta descritta da Herscovici nel 1992 come una combinazione tra frattura del collo della scapola e della clavicola. Goss nel 1993 ha successivamente delineato il principio della distruzione doppia del complesso legamentoso sospensore della

spalla e ha definito come i pattern di interruzioni dell'anello scapolare possono essere sia ossei che legamentosi. Non esistono al momento studi prospettici a riguardo; i lavori presenti nella letteratura riportano buoni risultati funzionali nel trattamento chirurgico di queste fratture complesse. Gilde, nel 2015, ha pubblicato i risultati di una casistica di 32 pazienti trattati con la sola riduzione e sintesi della clavicola ottenuta con placca e viti. I pazienti hanno presentato deformità non corrette di scapola e, in due casi, dolore residuo; tuttavia hanno riportato discreti risultati funzionali e ritorno alle attività precedenti, senza restrizioni, in venti casi [17]. Un altro lavoro confronta i risultati clinici e radiografici, follow-up medio di 11 anni, in 40 pazienti con Floating Shoulder di cui 16 trattati chirurgicamente e 24 conservativamente.
Lo studio dimostra che non ci sono differenze significative nei risultati a lungo termine e nell'insorgenza di osteoartrosi tra il trattamento conservativo e chirurgico. La variabile che invece si è dimostrata modificare significativamente gli outcomes funzionali è la medializzazione del cingolo scapolare, calcolata in questo lavoro come la perdita dell'offset gleno-omerale laterale. Il ripristino dell'offset gleno-omerale laterale è quindi, secondo gli autori, la chiave del successo terapeutico, a prescindere esso sia conservativo o chirurgico [18].

Fratture complicate da lesioni neurovascolari

Le lesioni neurovascolari sono più comuni nelle fratture trattate conservativamente. Le conseguenze dei danni diretti a strutture vascolari e nervose possono avvenire nell'immediato o presentarsi tardivamente. Il callo ipertrofico e abbondante può causare pseudoaneurismi, trombosi venose profonde e la sindrome dell'egresso toracico post-traumatica. Lo pseudoaneurisma è formato da un ematoma extravascolare che comunica con lo spazio intravascolare attraverso una fessurazione della parete del vaso. La sua parete è formata esclusivamente da tessuto fibroso e può ingrandirsi lentamente determinando la claudicatio dell'arto superiore o l'ischemia acuta distale per la formazione di emboli. In questi casi è indicato programmare una angiografia e coinvolgere lo specialista in chirurgia vascolare che si occuperà delle procedure di rivascolarizzazione [10]. Le fistole arterovenose post-traumatiche sono comunicazioni tra arteria e vena, successive a lesione di entrambi i vasi. Se non trattate nel tempo si presentano come masse sopraclavicolari pulsanti e possono determinare una ipertensione venosa che causa dalla debolezza degli arti inferiori fino allo scompenso cardiaco cronico [10].
I vasi venosi prossimi alla clavicola possono andare incontro a fenomeni di trombosi. Una lesione della vena succlavia può essere causa di sanguinamento immediato e, per via della pressione negativa intratoracica, può determinare un embolismo gassoso con effetti devastanti per il sistema cardiovascolare. Le paralisi del plesso brachiale si presentano con intenso dolore radicolare associato, deficit motorio dell'arto superiore e variano in base alla sede colpita e all'entità del danno. Sono spesso dovute a lesioni acute sopraclavicolari dopo traumi ad alta energia, in questi casi la presenza di una frattura di clavicola è incidentale e la prognosi è negativa. Solo nell'1% dei casi è la frattura stessa a determinare un danno delle corde posteriori e mediali a livello infraclaveare o retroclaveare e in quasi la totalità degli eventi si tratta di una neuroaprassia. Diversi case reports hanno descritto che la riduzione a cielo aperto dei frammenti scomposti e la fissazione stabile ha determinato un'alta incidenza di recupero del deficit neurologico [19].
La sintomatologia può esordire anche tardivamente, in particolare nelle fratture non ridotte o trattate conservativamente, a causa della compressione dovuta alla formazione di callo ipertrofico, pseudoartrosi o pseudoaneurismi della arteria o vena succlavia. In questi casi bisogna programmare un intervento multidisciplinare che consiste in un tempo neurochirurgico associato alla revisione dei postumi della frattura.

Bibliografia

1 Van der Meijden OA, Gaskill TR, Millett PJ. *Treatment of clavicle fractures: current concepts review*. J Shoulder Elbow Surg 2012;21:423-9.
2 Paladini P, Pellegrini A, Merolla G, et al. *Treatment of clavicle fractures*. Transl Med UniSa 2012;2:47-58.
3 Kihlstrom C, Moller M, Lonn K, et al. *Clavicle fractures: epidemiology, classification and treatment of 2422 fractures in the Swedish Fracture Register; an observational study*. BMC Musculosleletal Disorders 2017;18:82.
4 Allman FL Jr. *Fractures and ligamentous injuries of the clavicle and its articulation*. J Bone Joint Surg Am 1967;49:774-84.
5 Neer CS 2nd. *Fractures of the distal third of the clavicle*. Clin Orthop Relat Res 1968;58:43-50.
6 Robinson CM. *Fractures of the clavicle in the adult. Epidemiology and classification.* J Bone Joint Surg Br 1998;80:476-84.
7 O'Neill BJ, Hirpara KM, O'Briain D, et al. *Clavicle fractures: a comparison of five classification systems and their relationship to treatment outcomes*. Int Orthop 2011;35:909-14.
8 Backus JD, Merriman DJ, McAndrew CM, et al. *Upright versus supine radiographs of clavicle fractures: does position matter?* J Orthop Trauma 2014;28:636-41.
9 Asadollahi S, Hau RC, Page RS, et al. *Complications associated with operative fixation of acute midshaft clavicle fracture*. Injury 2016;471248-52.

10 Clitherow HDS, Bain GI. *Major neurovascular complications of clavicle fracture surgery*. Shoulder Elbow 2015;7:3-12.

11 Ropars M, Thomazeu H, Huten D. *Clavicle fractures*. Ortho Traum Surg Res 2013;103:S53-S59.

12 Lazarides S, Zafiropoulos G. *Conservative treatment of fractures at the middle third of the clavicle: the relevance of shortening and clinical outcome*. J Shoulder Elbow Surg 2006;15:191-4.

13 Canadian Orthopaedic Trauma Society. *Nonoperative treatment compared with plate fixation of displaced midshaft clavicular fractures*. *A multicenter, randomized clinical trial*. J Bone Joint Surg Am 2007;89:1-10.

14 Liu W, Xiao J, Ji F, et al. *Intrinsic and extrinsic risk factors for nonunion after nonoperative treatment of midshaft clavicle fractures* Orthop Traumatol Surg Res 2015;101:197-200.

15 Oh JH, Kim SH, Lee HS, et al. *Treatment of distal clavicle fracture: a systematic review of treatment modalities in 425fractures*. Arch Orthop Trauma Surg 2011;131:525-533.

16 Sidhu SV, Hermans D, Duckworth DG. *The operative outcomes of displaced medial-end clavicle fractures*. J Shoulder Elbow Surg 2015;24:1728-34.

17 Gilde AK, Hoffmann MF, Sietsema DL, et al. *Functional outcomes of operative fixation of clavicle fractures in patients with floating shoulder girdle injury*. J Orthop Traumatol 2015;16:221-7

18 Pailhes RG, Bonneviale N, Laffosse JM, et al. *Floating shoulders: clinical and radiographic analysis at a mean follow-up of 11years*. Int J Shoulder Surg 2013;7:59-64.

19 Barbier O, Malghem J, Delaere O, et al. *Injury of the brachial plexus by a fragment of bone after fracture of the clavicle*. J Boint Joint Surg Br 1997;79-B:534-6.

Giornale Italiano di Ortopedia e Traumatologia
2017;43(Suppl. 1):S11-S17

S. Gumina
V. Candela
D. Passaretti

Dip. Scienze Anatomiche, Istologiche, Medico legali e dell'Apparato Locomotore. Università Sapienza, Roma

Trattamento delle fratture complesse dell'epifisi prossimale di omero

Treatment of complex proximal humerus fractures

Riassunto

La scelta del trattamento delle fratture dell'omero prossimale è fortemente condizionata a) dal tipo di frattura (interessamento del collo anatomico; lunghezza del calcar mediale; integrità della cerniera mediale; scomposizione in varo/valgo;); b) caratteristiche del paziente (età, richiesta funzionale, comorbidità, qualità del tessuto osseo, "compliance"); c) esperienza del chirurgo in traumatologia di spalla. La selezione del paziente è fondamentale per ottimizzare i risultati. In generale, la guarigione (senza eccessiva deviazione) in pazienti con cuffia sana, ben motivati e riabilitati fornisce risultati migliori e più duraturi rispetto a quelli ottenibili con endo o artroprotesi inversa. Nella scelta del trattamento vanno considerati anche altri fattori come: la qualità del tessuto osseo e la comminuzione delle tuberosità.

Parole chiave: fratture dell'epifisi prossimale dell'omero; osteosintesi interna omero prossimale; osteosintesi esterna omero prossimale; artroprotesi inversa di spalla, endoprotesi di spalla

Summary

The treatment choice of proximal humerus fractures is strongly conditioned by: a) the type of fracture (involvement of the anatomical neck; length of the medial calcar; integrity of the medial hinge; varus/valgus deviation;); b) patient characteristics (age, functional requirement, comorbidity, bone tissue quality, "compliance"); c) surgeon's experience in shoulder traumatology. Patient selection is critical to optimizing clinical results. In general, fracture healing (without excessive deviation) in well-motivated patients with an healthy rotator cuff provides better and longer lasting results than those obtained with hemy or reverse shoulder arthroplasty. The degree of osteoporosis and the quality of the tuberosities are two other importants factors to consider in the choice of the best treatment.

Key words: *Humeral head fractures; humeral head fracture fixation; external fixation of proximal humeral fractures; shoulder reverse arthroplasty; shoulder hemyarthroplasty*

Le fratture dell'epifisi prossimale dell'omero rappresentato il 5% circa delle fratture che interessano il sistema scheletrico[1]; inoltre, sono le più comuni fratture osteopeniche dopo quelle che coinvolgono il femore prossimale ed il radio distale [1].
Dati desunti dalla letteratura classica indicano che circa l'80% di queste fratture sono composte o solo lievemente scomposte. Queste interessano pazienti osteoporotici, sono causate da traumi a bassa energia e, usualmente, vengono trattate conservativamente [2]. Il restante 20% è rappresentato dalle fratture scomposte, con o senza lussazione gleno-omerale, che necessitano di un trattamento chirurgico.
Le strategie chirurgiche eventualmente adottabili sono diverse: sintesi con sistemi percutanei mininvasivi; placche e viti; chiodi endomidollari; endoprotesi; artroprotesi inversa; tuttavia, a tutt'oggi, mancano evidenze scientifiche che definiscano un algoritmo terapeutico chirurgico. Recentemente, dopo l'introduzione di nuove sistemi di fissazione, di sostituti ed innesti ossei e la valutazione dei risultati a medio e lungo temine, si è ridotto il numero di fratture dell'epifisi prossimale dell'omero candidate alla protesizzazione.

Indirizzo per la corrispondenza:
S. Gumina
Dip. Scienze Anatomiche, Istologiche, Medico legali e dell'Apparato Locomotore. Università Sapienza, Roma
s.gumina@tiscali.it

La scelta del trattamento deriva dall'analisi di più parametri: a) tipo di frattura; (numero delle linee di frattura, grado di scomposizione e rischio di osteonecrosi); b) caratteristiche del paziente (età, richiesta funzionale, comorbidità, qualità del tessuto osseo, compliance); c) esperienza del chirurgo nella traumatologia di spalla.
Par trattare queste tipo di fratture occorre innanzi tutto che esse siano classificate. Un sistema di classificazione dovrebbe includere tutti i possibili patterns di frattura; fornire informazioni sulla residua vitalità della testa omerale e sulla sua stabilità; suggerire delle linee guida sul tipo di trattamento.
La classificazione di Neer [2] (evoluzione di quella di Codman) si basa sulla descrizione del numero di frammenti di frattura (collo anatomico; trochite; trochine; collo chirurgico). In un'epoca dove le fratture venivano classificate sulla base del solo esame radiografico, Neer ha considerato "scomposta" la frattura con una diastasi interframmentaria maggiore di 1cm o angolata più di 45°. Essa comprende 16 potenziali tipi di frattura.
La classificazione AO [3] divide le fratture dell'epifisi prossimale dell'omero in 3 gruppi: A: fratture extra-articolari unifocali; B: fratture extra-articolari bifocali; C: fratture articolari; ognuno dei gruppi è ulteriormente suddiviso in 3 sottogruppi (1, 2 e 3) sulla base del pattern di frattura. Un'ulteriore suddivisione in 3 sottoclassi (1, 2 e 3) è ottenibile considerando il grado di frammentazione. Ne derivano 27 possibili diversi patterns.
Numerosi studi [5-7] hanno sottolineato la bassa riproducibilità intra ed inter-osservatore delle due classificazioni; inoltre, esse non includono alcune fratture [8], tra cui quelle impattate in valgo [9], o in varo [10], i sottotipi di fratture con lussazioni anteriori o posteriori [11] e quelli con parziale interessamento articolare dovuto ad una frattura scomposta delle tuberosità. Tali lacune sono state colmate nel 2004 da Hertel et al [12]. La loro classificazione (Lego system), ha considerato non il numero dei frammenti, ma le linee di frattura; pertanto sono possibili 12 differenti patterns: 6 a 2 frammenti; 5 a 3 frammenti e 1 a 4 frammenti. Tale classificazione è stata poi revisionata da Resch nel 2011 [13]. L'Autore ha riconosciuto al "sistema Lego" un'alta riproducibilità inter ed intra osservatore, ma ha criticato il fatto che mancasse di informazioni sul meccanismo patogenetico e sull'angolazione della frattura. Pertanto, ha introdotto il concetto delle fratture da impatto, ha inserito quelle in distrazione, in varo, valgo e neutre (valutabili sul piano coronale); ed ha aggiunto quelle in flessione, estensione e neutre (valutabili sul piano transcapolare). Nonostante i perfezionamenti introdotti, quella di Neer, per la sua semplicità, rimane la classificazione maggiormente apprezzata e diffusa.
Il corretto inquadramento della frattura dovrebbe aiutare a stimare il rischio di necrosi avascolare della testa omerale. Neer riporta che tale rischio è del 10% per le fratture a 2 parti, 25% per quelle a 4 frammenti impattate in valgo, 50% per quelle a 4 frammenti fino all'80% circa per le fratture-lussazioni [2]. Hertel et al. [12], seguendo prospetticamente 100 pazienti con fratture trattate chirurgicamente con fissazione interna, hanno identificato le caratteristiche radiologiche maggiormente associate al rischio di necrosi avascolare. Secondo gli Autori, la lunghezza del calcar mediale < 8 mm, la distruzione della cerniera mediale e la linea di frattura coinvolgente il collo anatomico sono fattori associati ad un elevato rischio di necrosi avascolare. Tali conclusioni sottintendono che il chirurgo debba correttamente inquadrare la frattura impiegando proiezioni radiografiche Rx mirate, o, nel caso di fratture complesse e con possibile coinvolgimento della cuffia dei rotatori, rispettivamente, scansioni TC con ricostruzioni 3D o scansioni RM. L'operatore deve anche ipotizzare la possibile interruzione delle arterie responsabili dell'apporto vascolare alla testa omerale. L'apporto fornito dall'arteria circonflessa anteriore è ancora motivo di discussione. Infatti, il suo ramo arcuato è pressoché sempre lesionato, anche nelle più comuni e stabili fratture ad evoluzione favorevole; invece, può essere preservato in pazienti che sviluppano una necrosi avascolare[14]. Numerosi studi anatomici e clinici [14-17] hanno evidenziato che la perfusione data dall'arteria circonflessa posteriore può da sola essere sufficiente a fornire un adeguato apporto vascolare alla testa omerale.
Le caratteristiche del paziente condizionano fortemente la scelta terapeutica del chirurgo: prima tra trattamento conservativo e chirurgico e poi tra la fissazione mininvasiva/interna e la protesi. Nel paziente giovane la scelta di elezione è prevalentemente quella della riduzione e della sintesi anche di fronte a fratture complesse o fratture lussazioni associate a rischio elevato di necrosi avascolare; con l'obiettivo nobile di preservare la testa omerale ed ottenere un risultato clinico e funzionale soddisfacente (Figg. 1, 2). Recentemente abbiamo avuto l'occasione di rivalutare, dopo un FU medio di 3 anni (estremi 2-6 anni), 6 pazienti sottoposti a riduzione e sintesi dopo una frattura lussazione posteriore, in 4 casi associata alla frattura di una delle due tuberosità. Sebbene il numero dei casi non sia sufficiente per ricavarne risultati statisticamente significativi, solo tre dei sei pazienti hanno sviluppato una necrosi avascolare e in due dei tre casi la necrosi era responsabile di una scarsa sintomatologia e consentiva la stessa articolarità registrata dopo sei mesi dalla frattura e quando la testa omerale non mostrava radiograficamente segni di osteonecrosi.
I grandi anziani (> 85 anni); con deficit cognitivo severo e con comorbidità importanti (ASA 3-4), vengono comunemente trattati in maniera conservativa, eccetto che

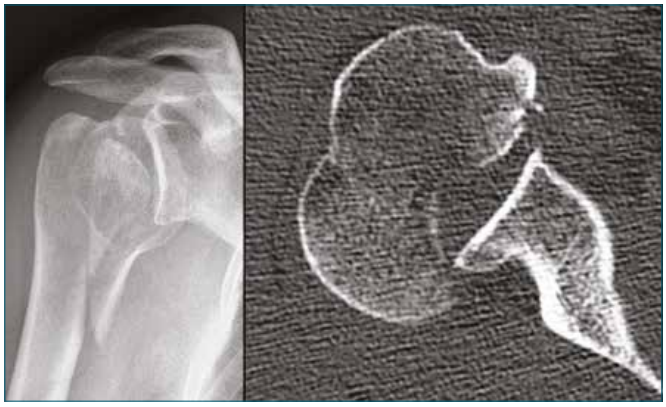

Figura 1. Splitting della testa omerale a dx in paziente M, 54 aa: Rx e TC.

per i casi di fratture esposte; splitting della testa omerale; fratture lussazioni con compressioni vascolo nervose; associazione con fratture glenoidee e di clavicola (floating shoulder). Nei casi indirizzati verso un trattamento chirurgico, la nostra opzione terapeutica è quella di effettuare una sintesi percutanea/mini open con sistema di fili filettati bloccati (Galaxy, Orthofix) (Figg. 3, 4). L'intervento viene eseguito in anestesia locoregionale, con tempi operatori ridotti (media di 30 minuti) e con perdite ematiche minime.
La comorbidità assume un ruolo ancora più rilevante nei pazienti in età adulto senile (60-84 anni) e con fratture complesse di omero poiché essa può influenzare marcatamente il tipo di trattamento chirurgico [18]. In passato, in presenza di fratture del collo chirurgico, con o senza interessamento delle tuberosità, e in assenza di osteoporosi marcata, diabete mellito, obesità severa, artrite reumatoide ed altre patologie immunologiche che richiedano l'assunzione di steroidi, la nostra scelta ricadeva sulla sintesi con placca e viti (Figg. 5, 6). Un recente studio [19] realizzato in collaborazione con l'università di Modena ha mostrato come la sintesi con placca e viti per fratture a 3 parti dell'omero prossimale, se effettuata da chirurghi esperti in centri di riferimento, porti a risultati clinici e radiografici soddisfacenti ed ad una incidenza di complicanze minime indipendentemente dal tipo di placca impiantata e dal protocollo postoperatorio adottato.
Non impieghiamo chiodi endomidollari per non causare danni sulla cuffia e perché, nelle nostre mani, questa scelta non consente di ridurre bene le marcate deviazioni in varo valgo. Attualmente preferiamo la sintesi di minima (il più delle volte con sistema di fili filettati bloccati tipo Galaxy, Orthofix) (Figg. 7, 8). La riduzione della frattura avviene impiegando uno strumentario dedicato attraverso una piccola incisione (3 cm) antero-superiore. Tale sintesi permette di ridurre al minimo, quasi annullandolo, l'effetto

Figura 2. Riduzione e sintesi con placca e viti: Rx postoperatoria in proiezione AP.

sintering che riscontravamo spesso in passato utilizzando sistemi tipo Humerusblock [20]. Inoltre, i tempi intraoperatori ridotti, la esigua perdita ematica e la facilità di rimozione dell'impianto al termine del trattamento costituiscono degli evidenti vantaggi.
Un recente studio effettuato su 34 pazienti [23 M;11 F; età media: 64,9 anni (range: 16-89)] con fratture Hertel 7 trattati con sistema di fissazione con fili filettati bloccati [follow up medio di 9 mesi (range 6-21)], ha evidenziato un Constant Score medio di 82,3 (controlaterale: 91,1) e 72.7 (controlaterale: 81,3) per i maschi e le femmine rispettivamente; un angolo cervico diafisario medio di 136.3° ed una assenza di compattazione della testa omerale nei follow up.
Altri fattori quali l'osteoporosi severa, l'abitudine al fumo di sigaretta, l'abuso di alcool e l'uso di sostanze stupefacenti possono ulteriormente influenzare la scelta del trattamento chirurgico [17].
Nel paziente di età adulto senile con frattura complessa e con elevata richiesta funzionale (il cui status generale non controindichi l'intervento chirurgico) effettuiamo pressoché costantemente la riduzione e la sintesi; certi che una frattura consolidata, anche non perfettamente ridotta, ben riabilitata e con cuffia dei rotatori sana dia un risultato funzionale più duraturo di quello di una protesi e che sicuramente, rispetto a quest'ultima, possa sopportare meglio sollecitazioni meccaniche conseguenti alla pratica di blande attività sportive. Tale comportamento è suggerito anche dalla più recente letteratura [7 17 20]. Anche in questo

Figura 3. Frattura del collo chirurgico e trochite (Hertel 7) a sin in paziente F, 82 aa, ASA 3.

caso, la possibile necrosi avascolare può non compromettere marcatamente il risultato clinico a distanza. Infatti, studi effettuati su pazienti con necrosi [7 21] hanno evidenziato che è la consolidazione con deviazione, piuttosto che la necrosi, a causare disabilità. Inoltre, la riduzione e la sintesi possono determinare la guarigione delle tuberosità ed evitare il loro riassorbimento, rendendo più semplice l'eventuale conversione in protesi. Il riassorbimento è invece frequente dopo l'impianto di una protesi impiegata come primo intervento dopo la frattura [11].

Negli ultimi anni il numero di pazienti con frattura complessa dell'omero prossimale che abbiamo sottoposto ad intervento di endoprotesi si è ridotto drasticamente. Sebbene essa garantisca un'immediata stabilizzazione, i suoi risultati sono strettamente correlati alla guarigione delle tuberosità e alla funzionalità della cuffia dei rotatori. Inoltre, l'endoprotesi può determinare, soprattutto nel paziente giovane attivo, una precoce usura della superficie articolare glenoidea. Ciò obbliga alla conversione in una artroprotesi anatomica (se la cuffia dei rotatori è sana) o in una artroprotesi inversa (nel caso di rottura tendinea). Inoltre, l'intervento deve essere af-

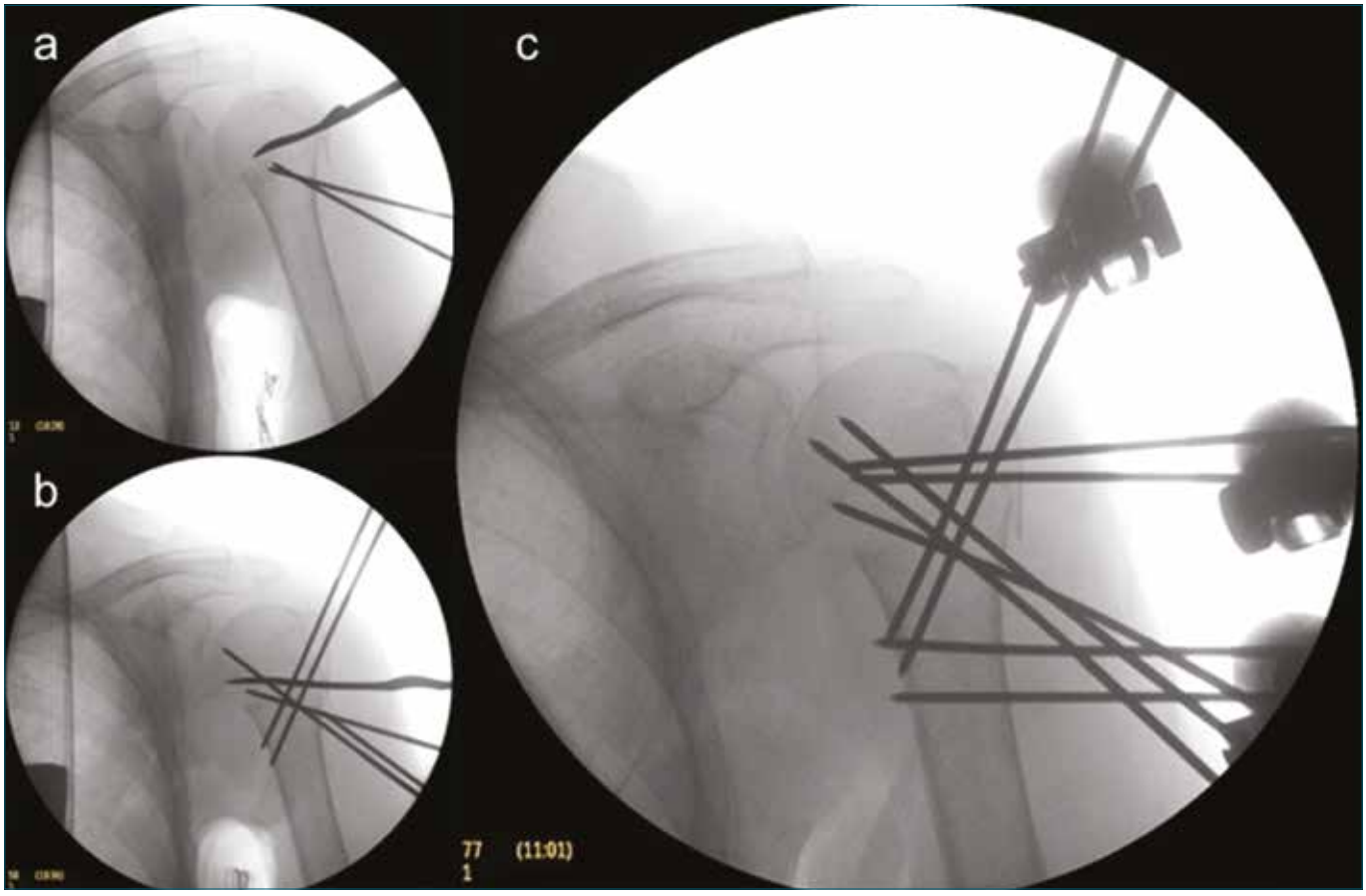

Figura 4. a-b) Fasi intraoperatorie di riduzione della frattura utilizzando uno strumentario dedicato attraverso un mini accesso anterosuperiore. c) Riduzione e sintesi con sistema di fili filettati bloccati: rx postoperatoria.

Figura 5. Frattura del collo chirurgico e trochite impattata in valgo, neutra sul piano transcapolare a sin in paziente F, 56 aa: Rx preoperatoria.

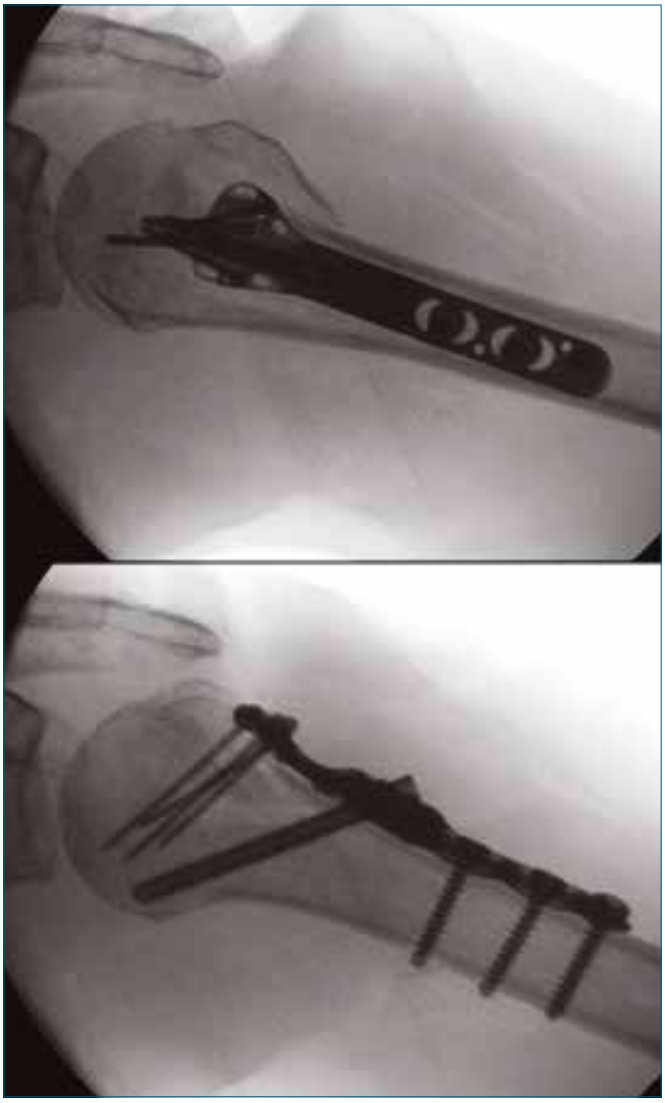

Figura 6. Riduzione e sintesi della frattura con placca e viti: Rx postoperatorie.

fidato a chirurghi esperti poiché il ripristino dell'altezza e della versione della testa omerale ed il corretto posizionamento delle tuberosità richiede una esperienza consolidata.
Al contrario, nell'ultimo quinquennio abbiamo impiantato un più elevato numero di artroprotesi inverse. Noi preferiamo destinare questo tipo di intervento a pazienti di età superiore a 70 anni con scarsa "compliance", in cui la sintesi è sconsigliata per la presenza di una frattura a 4 frammenti con grave impattazione della testa e/o severa osteoporosi; preesistente lesione della cuffia dei rotatori. Tale procedura garantisce risultati clinici e funzionali superiori a quelli ottenibili con l'endoprotesi [22 23]. Tuttavia, il tasso di complicanze dopo l'impianto di artroprotesi inversa su frattura è maggiore di quello su artropatia eccentrica [24].
La qualità del tessuto osseo è un altro fattore che condiziona la scelta del trattamento. Nell'osso estremamente poroticco, i mezzi di sintesi rigidi (es. placche) possono facilitare il riassorbimento del tessuto osseo su cui si appoggiano. Mezzi di sintesi semi-rigidi (fili di Kirschner/fili filettati connessi a sistemi di bloccaggio interni o esterni) determinano una migliore distribuzione del carico a livello interfaccia osso-metallo [25]. Le fratture dell'omero prossimale vanno incontro ad una compattazione media di circa 5 mm. La direzione da imporre ad eventuali fili di Kirschner non dovrebbe essere casuale. Infatti, le forze di carico agiscono sulla testa omerale in direzione superomediale (sul piano frontale) e superoposteriore (su quello sagittale) [26]; pertanto, i fili dovrebbero guidare, e non impedire, tale impattazione, evitando così un elevato tasso di fallimenti dovuti a possibili perforazioni della superficie articolare omerale e scomposizioni [27].
Tentativi di valutazione del grado di osteoporosi, desunti dallo spessore della corticale diafisaria, sono stati effettua-

Figura 7. Frattura del collo chirurgico e trochite (Hertel 7) a sin in paziente M, 17 aa.

Figura 8. Riduzione e sintesi con sistema di fili filettati bloccati: rx postoperatoria.

ti da Nho et al. [28] e da Lim Fat [29]. Lo spessore > 4 mm è un fattore predittivo positivo per l'utilizzo di fissazione interna rigida. Yamada et al nel 2007 [30] hanno eseguito una analisi bidimensionale della distribuzione ossea dell'epifisi prossimale dell'omero tramite esame TC. I risultati hanno evidenziato una densità ossea significativamente maggiore nei maschi e nell'area a ridosso della superficie articolare.
La "compliance" del paziente condiziona ulteriormente la nostra scelta terapeutica. Poiché ad essa si associa la volontà che il paziente avrà a sottoporsi ad un periodo di immobilizzazione e/o di riabilitazione, dedichiamo molto tempo al colloquio prima di qualsiasi trattamento.
Infine, l'esperienza del chirurgo nel trattare fratture complesse dell'omero prossimale, è poco discussa, ma condiziona in maniera determinante sia la scelta del trattamento che i risultati. Uno studio recente [20] ha analizzato i fattori che influenzano il chirurgo nella scelta tra fissazione interna o artroplastica per le fratture dell'omero prossimale. Quando intervistati, i chirurgi esperti rispondevano che quando si sintetizza una frattura complessa di omero i fattori da considerare sono in ordine: le caratteristiche del paziente, il tipo di frattura e l'esperienza del chirurgo. Solo pochi si interessavano al grado di osteoporosi. Invece, quando dovevano impiantare una protesi, rispondevano che il tipo di frattura era il fattore che più catturava la loro attenzione.

Bibliografia

1 Court-Brown CM, Caesar B. *Epidemiology of adult fractures: a review*. Injury 2006;37:691-7.
2 Neer CS 2nd. *Displaced proximal humeral fractures. I: classification and evaluation*. J Bone Joint Surg [Am] 1970;52-A:1077-89.
3 Muller ME, Nazarian S, Koch P, et al. *The comprehensive classification of fractures of long bones*. Berlin: Springer Verlag 1990, pp. 120-121.
4 Sidor ML, Zuckerman JD, Lyon T, et al. *The Neer classification system for proximal humeral fractures: an assessment of interobserver reliability and intraobserver reproducibility.* J Bone Joint Surg Am 1993;75:1745-50.
5 Siebenrock KA, Gerber C. *The reproducibility of classification of fractures of the proximal end of the humerus*. J Bone Joint Surg Am 1993;75:1751-5.
6 Gumina S, Giannicola G, Albino P, et al. *Comparison between two classifications of humeral head fractures: Neer and AO-ASIF*. Acta Orthop Belg 2011;77:751-7.
7 Resch H. *Proximal humeral fractures: current controversies*. J Shoulder Elbow Surg 2011;20:827-32.
8 Robinson CM, Page RS. *Severely impacted valgus proximal humeral fractures: results of operative treatment*. J Bone Joint Surg [Am] 2003;85-A:1647-55.
9 Robinson CM, Wylie JR, Ray AG, et al. *Proximal humeral fractures with a severe varus deformity treated by fixation with a locking plate*. J Bone Joint Surg [Br] 2010;92-B:672-8.

10 Robinson CM, Akhtar A, Mitchell M, et al. *Complex posterior fracture-dislocation of the shoulder: epidemiology, injury patterns, and results of operative treatment*. J Bone Joint Surg [Am] 2007;89-A:1454-66.

11 Hertel R, Hempfing A, Stiehler M, et al. *Predictors of humeral head ischemia after intracapsular fracture of the proximal humerus.* J Shoulder Elbow Surg 2004;13:427-33.

12 Majed A, Macleod I, Bull AMJ, et al. *Proximal humeral fracture classification systems revisited*. J Shoulder Elbow Surg 2011;20:1125-32.

13 Brooks CH, Revell WJ, Heatley FW. *Vascularity of the humeral head after proximal humeral fractures. An anatomical cadaver study*. J Bone Joint Surg Br 1993;75:132-6.

14 Gerber C, Schneeberger AG, Vinh TS. *The arterial vascularization of the humeral head. An anatomical study*. J Bone Joint Surg Am 1990;72:1486-94.

15 Coudane H, Fays J, De La Selle H, et al. *Arteriography after complex fractures of the upper extremity of the humerus bone: a prospective study-preliminary results [abstract]*. J Shoulder Elbow Surg 2000;9:548.

16 Duparc F, Muller JM, Freger P. *Arterial blood supply of the proximal humeral epiphysis*. Surg Radiol Anat 2001;23:185-90.

17 Murray IR, Amin AK, White TO, et al. *Proximal humeral fractures: current concepts in classification, treatment and outcomes*. J Bone Joint Surg [Br] 2011;93-B:1-11.

18 Gumina S, Baudi P, Candela V, et al. *Hertel 7 fracture of the humeral head. Can two different fixation systems (Diphos/PHP) lead to different outcomes? A retrospective study*. Injury 2016;47Suppl4:S59-S63.

19 Carbone S, Moroder P, Arceri V, et al. *The amount of humeral head impaction of proximal humeral fractures fixed with the Humerusblock device*. Int Orthop 2014;38:1451-9.

20 Gradl G, Knobe M, Pape HC, et al. *Decision making in displaced fractures of the proximal humerus: fracture or surgeon based?* Int Orthop 2015;39:329-34.

21 Gerber C, Hersche O, Berberat C. *The clinical relevance of posttraumatic avascular necrosis of the humeral head*. J Shoulder Elbow Surg 1998;7:586-90.

22 Sirveaux F, Roche O, Molé D. *Shoulder arthroplasty for acute proximal humerus fracture*. Orthop Traumatol Surg Res 2010;96:683-94.

23 Cazeneuve JF, Cristofari DJ. *The reverse shoulder prosthesis in the treatment of fractures of the proximal humerus in the elderly*. J Bone Joint Surg Br 2010;92:535-9.

24 Young SW, Segal BS, Turner PC, et al. *Comparison of functional outcomes of reverse shoulder arthroplasty versus hemiarthroplasty in the primary treatment of acute proximal humerus fracture*. ANZ J Surg 2010;80:789-93.

25 Hertel R. *Fractures of the proximal humerus in osteoporotic bone*. Osteoporos Int 2005;16:S65-S72.

26 Bergmann G, Graichen F, Bender A, et al. *In vivo glenohumeral contact forces measurements in the first patient 7 months postoperatively.* J Biomech 2007;40:2139-49.

27 Solberg BD, Moon CN, Franco DP, et al. *Locked plating of 3- and 4-part proximal humerus fractures in older patients: the effect of initial fracture pattern on outcome*. J Orthop Trauma 2009;23:113-9.

28 Nho SJ, Brophy RH, Barker JU, et al. *Innovations in the management of displaced proximal humerus fractures*. J Am Acad Orthop Surg 2007;15:12-26.

29 Lim Fat D, Kennedy J, Galvin R, et al. *The Hounsfield value for cortical bone geometry in the proximal humerus - an in vitro study*. Skeletal Radiol 2012;41:557-68.

30 Yamada M, Briot G, Pedrono A, et al. *Age- and gender-related distribution of bone tissue of osteoporotic humeral head using computed tomography*. J Shoulder Elbow Surg 2007;16:596-602.

Giornale Italiano di Ortopedia e Traumatologia
2017;43(Suppl. 1):S18-S21

P. M. Rommens

Department of Orthopedics and Traumatology, University Medical Center Mainz, Johannes Gutenberg University, Germany

Humeral shaft fractures: choice of treatment

"Fracassi" della diafisi omerale: scelta del trattamento

Summary
Humeral shaft fractures have been the domain of conservative treatment. Relative indications for operative treatment are inacceptable malalignment after attempts of reduction, large fragment displacement and the humerus shaft fracture with primary radial nerve palsy. Absolute indications are large open fractures, fractures with a vascular injury, fractures in polytrauma and fractures with secondary radial nerve palsy. External fixation has a small spectrum of indications: severe open or contaminated lesions and emergency treatment in polytrauma. Plate osteosynthesis has the advantage of anatomical fracture reduction and stable fixation. Proximal third shaft fractures are stabilized through an S-shaped deltoid-pectoral incision, fractures in the middle third through an anterolateral approach. Fractures in the distal third are stabilized through a dorsal approach. The radial nerve has to be identified and retracted, which may create nerve palsy. Intramedullary nailing is a less invasive procedure. There is no absolute stability, which supports callus formation. When the nail is curved, it can be inserted antegrade or retrograde. For antegrade insertion, a split of the rotator cuff is needed. A large enough entry portal has to be created for the retrograde approach to avoid iatrogenic fractures during nail insertion. In nailing, radial nerve palsy is less frequent than in plating. Large comparative studies do not find significant differences between nailing and plating for healing rates and functional outcome. At the Mainz University Medical Centre, intramedullary nailing is the first choice procedure. In proximal and distal shaft fractures with a short fracture fragment and in cases with a very thin intramedullary canal, plate osteosynthesis is preferred. In multifragmentary fractures with large fracture displacement, plate osteosynthesis is also recommended. In young patients, retrograde nailing is preferred above antegrade.

Key words: humerus shaft, fracture, operative treatment, plate osteosynthesis, intramedullary nailing

Riassunto
Le fratture diafisarie dell'omero sono state il "dominio" del trattamento conservativo. Indicazioni relative per il trattamento chirurgico sono: malallineamento inaccettabile, dopo vani tentativi di riduzione; scomposizione di un grosso frammento e fratture con paralisi primaria del nervo radiale. Indicazioni assolute sono: fratture con vasta esposizione o con lesione vascolare; fratture in politrauma; fratture con paralisi secondaria del nervo radiale. La fissazione esterna ha indicazioni limitate: fratture altamente esposte o con grave contaminazione e come trattamento di emergenza nel politrauma. L'osteosintesi con placca ha il vantaggio di una riduzione anatomica e una fissazione stabile. Le fratture diafisarie del 3° prossimale sono stabilizzate mediante un accesso deltoideo-pettorale ad S, quelle del terzo medio mediante un accesso antero-laterale e quelle del terzo distale mediante una via di accesso posteriore. Il nervo radiale va identificato e spostato, il che può creare una paralisi. L'inchiodamento endomidollare è una procedura meno invasiva. Non si raggiunge la stabilità assoluta e la guarigione avviene con formazione di callo. Quando il chiodo è curvo, può essere introdotto per via anterograda o per via retrograda. Per l'introduzione anterograda è necessario incidere la cuffia dei rotatori. Un foro d'ingresso abbastanza largo diminuisce il rischio di fratture iatrogene durante l'inserimento del chiodo. Durante l'inchiodamento endomidollare la paralisi del nervo radiale è meno frequente che durante l'osteosintesi con placca. Numerosi studi comparativi non hanno mostrato differenze significative fra l'inchiodamento endomidollare e la sintesi con placca, per quel che riguarda i tassi di consolidazione e il risultato funzionale. Al Centro Medico dell'Università di Magonza, l'inchiodamento endomidollare è il trattamento di scelta. Nelle fratture del terzo prossimale e del terzo distale, quando il frammento è molto corto, oppure nei casi in cui il canale midollare è molto stretto, viene preferita l'osteosintesi con placca. Nelle fratture pluriframmentarie con importante scomposizione, si consiglia la placca. Nei pazienti giovani l'inchiodamento endomidollare retrogrado è preferito rispetto quello anterogrado.

Parole chiave: *diafisi omerale, fratture, trattamento chirurgico, osteosintesi con placca, inchiodamento endomidollare*

Indirizzo per la corrispondenza:
Pol Maria Rommens
Department of Orthopedics and Traumatology, University Medical Center Mainz, Johannes Gutenberg University
Langenbeckstrasse, 1
55131 Mainz
Germany
pol.rommens@unimedizin-mainz.de

Conservative treatment

Humeral shaft fractures traditionally have been the domain of conservative treatment. Thanks to an excellent periosteal blood supply of the fracture fragments, there is a quick callus formation and solid healing within a few weeks to months. But length and alignment cannot be controlled exactly, many patients have to accept a small shortening and a slight degree of axial or rotational deviation [1]. Due to fracture instability and the cast or brace, there also is a high pain level with the need for analgesics and discomfort in the activities of daily life, at least in the early phases of treatment [2]. Some fracture configurations are more problematic than others: the transverse and long oblique fracture, fractures at the most proximal and distal part of the shaft, fractures with a large remaining fracture gap after attempts of reduction, bilateral fractures and the floating elbow, being the combination of a distal humeral with proximal lower arm fractures.

Relative and absolute indications for operative treatment

Some patients are bad candidates for conservative treatment with a cast or brace: alcohol or drug addicts, morbid obese patients, elderly patients and patients with osteoporosis. Relative indications for operative treatment are a malalignment of more than 20° after attempts of reduction, large fragment displacement and the humerus shaft fracture with primary radial nerve palsy. Absolute indications for operative treatment are large open fractures, fractures with a vascular injury, fractures in polytrauma and fractures with secondary radial nerve palsy [3]. There is a tendency in favor of operative treatment in many patients, because restoration of length, alignment and stability importantly diminishes pain and enables quick active rehabilitation and return to activities of daily life.

External fixation

External fixation, extramedullary and intramedullary internal fixation are valid alternatives. External fixation nowadays has a small spectrum of indications: severe open or contaminated lesions or emergency treatment in polytrauma [4]. The fixator pins perforate muscle bellies in the proximal (deltoid muscle) and distal third (triceps muscle) of the humeral shaft. Pins are not inserted in the middle third of the shaft, to avoid iatrogenic radial nerve damage. There is a lack of comfort and a high risk of pin track and soft tissue infections when the fixator remains for a longer period of time. When soft tissue problems are settled, it is recommended to change external into internal fixation [5].

Plate fixation

Plate fixation has been the method of choice for decades, if surgical therapy is chosen. It has the advantage of anatomical fracture reduction and stable fixation. Proximal third humeral shaft fractures are stabilized through an S-shaped deltoid-pectoral incision, fractures in the middle third through an anterolateral approach. In the proximal approach, no splitting of muscles is needed as only the deltoid and biceps muscle bellies have to be mobilized. In the middle approach, the brachial muscle has to be split longitudinally and the radial nerve identified and mobilized, where it perforates the intermuscular septum. Fractures in the distal third have to be stabilized through a dorsal approach. The patient is placed prone on the operation table. The incision starts above the tip of the olecranon and runs parallel to the humeral shaft until its middle third. The triceps muscle is split longitudinally. In the upper part of the approach, the radial nerve has to be identified and retracted in order to create enough place for plate fixation (Fig. 1a-d) [6]. Mobilization of the radial nerve may create nerve palsy due to neuropraxia. This complication is recorded to happen in up to 10% in this procedure and can therefore be regarded as a major drawback of plate osteosynthesis of distal third humeral shaft fractures. In case of osteoporosis with a thin cortex, the use of angular stable plates is advantageous [7]. Plate osteosynthesis of the humeral shaft is a challenging procedure and needs a large skin incision and exposure of the fracture fragments. When the rules of plate and screw fixation are followed correctly, a healing ratio of more than 90% can be reached [8 9]. Vascular problems and infections are very seldom. While functional outcome is mostly excellent, long scars and keloid formation may pose an esthetic problem.

Intramedullary nailing

Intramedullary nailing has several major advantages. It is a less invasive procedure, leaving the fracture area closed. Exposure of fracture fragments including partial deprivation of periosteal blood supply of fracture fragments is not necessary. Skin incisions are small. There is no absolute stability in the fracture area after nailing, which supports periosteal bone healing with callus formation [10]. Rigid nails are preferred above elastic ones. Elastic nails such as TEN, Ender or Hackethal nails do not provide enough stability for early active motion. There is a higher risk of implant loosening and nonunion. The design of the rigid nail and the number of interlocking screws decide on the approach to be used and the ultimate stability, which can be obtained. When the nail is curved, it can be inserted antegrade or retrograde. The entry portal for antegrade insertion is at the transition of the articular cartilage of the

Figure 1a-d. A fifty-year-old male suffers a spiral fracture of the right distal humerus while wrestling. a) A.p. radiograph of the right humerus; b) Lateral radiograph; c) Postoperative a.p. radiograph. The fracture was reduced and fixed with a large fragment angular stable plate, which was inserted through a posterior approach; d) Lateral radiograph.

humeral head and the greater tuberosity. It needs a split of the rotator cuff, which may give shoulder pain and restricted motion of the shoulder in the first weeks after surgery (Fig. 2a-e) [11]. The retrograde approach is extra-articular; the entry portal is located above the olecranon fossa. A large enough entry portal has to be created and care has to be taken in order to avoid iatrogenic fractures during nail insertion. Elbow motion, especially extension may be restricted for some weeks after surgery (Fig. 3a-f) [10 12]. Straight nails are inserted antegrade. The entry portal is at the top and center of the humeral head, exactly in line with the axis of the intramedullary canal. The rotator cuff must be split in line with its fibers and has to be sutured after nail insertion. A large fracture gap due to distraction of fracture fragments has to be avoided. In case of a thin intramedullary canal, this has to be widened by gentle reaming. It is advised to always use at least two interlocking screws at each end of the nail. Stability is then higher against axial compression and bending or rotational forces [13]. With straight nails, more interlocking options in different planes in the humeral head are available. Care should be taken to completely countersink the nail below the level of

Figure 2a-e. A thirty-seven-year-old male suffers a multifragmental fracture of the right humeral shaft due to a working accident. a) A.p. radiograph of the right humerus; b) Postoperative a.p. radiograph. The fracture was stabilized with an antegrade humeral nail and two interlocking screws proximally and distally; c) A.p. radiograph after six weeks. No callus is visible yet; d) A.p. radiograph after 6 months showing complete healing of the fracture; e) Lateral radiograph.

Figure 3a-f. A thirty-year-old male suffers a transverse fracture with a wedge fragment at the transition of the middle to distal third of the right humeral shaft. a) A.p. radiograph of the right humerus; b) Postoperative a.p. radiograph. The fracture was stabilized with a retrograde humeral nail and double interlocking proximally and distally; c) Lateral radiograph 8 weeks after surgery. There is bridging callus at the anterior part of the fracture; d) Lateral radiograph after 14 weeks. There is bridging callus anteriorly and posteriorly; e) A.p. radiograph one year after trauma. The fracture is completely healed and the bone has remodeled; f) Lateral radiograph.

the articular cartilage. In case of osteoporosis, the use of angular stable locking screws enhances stability and diminishes the risk of screw loosening. When interlocking nailing is done correctly, uneventful fracture healing can be expected in more than 90% of cases. Radial nerve palsy is less frequent than in plating. Vascular or infectious problems are very seldom. Larger comparative studies did not find significant differences between nailing and plating for healing rates and functional outcome [14-16]. Bone healing disturbances are mostly due to a suboptimal operation technique (short, thin nail, no or minimal interlocking, large fracture gap) with remaining instability.

Mainz' algorithm

At the Mainz University Medical Centre, intramedullary nailing of humeral shaft fractures is the first choice procedure [10]. In proximal and distal shaft fractures with a short fracture fragment and in cases with a very thin intramedullary canal, plate osteosynthesis is preferred. In multifragmentary fractures with large fracture displacement, plate osteosynthesis is also recommended (Fig. 4a-d). In long oblique fractures, the fracture gap can be closed and the intramedullary canal restored with a cerclage wire. In young patients, retrograde nailing is preferred above antegrade. Metal removal is only indicated when the implant is responsible for complaints or complications.

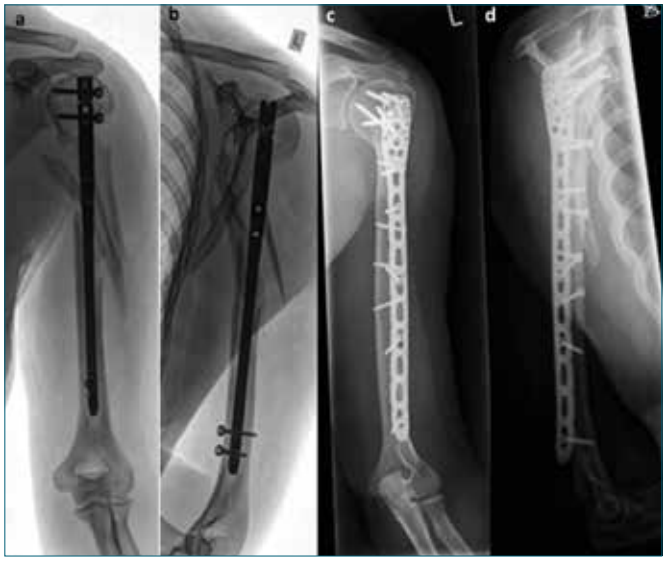

Figure 4a-d. A fifty-one-year-old female suffers a multifragmental fracture of the proximal and middle third of the left humerus. a) A.p. postoperative radiograph. The fracture was stabilized with an antegrade nail, but large displacement of the fracture fragments remained; b) Lateral radiograph; c) Due to persisting pain and instability, a change of fixation procedure was performed. The fracture fragments were reduced and fixed with a long angular stable plate. A.p. radiograph three years after revision; d) Lateral radiograph.

References

1 Sarmiento A, Kinman PB, Galvin EG, et al. *Functional bracing of fractures of the shaft of the humerus*. J Bone Joint Surg Am 1977;59:596-601.
2 Wallny T, Westermann K, Sagebiel C, et al. *Functional treatment of humeral shaft fractures: indications and results*. J Orthop Trauma 1997;11:283-7.
3 Rommens PM, Vansteenkiste F, Stappaerts KH, et al. *Indications, dangers and results of operative treatment of humerus fractures*. Unfallchirurg 1989;92:565-70.
4 Zinman C, Norman D, Hamoud K, et al. *External fixation for severe open fractures of the humerus caused by missiles*. J Orthop Trauma 1997;11:536-9.
5 Dougherty PJ, Silverton C, Yeni Y, et al. *Conversion from temporary external fixation to definitive fixation: shaft fractures*. J Am Acad Orthop Surg 2006;14:S124-7.
6 Blum J, Rommens PM. *Surgical approaches to the humeral shaft*. Acta Chir Belg 1997;97:237-96.
7 Gradu G, Jupiter JB. *Current concepts review - fractures of the shaft of the humerus*. Acta Chir Orthop Traumatol Cech 2013;80:321-7.
8 Heim D, Herkert F, Hess P, et al. *Surgical treatment of humeral shaft fractures. The Basel experience*. J Trauma 1993;35:226-32.
9 Bell MJ, Beauchamp CG, Kellam JK, et al. *The results of plating humeral shaft fractures in patients with multiple injuries. The Sunnybrook experience*. J Bone Joint Surg Br 1985;67:293-6.
10 Rommens PM, Kuechle R, Bord T, et al. *Humeral nailing revisited*. Injury 2008;39:1319-28.
11 Lin J, Hou SM. *Antegrade locked nailing for humeral shaft fractures*. Clin Orthop Rel Res 1999;365:201-10.
12 Rommens PM, Verbruggen J, Broos PL. *Retrograde locked nailing of humeral shaft fractures. A review of 39 patients*. J Bone Joint Surg Br 1995;77:84-9.
13 Blum J, Janzing H, Gahr R, et al. *Clinical performance of a new medullary humeral nail: antegrade versus retrograde insertion*. J Orthop Trauma 2001;15:342-9.
14 Chapman JR, Henley MB, Agel J, et al. *Randomized prospective study of humeral shaft fracture fixation: intramedullary nails versus plates*. J Orthop Trauma 2000;14:162-6.
15 Bhandari M, Devereaux PJ, McKee MD, et al. *Compression plating versus intramedullary nailing of humeral shaft fractures. A meta-analysis*. Acta Orthop 2006;72:279-84.
16 Ouyang H, Xiong J, Xiang P, et al. *Plate versus intramedullary nail fixation in the treatment of humeral shaft fractures: an updated meta-analysis*. J Shoulder Elbow Surg 2013;22:387-95.

Giornale Italiano di Ortopedia e Traumatologia
2017;43(Suppl. 1):S22-S24

B. Battiston
T. Benigno
P. Titolo
B. Panero
D. Ciclamini

U.O.C. Ortopedia e Traumatologia 2, Indirizzo Chirurgia della Mano e Microchirurgia, Città della Salute e della Scienza, C.T.O. Torino

Fratture dell'omero con associata paralisi del nervo radiale: quale trattamento e quando

Humerus fractures with joint radial nerve palsy: which treatment and when

Riassunto

La paralisi del nervo radiale è la più frequente lesione nervosa complicante una frattura diafisaria dell'omero , con una frequenza del 4-16% secondo diverse casistiche. Le opzioni di trattamento includono osservazione, esplorazione precoce, esplorazione ritardata o l'esecuzione di trasferimenti tendinei palliativi. Se si debba o no fare un'esplorazione precoce è oggetto di controversia. In alcuni casi , come fratture esposte, trauma ad alta energia o fratture spiroidi del terzo distale dell'omero c'è un chiaro indirizzo al trattamento precoce per l'importante sospetto di una lesione importante del nervo radiale. In questi casi un'osteosintesi aperta con esplorazione del radiale è preferibile ad altri tipi di trattamento. Lo stato del nervo radiale può essere tenuto invece sotto controllo clinico in fratture da trattare conservativamente. Siamo in accordo con molti Autori che non vi è bisogno di essere troppo aggressivi e che, eccetto le chiare indicazioni ad un'esplorazione precoce sopra ricordate, ci si può attendere un recupero spontaneo in una buona percentuale di casi. L'attesa non deve essere tuttavia troppo lunga: se non vi sono segni di recupero entro 3-4 mesi dalla lesione, è suggeribile l'esplorazione del radiale. I trasferimenti tendinei sono indicati in caso di lesioni irreparabili o in pazienti con paralisi inveterate.

Parole chiave: fratture omero, nervo radiale

Summary

The radial nerve palsy seems to be the most common nerve lesion complicating fractures of the humeral shaft, with a frequence of 4 to 16% according to the different series. Treatment options for radial nerve palsy with associated humeral fracture include expectant observation, early exploration, late exploration, or performing tendon transfers. Whether or not early exploration of a radial nerve palsy associated with a humeral fracture is due or not is a continual subject of controversy. In some cases, such as an open fracture with radial nerve palsy, there is a clear need for early exploration. Some types of injuries, i.e. high energy trauma and/or oblique fractures of the lower third of the humerus, are highly suspicious for an important radial nerve lesion. In such cases an open reduction and fixation of the fracture with early nerve exploration is more suggested then other fracture treatments. Radial nerve status can be kept under clinical control in fractures that would otherwise be treated nonoperatively. We agree with many Authors that there is no need to be too aggressive and that, except the clear indications for an early exploration, we may wait for a spontaneous nerve recovery. However, the waiting time should not be too long: if no sign of recovery appears by 3 to 4 months from the injury, a radial nerve exploration is suggested. Tendon transfers are indicated for irreparable nerves or for patients with long persistent nerve palsy.

Key words: *humerus fractures, radial nerve*

Indirizzo per la corrispondenza:
Bruno Battiston
Ortopedia e Traumatologia ad indirizzo di Traumatologia e Chirurgia della Mano, CTO
via Zuretti, 29
10127 Torino
bruno.battiston@virgilio.it

Le lesioni complesse degli arti con fratture e lesioni nervose associate sono in aumento a causa dei traumi ad alta energia dell'infortunistica stradale o degli infortuni lavorativi. Il risultato finale del trattamento chirurgico ormai non è più accettato solo in termini di guarigione delle lesioni osteo-articolari ma in modo rilevante in termini di recupero funzionale. La presenza di lesioni associate nervose richiede chiari concetti ricostruttivi. Nelle fratture della diafisi omerale, che rappresentano l'1-3% di tutte le fratture, Noble et al. [1] in 444 pazienti hanno riportato l'incidenza di una lesione a carico delle strutture nervose pari al 9,5% per il nervo radiale, 3% per il nervo mediano e 1,5% per il nervo ulnare. La paralisi del nervo radiale sembra quindi essere la più frequente lesione nervosa nelle fratture della diafisi omerale con una frequenza variabile in letteratura dal 4 al 16%. Il nervo radiale, essendo in stretto contatto con la faccia posteriore dell'omero all'interno della doccia di torsione può essere lesionato dalla frattura stessa, dalle manovre di riduzione incruenta, oppure durante le procedure di riduzione cruenta e fissazione interna. L'incidenza delle lesioni iatrogene varia a seconda degli autori tra il 10% e il 20%. Le lesioni iatrogene a carico del nervo radiale in queste fratture possono essere dovute ad eccessivo stiramento o allungamento del nervo durante le manovre di riduzione, eccessiva dissezione con devascolarizzazione del nervo, compressione ad opera di pinze da riduzione, placche o per lesione accidentale con il bisturi. Nella fissazione esterna vi è possibilità di generare delle lesioni nervose e/o vascolari e bisogna quindi porre attenzione al posizionamento delle viti in "zona di sicurezza". I chiodi endomidollari sono associati a rischio di lesioni iatrogene a carico del nervo radiale, durante le manovre di riduzione della frattura o nel posizionamento della vite di blocco distale. Se il nervo radiale risulta intrappolato tra i capi di frattura l'introduzione del chiodo endomidollare potrebbe danneggiarlo severamente. Alla base delle fratture spiroidi del terzo medio-distale dell'omero (Holstein) [2], vi è quasi sempre un meccanismo ad alta energia durante il quale, se il frammento distale ruota esternamente, il nervo può scivolare al di sopra di questo e interporsi tra i due monconi della frattura. Quando successivamente venissero effettuate le manovre di riduzione incruenta con intrarotazione del frammento distale, nell'introduzione del chiodo il nervo verrebbe intrappolato inevitabilmente. Pertanto nelle fratture spiroidi scomposte del terzo distale con extrarotazione del frammento distale l'intrappolamento del nervo radiale andrebbe sospettato prima delle manovre di riduzione. Quindi, secondo la nostra esperienza, quando si debba effettuare un'osteosintesi per la buona gestione della frattura diafisaria a rischio (es. frattura di Holstein) è preferibile la riduzione cruenta e stabilizzazione con placca e viti per la possibilità di esplorare il nervo. In letteratura, diversi autori trattano in maniera differente la frattura dell'omero con associata paralisi del nervo radiale, essendoci dibattito tra la semplice osservazione clinica, con trattamento almeno inizialmente incruento, e l'esplorazione chirurgica precoce. Nella meta-analisi di 1045 casi di lesioni del nervo radiale effettuata da Shao [3], le lesioni primitive del radiale presentano un recupero nell'88,6%, mentre quelle iatrogene nel 93,1%. Chiare indicazioni per l'esplorazione precoce sono le lesioni vascolari associate e il sospetto di lesioni neurologiche con interruzione di continuità, specie col supporto di una buona diagnostica per immagini. In caso di fratture che non richiedono obbligatoriamente un trattamento chirurgico un'esplorazione a distanza potrebbe evitare un intervento chirurgico in pazienti che potrebbero ottenere un recupero spontaneo. In caso di decisione attendista il tempo ottimale per l'esplorazione chirurgica potrebbe essere di 3-4 mesi dalla lesione come suggeriscono molti autori [1 3]. Partendo dal presupposto che un nervo rigenera alla velocità di circa un 1 mm al giorno, misurando sulla radiografia la distanza tra il sito di frattura al punto di innervazione del muscolo distale più vicino, si può valutare approssimativamente il tempo di attesa per un recupero spontaneo della lesione nervosa. Questo concetto vale in generale per qualunque lesione di un nervo periferico. La presenza di un segno di Tinel che avanza può essere di aiuto nel valutare il recupero. L'EMG è uno strumento importante per oggettivare la lesione di un nervo periferico, ma deve comunque essere eseguita non prima di 4 settimane dalla comparsa del deficit. Sono meno utilizzati strumenti che valutano direttamente la continuità del nervo periferico o il suo intrappolamento, quali l'ecografia e la RMN. La RMN consente di dare una buona indicazione dell'estensione del danno a carico del nervo, evitando un'eccessiva esposizione chirurgica. Sempre di più però l'ecografia, eseguita da mani esperte, consente di visualizzare una continuità o meno del nervo, aiutando quindi il chirurgo nel decidere il trattamento. Secondo noi in caso di decisione di effettuare un'osteosintesi della frattura omerale l'esplorazione precoce del nervo radiale ha numerosi vantaggi: è più facile e sicura di un'esplorazione a distanza di tempo, consente eventualmente di accorciare l'omero rendendo più agevole una sutura nervosa diretta in caso di lesione completa del nervo, meglio di quanto possa essere fatto quando la frattura è già consolidata; inoltre la precoce esplorazione a frattura fresca riduce le possibilità che il nervo venga inglobato nella formazione del callo osseo perché lo si può isolare e proteggere. Un'esplorazione ritardata del nervo potrebbe aver come risultato la retrazione dei monconi nervosi in caso di lesione completa con necessità poi di innesti nervosi decisamente più lunghi e quindi con recupero meno brillante. Rispetto alle lesioni primarie del nervo radiale, quelle iatro-

gene meritano un differente approccio, specialmente nei casi di interventi chirurgici a cielo aperto in cui il nervo non è stato ben visualizzato oppure nella riduzione incruenta con fissazione esterna con le viti posizionate in sedi pericolose. Noi riteniamo che l'esplorazione precoce del nervo radiale possa evitare di sottostimare un'importante lesione nervosa, riducendo, in questo modo, anche le conseguenze medico-legali. In conclusione, la complicazione rappresentata dalla lesione del nervo radiale in una frattura dell'omero non deve essere assolutamente sottostimata e, oltre all'attenzione nel prevenirla durante il trattamento della frattura, quando diagnosticata deve essere trattata in modo corretto perché assume una rilevanza fondamentale per il risultato funzionale finale. Siamo perfettamente in accordo con diversi Autori che "il polarizzare l'attenzione unicamente sulla lesione scheletrica rappresenta una scelta limitativa se ci si deve confrontare con parametri globali di funzionalità finale e non solo con quadri radiografici di riduzione e sintesi perfetta".

Bibliografia

1 Noble J, Munro CA, Prasad VS, et al. *Analysis of upper and lower extremity peripheral nerve injuries in a population of patients with multiple injuries*. J Trauma 1998;45:116-22.
2 Holstein A, Lewis GM. *Fractures of the humerus with radial nerve paralysis*. J Bone Joint Surg Am 1963;45:1382-8.
3 Shao YC, Harwood P, Grotz MR, et al. *Radial nerve palsy associated with fractures of the shaft of the humerus: a systematic review*. J Bone Joint Surg Br 2005;87:1647-52.

Giornale Italiano di Ortopedia e Traumatologia
2017;43(Suppl. 1):S25-S33

A. Pace[1]
D. Mangano[2]

[1] Università di Milano; [2] U. O. Ortopedia e Traumatologia d'Urgenza, Ospedale Policlinico San Martino, Genova

Le fratture dell'omero distale: scelta del trattamento e relative complicazioni

Fractures of distal humerus: treatment options and relative complications

Riassunto

Le fratture complesse dell'omero distale sono relativamente rare, il loro trattamento chirurgico pone notevoli difficoltà tecniche e il decorso post-operatorio può presentare numerose complicazioni. Poiché si tratta quasi sempre di fratture articolari, il trattamento che in letteratura dà i migliori risultati è quello chirurgico di riduzione e osteosintesi. Vengono comunque analizzate le altre opzioni di trattamento, compresa la sostituzione protesica del gomito. Le principali complicanze sono descritte singolarmente, mettendo in evidenza come prevenirle o come curarle una volta instaurate.

Parole chiave: fratture omero distale, osteosintesi, protesi di gomito, complicanze

Summary

Complex fractures of the distal humerus are relatively rare. Their surgical treatment is technically very demanding and the post-op can give many complications. As they are almost always articular fractures, according to literature, the best results are obtained by ORIF. We also analyze different treatment options, including the elbow prosthetic replacement. The most important complications are described one by one, stressing how to prevent them or how to treat them if they are already present.

Key words: *distal humerus fractures, ORIF (Open Reduction Internal Fixation), elbow replacement, complications*

Introduzione

Le fratture dell'omero distale sono relativamente rare, ma il loro trattamento, soprattutto di quelle complesse, rappresenta ancora oggi una sfida per l'ortopedico. La maggior parte di esse interessa la superficie articolare, per cui è teoricamente necessaria una riduzione anatomica dei singoli frammenti, al fine di ripristinare la funzione articolare. L'architettura complessa dell'estremo distale dell'omero, rende la ricostruzione difficoltosa e la scelta del mezzo di sintesi diventa cruciale, anche perché le caratteristiche meccaniche dell'osso e la geometria dei frammenti di frattura in questa regione sono molto variabili. L'intervento in sé e il decorso post-operatorio possono altresì presentare numerose complicazioni.

Materiali e metodi

Dovendo occuparci solo delle fratture complesse dell'omero distale, è utile identificare quali gruppi di lesione faranno parte di questa trattazione e quali no. A questo scopo, faremo riferimento alla classificazione AO che è quella universalmente più utilizzata per questo distretto corporeo. Essa divide in 9 gruppi tutte le fratture dell'estremo distale dell'omero: da A1 a C3. Non ci occuperemo del gruppo A (anche se le A3 sono definite "pluriframmentarie") poiché si tratta di lesioni extra-articolari che non hanno la complessità tipica delle fratture articolari, oltre ad

Indirizzo per la corrispondenza:
Antonio Pace
piazza della Trivulziana, 4
20126 Milano
pace.an@libero.it

essere particolarmente rare in questo distretto. Nel gruppo B, fratture articolari parziali, tratteremo soltanto le B3, quelle sul piano frontale, poiché esse presentano notevoli difficoltà per la loro riduzione e sintesi, oltre che essere di difficile diagnosi. Tutte le fratture comprese nel gruppo C faranno parte di questo lavoro, anche se le C1 sono definite "semplici", ma si tratta comunque di fratture articolari totali, in cui nessun frammento contenente cartilagine articolare è in connessione con la parte sana meta-diafisaria. Tratteremo quindi tutte le fratture del gruppo C e le B3, che insieme rappresentano oltre il 40% delle fratture che coinvolgono questo segmento dell'omero [1].

Scelta del trattamento

Da un punto di vista teorico, esistono diversi tipi di trattamento per portare a guarigione le fratture di cui stiamo parlando:

- conservativo;
- sintesi a minima e immobilizzazione gessata;
- sintesi a minima e fissazione esterna;
- riduzione cruenta ed osteosintesi (ORIF degli autori anglosassoni);
- protesi articolare di gomito.

Tralasciando momentaneamente la soluzione protesica, di cui si discuterà nell'apposito capitolo più avanti, il confronto fra trattamento conservativo e ORIF, pende attualmente a favore di quest'ultimo, poiché la gran parte della letteratura medica ha dimostrato migliori risultati funzionali a distanza col trattamento chirurgico di riduzione cruenta ed osteosintesi [2 4]. Il capostipite di questo trattamento chirurgico è certamente l'AO, che già negli anni '80 ha posto le basi per questo tipo di approccio, dimostrando come le fratture complesse dell'omero distale, esattamente come le fratture articolari di altri distretti, potevano beneficiare della riduzione anatomica e della sintesi stabile. Malgrado la tecnica chirurgica fosse complessa e "invasiva", i risultati funzionali, immediati e a distanza di tempo, risultavano decisamente migliori rispetto agli altri tipi di trattamento [5].
Da allora numerosi lavori [6 8] hanno dimostrato come i risultati ottimi e buoni di un trattamento conservativo non superavano il 9%, mentre quelli di una terapia chirurgica oscillavano fra il 70% e l'80%. La consolidazione della frattura avveniva più frequentemente nei casi operati (90%) rispetto a quelli non operati (70%); alcune complicazioni, come ossificazioni eterotopiche e neuropatie dell'ulnare, erano simili nei due gruppi.
Non ci soffermiamo ulteriormente sui principi AO di trattamento delle fratture articolari, che sono ormai ben codificati e accettati [8]. Se si seguono questi principi, è evidente che i trattamenti "intermedi" fra quello conservativo e l'ORIF non hanno applicazione pratica, se non in casi particolari. Ad esempio, in presenza di una estesa esposizione del gomito, dove non sia possibile applicare le placche, si può utilizzare una sintesi a minima (cercando comunque di ridurre anatomicamente la superficie articolare con viti), affidando alla fissazione esterna a ponte, la stabilizzazione fra epifisi e diafisi. Questo trattamento potrebbe essere temporaneo, in attesa di una guarigione dei tessuti molli che permetta la successiva osteosintesi interna. Si tratta di casi estremamente rari, in questa regione del nostro corpo.
La sintesi a minima e l'immobilizzazione gessata non riscuotono grandi favori, poiché si sommano gli svantaggi di un intervento (anche se parziale) agli svantaggi del gesso. Se consideriamo che il gomito, più di altre articolazioni del nostro corpo, tende a diventare rigido dopo un'immobilizzazione, anche se non prolungata, e tende a formare ossificazioni eterotopiche con facilità, è evidente che il movimento precoce (uno dei principi AO) è da ricercare e preferire in tutte le fratture che lo coinvolgono. Il trattamento conservativo può quindi essere preso in considerazione solo in pazienti non operabili o quando l'osteoporosi fa sorgere seri dubbi sulla tenuta dei mezzi di sintesi, anche se gli impianti più moderni, a stabilità angolare, offrono maggiori garanzie meccaniche.
In conclusione, oggi, il *golden standard* del trattamento non protesico delle fratture complesse dell'omero distale è la riduzione cruenta ed osteosintesi, secondo i principi AO: riduzione anatomica dei frammenti articolari ed osteosintesi stabile, che consenta la mobilizzazione precoce dell'articolazione del gomito; la tecnica chirurgica deve essere gentile e rispettosa delle afferenze vascolari dell'osso, col massimo rispetto dei tessuti molli circostanti. L'obiettivo principale dell'intervento deve essere quindi quello di ricostruire l'anatomia sovvertita dal trauma e stabilizzarla in modo adeguato: devono essere sollevati eventuali affondamenti della superficie articolare, i frammenti devono essere ridotti senza "strapparli" dai tessuti molli ancora connessi, ed infine stabilizzare il tutto in modo tale che il movimento del gomito sia completo senza spostamento alcuno dei frammenti appena fissati. L'incisione cutanea deve essere grande quanto basta per ottenere questo obiettivo: un'incisione troppo piccola, in ossequio alla mini-invasività, non può essere un alibi per una riduzione o una sintesi approssimative, che richiedano una immobilizzazione post-operatoria. La cartilagine articolare danneggiata, in tutti questi tipi di fratture che stiamo trattando, ha bisogno di movimento per potere essere nutrita e guarire nel modo migliore.
Tenendo bene a mente questo obiettivo, la scelta dell'impianto è dettata dal numero, dalle dimensioni e dalla posizione dei frammenti. Generalmente nelle fratture di tipo B più semplici possono bastare fili di Kirschner e viti isolate di

dimensioni varie (da 2,0 mm a 4,0 mm da corticale e/o da spongiosa). Nelle fratture complesse, come le B3.3, l'uso di almeno una placca dà maggiori garanzie di tenuta. Bisogna avere a disposizione placche standard e placche a stabilità angolare. È il piano pre-operatorio che consente al chirurgo di conoscere in anticipo il tipo e il numero di impianti che servono per quella particolare osteosintesi, di verificarne la disponibilità in sala operatoria, oltre ad aiutare a definire la via di accesso e la posizione del paziente (Fig. 5).

Fratture AO 13-B3

Sono fratture rare e difficili da diagnosticare, poiché la linea di frattura giace su un piano frontale. La TAC si è rivelata particolarmente utile sia per la diagnosi, che per precisare numero e posizione dei frammenti: facilita quindi l'esecuzione del piano pre-operatorio e la scelta della via d'accesso. Prenderemo in considerazione il sottogruppo B3.3, l'unico in cui la frattura è realmente complessa. La scelta del tipo di impianto dipende dalla posizione e dalla grandezza del frammento principale. Esso è generalmente rappresentato dal condilo omerale e può comprendere parte della troclea. Non è raro osservare un affondamento o una comminuzione della superficie articolare. Questo tipo di frattura dovrebbe essere gestito da chirurghi di esperienza o specializzati su questa articolazione, poiché presenta difficolta di riduzione e problemi tecnici di fissazione non indifferenti. D'altronde un trattamento conservativo in questo tipo di fratture conduce certamente ad una limitazione importante della funzione articolare.
Nel caso illustrato nella Figura 1 è stata scelta la placca a stabilità angolare come impianto principale e viti libere in associazione. Le sole viti libere non erano in grado di stabilizzare adeguatamente il frammento principale alla metafisi sana, come accade generalmente nelle fratture di tipo B1 o B2. Anche la via di accesso è stata particolare, in quanto ha richiesto, da un approccio posteriore, l'osteotomia dell'epitroclea, al fine di ridurre anatomicamente la parte ulnare del frammento e utilizzare delle viti libere. La placca è posta laterale per assicurare la tenuta in compressione del frammento articolare alla parte del *capitulum humeri* rimasto in connessione con la diafisi. A sintesi ultimata, bisogna "saggiare" la tenuta dei mezzi di sintesi sul campo operatorio, prima di chiudere, per essere sicuri che il movimento articolare non crei alcuno spostamento interframmentario.

Fratture AO 13-C1

In tutte le fratture del gruppo C (articolari totali) vi è una completa separazione dei frammenti contenenti la superficie articolare dal moncone principale diafisario: non è facile quindi individuare un punto di repere che indichi il livello della ricostruzione articolare, come accade invece nelle fratture del gruppo B. Inoltre la continuità del triangolo di stabilità meccanica degli elementi (colonna laterale, colonna mediale e superficie articolare o "arco di collegamento") che costituiscono l'omero distale (Fig. 2), nelle fratture di tipo C è completamente interrotta in più punti. L'intervento deve quindi prevedere di collegare fra loro i tre elementi del triangolo, connettendoli in modo così stabile, da permettere il movimento articolare completo del gomito.

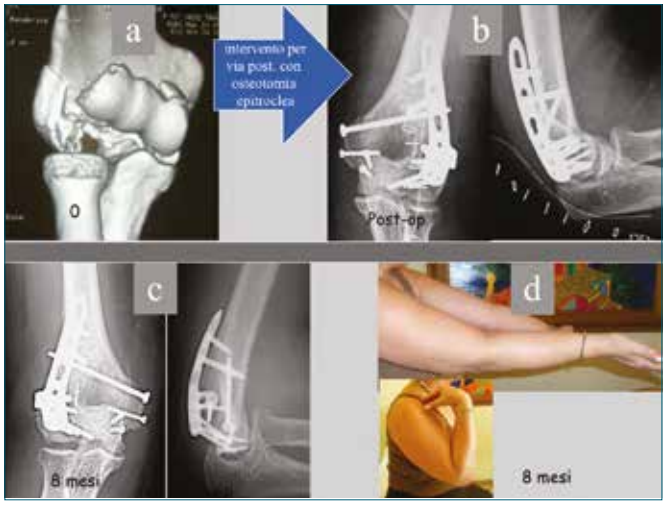

Figura 1. (a) Donna di 51 anni, che ha subìto una frattura di tipo AO 13-B3.3. Controllo radiografico post-operatorio (b). La radiografia (c) e il controllo clinico (d) eseguiti a 8 mesi dall'intervento, mostrano la consolidazione della frattura con un ottimo risultato funzionale.

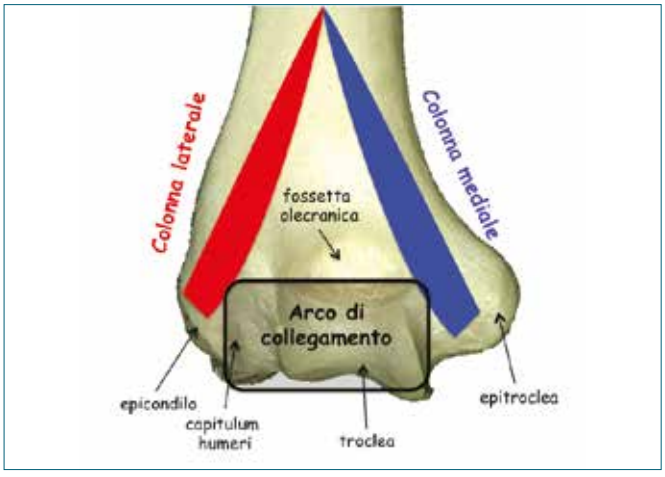

Figura 2. Schema che illustra l'architettura dell'omero distale, costituito da un triangolo, i cui lati rappresentano uno la colonna laterale e l'altro la colonna mediale. La base del triangolo è rappresentata dal cosiddetto "arco di collegamento": parte articolare dell'omero distale (troclea e *capitulum humeri*).

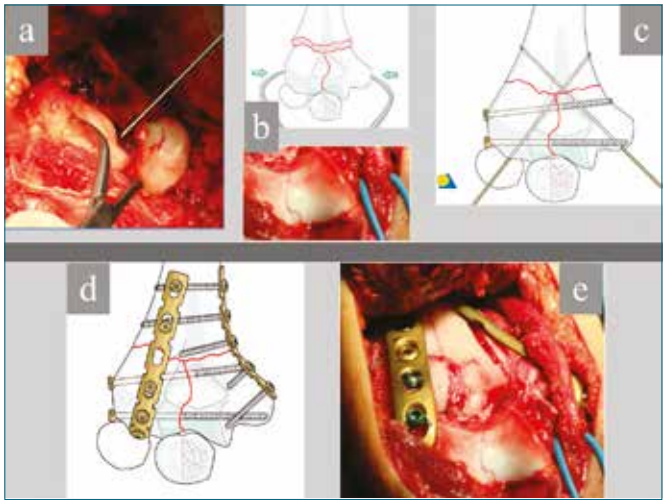

Figura 3. Campi operatori e schemi che dimostrano: (a) la scomposizione dei due frammenti a livello articolare; (b) la riduzione, come primo tempo, della sola parte articolare, sintetizzata in compressione con due viti da spongiosa (c), seguita dalla riduzione e sintesi provvisoria delle due colonne; (d) applicazione di una placca in ciascuna colonna; (e) osteosintesi ultimata e nervo ulnare adagiato sulla placca, senza creare conflitto.

La tecnica consigliata è allora quella di ricostruire e stabilizzare come primo tempo la parte articolare, trasformando in tal modo una frattura di tipo C in A (Fig. 3), e proseguendo, come secondo tempo, con la riduzione e sintesi del moncone articolare alla diafisi.
Nel caso delle fratture C1, che presentano una linea di frattura semplice a Y o T, sia a livello articolare che extra-articolare, i due tempi presentano minori difficoltà, rispetto alle C2 o alle C3, poiché è relativamente facile ricostruire la parte articolare che è divisa in due soli frammenti, dopodiché si riducono le due colonne mediale e laterale, anch'esse con linea semplice, ed il "gioco è fatto". L'osteosintesi di queste fratture necessita di fili di Kirschner e viti per l'osteosintesi dei frammenti articolari, e di due placche, una laterale e una mediale, per l'osteosintesi delle due colonne rispettivamente. Ogni altra soluzione diversa dalle due placche non è in grado di stabilizzare adeguatamente i frammenti e si è costretti ad utilizzare un'immobilizzazione post-operatoria, che contraddice i principi già esposti precedentemente.
La tenuta delle placche tradizionali ha dimostrato una criticità, quando esse sono applicate su un osso poroticо (paziente anziano). Le frequenti complicanze legate alla mobilizzazione degli impianti sono oggi divenute più rare con l'utilizzo delle placche a stabilità angolare o fissatori interni. Vari studi di biomeccanica hanno dimostrato come la tenuta nell'osso poroticо delle placche a stabilità angolare fosse maggiore rispetto alle placche tradizionali, mentre nell'osso normale la differenza di tenuta non era significativa.
Esiste ancora oggi un dibattito se porre le due placche su due piani perpendicolari fra loro (la placca laterale sul piano frontale posteriore e la placca mediale sul bordo ulnare dell'omero), o su piani paralleli (una sul bordo laterale e una sul bordo mediale dell'omero). Anche le viti, nel primo caso si trovano su piani perpendicolari fra loro, mentre nel secondo caso si trovano sullo stesso piano.
O'Driscoll [9], che ha portato avanti quest'ultima tecnica, ritiene che si possa ottenere in questo modo una maggiore stabilità, perché è possibile utilizzare viti più lunghe che posso interdigitarsi le une con le altre e formare quindi una struttura simile a quella di un arco.
Analizzando gli studi biomeccanici che mettono a confronto le due tecniche, si nota una maggiore stabilità nella sintesi con placche su piani paralleli, mentre a livello clinico non esistono casistiche che premiano in modo evidente l'una o l'altra tecnica [10]. La scelta della posizione delle placche è quindi lasciata alla preferenza del chirurgo.
Le placche moderne sono pre-modellate e possono essere utilizzate come placche tradizionali o come fissatori interni, a seconda delle esigenze cliniche (caratteristiche meccaniche dell'osso, forma, grandezza e posizione dei frammenti).

Fratture AO 13-C2

La differenza sostanziale fra le fratture appartenenti a questo gruppo e quelle C1 è la parte extra-articolare che nelle C2 è pluriframmentaria. Da un punto di vista tecnico è sempre consigliabile mettere insieme prima la parte articolare, tempo relativamente facile, e poi dedicarsi alla riduzione delle due colonne (Fig. 4). Si parte da quella che presenta la linea più semplice e poi, con controllo amplioscopico, si allinea quella pluriframmentaria, che viene stabilizzata con una osteosintesi a ponte (non in compressione). Le placche sono poste come per la frattura C1, con la differenza che quella che si trova dalla parte della comminuzione dovrà essere più lunga. Potrebbe essere utile prevedere un innesto osseo, nel caso di mancanza di tessuto osseo nella zona pluriframmentaria.

Fratture AO 13-C3

Le frattura C3 sono quelle a prognosi peggiore, poiché la zona articolare è pluriframmentaria, quindi risulterà molto più difficile la sua ricostruzione e di conseguenza la congruenza articolare potrebbe non essere ottenuta, malgrado gli sforzi del chirurgo. Le possibilità che la funzione del gomito non torni alla normalità o che si instauri un'artrosi post-traumatica sono, in questo gruppo, maggiori rispetto agli altri gruppi, precedentemente trattati. È importante

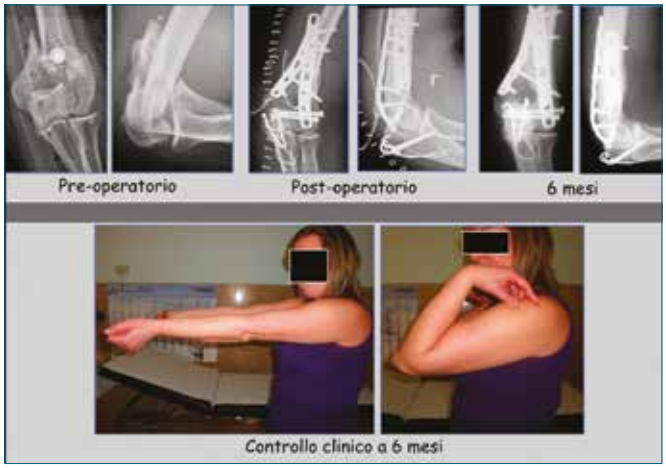

Figura 4. Frattura complessa di tipo C2 in donna di 44 anni. Seguendo la tecnica AO è stata ricostruita anatomicamente la superficie articolare e stabilizzate le due colonne dell'omero distale in modo stabile. La guarigione completa è avvenuta a 6 mesi, con consolidazione della frattura senza callo a livello articolare e con callo periostale a livello extra-articolare. Il movimento del gomito è tornato normale e il risultato funzionale finale è stato eccellente.

sottolineare come, nelle fratture di tipo C1 e C2, la sintesi della parte articolare, richiedeva una compressione interframmenatria per migliorare la guarigione e aumentare la stabilità. Nelle fratture C3, invece, non sempre è possibile mettere in compressione la parte articolare, visto che è composta da più frammenti e si rischierebbe, con la compressione, di avere un rocchetto più "corto" e quindi non più adatto a permettere il libero e completo movimento dell'ulna.
La parte extra-articolare viene ridotta e sintetizzata con la stessa tecnica già esposta per le fratture C2. La via di accesso più utilizzata per l'ORIF delle fratture di tipo C è quella posteriore con osteotomia dell'olecrano, che prevede anche l'isolamento e la protezione del nervo ulnare.

Complicanze dell'osteosintesi

Le complicanze sono relativamente frequenti nel trattamento chirurgico di queste fratture complesse. Esse comprendono:

- rigidità del gomito;
- ossificazioni eterotopiche;
- ritardo di consolidazione e pseudoartrosi;
- mobilizzazione o rottura dei mezzi di sintesi;
- neuropatia dell'ulnare;
- infezione;
- artrosi post-traumatica;
- intolleranza dei mezzi di sintesi;
- pseudoartrosi osteotomia olecranica.

Rigidità del gomito

Il gomito, come già accennato sopra, ha una spiccata tendenza a perdere movimento, dopo un evento traumatico, dopo un'immobilizzazione anche non prolungata e dopo un intervento chirurgico. È quindi fondamentale permettere al paziente di muovere precocemente il gomito dopo un'osteosintesi, al fine di ridurre al minimo la rigidità articolare. Il recupero del movimento deve cominciare dopo la prima medicazione dell'incisione e deve essere un movimento attivo, indolore, eseguito dal paziente. Deve essere effettuato in più riprese e "diluito" nell'arco della giornata, evitando di concentrare l'attività riabilitativa in un periodo di tempo ristretto (ad esempio un'ora sola al giorno). Devono essere evitati esercizi passivi "violenti" o comunque che producano dolore al punto da costringere il paziente ad opporsi all'esercizio. Il paziente, da solo, può aiutare il movimento attivo con l'arto controlaterale, per facilitarlo con dolcezza e permettere il graduale e lento recupero. Non si può mai in nessun momento della riabilitazione tentare di abbreviare i tempi (che sono individuali e variabili da persona a persona) nel recupero del movimento. Gli esercizi in acqua, a guarigione della ferita, sono particolarmente utili. L'uso dell'apparecchio per il movimento continuo passivo è consigliabile. Ogni carico, anche piccolo, sul gomito deve essere evitato fino a che non compaiano iniziali segni radiografici di consolidazione della frattura.
Bisogna stimolare il paziente al recupero di tutti i movimenti fisiologici del gomito compresa la prono-supinazione. Le difficoltà maggiori il paziente le incontrerà nel recuperare la flesso-estensione. In questo ambito la riabilitazione dovrà essere guidata in modo che il recupero (in media, nelle fratture complesse è difficile superare i 100° di arco di movimento) porti alla fine ad un movimento che vada da 30° a 130°, che permette lo svolgimento di quasi tutte le normali attività quotidiane. Questi consigli e accorgimenti sono cruciali per ridurre al minimo le principali complicanze di questa osteosintesi, in particolare della rigidità, della mobilizzazione degli impianti e delle ossificazioni eterotopiche. Nel caso si instauri comunque una rigidità articolare, è necessario prevedere un'artrolisi, per via artroscopica o a cielo aperto.

Ossificazioni eterotopiche

Sono relativamente frequenti. Nei pazienti con storia di ossificazioni eterotopiche, anche se in altre articolazioni, o nei pazienti con trauma cranico associato, potrebbe essere utile eseguire una profilassi mediante indometacina (25 mg x 3 x 3 settimane). Quando l'ossificazione si è già instaurata e limita il movimento articolare, è inutile insistere

con la fisio-chinesiterapia, ma bisogna programmare l'asportazione della neoformazione, quanto prima possibile, compatibilmente con i valori della fosfatasi alcalina, che se elevati predispongono alla recidiva. Nel caso di asportazione chirurgica relativamente precoce (3-4 mesi), si può combattere la recidiva con adeguata terapia radiante, se la frattura dell'omero è già consolidata.

Ritardo di consolidazione e pseudoartrosi

La pseudoartrosi varia, come frequenza, nelle varie casistiche di osteosintesi dal 2% al 10%. Segue il ritardo di consolidazione non adeguatamente riconosciuto o trattato e si accompagna spesso alla mobilizzazione o rottura degli impianti. Se possibile, è sempre preferibile trattare precocemente un ritardo di consolidazione, piuttosto che giungere alla mobilizzazione completa o alla rottura dei mezzi di sintesi, quando la pseudoartrosi è già conclamata. Segni clinici del ritardo di consolidazione possono essere la tumefazione e il dolore in sede della frattura, al carico e/o alla palpazione. I segni radiografici vanno ricercati con attenzione: permanenza della linea di frattura che non tende a "cancellarsi" rispetto la radiografia post-operatoria, callo osseo di "irritazione" presso una linea di frattura che era stata messa in compressione durante l'intervento, callo osseo poco rappresentato nelle zone di frattura pluriframmentaria, orletto radio-trasparente attorno ad una o più viti, flessione o rottura di una o più viti, reazione o callo periostale al disopra della placca alla sua estremità. È decisivo per la diagnosi di ritardo di consolidazione esaminare e confrontare fra loro gli esami radiografici in sequenza. Il trattamento precoce di un ritardo di consolidazione, mediante cambio di parte degli impianti, aggiunta di una vite in compressione o di altro impianto, oppure apposizione di innesto osseo autologo, rappresenta la soluzione più semplice per il chirurgo e abbrevia il periodo di malattia del paziente [11].

A pseudoartrosi conclamata, bisogna scoprire le cause precise del fallimento, escludere innanzitutto l'infezione e capire se il fattore più importante che l'ha determinata sia quello meccanico o quello biologico. A questo punto si redige la lista dei problemi da risolvere: la soluzione di ciascuno di essi rappresenta il piano pre-operatorio.

Non esiste una regola generale per il trattamento della pseudoartrosi, ma bisogna regolarsi caso per caso. In generale si può affermare che nella stragrande maggioranza è la mancata tenuta degli impianti, sia primitiva che secondaria, a causare questa seria complicazione. L'uso dell'innesto osseo autologo nel trattamento della pseudartrosi, insieme ad una osteosintesi stabile, se la prima non lo era o se è diventata instabile successivamente, è fondamentale per molti autori. Helfet, in particolare, ha potuto dimostrare, nella sua personale casistica di 58 casi di pseudoartrosi dell'omero distale, come l'uso dell'innesto autologo abbia dato il 98% di consolidazione [11].

Mobilizzazione o rottura dei mezzi di sintesi

Se l'osteosintesi è stata eseguita con una tecnica chirurgica accurata, utilizzando i mezzi idonei, in un paziente giovane, la mobilizzazione degli impianti è un evento eccezionale.I casi trattati con osteosintesi a minima, o comunque con tecnica non adeguata, vanno ripresi immediatamente, rimuovendo i mezzi di sintesi mobilizzati e ricostruendo dall'inizio la parte articolare e le due colonne. La buona qualità dell'osso del paziente giovane permette questa chirurgia di revisione con buoni risultati, a patto che non si siano determinati danni eccessivi su tessuto osseo e/o cartilagineo ad opera degli impianti mobilizzati, così come accade se la ripresa viene procrastinata eccessivamente (Fig. 5).

Nel paziente anziano o comunque nei casi in cui l'osteoporosi è rilevante, si può assistere ad una tenuta precaria delle viti già a livello intra-operatorio. In questo caso non bisogna aver paura di cambiare le viti o l'impianto, per

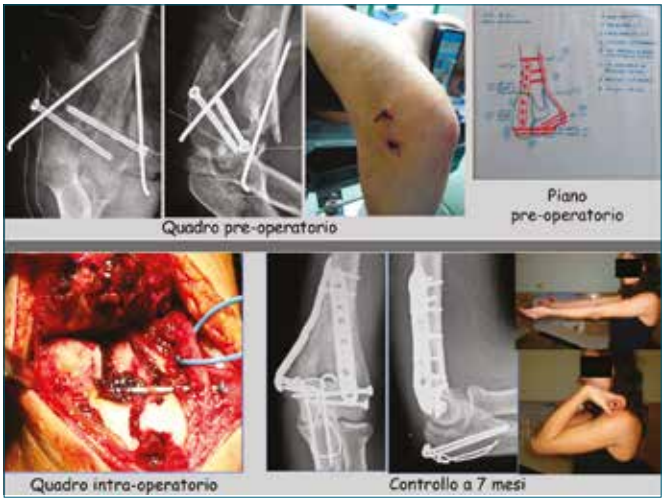

Figura 5. Ragazza di 17 anni con frattura complessa dell'estremo distale dell'omero (AO 13-C2), operata mediante viti cannulate e fili di Kirschner percutanei. Malgrado la frattura fosse protetta da una stecca gessata, si è determinata dopo pochi giorni una mobilizzazione dei mezzi di sintesi con spostamento dei frammenti. È stato necessario un nuovo intervento, eseguito dopo accurato piano pre-operatorio. Il quadro intra-operatorio ha mostrato la scomposizione di tutti i frammenti, con una vite sporgente in articolazione. La ricostruzione articolare e delle colonne grazie alla buona qualità dell'osso "giovane" ha permesso di ottenere il risultato mostrato. A 7 mesi dall'intervento vi è stata sia la consolidazione della frattura che il completo recupero funzionale.

esempio utilizzando una placca a stabilità angolare anziché una tradizionale. L'osteosintesi deve essere bilanciata, nel senso che la lunghezza della placca e il numero delle viti devono assicurare una tenuta nei frammenti principali in modo simmetrico. È necessario, "prima di chiudere", controllare non solo l'aspetto radiografico con l'amplificatore di brillanza ma anche la stabilità dei frammenti sottoponendoli al movimento completo del gomito in flesso-estensione e in prono-supinazione. Queste manovre intraoperatorie danno chiaramente l'idea se la nostra sintesi ha una validità meccanica o meno. Poiché lo scopo dell'intervento è di permettere nel post-operatorio una mobilizzazione precoce, la "prova finestra" della nostra osteosintesi deve avvenire durante l'intervento e non dopo. Talvolta si scopre una stabilità non perfetta e si è ancora in tempo a "rinforzarla". Altre volte si scopre o meglio si "sente" uno scroscio articolare nel movimento, segno che una vite o un frammento libero, "grattano" dentro l'articolazione e si è sempre in tempo di cambiare lunghezza o direzione della vite o di asportare il frammento libero.
Se l'osteosintesi è perfettamente stabile a livello operatorio, potrà diventare instabile successivamente se la frattura tarda a consolidare. In questo caso bisogna ritardare il carico eccessivo sul gomito, per non generare momenti di flessione o torsione nocive per la tenuta degli impianti. È preferibile programmare un innesto osseo, quando ancora i mezzi di sintesi sono stabili, che abbrevierà i tempi di guarigione della frattura.
La mobilizzazione dei mezzi di sintesi richiede una revisione chirurgica con sostituzione di tutto ciò che è instabile.

Neuropatia dell'ulnare

In alcune casistiche la neuropatia del nervo ulnare arriva fino al 50% dei pazienti trattati. Può dipendere dal trauma, ma anche dall'intervento. Anche se la tecnica chirurgica prevede l'isolamento e la protezione del nervo ulnare, continue trazioni e spostamenti, per le manovre di riduzione e per il posizionamento della placca mediale, possono spiegare tale complicazione. Nella maggior parte dei casi la neuropatia si risolve nel tempo, ma talvolta è necessario un secondo intervento di liberazione ed eventuale trasposizione anteriore del nervo. In alcuni casi si può fare coincidere questo intervento con la rimozione parziale o totale dei mezzi di sintesi applicati o sporgenti sul bordo mediale dell'omero, se la consolidazione avanzata della frattura lo permette.

Infezione

L'infezione è una complicanza descritta nel trattamento chirurgico di queste fratture complesse, legata sia ai danni dei tessuti molli associati, sia alla durata dell'intervento chirurgico di osteosintesi. Per il primo punto, bisogna osservare un timing idoneo e rimandare l'intervento fino a recupero della vitalità dei tessuti molli. Questo problema comunque è molto meno frequente che in altre zone di fratture articolari (vedi piatto tibiale o pilone tibiale). Per il secondo punto, bisogna prestare molta attenzione alla profilassi antibatterica da ripetere se l'intervento si protrae oltre le due ore e ricordarsi di lavare spesso il campo operatorio per mantenere idratati i tessuti molli e l'osso. Inoltre bisogna rispettare tutti i tessuti molli ancora connessi ai piccoli frammenti ossei, per evitare un danno vascolare aggiuntivo (oltre quello causato dal trauma) con possibile futura necrosi.
Una volta instauratasi un'infezione post-operatoria, il migliore trattamento è la revisione chirurgica precoce con *debridement* accurato, sostituzione di tutto il materiale di osteosintesi che non sia stabile e l'accostamento dei lembi della ferita senza chiusura ermetica, aspettando la guarigione per secondam.
Nel caso di una infezione tardiva, molto rara, va valutata la possibilità di rimuovere i mezzi di sintesi, se la frattura è guarita, *debridement* e apposizione di cemento antibiotato in sede. Nel caso la frattura non fosse ancora guarita, il *debridement*, la sostituzione delle placche con rimozione del tessuto fibroso circostante e l'apposizione di cemento antibiotato, sono una valida alternativa alla rimozione completa dei mezzi di sintesi e stabilizzazione con fissatore esterno.

Artrosi post-traumatica

È una complicanza che può avere numerose cause. Il trauma può avere provocato un danno cartilagineo importante, da produrre successivamente una condrolisi, o un danno vascolare dei frammenti articolari, fino alla necrosi avascolare della troclea o del condilo omerale. Sono questi i casi in cui la riduzione ottenuta è anatomica, la sintesi è stabile e non vi sono state complicazioni di altro tipo nel decorso post-operatorio.
Se, invece, a livello operatorio non si è riusciti ad ottenere una riduzione anatomica, anche per la mancanza di frammenti articolari polverizzati, la congruenza articolare non è perfetta, allora l'usura della cartilagine, porta gradualmente all'artrosi post-traumatica. Altra possibilità è data da corpi liberi articolari non ridotti o da mezzi di sintesi sporgenti in articolazione, non messi in evidenza durante l'intervento e al controllo ampliscopico. Il trattamento di un'artrosi post-traumatica del gomito sintomatica e/o invalidante è la protesi articolare.

Intolleranza dei mezzi di sintesi

Normalmente i mezzi di sintesi che possono essere meno tollerati dal paziente sono i fili di Kirschner utilizzati per la sintesi dell'osteotomia olecranica. Se tale osteotomia è

consolidata, la rimozione dei fili e del tirante metallico risolvono il problema. Nel caso di intolleranza alle placche, bisogna possibilmente attendere la consolidazione della frattura per poter poi eseguire in tutta tranquillità la rimozione di ciò che disturba.
La rimozione dei mezzi di sintesi non è comunque consigliata, se il paziente non lamenta alcun disturbo.

Pseudoartrosi osteotomia olecranica
Si tratta di una complicanza rara. Il più delle volte è una pseudoartrosi radiografica, con persistenza della linea di osteotomia, ma l'esame clinico non evidenzia alcun segno di mancata consolidazione ed il paziente è in grado di utilizzare il gomito in tutte le attività senza alcun dolore. Nel caso la pseudoartrosi fosse sintomatica, bisogna prevedere una nuova sintesi con maggiore compressione rispetto alla prima.

Soluzione protesica

Il trattamento delle fratture complesse dell'omero distale, così come descritto nei capitoli precedenti, presuppone, ai fini di un risultato buono o ottimo, che si riesca ad ottenere la riduzione anatomica e la sintesi stabile e che non intervengano complicanze maggiori. La scarsa qualità dell'osso poroticо degli anziani e dei pazienti affetti da artrite reumatoide e/o la severa comminuzione con perdita di sostanza ossea e cartilaginea in alcuni casi rendono talvolta molto arduo raggiungere l'obiettivo prefissato. L'incidenza delle complicazioni, quali la mobilizzazione degli impianti, la pseudoartrosi, la rigidità articolare e l'artrosi post-traumatica in casi come questi sale oltre il 20%, per cui alcuni autori hanno consigliato la sostituzione protesica del gomito [12] come trattamento d'emblée. Questa alternativa avrebbe il vantaggio di immediata stabilità articolare, mobilizzazione precoce e rapido recupero funzionale. Poiché la protesi di gomito non è ancora un intervento che possa vantare l'efficacia e la durata di altre sostituzioni protesiche come quelle dell'anca e della spalla, si deve circoscrivere l'indicazione a casi particolari di frattura irriducibile in pazienti anziani con scarse esigenze funzionali. Si tratterebbe comunque di un intervento di notevole difficoltà tecnica, visti i danni traumatici dell'estremo distale dell'omero, per cui l'intervento dovrebbe essere eseguito da chirurghi con grande esperienza nel settore e in centri dove la protesi di gomito non è l'intervento che si effettua sporadicamente in un anno.
Le casistiche attuali sulle protesi di gomito in pazienti con fratture dell'estremo distale di omero sono ancora limitate. La Tabella I riporta alcune di esse, con un risultato funzionale buono. Come si può osservare nella quarta colonna, l'età media dei pazienti è molto alta, poiché non si conoscono ancora i risultati della protesi a lunga distanza di tempo.
Per le indicazioni, è saggio concludere che la protesi può essere un'alternativa alla ORIF solo in pazienti anziani (o affetti da artrite reumatoide) con scarsa qualità ossea o in pazienti in cui la ricostruzione anatomica dell'articolazione non può essere raggiunta in nessun modo.
L'intervento di artroprotesi di gomito non è scevro da complicazioni. Fra queste vengono citate quelle intra-operatorie di frattura dell'omero o dell'ulna sia durante la preparazione del canale midollare che nell'inserimento delle componenti protesiche. Risulta poi difficoltosa la ricerca dell'asse centrale che mantiene perfettamente accoppiate le componenti protesiche. Nel post-operatorio possono intervenire ematomi con deiscenza della ferita, rottura tricipitale o infezione profonda. Nella fase di riabilitazione non sono rare le paralisi del nervo ulnare, le ossificazioni eterotopiche e l'algodistrofia. Le complicanze tardive più

Tabella I. Risultati della letteratura sul trattamento delle fratture dell'omero distale mediante protesi totale di gomito.

Studio	Anno	n	Età media	Follow-up (mesi)	MEPS medio
McKee et al.	2008	20	77	24	86
Prasad e Dent	2008	32	78	56,1	85
Lee et al.	2006	7	72,9	24,9	94,3
Kamineni e Morrey	2004	43	69	84	93
Frankle et al.	2003	12	72	45	95
Gambirasio et al.	2002	10	84,6	17,8	94
Garcia et al.	2002	16	73	36	93
Ray et al.	2000	7	81,7	44,4	92
Cobb e Morrey	1997	20	72	39,6	n/s

frequenti sono l'usura delle componenti protesiche e/o la mobilizzazione del cemento attorno.

Conclusioni

Le fratture complesse di gomito richiedono una corretta classificazione, una lista dei problemi che ciascuna frattura pone in quel determinato paziente e un piano pre-operatorio accurato. Il trattamento conservativo o la sintesi a minima con o senza fissazione esterna, sono da riservare a casi eccezionali di danni dei tessuti molli, oppure come trattamento temporaneo. La tecnica operatoria, ispirata ai principi AO di riduzione anatomica e sintesi stabile nel rispetto della biologia dell'osso, deve essere accurata, gentile e "collaudata" alla fine dell'intervento dal movimento completo del gomito. Nella stragrande maggioranza dei casi la tecnica AO porta a risultati molto buoni anche a distanza di tempo, e rimane il *golden standard* del trattamento di queste fratture.

In pazienti anziani, con scarsa qualità ossea o nei casi in cui la ricostruzione articolare non fosse possibile, il trattamento con artroprotesi di gomito è una valida alternativa, se eseguito in centri specializzati e da medici esperti nel settore.

Bibliografia

1 Robinson CM, Hill RM, Jacobs N, et al. *Adult distal humeral metaphyseal fractures: epidemiology and results of treatment*. J Orthop Trauma 2003;17:38-47.

2 Zagorski JB, Jennings JJ, Burkhalter WE, et al. *Comminuted intrarticular fractures of the distal humeral condyles*. *Surgical vs nonsurgical treatment*. Clin Orthop 1986;197-204.

3 Henley MB, Bone LB, Parker B. *Operative management of intra-articular fractures of the distal humerus*. J Orthop Trauma 1987;1:24-35.

4 Jupiter JB, Mehne DK. *Fractures of the distal humerus*. Orthopedics 1992;15:825-33.

5 Muller M, Allgower M, Schneider R, et al. *Manual of internal fixation: techniques recommended by the AO-ASIF Group*. New York: Springer Verlag 1991.

6 Huang TL, Chiu FY, Chuang TY, et al. *Surgical treatment of acute displaced fractures of adult distal humerus with reconstruction plate*. Injury 2004;35:1143-8.

7 Soon JL, Chan BK, Low CO. *Surgical fixation of intra-articular fractures of the distal humerus in adults*. Injury 2004;35:44-54.

8 Rüedi TP, Buckley RE, Moran CG. *AO Principles of Fracture Management*. 2nd ed. Thieme-Verlag 2007;115-25.

9 Sanchez-Sotelo J, Torchia ME, O'Driscoll SW. *Complex distal humeral fractures: internal fixation with a principle-based parallel-plate technique*. J Bone Joint Surg Am 2007:89:961-9.

10 Arnander MW, Reeves A, MacLeod IA, et al. *A biomechanical comparison of plate configuration in distal humerus fractures*. J Orthop Trauma 2008;22:332-6.

11 Helfet DL, Kloen P, Anand N, et al. *Open reduction and internal fixation of delayed unions and nonunions of fractures of the distal part of the humerus*. J Bone Joint Surg 2003;85-A:33-40.

12 Cobb TK, Morrey BF. *Total elbow arthroplasty as primary treatment for distal humeral fractures in elderly patients*. J Bone Joint Surg 1997;79A:826-32.

Giornale Italiano di Ortopedia e Traumatologia
2017;43(Suppl. 1):S34-S35

L. Drago

IRCCS Istituto Galeazzi, Dipartimento SCIBIS, Università di Milano

Contaminazione e colonizzazione: il biofilm

Contamination and colonization: the Biofilm role

Parole chiave: infezione batterica, PJIs, contaminazione,, biofilm

Key words: *bacterial infection, PJIs, contamination, biofilm*

Le infezioni protesiche rappresentano una delle complicazioni più gravi in campo ortopedico, determinanti spesso il fallimento dell'impianto stesso, e caratterizzate da una elevata mortalità e/o da un aumento dei costi gestionali dovuti all'infezione. La colonizzazione microbica della protesi può avvenire sia al momento dell'impianto che da una successiva disseminazione ematica. Le infezioni protesiche di anca e ginocchio hanno un'incidenza dell'1,5-2,5% per interventi primari, mentre è maggiore (2-20%) in caso di procedure di revisione. I principali microrganismi responsabili di infezione sono Stafilococcus aureus e Stafilococcus epidermidis, riscontrati nel 65% dei casi. Questi microrganismi vengono isolati comunemente sia da infezioni precoci che tardive, con percentuali variabili di meticillino-resistenti. Altri gram positivi coinvolti risultano essere gli streptococchi, soprattutto S. pyogenes, Enterococcus faecalis, nonché il genere Corynebacterium. Nel gruppo degli enterobatteri possiamo trovare un ampio spettro di patogeni: Salmonella enterica, Shigella e Yersinia. Pseudomonas aeruginosa appare avere un importante ruolo in pazienti predisposti [es. diabetici], nonché associato a infezioni in cui determinate procedure diagnostiche ne favoriscono la colonizzazione e l'attecchimento. Altre specie coinvolte sono il Campylobacter, riscontrabile come agente eziologico di artriti, come anche altri batteri intracellulari obbligati, ad es. Chlamydiophila spp., Mycoplasma pneumoniae e Ureaplasma urealyticum. Altri microrganismi che possono essere coinvolti in infezioni protesiche, spesso accompagnate da osteomielite, sono la Brucella, i Micobatteri e gli anaerobi, quali Bacteroides fragilis. Questi ultimi, raramente ricercati dai Laboratori di Microbiologia, sembra abbiano un ruolo importante nelle infezioni precoci e tardive. I batteri che raggiungono l'articolazione possono legarsi a diverse molecole, tra le quali il fibrinogeno, nonché proteine della matrice extracellulare [fibronectina e laminina] e glicosamminoglicani. Sono stati descritti e identificati molte adesine, come anche loro modificazioni, capaci di indurre una overespressione genica dei batteri ed essere correlati alla loro virulenza. In questo campo il microrganismo più studiato è sicuramente S.aureus. È ormai ampiamente dimostrato che il materiale protesico è generalmente ricoperto da proteine dell'ospite, quali fibrinogeno e fibronectina, che facilitano la colonizzazione batterica conducendo ad un'infezione di tipo ritardato. Queste proteine non solo permettono una colonizzazione superficiale, ma sono anche responsabili di una riduzione dei meccanismi di difesa locali. In tale contesto è ben noto, inoltre, il fenomeno della "frustrane phagocytosis', che conduce all'apoptosi dei macrofagi circostanti la protesi. Un meccanismo patogenetico molto caratteristico è la formazione di biofilm, struttura all'interno della quale i batteri aumentano la loro resistenza alle difese dell'ospite ed agli antibiotici. L'altro problema correlato al biofilm è la difficoltà di diagnosi. È ormai nozione comune che la presenza di biofilm rende

Indirizzo per la corrispondenza:
Lorenzo Drago
IRCCS Istituto Galeazzi, Dipartimento SCIBIS, Università di Milano
lorenzo.drago@unimi.it

i batteri difficilmente isolabili. Negli ultimi anni cominciano a svilupparsi metodologie e approcci diagnostici innovativi nel campo delle infezioni correlate agli impianti ortopedici. Data la complessità del processo diagnostico delle infezioni delle protesi articolari, soprattutto nella fase pre-operatoria, negli ultimi anni sono stati compiuti notevoli sforzi per individuare parametri non strettamente microbiologici che possano essere di utlità per la diagnosi e che vanno ad affiancarsi all'esame microbiologico. In particolare, una crescente attenzione è stata posta sull'analisi del liquido articolare, la quale può costituire un valido supporto soprattutto in presenza di dati di difficile interpretazione. È da sottolineare come alcuni di questi parametri per la rapidità e semplicità di esecuzione possano essere utilizzati anche in sede operatoria, concordando un percorso dedicato con il Laboratorio. I dati attualmente disponibili sono stati principalmente, se non esclusivamente, ricavati da studi su pazienti con diagnosi di infezione protesica e quindi il loro utilizzo in altri ambiti è attualmente sconsigliabile.
I microrganismi isolati vanno, infatti, correttamente identificati per stabilire la significatività come agenti eziologici di infezione e, di conseguenza, l'interpretazione delle colture e la refertazione da parte del microbiologo sono un momento critico e cruciale. Il saggio di sensibilità agli antibiotici deve comprendere farmaci che permettano al clinico di impostare una terapia antibiotica ottimale che va protratta a lungo nel tempo. Va sottolineato in definitiva che solo attraverso un approccio multidisciplinare (ortopedico, infettivologico e microbiologico) si aumenta significativamente la probabilità di eradicare l'infezione.

Bibliografia di riferimento

Aggarwal VK, Higuera C, Deirmengian G, et al. *Swab cultures are not as effective as tissue cultures for diagnosis of periprosthetic joint infection*. Clin Orthop Relat Res 2013;471:3196-203.

Blackmur JP, Tang EY, Dave J, et al. *Use of broth cultures peri-operatively to optimize the microbiological diagnosis of musculoskeletal implant infections*. Bone Joint J 2014;96-B:1566-70.

Dastgheyb S, Parvizi J, Shapiro IM, et al. *Effect of biofilms on recalcitrance of staphylococcal joint infection to antibiotic treatment*. J Infect Dis 2015;211:641-50.

De Vecchi E, Bortolin M, Signori V, et al. *Treatment with Dithiothreitol improves bacterial recovery from tissue samples in osteoarticular and joint infections*. J Arthroplasty 2016;31:2867-70.

Drago L, Romanò CL, Mattina R, et al. *Does dithiothreitol improve bacterial detection from infected prostheses? A pilot study*. Clin Orthop Relat Res 2012;470:2915-25.

Drago L, Signori V, De Vecchi E, et al. *Use of dithiothreitol to improve the diagnosis of prosthetic joint infections*. J Orthop Res 2013;31:1694-9.

Drago L, De Vecchi E, Cappelletti L, et al. *Prolonging culture to 15 days improves bacterial detection in bone and joint infections*. Eur J Clin Microbiol Infect Dis 2015;34:1809-13.

Drago L, Lidgren L, Bottinelli E, et al. *Mapping of microbiological procedures by the members of the International Society of Orthopaedic Centers (ISOC) for diagnosis of periprosthetic infections*. J Clin Microbiol 2016;54:1402-3.

Drago L, Romanò D, De Vecchi E, et al. *Bioactive glass BAG-S53P4 for the adjunctive treatment of chronic osteomyelitis of the long bones: an in vitro and prospective clinical study*. BMC Infect Dis 2013;13:584.

Fink B, Gebhard A, Fuerst M, et al. *High diagnostic value of synovial biopsy in periprosthetic joint infection of the hip*. Clin Orthop Relat Res 2013;471:956-64.

Zmistowski B, Della Valle C, Bauer TW, et al. *Diagnosis of periprosthetic joint infection*. J Arthroplasty 2014;29:77-83.

Giornale Italiano di Ortopedia e Traumatologia
2017;43(Suppl. 1):S36-S42

A. Manzotti[1]
F. Moioli[1]
D. Brioschi[1]
S.G. Rimoldi[2]
M.R. Gismondo[2]
R.M. Terzi[3]
M. Coen[3]
G. Rizzardini[3]

[1] UO Ortopedia e Traumatologia Ospedale L. Sacco ASST Fatebenefratelli-Sacco, Milano; [2] Laboratorio di Microbiologia clinica, Virologia e Diagnostica della Bioemergenza Ospedale L. Sacco ASST Fatebenefratelli-Sacco, Milano; [3] UO 1ª Divisione Malattie Infettive, Ospedale L. Sacco ASST Fatebenefratelli-Sacco, Milano

Aspetti organizzativi e approccio multidisciplinare all'infezione in ambito ortopedico

Organizational aspects and multidisciplinary approach to infection in orthopaedics

Riassunto

Le infezioni in ambito ortopedico rappresentano un challenge terapeutico di non facile risoluzione, considerando che nei prossimi anni saranno una delle grandi sfide che la comunità medico-scientifica mondiale dovrà affrontare necessariamente con costi ingenti e risorse umane ed economiche enormi. In ambito ospedaliero, pur riconoscendo la necessità di impegnare in questo settore sempre maggiori risorse, a tutt'oggi esistono pochi centri di eccellenza che si fanno carico perlopiù solo di singoli ambiti del trattamento o della diagnosi delle infezioni ortopediche, senza dare vita ad un percorso di presa in cura a 360° con il risultato finale di percorsi nebulosi o del tutto inesistenti dal momento in cui i pazienti non rientrano nella propria area di specifico interesse o in un DRG ben definito. In accordo alla riforma sanitaria lombarda, la realizzazione di un progetto multidisciplinare prevede una fase strutturale riorganizzativa e la creazione di percorso dedicato del paziente affetto di infezione osteoarticolare dalla gestione ambulatoriale alla sala operatoria e alla dimissione: l'obiettivo del progetto è quello di identificare un percorso di cura dei pazienti affetti da infezioni dell'apparato osteoarticolare a seconda della priorità clinica (acuta o cronica) e della gestione (infettivologica od ortopedica) fondando le basi di tale progetto sul processo di razionalizzazione delle risorse in termini soprattutto di personale e strutture già disponibili all'interno dell'azienda di appartenenza che ne possieda i requisiti.

Parole chiave: infezioni osteoarticolari, ortopedia, malattie infettive, microbiologia, multidisciplinare, percorso di cura

Summary

Infections in orthopaedics represent a therapeutic challenge of difficult resolution, considering that in the next years will be one of the major challenges for the world's medical-scientific community, with enormous costs and enormous human and economic efforts. While acknowledging the need to engage more and more resources in this area, few centers of excellence exist today, which mostly concern only individual areas of the treatment or diagnosis of orthopedic infections without creating a 360° path care, with nebulous or completely non-existent pathways for patients whenever do not fall into their area of specific interest or in a specific and well-defined DRG. According to the Lombard Health Reform, the implementation of a multidisciplinary project involves a reorganization of the structural phase and the creation of a dedicated pathway for the patient suffering from osteoarticular infection from outpatient management to the operating room and discharge: the goal of the project is to identify a pathway (acute or chronic) and management (infective or orthopedic) priority of the treatment of patients with osteoarthritic infections by establishing the basis of this project on the process of rationalizing resources in terms of personnel and facilities already available within the strucuture that owns the requisites.

Key words: *osteoarticular infections, orthopaedics, infective diseases, microbiology, multidisciplinary, path care*

Indirizzo per la corrispondenza:
Alfonso Manzotti
UO Ortopedia e Traumatologia Ospedale L. Sacco ASST Fatebenefratelli-Sacco, Milano
alfonso.manzotti@asst-fbf-sacco.it

Introduzione

Le infezioni in ambito ortopedico rappresentano un challenge terapeutico di non facile risoluzione, considerando che nei prossimi anni saranno una delle grandi sfide che la comunità medico-scientifica mondiale dovrà affrontare necessariamente con costi ingenti e risorse umane ed economiche enormi [1].

Le premesse che stanno alla base di queste sfida incombente sono molteplici:

- l'aumento ingente in termini di numero di impianti protesici della chirurgia ortopedica (primi impianti e revisioni) nei paesi occidentali anche legato all'aumento delle aspettative di vita nei paesi più sviluppati. Le previsioni delle società scientifiche parlano di un aumento da qui al 2030 del 130% per le protesi di ginocchio e di valori leggermente inferiori per le altre articolazioni [2]: solo in Gran Bretagna si impiantano attualmente circa 800.000 protesi all'anno, delle quali si stima che circa il 70% andrà incontro a revisione mediamente a 15-20 anni dal posizionamento [3-7]. La percentuale di infezione di device ortopedici viene stimata attorno al 1-3% (secondo dati sottostimati) per i primi impianti e al 10% nella chirurgia di revisione protesica: l'infezione rappresenta la complicanza più temuta dal chirurgo ortopedico [8 10]. I dati nazionali non sono più incoraggianti: in Lombardia i DRG di tipo chirurgico-ortopedico utilizzati per gli interventi di protesizzazione/reimpianto e di bonifica di processi infettivi sono aumentati dal 19% nel 2002 al 89% nel 2009;
- lo sviluppo di agenti patogeni multiresistenti grazie all'impiego massivo di sostanze antibiotiche nella pratica medica abituale, nell'allevamento animale e nelle infezioni ospedaliere con la conseguente selezione di ceppi non responder a classi di antibiotici via via più ampie, senza dimenticare l'impegno gestionale e economico di tali terapie che si protraggono nel caso di infezioni ortopediche per lunghi periodi;
- la selezione di ceppi di microrganismi difficili da diagnosticare sia per caratteristiche intrinseche del germe patogeno in causa, sia per la presenza in molte strutture ospedaliere di metodiche laboratoristiche spesso insufficienti [11-13]: come varietà e tipologia di identificazione, e come disponibilità oraria del servizio (aziende ospedaliere che non hanno al loro interno i laboratori diagnostici e si appoggiano su laboratori esterni convenzionati oppure servizi laboratoristici che effettuano orari ridotti o solo in determinati giorni e non 24 ore su 24);
- l'aumento dell'età e della sopravvivenza media nei paesi occidentali grazie anche alle nuove terapie immunosoppressive che, da una parte permettono un miglior controllo delle patologie trattate (immunodeficienze, epatopatie, forme tumorali, forme reumatologiche e autoimmuni), ma dall'altra aumentano esponenzialmente il rischio infettivo di questi pazienti [13-20] che, peraltro, risultano altamente complessi e richiedono spesso una delicata gestione multidisciplinare con conseguente dispendio ulteriore di risorse economiche e umane.

Tutte queste premesse ci spiegano sia l'aumento spropositato dei costi sostenuti per la prevenzione-diagnosi-cura di tali patologie, sia il comportamento di alcune Aziende Ospedaliere che optano per non trattare queste problematiche anche per strategie di tipo economico legate al rimborso del DRG dovuto, lasciando spesso il paziente da solo a migrare da uno specialista all'altro in cerca di soluzioni e risposte generando non solo ulteriori costi e disagi, ma compromettendo spesso il risultato finale.

Parallelamente si è risvegliato un notevole interesse da parte delle grandi aziende farmaceutiche-scientifiche internazionali che, con uno sforzo economico di mezzi e risorse umane superiore a qualsiasi branca dell'ortopedia, ha portato allo studio e allo sviluppo di un numero sempre maggiore di devices, tools diagnostici, protesi speciali, cementi antibiotati, spacers, rivestimenti e prodotti correlati e alla creazione di divisioni specifiche di ricerca e sviluppo in questo ambito, senza tuttavia che, a questo enorme sforzo umano ed economico, corrispondesse un reale beneficio per il paziente. In ambito ospedaliero, pur riconoscendo la necessità di impegnare in questo settore sempre maggiori risorse economiche-strumentali-umane, a tutt'oggi esistono pochi centri di eccellenza che si fanno carico perlopiù solo di singoli ambiti del trattamento o della diagnosi delle infezioni ortopediche, senza dare vita ad un percorso di presa in cura a 360° con il risultato finale di percorsi nebulosi o del tutto inesistenti dal momento in cui i pazienti non rientrano nella propria area di specifico interesse o in un DRG e ben definito.

Bisogna invece tenere presente che esistono criteri strutturali e organizzativi minimi per cui il trattamento di questi pazienti possa essere considerato un vero percorso di presa in cura:

- la mancanza di un laboratorio di microbiologia con la conseguente impossibilità sia di porre una diagnosi eziologica precisa, sia di monitorare l'efficacia della terapia e di verificare l'avvenuta guarigione del paziente (nell' area metropolitana di Milano, a fronte della razionalizzazione delle spese suggerita dalla riforma sanitaria, sono previsti allo stato attuale solamente 3 Hub laboratoristici ospedalieri presso gli Ospedali Sacco, Ospedale Maggiore Policlinico e Niguarda);
- la presenza di un pool di infettivologi esperti nel trattamento dei processi infettivi osteo-articolari: non tutti i pazienti necessitano infatti di trattamenti chirurgici,

spesso solo di terapia antibiotiche mirate della durata di mesi o anni con la necessità di un continuo monitoraggio laboratoristico dell'efficacia e/o della tossicità di tali terapie e solo in un secondo tempo di interventi ortopedici palliativi o parziali [21-23];
- organizzazione di servizi di Day Hospital che siano in grado di erogare sia le terapie antibiotiche che di monitorare degli esami strumentali senza dover ricorrere, quando possibile, ad una ospedalizzazione a tappeto del paziente, con un miglioramento sia della qualità di vita per il paziente stesso che evita lunghe ospedalizzazioni, sia dei costi per le aziende ospedaliere coinvolte;
- servizi ambulatoriali per la gestione delle lesioni cutanee associate spesso a queste patologie con la possibilità di eseguire medicazioni avanzate/vulnologiche complesse;
- presenza di Unità Operative ospedaliere o posti letto di tipo subacuto per la gestione delle terapie medico-farmacologiche che necessariamente debbano essere gestite in ambito ospedaliero fino alla possibilità della domiciliarizzazione del paziente stesso;
- presenza di unità operative di anestesia e rianimazione in grado di poter gestire in urgenza/emergenza le complicanze temibili e a volte fatali di queste patologie e la gestione in sicurezza con il monitoraggio peri e postoperatorio per i pazienti polipatologici o fragili;
- presenze di Unità Operative di recupero e riabilitazione per poter ottenere il ripristino della funzionalità residua o possibile nei pazienti sottoposti a trattamenti conservativi e/o chirurgici con un aumento della qualità di vita dei medesimi.

È necessario sottolineare come il limitarsi ad un singolo aspetto di queste complesse problematiche corra il rischio di essere considerato un comportamento limitante e legato ad una visione più centrata sull'aspetto economico del problema contribuendo, peraltro, all'aumento della spesa sanitaria degli ultimi anni senza un reale beneficio per i pazienti.

Ricordiamo, inoltre, che la gestione dei pazienti polipatologici risulta non solo onerosa dal punto di vista economico, ma anche estremamente complessa e difficoltosa, nonché frammentaria e incompleta, per le Unità Operative che non abbiano all'interno della loro Azienda Ospedaliera la possibilità di usufruire di una presa in carico a 360 gradi dei pazienti con una gestione integrata multidisciplinare. Risulta pertanto imprescindibile la predisposizione di percorsi di gestione del paziente che possano garantire di fronteggiare e gestire non solo i trattamenti chirurgici, ma anche le terapie farmacologiche, il monitoraggio laboratoristico, il trattamento riabilitativo, le medicazioni vulnologiche complesse e avanzate, la degenza in Unità di Subacute fino alla domiciliarizzazione delle cure, i servizi di Day Hospital per la gestione extraospedaliera del paziente, la presenza di Unità Operative di Anestesia e Rianimazione per la gestione delle urgenze e delle emergenze, un supporto da parte di Unità Ospedaliere dell'ambito chirurgico specialistico (Cardiochirurgia-Neurochirurgia-Chirurgia Vascolare-Chirurgia Plastica) e dell'area medica (Cardiologia - Diabetologia-Angiologia-Medicina Interna-Malattie Infettive).

Questo concetto viene recepito e enfatizzato anche dalle riforme sanitarie regionali che pongono l'accento non su un'organizzazione di tipo ospedalocentrica ma sulla presa in cura di questi pazienti da parte di Aziende Ospedaliere che possano offrire un percorso di cura completo e multidisciplinare, a prescindere da logiche prettamente finanziarie o influenzate dalle retribuzioni a DRG.

Presupposti di realizzazione

In accordo alla recente riforma sanitaria lombarda, la realizzazione di un progetto multidisciplinare prevede una fase strutturale riorganizzativa e la creazione di un percorso dedicato per il paziente affetto da infezione osteoarticolare dalla gestione ambulatoriale alla sala operatoria e alla dimissione per una presa in cura a 360°. L'obiettivo del progetto non è quello di creare un ulteriore unità operativa ma di identificare un percorso di cura dei pazienti affetti da infezioni dell'apparato osteoarticolare a seconda della priorità clinica (acuta o cronica) e della gestione (infettivologica od ortopedica). Tale progetto fonda le sue basi economiche sul processo di razionalizzazione delle risorse, volta ad un migliore sfruttamento delle risorse economiche in termini soprattutto di personale e strutture già disponibili all'interno dell'azienda di appartenenza che ne possieda i requisiti.

Definizione delle unità operative e dei servizi

Il coordinamento delle attività necessarie prevede interventi a tre livelli: ambulatoriale, di degenza chirurgica/medica, di trattamento post-acuto.

Attività ambulatoriali (Fig.1)

In presenza di ambulatori specialistici dedicati alle infezioni articolari effettuati separatamente da medici infettivologi e ortopedici, ed in altri casi da un team congiunto, essi dovranno essere razionalizzati offrendo un servizio di prenotazione centralizzato con un percorso di continuità di cura, dividendo i controlli dai primi accessi e dai follow-up considerando anche la provenienza dell' invio (medicina di base, medicina specialistica, enti ospedalieri esterni, realtà socio assistenziali ecc.).

Inoltre le sedute ambulatoriali dedicate all'esecuzione di

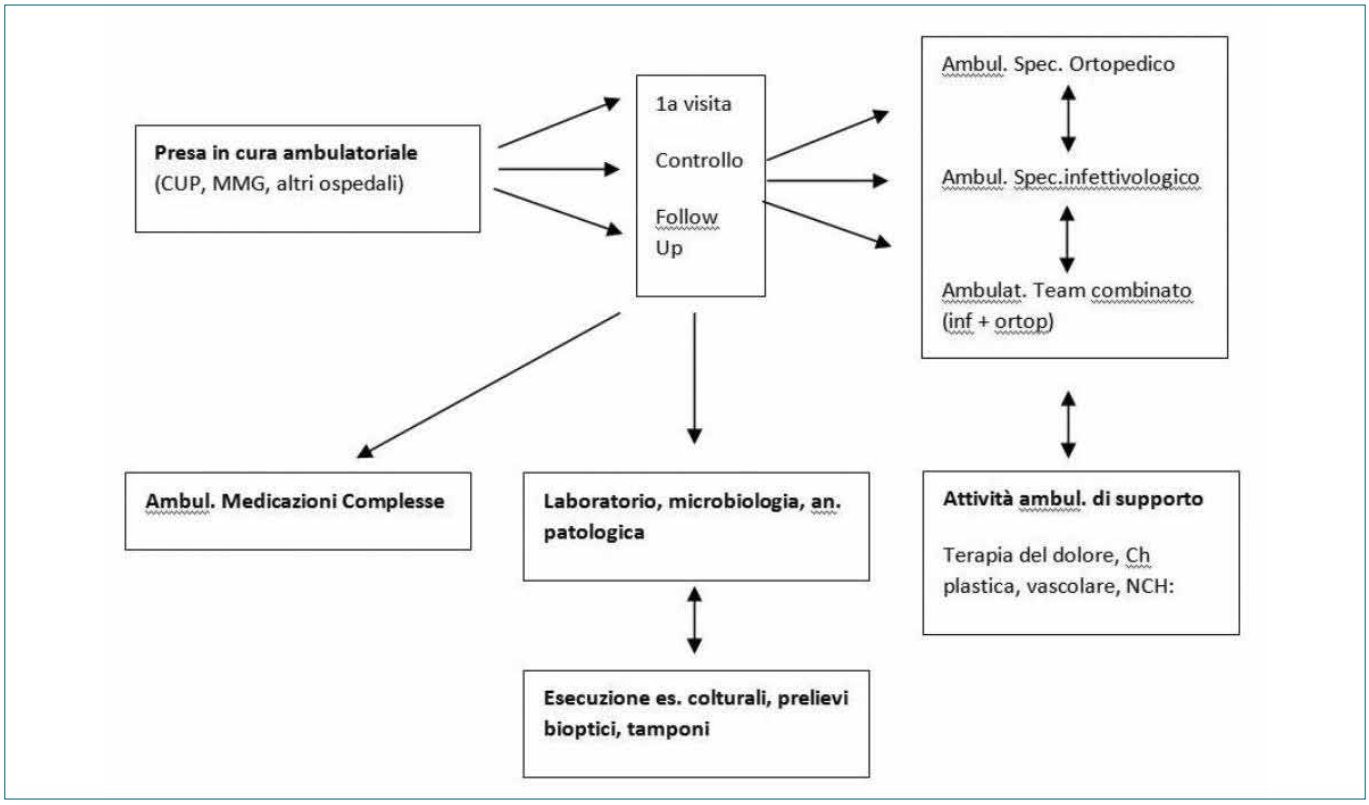

Figura 1. Diagramma di flusso coordinamento delle attività ambulatoriali.

esami colturali o bioptici dovranno essere concordate con i servizi laboratoristici (microbiologia, laboratorio, anatomia patologica) in modo che i campioni prelevati possano essere logisticamente processabili nell'immediatezza.
Parallelamente deve essere prevista la possibilità di indirizzare in maniera semplificata, i pazienti che lo necessitano, presso altri ambulatori specialistici (chirurgia plastica, vascolare, NCH, terapia del dolore) sempre all'interno della stessa ASST, in modo da offrire una valutazione approfondita di diverse comorbidità, spesso presenti in questi pazienti. Il servizio di Day Hospital del dipartimento delle malattie infettive agisce da riferimento sia per i pazienti dimessi (qualora necessitassero di terapie antibiotiche infusionali gestibili a livello ambulatoriale), sia per i pazienti cronici senza programma di ricovero acuto ma gestibili a livello ambulatoriale con terapie soppressive e medicazioni avanzate.
L'ambulatorio di medicazioni per "Lesioni cutanee difficili" si fa infatti carico delle medicazioni necessarie e complesse sia nei pazienti post acuti sia in quelli cronici.

Degenze (Fig. 2)

Degenza acuta non chirurgica: posti letto specificamente destinati al ricovero di pazienti affetti da infezione dell'apparato muscoloscheletrico senza un'indicazione chirurgica ma che necessitano di terapie mediche o monitoraggio clinico riguardo al processo infettivo in corso presso il Dipartimento delle malattie infettive.
Degenza acuta chirurgica: reparto di Ortopedia con posti letto per ricovero ordinario, possibilmente con stanze espressamente dedicate a pazienti affetti da infezioni dell'apparato osteoarticolare.
Attività in regime di DH: il servizio di Day Hospital del Dipartimento di Malattie Infettive funge da riferimento per i pazienti dimessi o cronici, qualora necessitassero di terapie antibiotiche infusionali gestibili a livello ambulatoriale sia a livello cronico che acuto.
Il DH del dipartimento chirurgico si farebbe invece carico di pazienti con necessità di piccoli interventi chirurgici nell'ambito delle infezioni dell'apparato osteoarticolare.
Attività di consulenza specialistica in regime di ricovero/DH: le consulenze specialistiche necessarie alla cura di questi malati possono essere erogate durante la loro degenza (anestesiologica, chirurgia plastica, vascolare, neurochirurgica ecc.) o in regime ambulatoriale differibile coordinando le visite di controllo.

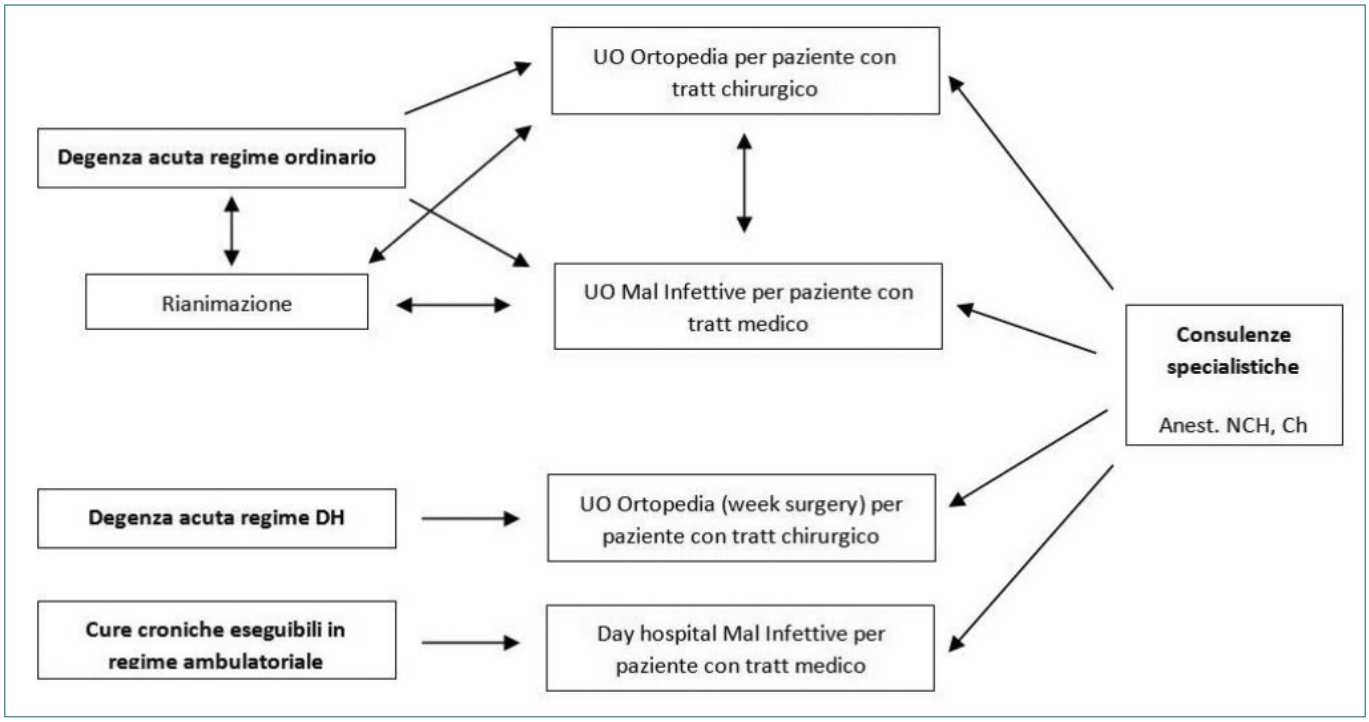

Figura 2. Diagramma di flusso coordinamento delle attività di degenza.

Di assoluta importanza è considerare tali strutture di degenza come paritarie ed interscambiabili, con la possibilità di far afferire il malato ed eventualmente trasferirlo nelle suddette unità a seconda dei bisogni e dell'andamento clinico.

Attività post-acuta (Fig. 3)

Attività di degenza post acuta: il reparto per subacuti rappresenta una ulteriore risorsa per quei pazienti non dimissibili al domicilioo trasferibili presso strutture riabilitative e con necessità di terapie mediche complesse non altrimenti eseguibili.

Attività riabilitativa: l'unità di riabilitazione specialistica garantisce il supporto di degenza e le attività ambulatoriali riabilitative necessarie a garantire anche un'assistenza al recupero funzionale più vicina possibile alla normalità a questi pazienti spesso debilitati da cure protratte per mesi/anni o da interventi chirurgici massivi.

Conclusioni

Le infezioni in ambito osteoarticolare rappresenteranno una sfida molto gravosa per i sistemi sanitari nei prossimi anni. Le motivazioni principali di tale situazione sono fondamentalmente da ricondursi ad un aumento delle infezioni periprotesiche legate alla diffusione di questa chirurgia, ad un l'aumento dell'età media associata sia alle conseguenti comorbosità sia alla riduzione delle difese immunitarie ed infine alla comparsa di agenti infettivi sempre più resistenti alle attuali terapie mediche.

La diagnosi e il trattamento di queste patologie richiedono però un approccio multidisciplinare che può alternare microbiologo, infettivologo ed ortopedico come attori principali, spesso aiutati a gestire pazienti complessi da altre specialistiche.

Il trattamento per questi pazienti è di natura composita e può variare da un approccio chirurgico/medico acuto ad uno cronico con tutte le relative implicazioni.

Attualmente in Italia esistono pochi centri in grado di offrire un percorso di presa in cura a prescindere che il malato sia acuto o cronico. Esistono singoli centri ultra specialistici che si occupano del trattamento chirurgico acuto; a volte però i pazienti trattati e seguiti presso questi Centri, se polipatologici od estremamente complessi, possono avere necessità di venir inviati presso altre strutture per ulteriori trattamenti cronici o nel caso di complicanze, causa la mancanza delle relative strutture di supporto.

L'attuale riforma del sistema sanitario lombardo parte dalla necessità di offrire percorsi di cura allontanandosi da una logica legata al rimborso di un singolo DRG. Ovviamente per fare ciò è necessaria l'identificazione di percorsi condivisi con strutture erogatrici ben identificate in grado di

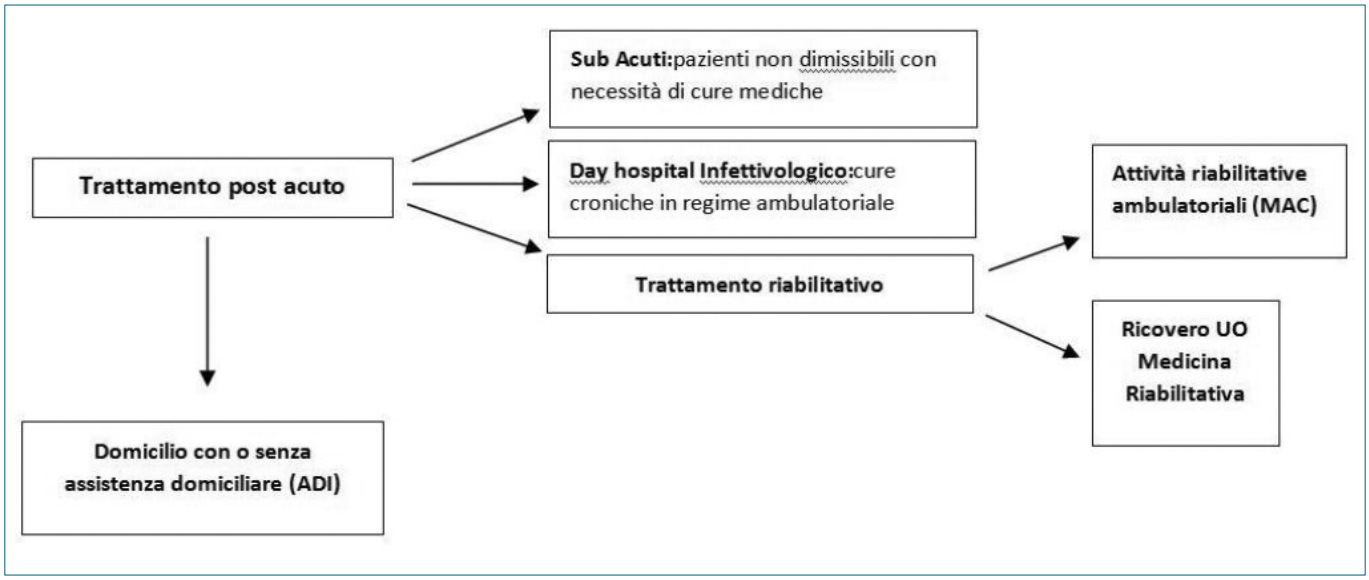

Figura 3. Diagramma di flusso coordinamento delle attività post-acute.

offrire tutti i supporti necessari dal laboratoristico a quello di ricovero, ambulatoriale e riabilitativo.

Bibliografia

1. Kapadia BH, Berg RA, Daley JA, et al. *Periprosthetic joint infection*. Lancet 2016;387:386-94.
2. Kurtz S, Ong K, Lau E, et al. *Projections of primary and revision hip and knee arthroplasty in the United States from 2005 to 2030*. J Bone Joint Surg Am 2007;89:780-5.
3. Bozic KJ, Kurtz SM, Lau E, et al. *The epidemiology of revision total knee arthroplasty in the United States*. Clin Orthop Relat Res 2010;468:45-51.
4. Kapadia BH, Banerjee S, Cherian JJ, et al. *The economic impact of periprosthetic infections after total hip arthroplasty at a specialized tertiary-care center*. J Arthroplasty 2016;31:1422-6.
5. Parvizi J, Zmistowski B, Berbari EF, et al. *New definition for periprosthetic joint infection: from the Workgroup of Musculoskeletal Infection Society*. Clin Orthop Relat Res 2011;469:2992-4.
6. No authors listed. *Proceedings of the International Consensus Meeting on Periprosthetic Joint Infection*. *Foreword*. J Orthop Res 2014;32:2-3.
7. Parvizi J, Gehrke T, Chen AF. *Proceedings of the International Consensus on Periprosthetic Joint Infection*. Bone Joint J 2013;95:1450-52.
8. Leone S, Borrè S; GISIG Working Group on Prosthetic Joint Infections. *Consensus document on controversial issue in the diagnosis and treatment of prosthetic joint infections*. Int J Infect Dis 2010;14:S67-77.
9. Maderazo EG, Judson S, Pasternak H. *Late infections of total joint prostheses*. *A review and recommendations for prevention.* Clin Orthop Relat Res 1988:131-42.
10. Pulido L, Ghanem E, Joshi A, et al. *Periprosthetic joint infection: the incidence, timing, and predisposing factors*. Clin Orthop Relat Res 2008;466:1710-15.
11. Aggarwal VK, Bakhshi H, Ecker NU, et al. *Organism profile in periprosthetic joint infection: pathogens differ at two arthroplasty infection referral centers in Europe and in the United States*. J Knee Surg 2014;27:399-406.
12. Garvin KL, Hinrichs SH, Urban JA. *Emerging antibiotic-resistant bacteria*. *Their treatment in total joint arthroplasty.* Clin Orthop Relat Res 1999;369:110-23.
13. Corvec S, Loiez C, Portillo ME, et al. *Bone and joint infections*. In: Cornaglia G. Courcol R, Herrmann JL, Kahlmeter G, Peigue-Lafeuille H, Vila J, eds. *European manual of clinical microbiology* 2012, pp. 227-234.
14. Kunutsor SK, Whitehouse MR, Blom AW, et al; INFORM Team. *Patient-related risk factors for periprosthetic joint infection after total joint arthroplasty: a systematic review and meta-analysis*. PLoS One 2016;11:e0150866.
15. Kapadia BH, Johnson AJ, Naziri Q, et al. *Increased revision rates after total knee arthroplasty in patients who smoke*. J Arthroplasty 2012;27:1690-95.
16. Pour AE, Matar WY, Jafari SM, et al. *Total joint arthroplasty in patients with hepatitis C*. J Bone Joint Surg Am 2011;93:1448-54.
17. Peersman G, Laskin R, Davis J, et al. *Infection in total knee replacement: a retrospective review of 6489 total knee replacements*. Clin Orthop Relat Res 2001;392:15-23.

18 Mainous MR, Deitch EA. *Nutrition and infection*. Surg Clin North Am 1994;74:659-76.

19 Srinivasa BT, Alizadehfar R, Desrosiers M, et al. *Adult primary immune deficiency: what are we missing?* Am J Med 2012;125:779-86.

20 Boyle JM, Buckley RH. *Population prevalence of diagnosed primary immunodeficiency diseases in the United States*. J Clin Immunol 2007;27:497-502.

21 Blackburn WD Jr, Alarcón GS. *Prosthetic joint infections*. *A role for prophylaxis.* Arthritis Rheum 1991;34:110-7.

22 Rodriguez D, Pigrau C, Euba G, et al. *Acute haematogenous prosthetic joint infection: prospective evaluation of medical and surgical management*. Clin Microb Infect 2010;16:1789-95.

23 Davud M, Osmon DR, Brian DL, et al. *prior use of antimicrobial therapy is a risk factor for culture-negative prosthetic joint infection*. Clin Orthop Relat Res 2010;468:2039-45.

Giornale Italiano di Ortopedia e Traumatologia
2017;43(Suppl. 1):S43-S49

A. Pellegrini[1]
E. Meani[1]
C. Rossetti[2]
R. Chiapparino[3]
M. Gallazzi[3]

[1] Unità Operativa Ortopedia, Istituto Clinico San Siro-Galeazzi, Milano;
[2] Medicina Nucleare Azienda Ospedaliera Ospedale Niguarda Ca' Granda, Milano;
[3] UOC Radiologia, Azienda Ospedaliera Istituto Ortopedico Gaetano Pini, Milano

Classificazione e strategie chirurgiche: dobbiamo rivedere qualcosa?

Classification and surgical strategies: should we revise anything?

Riassunto

L'infezione rappresenta la più grave complicanza di una protesi articolare. La diagnosi d'infezione protesica non è sempre facile ed è la conclusione di un percorso multimodale. Le opzioni di trattamento sono molteplici e comprendono: a) sola terapia antibiotica; b) debridement e terapia antibiotica; c) rimozione della protesi e sostituzione in uno o due tempi. Attualmente la classificazione delle infezioni protesiche universalmente riconosciuta si basa su un criterio temporale. Tuttavia studi presenti in letteratura presentano dati molto discordanti, con percentuali di successo del trattamento conservativo che variano tra 60 e 80%, indipendentemente dal timing dell'infezione protesica. L'adozione di un criterio topografico (sede dell'infezione protesica) potrebbe quindi permetter al chirurgo di identificare meglio il trattamento terapeutico (lavaggio articolare o rimozione dell'impianto protesico) per i pazienti con infezione protesica, indipendentemente dal lasso di tempo intercorso dalla comparsa della stessa, quindi anche nelle infezioni precoci. Sono stati ottimizzati dei protocolli di acquisizione delle scintigrafie con leucociti marcati per diagnosi e localizzazione topografica dei focolai settici periprotesici.

Parole chiave: infezione protesica, classificazione, scintigrafia con leucociti marcati

Summary

Infection represents the worst complication of a prosthetic joint implant. Prosthetic joint infection is often challenging and follows a multimodal diagnostical path. Various treatment options exist including: a) antibiotic therapy; b) association of debridement, antibiotic therapy and implant retention; c) implant removal and one- or two-stage reimplantation. Currently prosthetic joint classification is based on temporal criteria. Data reported in literature are contrasting, with success rate ranging from 60 to 80 percent, irrespectively of prosthetic infection timing. Adopting a topographic criterion may guide the surgeon towards the best surgical approach (either irrigation and debridement or implant removal) in patients with both acute and chronic prosthetic joint infections. White blood cell scintigraphy imaging protocols have been developed to improve diagnostic accuracy in the site detection of joint replacement infections.

Key words: *prosthesis infection, classification, labelled leukocyte bone scan*

Introduzione e razionale

L'infezione periprotesica rappresenta ormai la prima causa di revisione degli impianti nei primi 5 anni e comporta ben noti gravi costi umani, sociali economici. Non vi è consenso assoluto sui criteri diagnostici d' infezione, anche se si tende generalmente ad adottare quelli proposti dalle Società Scientifiche *Muscoloskeletal Infection Society* (MSIS) e *European Bone and Joint Infection Society* (EBJIS) (*International Consesus Meeting on Periprosthetic Joint Infection di Philadelphia*), che pure appaiono non esaustivi per una buona percentuale di casi dubbi in cui, ad esempio, non si ha un isolamento certo di un patogeno. Per quanto riguarda invece il trattamento delle infezioni periprotesiche, è sembrato che, a prescindere dalle diverse percentuali di successo illustrate da differenti casistiche, fosse sufficiente seguire la classificazione di Tsukayama [1], basata su un criterio "temporale" per avere la bussola giusta per un corretto trattamento e avere, per così dire, la coscienza a posto, qualunque fosse poi l'effettivo risultato.

Indirizzo per la corrispondenza:
Antonio Pellegrini
Unità Operativa Ortopedia, Istituto Clinico San Siro-Galeazzi, Milano
antonio.pellegrini@grupposandonato.it

Tutt'al più le controversie hanno riguardato in questi anni la scelta tra revisione in uno stadio o in due stadi per le forme tardive (generalmente "croniche") [2]. In realtà le statistiche cliniche descrivono più recentemente realtà che impongono interrogativi sul perché:

- ripuliture radicali profonde e precoci, entro 3-5 settimane dall'impianto, danno, pure con terapia antibiotica mirata e prolungata, successi (assenza di infezione per i 12-24 mesi successivi) solo al massimo nel 60-65% dei casi operati, anche in mani esperte, appartenenti alla stessa equipe chirurgica [3-6].
- ripuliture radicali con conservazione delle componenti protesiche fisse e sostituzione, quando possibile, delle sole componenti mobili, con successiva terapia antibiotica mirata adeguatamente prolungata, trovano in letteratura, nelle forme croniche, percentuali di successo per l'eradicazione dell'infezione anche maggiori di quelle ottenute con il medesimo trattamento(DAIR) nelle forme d'insorgenza precoce e precocemente ripulite (DAIR efficace nel 62% oltre un mese contro il 57% delle infezioni trattate entro un mese dalla comparsa dai sintomi dell'infezione).

A tale proposito si deve anche dire che la confusione è tutt'ora rilevante tra i termini di "acuta" (modalità di comparsa che può esservi anche ad esempio nelle infezioni periprotesiche tardive, ematogene e non solo) e "precoce" che concerne il tempo trascorso dall'impianto (sec Tsukayama circa 30 gg). Ma bisogna anche intendersi sul termine "precoce" per quanto riguarda il trattamento: rispetto all'insorgenza dei sintomi o rispetto alla data dell'impianto? Studi effettuati su infezioni protesiche dovute ad un solo tipo di patogeno, Gram + [7], o Gram, hanno portato alla conclusione che i fattori di volta in volta invocati per il successo o al contrario, il fallimento di una o l'altra strategia terapeutica (DAIR o revisione con espianto, più frequentemente in due stadi), quali il tempo trascorso dalla comparsa di sintomi, il tipo di patogeno, la presenza di fistole o di ascessi nelle parti molli, l' insufficienza renale etc non hanno trovato consenso nella maggioranza degli autori che hanno scritto sul tema.

Atteso che solo pochi studi hanno comparato, con casistiche omogenee, DAIR o revisione protesica in due stadi [8] l'unico elemento in cui vi è generale accordo è rappresentato dalla controindicazione assoluta per la DAIR costituita dalla mobilizzazione di una o più componenti protesiche associata all'infezione. Ma allora come spiegare gli insuccessi della DAIR nel trattamento tempestivo delle forme "precoci" e invece i successi nelle forme ormai "croniche", in cui ad ogni chirurgo ortopedico è capitato di proporre, senza grandi aspettative, una chirurgia "conservativa" a pazienti troppo "fragili" per potere o volere sopportare una complessa revisione con sostituzione protesica in uno o magari due tempi, per altro associata a un non trascurabile tasso di mortalità?

In realtà vi sarebbe una spiegazione per i risultati della DAIR apparentemente immotivati, sia negativi nelle forme di infezione periprotesica "precoce", sia positivi nelle "croniche" ed è costituita dalla localizzazione del processo infettivo, relativamente superficiale o comunque nello spazio solo articolare o, all'opposto, in profondità nell'interfaccia tra osso e protesi (o tra protesi e cemento negli impianti cementati). È per altro curioso come solo pochissime pubblicazioni di chirurghi ortopedici facciano riferimento al *site of infection* [9], per altro insieme ad altre più o meno determinanti variabili. Se tuttavia si considera dove, come, e in quanto tempo si forma il biofilm, pellicola mucopolisaccaridica autoprotettiva realizzata dai batteri in sole poche ore dalla contaminazione, si comprende come questo parametro (la localizzazione dell'infezione e non il tempo) possa costituire la variabile che determina la differenza dei risultati nelle diverse procedure medico-chirurgiche.

Fortunatamente radiologi e medici nucleari hanno studiato questo aspetto e dalle loro pubblicazioni possiamo ricavare come la scintigrafia con leucociti marcati possa descriverci la geografia dell'infezione periprotesica tardiva ("cronica") se eseguita secondo un preciso protocollo probabilmente applicabile anche nelle forme d'insorgenza "precoce".

Materiali e metodi

Abbiamo per molti anni chiesto alla radiologia ed alla medicina nucleare di rispondere al quesito se una protesi fosse infetta e in particolare non è usualmente stata sollecitata una definizione topografica dell'ipotetica infezione periprotesica.

In realtà, obbedendo a determinati criteri nell'esecuzione dell'esame di scintigrafia con leucociti marcati(assenza di trattamento antibiotico da almeno 4 settimane, una terza lettura a 20-24 ore, valutazione semiquantificativa e soprattutto completata da sezioni tomografiche (SPECT), la definizione della sede dell'infezione, quando presente, ci è stata fornita quasi sempre, ma sottovalutata al momento della scelta della più corretta procedura chirurgica (DAIR o revisione dell'impianto e sua sostituzione in uno o due tempi). Nelle protesi dolorose la radiografia è la prima indagine strumentale, consente specifiche informazioni morfologiche a riguardo della posizione degli elementi protesici e dei processi patologici periprotesici e ha una bassa sensibilità. La scintigrafia ossea segmentaria polifasica è un metodo di indagine funzionale, fornisce informazioni molto sensibili sul livello del turnover osseo e sulla vascolarizzazione, se negativa esclude complicanze protesiche con elevata sensibilità, in caso di positività ha una

bassa specificità. L'integrazione dei risultati radiografici e di medicina nucleare aumentano sensibilità e specificità con elevata accuratezza diagnostica [10]. Per la diagnosi di infezione periprotesica, la scintigrafia con leucociti marcati con acquisizione tardiva a 24 ore, è un metodo di studio specifico per la individuazione in vivo dei processi settici, con elevata accuratezza diagnostica [11 12]. La sua sensibilità diminuisce in presenza di terapia antibiotica e l'indagine deve essere effettuata in assenza di terapia da almeno 3 settimane. Per ottenere una elevata accuratezza diagnostica è necessario seguire protocolli di acquisizione specifici. Dopo la somministrazione dei leucociti marcati si acquisiscono immagini a intervalli di 2, 4 e 24 ore [11 12]. Il tempo di durata di ciascuna immagine non deve essere inferiore a 5 minuti, e deve essere uguale per tutte le immagini ai diversi intervalli di tempo. Sugli accumuli individuati, si effettua un conteggio di semiquantificazione facendo il rapporto tra la sede di accumulo e una regione di riferimento. L'incremento progressivo di questo valore è utile nel differenziare un focolaio infiammatorio aspecifico, da un focolaio settico.

Le acquisizioni devono essere effettuate su piani ortogonali. Le moderne apparecchiature impiegano dispositivi di acquisizione tomografica con associato tomografo SPECT-TC. Una acquisizione tomografica può essere utile nel definire meglio la localizzazione topografica di un focolaio settico. Nel sospetto di infezione, in fase precoce, in caso d' infezione profonda nell'interfaccia osso-protesi, sarebbe ancora possibile rimuovere agevolmente uno stelo, a poche settimane dall'impianto, quando non è ancora stabilizzato. In questa fase precoce l'utilizzo della scintigrafia ossea non fornisce informazioni diagnostiche in quanto, si ha normalmente un aumento di fissazione dovuto ai processi chirurgici e di integrazione protesica. Nelle infezioni sono attivi i processi di diapedesi attiva con richiamo di granulociti neutrofili. La scintigrafia con leucociti marcati con acquisizioni polifasica fino a 24 ore e con semiquantificazione potrebbe raccogliere la sfida nella individuazione dei focolai settici in fase precoce.

Le più moderne indagini FDG-PET-TC possono essere molto utili nella diagnosi di infezione, ma non sono specifiche in quanto marcano il metabolismo glucidico intracellulare, che può essere aumentato in rapporto a diversi processi morbosi. La sua positività deve essere correttamente interpretata con integrazione di dati clinici e strumentali [13]. Alcune immagini illustrano la possibilità di definire la localizzazione di un processo infettivo periprotesico mediante l'impiego di una scintigrafia con granulociti marcati eseguita secondo il protocollo precedentemente illustrato.

Discussione

Anche la nostra esperienza personale, in diversi casi di infezioni acute ed anche di croniche, ci ha indotto a mettere in discussione l'efficacia della sola classificazione temporale come guida al corretto trattamento (incruento, chirurgico "conservativo" dell'impianto, di revisione in 1 o 2 tempi. Ma quale può essere la ragione di discrasia, non statisticamente trascurabile tra indicazioni della tradizionale classificazione temporale ed i risultati che emergono dalla letteratura? Probabilmente non vanno sottovalutati il tipo di germe e la mano del chirurgo, soprattutto per le infezioni riconosciute e trattate precocemente rispetto all'impianto, ma queste "variabili" non spiegano i risultati favorevoli del trattamento chirurgico conservativo e talora persino dalla sola terapia adeguata antibiotica nelle forme ormai croniche ad insorgenza tardiva. Vi sarebbe poi il problema delle infezioni ematogene ad insorgenza tradiva, sia in forma acuta che attenuata sin dall'inizio. Ebbene noi proponiamo qui una spiegazione supportata anche dall'esperienza personale. La variabile fino ad ora considerata, risiede, a nostro giudizio, nella primitiva localizzazione della contaminazione batterica e successivo sviluppo dell'infezione protesica:

- a livello prevalentemente articolare, con interessamento innanzitutto delle parti molli (sinoviale del ginocchio) e delle componenti protesiche "mobili" e eventualmente solo delle parti ossee-protesiche più vicini all'ambito articolare (Figg. 1, 2);
- in profondità nell'interfaccia tra osso e protesi dove gli antibiotici non arrivano in concentrazione efficace per via ematica e dove il biofilm, che si forma anche in sole poche ore, non può essere asportato meccanicamen-

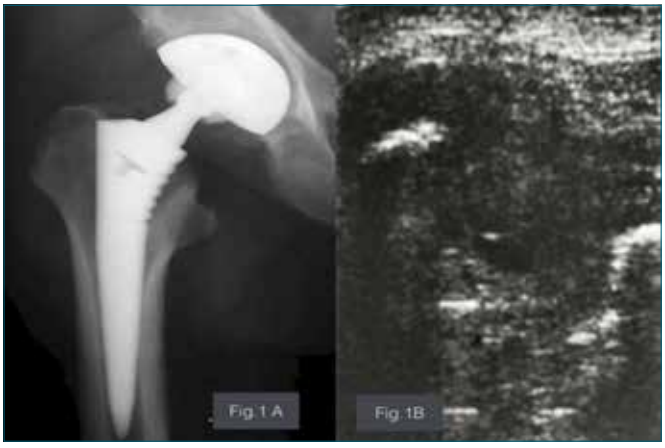

Figura 1. (a) Rx anca destra: assenza di osteolisi e/o reazioni periostali; (b) ecografia anca destra: raccolta liquida corpuscolata delle parti molli.

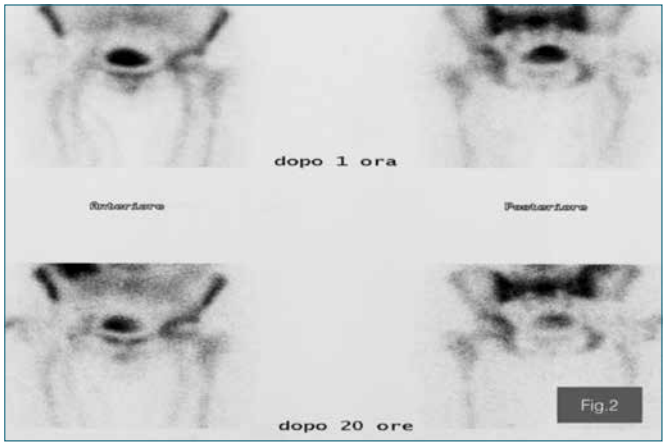

Figura 2. Scintigrafia con leucociti marcati che identificano la presenza di raccolta ascessuale nelle sole parti molli della neocapsula.

Figura 3. (a) Rx anca sinistra: estesa radiolucenza periprotesica prossimale esterna; (b) scintigrafia con leucociti marcati: infezione profonda all'interfaccia osso stelo protesico. Non si osservano raccolte ascessuali nelle parti molli periarticolari.

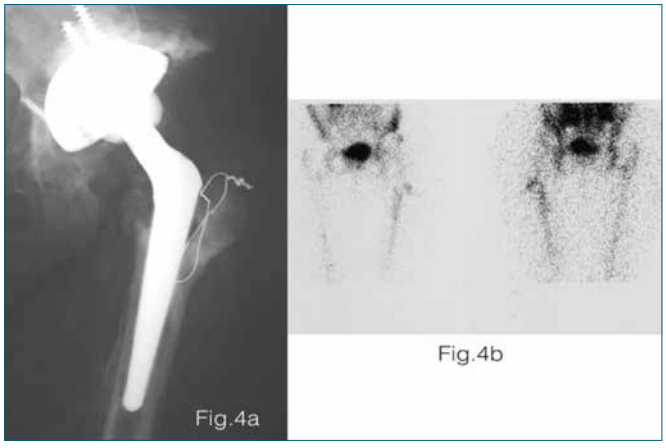

Figura 4. (a) Rx anca sinistra: area di osteolisi della spalla protesica femorale, reazione parostale sul versante interno all'apice dello stelo; (b) scintigrafia con leucociti marcati: infezione osso-protesi alla spalla protesica femorale con ascesso esteso nelle parti molli.

te, nel caso di una ripulitura chirurgica "conservativa", ancorché radicale (Fig. 3 a-b);

- entrambe le localizzazioni (Fig. 4 a-b).

Si pone dunque un problema di diagnosi di infezione anche "topografica" e non solo temporale rispetto alla data dell'impianto. Dunque la negatività dell'esame colturale e la normalità dei valori dei leucociti nel liquido sinoviale, possono in presenza di altri segni di infezione, orientare verso il sospetto di una infezione, probabilmente non florida in profondità nello spazio tra osso e protesi, in presenza di indici di flogosi di valore più o meno elevato e con dolore non giustificabile altrimenti. Ma, ad esempio nelle forme precoci, risulta difficile basarsi solo su clinica ed indici di flogosi per valutare la sede dell'infezione ed anche in quelle croniche non si avrebbero indicazioni probanti. Allora ad oggi occorre rivolgersi all'imaging. Ma quale? Riteniamo che la scintigrafia con leucociti marcati eseguita con tecnica semiquantificativa, completata da sezioni tomografiche, rappresenti, ad oggi la metodica di scelta per definire "topograficamente" la sede dell'infezione periprotesica innanzitutto cronica, ma probabilmente in quelle precoci. La ripulitura profonda e la conservazione dell'impianto protesico in associazione con un prolungato trattamento antimicrobico possono costituire una vantaggiosa alternativa rispetto alla sostituzione protesica nei pazienti fragili 9 ed alcuni studi [14] hanno riportato che la metodica DAIR non era associata con risultati peggiori comparati a quelli della rimozione protesica, con una percentuale di successo di 50-78% per infezioni acute e croniche "combinate". Un approccio meno aggressivo con la metodica DAIR può essere un'alternativa alla sostituzione protesica che è associata ad una più alta morbilità, a più prolungata immobilizzazione e a più complessa riabilitazione, senza trascurare gli evidenti svantaggi economici. Choi [14] ha osservato come, per quanto una percentuale di successo della DAIR del 50-68% anche nelle forme croniche non sia ideale, queste percentuali non sono così basse come si sarebbe pensato. Inoltre questa procedura "conservativa" non pregiudica l'esito di ulteriori gesti chirurgici più aggressivi che si rendessero poi eventualmente necessari. In realtà anche nelle infezioni periprotesiche ad insorgenza precoce una volta affinata la possibilità di definizione topografica dell'infezione, si potrebbe supporre una razionale indi-

cazione, nei casi di infezione profonda tra osso e protesi, a trattare subito il caso con una chirurgica di revisione con la sostituzione di una o di entrambi le componenti protesiche, sempre con accurata ripulitura e prolungata terapia antimicrobica. Tale gesto chirurgico sarebbe molto meno invasivo se eseguito precocemente di quello eventualmente necessario dopo mesi ad osteointegrazione avvenuta, con l'inevitabile più o meno estesa demolizione ossea, in particolare a livello femorale ed omerale [15 16]. Evidentemente per una più corretta scelta terapeutica medico-chirurgica occorre una definizione topografica dell'infezione periprotesica, sia essa ad insorgenza precoce o tardiva.

Conclusioni

Abbiamo pubblicato anni fa il nostro algoritmo per la diagnosi ed il trattamento delle infezioni protesiche (per altro sovrapponibile a quello proposto e seguito da molti autorevoli autori internazionali). Oggi intendiamo mettere in discussione, almeno parzialmente, la correttezza e dunque l'efficacia. Una durata dei sintomi inferiore alle 4 settimane è stata suggerita essere un fattore decisivo di rischio di insuccesso dopo DAIR. Tuttavia altri studi hanno riportato un 80% di successi nei pazienti trattati con la medesima procedura nei primi 10 giorni dalla comparsa dei sintomi d'infezione. Lizaur-Utrilla 8 non ha trovato una significativa differenza tra i diversi gruppi a riguardo della durata dei sintomi. Fehring et al. [16] hanno suggerito che la più alta percentuale di insuccessi della procedura DAIR potrebbe essere dovuta all'impossibilità di rimuovere completamente il biofilm adeso alla protesi, il che ci riporta al problema della localizzazione dell'infezione (e del biofilm). Bing-Yue [17] ha ricordato che gli obiettivi terapeutici per l'infezione periprotesica sono eradicare l'infezione e ripristinare la funzione dell'arto affetto e che il piano di trattamento dipende in larga misura da dove l'infezione è localizzata, se nei tessuti molli o nell'interfaccia tra osso e protesi o tra cemento e protesi. Pertanto conoscere localizzazione ed estensione dell'infezione è clinicamente importante per la scelta dell'appropriato trattamento da parte del chirurgo ortopedico [18]. L'accurata determinazione della localizzazione dell'infezione può anche risultare utile per guidare la condotta intraoperatoria ed evidenziare l'infezione per la raccolta di campioni per l'esame istologico. Per raggiungere questa maggiore definizione topografica dell'infezione sono state proposte diverse tecniche di imaging (SPECT/CT) [19]. In questo nostro lavoro proponiamo l'impiego della scintigrafia con leucociti marcati con acquisizione tardiva a 24 ore, metodo diagnostico più specifico e meno costoso della PET [20]. Abbiamo pubblicato nel 2010 [21] le indicazioni

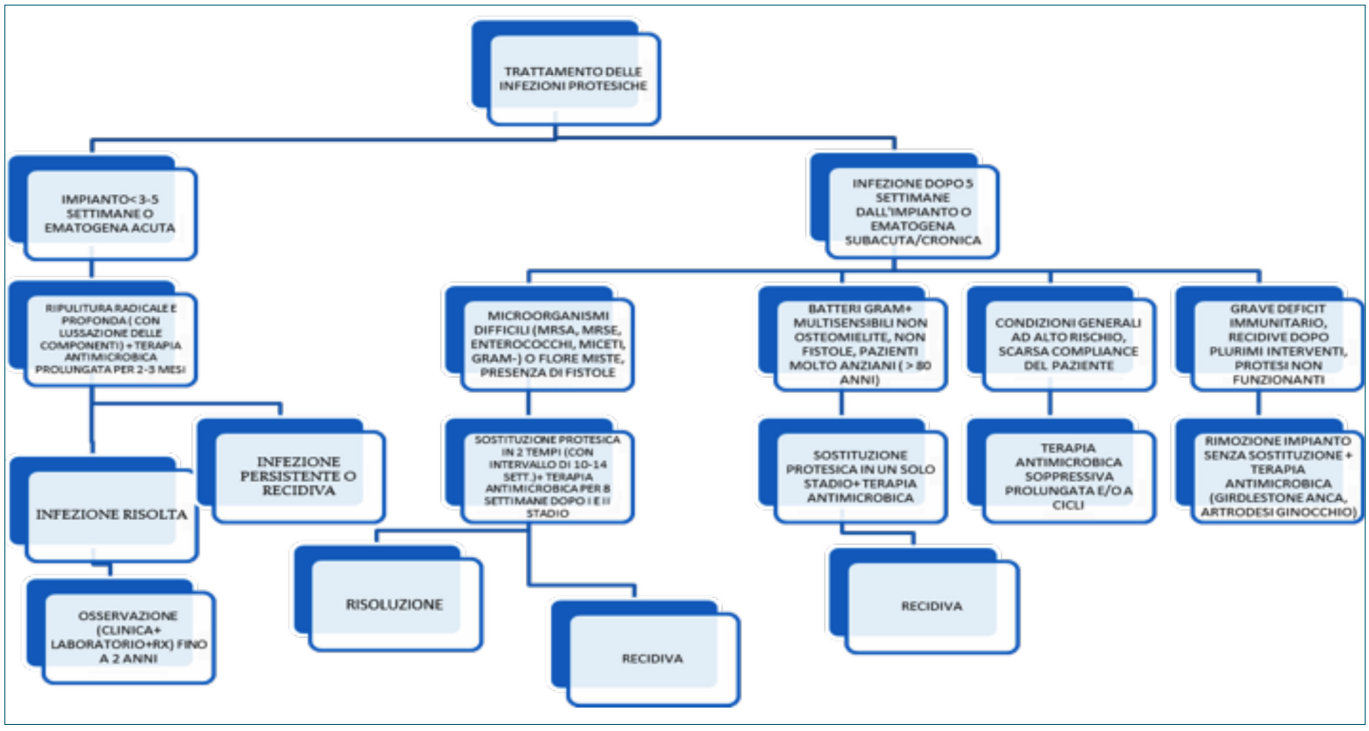

Figura 5. Algoritmo di trattamento delle infezioni delle protesi articolari (2010).

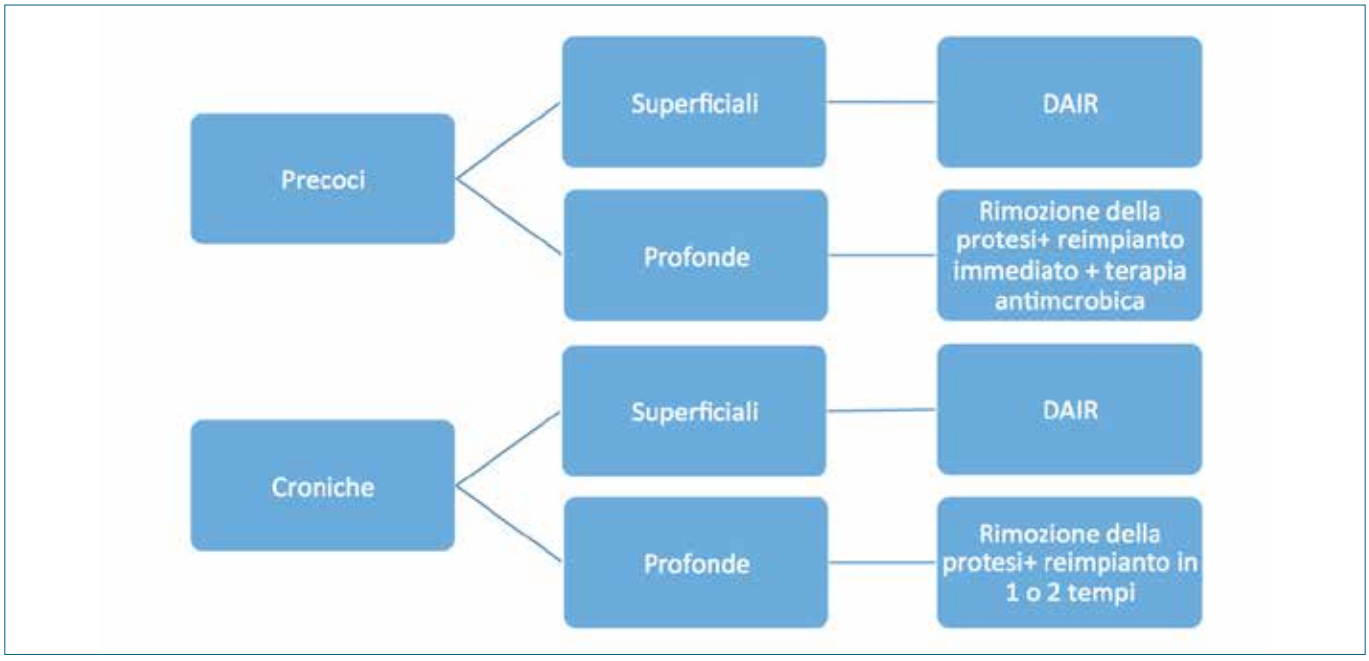

Figura 6. Proposta di integrazione dell'algoritmo dell'infezione periprotesica basato sulla Classificazione Temporale di Tsukayama.

diagnostico terapeutiche per le infezioni periprotesiche da noi seguite in base alla classificazione temporale di Tsukayama, riassunte nella Figura 5. Oggi le nostre osservazioni cliniche, i dati della letteratura e la disponibilità di metodiche di imaging più raffinate ci inducono ad integrare tale algoritmo con la variabile "topografica", una variabile a nostro giudizio determinante per la scelta del trattamento chirurgico più "tagliato su misura" (conservativo o di revisione) sulla singola infezione precoce o tardiva (Fig. 6). La stretta collaborazione tra chirurghi ortopedici radiologi e medici nucleari può già oggi consentire di stadiare più precisamente anche spazialmente un'infezione periprotesica.

Bibliografia

1 Tsukayama DT, Estrada R, Gustilo R. *Infection after total hip arthroplasty. A study of the treatment of one hundred and six infections*. J Bone Joint Surg Am1996;78:512-23.

2 Parvizi J, Adeli B, Zmistowski B, et al. *Management of periprosthetic joint infection: the current knowledge: AAOS exhibit selection*. J Bone Joint Surg Am 2012;94:e104.

3 Weenders SGN, Nijhof MW, Schimmel JJP, et al. *Debridement, antibiotics and implant retention in early periprosthetic joint infection after primary total hip arthroplasty: 88 percent survival after two years follow-up*. Acta Orthop Belg 2016;82:530-8.

4 Grammatopoulos G, Kendrick B, McNally M, et al. *Outcome following debridement, antibiotics, and implant retention in hip periprosthetic joint infection-an 18-year experience*. J Arthroplasty 2017 [Epub ahead of print].

5 Sendi P, Lötscher PO, Kessler B, et al. *Debridement and implant retention in the management of hip periprosthetic joint infection: outcomes following guided and rapid treatment at a single centre*. Bone Joint J 2017;99-B:330-6.

6 Sherrell JC, Fehring TK, Odum S, et al. *The Chitranjan Ranawat Award: fate of two-stage reimplantation after failed irrigation and debridement for periprosthetic knee infection*. Clin Orthop Relat Res 2011;469:18-25.

7 Joulie D, Girard J, Mares O, et al. *Factors governing the healing of Staphylococcus aureus infection following hip and knee posthesis implantation: a retrospective study of 95 patients*. Orthop Traumatol Surg Res 2011;97:685-92.

8 Lizaur-Utrilla A, Gonzalez-Parreno S, Gil-Guillen V, et al. *Debridement with prosthesis retention and anthibiotherapy vs two-stage revision for periprosthetic knee infection within 3 mounths after arthroplasty: a case-control study*. Cin Microbiol Infect 2015;21:851.e11-7.

9 Maillet M, Pavese P, Bruley D, et al. *Is prosthesis retention effective for chronic infections in hip arthroplasties? A systematic literature review*. Eur J Clin Microbiol Infect Dis 2015;34:1495-502.

10 Aliabadi P, Tumeh SS, Weissman BN, et al. *Cemented total hip prosthesis: radiographic and scintigraphic evaluation*. Radiology 1989;173:203-6.

11 LeneSimonsen L, Buhl A, Oersnes T, et al. *White blood cell*

scintigraphy for differentiation of infection and aseptic loosening. A retrospective study of 76 painful hip prostheses. Acta Orthop 2007;78:640-7.

12 Larikka MJ, Ahonen AK, Junila JA, et al. *Extended combined 99mTc-white blood cell and bone imaging improves the diagnostic accuracy in the detection of hip replacement infections*. European Jour Nuclear Med 2001;28:288-93.

13 Chryssikos T, Parvizi J, Ghanem E, et al. *FDG-PET imaging can diagnose periprosthetic infection of the hip*. Clin Orthop Relat Res 2008;466:1338-42.

14 Choi H-R, Von Knoch F, Kandil AO, et al. *Retention treatment after periprosthetic total hip arthroplasty infection*. Int Orthop 2012;36:723-9.

15 Huiper JW, Vos SJ, Saouti R, et al. *Prosthetic joint associated infections treated with DAIR: analysis of risk factors and local antibiotic carriers in 91 patients*. Acta Ortop 2013;84:380-6.

16 Fehring TK, Odum S, Berend KR, et al. *Failure of irrigation and debridement for early postoperative periprosthetic infection*. Clin Orthop Relat Res 2013;471:250-7.

17 Yue B, Tang T. *The use of nuclear imaging for the diagnosis of periprosthetic infection after knee and hip arthroplasties*. Nucl Med Commun 2015;36:305-11.

18 Kim HO, Na SJ, Jung BS, et al. *Usefulness of adding SPECT/CT to99Tc-hexamethylpropylene amine oxime (HMPAO) labelled leukocyte imaging for diagnosing prosthetic joint infections*. J Comput Assit Tomogr 2014;38:313-9.

19 Filippi L, Schillaci O. *Usefulness of hybrid SPECT/CT in 99Tc HMPAO labelled leukocyte scintigraphy fore bone and joint infection*. J Nucl Med 2006;47:1908-13.

20 Love C, Palestro CJ. *Nuclear medicine imaging of bone infections*. Clin Radiol 2016;71:632-46.

21 Meani E, Pellegrini A, Trezza P. *Algoritmo di trattamento delle infezioni delle protesi articolari*. *EMC Trattato di Tecniche Chirurgiche Chirurgia Ortopedica Aggiornamento n. 1*. Milano: Elsevier 2010.

Giornale Italiano di Ortopedia e Traumatologia
2017;43(Suppl. 1):S50-S54

M. Loppini[1,2]
P. Schiavi[1]
G. Grappiolo[1]

[1] Ortopedia dell'Anca e Chirurgia Protesica, Humanitas Clinical and Research Center; [2] Humanitas University

Il protocollo DAIR nell'infezione periprotesica: indicazioni e risultati

DAIR protocol: indications and results

Riassunto

Nell'ultima decade, il numero di pazienti sottoposti a intervento chirurgico di artroprotesi è aumentato significativamente. Inoltre, è aumentata la complessità dei pazienti candidati a intervento dovuta alle comorbidità associate con aumento del rischio di infezione periprotesica. Tale complicanza può essere di difficile gestione determinando costi socio-economici molto elevati. Nel caso di infezioni precoci, l'approccio con protocollo DAIR (Debridement, Antibiotics Therapy and Implant Retention) ha mostrato buoni risultati in termini di eradicazione dell'infezione in categorie selezionate di pazienti. Tale protocollo è caratterizzato da una precisa sequenza di atti chirurgici cui il chirurgo deve attenersi. Il processo di selezione del paziente e l'accuratezza dell'operatore nell'atto chirurgico risultano di primaria importanza per ottenere le massime possibilità di successo.

Parole chiave: artroprotesi anca, infezione periprotesica, DAIR

Summary

In the last decade, the number of patients who underwent total hip arthroplasty is rapidly increasing. Moreover this group of subjects is changing its features with a higher frequency of comorbidities and consequently a higher risk of periprosthetic joint infection. In the early infection, the surgical approach with DAIR (Debridement, Antibiotics Therapy and Implant Retention) shows good results in terms of infection's resolution in selected patients. This protocol includes a specific sequence of surgical procedures that the surgeon must follow. The proper selection of patients and the accuracy of surgical procedure play a critical role to achieve the maximum probability of infection's resolution.

Key words: *total hip arthroplasty, periprosthetic joint infection, DAIR*

Introduzione

La protesi totale di anca (PTA) è uno degli interventi ortopedici con il maggiore tasso di successo, tuttavia il trattamento di un'infezione periprotesica (IPP) rappresenta una grande sfida per i chirurghi ortopedici e per i pazienti.

Nell'ultima decade, il numero di pazienti sottoposti a intervento chirurgico di artroprotesi è aumentato significativamente [1 2]. Inoltre, questa popolazione di soggetti sta cambiando in quanto l'aspettativa di vita è sempre più lunga e la frequenza di comorbidità e fattori di rischio è maggiore [1]. In letteratura la frequenza di IPP su PTA primaria è riportata tra lo 0,3% e il 5%, mentre negli USA l'incidenza di IPP si assesta tra il 2,5% e il 4% su 600.000 impianti eseguiti ogni anno [2]. L'IPP può essere causata da una diretta colonizzazione del sito di impianto protesico da parte dei microrganismi o da una loro disseminazione ematogena [3]. Nel primo caso, i microrganismi che compongono la popolazione cutanea residente vengono introdotti all'interno della nuova articolazione durante l'intervento o nella prima fase postoperatoria. Nella seconda ipotesi, la colonizzazione batterica dell'impianto avviene attraverso il circolo sanguigno a partenza da un altro focolaio infettivo, potendo essere questa una possibilità anche ad anni di distanza dall'intervento chirurgico di PTA [4]. La classificazione delle IPP maggiormente accettata è stata elaborata da Kaltsas e Coventry [5 6] che distingue: stadio 1 (o precoce) in cui l'infezione insorge nei primi 3 mesi dopo l'intervento chirurgico, stadio 2 (o ritardato) in cui il processo infettivo si manifesta tra 3 e 24 mesi dopo la chirurgia con un decorso tipica-

Indirizzo per la corrispondenza:
Mattia Loppini
Ortopedia dell'Anca e Chirurgia Protesica,
Humanitas Clinical and Research Center
via Alessandro Manzoni, 56
20089 Rozzano (MI)
mattia.loppini@gmail.com

mente indolente e caratterizzato da un intervallo di tempo "pain-free", e stadio 3 (o tardivo) che include IPP che si palesano a più di 2 anni di distanza dall'impianto e che sono causate nella grande maggioranza dei casi da patogeni che hanno avuto una disseminazione ematogena [5 6]. Basandosi su questa classificazione Zimmerli [3] ha elaborato un algoritmo di trattamento caratterizzato sulla base dello stadio di infezione cercando di fare collimare il massimo tasso di successo con la minore invasività possibile. In sintesi, una IPP di stadio 2 (ritardato) richiede sempre l'espianto della componente protesica ed una sua sostituzione mediante approccio one-stage oppure two-stage [3]. Invece le IPP di stadio 1 (precoce) o 3 (tardivo) possono essere trattate con protocollo DAIR (Debridement, Antibiotics Therapy and Implant Retention) senza procedere alla sostituzione protesica, ammesso che: 1) la protesi sia stabile e integrata, 2) la durata dei sintomi non vada oltre le 3 settimane, 3) sia presente una superfice cutanea integra e una adeguata copertura dei tessuti molli, 4) il patogeno responsabile dell'infezione sia sensibile ad antibiotici biofilm-active [3]. Negli anni successivi, in letteratura si è dibattuto su quale fosse l'intervallo temporale più adeguato per definire una IPP stadio 1 con protocolli che variavano tra le 2 settimane ed i 3 mesi [7 8]. Inoltre, alcuni autori hanno studiato l'associazione tra durata dei sintomi di infezione e outcome favorevole del trattamento con DAIR identificando un range temporale variabile tra gli 8 ed i 30 giorni [9 10]. Recentemente la Società Americana di Malattie Infettive ha pubblicato le sue linee guida, in cui una strategia di trattamento con DAIR è indicata se i sintomi di infezione insorgono nei primi 30 giorni dopo intervento chirurgico e la durata dei sintomi è inferiore alle 3 settimane (evidenza di grado 2A) [11].

Overview della letteratura

Recentemente un numero rilevante di studi si è concentrato sul problema delle IPP, sulle cause e sui risultati del trattamento con protocollo DAIR. I patogeni più frequentemente responsabili di un'infezione periprotesica sono lo Staphylococcus aureus e gli Stafilococchi coagulasi negativi, che sono la causa di circa il 75% degli eventi [8 12]. Altri microrganismi responsabili possono essere Streptococcus species [13], Enterococcus species e alcuni batteri gram negativi [8 12]. Il profilo microbiologico nei diversi stadi di IPP è stato riportato da alcuni autori e mostra come le infezioni precoci siano più spesso causate da Staphylococcus aureus e Streptococcus spp, mentre le infezioni in stadio 2 e 3 sono determinate soprattutto dagli Stafilococchi coagulasi negativi e dal Propionibacterium acnes [14-16]. Il tasso di successo del protocollo DAIR riportato dalla letteratura presenta un range variabile tra il 14 e il 100% [1], evidenziando l'importanza dell'adeguata selezione dei pazienti che possono essere sottoposti a tale trattamento. Negli ultimi anni le percentuali di eradicazione dell'infezione dopo DAIR, riportate in letteratura, sono tuttavia aumentate in modo rilevante risultando comprese tra 60 e 80% [17-21]. Tale risultato sembra essere correlato a un miglioramento nella capacità da parte dei chirurghi ortopedici di porre le giuste indicazioni al trattamento.

Tra i fattori predittivi di fallimento c'è accordo tra gli autori nell'includere Staphylococcus spp come patogeni [1]. In uno studio di Azzam et al. [22] è riportato come: l'infezione da parte di Staphylococcus spp, un alto punteggio ASA score (American Society of Anesthesiologist score), e il riscontro di liquido purulento intra-articolare contribuiscano ad aumentare la probabilità di fallimento, evidenziando che l'assenza o la presenza di non più di uno di questi riscontri determini un tasso di successo di almeno il 67%. Vilchez et al, Choi et al e Deiermengian et al. [23-25] hanno documentato una maggior virulenza di Staphylococcus aureus (probabilmente dovuta alla sua maggior capacità di produrre ed ancorarsi al biofilm) con una influenza negativa sull'outcome della procedura. Martinez-Pastor [26] et al hanno invece riportato come la sensibilità dei microrganismi ai fluorochinolonici possa essere considerato come un fattore predittivo di successo, trovando accordo con quanto stabilito da Jaen et al. [27] secondo cui le IPP da patogeni resistenti ai fluorochinolonici presentano un maggior tasso di fallimento.

La durata dei sintomi di infezione è stata suggerita da molti autori come variabile in grado di condizionare l'outcome del DAIR. Il cut-off entro il quale deve essere eseguita la procedura per avere maggiori probabilità di successo è stato stabilito nelle diverse casistiche a 2, 7, 21 oppure 28 giorni [28-31].

Choong et al documentano come anche un BMI > [30] e la presenza di più di 2 comorbidità debbano essere tenuti in considerazione [32], mentre Byren et al. 2 riportano tra i fattori di rischio l'esecuzione di un lavaggio artroscopico all'articolazione infetta prima dell'esecuzione del DAIR. L'importanza degli indici sierici di infiammazione è stata riportata in altri due studi secondo i quali una VES preoperatoria elevata è un fattore sfavorevole [31], mentre una PCR < [15] mg/dl depone per una maggiore probabilità di regressione del processo infettivo dopo DAIR [26]. Kuiper et al infine hanno evidenziato come soggetti con artrite reumatoide presentino un minor tasso di successo della procedura [30]. Recentemente, Tornero et al. [33] hanno studiato il loro gruppo di pazienti affetti da IPP e trattati con DAIR negli ultimi 15 anni (222 pazienti) ed hanno elaborato uno score preoperatorio (KLIC-score) in grado di predire il tasso di fallimento del trattamento. Nel KLIC-score vengono inseriti: insufficienza renale cronica, cirrosi epatica, primo

intervento eseguito per chirurgia di revisione o frattura del collo del femore, valore di PCR maggiore di 11,5 mg/dl ed impianto cementato. Tornero et al. [33] hanno documentato che i pazienti che avevano uno score < 2, tra 2 e 3,5, tra 3,5 e 5, tra 5 e 7 e > 7 avevano rispettivamente un tasso di fallimento del DAIR pari a 4,5%, 19,4%, 55%, 71,4% e 100% evidenziando quindi come il KLIC-score possa risultare efficace nella stratificazione preoperatoria del rischio [33].

In molti casi la persistenza di un processo infettivo può risultare evidente identificando il fallimento del DAIR, tuttavia esiste un gruppo di pazienti con caratteristiche borderline in cui l'outcome del trattamento DAIR può non essere chiaro. Il chirurgo ortopedico deve quindi fare riferimento a quanto riportato dalla letteratura secondo cui deve essere considerato fallito un approccio DAIR se si verificano uno o più di questi eventi: 1) segni locali o sistemici di infezione, 2) indici sierici di infiammazione che persistono al di sopra dei livelli di norma, 3) la necessità di terapia antibiotica cronica, 4) segni radiografici di mobilizzazione, 5) esami colturali positivi in un prelievo successivo al DAIR, 6) decesso 32-34. Nei casi di fallimento del protocollo DAIR la maggior parte degli autori riportano un approccio two-stage, tuttavia risulta riportato anche un approccio one-stage o una soluzione con Gilderstone [32-34]. La Società Americana di Malattia Infettive ha incoraggiato l'elaborazione di specifici algoritmi in questi casi di fallimento poiché non risultano tuttora disponibili studi in questa direzione [11].

Quando e come: approccio suggerito dagli Autori

Il protocollo chirurgico DAIR rappresenta sicuramente una risorsa per il chirurgo ortopedico, tuttavia è estremamente importante il processo di selezione del paziente al fine di poter avere ragionevoli possibilità di successo del trattamento. Attualmente, le evidenze di maggior rilievo sono quelle riportate dalla Società Americana di Malattia Infettive che indica il DAIR se: i sintomi di infezione insorgono nei primi 30 giorni dopo intervento chirurgico e la durata dei sintomi è inferiore alle 3 settimane [11]. Ragionevoli percentuali di successo sono riportate in letteratura anche oltre questi cut-off, pertanto la scelta del tipo di approccio deve essere fatta dal chirurgo tenendo nella dovuta considerazione le variabili che caratterizzano ogni singolo paziente e le diverse richieste funzionali [35].

Particolare attenzione deve essere prestata al "come" eseguire un DAIR. Se il chirurgo sceglie questa soluzione non deve approcciarla con superficialità ma deve avere ben presenti i gesti chirurgici che devono essere eseguiti. Il protocollo chirurgico DAIR comprende: 1) escissione dei margini della ferita, 2) sinoviectomia completa e rimozione di tessuto necrotico e bone graft, 3) campionamento multiplo dei tessuti periprotesici e invio per analisi microbiologica e istologica (ogni campione deve essere prelevato con strumento sterile ed essere poi inserito in contenitore separato), 4) verifica accurata della stabilità dell'impianto, 5) lavaggio pulsato con 5 litri di clorexidina a concentrazione 0,05% e drenaggio del liquido di lavaggio.

Inoltre devono essere seguiti i seguenti accorgimenti: 1) nessuna terapia antibiotica prima dell'intervento chirurgico, 2) dopo l'intervento inizio di terapia antibiotica empirica con vancomicina e meropenem/gentamicina (il meropenem da proseguire per 48 ore in assenza di patogeni aerobi gram-negativi), 3) nell'eventualità di trattamento in regime ambulatoriale terapia con ceftriaxone o teicoplanina, 4) proseguimento della terapia antibiotica per 6 settimane, 5) in caso di infezioni polimicrombiche avvio di una terapia antibiotica efficace contro tutti i patogeni [1 36].

Le controindicazioni assolute ad approcciare una IPP con DAIR sono: 1) mobilizzazione dell'impianto, 2) compromissione del cemento utilizzato per l'impianto, 3) una scarsa copertura dei tessuti molli. Tra le controindicazioni relative invece consideriamo: 1) l'immunosoppressione, 2) un'infezione da parte di Staphylococcus aureus o un coinvolgimento multimicrobico, 3) un precedente intervento di revisione, 4) una PCR > 100 mg/dl o una VES > 60 mm/h, 5) una durata dei sintomi di infezione maggiore di 3 settimane, 6) 2 o più precedenti interventi di debridement [1 36 37].

In conclusione, l'appropriata gestione dell'infezione periprotesica rappresenta una sfida della pratica clinica corrente e futura. La scelta tra DAIR, one-stage o two-stage deve essere presa dal chirurgo in base a tempistiche di insorgenza e specifici fattori di rischio del paziente. Il DAIR è una procedura meno costosa, meno invasiva e che richiede una minore durata della degenza rispetto alle altre, ma richiede un trattamento antibiotico prolungato. Pertanto, in un gruppo selezionato di pazienti, il protocollo DAIR è indicato e mostra buoni risultati se eseguito con l'appropriata accuratezza chirurgica.

Bibliografia

1 Kuiper JW, Willink RT, Moojen DJ, et al. *Treatment of acute periprosthetic infections with prosthesis retention: review of current concepts*. World J Orthop 2014;5:667-76.

2 Byren I, Bejon P, Atkins BL, et al. *One hundred and twelve infected arthroplasties treated with 'DAIR' (debridement, antibiotics and implant retention): antibiotic duration and outcome*. J Antimicrob Chemother 2009;63:1264-71.

3 Zimmerli W, Trampuz A, Ochsner PE. *Prosthetic-joint infections*. N Engl J Med 2004;351:1645-54.

4 Achermann Y, Stasch P, Preiss S, et al. *Characteristics and*

treatment outcomes of 69 cases with early prosthetic joint infections of the hip and knee. Infection 2014;42:511-9.

5 Kaltsas DS. *Infection after total hip arthroplasty*. Ann R Coll Surg Engl 2004;86:267-71.

6 Coventry MB. *Treatment of infections occurring in total hip surgery*. Orthop Clin North Am 1975;6:991-1003.

7 Sendi P, Zimmerli W. *Diagnosis of periprosthetic joint infections in clinical practice*. Int J Artif Organs 2012;35:913-22.

8 Peel TN, Cheng AC, Choong PF, et al. *Early onset prosthetic hip and knee joint infection: treatment and outcomes in Victoria, Australia*. J Hosp Infect 2012;82:248-53.

9 Marculescu CE, Berbari EF, Hanssen AD, et al. *Outcome of prosthetic joint infections treated with debridement and retention of components*. Clin Infect Dis 2006;42:471-8.

10 Barberan J. *Management of infections of osteoarticular prosthesis*. Clin Microbiol Infect 2006;12:93-101.

11 Osmon DR, Berbari EF, Berendt AR, et al. *Diagnosis and management of prosthetic joint infection: clinical practice*. Clin Infect Dis 2013;56:e1-25.

12 Sharma D, Douglas J, Coulter C, et al. *Microbiology of infected arthroplasty: implications for empiric peri-operative antibiotics*. J Orthop Surg (Hong Kong) 2008;16:339-42.

13 Lora-Tamayo J, Senneville É, Ribera A, et al; Group of Investigators for Streptococcal Prosthetic Joint. *The not-so-good prognosis of streptococcal periprosthetic joint infection managed by implant retention: the results of a large multicenter study*. Clin Infect Dis 2017;64:1742-52.

14 Stefánsdóttir A, Johansson D, Knutson K, et al. *Microbiology of the infected knee arthroplasty: report from the Swedish Knee Arthroplasty Register on 426 surgically revised cases*. Scand J Infect Dis 2009;41:831-40.

15 Fulkerson E, Valle CJ, Wise B, et al. *Antibiotic susceptibility of bacteria infecting total joint arthroplasty sites*. J Bone Joint Surg Am 2006;88:1231-7.

16 Tsukayama DT, Estrada R, Gustilo RB. *Infection after total hip arthroplasty*. *A study of the treatment of one hundred and six infections.* J Bone Joint Surg Am 1996;78:512-23.

17 Senneville E, Joulie D, Legout L et al. *Outcome and predictors of treatment failure in total hip/knee prosthetic joint infections due to Staphylococcus aureus*. Clin Infect Dis 2011;53:334-40.

18 Helou El OC, Berbari EF, Lahr BD, et al. *Efficacy and safety of rifampin containing regimen for staphylococcal prosthetic joint infections treated with debridement and retention*. Eur J Clin Microbiol Infect Dis 2010;29:961-7.

19 Zimmerli W, Widmer AF, Blatter M, et al. *Role of rifampin for treatment of orthopedic implant-related staphylococcal infections: a randomized controlled trial*. *Foreign-Body Infection (FBI) Study Group*. JAMA 1998;279:1537-41.

20 Lora-Tamayo J, Murillo O, Iribarren JA, et al. *A large multicenter study of methicillin-susceptible and methicillin-resistant Staphylococcus aureus prosthetic joint infections managed with implant retention*. Clin Infect Dis 2013;56:182-94.

21 Kuiper JW, van den Bekerom MP, van der Stappen J, et al. *2-stage revision recommended for treatment of fungal hip and knee prosthetic joint infections*. Acta Orthop 2013;84:517-23.

22 Azzam KA, Seeley M, Ghanem E, et al. *Irrigation and debridement in the management of prosthetic joint infection: traditional indications revisited*. J Arthroplasty 2010;25:1022-7.

23 Choi HR, von Knoch F, Zurakowski D, et al. *Can implant retention be recommended for treatment of infected TKA?* Clin Orthop Relat Res 2011;469:961-9.

24 Vilchez F, Martínez-Pastor JC, García-Ramiro S, et al. *Efficacy of debridement in hematogenous and early post-surgical prosthetic joint infections*. Int J Artif Organs 2011;34:863-9.

25 Deirmengian C, Greenbaum J, Lotke PA, et al. *Limited success with open debridement and retention of components in the treatment of acute Staphylococcus aureus infections after total knee arthroplasty*. J Arthroplasty 2003;18:22-6.

26 Martínez-Pastor JC, Muñoz-Mahamud E, Vilchez F, et al. *Outcome of acute prosthetic joint infections due to gram-negative bacilli treated with open debridement and retention of the prosthesis*. Antimicrob Agents Chemother 2009;53:4772-7.

27 Jaén N, Martínez-Pastor JC, Muñoz-Mahamud E, et al. *Long-term outcome of acute prosthetic joint infections due to gram-negative bacilli treated with retention of prosthesis*. Rev Esp Quimioter 2012;25:194-8.

28 Brandt CM, Sistrunk WW, Duffy MC, et al. *Staphylococcus aureus prosthetic joint infection treated with debridement and prosthesis retention*. Clin Infect Dis 1997;24:914-9.

29 Chiu FY, Chen CM. *Surgical débridement and parenteral antibiotics in infected revision total knee arthroplasty*. Clin Orthop Relat Res 2007;461:130-5.

30 Kuiper JW, Vos SJ, Saouti R, et al. *Prosthetic joint-associated infections treated with DAIR (debridement, antibiotics, irrigation, and retention): analysis of risk factors and local antibiotic carriers in 91 patients*. Acta Orthop 2013;84:380-6.

31 Buller LT, Sabry FY, Easton RW, et al. *The preoperative prediction of success following irrigationand debridement with polyethylene exchange for hip and knee prosthetic joint infections*. J Arthroplasty 2012; 27:857-64.e1-4.

32 Choong PF, Dowsey MM, Carr D, et al. *Risk factors associated with acute hip prosthetic joint infections and outcome of treatment with a rifampinbased regimen*. Acta Orthop 2007;78:755-65.

33 Tornero E, Morata L, Martínez-Pastor JC, et al. *Soriano KLIC-score for predicting early failure in prosthetic joint infections treated with debridement, implant retention and antibiotics*. Clin Microbiol Infect 2015;21:786.e9-786.e17.

34 Aboltins C, Dowsey MM, Peel T, et al. *Early prosthetic hip joint infection treated with debridement, prosthesis retention and biofilm-active antibiotics: functional outcomes, quality of life and complications*. Intern Med J 2013;43:810-5.

35 Kuiper JW, Brohet RM, Wassink S, et al. *Implantation of re-*

sorbable gentamicin sponges in addition to irrigation and debridement in 34 patients with infection complicating total hip arthroplasty. Hip Int 2013;23:173-80.

36 Grammatopoulos G, Kendrick B, McNally M, et al. *Outcome following debridement, antibiotics, and implant retention in hip periprosthetic joint infection-an 18-year experience*. J Arthroplasty 2017;32:2248-55.

37 Carrega G, Bartolacci V, Burastero G, et al. *Surgery-related infections following arthoplasty: a prospective survey in a tertiary-care center*. Minerva Ortop Traumatol 2011;62:1-8.

Giornale Italiano di Ortopedia e Traumatologia
2017;43(Suppl. 1):S55-S62

C. Villani[1]
D. De Meo[1]
G. Cera[1]
G. Ceccarelli[2]
P. Persiani[1]

[1] Università La Sapienza di Roma, Azienda Ospedaliera Policlinico Umberto I, Dipartimento Emergenza e Accettazione: Area di Ortopedia e Traumatologia; [2] Università La Sapienza di Roma, Azienda Ospedaliera Policlinico Umberto I, Dipartimento di Salute Pubblica e Malattie Infettive

Le infezioni croniche in ortopedia: linee generali di trattamento

Orthopaedics chronic infections: general principles of treatment

Riassunto

Le infezioni croniche del tessuto osseo, (osteomieliti croniche - OC) rappresentano una delle più grandi sfide da affrontare in ortopedia; risultano molto debilitanti per i pazienti, senza contare i considerevoli costi per il sistema sanitario. Cause più comuni di cronicizzazione sono: fratture esposte, complicanze settiche postoperatorie e, meno frequentemente, infezioni di altri siti che si propagano all'osso per via ematogena. Le classificazioni più utilizzate nell'OC sono quelle di Waldvogel, Cierny-Mader e Zimmerli per quanto riguarda le infezioni periprotesiche. I principi del trattamento chirurgico si fondano sulla rimozione di tutto il tessuto osseo ed il materiale infetto. In aggiunta a ciò risulta fondamentale una terapia antibiotica mirata che sia in grado nel medio-lungo periodo di sterilizzare i focolai residui di infezione.

Nel trattamento delle infezioni post traumatiche ed ematogene, gli interventi sono molto variegati, passando dal semplice debridment al RIA fino ad arrivare a tecniche per il management degli spazi morti quali lembi muscolari ed innesti ossei, impianti di cemento e spaziatori antibiotati, l'utilizzo della membrana indotta di Masquelet, la fissazione esterna con tecnica "dell'ascensore". Nuove prospettive sono state recentemente aperte dall'introduzione del Bioactive glass.

Il debridment soprattutto nelle infezioni protesiche ricopre anche un ruolo diagnostico: la diagnosi intraoperatoria può essere effettuata con estrema accuratezza mediante l'utilizzo combinato di esame estemporaneo istopatologico intraoperatorio, raccolta di campioni bioptici e tamponi, sonicazione del mezzo espiantato, utilizzo di marker estemporanei come l'alfa defensina 1 e la esterasi leucocitaria. Nelle infezioni periprotesiche le linee guida, a seconda delle condizioni di base generali e locali del paziente, mettono a disposizione interventi di sostituzione protesica ad uno o due tempi, la rimozione ed eventuale artrodesi senza reimpianto, l'amputazione. Per una ristretta categoria di pazienti che non possono sottoporsi a tali interventi, l'unica alternativa risulta l'antibioticoterapia soppressiva cronica.

Ferme restando tali linee generali di trattamento, purtroppo, non si ha mai la certezza di aver curato una infezione ossea. Vigilare sulla eventuale possibilità di una recidiva è responsabilità del team clinico e chirurgico, riducendo quanto più possibile tale evenienza.

Parole chiave: infezioni croniche, osteomieliti croniche, infezioni periprotesiche, terapia antibiotica, debridement

Summary

Chronic infections of bone tissue (Chronic osteomyelitis – CO) are one of the major challenges in orthopaedic surgery; they are characterized by big impairment of the patients, associated with remarkable costs for the health care system. Common causes of chronicity are: exposed fractures, septic post-operative complications and, less frequently, infections of others site that have an hematogenous spreading to the bone. Most used CO classifications are Waldvogel and Cierny-Mader Classifications and the Zimmerli Classification concerning the periprosthetic joint infections. Surgical principles are based on the removal of all infected tissue and infected materials. In addition, targeted antibiotic therapy, carried out in a medium-long period, is crucial to sterilize the residual infection's outbreaks.

Regarding the post-traumatic and hematogenous infections, there are several possibilities of surgical intervention: starting from debridement and RIA up to Dead Space Management techniques as free-muscle flap and bone grafting, antibiotic-loaded cement and spacer, Masquelet induced membrane, external fixation devices and bone transport. New perspectives are recently introduced by Bioactive Glass.

Debridement is also a diagnostic tool: intraoperative diagnosis can be done combining intraoperative

Indirizzo per la corrispondenza:
Daniele De Meo
U.O.C. Ortopedia e Traumatologia
Università degli Studi La Sapienza di Roma
Azienda Ospedaliera Policlinico Umberto I
piazzale Aldo Moro, 3
00185 Roma
dannydemeo@hotmail.com

histopathological extemporaneous examination, samples collection for colture examination, sonication of infected implants, Alpha-Defensin Immunoassay and Leukocyte Esterase Colorimetric Strip Test.
Dealing with general and local patient's condition, international guidelines recommends one- or two-stage exchange of the infected prosthesis, resection arthroplasty without implantation or arthrodesis, amputation. For a small group of patients that cannot undergo to surgery or where surgery does not offer a significant functional improvement, the only strategy is a chronic suppressive antibiotic therapy.
Even considering this principles of treatment, unfortunately, there is no certainty of having cured bone infection. Watch out for a possible recurrence is a responsibility of the clinical and surgical team, reducing as far as possible the chances of this dramatic condition.

Key words: *chronic infections, chronic osteomyelitis, prosthetic joint infections, antibiotic therapy, debridement*

Introduzione

Le infezioni croniche del tessuto osseo rappresentano una delle maggiori sfide da affrontare nella chirurgia ortopedica. Si caratterizzano per la ostinata persistenza del patogeno che causa l'infezione e risultano molto debilitanti per i pazienti, senza contare i considerevoli costi per il sistema sanitario.

Definizione

L'osteomielite è un processo infiammatorio suppurativo del midollo osseo sostenuto da germi patogeni, al quale partecipano attivamente anche l'endostio ed il periostio. Tale processo infiammatorio è del tutto simile a quello che si realizza in altri distretti dal quale si differenzia solamente per la risposta del tessuto osseo che è caratterizzata da fenomeni di necrosi, osteolisi ed iperostosi. La letteratura, considera cronica, una infezione del tessuto osseo che determini la persistenza di segni clinici e/o radiografici di infezione per più di 6 settimane o che determini la persistenza o recidiva d'infezione dopo un ciclo appropriato di antibiotico terapia [1].

La cronicizzazione del processo infettivo, nella maggior parte dei casi, è secondaria a gravi fratture esposte oppure è la conseguenza di una complicanza settica postoperatoria o meno frequentemente è secondaria ad una osteomielite acuta ematogena; in alcuni casi, invece, può esordire come un processo infettivo cronico "ab initio". Esistono inoltre forme artritiche settiche che tendono a propagarsi al tessuto osseo per contiguità.

Tra i fattori che più frequentemente portano alla cronicizzazione del processo infettivo troviamo:

- un trattamento antibiotico inappropriato;
- la presenza di germi che presentano una spiccata antibiotico-resistenza;
- l'infezione associata alla presenza di un corpo estraneo (sia esso un mezzo di sintesi o materiale contaminante ritenuto in seguito a fratture esposte) con formazione di sequestri ossei;
- l'infezione associata ad insufficienza circolatoria;
- l'infezione sostenuta da microrganismi in grado di causare un processo morboso cronico in modo caratteristico.

L'osteomielite cronica può presentarsi come una patologia ricorrente o intermittente. I sintomi e la loro durata possono essere considerevoli, ma anche periodi di quiescenza possono essere di durata variabile. La presunta "remissione" si potrebbe ipotizzare solo dopo almeno 12 mesi di follow-up, mentre la certezza circa una guarigione definitiva non si ha mai. Sicuramente, una diagnosi tempestiva e precisa, associata ad una corretta gestione del singolo caso, rappresentano punti critici per la prognosi e per il successo terapeutico finale. La corretta gestione di tali casi difficili, mira, infatti, ad ottenere la risoluzione dell'infezione e la restitutio ad integrum della funzione; risulta quindi indispensabile per i clinici, avere una buona comprensione delle caratteristiche eziopatogenetiche e patofisiologiche dell'osteomielite cronica nonché conoscere i princìpi di trattamento e le varie opzioni terapeutiche disponibili, al fine di giungere ad un risultato vincente, sia per il clinico che per il paziente.

Classificazione

Esistono diverse classificazioni dell'osteomielite cronica ma nessuna di queste sembra applicabile a tutte le sue forme, non vi è infatti un consensus clinico su quale di esse sia quella più appropriata da utilizzare. La classificazione più utilizzata in letteratura per caratterizzare le osteomieliti croniche dell'adulto è quella di ***Cierny-Mader*** (Tab. I) descritta nel 1984 [2]. Essa analizza fattori prognostici e delinea il trattamento più corretto per ogni stadio clinico secondo la localizzazione anatomo/istologica dell'infezione e la situazione fisiopatologica di base del paziente.

Poche, inoltre, sono le classificazioni che entrano in merito alla distinzione tra osteomielite acuta e cronica; quella più utilizzata è la ***Classificazione di Waldvogel*** (Tab. I) descritta nel 1970 [3], che punta ad esaminare quelli che sono i meccanismi eziopatogenetici e la durata del processo infettivo.

Altra classificazione degna di nota è quella di ***Zimmerli*** et al. [4 5] che analizza l'aspetto temporale di insorgenza di un processo infettivo in soggetti sottoposti a sostituzione protesica articolare. Le infezioni protesiche possono essere classificate in base al tempo di insorgenza dei sintomi dopo l'impianto in:

Tabella I. Classificazione di Walvogel e Classificazine di Cierny-Mader.

Classificazione di Walvogel		Classificazione di Cierny-Mader	
	Characteristics		Characteristics
Mechanism of bone infection		Anatomical stage	
Hematogenous	Secondary to bacterial transport through the blood. Majority of infections in children	1 – Medullary	Infection restricted to the bone marrow
Contiguous	Bacterial inoculation from an adjacent focus. E.g.: Post-traumatic Osteomyelitis, infections related to prosthetic devices	2 – Superficial	Infection restricted to cortical bone
Associated with vascular insufficiency	Infections affecting the feet in patients with diabetes, hanseniasis or peripheral vascular insufficiency	3 – Localized	Infection with clearly defined edges and bone stability preserved
Duration of infection		4 – Diffuse	Infection spread to the entire bone circumference, with instability before or after debridement
Acute	Initial episodes of osteomyelitis. Edema, formation of pus, vascular congestion, thrombosis of the small vessels	Classification of the host	
Chronic	Recurrence of acute cases. Large areas of ischemia, necrosis and bone sequestra	A – Host healthy	Patient without comorbidities
		Bl – Local compromise	Smoking, chronic lymphedema, venous stasis, arthritis, large scars, fibrosis by radiotherapy
		Bs – Systemic compromise	Diabetes mellitus, malnutrition, renal or hepatic failure, chronic hypoxia, neoplasms, extremes of age
		C – Poor clinical conditions	Surgical treatment will have higher risk than the osteomyelitis itself

- Infezioni precoci (*early infections*) con tempo di insorgenza < 3 mesi; si presuppone che la colonizzazione batterica possa essere ancora limitata, sebbene sia noto che il biofilm batterico si formi già dopo poche ore o giorni dall'impianto protesico;
- Infezioni ritardate (*delayed infections*) con tempo di insorgenza tra 3 e 24 mesi dal posizionamento dell'artroprotesi [6 7]. Sono considerate ad acquisizione esogena. Sono causate più spesso da microrganismi a bassa-media patogenicità (stafilococchi coagulasi negativi, Enterococcus spp, Corynebacteria, Propionibacterium acnes) ovvero da microrganismi ad elevata patogenicità con bassa carica infettante.
- Infezioni tardive (*late infections*) (> 24 mesi). Sono considerate a patogenesi ematogena, da siti di infezione remoti.

Le infezioni ritardate (*delayed*) rappresentano dal punto di vista eziopatogenetico delle infezioni croniche e spesso presentano come unico corredo sintomatologico un quadro clinico descritto come protesi dolorosa, non associato a nessun'altra condizione morbosa. Risulta imprescindibile quindi l'esecuzione di una valutazione integrata utilizzando tutti i dati disponibili tra anamnesi, esame obiettivo accurato, parametri di laboratorio, procedure di imaging ed analisi microbiologiche allo scopo di identificare il microrganismo responsabile dell'infezione.

Epidemiologia

L'incidenza dell'osteomielite ematogena e la mortalità ad essa associata si è drasticamente ridotta in seguito all'introduzione delle terapie antibiotiche dal 1940 in poi. Tuttavia, l'incidenza dell'osteomielite cronica da focolai infet-

tivi contigui all'osso, è in aumento, soprattutto nei paesi sviluppati. Possibili fattori eziologici includono l'aumento dell'età media della popolazione, l'aumento dei traumi, soprattutto quelli ad alta energia con conseguenti lesioni estese a carico di tessuti molli ed esposizioni ossee, l'aumento della prevalenza di infezioni in soggetti diabetici (es piede diabetico) nonché l'avanzamento delle tecniche di diagnosi. L'osteomielite post-traumatica resta comunque l'evenienza più comune, con tassi di infezione che si aggirano tra il 4% ed il 64% in caso di fratture esposte delle ossa lunghe [8], mentre i tassi di recidiva in seguito ad infezione ossea si aggirano tra il 20% ed il 30%. Dall'altro lato, le infezioni periprotesiche, rappresentano una relativamente nuova entità di osteomieliti croniche; esse si attestano tra il 1,5% ed il 2,5%, con tassi che salgono al 20% in caso di successiva chirurgia di revisione [9]. Un'analisi condotta dal *Centro europeo per la prevenzione ed il controllo delle malattie* (Ecdc) ha rilevato in Europa la presenza media di infezioni nello 0,7% degli interventi di sostituzione del ginocchio e nell'1% di quelli di sostituzione dell'anca. Le infezioni risultano la causa più frequente di rigetto delle protesi; in base ad un altro report dell'Ecdc le protesi d'anca infette sono risultate persino essere la causa di decesso in un caso su 200.

Trattamento chirurgico

Principi di trattamento

Prima di intraprendere qualsiasi tipo di trattamento medico, bisogna necessariamente cercare di salvaguardare per quanto possibile la qualità di vita del paziente affetto da osteomielite cronica: "*some treatment may be worse than the disease*" (cit. Cierny and Mader). Approcci chirurgici estremamente aggressivi possono portare alla perdita della qualità di vita quindi tutti i vari step del trattamento vanno discussi col paziente, il quale, dopo un accurato bilancio tra rischi e benefici, sarà in grado di scegliere, con l'aiuto del clinico, la soluzione migliore.

Le difficoltà del trattamento delle osteomieliti croniche derivano da due principali problematiche:

1. resistenza del patogeno contro gli agenti antimicrobici e le difese immunitarie (formazione di biofilm);
2. difetti ossei causati da osteolisi, sequestri ed interventi chirurgici.

Nelle infezioni croniche il trattamento chirurgico è una tappa del percorso terapeutico imprescindibile nella maggior parte dei casi. Ha una doppia valenza che rende ancor più importante questo momento. Da un lato ha valore diagnostico: rappresenta infatti l'unico momento in cui ci si trova direttamente a contatto con l'agente patogeno; risulta quindi fondamentale effettuare correttamente la diagnostica intraoperatoria. Dall'altro lato ha un valore terapeutico, con lo scopo di rimuovere la quantità maggiore possibile di materiale infetto, di ripristinare l'afflusso sanguigno nelle zone coinvolte dall'infezione permettendo un maggior afflusso di antibiotico, somministrato successivamente per via endovenosa o orale. Il debridement chirurgico prevede la rimozione di tutto il tessuto osseo devitalizzato, mantenendo dei margini di resezione ampi, di almeno 5 mm [10]. Alcuni studi infatti hanno evidenziato come sia stato raggiunto il 100% di guarigione nei casi di resezione ad ampi margini, con invece 100% di recidiva laddove veniva effettuato un semplice debulking locale [11 12]. Il sito di incisione deve prevedere l'escissione dell'eventuale tramite fistoloso. Cura va posta anche nell'ispezionare e rimuovere prontamente contaminazione batterica dei tessuti molli. Impianti, cemento e sequestri vanno rimossi completamente, ed inviati alla sonicazione. L'abrasione delle superfici ricoperte da biofilm è sufficiente alla sua eliminazione. L'osso necrotico va rimosso fino ad esporre osso vascolarizzato. Vanno eseguiti abbondanti e numerosi lavaggi [13]. Debridement e gestione degli spazi morti ("Dead space management" o DMS) sono condotti in modo differente a seconda del tipo di infezione cronica che viene trattata, sia essa osteomielite cronica di natura ematogena, post-traumatica con presenza di mezzi di sintesi (MDS), infezione cronica peri-protesica.

Un trattamento ideale, soprattutto laddove abbiamo un mezzo di sintesi impiantato, segue le "5 D" [14]:

1. *Detection*: localizzare quanto più precisamente l'habitat batterico.
2. *Debridement*: ridurre drasticamente il numero di batteri e le possibilità di sopravvivenza tramite la rimozione del materiale necrotico.
3. *Disruption*: Disturbare le colonie di biofilm distruggendo meccanicamente la loro struttura consolidata.
4. *Dead Space Management*: obliterare possibili foci di colonizzazione riempiendo gli spazi morti con materiale inaccessibile.
5. *Decontamination:* Eliminare i frammenti di batteri sessili rimanenti all'interno usando le concentrazioni locali di antibiotico più elevate e quanto più a lungo possibile.

Osteomieliti post-traumatiche e croniche ematogene

L'estensione ed il tipo di trattamento possono variare sulla base dell'estensione anatomopatologica della lesione con riferimento alla classificazione di Cierny-Mader. Sono quattro i passi fondamentali, comuni a tutte le lesioni: debridement chirurgico, il DSM, la copertura dei tessuti molli, la stabilizzazione del segmento osseo. Nelle infezioni postraumatiche con MDS, dovrà essere rimosso tale impianto ed inviato alla sonicazione, nonché dovranno essere eseguiti numerosi

prelievi bioptici all'interfaccia osso-MDS e MDS-tessuti molli sui quali verranno eseguiti le indagini microbiologiche.
Nello **stadio I** solitamente si effettua un trattamento con alesaggio del canale endomidollare e curettage della lesione. Nei casi di estensione significativa all'interno del canale endomidollare, utile la tecnica di debridement con sistema Reaming-Irrigation-Aspiration (RIA) ed impianto di un chiodo di cemento antibiotato nel canale [14].
Dagli **stadi successivi** sono richiesti approcci più radicali, una resezione limitata condurrebbe infatti a risultati insoddisfacenti e recidive. La chiusura della ferita chirurgica è mandatoria quando strutture vitali (vasi, nervi, tendini, ossa) sono esposte; può essere necessario, per trattare spazi morti e permettere una buona copertura di tessuti molli, utilizzare innesti o lembi. Per piccoli difetti sono utilizzati lembi liberi fascio-cutanei. Nei casi in cui ci troviamo invece di fronte ad un ampio difetto dei tessuti molli si preferisce un lembo libero muscolare [15]. Nei casi in cui non sia possibile riuscire a colmare il difetto dei tessuti molli, l'utilizzo delle medicazioni Vacuum-Assisted Closure (VAC) riduce in modo significativo la ricorrenza dell'infezione e la necessità di successivi interventi di chirurgia plastica [16].
Per quanto riguarda il trattamento del gap osseo, laddove possibile va colmato con osso autologo. Alcuni autori, per difetti < 6 cm utilizzano innesti solitamente prelevati da cresta iliaca; per difetti > 6 cm si preferisce invece utilizzare tecniche di ricostruzione in un tempo come gli innesti di osso vascolarizzato oppure tecniche di ricostruzione a due tempi. Gli innesti ossei vascolarizzati possono essere solitamente prelevati da perone, coste o cresta iliaca; consentono un apporto ematico alla zona bonificata e non vanno incontro a riassorbimento [17]. Cemento e ceramiche antibiotate sono utilizzati per il trattamento in due tempi dell'infezione allo scopo di riempire temporaneamente lo spazio morto fino a quando non verrà eseguito il tempo chirurgico ricostruttivo. La tecnica della membrana indotta di *Masquelet* è stata utilizzata con risultati incoraggianti [18]. Essa combina infatti i vantaggi del cemento spaziatore antibiotato con l'innesto osseo in un secondo tempo, permettendo a tale innesto di essere confinato in uno spazio ben circoscritto, ampiamente vascolarizzato e ricco di fattori di crescita ed osteoinduttivi. La fissazione esterna con la tecnica "dell'ascensore" è un altro strumento utile per il trattamento di importanti gap ossei, col vantaggio di una scarsa invasività sui tessuti. Tuttavia entrambe le tecniche richiedono tempi lunghi di guarigione con necessità di reintervento. Recentemente, molto studiato per le sue potenzialità, è il "Bioactive glass", materiale sintetico e biocompatibile che combina proprietà osteoconduttive, angiogenetiche ed antimicrobiche. Tale materiale possiede le potenzialità per divenire uno strumento aggiuntivo nel trattamento dell'osteomielite e nel DSM [19].

Le infezione periprotesiche
Fatti salvi i princìpi del debridement sopra discussi, l'approccio chirurgico al trattamento delle infezioni periprotesiche possiede delle linee guida ben definite, ad oggi in continuo aggiornamento [6 20]. Tra le infezioni periprotesiche abbiamo definito come croniche le "delayed". Nello schema di trattamento avremo di fronte quindi due differenti possibilità principali: debridement e sostituzione protesica in un tempo chirurgico unico (One-Stage Exchange, OSE), oppure debridement e sostituzione con spaziatore in un primo tempo chirurgico, seguito poi da un secondo tempo a distanza dove verrà rimosso lo spaziatore antibiotato e posizionata la nuova protesi (Two-Stage Exchange, TSE). Non esiste ad oggi una indicazione netta sulla superiorità di un trattamento rispetto all'altro. Altre possibilità terapeutiche, in casi estremamente selezionati, sono la resezione-artrodesi con asportazione definitiva dell'impianto e l'amputazione.
Le metodiche di **diagnostica intraoperatoria** rivestono importanza cruciale. Sospendere la terapia antibiotica per le due settimane antecedenti l'intervento chirurgico incrementa sensibilmente la possibilità di isolare un microrganismo [21]. La terapia antibiotica dovrebbe essere iniziata dopo il prelievo dei campioni o nel momento dell'induzione anestetica. Nessuna metodica, se considerata isolatamente, ci garantisce la possibilità di identificare con certezza l'agente patogeno; tuttavia se usate insieme permettono una ottimale caratterizzazione del patogeno. L'esame estemporaneo istopatologico intraoperatorio ha una elevata sensibilità (> 80%) e specificità (> 90%) nelle mani di un anatomopatologo esperto; da utilizzare laddove la valutazione preoperatoria ha lasciato dubbi sulla diagnosi [22]. Campioni congelati di tessuto osseo ottenuto durante le procedure chirurgiche con più di 5 neutrofili per campo di osservazione, presentano una sensibilità diagnostica tra il 43% ed l'84% ed una specificità del 93%-97% nelle infezioni ossee associate ad impianti ortopedici. La raccolta di campioni intraoperatori di tessuto sospetto deve essere effettuata meticolosamente. Un minimo di 3 campioni, ottimamente 5-6 campioni per ogni area vanno raccolti: dall'interfaccia protesi inserto e dalle interfacce protesi osso di entrambi i capi articolari [23]; prelevare meno di 5 campioni riduce la sensibilità delle colture come test diagnostico. Nel caso si sospetti la presenza di batteri a lenta crescita, come il Propiniobacterium acnes, è importante prolungare il periodo di incubazione delle piastre di coltura fino a 14 giorni scongiurando così il rischio di ottenere falsi negativi fino al 40% dei casi, specialmente in soggetti che utilizzano antibiotici. La sonicazione della protesi è stata utilizzata per permettere la separazione del batterio dalla superficie protesica, aumentando la sensibilità delle colture anaerobiche ed aerobiche [22]. Infatti stu-

diando tale metodica nelle protesi di ginocchio e anca, si è visto che la specificità era più elevata rispetto alla semplice coltura del tessuto periprotesico eseguita con metodiche tradizionali (78,5% *vs* 60,8%, P < 0,001) [22]. Recentemente sono state introdotte inoltre, la valutazione estemporanea intraoperatoria di Alfa Defensina 1 (sensibilità 97,4%, specificità 95,8%-97%) ed esterasi leucocitaria su striscia reattiva (Sensibilità 81%, specificità 97%) come indicatori indiretti della presenza di infezione periprotesica [24 25].

L'approccio **TSE** è considerato il trattamento definitivo delle infezioni periprotesiche. Questa strategia è appropriata nel caso di mobilizzazione settica, coinvolgimento del tessuto molle, presenza di tramiti fistolosi, perdita di tessuto osseo che richiederebbe un innesto osseo per l'impianto immediato di una protesi da revisione, infezione da parte di microrganismi (micobatteri, funghi, batteri multiresistenti) che renderebbero inefficace una terapia antimicrobica soppressiva cronica. Controindicazioni invece sono l'impossibilità (per condizioni generali scadute o per rifiuto del paziente) a sottoporsi a più interventi chirurgici, insufficiente "bone stock" che consenta il reimpianto di una nuova protesi, pazienti nei quali il reimpianto non porterebbe ad un miglioramento funzionale (ad esempio pazienti già non deambulanti per altre ragioni) [21].

Nella tecnica **OSE** è imprescindibile una meticolosa selezione del paziente. Criteri necessari all'esecuzione di una revisione in prima battuta senza utilizzo di uno spaziatore sono: presenza di un adeguato "bone stock", un patogeno sensibile ad antimicrobici orali e all'antibiotico contenuto nel cemento antibiotato, la presenza di una buona copertura dei tessuti molli, l'assenza di tramiti fistolosi, la localizzazione della protesi infetta all'anca. L'abbinamento di questa tecnica alla terapia antibiotica cronica soppressiva è dibattuto [6].

La **rimozione senza reimpianto** può essere l'unica strategia terapeutica per un gruppo estremamente selezionato di pazienti. Ad esempio pazienti già non deambulanti per altre ragioni, pazienti che non vogliono o non possono sottoposi ad un doppio intervento ma che per controllare l'estensione dell'infezione necessitano comunque dell'asportazione protesica. Nel caso della protesi d'anca, i pazienti potranno andare incontro a rimozione della protesi utilizzando la procedura secondo Girdlestone [26]. Presenti in letteratura anche casi di rimozione della protesi ed impianto permanente dello spaziatore antibiotato, con un ragionevole risultato funzionale e clinico [27]. Per la protesi di ginocchio è utilizzabile l'artrodesi, che consente al paziente la possibilità di deambulare.

L'**amputazione** infine, è da considerare solo nei casi di fallimento di tutte le restanti procedure o nel trattamento di infezioni che mettano a rischio la vita del paziente, come ad esempio fasciti necrotizzanti. Sfortunatamente la maggioranza dei pazienti che necessita di una amputazione per una protesi di ginocchio infetta e tale amputazione viene effettuata al di sopra del livello del ginocchio, essi non tornano più a deambulare [28]. Prima di procedere all'amputazione è consigliabile richiedere un secondo parere.

Principi di trattamento antibiotico

La difficoltà nell'eradicazione dell'infezione, la ricorrenza del processo infettivo e la mancanza di criteri certi classificativi sono i principali scogli nell'approccio terapeutico. In sintesi la scelta terapeutica può essere potenzialmente curativa o palliativa. Per curativo si intende un trattamento che comprende sia il debridment chirurgico maggiore, con o senza procedure ricostruttive, sia una terapia antimicrobica empirica efficace o diretta contro il patogeno isolato. Per trattamento palliativo si intende un approccio basato su una terapia antibiotica cronica soppressiva di lunga durata associata ad interventi chirurgici a ridotta o minima invasività [29-30].

Il successo del trattamento richiede un approccio multidisciplinare, lo staging appropriato di malattia con la ricerca metodica del o dei microrganismi patogeni prima dell'inizio della terapia antibiotica, il "source control" e la bonifica attenta dei tessuti ipovitali o necrotici, dei sequestri e la rimozione degli impianti infetti. Lo *Staphylococcus aureus* è il più comune microorganismo patogeno ed è isolato in circa due terzi dei casi di osteomielite cronica dell'adulto. È seguito *dall'Enterococcus* spp., *Streptococcus* spp., *Pseudomonas aeruginosa*, and *Enterobacter* spp. In alcuni casi anaerobes, *Mycobacterium* spp e funghi sono stati segnalati. Infezioni polimicrobiche sono state descritte frequentemente e in alcune casistiche determinano fino al 30% dei casi. Di più recente riscontro sono le infezioni croniche sostenute da patogeni multi-resistenti la cui prognosi è resa più severa dalle ridotte chances di trattamento del microrganismo patogeno mediante la terapia antibiotica [31]. La pietra angolare dell'approccio diagnostico è pertanto l'individuazione del patogeno. Nell'ambito del trattamento antibiotico la scelta dei farmaci da somministrare, oltre a dover rispondere al criterio di attività contro l'isolato microbico, deve considerare gli aspetti farmacocinetici, farmacodinamici e tutti quegli elementi che possono limitare l'azione dei farmaci e influire sull'outcome terapeutico. Da questo punto di vista, va considerata la possibile presenza di microrganismi formanti il biofilm che, eludendo le difese immunitarie dell'ospite e rappresentando un fattore di resistenza all'attività dell'antibiotico, sono un potenziale determinante di fallimento terapeutico [32]. La terapia orale o parenterale appare ugualmente efficace ed è in grado di raggiungere concentrazioni efficaci nel tessuto osseo [33]. La durata ottimale della terapia antibiotica non è comple-

tamente chiarita: tipicamente è raccomandata una terapia prolungata e in generale sei settimane di trattamento sono considerate sufficienti se il debridment viene effettuato. Nei casi recidivanti in cui il debridment è fallimentare o non è realizzabile, va considerata una terapia antibiotica cronica soppressiva. In caso di esacerbazioni di quadri cronici, è opportuno un trattamento antibiotico come in un quadro acuto ematogeno. In prospettiva, anche se la disponibilità di nuovi farmaci con attività "long acting" potrebbe modificare gli attuali assiomi di trattamento di questi quadri implementando le chances terapeutiche.

Conclusioni

Possiamo asserire che non avremo mai la certezza di aver curato una infezione ossea. Vigilare sulla eventuale possibilità di una recidiva è responsabilità del team clinico e chirurgico, riducendo quanto più possibile le possibilità di tale evenienza.

Bibliografia

1. Mouzopoulos G, Kanakaris NK, Kontakis G, et al. *Management of bone infections in adults: the surgeon's and microbiologist's perspectives*. Injury 2011;42:S18-S23.
2. Cierny G III, Mader JT, Penninck JJ. *A clinical staging system for adult osteomyelitis*. Clin Orthop Relat Res 2003;414:7-24.
3. Waldvogel FA, Medoff G, Swartz MN. *Osteomyelitis: a review of clinical features, therapeutic considerations and unusual aspects*. N Engl J Med 1970;282:198-206.
4. Zimmerli W, Trampuz A, Ochsner PE. *Prosthetic-joint infections*. N Engl J Med 2004;351:1645-54.
5. Zimmerli W, Widmer AF, Blatter M, et al. *Role of rifampin for treatment of orthopedic implant-related staphylococcal infections: a randomized controlled trial. Foreign-Body Infection (FBI) Study Group*. JAMA 1998;279:1537-41.
6. Osmon DR, Berbari EF, Berendt AR, et al. *Diagnosis and management of prosthetic joint infection: clinical practice guidelines by the Infectious Diseases Society of America*. Clin Infect Dis 2013;56:1-10.
7. Corvec S, Portillo ME, Pasticci BM, et al. *Epidemiology and new developments in the diagnosis of prosthetic joint infection*. Int J Artif Organs 2012;35:923-34.
8. Schenker ML, Yannascoli S, Baldwin KD, et al. *Does timing of operative debridement affect infectious complications in open long fractures? A systematic review*. J Bone Joint Surg Am 2012;94:1057-64.
9. Lentino JR. *Prosthetic joint infections: bane of orthopedists, challenge for infectious disease specialists*. Clin Infect Dis 2003;36:1157-61.
10. Simpson AH, Deakin M, Leathan JM. *Chronic osteomyelitis. The effect of the extent of surgical resection on infection-free survival*. J Bone Joint Surg Br 2001;83:403-7.
11. Tetsworth K, Cierny G 3rd. *Osteomyelitis debridement techniques*. Clin Orthop Relat Res 1999;360:87-96.
12. Sanders J, Maffrey C. *Long Bone osteomyelitis in adults: fundamental concept and current techniques*. Orthopedics 2013;36:368-75.
13. Winlker H. *Treatment of chronic orthopaedic infection*. EFORT Open Rev 2017;2.
14. Mouzopoulos G, Kanakaris NK, Kontakis G, et al. *Management of bone infections in adults: the surgeon's and microbiologist's perspectives*. Injury 2011;46:S18-S23.
15. Verhelle N, Van Zele D, Liboutton L, et al. *How to deal with bone exposure and osteomyelitis: an overview*. Acta Orthop Belg 2003;69:481-94.
16. Tan Y, Wang X, Li H, et al. *The efficacy of vacuum-assisted closure therapy in management of adults osteomyelitis*. Arch Orthop Trauma Surg 2011;131:255-9.
17. Doi K, Kawakami F, Hiura Y, et al. *One-stage treatment of infected bone defects of the tibia with skin loss by free vascularized osteocutaneus grafts*. Microsurgery 1995;16:704-12.
18. Marais LC, Ferreira N. *Bone transport trough an induced membrane in the management of tibial bone defects resulting from chronic osteomyelitis*. Strategies Trauma Limb Recostr 2015;10:27-33.
19. Auregan JC, Bégué T. *Bioactive glass for long bone infection: a systematic review*. Injury 2015;46:S3-S7.
20. Tande AJ, Gomez-Urena EO, Berbari EF, et al. *Management of prosthetic joint infection*. Infect Dis Clin North Am 2017;31:237-52.
21. Trampuz A, Pipr KE, Jacobson MJ, et al. *Sonication of removed hip and knee prostheses for diagnosis of infection*. N Engl J Med 2007;357:654-63.
22. American Academy of Orthopaedic Surgeons. *The diagnosis of periprosthetic joint infections of the hip and knee: guideline and evidence report*. Rosemont, IL: American Academy of Orthopaedic Surgeons 2010.
23. Atkins BL, Athanasou N, Deeks JJ, et al. *Prospective evaluation of criteria for microbiological diagnosis of prosthetic-joint infection at revision arthroplasty. The OSIRIS Collaborative Study Group*. J Clin Microbiol 1998;36:2932-9.
24. Wyatt MC, Beswick AD, Kunutsor SK, et al. *The alpha-defensin immunoassay and leukocyte esterase colorimetric strip test for the diagnosis of periprosthetic infection: a systematic review and meta-analysis*. J Bone Joint Surg Am 2016;98:992-1000.
25. Bonanzinga T, Zahar A, Dütsch M, et al. *How reliable is the alpha-defensin immunoassay test for diagnosing periprosthetic joint infection? A prospective study*. Clin Orthop Relat Res 2017;475:408-15.
26. Castellanos J, Flores X, Llusa M, et al. *The Girdlestone pseudoarthrosis in the treatment of infected hip replacement*. Int Orthop 1998;22:178-81.
27. Choi HR, Freiberg AA, Malchau H, et al. *The fate of unplanned*

retention of prosthetic articulating spacers for infected total hip and total knee arthroplasty. J Arthroplasty 2014;29:690-3.

28 Sierra RJ, Trousdale RT, Pagnano MW. *Above-the-knee amputation after a total knee replacement: prevalence, etiology, and functional outcome*. J Bone Joint Surg Am 2003;85-A:1000-4.

29 McNally M, Nagarajah K. *Osteomyelitis*. Orthop Trauma 2010;24:416-29.

30 Lazzarini L, Mader JT, Calhoun JH. *Osteomyelitis in long bones*. J Bone Joint Surg Am 2004;86:2305-18.

31 Pande KC. *Optimal management of chronic osteomyelitis: current perspectives*. Orthopedic Research and Reviews 2015;7:71-81.

32 Winkler H, Haiden P. *Treatment of chronic bone infection*. Operative Techniques in Orthopaedics 2016;26:2-11.

33 Conterno LO, da Silva Filho CR. *Antibiotics for treating chronic osteomyelitis in adults*. Cochrane Database Syst Rev 2009:CD004439.

Giornale Italiano di Ortopedia e Traumatologia
2017;43(Suppl. 1):S63-S69

R. Capanna[1]
M. De Gori[1]
S. Giannotti[2]
D.A. Campanacci[3]
G. Beltrami[3]
F. Totti[3]
F. Frenos[3]
S. Colangeli[3]
G. Scoccianti[3]

[1] Clinica Ortopedica e Traumatologica, Dipartimento di Ricerca Traslazionale e Nuove Tecnologie, Università degli Studi di Pisa; [2] Dipartimento di Ortopedia e Traumatologia, Università degli Studi di Siena; [3] Dipartimento di Ortopedia e Traumatologia, Università degli Studi di Firenze

Superfici di rivestimento per ridurre il tasso d'infezione dopo impianto di megaprotesi

On the role of surfaces and coatings in the reduction of perimegaprosthetic infection

Riassunto

Sono descritte le nuove tecnologie di trattamento delle superfici protesiche per contrastare la formazione del biofilm batterico. Sono suddivise in quattro classi: 1) rivestimenti antibiotati; 2) rivestimenti con sostanze anti settiche; 3) rivestimenti a dismissione di ioni metallici; 4) rivestimenti con adsorbimento sostanze organiche e non ad azione antibatterica. Vengono riportati i risultati delle prime sperimentazioni cliniche soprattutto incoraggianti nei rivestimenti con argento attivo e viene riportata l'incidenza delle complicazioni e delle possibili tossicità locali e generali.

Parole chiave: infezione periprotesica, megaprotesi, superfici di rivestimento, argento attivo

Summary

The new technologies on prosthetic surfaces treatment to prevent the bacterial biofilm formation are discussed. Namely there are 4 major categories: 1) surfaces precharged with antibiotics; 2) surfaces precharged with antiseptic substances; 3) surfaces with metallic ions release; 4) surfaces precharged with organic and non organic compounds with antibacterial effect. Are reported the clinical results up to now obtained (with deeper analysis on silver coating) and is reported the incidence of complications, local and general toxicity.

Key words: *periprosthetic infection, megaprostheses, coating surfaces, silver coating*

Introduzione

L'infezione del sito chirurgico ha un effetto devastante sull'impianto di una megaprotesi, causando difatti sino a un terzo dei fallimenti degl'impianti [1 2]. Il tasso medio d'infezione dopo resezione e impianto di megaprotesi è pari al 10% [3]; tuttavia, in caso di complesse procedure di revisione, i valori attesi sono più elevati, sino al 43% [4].

Recenti acquisizioni in ambito clinico e bioingegneristico hanno consentito la messa a punto e la validazione di nuove strategie chirurgiche e superfici di rivestimento delle megaprotesi per ridurre il tasso d'infezione postoperatoria: sono difatti già noti numerosi fattori di rischio per infezione dopo impianto di megaprotesi, inerenti alle caratteristiche del paziente, della patologia da trattare, nonché della procedura chirurgica da effettuare [5]. In quest'ottica, risultato principale di precedenti osservazioni scientifiche è stata l'identificazione della superficie di rivestimento delle megaprotesi quale importante fattore nell'instaurarsi di un'infezione postoperatoria, essendo difatti le leghe di cromo-cobalto difficilmente colonizzabili da cellule dell'ospite, e quindi più agevolmente da microrganismi [6]; è stato successivamente dimostrato che l'utilizzo di megaprotesi in leghe di titanio è gravato da un minor tasso d'infezione rispetto a quanto osservato con l'utilizzo di megaprotesi in cromo-cobalto, consentendo ciò l'adozione del titanio quale biomateriale di elezione per la realizzazione degl'impianti ortopedici [7].

Obiettivo del lavoro è la valutazione di differenti superfici di rivestimento ulteriormente proposte per ridurre il tasso d'infezione dopo impianto di megaprotesi.

Indirizzo per la corrispondenza:
Rodolfo Capanna
Clinica Ortopedica e Traumatologica
Dipartimento di Ricerca Traslazionale
e Nuove Tecnologie
Università degli Studi di Pisa
rodolfo.capanna@unipi.it

Per prevenire e/o combattere la formazione del biofilm batterico sulla superficie dell'impianto (protesi o device chirurgico) vi sono tre strategie principali che non sono antagoniste l'una con l'altra ma possono essere combinate fra loro:

1. Modificazione "passiva" (chimica o strutturale) della superfice dell'impianto atte a prevenire o ridurre le capacità di adesione batterica senza rilascio nei tessuti circostanti di mediatori batteriostatici o battericidi.
2. Modificazione della superfice dell'impianto capace di interagire attivamente nell'inibizione del biofilm. Questi rivestimenti hanno pre- incorporati agenti antibatterici (antibiotici, antisettici, ioni metallici, altri composti organici o inorganici).
3. Carrier (biodegradabili o non) da applicare durante l'intervento chirurgico spalmandolo sull'impianto e preventivamente caricato con agenti (antibiotici o non). Il cemento antibiotato è un esempio classico di tale famiglia. Tale metodo deve garantire un'alta concentrazione locale di tali agenti e per un tempo sufficientemente lungo (almeno per 48 h) spalmare intraoperatorialmente sulla superfice dell'impianto.

Questa analisi verte solo sulla classe 2 (superfici protesiche modificate con precaricamento di agentiantibatterici con interazione attiva). Tali superfici modificate possono essere suddivise in quattro tipi:

a. precaricamento e rilascio antibiotico;
b. precaricamento con agenti antisettici (iodine, selenio, clorexidina);
c. modificazioni superfice e rilascio ioni metallici (argento, zinco, rame, oro);
d. precaricamento con agenti organici o inorganici diversi.

Tali rivestimenti possono essere degradabili o non e possono agire per contatto ("contact killing") o mediante eluizione continua degli agenti antibatterici nei liquidi circostanti.

Rivestimenti precaricati con rilascio di antibiotici

La somministrazione locale di antibiotici è, nel trattamento delle infezioni periprotesiche, un'allettante strategia di utilizzo farmaci ad alte dosi che, in forza di complicanze e tossicità, non potrebbero essere somministrate per via sistemica [8]. Il veicolo oggigiorno maggiormente impiegato per una vasta gamma di formulazioni antibiotiche è il polimetilmetacrilato, l'eluizione di farmaci dal quale, tralaltro, è ben studiata e soprattutto predicibile e controllabile da esatti modelli biomatematici [9]: l'attuale pratica clinica, difatti, prevede l'uso di cemento acrilico antibiotato per il mantenimento di elevate concentrazioni locali di antibiotico durante le sostituzioni protesiche di primo impianto o di revisione, nonché per il trattamento chirurgico dell'osteomielite.

L'idrossiapatite è un efficace veicolo per la gentamicina [10]. In quest'ottica, precedenti studi *in vitro* hanno dimostrato come i rivestimenti protesici in idrossiapatite siano in grado di superare o almeno eguagliare le capacità antimicrobiche del cemento acrilico antibiotato, minimizzando al contempo lo sviluppo di ceppi microbici resistenti [11 12]. Su modello animale, Alt et al. [13] hanno ulteriormente dimostrato come l'aggiunta di gentamicina a una protesi articolare non cementata rivestita in idrossiapatite risulti in un annullamento del tasso d'infezione sostenute *Staphilococcus aureus*, rispetto all'88% atteso dopo il solo utilizzo di un rivestimento in idrossiapatite.

Nonostante questi incoraggianti risultati, la letteratura scientifica corrente non dispone di studi clinici specificamente inerenti all'impiego di protesi rivestite in idrossiapatite antibiotata nella prevenzione delle infezioni periprotesiche. L'idrossiapatite può essere caricata anche con vancocina o altri antibiotici. Restano comunque aperti vari problemi inerenti alla tecnologia di incorporazione degli antibiotici, la cinetica di rilascio e la resistenza meccanica di tale rivestimento Tuttavia, quale dato confortante, un solo studio di Bus et al. [14] mostra come, 15 anni dopo resezione distale di femore, le megaprotesi rivestite in idrossiapatite siano gravate da un minor tasso di mobilizzazione asettica rispetto agl'impianti non rivestiti.

Precaricamento con agenti antisettici (iodine, selenio, clorexidina)

Differentemente dai rivestimenti antibiotati, che per loro natura sono concepiti per il trattamento o la prevenzione d'infezioni sostenute da specifiche specie batteriche, i rivestimenti antisettici hanno l'obiettivo di contrastare una vasta gamma di microrganismi attraverso il ricorso a differenti formulazioni chimiche [15].

Vari elementi non metallici sono stati studiati a questo scopo (idrogeno, ossigeno, cloro, composti iodati). In quest'ottica, è stato ipotizzato, per gl'impianti ortopedici, un rivestimento in iodopovidone: esso, difatti, agisce come un elettrolita, e il suo caricamento su superfici di titanio risulta nella formazione di un ossido anodico poroso adesivo, che mantiene le proprietà antisettiche dello iodio [16]. Precedenti studi *in vitro* hanno dimostrato come il rivestimento in iodopovidone riduca la formazione di colonie di *Staphilococcus aureus* e di *Escherichia coli* rispetto all'acciaio o al titanio; su modello animale, inoltre, il trattamento con iodopovidone di pin in titanio è risultato in

un'eccellente apposizione osteoide sulla superficie, acclarando quindi le ulteriori potenzialità osteoconduttive di tale biomateriale composito [16].

A oggi, due studi clinici [17 8] hanno valutato l'impiego del rivestimento in iodopovidone per ridurre il tasso d'infezione dopo impianto di megaprotesi. Tsuchiya et al. [17] hanno valutato prospetticamente 222 impianti rivestiti in iodopovidone (una miscellanea di protesi convenzionali, megaprotesi, placche e pin) di cui 158 eseguite per prevenzione e 64 per trattamento di infezione. A un follow-up di 18,4 mesi dopo chirurgia, è stato denotato un tasso d'infezione dell'1,3% dopo trattamento con impianti rivestiti (rispetto allo storico 2% delle protesi convenzionali, al 13% delle megaprotesi, e al 70% di infezioni dei pin dei fissatori esterni). Sono state riportate solo 2 casi di mobilizzazione protesica; un *bone ingrowth* normale; non alterazioni della funzionalità tiroidea. Presenza di iodine in concentrazione efficace è stata riscontrata sulla superficie dei pin dei fissatori estratti dopo un anno.

In maniera simile, Shirai et al. [18] hanno valutato 47 megaprotesi rivestite in iodopovidone impiegate tanto per il trattamento di pregresse infezioni quanto come ricostruzione dopo resezione di tumori ossei; 30,1 mesi dopo chirurgia, è stato denotato un tasso d'infezione dello 0,5% dopo resezione ossea e ricostruzione; in aggiunta, non sono stati segnalati eventi avversi o episodi di citotossicità.

Un elemento interessante allo studio, per le sue proprietà antibatteriche sia su stafilococco aureo che epidermidis, è anche il selenio caricato su superfici di titanio o leghe in titanio: tramite la formazione di superossidi inibisce l'adesione batterica (ostacolando il biofilm), ma avrebbe anche un effetto battericida diretto (ostacolando la crescita batterica): tutto questo senza avere effetti negativi sugli osteoblasti.

Altre possibilità sono i derivati antisettici del cloro (clorexidina, cloroxilenolo)preventivamente adsorbite su un rivestimento di ossido di titanio, da cui eluiscono in maniera graduale dapprima rapidamente, po' più lentamente per vari giorni. Sembrerebbe che tale metodo non induca resistenze batteriche.

Modificazioni superfice e rilascio ioni metallici (argento, zinco, rame, oro)

Vari ioni possiedono capacità antibatteriche (oro, argento, rame, zinco).

Nella pratica clinica non vengono utilizzati l'oro (soprattutto costi, meno per tossicità) il rame e lo zinco (soprattutto per tossicità e allergie), mentre è iniziata nei casi a rischio (soprattutto oncologici o revisioni complesse) l'applicazione di megaprotesi in argento.

L'applicazione dell'argento sulle protesi metalliche può esser ottenuta mediante bagno galvanico o mediante l'applicazione di rivestimenti di superfice con nanotecnologie. (PorAG; Agluna). La tecnica Agluna si basa su un processo elettrochimico con anodizzazione ad alto voltaggio dell'impianto in titanio in acido fosforico diluito che forma uno strato ossidato sulla superficie metallica. L'argento resta attaccato alla superficie sotto forma di ioni caricati positivamente: in realtà sarebbe più una modificazione di superficie anziché un "coating" di rivestimento.

Il PorAG si basa di un rivestimento nanotecnologico su un substrato di titanio costituito da uno strato basale di Argento (di 1 Micron) coperto da un sottilissimo strato microporoso di TiAgN.

Le proprietà battericide e batteriostatiche dell'argento sono ben note e documentate [19]: le particella d'argento, difatti, sono capaci di legarsi ai gruppi solforici e fosforici presenti nelle membrane, negli enzimi e negli acidi nucleici dei microrganismi, causando l'inibizione della catena respiratoria, il danneggiamento degli acidi nucleici, dei ribosomi e delle membrane, nonché un'azione citotossica attraverso la formazione di radicali liberi [20 21]. Mediante un effetto oligodinamico di superfice vengono a crearsi localmente molti protoni di idrogeno (H+) e molecole di ossigeno (O 2) che alterano il metabolismo delle cellule batterche procariate ma non delle cellule umane eucariote Tutto ciò, in associazione al vantaggio dell'argento di non determinare resistenze batteriche rispetto alle formulazioni antibiotiche [22], ha validato il vasto impiego dei rivestimenti in argento nelle valvole cardiache e nei cateteri venosi e urinari, con conseguente riduzione dei tassi d'infezione dopo loro impiego [23].

Negli impianti protesici l'attività antibatterica è legata alla sua forma ionica o alla configurazione nanotecnologica piuttosto che al metallo in blocco.

Sulla base di questi incoraggianti risultati, Gosheger et al. [23] hanno descritto per primi il ricorso all'argento per contrastare l'insorgenza d'infezioni dopo chirurgia ortopedica: su modello animale, infatti, essi hanno dimostrato come l'impiego di una megaprotesi intercalare di femore rivestita in argento non sia gravata da tossicità collaterale, e come, rispetto a un impianto in titanio, comporti minori variazioni della proteina C-reattiva, leucocitosi e temperatura rettale; contemporaneamente sempre in tale modello animale le protesi rivestite in argento erano gravate da un minor tasso d'infezione da *Staphilococcus aureus* (7% versus 47%). Va inoltre ricordato come le particelle d'argento esercitino la loro azione antibatterica anche verso *Staphilococcus epidermidis* ed *Escherichia coli* [24 25].

A oggi, quattro studi clinici comparativi [26-29] hanno valutato l'impiego del rivestimento in argento per ridurre il tasso d'infezione dopo impianto di megaprotesi. Hardes et

al. [26] hanno comparato 51 megaprotesi rivestite in argento con 74 megaprotesi in titanio impiegate come ricostruzione dopo resezione di tumori ossei. A medio termine (19 mesi dopo chirurgia), è stato riportato un tasso d'infezione del 5,9% con impiego di rivestimento in argento e del 17,6% senza. Inoltre, è stato emerso come sebbene il 38,5% dei pazienti infetti dopo impianto di megaprotesi in titanio andasse incontro ad amputazione, tutti i pazienti infetti dopo impianto di megaprotesi con rivestimento in argento venissero trattati con successo con procedure di revisione. Allo stesso gruppo di ricerca si deve un recente studio comparativo [27] di 56 megaprotesi rivestite in argento con 42 megaprotesi in titanio, capace non soltanto di ribadire la riduzione del tasso d'infezione (8,9% versus 16,7%), ma soprattutto di dimostrare una sopravvivenza degl'impianti rivestiti in argento del 90% a 5 anni (versus 84% per gl'impianti in titanio): questo anche nei casi di resezione dell'estremità prossimale della tibia, procedura notoriamente esposta ad elevato rischio infettivo [5]. Hussmann et al. [28] hanno comparato 12 megaprotesi rivestite in argento con 8 megaprotesi in titanio impiegate come ricostruzione dopo resezione di tumori ossei o revisione protesica; 12 mesi dopo chirurgia, è stato denotato un tasso d'infezione del 5,6% con impiego di rivestimento in argento e del 22% senza. Inoltre, è stato riferito come l'impiego di megaprotesi con rivestimento in argento possa positivamente influire il decorso postoperatorio riducendo la durata dell'ospedalizzazione. In maniera simile, Wafa et al. [29] hanno comparato 85 megaprotesi rivestite in argento (tecnologia Agluna) con 85 megaprotesi in titanio impiegate come ricostruzione dopo resezione di tumori ossei o revisione protesica (60 impianti primari; 79 revisioni in tempo unico, 41 in due tempi). A un follow-up medio di 12 mesi di nuovo è stato notato un tasso d'infezione del 11,8% con impiego di rivestimento in argento e del 22,4% senza; un debridement successivo qualora richiesto per persistente infezione è stato coronato da successo nel 70% dei pazienti con rivestimento contro il 32% di quelli senza rivestimento; una infezione persistente finale è stata osservata nel 3,5% dei pazienti con protesi in argento contro il 15% delle convenzionali; la revisione in due tempi di impianti settici fu coronata da successo nell'85% dei pazienti con rivestimento Agluna e nel 57% di quelli non rivestiti:

I possibili effetti collaterali derivanti dall'impiego dell'argento ne hanno in passato limitato l'uso. In realtà, il solo quadro clinico che consegue all'esposizione all'argento è rappresentato dall'argiria, caratterizzata dalla comparsa di una colorazione grigio-bluastra della cute e delle sclere, gastroenteriti ricorrenti e febbre [30]. Storicamente descritta quale manifestazione di malattie occupazionali da esposizione, l'argiria può raramente conseguire anche al ricorso a presidi medici contenenti argento [31]; tuttavia, non vi è allo stato attuale delle conoscenze scientifiche evidenza alcuna che l'impiego di megaprotesi rivestite in argento conduca al manifestarsi dell'argiria sistemica. Difatti, la quantità totale di argento presente in un sì fatto rivestimento è nettamente inferiore a quella necessaria a sostenere un'argirosi sistemica [23]. Hussmann et al. [28] hanno dimostrato come sebbene sia di comune riscontro un incremento dei livelli di argento nei tessuti molli periprotesici, questi non correlano con i livelli sierici; d'altronde, l'ottenimento di elevati livelli locali d'argento è quanto auspicate per contrastare l'insorgenza di un'infezione periprotesica. L'argiria localizzata al solo distretto di impianto può essere più frequente. Al "*29th Annual Meeting of the European Bone and Joint infection Society*" nel 2010 venne presentata una serie di pazienti in cui il 33% (4/12) dei pazienti presentò una argiria localizzata sull'area di impianto con megaprotesi a rivestimento di argento. Glehr et al. su 32 megaprotesi montate fra il 2004 e il 2011 osservarono 7 casi di argiria locale con un controllo medio di 25,7 mesi (da 2 a 44,5). Sia i livelli sierici che quelli nei fluidi locali non erano diversi fra i pazienti che svilupparono o non tale complicazione. Il tempo di permanenza dell'impianto non sembrava avere effetti sulla comparsa della complicanza. Non si accompagnavano segni neurologici o, deficit funzione epatica o renale. Tale complicazione sembrerebbe più frequente nelle protesi a rivestimento galvanico rispetto a quelle eseguite con nanotecnologie di rivestimento (PorAg o Agluna) in cui la dismissione dell'argento è più controllata e continua senza picchi [32].

Tuttavia, essendo nota la citotossicità esercitata dalle particelle d'argento in vitro nei confronti degli osteoblasti e degli osteoclasti [33], nel dubbio che questa possa interferire con l'osteointegrazione dello stelo protesico (favorendone la mobilizzazione) o che il trattamento nano-tecnologico di superfice possa alterare le *performances* meccaniche e di frizione della stessa o che quest'ultima possa essere danneggiata durante l'inserzione a press fitt, il trattamento nano tecnologico di rivestimento in argento viene applicato solo sulle zone intercalari delle megaprotesi ma non sugli steli o sulle superfici articolari. In tali zone può essere abbinata una diversa strategia (cemento antibiotato attorno agli steli convenzionali, polimeri precaricati con antibiotico nelle zone di *bone ingrowth* o superfici articolari).

Recentemente è stata pubblicata la nostra esperienza preliminare sui rivestimenti in argento [32], che riguardava 33 megaprotesi impiegate per ricostruzioni dopo resezione di tumori ossei, trattamento di complesse patologie di natura non oncologica e complesse revisioni protesiche (Fig. 1) Solo un paziente (3%) trattato è andato incontro a infezione persistente perimegaprotesica a 25 mesi dopo chirurgia. I risultati finali sono stati comparabili a quelli riportati da Wafa con protesi Agluna (recidiva infezione 8% contro

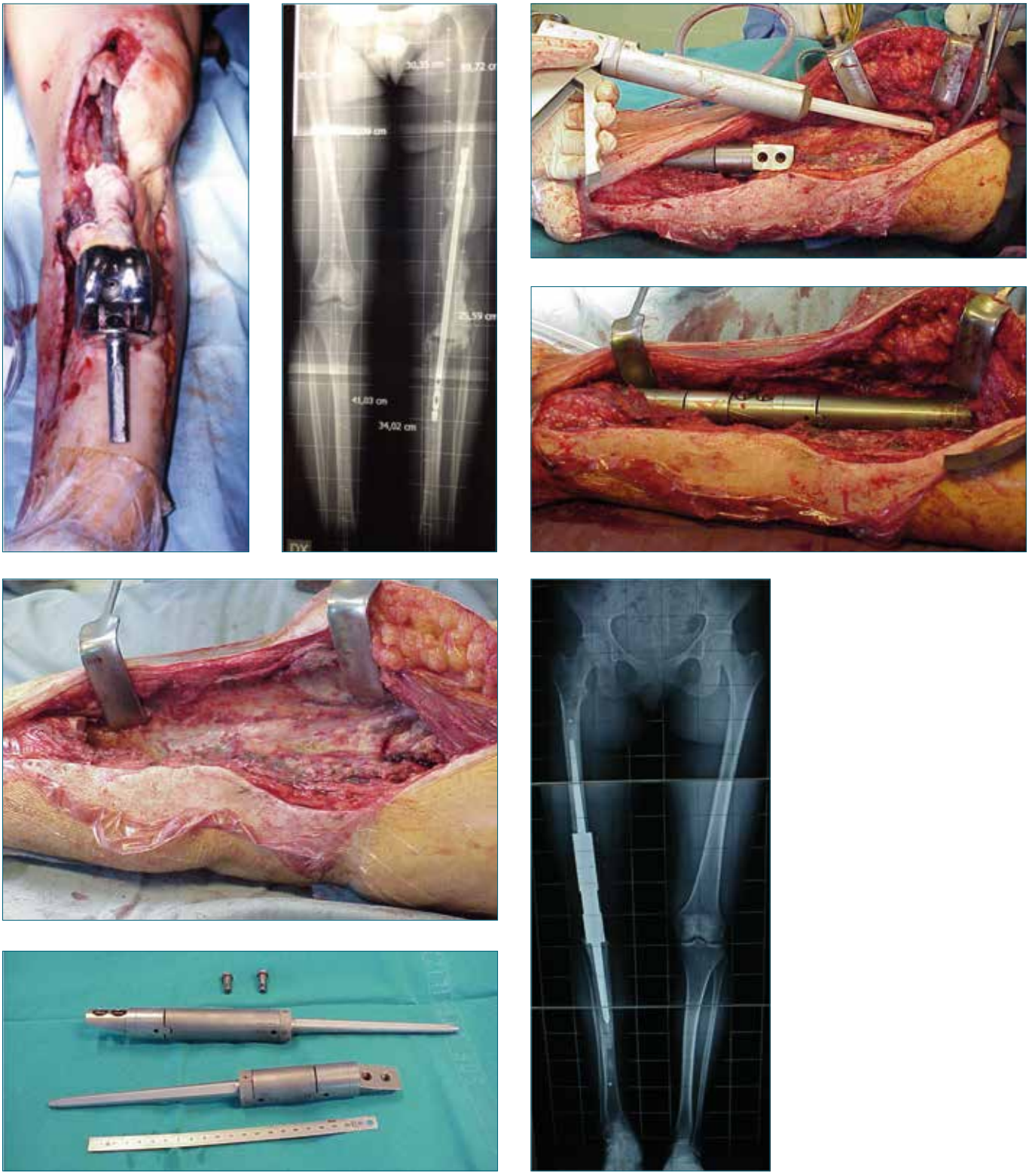

Figura 1. a) Quadro clinico di grave infezione con esposizione protesi dopo 11 tentativi di salvataggio; b) rimozione protesi e applicazione chiodo e cemento antibiotato; c) sterilizzazione campo chirurgico; d) protesi artrodesizzante con rivestimento in argento;e) cementazione con antibiotico steli protesici; f) protesi in sede;g) controllo Rx dopo 9 anni. Non segni di infezione.

12%; debridment successivo con successo 68% contro 70%, infezione persistente 2,5% contro 3,5%; revisioni in due tempi con successo 92% contro 85%) Sebbene, inoltre, l'argento risultasse tracciabile tanto nel siero quanto nelle urine dei pazienti per ben 3 anni dopo chirurgia, ciò non ha comportato l'insorgenza di effetto collaterale alcuno. La dismissione dell'argento ha avuto una modalità più lenta ma continua rispetto alle protesi a bagno galvanico

Precaricamento con agenti organici o inorganici diversi

Molteplici sostanze coinvolte nella risposta naturale antibatterica (citochine, peptidi antimicrobici) sono allo studio per l'adsorbimento su superfici protesiche o impianti: ma tutte finora sono limitate a studi di fattibilità in vitro o su animale. L'effetto antibatterico è comprovato su vari patogeni, si basa sul danneggiamento della parete cellulare e inibizione sintesi proteica (come alcuni antibiotici) ma di nuovo la comparsa di resistenze batteriche sarebbe eccezionale.

Analogamente il Chitosano, che si lega fermamente sulla superficie in titanio sembrerebbe avere un effetto protettivo antibatterico e antifungino anche se con meccanismi ancora non ben chiariti

Conclusioni

Sono disponibili differenti strategie volte a contrastare l'insorgenza d'infezione dopo resezione e impianto di megaprotesi. In particolar modo, differenti biomateriali si sono dimostrati efficaci e sicuri tanto nel curare quanto nel prevenire l'infezione, con indubbie vantaggiose ripercussioni anche sulla longevità dell'impianto protesico, sul risultato clinico globale dei pazienti e sulla loro qualità di vita.

Sebbene alle megaprotesi con rivestimento in argento sia stata dedicata una vasta letteratura scientifica, il loro impiego clinico è tuttora limitato al trattamento di casi complessi e/o a particolare rischio d'infezione. Il progredire delle conoscenze e, principalmente, delle applicazioni cliniche, potrà contribuire a far sì che le ricostruzioni con impianto di megaprotesi, seppur complesse e in quanto tali da eseguire in centri dedicati, perdano il triste primato di procedure ad elevato rischio d'infezione.

Tutte queste possibilità di rivestimenti (con antibiotici, con sostanze antisettiche, ioni metallici o peptidi organici e non – da soli o combinati fra loro) pur essendo estremamente interessanti nelle loro applicazione a breve termine devono ancora essere studiati nel lungo periodo nei seguenti aspetti: 1) comparsa di resistenze batteriche; 2) tossicità locale e/o generale 3) interferenze con le proprietà osteogenetiche e di *bone ingrowth*; 4) effetti sulle performances biomeccaniche degli impianti.

Note

Marco De Gori è stato supportato dalla Società Italiana di Ortopedia e Traumatologia con una borsa di studio SIOT 2016 di I livello.

Bibliografia

1. Henderson ER, Groundland JS, Pala E, et al. *Failure mode classification for tumor endoprostheses: retrospective review of five institutions and a literature review.* J Bone Joint Surg Am 2011;93:418-29.
2. Henderson ER, O'Connor MI, Ruggieri P, et al. *Classification of failure of limb salvage after reconstructive surgery for bone tumours: a modified system Including biological and expandable reconstructions.* Bone Joint J 2014;96:1436-40.
3. Racano A, Pazionis T, Farrokhyar F, et al. *High infection rate outcomes in long-bone tumor surgery with endoprosthetic reconstruction in adults: a systematic review.* Clin Orthop Relat Res 2013;471:2017-27.
4. Capanna R, Morris HG, Campanacci D, et al. *Modular uncemented prosthetic reconstruction after resection of tumours of the distal femur.* J Bone Joint Surg Br 1994;76:178-86.
5. De Gori M, Gasparini G, Capanna R. *Risk factors for perimegaprosthetic infections after tumor resection.* Orthopedics 2017;40:e11-6.
6. Gristina AG, Costerton JW. *Bacterial adherence to biomaterials and tissue. The significance of its role in clinical sepsis.* J Bone Joint Surg Am 1985;67:264-73.
7. Gosheger G, Goetze C, Hardes J, et al. *The influence of the alloy of megaprostheses on infection rate.* J Arthroplasty 2008;23:916-20.
8. Stevens CM, Tetsworth KD, Calhoun JH, et al. *An articulated antibiotic spacer used for infected total knee arthroplasty: a comparative in vitro elution study of Simplex and Palacos bone cements.* J Orthop Res 2005;23:27-33.
9. Gasparini G, De Gori M, Calonego G, et al. *Drug elution from high-dose antibiotic-loaded acrylic cement: a comparative, in vitro study.* Orthopedics 2014;37:e999-1005.
10. Avés EP, Estévez GF, Sader MS, et al. *Hydroxyapatite coating by sol-gel on Ti-6Al-4V alloy as drug carrier.* J Mater Sci Mater Med 2009;20:543-7.
11. Neut D, Dijkstra RJ, Thompson JI, et al. *Antibacterial efficacy of a new gentamicin-coating for cementless prostheses compared to gentamicin-loaded bone cement.* J Orthop Res 2011;29:1654-61.
12. Neut D, Dijkstra RJ, Thompson JI, et al. *A biodegradable gentamicin-hydroxyapatite-coating for infection prophylaxis in cementless hip prostheses.* Eur Cell Mater 2015;29:42-56.

13 Alt V, Bitschnau A, Osterling J, et al. *The effects of combined gentamicin-hydroxyapatite coating for cementless joint prostheses on the reduction of infection rates in a rabbit infection prophylaxis model.* Biomaterials 2006;27:4627-34.

14 Bus MP, van de Sande MA, Fiocco M, et al. *What are the long-term results of MUTARS® modular endoprostheses for reconstruction of tumor resection of the distal femur and proximal tibia?* Clin Orthop Relat Res 2017;475:708-18.

15 Eltorai AEM, Haglin J, Perera S, et al. *Antimicrobial technology in orthopedic and spinal implants.* World J Orthop 2016;7:361-9.

16 Shirai T, Shimizu T, Ohtani K, et al. *Antibacterial iodine-supported titanium implants.* Acta Biomater 2011;7:1928-33.

17 Tsuchiya H, Shirai T, Nishida H, et al. *Innovative antimicrobial coating of titanium implants with iodine.* J Orthop Sci 2012;17:595-604.

18 Shirai T, Tsuchiya H, Nishida H, et al. *Antimicrobial megaprostheses supported with iodine.* J Biomater Appl 2014;29:617-23.

19 Brennan SA, Ní Fhoghlú C, Devitt BM, et al. *Silver nanoparticles and their orthopaedic applications.* Bone Joint J 2015;975:582-9.

20 Bragg PD, Rainnie DJ. *The effect of silver ions on the respiratory chain of Escherichia coli.* Can J Microbiol 1974;20:883-9.

21 Jung WK, Koo HC, Kim KW, et al. *Antibacterial activity and mechanism of action of the silver ion in Staphylococcus aureus and Escherichia coli.* Appl Environ Microbiol 2008;74:2171-8.

22 Cordero J, Munuera L, Folgueira MD. *Influence of metal implants on infection. An experimental study in rabbits.* J Bone Joint Surg Br 1994;76:717-20.

23 Gosheger G, Hardes J, Ahrens H, et al. *Silver-coated megaendoprostheses in a rabbit model - an analysis of the infection rate and toxicological side effects.* Biomaterials 2004;25:5547-56.

24 Feng QL, Wu J, Chen GQ, et al. *A mechanistic study of the antibacterial effect of silver ions on Escherichia coli and Staphylococcus aureus.* J Biomed Mater Res 2000;52:662-8.

25 Tran N, Kelley MN, Tran PA, et al. *Silver doped titanium oxide-PDMS hybrid coating inhibits Staphylococcus aureus and Staphylococcus epidermidis growth on PEEK.* Mater Sci Eng C Mater Biol Appl 2015;49:201-9.

26 Hardes J, von Eiff C, Streitbuerger A, et al. *Reduction of periprosthetic infection with silver-coated megaprostheses in patients with bone sarcoma.* J Surg Oncol 2010;101:389-95.

27 Hardes J, Henrichs MP, Huschild G, et al. *Silver-coated megaprosthesis of the proximal tibia in patients with sarcoma.* J Arthroplasty 2017:32:2208-13.

28 Hussmann B, Johann I, Kauther MD, et al. *Measurement of the silver ion concentration in wound fluids after implantation of silver-coated megaprostheses: correlation with the clinical outcome.* Biomed Res Int 2013;2013:763096.

29 Wafa H, Grimer RJ, Reddy K, et al. *Retrospective evaluation of the incidence of early periprosthetic infection with silver-treated endoprostheses in high-risk patients: case-control study.* Bone Joint J 2015;97:252-7.

30 Hollinger MA. *Toxicological aspects of topical silver pharmaceuticals.* Crit Rev Toxicol 1996;26:255-60.

31 Fisher NM, Marsh E, Lazova R. *Scar-localized argyria secondary to silver sulfadiazine cream.* J Am Acad Dermatol 2003;49:730-2.

32 Scoccianti G, Frenos F, Beltrami G, et al. *Levels of silver ions in body fluids and clinical results in silver-coated megaprostheses after tumour, trauma or failed arthroplasty.* Injury 2016;47:S11-6.

33 Albers CE, Hofstetter W, Siebernock KA, et al. *In vitro cytotoxicity of silver nanoparticles on osteoblasts and osteoclasts at antibacterial concentrations.* Nanotoxicology 2013;7:30-6.

Giornale Italiano di Ortopedia e Traumatologia
2017;43(Suppl. 1):S70-S74

C.L. Romanò
S. Maraldi
D. Romanò
S. Scarponi
N. Logoluso
L. Drago

Istituto Ortopedico I.R.C.C.S. Galeazzi, Milano

Gli antimicrobici locali

Local antimicrobials

Riassunto

L'uso di dispositivi impiantabili è diventata una pratica comune della cura medica sia per scopi diagnostici che terapeutici. Tuttavia, come effetto collaterale, l'impianto di dispositivi medici può portare al verificarsi di infezioni difficili da trattare, in conseguenza della colonizzazione delle loro superfici inerti da parte di microrganismi che crescono in biofilms e che sono sempre più resistenti alle comuni terapie antimicrobiche. Una strategia promettente per combattere le infezioni correlate ai dispositivi è basata sullo sviluppo di biomateriali anti-infettivi che respingono i microbi o che sono in grado di uccidere i microrganismi nelle aree circostanti. In generale, tali biomateriali sono caratterizzati da rivestimenti "antifouling", a bassa adesività batterica, o da rivestimenti antimicrobici, in grado di uccidere i microbi che si avvicinano alla superficie. In questa breve disamina, presentiamo quindi lo sviluppo degli antimicrobici locali, intesi come superfici e rivestimenti in grado di ridurre l'adesività batterica e/o limitare la crescita batterica e la produzione di biofilm su materiali impiantabili e nei tessuti circostanti, con particolare riferimento all'ortopedia ed alla traumatologia.

Parole chiave: dispositivi medici, biomateriali, rivestimenti, biofilm, infezione

Summary

The use of implantable medical devices is a common part of medical care for both diagnostic and therapeutic purposes. However, the implant of medical devices may lead to the occurrence of difficult-to-treat infections, as a consequence of the colonization of their abiotic surfaces by biofilm-growing microorganisms increasingly resistant to antimicrobial therapies. A promising strategy to combat device-related infections is based on anti-infective biomaterials that either repel microbes, so they cannot attach to the device surfaces, or kill them in the surrounding areas. In general, such biomaterials are characterized by antifouling coatings, exhibiting low adhesion or even repellent properties towards microorganisms, or antimicrobial coatings, able to kill microbes approaching the surface. We here will address the development in the last two decades of antifouling and antimicrobial biomaterials designed to potentially limit the initial stages of microbial adhesion, as well as the microbial growth and biofilm formation on medical device surfaces, with particular reference to orthopedic and trauma applications.

Key words: *medical devices, anti-infective biomaterials, antifouling coatings, antimicrobial coatings, microbial biofilm*

Introduzione

I biofilm formati da microrganismi patogeni sono comunità multicellulari altamente complesse e dinamiche che causano fino al 75% di tutte le infezioni batteriche, con conseguente importante preoccupazione per la salute pubblica e un notevole peso economico. In particolare, le infezioni correlate a materiali impiantabili e le infezioni batteriche e micotiche, che coinvolgono l'osso, sono sostanzialmente tutte legate alla formazione del biofilm [1]. Di solito, le infezioni relative a dispositivi si evolvono secondo un ordine definito. Questo comprende, in primo luogo, l'adsorbimento di proteine sulle superfici del dispositivo, sulla base della idrofobicità, rugosità, porosità e composizione chimica della superficie e dalle concentrazioni locale delle soluzioni proteiche presenti, dalle concentrazioni di sali e dal pH [2 3]. Questa

Indirizzo per la corrispondenza:
Carlo Luca Romanò
Centro di Chirurgia Ricostruttiva e delle Infezioni Osteo-articolari (C.R.I.O.)
Centro Biofilm Milano
Istituto Ortopedico I.R.C.C.S. Galeazzi
via R. Galeazzi, 4
20161 Milano
carlo.romano@grupposandonato.it

fase è la più importante per l'adesione dei microrganismi. Una volta attaccati, essi proliferano e modulano la loro espressione genica e il loro metabolismo crescendo, così come il biofilm, sulle superfici del dispositivo [4]. Una volta instaurata, una infezione correlata al biofilm diviene particolarmente resistente alle terapie basate solo sulla somministrazione di antibiotici per via sistemica, per cui negli ultimi decenni si sono studiate diverse strategie atte a prevenire l'adesione di agenti patogeni o per ucciderli mediante l'applicazione locale di agenti antimicrobici [5].

Strategie antimicrobiche locali

Le principali modalità di prevenzione/trattamento, sviluppate nel corso degli ultimi anni, per combattere localmente le infezioni correlate al biofilm batterico, sono basate sulla capacità di:

- impedire l'adsorbimento delle proteine e l'adesione batterica precoce [6];
- ostacolare la colonizzazione microbica e il complesso biofilm [7];
- esprimere attività battericida all'interfaccia con i tessuti dell'ospite o fornire concentrazioni attive di sostanze antimicrobiche localmente;
- interferire con la fisiologia dei patogeni;
- disturbare l'integrità strutturale delle singole cellule batteriche o persino l'organizzazione complessa di biofilm batterici [5 8 9].

In generale, i rivestimenti in grado di prevenire l'adesione microbica sono classificati come antimicrobici o antifouling, i primi essendo in grado di uccidere i microbi quando si avvicinano alle superfici del dispositivo, mentre gli altri prevengono l'accumulo microbico mediante proprietà repellenti verso i microrganismi o sono in grado di interferire con la struttura del biofilm.

La presente panoramica si concentrerà su biomateriali antimicrobici e antifouling, progettati per limitare potenzialmente le fasi iniziali di adesione microbica, nonché la crescita microbica e la formazione di biofilm sulle superfici del dispositivo medico ed eventualmente nei tessuti circostanti.

Rivestimenti antimicrobici

L'interesse per i biomateriali che esprimono attività antimicrobica ha subito un forte aumento nel tempo. Il numero di biomateriali anti-infettivi approvati dalla FDA è notevolmente aumentato nell'ultimo decennio, il che indica la necessità di alternative ad antibiotici somministrati sistemicamente, che spesso incontrano difficoltà nel penetrare il biofilm e raggiungere i batteri. La maggior parte di questi biomateriali, alcuni dei quali già disponibili sul mercato, sono stati specificamente pianificati per fornire un'attività antimicrobica secondo un approccio che può prevedere o meno il rilascio di farmaci localmente.

Rivestimenti antimicrobici a rilascio di farmaci

Un approccio interessante per ridurre l'adesione batterica è basato su rivestimenti che attivamente rilasciano diversi agenti antibatterici; Queste molecole vengono applicate ai biomateriali mediante adsorbimento fisico [10 11], impregnazione nella matrice polimerica [12], complessa [13] o coniugazione [14]. Tali rivestimenti attivi sono progettati per funzionare come vettori di biocidi, rilasciati in concentrazioni elevate locali durante il periodo critico di post-impianto (diverse ore), per inibire la colonizzazione della superficie iniziale e prevenire la formazione di biofilm.

Rivestimenti antibiotici

I maggiori vantaggi derivanti dalla somministrazione di antibiotici direttamente al sito dell'impianto sono l'efficacia aumentata e l'alta dose somministrata evitando, tuttavia, reazioni secondarie potenzialmente dannose in altre parti del corpo e l'insorgere di resistenza. L'efficacia di questi rivestimenti è fortemente dipendente dal modo e dalla velocità di rilascio del farmaco.

Il rilascio locale di antibiotici, come gentamicina o vancomicina, è stata applicata a lungo nei cementi ossei utilizzati per fissare gli impianti protesici [15 16]. Come un possibile approccio alternativo, più recentemente sono stati sviluppati rivestimenti basati su materiali biodegradabili, quali ad esempio un copolimero acido polilattico-glicolico (PLGA), addizionato con gentamicina [17 18]. L'impiego di rivestimenti superficiali biodegradabili contenenti antibiotici favorisce il lento degrado dello strato superficiale e il rilascio dell'antibiotico direttamente all'interfaccia dei tessuti superficiali, con la cinetica del rilascio antibiotico strettamente aderente la cinetica del degrado del rivestimento.

Negli ultimi anni i materiali mesoporosi, come l'idrossiapatite (HA), sono stati caricati con gentamicina [19] e tobramicina [20], vancomicina, cefalotina sodica, amoxicillina e carbenicillina [21]. Tutti questi studi hanno dimostrato che i rivestimenti a base di HA, addizionata con antibiotici, hanno scoraggiato l'adesione batterica e hanno impedito la formazione di biofilm, in modo proporzionale alla capacità di rilascio dei farmaci.

Gli idrogeli sono anche promettenti e versatili candidati per il rilascio controllato di antibiotico [22].

Rivestimenti in argento

Tra i materiali con attività antimicrobica, l'argento (Ag) ha suscitato l'interesse di molti ricercatori a causa della sua

bassa tossicità e dell'effetto antimicrobico di lunga durata nei confronti di batteri Gram-positivi e Gram-negativi, funghi, protozoi e certi virus [23]. Principalmente, le proprietà antimicrobiche di Ag sono correlate alla sua forma ossidata (Ag^+) mentre la concentrazione necessaria per un effetto ottimale che va da 10 nM a 10 μM [24]. L'effetto più evidente degli ioni Ag è la perforazione della membrana cellulare e conseguente uccisione microbica, dopo il suo accumulo in parti negativamente cariche della membrana cellulare. Inoltre, gli ioni di Ag formano composti insolubili con gruppi di solfidril e fosforilici di proteine nella parete cellulare delle cellule batteriche e fungine.
L'utilizzo di protesi con rivestimento in argento ha dimostrato ottima efficacia in ambito clinico [25,26] anche se l'uso su larga scala di questa soluzione rimane limitato da problematiche di costi, disponibilità e potenziale tossicità [27,28].

Altri rivestimenti a rilascio di farmaci
I furanoni sono metaboliti secondari prodotti dalle piante, il più famoso è il *pulcra* rossa alga *Delisea*, e consegnato alla superficie per regolare la colonizzazione batterica Per questo motivo, negli ultimi due decenni, i furanoni sono stati oggetto di indagine come inibitori della colonizzazione batterica [29]. I furanoni possono mostrare effetti diversi a seconda delle specie batteriche testate. Cheng et al. ha utilizzato il alogenato 4-bromo-5- (bromometilene) -2 (5H) -furanone in combinazione con PDLLA biodegradabili per realizzare un nuovo rivestimento antibatterico per gli impianti in titanio. Questo rivestimento antibatterico ha prodotto un alone di inibizione contro *S. aureus* durante un periodo di studio di 60 giorni [30].
L'ossido nitrico (NO) è un noto inibitore dell'adesione e dell'attivazione delle piastrine. Inoltre, NO è stato dimostrato di avere anche un'attività antibiofilm; a causa di questo doppio effetto, i materiali di rilascio di NO potrebbero essere usati per sviluppare cateteri venosi centrali antitrombotici/antimicrobici. Secondo uno studio recente, una riduzione dell'82% del numero di impianti infetti è stata ottenuta con i rivestimenti che rilasciano NO [31].

Approcci senza rilascio di farmaci
Gli approcci non rilascianti farmaci sono quelli basati su materiali di rivestimento capaci, in linea di principio, di contrastare l'adesione batterica e la formazione di biofilm quando i microrganismi entrano in contatto con una superficie rivestita.

Rivestimenti basati su polimeri antimicrobici
I polimeri antimicrobici sono generalmente indicati come biocidi polimerici, se ottenuti dalla polimerizzazione di unità ripetitive bioattive o polimeri biocidi, quando l'intera macromolecola è bioattiva [32].
La polimerizzazione di agenti antimicrobici, come gli antibiotici, per ottenere biocidi polimerici è di solito eseguita per diminuire la tossicità, ma spesso si verifica anche una diminuzione dell'attività, come nel caso della polimerizzazione di un polietilenglicolato (PEG)-metacrilato di vancomicina, un polimero sei volte meno attivo rispetto alla vancomicina a basso peso molecolare [33]. Inoltre, nella maggior parte dei casi, il biocida polimerico è attivo solo dopo il rilascio dell'antibiotico collegato dal vettore polimerico, il che rende discutibile la definizione di approccio senza rilascio di farmaco per questo tipo di rivestimento.
I polimeri biocidi sono più interessanti e recentemente hanno catturato l'attenzione di molti gruppi di ricerca. Il polimero cationico naturale più studiato è il chitosano, un polisaccaride biocompatibile derivato da risorse naturali rinnovabili e composto da *N*-acetilglucosammina e d-glucosamina distribuite in modo casuale che variano in composizione, sequenza e lunghezza della catena molecolare. Questo polimero forma idrogeli, ha bassa tossicità verso le cellule dei mammiferi e mostra attività antibatterica contro molti batteri Gram-positivi e Gram-negativi, a causa dei suoi gruppi amminici positivamente caricati [34].

Rivestimenti "antifouling"
I rivestimenti antifouling, in grado di prevenire l'accumulo del biofilm batterico, presentano proprietà repellenti nei confronti dei microrganismi o influenzano l'architettura del biofilm.
I rivestimenti antimicrobici repellenti si basano su (i) polimeri idrofili, principalmente poli-etilen glicole (PEG) [35] o acido ialuronico [36] (ii) materiali zwitterionici [37] o (iii) materiali a bassa energia superficiale (superidrofobici) per la particolare finitura superficiale in nanoscala [38].
I rivestimenti in grado di influenzare l'architettura del biofilm, sono principalmente basati sull'immobilizzazione degli enzimi che interferiscono con il "quorum sensing" batterico [39] o in grado di degradare la matrice del biofilm [40,41].

Osservazioni conclusive e prospettive future
Negli ultimi decenni sono stati impiegati numerosi approcci per la progettazione di sistemi di rilascio di antimicrobici locali e di rivestimenti antibatterici e antibiofilm per dispositivi medici. È assolutamente indubbio che i polimeri svolgono un ruolo fondamentale nello sviluppo di rivestimenti anti-infettivi, grazie alle caratteristiche peculiari di questi materiali che li rendono modificabili con diverse proprietà chimiche e fisiche per soddisfare esigenze specifiche. Queste proprietà permettono di classificare i rivestimenti anti-infettivi come antifouling o antimicrobici, in base alla

loro diversa modalità di azione sui microrganismi anziché ad un effetto finale diverso che rimane in entrambi i casi la prevenzione della formazione di biofilm. I rivestimenti antifouling sono quelli che impediscono l'accumulo di biofilm sulle superfici, respingendo i microrganismi o interessando l'architettura del biofilm microbico, mentre i rivestimenti antimicrobici presentano un'attività batteriostatica o battericida. Una differenza fondamentale tra le due classi di rivestimenti antibiofilm è che i rivestimenti antifouling scoraggiano l'adesione dei microorganismi mediante un effetto di barriera, attraverso interazioni superficiali o repulsione sterica, mentre quelle antimicrobiche interagiscono con i microrganismi, causandone la morte cellulare, sia per contatto che rilasciando composti antimicrobici.
I rivestimenti antimicrobici che rilasciano farmaci sono senza dubbio quelli più ampiamente studiati per la prevenzione delle infezioni connesse con dispositivi medici. Strategie alternative prevedono l'introduzione di dispositivi medici con superfici idrofobiche o polimeri biocidi. Tuttavia, nonostante la loro efficacia antibiofilm sia dimostrata sperimentalmente, questi nuovi rivestimenti antibiofilm sono stati scarsamente esaminati in studi clinici e la loro efficacia e sicurezza rimane questionabile.
In ogni caso, sulla base dei dati preclinici e clinici disponibili, l'utilizzo di strategie antimicrobiche ed antibiofilm locali risulta essere estremamente promettente ed efficace ed è verosimile attendersi un progressivo ulteriore impiego di tali tecnologie sia nella prevenzione che nel trattamento delle infezioni correlate ai materiali impiantabili in ortopedia e traumatologia.

Bibliografia

1 Ahmed S, Darouiche RO. *Anti-biofilm agents in control of device-related infections*. Adv Exp Med Biol 2015;831:137-46.
2 Francolini I, Donelli G, Crisante F, et al. *Antimicrobial polymers for anti-biofilm medical devices: state-of-art and perspectives*. Adv Exp Med Biol 2015;831:93-117.
3 Thevenot P, Hu W, Tang L. *Surface chemistry influences implant biocompatibility*. Curr Top Med Chem 2008;8:270-80.
4 Pavithra D, Doble M. *Biofilm formation, bacterial adhesion and host response on polymeric implants-issues and prevention*. Biomed Mater 2008;3:034003.
5 Romanò CL, Scarponi S, Gallazzi E, et al. *Antibacterial coating of implants in orthopaedics and trauma: a classification proposal in an evolving panorama*. J Orthop Surg Res 2015;10:157.
6 Speziale P, Pietrocola G, Rindi S, et al. *Structural and functional role of Staphylococcus aureus surface components recognizing adhesive matrix molecules of the host*. Future Microbiol 2009;4:1337-52.
7 Hook AL, Chang CY, Yang J, et al. *Combinatorial discovery of polymers resistant to bacterial attachment*. Nat Biotechnol 2012;30:868-75.
8 Romanò CL, Toscano M, Romanò D, et al. *Antibiofilm agents and implant-related infections in orthopaedics: where are we?* J Chemother 2013;25:67-80.
9 Campoccia D, Montanaro L, Arciola CR. *A review of the biomaterials technologies for infection-resistant surfaces*. Biomaterials 2013;34:8533-54.
10 Donelli G, Francolini I, Piozzi A, et al. *New polymer-antibiotic systems to inhibit bacterial biofilm formation: a suitable approach to prevent central venous catheter-associated infections*. J Chemother 2002;14:501-7.
11 Piozzi A, Francolini I, Occhiaperti L, et al. *Antimicrobial activity of polyurethanes coated with antibiotics: a new approach to the realization of medical devices exempt from microbial colonization*. Int J Pharm 2004;280:173-83.
12 Francolini I, Norris P, Piozzi A, et al. *Usnic acid, a natural antimicrobial agent able to inhibit bacterial biofilm formation on polymer surfaces*. Antimicrob Agents Chemother 2004;48:4360-5.
13 Francolini I, Taresco V, Crisante F, et al. *Water soluble usnic acid-polyacrylamide complexes with enhanced antimicrobial activity against Staphylococcus epidermidis*. Int J Mol Sci 2013;14:7356-69.
14 Woo GL, Yang ML, Yin HQ, et al. *Biological characterization of a novel biodegradable antimicrobial polymer synthesized with fluoroquinolones*. J Biomed Mater Res 2002;59:35-45.
15 Chang Y, Tai CL, Hsieh PH, et al. *Gentamicin in bone cement: a potentially more effective prophylactic measure of infection in joint arthroplasty*. Bone Joint Res 2013;2:220-6.
16 Kendoff DO, Gehrke T, Stangenberg P, et al. *Bioavailability of gentamicin and vancomycin released from an antibiotic containing bone cement in patients undergoing a septic onestage total hip arthroplasty (THA) revision: a monocentric open clinical trial*. Hip Int 2016;26:90-6
17 Strobel C, Schmidmaier G, Wildemann B. *Changing the release kinetics of gentamicin from poly (D, L-lactide) implant coatings using only one polymer*. Int J Artif Organs 2011;34:304-16.
18 Vester H, Wildemann B, Schmidmaier G, et al. *Gentamycin delivered from a PDLLA coating of metallic implants: in vivo and in vitro characterisation for local prophylaxis of implantrelated osteomyelitis*. Injury 2010;41:1053-9.
19 Neut D, Dijkstra RJ, Thompson JI, et al. *A biodegradable gentamicin-hydroxyapatite-coating for infection prophylaxis in cementless hip prostheses*. Eur Cell Mater 2015;29:42-55.
20 Sorensen JH, Lilja M, Sorensen TC, et al. *Biomechanical and antibacterial properties of Tobramycin loaded hydroxyapatite coated fixation pins*. J Biomed Mater Res B Appl Biomater 2014;102:1381-92.
21 Stigter M, Bezemer J, de Groot K, et al. *Incorporation of different antibiotics into carbonated hydroxyapatite coatings on*

titanium implants, release and antibiotic efficacy. J Control Release 2004;99:127-37.
22 Drago L, Boot W, Dimas K, et al. *Does implant coating with antibacterial-loaded hydrogel reduce bacterial colonization and biofilm formation in vitro?* Clin Orthop Relat Res 2014:472-11:3311-23.
23 Whitehouse M. *Silver pharmacology: past, present and questions for the future*. Prog Drug Res 2015;70:237-73.
24 Kim J, Kuk E, Yu K, et al. *Antimicrobial effects of silver nanoparticles*. Nanomed Nanotechnol Biol Med 2007;3:95-101.
25 Wafa H, Grimer RJ, Reddy K, et al. *Retrospective evaluation of the incidence of early periprosthetic infection with silver-treated endoprostheses in high-risk patients: case-control study*. Bone Joint J 2015;97-B:252-7.
26 Hardes J, von Eiff C, Streitbuerger A, et al. *Reduction of periprosthetic infection with silver-coated megaprostheses in patients with bone sarcoma*. J Surg Oncol 2010;101:389-95.
27 Chernousova S, Epple M. *Silver as antibacterial agent: ion, nanoparticle, and metal*. Angew Chem Int Ed Engl 2013;52:1636-53.
28 Mijnendonckx K, Leys N, Mahillon J, et al. *Antimicrobial silver: uses, toxicity and potential for resistance*. Biometals 2013;26:609-21.
29 de Nys R, Givskov M, Kumar N, et al. *Furanones*. Prog Mol Subcell Biol 2006;42:55-86.
30 Cheng Y, Zhao X, Liu X, et al. *Antibacterial activity and biological performance of a novel antibacterial coating containing a halogenated furanone compound loaded poly (L-lactic acid) nanoparticles on microarc-oxidized titanium*. Int J Nanomed 2015;10:727-37.
31 Nablo BJ, Prichard HL, Butler RD, et al. *Inhibition of implant-associated infections via nitric oxide release*. Biomaterials 2005;26:6984-90.
32 Siedenbiedel F, Tiller J. *Antimicrobial polymers in solution and on surfaces: overview and functional principles*. Polymer 2012;4:46-71.
33 Lawson MC, Shoemaker R, Hoth KB, et al. *Polymerizable vancomycin derivatives for bactericidal biomaterial surface modification: structure-function evaluation*. Biomacromolecules 2009;10:2221-34.
34 Rabea EI, Badawy ME, Stevens CV, et al. *Chitosan as antimicrobial agent: applications and mode of action*. Biomacromolecules 2003;4:1457-65.
35 Francolini I, Donelli G, Vuotto C, et al. *Antifouling polyurethanes to fight device-related staphylococcal infections: synthesis, characterization, and antibiofilm efficacy*. Pathog Dis 2014;70:401-7.
36 Romanò CL, De Vecchi E, Bortolin M, et al. *Hyaluronic acid and its composites as a local antimicrobial/antiadhesive barrier*. J Bone Joint Infect 2017;2:63-72.
37 Schlenoff JB. *Zwitteration: coating surfaces with zwitterionic functionality to reduce nonspecific adsorption*. Langmuir 2014;30:9625-36.
38 Zhang H, Lamb R, Lewis J. *Engineering nanoscale roughness on hydrophobic surface - preliminary assessment of fouling behaviour*. Sci Technol Adv Mater 2005;6:236-9.
39 Singh R, Desouky S, Nakayama J. *Quorum quenching strategy targeting gram-positive pathogenic bacteria*. Adv Exp Med Biol 2016;901:109-30
40 Pavlukhina SV, Kaplan JB, Xu L, et al. *Noneluting enzymatic antibiofilm coatings*. ACS Appl Mater Interfaces 2012;4:4708-16.

Giornale Italiano di Ortopedia e Traumatologia
2017;43(Suppl. 1):S75-S79

R. Rotini
M. Cavallo
A. Marinelli
E. Guerra

Istituto Ortopedico Rizzoli, Bologna

Fratture-lussazioni di gomito

Elbow fracture-dislocations

Riassunto

Le fratture-lussazioni di gomito entrano a far parte del quadro più ampio delle instabilità di gomito, in cui sono comprese tutte quelle problematiche che portano alla perdita dei rapporti articolari a livello del gomito. Le classificazioni delle instabilità di gomito sono molteplici, e grazie agli sviluppi delle conoscenze specifiche degli ultimi vent'anni si è giunti alla definizione di un sistema classificativo in grado di raccogliere l'ampio spettro delle possibilità. In base al tipo di stabilizzatori danneggiati (tessuti molli o strutture ossee), al timing della lesione (acuta o cronica) e alla dinamicità della problematica stessa (ricorrente o persistente) si sono definiti sei macro gruppi in cui inserire le varie problematiche con le relative cause. In particolar modo le fratture lussazioni, definite Acute di tipo B, costituiscono uno dei gruppi maggiormente rappresentati, e hanno la particolarità di richiedere un corretto inquadramento fin dalle prime battute, un trattamento il più preciso e tempestivo possibile e un percorso post operatorio dedicato. Il fine è di evitare o di limitare al minimo le complicanze, che purtroppo sono relativamente frequenti in questo tipo di patologia, in particolare instabilità residua, rigidità, rapida degenerazione articolare e persistenza del dolore.

Parole chiave: gomito, instabilità complessa, fratture lussazioni, classificazione

Summary

Elbow fracture-dislocations are part of the larger framework of elbow instability, which includes all the problems related with the loss of articular congruity. Several elbow instability classifications have been proposed, and following the development of specific knowledge in the last twenty years, a new classification system has been developed able to cover the large spectrum of possibilities. Depending on the type of the damaged stabilizers (soft tissues or bone structures), the timing of the lesion (acute or chronic) and the dynamicity of the problem (recurrent or persistent), six main groups have been defined to include the various possibilities with their causes. In particular, fractures-dislocation, defined as acute type B, are one of the most represented groups, and have the peculiarity of requiring a proper framing from the earliest moments, a treatment as precise and quick as possible, and a dedicated postoperative protocol. The aim is to avoid or minimize complications, which unfortunately are relatively common in this type of pathology, in particular residual instability, stiffness, rapid joint degeneration and pain persistence.

Key words: *elbow, complex instability, fracture dislocations, classification*

Introduzione

L'instabilità del gomito è un problema che si presenta sempre più frequentemente all'attenzione del chirurgo ortopedico. Le forme post traumatiche sono relativamente frequenti, se si pensa che il tasso di lussazione semplice è di circa 7 casi per 100.000 pazienti all'anno [1-4] e che circa un quarto delle problematiche croniche locali sono associate a fratture del gomito [1 3].

Tuttavia la complessità anatomica e biomeccanica del gomito, la difficoltà nella diagnosi in forme di instabilità meno gravi e i risultati spesso poco soddisfacenti degli approcci chirurgici a questo tipo di problematica hanno fatto si che in passato il problema sia stato poco approfondito.

È solo recentemente che a livello internazionale si è dato un forte impulso allo studio e alla comprensione della instabilità del gomito, con un susseguirsi di aspetti classificativi e terapeutici sempre più raffinati e puntuali.

Indirizzo per la corrispondenza:
Roberto Rotini
S.C. Chirurgia della spalla e del gomito,
Istituto Ortopedico Rizzoli
via G.C. Pupilli, 1
40136 Bologna
roberto.rotini@ior.it

Cenni storici

La prima testimonianza di classificazione sull'argomento si ha grazie all'esperienza di Albert [5], che nel 1881 sviluppa un sistema classificativo citando tra gli altri studi di Ippocrate, Galeno, Desault, Denucè ed altri illustri nomi legati alla medicina del passato. A distanza di numerosi anni Bohler [6], perfeziona la proposta di Albert basandosi sulla propria esperienza di 65 casi. Negli anni sono poi succedute esperienze differenti, ma è negli anni Novanta che si ha un particolare passo avanti con la definizione di un concetto ancora alla base del moderno trattamento delle lussazioni del gomito: Morrey introduce la definizione "instabilità complessa del gomito" [7], distinguendo così due differenti situazioni cliniche: la lussazione dovuta esclusivamente alla lesione dei tessuti molli – già nota come "lussazione semplice del gomito" [1 8] – e la lussazione associata a frattura del capitello radiale e/o del processo coronoideo dell'ulna, chiamata "lussazione complessa del gomito" [7 9].
Verso la fine degli anni '90 quattro dei più importanti chirurghi del gomito (Morrey, Ring, King e O'Driscoll) [9 10 12] hanno proposto un susseguirsi di novità classificative, seguendo i concetti progressivamente emergenti sulla biomeccanica e sulla anatomia del gomito.

Nuova classificazione

Ripercorrendo la storia della classificazione del gomito ci si rende conto di come l'instabilità non sia rappresentata da una singola entità, ma piuttosto di come comprenda un ampio spettro di forme diverse: dalle forme acute che si guariscono in pochi giorni di riposo, alle forme croniche ma lievi e ben tollerate, a condizioni molto disabilitanti con gravi sequele e forti difficoltà nel trattamento. Vi sono infatti alcune condizioni cliniche del gomito dominate da un quadro di instabilità che non sono contemplate dalle numerose classificazioni proposte. Per questo motivo recentemente all'interno della Società Italiana di Chirurgia della Spalla e del Gomito (SICSeG) è stato creato un gruppo di lavoro, con lo scopo di definire una classificazione semplice, completa e riproducibile. Il gruppo, guidato dal dr. Roberto Rotini, ha incluso diversi chirurghi di gomito di vari ospedali italiani (Alessandro Marinelli, Enrico Guerra, Graziano Bettelli, Gian Luigi Pederzini, Andrea Celli, Giuseppe Giannicola, Giuseppe Porcellini, Armand Sard, Maurizio Fontana). Questa classificazione, presentata in numerosi incontri e congressi dal 2015, è attualmente la classificazione adottata da SICSeG per l'instabilità del gomito [13]. Tra i vari criteri classificativi prende in esame l'instabilità del gomito sulla base del fattore temporale, della tipologia e della patoanatomia della lesione con l'intento di coprire il più possibile la varietà di quadri di presentazione della problematica. Questo sistema si basa in primo luogo sull'analisi dettagliata degli stabilizzatori del gomito e sul relativo ruolo giocato nell'instabilità in caso di lesione. La stabilità del gomito è fornita da una "morsa" di vincoli statici e dinamici, che si dividono in: vincoli statici primari – articolazione ulno-omerale (olecrano e coronoide), MCL (legamento collaterale mediale) e complesso del LCL (legamento collaterale laterale ed in particolare il LUCL, legamento collaterale ulnare laterale); vincoli statici secondari – tra cui il capitello radiale e la capsula articolare; e vincoli dinamici: i muscoli che attraversano il gomito, divisi in gruppi, noti come i muscoli flesso-pronatori (FPM) e muscoli estensori-supinatori (ESM).
Un primo fattore differenziativo della classificazione è dato appunto dal tipo di stabilizzatori coinvolti: la lesione delle sole parti molli determina un quadro di instabilità di tipo "A", mentre la lesione di tessuti molli associata a fratture ossee determina un quadro di instabilità di tipo "B" (Figg. 1-4). Il timing della problematica determina la suddivisione in acute e croniche, queste ultime suddivise a loro volta in croniche ricorrenti (quando si alternano stati di riduzione e di lussazione) e croniche persistenti quando la lussazione è statica e l'articolazione non riducibile. A questo punto, come indicato in Tabella I, è possibile dividere l'instabilità del gomito in sei gruppi principali. All'interno di ciascun gruppo possiamo poi dividere l'instabilità secondo l'eziologia, l'estensione della dislocazione (completa dislocazione o sublussazione) e le articolazioni coinvolte (omero ulnare, omero radiale e radio ulnare). Per l'instabilità di origine traumatica o micro-traumatica, si può descrivere il meccanismo della lesione. I meccanismi più comuni sono rotatoria posterolaterale (PLRI), rotatoria posteromediale (PMRI), carico assiale diretto, stress in varo e stress di valgo.
Le fratture-lussazioni, argomento specifico di questa trattazione, fanno parte del gruppo delle instabilità Acute di tipo B, che associano fratture degli stabilizzatori ossei a lesioni dei tessuti molli. È da precisare che i casi in cui l'instabilità acuta sia dovuta ad una lussazione con piccole fratture articolari non compromettenti la stabilità del gomito rimangono incluse nelle forme di tipo A [9]. Il gruppo delle instabilità Acute di tipo B comprende un numero eterogeneo di forme cliniche, in cui sono incluse le cosiddette instabilità complesse del gomito (CEI) che sono fratture-lussazioni del gomito caratterizzate dalla lussazione della omero-ulnare a seguito di una frattura di uno stabilizzatore osseo (solitamente il capitello radiale e/o il processo coronoideo e/o l'olecrano) combinati con lesioni degli stabilizzatori legamentosi (MCL e/o LCL).
I tipi di lesioni inclusi nelle CEI sono:

- fratture-lussazioni trans-olecraniche: queste si verificano mediante un meccanismo di compressione assiale.

Figura 1. Quadro RX di un paziente di 59 anni, trauma ad alta energia con frattura-lussazione gomito destro.

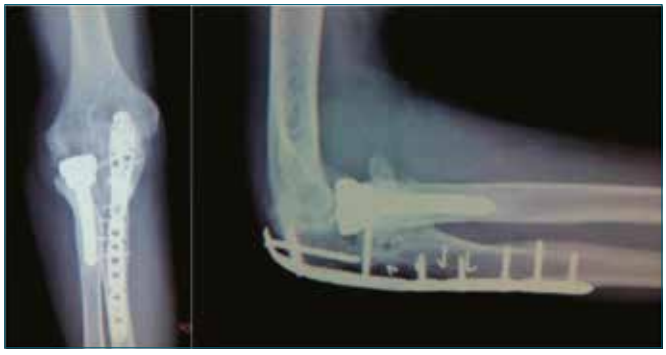

Figura 3. Quadro RX ad 1 anno di follow up: l'instabilità di tipo B è stata trattata con protesizzazione del capitello e osteosintesi dell'ulna prossimale.

A seconda del movimento relativo della testa radiale rispetto all'omero, sono divise in anteriori e posteriori;

- triadi terribili: queste lesioni sono caratterizzate da lussazione o sublussazione del gomito associate a frattura del capitello radiale, del processo coronoideo e del LCL. Il meccanismo più comune con cui si verifica la triade terribile è il PLRI;
- frattura della porzione anteromediale del processo coronoideo e lesione del LCL: questo tipo di lesione può essere talvolta associato alla frattura del capitello radiale e si verifica con il meccanismo PMRI. Di solito provoca un'incongruenza omero-ulnare piuttosto che una completa lussazione. Anche se originariamente questa forma non è stata inclusa nel gruppo delle instabilità complesse del gomito [7 9 14], ci sono alcune tipologie di lesioni che, secondo alcuni autori, possono essere incluse nelle instabilità complesse a causa delle loro caratteristiche anatomo-patologiche (lesioni associate di strutture ossee e ligamentose), la somiglianza nella strategia di trattamento e la prognosi.

Figura 2. Immagine intra operatoria che mostra la grave comminuzione della frattura di ulna e radio prossimali.

Figura 4. Quadro clinico ad 1 anno di follow up, con buona ripresa della articolarità in flessoestensione e pronosupinazione.

Anche se il dibattito è aperto, in questa classificazione, includiamo le seguenti fratture come instabilità complessa del gomito:

Tabella I. Nuova classificazione delle instabilità di gomito.

	Acute	Croniche	
		Ricorrenti	Persistenti
Tipo A (Solo tessuti molli)	Instabilità semplice PLRI (dal LCL al MCL) Axial Valgus (dal MCL al LCL)	Post-traumatiche over-use Lesione di LCL Lesione di MCL Congenite Iperlassità Infiammatorie	Misconosciute Non adeguatamente trattate Infiammatorie
Tipo B (Tessuti molli e fratture)	Instabilità complessa Fratture articolari di: - Capitello radiale - Coronoide - Olecrano - Omero distale con associata lesione di LCL e con o senza lesione di MCL	Da elongazione del LCL dopo perdita ossea della coronoide da pseudoartrosi o viziosa consolidazione dell'omero distale Dopo capitellectomia con associata lesione di LCL o MCL Displasia congenita	Misconosciute Non adeguatamente trattate

- alcune forme di frattura del capitulum humeri e della troclea omerale che, unitamente a lesioni capsulolegamentose, mostrano quadro di instabilità con caratteristiche di prognosi e trattamento molto simili ad altre forme di instabilità complesse;
- alcune fratture isolate del processo coronoideo associate ad instabilità, ad esempio con l'incongruenza della articolazione omero-ulnare evidenziata alle immagini TAC.

Modelli differenti di instabilità che presentano l'associazione di lesioni degli stabilizzatori ossei e dei tessuti molli ma che non provocano una lussazione omero ulnare [15], a nostro avviso non sono da considerare come CEI. Ad esempio, la frattura del capitello radiale associata a lesione del legamento collaterale laterale o mediale in assenza di lussazione del gomito; la frattura del capitello radiale associata a lesioni alla membrana interossea (Essex-Lopresti) senza la lussazione del gomito o le fratture di Monteggia.

Conclusioni

L'instabilità del gomito comprende numerosi quadri clinici, non sempre facili da identificare e trattare in modo appropriato. Le forme più comunemente osservate sono di origine post-traumatica, anche se sono presenti cause differenti (micro-traumi ripetuti, malattia reumatica, lesioni neurologiche, cause congenite e infettive). Le tecniche diagnostiche attualmente disponibili e l'attenzione dedicata nell'ultimo ventennio hanno migliorato notevolmente la comprensione di questo distretto anatomico, e con essa i relativi aspetti di trattamento. Uno dei punti chiave rimane l'identificazione delle diverse forme di instabilità, ancora oggi complicata dal fatto che manca una terminologia univoca nella analisi delle instabilità del gomito. La classificazione proposta si basa sulla valutazione contemporanea di differenti parametri di carattere anatomico e temporale, definendo gruppi con sostanziali differenze. Il gruppo definito delle instabilità acute di tipo B è uno dei maggiormente rappresentati, comprendendo le lussazioni trans-olecraniche, le triadi terribili, le fratture di coronoide con lesione del LCL unitamente a forme particolari con frattura del capitulum humeri e della troclea omerale e fratture isolate del processo coronoideo. Il corretto trattamento precoce di queste forme aiuta a prevenire complicanze altrimenti piuttosto frequenti, quali instabilità residua, rigidità, rapida degenerazione articolare e persistenza del dolore. È fondamentale un corretto inquadramento diagnostico della lesione, al fine di trattare in maniera completa e mirata i differenti stabilizzatori lesionati e iniziare il più precocemente possibile il protocollo riabilitativo. Al momento del trattamento chirurgico è importante avere a disposizione in sala operatoria gli strumentari per fare fronte alle possibili differenti necessità: placche conformate per capitello, coronoide e olecrano, viti/microviti a scomparsa o in materiale riassorbibile, pin, fili di K, protesi di capitello, ancorette per la ricostruzione legamentosa e in casi particolarmente complessi fissatore esterno articolato.

Bibliografia

[1] Josefsson PO, Nilsson BE. *Incidence of elbow dislocation*. Acta Orthop Scand 1986;57:537-8.

2 Yang NP, Chen HC, Phan DV, et al. *Epidemiological survey of orthopedic joint dislocations based on nationwide insurance data in Taiwan, 2000-2005*. BMC Musculoskelet Disord 2011;12:253.
3 Stoneback JW, Owens BD, Sykes J, et al. *Incidence of elbow dislocations in the United States population*. J Bone Joint Surg Am 2012;94:240-5.
4 Hindle P, Davidson EK, Biant LC, et al. *Appendicular joint dislocations*. Injury 2013;44:1022-7.
5 Albert E. *Lehrbuch der Chirurgie und Operationslehre*. Zweite Auflage. Band 2. Wien: Urban e Schwarzemberg 1881, pp. 377-401.
6 Bohler L. *Tecnica del trattamento delle fratture*. Milano: Vallardi 1939.
7 Morrey BF. *Complex instability of the elbow*. J Bone Joint Surg Am 1997;79:460-9.
8 Mehlhoff TL, Noble PC, Bennett JB, et al. *Simple dislocation of the elbow in the adult*. *Results after closed treatment*. J Bone Joint Surg Am 1988;70:244-9.
9 Hildebrand KA, Patterson SD, King GJ. *Acute elbow dislocations: simple and complex*. Orthop Clin North Am 1999;30:63-79.
10 Ring D, Jupiter J. *Fracture-dislocation of the elbow*. J Bone J Surg Am 1998;4:566-80.
12 O'Driscoll SW. *Classification and evaluation of recurrent instability of the elbow*. Clin Orthop Relat Res2000;370:34-43.
13 Marinelli A, Guerra E, Rotini R. *Elbow instability: are we able to classify it? Review of the literature and proposal of an all-inclusive classification system*. Musculoskelet Surg 2016;100:61-71.
14 Morrey BF, O'Driscoll SW. *Complex instability of the elbow*. In: Morrey BF, ed. *The elbow and its disorders*. 3rd ed. Philadelphia: WB Saunders 2000, pp. 421-430.
15 Giannicola G, Sacchetti FM, Greco A, et al. *Management of complex elbow instability*. Musculoskelet Surg 2010;94:S25-S36.

Giornale Italiano di Ortopedia e Traumatologia
2017;43(Suppl. 1):S80-S88

F. Santolini[1]
D. Mangano[1]
S. Briano[2]
E. Santolini[3]
M. Stella[1]

[1] U.O. Ortopedia e Traumatologia d'Urgenza, [2] S.S. Chirurgia della Mano e dell'Arto Superiore, [3] Clinica Ortopedica e Traumatologica, Ospedale Policlinico San Martino, Genova

Fratture esposte dell'avambraccio

Open fractures of the forearm

Riassunto

Il trattamento delle fratture esposte di avambraccio rappresenta una sfida per il chirurgo ortopedico a causa della complessa anatomia di tale sede corporea e della stretta correlazione anatomo-funzionale tra il radio e l'ulna. Lo scopo del trattamento, oltre alla prevenzione dell'infezione, è il raggiungimento di una riduzione anatomica delle fratture e una sintesi stabile tale da permettere una mobilizzazione precoce. Il gold standard è rappresentato dalla riduzione a cielo aperto e dalla sintesi con placche e viti dopo un'accurata toilette chirurgica. In alcuni casi, per la notevole compromissione dei tessuti molli, tale obiettivo non è raggiungibile attraverso un unico intervento e si rende necessario un adeguato "damage control" che prevede l'utilizzo della fissazione esterna, di infibuli endomidollari o una stabilizzazione ibrida.

Parole chiave: fratture di avambraccio, fratture esposte, fissazione esterna, damage control, arto superiore

Summary

The treatment of open forearm fractures is a challenge for the orthopaedic surgeon due to the complex anatomy and the close functional relation between the radius and the ulna. The purpose of the treatment, in addition to prevent infection, is to achieve an anatomical reduction of fractures and a stable synthesis to allow early mobilization. The gold standard, when possible, is open reduction and internal fixation with plates and screws after a careful surgical debridement. In some cases, due to the considerable impairment of soft tissues, this purpose can not be achieved by one intervention and it is necessary to have adequate "damage control" involving the use of external fixation, endomidollary infibules or hybrid stabilization.

Key words: *forearm fractures, open fractures, external fixation, damage control, upper limb*

Introduzione

L'avambraccio è una sede comune di frattura. Le fratture chiuse che interessano il radio e l'ulna rappresentano il 10-14% del totale delle fratture. Essendo spesso il risultato di un trauma ad alta energia, è frequente l'interessamento dei tessuti molli con esposizione di uno o entrambi i segmenti scheletrici. Si stima che le fratture esposte di avambraccio rappresentino il 9,3% del totale delle fratture esposte (al primo posto vi è la tibia con il 25%)[1 2].

Come avviene per gli altri distretti anatomici, l'esposizione complica notevolmente il trattamento a causa dell'aumentato rischio di infezione, dei danni più o meno estesi ai tessuti molli con frequente perdita di sostanza, della possibile presenza di danni vascolonervosi causati dal trauma.

A queste difficoltà, comuni a tutti i tipi di fratture esposte, si associano quelle intrinseche al trattamento delle fratture di avambraccio. L'avambraccio, infatti, è costituito da due segmenti scheletrici, il radio e l'ulna, interconnessi l'uno all'altro; il movimento dell'uno condiziona il movimento dell'altro osso. A livello prossimale sono collegati dall'articolazione radio-ulnare prossimale con la presenza del legamento anulare e della capsula articolare. Distalmente dall'articolazione radio-ulnare distale con la presenza della fibrocartilagine triangolare e della capsula articolare. Inoltre, lungo tutto il decorso del radio e dell'ulna, esse sono interconnesse dalla membrana interossea. Tutto ciò ci fa comprendere il motivo per cui, una viziosa

Indirizzo per la corrispondenza:
Federico Santolini
U.O. Ortopedia e Traumatologia d'Urgenza, Ospedale Policlinico San Martino, Genova
federico.santolini@hsanmartino.it

consolidazione del radio, dell'ulna o di entrambe, comprometta l'intera funzionalità dell'avambraccio causando una limitazione principalmente a carico dei movimenti di prono-supinazione.
Lo scopo del trattamento delle fratture esposte di avambraccio, quindi, oltre alla prevenzione delle infezioni e al trattamento delle lesioni ai tessuti molli e/o delle lesioni vascolo-nervose associate, è quello di ottenere una riduzione per quanto possibile anatomica delle fratture alla stregua di quanto si fa per le fratture articolari per ripristinare i corretti rapporti radio-ulnari e consentire una buona ripresa funzionale.
Nelle fratture esposte di tipo I e II della classificazione di Gustilo e Anderson lo scopo del trattamento può essere raggiunto con un unico intervento chirurgico eseguito in urgenza ("*early total care*"). Il "gold standard" è rappresentato dalla toilette del focolaio di esposizione, dalla riduzione aperta e dalla stabilizzazione con placche e viti al fine di consentire una sintesi stabile e una rapida mobilizzazione.
Maggiori controversie riguardano il trattamento delle fratture esposte di tipo III.
Jones riporta risultati buoni o eccellenti nel 66% delle fratture tipo III trattate con sintesi interna [3]. Al contrario Duncan et al. evidenziano risultati soddisfacenti solo nelle fratture tipo IIIA mentre tutte le fratture tipo IIIB e IIIC della loro serie trattate con placche sono andate incontro a cattivi risultati [4].
In questi casi quindi, a causa dell'esteso coinvolgimento dei tessuti molli e dell'eventuale associazione con lesioni vascolo-nervose, l'obiettivo del trattamento non può essere raggiunto in un'unica soluzione chirurgica e spesso si rendono necessari più interventi con l'ausilio di figure professionali diverse dall'ortopedico (chirurgo plastico, chirurgo vascolare). L'ortopedico, in questi casi, ha il compito, in urgenza, di eseguire un'ampia toilette e stabilizzare le fratture attraverso l'utilizzo della fissazione esterna o di infibuli endomidollari ("*damage control*"). Successivamente, una volta risolte le problematiche a carico dei tessuti molli, non appena possibile, si procederà ad una stabilizzazione definitiva con placche e viti.

Classificazione

Una prima classificazione delle fratture di avambraccio è quella che le divide in:

- fratture semplici: fratture isolate della diafisi del radio, fratture isolate della diafisi dell'ulna;
- fratture biossee: frattura della diafisi sia del radio che dell'ulna;
- fratture complesse: frattura di Monteggia (frattura della diafisi ulnare associata a lussazione del capitello radiale), frattura di Galeazzi (frattura della diafisi radiale associata a lussazione dell'articolazione radio-ulnare distale), frattura di Essex Lopresti (frattura del capitello radiale associata a lesione longitudinale della membrana interossea con instabilità dell'articolazione radio-ulnare distale).

Molto più dettagliata è la classificazione alfanumerica proposta dall'AO [5]. Secondo questa classificazione, le fratture dell'avambraccio sono identificate dal numero "22". Esistono tre tipi di frattura: A (semplici), B (presenza di terzo frammento), C (complesse). Ogni tipo di frattura può essere a sua volta classificato in 3 sottogruppi.
Per valutare l'entità dell'esposizione della frattura è comunemente accettata la classificazione di Gustilo e Anderson (Tab. I) [6]. Meno usata è la classificazione delle fratture esposte dell'AO inizialmente proposta da Tscherne.

Primo approccio al paziente

Le fratture esposte di avambraccio si verificano spesso a causa di un trauma ad alta energia e possono associarsi, nello stesso paziente, a fratture di altri segmenti scheletrici e a lesioni ad organi interni.
L'attenzione, quindi, non va rivolta esclusivamente all'arto che presenta una evidente lesione ma all'intero organismo. In caso di pazienti politraumatizzati il primo approccio prevede l'attuazione dei protocolli di primo soccorso con lo scopo di stabilizzare il paziente dal punto di vista emodinamico. Terminate le manovre rianimatorie ed una volta escluse lesioni ad altri organi od apparati, ci si può concentrare sulla lesione degli arti.

Tabella I. Classificazione di Gustilo e Anderson.

Tipo	Descrizione
I	esposizione puntiforme, ferita < 1 cm, contaminazione minima, danno dall'interno all'esterno
II	esposizione > 1 cm, danno dei tessuti molli moderato, adeguata copertura dell'osso da parte dei tessuti molli
IIIA	lesione con ampi danni ai tessuti molli, alta energia, spesso con una massiccia contaminazione e adeguata copertura dell'osso
IIIB	ampia perdita di sostanza muscolo-cutanea, esposizione frammenti ossei con severo danno periostale
IIIC	ampia ferita con lesione arteriosa che necessita di riparazione chirurgica

In caso di frattura esposta dell'avambraccio, la ferita va osservata attentamente per valutare il grado di esposizione e andranno ricercati eventuali sanguinamenti che possano far pensare ad un danno vascolare. Evidenti deformità dell'avambraccio vanno corrette eseguendo una manovra di trazione e successivamente si procede alla valutazione dei polsi periferici (per escludere lesioni vascolari) e del movimento attivo e della sensibilità cutanea delle dita (per escludere lesioni nervose associate).
Bisogna quindi procedere ad un abbondante lavaggio della ferita, eseguire un adeguato trattamento analgesico e profilassi antibiotica e coprire l'arto con un telino sterile prima sottoporre il paziente alle indagini radiografiche.
Le radiografie andrebbero eseguite in due proiezioni (antero-posteriore e latero-laterale) ortogonali tra di loro e devono sempre includere il gomito e il polso alla ricerca di eventuali lussazioni dell'articolazione radio-ulnare prossimale o distale che si possono verificare in caso, rispettivamente, di fratture di Monteggia o di Galeazzi. L'esecuzione della TC non è quasi mai necessaria tranne in casi di fratture con estensione alle articolazioni prossimali e distali.
Il trattamento chirurgico, da eseguirsi in urgenza, rappresenta il "gold standard" delle fratture esposte di avambraccio. Il trattamento conservativo va preso in considerazione sono in rari casi di inoperabilità del paziente a causa di una grave compromissione delle condizioni cliniche generali.
Il trattamento chirurgico può essere di due tipi:

- *early total care*: trattamento chirurgico definitivo sia per la parte ossea sia per quel che riguarda i tessuti molli;
- *damage control*: trattamento temporaneo con lo scopo di stabilizzare provvisoriamente le fratture ed eseguire un primo intervento sulle parti molli in attesa di procedere ad eventuali successivi interventi (di chirurgia plastica, di chirurgia vascolare, neurochirurgia) prima del trattamento ortopedico definitivo.

Early total care

Nonostante sia ormai diffusamente accettato che la riduzione e sintesi con placca e viti sia il miglior tipo di trattamento definitivo per le fratture di avambraccio, non vi è ancora un'unanime accordo su quali tipi di frattura esposta sottoporre, in urgenza, a tale tipo di trattamento.
La maggior parte degli Autori afferma che è possibile ese-

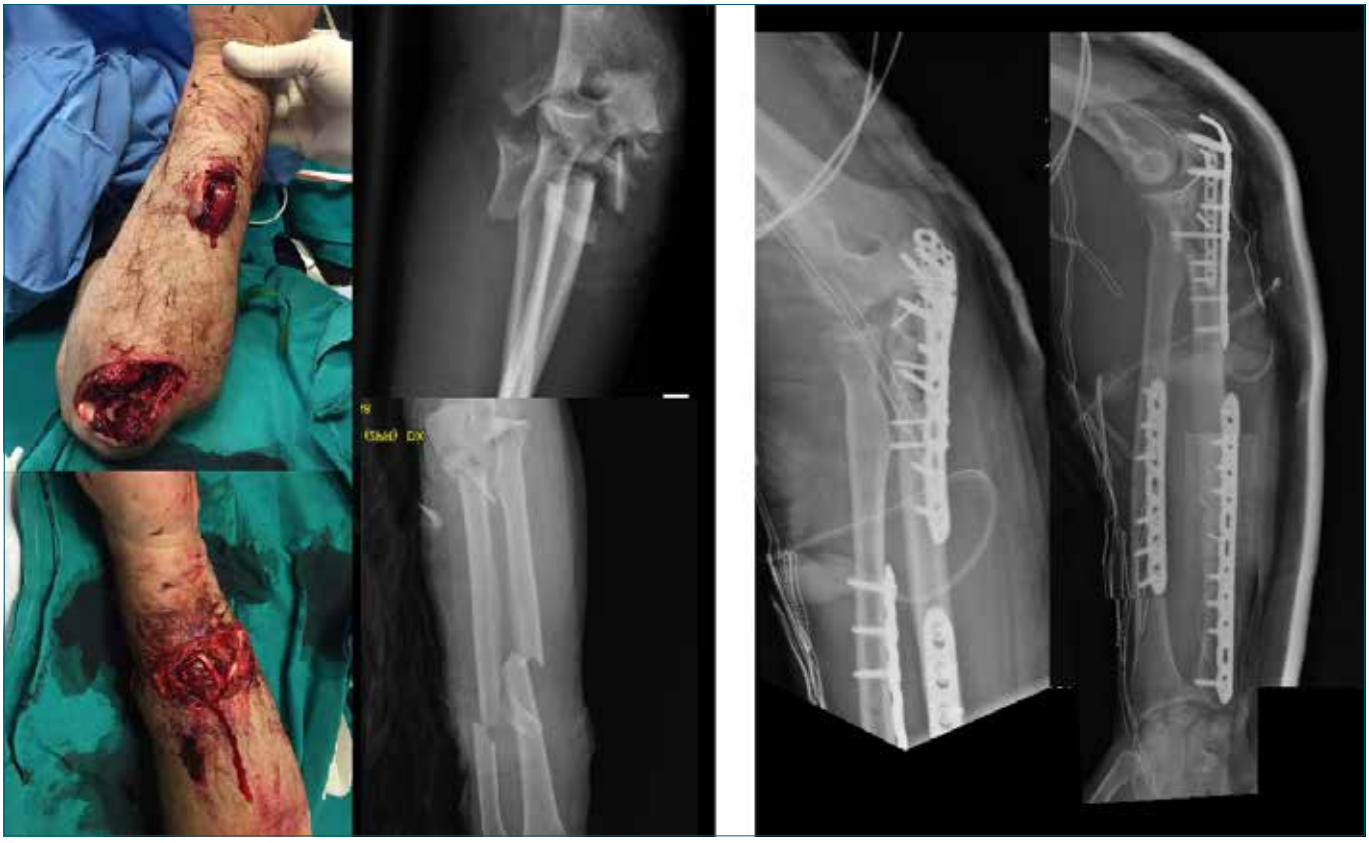

Figura 1. Frattura esposta biossea (bifocale dell'ulna) di tipo IIIA. Trattamento definitivo in urgenza eseguito con placche LCP e viti 3,5 mm.

guire una sintesi definitiva con placche e viti fino al grado III A della classificazione di Gustilo e Anderson senza incorrere in un aumentato rischio di infezione ed ottenendo un'adeguata copertura dei tessuti molli [7].
Lo scopo di tale tipo di trattamento è quello di ridurre, in maniera per quanto possibile anatomica, le fratture e consentire una sintesi stabile che permetta una mobilizzazione precoce. Le placche generalmente usate sono le DCP, LC-DCP e le LCP con viti da 3,5 mm. Una sintesi stabile deve prevedere almeno tre viti bicorticali prossimalmente e distalmente al focolaio di frattura (Fig. 1).
La stabilizzazione immediata e definitiva con placche e viti può essere eseguita, talvolta, anche in casi lesioni vascolo-nervose associate. La stabilità delle fratture, infatti, agevola la riparazione di eventuali lesioni vascolo-nervose associate senza dover intervenire successivamente sulla parte ossea.

Damage control

La stabilizzazione temporanea delle fratture va riservata ai casi di fratture di tipo IIIB e IIIC, ai pazienti politraumatizzati, ai gravi traumi da schiacciamento, alle subamputazioni, alle ferite da arma da fuoco e a tutte quelle situazioni in cui vi sono vaste esposizioni ossee con perdita di tessuto osseo e/o muscolocutaneo e lesioni vascolo-nervose che necessitino di interventi ricostruttivi prima di procedere al trattamento definitivo. Il "damage control" può essere eseguito in vari modi: attraverso l'utilizzo di fissatori esterni, tramite fili di Kirschner o chiodi elastici endomidollari, o tramite una sintesi ibrida che preveda l'associazione dei diversi mezzi di sintesi.

Fissazione esterna

Nonostante l'utilizzo del fissatore esterno sia generalmente accettato nel trattamento in urgenza delle maggior parte fratture esposte, il suo utilizzo nell'avambraccio presenta alcune difficoltà tecniche peculiari con maggior rischio di complicanze rispetto ad altri sedi corporee quali ad esempio la tibia e il femore [8].
L'anatomia dell'avambraccio è infatti complessa. Oltre alla presenza di due segmenti scheletrici interconnessi tra loro, l'avambraccio è attraversato numerose strutture muscolari e vascolo-nervose ad elevato rischio di lesioni durante l'infissione degli elementi di presa del fissatore esterno. Per tale motivo è di fondamentale importanza la conoscenza dei corridoi di sicurezza per un corretto posizionamento delle fiches [9].
Possono essere eseguiti montaggi assiali, circolari o multiplanari con almeno due elementi di presa (con diam. 3-4 mm) prossimalmente e distalmente alla frattura (Figg. 2 e 3). Il posizionamento degli elementi di presa deve

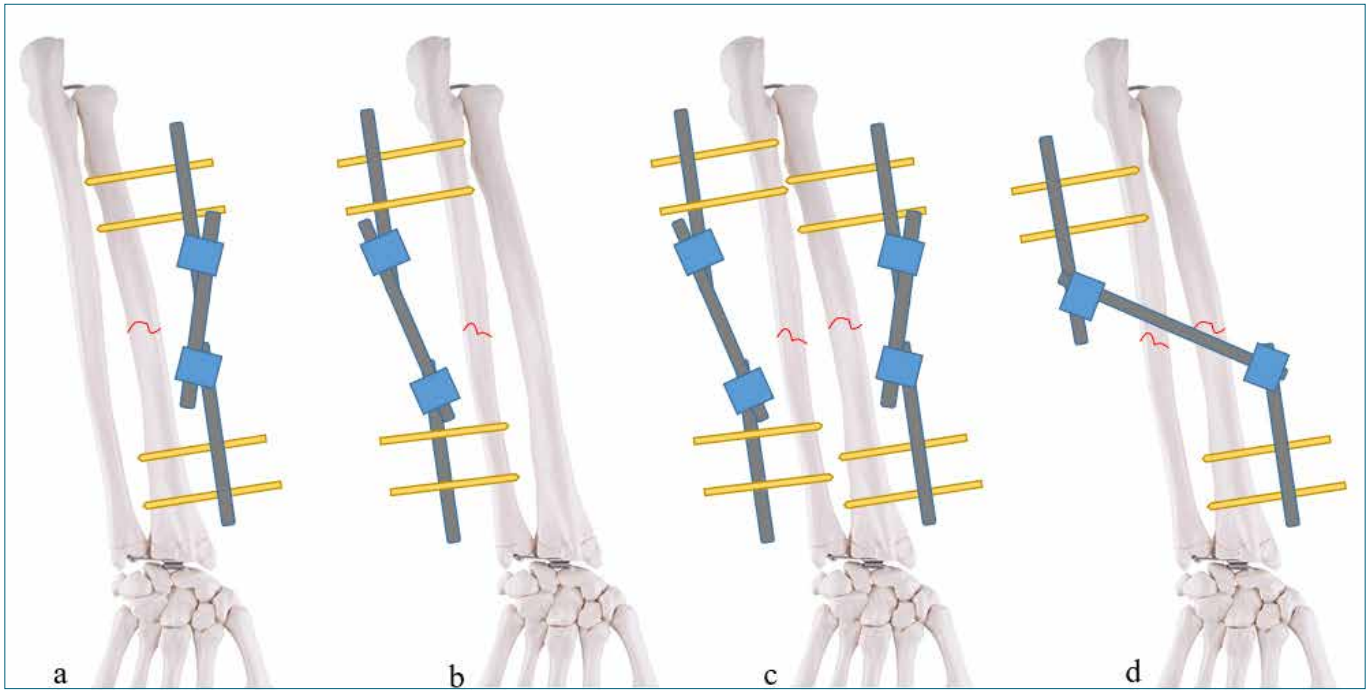

Figura 2. Principali tipologie di montaggio dei fissatori esterni. (a) montaggio monolaterale per frattura isolata di radio, (b) montaggio monolaterale per frattura isolata dell'ulna, (c) montaggio monolaterale di radio e ulna, (d) montaggio a ponte.

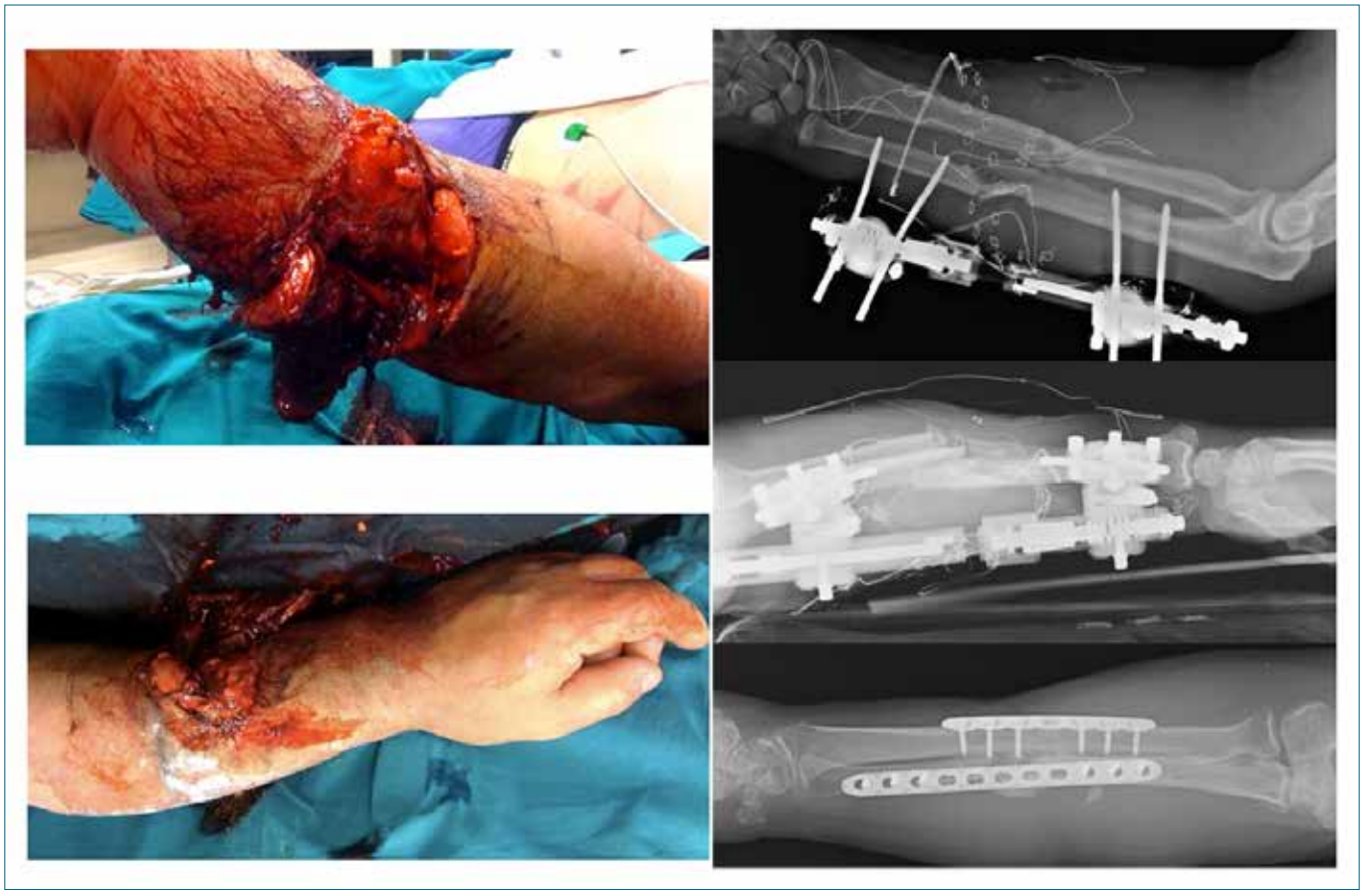

Figura 3. Frattura biossea esposta di tipo IIIB. Stabilizzazione temporanea con fissatore esterno monolaterale sull'ulna. Sintesi definitiva con placche LCP e viti 3,5 mm.

sempre prevedere le future vie d'accesso chirurgiche che potranno rendersi necessarie e gli eventuali interventi ricostruttivi a carico dei tessuti molli. Nella fissazione esterna dell'ulna bisogna porre particolare attenzione a non ledere il nervo ulnare nel posizionamento degli elementi di presa prossimali. Il nervo interosseo posteriore va salvaguardato nel posizionamento degli elementi di presa prossimali sul radio mentre il ramo sensitivo del radiale va protetto nel posizionamento di quelli più distali. Nonostante tali difficoltà, i vantaggi offerti dal fissatore sono numerosi. Esso infatti permette una rapida stabilizzazione delle fratture, è poco invasivo, consente interventi ricostruttivi sulle parti molli e permette alcune correzioni "in itinere".
A differenza di altri siti corporei, tuttavia, la fissazione esterna dell'avambraccio come trattamento definitivo, ha numerosi limiti: oltre alla complessità anatomica e al rischio di danni iatrogeni alle strutture nobili presenti in tale sede, la fissazione esterna non ci consente, in maniera soddisfacente, di ripristinare la complessa biomeccanica tale da portare a guarigione l'osso permettendo, nel contempo, una mobilizzazione precoce.

Fili di Kirschner, chiodi elastici endomidollari

Il trattamento delle fratture di avambraccio con fili di Kirschner o chiodi elastici endomidollari, comunemente utilizzato nelle fratture chiuse in età pediatrica, presenta dei notevoli limiti nel trattamento delle fratture esposte dell'adulto. Tali tipi di mezzi di sintesi, infatti, se da un lato permettono di ottenere un adeguato allineamento dei frammenti ossei, tuttavia non consentono una adeguata stabilità biomeccanica ed il loro uso non può prescindere dall'immobilizzazione in apparecchio gessato. Il rischio di pseudoartrosi o viziosa consolidazione sarebbe elevato qualora si decidesse di portare a guarigione una frattura di avambraccio con tali mezzi di sintesi. Il loro utilizzo va pertanto limitato al "damage control" e, quanto prima possibile, andrebbero sostituiti con una sintesi stabile con placche e viti che consenta una mobilizzazione precoce.

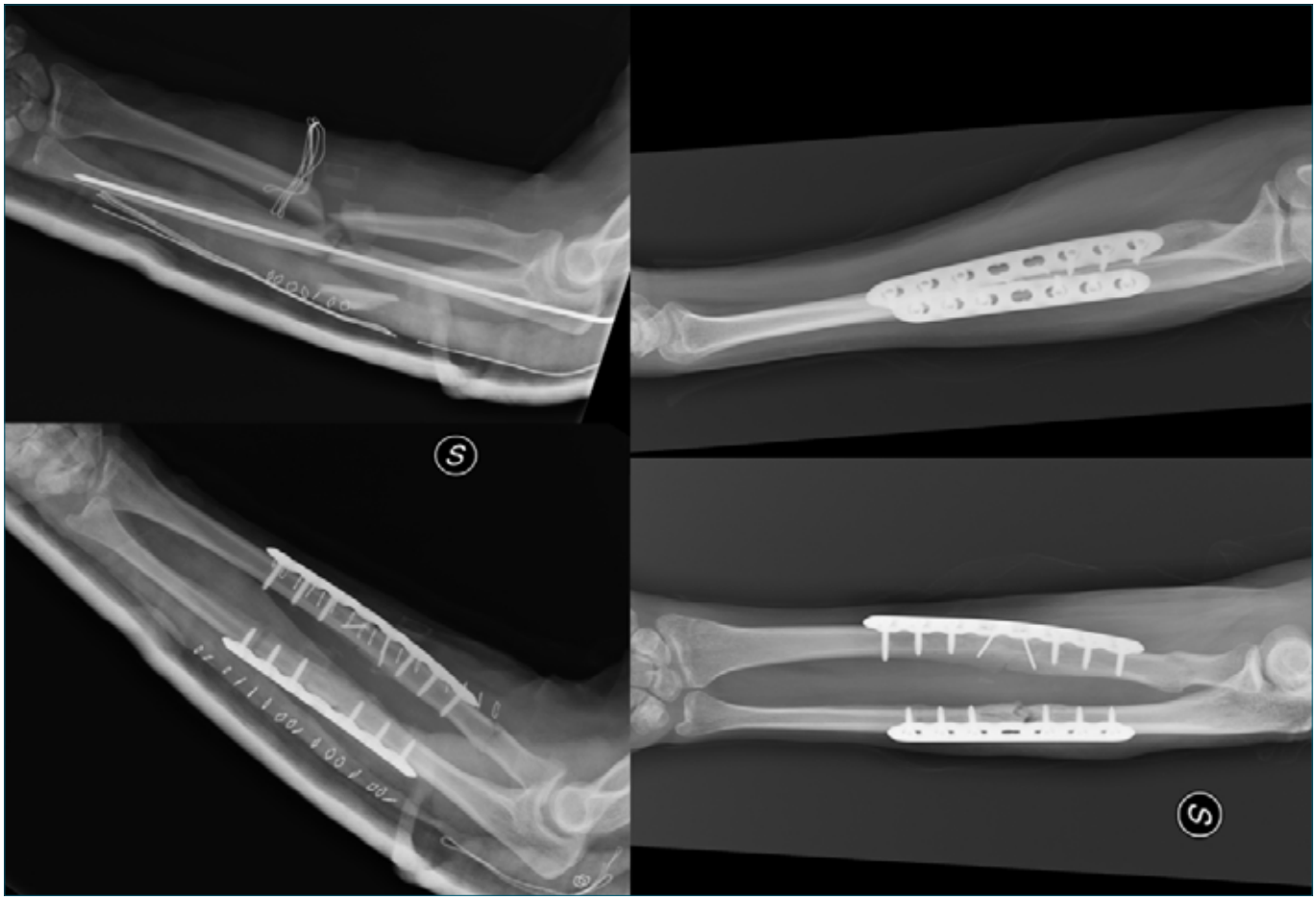

Figura 4. Frattura biossea esposta di tipo IIIA in paziente politraumatizzata. Stabilizzazione temporanea dell'ulna con filo di K endomidollare. Sintesi definitiva eseguita con placche LCP e viti 3,5 mm.

Gli infibuli endomidollari vanno inseriti dall'olecrano per quanto riguarda la stabilizzazione delle fratture dell'ulna (Fig. 4) e dalla stiloide radiale nella stabilizzazione endomidollare del radio.

Stabilizzazione ibrida

In alcune fratture esposte, in base all'entità del trauma, del tipo e della sede di esposizione e dalla tipologia di frattura del radio e ulna è possibile procedere al "damage control" tramite una stabilizzazione ibrida che preveda l'associazione dei mezzi di sintesi citati fino ad ora. È possibile, ad esempio, l'utilizzo combinato di un fissatore esterno su uno dei due segmenti scheletrici (qualora vi sia una severa comminuzione o ampia lesione di tessuti molli coinvolgente solo un osso) e una placca (sull'altro segmento osseo che presenta una frattura non complessa con buona copertura muscolocutanea). Altre associazioni possibili sono quelle fili + placca, fissatore esterno + fili.

Complicanze

La complessità anatomo-funzionale dell'avambraccio si estrinseca nelle numerose complicanze che possono verificarsi in questo distretto anatomico a seguito del trattamento delle fratture esposte. Alcune di queste complicanze sono legate all'alta energia del trauma che causa spesso danni non del tutto riparabili sia a livello della componente ossea sia a carico dei tessuti molli. Alcune complicanze, spesso a carico delle strutture neurovascolari, sono iatrogene.

- *Infezione*: per le fratture esposte di avambraccio trattate immediatamente con accurata toilette chirurgica, sintesi stabile e profilassi antibiotica sono stati riportati tassi di infezione tra lo 0 e il 3% [4]. Queste percentuali sono minori rispetto a quelle che si osservano in altre sedi anatomiche. In caso di infezione, la rimozione dell'impianto viene raramente effettuata poiché è necessaria, oltre ad una corretta antibioticoprofilassi mirata, una fissazione stabile. È tuttavia fondamentale

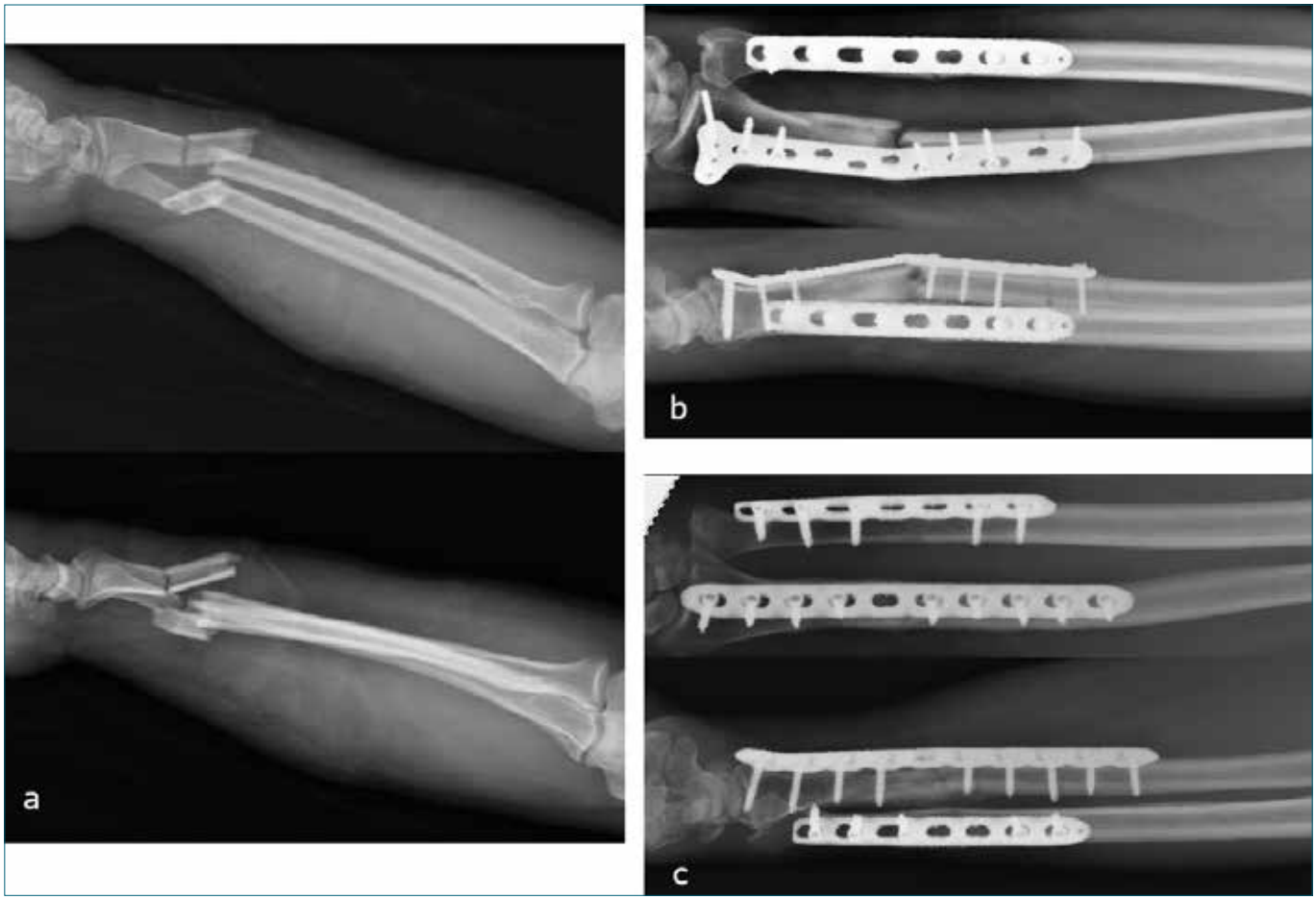

Figura 5. (a) Frattura esposta biossea di tipo Gustilo I. (b) pseudoartrosi del radio con rottura della placca. (c) guarigione della frattura dopo nuova sintesi del radio.

un approccio chirurgico che preveda l'asportazione di tutti i tessuti molli devitalizzati ed infetti.

- *Sindrome compartimentale*: l'avambraccio è la sede più comune di sindrome compartimentale nell'arto superiore. Per evitare tale complicanza la fascia muscolare non va mai suturata. Il trattamento iniziale consiste nella rimozione di medicazioni o tutele compressive. Se i sintomi non si risolvono rapidamente è indicata la fasciotomia;
- *Viziosa consolidazione*: come già discusso, l'esatto riallineamento anatomico è il fattore cruciale per ripristinare la funzione dell'avambraccio. Una viziosa consolidazione di uno o entrambi i segmenti scheletrici altera il complesso equilibrio funzionale esitando in notevole limitazioni specie a carico dei movimenti di porno-supinazione.
- *Pseudoartrosi*: la guarigione della frattura deriva da un corretto bilanciamento tra stabilità meccanica e biologia (Fig. 5). Una mancata consolidazione può essere quindi addebitata sia ad una inadeguata sintesi che provochi un continuo movimento tra i frammenti sia ad una compromissione della vascolarizzazione secondaria alla gravità dell'evento traumatico o alla tecnica chirurgica non accurata. L'ambiente biologico può anche essere ostacolato dall'infezione portando alla formazione di una pseudoartrosi settica.
- *Sinostosi radio-ulnare*: consiste nella formazione di un ponte osseo tra radio e ulna con conseguente limitazione dell'ampiezza dei movimenti di prono-supinazione (Fig. 6). L'esposizione ossea, le infezioni, l'associazione di un trauma cranico e una fissazione interna ritardata rappresentano i principali fattori di rischio per lo sviluppo di una sinostosi.
- Lesioni neurovascolari: possono essere causate dal trauma o verificarsi durante l'intervento chirurgico. Le strutture nervose maggiormente interessate sono il nervo interosseo posteriore, la branca sensitiva del

Figura 6. Frattura esposta di tipo Gustilo IIIB in paziente politraumatizzata. Damage control con fili di Kirschner endomidollari. Sintesi definitiva con placche LCP e viti 3,5 mm con formazione di sinostosi radio-ulnare.

nervo radiale, il nervo ulnare. Le strutture vascolari più a rischio sono l'arteria radiale e l'arteria ulnare.

Conclusioni

Le fratture esposte dell'avambraccio rappresentano una sfida per il chirurgo ortopedico. Alle difficoltà intrinseche a tutte le fratture esposte si associano quelle peculiari dovute alla complessa anatomia e biomeccanica. Lo scopo del trattamento, oltre a quello di prevenire le infezioni, è quello di ottenere una riduzione anatomica e una sintesi stabile in grado di permettere una mobilizzazione precoce. Il gold standard è rappresentano, quando possibile (fratture di tipo Gustilo I, II e IIIA), da un'accurata toilette chirurgica e una sintesi stabile con placche e viti da eseguire nelle prime ore dopo il trauma. Nei casi in cui non è possibile eseguire immediatamente un trattamento definitivo (fratture di tipo Gustilo IIIB e IIIC), è fondamentale un adeguato "damage control" che permetta di stabilizzare le fratture in attesa della guarigione dei tessuti molli.

La fissazione esterna, di ottimo aiuto nella stabilizzazione provvisoria, presenta numerosi limiti come trattamento definitivo. La profilassi antibiotica è fondamentale nella prevenzione delle infezioni che, a differenza delle fratture esposte nelle altre sedi corporee, presentano un tasso di incidenza notevolmente ridotto.

Bibliografia

1 Chung KC, Spilson SV. *The frequency and epidemiology of hand and forearm fractures in the United States*. J Hand Surg Am 2001;26:908-15.
2 Santolini F, Sanguineti F, Briano S, et al. *Le fratture di avambraccio nell'adulto*. Acta 1st International Trauma Course, Capri 20-24 Maggio 2005.
3 Jones JA. *Immediate internal fixation of high-energy open forearm fractures*. J Orthop Trauma 1991;5:272-9.
4 Duncan R, Geissler W, Freeland AE, et al. *Immediate internal fixation of open fractures of the diaphysis of the forearm*. J Orthop Trauma 1992;6:25-31.
5 Müller ME, Koch P, Nazarian S, et al. *The comprehensive clas-*

sification of fractures of long bones. Berlin: Springer 1990.

6 Gustilo RB, Anderson JT. *Prevention of infection in the treatment of one thousand and twenty-five open fractures of long bones: retrospective and prospective analyses*. J Bone Jt Surg Am 1976;58:453-8.

7 BR Moed, JF Kellam, RJ Foster, et al. *Immediate internal fixation of open fractures of the diaphysis of the forearm*. J Bone Joint Surg Am 1986;68:1008-17.

8 Helber MU, Ulrich C. *External fixation in forearm shaft fractures*. Injury 2000;31:45-7.

9 Catagni MA. *Atlas for the insertion of transosseous wires and half-pins, Ilizarov method*. Bianchi Maiocchi 2003.

Giornale Italiano di Ortopedia e Traumatologia
2017;43(Suppl. 1):S89-S95

G. Vicenti[1]
A. Abate[2]
M. Carrozzo[1]
B. Moretti[1]

[1] Dipartimento di Scienze Mediche di Base, Neuroscienze ed Organi di Senso, U.O. Ortopedia e Traumatologia, Azienda Ospedaliero-Universitaria "Policlinico", Università degli Studi di Bari; [2] Dipartimento di Ortopedia e Traumatologia, Ospedale SS Annunziata, Taranto

Fratture-lussazioni di avambraccio

Forearm fracture-dislocation

Riassunto

L'avambraccio può essere definita come un'unità anatomo-funzionale dotata di una propria complessità fisiologica nonchè traumatica. Esso infatti risulta costituito oltre che dal radio e dall'ulna, da una serie di articolazioni estremamente complesse (radio-ulnare prossimale e distale) e da tessuti molli dotati di funzione di connessione e soprattutto stabilizzazione (membrana interossea, legamento anulare, fibro-cartilagine triangolare). Complessivamente, dunque, negli ultimi decenni, tale segmento osseo è stato "re-interpretato" assumendo progressivamente il ruolo di un vero e proprio distretto articolare. La patologia traumatica a carico dell'avambraccio, dunque, si è arricchita dello studio oltre che delle strutture ossee anche di quelle ligamentose, responsabili di quadri impegnativi acuti e cronici, connessi a problematiche di trattamento di nuova ed importante portata, riconducibili a quadri di instabilità complessa.

Parole chiave: Galeazzi, Monteggia, Essex-Lopresti, avambraccio, frattura-lussazionei

Summary

Forearm can be defined as a complex anatomical and functional unit,with its own physiology and traumatic pattern. It is formed by the two bones, radius and ulna, connected by complex articular district (proximal and distal radio-ulnar joints), soft tissues with main function of stabilizers. During the last decades, forearm was "re-invented" as a real articular district. Traumatic pattern became comprehensive of both bones and ligamentous injuries, with demanding treatment options during acute and chronic settings, principally amenable to complex instability conditions.

Key words: *Galeazzi, Monteggia, Essex-Lopresti, forearm, fracture-dislocation*

Introduzione

L' avambraccio ha tre funzioni principali: consentire la prono-supinazione e dunque permettere il corretto posizionamento della mano nello spazio, trasferire l carichi longitudinali tra gomito e polso, fungere da sede di ancoraggio per i gruppi muscolari deputati alla mobilizzazione di polso e dita. Esso è costituito da due ossa, il radio e l'ulna, connesse dalle articolazioni radio ulnare distale (DRUJ) e prossimale (PRUJ). Tali articolazioni vengono in genere considerate come parte rispettivamente del gomito e del polso. Tra le porzioni diafisarie dei due segmenti ossei decorre la membrana interossea (IOM), classicamente definita come segmento di transizione tra gomito e polso. Tale descrizione, meramente anatomica, mette un po' da parte il ruolo biomeccanico e funzionale dell'avambraccio in sé, rendendo i distretti articolari di gomito e polso i principali attori del movimento e della funzione di tale regione anatomica. In realtà, in epoche più recenti, si è visto che PRUJ e DRUJ non possono funzionare in maniera ideale quando svincolate dal resto delle strutture dell'avambraccio, introducendo pertanto il cosiddetto "Three locker concept". Quest'ultimo considera infatti l'avambraccio alla pari di un vero e proprio distretto articolare, costituito dalle diafisi radiale ed ulnare nonché dalla membrana interossea, ove ha luogo e si compie il movimento specifico di prono-supinazione [1 2]. Poiché tale articolazione si trova interposta tra PRUJ e DRUJ viene dunque designata da alcuni Autori come "middle radio-ulnar joint" (MRUJ) 3. L'anatomia della IOM è stata dunque notevolmente approfondita, rendendo evidente il suo ruolo di struttura mul-

Indirizzo per la corrispondenza:
Giovanni Vicenti
Dipartimento di Scienze Mediche di Base, Neuroscienze ed Organi di Senso, U.O. Ortopedia e Traumatologia, Azienda Ospedaliero-Universitaria "Policlinico", Università degli Studi di Bari
piazza Giulio Cesare, 11
70100 Bari
dott.gvicenti@gmail.com

tiligamentosa, dotata di un comportamento complesso e di un ruolo essenziale nel garantire stabilità all'avambraccio [4]. L'avambraccio dunque non è più da considerarsi come un segmento inerme intercalato tra polso e gomito bensì un distretto tri-articolare complesso ove la MRUJ riveste un ruolo cruciale, denominandolo dunque "articolazione dell'avambraccio" dotata, vedremo, di un altrettanto complesso spettro di lesioni [5 6].

Diagnosi

Le lesioni a carico delle strutture e della stabilità (dunque della funzione) dell'avambraccio possono coinvolgere PRUJ e ulna meta-diafisaria prossimale (frattura lussazione di Monteggia), DRUJ e radio meta-diafisario prossimale (frattura lussazione di Galeazzi) o, infine, la membrana interossea lungo la sua lunghezza (lesione di Essex Lopresti). Le prime due lesioni compromettono in maniera cronica la stabilità dell'avambraccio, anche qualora esse vengano riconosciute e trattate tempestivamente. La lesione di Essex Lopresti rimane invece spesso non diagnosticata determinando anch'essa le medesime problematiche di instabilità cronica [7].

Le lesioni ossee vengono facilmente riconosciute tramite studio radiografico standard in alcuni casi supportato da indagine TC; in tal modo è possibile classificarle secondo i più comuni schemi (Mason, AO…) e pianificare il miglior trattamento chirurgico. La reale difficoltà consiste nel riconoscere la presenza di eventuali lesioni associate a carico dei tessuti molli (IOM), che peraltro modifica notevolmente l'indicazione e la modalità di trattamento. L'eventuale sospetto di lesioni associate a carico dei tessuti molli dovrebbe essere valutato attraverso una buona conoscenza dei pattern ossei classici, un altrettanto valido esame obiettivo, eventualmente coadiuvato da ulteriori indagini strumentali, nonché specifici test intraoperatori mirati a valutare la stabilità dell'avambraccio.

Eziologia e classificazione

Abbiamo già accennato alla necessità di considerare il distretto osseo dell'avambraccio come una struttura articolare complessa; per comprendere gli altrettanto complessi pattern traumatici ad esso associati è possibile ricorrere al concetto per cui esso risulti paragonabile ad una struttura costituita da 4 elementi (radio, ulna, PRUJ, DRUJ) organizzati in una forma quadrangolare stabile. Una lesione che interessi più di una delle componenti citate, renderebbe instabile il costrutto, richiedendo in maniera imperativa la valutazione delle altre strutture anatomiche ivi presenti al fine di pianificare un intervento terapeutico completo.

Frattura-lussazione di Galeazzi

Per frattura lussazione di Galeazzi si intende una lesione caratterizzata da frattura del terzo medio o distale della diafisi radiale associata a distruzione traumatica della DRUJ responsabile di sublussazione dorsale della testa dell'ulna. La stabilità della DRUJ è strettamente dipendente dall'integrità del complesso della fibrocartilagine triangolare (TFCC). Il riscontro di una lesione a carico di questo complesso contestualmente alla frattura diafisaria del radio sta ad indicare una interruzione del legamento interosseo (IOL) durante l'evento traumatico [8]. Studi su cadavere dimostrano che accorciamenti di 0,5 cm o più determinano instabilità della DRUJ e accorciamenti di entità maggiore di 1 cm si associano a compromissione della TFCC e della IOM [9].

La frattura lussazione di Galeazzi è descritto come evento secondario a trauma ad alta energia con carico assiale; ha un'incidenza pari al 3-7% di tutte le fratture di avambraccio e nel 20% dei casi alla frattura del radio si associa una frattura dell'ulna. Nonostante si tratti di un quadro patologico raro, tale condizione risulta ampiamente descritta in Letteratura principalmente riguardo agli esiti altamente invalidanti cui risulta associata.

Classicamente si descrivono due tipologie di frattura, in cui in base alla sede della frattura del radio si rende o meno necessaria la ricostruzione della DRUJ [10].

Nelle lesioni di tipo I, la frattura del radio è compresa nel suo terzo distale-entro 7,5 cm dalla rima articolare; questo pattern fratturativo richiede un tempo operatorio sulla DRUJ dopo la fissazione della diafisi radiale.

Nelle lesioni di tipo II, la frattura del radio è a livello del suo terzo medio, ad una distanza maggiore di 7,5 cm dalla superficie articolare del radio; in tal caso il tempo accessorio di stabilizzazione della DRUJ risulta raramente necessario.

Frattura-lussazione di Monteggia

La lesione di Monteggia è caratterizzata da una frattura dell'ulna associata a lussazione del capitello radiale. Il sistema classificativo maggiormente utilizzato per descrivere i differenti pattern fratturativi è quello formulato da Bado [11]:

- Tipo I: frattura diafisaria dell'ulna con angolazione anteriore e lussazione anteriore del capitello radiale (forma descritta primariamente da Monteggia nel 1814).
- Tipo II: frattura diafisaria dell'ulna (in genere più prossimale rispetto al tipo I) con angolazione posteriore e dislocazione posteriore del capitello radiale.
- Tipo III: frattura della metafisi ulnare con lussazione posteriore o posterolaterale del capitello radiale.
- Tipo IV: frattura di entrambe le ossa dell'avambraccio a livello del terzo prossimale con lussazione anteriore del capitello radiale.

Lo stesso Bado apportò successive integrazioni a tale classificazione, al fine di comprendere anche quadri patologici tipici dell'età infantile; tuttavia le varianti descritte con significato prognostico peggiore e dunque più importanti, sono quelle del tipo II come dagli studi condotti da Jupiter negli anni '90, in cui viene meglio definito il pattern fratturativo dell'ulna in base all'interessamento della coronoide che inizia a rivestire un'importanza fondamentale nel garantire un'ottimale stabilità residua al gomito dopo fissazione per lesioni complesse [12].
Per tale motivo riteniamo doveroso un cenno alle fratture-lussazioni transolecraniche, seppure esse rientrino anche nella patologia traumatica del gomito. In presenza di una frattura della superficie articolare dell'olecrano potrebbero crearsi i presupposti per un'instabilità di gomito da incongruenza dell'articolazione omero-ulnare. Nelle fratture transolecraniche anteriori, l'avambraccio migra anteriormente, pur conservando integra la PRUJ; ciò le distingue essenzialmente dalla lesione tipo I di Monteggia in cui la PRUJ è praticamente distrutta. Nelle fratture transolecraniche posteriori, l'avambraccio migra posteriormente e consensualmente si realizza una frattura-lussazione del capitello radiale con distruzione della PRUJ ed eventuale lesione associata del legamento collaterale laterale; questo tipo di lesione, associata ad instabilità importante in caso di malriduzione, viene spesso assimilata ad una lesione del tipo II di Monteggia [13].
Dai diversi pattern descritti si comprende come esistano altrettanto numerosi meccanismi traumatici capaci di determinare una frattura-lussazione di Monteggia; già il tipo I di Bado viene descritto come secondario ad un carico assiale sull'arto atteggiato a difesa, ovvero secondariamente ad un trauma diretto in senso postero-anteriore a livello del terzo prossimale dell'avambraccio. Alcuni Autori ritengono possibile la lussazione del capitello radiale in senso anteriore come evento primario seguito appunto dalla frattura dell'ulna. Complessivamente riteniamo che ciascuna tipologia di frattura-lussazione rispetto alla classificazione di Bado, ed in particolare il tipo I, possa derivare in realtà da diversi meccanismi traumatici [14].

Lesione di Essex-Lopresti

La lesione di Essex-Lopresti si realizza a seguito di una caduta con arto superiore atteggiato a difesa; si osserva una frattura di entità variabile del capitello radiale con compromissione dell'IOL e della DRUJ, dunque di ben tre delle strutture stabilizzatrici dell'avambraccio. Il risultato finale consiste in una dissociazione del segmento radio/mano dall'ulna e dal resto dell'arto superiore, ben descritta dall' eponimo dissociazione longitudinale radio-ulnare (LRUD) [8 10].
Il Sistema classificativo maggiormente condiviso è quello descritto da Edwards e Jupiter in cui si fa riferimento al pattern fratturativo del capitello radiale [15]:

- Tipo I: frattura con minima comminuzione suscettibile di trattamento per mezzo di riduzione a cielo aperto e fissazione interna (ORIF).
- Tipo II: frattura altamente comminuta che rende necessaria la capitellectomia e la protesizzazione della testa del radio.
- Tipo III: migrazione prossimale cronica ed irriducibile del capitello radiale.

Trattamento

Frattura-Lussazione di Galeazzi

La gestione della frattura-lussazione di Galeazzi agli albori del suo riconoscimento come entità patologica alla fine del XIX secolo e fino ai primi anni del XX secolo è consistita essenzialmente nella riduzione della frattura della diafisi radiale (a cielo aperto o chiuso), riduzione della DRUJ quando riconosciuta (a cielo aperto o chiuso), confezionamento di apparecchio gessato preferibilmente in pronazione. Pure in presenza di una ottimale riduzione, non sempre si ottenevano buoni risultati funzionali, poiché appariva difficile mantenere in gesso un'ottimale stabilità secondariamente all'assenza di una fissazione adeguata. Risultavano pertanto deformità assiali e difetti di guarigione a carico della diafisi radiale associati a compromissione importante della articolarità dell'avambraccio in prono-supinazione. Pure in presenza di un'ottimale guarigione del radio, di un ripristino dell'articolarità dei distretti articolari di gomito e mano, permaneva un'alterazione della funzione articolare dell'avambraccio. Da subito di cercarono degli approcci capaci di ridurre la disabilità residua negli esiti. Una delle prime tecniche descritte ed utilizzate è da attribuire a Darrach ed risulta ancora oggi utile come procedura di salvataggio nelle lesioni inveterate; essa consiste nella escissione dell'estremità distale dell'ulna al fine del recupero di parte della articolarità e risoluzione dell'instabilità dolorosa della DRUJ.
A seguito dell'introduzione delle tecniche di fissazione interna e del riconoscimento dell'avambraccio come distretto articolare, le tecniche di riduzione e sintesi con placca e viti hanno visto nella patologia fratturativa dell'avambraccio uno dei maggiori campi di applicazione. Per quanto dunque gli Autori concordassero fin da principio rispetto alla necessità di provvedere ad una riduzione anatomica ed ad una sintesi stabile della diafisi radiale, molto si discuteva rispetto alla necessità nonchè alla modalità di trattamento della lesione a carico della DRUJ. Tra le opzioni disponibili si passava dalla semplice immobilizzazione, al pinning della DRUJ, all'asportazione d'emblèe dell'epifisi distale dell'ulna.

Hughston nel 1957 [16] ha riportato 41 casi di frattura lussazione di Galeazzi trattati presso la *Piedmont Orthopedic Society*; 38 erano stati gestiti con approccio conservativo e ben 35 di questi (92%) erano stati poi rivalutati con riscontro di risultati insoddisfacenti. Per tale motivo egli propose la necessità di procedere con la fissazione interna rigida del radio come primo step e, a seguire, valutazione della stabilità della DRUJ e relativo confronto con la controlaterale sana; in caso di instabilità veniva raccomandata la resezione in prima istanza dell'epifisi distale dell'ulna. Già Mikic, tuttavia, ne 1975 riportò I suoi dubbi rispetto alla necessità di procedere con la resezione dell'ulna distale, considerando tale approccio eccessivamente aggressivo e proponendo dunque come alternativa la possibilità di fissare la DRUJ con uno o due fili di K in maniera temporanea [17].
Reckling et al. contemplavano come trattamento assolutamente indicato in caso di instabilità residua della DRUJ, l'immobilizzazione in gesso in complete supinazione per 6-8 settimane [18]. Molti altri Autori si sono poi espressi riguardo alla necessità di ricorrere all'immobilizzazione in gesso nonchè alla posizione da preferire (pronazione, supinazione, neutra) senza tuttavia approvare in maniera assoluta un trattamento rispetto ad un altro [19 20]. Ancora oggi tale tematica è fortemente dibattuta e ciò appare a nostro avviso riconducibile ad una ancora incompleta conoscenza degli aspetti biomeccanici del complesso articolare dell'avambraccio nonché delle sue dinamiche patologiche a seguito di un trauma. Seppure infatti la classificazione delle fratture in tipo I e II abbia effettivamente riconosciuto nel tipo I (distanza della rima fratturativa del radio inferiore ai 7,5 cm) la forma dotata di maggiore instabilità residua dopo la fissazione del radio, non è possibile trarre delle indicazioni assolute rispetto alla necessità di fissare o meno la DRUJ (10). Giannoulis et al. [21], in una review del 2007 hanno proposto un algoritmo di trattamento delle fratture lussazioni di Galeazzi in base alla stabilità intra-operatoria della DRUJ dopo fissazione interna rigida della diafisi del radio. La stabilità veniva testata con una specifica manovra in cui si tentava di lussare dorsalmente l'epifisi distale dell'ulna dissociandola dal sigmoid notch mantenendo l'avambraccio in supinazione; nel caso in cui il test risultasse negativo e dunque la DRUJ apparentemente stabile, si procedeva alla fissazione della stessa tramite due fili di K in posizione neutra o di minima supinazione. Nel caso di DRUJ instabile, invece, l'indicazione consisteva nel riparare la TFCC e fissare la DRUJ con dei fili in prono-supinazione neutra; qualora vi fosse un'instabilità secondaria a frattura della stiloide ulnare, appariva indicato fissare la stessa per mezzo di un cerchiaggio o di una vite lag. In tutti i casi veniva poi confezionato un apparecchio gessato di gomito e mantenuto per 4-6 settimane, con successivo avvio a progetto riabilitativo.

Dalla precedente trattazione è facile comprendere come l'identificazione di lesioni della DRUJ e dunque la pianificazione del trattamento in fase pre-operatoria non risulti sempre confacente a quello che poi viene riconosciuto in fase intra-operatoria. Nella fattispecie, la comune condivisione del principio per cui parametri radiografici quali la distanza dalla superficie articolare della frattura del radio insieme all'accorciamento stesso del radio possano da soli disporre per un trattamento chirurgico a carico della DRUJ, appare attualmente ridimensionata e integrata dal riscontro intraoperatorio di instabilità tramite test specifici [22]. Mancano ad oggi tuttavia indicazioni precise riguardo ai test da praticare nonché alle procedure chirurgiche da adottare in caso di instabilità, riconoscendo, nella maggior parte dei casi, esperienze limitate e complessivamente personali che non permettono di tracciare delle linee guida e che lasciano ancora molto alla sola esperienza del chirurgo.

Frattura-lussazione di Monteggia

Dopo la definizione di tale quadro patologico da parte di Monteggia, nel 1814, in cui già si descriveva la difficoltà nel trattamento chirurgico e l'importanza degli esiti, colui il quale rese ragione della sottostima di tale lesione fu Malgaigne, adducendo peraltro la necessità di considerare l'eventualità di una lussazione del capitello radiale in presenza di una qualsiasi frattura dell'ulna e viceversa. Per alcuni decenni, tuttavia, il trattamento rimase incruento tramite riduzione e contenimento in gesso; soltanto negli esiti si ricorreva eventualmente a riduzione a cielo aperto dell'ulna e ricostruzione del legamento anulare a carico del capitello radiale [23].
Alla pari della frattura-lussazione di Galeazzi, contestualmente all'introduzione a metà del XX secolo delle tecniche di fissazione rigida, tale lesione vide riservarsi sempre più frequentemente un trattamento chirurgico. In particolare, la pubblicazione da parte di Speed e Boyd riguardante tale lesione *'Treatment of fractures of ulna with dislocation of head of radius'* nel 1940 [24] oltre che descrivere il pattern di frattura in ben 62 casi, concludeva riguardo alla necessità di procedere in acuto ad una fissazione rigida dell'ulna per mezzo di placche e alla riduzione della lussazione del capitello tramite un'incisione laterale addizionale, con eventuale ricostruzione del legamento anulare al fine di prevenirne delle recidive; nei casi di frattura con estrema comminuzione del capitello radiale veniva proposta la capitellectomia al fine di evitare fenomeni degenerativi artrosici ed instabilità dolorosa.
La riduzione a cielo aperto e la fissazione interna dell'ulna con placca e viti è, ad oggi, il trattamento di scelta nelle fratture-lussazioni di Monteggia dell'adulto [25]. Una placca in compressione a livello della superficie dorsale dell'ulna

a contornare l'olecrano, in particolare in caso di fratture altamente comminute ed instabili site in sede prossimale, conferisce stabilità strutturale al costrutto, si oppone alla deviazione ulnare e ripristina la lunghezza dell'ulna.
In alcuni casi, in presenza di elevata comminuzione, può rendersi necessario il ricorso a innesti ossei; in genere la riduzione anatomica dell'ulna determina il ripristino dei contatti articolari a carico del capitello radiale. Qualora ciò non accada o nel caso in cui si apprezzi una instabilità residua, è indicato un tempo aggiuntivo laterale per escludere interposizione di tessuti molli (tessuto ligamentoso o nervo interosseo posteriore) [25]. La presenza di fratture della testa del radio non necessitano di fissazione qualora di minima entità ed in assenza di limitazioni della prono-supinazione; in caso di fratture scomposte e/o comminute potrebbe rendersi necessaria la capitellectomia con eventuale sostituzione protesica al fine di evitare fenomeni di instabilità residua e di migrazione prossimale del radio [26].
Un cenno va fatto alle fratture dell'ulna prossimale con coinvolgimento della coronoide e dunque della superficie articolare omero-ulnare (tipo II di Monteggia); in tali situazioni la ricostruzione anatomica della superficie articolare e la fissazione della coronoide appaiono imperativi al fine di garantire il ripristino della stabilità articolare. Generalmente i frammenti di coronoide possono essere adeguatamente fissati per mezzo di viti o suture transossee dirette in senso postero-anteriore e viceversa, tramite lo stesso accesso posteriore; in altri casi, in particolare quando si proceda con fissazione con placca, può rendersi necessario un accesso mediale che preservi il nervo ulnare tramite uno splitting del gruppo di muscoli flesso-pronatori [14].
In alcuni casi, ed in particolare nelle fratture lussazioni posteriori, nonostante la tecnica chirurgica descritta sopra ed il ripristino della congruenza articolare, può persistere un quadro di instabilità di gomito intraoperatoria; in tal caso sarà necessario ricorrere ad un tempo chirurgico accessorio sul legamento collaterale ulnare laterale [25].

Lesione di Essex-Lopresti

Ad oggi non esiste consenso rispetto al trattamento ottimale da adottare in caso di lesione di Essex-Lopresti. Gli Autori tuttavia concordano rispetto alla necessità di riconoscere e trattarla tempestivamente al fine di ottenere dei risultati ottimali. Mai come in questa situazione, la comune massima ortopedica "esamina le articolazioni a monte e a valle" appare assolutamente indicata. Il paziente che si presenti con una riferita lesione a carico della porzione laterale del gomito, dovrebbe essere esaminato nei distretti articolari di avambraccio e polso. Qualora venisse diagnosticata una lesione di Essex-Lopresti, si renderebbe necessario un trattamento che coinvolga tutti e tre i distretti anatomici.
La frattura del capitello radiale andrebbe ridotta e stabilizzata o, in alternativa, resecata e sostituita da un impianto protesico; ad oggi è assolutamente da proscrivere la capitellectomia isolata. Trova invece indicazione assoluta un tempo accessorio di ricostruzione ligamentosa a carico del compartimento laterale del gomito. In fase intraoperatoria può essere eventualmente svelata la presenza di una lesione consensuale a carico della IOM e alla DRUJ; esercitando una trazione lungo il radio ed esaminando alterazioni scopiche a carico della varianza ulnare concluderemo per una lesione della IOM quando la varianza viene modificata di 3 mm ed in aggiunta della TFCC in presenza di alterazioni di 6 mm o più [27].
Molte sono le opzioni di trattamento finora descritte rispetto alle lesioni della IOM, variando dal semplice "wait and see", alla riparazione ligamentosa, alla stabilizzazione tramite pinning o ortesi dedicate. Alcuni Autori ritengono possibile la guarigione della IOM con ripristino dell'allineamento e dell'articolarità dell'avambraccio a seguito della sola stabilizzazione della DRUJ e sostituzione protesica del capitello radiale [28].
Maggiore è l'esperienza riguardo al trattamento delle lesioni inveterate ove la sintomatologia riguarda il polso, principalmente con la sindrome da impatto ulno-carpale, dovuta ad una varianza ulnare positiva, dolore e sindrome da impingment al gomito, dolore impotenza funzionale ed instabilità a carico dell'avambraccio. Il trattamento in questi casi è chirurgico e primariamente mirato al ripristino della varianza ulnare normale tramite un'osteotomia di accorciamento dell'ulna; una procedura dedicata a livello del gomito a seconda della problematica riscontrata e solo in alcuni casi un terzo tempo di ricostruzione della IOM [29].
Per quanto il primo tempo chirurgico sull'ulna sia ampiamente condiviso tra gli Autori, molto si discute rispetto ai due tempi successivi sul gomito e sulla IOM. Sebbene l'utilizzo di protesi di capitello abbia visto nell'ultimo decennio una notevole espansione riguardo alle sue indicazioni, molto si discute rispetto alle complicanze ad essa associate in particolari riconducibili alla difficoltà nella trasmissione dei carichi assiali, limitazioni funzionali, instabilità nonchè problematiche connesse ad usura delle componenti; peraltro l'utilizzo della sola protesi in presenza di una lesione complessa che coinvolga anche la IOM, sembra insufficiente a garantire il ripristino dei normali rapporti articolari dell'ulna distale [30].
Rispetto alla problematica relativa all'usura dei materiali protesici, alcuni Autori raccomandano, oltre al tempo ulnare, di procedere con la sola capitellectomia coadiuvata da un tempo di revisione della IOM [31].
Nella fattispecie, numerose sono le tecniche di riparazione della IOM proposte ed applicate tra cui immobilizzazione, riparazione diretta, ricostruzione mediante augmentation

con materiali biologici e sintetici. Ancora oggi rimane valida la procedura cosiddetta di salvataggio definita come "one bone forearm" in cui la parte prossimale dell'ulna e quella distale del radio vengono sintetizzate reciprocamente al fine di conferire stabilità in presenza di grosse perdite di sostanze non suscettibili di trattamento per mezzo di innesti ossei [32].
La riparazione diretta, seppur proposta da molti in particolare in fase acuta, non sembra associata a risultati funzionali ottimali, principalmente per la scarsa tendenza rigenerativa della struttura ligamentosa resa ulteriormente complessa dalla frequente interposizione di tessuti molli [31].
Le tecniche di augmentation prevedono l'utilizzo di numerose tipologie di materiali, tra cui il palmare lungo, complesso osso-legamento-osso dal tendine rotuleo, strip del tendine del muscolo pronatore o del flessore radiale del carpo, graft del tendine di Achille [29 33]. Rispetto alla tecnica chirurgica la procedura consiste nel posizionare l'innesto tramite due incisioni al fine di riprodurre l'orientamento delle fibre del IOM nell'avambraccio. La fissazione degli innesti può avvenire tramite viti, ancorette o tunnel ossei. L'innesto viene quindi posizionato in tensione mantenendo l'avambraccio in semi-supinazione e carico assiale, sotto guida fluoroscopica al polso ed al gomito per verificare la stabilità dei suddetti distretti.

Bibliografia

1 Soubeyrand M, Oberlin C, Dumontier C, et al. *Ligamentoplasty of the forearm interosseous membrane using the semitendinosus tendon: anatomical study and surgical procedure*. Surg Radiol Anat 2006;28:300-7.
2 Soubeyrand M, Wassermann V, Hirsch C, et al. *The middle radioulnar joint and triarticular forearm complex*. J Hand Surg Eur Vol 2011;36:447-54.
3 LaStayo PC, Lee MJ. *The forearm complex: anatomy, biomechanics and clinical considerations*. J Hand Ther 2006;19:137-44.
4 Birkbeck DP, Failla JM, Hoshaw SJ, et al. *The interosseous membrane affects load distribution in the forearm*. J Hand Surg Am 1997;22:975-80.
5 Gabl M, Zimmermann R, Angermann P, et al. *The interosseous membrane and its influence on the distal radio-ulnar joint*. An anatomical investigation of the distal tract. J Hand Surg Br 1998;23:179-82.
6 Hagert CG. *The distal radioulnar joint in relation to the whole forearm*. Clin Orthop Relat Res 1992;275:56-64.
7 Trousdale RT, Amadio PC, Cooney WP, et al. *Radioulnar dissociation: a review of twenty cases*. J Bone Joint Surg 1992;74A:1486-97.
8 Moore TM, Klein JP, Patzakis MJ, et al. *Results of compression-plating of closed Galeazzi fractures*. J Bone Joint Surg Am 1985;67:1015-21.
9 Moore TM, Lester DK, Sarmiento A. *The stabilizing effect of soft tissue constraints in artificial Galeazzi fractures*. Clin Orthop Relat Res 1985;194:189e194.
10 Rettig ME, Raskin KB. *Galeazzi fracture-dislocation: a new treatment-oriented classification*. J Hand Surg Am 2001;26:228-35.
11 Bado JL. *The Monteggia lesion*. Clin Orthop Relat Res 1967;50:71.
12 Jupiter JB, Leibovic SJ, Ribbans W, et al. *The posterior Monteggia lesion*. J Orthop Trauma 1991;5:395-402.
13 Wong JC, Getz CL, Abboud JA. *Adult Monteggia and olecranon fracture dislocations of the elbow*. Hand Clinics 2015;31:565-80.
14 Evans EM. *Pronation injuries of the forearm with special reference to the anterior Monteggia fracture*. J Bone Joint Surg 1949;31B:578-88.
15 Edwards Jr GS, Jupiter JB. *Radial head fractures with acute distal radioulnar dislocation*. *Essex-Lopresti revisited.* Clin Orthop Rel Res 1988;234:61-9.
16 Hughston JC. *Fracture of the distal radial shaft; mistakes in management*. J Bone Joint Surg 1957;39A:249-64.
17 Mikić ZD. *Galeazzi fracture-dislocations*. J Bone Joint Surg 1975;57A:1071-80.
18 Reckling FW, Peltier LF. *Riccardo Galeazzi and Galeazzi's fracture*. Surgery 1965;58:453-59.
19 Mestdagh H, Duquennoy A, Letendart J, et al. *Long-term results in the treatment of fracture-dislocations of Galeazzi in adults*. *Report on twenty-nine cases*. Ann Chir Main 1983;2:125-33.
20 Kraus B, Horne G. *Galeazzi fractures*. J Trauma 1985;25:1093-5.
21 Giannoulis FS, Sotereanos DG. *Galeazzi fractures and dislocations*. Hand Clin 2007;23:153-63.
22 Tsismenakis T, Tornetta P. *Galeazzi fractures: is DRUJ instability predicted by current guidelines?* Injury 2016;47:1472-7.
23 Wilson PD. *Fractures and dislocations in the region of the elbow*. Surg Gynec Obstet 1933;LVI:335.
24 Speed JS, Boyd HB. *Treatment of fractures of Ulna with dislocation of head of radius (Monteggia fracture)*. JAMA 1940;115:1699-705.
25 Ring D. *Monteggia fractures*. Orthop Clin North Am 2013;44:59-66.
26 McGlinn EP, Sebastin SJ, Chung KC. *A historical perspective on the Essex-Lopresti injury*. J Hand Surg Am 2013;38:1599-606.
27 Smith AM, Urbanosky LR, Castle JA, et al. *Radius pull test: predictor of longitudinal forearm instability*. J Bone Joint Surg Am 2002;84:1970-6.
28 Troudale RT, Amadio PC, Cooney WP, et al. *Radio-ulnar dissociation*. *A review of twenty cases*. J Bone Joint Surg Am 1992;74:1486-97.
29 Chloros GD, Wiesler ER, Stabile KJ, et al. *Reconstruction of*

Essex-Lopresti injury of the forearm: technical note. J Hand Surg Am 2008;33:124e310.

30 Tejwani SG, Markolf KL, Benhaim P. *Graft reconstruction of the interosseous membrane in conjunction with metallic radial head replacement: a cadaveric study*. J Hand Surg Am 2005;30:335-42.

31 Osterman AL, Warhold L, Culp RW, et al. *Reconstruction of the interosseous membrane using a bone-ligament-bone graft*. Paper presented at: 52nd Annual Meeting of the American Society for Surgery of the Hand; September 11e13, 1997; Denver CO.

32 Murray RA. *The one-bone forearm: a reconstructive procedure*. J Bone Joint Surg Am 1955;37:366-70.

33 Adams JE, Culp RW, Osterman AL. *Interosseous membrane reconstruction for the Essex-Lopresti injury*. J Hand Surg Am 2010;35:129-36.

Giornale Italiano di Ortopedia e Traumatologia
2017;43(Suppl. 1):S96-S101

G. Caruso[1]
A. Marcuzzi[2]

[1] SOSD Chirurgia della Mano AUSL Toscana Centro Firenze; [2] SOC Chirurgia della Mano Azienda Ospedaliero-Universitaria Modena

Le fratture-lussazioni delle ossa del carpo

Fractures-dislocations of the carpal bones

Riassunto

Le fratture-lussazioni delle ossa carpali sono traumi rari ma complessi del polso. Il loro trattamento è cambiato negli ultimi anni passando da quasi esclusivamente conservativo a chirurgico-ricostruttivo. È molto importante una diagnosi precoce per poter ridurre quanto prima la frattura-lussazione anche se purtroppo ancora il 25% di queste lesioni viene diagnosticato in maniera non corretta o addirittura non viene riconosciuto. La riduzione cruenta con via di accesso combinata (dorsale e volare) ottiene dei buoni risultati e riduce il rischio di instabilità secondarie evolutive e di artrosi post-traumatica anche se molti pazienti con artrosi hanno dei discreti risultati funzionali.

Parole chiave: lussazione perilunare, frattura scafoide, diagnosi precoce, riduzione cruenta

Summary

Fracture dislocations of carpal bones are rare but complex wrist injuries. Their management has changed in last decades, passing from a conservative to a reparative and reconstructive treatment, the latter almost always with open approach. A correct as well as timely diagnosis is necessary in order to reduce the fracture and correctly stage treatment, but unfortunately diagnosis can be incorrect in up to 25% of the cases. Open reduction with combined (volar and dorsal) approach achieves good results and decrease the risk of instability and arthritis. However, despite post-traumatic arthritis, most patients have good functional outcomes with minimal pain.

Key words: *lunate dislocation, scaphoid fracture, early diagnosis, open surgery*

Introduzione

I traumi del carpo e le instabilità ad essi conseguenti sono stati, nel corso degli anni, oggetto di studio e di approfondimento per la complessità di questa regione anatomica. La cinematica del carpo mostra tutta la sua complessità nel suo delicato sistema osseo e legamentoso che ha sempre appassionato, negli anni, i cultori della materia [1 2]. Il polso, infatti, inteso come collegamento tra l'avambraccio e la mano comprende (escludendo le ossa sesamoidee e le ossa soprannumerarie) ben 15 ossa: radio e ulna distali, le 2 filiere carpali composte da 4 ossa cadauna e le basi dei 5 metacarpi [2]. L'anatomia capsulo-legamentosa è ancora più complessa; non è facile identificare autonome strutture legamentose per il fatto che, oltre alla variabilità individuale, esse si continuano spesso nel tessuto connettivo e adiposo circostanti. Basti pensare che, parlando dello scafoide e dei suoi legamenti, dal 1950 al 2010 sono stati pubblicati ben 555 lavori scientifici; l'unico legamento descritto in maniera esaustiva è il legamento scafo-capitato mentre non c'è accordo sugli altri (collaterale radiale, radio carpico dorsale, intercarpali dorsali, scafo-piramidale, scafo-trapezio-trapezoidale) [3]. L'artroscopia ha permesso dei notevoli passi avanti per la comprensione di questa complessa anatomia [4]. Pur con queste difficoltà, i complessi legamentosi del polso possono essere accorpati in 2 grandi gruppi, estrinseci ed intrinseci: i primi connettono l'avambraccio distale al carpo, mentre i secondi hanno origine e inserzione nel carpo stesso [5]. Riguardo alla cinematica carpale, essa può riconoscere due principali modalità: passiva, da forze esterne o attiva grazie all'attività primaria dell'apparato locomotore [1].

Indirizzo per la corrispondenza:
G. Caruso
SOSD Chirurgia della Mano AUSL Toscana Centro, Firenze
giancarlo.caruso@uslcentro.toscana.it

Contrariamente a quello che si potrebbe pensare, il polso è sottoposto a forze di carico assiale anche quando non vi sono compressioni dall'esterno ma a causa della compressione esercitata dalla sola contrazione delle strutture muscolari della mano, del polso e dell'avambraccio distale [1 2 6]. In condizioni di riposo e di cinematica fisiologica, il complesso osseo e capsulolegamentoso del polso riesce a muoversi in un range di normalità grazie al perfetto meccanismo di stabilizzazione esercitato sulle due filiere del carpo attraverso i movimenti dell'articolazione radiocarpica e mediocarpica [1 2]. Quando un trauma, diretto o indiretto, interferisce con questi meccanismi di stabilizzazione, si può determinare una instabilità [2 6 7]. L'instabilità carpale può quindi essere definita come l'incapacità del polso di mantenere la sua fisiologica cinematica con conseguente alterazione dei rapporti articolari che intercorrono tra radio distale, ossa carpali e basi dei metacarpi [2]. Parliamo di **fratture-lussazioni delle ossa del carpo quando alla perdita dei rapporti articolari radio-carpici, carpometacarpali o intercarpali si associano una o più fratture delle ossa del carpo**. Larsen ha proposto uno schema analitico utile per schematizzare questo vasto argomento suddividendo le instabilità in base a vari fattori quali la cronicità, la persistenza nel tempo, l'eziologia, la sede, la direzione e il modello [8]. I meccanismi responsabili della lesione traumatica possono essere diretti o indiretti. Il **meccanismo traumatico diretto** avviene quando il polso rimane schiacciato sotto una pressa o rimane coinvolto in una esplosione. L'effetto di questo meccanismo traumatico può essere una lussazione o una frattura lussazione; se le forze sono poi dirette verso un'area carpale limitata, il risultato può essere anche una frattura lussazione che può coinvolgere anche un solo osso carpale [9] (Fig. 1). La maggior parte delle lussazioni e fratture lussazioni carpali, però, sono causate da un **meccanismo traumatico indiretto**, che è stato ben descritto nella sua patogenesi da Mayfield [10] con la teoria della instabilità perilunare progressiva. Considerando i modelli [8], rientrano nelle cosiddette **CIC *(Carpal Instability Complex)*** [6] le lussazioni perilunari dorsali, le fratture lussazioni perilunari dorsali, le lussazioni perilunari palmari, le lussazioni assiali e, infine, le fratture e le lussazioni isolate delle ossa carpali. Le prime tre categorie riconoscono un meccanismo indiretto mentre le ultime due un meccanismo diretto. Didatticamente e per una migliore comprensione si è rivelata utile la classificazione di Witvoet e Allieu [11] che prende in considerazione anche le ossa del carpo fratturate sulla base delle quali definisce il tipo di lesione: Frattura-lussazione transcafo-perilunare, comprende la frattura dello scafoide. Frattura-lussazione transcafo-transtriquetro-perilunare, comprende la frattura dello scafoide associata alla frattura del piramidale. Frattura-lussazione transcafo-transcapitata perilunare, comprende la frattura dello scafoide associata alla frattura del capitato. Frattura-lussazione transcafo-transtriquetro-transcapitata perilunare, comprende la frattura dello scafoide associata alla frattura del piramidale e del capitato. A queste fratture-lussazioni possono associarsi le fratture di una stiloide o di entrambe le stiloidi radiale ed ulnare (frattura-lussazione transtilo-perilunari o trans-bistilo-perilunari). Tale classificazione può essere utile nel plan-

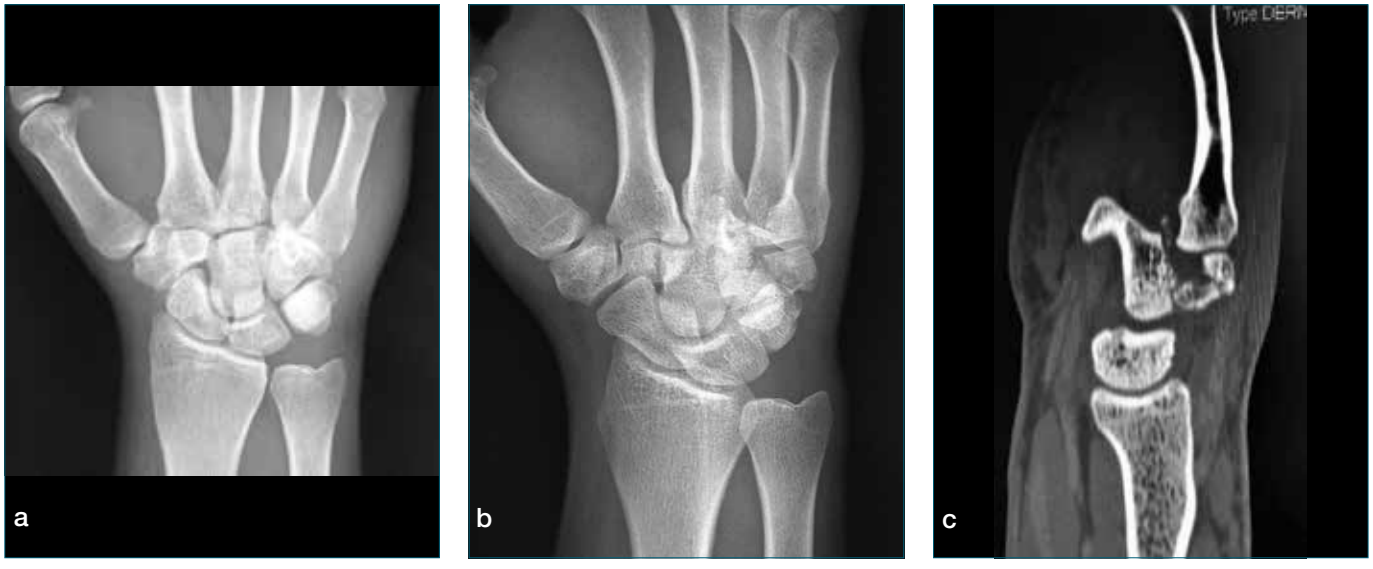

Figura 1. Maschio, anni 25, trauma da schiacciamento mano dominante sotto porta di ferro, frattura uncinato con lussazione carpometacarpale; a,b: radiografie; c: TC.

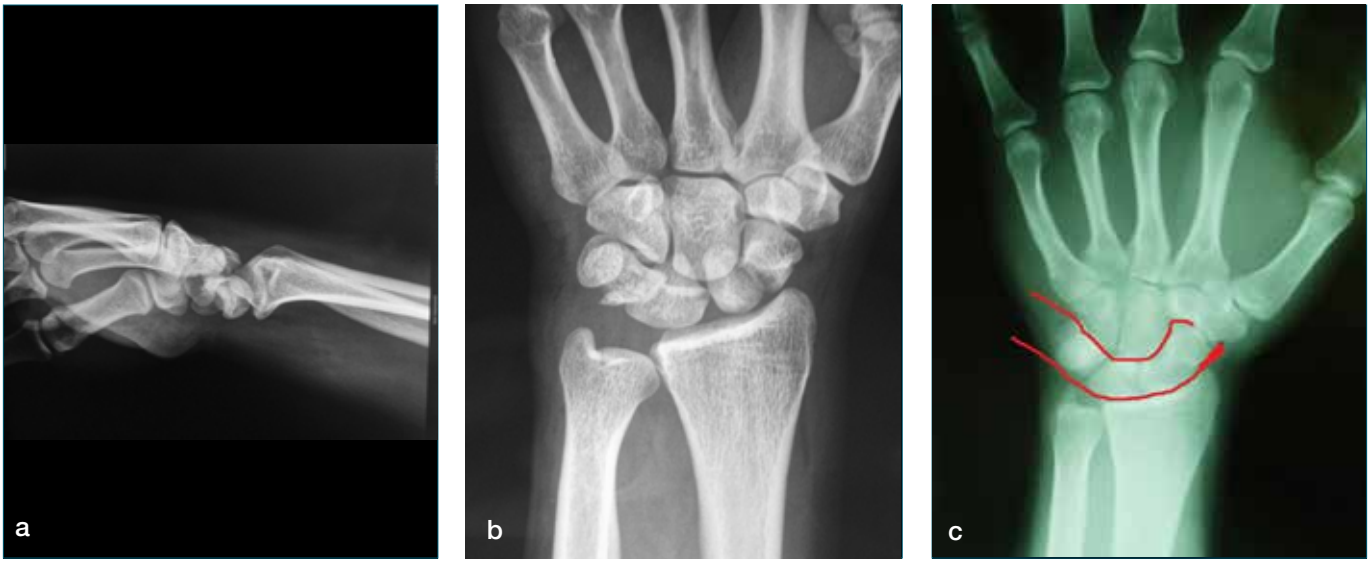

Figura 2. Maschio, anni 27, trauma indiretto polso non dominante; a, b: radiografie che mostrano frattura scomposta dello scafoide e lussazione del semilunare (frattura lussazione transcafoperilunare); c: radiografia AP standard di un polso senza fratture e con rapporti articolari conservati (linee di Gilula regolari).

ning pre-operatorio e per la via di accesso chirurgica da utilizzare. La più frequente tra le fratture lussazioni delle ossa del carpo è senz'altro la **frattura lussazione transcafoperilunare** [12 13]. Questa lesione riconosce un meccanismo di iperestensione e deviazione ulnare del polso con un meccanismo di forza diretto dalla parte radiale alla parte ulnare attraverso il corpo dello scafoide che si frattura. Più raramente il meccanismo è di iperestensione e deviazione radiale del polso con un meccanismo di forza diretto da ulnare a radiale attraverso il legamento luno-piramidale cui solo raramente si associa la frattura di scafoide [1 7]. Queste lesioni sono relativamente rare; le lussazioni perilunari costituiscono il 7% circa delle lesioni traumatiche del carpo [1 14] e di esse il 60% presenta una frattura scomposta di scafoide [1]. Sono quasi sempre il risultato di traumi ad alta energia che colpiscono soggetti prevalentemente giovani e di sesso maschile. La modalità di presentazione comprende edema e dolore ma non sempre una evidente deformità. La diagnosi è misconosciuta in circa il 25% dei casi e spesso si tratta di pazienti polifratturati o politraumatizzati [13 15]. La diagnosi è essenzialmente radiografica: oltre alla evidente frattura scomposta di scafoide, 2 proiezioni in genere sono sufficienti per verificare nell'anteroposteriore il sovvertimento delle linee di Gilula (2 archi paralleli che in condizioni normali mostrano la congruenza delle 2 filiere carpali) e nella laterale la perdita dei rapporti articolari tra capitato, semilunare e radio (Fig. 2). La TC può darci maggiori indicazioni sulla presenza di eventuali altre lesioni ossee e, in genere, è più utile dopo la riduzione [16].

Quando dobbiamo affrontare una frattura lussazione transcafoperilunare o, in genere, una frattura lussazione delle ossa del carpo, dobbiamo ottenere una riduzione in tempi brevi per evitare sofferenza delle parti molli e compressioni sul nervo mediano. La riduzione deve avvenire con il paziente in sedazione e deve svolgersi non con un movimento violento e rapido ma con una trazione continua (in alcuni casi anche con l'arto in posizione verticale sostenuto da un supporto) eseguendo, contemporaneamente alla trazione longitudinale, una iperestensione seguita da una flessione con pressione elettiva del pollice contro il semilunare,quando è lussato volarmente,spingendolo nella sua posizione anatomica. Quando ciò non è possibile, sarà molto probabile che vi sia una interposizione delle parti molli per cui bisogna passare a una riduzione aperta [1 2 7 17].La riduzione incruenta, come unico trattamento, è stata per molti anni l'opzione più praticata per questo tipo di lesioni: con il passare del tempo e l'approfondimento delle conoscenze sulla cinematica carpale e sul ruolo delle delicate strutture capsulolegamentose, la riduzione incruenta, come unico trattamento, ha perso il suo valore e in letteratura c'è vasto consenso sulla necessità di riparare e ricostruire le strutture ossee e capsulolegamentose danneggiate in questi traumi [1 2 7 13 14 17].

Tecnica chirurgica

Mentre vi è consenso sul fatto che la riduzione aperta con la riparazione e la ricostruzione delle strutture ossee e le-

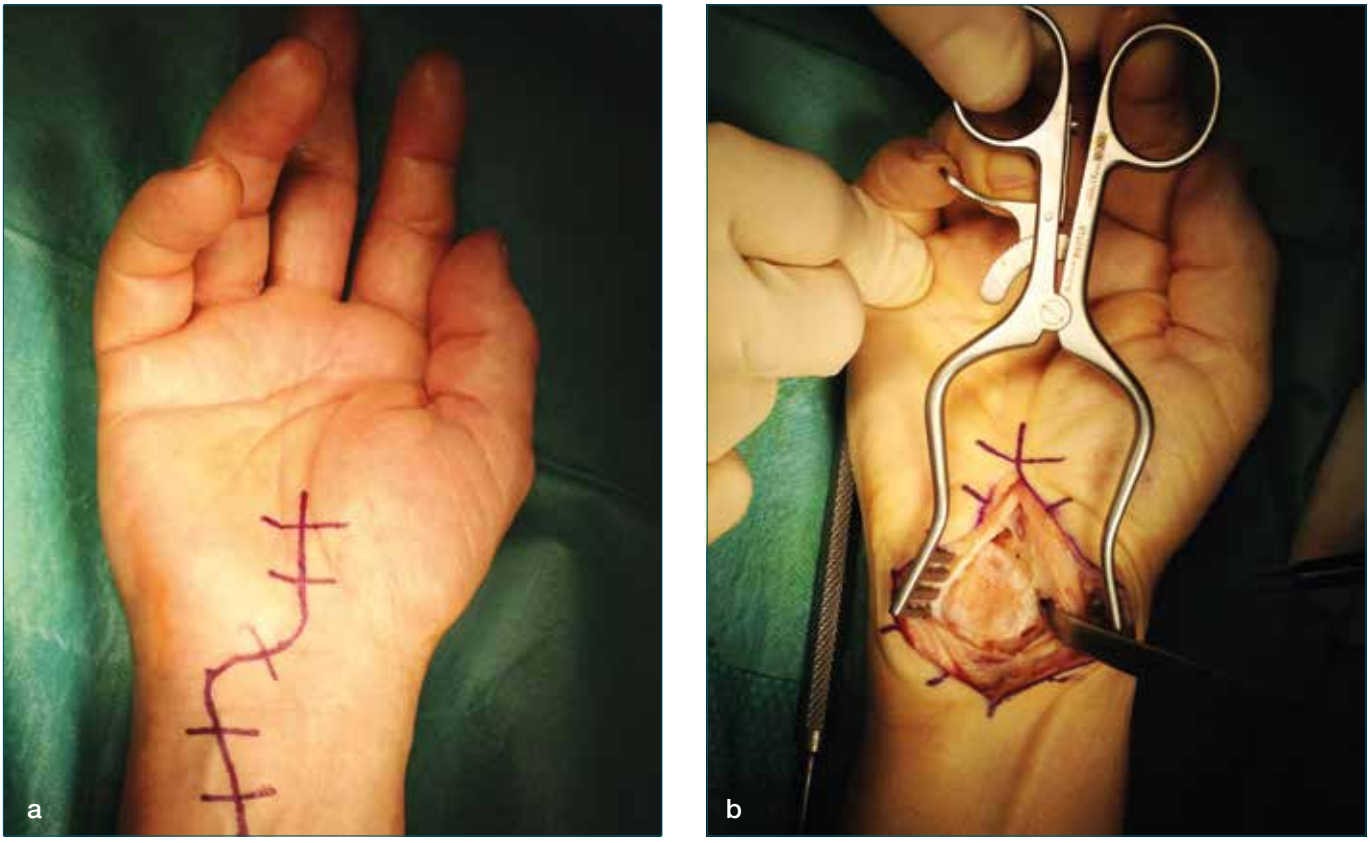

Figura. 3. Maschio, anni 75, trauma indiretto polso dominante. Via di accesso volare (lussazione volare inveterata semilunare, frattura piramidale); a: planning incisione cutanea; b: il nervo mediano e i flessori radiali vengono divaricati radialmente.

gamentose danneggiate rappresenti il trattamento di scelta, non vi è accordo in letteratura sulla via chirurgica di accesso più idonea [1 2 6 7 18 19]. Anche noi riteniamo che non vi sia una via di accesso chirurgica ideale ma che essa vada scelta a seconda della tipologia di lesione e delle strutture da evidenziare e riparare. La sofferenza marcata del nervo mediano, la lussazione volare del semilunare, la necessità di applicare una sintesi disto-prossimale sullo scafoide, la necessità di riparare strutture capsulari e legamentose volari, obbligano il chirurgo a optare per la via di accesso volare. La lussazione dorsale del semilunare, la necessità di ricostruire i legamenti dorsali del carpo (scafo-lunato, luno-piramidale) o di eseguire una osteosintesi dorsale delle fratture carpali, fanno optare invece per una via di accesso dorsale. Non sempre una unica via di accesso permette di ottenere una riparazione di tutte le strutture anatomiche coinvolte, ed è per questo che una duplice via di accesso, volare e dorsale, sta trovando sempre più ampia diffusione [18 19]. La **via di accesso volare** viene condotta attraverso un approccio al canale carpale prolungato prossimalmente e distalmente con vertice ulnare (per evitare la branca motoria del mediano). Il canale carpale viene decompresso per tutta la sua lunghezza e il nervo mediano, assieme ai flessori, può essere divaricato radialmente. In questa maniera, il semilunare e le strutture volari possono essere agevolmente raggiunte [1 2 6 7 18 19] (Fig. 3). La **via di accesso dorsale**, viene condotta mediante una incisione cutanea curvilinea sul dorso del polso, si accede al retinacolo degli estensori che viene aperto sul terzo compartimento, si espone la capsula articolare radio-carpica mediante un lembo a base radiale secondo Berger per ottenere una maggiore esposizione del carpo. Se il semilunare è lussato, si procede alla sua riduzione e successivamente si prosegue con la riduzione e sintesi stabile dello scafoide (in genere una o due viti cannulate) (Fig. 4). L'osteosintesi delle altre ossa del carpo può essere eseguita con viti o fili di Kirschner mentre per la stabilizzazione intercarpale, oltre alla sutura legamentosa termino-terminale o con ancorette (nelle avulsioni), vengono utilizzati 2 o più fili di Kirschner. Dopo l'intervento chirurgico inizia un periodo di immobilizzazione di 6-8 settimane: vengono incoraggiati da subito i movimenti di flesso estensione delle

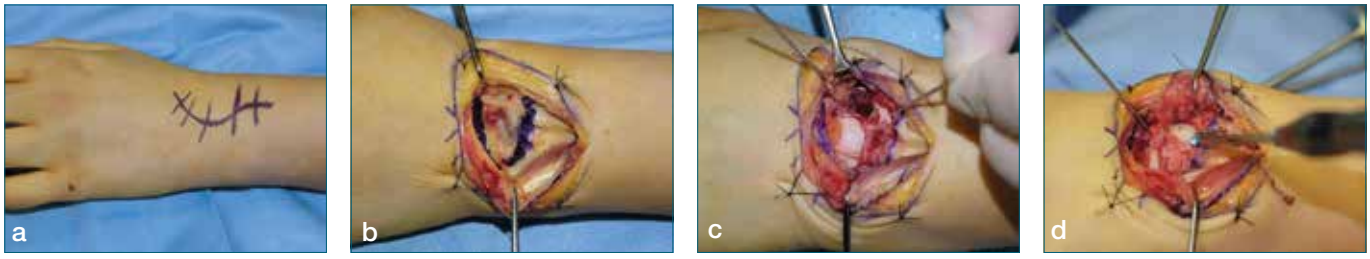

Figura 4. Maschio 27 anni, frattura-lussazione transcafo perilunare dorsale, mano dominante (trauma motociclistico con sofferenza del nervo mediano). a: planning Incisione dorsale al polso; b: Capsulotomia dorsale radio-carpica secondo Berger con lembo a base radiale; c: applicazione di 2 Joysticks rispettivamente sul polo prossimale e sul polo distale dello scafoide; d: sintesi della frattura con vite cannulata.

Figura 5. Maschio 27 anni (caso della figura precedente) frattura-lussazione transcafo perilunare dorsale, mano dominante (trauma motociclistico con sofferenza del nervo mediano). a, b: Rx AP e LL preoperatorie. Trattato chirurgicamente con via di accesso volare per decompressione del nervo mediano e via di accesso dorsale per effettuare la riduzione anatomica e la sintesi con vite della frattura del polo prossimale dello scafoide. In questo caso sono stati riparati i legamenti luno-piramidali volare e dorsale. c, d: Rx controllo postoperatorio (riduzione della lussazione perilunare, sintesi stabile dello scafoide). e, f: Rx dopo 5 anni: buona consolidazione frattura scafoide con assenza di alterazioni ossee. g, h: Controllo clinico dopo 5 anni con recupero completo della forza e della mobilità.

dita, la flesso estensione del gomito può essere concessa a 2 settimane, di norma la pronosupinazione viene concessa non prima di 5 settimane. I fili di Kirschner vengono rimossi dopo 7-8-settimane (Fig. 5). È molto importante, fin dall'inizio l'assistenza di un terapista che dovrebbe poter seguire tutto il percorso post operatorio.

Discussione e conclusioni

Le fratture lussazioni delle ossa del carpo non sono dei traumi frequenti anche se negli ultimi anni si osservano di più presso i vari dipartimenti di pronto soccorso anche per l'aumento della traumatologia della strada. Si tratta infatti di traumi ad alta energia conseguenti ad incidenti stradali (cadute da mezzi a 2 ruote, in particolare motocicli), a infortuni sul lavoro (caduta dall'alto) o a traumi sportivi. Spesso la diagnosi è misconosciuta a causa di una non completa e corretta esecuzione delle prime radiografie effettuate. In altri casi il trauma al polso interessa pazienti politraumatizzati in cui è prioritario salvaguardare le funzioni vitali e la diagnosi può essere ulteriormente ritardata. Nei casi di fratture lussazioni del carpo diagnosticate precocemente dopo il trauma, l'approccio terapeutico consigliato è di tentare la riduzione immediata e applicare una immobilizzazione provvisoria in attesa del trattamento chirurgico definitivo. Tali manovre (che non sempre ottengono la riduzione della frattura lussazione per l'interposizione delle parti molli), oltre a ristabilire i normali rapporti articolari, prevengono la sofferenza da compressione sul nervo mediano. Le vie di accesso utilizzate possono essere sia la volare che la dorsale, anche se gli ultimi dati della letteratura mostrano una sempre maggiore diffusione della via combinata e di una rieducazione funzionale molto attenta con fisioterapisti dedicati.

Bibliografia

1 Luchetti R, Pegoli L, Papini Zorli I, et al. *Le instabilità del carpo*. In: Landi A, Catalano F, Luchetti R. *Trattato di chirurgia della mano*. Roma, Verduci Editore 2007, pp. 117-157.

2 Garcia-Elias M. *Carpal instabilities and dislocations.* In: Green DP, Hotchkiss RN, Pederson WC, et al. *Green's operative hand surgery carpal instabilities and dislocations*. 4th edition. New York Churchill Livingstone, 1999, pp. 865-928.

3 Buijze GA, Lozano-Calderon SA, Strackee SD, et al. *Osseous and ligamentous scaphoid anatomy: part I. A systematic literaturereview highlighting controversies purpose*. J Hand Surg 2011;36A:1926-35.

4 Cooney WP, Dobins JH, Linscheid RL. *Arthroscopyof the wrist: anatomy and classification of carpal instability*. Arthroscopy 1990;6:133-40.

5 Taliesnik J. *The wrist. Churchill Livingstone*. New York 1985.

6 Garcia-Elias M, Geissler WB. *Carpal Instability.* In: Green DP, Hotchkiss RN, PedersonWC, et al. *Green's operative hand surgery Carpal Instability*. 5th edition. New York Churchill Livingstone 2004, pp. 535-604.

7 Muppavarapu RC, Capo JT. *Perilunate dislocations and fracture dislocations.* Hand Clin 2015;31:399-408.

8 Larsen CF, Amadio PC, Gilula LA, et al. *Analysis of carpal instability: I. Description of the scheme.* J Hand Surg 1995;20A:757-64.

9 Pai CH, Wei DC. *Traumatic dislocations of the distal carpal row*. J Hand Surg 1994;19B:576-83.

10 Mayfield JK. *Mechanism of carpal injuries*. Clin Orthop 1980;149:45-54.

11 Witvoet J, Allieu Y. *Recent traumatic lesions of the semilunar bone*. Rev Chir Orthop Reparatrice Appar Mot 1973;59S1:98-125.

12 Moneim MS. *Management of greater arc carpal fractures*. Hand Clin 1988;4:457-67.

13 Krief, E, Appy-Fedida B, Rotari V, et al. *Results of perilunate dislocations and perilunate fracture dislocations with a minimum 15-year follow-up.* J Hand Surg Am 2015;40:2191-7.

14 Weil WM, Slade JF3rd, Trumble TE. *Open and arthroscopic treatment of perilunate injuries*. Clin Orthop Relat Res 2006;445:120-32.

15 Herzberg G, ComtettJJ, Linscheid RL, et al. *Perilunate dislocations and fracture-dislocations: a multicenter study*. J Hand Surg Am 1993;18:768-79.

16 Hildebrand KA, Ross DC, Petterson SD, et al. *Dorsal perilunate dislocations and fracture-dislocations:questionnaire, clinicaland radiographic evaluation*. J Hand Surg Am 2000;25:1069-79.

17 KailuL, Zhou X, Fuguo H. *Chronic perilunate dislocations treated with open reduction and internal fixation: results of medium-term follow-up*. Int Orthop 2010;34:1315-20.

18 Melone CP Jr, Murphy MS, Raskin KB. *Perilunate Injuries. Repair by dual dorsal and volar approaches*. Hand Clin 2000;16:439-48.

19 Herzberg G. *Acute dorsal trans-scaphoid perilunate dislocations: open reduction and internal fixation*. Tech Hand Up Extrem Surg 2000;4:2-13.

20 Gyozdenovic R, Soelberg Vadstrup L. *Total carpometacarpal joint dislocation combined with trapezium fracture, trapezoid dislocation and hamate fracture*. Chir Main 2015;34:264-8.

Giornale Italiano di Ortopedia e Traumatologia
2017;43(Suppl. 1):S102-S106

P. Tos[1]
F. Olivero[1]
S. Odella[1]
R. Turrini[2]
A. De Mas[2]

[1] SC Chirurgia della Mano e Microchirurgia Ricostruttiva, ASST Gaetano Pini-CTO, Milano; [2] SC Chirurgia della Mano, AO Santa Maria degli Angeli, Pordenone

Fratture esposte e amputazioni parziali della mano

Open fractures and partial amputations of the hand

Riassunto

La gestione della fratture esposte della mano rimane tuttora complessa e richiede conoscenze di chirurgia ortopedica, plastica e microchirurgica se si stratta di subamputazioni.

L'obiettivo principale è il rapido recupero della funzionalità del segmento corporeo ed in particolare del movimento delle dita. I principali problemi che il chirurgo si trova a dover affrontare sono rappresentati dalla contaminazione della ferita, l'individuazione di una corretta tecnica di sintesi della frattura, la ricostruzione dei tessuti molli a copertura e la riparazione di eventuali lesioni vascolari o nervose associate.

I protocolli di trattamento ci guidano verso un trattamento "all in one", che parte dalla somministrazione di antibiotici e dal debridement della ferita e, passando da una corretta sintesi e ricostruzione dei tessuti molli, conduce il paziente a una precoce riabilitazione.

Parole chiave: mano, fratture esposte, subamputazioni, amputazioni parziali

Summary

The management of open hand fractures is still complicated and may requires an inter-disciplinary planning with orthopedic, plastic and vascular surgical skills in case of partial amputation. The main goal is the quick restoration of functionality and in particular the movement of the fingers. The main problems for the surgeon are wound contamination, to choose a proper synthesis technique, soft tissue reconstruction and to cover and repair any vascular or nerve-related lesions. The guidelines for treatment should guide us to an "all in one" treatment, which starts with the administration of antibiotics and the wound debridement and, from a correct synthesis and soft tissue reconstruction, leads the patient to an early recovery.

Key words: *open fractures, subamputation, partial amputation, debridement, infection, reconstruction*

Introduzione

Le lesioni dell'arto superiore che comprendono la gestione della fratture esposte della mano rimane tuttora complessa e richiede conoscenze di chirurgia ortopedica, plastica e microchirurgica se si stratta di subamputazioni.

La lesione della mano può rientrare in un quadro di un paziente politraumatizzato, e in questo caso il trattamento dell'arto va integrato al trattamento generale, con valutazione totale del paziente; il timing del trattamento può dipendere quindi da questi fattori. Il trattamento della lesione della mano non è certamente un trattamento salvavita ma la funzione dell'arto a lungo termine spesso determina la qualità di vita del paziente e la sua indipendenza futura.

Il chirurgo deve determinare la storia del meccanismo traumatico, a bassa o alta energia, identificare prontamente eventuali lesioni arteriose, compressioni compartimentali, ferite contaminate o ustioni estese, in quanto ogni dettaglio può essere importante per pianificare il trattamento e predire l'outcome della lesione [1]. È buona norma informarsi dell'attività lavorativa e sportiva del paziente, in modo da poter correlare il più possibile il trattamento alle richieste funzionali e allo stile di vita del soggetto. L'approccio alla lesione inizia con un'accurata ispezione, l'esecuzione di

Indirizzo per la corrispondenza:
Pierluigi Tos
UOC Chirurgia della Mano e Microchirurgia Ricostruttiva
ASST G. Pini – CTO
Milano
pierluigi.tos@unito.it

una RX dell'arto e quindi esami più approfonditi come TC, RMN o ecografia a seconda delle necessità e delle caratteristiche della ferita e delle sospette lesioni associate.

Diagnosi e classificazione

Obiettivo del trattamento di una frattura esposta è prevenire l'infezione, promuovere la guarigione e ripristinare la funzione. Obiettivo di un buon sistema di classificazione è fornire un supporto alla decisione clinica di trattamento, essere cioè una guida alla scelta della procedura più adatta. Nonostante ci sia stato nel tempo un progressivo miglioramento dei risultati per quanto riguarda gli esiti delle fratture esposte, la variabilità dei risultati tra fratture con severità diverse hanno determinato lo sviluppo di sistemi di classificazione sulla base della crescente gravità delle lesioni dei tessuti molli associati. I primi tentativi di classificazione delle fratture esposte (Ellis, Nicoll Cauchoix) ponevano l'accento sui rapporti tra danno osseo e ai tessuti molli, e sulla prognosi della frattura. Attualmente la classificazione più utilizzata è la classificazione Gustilo-Anderson, che è diventata il sistema più comunemente usato per classificare le fratture aperte [2].

Successivamente sono stati proposti altri sistemi di classificazione, Oestern e Tscherne hanno suggerito una classificazione basata sul danno ai tessuti molli e sull'entità della contusione muscolare,Tulipan e Ilyas hanno proposto una classificazione che prende in considerazione la posizione della frattura,l'estensione della contaminazione, l'integrità del tessuto molle, la copertura e la vitalità vascolare [3]. Uno dei sistemi più recenti è quello AO, molto dettagliato, che fornisce sistemi di gradazione delle lesioni cutanee, muscolo-tendinee e neurovascolari, ciascuna delle quali viene suddivisa in cinque gradi di gravità. Tuttavia, vista la sua complessità, è difficilmente utilizzabile nella pratica quotidiana.

La classificazione di Gustilo-Anderson, nonostante le sue limitazioni intrinseche, è prognosticamente utile nel prevedere un problema infettivo [4]. Questa classificazione è relativamente semplice e rimane un utile supporto, anche se non accuratissimo; il suo principale difetto rimane infatti la natura soggettiva della descrizione della lesione, con conseguente alta variabilità tra osservatori.

Per quanto concerne le subamputazioni [lesioni che determinano anche un problema vascolare e dove è richiesta l'effettuazione di suture microchirurgiche per garantire il flusso al segmento distale (rivascolarizzazione)] sè stata proposta da Biemer una classificazione in 5 classi a seconda della struttura che mantiene la connessione fra le parti:

1. osso;
2. tendini estensori;
3. tendini flessori;
4. strutture nervose;
5. cute.

La ricostruzione di un segmento subamputato, anche se in teoria le strutture danneggiate sono meno rispetto ad un segmento completamente amputato, può creare problemi al chirurgo perché può essere difficile accorciare e rimuovere le parti danneggiate per poter affrontare in modo ottimale strutture sane.

Debridement

Obiettivo principale del trattamento di una frattura esposta della mano è conservare l'arto e la funzione. Questo è possibile grazie al raggiungimento di obiettivi intermedi, che sono la prevenzione dell'infezione, la riduzione della frattura e la sua stabilizzazione e la copertura con i tessuti molli. Il trattamento preospedaliero è importante soprattutto se in presenza di una subamputazione. Una volta giunti in sala operatoria è necessario eseguire abbondanti lavaggi e un debridement accurato della ferita. La copertura dell'osso esposto e dell'articolazione dovrebbe essere eseguita in urgenza insieme alla stabilizzazione della frattura (all in one procedure).

In sala operatoria l'arto deve essere pulito, disinfettato e pulito con sapone e soluzione fisiologica per eliminare polveri e detriti; viene quindi preparto il campo ed eseguito il debridement, il cui obiettivo è quello di rimuovere tutti i materiali estranei e i tessuti necrotici, riducendo così la carica batterica. In caso di mortificazione dei tessuti muscolari nella regione dei muscoli intrinseci della mano o nell'avambraccio, una accurata elementarizzazione (rimozione di tessuto necrotico muscolare) deve essere eseguita come descritto dal prof. Brunelli. Il debridement ha inizio con un'accurata asportazione dei margini cutanei della ferita, estendendosi poi a sottocute e muscolo, in modo da ottenere margini vitali e puliti. Obiettivo è conservare i tendini e recentare i muscoli nelle zone necrotiche e non sanguinanti. Le principali strutture vascolari e nervose devono essere se necessario riparate, e quindi devono essere puliti ed esposti i monconi ossei (conservazione delle strutture longitudinali). Il trattamento efficace delle fratture esposte dipende da una buona gestione dei tessuti molli per l'ottenimento di una buona guargione ossea senza complicanze. Nelle lesioni esposte la contaminazione e l'infezione della ferita hanno un effetto negativo sul processo di guarigione. Di norma il debridment deve essere effettuato dal chirurgo più esperto dell'equipe che sa giudicare ed ha l'esperienza necessaria per riconoscere i tessuti vitali.

Ampiezza e tipo di contaminazione

Numerosi studi si sono concentrati sull'identificazione dei fattori di rischio associati all'infezione in un paziente con una frattura esposta della mano e dell'avambraccio. Swanson [5] documenta in un suo studio su 200 fratture esposte della mano come il tasso di infezione dopo chirurgia fosse

aumentato in presenza di contaminazione delle ferite, ritardo nel trattamento superiore a ventiquattro ore, o malattia sistemica, e suggeriva quindi una classificazione predittiva dell'infezione (tipo I: ferita pulita e nessuna malattia sistemica; Tipo II: ferita contaminata, ritardo nel trattamento superiore a ventiquattro ore, o malattia sistemica significativa). Consigliava quindi di scegliere una modalità di stabilizzazione della frattura in base alle necessità meccaniche della frattura, indipendentemente dalla dimensione della ferita, dall'infortunio o dalla contaminazione e di procedere alla chiusura immediata della ferita per le lesioni di tipo I, mentre riservava una chiusura ritardata alle ferite di tipo II.
Attualmente si concorda sul fatto che il principale fattore di rischio per un'infezione sia la contaminazione della ferita.
Le contaminazioni della ferita si verificano spesso al momento del trauma,per deposizione di detriti o polveri che formano il substrato per la crescita batterica. Alcune contaminazioni sono specifiche e prevedibili, come le contaminazioni del suolo, che portano un elevato rischio di infezione anaerobica, la contaminazione fecale, che porta un rischio di infezioni polimicrobiche e da Gram-negativi, e le ferite di morso, che possono essere contaminate da organismi che comprendono Eikenella e Pasteurella.
Importante fattore da non sottovalutare sono i patogeni nosocomiali, numerosi studi hanno infatti dimostrano come il patogeno responsabile dell'infezione franca della ferita spesso sia diverso da quello prelevato e mandato in coltura al momento dell'arrivo in ospedale del paziente. Questo tema è il principale motivo per il quale si tende a dare una copertura immediata alle lesioni esposte. Eventualmente una copertura provvisoria con VAC therapy o medicazione occlusiva può procrastinare di poche ore la copertura definitiva.
La maggior parte dei chirurghi tratta le gravi lesioni traumatiche esposte con antibiotici attivi contro gram positivi e Gram-negativi. È stato notevolmente dimostrato che l'uso empirico di una cefazolina di prima generazione per via endovenosa riduca l'incidenza di infezioni nel trattamento delle fratture esposte. L'aggiunta di un antibiotico contro i batteri Gram-negativi (es gentamicina) è controversa tranne per fratture esposte fortemente contaminate, come ad esempio quelle occorse in ambiente agricolo.

Tempi chirurgici: riduzione, sintesi (interna o esterna) e copertura

L'approccio terapeutico alle gravi lesioni traumatiche della mano è di particolare complessità per il chirurgo. L'elevata energia del trauma, difatti, è responsabile di lesioni, spesso aggravate da perdita di sostanza e contaminazione dei tessuti e che richiedono procedure ricostruttive differenti e complesse.
In particolare, l'osteosintesi delle fratture dovrebbe essere sufficientemente stabile da permettere una mobilizzazione precoce e minimamente invasiva, così da evitare la devitalizzazione ulteriore delle strutture lesionate e ridurre al minimo il rischio di sovrainfezione.
La prognosi delle fratture esposte della mano è influenzata da diversi fattori legati al paziente (età,malattie sistemiche associate), al tipo di lesione (tipo e localizzazione della frattura, contaminazione,lesioni tendinee associate), al trattamento (ritardo nel trattamento, tipo di fissazione, durata dell'immobilizzazione).
Alcuni di questi fattori hanno un ben documentato valore prognostico negativo (comminuzione e perdita di sostanza ossea, contaminazione di materiale estraneo, localizzazione alla falange prossimale, entità delle lesioni delle parti molli, associate lesioni tendinee, durata dell'immobilizzazione) mentre per altri è ancora discusso il loro effettivo ruolo (età avanzata, presenza di malattie sistemiche associate, ritardo nel trattamento, tipo di fissazione).
Il trattamento chirurgico delle fratture esposte viene considerato un'emergenza chirurgica, per cui la maggior parte dei chirurghi cerca di portare in sala operatoria il paziente entro 6-8 ore dal trauma. Diversi studi dimostrano che le ferite contaminate non trattate entro questo tempo andranno incontro a maggior rischio infettivo [5]. Al contrario Mc Lain [6] e Duncan [7] non riportano differenze di risultati nelle fratture trattate in urgenza rispetto a quelle operate con ritardo.
Gli studi che mettono in relazione il tipo di osteosintesi con il risultato ottenuto non sono molti.
Sulla base di queste considerazioni la maggior parte degli Autori conclude che, come principio generale, le fratture esposte della mano dovrebbero essere stabilizzate con il metodo di fissazione che, con la minore invasività possibile, sia in grado di garantire una stabilità sufficiente a consentire una precoce mobilizzazione. Il ripristino della lunghezza, dell'allineamento e della rotazione normali sono il presupposto necessario per la guarigione dei tessuti molli, riducendo lo spazio morto e l'ematoma, favorendo la rivascolarizzazione dei tessuti, oltre ad evitare ulteriori possibili danni causati dal movimento dei frammenti ossei mobili.
La scelta del metodo di fissazione rimane controversa dove non vi è una evidenza medica. I fili di K rappresentano il sistema di fissazione sicuramente più usato in considerazione della loro semplicità e versatilità.
La configurazione o la localizzazione di alcune fratture, tuttavia, rendono la sintesi con fili di K poco stabile, in particolare nelle fratture spiroidi e oblique, il rischio di malrotazione e accorciamento del segmento scheletrico è elevata.

Le indicazioni alla sintesi interna con microviti riguardano fratture non comminute, la comminuzione della frattura non consente infatti una stabilizzazione adeguata del focolaio [8].
La sintesi con placche viene impiegata essenzialmente nelle fratture di grado IIIB e IIIC (secondo la Anderson-Gustilo modificata), fratture comminute o con perdita di sostanza eventualmente associate a lesioni neurovascolari [7].
Tutte le differenze riscontrate negli studi non hanno dimostrato correlazione statisticamente significativa fra la qualità del risultato e i mezzi di sintesi impiegati. Il risultato funzionale rimane peraltro condizionato dall'entità della lesione dei tessuti molli il cui precoce e corretto trattamento è determinante al raggiungimento di un recupero funzionale accettabile.
Il miglioramento tecnologico ha determinato un utilizzo sempre più sicuro di sistemi di sintesi interna che in alcuni tipi di fratture hanno attualmente un'indicazione elettiva. Il loro impiego anche nelle fratture esposte sta diventando sempre più largamente accettato, spesso associato ad una ricostruzione cutanea immediata. Questo si differenzia molto dall'arto inferiore dove spesso in situazioni molto contaminate è indicata la fissazione esterna. Nella mano si possono addirittura posizionare protesi in urgenza (MF e IPP possono essere trattate in questo modo in urgenza) senza che aumenti il rischio di infezioni secondarie (a patto che la copertura sia stabile ed efficace).
Al termine dell'intervento di osteosintesi, quando è presente una perdita di tessuto, la sfida che si pone al chirurgo è un'adeguata copertura, a protezione dei tessuti ossei, ma anche di nervi, vasi e tendini. Esistono numerose tecniche di copertura, la decisione verso una o l'altra è spinta dalla natura della lesione ma anche dalle capacità e dalla scelta del chirurgo. La ferita può essere chiusa per prima intenzione se è possibile farlo non in tensione. È possibile attendere una chiusura per seconda intenzione (le lesioni Gustillo I guariscono rapidamente in questo modo), utilizzare innesti cutanei, lembi di rotazione locali o di avanzamento, lembi peduncolati e lembi liberi. Ogni opzione ha le proprie caratteristiche e propri rischi e benefici. Alcuni chirurghi preferiscono lasciare inizialmente aperte quelle ferite per cui non è possibile una chiusura per prima intenzione, in modo da favorire il drenaggio, permettere successivi debridement ed evitare di creare un ambiente anaerobico. La chiusura ritardata della ferita deve avvenire entro 2-7 giorni, poiché il rischio di infezione aumenta se la ferita viene lasciata aperta più di 7 giorni. La copertura temporanea può avvalersi di diverse strategie, dalla tecnica VAC, all'utilizzo di bead-pouch con antibiotici.

Eventuali gesti associati – subamputazione/rivascolaizzazione

Nel casi gravi fratture esposte con lesioni vascolari nelle quali si decide di effettuare un tentativo di salvataggio dell'arto, obiettivo primario è la rivascolarizzazione urgente. In genere si procede dapprima al riconoscimento delle strutture nobili quindi alla riduzione e sintesi rapida e quindi alla fissazione della frattura. Dopo la riparazione di lesioni arteriose è essenziale eseguire una fasciotomia se il dorso della mano o dell'avambraccio lo richiedono; la riperfusione provoca infatti tumefazione e può causare sindrome compartimentale, con conseguente ischemia tissutale e compromissione neuromuscolare. In caso di lesioni nervose la riparazione deve essere immediata e seguire la riparazione della/e arteria e delle vene (ad ogni arteria segue la ricostruzione di due vene, se non vi è una continuità cutanea). Idealmente la riparazione di un nervo lesionato avviene con una sutura diretta tra i monconi nervosi priva di tensione, dopo eventuale mobilizzazione del nervo in modo da poterlo maneggiare in maniera più agevole e ottenere una lunghezza maggiore. Se non è possibile eseguire una sutura diretta dei margini nervosi è necessario interporre un graft e mantenere l'arto in posizione neutra per permettere la riparazione nervosa, questo ovviamente anche per la riparazione dell'arteria e delle vene (un innesto venoso viene di norma prelevato dalla parte volare del polso).

Conclusioni

I traumi gravemente esposti della mano sono solitamente ferite ad alta energia. Questo, insieme con l'esposizione di tessuto osseo e profondo all'ambiente, porta ad un aumento del rischio di infezione, pseudoartrosi e ritardi di consolidazione. L'esposizione di una frattura della mano ha un valore prognostico negativo ben documentato. Pun et al. [9] in uno studio prospettico su 284 fratture riportano risultati francamente migliori nelle fratture chiuse rispetto a quelle esposte; risultati modesti e cattivi sono osservati in circa il 60% delle fratture esposte contro il 30% ottenuto nelle fratture chiuse. Il primo obiettivo del trattamento deve essere quello di ottenere una "stabilità funzionale" della frattura e di ricostruire le lesioni delle parti molli in maniera tale da consentire una mobilizzazione il più precoce possibile della lesione.
Il ritorno alla normale funzione dell'arto dipende dal rispetto dei principi che sono alla base della prevenzione delle infezioni, della guarigione dei tessuti molli e della frattura.
I protocolli di trattamento devono quindi comprendere un'attenta valutazione iniziale, una terapia antibiotica adeguata ed un accurato debridement della ferita, la stabi-

lizzazione della frattura ricercando il miglior allineamento possibile, ripristinando lunghezza e rotazione, la ricostruzione dei tessuti molli in modo da garantire una copertura immediata ai tessuti sottostanti e una infine la riabilitazione con una rapida mobilizzazione.

BIbliografia

1 Trail IA, Fleming ANM. *Disorder of the hand*. London: Springer 2015.

2 Kim PH, Leopold SS. *Gustilo-Anderson Classification*. Clin Orthop Related Res 2012;470:3270-4.

3 Tulipan JE, Ilyas AM. *Open fractures of the hand: review of pathogenesis and introduction of a new classification system*. Orthop Clin North Am 2016;47:245-51.

5 Gustilo RB, Anderson JT. *Prevention of infection in the treatment of one thousand and twenty-five open fractures of long bones: retrospective and prospective analyses*. J Bone Joint Surg Am 2002;84-A:682.

6 Swanson TV, Szabo RM, Anderson DD. *Open hand fractures: prognosis and classification*. J Hand Surg 1991;16:101-7.

7 McLain RF, Steyers C, Stoddard M. *Infections in open fractures of the hand*. J Hand Surg 1991;16:108-12.

8 Duncan RW, Freeland AE, Jabaley ME, et al. *Open hand fractures: an analysis of the recovery of active motion and of complications*. J Hand Surg 1993;18:387-94.

9 Rampoldi M, Palombi D, Artale AM, et al. *Osteosintesi con microviti nelle lesioni gravemente esposte della mano*. Riv Chir Mano 2003;40.

10 Pun WK, Chow SP, Luk KDK, et al. *A prospective study on 284 digital fractures of the hand*. J Hand Surg 1989;14A:474-81.

Giornale Italiano di Ortopedia e Traumatologia
2017;43(Suppl. 1):S107-S108

T.P. Rüedi

Università di Basilea, Svizzera

Le fratture dell'arto superiore nel politrauma: quando e come trattarle?

Fractures of the upper limb in politrauma: when and how to treat them?

Riassunto

Secondo il principio *live before limb, before function* nel politrauma le fratture dell'arto superiore in generale non hanno una priorità alta nel trattamento cruente, anche se ci sono delle eccezioni per delle lesioni gravi e rare. Nonostante una fissazione con mezzi di osteosintesi è raccomandata per la maggior parte delle fratture, soprattutto entro i giorni 5-10 (window of opportunity), soprattutto per facilitare l'assistenza infermieristica nelle cure intense e dopo per la mobilizzazione del paziente con stampelle.

Parole chiave: fratture arti superiore, politrauma

Summary

In the polytraumatized patient the operative treatment of fractures of the upper limb does not have a high priority, except for a few rare complex injuries, that require immediate care. Nevertheless the osteosynthesis of most fractures is recommended within the period of 5-10 days (window of opportunity), be it to facilitate the nursing of the patient in ICU, be it for the later mobilization of the patient on crutches.

Key words: *fractures of upper limb, polytrauma*

Prima qualche definizione a proposito del politrauma per intenderci di che cosa parliamo: (DIA).

Col termine politrauma si definisce una sindrome di lesioni multiple delle cavità e delle estremità inclusa la colonna vertebrale e il bacino, con un *Injury Severity Score* (ISS) > 17. Queste lesioni traumatiche risultano in reazioni sistemiche sequenziali, *systemic inflammatory Response Syndrome* (SIRS), che possono portare a disfunzioni di organi lontani, *Multiple Organ System Failure* (MOSF) che sono spesso mortali.

Il trattamento ATLS e nel pronto soccorso deve stabilire le funzioni vitali, definite secondo gli "endpoints della rianimazione" del paziente al più presto possibile (DIA).

Se non si riesce a controllare l'emodinamica bisogna procedere alla "chirurgia salva vita" (DIA).

Le "Guidelines" della Società Tedesca di Traumatologia DGU* sono basate sull'esperienza dei più importanti Trauma Centers tedeschi, che – anche se fra di loro non sono sempre d'accordo per quale sia la migliore strategia di trattamento – hanno realizzato un lungo catalogo con raccomandazioni sia per l'indicazione che per il *timing* più adatto di un intervento chirurgico.

Non posso discutere questi "guidelines" in dettaglio perché ancora non sono veramente *evidence based.*

Mentre la fissazione precoce delle fratture nel politrauma dà nettamente benefici in termini di mortalità e morbidità, (DIA) bisogna discutere in primo luogo il *timing* della stabilizzazione delle ossa lunghe, dove ci sono quelli che sopportano la stra-

Indirizzo per la corrispondenza:
Thomas P. Ruedi
Membro Fondatore AO Foundation
Schellenbergstrasse, 20
CH-7304 Maienfeld, Svizzera
thomas.ruedi@aofoundation.org

tegia del *Early Total Care* (ETC) incluso l'osteosintesi, presupposto che dopo la rianimazione il paziente si trova in "condizioni stabili".
Un altro gruppo raccomanda di sempre procedere secondo il *Damage Control Surgery* (DCS) con l'applicazione di fissatori esterni temporanei per minimizzare il *second hit*.
Finalmente un terzo gruppo (DIA) di chirurghi sembra più selettivo e procede secondo la severità del trauma giudicato con l'ISS. Come fissazione delle ossa lunghe – specialmente del femore – la proposta è:

- ISS: > 40 fissatore esterno temporaneo;
- 25-40 fissatore esterno temporaneo o placca;
- < 20 chiodo endomidollare.

Questa è la strategia della mia preferenza.
Sulla base della fisio-patologia del politrauma con diverse fase di "infiammazione e immuno-soppressione" Moore & Moore hanno proposto di rispettare le regole seguenti per ridurre il rischio di un grave insulto secondario (DIA):

- prime 24 ore: chirurgia di salva vita, DCS o ETC per stabilizzare le ossa lunghe (++ femore);
- giorno 2-4: solo *second look* delle ferite esposte;
- giorno 5-10: *window of opportunity* per la chirurgia definitiva;
- giorno 11-21: niente chirurgia;
- dopo 3 settimane: interventi secondari.

Per l'indicazione di un intervento chirurgico le guidelines tedesche propongono il *Grade of Recommendation* (GoR) (DIA) dove quasi ogni lesione in un paziente politraumatizzato riceve una bandiera ABO: "A" si DEVE, "B" si DOVREBBE e "O" si PUÒ operare.
Per esempio: per una frattura esposta con lesione vascolare c'è una "A" che vuole dire, **si deve** intervenire e stabilizzare l'osso d'urgenza, mentre per le fratture chiuse dell'arto superiore la bandiera è una "**B**" o anche un "**O**", ciò che significa, che **si dovrebbe operare** o **si può** solo applicare una stecca o un gesso.
Caso clinico (DIA)
Penso, che nel politrauma in generale si prosegue più spesso a stabilizzare una frattura del omero con osteosintesi invece di un gesso, per ridurre i dolori e per facilitare l'assistenza infermieristica nelle cure intense quando si gira o muove il paziente. Anche più tardi durante la mobilizzazione con stampelle è certamente un vantaggio, se le fratture del arto superiore sono fissate rigidamente.
Mentre questi interventi di chirurgia definitiva si fanno dopo qualche giorni nel periodo del *window of opportunity*, ci sono situazioni dove lesioni e fratture del arto superiore hanno invece una alta priorità, che richiede di intervenire in urgenza: (DIA)

- lussazioni articolari della spalla, del gomito e del polso;
- fratture esposte o con lesioni vascolare;
- amputazioni;
- sindrome compartimentale;
- fratture bilaterali del omero;
- spalla flottante con frattura della clavicola e scapola con compressione del torace;
- gomito flottante.

In conclusione nel politrauma le fratture del arto superiore sono quasi sempre da fissare con mezzi di osteosintesi, sia per facilitare l'assistenza infermieristica nelle cure intense, sia più tardi per la mobilizzazione con stampelle.
A parte qualche situazione speciale non c'è urgenza per questi interventi, che possono farsi nel periodo del *window of opportunity* entro il giorno 5 e 10 o raramente anche dopo 3 settimane.
Rimane però sempre il principio del live *before limb before function*.

Giornale Italiano di Ortopedia e Traumatologia
2017;43(Suppl. 1):S109-S114

M. Franceschini
A. Albisetti
G.V. Mineo

Clinica Ortopedica e Traumatologica, IV Divisione, Istituto Ortopedico Gaetano Pini, Milano

10 cose da fare per prevenire l'infezione

10 things to do to prevent infection

Riassunto
Le infezioni periprotesiche (IPP) sono una temibile complicanze della chirurgia ortopedica. Dalla letteratura internazionale è possibile identificare dei fattori di rischio intriseci del paziente ed estrinseci, anche riconducibili all'ambiente circostante e alle pratiche operatorie. Verranno quindi analizzati i fattori su cui è possibile agire per ridurre l'incidenza di IPP distinguendoli in tre fasi: preoperatoria, perioperatoria, postoperatoria. Per ogni fase verranno identificate le azioni che possono essere messe in atto nella pratica clinica quotidiana e che sono state dimostrate essere in grado di ridurre il rischio di infezione periprotesica.

Parole chiave: infezioni periprotesiche, fattori di rischio, prevenzione, diabete, Consensus Meeting

Summary
Periprosthetic joint infection are one of the worse complication of orthopaedic surgery. International literature has identified many risks factors, from patients themselfs and from operative environment. This paper is going to highlight the preoperative, perioperative and postoperative effective strategies that are proven to be effective in reducing the surgical site and periprosthetic infection rates.

Key words: *prosthetic joint infection, risks factors, prevention, diabetes, Consensus Meeting*

Le infezioni periprotesiche (IPP) complicano, come è noto, circa l'1-2% degli interventi di chirurgica protesica ortopedica. I fattori di rischio noti includono fumo, obesità, diabete, artrite reumatoide, patologie tumorali, stato immunodepresso. I fattori di rischio perioperatori invece riguardano i tempi operatori, complicanze cardiovascolari e l'andamento postoperatorio della ferita chirurgica. L'esperienza della Consensus Conference del 2013 ha permesso di catalogare le IPP in base al tempo di insorgenza postoperatorio. Generalmente le infezioni precoci e le ritardate derivano da colonizzazione di microorganismi durante la procedura chirurgica; le infezioni tardive sono invece più frequentemente determinate da infezione ematogena da siti distanti da quello chirurgico. I batteri gram positivi che frequentemente colonizzano la cute sono le cause più comuni di infezioni precoci e ritardate: patogeni molto virulenti come S. aureus nelle infezioni precoci; nelle infezioni ritardate sono invece più frequenti batteri più indolenti tipo stafilococchi coagulasi negativi o *P. acnes*. Fino a prova certa contraria, ogni protesi dolorosa va considerata infetta.
In considerazione della complessità della materia occorre identificare quali azioni possono essere messe in pratica quotidianamente nella nostra pratica clinica per evitare queste terribili complicanze.

Indirizzo per la corrispondenza:
Massimo Franceschini
Clinica ortopedica e Traumatologica, IV Divisione, Istituto Ortopedico Gaetano Pini
via Gaetano Pini, 9
20122 Milano
massimo.franceschini@gpini.it

Fase preoperatoria

1. Ottimizzazione dello status preoperatorio del paziente
Il diabete è un noto fattore di rischio per l'insorgenza di infezioni periprotesiche. Nella pratica clinica quotidiana il corretto inquadramento del paziente diabetico

dovrebbe portare il paziente ad avere livelli di glucosio preoperatori ottimali compresi a digiuno tra i 90-130 mg/dl e di HB A1C < 7% [1].
Lo stato nutrizionale globale deve essere attentamente valutato. I pazienti con obesità maggiore (BMI > 40) non dovrebbero essere sottoposti a intervento chirurgico [1]. L'obesità è un fattore di rischio per Infezioni del Sito Chirurgico (ISC) anche per il possibile stato di malnutrizione e conseguente ridotta capacità immunologica cui si accompagna [2].
Malnutrizione. I pazienti con risultati laboratoristici di malnutrizione: ipoalbuminemia, riduzione della transferrina ematica, ipoprealbuminemia e conta linfocitaria compresa tra 800-2000/mm3 hanno un maggior rischio di sviluppare un› Infezione del Sito Chirurgico [2]. Per quanto non sia stato identificato un livello ottimale preoperatorio, uno stato di malnutrizione comporta una maggior possibilità di perdita sierosa postoperatoria e ridotta capacità di guarigione delle ferite. Il paziente dovrebbe essere adeguatamente educato circa i comportamenti più salutari da attuare nel periodo preoperatorio.
Correzione anemia. Il rischio di IPP aumenta con il tasso di trasfusioni di emazie concentrate [3] e di plasma fresco. In letteratura non è possibile trovare consenso sul livello ottimale di emoglobina preoperatoria che il paziente dovrebbe avere.
I pazienti con patologie epatiche e renali croniche hanno un rischio maggiore di sviluppare una IPP per la maggior incidenza di malnutrizione, anemia, ridotto numero di fattori della coagulazione e di piastrine funzionanti che comportano aumento del rischio di sanguinamento, anemia postoperatoria, trasfusioni e di complicanze della ferita cutenea [4].
Stato immunitario. I pazienti in terapia con farmaci immunosoppressori dovrebbero sospendere la terapia circa tre/cinque volte prima l'emivita del farmaco [1].
Patologie cutanee: la cute del sito da operare dovrebbe essere pulita ed esente da eventuali eczemi, placche psoriasiche, ulcere venose croniche, micosi delle pieghe cutanee, disidrosi ed arrossamenti per evitare che colonizzazioni batteriche eventualmente presenti possano per contiguità giungere al sito chirurgico [2].
Sospensione fumo: L'abitudine tabagica dovrebbe essere interrotta almeno 6 settimane [5] prima dell'intervento chirurgico, è dimostrato [2] che i pazienti ex fumatori hanno un minor rischio di sviluppare un'ISC e ritardo di guarigione cutanea rispetto ai pazienti attivamente fumatori.
Consumo di alcol. Il consumo elevato di alcol (> 400 g a settimana) è correlato ad aumentata morbilità e mortalità a seguito di impianto di protesi articolare. Lo stop o la riduzione dell'assunzione di alcol nelle quattro settimane precedenti è efficace nel ridurre il rischio di sviluppare una IPP [6].

2. Raccolta di una precisa anamnesi infettiva

La presenza di un focolaio infettivo lontano dal sito chirurgico va sempre identificato e trattato.
Al contrario del Regno Unito, negli USA non è raccomandata l'esecuzione dello screening di routine per la ricerca dello S. aureus nasale. Tale cautela è presa in considerazione del fatto che alla decolonizzazione seguono alti tassi di rapida ricolonizzazione da parte dello stesso.
Rezapoor et al. [3] suggeriscono che un intervallo minimo di 6 mesi debba essere rispettato tra un'artrite settica e un intervento di protesi totale. Per la stessa ragione è consigliato [3] aspettare quanto meno 4 settimane tra un'infiltrazione cortisonica e l'impianto protesico, nonostante Wang et al. [4] nel 2014 abbiano dimostrato che non c'è correlazione tra i due eventi. La presenza di un catetere vescicale è una controindicazione maggiore in quanto riconosciuto fattore di rischio per IPP. Al contrario non c'è consenso sulla necessità di trattare la batteriuria asintomatica prima dell'intervento chirurgico.
Le procedure dentarie dovrebbero essere effettuate quando possibile prima dell'intervento chirurgico di artroplastica, anche se non c'è consenso su quanto tempo prima [3].
Le infezioni ungueali (onicomicosi, paterecci) andrebbero identificate e trattate tempestivamente, consigliamo un intervallo di almeno 3 mesi dall'impianto protesico.
Per questo le linee guida consigliano un'accurata raccolta anamnestica riguardo patologie infettive.

3. Preparazione preoperatoria

Profilassi antibiotica: scopo [6] della profilassi antibiotica è che la concentrazione ematica dell'antibiotico sia al di sopra della MIC al momento dell'incisione. La letteratura concorda nel dire che il momento migliore, in caso si usino cefalosporine di 1^ o 2^ generazione, sia 30-60 minuti prima; nel caso si usino vancomicina o flurochinolonici fino a 2 ore prima. Si consiglia di somministrare un ulteriore dose intraoperatoria in caso di perdita ematica > 2000 cc o massiva infusione di liquidi intraoperatori (> 2000 cc) e durata intraoperatoria maggiore di due emivite dell'antibiotico utilizzato.
Lenzuola: tutta la letteratura internazionale è concorde nel sottolineare che il paziente la sera prima dell'intervento dovrebbe dormire in lenzuola e biancheria pulita [6].
Depilazione: si riscontra poca concordanza nella letteratura internazionale a riguardo. Sembrerebbe però che la depilazione completa non sia necessaria. Parvizi et al. [7] suggeriscono che effettuare la depilazione del solo sito chirurgico possa migliorare la sutura della cute e riduca la carica batterica locale. Suggeriscono inoltre che la depilazione avvenga attraverso l'uso di rasoi elettrici poco prima di far arrivare il paziente in sala operatoria, ma lontano dalla stessa.

Doccia: rimane controverso il tipo di agente antisettico da utilizzare per la preparazione della cute del paziente, ma recenti pubblicazioni hanno dimostrato che la pulizia con salviette disinfettanti con clorexidina diclugonata (DHG) o saponi alla DHG la sera prima dell'intervento riduca il rischio di sviluppare una IPP rispetto alla semplice pulizia con sapone e acqua [7].

Fase intraoperatoria

4. Corretta gestione del traffico operatorio e dell'enviroment

È noto e supportato da numerosi studi come le particelle libere ambientali siano una fonte di batteri e pertanto ridurre il numero di queste è considerato un obiettivo importante nel diminuire il rischio di infezioni [8]. Non vi è una chiara evidenza scientifica che i flussi laminari riducano la quantità di batteri nella sala operatoria e ciò è confermato da alcuni recenti studi [9,10]. Il traffico in sala operatoria, causando turbolenze, può aumentare il numero di particelle libere ambientali e la contaminazione del sito chirurgico o degli strumentari [11]. Numerosi studi hanno dimostrato una correlazione diretta tra il numero di persone presenti nella sala operatoria e la carica batterica ambientale [12]. Ritter ha dimostrato come la carica batterica aerea in sala operatoria sia aumentata di 34 volte con la presenza di 5 persone rispetto a una sala vuota [13]. Evitare l'avvicendamento del personale (strumentisti e anestesisti) è considerato un obiettivo per ridurre i contaminanti ambientali.
Pertanto è fondamentale ridurre il numero di persone presenti, ma anche diminuire il traffico in-out (accurato check degli strumentari e presenza dei materiali da impiantare in sala) e mantenere chiuse le porte quanto più possibile.
L'uso di sale operatorie dedicate o non prospicienti a sale adibite a interventi di chirurgia generale o di tutte quelle chirurgie considerate "sporche", ridurrebbe ulteriormente il rischio di infezioni. La pulizia e disinfezione della sala operatoria dopo ogni intervento deve essere meticolosa; ciò vale non solo per il pavimento e le pareti, ma anche per le lampade, la mobilia e i carrelli.

5. Condotta operatoria

Una precisa e meticolosa condotta operatoria è fondamentale nella diminuzione del rischio infettivo [14]. Il rispetto dei tessuti molli, evitando necrosi tessutali e sanguinamenti eccessivi, riduce la possibilità che i contaminanti che si trovano nel sito chirurgico, trovino un pabulum a loro favorevole. Pertanto è consigliabile l'utilizzo limitato del bisturi elettrico e la cautela nella divaricazione dei tessuti. La chiusura ermetica degli strati e la riduzione degli spazi morti, riducendo gli ematomi, riducono anche la secrezione della ferita e la potenziale sovrainfezione batterica.
Le trasfusioni di componenti ematiche, come già visto aumentano il rischio di IPP. Per questo motivo, il controllo del sanguinamento e un'emostasi accurata intraoperatoria, sono importanti per ridurre al minimo le unità di emazie concentrate trasfuse.
L'utilizzo di acido tranexamico in pazienti selezionati, è ormai considerata pratica routinaria ed efficace nella riduzione del sanguinamento intra e post-operatorio [15]. Sebbene non vi sia una chiara evidenza che i tempi chirurgici aumentati siano direttamente correlati a un aumento del rischio infettivo è evidente come la maggiore esposizione dei tessuti all'ambiente possa contribuire al contatto e possibile contaminazione da parte di microrganismi patogeni [16]. In quest'ottica, tuttavia, l'esperienza del chirurgo e la complessità della procedura chirurgica sono elementi da tenere in considerazione.

6. Strategie generali per ridurre la carica batterica

Una corretta *ossigenazione tissutale* è fondamentale per una adeguata funzionalità del sistema immunitario [17]. Un'ossigenazione inappropriata o l'ipotermia determinano vasocostrizione, e quindi ipossiemia periferica. L'utilizzo, pertanto, di sistemi di riscaldamento del paziente e la supplementazione di ossigeno soprattutto nei pazienti intubati, sembrerebbe mantenere buona la funzionalità del sistema immunitario e, in ultima analisi, ridurre il tasso infettivo. Tali raccomandazioni, tuttavia, derivano da studi eseguiti in ambito non ortopedico. La teleria monouso, è ormai considerata il gold standard nella preparazione del campo operatorio.
Varie soluzioni possono essere utilizzate per la preparazione della cute [18]; quelle a base di iodio e DHG sembrerebbero da preferire, così come, secondo alcuni studi, una doppia preparazione o la preparazione con soluzioni combinate alcoliche sarebbe superiore nel ridurre il rischio di infezioni [19].
L'Organizzazione Mondiale della Sanità (WHO) e il Centro per la Prevenzione e il Controllo delle Malattie hanno prodotto raccomandazioni deboli, ma secondo recenti studi l'uso di steridrapes medicati con soluzione iodata riduce il rischio di ISC [20]. Ridurre potenziali contaminazioni si attua anche anche limitando gli spostamenti dei chirurghi dal campo operatorio e maneggiare il meno possibile le lampade scialitiche nonostante siano protette da manipoli sterili; sollevare le mani al di sopra dell'altezza degli occhi, infatti, è ritenuta pratica inquinante [21].
L'utilizzo dei doppi guanti e il loro frequente cambio (ogni 90' circa; dopo la manipolazione del cemento; prima di impiantare gli elementi protesici definitivi) riduce il rischio di contaminazione dovuta alle micro lesioni che si possono realizzare e alla perdita dell'impermeabilità degli stessi.
È, altresì, consigliato il cambio frequente delle lame dei bisturi e, in ogni caso, dopo l'incisione cutanea.

7. Strategie locali per ridurre la carica batterica

L'irrigazione superficiale e profonda della ferita chirurgica risulta ridurre i detriti, i tessuti necrotici e la carica batterica. L'effetto meccanico della pressione risulta dibattuto: il lavaggio pulsato ad alta pressione è efficace nel rimuovere i debris, tuttavia esistono alcune riserve riguardo a potenziali danni ai tessuti molli e alla possibilità di diffusione dei batteri negli strati profondi [22].

Sebbene non vi sia un consenso sull'argomento, la soluzione fisiologica semplice pare abbia uguale efficacia rispetto all'addizione di sostanze antisettiche/antibiotate. Recenti studi sono a favore dell'irrigazione della ferita con una soluzione di 500 cc soluzione fisiologica e povidone-iodato al 3% al termine della procedura chirurgica [23].

L'applicazione locale di antibiotici aumenterebbe di gran lunga la concentrazione nel sito target; ciò si tradurrebbe in una maggior efficacia della profilassi antinfettiva perioperatoria essendo il picco di eluzione massimo nelle prime 72 ore, periodo della formazione del biofilm [24]. L'utilizzo di cemento antibiotato (ALBC) nella profilassi delle infezioni periprotesiche, è da decenni motivo di dibattito; i risultati positivi in termini di riduzione del rischio infettivo con l'utilizzo di ALBC che derivano dai registri di artroplastica Scandinavi [25] sono stati recentemente ridimensionati dai risultati dei registri australiano e canadese.

Nuovi idrogel caricati con antibiotici sono stati proposti nella profilassi antinfettiva su protesi non cementate.Attualmente l'addizione di antibiotico al cemento e agli impianti protesici è raccomandato nei pazienti considerati "a rischio" infettivo. Anche le suture possono costituire un facile veicolo di infezione in quanto possono ospitare i batteri; non appena impiantati i fili di sutura vengono rapidamente rivestiti da proteine tissutali che facilitano la colonizzazione batterica e l'eventuale sviluppo di biofilm. I batteri adesi al filo possono innescare e diffondere l'infezione.

Tale effetto dipende anche dalle caratteristiche morfostrutturali intrinseche del filo nonché dalla composizione chimica. Sono disponibili sul mercato suture con filo impregnato di agenti antibatterici. Il Triclosan è un antibatterico che inibisce la duplicazione dei batteri verso cui è efficace, annullando la funzione vettore del filo riducendo il rischio di infezioni del sito chirurgico [26].

Fase postoperatoria

8. Wound management

La correlazione tra le complicanze della ferita chirurgica e il successivo sviluppo di infezioni periprotesiche è noto e ben convalidato. La gestione della ferita chirurgica deve essere teso ad isolare la ferita dai contaminati esterni e accelerarne la guarigione. Non sono state dimostrate tecniche migliori di altre per la sutura della cute in pazienti sottoposti a artroplastica elettiva, la Consensus Conference ha però raccomandato nei pazienti sottoposti a reintervento per complicanze da ferita chirurgica l'uso di suture monofilamento.

Non è ancora stato possibile definire quale sia la migliore medicazione per evitare la contaminazione esterna e promuovere la guarigione. La decisione dovrebbe essere presa soprattutto in base al tasso di ISC, ed in considerazione dell'accessibilità e alla frequenza delle medicazioni successive e alla possibilità che si sviluppino flittene in prossimità del sito chirurgico [1]. La medicazione ottimale dovrebbe essere idrorepellente e contente sostanze che promuovano la guarigione cutanea (alginato, idrocolloidi, idrofibra), permettendo al contempo una buona mobilità senza creare tensioni sulla cute e formazione di flittene [6].

L'uso profilattico di medicazioni avanzate a pressione negativa è consigliato dalla WHO, in considerazione degli alti costi, solo in ferite ad alto rischio di deiscenza, persistenza di secrezione e in pazienti ad alto rischio di sviluppare un'ISC [7].

La persistenza di perdita sieroematica dal sito chirurgico per più di 3 giorni è associata ad un aumento di ISC, pertanto va trattata aggressivamente. In prima istanza si può tentare un trattamento conservativo con medicazioni compressive ed eventuale medicazioni avanzate a pressione negativa; ma se la perdita prosegue (> 5-6 giorni) è necessario un trattamento chirurgico con lavaggio e accurato debridement per evitare successive infezioni tardive [6]. In ogni caso è caldamente sconsigliato impostare una terapia antibiotica empirica precoce per evitare di mascherare la comparsa di eventuali segno di flogosi.

9. Gestione postoperatoria

Drenaggio: la letteratura internazionale sta iniziando a sottolineare che, con le nuove tecniche operatorie mininvasive e i nuovi farmaci a disposizione il sanguinamento postoperatorio possa essere minimizzato annullando anche la necessità di posizionare un drenaggio postoperatorio. Qualora ciò non fosse possibile o attuabile il drenaggio dovrebbe essere rimosso entro 24 ore dall'intervento chirurgico [2]. È stato inoltre dimostrato che l'estremità dei drenaggi possa essere contaminata dal 41%-54% dei casi senza però aver potuto dimostrare un successivo aumento dei tassi di IPP [8].

Trasfusioni: una meta analisi recente ha dimostrato una prevalenza di ISC del 2,88% nei pazienti sottoposti a artroplastica totale che hanno ricevuto una trasfusione autologa contro il 1,74% dei pazienti che non l'avevano ricevuta [6]. Molto impegno va quindi posto pre e intraoperato-

riamente per evitare importanti perdite ematiche e quindi ridurre la necessità di trasfusioni autologhe. Le trasfusioni andrebbero riservate a pazienti con sintomi maggiori di anemia e non con livello trigger di emoglobina [7].
Riduzione della degenza: è stato ampiamente dimostrato [7] che il rischio di ISC si correli positivamente con la durata della degenza. In considerazione delle condizioni generali, i pazienti andrebbero dimessi il prima possibile riducendo cosi l'esposizione a microrganismi pluriresistenti. Recentemente sono stati proposti molti protocolli fast track, il cui ruolo però nella riduzione delle infezioni del sito chirurgico è ancora da dimostrare.

10. Protezione a lungo termine dell'impianto protesico

La prevenzione delle IPP tardive coinvolge anche i pazienti, essi vanno informati circa la possibilità che si sviluppino delle IPP e devono essere educati affinché siano consapevoli delle situazioni a rischio di sviluppare batteriemia.
Trattamenti odostomatologici: la Consensus Conference del 2013 ha valutato che i pazienti con un impianto protesico dovrebbero essere sottoposti a profilassi antibiotica prima di un trattamento dentistico, basandosi sui fattori di rischio del paziente stesso e sulla complessità della procedura.
Procedure chirurgiche a bassa complessità: una batteriemia transiente può avvenire durante procedure endoscopiche del tratto gastrointestinale e genitourinario. È quindi importante informare in tal senso il paziente affinché lo comunichi ai colleghi per impostare una profilassi antibiotica prima di tali procedure.

Bibliografia

1 Heller S, Rezapoor M, Parvizi J. *Managing periprosthetic joint infection minimising the risk of infection*. Bone Joint J 2016;98-B:18-22.
2 Rezapoor M, Parvizi J. *Prevention of periprosthetic joint infection*. J Arthoplasty 2015;30:902-7.
3 Greenky M, Gandhi K, Pulido L, et al. *Preoperative anemia in total joint arthroplasty: is it associated with periprosthetic joint infection?* Clin Orthop Related Res 2012;470:2695-2701.
4 Wang Q, Jiang X, Tian W. *Does previous intra-articular steroid injection increase the risk of joint infection following total hip arthroplasty or total knee arthroplasty? A metanalysis*. Med Sci Monit 2014; 20:1878-83.
5 Solarino G, Abate A, Vicenti B, et al. *Reducing periprosthetic joint infection: what really counts?* Joints 2015;3:208-14.
6 Küçükdurmaz F, Parvizi J. *The prevention of periprosthetic joint infection*. Open Orthop J 2016;30:589-99.
7 Shohat N, Parvizi J. *Prevention of periprosthetic joint infection: examining the recent guidelines*. J Arthoplasty 2017;32:2040-6.
8 Parvizi J, Shohat N, Gehrke T. *Prevention of periprosthetic joint infection*. Bone Joint J 2017;99-B:3-10.
9 Hooper GJ, Rothwell AG, Frampton C, et al. *Does the use of laminar flow and space suits reduce early deep infection after total hip and knee replacement? The ten-year results of the New Zealand Joint Registry*. J Bone Joint Surg Br 2011;93:85.
10 Breier AC, Brandt C, Sohr D, et al. *Laminar airflow ceiling size: no impact on infection rates following hip and knee prosthesis*. Infect Control Hosp Epidemiol 2011;32:1097.
11 Quraishi Z, Blais F, Sottile W. *Movement of personnel and wound contamination*. AORN J 1983;38:146.
12 Andersson BM, Lidgren L, Schalén C, et al. *Contamination of irrigation solutions in an operating theatre*. Infect Control 1984;5:339.
13 Ritter MA, Eitzen H, French ML, et al. *The operating room environment as affected by people and the surgical face mask*. Clin Orthop Relat Res 1975:147-50.
14 Pulido L, Ghanem E, Joshi A, et al. *Periprosthetic joint infection: the incidence, timing, and predisposing factors*. Clin Orthop Relat Res 2008;466:1710-5.
15 Alshryda S, Sarda P, Sukeik M, et al. *Tranexamic acid in total knee replacement: a systematic review and meta-analysis*. J Bone Joint Surg Br 2011;93-A:1577-85.
16 Urquhart DM, Hanna FS, Brennan SL, et al. *Incidence and risk factors for deep surgical site infection after primary total hip arthroplasty: a systematic review*. J Arthroplasty 2010;25:1216-22.
17 Allen DB, Maguire JJ, Mahdavian M, et al. *Wound hypoxia and acidosis limit neutrophil bacterial killing mechanisms*. Arch Surg 1997;132:991-6.
18 Hemani ML, Lepor H. *Skin preparation for the prevention of surgical site infection: which agent is best?* Rev Urol 2009;11:190-5.
19 Darouiche RO, Wall MJ Jr, Itani KM, et al. *Chlorhexidine-alcohol versus povi- done-iodine for surgical-site antisepsis*. N Engl J Med 2010;362:18-26.
20 Casey AL, Karpanen TJ, Nightingale P, et al. *Antimicrobial activity and skin permeation of iodine present in an iodine-impregnated surgical incise drape*. J Antimicrob Chemother 2015;70:2255-60.
21 Davis N, Curry A, Gambhir AK, et al. *Intraoperative bacterial contamination in operations for joint replacement*. J Bone Joint Surg Br 1999;81:886-9.
22 Hassinger SM, Harding G, Wongworawat MD. *High-pressure pulsatile lavage propagates bacteria into soft tissue*. Clin Orthop Relat Res 2005;439:27-31.
23 Brown NM, Cipriano CA, Moric M, et al. *Dilute betadine lavage before closure for the prevention of acute postoperative deep periprosthetic joint infection*. J Arthroplasty 2012;27:27-30.
24 Gristina AG. *Biofilms and chronic bacterial infections*. Clinic Microbiol 1994;16:171-8.

[25] Espehaug B, Engesaeter LB, Vollset SE. *Antibiotic prophylaxis in THA. Review of 10.905 primary cemented THR reported to the Norvegian arthroplasty register, 1987 to 1995*. J Bone Joint Surg Br 1997;79:590-5.

[26] Daoud FC, Edmiston CE, Leaper D. *Meta-analysis of prevention of surgical site infections following incision closure with triclosan-coated sutures: robustness to new evidence*. Surg Infect (Larchmt) 2014;15:165-81.

Giornale Italiano di Ortopedia e Traumatologia
2017;43(Suppl. 1):S115-S118

C.L. Romanò
D. Romanò
S. Maraldi
S. Scarponi
N. Logoluso

Istituto Ortopedico I.R.C.C.S. Galeazzi, Milano

Revisioni in un tempo: quando, come, perché farle

One-stage revision: when, how, why

Riassunto

Sebbene la revisione in due tempi sia ancora considerata da molti come la scelta più sicura ed efficace per il trattamento delle infezioni peri-protesiche articolari, essendo anche di gran lunga la procedura maggiormente descritta, quale sia la migliore modalità per curare le infezioni peri-protesiche rimane controverso, in mancanza di studi randomizzati e comparativi.
Qui descriviamo brevemente le indicazioni, le modalità e le ragioni che si applicano alla procedura di revisione in un tempo, discutendo i risultati alla luce della letteratura disponibile.
In particolare, le analisi sistematiche più recenti, sebbene riconoscano la qualità relativamente bassa e l'eterogeneità dei dati disponibili, non riescono a dimostrare una chiara superiorità della revisione in due tempi, rispetto a quella in un tempo solo, sia a livello dell'anca che del ginocchio. Inoltre, nessuna differenza significativa è dimostrabile comparando revisioni in un tempo unico effettuate con protesi cementate o non cementato.
In accordo con questi risultati, la decisione clinica oggi dovrebbe quindi, a nostro parere, essere basata, in ogni paziente, sulla valutazione dei possibili rischi e benefici delle diverse opzioni, con una adeguata informazione al paziente stesso.

Parole chiave: infezione, protesi, anca, ginocchio, revisione

Summary

Although two-stage revision is still considered by many the safest and most effective approach to treat peri-prosthetic infection (PJI), being by far the most often reported, the best surgical modality for treating PJIs remains controversial, with a lack of randomised comparative studies.
Here we briefly describe the indication, modalities and reasons that apply to the one-stage revision procedure and briefly discuss the results in light of the available literature.
In particular, the most recent systematic analysis, while acknowledging the relatively low quality and heterogeneity of the available material, fail to demonstrate a clear superiority of two-stage over one-stage revision, both in the hip and in the knee. Moreover, no difference can be observed comparing cemented to cementless one-stage hip revision.
According to these findings, clinical decision should currently be based, in any given patient, on a proper evaluation of possible risks and advantages of the different options, with adequate information of the patient.

Key words: *infection, prosthesis, hip, knee, one-stage, two-stage, PJI, revision*

Indirizzo per la corrispondenza:
Carlo Luca Romanò
Centro di Chirurgia Ricostruttiva e delle Infezioni Osteo-articolari (C.R.I.O.)
Centro Biofilm Milano, Milano Biofilm Center
Istituto Ortopedico I.R.C.C.S. Galeazzi
via R. Galeazzi, 4
20161 Milano
carlo.romano@grupposandonato.it

Introduzione

La migliore strategia per trattare le infezioni peri-protesiche, se con una revisione in due tempi o in un tempo, rimane controversa, in mancanza di studi comparativi controllati e randomizzati e per i risultati discordanti della letteratura riguardo le percentuali di successo delle due modalità di trattamento [1-5].
Inoltre, le numerose variabili che differenziano le diverse serie riportate dai vari autori, tra cui la selezione dei pazienti, la scelta del tipo di spaziatore e la durata dei trattamenti antibiotici, l'uso di protesi cementate o non cementate, ecc., rendono difficile la comparazione dei risultati [6-12].

In mancanza di studi comparativi, la scelta dei singoli chirurghi è spesso determinata da una combinazione di fattori, tra i quali giocano un ruolo importante l'esperienza personale, il tipo di ospite e di microrganismo e la disponibilità di adeguati supporti multi-specialistici, mentre una chiara distinzione tra la migliore indicazione per il reimpianto in un tempo o in due tempi è ancora oggetto di discussione scientifica [13-15].
In questa sede, forniremo una breve panoramica delle attuali indicazioni, tecniche e motivazioni che sostengono la scelta della revisione in un tempo.

Quando

Infezioni di protesi articolare croniche, subacute o tardive (tipo 3 secondo McPherson et al. o tipo 2, secondo Segawa et al.) [16] sono candidate alla revisione in un tempo, qualora le condizioni generali del paziente lo consentano.
Non esistono, allo stato attuale, chiare indicazioni o controindicazioni, in questi pazienti, ad un reimpianto in uno o due tempi; dato che entrambe le opzioni hanno pro e contra, le due modalità di trattamento dovrebbero essere illustrate e discusse con il paziente ed eventualmente con i suoi famigliari.
Secondo Gehrke et al. [17], le principali controindicazioni ad una procedura in un unico tempo sono le seguenti:

- fallimento di due o più revisioni in un tempo;
- infezione estesa a tronchi neuro-vascolari;
- dubbia identificazione pre-operatoria del(i) patogeno(i);
- indisponibilità di antibiotici appropriati;
- elevata resistenza agli antibiotici;
- presenza di fistola, con dubbia identificazione del patogeno.

In casi selezionati, la revisione in un tempo può dare risultati eccellenti, come riportato recentemente da Singer et al. [18]. Scarsa o inadeguata copertura delle parti molli dell'articolazione affetta è da considerare come una controindicazione relativa, che può eventualmente essere gestita mediante un lembo di copertura plastica immediato o precoce.
L'informazione del paziente deve includere una descrizione dei rischi generali della chirurgia e dei rischi specifici della revisione in uno o due tempi; entrambe le procedure, infatti, espongono a rischi di recidiva della infezione, compresi tra il 5% e il 20% o più, a seconda del tipo di ospite, delle condizioni locali e generali, del tipo di microrganismo e delle scelte di trattamento.

Come

Sia la revisione in un tempo che quella in due tempi richiedono un accurato piano pre-operatorio e una chirurgia tesa a rimuovere tutti i materiali e i tessuti infetti. Tuttavia, mentre l'intervento in due tempi concede la possibilità di un eventuale ulteriore intervento di revisione e sostituzione dello spaziatore, con una procedura relativamente semplice e prevede espressamente una ulteriore bonifica all'atto del reimpianto protesico, l'intervento in un unico tempo pretende una pulizia completa del focolaio settico durante la prima e unica procedura. Dato che viene eseguito il reimpianto protesico, la procedura in un unico tempo genera di solito nel paziente, anche debitamente informato, delle aspettative di riuscita che sono superiori a quelle di un paziente che riceve uno spaziatore. È quindi molto importante che il chirurgo che decide, assieme al suo paziente, di eseguire il reimpianto in un tempo, sia ragionevolmente sicuro di rimuovere tutti i tessuti ed i biomateriali potenzialmente infetti.
Una volta confermata la diagnosi, possibilmente con l'isolamento del microrganismo infettante, avendo valutato che le condizioni generali e locali del paziente sono compatibili con una revisione in un unico tempo, è utile esaminare il tipo delle cicatrici chirurgiche pre-esistenti, la mobilità residua dell'articolazione interessata e di quelle vicine, eventuali dismetrie e deficit vasculo-nervosi periferici, il patrimonio osseo residuo, eventuali lassità legamentose, il trofismo muscolare, il tipo di protesi da rimuovere, ecc.
Analogamente, sarà importante valutare la presenza di eventuali fattori di rischio locali e generali di infezione, informando il paziente del suo rischio specifico [19].
I test di laboratorio e, laddove possibile e indicato, i risultati dell'agoaspirato articolare, serviranno a valutare lo stato di salute generale, a confermare la diagnosi, ad identificare il patogeno e la sua sensibilità ai diversi antibiotici [20].
Lo studio radiografico è poi necessario per la valutazione degli assi, del tipo di protesi e, se presente, del cemento, del grado di osteolisi e della qualità dell'osso residuo. Altre tecniche di immagine, tra cui l'ecografia, la tomografia computerizzata, la risonanza magnetica e le tecniche scintigrafiche, sono riservate a casi selezionati, per rispondere a quesiti specifici [21].
La profilassi antibiotica può iniziare al momento della chirurgia e non ha un impatto sui prelievi intra-operatori per esame colturale. Gli impianti rimossi, incluso il cemento, dovrebbero preferibilmente essere inviati, assieme ad almeno tre campioni di tessuto peri-protesico, per esame colturale mediante tecniche antibiofilm, quali la sonicazione o la processazione con ditiotreitolo [22].
La asportazione dei tessuti infetti e necrotici dovrebbe essere la più completa possibile. Una volta terminata, è buona norma cambiare le telerie, i guanti, gli indumenti e gli strumentari sterili per procedere al reimpianto. Una seconda dose di antibiotic può essere necessaria in caso di perdite ematiche superiori ad un litro o se la procedura

chirurgica è durata per più di una emivita dell'antibiotico usato per la profilassi.
Se si sceglie una procedura in un unico tempo usando una protesi cementata, si utilizza di solito un cemento addizionato di antibiotico mirato al patogeno precedentemente identificato [23]. La concentrazione massima di antibiotic nel cement non dovrebbe superare il 10%. Generalmente la terapia antibiotica sistemica viene proseguita per almeno una o due settimane [24]. Se si preferisce eseguire il reimpianto usando protesi non cementate, la protezione antibatterica dell'impianto può essere ottenuta mediante innesti ossei antibiotati [11] o mediante un idrogel antibatterico riassorbibile [25].

Perché

L'analisi della letteratura più recente, non dimostra una sicura superiorità della tecnica in due tempi, rispetto alla revisione in un tempo [26], sia per quanto riguarda l'anca [27], che il ginocchio [28]. Analogamente, non è dimostrata una differenza significativa tra le revisioni in un tempo effettuate con cemento antibiotato, rispetto a quelle eseguite con protesi non cementate, a livello dell'anca. Inoltre, la revisione in due tempi è associata a periodi di convalescenza più lunghi, maggiori costi e, secondo alcuni autori, ad un maggiore rischio di mortalità e morbilità [29].

Conclusioni

Qualunque sia la strategia scelta per trattare una infezione peri-protesica articolare, in uno o due tempi, data la natura di tali infezioni correlate al biofilm, il risultato è molto probabilmente legato soprattutto alla capacità/possibilità del chirurgo di rimuovere effettivamente e completamente tutti i biomaterali ed i tessuti contaminati ed alla efficienza del sistema immunitario dell'ospite.
I dati disponibili dalla letteratura dimostrano che il numero di casi riportati con tecnica in due tempi è molto superiore a quelli trattati in una singola procedura; tuttavia, non vi è evidenza sufficiente per poter stabilire con certezza che la tecnica in due tempi sia da preferire e, soprattutto, che sia da preferire in tutti i casi.
In questo panorama ancora in evoluzione, la decisione sul tipo di procedura da eseguire su un dato paziente deve probabilmente basarsi su diversi fattori, tra cui il tipo di ospite, le sue condizioni generali e locali, la possibilità di una corretta identificazione del patogeno e dalla sua sensibilità agli antibiotici, sul tipo di impianto e della quantità e qualità del patrimonio osseo, sulla competenza dei tessuti molli di copertura, sulla esperienza del chirurgo e del centro dove opera; queste valutazione dovrebbe poi essere integrate e comunicate, seppur in forma sintetica ma comprensibile, al paziente, per una decisione condivisa sul tipo di approccio da seguire.
Una selezione accurate dei pazienti, innovazioni tecnologiche e farmacologiche, inclusa l'introduzione di agenti antibiofilm e di rivestimenti antibatterici, sono alcuni dei fattori che potranno estendere l'indicazione al reimpianto in un unico tempo nel prossimo futuro.

Bibliografia

1 Romanò CL, Gala L, Logoluso N, et al. *Two-stage revision of septic knee prosthesis with articulating knee spacers yields better infection eradication rate than one-stage or two-stage revision with static spacers*. Knee Surg Sports Traumatol Arthrosc 2012;20:2445-53.
2 Jamsen E, Stogiannidis J, Malmivaara A, et al. *Outcome of prosthesis exchange for infected knee arthroplasty: the effect of treatment approach. A systematic review of the literature*. Acta Orthopaedica 2009;80:67-77.
3 Steinbrink K, Frommelt L. *Treatment of periprosthetic infection of the hip using one-stage exchange surgery*. Orthopade 1995;24:335-43 (in German).
4 Schmitz HC, Schwantes B, Kendoff D. *One-stage revision of knee endoprosthesis due to periprosthetic infection and Klippel-Trenaunay syndrome*. Orthopade 2011;40:624-6, 628-9.
5 Della Valle C, Parvizi J, Bauer TW, et al. *Diagnosis of periprosthetic joint infections of the hip and knee*. J Am Acad Orthop Surg 2010;18:760-70.
6 Hanssen AD, Spangehl MJ. *Practical applications of antibiotic-loaded bone cement for treatment of infected joint replacements*. Clin Orthop Relat Res 2004;427:79-85
7 Haleem AA, Berry DJ, Hanssen AD. *Mid-term to long-term followup of two-stage reimplantation for infected total knee arthroplasty*. Clin Orthop Relat Res 2004;428:35-9.
8 Hoad-Reddick DA, Evans CR, Norman P, et al. *Is there a role for extended antibiotic therapy in a two-stage revision of the infected knee arthroplasty?* J Bone Joint Surg Br 2005;87-B:171-4.
9 Goldman RT, Scuderi GR, Insall JN. *2-stage reimplantation for infected total knee replacement*. Clin Orthop Relat Res 1996;331:118-24.
10 Rudelli S, Uip D, Honda E, et al. *One-stage revision of infected total hip arthroplasty with bone graft*. J Arthroplasty 2008;23:1165-77.
11 Winkler H, Stoiber A, Kaudela K, et al. *One stage uncemented revision of infected total hip replacement using cancellous allograft bone impregnated with antibiotics*. J Bone Joint Surg Br 2008;90:1580-4.
12 Yoo JJ, Kwon YS, Koo KH, et al. *One-stage cementless revision arthroplasty for infected hip replacements*. Int Orthop 2009;33:1195-1201.
13 Hart WJ, Jones RS. *Two-stage revision of infected total knee*

replacements using articulating cement spacers and short-term antibiotic therapy. J Bone Joint Surg Br 2006;88:1011-5.

14 Kurd MF, Ghanem E, Steinbrecher J, et al. *Two-stage exchange knee arthroplasty: does resistance of the infecting organism influence the outcome?* Clin Orthop Relat Res 2010;468:2060-6.

15 Parvizi J, Adeli B, Zmistowski B, et al. *Management of periprosthetic joint infection: the current knowledge: AAOS exhibit selection*. J Bone Joint Surg Am 2012;94:e104.

16 Segawa H, Tsukayama DT, Kyle RF, et al. *Infection after total knee arthroplasty. A retrospective study of the treatment of eighty-one infections*. J Bone Joint Surg Am 1999;81:1434-45.

17 Gehrke T, Zahar A, Kendoff D. *One-stage exchange: it all began here*. Bone Joint J 2013;95-B:77-83.

18 Singer J, Merz A, Frommelt L, et al. *High rate of infection control with one-stage revision of septic knee prostheses excluding MRSA and MRSE*. Clin Orthop Relat Res 2012;470:1461-71.

19 McPherson EJ, Woodson C, Holtom P, et al. *Periprosthetic total hip infection. Outcomes using a staging system*. Clin Orthop Relat Res 2012;403:8-15.

20 Spangehl MJ, Masri BA, O'Connell JX, et al. *Prospective analysis of preoperative and intraoperative investigations for the diagnosis of infection at the sites of two hundred and two revision total hip arthroplasties*. J Bone Joint Surg Am 1999;81:672-83.

21 Romanò CL, Romanò D, Bonora C. *Combined diagnostic tool for joint prosthesis infection*. Infez Med 2009;17:141-50.

22 Drago L, Signori V, De Vecchi E, et al. *Use of dithiothreitol to improve the diagnosis of prosthetic joint infections*. J Orthop Res 2013;31:1694-9.

23 Frommelt L. *Periprosthetic infection: bacteria and the interface between prosthesis and bone*. In: Learmonth ID, ed. *Interfaces in total hip arthroplasty.* London: Springer Verlag 2000, pp. 153-161.

24 Gehrke T, Kendoff D. *Peri-prosthetic hip infections: in favour of one-stage*. Hip Int 2012;22:S40-5.

25 Romano CL, Malizos K, Capuano N, et al. *Does an antibiotic-loaded hydrogel coating reduce early post-surgical infection after joint arthroplasty?* J Bone Joint Infect 2016;1:34-41.

26 Lichstein P, Gehrke T, Lombardi A, et al. *One-stage vs two-stage exchange*. J Arthroplasty 2014;29:108-11.

27 George DA, Logoluso N, Castellini G, et al. *Does cemented or cementless single-stage exchange arthroplasty of chronic periprosthetic hip infections provide similar infection rates to a two-stage? A systematic review*. BMC Infect Dis 2016;16:553.

28 Kunutsor SK, Whitehouse MR, Lenguerrand E, et al; INFORM Team. *Re-infection outcomes following one- and two-stage surgical revision of infected knee prosthesis: a systematic review and meta-analysis*. PLoS One 2016;11:e0151537.

29 Berend KR, Lombardi AV, Morris MJ, et al. *Two-stage treatment of hip periprosthetic joint infection is associated with a high rate of infection control but high mortality*. Clin Orthop Relat Res 2013;471:510-8.

Giornale Italiano di Ortopedia e Traumatologia
2017;43(Suppl. 1):S119-S124

Le infezioni in chirurgia ortopedica: come è cambiato l'approccio chirurgico negli ultimi 10 anni

The infections in orthopaedic surgery: how is change the surgical approach in the last 10 years

G.M. Calori
S. Mazzola
E.L. Mazza
A. Colombo
F. Romanò
F. Giardina
V. Monzani
M. Colombo

U.O.C. Chirurgia Ortopedica Riparativa, ASST Centro Specialistico Ortopedico Traumatologico G. Pini, CTO, Università degli Studi di Milano

Riassunto

La più temibile complicanza nella moderna chirurgia ortopedica è l'infezione. Un'infezione può evolvere verso una osteomielite cronica, un progressivo processo infiammatorio causato da patogeni che porta a osteo-necrosi e alla formazione di sequestri ossei. Il "gold standard" per una corretta diagnosi è rappresentato dalla positività degli esami colturali ed isto-patologici dell'osso. Il trattamento rimane complesso e richiede un approccio multidisciplinare che coinvolge lo specialista radiologo, microbiologo, chirurgo ortopedico e chirurgo plastico. Il percorso di cura deve essere personalizzato per ogni paziente secondo la severità e la durata dei sintomi. Una combinazione di terapia antibiotica e chirurgica deve essere intrapresa in tutti i casi, così come deve essere valutata nel planning pre-operatorio la gestione della perdita di sostanza ossea e quindi la successiva ricostruzione.

Parole chiave: infezione, osteomielite, sepsi, definizione

Summary

One of the most challenging musculoskeletal complications in modern orthopaedic surgery is infection. From an infection the evolution could be the development of a chronic osteomyelitis, a progressive inflammatory process caused by pathogens resulting in bone destruction and sequestrum formation. The "gold standard" for the diagnosis is the presence of positive bone coltures and histopathologic examination of the bone. Its management remains challenging, require a multidisciplinary approach involving radiologist, microbiologist, orthopaedic and plastic surgeon. Treatment must be tailored to each patient according to the severity and duration of symptoms. A combined antimicrobial and surgical treatment should be considered in all cases, including appropriate dead space management and subsequent reconstruction.

Key words: *infection, osteomyelitis, sepsis, definition*

Introduzione

Le più temibili complicanze in Chirurgia Ortopedica sono le infezioni dopo osteosintesi e le infezioni peri-protesiche; entrambe possono portare a una permanente perdita funzionale di un arto fino all'amputazione nei casi più estremi [1,2].

Negli ultimi anni l'attenzione della Comunità Scientifica nei confronti di queste complicanze è stata in continua crescita sia perché il numero di casi di sepsi in Chirurgia Ortopedica è in continuo aumento sia perché i risvolti sulla Società, sul paziente e sul sistema di cura stanno assumendo dimensioni considerevoli.

Per questo negli ultimi dieci anni si è avuta una importante evoluzione delle tecniche di diagnosi, di identificazione batterica e soprattutto di cura per il trattamento delle infezioni in Ortotraumatologia al fine di contenere l'espansione di tale problema.

Per poter affrontare un argomento così delicato è necessario dapprima valutare quali sono le classificazioni attualmente in uso per inquadrare tali complicanze.

In una recente review di Metsemakers et al. [3] è stata analizzata la letteratura in

Indirizzo per la corrispondenza:
Giorgio Maria Calori
Università degli Studi di Milano
piazza Cardinal Ferrari, 1
20122 Milano
gmc@studiocalori.it

ricerca di una definizione per infezione a seguito di osteosintesi, il risultato ottenuto è che non vi è un consensus nella Comunità Scientifica a tale riguardo. Di tutti i 100 lavori analizzati, l'unica definizione validata, che è quella estratta dalle linee guida del *Centers for Disease Control* (CDC), è stata usata solo in 2 lavori [4-6]. Il CDC ha pubblicato delle linee guida sulle infezioni del sito chirurgico suddividendole in infezioni superficiali, infezioni profonde e infezioni di organi o spazi; l'infezione si deve sviluppare entro 90 giorni dall'atto chirurgico [7]. Tuttavia, queste linee guida non sono state stilate specificatamente per pazienti ortopedici e quindi la definizione perde di specificità se utilizzata prettamente in campo ortopedico, infatti in questo ambito le infezioni si possono sviluppare oltre il lasso di tempo definito [8]. Per quanto riguarda le infezioni peri-protesiche vi è un maggiore accordo in termini di definizione, viene largamente accettata da tutta la comunità scientifica la definizione proposta dalla *Infection Disease Society of America* (IDSA) [9 10].

L'evoluzione di queste temibili complicanze è lo sviluppo di una osteomielite. Per osteomielite si intende un progressivo processo infiammatorio causato da agenti patogeni che porta alla distruzione ossea e alla formazione di un sequestro [11 12]. L'infezione può restare limitata all'osso o può anche propagarsi al midollo osseo, periostio e tessuti molli circostanti [13]. Riconosciamo un'osteomielite acuta (si sviluppa dopo 2 settimane dall'infezione ossea ed è caratterizzata da un tessuto di aspetto infiammatorio) [14] e cronica (si sviluppa dopo 6 settimane o più mesi dall'infezione ossea ed è caratterizzata da una distruzione ossea e dalla formazione di sequestri) [15]. Per il chirurgo ortopedico la sfida maggiore è nel trattamento dell'osteomielite cronica che si presenta in modo ricorrente o intermittente. La tipologia di sintomi e la loro durata varia notevolmente, caratteristici sono i periodi di quiescenza. L'incidenza di una recidiva dopo un apparente trattamento di successo è elevata. Si parla di remissione della malattia quando si ha un periodo di assenza di sintomi di almeno 12 mesi. La classificazione più usata per l'osteomielite cronica e quella di Cierny-Mader [16], questa classificazione delinea un trattamento per ogni stadio di malattia in accordo con il pattern anatomo-patologico e secondo le condizioni fisiologiche, immunologiche e metaboliche dell'individuo affetto [17]. Altra classificazione per le osteomieliti è quella centrata sul meccanismo patogenetico dell'infezione; si distinguono quindi osteomieliti esogene ed ematogene [12]. Più comunemente le osteomieliti esogene si sviluppano a seguito dell'inoculazione di un patogeno all'interno dell'osso al momento del trauma, a seguito di un intervento chirurgico, da ferite croniche aperte e da infezione di tessuti molli contigui [12-14]. Al contrario le osteomieliti ematogene si sviluppano a seguito dell'inoculazione del patogeno all'interno dell'osso attraverso il torrente ematico (sono tipiche dell'età pediatrica) [12-14]. L'incidenza di osteomielite cronica di origine esogena è in aumento soprattutto nei paesi più sviluppati. Fattori implicati in questo incremento sono da ricondurre all'invecchiamento della popolazione, aumento dei traumatismi e dei trattamenti chirurgici, incremento di infezioni in pazienti affetti da piede diabetico e dai progressi nella diagnostica delle osteomieliti [18]. I traumatismi rimangono tuttavia la prima causa alla base dell'insorgenza di una osteomielite [19 20].

La letteratura riporta un tasso di infezione nelle fratture aperte delle ossa lunghe tra il 4 e il 64%, il tasso di ricorrenza associato allo sviluppo di una infezione ossea è riportato tra il 20 e 30% [20 21]. Le infezioni peri-protesiche rappresentano un gruppo significativo associato all'evoluzione verso una osteomielite cronica; la loro incidenza è riportata tra l'1,5 e 2,5% e il tasso aumenta al 20% quando il paziente è sottoposto a un intervento chirurgico di revisione [13].

Comparato con gli altri tessuti corporei, il tessuto osseo è relativamente resistente allo sviluppo di una infezione [13-22]. Il tipo di patogeno isolato è correlato anche a fattori specifici legati al paziente: stato immunitario, storia del trauma e ambiente geografico [23]. In genere le osteomieliti ematogene sono mono-microbiche [22], al contrario le osteomieliti per contiguità sono poli-microbiche [12 15 22]. Nell'adulto i germi maggiormente isolati sono *Staphylococcus aureus*, *Staphylococcus aureus* meticillino resistente, *Staphylococcus epidermidis*, *Pseudomonas aeruginosa*, *Escherichia coli* e *Serratia marcescens* [12 14]. Molti patogeni sono in grado di produrre una matrice adesiva e protettiva sulla superficie di devices di osteosintesi o protesici definita Biofilm che fornisce protezione verso il sistema immunitario e gli antibiotici [12 25]. Si comprende quindi quanto sia importante una precoce diagnosi che permetta di instaurare una terapia il più rapidamente possibile in modo da combattere patogeni che si trovano ancora in uno stato planctonico, momento di maggiore vulnerabilità [25].

Al fine di un corretto trattamento di tali complicanze, elemento fondamentale è quello di individuare quali sono i pazienti a rischio di sviluppare una osteomielite. Dalla letteratura si evince che vi sono svariati fattori associati alla predisposizione verso una osteomielite cronica: diabete mellito, disturbi legati alla vascolarizzazione periferica, malnutrizione, ipotensione, tumori, alcolismo, fumo, terapie corticosteroidee, immunodepressione, abuso di droghe e sviluppo di ulcere da decubito [14 16 22 26]. Il fattore predisponente di maggior rilievo è la presenza di protesi, che aumenta esponenzialmente il rischio di sviluppare un Biofilm da parte del patogeno con una successiva riattivazione del patogeno anche a distanza di mesi o anni [22].

Diagnosi clinica e strumentale

Diagnosi clinica

I segni clinici di una osteomielite cronica generalmente non sono specifici e sono difficili da riconoscere. Le principali caratteristiche cliniche suggestive sono: dolore cronico, aree eritematose in corrispondenza di ossa affette, gonfiore, fragilità ossea, deiscenze di ferite associate a sottostante necrosi ossea, presenza di fistole secernenti, febbricola e malessere generale [11 12 14 15 26].

Diagnosi radiologica

La radiologia è di aiuto nella caratterizzazione e nella diagnosi differenziale di pazienti osteomielitici. Le radiografie standard rappresentano l'approccio diagnostico base, tuttavia sono caratterizzate da bassa sensibilità e specificità. La radiologia tradizionale è di aiuto essenzialmente per la diagnosi differenziale come fratture e neoplasie [14]. Gli unici segni da ricercare nelle radiografie, individuabili da 10 a 21 giorni dopo una infezione ossea sono: imbibizione dei tessuti molli, reazioni periostali, perdita di definizione, perdita di densità ossea, aree di osteolisi [11 14]. È importante sottolineare che questi segni sono identificabili dal momento in cui si ha una perdita dal 30% al 50% del contenuto osseo minerale [11 14 22 26]. In fase tardiva altri segni individuabili sono: incremento del riassorbimento osseo, formazione di sequestri, neo-formazione di osso a livello del periostio e dell'endostio [26].

La TC fornisce delle immagini più dettagliate in particolare della corticale ossea, risulta particolarmente utile per identificare sequestri e fistole intra-ossee [11]. Con la TC è possibile anche individuare reazioni periostali e valutare un eventuale coinvolgimento del midollo osseo e dei tessuti molli circostanti [15 26]. La TC ha un ruolo importante anche per eventuali biopsie TC guidate.

La RMN permette una definizione migliore del midollo osseo e dei tessuti molli circostanti, è possibile individuare uno stato di edema ed iperemia che sono presenti negli stadi iniziali della patologia [11 27]. È utile nel planning preoperatorio per valutare i margini della zona da bonificare e nel post-operatorio per monitorare la risposta alla terapia [11 26]. La RMN, tuttavia, ha una scarsa definizione in presenza di impianti ortopedici e in fase precoce nel post-operatorio [27].

La scintigrafia ossea è caratterizzata da limitata specificità e da risultati falsi-positivi in particolare in pazienti affetti da artropatia diabetica, gotta, traumatismi o recente chirurgia. La scintigrafia ossea e quindi considerato un esame complementare e non come indagine di base. Al contrario la scintigrafia con leucociti marcati risulta un esame diagnostico accurato ma in letteratura sono riportati risultati falsi positivi in caso di pseudoartrosi [26].

La tomografia ad emissione di positroni con fluorodesossiglucosio marcato (PET TC FDG), con una sensitività oltre il 95% ed una specificità compresa tra il 75 ed il 99%, permette di delineare la lesione con il circostante stato infiammatorio in stadi anche precoci [11 23 28]. Questa metodica è in grado di fornire informazioni sullo stato settico e sulla vitalità ossea del sito colpito. Grazie alla determinazione del consumo glucidico è possibile identificare zone ad alto consumo dove è presente uno stato settico e zone necrotiche nelle quali è ridotta, se non del tutto assente, l'attività metabolica. Ciò oltre a confermare il sospetto di infezione, fornisce informazioni utili a pianificare l'intervento chirurgico quantificando l'estensione dell'osso necrotico e settico da asportare. Lo svantaggio principale di questa tecnica è l'elevato costo e la scarsità di centri in possesso dell'equipaggiamento necessario.

L'ecografia è noto essere un esame operatore dipendente, viene in genere usata negli stadi iniziali per ricercare eventuali raccolte settiche da prelevare per esame colturale

Diagnosi di laboratorio

La presenza di una PCR di una interleuchina-6 (IL-6) o di una VES elevata sono suggestivi per la presenza di una complicanza settica [11 12 14 26]. Questi marker risultano di maggiore interesse per studiare l'andamento dell'infezione durante la fase terapeutica. Di pertinenza clinica sono anche la presenza di una leucocitosi e l'incremento della alfa 1 glicoproteina acida [12 14]. I globuli bianchi possono risultare nel range di normalità e quindi risultano poco specifici [15 26].

La microbiologia riveste sicuramente il ruolo di maggiore importanza nel percorso diagnostico. La presenza di colture microbiologiche positive di materiale osseo è fondamentale per la diagnosi di infezione [14]. È importante evitare prelievi per esame colturale eseguiti superficialmente o attraverso fistole, entrambi associati a scarsa accuratezza a causa dell'inclusione di micro-organismi non patogeni che colonizzano le ferite [11 12]. In letteratura sono riportati anche falsi negativi a causa della irregolare distribuzione della lesione osteomielitica nell'osso [11]. Quando dobbiamo trattare una osteomielite associata a un impianto ortopedico bisogna eseguire almeno cinque esami colturali con prelievi circonferenziali all'impianto. È di fondamentale importanza che tutti i prelievi siano eseguiti prima di iniziare una terapia antibiotica in modo da ridurre il rischio di falsi-negativi. Esiste una tecnologia (MicroDTTect™), applicata per la raccolta e il trasporto dei campioni espiantati (protesi, dispositivi di osteosintesi, tessuti biologici). È un sistema chiuso, totalmente sterile che contiene una concentrazione specifica di ditiotreitolo (DTT), solvente in grado di distaccare i batteri dal biofilm aderente alle superfici protesiche. Un recente studio eseguito preso la nostra

U.O.C. ha mostrato che MicroDDTect™ ha una sensibilità maggiore rispetto ai tamponi (77 e 46%, rispettivamente), e ha permesso di ottenere il 35% di risultati positivi, mentre i tamponi solo il 20% [29 30].
Le emocolture sono generalmente utilizzate in caso di sospetto per osteomielite ematogena.
L'esame anatomo-patologico della lesione prelevata o in fase pre-operatoria mediante biopsia o in fase intra-operatoria può apportare informazioni aggiuntive [11].
Tra le tecniche diagnostiche più innovative annoveriamo anche il test con alpha-defensina; è un test sviluppato per l'identificazione delle infezioni periprotesiche. L'alpha-defensina 1-3 è un peptide rilasciato dai neutrofili in risposta alla presenza di agenti patogeni, è stato appurato che i suoi livelli sono elevati in caso di infezione articolare, mentre rimangono pressochè nulli in caso di altre patologie articolari (es. gotta, artrosi, artrite ecc.); Questo test basa la sua efficacia sull'identificazione dell'alpha-defensina nel liquido sinoviale del paziente al di sopra o al di sotto del valore di cut-off. È un test rapido e semplice da eseguire, i risultati sono disponibili in circa 10 minuti, non richiedono la mediazione di laboratori e sono di interpretazione univoca. Risvolto interessante del suo utilizzo in sede intraoperatoria è la possibile conferma diagnostica che permette di orientare il trattamento chirurgico verso una revisione in uno o due tempi. Il test con alpha-defensina deve essere considerato uno strumento di supporto alla diagnosi definitiva. Tale metodica può essere utilizzata solo nelle infezioni che abbiano colpito un'articolazione o una protesi articolare, non hanno utilità nelle infezioni che coinvolgono il tessuto osseo o i tessuti molli [31-33].

Trattamento medico e chirurgico

Il trattamento dipende da durata, severità dei sintomi e presenza di altre comorbidità. Nella maggior parte dei casi i tessuti molli circostanti sono compromessi e la vascolarizzazione è scarsa. Obiettivo del trattamento è rimuovere il processo infiammatorio rimuovendo tutti i patogeni e il tessuto devitalizzato. In caso di mancata consolidazione obiettivo del trattamento è anche promuovere la guarigione ossea ottimizzando l'ambiente biologico e meccanico. Il raggiungimento di questi obiettivi si raggiunge attraverso una combinazione di terapia antibiotica, debridement chirurgico e management degli spazi vuoti.
Una terapia antibiotica empirica va intrapresa non appena eseguiti i prelievi per esame colturale, quindi la terapia sarà adattata in base all'antibiogramma [16]. La maggior parte degli autori raccomanda una antibiotico-terapia tra le 4 e le 6 settimane [12 34 35]. Questo schema terapeutico si basa sul razionale che tra le 3 e le 4 settimane sono richieste per la rivascolarizzazione dell'osso, questo lasso di tempo offre l'opportunità agli agenti anti-microbici di infiltrare l'area infiammata e attaccare il patogeno che è a quel punto suscettibile agli antibiotici. Il tipo di antibiotico e la via di somministrazione sono ancora oggetto di dibattito, non vi sono chiare evidenze cliniche. Una recente Cochrane review di Conterno et al. riporta che non vi è differenza tra antibiotici somministrati per via orale in confronto ad antibiotici somministrati per via parenterale in termini di remissione della sintomatologia dopo almeno 12 mesi di follow-up [12]. In caso di infezioni pluri-microbiche o infezioni protesiche è indicata una terapia combinata al fine di ridurre il rischio di recidiva [34]. Addizionalmente è possibile aggiungere antibiotico in forma di polimetimetacrilato (PMMA) al fine di rilasciare antibiotico a dosaggi più concentrati nella sede da bonificare, altra utilità del cemento antibiotato è quella di riempire un eventuale perdita di sostanza residua a fine bonifica [26 36]. Il cemento antibiotato viene in genere usato quando si intraprende una tecnica ricostruttiva in due tempi chirurgici.
Il trattamento di scelta per l'osteomielite è chirurgico. Il protocollo include un debridement finalizzato alla rimozione di tutti i patogeni e relativo biofilm associato alla rimozione dei mezzi di sintesi, di sequestri ossei e dei tessuti patologici; con la resezione bisogna raggiungere osso che appare macroscopicamente vitale. Deve essere eseguita anche una accurata toilette dei tessuti molli circostanti ed eventualmente deve essere effettuata una ricostruzione se necessario. In caso di infezione coinvolgente il midollo osseo vi è indicazione all'utilizzo del *Reamer Irrigator Aspirator* (RIA); alcuni autori hanno suggerito, dopo la bonifica, l'inserimento di fili antibiotati [26].
Una volta eseguito l'ampio debridement necessario alla rimozione di tutto l'osso devitalizzato, dobbiamo affrontare il problema di come colmare la perdita di sostanza. Bisogna avere la sicurezza che l'infezione sia del tutto eradicata prima di procedere con l'innesto di materiale finalizzato alla rigenerazione ossea. Le procedure di innesto osseo primario non sono spesso associate a elevati tassi di successo a causa del riassorbimento provocato da un restante stato infiammatorio o settico [11]. Tra le tecniche ricostruttive più utilizzate annoveriamo la tecnica della Chamber Induction Technique (CIT) o la tecnica di trasporto osseo mediante l'utilizzo di fissatori esterni circolari o esapodalici [37]. Nei casi più complessi in cui il gap osseo è maggiore e coinvolgente una articolazione è necessario ricorrere a protesi da grandi resezioni [38 39].
La chirurgia ortopedica ricostruttiva è spesso associata alla chirurgia plastica ricostruttiva, in alcuni casi è infatti necessario a ricorrere a lembi cutanei per coprire perdite si sostanza cutanea [16 25 26].

Conclusioni

In conclusione le infezioni in Chirurgia Ortopedica rappresentano una importante voce di costo per il Sistema Sanitario Nazionale. La prevenzione del rischio settico deve essere attuata sia a monte dell'atto chirurgico attraverso l'individuazione del paziente a rischio attraverso degli appositi algoritmi, sia monitorando tutte le comorbidità del paziente collegate con un aumentato rischio infettivo. Durante l'atto chirurgico bisogna attuare tutte le accortezze relativamente alla profilassi antibiotica e alla sterilità dell'ambiente chirurgico, allo stesso modo nel post-operatorio oltre alla sterilità nel confezionamento delle medicazioni è di fondamentale importanza individuare i casi sospetti ab initio in modo da intraprendere un trattamento riparativo tempestivo (prima che possa avvenire la formazione del biofilm). È importante sottolineare che una diagnosi di infezione può essere fatta solo previo isolamento di un patogeno attraverso l'esame colturale eseguito e un eventuale esame isto-patologico. Un approccio multidisciplinare per questi pazienti è di notevole importanza e bisogna includere: radiologo, microbiologo, infettivologo, chirurgo ortopedico e chirurgo plastico. Una terapia combinata antibiotica e chirurgica deve essere considerata in tutti i casi, tuttavia anche se eseguito un trattamento corretto alcuni casi possono andare incontro a una recidiva. Relativamente al periodo di follow-up necessario per questi pazienti non si è ancora giunti a un consensus, la maggior parte degli esperti concorda che debba essere almeno di 5 anni. Ulteriori studi futuri devono essere focalizzati sulla comprensione della biocinetica dei differenti patogeni, inclusa una migliore definizione delle proprietà del biofilm; solo in questo modo saranno possibili nuove terapie per il trattamento delle osteomieliti.

Bibliografia

1. Metsemakers WJ, Kortram K, Morgenstern M, et al. *Definition of infection after fracture fixation: a systematic review of randomized controlled trials to evaluate current practice*. Injury 2017 Feb 20 doi: 10.1016/j.injury.2017.02.010.
2. Study to Prospectively Evaluate Reamed Intramedullary Nails in Patients with Tibial Fractures Investigators, Bhandari M, Guyatt G, Tornetta P, et al. *Randomized trial of reamed and undreamed intramedullary nailing of tibial shaft fractures*. J Bone Joint Surg Am 2008;90:2567-78.
3. Saveli CC, Morgan SJ, Belknap RW, et al. *Prophylactic antibiotics in open fractures: a pilot randomized clinical safety study*. J Orthop Trauma 2013;27:552-7.
4. Bonnevialle P, Bonnomet F, Philippe R, et al. *Early surgical site infection in adult appendicular skeleton trauma surgery: a multicenter prospective series*. Orthop Traumatol Surg Res 2012;98:684-9.
5. Zoubos AB, Galanakos SP, Soucacos PN. *Orthopedics and biofilm-what do we know? A review*. Med Sci Monit Int Med J Exp Clin Res 2012;18:RA89-96.
6. Metsemakers WJ, Moriarty TF, Morgenstern M, et al. *Letter to the Editor: new definition for periprosthetic joint infection: from the Workgroup of the Musculoskeletal Infection Society*. Clin Orthop Relat Res 2016;474:2726-7.
7. Centers for Disease Control and Prevention. *National Healthcare Safety Network (NHSN) Overview*. 2016. http://www.cdc.gov/nhsn/pdfs/ pscmanual/pcsmanual_current.pdf2016.
8. Metsemakers W, Kuehl R, Moriarty T, et al. *Infection after fracture fixation: current surgical and microbiological concepts*. Injury 2016 doi: 10.1016/j.injury.2016.09.019.
9. Parvizi J, Zmistowski B, Berbari EF, et al. *New definition for periprosthetic joint infection: from the Workgroup of the Musculoskeletal Infection Society*. Clin Orthop Relat Res 2011;469:2992-4.
10. Osmon DR, Berbari EF, Berendt AR, et al. *Diagnosis and management of prosthetic joint infection: clinical practice guidelines by the Infectious Diseases Society of America*. Clin Infect Dis 2013;56:e1-e25.
11. Lew DP, Waldvogel FA. *Osteomyelitis*. Lancet 2004;364:369-79.
12. Conterno LO, Turchi MD. *Antibiotics for treating chronic osteomyelitis in adults*. Cochrane Database Syst Rev 2013;9:CD004439.
13. Jorge LS, Chueire AG, Rossit AR. *Osteomyelitis: a current challenge*. Braz J Infect Dis 2010;14:310-5.
14. Hatzenbuehler J, Pulling TJ. *Diagnosis and management of osteomyelitis*. Am Fam Physician 2011;84:1027-33.
15. Sia IG, Berbari EF. *Infection and musculoskeletal conditions: osteomyelitis*. Best Pract Res Clin Rheumatol 2006;20:1065-81.
16. Parsons B, Strauss E. *Surgical management of chronic osteomyelitis*. Am J Surg 2004;188:57-66.
17. Cierny G 3rd, Mader JT, Penninck JJ. *A clinical staging system for adult osteomyelitis*. Clin Orthop Relat Res 2003:7-24.
18. Sanders J, Mauffrey C. *Long bone osteomyelitis in adults: fundamental concepts and current techniques*. Orthopedics 2013;36:368-75.
19. McGrory JE, Pritchard DJ, Unni KK, et al. *Malignant lesions arising in chronic osteomyelitis*. Clin Orthop Relat Res 1999:181-9.
20. Mathews JA, Ward J, Chapman TW, et al. *Single-stage orthoplastic reconstruction of Gustilo-Anderson Grade III open tibial fractures greatly reduces infection rates*. Injury 2015;46:2263-6.
21. Lazzarini L, Mader JT, Calhoun JH. *Osteomyelitis in long bones*. J Bone Joint Surg Am 2004;86-A:2305-18
22. Brady RA, Leid JG, Costerton JW, et al. *Osteomyelitis: clinical overview and mechanisms of infection persistence*. Clin Microbiol Newsl 2006;28:65-72.

23 Chihara S, Segreti J. *Osteomyelitis*. Dis Mon 2010;56:5-31.

24 Forsberg JA, Potter BK, Cierny G 3rd, et al. *Diagnosis and management of chronic infection*. J Am Acad Orthop Surg 2011;19:S8-S19.

25 Panteli M, Puttaswamaiah R, Lowenberg DW, et al. *Malignant transformation in chronic osteomyelitis: recognition and principles of management*. J Am Acad Orthop Surg 2014;22:586-94.

26 Mouzopoulos G, Kanakaris NK, Kontakis G, et al. *Management of bone infections in adults: the surgeon's and microbiologist's perspectives*. Injury 2011;42:S18-S23.

27 Termaat MF, Raijmakers PG, Scholten HJ, et al. *The accuracy of diagnostic imaging for the assessment of chronic osteomyelitis: a systematic review and meta-analysis*. J Bone Joint Surg Am 2005;87:2464-71.

28 Love C, Palestro CJ. *Nuclear medicine imaging of bone infections*. Clin Radiol 2016;71:632-46.

29 Drago L, Signori V, De Vecchi E, et al. *Use of dithiothreitol to improve the diagnosis of prosthetic joint infections*. J Orthop Res 2013;31:1694-9.

30 Calori GM, Colombo M, Navone P, et al. *Comparative evaluation of MicroDTTect device and flocked swabs in the diagnosis of prosthetic and orthopaedic infections*. Injury 2016;47:S17-S21.

31 Bingham J, Clarke H, Spangehl M, et al. *The alpha defensin-1 biomarker assay can be used to evaluate the potentially infected total joint arthroplasty*. Clin Orthop Relat Res 2014;472:4006-9.

32 Shahi A, Parvizi J, Kazarian GS, et al. *The alpha-defensin test for periprosthetic joint infections is not affected by prior antibiotic administration*. Clin Orthop Relat Res 2016;474:161015.

33 Deirmengian C, Kardos K, Kilmartin P, et al. *Diagnosing periprosthetic joint infection. Has the era of the biomarker arrived?* Clin Orthop Relat Res 2014;472:3254-62.

34 Spellberg B, Lipsky BA. *Systemic antibiotic therapy for chronic osteomyelitis in adults*. Clin Infect Dis 2012;54:393-407.

35 Bernard L, Dinh A, Ghout I, et al; Duration of Treatment for Spondylodiscitis (DTS) Study Group. *Antibiotic treatment for 6 weeks versus 12 weeks in patients with pyogenic vertebral osteomyelitis: an open-label, non-inferiority, randomised, controlled trial*. Lancet 2015;385:875-82.

36 Hake ME, Young H, Hak DJ, et al. *Local antibiotic therapy strategies in orthopaedic trauma: practical tips and tricks and review of the literature*. Injury 2015;46:1447-56.

37 Marais LC, Ferreira N. *Bone transport through an induced membrane in the management of tibial bone defects resulting from chronic osteomyelitis*. Strategies Trauma Limb Reconstr 2015;10:27-33.

38 Calori GM, Colombo M, Malagoli E, et al. *Megaprosthesis in post-traumatic and periprosthetic large bone defects: issues to consider*. Injury 2014;45:S105-10.

39 Calori GM, Colombo M, Ripamonti C, et al. *Megaprosthesis in large bone defects: opportunity or chimaera?* Injury 2014;45:388-93.

Giornale Italiano di Ortopedia e Traumatologia
2017;43(Suppl. 1):S125-S131

E. Gallazzi
L.M. Zagra

Chirurgia dell'Anca, I.R.C.C.S. Istituto Ortopedico Galeazzi, Milano

L'infezione su protesi d'anca

Periprosthetic joint infections of the hip

Riassunto

Le infezioni su Protesi d'Anca (PTA) sono una complicanza devastante in chirurgia ortopedica, con un elevato costo in termini di morbidità per i pazienti e in termini economici per la società. La prevalenza delle infezioni su PTA è destinata ad aumentare nei prossimi anni in virtù di un incremento del numero totale di PTA che verranno eseguite e di un progressivo miglioramento nella capacità diagnostica di tale condizione. Inoltre, rispetto alle infezioni su altre artroprotesi, le infezioni su PTA hanno aspetti peculiari che meritano una discussione a se stante. In questa review verranno discussi i dati epidemiologici e i fattori di rischio per lo sviluppo di infezioni su PTA, il quadro clinico e l'approccio diagnostico, il ruolo dei nuovi biomarker quali esterasi leucocitaria e α-defensina, e i protocolli terapeutici, al fine di fornire al Chirurgo Ortopedico le informazioni necessarie per affrontare questa complessa condizione.

Parole chiave: protesi d'anca, infezione periprotesica, biomarkers, revisione di protesi d'anca

Summary

Infections on Hip Arthroplasty are a devasting condition, with an high economic impact on National Health Systems, and an higher cost for the patient, in terms of morbidity and quality of life. Moreover, their prevalence is expected to grow in the next few years, beacuse of the increasing in the total number of Hip Arthroplasties performed, and because of the continued improvement in diagnostic ability. When compared with other periprostetic joint infections, infections on Hip Arthroplasty have some distinct characteristics that deserve a proper discussion. In this review, we will discuss the epidemiological data, the risk factors, the diagnostic approach, the role of novel biomerkers such as leukocyte esterase and α-defensine, and the treatment strategies in infected Hip Arthroplasty.

Key words: *total hip arthroplasty, periprosthetic joint infections, biomarkers, revision of total hip arthroplasty*

Introduzione

Le infezioni periprotesiche sono una complicanza devastante in chirurgia ortopedica. Numerosi studi hanno evidenziato come l'invecchiamento della popolazione porterà ad un progressivo aumento degli interventi di sostituzione articolare, e in particolare di Protesi Totale di Anca (PTA). Ciò porterà ad un corrispondente aumento nel numero totale di infezioni, con incremento degli associati costi in termini di salute (morbidità e morbilità) per il paziente, e in termini economici per la società [1].

In questo contesto, è imperativo per il chirurgo ortopedico comprendere l'eziologia e i fattori di rischio delle infezioni periprotesiche, e conoscere le strategie terapeutiche per prevenirle e trattarle con la massima efficacia e tempestività possibile. In particolare, le infezioni su PTA presentano aspetti caratteristici che meritano una discussione approfondita. Infatti, queste ultime si differenziano dalle infezioni nelle altre protesi articolari (ginocchio, spalla, caviglia) per una minor frequenza, ma un maggior numero complessivo di casi legato al maggior numero di PTA eseguite rispetto alle altre sostituzioni articolari (dati RIA 2016); per la diversità nei fattori di rischio, per la presentazione clinica più subdola che spesso porta a ritardi diagnostici, ed infine per la diversa efficacia dei trattamenti disponibili. In questo articolo

Indirizzo per la corrispondenza:
Enrico Gallazzi
Chirurgia dell'Anca
IRCCS Istituto Ortopedico Galeazzi
via R. Galeazzi, 4
20161 Milano
enrico.gallazzi@gmail.com

verranno discussi i fattori di rischio, il quadro clinico e le strategie terapeutiche nelle infezioni su PTA.

Epidemiologia e fattori di rischio

I più recenti dati tratti dagli studi di registro riportano una prevalenza delle infezioni su PTA compresa tra lo 0,9 e il 2% [2 3], contro una percentuale cumulativa a 10 anni di fallimento delle PTA che si attesta intorno all'8% [4]. Se osserviamo invece le ragioni che hanno portato ad una revisione di PTA, secondo i dati del registro Australiano di artroprotesi le infezioni rappresentano la terza causa di fallimento (20,2% del totale delle revisioni), precedute dalla mobilizzazione asettica (29,1%) e dalle lussazioni (21,2%), ed essendo più frequenti sia delle fratture periprotesiche (9,9%) che delle protesi dolorose (2,2%), rispettivamente quarta e quinta causa [5]. Di fatto, però, tali dati potrebbero rappresentare una notevole sottostima del reale numero di infezioni. Infatti, andando ad analizzare l'andamento negli anni della percentuale di fallimenti di PTA dovuti ad infezione, appare evidente un trend in crescita di tale categoria. Infatti, sempre analizzando i dati del registro Australiano, le infezioni come causa di revisione sono passate dal 15,7% del 2012 al 20,1% del 2016. Questo dato è confermato anche dall'analisi dei registri di altri paesi: negli Stati Uniti infatti la prevalenza di infezioni su PTA è passata dall'1,99% del 2000 al 2,38% del 2009 [6], mentre secondo i dati del registro Nordeuropeo, tale percentuale è passata dallo 0,39% del 1992 allo 0,65% del 2009 [7]. Possibili spiegazioni per questi dati sono da ricercare in un costante e continuo miglioramento nella capacità diagnostica di infezione, nel miglioramento delle tecniche microbiologiche di isolamento dei patogeni, e nell'introduzione di nuovi *biomarker* specifici per le infezioni periprotesiche, quali l'esterasi leucocitaria; tali progressi potrebbero aver ridotto in maniera significativa il numero di falsi negativi nella diagnosi di infezioni periprotesiche, determinando così un aumento relativo nelle diagnosi.
Inoltre, è interessante osservare come la percentuale di infezioni cresca con l'aumentare del numero di revisioni effettuate: infatti, secondo i dati del registro Nordeuropeo di artroplastica, le infezioni rappresentano la causa dell'8,1% delle prime revisioni di PTA, ma se si osservano i pazienti sottoposti a più di due procedure di revisione, tale percentuale sale fino al 23,3 [7]. Questo dato, che pure può essere letto nell'ottica di una obiettiva difficoltà diagnostica, tende a riflettere anche la difficoltà nel trattamento di questa patologia, che come sarà discusso in seguito, è purtroppo gravato da una non trascurabile percentuale di insuccessi.
Per quanto riguarda i fattori di rischio per infezioni su PTA, questi possono essere distinti in fattori legati al trattamento e in fattori legati al paziente [8]. Per i fattori legati al trattamento, numerosi studi hanno dimostrato come la durata dell'intervento chirurgico > di 115 minuti possa aumentare fino a più di tre volte il rischio di infezione. Altro fattore legato al trattamento di notevole importanza clinica è relativo alla scelta dell'impianto: mentre non sono state evidenziate differenze nel rischio di infezione tra impianti non cementati ed impianti cementati con cemento antibiotato, l'uso del cemento non antibiotato aumenta il rischio di infezione fino a 1,8 volte. Al contrario, è stato ampiamente dimostrato come sia l'uso della profilassi antibiotica perioperatoria, sia i lavaggi intraoperatori con antibiotico siano protettivi nei confronti delle infezioni periprotesiche. Riguardo i fattori di rischio legati al paziente, questi sono decisamente più numerosi ed eterogenei. Tra i più importanti è opportuno citare tutti quei fattori che vanno ad influenzare la capacità di risposta immunologica; tra questi, quello più studiato è sicuramente il Diabete Mellito, patologia che tra i suoi effetti ha anche quello di ridurre la risposta immunitaria; nella medesima categoria si collocano altre patologie in grado di alterare la risposta immunitaria, quali l'infezione da HIV, le neoplasie maligne, la cirrosi epatica e l'artrite reumatoide; effetto immunomodulatorio negativo hanno anche la malnutrizione, l'obesità, l'eccessivo consumo alcolico ed il fumo; infine, una riduzione della risposta immunitaria può essere dovuta anche a terapie farmacologiche, quali le *Disease Modyfing Antirheumatics Drugs* e l'uso sistemico o locale di steroidi. Altre patologie, pur non essendo direttamente dotate di capacità immunomodulatoria, aumentano la fragilità del paziente e lo rendono pertanto più suscettibile allo sviluppo di infezioni periprotesiche; tra queste vanno citate le cardiopatie, l'insufficienza renale, le coagulopatie e l'anemia; questa osservazione è ben sintetizzata dall'aumento del rischio di infezione con l'aumentare della classe ASA.
Dal punto di vista clinico, può essere utile suddividere ulteriormente i fattori di rischio per infezione in modificabili e non modificabili; compito dell'equipe operatoria, al fine di ridurre al minimo il rischio per ogni singolo paziente, è quello di agire su entrambe queste categorie: riducendo i rischi modificabili, quali il BMI preoperatorio, l'uso di alcool o tabacco e cercando di ottenere un ottimale controllo glicemico; e utilizzando misure protettive aggiuntive in presenza di rischi non modificabili, quali l'uso di cemento antibiotato o di misure dirette di protezione dell'impianto (coatings o finiture antibatteriche).

Definizione e quadro clinico

Nel corso degli anni in letteratura sono apparse numerose definizioni di infezione periprotesica. Per ovviare a tale eterogenicità, nel 2013 è stata indetta una Consensus Conference a Philadelphia, in seguito alla quale è stata

data una definizione univoca di infezione periprotesica [9]. Questa nuova definizione, che è di fatto un adattamento della precedente definizione data Muscoloskeletal Infection Society (MSIS), si basa su due criteri maggiori e cinque criteri minori (Tab. I). In accordo con questa definizione, un'infezione periprotesica è presente quando si riscontra un criterio maggiore o tre criteri minori su cinque. Nei quadri clinici più conclamati, la presenza di un tratto fistoloso consente di porre direttamente la diagnosi. D'altra parte, nella maggior parte dei casi il quadro non è così avanzato e l'unico sintomo presente è il dolore, che può manifestarsi sia durante il movimento che a riposo; tumefazione e arrossamento locali sono invece presenti solo nei casi più conclamati. Ciò che differenzia il quadro clinico delle infezioni su PTA rispetto ad altre infezioni periprotesiche, è il riscontro di sintomi spesso più sfumati e meno eclatanti; ciò è dovuto in larga parte all'abbondanza di tessuti molli tra la protesi e la cute, che porta il processo flogistico ad essere 'confinato' più in profondità. Non va dimenticato comunque che il sintomo più frequentemente riscontrato nella PTA infette è il dolore, e che di conseguenza in ogni paziente con PTA dolorosa o mobilizzata senza altre cause evidenti la possibilità di un'infezione vada sempre considerata come prima possibile causa [10].
In assenza di un quadro clinico conclamato, dunque, la diagnosi di infezione periprotesica è sempre multifattoriale. Una prima valutazione diagnostica prevede, dopo attenta raccolta anamnestica ed esame obiettivo, il dosaggio della PCR e della VES e l'ottenimento di una Rx del bacino e dell'anca. La PCR, in particolare, ha mostrato una sensibilità del 96%, ma una specificità del 62% con un cut off di 5 mg/L nella diagnosi di infezione periprotesica [11]: infatti, qualsiasi tipo di infiammazione può determinare un aumento della PCR; inoltre il timing nel dosaggio della PCR deve essere tenuto in considerazione, ricordando che i suoi valori aumentano in seguito all'intervento chirurgico e rimane elevata fino a 6 settimane postoperatorie. La bassa specificità riscontrata è anche dovuta al fatto che nei casi di infezioni croniche di basso grado, questa può rimanere negativa.
Le radiografie dell'anca interessata dovrebbero sempre essere valutate nel paziente con sospetta infezione, anche se non esistono elementi diagnostici di certezza. L'elemento di più comune riscontro è il riassorbimento osseo attorno alle componenti protesiche, anche se quest'ultimo non è necessariamente legato alla presenza di infezione. Il primo esame di secondo livello da considerare è l'aspirato articolare sotto guida radiologica o ecografica. Tale procedura consente di ottenere campioni di liquido sinoviale, che verranno analizzati valutandone la conta dei globuli bianchi, l'esterasi leucocitaria, la percentuale di PMN e di cui verrà eseguito l'esame colturale (Tab. I). L'esterasi leucocitaria ha mostrato una sensibilità del 93,3% e una specificità del 77% nell'identificare infezioni periprotesiche, e un valore di leucociti > di 4200 cellule/μL o di GB > 80% hanno mostrato una performace simile [12 13]. Va comunque ricordato che nell'esame colturale dell'aspirato si possono riscontrare fino al 20% di falsi negativi, che salgono al 40% alla prima aspirazione; a tal proposito, va sottolineato che se il paziente è clinicamente stabile, si dovrebbe sospendere qualsiasi terapia antibiotica nelle 2 settimane precedenti l'aspirato, al fine di ridurre questa eventualità [14]. Inoltre, se la diagnosi di infezione è già stata posta, l'aspirato articolare andrebbe eseguito prima del trattamento chirurgico, in quanto il rilievo preoperatorio dell'antibiogramma consente di utilizzare pre, intra e postoperativamente gli antibiotici più mirati. In conclusione, va ricordato che rispetto all'aspirato articolare dal ginocchio, l'aspirato articolare di anca presenta maggiori difficoltà tecniche, e deve essere eseguito da personale appositamente formato, in quanto si tratta di una procedura guidata da immagini (Ecografia o Raggi X); inoltre, proprio per le caratteristiche dell'articolazione, il campione di liquido sinoviale non è sempre ottenibile [12].

Tabella I. Definizione di infezione periprotesica dal Consensus di Philadelphia.

Criteri maggiori	Due esami colturali positivi per lo stesso microorganismo da materiale periprotesico
	Presenza di un tratto fistoloso comunicante con l'articolazione
Criteri minori	Aumento della PCR (> 1 mg/L) e della VES (> 30)
	Aumento dei globuli bianchi nel liquido sinoviale (> 3000) o ++ dell'esterasi leucocitaria
	Aumento della % dei polimorfonucleati nel liquido sinoviale (> 80%)
	Esame istologico suggestivo di infezione su tessuto periprotesico (> 5 neutrofili per campo in > di 5 campi)
	Un singolo esame colturale positivo

Un'infezione periprotesica è presente quando si riscontra un criterio maggiore o tre criteri minori su cinque; PCR, Proteina C Reattiva, VES, Velocità di Eritrosedimentazione.

Oltre alle radiografie standard, le altre metodiche di imaging classiche (TC, RM), hanno utilità limitata nella diagnosi di infezione su PTA, in quanto gravate da artefatti da metallo; l'RMN con tecnica *Metal Artifact Reduction Sequence* (MARS) può comunque trovare una utilità nella valutazione dei tessuti molli periprotesici e nella ricerca di eventuali raccolte fluide [15]. Un ruolo limitato hanno anche le metodiche di medicina nucleare, tra le quali vanno citate la scintigrafia ossea trifasica e la scintigrafia con leucociti marcati. Queste metodiche, a causa della loro bassa specificità, non sono state inserite nei criteri diagnostici per infezione periprotesica (Tab. I), e pertanto andrebbero usate solo in casi dubbi e per escludere la presenza di infezione o per definire la sede di maggior flogosi [16]. Nonostante queste limitazioni, soprattutto nel nostro paese si fa un uso eccessivo di tali metodiche.

In condizioni ideali la diagnosi di infezione su PTA dovrebbe essere ottenuta prima dell'intervento. Di fatto ci sono alcune situazioni in cui ciò non è possibile, quali le emergenze, i casi dubbi anche dopo gli esami di secondo livello, i casi in cui non si è riusciti ad ottenere l'aspirato articolare, e nelle mobilizzazioni tardive, che avvengono a molti anni di distanza da primo impianto. In questi casi è indispensabile avere strumenti diagnostici intraoperatori. Gli strumenti più utilizzati in tal senso sono l'istologia estemporanea intraopertaoria e i biomarkers su liquido sinoviale. L'istologia intraoperatoria viene eseguita su campioni di tessuto periprotesico raccolti dal chirurgo, sottoposti a congelamento e osservati dall'anatomopatologo, che valuterà il numero di neutrofili per campo. Il cut-off più utilizzato per la diagnosi di infezione periprotesica è la presenza di > 10 neutrofili per campo, in più di 10 campi [17], anche se alcuni autori ritengono più adeguato un cut-off a 5 neutrofili per campo [18]. Tale valutazione ha mostrato elevata sensibilità (> 80%) e specificità diagnostica (> 90%), ma è gravata da alcune limitazioni: innanzitutto si tratta di un esame operatore dipendente, sia per quanto riguarda il chirurgo, che dovrà selezionare i campioni di tessuto più adeguati, sia per quanto riguarda l'anatomopatologo, che si troverà ad osservare campioni non qualitativamente ottimali; inoltre, esistono dei limiti organizzativi, legati alla necessità di avere un anatomopatologo dedicato, e dei limiti temporali, in quanto occorrono almeno 30 minuti per avere dei risultati; infine, nelle infezioni dovute a patogeni a bassa aggressività, è possibile avere dei falsi negativi [19]. I biomarkers su liquido sinoviale stanno progressivamente diventando elementi cardine della diagnostica intraoperatoria di infezione periprotesica. Tra questi, quelli con un ruolo più definito sono l'esterasi leucocitaria e l'α-defensina. L'esterasi leucocitaria è un enzima secreto dai neutrofili attivati reclutati in aree di infezione, che può essere dosato rapidamente (ca 2 minuti), ed è dotato di elevata sensibilità (92%, range 74-99%) e specificità (97%, range 91-99%) per infezioni su PTA [13 20]. Tale metodica, pur essendo limitata dalla possibilità di ottenere un campione di liquido sinoviale privo di contenuto ematico, che può alterare la procedura di dosaggio e gravata da falsi positivi in presenza di protesi metallo-metallo, è diventata routinaria nei casi dubbi nella nostra pratica clinica, proprio per la sua elevata affidabilità. Un altro biomarker è l'α-defensina, un peptide antimicrobico sintetizzato dai neutrofili in presenza di batteri. Negli studi preliminari ha dimostrato una sensibilità del 96% e una specificità del 98% nella diagnosi di Infezione preiprotesica, ma studi su casistiche maggiori e con valutazione del rapporto costo/opportunità sono necessari prima della sua introduzione nella pratica clinica [21]. In conclusione, nonostante l'abbondanza di test disponibili per la diagnosi di infezione su PTA, nessuno di questi ha sensibilità e specificità assoluta nella diagnosi. Pertanto, questa rimarrà comunque multifattoriale, basata su una combinazione corretta e centrata su ogni singolo paziente degli strumenti diagnostici disponibili.

Trattamento

Una volta posta la diagnosi di Infezione su PTA, occorre impostare il trattamento più opportuno, scegliendo tra le varie opzioni disponibili. Un primo approccio chirurgico meno invasivo è quello basato sul debridement dei tessuti e sulla conservazione dell'impianto, con l'eventuale sostituzione delle sole componenti modulari. Tale metodica prevede l'esecuzione di un aggressivo debridement dei tessuti molli periprotesici, la raccolta di campioni da inviare per l'esame colturale, la sostituzione della testina e dell'inserto e abbondante lavaggio con soluzione fisiologica e antisettici locali. La procedura deve essere seguita da un trattamento antibiotico somministrato per via sistemica, inizialmente ad ampio spettro e poi mirato in base all'esito degli esami colturali eseguiti durante l'intervento, da proseguire per 4-12 settimane [22]. I vantaggi di tale procedura sono legati alla minore invasività, alla conservazione del bone stock e ai ridotti costi; d'altra parte, con una percentuale di eradicazione dell'infezione riportata tra il 29% e il 77%, questa procedura ha mostrato risultati inferiori rispetto alle procedure di espianto e sostituzione della protesi [23]. Pertanto, le sue principali indicazioni sono la presenza di comorbitità che sconsigliano l'esecuzione di interventi più estesi, la presenza di componenti protesiche ben osteointegrate nonostante la l'infezione, o infezioni causate da microorganismi a bassa virulenza e multisensibili alla terapia antibiotica. Questo tipo di trattamento è indicato anche nelle infezioni precoci (entro le 6-8 settimane dall'intervento), anche se questo limite sta sempre più

restringendosi, soprattutto alla luce dell'osservazione che il biofilm batterico maturo si forma in 24-48 h [24].
Le procedure di espianto e sostituzione della protesi possono essere effettuate in un unico tempo chirurgico o in due tempi (*one stage vs two stage*). Ad oggi, il reimpianto *two stage* è la procedura chirurgica più eseguita per il trattamento delle infezioni su PTA, anche se nessun trial randomizzato ha mai confrontato direttamente le due procedure [25]. Una revisione sistematica della letteratura ha mostrato una percentuale di eradicazione dell'infezione dell'81,7% nelle revisioni one stage, (20 studi, 1,221 pazienti, con follow up medio di 58,4 mesi) contro il 91,1% nelle revisioni two stage (63 studi, 3,360 pazienti, follow up medio di 67,3 mesi) su PTA infette. D'altra parte, valutando solo le revisioni one stage non cementate, il rate di eradicazione di infezione era del 91,4% ad un follow up medio di 81 mesi [26]. Da questi dati si evince come anche la revisione one stage sia una procedura efficace nel trattamento delle infezioni su PTA, in particolare nei casi in cui il patogeno è stato identificato preoperatoriamente, e per cui sia possibile effettuare una terapia antibiotica efficace; le revisioni two stage sono invece indicate nei casi in cui il paziente sia in stato settico, con la rimozione protesica necessaria per ridurre la carica batterica, nei casi in cui il patogeno non sia stato identificato ed infine nei casi in cui vi siano fistole cutanee o esteso coinvolgimento dei tessuti molli [27 28]. La presenza di comorbidità quali obesità, neoplasie, malattie cardiache o renali e il diabete mellito possono ridurre le probabilità di eradicazione dell'infezione, risultando dunque controindicazioni relative per la procedura one stage [27].
Riguardo alla procedura two stage, non esistono dati definitivi in letteratura riguardo la scelta dello spacer e l'intervallo temporale tra i due interventi [29]. Nel nostro centro utilizziamo spacer con cemento addittivato di un antibiotico ad ampio spettro di copertura, o efficace contro il patogeno causante l'infezione quando gli esami colturali sono disponibili; l'intervallo tra l'espianto e il reimpianto è generalmente compreso tra le 8 e 16 settimane, con somministrazione di terapia antibiotica ad ampio spettro e successivamente mirata per 4-6 settimane dopo l'impianto dello spacer.
Durante l'intervento di revisione un passaggio fondamentale è la raccolta di campioni per l'esame colturale, al fine di confermare la diagnosi di infezione. L'uso dei tamponi andrebbe evitato, inviando invece per l'analisi campioni di tessuto. Inoltre, alcuni presidi attualmente disponibili possono essere utilizzati per ridurre al massimo i falsi positivi e negativi; tra questi vanno citate la sonicazione, procedura che consente il distacco dei batteri dalla protesi, e l'uso del MicroDTTect, un sistema chiuso per la conservazione, trasporto e processazione dei materiali espiantati che utilizza il dititreitolo, sostanza in grado di sciogliere il biofilm isolando i batteri [30 31].
Sia le revisioni *one stage* che le revisioni *two stage* sono procedure chirurgiche complesse, con elevate difficoltà tecniche sia nella fase di espianto che in quella di reimpianto, che spesso prevede l'uso di steli lunghi o complesse tecniche di ricostruzione acetabolare [32]. In questo contesto, la scelta del trattamento chirurgico deve anche essere fatta pesando i vantaggi e gli svantaggi di ogni trattamento con le aspettative del paziente, le sue condizioni generali, l'età e l'aspettativa di vita. I pazienti anziani e con elevato rischio chirurgico, non candidabili a nessuna delle opzioni di trattamento descritte, possono essere trattati conservativamente con cicli di terapia antibiotica; in questi pazienti la presenza di un tramite fistoloso spesso coincide con periodi di benessere clinico e con riduzione dei sintomi locali [33].
Infine, sia nelle revisioni che nei primi impianti, si sta sempre più diffondendo l'uso di rivestimenti antibatterici che proteggano la protesi dalle infezioni. Esistono diverse tecnologie disponibili sul mercato o in fase di studio, come protesi con finiture di superficie che riducono l'adesione batterica, protesi rivestite di sostanze antibatteriche (antisettici, antibiotici, ioni metallo), o rivestimenti perioperatori rapidamente riassorbibili che rilasciano antibiotico. Nonostante i promettenti risultati preliminari che molte di queste tecnologie hanno ottenuto, per il loro uso routinario nella pratica clinica sono necessari ulteriori studi [34].

Conclusioni

Le infezioni su PTA sono una patologia complessa e spesso devastante per il paziente, che quindi richiede attente misure di prevenzione, una rapida diagnosi e la selezione del trattamento il più possibile efficace. Sfortunatamente, la conoscenza di molti degli aspetti biologici e patogenetici delle infezioni è limitata, e ciò riduce l'efficacia di molti dei test diagnostici e dei protocolli terapeutici. Inoltre, anche la conoscenza dei fattori di rischio e del loro effettivo impatto sullo sviluppo di infezione ha molte lacune, con una conseguente difficoltà nell'elaborazione di strategie mirate a proteggere il paziente. D'altra parte, nonostante tali limitazioni, lo sviluppo tecnologico, l'uso di protocolli terapeutici standardizzati e il trattamento in centri di esperienza hanno portato ad ottenere la guarigione nell'80-90% dei casi. Oltre a ciò, l'introduzione di nuovi, più efficaci presidi diagnostici e l'uso di tecnologie di protezione della protesi lascia prevedere un ulteriore incremento nel rate di guarigione nei prossimi anni. Infine, la scelta del trattamento andrebbe basata sull'esperienza di ogni centro, e su una franca discussione con il paziente riguardo ai rischi, la probabilità di successo e i benefici attesi.

Bibliografia

1 Kapadia BH, Berg RA, Daley JA, et al. *Periprosthetic joint infection*. Lancet 2016;387:386-94.

2 Lindeque B, Hartman Z, Noshchenko A, et al. *Infection after primary total hip arthroplasty*. Orthopedics 2014;37:257-65.

3 Gundtoft PH, Overgaard S, Schonheyder HC, et al. *The "true" incidence of surgically treated deep prosthetic joint infection after 32,896 primary total hip arthroplasties: a prospective cohort study*. Acta Orthop 2015;86:326-34.

4 Gundtoft PH, Varnum C, Pedersen AB, et al. *The Danish Hip Arthroplasty Register*. Clin Epidemiol 2016;8:509-14.

5 Association AO. *Australian Arthroplasty Register 2016*. [Available from: https://aoanjrr.sahmri.com/annual-reports-2016].

6 Kurtz SM, Lau E, Watson H, et al. *Economic burden of periprosthetic joint infection in the United States*. J Arthroplasty 2012;27:61-5.e1.

7 Dale H, Fenstad AM, Hallan G, et al. *Increasing risk of prosthetic joint infection after total hip arthroplasty*. Acta Orthop 2012;83:449-58.

8 George DA, Drago L, Scarponi S, et al. *Predicting lower limb periprosthetic joint infections: a review of risk factors and their classification*. World J Orthop 2017;8:400-11.

9 Cats-Baril W, Gehrke T, Huff K, et al. *International consensus on periprosthetic joint infection: description of the consensus process*. Clin Orthop Relat Res 2013;471:4065-75.

10 Bozic KJ, Rubash HE. *The painful total hip replacement*. Clin Orthop Relat Res 2004:18-25.

11 Berbari E, Mabry T, Tsaras G, et al. *Inflammatory blood laboratory levels as markers of prosthetic joint infection: a systematic review and meta-analysis*. J Bone Joint Surg Am 2010;92:2102-9.

12 Wetters NG, Berend KR, Lombardi AV, et al. *Leukocyte esterase reagent strips for the rapid diagnosis of periprosthetic joint infection*. J Arthroplasty 2012;27:8-11.

13 Shahi A, Parvizi J. *The role of biomarkers in the diagnosis of periprosthetic joint infection*. EFORT Open Reviews 2016;1:275-8.

14 Pulido L, Ghanem E, Joshi A, et al. *Periprosthetic joint infection: the incidence, timing, and predisposing factors*. Clin Orthop Relat Res 2008;466:1710-5.

15 Talbot BS, Weinberg EP. *MR Imaging with metal-suppression sequences for evaluation of total joint arthroplasty*. Radiographics 2016;36:209-25.

16 Nagoya S, Kaya M, Sasaki M, et al. *Diagnosis of peri-prosthetic infection at the hip using triple-phase bone scintigraphy*. J Bone Joint Surg Br 2008;90:140-4.

17 Feldman DS, Lonner JH, Desai P, et al. *The role of intraoperative frozen sections in revision total joint arthroplasty*. J Bone Joint Surg Am 1995;77:1807-13.

18 Lonner JH, Desai P, Dicesare PE, et al. *The reliability of analysis of intraoperative frozen sections for identifying active infection during revision hip or knee arthroplasty*. J Bone Joint Surg Am 1996;78:1553-8.

19 Tsaras G, Maduka-Ezeh A, Inwards CY, et al. *Utility of intraoperative frozen section histopathology in the diagnosis of periprosthetic joint infection: a systematic review and meta-analysis*. J Bone Joint Surg Am 2012;94:1700-11.

20 De Vecchi E, Villa F, Bortolin M, et al. *Leucocyte esterase, glucose and C-reactive protein in the diagnosis of prosthetic joint infections: a prospective study*. Clin Microbiol Infect 2016;22:555-60.

21 Deirmengian C, Kardos K, Kilmartin P, et al. *Diagnosing periprosthetic joint infection: has the era of the biomarker arrived?* Clin Orthop Relat Res 2014;472:3254-62.

22 Moran E, Masters S, Berendt AR, et al. *Guiding empirical antibiotic therapy in orthopaedics: the microbiology of prosthetic joint infection managed by debridement, irrigation and prosthesis retention*. J Infect 2007;55:1-7.

23 Choi HR, von Knoch F, Kandil AO, et al. *Retention treatment after periprosthetic total hip arthroplasty infection*. Int Orthop 2012;36:723-9.

24 Esteban J, Molina-Manso D, Spiliopoulou I, et al. *Biofilm development by clinical isolates of Staphylococcus spp. from retrieved orthopedic prostheses*. Acta Orthop 2010;81:674-9.

25 Osmon DR, Berbari EF, Berendt AR, et al. *Diagnosis and management of prosthetic joint infection: clinical practice guidelines by the Infectious Diseases Society of America*. Clin Infect Dis 2013;56:e1-e25.

26 George DA, Logoluso N, Castellini G, et al. *Does cemented or cementless single-stage exchange arthroplasty of chronic periprosthetic hip infections provide similar infection rates to a two-stage? A systematic review*. BMC Infec Dis 2016;16:553.

27 Klouche S, Sariali E, Mamoudy P. *Total hip arthroplasty revision due to infection: a cost analysis approach*. Orthop Traumatol Surg Res 2010;96:124-32.

28 Toulson C, Walcott-Sapp S, Hur J, et al. *Treatment of infected total hip arthroplasty with a 2-stage reimplantation protocol: update on "our institution's" experience from 1989 to 2003*. J Arthroplasty 2009;24:1051-60.

29 De Man FH, Sendi P, Zimmerli W, et al. *Infectiological, functional, and radiographic outcome after revision for prosthetic hip infection according to a strict algorithm*. Acta Orthop 2011;82:27-34.

30 De Vecchi E, Bottagisio M, Bortolin M, et al. *Improving the bacterial recovery by using dithiothreitol with aerobic and anaerobic broth in biofilm-related prosthetic and joint infections*. Adv Exp Med Biol 2017;973:31-9.

31 Drago L, De Vecchi E, Bortolin M, et al. *Epidemiology and antibiotic resistance of late prosthetic knee and hip infections*. J Arthroplasty 2017. doi: 10.1016/j.arth.2017.03.005.

32 Bianchi L, Galante C, Zagra L. *The management of femoral bone stock in THA revision: indications and techniques*. Hip Int 2014;24:S37-43.

[33] Giacometti Ceroni R, Bianchi L, Mondini A, et al. *Peri-prosthetic infections*. *When to avoid surgery*. Hip Int 2012;22:S75-8.
[34] Romano CL, Scarponi S, Gallazzi E, et al. *Antibacterial coating of implants in orthopaedics and trauma: a classification proposal in an evolving panorama*. J Orthop Surg Res 2015;10:157.

Giornale Italiano di Ortopedia e Traumatologia
2017;43(Suppl. 1):S132-S134

U. Cottino
F. Rosso
R. Rossi

Dipartimento di Chirurgia Ortopedica, Ospedale Mauriziano "Umberto I", Torino

Le infezioni su protesi di ginocchio

Infections in total knee arthroplasty

Riassunto
Le infezioni sono considerate causa di revisione di PTG in un range tra il 25 e il 43%. Il consensus meeting di Philadelphia ha dettato le regole della diagnosi definendo i criteri maggiori e minori di sospetto nei casi di protesi dolorosa. La diagnosi si basa su esame obiettivo, esami ematici, strumentali e l'artrocentesi per la coltura del liquido sinoviale. Il trattamento varia a seconda dell'insorgenza della patologia e va dalla ritenzione dell'impianto con lavaggio e debridement fino alla revisione dell'impianto in due tempi chirurgici.

Parole chiave: infezione, diagnosi, protesi totale di ginocchio, revisione

Summary
Revision rate for infection in TKA ranges from 25 to 43%. Philadelphia consensus meeting defined the rules for diagnosis by the definitioon of major and minor criteria in case of painful total knee arthroplasty. Diagnosis is made on clinical exhamination, blood analysis, X-rays analysis and joint aspiration for synovial fluid colture. Treatment is defined by the onset time and varies from irrigation and debridement to the two-stage revision of the implant.

Key words: *infection, diagnosis, total knee arthroplasty, revision*

Introduzione

Fin dai primi impianti di protesi di ginocchio le infezioni sono sempre stata la complicanza più temuta.
Attualmente, infatti, sono una delle cause di revisione e di dolore dopo impianto di protesi totale di ginocchio (PTG).
Il Dr. Charnley riportava nella sua prima serie un'incidenza di infezione tra il 7 e il 9%. La percentuale è ampia e, negli USA, è riportata come causa di revisione di PTG in un range tra il 25 il 43% [1,2].
Nel 2013 è stato indetto un International Consensus Meeting (ICM) a Philadelphia che verteva sulle infezioni periprotesiche (PJI) con lo scopo di fornire una definizione di infezione e dare dei criteri diagnostici univoci [3]. L'infezione periprotesica si diagnostica per la presenza di un criterio maggiore o di almeno tre tra i criteri minori [3]. Si discostano da questa regola le infezioni date da microrganismi a bassa virulenza come il *Propionibacterium acnes* [4]. Alcune comorbidità del paziente descritte durante il Consensus di Philadelphia possono favorire la formazione di infezioni periprotesiche e queste sono: precedente chirurgia, ospedalizzazione recente, diabete mellito scompensato, malnutrizione, malattie epatiche o malattie renali croniche in fase attiva, fumo di sigaretta, abuso di alcool, abuso di droghe, sesso maschile, artrite post-traumatica o infiammatoria e immunodeficienza [3]. Fattori di rischio maggiori per le infezioni perisprotesiche sono una recente batteriemia, interventi multipli e storia di infezione periprotesica.
L'esame obiettivo deve essere corredato e preceduto da una dettagliata raccolta anamnestica che deve porre l'accento su: tempo di insorgenza del dolore (immediato, ritardato o tardivo), possibile precedente batteriemia (procedure dentali, ecc.) e eventi perioperatori rilevanti (tempo operatorio prolungato, eccessive secrezioni della ferita, ritardo di guarigione della ferita, trasfusioni ematiche e somministra-

Indirizzo per la corrispondenza:
Umberto Cottino
Dipartimento di Chirurgia Ortopedica
Ospedale Mauriziano
largo Turati, 62
10100 Torino
umberto.cottino@gmail.com

zione aggiuntiva di antibiotici durante l'intervento). Sono state descritte anche infezioni silenti [3] che sono caratterizzate da prelievi con colture positive in pazienti sottoposti a intervento di revisione per altro motivo.L'esame obiettivo deve vertere sulla ricerca dei criteri maggiori e minori elencati in precedenza; altri elementi a favore della diagnosi di infezione sono il ritardo di guarigione della ferita, termotatto positivo, cute arrossata, versamento articolare. L'ipertermia può essere presente ma non è costante e quindi non può essere considerata dirimente [5]. L'articolazione va poi visitata approfonditamente alla ricerca di segni o sintomi che esulino dalla diagnosi di infezione. In aggiunta all'esame obiettivo è necessario eseguire una approfondita indagine radiografica che includa una proiezione anteroposteriore, una latero-laterale, una proiezione di Merchant e una teleradiografia degli arti inferiori in ortoistatismo sotto carico; sono da ricercare i segni generici dell'infezione come lo scollamento, l'osteolisi, l'elevazione subperiostale o la presenza di una fistola transcorticale [6]. Gli esami di secondo livello come la risonanza magnetica (RMN) e la tomografia computerizzata (TC) possono essere richiesti per escludere cause di dolore o fallimento diverse dall'infezione [6]. La scintigrafia ha dimostrato di essere efficace negli studi di alcuni autori [7] ma per il basso rapporto tra costo ed efficacia, è opportuno escluderla dalla normale procedura di diagnosi [6]. Gli esami ematici hanno, invece, una buona sensibilità e un buon valore predittivo negativo nei casi di infezione [8], soprattutto la velocità di eritrosedimentazione (VES) e la proteina C reattiva (PCR) [9]. In acuto la VES è scarsamente indicativa e la PCR deve essere considerata positiva se maggiore di 100 mg/L. Nei casi di infezione cronica, invece, la VES è considerata positiva se maggiore di 30 mm/h e la PCR se maggiore di 10 mg/L [6].
In caso di esami ematici positivi è indicata un'artrocentesi per la coltura in laboratorio, la conta dei globuli bianchi e l'analisi del liquido sinoviale [10]. Sono descritti altri test ematici che però sono considerati meno attendibili e non in uso nella comune pratica clinica; questi sono l'interleuchina 6 nel siero (IL-6) e la conta dei globuli bianchi (WBC) nel sangue periferico [11].
L'artrocentesi deve essere volta alla conta dei globuli bianchi nel liquido sinoviale e alla conta differenziale con il sangue periferico (PMN%). In uno studio recente del 2017 Della Valle et al. Hanno dimostrato come questo approccio si a efficace nel 90% dei casi per eseguire corretta diagnosi di infezione periprotesica [12].
Le colture di fluido sinoviale devono essere prolungate per almeno 14 giorni in modo da permettere la crescita anche dei microrganismi a bassa virulenza come il Propionibacterium acnes.
Possibili strumenti aggiuntivi per la diagnosi di infezione sono:

- sonicazione;
- esterasi leucocitaria su liquido sinoviale;
- Polymerase chain reaction (PCR);
- α-Defensina su liquido sinoviale.

Il trattamento

Sono possibili trattamenti diversi secondo lo stadio dell'infezione e dal tipo.

Irrigation and debridement (I&D)

Questo trattamento viene considerato efficace nelle infezioni precoci, si definiscono tali quelle che vengono diagnosticate entro i primi tre mesi dall'intervento di sostituzione protesica o entro le tre settimane da una infezione ematogena [6].
Il successo di questo trattamento è molto controverso, infatti, viene riportato un successo tra lo 0 e l'89% [13].
Nel lavaggio viene consigliata la sostituzione delle parti di consumo (polietilene), avendo un maggior capacità di far attecchire colonie batteriche e impedendo l'accesso alla parte posteriore del ginocchio; senza rimuovere il polietilene è impossibile eseguire un accurato debridement articolare. Dopo un fallimento di questo trattamento è da considerare la revisione dell'impianto [6].

Revisione one-stage

Consiste nella rimozione dell'impianto, nell'esecuzione di un ampio e accurato debridement e la successiva revisione della componente protesica in un solo passaggio. L'indicazione a questo trattamento si ha quando sono disponibili antibiotici efficaci per il paziente in oggetto senza sepsi e in coloro i quali la riduzione della carica batterica con l'impianto di una protesi da resezione possa essere utile [6].

Revisione two-stage

Indicata nei pazienti con sepsi, con un patogeno non isolato o in cui non ci sia a disposizione un antibiotico efficace [6]. Non vi è una univoca indicazione sul corretto tempo da rispettare tra la prima e la seconda fase; vengono riportati tempi che variano dalle 2 alle 8 settimane. Gli spaziatori cementati utilizzati nel trattamento possono essere statici o articolati: una recente metanalisi ha dimostrato come gli spaziatori mobili abbiano risultati migliori per ROM, minor percentuale di reinfezioni, minor perdita ossea e reimpianto più facile dopo infezione. Gli spaziatori statici sono più indicati nei casi di perdita ossea importante e insufficienza dei tessuti molli o legamentosi.

Conclusione

In conclusione è da considerare settica qualsiasi protesi di ginocchio dolorosa fino a prova contraria. La diagnosi

si basa sull'esame obiettivo, gli esami ematici con indici di flogosi e uno studio radiografico approfondito. Esami di secondo livello sono l'artrocentesi, la risonanza magnetica e la TC. Il trattamento si differenzia in base alla tempistica dell'infezione con trattamenti che variano dal lavaggio dell'impianto alla sostituzione della protesi.

Bibliografia

1 Bozic KJ, Kurtz SM, et al. *The epidemiology of revision total knee arthroplasty in the United States*. Clin Orthop Relat Res 2010;468:45-51.

2 Paxton EW, Namba RS, Maletis GB, et al. *A prospective study of 80,000 total joint and 5000 anterior cruciate ligament reconstruction procedures in a community-based registry in the United States*. J Bone Joint Surg Am 2010;92:117-32.

3 Parvizi J. *New definition for periprosthetic joint infection*. Am J Orthop (Belle Mead NJ) 2011;40:614-5.

4 Shahi A, Parvizi J. *Prevention of periprosthetic joint infection*. Arch Bone Jt Surg 2015;3:72-81.

5 Athanassious C, Samad A, Avery A, et al. *Evaluation of fever in the immediate postoperative period in patients who underwent total joint arthroplasty*. J Arthroplasty 2011;26:1404-8.

6 Parvizi J, Gehrke T; International Consensus Group on Periprosthetic Joint I. *Definition of periprosthetic joint infection*. J Arthroplasty 2014;29:1331.

7 Glithero PR, Grigoris P, Harding LK, et al. *White cell scans and infected joint replacements*. *Failure to detect chronic infection.* J Bone Joint Surg Br 1993;75:371-4.

8 Austin MS, Ghanem E, Joshi A, et al. *A simple, cost-effective screening protocol to rule out periprosthetic infection*. J Arthroplasty 2008;23:65-8.

9 Springer BD. *The Diagnosis of periprosthetic joint infection*. J Arthroplasty 2015;30:908-11.

10 Diaz-Ledezma C, Lichstein PM, Dolan JG, et al. *Diagnosis of periprosthetic joint infection in Medicare patients: multicriteria decision analysis*. Clin Orthop Relat Res 2014;472:3275-84.

11 Toossi N, Adeli B, Rasouli MR, et al. *Serum white blood cell count and differential do not have a role in the diagnosis of periprosthetic joint infection*. J Arthroplasty 2012;27:51-4 e1.

12 Ting NT, Della Valle CJ. *Diagnosis of periprosthetic joint infection-an algorithm-based approach*. J Arthroplasty 2017;32:2047-50.

13 Odum SM, Fehring TK, Lombardi AV, et al. *Irrigation and debridement for periprosthetic infections: does the organism matter?* J Arthroplasty 2011;26:114-8.

Giornale Italiano di Ortopedia e Traumatologia
2017;43(Suppl. 1):S135-S139

R. Piana[1]
N. Ratto[1 2]
M. Boffano[1]

[1] SSVD Chirurgia Ortopedica Oncologica, AOU Città della Salute e della Scienza di Torino; [2] Università degli Studi di Torino

L'infezione dopo chirurgia oncologica ortopedica

Infections after orthopedic oncology surgery

Riassunto

Uno dei rischi maggiori in chirurgia oncologica ortopedica è l'infezione postoperatoria. Quando la complessità chirurgica è molto elevata e i pazienti presentano molte comorbidità aumenta il rischio di sviluppare complicanze infettive. Il tasso infettivo è compreso tra l'8% e il 15% ma alcuni Autori riportano tassi infettivi fino al 33-43%. Sono stati descritti diversi fattori di rischio legati al paziente, alla patologia e al trattamento chirurgico. L'infezione superficiale e l'ematoma pericicatriziale dovrebbero essere trattati precocemente. Una complicanza infettiva può ritardare l'inizio delle cure oncologiche mediche o radioterapiche. Un'infezione protesica precoce può essere trattata secondo metodica debridment, antibiotics, irrigation, and retention (DAIR) con una rapida ripresa locale ma alti tassi di recidiva dell'infezione. In caso di espianto della protesi, metodiche di conta leucocitaria del liquido sinoviale o altre di più recente introduzione, insieme all'identificazione di un batterio altamente o scarsamente sensibile a terapia antibiotica, permettono di decidere se eseguire un reimpianto one-stage oppure two-stage. L'artrodesi rappresenta un'alternativa per la ricostruzione mentre in rari casi l'amputazione è ancora necessaria per il controllo dell'infezione o per garantire una rapida ripresa della chemioterapia. Negli ultimi anni, la ricerca si è spinta nella produzione di diversi biomateriali che riducono la carica batterica, l'adesione microbica e la formazione del biofilm. Il paziente deve essere preso in carico da un team multidisciplinare composto da oncologi, ortopedici, infettivologi, radioterapisti per decidere la migliore strategia terapeutica per il controllo dell'infezione e della malattia tumorale.

Parole chiave: infezione, ortopedia oncologica, sarcoma, metastasi, megaprotesi

Summary

Postsurgical infection is one of the major risks in orthopaedic oncology. In case of high surgical complexity and in presence of many comorbidities there is a higher risk to develop infections. Infection rate is 8-15% but according to some Authors can reach up to 33-43%. Many risk factors have been described and they are related to the patient, the disease, or the surgical procedure. Superficial infection and postsurgical hematoma should be treated as soon as possible. An infection could delay chemotherapy or radiotherapy. An early infection could be treated following debriment, antibiotics, irrigation, and retention (DAIR) principles with a rapid recovery but a high rate of infection recurrence. In case of implant removal, the decision whether to perform a one-stage or two-stage revision can be based on synovial white blood cells count and the bacterial sensibility to antibiotics. Joint fusion represents a reconstructive alternative option while seldom an amputation is still necessary to control the infection or to guarantee an early chemotherapy. In recent years, research has focused on the production of biomaterials that decrease the bacterial count, the microbial adhesion, and the biofilm formation. A multidisciplinary team of orthopaedic, oncology, radiotherapy, infectious diseases specialists should take care of the patient to decide the best therapeutic strategy to control the infection and the neoplastic disease.

Key words: *infections, orthopedic oncology, sarcoma, metastasis, megaprosthesis*

Introduzione

La chirurgia oncologica ortopedica tratta uno spettro ampio di lesioni tumorali che spazia dai sarcomi dei tessuti molli ai sarcomi dell'osso passando attraverso le metastasi ossee. La complessità chirurgica è spesso molto elevata e i pazienti presentano comorbidità e affezioni tali da aumentare il rischio di sviluppare com-

Indirizzo per la corrispondenza:
Raimondo Piana
SSVD Chirurgia Ortopedica Oncologica,
Ospedale CTO
AOU Città della Salute e della Scienza di Torino
via Zuretti, 29
10126 Torino
rpiana@cittadellasalute.to.it

plicanze infettive nel postoperatorio. Il rischio infettivo è particolarmente aumentato in caso di ricostruzioni ossee ampie con megaprotesi, perché i batteri hanno una superficie maggiore dove annidarsi e formare il biofilm che impedisce l'azione del sistema immunitario dell'ospite e l'azione degli antibiotici. Secondo McPherson et al. le infezioni periprotesiche sono classificate in: tipo I precoci (entro le 4 settimane dall'intervento), tipo II ematogene acute, tipo III croniche ritardate (ad insorgenza oltre le 4 settimane dall'intervento). Il tasso infettivo è compreso tra l'8% e il 15% ma alcuni Autori riportano tassi infettivi fino al 33-43% in ortopedia oncologica dopo interventi di revisione [1 2]. Pochi studi si dedicano alle complicanze infettive dopo asportazione di sarcomi dei tessuti molli.

Fattori di rischio e prevenzione

I fattori di rischio per lo sviluppo delle complicanze infettive sono stati classificati in fattori legati al paziente, fattori legati alla patologia di base, e fattori legati alla procedura chirurgica (Tab. I).

Tra i fattori legati al paziente, non vi sono evidenze che il sesso, l'età, l'ASA score, le comorbidità (tra cui il diabete mellito ben compensato), la leucocitosi, la neutropenia, la batteriemia e la presenza di accesso venosi centrali possano aumentare il rischio di infezioni nelle megaprotesi dopo resezione oncologica [3]. Un BMI elevato è associato all'aumento d'infezioni postoperatorie del sito chirurgico. Fumo, malnutrizione e allettamento prolungato, d'altra parte, sono fattori di rischio universalmente riconosciuti [4].
La diagnosi istologica, la diffusione metastatica e le terapie oncologiche adiuvanti o neoadiuvanti non sono associate a un aumentato rischio d'infezioni del sito chirurgico. Risultati preliminari [5] mostrano un aumentato tasso d'infezioni delle megaprotesi dopo radioterapia nella stessa sede anatomica in pazienti con Sarcoma di Ewing. Confrontando il sito anatomico, la localizzazione del tumore (e della protesi da grandi resezioni) al femore distale è un fattore protettivo mentre la tibia prossimale, la sede pelvica e il coinvolgimento acetabolare di un tumore del femore prossimale sono fattori di rischio accertati [6].
Tra i fattori di rischio legati al trattamento, sono stati identifica-

Tabella I. Fattori di rischio legati a infezioni periprotesiche in protesi da grandi resezioni.

Fattori legati al paziente	BMI elevato* Fumo Malnutrizione Allettamento prolungato Neutropenia Batteriemia Comorbidità (es. diabete mellito)* Ulcere o necrosi cutanee*
Fattori legati alla patologia di base	Localizzazione (sede pelvica, femore prossimale, tibia prossimale > femore distale)* Diagnosi istologica Malattia metastatica
Fattori legati al trattamento	Degenza maggiore di 48 ore prima dell'intervento chirurgico* La durata dell'intervento (maggiore di 2,5 ore)* Ricovero in rianimazione o terapia intensiva nel post-operatorio* Circuito di filtrazione dell'aria in sala operatoria Protesi cementate (> protesi non cementate)* Protesi vincolate Resezione ossea a margini ampi o extrarticolare (tibia maggiore del 37%, asportazione di 3 o 4 capi del muscolo quadricipite)* Drenaggi post-chirurgici Ematoma post-operatorio* Emotrasfusioni (2 o più sacche di EC)* Antibiotico profilassi (tipo, dosaggio, durata) Radioterapia preoperatoria Terapie oncologiche adiuvanti o neoadiuvanti

* Studi con risultati di significatività statistica < 0,05.

ti: l'ospedalizzazione pre-operatoria del paziente, il ricovero in rianimazione o terapia intensiva, la durata dell'intervento, lo sviluppo di ematoma postoperatorio e l'emotrasfusione [7].
Una degenza maggiore di 48 ore prima dell'intervento chirurgico è un fattore predittivo per il rischio di sviluppo di infezioni postoperatorie [6]. Generalmente però solo i casi clinicamente più complessi, allettati da tempo (es. fratture patologiche di pazienti metastatici) o che necessitano di procedure preoperatorie di embolizzazione e/o posizionamento angiografico di dispositivi endoarteriosi (es. Stopflow) richiedono un ricovero anticipato in chirurgia ortopedica oncologica d'elezione.
La scelta dell'antibiotico, il dosaggio e la durata della profilassi antibiotica nel postoperatorio non sono stati associati al rischio infettivo ma è in corso un trial clinico prospettico randomizzato multicentrico per verificare se è meglio una profilassi short-term (24 ore) o long-term (5 giorni) *[http://paritytrial.com/about-the-trial/protocol/]*[3]. Il circuito di filtrazione dell'aria in sala operatoria non è stato associato al rischio infettivo ma la durata dell'intervento maggiore di 2,5 ore è un fattore predittivo negativo [6]. Alcuni studi hanno mostrato un rischio infettivo maggiore utilizzando steli cementati e non vi sono evidenze che l'utilizzo di cemento antibiotato possa avere un effetto protettivo [3]. L'utilizzo di una protesi vincolata (indispensabile parlando di megaprotesi) non è un fattore predisponente le infezioni. Una resezione ossea a margini ampi o extrarticolare non comporta un rischio infettivo aumentato, ad eccezione di resezione di tibia maggiore del 37% della sua lunghezza e l'asportazione completa contestuale di tutto il quadricipite [8]. Se da un lato i lembi di copertura allungano i tempi chirurgici e il rischio infettivo, dall'altro un lembo di gemello a coprire una protesi da grandi resezioni di tibia prossimale ne riduce il tasso locale di infezione. La trasfusione di 2 o più sacche di sangue omologo è un fattore predittivo negativo ma è spesso correlata alla durata dell'intervento chirurgico [6]. Non ci sono evidenze che l'utilizzo di drenaggi post-chirurgici sia un fattore favorente l'infezione, anche se alcuni centri oncologici prolungano la profilassi antibiotica fino alla rimozione degli stessi.

Gestione dell'infezione nel paziente oncologico

L'infezione superficiale e l'ematoma pericicatriziale dovrebbero essere trattati precocemente per evitare un'estensione del processo infettivo o la sovrainfezione di un ematoma. Lo stesso ematoma è un pabulum per le cellule neoplastiche che in caso di escissione marginale possono proliferare ed estendere l'area di recidiva locale. Un ematoma in genere preclude la possibilità di eseguire un trattamento radiante determinando un ritardo di trattamento o l'impossibilità di trattare la zona in tempi terapeutici utili. Un'infezione in oncologia è sempre da evitare. Raramente è possibile eseguire un trattamento combinato con antibiotici e chemioterapici e pertanto un'infezione potrebbe determinare un peggioramento della prognosi quoad vitam. L'infezione protesica rappresenta sempre una dura e lunga sfida per l'ortopedico e per l'infettivologo ma in questo caso anche le figure dell'oncologo e del radioterapista sono coinvolte. Il caso clinico, descritto in Figura 1, evidenzia l'importanza di un team multidisciplinare, che imposti il miglior trattamento chirurgico, oncologico e antibiotico, con l'obiettivo di ottenere il controllo della malattia tumorale, dell'infezione e successivamente il miglior risultato funzionale.
Un'infezione protesica precoce può essere trattata secondo metodica DAIR con una rapida ripresa locale ma alti tassi di recidiva dell'infezione. In caso di espianto della protesi, metodiche di conta leucocitaria del liquido sinoviale o altre di più recente introduzione (es. test dell'alfa defensina), insieme all'identificazione di un batterio altamente o scarsamente sensibile a terapia antibiotica, permettono di decidere se eseguire un reimpianto one-stage oppure two-stage. La procedura one-stage presenta diversi vantaggi, tra i quali l'esecuzione di un solo intervento chirurgico, il mantenimento della funzionalità articolare, un trattamento antibiotico di durata minore, una degenza ospedaliera più breve e pertanto costi complessivamente inferiori. Con questa procedura si possono ottenere risultati comparabili alle procedure two-stage se eseguiti in centri altamente specializzati nel trattamento delle infezioni periprotesiche [9]. Richiede, infatti, indagini diagnostiche preoperatorie approfondite, poiché la conoscenza del batterio responsabile dell'infezione prima dell'intervento chirurgico è una condizione indispensabile, e una radicalità chirurgica nelle fasi di debridment molto elevata. Tuttavia, per la maggior parte degli autori il trattamento gold standard rimane la procedura two-stage, perché nella maggior parte dei casi permette ancora percentuali di successo lievemente superiori rispetto alla procedura one-stage (83-90% two-stage *vs* 60-82% one-stege) [10]. Questa consiste nella rimozione della protesi e impianto di uno spaziatore con cemento antibiotato, seguito, dopo un intervallo in cui il paziente è sottoposto a terapia antibiotica, dall'impianto di una nuova protesi. Come per la protesica tradizionale, anche in caso di rimozione di protesi da grandi resezioni esistono in commercio spaziatori preformati o customizzati che permettono di riempire grandi perdite ossee e mantenere la lunghezza dell'arto. Prima di procedere all'intervento di reimpianto, è opportuno accertare l'assenza di un eventuale residuo d'infezione tramite prelievi colturali. Se positivi, potrebbe essere necessario sostituire l'antibiotico somministrato per via sistemica o rimuovere e

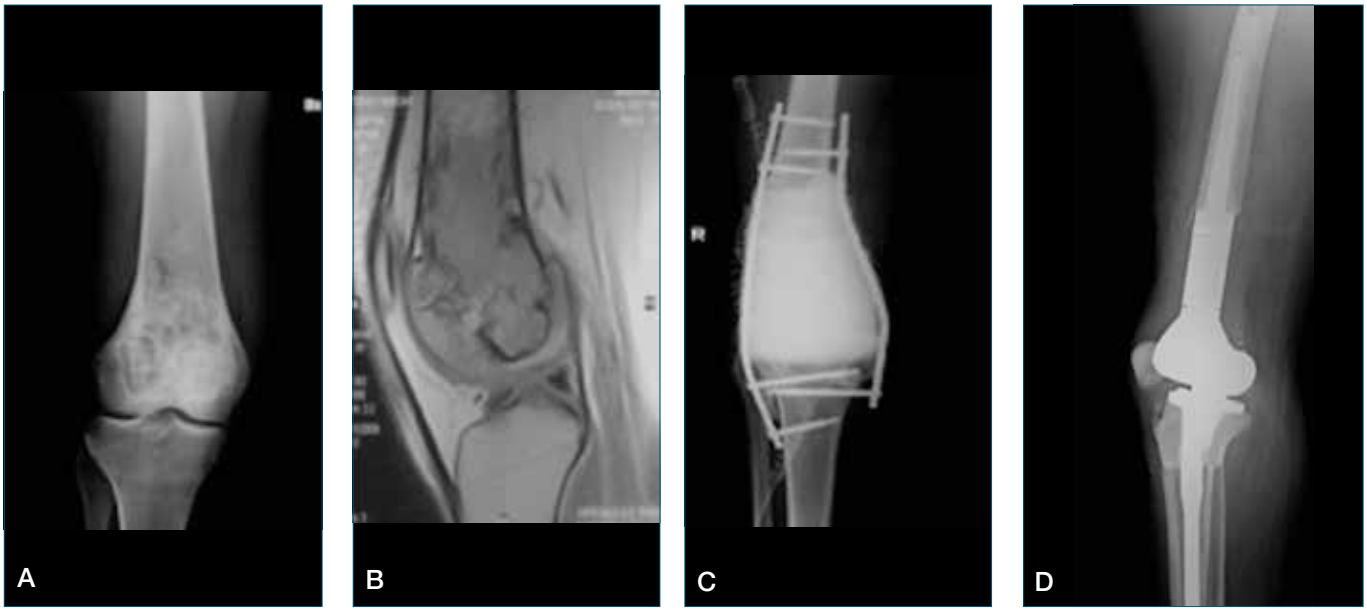

Figura 1. A) Caso clinico di una paziente di 32 anni, che si presenta alla nostra osservazione con gonalgia destra senza traumi da mesi. Dopo indagini strumentali (RX, RMN) si riscontra alterazione del segnale a livello del femore distale. Si esegue biopsia incisionale: lesione compatibile con osteomielite. Batteriologici intra-operatori negativi. Impostata terapia antibiotica a largo spettro. B) Dopo alcuni mesi ripete RMN, dove si evidenzia progressione locale della lesione, pertanto si ripete biopsia con diagnosi di: istiocitoma fibroso maligno su osteomielite cronica. C) Dopo ciclo di chemioterapia neoadiuvante la paziente viene sottoposta ad intervento chirurgico per asportazione della neoplasia con resezione extrarticolare, debridment per trattare l'infezione e posizionamento temporaneo di cemento spaziatore. D) Dopo ulteriore ciclo di chemioterapia adiuvante e terapia antibiotica, si rimuove cemento spaziatore e si ricostruisce con protesi da grandi resezioni e alloinnesto composito. Nonostante l'elevato rischio infettivo dopo 7 anni la paziente è in buone condizioni cliniche e libera da infezioni.

sostituire lo spaziatore con cemento antibiotato. Una volta certi dell'avvenuta bonifica del sito, si può procedere al reimpianto utilizzando soluzioni che riducano il rischio di una nuova infezione (es. protesi con rivestimenti in Argento o Iodio) e generalmente con terapie antibiotiche prolungate nelle settimane e nei mesi successivi.

Un'alternativa al reimpianto protesico è l'artrodesi che può essere eseguita secondo tecnica classica con chiodi endomidollari rivestiti di cemento antibiotato a colmare la cavità lasciata dalla protesi modulare oppure con i chiodi modulari da artrodesi disponibili anche rivestiti in Argento.

In casi estremi l'unica soluzione per trattare un'infezione protesica plurirecidivante e resistente alle terapie è rappresentata dall'amputazione anche in ortopedia protesica non oncologica. In casi oncologici non così rari però l'amputazione si rende necessaria per garantire una rapida ripresa della chemioterapia post-operatoria e limitare l'immunodepressione del paziente. Jeys et al. riportano, in uno studio di 1240 pazienti trattati con ricostruzione con megaprotesi, 136 infezioni periprotesiche. Di queste 50 (il 37%) sono andate incontro a un intervento di amputazione [11].

Nuove tecnologie e materiali

L'evoluzione dei biomateriali ha consentito di sviluppare dei rivestimenti protesici che limitano la formazione del biofilm. Le principali compagnie attualmente sul mercato si sono dotate di megaprotesi con rivestimenti a base di Argento in diverse formulazioni e diversi brevetti. L'Argento è noto per il suo effetto battericida ed è già utilizzato in ambito medico per il rivestimento di protesi vascolari, cateteri urinari e tubi endotracheali. Studi sul rilascio sierico e sinoviale di ioni Argento sono in corso. Le percentuali d'infezioni in pazienti con impianti rivestiti d'Argento risultano decisamente inferiori rispetto ad impianti tradizionali senza rivestimento (5,9% *vs* 17,6%) [12]. Non sono stati descritti casi di grave tossicità all'Argento eccetto uno/due casi di argirosi che non ha necessitato trattamento medico o rimozione dell'impianto [11]. Protesi in Titanio rivestite di Iodio sono utilizzate in Giappone con risultati promettenti [13]. Recenti studi hanno mostrato come il UHMWPE reticolo e il UHMWPE con vitamina E sono in grado di ridurre la carica batterica, ostacolando la formazione di biofilm [14].

In passato è stata studiata l'importanza di alcuni ioni per

la prevenzione delle infezioni e in particolare come la supplementazione alimentare di Zinco è in grado di ridurre il numero d'infezioni o limitarne la morbilità [15].
Nuove sostanze da applicare sugli steli o sugli impianti protesici sono state recentemente introdotte con lo scopo di ridurre il numero di revisioni protesiche per complicanze infettive [16].
Anche alcuni innesti ossei sintetici di recente introduzione con azione inibente la crescita batterica possono essere utilizzati a scopo terapeutico nel trattamento delle osteomieliti o nel borraggio di lesioni osteolitiche per riempire la cavità con un minor rischio d'infezione locale [17].
Per quanto riguarda la gestione e la chiusura della ferita chirurgica, negli ultimi anni sono comparsi in commercio diversi nuovi dispositivi con l'intento di ridurre il rischio infettivo. Tra questi troviamo, fili di sutura rivestiti con antibatterico (es. triclosano) che in vitro sembrano inibire la colonizzazione batterica [18], medicazioni avanzate della ferita chirurgica con sistema a pressione negativa o rilascianti sostanze ad attività antimicrobica. I benefici di queste medicazioni avanzate sono di ridurre il numero di cambi di medicazione e di contaminazione esterna, ridurre il rischio di vescicolazione della cute perincisionale, di ridurre i tempi di degenza e, per quanto riguarda le medicazioni a pressione negativa, di mantenere asciutta la ferita, aspirando e limitando la formazioni di sieromi ed ematomi [19,20].

Conclusione

Le infezioni in ortopedia oncologica sono problematiche serie e di difficile risoluzione. Il paziente deve essere preso in carico da un team multidisciplinare composto da oncologi, ortopedici, infettivologi, radioterapisti per decidere la migliore strategia terapeutica per il controllo dell'infezione e della malattia tumorale. Dato la variabilità dei casi clinici, le scelte sul trattamento dovrebbero essere su misura per ciascun paziente, secondo l'età, le sue comorbilità, la diagnosi istologica del tumore e l'organismo patogeno isolato.

Bibliografia

1 Graci C, Maccauro G, Muratori F, et al. *Infection following bone tumor resection and reconstruction with tumoral prostheses: a literature review*. Int J Immunopathol Pharmacol 2010;23:1005-13.
2 Capanna R, Morris HG, Campanacci D, et al. *Modular uncemented prosthetic reconstruction after resection of tumours of the distal femur*. J Bone Joint Surg Br 1994;76:178-86.
3 De Gori M, Gasparini G, Capanna R. *Risk Factors for perimegaprosthetic infections after tumor resection*. Orthopedics 2017;40:e11-6.
4 Ratto N, Arrigoni C, Rosso F, et al. *Total knee arthroplasty and infection: how surgeons can reduce the risks*. EFORT Open Rev 2016;1:339-44.
5 Gaston L, Boffano M, Grimer R, et al. *The advantages and disadvantages of radiotherapy after endoprosthetic replacement for Ewing sarcoma*. In: Atti congressuali BOOS Annual Scientific Meeting 2012 Leicester.
6 Dhanoa A, Ajit Singh V, Elbahri H. *Deep infections after endoprosthetic replacement operations in orthopedic oncology patients*. Surg Infect 2015;16:323-32.
7 Peel T, May D, Buising K, et al. *Infective complications following tumour endoprosthesis surgery for bone and soft tissue tumours*. Eur J Surg Oncol 2014;40:1087-94.
8 Cho WH, Song WS, Jeon D-G, et al. *Cause of infection in proximal tibial endoprosthetic reconstructions*. Arch Orthop Trauma Surg 2012;132:163-9.
9 Nguyen M, Sukeik M, Zahar A, et al. *One-stage exchange arthroplasty for periprosthetic hip and knee joint infections*. Open Orthop J 2016;10:646-53.
10 Hanssen AD, Spangehl MJ. *Treatment of the infected hip replacement*. Clin Orthop 2004:63-71.
11 Wafa H, Grimer RJ, Reddy K, et al. *Retrospective evaluation of the incidence of early periprosthetic infection with silver-treated endoprostheses in high-risk patients: case-control study*. Bone Joint J 2015;97-B:252-7.
12 Hardes J, von Eiff C, Streitbuerger A, et al. *Reduction of periprosthetic infection with silver-coated megaprostheses in patients with bone sarcoma*. J Surg Oncol 2010;101:389-95.
13 Shirai T, Tsuchiya H, Nishida H, et al. *Antimicrobial megaprostheses supported with iodine*. J Biomater Appl 2014;29:617-23.
14 Banche G, Bracco P, Allizond V, et al. *Do crosslinking and vitamin E stabilization influence microbial adhesions on UHMWPE-based biomaterials?* Clin Orthop 2015;473:974-86.
15 Fischer Walker C, Black RE. *Zinc and the risk for infectious disease*. Annu Rev Nutr 2004;24:255-75.
16 Romanò CL, Malizos K, Capuano N, et al. *Does an antibiotic-loaded hydrogel coating reduce early post-surgical infection after joint arthroplasty?* J Bone Jt Infect 2016;1:34-41.
17 Aurégan J-C, Bégué T. *Bioactive glass for long bone infection: a systematic review*. Injury 2015;46:S3-7.
18 Wang ZX, Jiang CP, Cao Y, et al. *Systematic review and meta-analysis of triclosan-coated sutures for the prevention of surgical-site infection*. Br J Surg 2013;100:465-73.
19 Cai J, Karam JA, Parvizi J, et al. *Aquacel surgical dressing reduces the rate of acute PJI following total joint arthroplasty: a case-control study*. J Arthroplasty 2014;29:1098-100.
20 Manoharan V, Grant AL, Harris AC, et al. *Closed incision negative pressure wound therapy vs conventional dry dressings after primary knee arthroplasty: a randomized controlled study*. J Arthroplasty 2016;31:2487-94.

Giornale Italiano di Ortopedia e Traumatologia
2017;43(Suppl. 1):S140-S143

M. Butera
U. Mattaliano
A. Grammauta
F. Raso
R. Sciortino

U.O. Ortopedia e Traumatologia
A.R.N.A.S. Ospedale Civico, Palermo

Dalla strada alla sala operatoria

From the street to the operating room

Riassunto
Il paziente traumatizzato rappresenta ancora oggi una grande sfida per l'ortopedico traumatologo sin dalla sua gestione sul luogo del trauma. Oggi in tutta Europa le moderne linee guida pongono in primo piano la riduzione delle perdite ematiche e, nel caso poi del paziente traumatizzato con fratture esposte o ampie lesioni cutanee, la gestione di queste deve iniziare sul luogo stesso in cui il trauma si è verificato. L'antibiotico profilassi e la profilassi antitetanica dovrebbero essere somministrate al più presto. Una volta che il paziente sarà giunto nel complesso operatorio vanno messe in atto le misure più adeguate per limitare l'accesso dei batteri alla sala operatoria, inibirne la crescita quando vi arrivano e ottimizzare la fisiologia dell'organismo ospite (resistenza). Di fondamentale importanza dunque si rivelano tutte quelle misure di corretta gestione, non solo del paziente, ma anche dell'intera equipe operatoria sin nei più semplici accorgimenti tecnici.

Parole chiave: trauma, prevenzione, infezione, management, antibiotici

Summary
The traumatized patient is still today a major challenge for the orthopedic traumatologist since its trauma site management. Today, across the whole of Europe, modern guidelines put the reduction in blood loss in the foreground and, in the case of a traumatized patient with open fractures or extensive skin lesions, the management of these should begin at the same site as the trauma occurred. Antibiotics and tetanus prophylaxis should be administered in a timely fashion as early as possible. Once the patient has come into the surgery complex, the most appropriate measures are taken to limit the access of the bacteria to the operating room, inhibit growth when they arrive and optimize the body's host physiology (resistance). Of crucial importance, therefore, are all those measures of correct management, not only of the patient, but also of the whole operating team in the simplest technical arrangements.

Key words: *trauma, prevention, infection, management, antibiotics*

Il paziente traumatizzato rappresenta ancora oggi una grande sfida per l'ortopedico traumatologo sin dalla sua gestione sul luogo del trauma, specie nel mettere in atto tutte quelle misure atte a prevenire ulteriore danno dei tessuti molli e i processi infettivi a carico delle lesioni che complicano, spesso in maniera determinante, i naturali processi di guarigione delle stesse e condizionano le scelte di trattamento. Per tale motivo sembra utile stabilire dei principi standardizzati per il management di tali pazienti.

L'approccio al traumatizzato

Per anni si è detto che, una delle prime manovre da eseguire era procurarsi un accesso venoso ed iniziare l'infusione di liquidi al fine di ottenere una valida riespansione volemica nel traumatizzato in shock emorragico. Altra discussione verteva sul tipo di liquidi da infondere: colloidi, cristalloidi, soluzioni ipertoniche, ecc.
Oggi in tutta Europa la visione è cambiata, le linee guida redatte dapprima nel 2007, riviste poi nel 2010 e nel 2013, pongono in primo piano la riduzione delle perdite ematiche [1].
La prima cosa da fare è dunque è identificare la fonte del sanguinamento e procedere con l'emostasi e, nei casi di non identificazione della fonte, procedere con

Indirizzo per la corrispondenza:
Marcello Butera
A.R.N.A.S. Osp. Civico Palermo
piazzale N. Leotta, 4/A
90127 Palermo
marcellobute@gmail.com

diagnostica FAST. Si deve effettuare una rianimazione con bassi volumi di liquidi, ipotensione PAO 80/100 mmHg fino al termine del sanguinamento e garantire la migliore perfusione tissutale possibile. Si raccomanda poi la somministrazione di ac. Tranexamico entro le 3 ore dal trauma. Identificata la fonte di sanguinamento si deve procedere con il tentativo di arrestare la perdita ematica mediante emostasi meccanica o utilizzo di presidi emostatici fisici e/o chimici.

Ciò che salva la vita del paziente in stato di shock emorragico è quindi l'arresto del sanguinamento e non la terapia infusionale, non bisogna quindi perder tempo prezioso non soltanto nel tentativo di reperire un accesso venoso per effettuare la infusione di liquidi, ma occuparsi delle procedure atte all'arresto del sanguinamento prima di raggiungere il più vicino Trauma Center.

Vista l'importanza che si attribuisce oggi all'emostasi, sembra corretto soffermarsi su alcuni concetti. Vi sono almeno due tipi di procedure per fermare il sanguinamento.

- *L'emostasi meccanica,* mediante *bendaggio compressivo* da utilizzare nei siti comprimibili, previo lavaggio con soluzione fisiologica della ferita, tale bendaggio non deve essere rimosso fino all'arrivo in PS. Può essere applicato inoltre un *Tourniquet (CAT)* considerato un vero e proprio salva vita nelle lesioni aperte degli arti. Questo va posizionato più distalmente possibile alla fonte di emorragia, deve essere applicato su cute scoperta per evitare che scivoli, deve essere indicato con precisione l'orario in cui viene applicato (è stato eliminato il limite di tempo massimo di utilizzo di un'ora, ma oltre le due ore ciò può comportare un danno permanente muscolare, vascolare, nervoso e cutaneo). Va comunque rimosso il prima possibile. Infine anche l'immobilizzazione ha un ruolo importante nel ridurre la perdita ematica (il movimento dei monconi di frattura può provocare lesioni dei vasi) e quindi importante anche il corretto utilizzo degli immobilizzatori per arti (stecco-bende) [1-4].
- *Dispositivi chimici emostatici,* usati in combinazione con altre misure chirurgiche o in associazione al *packing* nelle emorragie venose o arteriose moderate [5].

Sono stati elaborati dei prodotti in grado di fermare emorragie entro 2 minuti, pronti all'uso, di semplice applicazione e utilizzabili anche senza una formazione medica.

Il Celox ad esempio è un preparato a base di chiosano che contiene particelle in formula granulare e che si riversano direttamente sulle ferite. Appartiene alla classe dei "mucoadesivi", aderisce ai tessuti fermando il sanguinamento, permette la formazione di un grosso coagulo robusto e gelatinoso che sigilla la ferita, agisce a prescindere dalla capacità coagulativa del paziente e ciò dipende dalla carica elettrostatica positiva del chitosano e negativa delle membrane eritrocitarie.

È di prima scelta nelle lesioni giunzionali (inguine, collo, ascella, scalpo) e in associazione a bendaggio compressivo e permette di ridurre il tempo di permanenza del CAT nelle lesioni emorragiche degli arti.

L'arrivo in area emergenze

Nel caso poi del paziente traumatizzato con fratture esposte o ampie lesioni cutanee, la gestione di queste inizia già nel dipartimento di emergenza. L'antibiotico profilassi e la profilassi antitetanica dovrebbero essere somministrate al più presto [6-9]. Qualsiasi paziente che presenti una frattura aperta e che non abbia completato la serie regolare di vaccinazioni antitetaniche o non abbia effettuato alcun richiamo nei precedenti 5 anni deve essere sottoposto a specifica profilassi. Se la ferita è soggetta a contaminazione con Clostridium tetani, il tossoide del tetano deve essere combinato con immunoglobuline antitetano. Se sono trascorsi più di 10 anni dall'ultimo richiamo o se il paziente ha un sistema immunitario compromesso, devono essere somministrati sia il tossoide tetanico che il preparato immunoglobulinico [9].

Dopo una valutazione iniziale della lesione e dei tessuti molli e dello stato neurovascolare, la ferita deve essere coperta, dopo opportuna e abbondante detersione con soluzione fisiologica sterile, con una medicazione sterile e l'arto sempre immobilizzato in una stecca ben imbottita. L'immobilizzazione aiuterà a stabilizzare la frattura e limitare ulteriormente le forze di taglio attraverso i tessuti molli limitando il movimento eccessivo dei frammenti ossei. La scopertura e la copertura ripetuta della ferita è stato dimostrato aumentare il tasso di infezione da 3 a 4 volte, quindi una medicazione sterile o con aggiunta di Betadine deve essere applicata e non rimossa fino a che il paziente non sia in sala operatoria. Se vi sono evidenti detriti o contaminazioni, questi devono essere rimossi e può essere presa in considerazione una delicata irrigazione delle lesioni con soluzione salina al letto del paziente, ma stando ben attenti ad evitare di giungere ai tessuti più profondi per non aumentare il rischio di ulteriori contaminazioni dei tessuti con microrganismi nosocomiali [10].

Somministrazione antibiotica

L'urgente somministrazione di antibiotici è un passo critico e ben consolidato per prevenire l'infezione nel caso di fratture esposte o ampie lesioni cutanee. Una revisione sistematica della letteratura riguardo la somministrazione antibiotica nelle fratture esposte effettuata dall'*Eastern Association for the Surgery of Trauma* ha prodotto diverse raccomandazioni al riguardo.

Raccomandazioni di livello 1:

1. La copertura antibiotica sistemica diretta agli organismi gram-positivi dovrebbe essere iniziata il più presto possibile dopo il determinarsi delle lesioni.
2. Per le fratture di tipo III secondo la classificazione di Gustilo- Anderson occorre aggiungere una copertura supplementare diretta ai microrganismi gram-negativi.
3. La penicillina ad alte dosi deve essere aggiunta in presenza di contaminazione fecale o potenziale contaminazione da Clostridium (ad es. lesioni in ambiente agricolo).
4. I fluorochinoloni hanno un vantaggio comparabile con le associazioni di cefalosporina / aminoglicoside.

Raccomandazioni di livello 2:

1. In fratture di tipo III, gli antibiotici vanno continuati per le successive 72 ore dal determinarsi delle lesioni e/o non più di 24 ore dopo la copertura dei tessuti molli.
2. Il dosaggio di aminoglicoside in monosomministrazione giornaliera è sicuro ed efficace per le fratture di tipo II e III [11].

Per quanto riguarda la tempistica della somministrazione antibiotica, Patzakis e Wilkins [12] hanno dimostrato, già in passato, che i ritardi di più di 3 ore dal trauma determinano una probabilità 1,63 volte maggiore di infezione rispetto ai pazienti trattati con somministrazione di antibiotici in un tempo inferiore alle 3 ore dal trauma.

Preparazione del paziente e norme comportamentali in sala operatoria

Una volta che il paziente sarà giunto nel complesso operatorio vanno messe in atto le misure più adeguate per limitare l'accesso dei batteri alla sala operatoria, inibirne la crescita quando vi arrivano e ottimizzare la fisiologia dell'organismo ospite (resistenza). Di fondamentale importanza dunque si rivelano tutte quelle misure di corretta gestione, non solo del paziente, ma anche dell'intera equipe operatoria sin nei più semplici accorgimenti tecnici.
Se possibile quindi, trattandosi di un paziente traumatizzato e dunque spesso in scadenti condizioni generali e per di più, trovandoci ad operare in regime d'urgenza, con la necessità di ridurre i tempi di preparazione e d'intervento, si deve cercare di preparare il paziente nel modo più scrupoloso possibile eliminando gli abiti e tutto ciò che contribuisce alla contaminazione del sito operatorio e provvedendo, quando possibile, alla tricotomia, magari di quelle zone da trattare contestualmente ma che non presentino lesioni cutanee o focolai d'esposizione e comunque delle sole zone da incidere e sempre preceduta da una doccia antisettica con sostanze quali Iodo-Povidone, Triclorcarban, Clorexidina gluconato, in modo da ridurre la conta delle colonie microbiche cutanee [13].
È di fondamentale importanza inoltre mantenere le giuste condizioni di normotermia del paziente. Sappiamo infatti come ogni diminuzione della temperatura di 1,5 C° triplichi gli eventi cardiovascolari, determini l'alterazione della cascata coagulativa e abbia effetti sulla corretta funzionalità piastrinica, riduca il metabolismo dei farmaci e, aspetto più importante per quanto concerne la prevenzione dell'instaurarsi dei processi infettivi, come la vasocostrizione regolatoria favorisca tali processi [13].
La vascolarizzazione del sottocutaneo e i livelli di tensione d'ossigeno infatti sono maggiori nei pazienti normotermici in confronto a quelli in ipotermia. In modelli animali, minori tensioni d'ossigeno si correlano con percentuali maggiori d'infezione e infezioni più gravi e, tale effetto, è massimo durante l'intervento e per un breve periodo successivo e non ha efficacia se istituito a partire dal postoperatorio.
Per prima cosa andrebbe ridotto il più possibile, compatibilmente con le esigenze di un perfetto funzionamento della "macchina organizzativa" che è la sala operatoria, il numero dei componenti dell'equipe operatoria, dato che la concentrazione dei batteri in sala operatoria è direttamente proporzionale al numero di persone presenti, nonché al tasso di ricambio aria/ora e al volume della camera operatoria.
Tale considerazione appare ancora più evidente se teniamo conto del fatto che ogni membro dell'equipe operatoria disperde circa un milione di squame cutanee e che ciascuna di esse contiene 4 batteri ciascuna e che i movimenti compiuti in sala operatoria aumentano la dispersione di squame cutanee di un fattore di 10^4 al minuto [14].
Inoltre, in considerazione del fatto che la contaminazione batterica in sala operatoria avviene in parte dall'aria ambiente, per caduta, in parte dalla cute stessa del paziente e in parte contribuiscono ad essa lo strumentario utilizzato, i presidi come guanti, maschere e copricalzari o la teleria adoperata durante l'intervento, sarebbe opportuno mettere in atto tutte le misure volte a diminuire il tasso di contaminazione nel complesso operatorio.
Particolare attenzione si dovrebbe porre sul vestiario indossato in sala operatoria, forse ad oggi l'aspetto più studiato. In tal senso le fibre sintetiche sono da preferire al cotone (molto utilizzato in passato) che, per la sua trama meno fitta rispetto alle prime, permette un passaggio di squame cutanee maggiore.
Il vestiario monouso inoltre sembra preferibile a quello sterilizzabile in autoclave, determinando così una diminuzione del tasso d'infezione fino al 60% [15]. Per quanto concerne

lo strumentario inoltre, sarebbe buona norma aprire i cestelli sterili in cui esso è contenuto solo dopo la preparazione del campo per diminuire la probabilità di una sua contaminazione.
Non è difficile poi mettere in atto alcune buone norme comportamentali che, seppur non determinanti, nel loro insieme contribuiscono alla riduzione della probabilità di contaminazione del sito operatorio. Si collocano in tal senso l'utilizzo di calzari dedicati per la sala operatoria e di appositi copricalzari e il cui cambio dovrebbe avvenire il più lontano possibile dalla sala operatoria. Tutto ciò in considerazione del fatto che ben il 15% della contaminazione del complesso operatorio proviene dal suolo e che il camminare determina una contaminazione 16 volte maggiore rispetto alla semplice sedimentazione. Altro presidio fondamentale è l'utilizzo del copricapo all'interno del quale devono essere raccolti i capelli ma non solo, poiché anche barba, basette e scollatura andrebbero scrupolosamente coperti. È stato dimostrato infatti che la testa scoperta aumenta da 3 a 5 volte il tasso di contaminazione dell'aria e di ben 60 volte quello del campo operatorio.
Le mascherine poi hanno un'efficacia del 95% nel filtrare i microrganismi, oltre ad avere funzione protettiva anche nei confronti degli operatori, seppur perdano il loro effetto barriera quando inumidite, come ad esempio dal sudore. Per tale motivo dovrebbe essere buona norma il loro ricambio tra un intervento e l'altro ma anche tra la preparazione di un campo operatorio e l'altro per lo stesso paziente nel caso di multipli siti operatori. Altro aspetto da considerare è quello concernente la teleria. È ormai comprovata da anni la superiorità dei teli monouso in fibra sintetica per diminuire la contaminazione del campo operatorio rispetto alla teleria non monouso attraverso la quale i batteri penetrano per azione capillare (*bacterial strikethrough*) entro 30 minuti. Sull'utilizzo di guanti monouso sterili riteniamo di non doverci soffermare più di tanto, ricordando come, in una percentuale variabile dal 50% al 67%, i guanti si perforino durante gli interventi di chirurgia ortopedica traumatologica e come l'utilizzo del doppio guanto riduca da 3 a 9 volte tale rischio. Il loro ricambio inoltre, dopo la preparazione del campo operatorio e ad intervalli di tempo regolari intraoperatoriamente, riduce il rischio di perforazione degli stessi e di contaminazione del campo operatorio [16 17].

Bibliografia

1 Spahn DR, Bouillon B, Cerny V, et al. *Management of bleeding and coagulopathy following major trauma: an updated European guideline*. Critical Care 2013;17:R76.
2 American College of Surgeons. Committee on Trauma. *Advanced trauma life support*. 7th ed. Chicago: American College of Surgeon, 2004.
3 Wakai A, Winter DC, Street JT, et al. *Pneumatic tourniquets in extremity surgery*. J Am Acad Orthop Surg 2001;9:345-51.
4 Lakstein D, Blumenfeld A, Sokolov T, et al. *Tourniquets for hemorrage control on the battlefield: a 4 year accumulated experience*. J Trauma 2003;54:S221-5.
5 Granville-Chapman J, Jacobs N, Midwinter MJ. *Pre-hospital haemostatic dressings: a systematic review*. Injury 2011;42:447-59.
6 Crowley DJ, Kanakaris NK, Giannoudis PV. *Debridement and wound closure of open fractures: the impact of the time factor on infection rates*. Injury 2007;38:879-89.
7 Pollak AN. *Timing of debridement of open fractures*. J Am Acad Orthop Surg 2006;14:48-51.
8 Patzakis MJ, Wilkins J. *Factors influencing infection rate in open fracture wounds*. Clin Orthop Relat Res 1989;243:36-40.
9 Cross WW, Swiontkowski MF. *Treatment principles in the management of open fractures*. Indian J Orthop 2008;42:377-86.
10 Giannoudis PV, Papakostidis C, Roberts C. *A review of the management of open fractures of the tibia and femur*. J Bone Joint Surg Br 2006;88:281-9.
11 Hoff WS, Bonadies JA, Cachecho R, et al. *East practice management guidelines work group: update to practice management guidelines for prophylac tic antibiotic use in open fractures*. J Trauma 2011;70:751-4.
12 Patzakis MJ, Wilkins J. *Factors influencing infection rate in open fracture wounds*. Clin Orthop Relat Res 1989;243:36-40.
13 Sessler DI, Akça O. *Nonpharmacological prevention of surgical wound infections*. Clin Infect Dis 2002;35:1397-404.
14 Gosden PE, MacGowan AP, Bannister GC. *Importance of air quality and related factors in the prevention of infection in orthopaedic implant surgery*. J Hosp Infect 1998;39:173-80.
15 Andersen BM, Solheim N. *Occlusive scrub suits in operating theaters during cataract surgery: effect on airborne contamination*. Infect Control Hosp Epidemiol 2002;23:218-20.
16 Romney MG. *Surgical face masks in the operating theatre: re-examining the evidence*. J Hosp Infect 2001;47:251-6.
17 Al-Maiyah M, Bajwa A, Mackenney P, et al. *Glove perforationand contamination in primary total hip arthroplasty*. J Bone Joint Surg Br 2005;87:556-9.

Giornale Italiano di Ortopedia e Traumatologia
2017;43(Suppl. 1):S144-S149

A. Momoli
G.M. Micheloni
M. Mazzi
M. Modena
S. Giaretta

U.O.C. Ortopedia e Traumatologia, O.C. San Bortolo Vicenza ULSS 8 Berica

Prevenzione delle infezioni in sala operatoria

Prevention of infections in operating theatre

Riassunto

La prevenzione delle infezioni del sito chirurgico negli interventi ortopedici è un argomento complesso, di complicato approccio e trattamento. Solo alcune delle numerose pratiche normalmente eseguite per prevenire l'infezione del sito chirurgico sono basate su evidenze scientifiche. Tali misure profilattiche riguardano tutte le fasi del processo di cura del paziente (preparazione pre-operatoria, intervento chirurgico, assistenza post-operatoria) e coinvolgono numerose figure professionali. L'entità reale della riduzione del rischio infettivo ottenibile con le diverse misure rimane sconosciuta, nonostante l'elevato costo sociale che un'eventuale infezione determina.

Lo scopo di questo lavoro è quello di valutare, sulla base delle evidenze disponibili, alcuni trattamenti attuabili in sala operatoria per la prevenzione delle infezioni: da procedure entrate nella pratica comune come il lavaggio chirurgico delle mani, la profilassi antibiotica perioperatoria, la disinfezione della cute, fino ad elementi ancora in fase di validazione come agenti di barriera contro la formazione del Biofilm. Sono necessari ulteriori studi multidisciplinari che coinvolgano tutte le figure professionali presenti in sala operatoria per ridurre significativamente il tasso di infezioni del sito chirurgico negli interventi ortopedici.

Parole chiave: infezioni, prevenzione, sala operatoria, biofilm, complicanze

Summary

Prevention of surgical site infections in orthopedic and bone trauma surgery is a complex topic with difficult approach and treatment. Only few of the many actions normally used to prevent the orthopedic surgical sit's infection are based on strong scientific evidences. These prophylactic measures concern each stage of the patient's care process (starting from the preoperative period, during surgical intervention and postoperative care) with different professional roles involvement.

The actual possibility of the reduction obtained by common solutions remains unknown, despite related subsequent social high costs.

We will evaluate in this work, based on evidence, some of the treatment used in the operating room for the prevention of infections: from usual procedure as the surgical hands washing, the perioperative prophylaxis, the skin disinfection, to elements still under validation as barrier agents against Biofilm. Multidisciplinary studies are needed, involving all the professional roles present in the operator theatre, to achieve a significant reduction of infections in orthopedic surgical procedures.

Key words: *operating room, orthopedic procedures, surgical site infection, surveillance*

Introduzione

Le infezioni associate al sito chirurgico sono relativamente rare nella chirurgia ortopedica e traumatologica rispetto ad altre specialità.

L'attuale rischio di infezione per le protesi di primo impianto di anca e di ginocchio è di circa l'1% e aumenta al 2-5% per gli interventi di revisione; percentuali simili alle revisioni sono registrate per le protesi di spalla e gli interventi traumatologici.

Percentuali molto più alte si hanno in traumatologia quando si trattano le fratture esposte. Al confronto il rischio d'infezione del sito chirurgico (ISC) dopo la chirurgia del colon può arrivare al 20% [1]. Le ISC sono spesso associate a cure lunghe e onerose sia per i pazienti che per gli ospedali in termini di morbilità, mortalità e costi aggiuntivi. Le infezioni osteoarticolari sono molto difficili da trattare. Il rischio

Indirizzo per la corrispondenza:
Stefano Giarretta
U.O.C. Ortopedia e Traumatologia, O.C. San Bortolo Vicenza ULSS 8 Berica
stefano.giaretta@aulss8.veneto.it

di recidiva arriva fino al 10-20%, in particolare nel caso di agenti patogeni multi-resistenti come *Staphylococcus aureus* meticillino resistenti (MRSA).
La prevenzione resta quindi una misura della massima importanza per evitare gravi danni alla salute del paziente e un enorme aumento dei costi socio-sanitari.
La maggior parte delle infezioni del sito chirurgico si suppone possa essere acquisita durante l'intervento. Questo è supportato dal successo delle misure di prevenzione rivolte alle attività che si svolgono in sala operatoria e dalle relazioni che sono state dimostrate tra i ceppi corrispondenti di patogeni cutanei e l'infezione postoperatoria. Tuttavia, attualmente non esistono dati sulla proporzione effettiva di infezioni acquisite in sala operatoria rispetto a quelle derivanti da contaminazione durante la degenza e le cure postoperatorie. Esistono numerosi fattori di rischio: alcuni legati alle caratteristiche cliniche del paziente, altri legati alle procedure pre- e post-operatorie. Tra i primi possiamo elencare: il fumo, l'obesità, i disturbi di nutrizione, la sindrome metabolica, il diabete, l'uso di farmaci anticoagulanti o steroidi sistemici.
Alcuni fattori possono essere modificati prima di un intervento chirurgico elettivo, ottimizzando la glicemia o la terapia anticoagulante ma nel caso di eventi traumatici o in pazienti particolarmente a rischio per altre patologie questo può non essere sempre eseguito. Per quanto riguarda i rischi legati alle procedure pre- e post-operatorie è utile analizzarli singolarmente.

Lavaggio chirurgico delle mani

Il lavaggio chirurgico delle mani è probabilmente la strategia più importante per la prevenzione delle infezioni del sito chirurgico [2]. Nonostante non sia mai stato condotto uno studio randomizzato e controllato per confrontare la chirurgia con e senza un'adeguata disinfezione cutanea da parte del chirurgo, l'igiene e la cura delle mani prima del gesto chirurgico rimangono determinanti.
In letteratura è riportata l'equivalenza della preparazione chirurgica delle mani con sapone non medicato ed acqua rispetto al trattamento a base di prodotti alcolici per quanto riguarda i tassi delle infezioni del sito chirurgico [3].
Lo strofinare le mani con una formulazione a base di alcol è considerato efficace come il lavaggio, anche se non vi è ancora un consensus sulla durata ideale necessaria. È tuttavia probabile che la durata minima dovrebbe essere compresa tra i 2 e i 3 min per entrambe le tecniche.
A nostro giudizio tuttavia l'azione rapida antimicrobica, il più ampio spettro di attività e l'assenza del rischio di contaminazione delle mani con l'acqua di risciacquo potrebbero essere elementi favorenti l'utilizzo delle formulazioni basate sull'alcool.

La profilassi perioperatoria

L'efficacia di una profilassi antibiotica nel periodo perioperatorio è ampiamente condivisa. La profilassi antimicrobica riduce i tassi delle infezioni a valori attorno all'1-3% rispetto a percentuali fino a 10 volte superiori in caso si interventi senza l'uso di antibiotici [4].
Vi sono alcuni punti fondamentali riguardo la profilassi antibiotica peri-operatoria:

1. considerare la storia individuale del paziente e conoscere eventuali allergie;
2. di consueto si utilizzano cefalosporine di prima o di seconda generazione con profilassi short-term per via endovenosa [5];
3. è utile un glicopeptide nel caso di colonizzazione cutanea con stafilococchi meticillino resistenti;
4. la tempistica ideale è la somministrazione della profilassi tra 30 minuti e 1 ora prima dell'incisione [6 7];
5. la scelta della corretta profilassi deve essere valutata con microbiologi e infettivologi in considerazione dell'epidemiologia locale e regionale.

È sufficiente una somministrazione ad esclusione dei casi di interventi di chirurgia maggiore con tempi più lunghi di 3-4 ore o in caso di significative perdite ematiche.
Non è ancora chiaro se la dose terapeutica debba essere aumentata in caso di pazienti obesi. Alcuni lavori suggeriscono di adeguare la dose in funzione del peso corporeo, ma questo non è ancora stato dimostrato scientificamente. Da un punto di vista epidemiologico, non vi è alcuna prova che una profilassi generale con antibiotici della famiglia dei glicopeptidi sia superiore alle cefalosporine nei pazienti senza infezioni da MRSA. Alcuni studi randomizzati riguardanti l'impiego profilattico di teicoplanina rispetto ad una cefalosporina in ambienti con un'elevata prevalenza di resistenza alla meticillina hanno mostrato tassi di infezione simili in entrambi i gruppi. Le infezioni causate da agenti Gram-negativi in chirurgia ortopedica elettiva sono rare. Non esistono dati certi per sostenere un cambiamento della profilassi antibiotica di routine per la chirurgia ortopedica in caso di colonizzazione da parte di questi patogeni. Dati preliminari suggeriscono che infezioni derivanti da patogeni Gram-negativi sono più frequenti in pazienti immunocompromessi.

Uso di cementi antibiotati

Studi condotti da Engesaeter et al. [8] hanno esaminato i tassi di revisione di 56.000 sostituzioni protesiche di primo impianto sia cementate che non cementate. Le protesi in cui era stato utilizzato un cemento antibiotato sono state associate a un rischio di revisione inferiore. Il vantaggio del cemento addittivato di antibiotico è stato ulteriormente

Figura 1. Grave infezione in artroprotesi di ginocchio con esposizione delle componenti.

confermato dai registri finlandesi e in grandi studi retrospettivi in cui è stato valutato come la cementazione antibiotata riduce il rischio di infezioni attorno all'impianto fino a valori stimabili attorno al 50% [9].

Esperienza del chirurgo

Sebbene siano molto difficili da analizzare e da valutare l'esperienza e l'abilità tecnica del chirurgo sono parametri determinanti [5]. La bibliografia ha ampiamente dimostrato come esistano differenze in termini di outcome negli interventi realizzati da chirurghi esperti con alti volumi operatori rispetto a quelli condotti da chirurghi meno specializzati e con bassi volumi. L'emostasi efficace, il trattamento corretto di ricostruzione dei tessuti molli, l'adeguato approccio all'incisione e la durata dell'intervento sono elementi che favoriscono una riduzione del rischio di contaminazione batterica durante l'intervento chirurgico in sala operatoria [1 7 10]. Parametro che consideriamo di rilievo è anche la gestione della chiusura della ferita. L'accuratezza in questa fase dell'intervento, a volte trascurata, è un elemento chiave: una buona adesione dei margini di ferita rende più basso il rischio di infezioni del sito chirurgico e soprattutto ne previene il rischio di contaminazione batterica della ferita nel periodo post-operatorio.
Nuovi fili di sutura addittivati di antibiotico potrebbero essere di aiuto nel ridurre i rischi di contaminazione in Sala Operatoria, così come medicazioni avanzate, che limitano il numero di procedure per mantenere detersa la ferita, potrebbero limitare le infezioni nel periodo post-operatorio

Uso di dispositivi di barriera contro la formazione del Biofilm

I più comuni batteri responsabili di infezioni in ambito ortopedico sono *Staphylococcus aureus* e *Staphylococcus epidermidis* che sono isolati in circa il 50% dei casi. Nelle infezioni degli impianti ortopedici e traumatologici un ruolo noto e molto importante è dato dalla capacità dei batteri di generare il Biofilm [11].
La capacità di un ceppo batterico di formare il Biofilm ne consente la sopravvivenza in ambienti sub-ottimali o in presenza di stress ambientali (terapia antibiotica) determinando l'espansione della colonia.

Lo sviluppo del biofilm segue vari stadi:

- adesione iniziale alla superficie che si verifica quando i batteri riescono a colonizzare la superficie del dispositivo nonostante le difese dell'ospite [12] o le misure che il chirurgo mette in atto;
- formazione di microcolonie: l'adesione dei batteri alla superficie stimola lo sviluppo di colonie con abilità di crescere e interagire mediante segnali cellula-cellula che attivano nei batteri i geni responsabili dell'attivazione dei sistemi generanti il biofilm [13]. La durata di questo processo è molto limitata e stimata in qualche ora. Le microcolonie sono rivestite da polisaccaride adesivo e quindi meglio protette da agenti antimicrobici;
- maturazione: successivamente all'adesione i batteri si sviluppano in comunità più complesse [14], una parte della matrice in vivo è prodotta dai batteri mentre l'altra è generata dall'ospite;
- diffusione: l'ultima fase rappresenta la diffusione dei batteri capaci di generare infezioni metastatiche [15]. Quest'ultima fase è molto pericolosa soprattutto nei pazienti già operati in passato o portatori di ulteriori dispositivi impiantati.

La presenza del Biofilm rende inaccessibili le colonie di batteri agli antibiotici, eludendo i meccanismi difensivi dell'ospite.

Nel corso degli ultimi anni sono stati eseguiti studi e progettati dispositivi atti a difendere l'impianto dalla generazione del Biofilm; il meccanismo alla base di questi prodotti è quello di creare una barriera protettiva intorno all'impianto in modo da togliere ai batteri la capacità di aderirvi. Studi pubblicati su questi dispositivi stanno dimostrando dati incoraggianti.
Altri abituali procedimenti adottatati nella pratica clinica quotidiana hanno scarse evidenze scientifiche.

Preparazione della cute pre-incisione

La preparazione della cute nella sala operatoria immediatamente prima dell'intervento chirurgico viene effettuata in maniera standardizzata in tutto il mondo. Non esiste tuttavia un consenso sul miglior agente antisettico da utilizzare. Infatti, anche con una preparazione ottimale, la sterilizzazione reale e completa è un risultato solo ipotetico.
Un studio prospettico e randomizzato ha rivelato una certa superiorità di soluzioni con il 2% di clorexidina combinata con il 70% di alcool isopropilico rispetto ad altre con il 10% di iodo-povidone. Tuttavia altri lavori hanno riportato risultati completamente discordanti. Per diversi decenni, iodo-povidone o clorexidina sono stati utilizzati per l'antisepsi della pelle.
Attualmente bisogna però considerare che si è notato uno sviluppo di resistenza batterica [16] (principalmente tra Stafilococchi e P. aeruginosa) pertanto attualmente alcuni autori suggeriscono di aumentare la concentrazione di Clorexidina al 4% [17].
Altri autori riportano una riduzione delle infezioni con l'utilizzo di tecniche combinate [18].

Guanti, drappi adesivi e mascherine

Guanti sterili e drappi adesivi sono comunemente utilizzati nelle procedure chirurgiche.
Molti guanti riportano piccole forature dopo l'uso e nella maggior parte dei casi passano inosservate dal team di lavoro. Il doppio strato di guanti [19] o la loro regolare sostituzione potrebbero essere misure efficaci per la riduzione del rischio di forature, ma non garantiscono l'assoluta integrità della barriera. Una revisione di Cochrane [20] riguardante l'utilizzo del doppio strato di guanti come misura precauzionale non ha evidenziato riduzioni del tasso di infezioni del sito chirurgico. La regolare sostituzione dello strato esterno di guanti durante interventi chirurgici più lunghi è sostenuto da un parere di esperti, ma non è basato su prove scientifiche.

Tricotomia

La tricotomia [21] è stata largamente considerata una procedura importante; lavori recenti hanno dimostrato una maggiore efficacia nella riduzione del rischio infettivo se realizzata con rasoi immediatamente prima dell'intervento rispetto all'esecuzione la sera precedente l'intervento.

Drenaggi chirurgici

Studi riportati in letteratura hanno dimostrato che il posizionamento profilattico di drenaggi in chirurgia addominale non diminuisce i tassi di complicanze chirurgiche, tuttavia è dimostrato che il loro uso prolungato porti ad un aumento dei tassi di infezioni. Se utilizzate, le cannule di drenaggio devono essere posizionate attraverso incisioni separate ed utilizzate in aspirazione chiusa.
Recenti metanalisi riguardanti lo studio di infezioni, ematomi e complicanze della ferita chirurgica non hanno evidenziato differenze rispetto all'utilizzo o meno del drenaggio.

Flusso di aria laminare e luce ultravioletta nella sala operatoria

Gli studi e l'opinione degli esperti negli anni '70 suggerivano che i tassi di infezioni fossero ridotti negli interventi chirurgia ortopedica se eseguiti in ambienti con impianti di aria a flussi laminari. Molti ospedali nei paesi industrializzati si sono dotati di sistemi di flusso laminare relativamente costosi che riducono la carica batterica nell'aria.
Nel 1982 Lidwell et al. [22] hanno valutato, in un trial clinico multicentrico prospettico e randomizzato, l'effetto del flusso laminare in 6781 interventi di protesi di anca e in 1274 interventi di protesi di ginocchio. Il tasso di infezione è stato dell'1,5% nel gruppo di controllo rispetto allo 0,6% nel gruppo di pazienti operati in ambiente con flusso laminare. Sebbene questi risultati sembrassero fornire prove dell'efficacia dei sistemi di flusso laminare, il progetto di studio presentava delle lacune riguardanti l'irregolarità della randomizzazione e la mancanza di stratificazione dei pazienti. Inoltre non esisteva alcun controllo sull'utilizzo di antibiotici profilattici [17]. Uno studio tedesco, con oltre 100000 procedure chirurgiche analizzate, ha dimostrato una mancanza di beneficio della ventilazione con flusso laminare, associandola ad un rischio più elevato di infezioni dopo intervento di artroprotesi [23]. Considerati i costi degli impianti di ventilazione in Sala Operatoria sono auspicabili ulteriori studi per verificare la correttezza dei dati riportati in letteratura.
La luce ultravioletta (UVL) agisce annientando i batteri nel campo operatorio piuttosto che diminuendone la carica batterica. La sua efficacia è stata dimostrata in alcuni stu-

Figura 2. (a-b) Infezione profonda in esiti di frattura complessa del pilone tibiale.

di, ma non è ampiamente condivisa. Tuttavia l'esposizione del personale a UVL rappresenta un rischio sanitario inaccettabile [24] e pertanto questa misura ipotizzata in passato risulta del tutto inapplicabile.

Altre misure

Esistono diverse misure preventive applicabili in Sala Operatoria per il ridurre il rischio infettivo e studi effettuati in chirurgia viscerale riportano risultati incoraggianti. Progetti di più ampia portata in ambito ortopedico sono auspicabili per dimostrarne la vera efficacia specifica. Elementi da valutare sono: ossigeno supplementare durante l'intervento chirurgico, gestione della temperatura corporea evitando l'ipotermia intraoperatoria e la valutazione della glicemia. La concentrazione del glucosio nel sangue è stata studiata [25] e in pazienti con livelli medi > 220 mg/L è stato rilevato un aumento di sette volte del rischio di infezioni del sito chirurgico a seguito di traumi ortopedici rispetto ai pazienti con valori inferiori a questa soglia. Nonostante questo l'insulina non dovrebbe essere utilizzata regolarmente per ridurre il rischio.

Infezioni e stabilità delle fratture

La sintesi stabile e la riduzione più anatomica possibile delle fratture sembra ridurre la probabilità di infezioni. In un modello murino, l'inoculazione di *Staphylococcus aureus* in osteotomie trattate con una sintesi stabile mostravano un rischio di infezione minore rispetto ai controlli con sintesi meno stabili [26]. Sebbene il meccanismo non sia ancora chiaro, l'aumento di irritazione dei tessuti molli, la difficile rivascolarizzazione, l'ematoma e l'eccesso di movimento dei monconi rappresentano fattori di rischio infettivo [27].

Aspetti comportamentali

Un campo di ricerca emergente riguarda il cambiamento di aspetti comportamentali in sala operatoria. Il numero di persone all'interno della sala e il traffico di entrata ed uscita dalla stessa sono elementi in corso di studio [28]. Questi comportamenti sono tuttavia da correggere o evitare a tutti i livelli dell'equipe chirurgica.
Douglas et al. [29] hanno evidenziato una riduzione del tasso di infezioni del 30% mediante l'attuazione di un programma multimodale costituito da una squadra dedicata all'igiene ospedaliera, l'elaborazione di linee guida, l'istruzione del personale, la rimozione del catetere urinario e la limitazione dell'accesso alla sala operatoria.

Conclusioni

Una sfida per i chirurghi ortopedici nel presente e nel futuro riguarda la riduzione dell'incidenza delle infezioni nei pazienti sottoposti a trattamenti elettivi o traumatologici. Questo richiede un impegno multidisciplinare, team dedicati, monitoraggio dei dati relativi ad interventi e complicanze, una crescita culturale e tecnica dei chirurghi ortopedici. Sarà certamente necessario migliorare il lavoro in sala operatoria per acquisire informazioni riguardanti la patogenesi e lo sviluppo delle infezioni stesse. Importanti elementi di ricerca saranno riguardanti nuovi materiali o dispositivi che agiscano durante l'intervento chirurgico o nelle fasi perioperatorie. La nostra opinione è che serviranno in futuro ulteriori revisioni di letteratura unite all'istituzione di studi su banche dati ampie, l'adozione di tecniche accurate, l'applicazione di protocolli precisi per cercare di ridurre ulteriormente gli elevati costi sociali derivanti dalla terapia delle infezioni.

Bibliografia

1 Rioux C, Grandbastien B, Astagneau P. *The standardized incidence ratio as a reliable tool for surgical site infection surveillance*. Infect Control Hosp Epidemiol 2006;27:817-24.

2 Windmer AF, Rotter M, Voss A, et al. *Surgical hand preparation: state of the art*. J HospInfect 2010;74:112-22.
3 Tanner J, Swarbrook S, Stuart J. *Surgical hand antisepsis to reduce surgical site infection*. Cochhrane Database Syst Rev 2008;1CD004288.
4 MeehanJ, Jamali AA, Nguyen H. *Prophylactic antibiotics in hip and knee arthroplasty*. J Bone Joint Surgery Am 2009;91:2489-90.
5 Uckay I, HarbarthS, Peter R, et al. *Preventing surgical site infection*. Expert Rev Anti Infect Ther 2010;8:657-70.
6 Prokusky L. *Prophylactic antibiotics in orthopaedic surgery*. J Am Acad Orthop Surg 2008;16:283-93.
7 Matar WY, Jafari SM, Restrepo C, et al. *Preventing infection in total joint arthroplasty*. J Bone Joint Surg Am 2010;92:36-46.
8 Engesaeter LB, Espehaug B, Lie SA, et al. *Does cement increase the risk of infection in primary total hip arthroplasty? Revision rate in 56275 cemented and uncemented primary THAs followed for 0-16 years in the Norwegian Arthroplasty Register*. Acta Orthop Scand 2006;77:351-8.
9 Parvizi J, Saleh KJ, Ragland PS, et al. *Efficacy of antibiotic-impregnated cement in total hip replacement*. Acta Orthop Scand 2008;79:335-41.
10 Namba RS, Inacio MC, Paxton EW. *Risk factors associated with deep surgical site infection after primary TKA: an analysis of 56216 knees*. J Bone Joint Surg Am 2013;95:775-82.
11 Costerton JW, Lewandowski Z, Caldwell DE, et al. *Microbial Biofilm*. Annu Rev Microbiol 1995;49:711-45.
12 Gristina AG. *Biomaterial-centered infection: microbial adhesion versus tissue integration*. Science 1987;237:1588-95.
13 Zimmerli W, Trampuz A, Ochsner PE. *Prosthetic joint infection*. N Engl J Med 2004:351:1645-54.
14 Costerton JW, Stewart PS, Greenberg EP. *Bacterial biofilms: a common cause of persistent infections*. Science 1999;284:1318-22.
15 Parvizi J. *Periprosthetic joint infection*. *Practical Management Guide*. New Delhi: Jaypee 2013.
16 Darouiche RO, Wall jr MJ, Itani KM, et al. *Chlorhexidine-alcohol versus povidone-iodine for surgical-site antisepsis*. N Engl J Med 2010;362:18-26.
17 Uckay I, Hoffmeyer P, Lew D, et al. *Preventing of surgical site infection in orthopaedic surgery and bone trauma: state of the art update*. J Hosp Infec 2013;84:5-12.
18 Morrison TN, Chen AF, et al. *Single vs repeat surgical skin preparation for reducing surgical site infection after TJA: a prospective, randomized, double-blinded study*. J Arthroplasty 2016;31:1289-94.
19 Johanet H, Tarantola A, Bouvet E. *Protection methods in the operating room and risks of blood exposure*. *Results of a national survey.* Ann Chir 200;125:385-90.
20 Tanner J, Parkinson H. *Double gloving to reduce surgical cross-infection*. Cochrane Database Syst Rev 2006;CD003087.
21 Neil-Weise BS, Wille JC, Vanden Broek PJ. *Hair removal policies in clean surgery: systematic review of randomized controlled trials*. Infect Control Hosp Epid 2005;26:923-8.
22 Lindwell OM, Lowbury EJ, Whyte W, et al. *Effect of ultraclean air in operating roomson deep sepsis inthe joint after total hip or knee replacement*. BMJ 1982;285:10-4.
23 Brandt C, Hott U, Sohr D, et al. *Operating room Ventilation whit lamina airflow shows no protective effect on the surgical site infection rate in orthopedic and abdominal surgery*. Ann Surg 2008;248:695-700.
24 Evans RP. *Current concept for clean air and total joint arthroplasty: laminar airflow and ultraviolet radiation: a systematic rewiev*. Clin Orthop Relat Res 2011;469:945-53.
25 Karunakar MA, Staples KS. *Does stress-induced hypergycemia increase the risk of perioperative infection complications in orthopaedic trauma patients?* J Orthop Trauma 2010;24:752-6.
26 Worlock P, Slack R, Harvey L, et al. *The prevention of infection in open fractures: an experimental study of the effect of fracture stability*. Injury 1994;25:31-8.
27 Fang C, Wong T, Laut T, et al. *Infection after fracture osteosynthesis - Part I*. J Orthop Surg (Hong Kong) 2017;25: 2309499017692712.
28 Andersson AE, Bergh I, Karlsson J, et al. *Traffic flow in the operating room: an explorative and descriptive study on air quality during orthoedic trauma implant surgery*. Am J Infect Control 2012;40:750-5.
29 Douglas P, Asimus M, Swan J, et al. *Prevention of orthopaedic wound infection: a quality improvement project*. J Qual Clin Pract 2001;21:149-53.

Giornale Italiano di Ortopedia e Traumatologia
2017;43(Suppl. 1):S150-S165

F. Da Rin de Lorenzo

Istituti Codivilla-Putti, Cortina d'Ampezzo (BL)

Le infezioni post-traumatiche del femore

The post-traumatic infections of the femur

Riassunto

Il presente lavoro porta l'esperienza degli Istituti Codivilla-Putti di Cortina sulle infezioni post traumatiche del femore. Abbiamo preso il femore in quanto ogni sede ha le sue particolarità e il femore rappresenta una vera sfida per chi tratta le infezioni in quanto un fallimento del trattamento può portare ad una disarticolazione inguino-femorale. Abbiamo dato alcune indicazioni su quando togliere o non togliere i mezzi di sintesi di fronte ad un quadro settico, e i vari modi con cui trattiamo questa patologia una volta che l'infezione stessa è risolta. Dal gennaio 2005 al 31 dicembre 2009, compreso, sono stati trattati 72 casi di osteomielite post-traumatica del femore. 65 uomini e 7 donne. Con un'età al momento del trauma tra i 15 e gli 83 anni e con un età media di 41 anni. Erano tutti casi di infezioni secondarie a traumi di media, alta e altissima energia: 54 pazienti con frattura di femore dovuta ad incidenti stradali; 15 conseguenti a cadute accidentali spesso in ambiente domestico; 2 esito di fratture patologiche; 1 non si è mai saputo la causa del trauma. Il tempo medio intercorso tra la prima visita e il ricovero e l'ultimo controllo ambulatoriale è stato di 14 mesi con un follow up medio di 12 mesi. I germi isolati sono stati soprattutto polimicrobici: st.epidermidis + nocardia + citrobacter freundi; st.epidermidis-enterococcus-pseudomonas; pseudomonas aeruginosa e species; ps aeuruginosa -st aureo; st. aureo epidermidis ed emoliticus + serratia marcensce; st. species + aureus + serratia marcescens; ps aeuruginosa + proteus mirabilis; st epidermidis e auricolaris; st. aureus + epidermidis + proteus. I risultati e le complicazioni sono stati i seguenti: guariti = 62; non guarita la pseudoartrosi e l'infezione = 6; guarita la pseudoartrosi ma non l'infezione = 10; guarita l'infezione ma non la pseudoartrosi = 8; amputazione = 4; non più rivisti = 14; frattura del rigenerato = 3; infezione e/o necrosi del rigenerato = 2; rifrattura della pseudoartrosi = 5; rigidità ginocchio (escluse artrodesi) = 30; non formazione del rigenerato = 5. Pertanto, nel trattamento delle forme settiche, non esiste un metodo o una regola che vale per tutte le stagioni ed è da evitare che il chirurgo ne sposi solo una di queste limitando il proprio orizzonte.

Parole chiave: Pseudoartrosi, post-traumatiche, infezione, femore

Summary

This work brings the experience of Codivilla-Putti Institutes in Cortina on post-traumatic infections of the femur. We took the femur because each anatomic site has its own particularities and the femur is a real challenge for anyone who processes the infections as a treatment failure can lead to inguino-femoral disarticulation. We gave some guidance on when to remove or not to remove the synthesis means facing a septic pathology, and the various ways we treat this disease once the infection is resolved. From January 2005 to 31 December 2009, inclusive, were treated 72 cases of post-traumatic osteomyelitis of the femur. 65 men and 7 women with an age at the time of trauma between 15 and 83 years, with a mean age of 41 years. Were all cases of secondary infections trauma of medium, high and very high energy. 54 patients with proximal femoral fracture due to accidents caused by accidental falls 15 often in the home. 2 outcome of pathologic fracture 1 has never known the cause of trauma. The average time elapsed between the first visit and hospitalization and outpatient test was 14 months with a mean follow up of 12 months. Germs isolates were especially polymicrobial: st. epidermidis + nocardia + citrobacter freundi; st. epidermidis + enterococcus + pseudomonas; pseudomonas aeruginosa + species; ps. aeuruginosa + st aureus; st. aureus epidermidis + emoliticus + serratia marcensce; st. species + aureus + serratia marcescens; ps. aeuruginosa + proteus mirabilis; st. epidermidis + auricolaris; st. aureus + epidermidis + proteus. Results and complications were: healed = 62; don'thealed pseudarthrosis and infection = 6; healed the nonUnion but not infection = 10 = healed the infection but not the nonUnion = 8; amputation = 4; patients who aren't longer revised = 14; regenerated fracture = 3; infection and/or necrosis of regenerated = 2; refracture of pseudarthrosis = 5; knee stiffness (excluding arthrodesis) = 30; don't formation of regenerated = 5; therefore there is no septic forms treatment method or rule that applies to all seasons and should be avoided that the surgeon will marry only one of these, thus limiting its horizon.Key words: humerus fractures, radial nerve.

Key words: *NonUnion, post-traumatic, infection, femur*

Indirizzo per la corrispondenza:
F. Da Rin de Lorenzo
Ospedale Codivilla-Putti
Cortina d'Ampezzo (BL)
darin.ferdinando@iol.it

L'argomento che mi è stato dato erano le infezioni post-traumatiche, argomento molto complesso e pertanto ho pensato di scrivere questo lavoro pensando al femore che presenta delle peculiarità e difficoltà di trattamento.
Innanzitutto è importante sapere con quale percentuale viene colpito il femore nei traumi diretti e/o indiretti e che attualmente si stimano 60-90.000 in Italia all'anno, ho tolto le fratture degli anziani, soprattutto per osteoporosi che si aggirano su un buon 60%:
Va considerato poi quanti di questi casi giungono alla nostra osservazione e qual è la percentuale di infezione che interessa il distretto femore.
Nella nostra esperienza dal 1960 al 1995 su 3.713 di casi di osteomielite, il femore è stato interessato da setticità per varie cause per 991 casi (26,7 %), anticipato solamente dalla tibia con 1277 casi (34,4%). Queste percentuali negli anni sono rimaste invariate (Fig. 1).
Abbiamo utilizzato la classificazione di Cierny-Mader come riportatata di seguito suddivisa in aspetto Clinico (Fig. 2) e in aspetto Anatomo Patologico (Fig. 3).
Abbiamo considerato le infezioni post-traumatiche del femore e le abbiamo analizzate sulla base della classificazione di Cierny-Mader, le abbiamo suddivise nei vari gruppi. Abbiamo trascurato le forme dello stadio 2 e 3 in quanto in questi casi la pulizia chirurgica con eventuale rabbocco con materiale osteogenico eventualmente associato a plastica di copertura, rimane il trattamento ideale, infatti, anche perchè in questi casi la stabilità del femore viene mantenuta.

Il primo gruppo che abbiamo analizzato è quello dove vi è ancora un contatto tra i monconi settici, o meglio dove la capacità biomeccanica è valida per un carico diretto, oppure una pseudoartrosi settica che presenta una buona capacità rigenerativa come nel caso di forme ipertrofiche.
Il secondo gruppo è rappresentato dalle perdite di sostanza ossee, dove i monconi della pseudoartrosi si presentano atrofici (Figg. 4-6).
Il femore inoltre, per venir trattato va considerato per le sue peculiarità (Fig. 7).
Un altro punto importante di fronte ad una patologia settica è la valutazione se mantenere o no i mezzi di sintesi.

Nella nostra esperienza abbiamo notato che uno dei punti importanti è la stabilità del mezzo stesso, quindi per noi le caratteristiche del caso per rimuovere o no il mezzo di sintesi sono le seguenti:

1. Stabilità del mezzo di sintesi.
2. Se non vi è una perdita di sostanza ossea.
3. Se il mezzo di sintesi non interferisce con il trattamento.
4. La condizione delle parti molli.
5. Qualora il mezzo di sintesi sia la causa di un'infezione come accade sovente con i fissatori esterni.
6. Un mezzo di sintesi che rimuoviamo sempre sono i cerchiaggi sia a fascetta che con filo metallico (molte volte sono necrotizzanti).
7. Il tipo di germe e la sua sensibilità agli antibiotici.

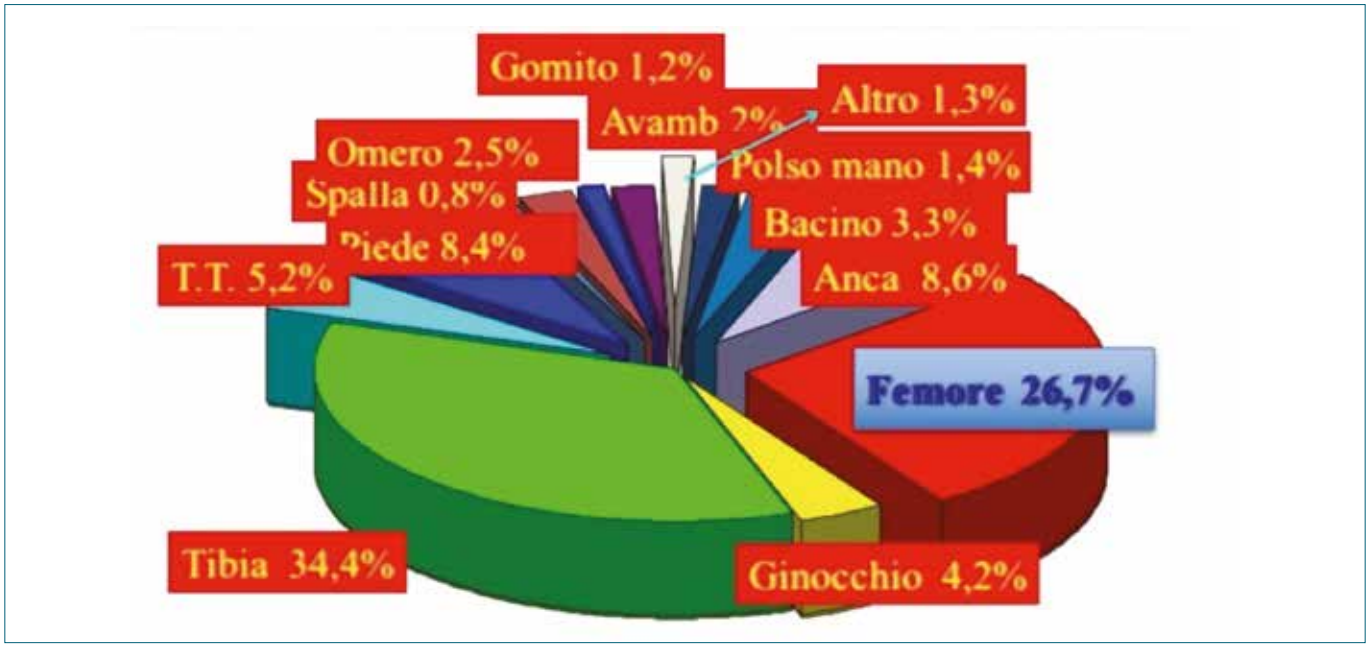

Figura 1. Percentuale di localizzazione in un totale casi di Osteomielite trattati presso l'Istituto Putti dal 1960 al 1995: 3.713.

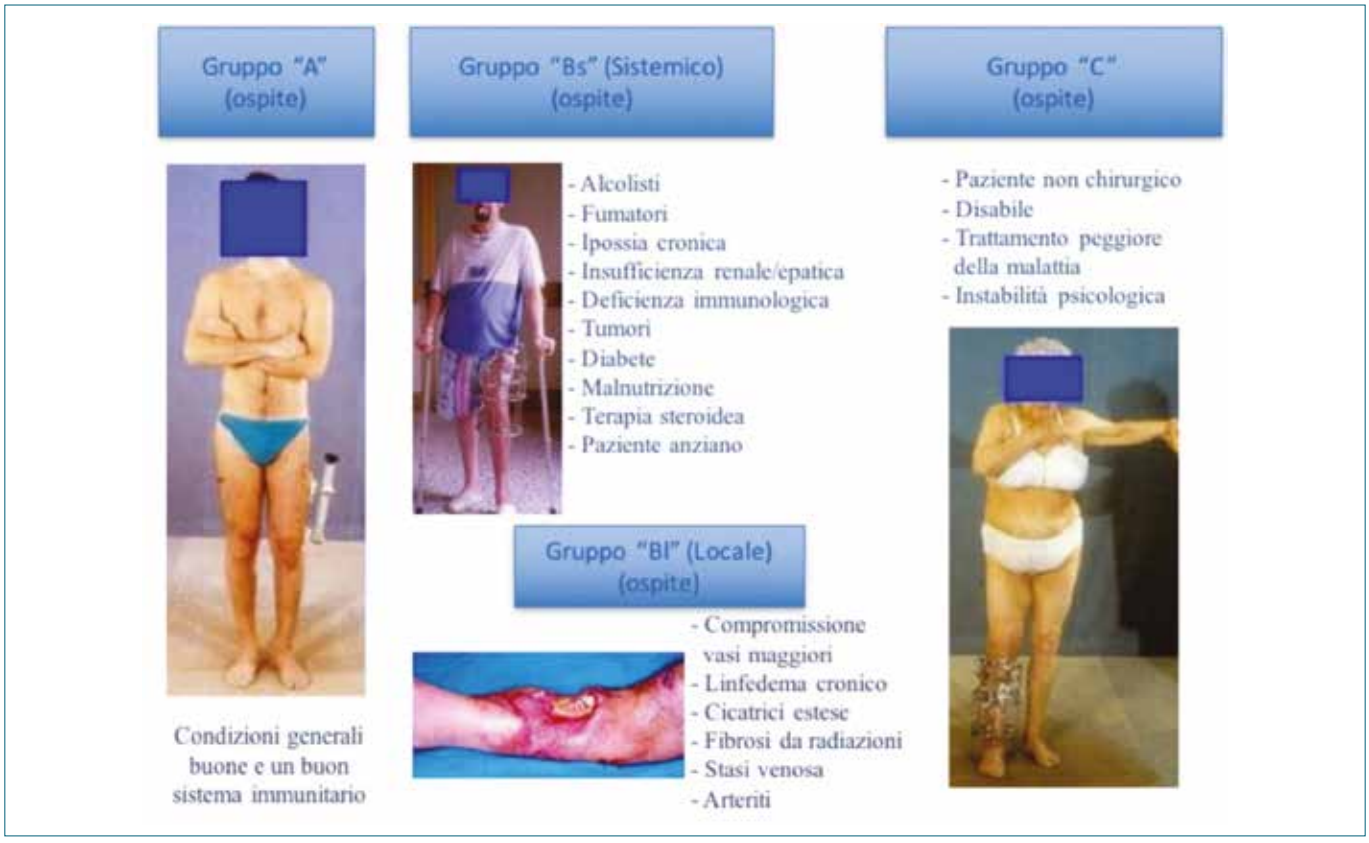

Figura 2. Aspetto clinico.

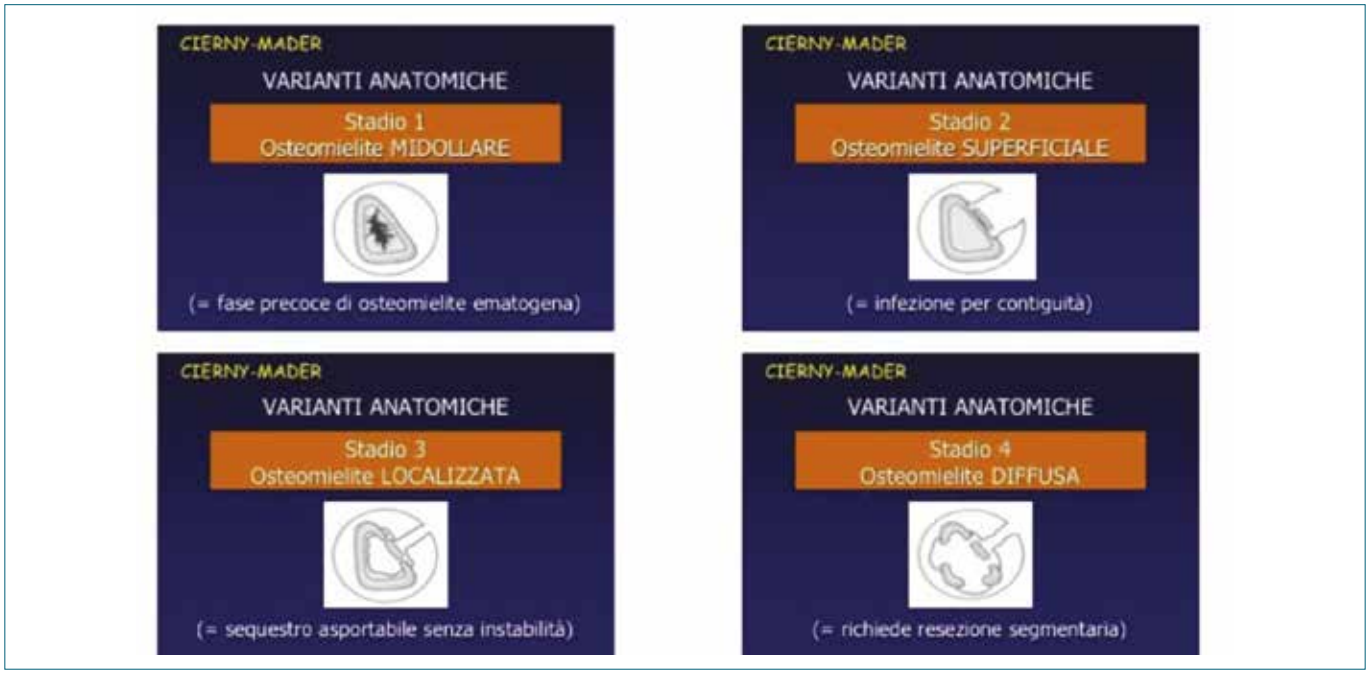

Figura 3. Aspetto anatomo patologico.

Figura 4. Stadio 3 di C.-M. dove è stata fatta una pulizia chirurgica con rimozione del sequestro.

Figura 5. Un esempio del Primo gruppo dove è presente una pseudoartrosi settica con capacità riparative.

Figura 6. Un esempio del Secondo gruppo dove è presente un'atrofia dei monconi di pseudoartrosi.

Pro	Contro
❖Ottima vascolarizzazione e copertura muscolare	❖Elevate sollecitazioni meccaniche
❖Rare problematiche cutanee	❖Divergenza degli assi anatomico e meccanico
❖Forme ipertrofiche prevalenti rispetto alle perdite di sostanza	❖Frequenti deviazioni angolari
❖Ampia disponibilità di M. di S.	❖Momenti meccanici sfavorevoli durante il "trasporto"

Figura 7. Peculiarità del femore.

Comunque non esistono linee guida, solamente delle esperienze sul campo come ad esempio il caso della figura 8 dove si è deciso di lasciare il mezzo di sintesi.
Siccome il chiodo ci dava garanzie di sicurezza decidemmo di tenerlo e dopo una maniacale pulizia chirurgica e resezione di tutta la parte infetta si è deciso di eseguire una compactotomia e di utilizzare il chiodo come guida, perché come già detto, la discesa di un frammento femorale presenta sovente delle deviazioni (Figg. 9, 10).
Un altro caso dove, invece il mezzo di sintesi è stato rimosso è quello presente nelle Figure 11, 12ab.
Un altro tema importante è l'utilizzo di chiodi endomidollari che attraversano un campo settico portando l'infezione lungo tutta la diafisi (pandiafisite) che è molto difficile da trattare una volta instauratasi. Anche in questo caso ci sono delle regole che seguiamo ma sono, più che altro dei consigli e non delle linee guida come ben sa chi tratta queste patologie:

1. Bisogna avere una certezza di aver pulito il focolaio, qualora ci siano dei dubbi dopo la pulizia chirurgica applichiamo uno spaziatore antibiotato, se è possibile ci basiamo sull'antibiogramma.
2. La caratteristica del germe che deve essere stato ritrovato ed abbia una buona sensibilità agli antibiotici.
3. I monconi devono essere a contatto e dare una certa garanzia di callificare, cosa che, ovviamente, non attuiamo se i monconi, dopo la pulizia siano distanti, e in quel caso va applicata la metodica di Ilizarov con discesa guidata del frammento. Cosa che facciamo anche se i monconi sono atrofici, resezione per creare una superficie di contatto e applicazione di un apparato di Ilizarov in compressione, ed eventuale correzione della dismetria se supera i 2 cm. eseguendo una compactotomia e allungamento.
4. In pochi casi abbiamo usato dei chiodi con cemento antibiotato, in questi casi non lo lasciamo definitivamente perché non ci da abbastanza garanzie sulla stabilità.

Figura 8. Paziente maschio di 23 anni esito di frattura esposta di femore trattato con chiodo endomidollare e cerchiaggi. Giunge da noi con patologia settica (stafilococco aureus sensibile agli antibiotici).

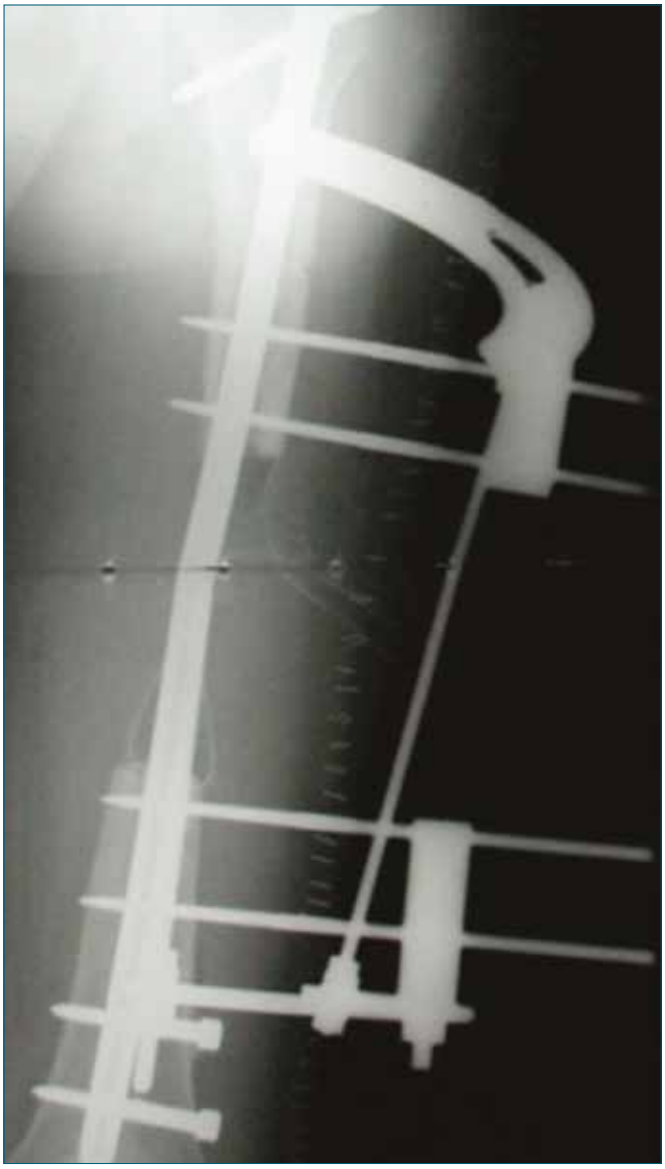

Figura 9. Applicazione del fissatore esterno e discesa sul chiodo del pregresso intervento.

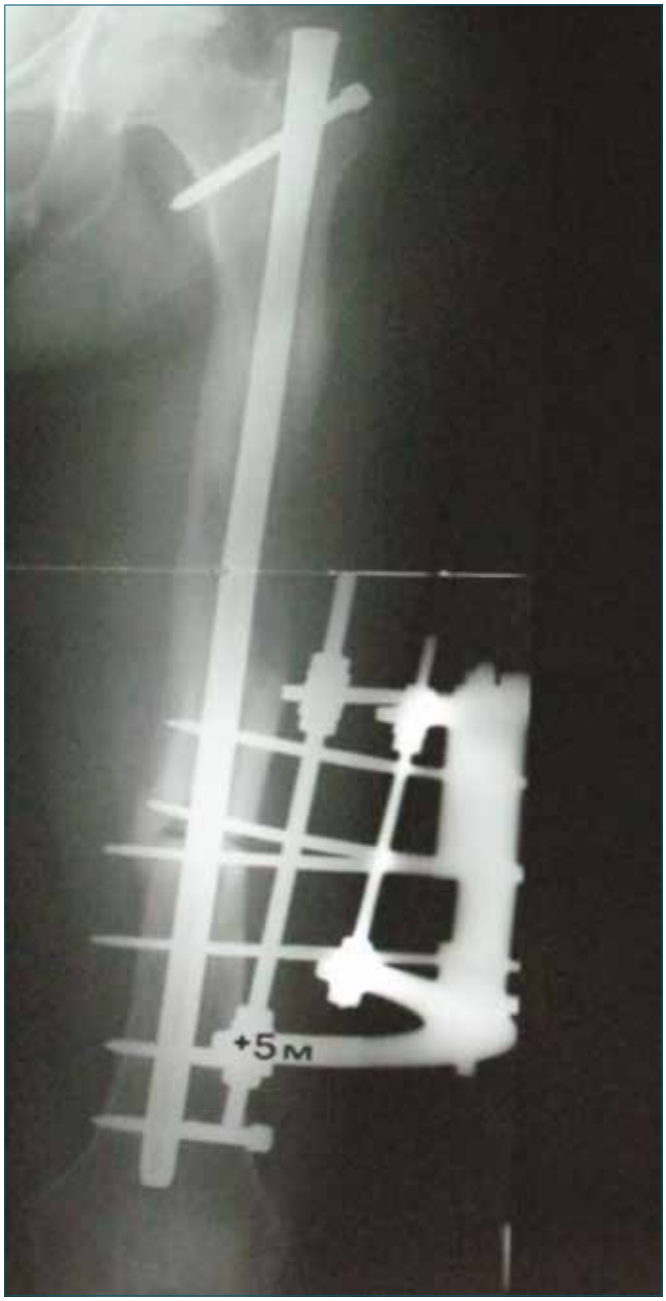

Figura 10. Dopo 5 mesi contatto tra i monconi.

Per quanto riguarda il trattamento cerchiamo di adottare per ogni caso una valutazione specifica e pertanto riporto alcuni casi esplicativi.

A. Il primo caso è quello di un paziente maschio di 45 anni che cadeva da una impalcatura mentre stava lavorando presentava una frattura sovracondiloidea di femore e del piatto tibiale dell'arto inferiore di destra, Operato con un osteosintesi a minima (Fig. 13).

Figura 11. Paziente maschio di 26 anni con frattura non esposta di femore trattato con placca e giunto da noi dopo 10 mesi di trattamento dove ha subito diverse pulizie chirurgiche e si presenta con una pseudoartrosi infetta da stafilococco aureus meticillino resistente.

Giunge da noi con una pseudoartrosi infetta e polimicrobica dopo 1 anno dall'inizio del trattamento.
Si decide di eseguire una pulizia chirurgica, applicare un fissatore in compressione e dare una minima stabilità endomidollare con dei fili di K. a Tour Eiffel (Fig. 14).
Nelle grandi perdite di sostanza in pseudoartrosi settiche il nostro atteggiamento consiste nell'eseguire come primo tempo una radicale pulizia chirurgica, posizionare del cemento antibiotato e poi chiudere il gap osseo secondo tre tecniche:

1. il metodo di Ilizarov;
2. innesto omologo di osso da donatore;
3. innesto di gel piastrinico, cips ossee autologhe, qualora il gap sia grande utilizziamo anche cips ossee omologhe, DBM e un concentrato di cellule mesenchimali-staminali che preleviamo dalla cresta iliaca e con apposito strumentario ne aumentiamo la concentrazione.

Lo spaziatore ci permette di avere alcune funzioni che sono:

1. l'effetto locale dell'antibiotico;
2. mantenere i monconi diastasati;
3. poter permetterci di vedere se abbiamo rimosso tut-

Figura 12a. Dopo pulizia chirurgica e rimozione del mezzo di sintesi, applicazione di un nuovo mezzo di sintesi più stabile.

Figura 12b. Risultato a distanza di 10 mesi.

Figura 13. Rx al momento del ricovero.

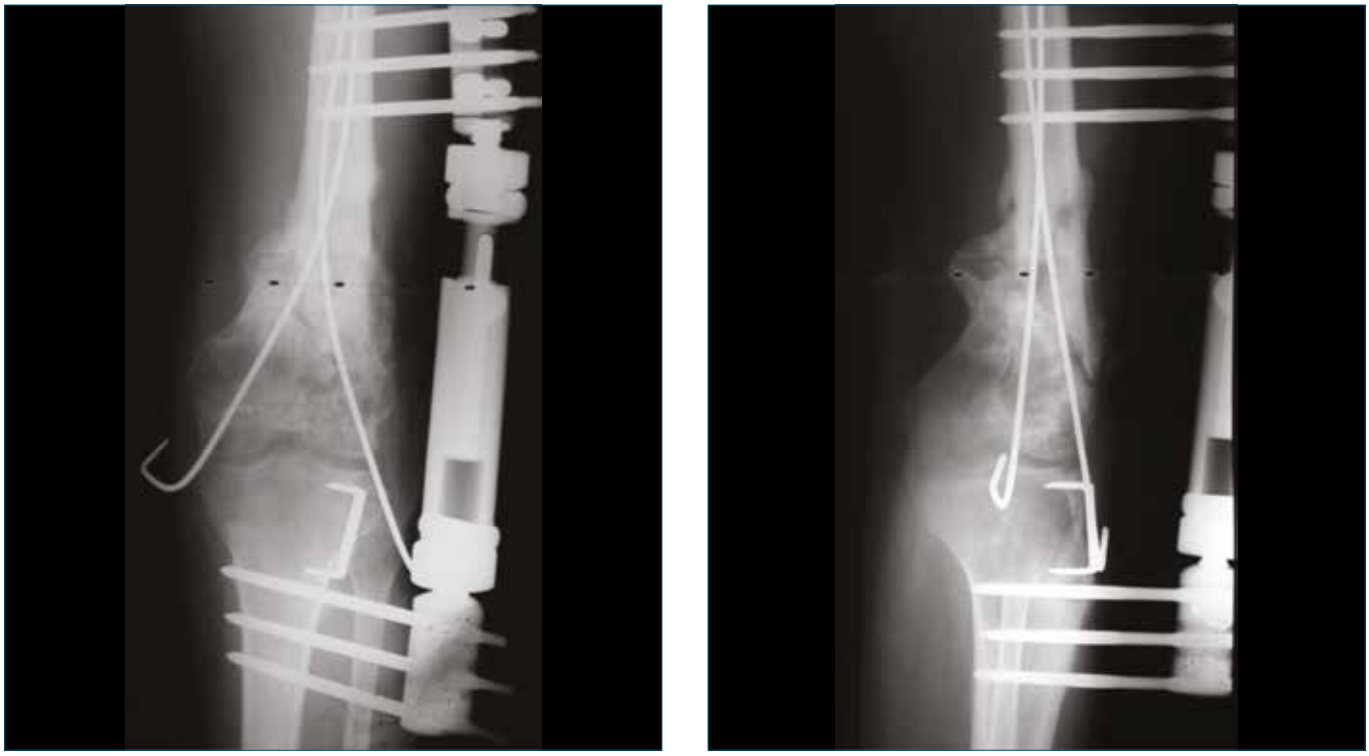

Figura 14. Controllo radiografico al momento dell'intervento

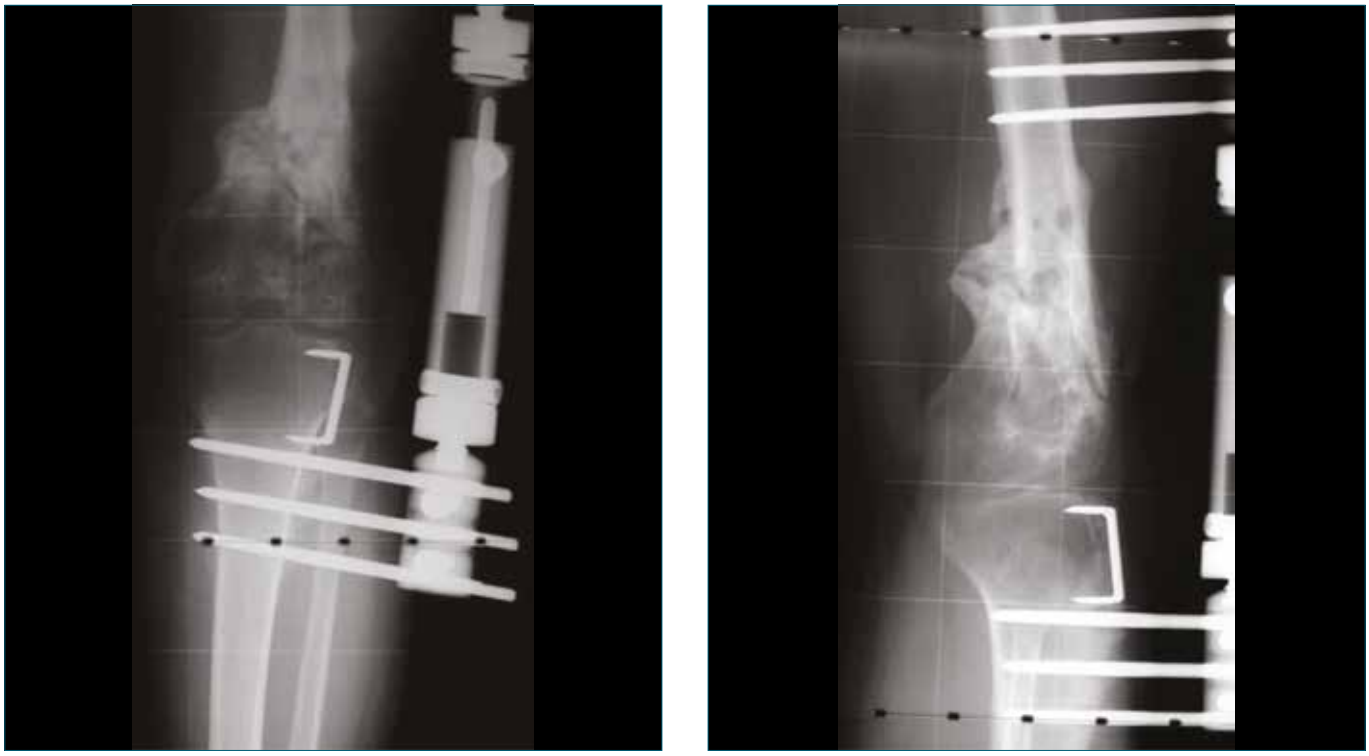

Figura 15. Controllo Rx dopo 6 mesi.

Figura 16. Controllo dopo 14 mesi; no dolore, infezione stabilizzata, non tutori e flessione del ginocchio fino a 70°.

ta la parte infetta senza ulteriori mutilazioni, ricostruire l'osso mancante con l'apparato di Ilizarov non è molto sopportabile e anche un cm. significa evitare al paziente 10-15 giorni in meno di sofferenza. Se nel secondo tempo residua una zona o dubbia o palesemente settica in quell'occasione la rimuoviamo;

4. questa tecnica ci ha permesso di ridurre notevolmente le recidive dell'infezione;
5. possiamo ridurre la resezione specie in prossimità delle articolazioni.

Le caratteristiche dello spaziatore, che noi eseguiamo self made in sala operatoria devono venir confezionati sulla base dell'antibiogramma e l'antibiotico deve avere alcune caratteristiche:

- stabile al calore da 50 a 150°C;
- una protratta stabilità a 37°C;
- solubile in acqua;
- disponibile in polvere;
- non tossico ne allergico;
- non deve fissarsi alle molecole di cemento;
- volume piccolo;
- bassa influenza alle proprietà meccaniche del cemento;
- massimo spettro d'azione;
- azione battericida;
- attività a piccole dosi (bassa MIC e MBC).

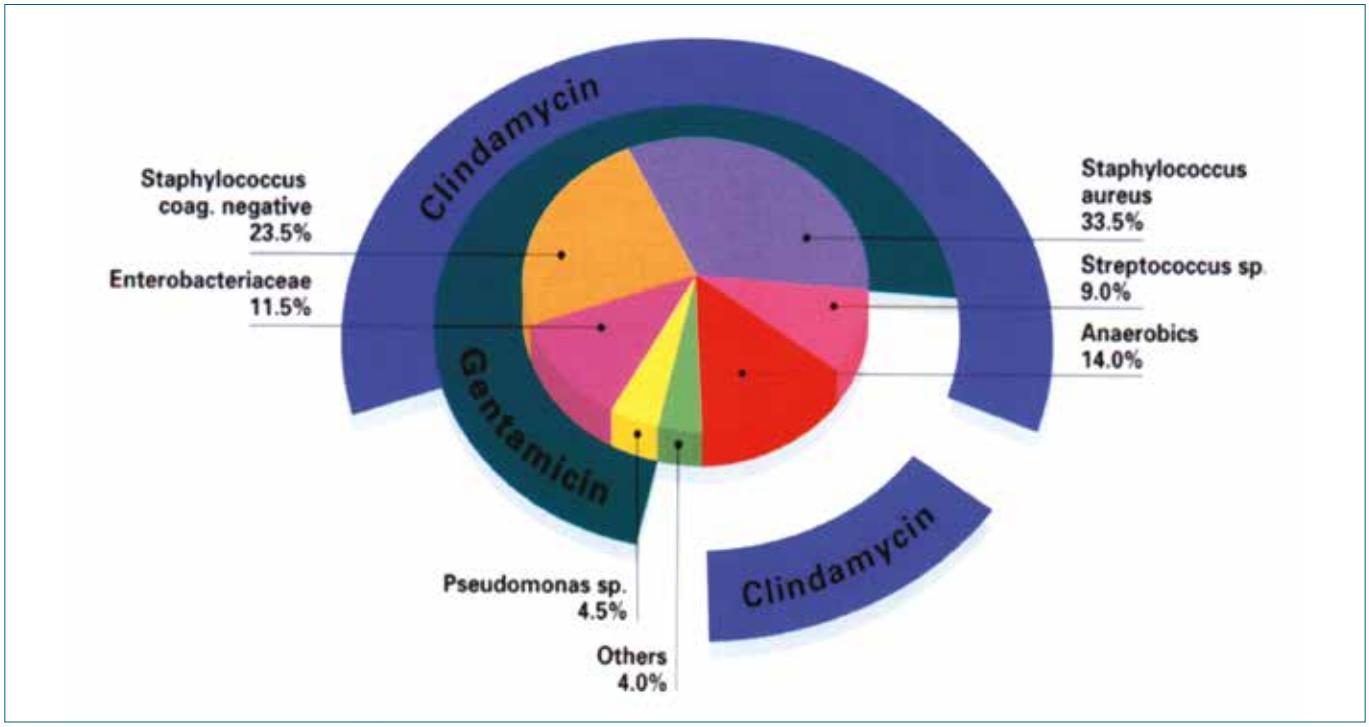

Figura 17. Composizione commerciale di polvere di cemento associata ad antibiotici a larga copertura.

Il nostro self made è costituito, quando non abbiamo un antibiogramma, è il seguente:

- vancomicina: 10%;
- imipenem: 5%;
- cefotaxime: 5%.

La percentuale è rapportata alla quantità di polvere di cemento usata.

Anche se il self made produce una maggiore porosità, riteniamo che la eliminazione dell'antibiotico sia maggiore nelle prime ore che è anche il momento di formazione del biofilm. Inoltre si sa che biomeccanicamente non ha una grande validità, anche se viene armato con fili metallici, ma che si rompa può succedere e siccome ci troviamo sovente di fronte ad un osso poco valido preferiamo la rottura dello spaziatore che non dell'osso.

Comunque in commercio sono stati prodotti delle polveri di cemento già miscelate con gli antibiotici come si vede nell'esempoio di Figura 17, al quale, se è un meticillino resistente, aggiungiamo la vancomicina.

Quindi lo spaziatore deve svolgere alcune funzioni:

1. la funzione meccanica, mantiene la distanza;
2. la funzione biologica, elimina l'antibiotico progressivamente;
3. essere conformato allo spazio che deve occupare;
4. la stabilità, non deve lussarsi.

A. Il Metodo di Ilizarov

Questa tecnica, di Ilizarov, che abbiamo conosciuto nel 1982, permette la formazione dell'osso, detto rigenerato,

Figura 18a. a 10 giorni.

Figura 18b. a 45 giorni.

Figura 18c. a 6 mesi.

Figura 18d. a 14 mesi.

Figura 18e. Versatilità del montaggio.

Figura 19a. L'applicazione del montaggio a carrucola: aspetto radiografico.

Figura 19b. L'applicazione del montaggio a carrucola: aspetto clinico.

Figura 20. Rx del momento del contatto tra i monconi.

Figura 21a.

Figura 21b. Aspetto radiografico dopo la pulizia chirurgica e applicazione di uno spacer antibiotato[vista in antero-posteriore (a) e laterale (b)].

Figura 22a.

Figura 22b. Rimozione del cemento antibiotato, ulteriore pulizia chirurgica e applicazione apparato di Ilizarov [vista in antero-posteriore (a) e laterale (b)]

creando, attraverso un sistema circolare con fili di K., che attraversano l'osso trazionando, di formare nuovo osso e chiudere il gap (Fig. 18a-d).
Presenta inoltre una versatilità tale che si possono eseguire delle modifiche anche in fase di trattamento (Fig. 18e).
In alcuni casi abbiamo utilizzato, al posto dei fili del cerchio, un sistema a carrucola tirante per evitare il dolore del taglio della pelle (Figg. 19, 20).
Un "semplice caso" gestito in due tempi con un primo tempo di pulizia chirurgica e applicazione di uno spaziatore antibiotato (Figg. 21, 22).

Figura 22cd. Risultato a distanza di 4 mesi dalla rimozione dell'apparato.

B. Innesto omologo da donatore

Quando il paziente è giovane e siamo sicuri che l'infezione è debellata, nelle grandi perdite di sostanza utilizziamo l'innesto di banca fissato con mezzi di sintesi.
Nei punti di contatto tra l'innesto e l'osso del paziente mettiamo un composto di gel piastrinico, osso autologo, cellule mesenchimali (Figg. 23, 24).

Dopo 45 giorni con esami ematochimici silenziosi, radiografia senza immagini di riaccensione settica e la clinica che ci fa escludere attività settica in atto si interviene rimuovendo il cemento antibiotato e si applica un innesto di femore da donatore e giustapposto nello spazio rimasto dopo la rimozione del cemento. Il tutto fissato con una placca (Figg. 25, 26).

Figura 23ab. Ragazza di 16 anni, esito di frattura esposta di femore sinistro, con frattura da fatica al terzo prossimale di femore con secrezione abbondante e viene isolato lo stafilococco meticillino resistente.

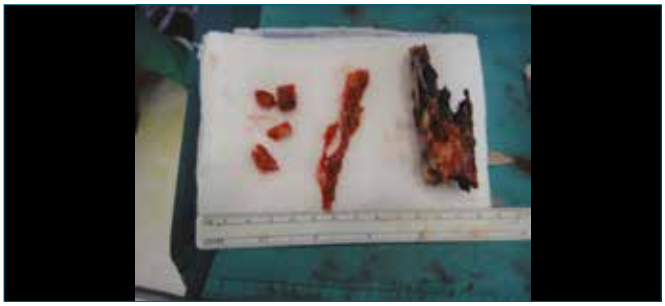

Figura 23cd. Pulizia chirurgica e applicazione di spaziatore antibiotato, dopo lavaggi continui e in attesa che la frattura prossimale si solidificasse sufficientemente a sopportare la rimozione dell'osso infetto.

Figura 24. Immagine radiografica dopo la pulizia chirurgica e l'applicazione di uno spacer antibiotato.

Figura 25c. La fissazione del tutto con placca e viti.

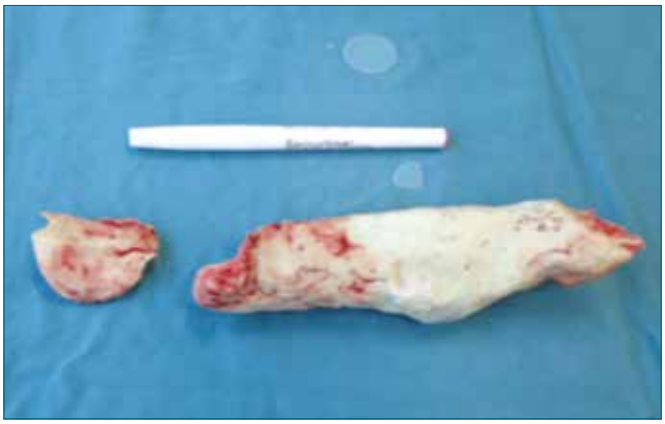

Figura 25a. Lo spacer rimosso.

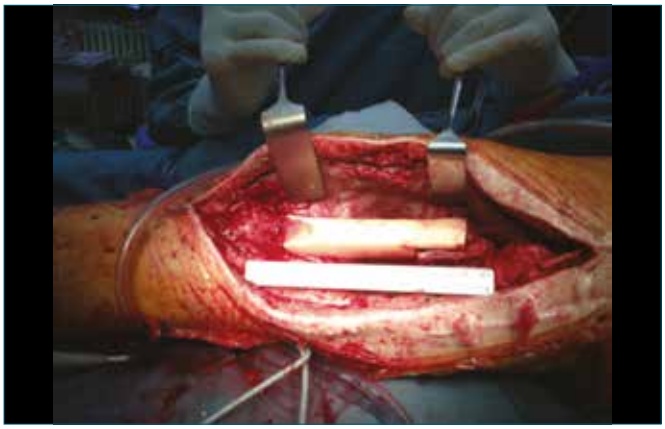

Figura 25b. L'innesto omologo modellato e applicato sulla perdita di sostanza.

Figura 26. La radiografia a fine trattamento senza segni di infezione. Non accusa dolore e muove il ginocchio fino a 100° ma con un arresto elastico non doloroso.

C. Applicazione di gel piastrinico, associato a osso autologo, DBM e concentrato di cellule mesenchimali - staminali

Nelle Figure 27-31 viene riportato un esempio di un caso trattato nel modo “C”.

Figura 27. Paziente maschio di 45 anni caduto da una impalcatura mentre stava lavorando, frattura esposta con perdita di sostanza al 4° distale di femore operato con cerchiaggi, fissatore esterno e placca. Rimossa la placca giunge da noi con alcuni mezzi di sintesi ancora in sede, con abbondante secrezione forte dolore e viene isolata la serratia marcescens resistente a molti antibiotici.

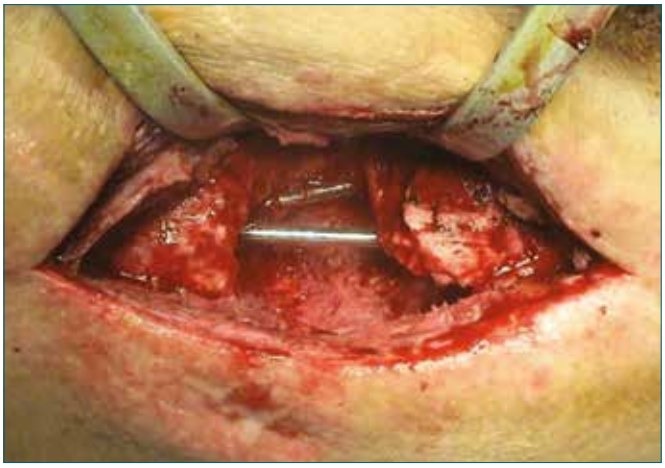

Figura 28. Pulizia chirurgica e applicazione di spaziatore antibiotato, dopo 80 giorni rimozione dello spaziatore, applicazione di due chiodi di Ender a Tour Eiffel stabilizzanti.

Figura 29. Applicazione del gel piastrinico, osso autologo, cips da donatore, essendo molto ampio il gap. DBM, concentrato di cellule mesenchimali-staminali.

Figura 30. L'aspetto radiografico dopo l'intervento.

Figura 31. La radiografia a fine trattamento alla rimozione dei chiodi. Buona ricostruzione ossea, non segni di infezione ma presenta un ROM ridotto del ginocchio che flette fino a 40°, seppur senza dolore.

Casistica, risultati, complicazioni:

Dal gennaio 2005 al 31 dicembre 2009, compreso, sono stati trattati 72 casi di osteomielite post-traumatica del femore:

- 65 uomini e 7 donne;
- con un'età al momento del trauma tra i 15 e gli 83 anni e con un età media di 41 anni;
- erano tutti casi di infezioni secondarie a traumi di media,alta ed altissima energia;
- 54 pazienti con frattura di femore dovuta ad incidenti stradali;
- 15 conseguenti a cadute accidentali spesso in ambiente domestico;
- 2 esito di fratture patologiche;
- 1 non si è mai saputo la causa del trauma;
- il tempo medio intercorso tra la prima visita e il ricovero e l'ultimo controllo ambulatoriale è stato di 14 mesi con un follow up medio di 12 mesi.

I germi isolati sono stati soprattutto polimicrobici:

- *st.epidermidis + nocardia + citrobacter freundi*;
- *st.epidermidis - enterococcus - pseudomonas;*
- *pseudomonas aeruginosa* e species;
- *ps aeuruginosa - st aureo;*
- *st. aureo epidermidis ed emoliticus + serratia marcensce*;
- *st. species + aureus + serratia marcescens*;
- *ps aeuruginosa + proteus mirabilis*;
- *st epidermidis* ed *auricolaris;*
- *st. aureus + epidermidis + proteus;*

I risultati e le complicazioni sono stati i seguenti:

- guariti: 62;
- non guarita la pseudoartrosi e l'infezione: 6;
- guarita la pseudoartrosi ma non l'infezione: 10;
- guarita l'infezione ma non la pseudoartrosi: 8;
- amputazione: 4;
- non più rivisti: 14;
- frattura del rigenerato: 3;
- infezione e/o necrosi del rigenerato: 2;
- rifrattura della pseudoartrosi: 5;
- rigidità ginocchio (escluse artrodesi): 30;
- non formazione del rigenerato: 5;

A conclusione di questo lavoro è bene sottolineare che il femore presenta delle grandi forze di spostamento che, nel caso di un trascinamento, vanno conosciute e contrastate.

Il fallimento di un trattamento settico di femore può portare alla disarticolazione dell'anca.

La presenza di un abbondante tessuto molle favorisce la chiusura delle perdite di sostanza muscolo-cutanee.

La chirurgia femorale, il più delle volte, presenta un'abbondante perdita ematica vista l'infiammazione presente. Non si può applicare il laccio e nei pazienti settici non si può fare né il pre-deposito né il recupero intra e post-operatorio.

Durante l'intervento e dopo 4 ore dalla fine dell'intervento si può usare l'acido tranexamico.

Un'attenzione particolare nelle forme croniche il rischio di degenerazione carcinomatosa.

Pertanto nel trattamento delle forme settiche non esiste un metodo o una regola che vale per tutte le stagioni ed è da evitare che il chirurgo ne sposi solo una di queste limitando, così, il proprio orizzonte.

Bibliografia

1 Lew DP, Waldvogel FA. *Osteomyelitis*. Lancet 2004;364:369-79.
2 Rao N, Ziran BH, Lipsky BA. *Treating osteomyelitis: antibiotics and surgery*. Plast Reconstr Surg 2011;127:177S-187S.
3 Spellberg B, Lipsky BA. *Systemic antibiotic therapy for chronic osteomyelitis in adults*. Clin Infect Dis 2012;54:393-407.
4 Hatzenbuehler J, Pulling TJ. *Diagnosis and management of osteomyelitis*. Am Fam Physician 2011;84:1027-33.
5 Desplaces N. *Infections nosocomiales en chirurgie orthopédique*. Encycl Méd Chir (Elsevier SAS, Paris) Appareil locomoteur, 14-016-B-10, 2000.
6 Gagey O, Doyon F, Dellamonica P, et al. *Infection prophylaxis in open leg fractures*. *Comparison of a dose of pefloxacin and 5 days of cefazolin-oxacillin. A randomized study of 616 cases.* Rev Chir Orthop Reparatrice Appar Mot 1999;85:328-36.
7 Gustilo RB, Merkow RL, Templeman D. *Current concept review*. *The management of open fractures.* J Bone Joint Surg Am 1990;72:299-304.
8 Janin B, Chevalley F, Raselli P, et al. *Prospective surveillance of nosocomial infections in a traumatology and orthopedics service*. Helv Chir Acta 1993; 60:211-8.
9 Khan OA, Weston VC, Scammel BE. *Methicillin-resistant Staphylococcus aureus incidence and outcome in patients with neck of femur fractures*. J Hosp Infect 2002;51:185-8.
10 Scalea TM, Boswell SA, Scott JD, et al. *External fixation as a bridge to intramedullary nailing for patients with multiple injuries and with femur fractures: damage control orthopedics*. J Trauma 2000;48:613-21.

Giornale Italiano di Ortopedia e Traumatologia
2017;43(Suppl. 1):S166-S228

Approfondimenti ARTROSCOPIA

Sabato 21 Ottobre 2017 dalle 09:00 alle 10:00

VALUTAZIONE BIOMECHANICA DELLA RIPARAZIONE DELLA RADICE POSTERIORE DEL MENISCO

Federica Morello[1], Michele Lauria[2], Giuseppe Pitarresi[3], Lawrence Camarda[4], Michele D'Arienzo[5]

[1] Università Degli Studi DI Palermo, Clinica Ortopedica e Traumatologica, Palermo; [2] Università Degli Studi DI Palermo, Palermo; [3] Università Degli Studi DI Palermo, Palermo; [4] Clinica Ortopedica e Traumatologica, Università Degli Studi DI Palermo, Palermo; [5] Clinica Ortopedica E Traumatologica, Università Degli Studi DI Palermo, Palermo

Introduzione: Lo scopo dello studio è stato quello di valutare l'effetto dell'applicazione di una sutura aggiuntiva per migliorare il comportamento biomeccanico del costrutto menisco-sutura durante la riparazione della radice meniscale con tecnica pull-out**.**
Materiali e Metodi: Per lo studio sono state utilizzate 20 tibie e 20 menischi di suino. Nella metà dei campioni (N = 10), due suture non assorbibili (Fiberwire N°2, Arthrex, Naples, US) sono stati passati direttamente sulla radice meniscale, dal lato tibiale del menisco al lato femorale (2SS). In altri 10 campioni, sono stati utilizzate tre diverse suture (3SS). Tutti i campioni sono stati montati su una macchina prova-materiali (Instron) e successivamente sottoposti a carichi ciclici e carichi a rottura. L'elongazione del costrutto è stato registrato a 100, 500, 1000 ciclo. Inoltre, sono stati registrati anche la rigidità (al 500° e 1000° ciclo), carico di rottura finale e le modalità di fallimento del costrutto sutura-menisco.
Risultati: Non è stata osservata alcuna differenza statisticamente significativa tra il gruppo 2SS ed il gruppo 3SS al 1° ciclo (1,6 ± 0,7 mm) e al 100° ciclo (1,4 ± 0,4). Al 500° e 1000° ciclo, il gruppo 2SS ha registrato un maggiore elongazione rispetto al gruppo 3SS (2,8 ± 0,6 vs 2,3 ± 0,5 mm; 3,1 ± 0,7 vs 2,5 ± 0,5 mm) ($p < 0.05$). Non ci sono state osservate differenze tra i due gruppi per quanto riguarda la rigidità (500° e 1000° ciclo) ed il carico massimo a rottura. ($p > 0.05$).
Discussione: In questo studio abbiamo osservato che l'applicazione di tre distinti punti di sutura in corrispondenza della radice posteriore del menisco è in grado di influenzare positivamente le proprietà biomeccaniche del costrutto sutura-menisco. Inoltre, l'elongazione del gruppo 3S è stata inferiore a 3 mm, soglia descritta come valore limite del fallimento della riparazione della radice meniscale.
Conclusioni: L'applicazione di tre distinti punti di sutura durante la riparazione della radice posteriore del menisco potrebbe essere vantaggioso per una sua guarigione, riducendo potenzialmente il tempo di immobilizzazione post-operatoria del ginocchio trattato.

LA RIDUZIONE E SINTESI ARTROSCOPICA DELLA FRATTURA ISOLATA DELLA CORONIDE

Enrico Guerra[1], Alessandra Colozza[2], Davide Blonna[3], Alessandro Marinelli[4], Roberto Rotini[5]

[1] Istituto Ortopedico Rizzoli, Reparto Chirurgia Della Spalla e del Gomito, Bologna; [2] Ospedale Per Gli Infermi, Faenza; [3] Rivoli; [4] Istituto Ortopedico Rizzoli, Chirurgia Spalla Gomito, Bologna; [5] Istituto Ortopedico Rizzoli, Spalla Gomito, Bologna

Introduzione: La frattura isolata della coronoide richiede la riduzione e sintesi per recuperare l'anatomia e la stabilita articolare. Le vie di accesso antero mediali della chirurgia aperta prevedono il distacco della muscolatura epitrocleare e l'isolamento del nervo ulnare.
Materiali e Metodi: Dal 2009 al 2016, 47 casi di fratture isolata della coronide (10 type IB, 27 type IIB, 3 type IB, 7 type IIIA classificazione sec. O'Driscoll), eta media 46aa (21- 64). Operate artroscopicamente con tre portali anteriori, incisione posteriore all'ulna per eseguire la sintesi con viti (28 casi + fili di k 13 casi) o osteosutura (11 casi + fili di k 3 casi). Rimozione dei frammenti 7 casi. Il fascio ulnare del legamento collaterale esterno (LUCL) è stato riparato in 36 casi (18 con incisione miniopen laterale all'epicondilo, 18 con sutura percutaneaartrocopica). Follow medio up: 21 mesi (8-38)
Risultati: Mobilizzazione attiva autoassistita dal giorno postoperatiorio con gomitiera di protezione durante il riposo per 3 settimane. A seguire rieducazione passiva ed attiva progressiva. Mayo Elbow Perfom Index al follow up: 95 (85-100). Nessuna complicazione intraoperatoria. Un caso di rottura di un filo di k a tre mesi dalla sintesi (rimosso con incisione sul soft spot). Due casi di pseudo artrosi della coronoide, asintomatici.
Discussione: La coronoide possiede un ruolo fondamentale. Quando la frattura è maggiore del 50% o quando francamente scomposta la stabilita articolare puo essere drasticamente compromessa. la riduzione e sintesi in chirugia aperta necessita di ampia esposizione,di un'estesa neurolisi del nervo ulnare prossimale e distale all'epitroclea, pressoche completa disinserzione della muscolatura flesso pronatoria mediale, incisione laterale per eseguire la sutura del LUCL (quando necessaria). Artroscopicamente con 3 portali è stato possibile eseguire la riduzione delle frattura, la sintesi con viti e fili di K o il ritensionamento della capsula articoalare anteriore con ostesutura. I tests artroscopici della stabilita articolari sono stati un valido ausilio per determinare quando necessaria la sutura del LUCL (artroscopica o artrotomica) spesso difficile da valutare con i soli controlli radiografici. Non ci sono stati casi di instabilita residua.
Conclusioni: L'assistenza artroscopica delle fratture delle coronoidi (quando è possibile per il tipo di frattura) permette una minor invasivita, miglior controllo della riduzione e della stabilita articolare.

IL POSIZIONAMENTO DEL TUNNEL FEMORALE NELLA RICOSTRUZIONE ANATOMICA DEL LEGAMENTO CROCIATO ANTERIORE: IL RUOLO DELLA TOMOGRAFIA COMPUTERIZZATA NELLA CURVA DI APPRENDIMENTO

Luigi Sirleo[1], Massimo Innocenti[1], Matteo Innocenti[1], Roberto Civinini[1], Christian Carulli[2], Fabrizio Matassi[1]

[1] Aou Careggi - Cto Firenze, Clinica Ortopedica, Firenze; [2] Azienda Ospedaliero-Universitaria Careggi, Università DI Firenze, Clinica Ortopedica, Firenze

Introduzione: Il posizionamento dei tunnel nella ricostruzione anatomica del legamento crociato anteriore (LCA) rappresenta un punto critico per raggiungere migliori risultati e ripristinare la cinematica del ginocchio. Questo studio valuta il ruolo della tomografia computerizzata tridimensionale (TC-3D) nella curva di apprendimento del posizionamento del tunnel femorale al fine di ottenere una ricostruzione anatomica del LCA.
Materiali e Metodi: 60 ricostruzioni consecutive di LCA, realizzate da un singolo chirurgo giovane con tecnica artroscopia OUT-IN a singolo fascio, sono state oggetto di analisi del posizionamento del tunnel femorale. Entro 48 ore dall'intervento tutti i pazienti sono stati sottoposti a TC-3D dedicata allo studio tunnel. Il centro del tunnel è stato misurato utilizzando il metodo dei quadranti di Bernard e Hertel. I valori ottenuti sono stati confrontati singolarmente con i riferimenti anatomici descritti in letteratura [distanza profondità-superficie (asse X):28,5%, distanza alto-basso (asse Y):35,2%]. Il posizionamento di ciascun tunnel è stato valutato in termini di accuratezza e precisione. I risultati sono stati ogni volta presentati all'operatore in modo da ottenere un *feedback* dalla ricostruzione effettuata e permettergli, apportando le opportune correzioni, di migliorare il posizionamento del tunnel nell'intervento successivo.
Risultati: I risultati sono stati suddivisi in 3 serie di 20 pazienti. Una tendenza a posizionare il tunnel leggermente distale sull'asse X e lievemente alto sull'asse Y è stata osservata nella 1^ e 2^ serie; tuttavia un progressivo miglioramento nel posizionamento è stato osservato dalla 1^ alla 3^ serie. Sia l'accuratezza che la precisione del posizionamento del tunnel sono aumentate dalla 1^ alla 3^ serie, rispettivamente del 52,44%(P<0,0001) e del 55,68%(P<0,0001).
Discussione: In questo studio una ricostruzione anatomica è stata raggiunta dopo 50 interventi sfruttando il *feedback radiologico*. In letteratura sono pochi gli studi che descrivono chiaramente il numero di interventi necessari a completare la curva di apprendimento. Circa 100 interventi sono richiesti per la tecnica transtibiale e tra i 32 e i 64 per quella antero-mediale basandosi sulla sola ripetizione della procedura.
Conclusioni: Lo studio valorizza il ruolo della TC-3D post-operatoria quale strumento di *feedback* per la curva di apprendimento della tecnica di ricostruzione anatomica OUT-IN del LCA e come mezzo di miglioramento di accuratezza e precisione nel posizionamento anatomico del tunnel femorale.

RISULTATI A LUNGO TERMINE DI RIPARAZIONI ARTROSCOPICHE DI LESIONI DELLA CUFFIA DEI ROTATORI: RISULTATI FUNZIONALI E RADIOLOGICI A 10 ANNI DI FOLLOW-UP

Davide Cucchi[1], Alessandra Menon[1], Francesca Maria Feroldi[2], Beatrice Zanini[2], Carlo Alberto Stoppani[1], Fabio Sciancalepore[2], Pietro Simone Randelli[1]

[1] Azienda Socio Sanitaria Territoriale Centro Specialistico Ortopedico Traumatologico Gaetano Pini-Cto, 1° Divisione, Milano; [2] Azienda Socio Sanitaria Territoriale Centro Specialistico Ortopedico Traumatologico Gaetano Pini-Cto, Milano

Introduzione: La riparazione artroscopica delle lesioni della cuffia dei rotatori (CR) rappresenta oggi il gold standard di trattamento; tuttavia, in letteratura solo pochi studi riportano follow-up superiori a cinque anni. Scopo dello studio è stato valutare la sopravvivenza ed i risultati funzionali di riparazioni artroscopiche di lesioni della CR ad almeno 10 anni dall'intervento. Obiettivi secondari sono stati comparare gli outcome clinici di pazienti con e senza evidenza di rilesione e correlare le caratteristiche delle lesioni preoperatorie con risultati clinici, funzionali e radiologici a lungo termine.
Materiali e Metodi: Trentaquattro pazienti sono stati valutati in modo prospettico, ad almeno dieci anni dall'intervento con ecografia muscolotendinea, radiografie, valutazione clinica comprendente range of motion (ROM) e Constant Murley Score (CMS), prove di forza in flessione e abduzione. La distanza acromion omerale (AHD) è stata misurata per valutare la progressione dell'artrosi gleno-omerale. Dal verbale operatorio di ogni paziente è stato annotato il grado della lesione classificato secondo Snyder.
Risultati: I dati raccolti sono stati suddivisi sulla base dell'evidenza ecografica di rilesione del sovraspinato. Tale lesione è stata repertata nel 38% dei casi. Tra i pazienti con e senza rilesione è stata riscontrata una differenza significativa in termini di forza (flessione p=0.0022, abduzione p=0.0067), ma non in termini di CMS totale e AHD. Pazienti con lesioni più piccole al momento dell'intervento(C1-C2) hanno mostrato forza significativamente maggiore (flessione p=0.0025; abduzione p=0.0452), più ampio ROM (flessione p=0.0301, abduzione p=0.0456) e maggiore AHD (p=0.0424) rispetto a pazienti con lesioni più grandi (C3-C4).
Discussione: I dati ottenuti mostrano un sovraspinato intatto in più del 60% dei casi e nessuna differenza significativa di CMS tra pazienti con CR intatta o rilesionata; la forza correla significativamente con l'integrità del sovraspinato. Indipendentemente dall'integrità della CR, pazienti con lesioni più piccole, a dieci anni, hanno maggiore forza, ROM e AHD, rispetto a quelli con lesioni più ampie.
Conclusioni: Questo studio raccoglie i dati attualmente con più lungo follow-up sulle riparazioni artroscopiche di lesioni della CR nel panorama offerto dalla letteratura, chiarendo le aspettative che un paziente può avere a lungo termine dopo questo intervento.

RIPARAZIONE ARTROSCOPICA TRANSOSSEA DELLA CUFFIA DEI ROTATORI: FOLLOW-UP A 40 MESI DALL'INTERVENTO. STUDIO PROSPETTICO RANDOMIZZATO CONTROLLATO

Carlo Alberto Stoppani[1], Carlo Eugenio Zaolino[2], Alessandra Menon[1], Filippo Randelli[3], Paolo Cabitza[2], Pietro Simone Randelli[1]

[1] Azienda Socio Sanitaria Territoriale Centro Specialistico Ortopedico Traumatologico Gaetano Pini-Cto, 1° Divisione, Milano; [2] Irccs Policlinico San Donato, San Donato Milanese (Mi); [3] Irccs Policlinico San Donato, San Donato Milanese (Mi)

Introduzione: La lesione della cuffia dei rotatori è una comune patologia che determina dolore e disabilità della spalla. Il trattamento di tale patologia ha visto il susseguirsi di numerosi avanzamenti finalizzati a ridurre l'invasività chirurgica e migliorare la guarigione tendinea. Scopo dello studio è il confronto dei risultati clinici e radiologici della riparazione di cuffia dei rotatori mediante due differenti tecniche artroscopiche: riparazione con uso di ancore e riparazione con tunnellizzazione transossea.
Materiali e Metodi: Sono stati arruolati 69 pazienti con lesione di cuffia dei rotatori di cui 35 sono stati operati con utilizzo di ancore metalliche e 34 con realizzazione di tunnel transosseo. I pazienti sono stati valutati clinicamente in fase pre-operatoria, a 28 giorni e ad un anno dall'intervento mediante score validati: Constant, QuickDASH (The Disabilities of the Arm, Shoulder and Hand Score) e NRS (Numerical Rating Scale). Inoltre, ad un anno dall'intervento è stato realizzato un controllo con risonanza magnetica (RMN) per valutare l'integrità tendinea secondo la classificazione di Sugaya. La valutazione finale degli outcome clinici è stata realizzata a 40 mesi dall'intervento mediante QuickDASH score.
Risultati: Il dolore post-operatorio presenta una riduzione più rapida nei pazienti operati con tecnica transossea, in particolare a partire dal quindicesimo giorno post-operatorio. Non risulta, invece, significativa la differenza dei risultati funzionali ad un anno dall'intervento. La valutazione RMN non mostra una differenza significativa tra le due tecniche in termini di ri-lesione (p=0.81). La valutazione clinica finale a 40 mesi dall'intervento non mostra differenze significative tra le due tecniche considerate.
Discussione: I risultati clinici e radiologici riportati in questo studio mostrano come le differenze biomeccaniche delle due tecniche non determinino significative disparità in termini di capacità riparativa del tendine.
La differenza di dolore riscontrata a favore della tecnica transossea potrebbe essere parzialmente motivata dall'assenza di hardware metallici permanenti all'interno della testa omerale.
Conclusioni: Le due tecniche analizzate presentano risultati clinici e radiologici sostanzialmente omogenei con una minore permanenza del dolore post-operatorio nella procedura transossea. La tecnica transossea artroscopica può quindi rappresentare un possibile miglioramento nella riparazione chirurgica della cuffia dei rotatori.

RIPARAZIONE DELLA CUFFIA DEI ROTATORI IN ITALIA: IMPATTO SOCIO-ECONOMICO E VARIABILITÀ INTERREGIONALE NELL'ACCESSO AL TRATTAMENTO CHIRURGICO. ANALISI DELLE SDO NEL PERIODO 2001-2014

Umile Giuseppe Longo[1], Giuseppe Salvatore[2], alessandra berton[3], Vincenzo Candela[4], Mauro Ciuffreda[5], Vincenzo Denaro[6]

[1] Campus Bio-Medico, Ortopedia e Traumatologia, Roma; [2] Campus Bio-Medico, Ortopedia e Traumatologia, Roma; [3] Campus Bio-Medico, Ortopedia e Traumatologia, Roma; [4] Università Campus Bio-Medico, Ortopedia E Traumatologia, Roma; [5] Università Campus Bio Medico, Ortopedia e Traumatologia, Roma; [6] Campus Bio-Medico, Ortopedia e Traumatologia, Roma

Introduzione: Le lesioni della cuffia dei rotatori (CdR) sono comunemente riparate chirurgicamente. L'intervento di riparazione della CdR comporta significativi costi sia diretti che indiretti per il Sistema Sanitario Nazionale. Una valutazione epidemiologica ed economica sul trattamento delle lesioni della CdR risulta quindi necessaria. L'obiettivo di questo studio è analizzare l'incidenza e l'impatto socio-economico delle procedure di riparazione delle lesioni della CdR sul territorio nazionale.
Materiali e Metodi: Il Ministero della Salute ha fornito le schede di dimissione ospedaliera (SDO) degli interventi di riparazione della CdR del periodo 2001-2014. I dati estratti includono età, sesso, domicilio e regione di ospedalizzazione del paziente. Sono stati calcolati il numero di interventi annui e la loro distribuzione in base alla posizione geografica, all'età e al sesso del paziente. È stata effettuata una stima dei numeri di interventi e dei rispettivi costi per il Sistema Sanitario Nazionale (SSN) entro il 2025.
Risultati: Dal 2001 al 2014 sono stati eseguiti in Italia 390.001 interventi di riparazione della CdR. L'incidenza media nazionale è risultata di 62,1 procedure per 100.000 abitanti. L'incidenza media a livello regionale è tuttavia risultata molto differente. Tra i residenti di 5 Regioni del Nord (Valdostani, Veneti, Lombardi, Abitanti della Provincia Autonoma di Trento e Emiliani-Romagnoli) è stata riscontrata un'incidenza media superiore alla media nazionale, mentre tra i residenti di 7 Regioni del Sud (Lucani, Molisani, Pugliesi, Calabresi, Siciliani, Sardi e Campani) è stata riscontrata un'incidenza media inferiore alla metà di quella nazionale. Oltre la metà degli interventi nazionali (52.00%) sono stati eseguiti in solo 3 Regioni italiane (Lombardia, Emilia-Romagna e Veneto). La Lombardia è risultata la Regione in cui è stato effettuato il maggior numero di procedure nel periodo 2001-2014, pari al 27.95% del totale nazionale. Il modello statistico predittivo ha stimato che i costi sostenuti dal SSN per questo tipo di procedura saranno superiori ad 1 miliardo di euro entro il 2025.
Conclusioni: Gli interventi di riparazione della CdR in Italia sono in progressivo aumento e colpiscono in particolare la popolazione in età lavorativa. Esiste una netta variabilità interregionale nell'incidenza media degli interventi di riparazione della CdR: Non solo l'incidenza media è maggiore tra i residenti del Nord rispetto a quelli del Sud, ma al Nord viene eseguita la maggior parte degli interventi nazionali. Questa diseguaglianza interregionale nell'accesso al trattamento chirurgico evidenzia la necessità da parte di molti pazienti di emigrare dalla propria regione di domicilio al fine di ottenere le cure necessarie. Il numero di interventi di riparazione della CdR è destinato ad aumentare nei prossimi 10 anni, con importanti costi per il SSN.

Approfondimenti TUMORI

Sabato 21 Ottobre 2017 dalle 09:00 alle 10:00

LA TERAPIA CON DENOSUMAB AUMENTA IL RISCHIO DI RECIDIVA LOCALE NEI PAZIENTI AFFETTI DA TUMORE A CELLULE GIGANTI DELLE ESTREMITÀ TRATTATI CON CURETTAGE

Costantino Errani[1], Shinji Tsukamoto[2], Giulio Leone[3], Luca Cevolani[3], Piergiuseppe Tanzi[3], Davide Donati[4]

[1] *Istituto Ortopedico Rizzoli, III Clinica DI Ortopedia e Traumatologia Ad Indirizzo Oncologico, Bologna*

[2] *Nara Medical University, Department of Public Health, Health Management and Policy, Nara, Japan*

[3] *Istituto Ortopedico Rizzoli, Bologna*

[4] *Istituto Ortopedico Rizzoli, III Clinica A Prevalente Indirizzo Oncologico, Bologna*

Introduzione: Alcuni studi clinici hanno recentemente suggerito come la terapia con denosumab possa essere indicata nel trattamento del Tumore a Cellule Giganti (TCG) dello scheletro consentendo di ridurre la morbidità chirurgica. Lo scopo del nostro lavoro è stato quindi quello di analizzare l'influenza della terapia con denosumab e dei fattori legati al paziente ed alla neoplasia nei pazienti affetti da TCG delle estremità.

Materiali e Metodi: Abbiamo analizzato retrospettivamente i pazienti affetti da TCG delle estremità trattati presso il nostro Istituto dal 1990 al 2013. Il trattamento chirurgico è stato il curettage o la resezione. Nel periodo compreso tra il 2010 ed il 2013 alcuni pazienti sono stati trattati con la chirurgia associata a terapia con denosumab. Il follow up minimo è stato di 24 mesi.

Risultati: Sono stati arruolati 403 pazienti con TCG delle estremità: 242 trattati con curettage, 161 con resezione e 29 in cui alla chirurgia è stato associato il trattamento con denosumab, 24 nel gruppo del curettage e 5 in quello della resezione. I pazienti trattati con resezione hanno avuto un tasso di recidiva locale minore di quelli trattati con curettage, 13% e 20% rispettivamente, senza una differenza statistica significativa (p=0.062). La percentuale di recidiva locale è stata del 58% (14/24) nei pazienti trattati con curettage e denosumab, mentre è stata del 16% (35/218) nei pazienti trattati con il solo curettage. L'analisi univariata e multivariata hanno evidenziato come la presenza della terapia con denosumab sia stato l'unico fattore prognostico negativo legato alla recidiva locale (p<0.0001). Il follow-up medio è stato di 85.9 mesi.

Discussione: La maggior parte degli articoli pubblicati in letteratura riporta come il denosumab possa consentire di migliorare il trattamento dei pazienti affetti da TCG dello scheletro. Una analisi attenta di tali articoli evidenzia però come tali risultati possano essere inficiati dall'analisi di pazienti con un follow-up post-chirurgico e/o post-denosumab troppo breve. Il lungo follow-up medio del nostro studio ci ha permesso pertanto di evidenziare un maggior rischio di recidiva locale nei pazienti affetti da TCG trattati con denosumab e curettage.

Conclusioni: Il denosumab aumenta il rischio di recidiva locale nei pazienti affetti da TCG delle estermità trattati con curettage, pertanto raccomandiamo di trattare questi pazienti con la sola chirurgia quando il curettage sia fattibile.

RICOSTRUZIONI ACETABOLARI CUSTOM MADE: UNA SOLUZIONE PER IL LIMB SALVAGE NEI TUMORI E NEI FALLIMENTI DI PROTESI TOTALE D'ANCA

Michele Boffano[1], Pietro Pellegrino[2], Nicola Ratto[3], Elena Boux[4], Andrea Ferro[4], Stefano Marone[4], Matteo Giachino[5], Alessandro Aprato[6], Alessandro Massè[7], Raimondo Piana[4]

[1] *Aou Città Della Salute e Della Scienza, Ortopedia Oncologica e Ricostruttiva, Torino*

[2] *Ortopedia Traumatologia e Medicina Riabilitativa- Divisione DI Ortopedia Oncologica, Torino;* [3] *Ao Città Della Salute e Della Scienza, Ortopedia Oncologica e Ricostruttiva, Torino;* [4] *Ao Città Della Salute e Della Scienza, Ortopedia Oncologica e Ricostruttiva, Torino;* [5] *Università Degli Studi DI Torino, Torino;* [6] *Ao Città Della Salute e Della Scienza, I Clinica Ortopedica e Traumatologica, Torino*

[7] *Ao Città Della Salute e Della Scienza, Università Degli Studi DI Torino, Torino*

Introduzione: Le ricostruzioni acetabolari custom made sono una metodica consolidata nei tumori pelvici, garantendo una soluzione stabile ed affidabile per la durata di vita del paziente.
Alcuni casi post traumatici o dopo multiple revisioni di protesi totale d'anca necessitano di una ricostruzione che segua criteri oncologici in modo da colmare il difetto osseo ed ottenere una funzionalità accettabile.

Materiali e Metodi: Sono stati valutati 3 impianti custom made dopo resezione tumorale (gruppo A: 1 osteosarcoma condroblastico, 1 sinovialsarcoma bifasico, 1 condrosarcoma alto grado) comparati a 3 ricostruzioni acetabolari complesse per difetti ossei non oncologici (gruppo B: 3 casi di mobilizzazione asettica dopo almeno 2 revisioni). Tutti gli impianti acetabolari/pelvici sono stati realizzati su misura con una superficie porosa o trabecolare su un impianto di base in Titanio. Il range di età è stato 17-70 anni nei pazienti oncologici e 60-75 nei non oncologici. Il tipo di difetto da ricostruire è stato classificato secondo le zone di Enneking (1 tipo 1-2-3, 1 tipo 2, 1 tipo 2 parziale). Casi non oncologici erano comparabili in termini di osso residuo e classificati in 1 difetto di tipo IIIa e 2 tipo III b secondo Paprosky. MSTS score, complicanze e necessità di ausili sono stati valutati ad un follow up minimo di un anno.

Risultati: In entrambi i gruppi sono stati osservati buoni risultati funzionali (MSTS 25/30). Non sono stati osservati né casi di infezioni, né di mobilizzazioni. Dopo 3 mesi senza carico o con carico parziale 3 pazienti camminavano senza ausili e 3 con una stampella. Non si è osservata una discrepanza tra i due arti maggiore

di 2 cm e la zoppia si è presentata nei casi oncologici a causa di resezione muscolare. La qualità di vita complessiva è stata comunque maggiore nei pazienti oncologici, più giovani.
Discussione: Nonostante la bassa numerosità che non permette alcuna significatività statististica, il nostro studio ci permette di considerare questa opzione un'alternativa fattibile e non eccessivamente complessa. Anche se le indicazioni sono limitate, può essere ottenuto un risultato funzionale accettabile in casi dove una Girdlestone è stata a lungo l'unica soluzione
Conclusioni: Le revisioni complesse di PTA possono essere talvolta affrontate con criteri oncologici. Una collaborazione tra ortopedici oncologi e dell'anca è da auspicarsi nei centri ortopedici maggiori in modo tale da migliorare il design protesico ed i risultati funzionali.

LA SACRECTOMIA EN-BLOC ESEGUITA PREVIO APPROCCIO ANTERIORE ROBOTICO: ESPERIENZA PRELIMINARE

Carmine Zoccali[1], Giacomo Corrado[2], Barbara Rossi[3], Dario Attala[1], Nicola Salducca[2], Leonardo Favale[2], Enrico Vizza[2], Roberto Biagini[4]
[1] Istituto Nazionale Tumori Regina Elena, Ortopedia Oncologica, Roma; [2] Roma
[3] Uslumbria1 Ospedale Gubbio-Gualdo Tadino, Chirurgia Uo Ortopedia, Gubbio; [4] Cesena

Introduzione: le lesioni tumorali localizzate al sacro sono piuttosto frequenti. Nella maggioranza dei casi si tratta però di lesioni secondarie che vengono trattate principalmente con approccio conservativo. I tumori primitivi sono certamente più rari, ma in questi casi la chirurgia con ampio margine rimane il trattamento di scelta. Diverse tecniche sono state descritte in letteratura, tuttavia queste vengono sommariamente divise in quelle che prevedono esclusivamente un approccio posteriore, e quelle in cui quest'ultimo è preceduto da un approccio anteriore di preparazione, durante il quale si separare la massa tumorale dal retto e, quando necessario, si identificare e legano i vasi iliaci interni, in modo tale da rendere il successivo approccio posteriore di rimozione più sicuro. Le tecniche con doppio approccio sono quindi di solito preferite per tumori che si estendono prossimalmente al livello S3, dove i vasi iliaci interni sono a più alto rischio di danneggiamento durante la chirurgia posteriore. L'obbiettivo del presente studio è quello valutare i risultati preliminari dell'applicazione delle tecniche robot-assistite all'approccio anteriore di preparazione alla sacrectomia.
Materiali e Metodi: dal 2010 al 2014 sono stati eseguiti tre casi di secrectomia previo approccio anteriore robotico, per separare il retto dalla massa tumorale. Sono state così valutate le indicazioni, la tecnica e i risultati preliminari.
Risultati: la dissezione è stata effettuata con successo e con perfetto controllo del sanguinamento in tutti i casi sino ad arrivare al pavimento pelvico e senza necessità di conversione in laparotomia; uno spaziatore in Gore-Tex è stato posto tra la superficie anteriore del tumore e il retto in tutti i casi; nessuna complicanza è stata riportata.
Discussione: La chirurgia robot-assistita sta riscuotendo sempre maggiori consensi a seguito della ridotta invasività, perdita ematica e tasso di infezioni oltre a un minore dolore postoperatorio e diminuzione della lunghezza del ricovero; essa potrebbe trovare indicazione anche in ortopedia, nella chirurgia anteriore della colonna e nella chirurgia del bacino.
Nella sacrectomia si è dimostrata metodica efficace e sicura. Occorre tuttavia tenere presente che gli elevati costi di gestione e la curva di apprendimento lenta ne relegano l'utilizzo solo in centri di riferimento dove sono presenti figure specialistiche dedicate.
Conclusioni: La chirurgia robot-assistita può essere considerata una valida tecnica mininvasiva che permette una dissezione anteriore sicura delle strutture pelviche, separando il tumore dal retto. Il posizionamento dello spaziatore in Gore-Tex permette di proteggere gli organi durante la chirurgia posteriore, eseguita nello stesso giorno o anche a distanza. Ulteriori casi sono, comunque, necessari per verificare l'affidabilità della tecnica in tumori di maggiori dimensioni.

VALUTAZIONE DELL'ESPRESSIONE DEL PD1 E DEL PD-L1 NEI SARCOMI DEGLI ARTI DI ALTO GRADO NEGLI ADULTI: POSSIBILI IMPLICAZIONI NELL'IMMUNOTERAPIA

Carlo Perisano [1], Maurizio Martini[2], Teresa Malara[3], Noemi Silluzio[4], Michele Attilio Rosa[5], Giulio Maccauro[6]
[1] University Hospital "Agostino Gemelli", Catholic University of the Sacred Heart School of Medicine, Rome; [2] Roma; [3] Università Degli Studi DI Messina, Scienze Biomediche, Odontoiatriche e Delle Immagini Morfologiche e Funzionali, Messina; [4] Policlinico Universitario "G.Marino", Università Degli Studi DI Messina, Ortopedia e Traumatologia, Messina; [5] University Hospital "G. Martino", Department of Biomedical Sciences, Morphological and Functional Images,, Messina; [6] Istituto DI Clinica Ortopedica, Policlinico A. Gemelli, Università Cattolica del Sacro Cuore, Polo DI Scienze Dell'invecchiamento, Neurologiche, Ortopediche e Della Testa-Collo, Roma

Introduzione: I progressi nell'immunoterapia e l'importante ruolo svolto dall'espressione di PD1 e PD-L1 nella progressione e prognosi tumorale ha aperto nuovi ambiti di ricerca di cure per il trattamento dei sarcomi. Valutazione dell'espressione dell'infiltrazione intra-tumorale di linfociti PD1 positivi e del PD-L1 nei sarcomi di alto grado degli arti.
Materiali e Metodi: 60 pazienti adulti affetti da sarcomi di alto grado a carico degli arti (15 condrosarcomi, 20 liposarcomi, 10 sarcomi pleomorfi, 5 rabdomiosarcomi e 10 fibrosarcomi). È stata eseguita un'analisi immunoistochimica dell'espressione di PD1 e di PD-L1 sui campioni di tessuto raccolti.
Risultati: PD1 risulta espresso nei linfociti che infiltrano il tumore, il PD-L1 principalmente nelle cellule tumorali. Le cellule stromali intra-tumorali mostravano una espressione di PD-L1 debole o assente, mentre le cellule endoteliali intra-tumorali e infiammatorie lo esprimevano solo in alcuni casi. Nella totalità dei casi l'espressione del PD1 era del 65% mentre del PD-L1 del 68,3%; la doppia negatività dell'espressione del PD1 e PD-L1 era del 10%, la doppia positività del 43,3%, mentre la positività di uno e la negatività dell'altra e viceversa era del 46,7%. L'espressione del

PD-L1 risulta essere correlata al Ki67 nei liposarcomi, nei fibrosarcomi, nei sarcomi pleomorfi e nei rabdiomiosarcomi, mentre non risulta essere correlato nei condrosarcomi. Non abbiamo dimostrato una correlazione tra la positività di PD1 e l'espressione di PD-L1 sia nella totalità dei casi, sia nei singoli sottogruppi e tra l'espressione del PD1 e del PD-L1 con l'indice mitotico e la necrosi tumorale.
Discussione: Il trattamento multimodale è il trattamento di scelta dei sarcomi ma la prognosi delle forme metastatiche rimane molto scarsa per cui nuovi approcci devono essere valutati e studi sul blocco dei checkpoint immunitari suggeriscono come tale strategie possono risultare utile anche nei sarcomi.
Conclusioni: Questo studio mostra la positività sebbene variabili tra i diversi sottotipi dell'infiltrazione di linfociti PD1 positivi e dell'espressione del PD-L1 nei sarcomi di alto grado degli arti, suggerendo la possibile applicazione dell'immunoterapia avente come target PD1 e PD-L1 nei pazienti con sarcomi di alto grado metastatici e recidivanti che hanno mostrato un alta positività dell'espressione di tali target.

LE PROTESI MODULARI MUTARS: CONFRONTO TRA PROTESI STANDARD E RIVESTITE IN ARGENTO

Elisa Pala[1], Andrea Angelini[2], Giulia Trovarelli[1], Vincenzo Ippolito[1], Antonio Berizzi[3], Pietro Ruggieri[4]

[1] Padova; [2] Università DI Padova, Dipartimento DI Ortopedia Ed Ortopedia Oncologica, Padova; [3] Padova; [4] Università DI Padova, Ortopedia Ed Ortopedia Oncologica, Padova

Introduzione: Obiettivo dello studio è analizzare l'incidenza di complicazioni, fattori prognostici e risultati nelle ricostruzioni con protesi modulari Mutars come primo impianto dopo resezione per tumori ossei, con particolare attenzione al confronto fra impianti standard e rivestiti in argento.
Materiali e Metodi: Tra 2000 e il 2016, 135 protesi modulari Mutars primarie sono state impiantate nell'arto inferiore (50 casi) e superiore (85 casi) dopo resezione di tumori ossei. Protesi rivestite in argento sono state usate in 57 casi (42%). Le cause di fallimento degli impianti sono state classificate secondo Henderson et al. in 5 tipi. La sopravvivenza degli impianti è stata valutata con curve di Kaplan-Meier ed il confronto con il Log-rank test.
Risultati: All'ultimo follow-up, il 71.8% dei pazienti (100/135) non ha avuto complicazioni; l'incidenza complessiva di complicazioni è stata 25.9% (35/135) ad un tempo medio di 2 anni. Si sono verificati 13 fallimenti meccanici (4 Tipo 1, 6 Tipo 2, 3 Tipo 3) e 22 fallimenti non-meccanici (11 Tipo 4 e 11 Tipo 5). La sopravvivenza degli impianti è stata 65% a 5 anni e 47% a 10 anni. L'infezione è stata la complicazione più frequente con una incidenza dell'8.1% (11/135) ad un tempo medio di 1.7 anni. Il trattamento two-stage è stato risolutivo nella maggior parte dei casi; l'amputazione è stata necessaria in 4 casi. La sopravvivenza degli impianti all'infezione è stata migliore negli impianti standard rispetto a quelli rivestiti in argento ma senza una differenza significativa ($p = 0.377$).
Discussione: Le protesi da resezione sono associate a una maggior incidenza di infezione rispetto alle ricostruzioni protesiche convenzionali in pazienti non oncologici, a causa della maggiore esposizione chirurgica, dell'ampia dissezione dei tessuti molli e quindi della mancata copertura protesica, dei lunghi tempi operatori e dell'immunosoppressione dovuta alla chemioterapia.
Conclusioni: La sopravvivenza degli impianti e i risultati funzionali con questo tipo di protesi sono soddisfacenti. La causa più frequente di fallimento è stata l'infezione; non sono stati trovati i fattori prognostici sull'infezione e non è stato definito se il rivestimento in silver sia efficace nel prevenire l'infezione. Ulteriori sul rivestimento in argento con casistiche maggiori sono necessari per definire la sua efficacia.

LIPOSARCOMA MIXOIDE/A CELLULE ROTONDE: RISULTATI CLINICI DI 148 CASI

Maurizio Scorianz[1], Francesco Muratori[1], Filippo Frenos[2], Leonardo Bettini[3], Pierluigi Cuomo[1], Rodolfo Capanna[4], Domenico Andrea Campanacci[1]

[1] Aou Careggi, Sod Ortopedia Oncologica e Ricostruttiva, Firenze; [2] Aou Careggi, Ortopedia Oncologica e Ricostruttiva, Firenze; [3] Aou Careggi, Ortopedia e Traumatologia, Firenze; [4] Aoup Cisanello, Uo Ortopedia e Traumatologia II, Firenze

Introduzione: lo scopo di questo studio è di valutare i risultati clinici del trattamento multimodale dei pazienti affetti da liposarcoma mixoide/a cellule rotonde (MRCL) e di esaminare i fattori prognostici sul controllo locale e sistemico e sulla sopravvivenza.
Materiali e Metodi: sono stati revisionati i dati clinici e strumentali di 148 pazienti (89 maschi, 59 femmine) trattati nel nostro Centro negli ultimi 25 anni, con un follow-up medio di 73 mesi (min 6, max 257). La localizzazione dei MRCL è stata: arto inferiore in 129 casi (87%), arto superiore in 13 (9%) e tronco in 6 pazienti (4%). L'età media alla diagnosi era di 49 anni (min 16 - max 82). La diagnosi istologica è stata di liposarcoma a basso grado nel 49% dei casi e ad alto grado nel 51%. La dimensione del tumore era inferiore a 5 cm nel 23% dei pazienti, tra 5 e 10 cm nel 45% dei casi e maggiore di 10 cm nel 32% dei casi. Il tumore era alla prima presentazione nel 70% dei casi, mentre nel 18% dei casi si trattava di recidiva locale (RL) e nel restante 12% dei casi era stata eseguita una radicalizzazione di una precedente escissione inadeguata. La sola chirurgia è stata eseguita nel 29% dei casi, mentre sono state associate chemioterapia e/o radioterapia nel 71% dei casi. I margini chirurgici sono risultati radicali nel 1% dei casi, ampi nel 70%, marginali nel 28% e intralesionali nel 1%. Dopo l'escissione, in 15 casi è stato usato un lembo di copertura (di rotazione in 4 casi, libero in 11).
Risultati: in 15 casi (10%) si è presentata una RL, trattata con escissione in 12 casi e amputazione in 3. Venti pazienti hanno sviluppato metastasi (14%), in un caso già presenti alla diagnosi. Le metastasi erano localizzate ai polmoni in 9 casi ed in sedi extrapolmonari in 11 casi. Al follow-up più recente l'80% dei pazienti era libero da malattia, l'8% era libero da malattia dopo escissione di RL o metastasi, il 2% era vivo con malattia, il 10% era deceduto per la malattia. 11 pazienti (5%) sono stati sottoposti ad amputazione, in un caso come prima procedura

chirurgica, in 3 casi dopo RL e in 3 casi per complicazioni dovute alla radioterapia. La sopravvivenza a 5 e 10 anni è stata rispettivamente del 90% e 85%. La sopravvivenza libera da RL è stata dell'89% e 86% a 5 e 10 anni e la sopravvivenza libera da metastasi è stata del 85% e 81% a 5 e 10 anni. Abbiamo rilevato una differenza statisticamente significativa sia tra margini adeguati e inadeguati e RL (92% vs 82% a 5 anni; 86% vs 82% a 10 anni; P = 0,0457) che nello sviluppo di metastasi (94% vs 63% a 5 anni; 89% vs 63% a 10 anni; P=<0.0001).

Discussione: il trattamento multidisciplinare si è dimostrato efficace nel controllo locale e sistemico del MRCL. I margini chirurgici si sono rivelati l'unico fattore prognostico significativo sia per il controllo locale che sistemico.

Conclusioni: in oltre la metà dei casi le metastasi a distanza erano a localizzazione extra polmonare: questo dovrebbe essere tenuto in considerazione durante il follow-up.

Approfondimenti TRAUMA

Sabato 21 Ottobre 2017 dalle 10:00 alle 11:00

TRAZIONE TRANSCHELETRICA PREOPERATORIA PER LE FRATTURE ACETABOLARI: UTILE?

Alessandro Aprato[1], Luca Tolosano[2], Marco Favuto[1], Kristijan Zoccola[3], Gabriele Cominetti[1], Alessandro Massè[4]

[1] Cto Dl Torino, Città Della Salute Dl Torino, I Clinica Ortopedica e Traumatologica, Torino; [2] Università Dl Torino, Torino; [3] Torino; [4] Centro Traumatologico Ortopedico, Città Della Salute e Della Scienza, I Clinica Ortopedica e Traumatologica, Torino

Introduzione: la trazione scheletrica è una procedura comunemente utilizzata nella gestione preoperatoria delle fratture acetabolari nonostante la mancanza di evidenze sulla sua efficacia. Chi supporta questa tecnica riferisce vantaggi sul controllo del dolore, sulla qualità della riduzione della frattura, sui tempi necessari alla riduzione chirurgica e sull'incidenza di necrosi avascolare della testa femorale. Questa ricerca vuole valutare l'efficacia preoperatoria della trazione transcheletrica sulle fatture acetabolari confrontando pazienti a cui è stata applicata a coloro che non l'avevano effettuata.
Materiali e Metodi: il criterio di inclusione utilizzato in questo studio è stato l'aver subito una frattura acetabolare ed un intervento di riduzione e sintesi presso il centro ospedaliero di riferimento. La ricerca è stata condotta prendendo in considerazione dati provenienti da atti operatori, diagnostica per immagini pre e post-operatoria, lettere di dimissione ed un'intervista telefonica. I pazienti sono stati suddivisi in due gruppi a seconda del tipo di trattamento preparatorio ricevuto (trazione scheletrica o nessun trattamento). I parametri valutati sono stati: età, sesso, tipo di frattura, tempo trascorso tra trauma ed intervento, tempo operatorio, qualità della riduzione secondo i criteri di Matta, valutazione clinica mediante score di Merle d'Aubigné-Postel (MAP) all'ultimo follow-up ed eventuale impianto di PTA.
Risultati: la trazione scheletrica è stata eseguita su 93 pazienti mentre non è stata eseguita su altri 74. I due gruppi erano comparabili in termini di età (p=0.441), distribuzione del sesso (p=0.846), tempo trascorso tra trauma ed intervento (p=0.531) e tempo di follow-up (p=0.495). Non sono state trovate differenze in termini di risultati clinici (p=0.294), tempo chirurgico (p=0.975), qualità della riduzione (p=0.134 e p= 0.329 rispettivamente per il revisore A e B) e conseguente tasso di impianto di PTA (p=0.988).
Discussione: in accordo con i nostri risultati, la trazione transcheletrica nelle fratture acetabolari, non riduce il tempo di intervento chirurgico, non perfeziona il grado di riduzione anatomica, non permette di ottenere risultati clinici migliori e non riduce la necessità d'impianto di PTA.
Conclusioni: Al momento attuale è presente un livello di evidenza insufficiente per supportare questo tipo di procedura nella gestione preoperatoria routinaria delle fatture acetabolari.

I VANTAGGI DELL'ASSOCIAZIONE DI SISTEMI A PRESSIONE NEGATIVA E TRAPIANTI EPIDERMICI AUTOLOGHI IN PASTIGLIE IN TRAUMATOLOGIA

Marcello Stamilla[1], Salim Hamache[2], Cyril Falaise[2], Remi Philippot[3], Frederic Farizon[3]

[1] Centro Ospedaliero Universitario Saint Etienne, Loira, Saint Etienne, France; [2] Hopital DU Gier, Loira, Saint Chamond, France; [3] Chu Hopital Nord Saint Etienne, Loira, Saint Etienne, France

Introduzione: Le ferite complesse acute o quelle croniche sono spesso difficili da trattare. I sistemi ad pressione negativa tipo VAC permettono in maniera non invasiva di facilitare i processi di cicatrizzazione. I trapianti epidermici autologhi sono utilizzati allorchè la cicatrizzazione primaria non é ottenibile. Scopo del nostro lavoro é stato quello di valutare la cicatrizzazione finale dopo trapianto di pastiglie epidermiche ottenute con sistema CelluTome in caso di ritardo di cicatrizzazione post traumatologica.
Materiali e Metodi: Da novembre 2015 a maggio 2016 abbiamo realizzato 10 trapianti epidermici autologhi in caso di ritardo di cicatrizzazione. La serie consta di 6 femmine e 4 maschi con un'età media di 45 anni. Nel 90% dei casi si é trattato di ferite post chirurgiche. Tutti i pazienti hanno beneficiato, a domicilio, di un sistema ActiVAC portatile per una durata media di 15,6 giorni. Al termine del trattamento VAC, un trapianto epidermico autologo é stato effettuato in ambulatorio senza anestesia grazie al prelievo di pastiglie, nella regione mediale della coscia, con ausilio del sistema CelluTome.
Risultati: Il prelievo del trapianto é stato indolore per tutti i pazienti. La prima medicazione é stata effettuata dopo 7 giorni dal trapianto senza rimuovere il film di silicone con le pastiglie; questo é stato rimosso dopo 3 settimane. Una cicatrizzazione completa é stata ottenuta nel 100% dei casi in media a 25 giorni nel sito ricevente e 10 nel sito donatore. Tutti i pazienti sono stati molto soddisfatti all'ultimo follow-up.
Discussione: Diverse sono le tecniche di prelievo e i tipi di trapianti autologhi che possono essere utilizzati. Il volume della perdita di sostanza associato all'estensione della lesione saranno elementi fondamentali nella scelta del trattamento. Diversi sono gli studi che mostrano buoni risultati in termini di cicatrizzazione con trapianti epidermici in pastiglie.
Conclusioni: La nostra esperienza, anche se limitata in termini di numeri, ci incoraggia a continuare nell'utilizzo di tale sistema di prelievo del trapianto. Il CelluTome ha mostrato dei vantaggi specifici non indifferenti: indolenza durante il prelievo delle pastiglie, cicatrizzazione rapida del sito donatore e soprattutto esecuzione della tecnica in assenza di anestesia in pazienti che spesso hanno già subito diversi interventi chirurgici.

LE FRATTURE DELLA EMINENZA INTERCONDILOIDEA TIBIALE ANTERIORE NEL PAZIENTE SCHELETRICAMENTE IMMATURO: TRATTAMENTO ARTROSCOPICO CON CHIODI BIORIASSORBIBILI

Raffaele Dario D'Amato[1], Nicola Migliaccio[2], Carlo Francesco Minoli[2], Fabio Verdoni[3], Antonio Memeo[2]

[1] Istituto Ortopedico Gaetano Pini, Ortopedia e Traumatologia Pediatrica, Milano; [2] Istituto Ortopedico Gaetano Pini, Uoc Ortopedia e Traumatologia Pediatrica, Milano; [3] Istituto Ortopedico Gaetano Pini, Allungamento e Fissazione Esterna, Milano

Introduzione: Le strutture cartilaginee a livello delle epifisi e delle apofisi risultano essere più deboli e vulnerabili ai traumi nei soggetti in crescita. L'eminenza intercondiloidea anteriore rappresenta l'inserzione distale del legamento crociato anteriore e la sua superficie, nei soggetti in accrescimento, è cartilaginea. In caso di distorsione di ginocchio, l'eminenza intercondiloidea anteriore, non ancora completamente ossificata, offre meno resistenza al trauma distorsivo rispetto al legamento crociato anteriore e ciò provoca una frattura da avulsione della stessa. Il trattamento deve prevedere una riduzione anatomica per garantire stabilità al ginocchio e una fissazione rigida allo scopo di minimizzare l'immobilizzazione post-operatoria.
Materiali e Metodi: Abbiamo revisionato retrospettivamente 27 pazienti (15 M, 12 F) tra i 10 e i 14 anni di età con frattura della eminenza intercondiloidea tibiale anteriore tra il 2008 e il 2016. Tutti i casi sono stati classificati secondo McKeever: il trattamento conservativo (apparecchio gessato in estensione) è stato eseguito nelle fratture di tipo 1 e 2 (8 pazienti). Il trattamento chirurgico, consistente nella riduzione e sintesi, per via artroscopica, con pins metallici o bioriassorbibili, è stato eseguito nelle fratture di tipo 3 (19 pazienti). Di questi, 8 sono stati sottoposti a sintesi con viti bioriassorbili. Nel post-operatorio tutti i pazienti sono stati sottoposti ad immobilizzazione del ginocchio 10° di flessione per 21 giorni e successiva fisioterapia. Nel follow up tutti i pazienti sono stati sottoposti a controlli clinici, radiografici e RMN.
Risultati: Ad un follow-up medio di 5,3 anni, i pazienti sottoposti ad intervento chirurgico non hanno riportato eterometrie o deviazioni assiali o rotazionali, né riduzione del ROM o instabilità: tutti i pazienti sono ritornati al loro livello di attività pre-trauma dopo 90 giorni.
Discussione: La tecnica presentata è indirizzata a pazienti adolescenti mediante un rapido approccio artroscopico. Adoperiamo pins metallici e/o bioriassorbibili senza necessità di attraversare la fisi, per evitare disturbi dell'accrescimento, e reinseriamo la spina intercondiloidea fratturata nella sua posizione anatomica, conferendo la giusta tensione al legamento crociato anteriore.
Conclusioni: I risultati ottenuti dimostrano come la tecnica presentata consenta di ripristinare la stabilità articolare del ginocchio. Inoltre essa si è dimostrata rapida, poco invasiva e sicura.

I LEMBI LIBERI IN URGENZA NEL TRATTAMENTO DELLE LESIONI TRAUMATICHE APERTE CON PERDITE DI SOSTANZA DELL'ARTO SUPERIORE

Bruno Battiston[1], Pierluigi Tos[2], Davide Ciclamini[3], Bernardino Panero[4], Stefano Artiaco[5], Paolo Titolo[6]

[1] Azieda Ospedaliera Città Della Salute e Della Scienza - Presidio Cto, Sc Ortopedia e Traumatologia II - Chirurgia Della Mano, Torino; [2] Asst Gaetano Pini- Cto, Ortotraumatologia - Uo Chirurgia Della Mano e Microchirurgia, Milano; [3] Azieda Ospedaliera Città Della Salute e Della Scienza - Presidio Cto, Sc Ortopedia e Traumatologia II - Chirurgia Della Mano, Torino; [4] Torino; [5] Sc Ortopedia e Traumatologia 2, Centro Traumatologico Ortopedico, Cto, Ortopedia e Traumatologia - Azienda Ospedaliera Universitaria Città Della Salute e Della Scienza, Torino, Torino; [6] Azienda Ospedaliera Città Della Salute e Della Scienza - Presidio Cto, Sc Ortopedia e Traumatologia II - Chirurgia Della Mano, Torino

Introduzione: Il debridement dei tessuti necrotici e contaminati seguito da immediata copertura dei tessuti molli in modo da ottenere la guarigione primaria del sito di lesione rappresenta la tecnica di trattamento standard a tutti i traumi aperti delle estremità. Foucher nel 1977 introdusse il concetto di trattamento immediato in un unico tempo di tutti i tessuti coinvolti nei traumi complessi dell'arto superiore con riduzione del rischio di tasso di infezione, dei tempi di degenza e miglioramento del tasso di sopravvivenza dei lembi. In questo studio abbiamo descritto i principi di applicazione e raccolto i risultati clinici dei lembi praticati in urgenza per il trattamento di tali lesioni.
Materiali e Metodi: Il timing della riparazione precoce delle lesioni traumatiche aperte è stato classificato in modi diversi in letteratura. In accordo con la maggior parte degli Autori (Lister, Breidenbach, Ninkovich) abbiamo considerato lembi liberi in urgenza quelli pratici entro un periodo di 24 ore dal trauma.
Nella nostra casistica 7 pazienti sono stati sottoposti a questo tipo di procedure in un periodo di tempo di 5 anni. La serie include 4 uomini e 3 donne con età media pari a 52 anni (19-72). I lembi allestiti in urgenza includevano: ALT, Gracile, lembo Flow-through, fillet flap.
Risultati: La copertura primaria delle lesioni traumatiche aperte si è ottenuta in 7 casi. In un caso la guarigione della lesione traumatiche ha richiesto l'ausilio di ulteriori procedure chirurgiche (innesti dermo -epidermici). La guarigione della lesione traumatiche si è osservata in tutti casi.
Discussione: I lembi liberi sono necessari quando la perdita di sostanza traumatica è troppo ampia e profonda o troppo complessa per essere riparata con lembi loco-regionali oppure quando un innesto cutaneo risulta inappropriato per le precarie condizioni del letto della lesione o perché comprometterebbe la funzione o le ricostruzioni successive. L'esposizione di strutture vitali e l'elevato rischio infettivo sono le indicazioni principali di questo tipo di lembi nelle lesioni traumatiche aperte dell'arto superiore. Il debridement adeguato è il presupposto per la riuscita dell'intervento ricostruttivo perché una pulizia insufficiente può portare ad infezione ed eventualmente a necrosi del lembo e/o ischemia dell'arto.

Conclusioni: I vantaggi della ricostruzione con lembi liberi in urgenza sono la salvaguardia delle strutture vitali esposte, la riduzione della colonizzazione batterica e la ricostruzione immediata delle strutture danneggiate dal trauma in una unica procedura chirurgica. Il gold-standard per il trasferimento dei lembi liberi sono le prime 24 ore ma nel caso di necessità il trattamento successivo entro 3 o 5 giorni resta attuabile purché sia eseguito secondo rigorosi criteri di pulizia ed in assenza di marcata contaminazione.

CORRETTO POSIZIONAMENTO MINI-INVASIVO DELLA VITE SACRO-ILIACA CON L'UTILIZZO DELL'ELETTROMIOGRAFIA CON POTENZIALI EVOCATI

Antonello Panella[1], Angelo De Crescenzo[2], Marco Baglioni[1], Pierluigi Raona[1], Biagio Moretti[1]

[1] Policlinico DI Bari, Ortopedia e Traumatologia, Bari; [2] Policlinico DI Bari, Ortopedia e Traumatologia, Bari

Introduzione: Le lesioni traumatiche della pelvi non sono molto frequenti, rappresentando circa il 3% di tutti i traumi ortopedici. Fra queste vi sono le fratture, le lussazioni e le fratture-lussazioni dell'articolazione sacro-iliaca che di solito sono trattate, quando instabili, con viti cannulate dopo aver ottenuto una sufficiente riduzione della stessa. Con il presente articolo riportiamo la nostra esperienza nell'utilizzo dell'elettromiografia con potenziali evocati associata alla fluoroscopia nell'inserimento della vite sacro-iliaca nel trattamento di queste lesioni. L'obiettivo inoltre è stato quello di determinare un corridoio di sicurezza ricavato dal rispetto di un valore minimo alla EMG associato ad una distanza di sicurezza tra l'impianto e le strutture nervose.
Materiali e Metodi: Un totale di ventuno pazienti con fratture, lussazioni o fratture-lussazioni instabili dell'articolazione sacro-iliaca (tipo B e C) sono stati sottoposti in acuto a riduzione e sintesi con vite di Asnis sotto controllo fluoroscopico e con l'ausilio della elettromiografia con potenziali evocati. Un valore non inferiore ad 8 mA è stato utilizzato come parametro di riferimento nel posizionamento della vite ad una distanza minima di sicurezza dalle strutture nervose. Ogni paziente inoltre è stato sottoposto ad una TC post-operatoria al fine di dimostrare l'utilità delle EMG con potenziali evocati.
Risultati: In tutti i pazienti trattati, il valore finale ottenuto alla EMG è stato superiore a 20 mA, suggerendo una corretta posizione dell'impianto. Grazie alla tecnica di neuromonitoraggio, si è potuto potenzialmente evitare lesioni neurologiche nel 10% dei pazienti trattati, per aver potuto reindirizzare la vite cannulata dopo aver ottenuto valori troppo bassi con i potenziali evocati. Lo studio TC eseguito nell'immediato post-operatorio ci ha permesso di dimostrare la posizione intraossea di tutte le viti posizionate. Al follow-up medio finale di 12,5 mesi (range 2-16 mesi), la condizione clinica valutata con il Majeed Score era eccellente in 7 casi, buono in 11 casi e discreto in 3 casi, mentre lo stato neurologico era normale in tutti i pazienti.
Discussione: Con il presente studio vogliamo sostenere la possibilità di posizionare correttamente la vite sacro-iliaca con l'utilizzo della elettromiografia con potenziali evocati oltre alla fluoroscopia, senza dover necessariamente ricorrere a tecniche quali la navigazione o l'inserimento TC guidata.
Conclusioni: Sebbene apporti informazioni soltanto indirette della posizione dell'impianto rispetto alle strutture nervose nobili, la elettromiografia con potenziali evocati, qualora utilizzata in associazione alla semplice e poco invasiva fluoroscopia per una visualizzazione diretta della vite, permette di ridurre al minimo le potenziali e gravi complicanze neurologiche connesse alla sintesi con vite sacro-iliaco.

LE FRATTURE DI ACETABOLO CHE COINVOLGONO LA LAMINA QUADRILATERA: MODERNE TECNICHE DI RIDUZIONE E STABILIZZAZIONE

Antonello Panella[1], Marco Baglioni[2], Angelo De Crescenzo[3], Claudio Mori[2], Claudio Antonio Rella[2], Francesco Fortunato[4], Biagio Moretti[5]

[1] Policlinico DI Bari, Ortopedia e Traumatologia, Bari; [2] Policlinico DI Bari, Ortopedia e Traumatologia, Bari; [3] Policlinico DI Bari, Ortopedia e Traumatologia, Bari; [4] Bari; [5] Università Studi DI Bari, Dipartimento DI Scienze Mediche DI Base, Neuroscienze e Organi DI Senso – U.O. Ortopedia e Traumatologia, Bari

Introduzione: Le fratture di acetabolo che coinvolgono la lamina quadrilatera nei pazienti anziani sono il risultato di traumi a bassa energia e, quindi, da considerarsi a tutti gli effetti come fratture osteoporotiche richiedendo trattamenti differenti rispetto alle fratture ad alta energia dei pazienti giovani.
Materiali e Metodi: Tra il 2010 e il 2015 presso la nostra U.O. sono stati sottoposti a trattamento chirurgico 20 pazienti con fratture acetabolari coinvolgenti la lamina quadrilatera. È stata eseguita una rivalutazione a distanza comprendente un esame fisico obiettivo, una valutazione della qualità della vita e delle ADL (activity of daily living) ed un esame radiografico. Lo stato funzionale è stato definito dall'utilizzo dell'Harris Hip Score (HHS), del Merle d'Aubigne e Postel modificato da Matta e dal WOMAC score.
Risultati: Abbiamo trattato 20 pazienti, tutti maschi, di età compresa tra i 55 e gli 85 anni (età media 68,6). I pazienti sono stati operati in media dopo 9,95 gg (range 4-30 gg) dal trauma. 19 pazienti sono stati sottoposti a riduzione e sintesi della frattura con placche e viti. In 10/19 pazienti (52,6%) la riduzione è stata anatomica, in 8/19 pazienti (42,1%) la riduzione è stata buona, in 1/19 pazienti (5,3%) la riduzione è stata scarsa. La valutazione clinica al follow up finale è stata effettuata per 16 pazienti (n=16). L'HHS (Harris Hip score) medio è risultato essere pari ad 82,1 (massimo: 100; minimo 39). Lo score di Merlè d'Aubigne modificato secondo Matta medio è risultato essere pari a 15,1 (massimo: 18; minimo: 8). Il WOMAC score medio è risultato essere pari a 17,3 (massimo: 84; minimo: 6).
Discussione: La scelta del trattamento iniziale risulta essere cruciale per evitare fallimenti. Nella nostra casistica, il costrutto maggiormente utilizzato è consistito nell'utilizzo di una placca da ricostruzione per la colonna anteriore associata ad una placca a contrafforte dedicata o adattata per la LQ. Il fatto di posizionare

la placca sullo stesso piano della forza di scomposizione piuttosto che perpendicolarmente ad essa dà un vantaggio meccanico che può spiegare il nostro basso tasso di complicanze. La via di Stoppa modificata consente un maggior controllo delle strutture vascolari, garantisce un accesso diretto alla LQ rendendone più semplice la sintesi con placche, permette una più rapida ripresa funzionale con bassa incidenza di ossificazioni eterotopiche.

Conclusioni: In conclusione, il nostro studio non rileva differenze statisticamente significative tra i pazienti con riduzione radiografica ottima e quelli con riduzione radiografica buona rispetto alla qualità di vita ottenuta.

Approfondimenti CAVIGLIA E PIEDE

Sabato 21 Ottobre 2017 dalle 10:00 alle 11:00

LO SLOPE TIBIALE NELLE ARTROPROTESI DI CAVIGLIA: APPROCCIO ANTERIORE VERSUS LATERALE

Luigi Manzi[1], Cristian Indino[2], Claudia Angela Di Silvestri[3], Camilla Maccario[1], Federico Usuelli[1]

[1] Irccs Istituto Ortopedico Galeazzi, U.O. C.A.S.C.O. - Piede e Caviglia, Milano; [2] Irccs Istituto Ortopedico Galeazzi, U.O. C.A.S.C.O. - Piede e Caviglia, Milano; [3] Clinica Ortopedica Aou Policlinico-Vittorio Emanuele, Clinica Ortopedica, Catania

Introduzione: Grazie ai progressi nel design e nella pratica clinica, l'artroprotesi totale di caviglia (TAA) è oggi considerata una valida alternativa all'artrodesi nel trattamento dell'artrosi severa. La tecnica tradizionale prevede l'approccio anteriore, ma oggi è sempre più diffuso l'approccio trans-fibulare, che permette la diretta visualizzazione del centro di rotazione dell'articolazione. Il β-angle, compreso tra l'asse longitudinale tibiale e la superficie articolare tibiale in laterale, è il principale parametro per valutare lo slope tibiale, ovvero l'allineamento sul piano sagittale. Scopo di questo lavoro è stato valutare le differenze nel β-angle in TAA per via laterale rispetto a TAA per via anteriore e rispetto a un gruppo di controllo di caviglie sane.
Materiali e Metodi: Tra il 2011 e il 2015 sono stati trattati con TAA 168 pazienti, dei quali 88 con sistema HINTEGRA a 3 componenti (mobile-bearing) per via anteriore e 80 con sistema a 2 componenti (fix-bearing) Zimmer Trabecular Metal per via laterale trans-fibulare. Il gruppo di controllo includeva 110 caviglie sane. Nei pazienti sottoposti a TAA sono state valutate le rx-grafie post-operatorie in carico a 2 e 12 mesi. Nel gruppo di controllo è stato misurato l'ADTA (anterior distal tibial angle), corrispettivo pre-operatorio del β-angle.
Risultati: L'età media dei pazienti sottoposti a TAA era di 53 anni (range 22–79), nel gruppo di controllo 58 anni (range 27–79). Nel gruppo di TAA per via anteriore il medio β-angle era 83,38° a 2 mesi e 86,81° a 12 mesi. Nel gruppo TAA per via laterale il medio β-angle era 83.2° a 2 mesi e 83,82° a 12 mesi. La differenza del β-angle tra approccio anteriore e laterale era statisticamente significativa sia a 2 che a 12 mesi. Nel gruppo di controllo l'ADTA medio era 85,02. Dal confronto tra ADTA del gruppo controllo e β-angle dei gruppi TAA l'unica differenza statisticamente non significativa è emersa tra ADTA e β-angle delle TAA per via laterale a 12 mesi.
Discussione: Il corretto posizionamento delle componenti protesiche è fondamentale per ridurre il rischio di usura precoce, instabilità e fallimento dell'impianto. Il β-angle è il parametro più efficace nel valutare l'allineamento sul piano sagittale.
Conclusioni: Il β-angle a 12 mesi delle TAA per via laterale non ha differenza statisticamente significativa con l'ADTA del gruppo di controllo, ovvero lo slope tibiale delle protesi per via laterale risulta più vicino ai valori fisiologici rispetto alla via anteriore.

ATTIVITÀ FISICHE E SPORTIVE DOPO PROTESI DI CAVIGLIA MOBILE-BEARING E FIX-BEARING

Cristian Indino[1], Luigi Manzi[2], Riccardo D'Ambrosi[3], Camilla Maccario[2], Federico Usuelli[2]

[1] Irccs Istituto Ortopedico Galeazzi, U.O. C.A.S.C.O. - Piede e Caviglia, Milano; [2] Irccs Istituto Ortopedico Galeazzi, U.O. C.A.S.C.O. - Piede e Caviglia, Milano; [3] Università Degli Studi DI Milano, Irccs - Istituto Ortopedico Galeazzi, U.O. C.A.S.C.O. - Piede e Caviglia, Milano

Introduzione: Il numero di interventi di sostituzione protesica della caviglia è in aumento. Al contempo, i pazienti spesso chiedono non solo una remissione dal dolore, ma anche la possibilità di mantenere un livello soddisfacente di attività fisica. Scopo di questo studio è stato confrontare la partecipazione ad attività fisiche e sportive 12 mesi dopo un intervento di protesi di caviglia mobile-bearing o fix-bearing.
Materiali e Metodi: Sono stati arruolati 117 pazienti sottoposti a protesi di caviglia (77 Hintegra, 40 Zimmer Trabecular Metal Total Ankle). Abbiamo raccolto retrospettivamente la scala VAS per il dolore, l'American Orthopaedic Foot and Ankle Society (AOFAS) score e lo Short-Form Health Survey (SF-12) score nelle sue componenti mentale (MCS) e fisica (PCS): essi sono stati raccolti preoperatoriamente ed a 6 e 12 mesi postoperatori. I livelli di attività sono stati determinati utilizzando l'Halasi ankle activity scale e lo University of California at Los Angeles (UCLA) score ottenuti preoperatoriamente e 12 mesi dopo il trattamento.
Risultati: In entrambi i gruppi si è registrato un miglioramento degli score AOFAS, VAS e SF-12 ($p<0.05$). Ad un anno dal trattamento, la media dell'Halasi activity scale e dell'UCLA score è risultata rispettivamente 4.2 e 6.6 per il gruppo fix-bearing, 3.7 e 6.3 per il mobile-bearing. Le protesi fix-bearing hanno mostrato un recupero più rapido ed outcome funzionali migliori nei primi 6 mesi. Ad un anno dall'intervento, non c'è stata una differenza statisticamente significativa per quanto riguarda il ritorno allo sport ed alle attività fisiche tra i due gruppi ($p>0.05$). Jogging, ballo e sci sono state le 3 discipline più praticate.
Discussione: Questo è il primo studio ad aver comparato il tasso di ritorno ad attività fisiche dopo protesi di caviglia mobile- e fix-bearing. Ciò è particolarmente importante se si considera il fatto che il numero di protesi di caviglia è in aumento, specialmente in soggetti giovani ed attivi poiché gli esiti post-traumatici sono l'eziologia principale dell'artrosi tibio-tarsica. Numerosi pazienti chiedono di tornare ad attività fisiche e spotive, ma la risposta del chirurgo è ancora empirica e guidata dal buon senso. Alcuni studi hanno comparato protesi a 2 o 3 componenti ma nessuno si è focalizzato sul confronto tra questi impianti in termini di ritorno ad attività fisiche. I limiti principali di questo studio sono il breve follow-up e il campione limitato di pazienti. Altre

limitazioni sono la natura restrospettiva e la mancanza di randomizzazione dei gruppi. Ulteriori studi con follow-up più lungo e un campione più numeroso sono necessari per confermare questi risultati a breve termine.
Conclusioni: Al follow-up di un anno, entrambi i gruppi hanno presentato un miglioramento significativo degli score funzionali e fisici, sebbene nessuno dei due si sia dimostrato superiore.

PROTESI DI CAVIGLIA PER VIA TRANS-FIBULARE: RISULTATI DI UN NON-DESIGNER DOPO 200 CASI

Federico Usuelli[1], Camilla Maccario[1], Claudia Angela Di Silvestri[2], Luigi Manzi[1], Cristian Indino[3]

[1] Irccs Istituto Ortopedico Galeazzi, U.O. C.A.S.C.O. - Piede e Caviglia, Milano; [2] Clinica Ortopedica Aou Policlinico-Vittorio Emanuele, Clinica Ortopedica, Catania; [3] Irccs Istituto Ortopedico Galeazzi, U.O. C.A.S.C.O. - Piede e Caviglia, Milano

Introduzione: Il Trabecular Metal Total Ankle Zimmer per l'artroprotesi di caviglia è un sistema, introdotto recentemente, a 2 componenti (fix-bearing), che richiede un approccio laterale trans-fibulare. Lo scopo di questo studio è stato valutare i risultati clinici e radiografici in 200 pazienti consecutivi sottoposti a protesi con tale impianto da un chirurgo ortopedico non-designer.
Materiali e Metodi: 200 pazienti, dei quali 71 donne (35,3%) e 129 uomini (64,7%), età media 53,3 anni (range 21-87) sono stati sottoposti a protesi totale di caviglia con sistema Zimmer tra il 2013 e il 2016. Nell'80,7% dei casi i pazienti erano affetti da artrosi post traumatica, nel 3,5% da instabilità di caviglia, nel 2,9% da artrite reumatoide. La valutazione clinica pre e post-operatoria si è basata su Visual Analogue Scale (VAS), Short Form SF-12 (componenti Physical-PCS e Mental-MCS), American Foot and Ankle Society (AOFAS). La valutazione rx-grafica, pre e post-operatoria, su rx-grafie in carico della caviglia (antero-posteriore, laterale e Saltzman 20°) si è basata sugli angoli α, β, γ, TTS (Tibio-talar surface) e sui valori LTS (lateral talar station) e TTratio.
Risultati: Il follow-up medio è stato 15 mesi (range 4-42 mesi). Il VAS è passato da 7.84 a 2,2; l'AOFAS da 32,19 a 83,77; SF-12 PCS da 31,07 a 43,6; SF-12 MCS da 43,86 a 52,6. Il TTratio è passato da 53% a 33,04%; il β da 82,66° a 83,39°; l'α da 90,3° a 89,9°; il TTS da 88,6° a 90,27°; il LTS da 3,7 a 3,6mm; il γ (solo post-operatorio) era 16,48°. In tutti i casi si è osservata radiograficamente la stabilità dell'impianto. Le complicanze sono state: intolleranza dei mezzi di sintesi al perone: 8 casi, 4%, intolleranza vite transindesmotica, 3 pazienti (1,5%); infezione profonda, 2 casi, (1%); deiscenza ferita 3 casi (1,5%); ritardo di consolidazione asintomatico del perone, 4 casi (2%).
Discussione: L'approccio trans-fibulare, previsto dal sistema Zimmer, permette la visione diretta del centro di rotazione dell'articolazione tibio-astragalica, con conseguente migliore accuratezza e minore variabilità nel posizionamento delle componenti e maggiore stabilità dell'impianto nel tempo.
Conclusioni: I risultati del nostro studio, valutati al follow-up medio di 15 mesi, sono apparsi buoni e incoraggianti sia dal punto di vista clinico che radiografico.

PROTESI DI CAVIGLIA MOBILE-BEARING: RISULTATI CLINICI E RADIOGRAFICI IN CORRELAZIONE CON L'ETÀ

Camilla Maccario[1], Claudia Di Silvestri[2], Riccardo D'Ambrosi[3], Federico Usuelli[1]

[1] Irccs Istituto Ortopedico Galeazzi, U.O. C.A.S.C.O. - Piede e Caviglia, Milano; [2] Catania; [3] Università Degli Studi DI Milano, Irccs - Istituto Ortopedico Galeazzi, U.O. C.A.S.C.O. - Piede e Caviglia, Milano

Introduzione: La protesi di caviglia sta diventando un trattamento sempre più popolare nella cura dell'artrosi di caviglia.
Questo è sicuramente dovuto ad un progresso dei designs, dei materiali utilizzati e della tecnica chirurgica che hanno migliorato in maniera significativa la longevità degli impianti.
Per molto tempo si è pensato che il paziente ideale fosse un paziente con più di 50 anni e con richieste funzionali non elevate. Tuttavia questi criteri si basavano su un numero limitato di studi scientifici che analizzavano vecchi modelli protesici.
Lo scopo di questo studio è quello di analizzare paramentri clinici e radiografici in pazienti di età =< 50 anni contrapponendoli a pazienti di età > 50 anni, in cui è stata impiantata una protesi Hintegra®.
Materiali e Metodi: Questo studio analizza 70 pazienti consecutivi in cui è stata impiantata una protesi di caviglia Hintegra da Maggio 2011 ad Aprile 2014.
Il campione di pazienti è stato diviso in due gruppi: il gruppo Young (YG) di età =< 50 anni e il gruppo Older (OG) di età > 50 anni. I pazienti sono stati valutati clinicamente e radiograficamente pre operatoriamente e a 6, 12 e 24 mesi post operatoriamente.
Risultati: In entrambi i gruppi è stato evidenziato un aumento significatico tra il pre-operatorio e l'ultimo follow-up sia dell'AOFAS score che dell'SF-12 ed una diminuzione della VAS scores ($p < 0.001$).
È stata rilevata una differenza significativa anche tra il YG e il OG per quanto riguarda l'AOFAS score a 24 mesi. Il YG ha avuto un miglioramento significativamente maggiore comparato con il OG ($p = 0.046$). Le medie degli angoli post-operatori hanno dimostrato un significativo aumento comparandole con i dati pre-operatori.
Discussione: La protesi di caviglia è un trattamento che viene spesso riservato a pazienti con età > 50 anni. Al contrario l'artrodesi di caviglia viene considerata il gold standard in pazienti con età < 50 anni con artrosi di caviglia. L'artrosi di caviglia è nella maggior parte dei casi post-traumatica e per questo motivo colpisce più comunemente pazienti giovani al contrario di quanto succede per anca e ginocchio in cui si parla di una degenerazione artrosica legata all'età.
Hintermann ha osservato in pazienti giovani sottoposti ad artrodesi di caviglia un rischio significativamente maggiore di sviluppare artrosi sintomatica a livello delle articolazioni circostanti a 20 anni dall'intervento.
In letteratura sono presenti pochi studi che hanno analizzato i risultati di protesi e artrodesi di caviglia comparando pazienti giovani e anziani.
Conclusioni: Questo studio ha dimostrato che la protesi di ca-

viglia è un trattamento affidabile ed efficace nella cura dell'artrosi di caviglia sintomatica in pazienti giovani ed attivi.
I nostri risultati sono in disaccordo con la teoria che la protesi di caviglia sia un trattamento idoneo e più affidabile in pazienti anziani con meno richeste funzionali.

LA SUTURA IN ACUTO DEL TENDINE D'ACHILLE SOLO DIRETTA O CON LEMBO DI RINFORZO: VALUTAZIONE DEGLI ESITI FINO A 16 ANNI

Massimiliano Leigheb[1], Federico Grassi[2]

[1] Aou Maggiore Della Carità - Università del Piemonte Orientale, Sc Ortopedia e Traumatologia, Novara; [2] Aou Maggiore Della Carità, Università del Piemonte Orientale, Sc Ortopedia e Traumatologia, Dip. DI Scienze Della Salute, Novara

Introduzione: La rottura del tendine d'Achille (TA) è frequente, soprattutto nei maschi tra 40 e 50 anni (incidenza 18/100.000). Indipendentemente dal trattamento, dopo rottura del TA, le Attività di Vita Quotidiana (ADL) e la Qualità di Vita (QoL) sono compromesse a causa di debolezza, dolore, affaticamento e limitazioni nel cammino e nella corsa che possono durare per mesi o per tutta la vita.
L'*obiettivo* del lavoro è di comparare a lungo termine i pazienti (pz) operati per rottura del TA con tecnica di riparazione chirurgica secondo Silfverskjold (S) versus Krackow (K).
Materiali e Metodi: Disegno retrospettivo osservazionale.
Inclusi tutti i pz con rottura acuta del TA operati esclusivamente secondo la tecnica K (sutura termino-terminale a catenella incavigliata bilaterale), o S (rinforzo con lembo di ribaltamento della fascia surale), presso la nostra struttura tra il 01/01/2000 e il 31/12/2015. Esclusi i pz non aderenti allo studio. Outcomes: disabilità, funzionalità e QoL. Strumenti di valutazione: Achilles Tendon Total Rupture Score (ATRS) e Foot & Ankle Disability Index (FADI), confrontati tra i due gruppi con il test di Mann-Whitney. Per correlare FADI e ATRS con l'età abbiamo utilizzato il coefficiente di correlazione di Spearman.
Risultati: Di 206 pz (M/F:187/19) esclusi 97. 33 operati con tecnica S e 57 K. Età 48±14(21-86) anni. Follow up 96±56 mesi (1-16 anni).
FADI gruppo S = 100±0,7 vs 96,5±14 gruppo K ($p>0,05$); ATRS gruppo S = 1,9±5 vs 5,5±18 gruppo K ($p>0,05$). FADI e ATRS parziali molto simili per ciascun parametro dei 2 gruppi ($p<0,05$).
La correlazione dell'età è risultata lineare positiva con l'ATRS e lineare negativa col FADI indicando che con l'aumentare dell'età peggiora l'esito clinico.
La bassissima incidenza di re-interventi dimostra un ridottissimo rischio di fallimento per ri-rottura con entrambe le tecniche chirurgiche.
Discussione: Non abbiamo riscontrato differenze rispetto a QoL e ADL tra le 2 tecniche.
La disabilità e l'esito funzionale possono essere correlate all'età dei pz essendo peggiori nei pz più anziani.
Conclusioni: Sembra preferibile trattare le rotture acute del TA con la sutura termino-terminale la quale è altrettanto efficacie alla tecnica con lembo di rinforzo, ma con meno complicanze. Viceversa quest'ultima tecnica di riparazione sarebbe più indicata per i casi di lesione cronica o inveterata e comunque nei casi con importante difetto tissutale anche per tendinosi.

L'ARTROPROTESI TOTALE IN CAVIGLIE CON VARISMO SUPERIORE AI 10°: RISULTATI CLINICI E RX-GRAFICI

Federico Usuelli[1], Camilla Maccario[1], Riccardo D'Ambrosi[2], Claudia Angela Di Silvestri[3]

[1] Irccs Istituto Ortopedico Galeazzi, U.O. C.A.S.C.O. - Piede e Caviglia, Milano; [2] Università Degli Studi DI Milano, Irccs - Istituto Ortopedico Galeazzi, U.O. C.A.S.C.O. - Piede e Caviglia, Milano; [3] Clinica Ortopedica Aou Policlinico-Vittorio Emanuele, Clinica Ortopedica, Catania

Introduzione: L'indicazione al trattamento dell'artrosi in caviglie con severo malallineamento sul piano coronale con artroprotesi totale (TAA), è oggetto di intenso dibattito e studio. Lo scopo di questo lavoro è stato confrontare I risultati clinici e rxgrafici in pazienti con severo varismo (>10°) rispetto a pazienti con deformità entro <10° sul piano coronale, tutti trattati con TAA.
Materiali e Metodi: Tra il 2011 e il 2015 sono stati trattati con TAA in totale 199 pazienti, dei quali 101 con TAA Zimmer fixbearing e 98 con Hintegra mobile-bearing. In considerazione dell'allineamento sul piano coronale, 14 sono stati esclusi perché presentavano un valgismo >10°. I rimanenti 185 sono stati suddivisi in due gruppi: GRUPPO A, caviglie "vare" con varismo >10°: 34 pazienti, età media 57 anni (range 21-79); GRUPPO B, caviglie "neutre" con allineamento normale o varo o valgo entro i 10°: 151 pazienti, età media 52,6 anni (range 23-77 anni). La valutazione clinica si è basata su Visual Analogue Scale (VAS), Short Form SF-12 (componenti Physical-PCS e Mental-MCS), American Foot and Ankle Society (AOFAS). La valutazione rxgrafica si è basata sugli angoli α, β, γ, TTS (Tibio-talar surface) e sui valori LTS (lateral talar station) e TTratio su rx-grafie in carico della caviglia (antero-posteriore, laterale e Saltzman 20°).
Risultati: Nel GRUPPO A il follow-up medio è stato 2,3 anni; il VAS è passato da 7.8 a 2,83; l'AOFAS da 34,8 a 76,8; SF-12 PCS da 31,81 a 42,3; SF-12 MCS da 43,98 a 52,4. Il TTratio è passato da 33,5% a 34,3%; il β da 82,4° a 86°; l'α da 96,4° a 91,7°; il TTS da 74,6° a 88,3°; il LTS da 6,2 a 3,5mm; il γ (solo post-operatorio) era 15,8°.
Nel GRUPPO B il follow-up medio è stato 2,9 anni; il VAS è passato da 6 a 2,58; l'AOFAS da 46,4 a 75; SF-12 PCS da 36,6 a 44,27; SF-12 MCS da 47,3 a 51,14. Il TTratio è passato da 36,3% a 36,4 %; il β da 83° a 86,2°; l'α da 90,7° a 91,6°; il TTS da 89,5° a 88,3°; il LTS da 3,2 a 1,7mm; il γ era 18,4°.
Discussione: Nel GRUPPO A i risultati clinici e rx-grafici sono risultati sovrapponibili e non sono stati registrati più alti tassi di fallimento dell'impianto, infezione e complicanze rispetto al GRUPPO B.
Conclusioni: Dai risultati del nostro studio il varismo pre-operatorio di caviglia non costituisce una controindicazione all'impianto di TAA.

Approfondimenti MANO E POLSO

Sabato 21 Ottobre 2017 dalle 11:00 alle 12:00

IL TRATTAMENTO DEL MORBO DI DUPUYTREN CON XIAPEX: NOSTRA ESPERIENZA

Francesco Monachino[1], Antonio D'Arienzo[2], Salvatore Morello[3], Giuseppe Palazzolo[1], Andrea Abbruzzese[1], Michele D'Arienzo[4]

[1] Clinica Ortopedica e Traumatologica Università DI Palermo, Dichirons, Palermo; [2] Palermo, Dichirons, Palermo; [3] Palermo, Dichirons, Palermo; [4] Clinica Ortopedica E Traumatologica, Università Degli Studi DI Palermo, Palermo

Introduzione: Diverse sono le possibilità terapeutiche del morbo di Dupuytren, patologia ad eziologia multifattoriale caratterizzata da ispessimento fibroso con retrazione dell'aponeurosi palmare, tra queste, negli ultimi anni si è sempre più utilizzata quella che prevede l'iniezione intralesionale dello XIAPEX (collagenasi di Clostridium Histolyticum), trattandosi questa di una tecnica non invasiva, sicura e veloce.
Materiali e Metodi: Dal 01/01/2016 al 30/09/2016 abbiamo trattato 42 pazienti, 35 uomini e 7 donne, con età media di 61,2 anni, leggera prevalenza per III-IV raggio della mano destra e patologia al massimo in II stadio per Tubiana (45°-90°). Il farmaco, costituito da due collagenasi (AUX-1 e AUX-2), va a degradare esclusivamente il collagene di tipo I e III. Viene fornito monodose in polvere liofilizzata da ricostituire, in flaconcino da 0,9 mg, con 0,39 ml di solvente per le corde metacarpo-falangee o con 0,31 ml per le corde interfalangee prossimali. In prima giornata si esegue l'iniezione, in seconda giornata, in anestesia tronculare, la manipolazione in estensione per la rottura del cordone.
Risultati: I pazienti sono stati valutati a 7 gg, 1-3-6 mesi con un follow-up medio di 80 gg, riscontrando una flessione articolare residua tra 0° - 5° nel 85% dei casi, scegliendo tale range di flessione come standard di buon risultato. In 4 pazienti con cordoni multipli e/o pregresso intervento chirurgico tradizionale, non si è raggiunto tale target terapeutico.
Discussione: L'infiltrazione con XIAPEX 0,9 Mg si è dimostrata una soluzione efficace, sicura e di facile apprendimento nel trattamento del M. di Dupuytren, avendo determinato un netto miglioramento del quadro di contrattura digitale nella quasi totalità dei soggetti trattati.
Conclusioni: Questo tipo di trattamento, dopo una curva di apprendimento, si è dunque rivelato una valida strategia nel trattamento della malattia, con relativamente poche controindicazioni e abbastanza maneggevole, nei pazienti con una corretta indicazione. I risultati incoraggianti della nostra esperienza devono essere confermati da una casistica di pazienti più ampia e da un maggior follow-up.

COME RISOLVERE IL PROBLEMA DELLE FRATTURE INSTABILI DELLE FALANGI E DEI METACARPI. RISULTATI FUNZIONALI E RADIOGRAFICI DELLA FISSAZIONE PERCUTANEA ENDOMIDOLLARE CON VITI E TECNICA WIDE-AWAKE, IN 56 PAZIENTI

Andrea Poggetti[1], Thomas Giesen[2], Anna Maria Nucci[1], Maurizo Calcagni[2], Michele Lisanti[3]

[1] Aoup-Ortopedia e Traumatologia I Universitaria, Dipartimento DI Ricerca Traslazionale e Delle Nuove Tecnologie in Medicina e Chirurgia, Pisa; [2] University Hospital of Zurich, Plastische Chirurgie und Hand Chirurgie, Zurigo, Switzerland; [3] Azienda Ospedaliera Universitaria Pisana, Ortopedia e Traumatologia 1° Universitaria, Pisa

Introduzione: Le fratture delle falangi e dei metacarpi sono fra le più frequenti dell'arto superiore. Al fine di ottenere un recupero funzionale ottimale è fondamentale una precoce mobilizzazione, possibile solo senza di dispositivi d'immobilizzazione, intolleranza ai mezzi di sintesi, infezione e in presenza di una fissazione stabile. La presenza dei mezzi di sintesi in sé può essere causa di aderenze, cicatrici, con scarsi risultati funzionali e necessità di ricorrere a chirurgie di revisione. Un'alternativa alle comuni sintesi è la fissazione percutanea endomidollare (anterograda o retrograda) con viti cannulate in titanio senza testa.
Materiali e Metodi: Dal 2014 al 2015, gli Autori hanno trattato con tecnica percutanea e viti entramidollari (CCS Medartis® and HCS Synthes® 2.2/2.4/3.0mm) un totale di 56 fratture extrarticolari, 25 dei metacarpi e 31 delle falangi. In 41 casi è stata utilizzata un'anestesia tipo *wide-awake* (bupivacaine with epinephrine 1:100,000). La riduzione è stata chiusa (in un solo caso aperta) in sala operatoria. L'introduzione della vite è stata percutanea e, in base della sede e rima di frattura con senso anterogrado o retrogrado. Il follow-up massimo è stato di 18 settimane,
Risultati: Le fratture sono guarite entro 31 giorni (min 21, max 45 giorni), tranne un caso che ha richiesto una nuova sintesi. A 10 settimane il Total Active Motion (TAM) medio era 250° per i MC e 222° le P. La forza di presa media era 25 Kg per le P e 42 Kg i MC. Tutte le fratture sono guarite senza rotazioni/deformità assiali. Nessun caso di Complex Regional Pain Syndrome (CRPS), lesioni tendinee, nervose, infezioni. In un caso è stato rimossa la vite per un conflitto con la testa metacarpale e in un altro è stata necessaria una tenolisi.
Discussione: Pur rappresentando il *gold-standard* dell'osteosintesi i fili e le placche con viti presentano degli svantaggi tra cui necessità di rimozione, rischio di infezioni, rigidità e aderenze. La fissazione percutanea endomidollare con viti cannulate permette una sintesi stabile, percutanea e un'immediata mobilizzazione. Associando l'anestesia tipo *wide-awake* si riducono i costi perioperatori con un ottimo controllo del dolore e riduzione delle complicanze (turniquet, rotazioni, etc).

Conclusioni: La fissazione percutanea endomidollare con viti cannulate in titanio senza testa può essere una valida scelta per il trattamento di fratture extra-articolari delle falangi e dei metacarpi con ottimi risultati funzionali precoci.

TECNICA MINI OPEN VS TECNICA ENDOSCOPICA VS TECNICA PERCUTANEA IN CASO DI SINDROME DEL TUNNEL CARPALE

Marcello Stamilla[1], Philippe Teissier[2], Jacques Teissier[2]

[1] Centro Ospedaliero Universitario Saint Etienne, Loira, Saint Etienne, France,; [2] Clinique Saint Jean Montpellier, Montpellier, France

Introduzione: La sindrome del tunnel carpale é più frequente nel sesso femminile presentando un'incidenza di 3 casi ogni 1000 abitanti. Nelle forme avanzate e resistenti ai trattamenti conservatori diverse sono le tecniche chirurgiche che possono essere utilizzate. Scopo del nostro studio é stato quello di confrontare i risultati clinici e i vantaggi specifici di 3 tecniche chirurgiche eseguite rispettivamente in mini-open, endoscopia e in percutaneo.
Materiali e Metodi: Da settembre 2013 a settembre 2014, 60 pazienti affetti da sindrome del tunnel carpale, diagnosticato clinicamente e confermato da esame elettromiografico, hanno beneficiato di una decompressione del nervo mediano al carpo. Trattasi di un gruppo omogeneo di pazienti 43 F e 17 M con un'età media di 43,7 anni (38-52). Criteri di esclusione sono stati: la presenza di diabete, di problemi vascolari e di cicatrizzazione. I 60 pazienti sono stati divisi in 3 sottogruppi in maniera randomizzata e hanno beneficiato di 3 tecniche decompressive diverse: gruppo A / mini-open, gruppo B / endoscopica, gruppo C / percutanea con sistema Knifelight. Il follow up clinico é stato eseguito a 14, 21, 45 giorni (gg) e 3 mesi.
Risultati: All'ultimo follow-up non ci sono state differenze significative nei 3 gruppi in esame in termini di dolorabilità, funzione, forza e recupero della sensibilità; tutti i pazienti erano soddisfatti o molto soddisfatti. Nel gruppo A la cicatrizzazione completa si é raggiunta in media a 25gg (in 2 casi vi é stata una disunione con cicatrizzazione a 30gg) e il tempo medio della fascia ischemica (FI) é stato di 12,5 min.; nel gruppo B e C la cicatrizzazione era già completa a 14 gg i pazienti erano meno dolenti e il tempo medio di FI é stato rispettivamente di 6,5 min. e di 3 min.
Discussione: Ognuna delle tecniche utilizzate ha mostrato dei vantaggi e degli incovenienti. Il trattamento mini open ha fra gli inconventienti tempi chirurgici, di cicatrizzazione e di recupero dell'analgesia più lunghi, tuttavia non presenta dei costi aggiuntivi. La tecnica endoscopica maggiormente e percutanea in misua leggermente ridotta hanno come svantaggio i costi, tuttavia i tempi chirurgici e di recupero sono alquanto ridotti. In definitiva le 3 tecniche si equivalgono in termini di risultati a 3 mesi di follow up.
Conclusioni: Le 3 tecniche esaminate sono valide e affidabili. La scelta di una rispetto all'altra sarà legata al tipo di paziente, alle sue richieste, nonché alle scelte economiche della struttura sanitaria. Le tecniche endoscopica e percutanea risultano più performanti in termini di rapidità di recupero e di confort post operatorio senza tuttavia dimostrare una superiorità a 3 mesi rispetto alla tecnica mini-open.

ARTRODESI DEI 4 ANGOLI VS ARTRODESI LUNOCAPITATA NELLA DEGENERAZIONE ARTROSICA DEL POLSO

Michele Rampoldi[1], Giorgio Antonietti[2]

[1] Cto - Asl Roma2, Uoc Chirurgia Della Mano, Roma; [2] Asl Rm4 Ospedale Dl Bracciano, Ortopedia, Bracciano

Introduzione: Sono state descritte numerose tecniche chirurgiche per il trattamento dello SLAC (scafo-lunate advanced collapse) e SNAC (scafoid non-union advanced collapse) wrist. L'artrodesi dei 4 angoli è una delle tecniche più utilizzate, vista l'ampia area a disposizione per la consolidazione ossea e le numerose pubblicazioni scientifiche a suo sostegno. L'artrodesi Lunocapitata (LC) è stata descritta nel 1966, e le sue prime applicazioni sono state caratterizzate da risultati insoddisfacenti visti i numerosi casi di pseudoartrosi. Queste due tecniche vengono analizzate in uno studio comparativo su due gruppi omogenei di pazienti.
Materiali e Metodi: 34 pazienti (27 uomini e 7 donne, età media 56 anni) affetti da SLAC o SNAC wrist in stadio III sono stati trattati chirurgicamente tra il 2012 e il 2016. 24 pazienti sono stati sottoposti a scafoidectomia e artrodesi dei 4 angoli, in un caso bilaterale, con placca specifica Hub Cup mentre 10 pazienti ad artrodesi LC con viti Acutrak. I pazienti sono stati valutati clinicamente (DASH e Mayo Wrist Score) e radiograficamente ad un follow up minimo di 1 anno. È stato inoltre valutato il tempo chirurgico ed eventuali differenze nei tempi di recupero con le due diverse metodiche.
Risultati: 1 paziente trattato con artrodesi dei 4 angoli ha sviluppato dolore cronico ed è stato sottoposto ad artrodesi totale di polso. Nei restanti 33 casi non si sono riscontrate differenze cliniche significative: il punteggio medio del Quick DASH è stato rispettivamente di 18 e 16, il Mayo Wrist score è stato soddisfacente nella totalità dei casi (punteggi medi di 66 e 70). Tutte le artrodesi apparivano consolidate nella porzione luno-capitata mentre in alcuni casi non era evidente una fusione luno-piramidale. Il tempo chirurgico medio era di poco superiore nelle artrodesi dei 4 angoli (80' versus 70') mentre non sono state notate differenze nei tempi di recupero.
Discussione: Le artrodesi mediocarpiche associate alla scafoidectomia rappresentano una tecnica consolidata nel trattamento dello SNAC e SLAC wrist avanzato. Rispetto alla artrodesi mediocarpica totale i potenziali vantaggi dell'artrodesi LC sono la conservazione di articolazioni non interessate al processo degenerativo, la minore esposizione chirurgica e una riduzione dei tempi chirurgici. In questo studio i risultati dei pazienti trattati con artrodesi LC sono sovrapponibili a quelli dei pazienti trattati con artrodesi dei 4 angoli nelle valutazioni effettuate.
Conclusioni: L'artrodesi LC rappresenta pertanto una valida alternativa chirurgica all'artrodesi mediocarpica totale nelle alterazioni degenerativa del polso. L'utilizzo di viti a compressione sembra minimizzare i rischi di pseudoartrosi precedentemente descritti in letteratura legati ad altre metodiche.

COMPLICANZE TENDINEE NELLE SINTESI CON PLACCA VOLARE DELLE FRATTURE DI POLSO

Michele Rampoldi[1], Giorgio Antonietti[2]

[1] Cto - Asl Roma2, Uoc Chirurgia Della Mano, Roma; [2] Asl Rm4 Ospedale Di Bracciano, Ortopedia, Bracciano

Introduzione: La diffusione della sintesi con placche volari nel trattamento delle fratture del radio distale ha portato alla luce anche le possibili complicanze di questo trattamento. Fra queste una delle maggiori è rappresentata dalle lesioni dei tendini flessori. In letteratura vengono descritti per lo più casi sporadici o serie limitate con incidenza variabile dallo 0,5% al 4 %. In questo studio vengono descritti 12 casi di lesione dei tendini flessori insorte come complicanza della sintesi con placche volari del radio distale.
Materiali e Metodi: 12 pazienti (7 donne e 5 uomini, età media 52 anni) sono stati operati per la rottura di tendini flessori insorta a distanza compresa fra 3 e 10 mesi dall'intervento di osteosintesi con placca per frattura del radio distale. 7 casi presentavano una lesione isolata del flessore lungo del pollice(FLP), 4 una lesione del FLP associata a lesione di altri tendini flessori delle dita mentre in un caso vi era un tenosinovite con rottura tendinea parziale. Tutti i casi sono stati operati di rimozione della placca e ricostruzione tendinea. Il flessore lungo del pollice è stato ricostruito mediante innesto in 6 casi, mediante trasposizione tendinea in altri 6. il recupero funzionale della flessione del pollice e delle dita è stato rivalutato in tutti i pazienti ad una distanza minima di 8 mesi.
Risultati: Solo 4 pazienti avevano ottenuto un risultato eccellente in termini di recupero funzionale; di questi 3 erano stati trattati mediante trasposizione tendinea. 6 erano comunque soddisfatti del parziale recupero ottenuto mentre 2 avevano ottenuto un risultato insoddisfacente. L'analisi delle cause della rottura aveva evidenziato in tutti i casi un errore di posizionamento della placca.
Discussione: La rottura dei tendini flessori è una complicanza seria della sintesi con placche del radio distale e il recupero funzionale dopo ricostruzione tendinea è spesso non soddisfacente. La prominenza volare e/o distale della placca è la causa più comune di lesione tendinea. Alcuni tipi di placca, per la loro conformazione, sembrano essere maggiormente predisposti all'insorgenza di questa complicanza. La ricostruzione del muscolo pronatore quadrato sembra influire relativamente nella genesi della lesione.
Conclusioni: Una particolare attenzione al corretto posizionamento della placca volare sembra essere indispensabile alla prevenzione delle lesioni dei tendini flessori. La rimozione precoce della placca quando si evidenzi un posizionamento non ottimale della stessa può comunque prevenire molte rotture tendinee.

SLA-VER: DALLO STUDIO RETROSPETTIVO DI 3 ANNI DI TRATTAMENTO ALLA REDAZIONE DEL PRIMO RCT ITALIANO SUL TRATTAMENTO CONSERVATIVO DELLE FRATTURE DI POLSO

Matteo Cengarle[1], Tommaso Maluta[2], Giovanni Dib[3], Franco Lavini[4], Bruno Magnan[2]

[1] Aoui Verona, Dai Chirurgia, Verona; [2] Aoui Verona, Dai DI Chirurgia Ed Odontoiatria, Verona; [3] Università Degli Studi DI Verona, Ortopedia e Traumatologia, Salò; [4] Verona

Introduzione: Esiste una grande disomogeneità ed incertezza nel trattamento conservativo delle fratture di polso, riguardo al tipo di apparecchio gessato con cui immobilizzare il polso.
Materiali e Metodi: Sono state prese in considerazione le fratture di polso trattate presso il Trauma Center dell'AOUI Verona dall'aprile 2014 all'ottobre 2016. Per ciascuno sono state visionate le immagini radiografiche al momento dell'accesso, dopo l'eventuale riduzione ed ai controlli intermedi e finale, rilevando i criteri di instabilità secondo Lafontaine, i parametri anatomici per la valutazione del mantenimento della riduzione (altezza radiale, varianza ulnare, inclinazione radiale, tilt ed interessamento articolare), i dati anagrafici e quelli corrispondenti all'apparecchio gessato.
Risultati: sono stati trattati 410 pazienti (media 62aa, M1:F4). La distribuzione, secondo classificazione AO, è stata la seguente: 2.3.A 39%, 2.3.B 22%, 2.3.C 39%. L'instabilità, era presente in 184 casi (32 corto 152 lungo). Nel 25% dei casi non è stata eseguita una riduzione. In 183 casi è stato applicato un AG antibrachio-metacarpale: si trattava di 151 fratture stabili e 32 instabili. L'AG brachio-metacarpale è stato applicato in 227 casi, di cui 75 fratture stabili e 152 instabili. Il tempo medio di trattamento è stato di 32gg per il gesso corto e di 36gg per il gesso lungo. La riduzione col gesso corto è stata mantenuta nel 88,7% delle fratture stabili e nel 46,9% di quelle instabili; col gesso lungo la riduzione si è mantenuta nel 74,7% delle fratture stabili e nel 42,1% di quelle instabili. A fine trattamento la variazione media dei parametri radiologici non è risultata significativa all'analisi statistica.
Discussione: I nostri risultati, sebbene con bias relativi alla mancanza di metodo nella selezione del trattamento, non sembrano favorire il gesso lungo a discapito del corto. In letteratura sono presenti studi osservazionali che non mostrano differenza nella percentuale di mantenimento della riduzione tra i due tipi di AG. Un recente RCT (Bong 2006), sebbene con un campione ridotto ed alcuni bias di disegno, non mostra differenza nel trattamento delle fratture di polso con gesso corto rispetto al gesso lungo.
Conclusioni: Sulla base dei dati raccolti è stato redatto il protocollo di sperimentazione per lo studio randomizzato SLA-VER, che mira a rilevare la differenza di mantenimento della riduzione, tra gesso brachio-metacarpale e gesso antibrachio-metacarpale. È stato approvato dal comitato etico e registrato col progressivo 1165CESC. Inizierà nel marzo 2017 e prevede di reclutare 353 paziente nell'arco di due anni, con lo scopo di fornire un'evidenza solida sull'efficacia dei due tipi di trattamento.

Approfondimenti LE FRATTURE COMPLESSE DELL'ARTO SUPERIORE 1

Sabato 21 Ottobre 2017 dalle 11:00 alle 12:00

LA PROTESI DI SPALLA IN TRAUMATOLOGIA: È COSÌ FONDAMENTALE LA STABILITÀ DELLE TUBEROSITÀ?

Giuseppe Rollo[1], Paolo Pichierri[2], Marco Filipponi[3], Niki Cazzella[1], Alessandro Stasi[1], Valentina Russi[4], Luigi Meccariello[5]

[1] Lecce; [2] Castromediano; [3] Ospedale "Vito Fazzi", Ortopedia e Traumatologia, Lecce; [4] Clinica Ortopedica e Traumatologica, Università Degli Studi DI Palermo, Palermo; [5] Po Vito Fazzi Lecce, U.O.C. Ortopedia e Traumatologia, Lecce

Introduzione: La protesi inversa di spalla(PIS) è una valida opzione terapeutica per il trattamento delle fratture o degli esiti di frattura dell'omero prossimale. L'obiettivo di questo studio multicentrico prospettico e retrospettivo è stato quello di riportare a breve e a lungo termine i risultati funzionali delle protesi inverse di spalla in traumatologia.
Materiali e Metodi: Abbiamo analizzato 124 pazienti in 10 anni trattati per frattura monolaterale di omero prossimale a IV o V frammenti con PIS in acuto o per esiti di fratture dell'omero prossimale. I criteri scelti per la valutazione della popolazione, durante il follow up clinico e radiologico, sono stati: la qualità di vita misurata con The Short Form (12) Health Survey(SF-12), la funzionalità dell'omero e della qualità di vita ad essa connessa misurata con Constant Score (CS), RX di controllo. I criteri di esclusione includono: fratture da patologie ematologiche o oncologiche in pazienti che non hanno aderito a un follow up minimo di 24 mesi. L'Endpoint valutativo è stato fissato a 12 mesi per entrambi i gruppi.
Risultati: Il punteggio medio Constant al di sopra del 80%, un'elevazione 110-130◦anteriore, una rotazione esterna con il gomito adeso al corpo del 15-20◦.La consolidazione delle delle tuberosità è possibile solo nel 60% dei casi.
Discussione: la spalla è un'articolazione la cui funzione è espressa da una catena cinetica complessa, costituita da più articolazioni, il cui movimento deve essere perfettamente sincronizzato. La sua motilità e la sua stabilità sono un continuo compromesso. La biostabilità della PIS dai dati presenti in letteratura e della nostra esperienza esula dalle grandi tuberosità.
Conclusioni: In mani esperte, la protesi inverse di spalla in traumatologia possono avere risultati soddisfacenti e buoni, con l' accesso chirurgico deltoideo pettorale permette una ottima visibilità sulla glenoide e dell'estremo prossimale omerale fratturato. Tuttavia, un paziente su quattro non avrà un risultato soddisfacente.

PROTESI TOTALE DI GOMITO NELLE PSEUDOARTROSI DELL'OMERO DISTALE: VALUTAZIONE CLINICA E RADIOGRAFICA DOPO UN FOLLOW-UP MINIMO DI 5 ANNI

Francesco Pogliacomi[1], Davide Aliani[2], Filippo Calderazzi[1], Maurizio Corradi[3], Francesco Ceccarelli[1], Roberto Rotini[4]

[1] Università Degli Studi DI Parma, Dipartimento DI Medicina e Chirurgia, Parma; [2] Dipartimento DI Medicina e Chirurgia, Parma; [3] Parma; [4] Istituto Ortopedico Rizzoli, Spalla Gomito, Bologna

Introduzione: L'artroprotesi del gomito è prevalentemente indicata nel trattamento di patologie infiammatorie croniche anche se recentemente è stata utilizzata in traumatologia in casi selezionati di fratture e pseudoartrosi di questa articolazione. Scopo del lavoro è stato quello di valutare, ad un follow-up minimo di 5 anni, i risultati di 20 pazienti con pseudoartrosi dell'omero distale trattati con artroprotesi.
Materiali e Metodi: L'evoluzione funzionale è stata analizzata con il Mayo Elbow Performance Score (MEPS); al follow-up sono state effettuate radiografie per studiare il posizionamento delle componenti e ricercare segni di mobilizzazione e linee di radiolucenza secondo i criteri di Morrey. Per ciascun paziente sono stati valutati il tipo di trattamento iniziale, di pseudoartrosi ed eventuali fattori prognostici che potessero influire sui risultati.
Risultati: Al controllo clinico 18 dei 20 pazienti (90%) hanno ottenuto risultati positivi. Sedici (80%) hanno riferito una risoluzione completa del dolore mentre 4 una persistenza della sintomatologia di bassa intensità. All'esame obiettivo nessuno presentava instabilità. L'articolarità è stata >100° per 14 pazienti e tra 50° e 100° per 5; in 1 il gomito era in anchilosi a 90°. Alle radiografie in 9 casi sono state osservate radiolucenze (4 grado I, 2 grado II e III, 1 grado IV). In 6 casi (30%) sono state osservate complicanze. Un paziente ha sviluppato un'infezione superficiale della ferita risoltasi con debridement e terapia antibiotica. Sono state inoltre osservate 1 mobilizzazione asettica ed 1 settica con necessità di revisione e 3 casi hanno manifestato una neuroaprassia dell'ulnare che è regredita spontaneamente. L'analisi statistica ha evidenziato una differenza tra i punteggi del MEPS pre e post-operatorio del gomito operato ($p < 0.001$) e tra il gomito operato e il contro laterale al follow-up ($p = 0.004$). L'insorgenza di complicanze e il grado II, III e IV di radiolucenze sono associate a risultati peggiori.
Discussione: Le fratture complesse dell'omero distale non di rado esitano in pseudoartrosi e ciò è più frequentemente osservabile nei più anziani, in cui la scarsa qualità ossea non ne facilità la loro stabilizzazione e guarigione. Una mancata consolidazione del gomito porta ad un'articolazione instabile, non funzionale e

spesso dolorosa. In questi casi le caratteristiche dell'osso residuo rendono difficile una ulteriore osteosintesi per cui il trattamento sostitutivo è stato sempre più assiduamente utilizzato, nonostante la difficoltà di esecuzione e l'alta percentuale di complicanze.
Conclusioni: I risultati osservati in questo studio confermano che la protesizzazione è una valida opzione terapeutica in casi selezionati di pseudoartrosi dell'omero distale, preferibilmente anziani con basse richieste funzionali, e comunque non trattabili con una nuova osteosintesi.

LA TERRIBILE TRIADE DEL GOMITO: UN UNICO PATTERN DI LESIONE?

Alessandro Marinelli[1], Enrico Guerra[2], Roberto Rotini[3]

[1] Istituto Ortopedico Rizzoli, Chirurgia Spalla Gomito, Bologna; [2] Istituto Ortopedico Rizzoli, Reparto Chirurgia Della Spalla e del Gomito, Bologna; [3] Istituto Ortopedico Rizzoli, Spalla Gomito, Bologna

Introduzione: Per terribile triade del gomito si intende una frattura-lussazione causata dalla contemporanea lesione dei 3 principali stabilizzatori: la testa del radio, la coronoide ed il legamento collaterale laterale. Sulla base di tale definizione si potrebbe essere portati a credere che essa sia un'unico pattern di lesione. Al contrario, sulla base della gravità del danno dei 3 stabilizzatori, si possono riscontrare differenti livelli di instabilità, andando da casi che possono essere trattati conservativamente, a casi di grave instabilità, in cui tutti gli stabilizzatori lesionati devono essere riparati. Scopo dello studio è stato quello di analizzare la casistica del nostro reparto per valutare i tipi di tecnica chirurgica utilizzati e per avvalorare l'ipotesi che la terribile triade non sia un'unica entità in cui la tecnica chirurgica possa essere standardizzata.
Materiali e Metodi: Abbiamo rivalutato in modo retrospettivo il trattamento eseguito in acuto sulle terribile triade trattate dal 2006 al 2014 presso il nostro reparto. I pazienti sono stati rivalutati clinicamente (MEPS) e radiograficamente.
Risultati: 8 sono stati i diversi trattamenti eseguiti nei 41 casi di terribile triade trattati. In particolare, nel 49% dei casi sono stati riparati tutti e 3 gli stabilizzatori, nel 22% dei casi solo 2 stabilizzatori sono stati riparati e nel 16% un solo stabilizzatore è stato riparato. Nei restanti casi i frammenti ossei sono stati asportati o è stato scelto un trattamento conservativo. La testa del radio è stata trattata nell'83% dei casi (15% sintesi, 60% protesi, 8% asportazione frammento), la coronoide nell'88% dei casi (79% sintesi, 9% asportazione), il collaterale laterale nel 75% dei casi, il collaterale mediale solo nel 2% dei casi. Ad un follow up medio di 5 aa (dai 3 ai 9) abbiamo complessivamente raggiunto risultati buoni/ottimi in 36 gomiti, scarsi in 5. In 8 casi sono state riscontrate complicazioni maggiorni (20%) come rigidità, artrosi, irritazione nervo ulnare, che hanno richiesto 4 nuovi interventi. Nessun caso di instabilità è stato riscontrato.
Discussione: Lo studia evidenzia che la terribile triade non è un'unica entità e che la tecnica chirurgica nelle terribili triadi non può essere standarizzata, dovendo invece essere adattata alla diversa gravità dell'instabilità.
Conclusioni: I risultati ottenuti confermano che con un'adeguata scelta della tecnica chirurgica d la terribile triade è oggi meno terribile nella prognosi rispetto al passato. La scelta del trattamento deve essere valutata sul grado di lesione dei diversi stabilizzatori. Con le attuali conoscenze è possibile ottenere buoni risultati in un'alta percentuale di pazienti, con diminuzione rispetto al passato di instabilità e artrosi severa. La rigidità e le ossificazioni eterotopiche continuano a costituire la maggior causa di complicazioni.

LE FRATTURE DELLA METAFISI DISTALE DELL'OMERO: OSTEOSINTESI A CIELO APERTO

Giovanni Restuccia[1], Alfio Grimaldi[1], Giuseppe Caff[2]

[1] Arnas Garibaldi, Ortopedia E Traumatologia, Catania; [2] Arnas Garibaldi, Ortopedia E Traumatologia, Catania

Introduzione: Scopo del presente lavoro è valutare i risultati dell'osteosintesi aperta nelle fratture della metafisi distale dell'omero. Tali fratture sono difficili da trattare, impongono difficili scelte terapeutiche e la letteratura è spesso contraddittoria sulla metodica più adatta. Esse rappresentano circa il 10% delle fratture dell'omero; l'età è per lo più di pazienti giovani-adulti. Il meccanismo traumatico è per la maggior parte dovuto ad un meccanismo indiretto. Si prendono in considerazione le possibili scelte terapeutiche. La nostra esperienza si basa su 41 fratture della metafisi distale dell'omero trattate con osteosintesi a cielo aperto con placca e viti. L'obiettivo è stato quello di ottenere una sintesi stabile per permettere una mobilizzazione immediata. In questa regione è fondamentale la corretta gestione del possibile danno neurologico; nella nostra esperienza esso era presente in 11 pazienti. La letteratura è controversa riguardo la gestione del danno nervoso, se aspettare o intervenire subito. Gli autori seguendo i 4 criteri di Rockwood più un quinto criterio consistente della modalità di insorgenza del deficit nervoso, si sono orientati verso l'esplorazione precoce della lesione e quindi verso un'osteosintesi con placca e viti.
Materiali e Metodi: La casistica consta di 41 pazienti con frattura della metafisi distale dell'omero; vengono presi in considerazione i pro e i contro di un intervento di osteosintesi a cielo aperto con placca e viti. La via d'accesso è stata per la maggior parte delle volte la via laterale; in un numero minore di casi è stata utilizzata la via trans-olecranica e la via posteriore.
Risultati: I gesti chirurgici associati sono stati 2 neuroraffie, 2 neurolisi esterne ed in 5 casi si è proceduto ad uno sbrigliamento del nervo radiale incastrato tra i frammenti di frattura. In 10 casi si è utilizzata una placca tradizionale, nei rimanenti casi (31) una placca a stabilità angolare.
Discussione: Vengono esaminate le complicanze avute nell'intervento. Nella valutazione dei risultati si è utilizzato il "Mayo Clinic Performance". Con tale metodica e con un'attenta gestione del paziente nel pre operatorio e nel post operatorio si è ottenuta un'alta percentuale di risultati eccellenti.
Conclusioni: Per quanto possibile è imperativo rispettare la biologia, essere il meno possibile aggressivi, dovendo però ottenere sempre una stabilità sufficiente della frattura e le placche di ultima generazione ci aiutano in questo obiettivo.

FRATTURE DEL TERZO MEDIO DI CLAVICOLA TRATTATE CONSERVATIVAMENTE: VALUTAZIONE RADIOGRAFICA IN RELAZIONE AL TIPO DI IMMOBILIZZAZIONE

Matteo Borella[1], jacopo tagliapietra[2], Andrea Angelini[3], Antonio Berizzi[4], Antonio Camporese[5], Pietro Ruggieri[6]

[1] Ospedale Policlinico Universitario DI Padova, Clinica Ortopedica e Traumatologica, Padova; [2] Clinica Ortopedica Padova, Scienza Chirurgiche e Gastroenterologiche, Padova; [3] Università DI Padova, Dipartimento DI Ortopedia Ed Ortopedia Oncologica, Padova; [4] Padova; [5] Clinica Ortopedica DI Padova, Ortopedia e Traumatologia, Padova; [6] Università DI Padova, Ortopedia Ed Ortopedia Oncologica, Padova

Introduzione: Le fratture di clavicola rappresentano il 2,5% di tutte le fratture. Approssimativamente 82% coinvolgono il terzo medio, per la gran parte scomposte. Il trattamento è in genere conservativo con risultati radiografici e funzionali non sempre soddisfacenti. Scopo di questo studio è valutare radiograficamente la guarigione in accorciamento delle fratture del terzo medio di clavicola trattate conservativamente con bendaggio a otto o reggi braccio.
Materiali e Metodi: Sono stati valutati 184 pazienti con frattura del terzo medio di clavicola, 129 maschi e 55 femmine, età media 32 (range 16-65). I pazienti sono stati divisi in due gruppi in base al tipo di trattamento. I risultati sono stati comparati con analisi statistica. I criteri di esclusione sono stati pazienti in crescita, con più di 65 anni, pazienti con frattura esposta o con deficit neurologici. I pazienti sono stati sottoposti a esame radiografico AP in ortostasi all'ingresso in prontosoccorso e dopo 6 e 12 mesi. Due autori hanno valutato e misurato la lunghezza delle clavicole per ogni paziente registrando la differenza in accorciamento relativamente al controlaterale.
Risultati: L'accorciamento medio al momento della guarigione è stato di 12,3 ±3 mm. Ci sono stati 25 casi di pseudoartrosi. Non vi è una differenza statisticamente significativa ($p<0,05$) comparando l'immobilizzazione con bendaggio a 8 o reggibraccio nella guarigione in accorciamento della clavicola. C'è una correlazione diretta invece tra la perdita di lunghezza della clavicola alla radiografia eseguita subito dopo il trauma e l'entità della perdita di lunghezza alla avvenuta guarigione.
Discussione: Ci sono evidenze crescenti che la guarigione in accorciamento sia associata a scarsi outcomes dovuti a una riduzione dell'articolarità e una perdita di forzadella spalla ipsilaterale. I nostri dati evidenziano come il trattamento conservativo è associato, in varia misura, a una perdita di lunghezza della clavicola fratturata. Inoltre l'entità dell'accorciamento al primo controllo radiografico è predittiva dell'accorciamento al momento della guarigione.
Conclusioni: Questo studio mostra come le fratture del terzo medio di clavicola trattate conservativamente tendono a guarire in accorciamento e che l'immobilizzazione, anche con bendaggio a 8 non previene la perdita di lunghezze.

TRAUMI COMPLESSI DEL GOMITO: COSA È LA LIKE MONTEGGIA?

Maria Carmen Marongiu [1], Claudio Rovesta[2], Sara Cavalera[3], Debora Lana[4], Fabio Catani[5]

[1] Policlinico DI Modena, Patologie Dell'apparato Locomotore, Modena; [2] CL. Ortopedica, Mal. App. Locomotore, Modena; [3] Policlinico DI Modena, Ortopedia e Traumatologia, Modena; [4] Marzabotto; [5] Policlinico DI Modena, Ortopedia e Traumatologia, Modena

Introduzione: Bado definisce lesione di Monteggia la lussazione del capitello radiale e frattura dell'ulna (disgiunzione RUP), distinta in 4 tipi e due tipi di lesioni equivalenti (like). La definizione di like Monteggia si è ampliata, con frattura di capitello radiale, coronoide, paletta omerale, polso. Scopo del lavoro è proporre una classificazione delle like Monteggia
Materiali e Metodi: Abbiamo considerato 42 pazienti, 21 adulti e 21 bambini, trattati nel periodo 2005-2016 per lesione di Monteggia o like Monteggia. Abbiamo analizzato il tipo di frattura di ulna, la lesione del capitello radiale e fratture dello stesso arto, suddividendole in lesioni di Monteggia vera e like Monteggia e differenziandone il trattamento
Risultati:
A) 21 Adulti:
9 Lesione di Monteggia vera: 7 tipo 1; 2 tipo 2 Trattamento: sintesi dell'ulna e riduzione incruenta del capitello radiale
12 like Monteggia: frattura dell'ulna (12), di coronoide od olecrano (4); lussazione o frattura di capitello (12), frattura del radio distale (1). Trattamento: sintesi dell'ulna (12) e della coronoide (2), riduzione del capitello radiale (6) protesi (3) resezione (2) sintesi (1)
21 Bambini
8 lesione di Monteggia vera: 6 tipo 1; 1 tipo 3 e 1 tipo 4 Trattamento: incruento (1) sintesi dell'ulna e riduzione incruenta del capitello radiale (7)
13 Like Monteggia**:** frattura dell'apice dell'olecrano e lussazione/frattura del capitello (6), frattura dell'ulna e lussazione o frattura del capitello radiale (7), frattura del radio distale (1). Trattamento: riduzione incruenta (5) o sintesi dell'ulna (8); riduzione incruenta del capitello radiale nelle lussazioni e fratture composte, sintesi nelle scomposte (3)
Discussione: L'analisi delle lesioni riscontrate permette di suddividere le Like Monteggia in 3 gruppi
- Monteggia semplificata: lussazione/frattura del capitello radiale e frattura dell'apice olecranico
- Monteggia complicata: associa frattura del radio prossimale o dell'ulna (coronoide o olecrano)
- Monteggia combinata: associa frattura del polso o dell'omero
Le like Monteggia sono più frequenti delle lesioni di Monteggia e hanno un trattamento più complesso e prognosi peggiore, perché è necessario trattare le lesioni associate/combinate
Conclusioni: Non è semplice definire le Like Monteggia. La classificazione in semplificata-combinata-complicata permette di riconoscere l'elemento comune e le lesioni che necessitano di trattamento e che possono peggiorare la prognosi.

FRATTURE DISTALI DI OMERO: CONFRONTO TRA PLACCHE ED OSTEOSINTESI PERCUTANEA AD UN FOLLOW-UP DI 4 ANNI

Lorenzo proietti[1], Riccardo Foti[2], Ferdinando Iannotti[3], Daniele Mazza[4], Andrea Ferretti[3]

[1] Università la Sapienza Roma Sant'andrea, Ortopedia e Traumatologia, Roma; [2] Roma; [3] Roma; [4] Ospedale Sant'andrea, Ortopedia, Roma

Introduzione: Le fratture distali di omero rappresentano lo 0,5%-2% di tutte le fratture e circa il 30% di tutte le fratture di gomito. Sono fratture complesse che se non trattate adeguatamente possono residuare in deficit di articolarità e scarsi outcome clinici. Scopo si questo studio è valutare gli outcome clinici a lungo termine (4 anni) di due classici trattamenti proposti per questo tipo di fratture, placche ed osteosintesi percutanea con fili di Kirschner

Materiali e Metodi: Nello studio sono stati inclusi 44 pazienti affetti da fratture di omero distale trattati presso il nostro dipartimento dal 2005 al 2012. 15 pazienti (Gruppo A) sono stati trattati con riduzione ed osteosintesi con placche, 29 pazienti (Gruppo B) sono stati trattati con osteosintesi percutanea con fili di Kirschner. Tutti i pazienti sono stati rivalutati radiograficamente e clinicamente sia valutando il ROM sia tramite scale di valutazione (MEPS,DASH) ad un follow-up minimo di 4 anni

Risultati: i risultati clinici al follow-up mostrano un MEPS score (91,5 ± 14 per il gruppo A) e di (72,2 ± 25 per il gruppo B). DASH (20 ± 24 per il gruppo A) e di (38 ± 18 per il gruppo B). L'inizio della chinesi è stata concessa in media 10 giorni dopo l'operazione per i pazienti del Gruppo A e 34 giorni dopo l'operazione per I pazienti del Gruppo B. Il ROM al follow-up finale è risultato essere di 114°, con un deficit di estensione di 12°± 11,6° e con una flessione di 127°± 15,7 per il gruppo A. Mentre il ROM del gruppo B è risultato essere di 91° con un deficit di estensione di 25°± 11,2 e con una flessione di 114° ± 15°. L'inizio della chinesi nella prima settimana(2-7 gg) è correlata con risultati clinici alle scale MEPS e DASH migliori

Discussione: Ottenere una fissazione interna rigida ed una ricostruzione anatomica è essenziale per permettere una mobilizzazione precoce, una buona consolidazione ed evitare future degenerazioni cartilaginee. Sulla base dei risultati ottenuti, sovrapponibili a quelli presenti in letteratura, gli outcomes funzionali migliori sono correlati a range di articolarità maggiori i quali possono essere ottenuti iniziando una mobilizzazione precoce del gomito. La riduzione chiusa ed il pinning percutaneo trovano indicazione nelle fratture extra-articolari in pazienti in età infantile ed adolescenziale

Conclusioni: Gli Outcome clinici migliori sono ottenibili con una stabilità assoluta garantita da una riduzione aperta ed una fissazione interna con l' utilizzo di placche.

Approfondimenti LE FRATTURE COMPLESSE DELL'ARTO SUPERIORE 2

Sabato 21 Ottobre 2017 dalle 12:00 alle 13:00

INCHIODAMENTO DELLE FRATTURE PROSSIMALI OMERALI SENZA DANNEGGIARE LA CUFFIA IN COMBINAZIONE CON UNA AUGMENTAZIONE OSSEA APPLICATA SUL CHIODO

Peter Benecke [1]

[1] DRK - Krankenhaus Mölln Ratzeburg

Introduzione: Il numero e la complessitá delle fratture della testa dell´omero aumentano con l etá. Esistono diverse metodiche per il trattamento delle fratture dell´omero prossimale. In Germania l´ inchiodamento endomidollare ha una tradizione lunga. In questo lavoro abbiamo voluto esaminare il trattamento con un chiodo retrogrado con vite a stabilita angolare insieme con una augmentazione ossea.
Indicazione: Fratture a due e tre frammenti dell´omero prossimale
Materiali e metodi: Facciamo parte dello studio prospettivo internazionale multicentrico per l´uso del sostituito osseo nel trattamento nelle fratture del adulto. Al momento sono inclusi 21 pazienti del nostro centro di 51 in totale. L´esame del patiente viene fatto 3, 6, 9, 12 e 24 mesi dopo l´intervento. Tra l`altro viene usato il EQ-5D per misurare la qualità della vita.
Conclusioni: Non toccare lo spazio sottoacromiale garantisce un ripristino della funzione articolare piú rapido ed in addizione si puo combinare l´osteosintesi con una augmentazione ossea applicata sul chiodo retrogrado che garantisce una stabilità più alta della osteosintesi.

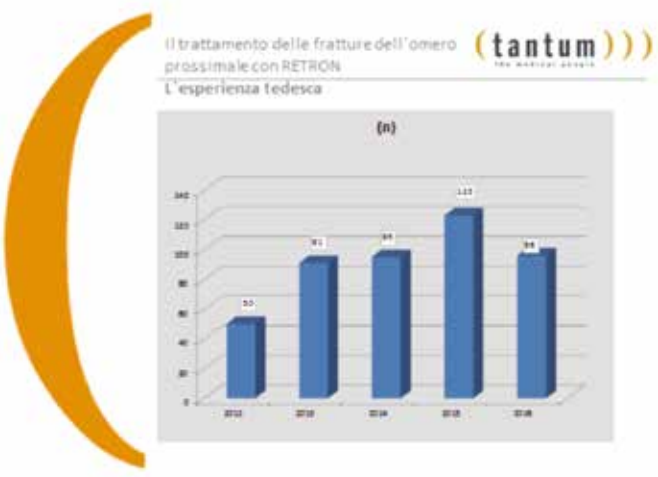

IL TRATTAMENTO DELLE FRATTURE COMPLESSE DELL'OMERO PROSSIMALE

Nicola Monteleone[1], Francesco Scordino[2], Gianluca Melito[2], Danilo Leonetti[2], Domenico Topa[2], Michele Attilio Rosa[1]

[1] Università degli Studi di Messina; [2] Grande Ospedale Metropolitano Reggio Calabria

Introduzione: Le fratture dell'omero prossimale sono fratture molto frequenti ed il loro trattamento è ancora controverso. Lo scopo del nostro lavoro è stato quello di comparare i risultati diversi tipi di trattamento delle fratture complesse dell'omero prossimale.
Materiale e Metodo: È stato eseguito uno studio retrospettivo su 62 casi di frattura dell'omero prossimale tipo 3 e 4 secondo la classificazioni di Neer trattati presso la nostra Unità operativa dal 2010 al 2015 mediante sintesi interna, fissazione esterna, emiartroplastica o Protesi inversa di spalla. E stata inoltre eseguita una revisione di 90 studi in lingua inglese che avevano valutato i risultati clinici delle fratture 3 parti e 4 parti dell'omero prossimale con follow-up minimo 1 anno.
Risultati: Dei 62 casi valutati 36 presentavano una frattura tipo 3 e 26 una tipo 4. Il Dash score medio all'ultimo followup (FU medio 20 mesi) è stato 25,2 nelle frattura trattate mediante sintesi interna; 41.2 in quelle trattate con fissatore esterno, 39,3 in quelle trattate con emiartroplastica, e 38.8 in quelle trattate mediante protesi inverse. In 4 casi su 24 trattati mediante sintesi interna è stato necessario un reintervento.
Discussione: Nella nostra casistica come in letteratura il trattamento mediante sintesi interna è stato quello che ha mostrato risultati clinici migliori. Tuttavia è anche la tipologia di trattamento correlato maggiormente ad un alto tasso di complicanze e di reinterventi.
Gli altri tipi di trattamento hanno mostrato risultati clinici sovrapponibili con un maggior tasso di complicanze per le emiartroplastiche.
Conclusione: In conclusione attualmente non è possibile definire quale sia il miglior trattamento per queste difficili fratture. La scelta del trattamento deve essere determinata da un accurato planning preoperatorio che consideri le condizioni generali di salute del paziente, la qualità dell'osso, il grado di comminuzione e l'esperienza del chirurgo con le diverse tipologie di trattamento.

INQUADRAMENTO E TRATTAMENTO DELLE PSEUDOARTROSI E DELLE PERDITE DI SOSTANZA OSSEA DELL'OMERO

Giorgio Maria Calori[1], Emilio Mazza[1], A. Colombo[1], Simone Mazzola[1], Fabio Romanò[1], Fabio Giardina[1], Massimiliano Colombo[1]

[1] Reparto di Chirurgia Ortopedica Riparativa – ASST Pini-CTO – Università degli Studi di Milano

Introduzione: La strategia terapeutica delle pseudoartrosi e perdite di sostanza ossea di omero proposta dal nostro gruppo è basata sull'inquadramento del paziente sotto il profilo dei fattori di rischio utilizzando la classificazione NUSS (Non Union Scoring System).
Tale sistema classificativo riesce a fornire informazioni significative al Chirurgo Ortopedico per la scelta del trattamento necessario.Tale classificazione analizza ogni caso non solo valutando la situazione e la qualità dell'osso ma anche tenendo in considerazione lo stato dei tessuti molli e le condizioni generali del paziente. Il sistema fornisce un punteggio da 0 a 100 punti che rispecchia la complessità del paziente.
Materiali e metodi: Un punteggio da 0 a 25 sarebbe considerato indicativo di una comune pseudoartrosi e dovrebbe rispondere bene ai trattamenti standard, solitamente è necessario incrementare la stabilità meccanica per giungere a guarigione.
I punteggi tra 26-50 richiederebbero un trattamento specialistico più intensivo. Oltre ad un problema meccanico vi è un problema biologico, in questi casi può essere indicato un trattamento in grado di aumentare la stabilità meccanica e fornire uno stimolo biologico anche solamente in monoterapia.
I pazienti con punteggio tra 51-75, devono ricevere cure e trattamenti specialistici. Questi pazienti presentano un grave problema meccanico e biologico, spesso vi sono complicanze settiche che aggravano la situazione. A tali condizioni noi riserviamo l'impiego delle tecniche chirurgiche in 2 tempi secondo i principi della "Chamber Induction Technique". La tecnica chirurgica è caratterizzata nel primo tempo dall'esecuzione di debridement radicale della pseudoartrosi e posizionamento di uno spaziatore di cemento bi-antibiotato. Nel secondo tempo chirurgico eseguito mediamente a circa 3 mesi dal primo, è possibile eseguire una ricostruzione mediante innesto osseo autologo prelevato dal femore endomidollare con tecnica RIA e l'applicazione di biotecnologie in politerapia (fattori di crescita, cellule mesenchimali stromali e scaffold) oltre che ad una appropriata stabilità meccanica ottenuta mediante osteosintesi ed eventuale innesto di stecche di osso di banca. Infine, pazienti con punteggio superiore a 75 possono essere candidati per una amputazione primaria, l'artrodesi, l'impianto di protesi articolari o di megaprotesi.
Risultati: Seguendo questa filosofia stiamo ottenendo risultati molto interessanti con riduzione del tasso di fallimenti ed ottima percentuale di consolidazione.
Discussione: Le pseudoartrosi e le perdite di sostanza ossea dell'omero causano una grave alterazione anatomica e conseguente disfunzione con grave limitazione funzionale al paziente. I soggetti colpiti sono spesso giovani precedentemenenti attivi costretti alla non attività lavorativa. Portare a guarigione questi casi complesso ha un importante risvolto sociale sul paziente e la comunità.
Conclusioni: Questo tipo di complessa chirurgia deve essere eseguita in centri specializzati dove sono presenti le conoscenze e tecnologie necessarie.

VITAMIN D IN HIP FRACTURED PATIENTS - IL CALCIFEDIOLO NELL'APPROCCIO TERAPEUTICO DELLE FRATTURE COMPLESSE DA FRAGILITÀ

Maria Luisa Brandi

Azienda Ospedaliero Universitaria Careggi Dipartimento di Chirurgia e Medicina Translazionale, Firenze

L'osteoporosi è una condizione caratterizzata da una compromissione della quantità e qualità del tessuto scheletrico che determina una minore resistenza dell'osso ed un aumentato rischio di fratturarsi. Le fratture di femore sono le più comuni nella popolazione sopra i 75 anni e sono anche le più severe. Dopo una frattura da fragilità è indispensabile effettuare una corretta valutazione del metabolismo minerale e scheletrico, attraverso appositi esami strumentali, ematici ed urinari. Ma prima di iniziare una terapia per l'osso, per prevenire ulteriore perdita di tessuto scheletrico e diminuire la probabilità di altre fratture, sono essenziali il calcio, la vitamina D e l'esercizio fisico. Valori costantemente bassi di vitamina D portano ad una compromissione della mineralizzazione dello scheletro ed a una condizione detta osteomalacia, che contribuisce alla fragilità ossea ed al dolore osseo. La vitamina D attiva è anche fondamentale per il mantenimento di una buona funzione muscolare. Valori superiori a 20 ng/ml e, ancor meglio, superiori a 30 ng/ml in condizioni di fragilità ossea, sono necessari per il mantenimento di un ottimale metabolismo minerale e scheletrico. Sono poche le fonti alimentari di vitamina D in un'alimentazione varia ed in assenza di cibi fortificati in vitamina D, ancora poco diffusi nei Paesi europei. I supplementi di vitamina D come il colecalciferolo e calcifediolo controllati farmacologicamente sono un'ottima fonte di vitamina D perché generalmente molto ben tollerati e sicuri. La somministrazione del calcifediolo, forma già parzialmente attivata, è da preferire laddove vi sia la necessità di colmare in poco tempo la carenza di vitamina D per la presenza di osteomalacia, evitando le alte dosi di vitamina D in bolo, che si presume siano legate ad effetti tossici non classici. Inoltre la supplementazione con calcifediolo è indicata nel caso di malattie epatiche o di utilizzo di farmaci che possano compromettere l'attivazione della vitamina D a livello epatico, come in presenza di malattie intestinali che compromettano l'assorbimento della vitamina D. Come dimostrato in recenti studi, la correzione del deficit di vitamina D con calcifediolo ha anche un importante effetto sulla funzione muscolare, sia nei giovani che negli adulti.

TRATTAMENTO RIABILITATIVO NELLE FRATTURE INSTABILI DI POLSO E LORO COMPLICANZE

D. Scaturro[1], L. Lauricella[1], A. Sanfilippo[1], G. Letizia Mauro[1]

1 Dipartimento Universitario di Discipline Chirurgiche ed Oncologiche - Università degli Studi di Palermo

Il trattamento con osteosintesi (placche, viti e/o fili, fissatore esterno) seguito da un periodo di immobilizzazione rappresenta il gold standard per le fratture complesse (14%) che possono complicarsi con vizi di consolidazione, pseudoartrosi, stupor o lesioni del nervo mediano, rigidità articolare e algodistrofia. Il progetto-programma riabilitativo si avvale dell'esercizio terapeutico (MPC, mobilizzazione passiva ed attiva) che previene le TVP, riduce il dolore, l'edema e l'infiammazione, limita la formazione di calcificazioni ma soprattutto permette il completo recupero del ROM evitando la rigidità e una possibile CPRS. Gli esercizi isometrici e successivamente isotonici permettono il recupero del tono-trofismo muscolare, lo stretching riduce l'incidenza di retrazioni muscolo-tendinee e delle capsule. Inoltre saranno utili esercizi propriocettivi e di coordinazione per il recupero della stabilità articolare attraverso il controllo neuromuscolare. Infine è fondamentale la rieducazione del gesto specifico per il ritorno alle ADL ed IADL. Per ottenere un sinergismo d'azione viene utilizzata la magnetoterapia ad azione biostimolante (osteogenesi) e la TENS con effetto analgesico. Il trattamento riabilitativo eseguito in assenza di dolore consente una migliore compliance e quindi necessaria l'associazione farmacologica con bisfosfonati (per l'algia e la formazione di callo osseo e quindi indicati nella sindrome algodistrofica) e vitamina D; oppioidi (azione analgesica); FANS e inibitori delle COX 2 (azione analgesica-antinfiammatoria); antiedemigeni. Lo scopo dello studio è dimostrare l'efficacia del trattamento riabilitativo-farmacologico nella prevenzione del CPRS. Presso l'U.O.C. di "Riabilitazione" dell'A.O.U.P. "P. Giaccone" di Palermo sono stati arruolati (Gennaio 2016 e Febbraio 2017) 16 soggetti (13 donne e 3 uomini) fra i 38 e 73 anni, età media 66, affetti da frattura instabile epifisi distale di radio trattata chirurgicamente con placche e viti ed immobilizzata per le 2 settimane. I soggetti sono stati presi in carico dopo 7.3 giorni dalla rimozione dello splint. Tutti sono stati sottoposti a 20 sedute, a cadenza giornaliera, del seguente progetto-programma riabilitativo: MPC, esercizio terapeutico, magnetoterapia e TENS polso. È stata prescritta terapia farmacologica con Acido Alendronico, colecalciferolo e Paracetamolo. Sono stati sottoposti a visita fisiatrica ed inoltre è stata valutata la forza muscolare con l'Handgrip a T0 (visita basale), a T1 (fine I ciclo), a T2 (fine II ciclo) ed infine a T3 (follow up a 3 mesi). È stata somministrata la scala NRS per il dolore, il Duruoz Hand Index per la funzionalità della mano ed infine il Barthel Index per la disabilità. I dati sono stati raccolti in un data base, è stata eseguita un'analisi statistica e successivamente T3 è stato confrontato con un gruppo di controllo, 9 pazienti (1 maschio e 8 femmine) affetti dalla stessa patologia ma che non avevano eseguito trattamento riabilitativo. Dallo studio dei dati è stato dimostrato un significativo miglioramento della sintomatologia algica in tutti i 16 soggetti trattati, una completa ripresa del ROM articolare in 10 pazienti (3 uomini e 7 femmine), un rapido recupero della forza muscolare con aumento percentuale dei valori medi dell'Handgrip del 45%, un ritorno allo svolgimento delle ADL ed IADL (16 pazienti) dopo le 20 sedute. Un dato interessante, nonostante l'esiguo numero dei pazienti, è stato il riscontro di 3 casi di sindrome algodistrofica nel gruppo di controllo che non aveva eseguito trattamento riabilitativo. Appare evidente l'importanza della riabilitazione precoce associata a terapia farmacologica nella prevenzione della rigidità articolare di polso e dell'algodistrofia.

1. J Clin Diagn Res. 2017 Jan;11(1):RC04-RC08. doi: 10.7860/JCDR/2017/24114.9261. Epub 2017 Jan Unstable Distal Radius Fractures Treated by Volar Locking Anatomical Plates.
Jose A1, Suranigi SM2, Deniese PN3, Babu AT3, Rengasamy K4, Najimudeen S5.
2. J Bone Joint Surg Am. 2014 Oct 1;96(19):1621-30. doi: 10.2106/JBJS.M.00860.
Accelerated rehabilitation compared with a standard protocol after distal radial fractures treated with volar open reduction and internal fixation: a prospective, randomized, controlled study.
Brehmer JL1, Husband JB2.
3. Zhonghua Yi Xue Za Zhi. 2016 Dec 20;96(47):3833-3837. doi: 10.3760/cma.j.issn.0376-2491.2016.47.014.
Complications of open reduction and internal fixation versus external fixation for unstable distal radius fractures: a meta-analysis.
Yang Z1, Yuan ZZ, Ma JX, Ma XL.

Approfondimenti RACHIDE

Sabato 21 Ottobre 2017 dalle 12:00 alle 13:00

ANALISI DEL BILANCIAMENTO SPINOPELVICO NEL TRATTAMENTO CHIRURGICO DELLA SPONDILOLISTESI AD ALTO GRADO

Cesare Faldini[1], Raffaele Borghi[1], Fabrizio Perna[1], Giuseppe Geraci[1], Niccolò Stefanini[1], Alberto Ruffilli[1], Francesco Traina[2]

[1] Istituto Ortopedico Rizzoli, II Clinica Ortopedica e Traumatologica, Bologna; [2] Istituto Ortopedico Rizzoli, II Clinica Ortopedica e Traumatologica, Bologna

Introduzione: Recenti studi hanno posto l'attenzione sull'importanza del bilanciamento spino pelvico nella pianificazione del trattamento chirurgico della spondilolistesi ad alto grado. Scopo di questo studio è di valutare la variazione del bilanciamento spino-pelvico dopo trattamento chirurgico della spondilolistesi ad alto grado.
Materiali e Metodi: Sono stati valutati 41 pazienti affetti da spondilolistesi ad alto grado trattati mediante artrodesi posteriore strumentata con viti peduncolari associata o meno a riduzione e artrodesi intersomatica. I parametri valutati su radiografie eseguite in ortostatismo sono stati il Pelvic Tilt (PT), la lordosi lombare (LL), l'incidenza pelvica (PI), e il sacral slope (SS). In base a questi parametri i pazienti sono stati suddivisi in bilanciati e non-bilanciati.
Risultati: Il SS è passato da un valore medio preoperatorio di 46.8° ad uno postoperatorio di 50.1° (p=0.02). Il PT è passato da 26.7° a 22.9° (p=0.003). Prima dell'intervento chirurgico i pazienti non-bilanciati presentavano un valore di PT significativamente più elevato e un valore di SS significativamente più basso rispetto ai pazienti bilanciati. Nei casi di fallimento dell'artrodesi era presente un significativo aumento del valore di PT nel postoperatorio (p=0.018).
Discussione:
Conclusioni: Il trattamento chirurgico della spondilolistesi ad alto grado può influenzare significativamente il bilanciamento spino-pelvico, con differenze significative tra pazienti bilanciati e non-bilanciati.

MODIFICAZIONI DEI PARAMETRI DI BILANCIAMENTO SPINOPELVICO DOPO TRATTAMENTO CHIRURGICO DI PAZIENTI AFFETTI DA IPERCIFOSI DI SCHEUERMANN

Cesare Faldini[1], Fabrizio Perna[1], Raffaele Borghi[1], Giuseppe Geraci[1], Alberto Ruffilli[1], Konstantinos Martikos[2], Francesco Traina[3]

[1] Istituto Ortopedico Rizzoli, II Clinica Ortopedica e Traumatologica, Bologna; [2] Ospedale Privato Accreditato Villa Erbosa, Bologna; [3] Istituto Ortopedico Rizzoli, II Clinica Ortopedica e Traumatologica, Bologna

Introduzione: Il morbo di Scheuermann è la più frequente causa di deformità vertebrale sul piano sagittale nei bambini e negli adolescenti. Scopo di questo lavoro è di analizzare le variazioni del bilanciamento spinopelvico (SSPs) dopo trattamento chirurgico di pazienti affetti da ipercifosi di Scheuermann (SK).
Materiali e Metodi: Sono stati analizzati 20 pazienti affetti da SK e sottoposti a correzione dell'ipercifosi per via posteriore tramite facectomie, osteotomie di Ponte, artrodesi e strumentazione multilivello con viti peduncolari. Sono stati analizzati su radiografie panoramiche in ortostatismo quattro parametri spinali e tre pelvici nel pre- e nel postoperatorio, valutandone le differenze indotte dal trattamento chirurgico I parametri presi in considerazione sono stati: l'asse sagittale verticale (SVA), la cifosi toracica (TK), la cifosi toracolombare (TLK), la lordosi lombare (LL), l'incidenza pelvica (PI), il sacral slope (SS) e il pelvic tilt (PT).
Risultati: I valori di cifosi toracica (TK) sono passati da una media preoperatoria di 78,6° a una media postoperatoria di 45,8° (p=0,003). La lordosi lombare (LL) è passata da un valore medio preoperatorio di 74,5° a un valore medio postoperatorio di 53,5° (p=0,01). Non sono invece stati osservati cambiamenti statisticamente significativi tra pre- e postoperatorio per quanto riguarda i valori di SVA, SS, PT e PI.
Discussione:
Conclusioni: I risultati ottenuti dal presente lavoro confermano il ruolo positivo del trattamento chirurgico dell'ipercifosi di Scheuermann attraverso l'osteotomia di Ponte e l'artrodesi vertebrale posteriore nel miglioramento dei parametri di cifosi toracica e lordosi lombare. Mentre, nella nostra esperienza, il trattamento chirurgico di questi pazienti non sembra indurre modificazioni statisticamente significative dei parametri spinopelvici.

VALUTAZIONE DEL GRADO DI FUSIONE INTERSOMATICA LOMBARE CON APPROCCIO TRANSPSOAS MINIINVASIVO

Luca Proietti[1], Andrea Perna[1], Luca Ricciardi[2], Ilaria Giannelli[1], Eugenio Valenzi[3], Francesco Ciro Tamburrelli[4], Giuseppe Barone[5]

[1] Università Cattolica del Sacro Cuore - Fondazione Policlinico A. Gemelli, Chirurgia Vertebrale, Roma; [2] Università Cattolica del Sacro Cuore - Fondazione Policlinico A. Gemelli, Neurochirurgia, Roma; [3] Università Cattolica del Sacro Cuore - Fondazione Policlinico A. Gemelli, Roma; [4] Ortopedia e Traumatologia - Ucsc DI Roma, Chirurgia Vertebrale, Roma; [5] Università Degli Studi DI Perugia - Ospedale S. Maria Della Misericordia, Ortopedia e Traumatologia, Perugia

Introduzione: Gli approcci antero-laterali alla colonna lombare, come l'XLIF, garantiscono la possibilità di adoperare cage di grandi dimensioni, in modo da offrire il massimo sostegno meccanico alla colonna anteriore. L'osteosintesi del segmento rachideo con il posizionamento di cage intersomatiche, con o

senza una strumentazione posteriore, dovrebbe garantire la fusione mediante somatodesi anteriore e/o artrodesi interapofisaria posteriore. Lo scopo di questo lavoro è quello di valutare i casi trattati nel nostro centro, quantificare il Fusion Rate (FR) e descriverne le caratteristiche radiologiche.
Materiali e Metodi: Tutti i casi di patologia degenerativa del rachide lombare trattati con almeno una cage intersomatica con approccio laterale miniinvasivo (XLIF), con o senza stabilizzazione peduncolare posteriore, dal 2011 al 2015, con studio TC e follow up radiologico e clinico di almeno 12 mesi sono stati ammessi in questo studio. L' analisi statistica è stata eseguita per verificare l'esistenza di eventuali relazioni tra tipo di patologia, tipo di sistema, numero di segmenti inclusi, tipo di fusione ottenuta.
Risultati: Il FR, mono o multisegmentario (nei casi sottoposti a stabilizzazione lunga), è stato valutato. Diversi criteri radiologici sono stati adoperati per la valutazione della somatodesi, intra e periprotesica, e per l'artrodesi zigoapofisaria.Il tempo medio di fusione radiologica è stato calcolato sul campione in esame. Sono stati valutati 65 pazienti ad un follow-up medio di 22.3 mesi (12-53). Nel 98,8% dei casi l'esame TC ha documentato una fusione completa delle articolazioni zigoapofisarie del livello trattato con Xlif, nell' 1,2% dei casi ha documentato una fusione incompleta delle zigoapofisarie. Nel 12,3% dei casi si è evidenziata una fusione completa dello spazio intersomatico del livello trattato con xlif, nel 72,5% dei casi una fusione incompleta mentre nel 15,2% dei casi si è evidenziata una assenza di ponti ossei tra la limitante somatica inferiore e superiore del livello trattato.
Discussione: Rispetto a quanto riportato in letteratura, il FR a livello intersomatico nel nostro campione è risultato sensibilmente inferiore, nonostante la stabilità meccanica del sistema. Il maggior numero di fusioni si sono rivelate essere a carico delle articolazioni zigoapofisarie, quindi delle vere artrodesi. Il tempo medio di fusione radiologica è risultato essere in linea con la letteratura.
Conclusioni: I vantaggi degli approcci antero-laterali alla colonna lombare sono evidenti al chirurgo spinale. Il successo terapeutico sembrerebbe legato, nella maggior parte dei casi, alla stabilità meccanica del sistema anche in assenza di una fusione intersomatica completa; laddove questa venga ottenuta sembrerebbe essere maggiormente a carico delle articolazioni posteriori e, probabilmente, favorita dalla grande stabilità anteriore offerta dal sistema.

EFFICACIA DELL'ARTROSI POSTERO-LATERALE DEFINITIVA DELLE EARLY ONSET SCOLIOSIS TRATTATE CON GROWING IMPLANTS: ANALISI RETROSPETTIVA

Tiziana Greggi[1], Elena Maredi[1], Francesco Vommaro[1], Mario Di Silvestre[2], Stefano Giacomini[1], Antonio Scarale[1], Valerio Pipola[1]

[1] Istituto Ortopedico Rizzoli, Chirurgia del Rachide, Bologna; [2] Istituto Ortopedico Rizzoli, Chirurgia del Rachide, Bologna

Introduzione: Dual Growing Rod (GR), sistemi Veptr-like (Veptr-L) e Magnetically controlled growing rods (MCGR) sono il Gold standard per il trattamento delle early onset scoliosis(EOS) per pazienti di ogni età al di sotto dei 10 anni e di ogni eziologia. Il nostro studio si focalizza sull'analisi dei risultati dell'artrodesi finale in pazienti trattati con Growing Implants (GI). La correzione è accettabile?
Materiali e Metodi: Abbiamo revisionato 45 pazienti affetti da EOS e trattati chirurgicamente con GI dal 2006 al 2016 (con un follow-up minimo di 4 anni); 11 (7M e 4 F) dei quali (23%) trattati in maniera definitiva: 9 con artrodesi e 2 con fusione senza strumentazione. I GI utilizzati prima del trattamento definitivo sono: 6 GR, 4 Veptr-L ed un paziente trattato prima con un sistema Veptr-L poi con MCGR prima dell'artrodesi definitiva. L'età media al momento del primo trattamento era di 8.7 anni (range 7-12). L'età al momento del trattamento definitivo è stata di 13.4 anni (range 12-18). Il numero di allungamenti varia da 2 a 6 per ogni paziente in relazione al GI utilizzato. L'eziologia delle curve era varia.
Risultati: La curva toracica principale andava da un valore medio 71.7° Cobb prima della chirurgia ad un valore medio di 47.6° Cobb dopo il primo impianto di GI. Al follow-up, prima della chirurgia finale, il valore medio era di 74.7° Cobb con perdita di correzione, con un valore di 51.4° dopo l'intervento finale. La correzione al momento del primo impianto di GI era del 30.2%; la correzione finale tra l'ultimo allungamento e l'artrodesi definitva era del 30.5%. Abbiamo avuto 5 complicanze: un complicanza neurologica tardiva minore; un paziente con la rottura di due barre e la mobilizzazione degli uncini; un paziente con una frattura costale e mobilizzazione dell'uncino ed un paziente con la mobilizzazione di una vite peduncolare distale. Le complicanze si sono verificate soltanto durante il trattamento con GI. Nessuna complicanza si è verificato in corso di follow-up dopo il trattamento definitivo.
Discussione: La curva toracica principale durante il trattamento presenta un andamento fluttuante. Il primo impianto è il più correttivo, poi c'è una perdita di correzione durante gli allungamenti. La chirurgia finale ha più o meno le stessa correzione del primo intervento.
Conclusioni: Grazie a questi dati possiamo affermare che i GI non fermano il peggioramento della scoliosi, ma possono solo limitarlo, grazie alla prima correzione. Lo scopo del GI è di garantire un "normale" sviluppo della colonna durante il periodo degli allungamenti e di arrivare alla chirurgia finale il prima possibile. In aggiunta a ciò, la correzione con fusione finale è inferiore rispetto a quanto riportato dalla letteratura riguardo le strumentazioni posteriori per AIS (più o meno del 50%). Il contributo di ulteriori studi sarà sicuramente importante e necessario per valutare l'efficacia dei GI nelle EOS.

UNA NUOVA TECNICA DI DEROTAZIONE VERTEBRALE DIRETTA PER LA SCOLIOSI IDIOMATICA DELL'ADOLESCENZA

Mario Di Silvestre[1], Francesco Vommaro[2], Tiziana Greggi[2], Andrea Baioni[3], Gianluca Colella[4]

[1] Istituto Ortopedico Rizzoli, Chirurgia del Rachide, Bologna; [2] Istituto Ortopedico Rizzoli, Chirurgia del Rachide, Bologna; [3] Bologna; [4] Istituto Ortopedico Rizzoli, Chirurgia Delle Deformità del Rachide, Bologna

Introduzione: Sono state proposte tecniche diverse di derotazione diretta per la correzione posteriore della scoliosi idiopatica dell'adolescenza con strumentazioni peduncolari. La tecnica più

utilizzata è quella eseguita sulla barra concava (secondo Lenke) applicata nel nostro Centro a partire dal 2008, ma non sempre soddisfacente. L' obbiettivo dello studio è valutare a 2 anni di distanza i risultati di una nuova tecnica di derotazione, che prevede l'impiego di 3 barre (DR3). Si applica la derotazione su una barra convessa corta (non modellata in cifosi) limitata alla parte più ruotata della curva; la derotazione viene poi completata con una barra più lunga convessa e infine si applica la barra concava. Si tratta quindi di un'aggressione più diretta al gibbo.
Materiali e Metodi: Sono stati esaminati 32 pazienti consecutivi affetti da scoliosi idiopatica dell'adolescenza (Lenke type 1, 2), trattati mediante artrodesi posteriore con strumentazione tutta peduncolare. Sono stati considerati 2 gruppi. Un primo gruppo (16 pz) trattato con la tecnica di Lenke (DR) con sistema VCM con la derotazione eseguita con la barra concava inserita. Un altro gruppo (16 pz) con la derotazione eseguita con una nuova tecnica a 3 barre (DR3), con 2 barre sulla convessità e la barra concava. Non vi erano differenze statisticamente significative tra i 2 gruppi, per età, segno di Risser, tipo di curva, entità della curva toracica e sua corregibilità nel bending test, estensione dell'artrodesi.
Risultati: Ad un FU medio di 2.7 anni (2.2 - 3.2), la DR3 ha consentito di ottenere una migliore correzione della rotazione della vertebra apicale (58.8 vs 44.2%; $p<0.005$), oltre a una migliore correzione finale della curva (DR3 61.3 vs DR 56%; $p<0.001$) con minore perdita correttiva al f-u (-1.7 vs -1.9°; $p<0.0005$).
Discussione: Inoltre nel gruppo DR3 si sono avuti migliori risultati per una miniore traslazione della vertebra apicale (DR3 2.2 vs DR 4.1 cm) e una migliore correzione (preop-finale) del tilt dell'ultima vertebra strumentata (DR3 -18° vs DR -9.7°; p=0.005). Invece la cifosi T5-T12, simile nei 2 gruppi prima dell'intervento (DR3 25.3° vs DR 24.3°) è risultata inferiore nel gruppo DR3 (21.3° vs 23.5°).
Conclusioni: La tecnica a 3 barre (DR3) ha permesso di applicare una forza derotativa più efficace. L'analisi dei risultati ha confermato che tale tecnica permette una correzione più efficace e statisticamente significativa della rotazione vertebrale, rispetto alla derotazione più tradizionale di Lenke.

CLASSIFICAZIONE CLINICA DELLE SPONDILODISCITI PIOGENICHE: PROPOSTA DI UN NUOVO ALGORITMO DI TRATTAMENTO SU UNA POPOLAZIONE DI 250 PAZIENTI CON FOLLOW-UP DI 2 ANNI

Enrico Pola[1], Giovanni Autore[2], Luigi Aurelio Nasto[3], Virginia Maria Formica[2], Virginia Pambianco[2], Debora Colangelo[2], Giulio Maccauro[4], Massimo Fantoni[5]

[1] Università Cattolica del Sacro Cuore DI Roma - Policlinico Universitario "A.Gemelli", Ortopedia e Traumatologia - Divisione DI Chirurgia Vertebrale, Roma; [2] Roma; [3] Vancouver, Canada; [4] Istituto DI Clinica Ortopedica, Policlinico A. Gemelli, Università Cattolica del Sacro Cuore, Polo DI Scienze Dell'invecchiamento, Neurologiche, Ortopediche e Della Testa-Collo, Roma; [5] Università Cattolica del Sacro Cuore DI Roma - Policlinico Universitario "A.Gemelli", Istituto DI Malattie Infettive, Rome

Introduzione: Le spondilodisciti piogeniche sono ancora oggi gravate da un alto tasso di complicanze ortopediche e neurologiche. A fronte del costante aumento dell'incidenza, la carenza di dati clinici e linee guida ostacola la scelta del trattamento ortopedico. Lo scopo dello studio è proporre una nuova classificazione delle spondilodisciti piogeniche associando il quadro clinico-radiologico al trattamento più appropriato.
Materiali e Metodi: La classificazione è stata sviluppata analizzando una popolazione di 250 pazienti trattati dal 2008 al 2015. Le tre classi principali (A, B e C) e le ulteriori sottoclassi sono state definite in base a criteri di classificazione selezionati tra i fattori clinici e radiologici con elevato valore prognostico: estensione osteodestruente od instabilità segmentaria, ascessi epidurali e deficit neurologici. Tutti i pazienti sono stati sottoposti a follow-up clinico e radiografico minimo di 2 anni.
Risultati: 84 pazienti (33,60%) sono stati inclusi nella classe A e trattati conservativamente. 46 pazienti (18,40%) affetti da spondilodiscite destruente sono stati inclusi nella classe B e trattati conservativamente (B.1-2) o mediante stabilizzazione chirurgica (B.3). 120 pazienti (48,00%) con ascesso epidurale sono stati inclusi nella classe C e trattati conservativamente (C.1) o sottoposti ad intervento chirurgico di stabilizzazione e/o decompressione (C.2-4). Il tasso di guarigione è stato pari a 92,80% con un tempo medio di ospedalizzazione di 51.94±3.00 giorni.140 pazienti (56,00%) sono stati sottoposti ad immobilizzazione in ortesi rigida per una durata media di 218.17±9.89 giorni. In tutte le classi è stato osservato un progressivo miglioramento degli indici VAS e SF-12. La rachialgia cronica è stata la principale complicanza residua osservata in 27 casi (10,80%). La mortalità osservata è stata pari a 4,80%.
Discussione: La scelta del trattamento ortopedico delle spondilodisciti piogeniche sulla base delle caratteristiche cliniche e radiologiche garantisce un elevato tasso di guarigione con scarse complicanze e recidive. I risultati in termini di miglioramento della qualità di vita dimostrano l'appropriatezza dello schema classificativo proposto.
Conclusioni: Il trattamento ortopedico delle spondilodisciti piogeniche richiede un approccio complesso e multidisciplinare. La classificazione proposta fornisce un algoritmo semplice e riproducibile che permette al chirurgo vertebrale la scelta del trattamento ortopedico più adeguato.

Approfondimenti SPALLA E GOMITO

Sabato 21 Ottobre 2017 dalle 12:00 alle 13:00

ARTROPLASTICA TOTALE DI SPALLA ANATOMICA VERSUS INVERSA: COME, QUANDO E PERCHÉ

Marcello Stamilla[1], Giovanni Gianni[2], Philippe Teissier[3], Jacques Teissier[3]

[1] Centro Ospedaliero Universitario Saint Etienne, Loira, Saint Etienne, France; [2] Fisiomedica Ragusa, Privato Sicilia, Ragusa; [3] Clinique Saint Jean Montpellier, Montpellier, France

Introduzione: La prima protesi di spalla fu impiantata nel 1893 da un chirurgo francese. Nel tempo il concetto di protesi di spalla ha subito dei progressi significativi sia per il genere di materiali utilizzati che per la tipologia degli impianti. Una differenza fondamentale da sottolineare é quella fra due tipologie e concetti di protesi: anatomica e inversa. Obiettivo del nostro lavoro é stato quello di valutare le differenti performance cliniche, l'affidabilità e la sopravvivenza a medio termine dei due tipi di impianti.
Materiali e Metodi: Trattasi di uno studio retrospettivo monocentrico e mono-operatore. La serie in esame consta di 213 protesi totali di spalla (PTS). Escludendo i pazienti (pz) deceduti e quelli persi di vista, i restanti sono stati suddivisi in 2 gruppi: 1) 96 Protesi totali anatomiche (PTA), 58 F e 38 M con età media di 63 anni; 2) 91 Protesi inverse (PI), 30 F e 61 M con età media di 73 anni. Le indicazioni principali sono state le seguenti: omartrosi concentrica primitiva (gruppo1); omartrosi eccentrica (gruppo 2); una valutazione clinico radiografica é stata eseguita nei diversi follow-up.
Risultati: Nei 2 gruppi, le differenze fra pre e postoperatorio sono state altamente significative in termini di vas, rom, forza in EA e Constant score. Nel gruppo 1 all'ultimo follow-up: il 97% dei pazienti è stato soddisfatto o molto soddisfatto, lo score di Constant è passato da 30,81 in preoperatorio, a 74,85 all'ultimo follow-up. Nel gruppo 2: il 96% dei pazienti e stato soddisfatto o molto soddisfatto. Lo score di Constant medio e passato da 40,5 a 68,4 punti all'ultimo follow-up. La sopravvivenza degli impianti a 3,5 anni di follow-up è stata del 100% nel gruppo 1 e del 97,8% nel gruppo 2.
Discussione:L'artroplastica di spalla è il trattamento di scelta in caso di osteoartrosi severa dell'articolazione scapolo-omerale. Molti sono i fattori che influiscono sulla prognosi di tale chirurgia. La vera chiave del successo é la giusta indicazione. Un ruolo di spartiacque nella scelta del tipo di impianto é svolto dallo stato e dalla funzione della cuffia dei rotatori.
Conclusioni:L'evoluzione protesica e l'utilizzo di tecniche chirurgiche sempre più precise permette di ottenere eccellenti risultati in caso di artrolplastica totale di spalla sia anatomica che inversa come confermato dalla nostra serie. Le PTA sono più performanti in termini di ROM e forza, permettendo altresì un risparmio del capitale osseo sul versante glenico in previsione di una possibile futura conversione. Tuttavia la presenza di un'associazione di artrosi e lesione della cuffia richiede l'utilizzo di una PI se si vogliono ottenere ottimi risultati.

RICOSTRUZIONE DI CORONOIDE CON GRAFT OSTEOCONDRALI: STUDIO BIOMECCANICO COMPARATIVO

Enrico Bellato[1], Young-Bok Kim[2], James Fitzsimmons[3], Lawrence Berglund[3], Alexander Hooke[3], Shawn W O'Driscoll[4]

[1] Ospedale San Luigi Gonzaga, Ortopedia e Traumatologia, Orbassano; [2] Inje University - Haeundae Paik Hospital, Orthopedics and Traumatology Department, Busan, Korea, Rep. of South; [3] Mayo Clinic Hospital, Biomechanics Laboratory, Rochester (Mn), United States; [4] Mayo Clinic Hospital, Orthopedics and Traumatology Department, Rochester (Mn), United States

Introduzione: Gli obiettivi del nostro studio biomeccanico sono stati di 1) testare l'ipotesi che il gomito affetto da deficit di coronoide in un quadro d'instabilità posteromediale (PMRI) necessita di una ricostruzione con allograft per ripristinare la pressione di contatto intrarticolare e 2) confrontare 3 tipi di graft osteocondrali.
Materiali e Metodi: Sei gomiti da cadavere sono stati testati sotto stress gravitazionale in varo utilizzando una macchina progettata con l'obiettivo di simulare la tensione muscolare e di flettere passivamente il gomito. La pressione di contatto è stata calcolata con un sensore e software Tekscan. Dopo aver testato il gomito intatto (gruppo INTATTO), si è simulato e testato un quadro di PMRI (gruppo PMRI). Quindi la valutazione è stata ripetuta dopo la sola ricostruzione del legamento collaterale laterale (gruppo LCL) e ulteriormente dopo l'aggiunta di una ricostruzione della coronoide con 3 diversi graft osteocondrali (gruppo RICOSTRUZIONE): la superficie esterna convessa del capitello radiale, la superficie articolare concava del capitello radiale e la porzione posteromediale dell'olecrano
Risultati: La pressione di contatto è stata significativamente maggiore nel gruppo INTATTO rispetto a tutti gli altri gruppi ($p<.006$). La pressione di contatto del gruppo LCL è stata significativamente maggiore dei gruppi INTATTO e RICOSTRUZIONE da 5° a 55° di flessione ($p=.018$). La pressione di contatto del gruppo INTATTO non è risultata significativamente differente rispetto a quella del gruppo RICOSTRUZIONE, eccetto a 5° di flessione ($p\leq.008$). Non si sono riscontrate differenze tra ciascuna delle 3 tecniche di ricostruzione con graft osteocondrale ($p\geq.15$). Tuttavia, la ricostruzione con la superficie laterale del capitello radiale è stata l'unica a riprodurre condizioni pressorie non significativamente differenti da quelle del gruppo INTATTO a qualsiasi angolo di flessione

Discussione: In letteratura pochi studi hanno confrontato diverse tecniche di ricostruzione della coronoide. Questo è il primo studio che le ha confrontate in termini di pressione intratrticolare, ritenuta la diretta responsabile di una degenerazione articolare precoce.
Conclusioni: La ricostruzione isolata dell'LCL non ha ripristinato i valori di pressione intrarticolare nativa e la ricostruzione della coronoide con graft osteocondrale è stata necessaria. Non c'è stata differenza tra le 3 diverse tecniche di ricostruzione in termini di pressione intrarticolare.

PRESSIONE E AREA DI CONTATTO INTRA-ARTICOLARE NELL'INSTABILITÀ POSTEROMEDIALE DI GOMITO

Enrico Bellato[1], James Fitzsimmons[2], Young-Bok Kim[3], Lawrence Berglund[2], Alexander Hooke[2], Shawn W O'Driscoll[4]

[1] Ospedale San Luigi Gonzaga, Ortopedia e Traumatologia, Orbassano; [2] Mayo Clinic Hospital, Biomechanics Laboratory, Rochester (Mn), United States; [3] Inje University - Haeundae Paik Hospital, Orthopedics and Traumatology Department, Busan, Korea, Rep. of South; [4] Mayo Clinic Hospital, Orthopedics and Traumatology Department, Rochester (Mn), United States

Introduzione: L'instabilità posteromediale di gomito (PMRI) si caratterizza per una sublussazione con conseguente incongruenza articolare, la quale si è ipotizzato possa causare degenerazione articolare precoce. L'ipotesi del nostro studio è che l'area e la pressione di contatto intrarticolari sono significativamente differenti nel gomito affetto da PMRI rispetto a un gomito intatto.
Materiali e Metodi: Sette gomiti da cadavere sono stati testati sotto stress in varo gravitazionale utilizzando una macchina custom-made progettata per simulare la tensione muscolare e permettere una flessione passiva del gomito 0°-90°. I dati di area e pressione di contatto intrarticolari sono stati raccolti ed analizzati utilizzando il sensore e software Tekscan. Dopo aver testato il gomito intatto (gomito-INTATTO), si è simulato un quadro di PMRI (frattura anteromediale di coronoide sottotipo 2 + lesione del legamento collaterale esterno + lesione del fascio posteriore del legamento collaterale mediale) e il campione (gomito-PMRI) è stato testato.
Risultati: Nei gomiti-PMRI l'area di contatto è risultata significativamente ridotta e la pressione di contatto significativamente aumentata. A 60°±5° di flessione la sublussazione si è ridotta spontaneamente con conseguente spostamento dell'area di contatto dal margine di frattura alla porzione inferiore della coronoide. La pressione di contatto è aumentata progressivamente da 0° a 60° finché la sublussazione non si è ridotta, momento in cui la pressione è passata da 870±50 KPa a 440±40 KPa ($p<.001$) l'area di contatto da 80±8 mm^2 a 150±58 mm^2 ($p<.001$). Sia l'area sia la pressione di contatto nel gomito-intatto in corrispondenza dell'angolo di flessione cui il gomito-PMRI si è ridotto sono risultate significativamente differenti rispetto ai parametri del gomito-PMRI, sia prima sia dopo la riduzione del gomito ($p<.001$).
Discussione: Questo studio biomeccanico suggerisce come l'associazione riportata in letteratura tra degenerazione articolare precoce e PMRI possa essere conseguente a una riduzione significativa dell'area di contatto causata da dall'incongruenza articolare e all'aumento significativo di pressione di contatto tra il margine di frattura della coronoide e la superficie della troclea.
Conclusioni: La riduzione di area di contatto e l'aumento di pressione di contatto in conseguenza alla sublussazione ed incongruenza articolare potrebbero spiegare l'artrosi precoce in alcuni gomiti affetti da PMRI.

FRATTURE DI GOMITO SOVRACONDILOIDEE COMPLESSE IN ETÀ PEDIATRICA

Pietro Persiani[1], Lorena Martini[1], Marica Di Domenica[1], Filippo Maria Ranaldi[1], Flavia Saltalamacchia[1], Ciro Villani[2]

[1] Università Sapienza, Clinica Ortopedica e Traumatologica - Policlinico Umberto I, Roma; [2] Università Sapienza, Clinica Ortopedica e Traumatologica - Dea Policlinico Umberto I, Roma

Introduzione: Le fratture sovracondiloidee di omero sono le fratture di gomito più frequenti in età pediatrica. Il gomito nei pazienti più piccolo ha una struttura in gran parte cartilaginea, con nuclei di ossificazione ancora poco sviluppati per essere ben visualizzati con radiografie. Risultati più frequenti di mancata diagnosi possono essere: deficit di consolidazione o di articolarità, deformità permanenti in varo/valgo.
Materiali e Metodi: Abbiamo eseguito valutazioni cliniche e radiografiche su 62 fratture in 28 M e 34 F (età media 6.4 anni), affetti da frattura sovracondiloidea di omero. Il campione è stato diviso in 3 gruppi secondo la classificazione di Gartland, con follow up medio di 4 anni. Sono stati valutati: articolarità, allineamento assiale, forza muscolare, stabilità articolare. I valori ottenuti sono stati messi in relazione all'arto controlaterale. Sono stati utilizzati il MAYO Elbow Performance Index (MEPI) per valutare la funzionalità e il PODCI (Pediatric Outcomes Data Collection Instrument) per l'influenza dei deficit rilevati sulla qualità di vita. Su ogni radiografia abbiamo calcolato il Baumann's angle (BA) e l'Humero-capitellar angle (HCA). Il rimodellamento è stato valutato calcolando le variazioni di BA e HCA nelle radiografie eseguite durante il follow up.
Risultati: I risultati clinici sono stati tutti soddisfacenti. Abbiamo riscontrato minimi deficit in flesso-estensione, nessuno in prono-supinazione. Secondo i valori PODCI e MEPI, i deficit articolari non hanno inficiato la qualità di vita nè la funzionalità. Le deviazioni assiali riscontrate rientravano tra 5° in valgo e -10° in varo. Lo studio radiografico ha evidenziato che il rimodellamento è maggiore sul piano sagittale, indipendentemente dalla severità della frattura. L'analisi statistica ha evidenziato la validità del BA postoperatorio come predittore dell'angolo di valgismo del gomito.
Discussione: La classificazione di Gartland è attualmente accettata come guida per il trattamento delle fratture di gomito in estensione. La frattura tipo I richiede l'immobilizzazione in gesso a gomito flesso 90°; la tipo III è trattata con riduzione e stabiliz-

zazione con 2-3 fili di K e immobilizzazione; per la tipo II è aperto il dibattito su trattamento incruento con immobilizzazione o riduzione e stabilizzazione con 2 fili di K.
Conclusioni: La conoscenza del potenziale di rimodellamento delle fratture permette di evitare overtreatment di fratture ad alto potenziale di rimodellamento o di giudicare accettabile una deformità che non andrà incontro a rimodellamento. Le fratture di gomito nei bambini hanno un basso potenziale di rimodellamento. Dal nostro studio è risultata una maggiore capacità di rimodellamento sul piano sagittale rispetto a quello frontale, per il quale bisogna porre la massima attenzione durante la riduzione.

STRESS-SHIELDING NELLE PROTESI A PRESS-FIT DEL CAPITELLO RADIALE: STUDIO PROSPETTICO COMPARATIVO TRA PROTESI BIPOLARE E PROTESI MONOPOLARE ANATOMICA

Giuseppe Giannicola[1], Marco Scacchi[2], Paolo Spinello[3]

[1] Policlinico Umberto I, Ortopedia E Traumatologia, Roma; [2] Policlinico Umberto Primo, Ortopedia E Traumatologia, Roma; [3] Policlinico Umberto Primo, Roma

Introduzione: È stato ipotizzato che lo stress-shielding (SS) sia responsabile del riassorbimento del collo (RC) radiale che spesso si osserva dopo impianto di una protesi. Non è noto se il design protesico influenzi il RC e se questo determini il fallimento dell'impianto. È stato eseguito uno studio prospettico comparativo tra due protesi a press-fit per verificare 1) se il RC dipende dal design protesico, 2) se il RC condiziona i risultati clinici a breve-medio termine.
Materiali e Metodi: Sono stati analizzati 45 pazienti (28F, 17M) di età media di 56 anni, divisi in Gruppo I (GI) con protesi monopolare anatomica (20 casi), e in Gruppo II (GII) con protesi bipolare (25 casi). Il RC è stato misurato radiograficamente nei quadranti anteriore (QA), posteriore (QP), mediale (QM) e laterale (QL) e classificato in lieve (<3mm), moderato (3-6mm) e severo (>6mm). Per la valutazione clinica sono stati utilizzati il MEPS, Q-DASH ed m-ASES, mentre per l'analisi statistica, i test di Student, Pearson e χ^2.
Risultati: Il follow-up è stato di 28 mesi (12-84). I due gruppi sono risultati omogenei per sesso, età e patologia. Il RC, osservato in 39 casi con differenza significativa tra sessi (F>M), è progredito durante il primo anno. Il RC finale medio nel QA, QP, QM e QL è stato rispettivamente di 3.2, 2.0, 2.3 e 2.8 mm nel GI e 3.8, 3.6, 2.8 e 3.7 mm nel GII, senza differenze significative tra gruppi, eccetto che per QP dove è risultato maggiore nel GII. È stato osservato un RC lieve, moderato e severo in 15 (6 in GI; 9 in GII), 21 (9 in GI; 12 in GII) e 3 (GII) casi, rispettivamente, senza differenze significative tra gruppi. Il MEPS, Q-DASH e m-ASES score sono stati rispettivamente di 93, 9.9, 83.5 in GI e 95, 13.3 e 89 in GII, senza differenze significative tra gruppi. Non sono emerse correlazioni tra grado di RC e scores funzionali.
Discussione: Il RC si manifesta in oltre l'80% dei casi dopo impianto di una protesi a press-fit del capitello radiale, progredisce durante il primo anno post-operatorio per poi stabilizzarsi definitivamente. È più frequente nelle donne e non sembra influenzato dal design protesico, suggerendo che altre possibili cause, oltre lo SS, dovrebbero essere considerate. Nella maggior parte dei casi il RC è di grado lieve o moderato e non condiziona i risultati clinici a breve-medio termine.
Conclusioni: Il RC del radio non sembra essere influenzato significativamente dal design protesico e non determina conseguenze cliniche a breve-medio termine.

DISCINESIA SCAPOLO TORACICA: STUDIO OSSERVAZIONE SU GIOVANI NUOTATORI AGONISTI

Jacopo Preziosi Standoli[1], Francesco Fratalocchi[2], Vittorio Candela[3], Enrico Cecchini[2], Roberto Mattei[2], Giovanni Schisa[2], Stefano Gumina[4]

[1] Sapienza, Università DI Roma, Ortopedia e Traumatologia, Roma; [2] Roma; [3] Sapienza, Università DI Roma, Ortopedia e Traumatologia, Roma; [4] Università DI Roma La Sapienza - Dip. Scienze Anatomiche, Istologiche, Medico-Legali e Dell'apparato Locomotore, Clinica Ortopedica, Roma

Introduzione: La discinesia scapolo toracica (DST) è spesso correlata alla presenza di dolore di spalla negli atleti di sport overhead, ma la sua prevalenza in un campione asintomatico non è stata ancora adeguatamente investigata. L'obiettivo di questo studio è stato quello di valutare la presenza di DST in un campione di giovani nuotatori agonisti asintomatici
Materiali e Metodi: Lo studio ha coinvolto 661 nuotatori asintomatici [344M-317F; età media (DS): 15.83 (2.2)] arruolati durante il periodo dei campionati nazionali giovanili. Sono state registrate le caratteristiche antropometriche, la routine di allenamento e la specialità di
gara. È stata valutata la posizione delle scapole a riposo; la differenza in altezza, in
distanza e di inclinazione angolare è stata misurata per ogni scapola utilizzando reperi sulla colonna vertebrale. Ogni misura è stata effettuata con gli arti superiori in posizione di riposo (posizione 1) e con le spalle abdotte a 90°, completamente intraruotate e col gomito esteso (posizione 2). Successivamente, la presenza di DST è stata investigata tramite un test dinamico, con l'utilizzo del metodo "si/no": è stato valutato il movimento delle scapole durante l'elevazione e l'abbassamento sincrono delle braccia sul piano sagittale; il movimento è stato ripetuto 5 volte. Ognuna di queste valutazioni è stata effettuata con gli atleti a riposo, prima della gara o dell'allenamento.
Risultati: I test statico e dinamico sono risultati positivi, rispettivamente, in 69 (10,4%) e 56 (8,5%) nuotatori.
Una differenza statisticamente significativa è stata riscontrata tra i generi ($p<0.01$); i maschi sono apparsi due volte più esposti delle femmine.
Nessuna correlazione è stata trovata tra l'arto dominante e il lato in cui si presenta la DST
($p=0.258$). Il lato di respirazione e il lato della DST sono risultati essere correlati ($p<0.05$).
La prevalenza di DST nei fondisti (800-1500 m.) è risultata doppia rispetto a quella nei velocisti (50-100 m.) ($p=0.01$).

Discussione: Le misurazioni statiche, sembra possano sovrastimare la reale presenza di DST. A causa della sua natura, prettamente funzionale, è preferibile utilizzare un test dinamico per diagnosticare una DST e quindi ottenere un inquadramento clinico corretto. La fatica e la distanza di gara, sembrano essere dei fattori di rischio per lo sviluppo della DST.
Conclusioni: I nostri dati mettono in evidenza come la prevalenza della DST nei giovani nuotatori agonisti asintomatici sia sottostimata. La presenza di tale patologia deve essere investigata anche tra gli agonisti asintomatici in quanto può condurre nel tempo all'insorgenza di dolore e/o alla compromissione della performance sportiva.

Approfondimenti ORTOPEDIA PEDIATRICA

Sabato 21 Ottobre 2017 dalle 14:30 alle 15:30

ANALISI DEI FATTORI DI RISCHIO E IPOTESI DI PREVENZIONE DEL SANGUINAMENTO INTRAOPERATORIO IN PAZIENTI CON OSTEOGENESI IMPERFETTA TIPO III TRATTATI CON CHIODO TELESCOPICO FASSIER DUVAL

Pietro Persiani[1], Maria Vittoria Pesce[2], Lorena Martini[1], Filippo Maria Ranaldi[1], Marica Di Domenica[1], Anna Zambrano[3], Mauro Celli[4], Patrizia D'Eufemia[5], Ciro Villani[6]

[1] Università Sapienza, Clinica Ortopedica e Traumatologica - Policlinico Umberto I, Roma; [2] Università Sapienza, Dai Dea Emergenza e Accettazione, Anestesia e Rianimazione -Policlinico Umberto I, Roma; [3] Università Sapienza, Dipartimento DI Pediatria e Neuropsichiatria Infantile Policlinico Umberto I, Roma; [4] Università Sapienza, Dipartimento DI Pediatria e Neuropsichiatria Infantile Policlinico Umberto I - Centro Osteodistrofie Congenite, Roma; [5] Università Sapienza, Dipartimento DI Pediatria e Neuropsichiatria Infantile Policlinico Umberto I, Roma; [6] Università Sapienza, Clinica Ortopedica e Traumatologica - Dea Policlinico Umberto I, Roma

Introduzione: Il trattamento chirurgico dell'Osteogenesi Imperfetta (OI) è influenzato negativamente da caratteristiche cliniche quali osteoporosi, deformità degli arti e cambiamenti nel tessuto osseo causati dalla terapia con bifosfonati. Il sanguinamento durante l'inchiodamento endomidollare, nella chirurgia dei pazienti affetti da tale patologia, è un problema importante.
Materiali e Metodi: Per individuare fattori di rischio predittivi di sanguinamenti intraoperatori, è stata condotta un'analisi retrospettiva su 23 pazienti di età 6-13 anni con OI tipo III, trattati per correzione di deformità o sintesi di fratture femorali con chiodo telescopico Fassier Duval (FD). Osteotomie sono state praticate nei 14 casi di deformità e in 2 casi su 7 di frattura. Una stima del sanguinamento è stata ottenuta calcolando la somma del sangue aspirato con quello presente su pezze o teli chirurgici. Per calcolare questo valore è stato effettuato un calcolo basato su un algoritmo, che valuta il rapporto tra sanguinamento effettivo diviso il volume ematico totale stimato in base a età e peso del paziente (distribuzione Gamma).
Risultati: Si è osservato un sanguinamento medio di 237.4 ml (0.12 Gamma). Sono state necessarie trasfusioni postoperatorie su 7 pazienti, conseguenti a un sanguinamento medio di 502.8 ml (0.27 Gamma). I pazienti di età > 10 anni avevano una perdita ematica inferiore. Un maggior numero di osteotomie era associato ad aumento significativo del sanguinamento medio ($p = 0.046$). Pazienti mai trattati con bifosfonati mostravano un tasso di sanguinamento significativamente più elevato ($p = 0.048$).
Discussione: Pazienti con OI tipo III sono ad alto rischio di sanguinamento durante chirurgia, per la funzione piastrinica alterata. In aggiunta a questa predisposizione, vi sono fattori di rischio da considerare nel planning dell'intervento chirurgico. In pazienti mai trattati con bifosfonati, il sanguinamento era maggiore rispetto a quelli trattati con bifosfonati da almeno 1 anno. Effetti dei bifosfonati sull'osso (riduzione del canale midollare e ispessimento corticale) potrebbero ridurre la quantità di osso spugnoso e il sanguinamento. Inibendo l'enzima farnesil-pirofosfato-sintetasi (FPPS) e diminuendo la prenilazione di molte proteine plasmatiche, inclusa la metilen-tetraidrofolato-reduttasi (MTHFR), i bifosfonati possono provocare un'alterazione della cascata coagulativa.
Conclusioni: La correlazione trovata con l'assunzione di bifosfonati, inibenti l'azione del FPPS che influenza la coagulazione, richiede ulteriori studi che confermino la presenza di mutazione nei geni codificanti per MTHFR, in pazienti con OI tipo III sottoposti a chirurgia. Per comprendere l'azione di fattori di rischio predisponenti al sanguinamento intraoperatorio, sono risultati significativi i seguenti: età < 10 anni, terapia con bifosfonati, maggior numero di osteotomie.

LE FRATTURE DEL COLLO DEL RADIO IN ETÀ EVOLUTIVA: RISULTATI QUANDO È INDICATA LA RIDUZIONE A CIELO APERTO

Francesco Falciglia[1], Marco Giordano[2], Angelo Gabriele Aulisa[3], Antonio Di Lazzaro[4], Alessandra Merenda[5], Vincenzo Guzzanti[2]

[1] Ospedale Pediatrico Bambino Gesù, Traumatologia Sede Gianicolo, Roma; [2] Ospedale Pediatrico Bambino Gesù, Traumatologia Sede Gianicolo, Roma; [3] Ospedale Pediatrico Bambino Gesù Roma, U.O.C. DI Traumatologia, Roma; [4] Ospedale Pediatrico Bambino Gesù, Traumatologia Sede Gianicolo, Roma; [5] Ospedale Pediatrico Bambino Gesù Roma, Traumatologia, Sede Gianicolo, Roma

Introduzione: Le fratture del collo del radio sono rare nel bambino e rappresentano il 5% di tutte le fratture del gomito in età pediatrica. La maggior parte sono composte o minimamente scomposte. Quelle gravemente scomposte o angolate hanno spesso risultati insoddisfacenti anche dopo riduzione cruenta e le casistiche sull'argomento sono limitate in letteratura. L'obiettivo dello studio è analizzare i risultati dei pazienti affetti da fratture gravemente scomposte del collo del radio ridotte cruentemente dopo tentativo incruento con l'ausilio di un filo di kirschner.
Materiali e Metodi: Dal 2000 al 2009, 195 pazienti con fratture del collo del radio sono stati trattati nel nostro Istituto. 24 casi soddisfacevano tutti i criteri d'inclusione e sono stati valutati clinicamente e radiologicamente ad una distanza media di 7 anni. Al controllo, il valgismo in estensione completa ed il range di movimento del gomito e dell'avambraccio sono stati misurati bilateralmente. I risultati clinici sono stati buoni, mediocri o scarsi in relazione al range di movimento ed alla presenza del dolore. La

valutazione radiografica ha documentato la misura della testa del radio, la presenza di necrosi avascolare, la chiusura prematura della cartilagine d'accrescimento e la deformità in valgo.
Risultati: L'analisi statistica ha dimostrato che i risultati mediocri o scarsi erano direttamente correlati con la perdita della prono-supinazione (p=0.001); la riduzione della flesso-estensione del gomito (p=0.001); l'aumento dell'angolo di valgismo del gomito(p=0.002), la necrosi della testa del radio (p=0.001), la chiusura prematura della cartilagine d'accrescimento (p=0.001) ed a lesioni associate (fratture dell'olecrano con o senza lussazione del gomito) (p=0.002).
Discussione: Nei nostri casi la deformità residua del capitello radiale causata dalla chiusura premature della cartilagine di accrescimento e dalla necrosi avascolare era il motivo principale del deficit funzionale grave. Le lesioni associate erano caratterizzate da prognosi negativa.
Conclusioni: Nella nostra casistica il 25 % hanno avuto risultati mediocri ed il 20% scarsi mentre il 55% erano buoni. La percentuale dei risultati scarsi sarebbe stata sicuramente superiore se i casi con tali gravi scomposizioni non fossero stati ridotti chirurgicamente. Questo studio riporta una delle casiste più ampie di riduzione cruenta di fratture del collo del radio gravemente scomposte in età evolutiva.

PROPOSTA DI UNA INNOVATIVA TECNICA DI CONFEZIONAMENTO DEGLI APPARECCHI GESSATI PER LA CORREZIONE DEL PIEDE TORTO CONGENITO CON IL METODO DI PONSETI. STUDIO PILOTA

Cosimo Gigante[1], Luisella Pedrotti[2], Marco Corradin[3], Stefano Citterio[4]

[1] Uosd Ortopedia Pediatrica, Dipartimento Salute Donna E Bambino, Firenze; [2] Clinica Ortopedica Università DI Pavia, Polo Universitario Città DI Pavia, Montebello Della Battaglia; [3] Usd Ortopedia Pediatrica, Padova; [4] Clinica Ortopedica Università DI Pavia, Pavia

Introduzione: Il trattamento del piede torto congenito (PTC) col metodo di Ponseti è precisamente codificato. Non mancano tuttavia criticità tra cui quelle legate alla gestione dei gessi (intolleranza, "slippage", abrasioni cutanee e problematiche relative alla loro rimozione). Per limitare questi incovenienti viene proposta una loro diversa modalità di confezionamento.
Materiali e Metodi: 70 PTC idiopatici afferenti a due distinte U.O. sono stati trattati con docce gessate femoro pedidie che, per consentirne l'agevole rimozione con comuni forbici, lasciavano libera dal contatto col gesso una ristretta porzione longitudinale dell'arto inferiore. Era rispettato Il principio di Ponseti di derotazione del piede in supinazione con contropressione laterale sulla testa dell'astragalo. I PTC sono stati classificati sec. Pirani a esordio e fine trattamento. È stato considerato corretto ogni PTC con Pirani score < / = a 0,5. Un numero di gessi < /= a 6 è stato considerato come primary endpoint. GEE models e Odds ratio sono stati utilizzati nella elaborazione statistica (P values <0.005 considerati significativi).
Risultati: A inizio cura il Pirani score medio era 4,45. Il tempo medio di trattamento è stato 50 giorni. 27 piedi (38%) hanno ricevuto trattamento solo conservativo (in media 5.29 gessi). 44 piedi (62%) hanno richiesto la tenotomia achillea (in media 6.38 gessi). A fine cura 65 piedi (93%) presentavano Pirani score < /= 0,5. Il guadagno di correzione per gesso è stato di 0,432 punti di score (P<0,001). La piena correzione con numero di gessi < /= a 6 era correlata al valore iniziale di Pirani score (OR=0.408, P=0.003). Non è stata registrata alcuna abrasione o a intolleranza cutanea eccetto che per 2 gessi rimossi anticipatamente per edema del piede.
Discussione: La rimozione del gesso può risultare indaginosa e si accompagna talora a lesioni cutanee (abrasioni o addirittura ustioni da sega). La particolare modalità di confezionamento dei gessi proposta, rispettosa dei principi del metodo Ponseti, ha annullato questi rischi dimostrandosi parimenti efficace nel garantire una soddisfacente correzione.
Conclusioni: È stata ottenuta, nel rispetto dei principi di Ponseti, la piena correzione nel 93% dei PTC trattati secondo la particolare modalità di confezionamento del gesso proposta. Ad un soddisfacente livello di efficacia si è associata l'assenza di complicazioni locali. Questi promettenti risultati ne lasciano ipotizzare una diffusione su più larga scala come possibile percorribile alternativa al consolidato trattamento convenzionale.

TRATTAMENTO CONSERVATIVO DELLE FRATTURE DI AVAMBRACCIO DISTALE IN ETÀ PEDIATRICA: QUALE INDICE PREDICE MEGLIO LA SCOMPOSIZIONE SECONDARIA?

Domenico Ravier[1], Ilaria Morelli[2], Valentina Buscarino[3], Luca Maria Sconfienza[3], Andrea Spreafico[4], Domenico Curci[5]

[1] Irccs Istituto Ortopedico Galeazzi/Università Degli Studi DI Milano, Traumatologia e Pronto Soccorso, Milano; [2] Università Degli Studi DI Milano - Irccs Istituto Ortopedico Galeazzi, U.O. DI Ortopedia Pediatrica, Milano; [3] Irccs Istituto Ortopedico Galeazzi - Università Degli Studi DI Milano, U.O. DI Radiologia Diagnostica Per Immagini e Interventistica, Milano; [4] Irccs Istituto Ortopedico Galeazzi - Università Degli Studi DI Milano, Centro DI Traumatologia Dello Sport e Chirurgia Artroscopica, Milano; [5] Irccs Istituto Ortopedico Galeazzi, Ortopedia Pediatrica, Milano

Introduzione: Diversi studi hanno cercato di fornire una valutazione oggettiva sull'adeguatezza di un gesso antibrachio-metacarpale per il trattamento delle fratture di avambraccio distale in età pediatrica, introducendo parametri calcolabili sulla radiografia sotto gesso: indici Cast, Padding, Canterbury, Gap, Three Point e gli angoli di ulnarizzazione (2°/3°metacarpo-radio). Scopo di questo studio è individuare il miglior indice nel predire la scomposizione sotto gesso.
Materiali e Metodi: 124 pazienti (97 maschi, 27 femmine) con frattura di radio (82) o biossea (42) distale di avambraccio trattata conservativamente in gesso antibrachiometacarpale presso l'Istituto Ortopedico Galeazzi sono stati inclusi nello studio. Per ogni caso sono stati calcolati gli indici sopraccitati e gli Angoli di Scomposizione post-riduzione (AdS0) e sotto gesso a 7 (AdS7) e 30 (AdS30) giorni.

Risultati: Le fratture biossee hanno un maggior rischio di scomposizione in gesso (OR 1.21, p<0.001) rispetto alle fratture del radio (test chi-quadrato).
Il peggioramento della scomposizione in gesso delle fratture biossee nelle proiezioni anteroposteriori (AP) e laterali è rispettivamente correlato (Pearson, p 0.037) e associato (T-test, p 0.045) con un Gap Index elevato. Nelle fratture di radio, un Cast Index elevato è associato a un peggioramento della scomposizione in gesso in AP (T-test, p 0.035).
I principali fattori di rischio riscontrati per la scomposizione in gesso sono:
Al test chi-quadrato, AdS0 in AP>25°(p 0.003) e in laterale>15°(p 0.005) per le fratture biossee; AdS0 in laterale>15° per le fratture di radio isolate (p 0.003);
Al T-test, gli indici Cast (p<0.001),Padding (p 0.034) e Canterbury (0.002) elevati per entrambi i gruppi (frattura biossea e di radio)
Alla regressione logistica, un elevato cast index (OR 2842, p 0.019) e le fratture biossee (OR 6, p<0.001) per entrambi i gruppi.
Discussione: Una frattura trattata in gesso non adeguatamente ovalizzato o con troppo cotone (indici Cast, Padding, Gap, Canterbury elevati) ha maggior rischio di scomposizione. Un'aumentata ulnarizzazione del gesso e il Three point index non hanno mostrato relazioni significative con il rischio di scomposizione.
Conclusioni: Un gesso antibrachio-metacarpale confezionato rispettando gli indici sopraccitati è efficace nel prevenire la scomposizione delle fratture d'avambraccio distale in età pediatrica. Una corretta riduzione prima del confezionamento del gesso è altrettanto importante.

LA PROTESICA D'ANCA IN ETÀ PEDIATRICA: INDICAZIONI, LIMITI E PROSPETTIVE FUTURE

Fabrizio Donati[1], Laura Ruzzini[2], Osvaldo Palmacci[3], Enrico Micciulli[4]

[1] Ospedale Pediatrico Bambino Gesù - Palidoro, Ortopedia, Palidoro; [2] Roma

[3] Roma; [4] Roma

Introduzione: Le patologie dell'anca in età pediatrica possono avere conseguenze potenzialmente devastanti. Le protesi d'anca hanno dimostrato un'ottima e durevole efficacia in pazienti adulti. Scopo dello studio è analizzare i risultati ottenuti a medio termine con diversi modelli protesici di anca impiantati in pazienti di età inferiore a 18 anni.
Materiali e Metodi: È stata effettuata un'analisi retrospettiva sui pazienti trattati ad una età minore di 18 anni per protesi totale di anca negli ultimi 10 anni da un unico operatore. I pazienti erano affetti in 2 casi da lussazione congenita/inveterata, in 2 casi di cui 1 bilaterale da necrosi asettica della testa del femore, in 1 caso esiti di epifisiolisi, in 2 casi di cui 1 bilaterale da sublussazione in sindrome di Down, per un totale di 9 impianti in 7 diversi pazienti. I pazienti sono stati rivalutati clinicamente mediante Harris Hip Score (HHS), Womac Score (WS) e VAS score, e radiograficamente su recente Rx bacino in accordo ai criteri proposti da Engh.
Risultati: Al momento del trattamento i pazienti avevano un'età media di 16,8 anni e nel 33% dei casi avevano subito precedenti interventi all'anca poi operata. Sono stati utilizzati 5 diversi tipi di impianti primari, in 3 casi sono stati impiantati protesi a stelo corto. Ad un follow-up medio di 53,8 mesi si è assistito ad un miglioramento significativo e stabile del dolore, della funzionalità articolare e della qualità di vita dei pazienti (HHS:81,7 WS 19,4; VAS 1,6). In nessun caso è stato necessario effettuare interventi di revisione ad esclusione di 1 caso di lussazione traumatica che è stato ridotto incruentemente. Radiograficamente è stata dimostrata una completa osteointegrazione e al momento non risultava evidente nessun segno di usura o mobilizzazione degli impianti
Discussione: Le protesi d'anca hanno dimostrato ad un follow up medio, ottimi risultati clinici e radiografici anche in pazienti di età minore ai 18 anni. Le maggiori difficoltà intraoperatorie sono correlate alle patologie di base, in particolare nei casi di lussazione inveterata, in cui vi è uno stravolgimento della normale geometria articolare. In previsione di futuri interventi di revisione le protesi a stelo corto quando impiantabili, rappresentano un potenziale vantaggio nel risparmio di bone stock.
Conclusioni: Le protesi d'anca hanno dimostrato ad un follow up medio, ottimi risultati clinici e radiografici anche in pazienti di età minore ai 18 anni. Ulteriori studi sono necessari per valutare i risultati di questi impianti ad un lungo follow up, data la giovane età e l'elevata richiesta funzionale di questi pazienti.

L'EFFICACIA DELLA TRAZIONE PRE-OPERATORIA NEL TRATTAMENTO CHIRURGICO DELLA LUSSAZIONE CONGENITA DELL'ANCA ESEGUITA PER VIA D'ACCESSO MEDIALE

Francesco Catellani[1], Francesco Alberti[2], Gabriele Bernardi[3], Ernesto Ippolito[2], Pasquale Farsetti[2]

[1] Università DI Roma Tor Vergata - Policlinico Tor Vergata, Ortopedia e Traumatologia, Roma; [2] Roma; [3] Policlinico Tor Vergata, Ortopedia e Traumatologia, Roma

Introduzione: L'efficacia della trazione preoperatoria nel trattamento della lussazione congenita dell'anca è oggetto di discussione da parte di diversi Autori, alcuni dei quali ne hanno raccomandato l'utilizzo per ridurre il tasso di incidenza della necrosi avascolare della testa del femore. Lo scopo del nostro studio è stato quello di verificare l'incidenza della necrosi avascolare della testa del femore in pazienti affetti da lussazione congenita dell'anca sottoposti a trazione preoperatoria e trattati chirurgicamente con riduzione cruenta mediante approccio mediale.
Materiali e Metodi: 71 anche (52 pazienti) sono state ridotte cruentemente attraverso un approccio mediale a un'età media di 16 mesi e ricontrollate a un'età media di 22 anni. La trazione preoperatoria è stata applicata ai pazienti in regime di day hospital e mantenuta a domicilio per 4 settimane e la sua efficacia valutata da controlli radiografici secondo il metodo di Gage e Winter, modificato. La trazione veniva considerata non efficace nei casi in cui la testa del femore non raggiungeva il livello dell'acetabolo (plus-one) o due livelli inferiori al livello di partenza entro

4 settimane dall'applicazione. Dopo l'intervento chirurgico, le anche operate venivano immobilizzate in gesso pelvi–bimalleolare in prima posizione e seguito da un tutore in abduzione.
Risultati: Le 71 anche sottoposte a riduzione cruenta sono state divise in tre gruppi correlati all'età: dai 3 ai 12 mesi, dai 13 ai 24 mesi e dai 25 ai 36 mesi. Nel 68% delle anche lussate, la trazione era stata efficace. Nel restante 32% in cui erano presenti i casi di lussazione più alta in pazienti più grandi di età, la trazione non era stata efficace. La necrosi avascolare della testa del femore si manifestava più frequentemente nel secondo e nel terzo gruppo con un'incidenza del 30,4% mentre nel primo, in cui la trazione era stata efficace, l'incidenza era del 12,5%. Era presente una correlazione significativa tra il gruppo di età e l'efficacia della trazione (p:0.036).
Discussione: Dall'analisi della letteratura, l'efficacia della trazione preoperatoria rimane controversa, tuttavia non esistono studi validati in cui è stato eseguito un confronto con la necrosi avascolare. Nella nostra casistica la necrosi avascolare della testa del femore si è manifestata prevalentemente nei casi in cui la trazione non era stata efficace. Infatti la correlazione tra l'inefficacia della trazione e la necrosi avascolare è stata statisticamente significativa (p:0.0001). Più della metà dei nostri pazienti hanno ricevuto il trattamento in trazione a domicilio, contenendo notevolmente i costi ospedalieri.
Conclusioni: Proponiamo di riconsiderare la trazione come un metodo valido per ridurre l'incidenza di necrosi avascolare della testa del femore nei pazienti affetti da lussazione congenita dell'anca, che devono essere sottoposti a intervento chirurgico di riduzione cruenta.

Approfondimenti LE INFEZIONI IN CHIRURGIA ORTOPEDICA 1

Sabato 21 Ottobre 2017 dalle 14:30 alle 15:30

LE INFEZIONI IN CHIRURGIA PROTESICA NEI REPARTI ORTOPEDICI DEL TRENTINO: REVISIONECLINICA, ADERENZA ALLE LINEE GUIDA ATTUALMENTE ESISTENTI EPROPOSTE DI NUOVE LINEE GUIDA

Micaela Pagliari[1], Marco Molinari[2], Piero Giardini[3], Carlo Raimondo Menna[4], Avraam Christodoulidis[4], Andrea Migliorini[4], Michele Soldà[4], Manuela Tardiola[5], Luciano Bertoldi[6]

[1] Apss Trento Ospedale DI Cavalese, Ortopedia E Traumatologia, Trento; [2] Trento; [3] Trento; [4] Trento; [5] Trento; [6] Apss Trento, Ortopedia e Traumatologia, Trento

Introduzione: Scopo del nostro studio è analizzare i dati attuali sulle infezioni periproteische di anca e ginocchio nel panorama ortopedico della nostra Regione per valutare l'aderenza nei diversi centri e tra i diversi operatori alle linee guida regionali attualmente esistenti.
Materiali e Metodi: Dal gennaio 2012 al dicembre 2016 sono stati eseguiti presso tutti gli ospedali dell' azienda provinciale dei Servizi sanitari della nostra regione 6023 impianti protesici di anca e 3820 impianti protesici di ginocchio. Le uniche linee guida attualmente presenti nella nostra regione sono quelle per la profilassi antibiotica in chirurgia ortopedica (Pubblicate nel 2016 dal servizio di Governance clinica) che fanno prevalentemente riferimento alle linee guida CDC statunitensi. Inoltre sono state stabilite delle linee di indirizzo per quanto riguarda l'identificazione dei fattori di rischio e la scelta del tipo di profilassi antibiotica.
Risultati: Il tasso complessivo di infezioni periprotesiche nella nostra provincia negli ultimi 5 anni è stato rispettivamente del 1,7% nella chirurgia protesica dell'anca, del 1,6% nella chirurgia protesica di ginocchio (4,8% nelle revisioni). Si è visto che il 93% delle infezioni è stato identificato entro 90 gg (media 22 giorni; % ISC da Stafilococchi Penicillina resistenti: 34%) e che la % ISC era correlata in maniera significativa a dei fattori di rischio (BMI>40; tempi operatori >115 min; etc). La % di aderenza alle linee di indirizzo presenti nella nostra regione è stata complessivamente buona (98%) ma è anche emerso che tale aderenza scende al 78% per quanto riguarda il tipo di antibiotico e la dose postoperatoria. Gli aspetti in cui si riscontra maggiore variabilità tra i diversi ospedali e tra i diversi operatori è stato: l'utilizzo precoce di antibiotici nel sospetto di infezione precoce prima della diagnosi eziologica; il ricorso o meno all'artrocentesi diagnostica; il ricorso alla terapia conservativa entro 3-6 settimane; la gestione ed il timing della terapia antibiotica. Per quanto riguarda invece il trattamento la riprotesizzazione in two stage è stata adottata nella quasi totalità dei casi in tutti gli ospedali coinvolti nello studio (94%) con un timing della successiva riprotesizzazione del 97% ad una media 11 settimane.
Discussione: Da questo studio sono emersi alcuni punti chiave da tener sempre presenti nella nostra pratica clinica e sono state messe in evidenzia le numerose zone d'ombra presenti nel trattamento delle infezioni su protesi nella nostra provincia e la necessita di stabilire linee di indirizzo aziendali riguardo gli aspetti più controversi del trattamento.
Conclusioni: Per ottenere i migliori risultati è necessaria una collaborazione sempre più stretta tra gruppi di lavoro a livello interdipartimentale e la necessaria diffusione capillare di queste linee guida a livello di tutto il personale sanitario coinvolto.

LE INFEZIONI PERIPROTESICHE DI ANCA E GINOCCHIO: STUDIO EPIDEMIOLOGICO RETROSPETTIVO A VENTI ANNI (1996-2016) IN UN SINGOLO OSPEDALE METROPOLITANO

Stephanie Luboz[1], Cristina Negri[2], Francesca Moioli[3], Davide Brioschi[4], Massimo Galli[2], Alfonso Manzotti[5]

[1] Ospedale Sacco - Asst Fatebenefratelli, Ortopedia e Traumatologia, Milano; [2] Ospedale Sacco - Asst Fatebenefratelli, Malattie Infettive, Milano; [3] Ospedale Luigi Sacco, Ortopedia E Traumatologia, Milano; [4] Ospedale Luigi Sacco-Asst Fatebenefratelli, Ortopedia e Traumatologia, Milano; [5] Ospedale Sacco- Asst Fatebenefratelli, Ortopedia e Traumatologia, Milano

Introduzione: Le infezioni periprotesiche rappresentano una delle più temibili complicanze della chirurgia ortopedica, causa di elevata morbilità, trattamenti prolungati, reinterventi, costi notevoli per il Sistema Sanitario e con un trend stimato in progressivo aumento nei prossimi anni.
Scopo del lavoro è la presentazione di uno studio epidemiologico retrospettivo con 20 anni di follow-up eseguito in un singolo centro metropolitano e utilizzato per creare un database.
Materiali e Metodi: dal gennaio 1996 al dicembre 2016 dagli archivi elettronici e cartacei della nostra azienda sono stati trattati 368 casi con codice DRG 996.66 ("infezione e reazione infiammatoria da protesi articolari interne") secondo la classificazione ICDM-9-CM. Sono poi stati selezionati 68 pazienti con infezioni periprotesiche in cui l'identificazione del patogeno responsabile è avvenuta nella nostra istituzione e inseriti in un database organizzato in 4 sezioni principali:
Sezione 1: dati anagrafici, sesso e stato di salute generale
Sezione 2: atto chirurgico, sede e caratteristiche del dispositivo protesico impiantato
Sezione 3: criteri diagnostici di infezione, tipo d'infezione e agenti patogeni
Sezione 4: analisi degli approcci medici e chirurgici

Risultati: più frequenti le infezioni a carico di protesi d'anca (**5**4.41%) rispetto a protesi di ginocchio (45.59%), età media 74.7 anni, infezioni tardive 58.82%, precoci 33.29% e ritardate 5.88%, infezioni polimicrobiche 22.6%, nessun isolamento 14.71%, Staphilococchi 14.71% (meticillino sensibili 20.58%,meticillino resistenti 7.35%, vancomicina resistenti 1.47%), casi trattati solo con antibioticoterapia 10%. Fattori di rischio maggiori: ipertensione arteriosa (69.12%), patologie cardiovascolari (45.59%), obesità (26.45%), diabete scompensato (25%), pregressi tumori (16.18%), fumo (13.24%).
Discussione: per il trattamento delle infezioni periprotesiche è necessaria l'associazione di varie competenze mediche: infettivologiche, microbiologiche, ortopediche.
Conclusioni:: la creazione di un database può essere considerata un primo sforzo in questa direzione analizzando e mettendo in relazione tra loro i diversi aspetti di queste patologie ed offrendo spunti per l'avviamento di un registro nazionale

LE MOBILIZZAZIONI SETTICHE DELLE PROTESI D'ANCA E DI GINOCCHIO: DATI DEL REGISTRO RIPO SU 150.000 IMPIANTI IN EMILIA ROMAGNA DAL 2000 AD OGGI

Susanna Stea[1], Barbara Bordini[2], Cristina Ancarani[3], Aldo Toni[2]

[1] Istituto Ortopedico Rizzoli, Laboratorio DI Tecnologia Medica, Bologna; [2] Istituto Ortopedico Rizzoli, Bologna; [3] Istituto Ortopedico Rizzoli, Bologna

Introduzione: La mobilizzazione settica rappresenta un evento temibile e di difficile trattamento in chirurgia protesica ortopedica. Il registro RIPO in Emilia Romagna dall'anno 2000 ha raccolto ed elaborato i dati relativi agli interventi di protesi totale e parziale d'anca e a quelli di ginocchio. Dal 2008, inoltre, ha registrato anche i dati relativi alla protesi di spalla.
Materiali e Metodi: Sono stati presi in considerazione gli interventi primari e le revisioni ad essi associati limitando l'analisi ai soli residenti in Emilia Romagna, per evitare il bias legato alla posibile perdita al follow –up. La coorte analizzata è di 64.916 protesi primarie d'anca stemmed, 715 di rivestimento, 32.941 protesi parziali, 5.031 ginocchio uni, 41.848 ginocchio totali con o senza resurfacing della rotula, 2546 protesi totali di spalla e 730 protesi parziali di spalla. L'analisi è stata condotta mediante calcolo della sopravivvenza con metodo di Kaplan Meier, integrato da analisi multivariata secondo Cox. L'endpoint dell'analisi è la revisione di anche una singola componente per mobilizzazione settica.
Risultati: La sopravvivenza complessiva a 15 anni delle protesi totali d'anca è pari a 90,2% (IC 89,6-90,9), con incidenza dello 0.3% di mobilizzazioni settiche. Tale causa di fallimento rappresenta il 7.7% delle cause nel primo biennio, per poi scendere progressivamente al 5.6 nel secondo biennio e 3.9%. Nelle protesi di rivestimento l'incidenza è 0.3% mentre nelle protesi parziali è dello 0.2%.
Per il ginocchio la sopravvivenza a 13 anni è del 94.8% per le protesi totali e dell'83.8% per le unicompartimentali. L'incidenza di mobilizzazioni settiche è pari allo 0.7% per entrambe le categorie.
Per la spalla, a fronte di una sopravvivenza a 6 anni compresa tra il 93 e il 97%, l'incidenza è dello 0.4% nelle protesi inverse e 1.2% nelle emiartroplastiche.
Discussione: L'analisi dei fattori di rischio per la mobilizzazione settica ha evidenziato il ruolo del sovrappeso, dell'utilizzo del cemento antibiotato e della presenza delle principali comorbidità nello sviluppo della infezione periprotesica.
Conclusioni: Il Registro, seppur con alcuni evidenti limiti, rappresenta uno strumento essenziale per il monitoraggio del fenomeno delle infezioni e per supportare l'identificazione di fattori di rischio.
Il Registro è co-finanziato dalla Regione Emilia-Romagna; le elaborazioni presentate sono basate sui dati forniti dal personale dei reparti di ortopedia della Regione i quali, con il loro impegno, le rendono possibili ed affidabili.

LA PREVENZIONE NON FARMACOLOGICA DELL'INFEZIONE PERIPROTESICA

Enzo Meani[1], Antonio Pellegrini[1], Claudio Legnani[1], V. Macchi[1]

[1] Istituto Galeazzi-S.Siro, Gruppo San Donato (Milano)

Introduzione: Negli ultimi anni,nonostante i progressi dell'asepsi,l'incidenza dell'infezione periprotesica non è scesa al di sotto del 2-4 % degli interventi (primi impianti e revisioni) nelle diverse casistiche internazionali. Le possibili cause sono la progressiva selezione di ceppi batterici resistenti ai comuni antimicrobici,le condizioni dei pazienti operati gravati da un rischio superiore per età e/o comorbilità e,purtroppo,anche la maggiore disinvoltura comportamentale del personale addetto per l'erronea convinzione che la più avanzata tecnologia abbia debellato il rischio infettivo.
Materiali e Metodi: Sono state impiegate le RACCOMANDAZIONI comportamentali della British Orthopaedic Association (BOA),che ha dettato più organiche linee-guida per la prevenzione dell'infezione periprotesica,per altro qui integrate anche con i dati ricavati dall'esperienza personale. In effetti non tutto è rigidamente codificato da "raccomandazioni classificate" e dunque appare legittimo,talora,ricorrere anche ad una "expert opinion". La stessa Letteratura internazionale non appare sempre univoca sui singoli aspetti della migliore condotta da tenere in sede pre,intra e post-operatoria.
Risultati: Vi è un diverso livello di "evidenza" per le singole raccomandazioni,ma si può ricavare dalle linee-guida e dalla Letteratura consultate un "decalogo" dei comportamenti perioperatori virtuosi,a prescindere dalla pur indispensabile scelta di una profilassi antibiotica adeguata,sia perioperatoria,sia instaurata a distanza nei confronti del rischio di infezioni periprotesiche tardive ematogene.
Discussione: Le ferite operatorie "maggiori" che rimangono aperte per più di 90 minuti sono contaminate nel 66 % dei casi,con carica batterica proporzionale alla durata dell'intervento. Una pur corretta profilassi antibiotica generale non è sufficiente per annullare il rischio infettivo e,non a caso,stanno conquistando un ruolo crescente in tal senso concetti,metodiche e materiali volti a contrastare localmente l'adesività batterica agli impianti e la formazione del BIOFILM. In ogni caso comportamenti virtuosi

consapevoli pre,intra e post-operatori contribuiscono a ridurre il rischio infettivo. Deve essere tuttavia precisato che anche le Direzioni sanitaria ed amministrativa dll'Ente,pubblico o privato,in cui si svolge l'attività chirurgica,hanno in questo campo competenze e dunque responsabilità ben precise.

Conclusioni: Le infezioni rappresentano una complicanza rilevante e grave della chirurgia protesica. La corretta applicazione di razionali misure di prevenzione e l'adozione di comportamenti operatori consapevoli ne può ridurre sensibilmente l'incidenza e dunque l'impatto negativo individuale e sociale. Deve essere infine ricordato che il chirurgo non è l'unico "attore",ma rimane comunque il principale responsabile professionale e legale.

Approfondimenti LE INFEZIONI IN CHIRURGIA ORTOPEDICA 2

Sabato 21 Ottobre 2017 dalle 15:30 alle 16:30

L'UTILIZZO DI COTILI CUSTOM-MADE NELLA REVISIONE TWO-STAGE DI PROTESI D'ANCA: INDICAZIONI E RISULTATI PRELIMINARI

Luca Cavagnaro[1], Giorgio Burastero[2], Francesco Chiarlone[3], Giovanni Riccio[4], Lamberto Felli[5]

[1] Orthopaedic Department, Irccs Azienda Ospedaliera San Martino-Ist,., Genova; [2] Santa Maria DI Misericordia Hospital, Malattie Infiammatorie Osteo-Articolari (Mioa), Loano; [3] Orthopaedic Department - San Martino Hospital,., Genova; [4] Ospedale Santa Maria DI Misericordia, Albenga; [5] San Martino Hospital, Genova

Introduzione L'obiettivo del nostro lavoro è la valutazione critica dei risultati ottenuti da una coorte di pazienti trattati con tecnica two-stage in cui è stato necessario utilizzare un cotile custom-made per la ricostruzione del versante acetabolare. Mediante la presentazione dei dati illustreremo le nostre indicazioni, le particolarità e i vantaggi di questa tecnica chirurgica.
Materiali e Metodi Dieci pazienti sono stati trattati con revisione two-stage di anca ed impianto di cotile custom-made presso il centro di Malattie Infettive ed Ortopedia Settica (MIOS) dell'Ospedale S.M. di Misericordia di Albenga. Il follow-up medio è di 23 mesi (range 4-32 mesi). Nove pazienti erano affetti da infezione periprotesica mentre in un caso si trattava di una coxite settica. Sono stati raccolti i principali dati demografici e le comorbilità rilevanti. Il grado del difetto acetabolare secondo Paprosky ed ulteriori dati chirurgici rilevanti sono stati valutati. I pazienti sono stati screenati clinicamente nel pre e postoperatorio mediante Harris Hip Score (HSS), Oxford Hip Score (OHS), dolore di coscia ed eterometria. I dati radiologici quali mobilizzazione–migrazione dell'impianto, osteolisi, offset e inclinazione acetabolare sono stati registrati. I risultati sono stati considerati statisticamente significativi per $p<0.05$.
Risultati L'età media all'espianto è di 55.7 anni ± 18 con un BMI medio di 23.5 ± 3. La media dei precedenti chirurgici è 4 (range 1-9). La distribuzione di difetti acetabolari è la seguente: 1 paziente con un difetto IIC, 6 con difetti tipo IIIA e 3 con difetti di tipo IIIB. 1n 7 casi abbiamo utilizzato una tecnica a press-fit puro mentre in 3 casi abbiamo utilizzato un augment custom-made abbinato ad una coppa emisferica. Abbiamo notato un miglioramento statisticamente significativo sia del HHS che del OHS che sono passati rispettivamente da 29.5 ± 6.9 a 79.9 ± 11.6 e da 21.2 ± 4 a 37.7± 5.4. L'eterometria a fine trattamento è di 4.4mm ± 6.5. Non sono state osservate migrazioni o mobilizzazioni degli impianti protesici, in 2 pazienti sono state notate aree di osteolisi in zona 2 di Charnley. L'offset orizzontale è stato sempre pareggiato o aumentato (tranne in 1 caso di Gilderstone controlaterale). L'inclinazione acetabolare è rimasta sempre all'interno della safe zone con una media di 49.4°± 4.6. Riportiamo una failure infettivologica. Non abbiamo notato mismatch tra ciò che era stato pianificato nel preoperatorio è l'impianto definitivo.
Discussioni e Conclusioni L'utilizzo di cotili custom-made è una alternativa percorribile e affidabile in quadri di ricostruzione acetabolare settica complessa. La corretta indicazione, l'elevata versatilità e la modularità degli impianti ci consente di gestire anche difetti ossei di grave entità con ottimi risultati clinici e radiografici seppur a breve termine.

RISULTATI A MEDIO ED A LUNGO TERMINE DELLE REVISIONI SETTICHE IN DUE TEMPI

Paolo Di Benedetto[1], M. Buttironi[1], Alessandro Beltrame[1], Renato Gisonni[1], Vanni Cainero[1], Araldo Causero[1]

[1] Clinica Ortopedica - Azienda Sanitaria Universitaria Integrata di Udine Santa Maria della Misericordia, Udine

Introduzione: Le infezioni periprotesiche sono una delle cause del fallimento di un impianto protesico. L'incidenza di questa complicanza varia a seconda che si tratti di primo impianto oppure di revisione. Dall'analisi della letteratura si evince come il il numero dei casi sia in crescita [1,2]. Le infezioni periprotesiche sono state classificate in diversi modi ma un metodo che ha un risvolto tangibile nel percorso terapeutico è quello che le divide in precoci e tardive [3,4]: le prime possono essere trattate con un approccio maggiormente conservativo, mentre le seconde necessitano di un trattamento più aggressivo come una revisione Two-Stage [4]. Lo scopo del del lavoro è quello di verificare i tassi di successo dei casi trattati nella nostra clinica seguendo dei criteri decisionali precisi.
Materiali e Metodi: Sono stati valutati retrospettivamente i dati di tutte le revisioni eseguite nel periodo compreso tra gennaio 2010 e dicembre 2015. Il numero di revisioni di protesi d'anca è 38 mentre il numero delle protesi di ginocchio è 45. I pazienti sono stati sottoposti ad intervento dopo un'attenta valutazione preoperatoria ortopedica, infettivologica e anestesiologica. L'intervento di revisione Two-Stage [5] ha previsto in ogni caso un primo tempo di rimozione dell'impianto seguito dal posizionamento di uno spaziatore cementato. Il secondo tempo chirurgico è stato eseguito dopo un tempo minimo di tre mesi e ha previsto l'impianto di una protesi da revisione oppure di un nuovo spaziatore cementato a seconda del risultato dell'esame istologico estemporaneo intraoperatorio. Sia dopo il primo intervento che

dopo il secondo, sono stati prelevati un minimo di 3 campioni di tessuto periprotesico per esame istologico estemporaneo intraoperatorio [6] e 5 campioni per colturale oltre alla sonicazione dell'impianto rimosso o dello spaziatore. La terapia antibiotica somministrata è stata di tipo empirico fino al risultato dell'esame colturale e del colturale su sonicato; in base ai risultati la terapia antibiotica è stata sospesa oppure prolungata fino a normalizzazione degli indici di flogosi. Ogni paziente è stato valutato clinicamente (congiuntamente all'infettivologo) e radiograficamente a 45 giorni, 3, 6, 12 e 24 mesi dall'intervento chirurgico.

Risultati: Tra il 2010 e il 2015 sono state eseguite 38 revisioni Two-Stage di anca e 45 di ginocchio. Per le revisioni d'anca 18 pazienti erano di sesso femminile e 20 maschile, per le revisioni di ginocchio 21 di sesso femminile e 24 maschile. L'età media è di 75,2 per l'anca e 72,3 per il ginocchio. La media di follow-up per l'anca e per il ginocchio è rispettivamente 3,2 e 3,4 anni. I fallimenti per le revisioni d'anca sono stati 5 per un tasso di successo di 86,8%, mentre per le revisioni di ginocchio i fallimenti sono stati 5 per un tasso di successo di 89,9%. Le colture intraoperatorie e dei sonicati sono risultate negative per l'anca e il ginocchio rispettivamente in 8 e 12 pazienti. Nelle revisioni d'anca sono stati riscontrati 16 colturali positivi per Staphilococcus spp. (6 MRSA), 4 Streptococcus spp., 3 E. coli, 2 Enterococcus spp. e 1 paziente con infezioni polimicrobica. Nelle revisioni di ginocchio invece 15 colturali positivi per Staphilococcus spp. (9 MRSA), 5 Streptococcus spp., 8 E. coli, 3 Pseudomona aeruginosa, 2 Enterococcus spp. e 15 pazienti con infezioni polimicrobica.

I casi di fallimento sono legati alle comorbidità dei pazienti. Il Charlson Comorbidity Index per le revisioni d'anca era uguale o maggiore di 2 in tre pazienti e maggiore o uguale di 4 in due pazienti, mentre per le revisioni di ginocchio il Charlson Comorbidity Index era uguale o maggiore di 4 in quattro pazienti mentre uguale a 2 in un paziente. In accordo con il lavoro di Baek et al. il CCI maggiore di 4 aumenta del 116% il rischio rispetto ad un valore di 0 [7].

Discussione: L'approccio alla revisione di un impianto protesico infetto deve essere diversificato: fattori fondamentali che guidano indirizzano il trattamento sono il tempo di insorgenza e una diagnosi certa. In letteratura i risultati migliori nel trattamento delle infezioni tardive sono stati ottenuti dopo un trattamento Two-Stage rispetto alle One-Stage [8]. La diversa virulenza dei patogeni e le particolari resistenze agli antibiotici sono fattori importanti: la scelta del trattamento deve tener conto della epidemiologia locale. Il gold-standard nella diagnosi è tutt'oggi considerato l'esame colturale di materiale periprotesico: esistono però ulteriori strumenti di supporto alla diagnosi, come la sonicazione [9], utili soprattutto ad indentificare infezioni a bassa virulenza o patogeni protetti dal biofilm. Grazie a queste metodiche il numero delle identificazioni aumenta e quindi vengono diagnosticale le infezioni prima considerate occulte.

Conclusioni: Il trattamento delle infezioni periprotesiche con approccio Two-Stage è un metodo da considerarsi valido. Presenta ottimi tassi di successo anche se il disconfort del paziente dovuto a rigidità, dolore e limitazione dell'articolarità nell'intervallo tra i due trattamenti chirurgici è importante. L'utilizzo di metodiche diagnostiche di supporto permette una diagnosi maggiormente accurata e quindi un trattamento più efficacie. La collaborazione in equipe con l'Infettivologo e il microbiologo sono fondamentali.

1. Culliford D, Maskell J, Judge A, Cooper C, Prieto-Alhambra D, Arden NK, et al. Future projections of total hip and knee arthroplasty in the UK: results from the UK Clinical Practice Research Datalink. Osteoarthritis Cartilage 2015; 23(4):594-600.
2. Kurtz SM, Lau E, Watson H, Schmier JK, Parvizi J. Economic burden of periprosthetic joint infection in the United States. J Arthroplasty 2012; 27(8 Suppl):61-65 e61.
3. Tande AJ, Patel R. Prosthetic joint infection. Clin Microbiol Rev 2014; 27(2):302-345.
4. Bassetti M, Cadeo B, Villa G, Sartor A, Cainero V, Causero A. Current antibiotic management of prosthetic joint infections in Italy: the 'Udine strategy'. J Antimicrob Chemother 2014; 69 Suppl 1:i41-45.
5. Insall JN, Thompson FM, Brause BD. Two-stage reimplantation for the salvage of infected total knee arthroplasty. J Bone Joint Surg Am 1983; 65(8):1087-1098.
6. Di Benedetto P, Povegliano L, Cainero V, Gisonni R, Beltrame A, Causero A. The role of intraoperative frozen section in arthroplasty revision surgery: our experience. Acta Biomed 2016; 87 Suppl 1:34-40.
7. Baek SH. Identification and preoperative optimization of risk factors to prevent periprosthetic joint infection. World J Orthop 2014; 5(3):362-367.
8. Romano CL, Gala L, Logoluso N, Romano D, Drago L. Two-stage revision of septic knee prosthesis with articulating knee spacers yields better infection eradication rate than one-stage or two-stage revision with static spacers. Knee Surg Sports Traumatol Arthrosc 2012; 20(12):2445-2453.
9. Trampuz A, Piper KE, Jacobson MJ, Hanssen AD, Unni KK, Osmon DR, et al. Sonication of removed hip and knee prostheses for diagnosis of infection. N Engl J Med 2007; 357(7):654-663.

EFFICACIA ANTIBATTERICA DEI CEMENTI ANTIBIOTATI. ASPETTI SPERIMENTALI E CLINICI

Giovanni Balato[1], Massimo Mariconda[1]

[1] Unità di Ortopedia, Dipartimento di Sanità Pubblica, Scuola di Medicina e Chirurgia Università degli Studi di Napoli Federico II, Napoli

Introduzione: l'utilizzo dello spaziatore in cemento antibiotato rappresenta il trattamento di scelta nei pazienti con infezione protesica cronica. Il ruolo e la durata dell'azione antibatterica di tali spaziatori rappresentano aspetti ancora poco chiari. Lo scopo del presente studio *in vitro* è quello di valutare l'attività antimicrobica di spaziatori in cemento addizionato a diverse classi di antibiotici, nei confronti di ceppi di *Staphylococcus aureus* meticillino-resistente (MRSA), *Staphylococcus epidermidis* meticillino-resistente (MRSE) e *Pseudomonas aeruginosa*.

Materiali e Metodi: i ceppi di *Staphylococcus aureus*, *Staphylococcus epidermidis* e *Pseudomonas aeruginosa* utilizzati nello studio appartengono alla collezione batterica della Microbiologia clinica

dell'A.O.U "Federico II" e sono stati isolati da pazienti ospedalizzati. Sono stati utilizzati dischetti in polimetilmetacrilato (PMMA) con e senza l'aggiunta di antibiotico. I dischetti antibiotati erano addizionati con diverse classi di antibiotici. La formazione di biofilm è stata visualizzata tramite la microscopia laser a scansione confocale (CSLM) mediante acquisizioni a 48,72 e 96 ore. Sono state acquisite immagini random da tre differenti aree per ogni dischetto. La valutazione della biomassa e della componente cellulare espresse in um^3 è stata ottenuta mediante l'utilizzo del software dedicato Imaris (Bitplane USA).

Risultati: CSLM ha mostrato la presenza di biofilm sulla superficie di tutti i dischi di cemento senza antibiotico con una biomassa media a 48, 72 e 96 ore rispettivamente pari a $2,53 \times 10^6$ μm^3, $4,7 \times 10^6$ μm^3 e $4,5 \times 10^6$ μm^3 per MRSE; $4,3 \times 10^6$, $3,8 \times 10^6$ e $3,8 \times 10^6$ μm^3 per MRSA e $12,9 \times 10^{6,}$ $24,1 \times 10^6$ e $31,2 \times 10^6$ µm per i campioni di pseudomonas aeruginosa. Sui dischetti in cemento antibiotato si è notata efficace inibizione della formazione di biofilm batterico con tutti gli antibiotici cui erano sensibili i ceppi batterici testati. L'effetto inibente decresceva nel tempo, con aumento della biomassa da 48 a 96 ore. Eccezione negativa era rappresentata dall'inefficacia del cemento addizionato con Colistina nei confronti di Pseudomonas Aeruginosa, con cospicua formazione di biomassa batterica già a 48 h. I dischetti antibiotati addizionati con Linezolid, al contrario di tutti gli altri antibiotici testati, presentavano una notevole attività inibente sulla formazione di biofilm da MRSE fino a 96 h. Tuttavia, nessun antibiotico era in grado di ridurre la biomassa di MRSA a 96 h.

Discussione: la formazione del biofilm batterico sembrerebbe essere inibita dall'utilizzo di tutti gli antibiotici saggiati ad eccezione degli aminoglicosidi per MRSE e della colistina per Pseudomonas. Il cemento antibiotato non risulta essere efficace nei confronti della formazione di biofilm di MRSA a 96 ore.

Conclusioni: l'efficacia antibatterica del cemento antibiotato risulta essere limitata nel tempo ed influenzata anche dalla virulenza del germe responsabile dell'infezione.

Approfondimenti BIOMATERIALI E BIOTECNOLOGIE

Sabato 21 Ottobre 2017 dalle 15:30 alle 16:30

SI PUÒ RIGENERARE LA CARTILAGINE? LA NOSTRA ESPERIENZA CON IL SISTEMA LIPOGEMS: FOLLOW UP CLINICO E RADIOLOGICO A 6 MESI DI 30 CASI E TEST IMMUNOISTOCHIMICI PRELIMINARI DEL LIQUIDO ARTICOLARE

Carlo Dall'Oca[1], Matteo Cengarle[1], Niccolò Giannini[1], Bruno Magnan[2]

[1] Aoui Verona, Dai Chirurgia, Verona; [2] Aoui Verona, Dai DI Chirurgia Ed Odontoiatria, Verona

Introduzione: negli ultimi 10 anni l'infiltrazione intrarticolare di cellule mesenchimali attivate è stata ampiamente studiata ed introdotta nella pratica clinica.
I sistemi più impiegati prevedono l'utilizzo di MSC (Mesenchimal Stem Cell) o BMC (Bone Marrow Concentration) attivati con PRP (Platelet-rich plasma). In letteratura molti studi hanno dimostrato l'efficacia di queste metodiche nel trattamento degli stadi precoci dell'artrosi di ginocchio, riducendo il dolore e migliorando la funzionalità.
Materiali e Metodi: dopo valutazione clinica e degli esami radiologici, 30 pazienti affetti da iniziale gonartrosi sono stati selezionati per sottoporsi all'intervento di prelievo autologo di adipociti ed infiltrazione di MSCs con il sistema Lipogems, ed eventuale tempo artroscopico in presenza di altre lesioni intrarticolari associate. Il difetto cartilagineo è stato classificato alla RMN ed all'eventuale procedura artroscopica secondo le linee guida ICRS. Ai pazienti è stato sottoposto il KOOS score al momento della visita ed ai successivi controlli post-operatori a 3 settimane e a 6 mesi. In 5 pazienti in cui è stata eseguita la procedura artroscopica è stato effettuato un prelievo del corpo di Hoffa e del liquido intrarticolare, e del solo liquido articolare ai controlli successivi, per analisi istologica ed immunoistochimica.
Risultati: è stato rilevato un progressivo miglioramento della sintomatologia e della funzionalità al KOOS score dal preintervento (49,2±4,4) a 3 settimane (67,5±2,1) e a 6 mesi (74,9±2,7). L'analisi istologica ed immunoistochimica dei campioni intraoperatori ha confermato il profilo di espressione proinfiammatorio (prevalenza di IL-6, IL-8,IL-1β,TNFα). Ai successivi prelievi si è rilevata una tendenza allo switch verso un profilo antinfiammatorio (espressione di VEGF,FGF1,TGFβ,INFγ), senza però riscontrare alla citologia esfoliato di condrociti di nuova formazione.
Discussione: Pur rilevando un miglioramento della sintomatologia e della funzionalità il campione, per le dimensioni e la mancanza di un controllo, non è tuttavia sufficiente a dimostrare con significatività statistica la validità della metodica. I test sui campioni prelevati suggeriscono un effetto biologico antinfiammatorio, ma non è stato possibile confermare la rigenerazione cartilaginea in vivo.
Conclusioni: l'infiltrazione articolare di MSCs sembra essere un'opzione promettente nel trattamento delle fasi iniziali dell'artrosi di ginocchio. Sono auspicabili ulteriori studi, possibilmente RCTs e con un follow up più lungo, per valutare meglio la reale efficacia e studiare il meccanismo d'azione in vivo.

PAZIENTI CON DOLORE FEMORO-ROTULEO: DIFFERENZE MORFO-FUNZIONALI IN COLTURE CONDROCITARIE TROCLEARI

Gianfilippo Caggiari[1], Francesco Uboldi[2], Fabiana Altamore[3], Gianfranco Pintus[4], Andrea Fabio Manunta[4]

[1] Università Degli Studi DI Sassari, U.O.C. Clinica Ortopedica, Sassari; [2] U.O.C. Clinica Ortopedica, Dipartimento DI Scienze Chirurgiche Microchirurgiche e Mediche, Sassari; [3] U.O.C. Clinica Ortopedica - Aou Sassari, Scienze Chirurgiche e Microchirurgiche, Sassari; [4] Sassari

Introduzione: L'origine del dolore femoro-patellare (PFPS) può essere associato con un inadeguato bilanciamento della matrice cartilaginea e a un'insufficiente funzione bioattiva dei condrociti trocleari. L'alterata proliferazione cellulare, e di recente scoperta anche l'ampia morte cellulare per apoptosi, sono stati descritti come elementi caratterizzanti in alcuni casi di pazienti con condromalacia. Obiettivo del nostro studio è stato quello di identificare in laboratorio la presenza di differenze tra i condrociti trocleari di pazienti controllo senza PFPS e quelli di casi sintomatici.
Materiali e Metodi: 10 pazienti (tra i 45 e 55 anni) sono stati reclutati per questo studio: 4 pazienti con dolore femoro-patellare hanno costituito il gruppo caso, mentre 6 pazienti asintomatici, già sottoposti a chirurgia per lesione traumatica meniscale, hanno costituito il gruppo di controllo. I pazienti che hanno soddisfatto i criteri di ammissibilità, sono stati sottoposti a procedura artroscopica per prelevare con biopsia il tessuto cartilagineo trocleale con un punch speciale da 3 millimetri, con un estensione in profondità fino all'osso subcondrale. In laboratorio i frammenti cartilaginei sono stati trattati con PBS (phosphate buffered saline) e successivamente i condrociti ottenuti sono stati isolati tramite digestione enzimatica con collagenasi tipo I. Cresciute in coltura con DMEM addizionato con 10ml FCS -0,5ml AB Mix le cellule sono state analizzate riguardo a velocità di replicazione, attività biologica e grado di dedifferenziazione.
Risultati: I condrociti dei pazienti asintomatici hanno avuto un tempo di moltiplicazione e di riempimento delle T25 culture flasks di 28-36 ore, mentre I tempi sono stati notevolmente aumentati per quanto riguarda i condrociti di pazienti sintomatici che hanno impiegato tra le 60 e 80 ore. Inoltre mentre i condrociti dei pazienti asintomatici impiegavano circa 7 cicli moltiplicativi prima di iniziare la quiescenza e poi la de-differenziazione in fibroblasti,

i condrociti dei pazienti sintomatici hanno iniziato il processo già dopo il 2-3 ciclo di moltiplicazione.
Discussione: Nei pazienti con dolore anteriore i condrociti hanno rivelato una ridotta attività biologica, con bassa velocità di replicazione e una dedifferenziazione più rapida e semplice in fibroblasti rispetto ai casi controllo. Le differenze osservate possono essere indice di alterazioni nella struttura e nella biologia dei condrociti trocleari in questa popolazione.
Conclusioni: Un inquadramento attraverso esami colturali come presidio diagnostico nelle PFPS potrebbe avere un ruolo fondamentale a guidare il trattamento.

MODIFICHE AL DISEGNO DI PROTESI TOTALE DI GINOCCHIO INFLUENZANO LA CINEMATICA IN-VIVO DI UN NUOVO SISTEMA PROTESICO A SOSTITUZIONE DI ENTRAMBI I CROCIATI: VALUTAZIONE VIDEO-FLUOROSCOPICA

Francesco Zambianchi[1], Francesco Fiacchi[1], Vincenzo Lombari[1], Andrea Marcovigi[2], Andrea Giorgini[1], Fabio Catani[3]

[1] Azienda Ospedaliero-Universitaria Policlinico DI Modena, U.O. Ortopedia e Traumatologia, Modena; [2] Azienda Ospedaliero-Universitaria Policlinico DI Modena, U.O. Ortopedia e Traumatologia, Modena; [3] Policlinico DI Modena, Ortopedia e Traumatologia, Modena

Introduzione: La protesi totale di ginocchio Journey BCS è stata introdotta nel tentativo di replicare la cinematica in-vivo del ginocchio sano, mediante movimento guidato dei condili femorali in flessione. Studi eseguiti in passato hanno confermato come la cinematica ricalchi quanto progettato, tuttavia l'esperienza clinica ha evidenziato complicanze quali lussazione protesica e aumento di incidenza di sindrome della bendelletta ilio-tibiale. Il sistema Journey II BCS è stato introdotto successivamente per correggere i limiti dell'impianto precedente, mediante modifiche del disegno protesico. Lo scopo del presente studio è quello di definire in maniera quantitativa la differenze di cinematica durante lo svolgimento di attività di vita quotidiana, fra pazienti operati di protesi totale Journey BCS e Journey II BCS, mediante valutazione fluoroscopica. È stato ipotizzando che le modifiche di disegno influenzano la cinematica articolare del ginocchio protesizzato.
Materiali e Metodi: A 8 mesi dall'intervento, 16 pazienti operati con protesi Journey II sono stati sottoposti a fluoroscopia durante lo svolgimento di compiti motori di vita quotidiana. Mediante l'ausilio di software appositi, sono stati elaborati modelli relativi a: rotazione assiale della componente femorale rispetto a quella tibiale, traslazione antero-posteriore dei condili femorali mediale e laterale. I risultati ricavati sono stati comparati a quelli presenti in letteratura relativi alla cinematica della protesi Journey BCS, durante due compiti motori a catena cinetica chiusa.
Risultati: I due disegni protesici hanno dimostrato modelli simili per quanto riguarda la rotazione assiale del femore rispetto al piatto tibiale durante l'escursione articolare, con progressiva rotazione esterna del femore in flessione. La protesi Journey II ha evidenziato minore traslazione posteriore sia del condilo femorale mediale che laterale, con differenze statisticamente significative ($p<0.05$) in entrambi i compiti motori esaminati.
Discussione: L'analisi fluoroscopica ha confermato l'ipotesi che le modifiche di disegno protesico introdotte hanno influenzato la cinematica articolare dei pazienti operati con il sistema Journey II BCS, riducendo la traslazione posteriore della componente femorale e in particolare del condilo femorale laterale, responsabile delle complicanze descritte per il disegno precedente, ma mantenendo un simile modello di rotazione assiale.
Conclusioni: Le modifiche di disegno protesico apportate al sistema Journey II BCS hanno determinato una differente cinematica articolare rispetto al disegno precedente.

RISULTATI A MEDIO TERMINE DI UN COTILE IN TITANIO TRABECOLARE CON FLANGE ILIACHE NELLE REVISIONI ACETABOLARI

Carlo Corvino[1], Andrea Cozzi Lepri[1], Armando Del Prete[2], Alberto Galeotti[3], Tommaso Paoli[3], Roberto Civinini[4]

[1] University of Florence, Neuromuscoloscheletrico Ed Organi DI Senso - Ortopedia Cto, Firenze; [2] Firenze; [3] Firenze; [4] Aou Careggi - Cto Firenze, Clinica Ortopedica, Firenze

Introduzione: Lo scopo di questo studio è l'analisi dei risultati a medio termine delle revisioni acetabolari in pazienti in cui è stato utilizzato un cotile in titanio trabecolare con fissazione iliaca (Delta Revision TT).
Materiali e Metodi: Sono stati inclusi nello studio 32 pazienti che dal 2009 al 2012 sono stati sottoposti a intervento di revisione della componente acetabolare con impianto di cotile Lima Delta Revision TT. In tutti i casi è stato utilizzato un impianto a doppia motilità. La popolazione risultava costituita da 18 femmine (53,3%) e 14 maschi (46,7%). L'età media al momento dell'intervento era di 66,7 anni (da un minimo di 44 a un massimo di 88). I pazienti sono stati periodicamente valutati sia clinicamente che radiograficamente. Per la valutazione funzionale sono stati eseguiti durante i controlli i questionari Harris Hip Score e WOMAC.
Risultati: Il follow-up medio è stato di 68.5 ± 7.9 SD (60-92) mesi. Un caso è andato incontro a fallimento a circa due anni dall'intervento, a causa di allentamento asettico. Nei restanti 31 casi l'impianto si è dimostrato ben integrato. Considerando come end-point finale l'indicazione alla revisione, la sopravvivenza del cotile è 96,6%. Al follow-up finale il punteggio medio dell'Harris Hip Score è incrementato da 32 a 76,5. Il punteggio WOMAC è passato da 70 a 37,75.
Discussione: I grandi difetti acetabolari sono stati a lungo trattati con gabbie acetabolari tipo Burch-Schneider che consentivano un'ottima presa iliaca ma non erano dotati di superficie osteointegrante. L'utilizzo del Delta TT Revision assicura, oltre un'ottima presa iliaca, una efficace osteointegrazione che garantisce e spiega la lunga sopravvivenza di questo impianto.
Conclusioni: Il nostro studio mostra ottimi risultati a medio termine dell'impianto utilizzato. Sulla base dei nostri risultati possiamo ritenere che l'utilizzo di questa tipologia di impianto per i casi di severi difetti ossei acetabolari sia una valida opzione, migliore delle gabbie anti protrusione che sono state a lungo utilizzate in questi casi.

LA RIPARAZIONE DI DIFETTI OSSEI CRITICI MEDIANTE ALLOGRAFT, DEVIAZIONE VASCOLARE E CONCENTRATO MIDOLLARE. STUDIO SU MODELLO ANIMALE

Marco Cavallo[1], Melania Maglio[2], Annapaola Parrilli[2], enrico Guerra[3], Alessandro Marinelli[4], Alice Ritali[5], Milena Fini[2], Graziano Bettelli[2], Roberto Rotini[6]

[1] Istituto Ortopedico Rizzoli, U.O. Chirurgia Spalla Gomito, Bologna; [2] Bologna; [3] Istituto Ortopedico Rizzoli, Reparto Chirurgia Della Spalla e del Gomito, Bologna; [4] Istituto Ortopedico Rizzoli, Chirurgia Spalla Gomito, Bologna; [5] Bologna; [6] Istituto Ortopedico Rizzoli, Spalla Gomito, Bologna

Introduzione: L'innesto osseo autologo è una procedura ormai ampiamente condivisa per la riparazione di difetti scheletrici di grandi dimensioni, con buoni risultati clinici. Spesso sono utilizzati innesti ossei vascolarizzati o trapianti omologhi, che però presentano alcuni importanti effetti negativi. Diversi studi in letteratura hanno evidenziato la capacità di diverse tipologie di cellule multipotenti presenti nell'aspirato midollare concentrato di promuovere la neo-vascolarizzazione grazie a fattori di crescita specifici. In questo scenario è stato sviluppata una procedura innovativa per il trattamento di difetti ossei critici, applicata al radio di coniglio.
Materiali e Metodi: Sono stati operati 24 conigli. Il trattamento è stato nel trapianto di un innesto osseo omologo, con una deviazione al suo interno il fascio vascolare mediano per favorire l'angiogenesi all'interno del graft e un supplemento di concentrato midollare autologo su scaffold collagenico.
Al momento del sacrificio è stata eseguita una valutazione in vitro del midollo osseo concentrato, unitamente ad analisi istologiche e immunoistochimiche per evidenziare la presenza di vasi e cellule endoteliali. Con la Micro-CT è stata effettuata una valutazione ossea di tipo quantitativo del tessuto rigenerato.
Risultati: Il concentrato di midollo osseo ha mostrato una spiccata capacità di differenziamento. Gli innesti ossei hanno mostrato una integrazione più vivace nel gruppo trattato con supplemento vascolare e midollo osseo concentrato. L'immunoistochimica ha mostrato una interessante espressione di VEGF, superiore dello stesso gruppo sperimentale. La micro-CT ha mostrato una maggiore attività di rimodellamento osseo nei gruppi trattati con supplemento vascolare, con una maggiore superficie di integrazione alle estremità e maggiore quantità di tessuto osseo rispetto ai controlli e sempre più evidente con l'aumentare del follow up.
Discussione: Il trattamento rigenerativo proposto ha evidenziato la possibilità che da un asse vascolare deviato all'interno di un allograft si possa ottenere una neoangiogenesi, utile per la osteointegrazione. Il concentrato midollare può aumentare questa capacità, promuovendone l'azione rigenerativa.
Conclusioni: Il trattamento descritto può rappresentare un miglioramento importante nella chirurgia di riparazione di ampie perdite di sostanza ossea. Sono tuttavia necessari ulteriori studi per perfezionare e validare la tecnica.

TRATTAMENTO DELL' OSTEOCONDRITE DISSECANTE DEL GINOCCHIO CON SCAFFOLD OSTEOCONDRALE CELL-FREE: VALUTAZIONE CLINICA E RADIOLOGICA A MEDIO FOLLOW-UP

Andrea Sessa[1], Francesco Perdisa[2], Luca Andriolo[3], Francesco Tentoni[4], Davide Reale[3], Giuseppe Filardo[3]

[1] Istituto Ortopedico Rizzoli, I Clinica, Bologna; [2] Bologna, Bologna; [3] Bologna; [4] Istituto Ortopedico Rizzoli, I Clinica, Bologna

Introduzione: Scopo di questo studio è valutare i risultati clinici dopo innesto di uno scaffold osteocondrale cell-free in pazienti affetti da osteocondrite dissecante (OCD) del ginocchio. Inoltre è stata eseguita una valutazione prospettica dell' innesto tramite risonanza magnetica (RMN) per documentare la rigenerazione e l' evoluzione del tessuto nel tempo.
Materiali e Metodi: Ventisette pazienti (9 donne e 18 uomini, con età media di 25.5 ± 7.7 anni) sono stati trattati per OCD del ginocchio di grado III-IV ICRS e valutati prospetticamente fino a 5 anni utilizzando lo score ICRS per il ginocchio. Diciotto pazienti hanno eseguito una RMN a 24 e 60 mesi di follow-up e l' innesto è stato valutato utilizzando lo score MOCART per la cartilagine e uno score specifico per l' osso subcondrale.
Risultati: Tutti i pazienti hanno migliorato in maniera significativa i loro scores clinici ad ogni follow-up, inclusa la valutazione finale. L' IKDC soggettivo è migliorato da 48.4±17.8 a 82.2±12.2 a 2 anni ($p<0.0005$), rimanendo poi stabile fino a 5 anni (90.1±12.0). Il Tegner score è migliorato da 2.4±1.7 alla valutazione pre-operatoria a 4.4±1.6 a 2 anni ($p=0.001$), con un ulteriore miglioramento fino a 5.0±1.7 a 5 anni di follow-up ($p<0.0005$ vs pre-op), raggiungendo così un livello comparabile con quello pre-infortunio (5.7±2.2). Lo score MOCART ha mostrato risultati stabili da 24 a 60 mesi, mentre l'osso subcondrale è migliorato in maniera significativa nel tempo.
Discussione: Questa tecnica ha mostrato risultati eccellenti a 60 mesi di follow-up per il trattamento dell' OCD del ginocchio. La valutazione tramite RMN ha mostrato alterazioni all' osso subcondrale, pur evidenziando miglioramenti nel corso degli anni. Nessuna correlazione comunque è stata trovata tra le immagini RMN e i risultati clinici.
Conclusioni: Questo studio ha valutato un gruppo omogeneo di pazienti affetti da OCD del ginocchio trattati con una tecnica one-step mirata sia alla cartilagine che all' osso subcondrale. Al di là delle considerazioni sulle alterazioni presenti in RMN, che comunque migliorano nel corso degli anni, lo studio ha documentato un risultato complessivamente positivo, provando l' affidabilità di questa procedura nel trattamento dell'OCD del ginocchio a medio termine, indipendemente dalle dimensioni della lesione originale.

Approfondimenti RICERCA DI BASE

Sabato 21 Ottobre 2017 dalle 16:30 alle 17:30

IL RUOLO DEL CROSS TALK E DEI MEDIATORI DELLA FLOGOSI NELLA GENESI DELL'OSTEOPOROSI E DELLE FRATTURE DA FRAGILITÁ

Tommaso Maluta[1], Franco Lavini[2], Carlo Dall'Oca[3], Elena Samaila[2], Bruno Magnan[1]

[1] Aoui Verona, Dai DI Chirurgia Ed Odontoiatria, Verona; [2] Verona; [3] Aoui Verona, Dai Chirurgia, Verona

Introduzione: Il grasso presente nelle trabecole dell'osso spongioso ha una distribuzione irregolare talora manifestando differenze anche macroscopiche in volumi relativamente vicini come nel caso dell'osso spongioso prossimale del femore. Il tessuto adiposo midollare non è mai stato studiato in base alla sua posizione nel segmento osseo, ne comparato a quello vicinale periosteo o pericapsulare e intramuscolare e a quello sottocutaneo peritrocanterico. Il presente studio si propone di indagare sulla morfologia dei suddetti tessuti e di quelli muscolari in prossimità della regione prossimale del femore e dell'eventuale presenza di indicatori di infiammazione.
Materiali e Metodi: Abbiamo utilizzato campioni di tessuto adiposo peri-trocanterico, di tessuto muscolare e di spongiosa derivante dalla testa-collo femorale di 20 pazienti sottoposti ad intervento di sostituzione protesica anca su frattura mediale del collo femorale. I campioni sono stati immersi in glutaraldeide al momento del prelievo in sala operatoria. I campioni ottenuti, così come quelli prelevati dal grasso peritrocanterico, sono stati preparati per essere sottoposti agli esami di immunoiscochimica, per la valutazione dei macrofagi totali, infiammatori e anti-infiammatori, e microscopia ottica ed elettronica a scansione. Ad ogni paziente sono stati misurati altezza e peso ed è stato calcolato il body mass index (BMI).
Risultati: Pur trattandosi di pazienti con frattura prossimale del femore, all'esame istologico il grasso sottocutaneo peritrocanterico si è presentato regolare nelle sue peculiarità strutturali e nel microcircolo. Il tessuto osseo spongioso è costituito da tessuto adiposo che presenta adipociti di dimensioni non uniformi con frequenti cellule ipertrofiche. Inoltre sono presenti aree che mostrano accumuli di macrofagi, alternate ad altre in cui questi sono rari o assenti. L'immunoistochimica evidenzia che i macrofagi presenti sono sia di tipo infiammatorio sia anti-infiammatorio. Nelle zone con infiltrazione macrofagica sono presenti alcune lesioni elementari di tipo granulomatoso contenenti frammenti di adipociti.
Discussione: I risultati preliminari mostrano che il grasso midollare presente nel tessuto osseo spongioso della testa e del collo del femore, presenta caratteristiche infiammatorie. Poiché l'infiltrazione del midollo osseo da parte del tessuto adiposo è un processo progressivo molto antecedente al manifestarsi del fenomeno osteoporotico causa della frattura o dei fenomeni di osteomalacia sottoarticolare, questi risultati possono suggerire l'ipotesi che la presenza di tessuto adiposo infiammato possa essere la causa piuttosto che la conseguenza di questi.
Conclusioni: Se questi dati preliminari saranno confermati dalla successive indagini, si potranno formulare ipotesi sul ruolo di alcuni di questi fattori nella prevenzione dell'osteoporosi.

L'UTILIZZO DELLA TERAPIA CON CAMPO ELETTROMAGNETICO PULSATO (PRFE) PER LA GESTIONE DEL DOLORE E DELLA GUARIGIONE DELLA FERITA CHIRURGICA NELLE PROTESI DI GINOCCHIO E PROTESI INVERSE DI SPALLA: STUDIO A DOPPIO CIECO RANDOMIZZATO

Nicola Bianchi[1], Matteo Mordà[1], Vanna Bottai[2], Fabio Celli[3], Ilaria Lazzerini[1], Rodolfo Capanna[4], Stefano Giannotti[5]

[1] Azienda Ospedaliera Universitaria Pisana, Ortopedia e Traumatologia II, Pisa; [2] Azienda Ospedaliera Universitaria Pisana, Ortopedia e Traumatologia II, Pisa; [3] Università DI Pisa, Ortopedia e Traumatologia 2, Pisa; [4] Aoup Cisanello, Uo Ortopedia e Traumatologia II, Pisa; [5] Università DI Siena, Siena

Introduzione: Il campo elettromagnetico pulsato (PRFE) ha una lunga storia nel trattamento di condizioni mediche. Studi clinici hanno dimostrato la sua sicurezza ed efficacia per il trattamento del dolore, edema e danno dei tessuti molli. In questo studio a doppio cieco randomizzato abbiamo utilizzato un dispositivo medico ad emissione di energia tramite campo elettromagnetico pulsato (MetiMed, Performance Hospital Srl, Seriate, Italia) per il controllo del dolore post-operatorio e la guarigione della ferita chirurgica in pazienti sottoposti ad impianto di protesi di ginocchio e protesi inversa di spalla.
Materiali e Metodi: Lo studio ha incluso 50 pazienti a cui è stato assegnato in modo randomizzato un dispositivo indossabile placebo o attivo per 20 giorni post-operatori. Il dolore post-operatorio è stato registrato con la scala VAS (da 0 a 10). Anche la terapia antidolorifica utilizzata è stata registrata per ogni singolo paziente. La guarigione della ferita è stata valutata con il Vancouver Scar Scale (VSS) (il punteggio totale va da 0 a 13, con lo 0 che rappresenta una cute normale).
Risultati: La media del punteggio VAS per i 20 giorni post-operatori ha mostrato una tendenza alla costanza nel gruppo placebo con una differenza di 1,48 punti dal giorno 1 al giorno 20. Al contrario, nel gruppo attivo ha mostrato un costante declino (differenza di 4,2 punti dal giorno 1 al giorno 20). L'utilizzo degli antidolorifici è stato minore nei pazienti che hanno ricevuto un dispositivo attivo. Anche la media del punteggio VSS nel gruppo

attivo ha mostrato un notevole miglioramento (la differenza tra giorno 1 e giorno 20 è stata di 3,92 punti) mentre il punteggio VSS nel gruppo placebo ha mostrato solo un lieve miglioramento (0,88 punti).
Conclusioni: In accordo con i risultati, la terapia con campo elettromagnetico pulsato in pazienti sottoposti ad impianto di protesi di ginocchio e protesi inversa di spalla si è rivelata un metodo utile, efficace, sicuro e che riduce l'utilizzo di farmaci antidolorifici nel controllo del dolore post-operatorio e con effetti positivi anche sulla guarigione della ferita chirurgica

UTILITÀ DELL'ACIDO TRANEXAMICO NELLA CHIRURGIA PROTESICA DEL GINOCCHIO

Luca Grion[1], Haridimos Tsibidakis[1], Andrea Bersano[1], Alessandro Pelis[1], Andrea Biffi[1], Piero Poli[1]

[1] Asst A.Manzoni Lecco, Ortopedia e Traumatologia, Lecco

Introduzione: nella chirurgia ortopedica ci sono protocolli (autodonazione, emorecupero) e strategie farmacologiche (ferrosupplementazione e utilizzo di acido tranexamico - TXA) che mirano a ottimizzare la richiesta di sacche di emazie. L'obiettivo del nostro studio è di valutare l'efficacia del TXA nella chirurgia protesica di ginocchio con infusione intra-articolare (IA) e/o endovenosa (EV), confontandolo con le statistiche degli anni precedenti.
Materiali e Metodi: nel periodo dal Gennaio 2014 fino al Dicembre 2015 sono stati confrontati 100 pazienti sottoposti ad intervento di sostituzione protesica del ginocchio di primo impianto di cui 50 pazienti (gruppo A, 27 F: 23 M, età media 71,72) trattati con infusione EV e IA di TXA e 50 pazienti (gruppo B, 24 F: 26 M, età media di 73,12) con infusione solo IA di TXA. Tutti i pazienti non avevano comorbidità e non assumevano nessuna terapia anticoagulante o antiaggregante. Il protocollo applicato prevedeva la somministrazione di TXA 10 minuti prima del rilascio del laccio pneumatico (15 mg/kg, diluito in 100 cc di soluzione fisiologica e/o l'infusione intra-articolare di 1g). L'outcome primario dello studio è stato individuare la percentuale di pazienti che sono stati trasfusi con sangue omologo, autologo od entrambi nell' immediato post operatorio.
Risultati: nel gruppo A la percentuale dei pazienti trasfusi è stato del 12%, mentre nel gruppo B il 16%, con una media di diminuzione dell'emoglobina, a 12 ore dall'intervento, di 3,23 punti nel gruppo A e di 3,35 nel gruppo B ($P \leq 0,001$). Non sono state registrate complicanze in nessuno dei gruppi. Con l'utilizzo del TXA è stata osservata una significativa riduzione del numero di trasfusioni necessarie (da 45% al 12-16%).
Discussione: il protocollo di infusione di TXA endovenosa e intrarticolare e, in misura inferiore anche solo intrarticolare, riduce in modo significativo la richiesta di emotrasfusioni nel post-operatorio, permettendo di risparmiare sui costi sociali, aumentando la disponibilità di sacche per le emergenze ed evitando al paziente rischi di reazioni avverse.
Conclusioni: con il nostro studio abbiamo confermato gli studi già presenti in letteratura con particolare attenzione all'uso di TXA intrarticolare. È auspicabile la sperimentazione di un protocollo su larga scala.

UTILITÀ DELL'ACIDO TRANEXAMICO NELLA CHIRURGIA PROTESICA DELL'ANCA

Luca Grion[1], Haridimos Tsibidakis[1], Andrea Bersano[1], Luca Corti[2], Alessandro Pelis[1], Piero Poli[1]

[1] Asst A.Manzoni Lecco, Ortopedia e Traumatologia, Lecco; [2] Asst A. Manzoni Lecco, Ortopedia e Traumatologia, Lecco

Introduzione: nella chirurgia ortopedica ci sono protocolli (autodonazione, emorecupero) e strategie farmacologiche (ferrosupplementazione e utilizzo di acido tranexamico - TXA) che mirano ad ottimizzare la richiesta di sacche di emazie. L'obiettivo del nostro studio è di valutare l'efficacia del TXA nella chirurgia protesica dell'anca con infusione intra-articolare (IA) e/o endovenosa (EV), confontandolo con le statistiche degli anni precedenti.
Materiali e Metodi: nel periodo dal Gennaio 2014 fino al Dicembre 2015 sono stati confrontati 100 pazienti sottoposti ad intervento di sostituzione protesica di anca di primo impianto di cui 50 pazienti (gruppo A, 28 F: 22 M, età media 71,84 anni) trattati con infusione EV e IA di TXA e 50 pazienti (gruppo B, 30 F: 20 M, età media di 66,84 anni) con infusione solo IA di TXA. Tutti i pazienti non avevano comorbidità e non assumevano nessuna terapia anticoagulante o antiaggregante. Il protocollo prevede la somministrazione di TXA dopo il posizionamento dei componenti protesici, alla dose di 15 mg/kg, diluito in 100 cc di soluzione fisiologica endovenosa e/o l'infusione intra-articolare di 2 fiale (1 gr). L'outcome primario dello studio è stato individuare la percentuale di pazienti che sono stati trasfusi con sangue omologo, autologo od entrambi nell' immediato post operatorio.
Risultati: nel gruppo A la percentuale dei pazienti trasfusi è stato del 12%, mentre nel gruppo B il 28%, con una media dell'abbassamento dell'emoglobina a 12 ore dall'intervento, di 2,49 punti nel gruppo A e di 2,42 nel gruppo B ($P \leq 0,001$). Non sono state registrate complicanze in nessuno dei gruppi. Con l'utilizzo del TXA è stata osservata una significativa riduzione del numero di trasfusioni necessarie (da 49% al 12-16%).
Discussione: il protocollo di infusione di TXA endovenosa e intrarticolare e, in misura inferiore anche solo intrarticolare, riduce in modo significativo la richiesta di emotrasfusioni nel post-operatorio anche nella chirurgia protesica dell'anca, permettendo di risparmiare sui costi sociali, aumentando la disponibilità di sacche per le emergenze ed evitando al paziente rischi di reazioni avverse.
Conclusioni: con il nostro studio abbiamo confermato gli studi già presenti in letteratura con particolare attenzione all'uso di TXA intrarticolare.

ANALISI RADIOGRAFICA POST-OPERATORIA DI UN MODELLO PROTESICO DI GINOCCHIO "PERSONALIZZATO"

Francesco Benazzo[1], Matteo Ghiara[2], Stefano Marco Paolo Rossi[3], Simone Perelli[2], Emma Pruneri[4]

[1] Fondazione Irccs Policlinico San Matteo, Ortopedia E Traumatologia, Pavia; [2] Fondazione Irccs Policlinico San Matteo, Ortopedia E Traumatologia, Pavia; [3] Fondazione Irccs Policlinico San Matteo, Ortopedia E Traumatologia, Pavia; [4] Fondazione Irccs Policlinico San Matteo, Ortopedia E Traumatologia, Pavia

Introduzione: il presente studio è stato condotto al fine di valutare i risultati radiografici di una serie consecutiva di protesi totali di ginocchio a disegno personalizzato (Persona, Zimmer Biomet), al fine di verificarne la riproducibilità di impianto.
Materiali e Metodi: in tale studio sono stati valutati e comparati i risultati radiografici pre e postoperatori di 100 protesi di ginocchio Persona eseguite da un unico operatore. Tale valutazione comprendeva: asse anatomico, allineamento sul piano sagittale e frontale tramite gli angoli proposti dalla American Knee Society, posizione rotulea tramite gli indici di Insall-Salvati e Caton-Deschamp, posterior condylar offset (PCO) e posterior condylar offset ratio (PCOR), notching line, valutazione della copertura del piatto tibiale tramite le tibia overhanging lines (TOL) e le anterior/posterior coverage lines (ACL e PCL), valutazione della copertura femorale tramite le femoral overhanging lines (FOL).
Risultati:: il valore medio postoperatorio dell'angolo α è risultato 85.30°, quello dell'angolo β 89.06°, quello dell'angolo γ 0.49°, quello dello slope tibiale (90°- sigma) 3.54°; si è riscontrato un incremento medio del PCO tra pre e postoperatorio di 7.74 mm, ed una variazione del PCOR da 0,47 a 0,50; non si sono riscontrate sostanziali variazioni degli indici rotulei; il valore medio di TOL mediale è risultato – 0.30 mm, il TOL laterale -1.3 mm, ACL -1.2 mm e PCL -0.83 mm; il risultato del FOL è stato 8.94 mm medialmente ed 8.06 mm lateralmente; in nessuno dei 100 casi è stato evidenziato alcun grado di notching
Discussione: in tutti i parametri valutati, confrontati con I dati di letteratura, sono stati rilevati valori che rientrano nel range di normalità sia in termini di ripristino dell'asse dell'arto, di posizionamento della componente protesica femorale e tibiale nei differenti piani e degli indici di altezza rotulea; inoltre il limitato range di dispersione dei valori indica che l'intervento è altamente riproducibile.
Conclusioni: L'impianto protesico Persona si è dimostrato effettivamente anatomico e la tecnica chirurgica altamente riproducibile.

CORRELAZIONE TRA CAPSULITE ADESIVA DELLA SPALLA E IPERCOLESTEROLEMIA. RUOLO DI UN POLIMORFISMO DEL GENE PER LA LIPOPROTEINA APO A1 SULL'EZIOLOGIA E SULLA SEVERITÀ DELLA PATOLOGIA

Stefano Gumina[1], Vittorio Candela[2], Michele Carnovale[3], Daniele Passaretti[3], Ennio Sinno[4], Marco Madaghiele[3], Pasquale Romeo[3]

[1] Università DI Roma La Sapienza - Dip. Scienze Anatomiche, Istologiche, Medico-Legali e Dell'apparato Locomotore, Clinica Ortopedica, Roma; [2] Sapienza, Università DI Roma, Ortopedia e Traumatologia, Roma; [3] Roma; [4] Sapienza Università DI Roma, Saimlal, Roma

Introduzione: La correlazione tra Capsulite Adesiva (CA) della spalla e Ipercolesterolemia è ben nota e consegue al rapporto tra HDL e transforming growth factor beta (TGF-β): le HDL stimolano l'espressione del TGF-β e quest'ultimo è coinvolto nella formazione di tessuto fibroso. Abbiamo valutato se la presenza del polimorfismo del gene Apo-A1-G75A, coinvolto nel potenziamento della funzione delle HDL, possa essere un fattore di rischio per l'insorgenza e la severità della CA.
Materiali e Metodi: Abbiamo analizzato i campioni di sangue periferico di 27 pz con CA e ipercolesterolemia [7M;20F, età media:54.81(41-65)] attraverso la polymerase-chain-reaction con lo scopo di valutare la presenza del polimorfismo di Apo-A1-G75A. Come gruppo di controllo è stato utilizzato un Database Genomico composto da 107 connazionali. Arbitrariamente abbiamo suddiviso i pz in 2 gruppi in base alla severità della CA: Tipo I (flessione attiva $\geq$ 100°) e Tipo II (< 100°). I dati sono stati sottoposti ad analisi statistica.
Risultati: La prevalenza del polimorfismo di Apo-A1-G75A nel gruppo di studio e di controllo è stato rispettivamente del 22.2% (10AG; 1AA; 16GG) e del 19%, (OR:1,22, IC:0,59-2,53, p>0.05). I pazienti con CA di Tipo I e II sono stati rispettivamente 11 [flessione: 148,0° (range:100°-165°)] e 16 [flessione: 82,5° (range:50°-95°)]. La prevalenza di Apo-A1-G75A nel Tipo I è stata del 18.1% (2AG;9GG) e nel Tipo II del 56.3% (8GA;1AA;7GG), (RR:1.87,IC:1.005-3.482,p<0.05).
Discussione: Nel nostro studio la prevalenza del polimorfismo APO A1 G75A(rs670) è stata del 22%. Tale dato è simile a quello registrato in un gruppo di controllo composto da 107 connazionali in cui la prevalenza dello stesso polimorfismo è risultata essere del 19%. La presenza del polimorfismo APO A1 G75A(rs670) non sembra significativamente associate alla genesi della capsulite adesiva. Tale dato è in accordo con la nostra esperienza; infatti, la CA non colpisce esclusivamente i pazienti con ipercolesterolemia e/o dislipidemia. Il nostro studio ha evidenziato che la prevalenza del polimorfismo APO A1 G75A(rs670) è stato significativamente maggiore nei pazienti con forma più severa di CA. Alcuni studi hanno già dimostrato il ruolo dell'Apo A1 nel supportare ed alimentare la reazione di fase acuta suggerendo come la presenza di tale variante genetica possa essere una fattore di rischio per la severità della patologia.
Conclusioni: Il polimorfismo del gene Apo-A1-G75A non è necessario per la genesi della CA ma è un fattore di rischio correlato alla sua gravità.

Approfondimenti LE INFEZIONI IN CHIRURGIA ORTOPEDICA 3

Sabato 21 Ottobre 2017 dalle 16:30 alle 17:30

INFLUENZA DELL'ACCOPPIAMENTO ARTICOLARE NELLA REVISIONE SETTICA DELLA PROTESI TOTALE D'ANCA?

Robert Streicher[1]

[1] Feusisberg, Switzerland

Introduzione: L'infezione periprotesica articolare (PJI) è una complicanza devastante dell'artroprotesi totale dell'anca (THA). Diversi ultimi studi hanno dimostrato che la sua incidenza varia tra lo 0,5 (nessun rischio noto) e il 4,5% (revisione) in base ai fattori di rischio. È stato anche dimostrato che circa il 30% delle revisioni sono false mobilizzazioni asettiche, rendendo la PJI uno dei principali fattori per la chirurgia di reintervento. L'impatto economico è enorme; i costi hanno dimostrato essere 5,3 volte superiori rispetto a un'artroprotesi primaria.
Materiali e Metodi: Sono stati analizzati dati indipendenti provenienti da dieci registri, regionali e nazionali, per valutare l'influenza dell'accoppiamento sulle revisioni per PJI: Metallo-PE (MoP), Ceramica-PE (CoP), Metallo-Metallo (MoM) e Ceramica-Ceramica (CoC), per un totale di 1'142'558 protesi d'anca primarie. I fattori di rischio indipendenti di sei banche dati su dieci sono stati valutati con l'analisi multivariata di Cox e per quella più grandi (Medicare, USA) sono stati usati i punteggi di propensione per escludere ulteriori variabili confondenti.
Risultati: Il tasso di revisione globale per PJI varia da 0,4 all' 1,2%. Nel gruppo di oltre 1'100'000 THA non cementate si è dimostrato che l'accoppiamento MoM ha un significativo rapporto di rischio (HR) da 1,27 a 2,17 rispetto all'accoppiamento MoP, confermando un aumento del rischio di PJI. Contrariamente, l'HR si è ridotto fino a 0,51 negli impianti con componenti ceramici, con un HR medio di 0,75 e 0,62 rispettivamente per CoP e CoC.
Discussione: L'analisi ha mostrato che le revisioni a causa di PJI sembrano essere dipendenti anche dall'accoppiamento, con effetto vantaggioso dei componenti ceramici. Il rilascio di ioni metallici dalle interfacce modulari o di articolazione ha dimostrato di sopprimere il sistema immunitario, aumentando così significativamente il rischio di PJI. Pubblicazioni recenti di indagini in-vitro e ex-vivo hanno dimostrato che la formazione del biofilm è inferiore sui componenti ceramici rispetto al metallo e al polietilene. Un'altra ipotesi è che l'infiammazione cronica del tessuto peri-protesico aumenta la probabilità di PJI.
Conclusioni: Nonostante le ragioni complesse per l'infezione, questa ricerca, basata su un enorme numero di pazienti di vari registri, mostra che il tipo di articolazione può influenzare il tasso di revisione a causa di PJI e che i componenti ceramici lo mitigano del 10-50%.

BIOVETRO ANTIBATTERICO PER IL TRATTAMENTO DEI DIFETTI OSSEI INFETTI: ESPERIENZA SU 104 CASI

Carlo Luca Romanò[1], Delia Romanò[2], Susanna Maraldi[3], Caterina Ohin[4], Lorenzo Drago[5]

[1] Centre for Reconstructive Surgery and Osteoarticular Infections, Milano Biofilm Center, Milano; [2] Istituto Ortopedico Galeazzi DI Milano, Centro DI Chirurgia Ricostruttiva e Delle Infezioni Ortopediche, Milano; [3] Istituto Ortopedico Irccs Galeazzi, University of Milan, Milano; [4] Milano; [5] Laboratory of Clinical-Chemistry and Microbiology, Scienze Biomediche Per LA Salute, Milano

Introduzione: Le osteomieliti si accompagnano frequentemente a perdite ossee; il trattamento ideale di tali difetti richiederebbe un sostituto osseo in grado di svolgere allo stesso tempo la funzione antibattetica, la rigenerazione ossea ed il riempimento temporaneo dello spazio morto. Scopo del presente studio è di riportare i risultati di una serie continua di pazienti, affetti da osteomielite delle ossa lunghe, trattati biovetro bioattivo BonAlive® S53P4 con tecnica "one-stage".
Materiali e Metodi: Sono stati ricontrollati 104 pazienti (65 maschi e 39 femmine; età media: 46 ± 17 anni, min 6 – max 81), sottoposti ad intervento chirurgico per osteomielite presso il nostro reparto tra il 2010 ed il 2016, secondo uno stesso protocollo chirurgico, che prevedeva la bonifica dei tessuti infetti e l'applicazione di biovetro antibatterico BonAlive® (Bonalive Biomaterials Ltd., Turku, Finlandia). Si sono valutati il tasso di recidiva di infezione e le eventuali complicanze.
Risultati: 48 pazienti erano ospiti di tipo A (46.1%), 48 di tipo B (46.1%) e 8 di tipo C (7.7%), secondo la classificazione di McPherson. L'infezione era localizzata in 59 casi alla tibia, 31 al femore ed in 16 in altre sedi (alcuni pazienti avevano localizzazioni multiple). La durata media dell'infezione in fase attiva, al momento della nostra procedura, era di 18.7 ± 16.6 mesi (min 2 – max 120). In media ogni paziente era stato sottoposto a 2.1 ± 1.3 (min 0 – max 7) precedenti procedure chirurgiche per il trattamento della stessa osteomielite. Ad un follow-up medio di 2.7 ± 1.7 anni (min 1 – max 6), 10 pazienti (9.6%) avevano avuto una recidiva della infezione, che si era manifestata nella maggioranza dei casi (8/10) entro il primo anno dall'intervento. Fattori prognostici positivi sono stati: infezioni recenti (meno di 2 anni), ospiti di tipo A, difetti ossei di tipo cavitario. Fattori prognostici negativi sono risultati essere: durata dell'infezione > 2 anni; batteri gram negativi o flore miste o esami colturali negativi; ospiti di tipo B o C; insufficiente copertura delle parti molli. Non si sono osservate complicanze correlabili all'utilizzo del biovetro antibatterico.
Discussione: Questo studio riporta la più ampia serie di pazienti

affetti da osteomielite delle ossa lunghe, trattati in Italia mediante l'uso di biovetro antibatterico ed una tecnica in un unico tempo. I risultati dimostrano la sicurezza e l'efficacia di tale provedura, considerata la gravità dei casi trattati, permettendo di capire le migliori indicazioni e i fattori prognostici negativi e positivi.
Conclusioni: Il biovetro antibatterico Bonalive consente, con una procedura in un unico tempo, di trattare con successo, nella maggioranza dei casi, l'infezione, lo spazio morto ed il difetto osseo nelle osteomieliti delle ossa lunghe.

L'APPLICAZIONE DEI LEMBI NEL TRATTAMENTO DELLE INFEZIONI ORTOPEDICHE

Alessia Pagnotta[1], Iakov Molayem[1], Lucian Marcovici [1], Elena Taglieri[1], Ciro Villani [2]

[1] U.O.S.D. Chirurgia della mano e Microchirurgia - Ospedale Israelitico di Roma; [2] Azienda ospedaliera universitaria Policlinico Umberto I - Area di Ortopedia e Traumatologia - Università La Sapienza di Roma

Introduzione: Le infezioni in ortopedia sono un problema complesso ed eterogeneo; per motivi diversi, tra cui l'affinamento delle tecniche chirurgiche, il miglioramento dei risultati ed il conseguente aumento delle indicazioni chirurgiche sia in traumatologia che in ortopedia, le fratture infette e le infezioni protesiche e dei mezzi di sintesi stanno assumendo sempre maggior rilievo. Lo scopo dello studio è di valutare i risultati della nostra casistica di lembi applicati in questi campi.
Materiali e Metodi: Dal 2012 al 2017 abbiamo trattato 13 pazienti: 5 casi di fratture infette, 8 casi di protesi o impianti esposti; a seconda delle necessità specifiche abbiamo utilizzato lembi (liberi o peduncolati) cutanei, muscolari, ossei o loro combinazione. Tutti i pazienti sono stati sottoposti ad esami clinico – strumentali. La guarigione si è verificata in tutti i casi; in un paziente il lembo libero cutaneo è andato in necrosi e si è optato, con successo, per un lembo peduncolato muscolare.
Conclusioni: Il trattamento delle infezioni in ortopedia è un problema quanto mai attuale; le opzioni terapeutiche esistenti sono numerose, ma un algoritmo univoco è solo parzialmente codificato ed accettato. I lembi sono risultatati una metodica efficace nel trattamento di queste forme patologiche, ma non va dimenticato che, soprattutto in alcuni casi, si tratta di una soluzione particolarmente complessa.

LA CIT (CHAMBER INDUCTION TECHNIQUE) NELLA INFEZIONI OSSEE

Giorgio Maria Calori[1], Emilio Mazza[1], A. Colombo[1], Simone Mazzola[1], Fabio Romanò[1], Fabio Giardina[1], Massimiliano Colombo[1]

[1] Reparto di Chirurgia Ortopedica Riparativa – ASST Pini-CTO – Università degli Studi di Milano

Introduzione: Le infezioni in chirurgia ortopedica sono una grave complicazione con pesanti ripercussioni sul sistema di cura e sulla qualità di vita del paziente affetto. Tali complicanze settiche possono svilupparsi più frequentemente in seguito a trattamenti chirurgici eseguiti per eventi traumatici o in seguito ad impianti protesici. L'evoluzione di queste situazioni è l'instaurarsi di un difetto osseo che deve essere trattato. La ricostruzione di perdite di sostanza ossea degli arti è ancora una sfida terapeutica sia per i risultati anatomici, che per quelli funzionali.
In queste circostanze stiamo da anni utilizzando un trattamento eseguito in due tempi basato sui principi della "Chamber Induction Technique".
Materiali e metodi: La tecnica chirurgica è caratterizzata nel primo tempo dall'esecuzione di debridement radicale della pseudoartrosi infetta inclusa rimozione dei mezzi di sintesi oppure nei casi di protesi settiche dall'espianto della protesi ed ampia toilette dei tessuti molli ed ossei. Si esegue quindi il posizionamento di uno spaziatore di cemento bi-antibiotato al fine di debellare l'infezione e creare le condizioni necessarie al secondo tempo chirurgico che può essere ricostruttivio o protesico.
La nostra strategia chirurgica è basata sulla valutazione del Non-Union Scoring System (NUSS). In pazienti con un valore inferiore a 75 punti è possibile eseguire una ricostruzione. La tecnica prevede la rimozione dello spaziatore e l'applicazione di innesti autologhi, biotecnologie in politerapia (fattori di crescita, cellule mesenchimali stromali e scaffold) ed al ripristino della stabilità meccanica necessaria ottenuta mediante osteosintesi con placca ed eventuale innesto di stecche di osso di banca.
In alcuni pazienti con un elevato valore del punteggio (NUSS> 75 punti), siamo obbligati a valutare un trattamento più radicale. La nostra scelta è quella di sostituire il segmento osseo interessato con impianto di una megaprotesi.
Risultati: La tecnica della camera indotta è un'opzione chirurgica valida nel trattamento di una pseudoartrosi e di un difetto osseo critico in particolare in un paziente settico sia post-traumatico che in seguito ad impianto protesico. L'esecuzione di un corretto debridment radicale è il passo fondamentale per il controllo dell'infezione ossea. Quando abbiamo scelto di adottare la ricostruzione, la membrana indotta crea una camera biologica utile per il posizionamento ed il contenimento degli innesti e delle biotecnologie utilizzate. In caso di sostituzione della protesi la membrana indotta ha funzione di creare un involucro protettivo per la nuova protesi impiantata creando un ambiente privilegiato che possa proteggere la protesi e mantenerne l'asepsi. Le protesi da noi utilizzate possono inoltre essere ricoperte in Argento al fine di sfruttare le proprietà anti-settiche di tale elemento.
Conclusioni: Ulteriori studi sono necessari per valutare come la tecnica in due tempi e la creazione della camera indotta possano interagire sull'efficacia dell'Argento e sulla dispersione degli ioni di tale elemento a livello sistemico.

INSUCCESSI DOPO RI-RIPROTESIZZAZIONI INFETTE

[1] Francesco Saverio Santori, [2] Francesco Mattogno, [3] Piero Piciocco

[1] Rome American Hospital, Roma; [2] ITOP SpA Officine Ortopediche, Palestrina; [3] Ospedale Fatebenefratelli, Roma

Introduzione: In chirurgia protesica prima di arrivare a proporre ad un paziente un intervento demolitivo troppo spesso si insiste in sostituzioni protesiche sempre più difficili e destruenti con probabilità di fallimento sempre più alte. Lo scoraggiamento che ne deriva provoca nei pazienti profondi stati di depressione ben difficili da trattare e diventa lecito chiedersi se si tratta di accanimento terapeutico. D'altro canto una volta riconosciuto il fallimento la proposta di un un intervento quale artrodesi, disarticolazione, Gildrestone,o peggio ancora, una amputazione risulta difficile da accettare da parte di soggetti a cui non ne è mai stata l'ipotesi e a cui, fino a quel momento, si è insegnato a salvare l'articolazione/arto a tutti i costi. Ci troviamo così di fronte ad un muro difficile da sormontare, figlio di vecchi preconcetti e difficile da abbattere. In realtà, dopo le tante sofferenze legate agli insuccessi precedenti, l'intervento demolitivo risulta ben tollerato dal paziente ed accettata la sua menomazione è soddisfatto della decisione presa.
Materiali e Metodi: Vengono presentate oltre che le opzioni chirurgiche e i presidi esterni fino a giungere ai nuovi tipi di protesi a controllo elettronico. Verrà inoltre esposto il complesso algoritmo del trattamento multidisciplinare.
Risultati: Saranno riportati i risultati in termini di funzionalità, tempi di recupero, reinserimento nella vita sociale e lavorativa. Vengono valutati i risultati ottenuti con le varie tecniche chirurgiche che, a loro volta, variano in maniera significativa a seconda dell'età, del sesso, dell'Iter chirurgico precedentemente subito, dal tempo decorrente dal primo intervento subito e del tipo di trattamento post operatorio
Discussione: Dopo l'intervento demolitivo e l'applicazione di una corretta protesi molto spesso i pazienti, reduci da un percorso terapeutico di insuccessi plurimi, si dichiarano soddisfatti e considerano i risultati clinici ottenuti superiori alle loro più rosee aspettative. I tempi di recupero sono significativamente più brevi anche se per ottenere un risultato soddisfacente, specie dopo un'amputazione, è indispensabile l'intervento di una equipe multidisciplinare che da un lato si occupi del recupero funzionale e dall'altro del percorso psicoterapeuticodi preparazione e post intervento.
La chiave del successo in questi casi è dipendente più che dall'atto chirurgico dal risultato ottenuto dall'equipe multidisciplinare
Conclusioni: La tecnologia ha aperto nuove frontiere nel campo della protesizzazione post amputazione portando risultati insperati. La amputazione con successiva protesizzazione esterna possono quindi essere ora considerate opzioni terapeutiche valide

Approfondimenti INFEZIONI

Sabato 21 Ottobre 2017 dalle 17:30 alle 18:30

DITIOTREITOLO E SONICAZIONE NELLA DIAGNOSI DI INFEZIONE PERI-PROTESICA: STUDIO PROSPETTICO RANDOMIZZATO

Andrea Sambri[1], Matteo Cadossi[2], Giuseppe Bianchi[3], Giovanni Pignatti[4], Davide Maria Donati[3], Alessandra Maso[3], Maurilio Marcacci[3], Vittorio Sambri[5], Sandro Giannini[6]

[1] Istituto Ortopedico Rizzoli, 3° Clinica Oncologica, Bologna; [2] Istituto Ortopedico Rizzoli, Bologna; [3] Istituto Ortopedico Rizzoli, Bologna; [4] Istituto Ortopedico Rizzoli, Chirurgia DI Revisione Della Protesi D'anca, Bologna; [5] University of Bologna, Microbiology Unit, The Greater Romagna Hub Laboratory, Bologna; [6] Istituto Ortopedico Rizzoli, Istituto Ortopedico Rizzoli, Bologna

Introduzione: Nonostante l'esame colturale del tessuto periprotesico rappresenti il gold standard nella diagnosi di infezione peri-protesica (IP), la letteratura riporta un incidenza di falsi-negativi in circa il 30% dei casi.
Per aumentare la sensibilità dell'esame colturale sono state proposte 2 metodiche in grado di distaccare i batteri dal biofilm (sonicazione e ditiotreitolo-DTT).
Lo scopo di questo studio è stato la valutazione delle prestazioni dell'esame colturale sul liquido del trattamento della protesi sonicazione e ditiotreitolo in pazienti affetti da IP.
Materiali e Metodi: Tra aprile 2014 e giugno 2016, 232 pazienti con mobilizzazione settica o asettica dell'impianto protesico (anca o ginocchio) sono stati inclusi nello studio. Le protesi sono state incluse nel gruppo DTT (115 casi) e nel gruppo sonicazione (117) mediante randomizzazione. Gli eluati protesici sono stati sottoposti a esame colturale e biologia molecolare (PCR). Da ogni paziente sono stati prelevati 5 campioni di tessuto periprotesico su cui è stato eseguito esame colturale.
Risultati: In 86 casi la diagnosi di IP è stata confermata secondo i criteri proposti da Parvizi et al.
L'esame colturale sui campioni di tessuto ha mostrato una sensibilità del 79,1% (50% considerando solo i casi con indici di flogosi nella norma preoperatoriamente), sul DTT 90,5%, sull'eluato della sonicazione 88,6%.
In 9 casi il colturale sull'eluato della sonicazione e in 5 il colturale sull'eluato del DTT ha identificato batteri non evidenziati dal colturale sulla biopsia tissutale (in 12 casi Stafilococco coagulasi negativo-CoNS). In 78 casi la PCR eseguita sull'eluato protesico ha confermato il risultato del colturale.
Discussione: Sia il trattamento con DTT sia la sonicazione della protesi sono risultate efficaci nell'aumentare la sensibilità nella diagnosi di IP, in particolare nel caso di infezione causata da CoNS. Inoltre, l'eluato protesico è risultato essere particolarmente efficace nell'identificare i casi di IP con indici di flogosi nella norma prima dell'intervento.
La PCR rappresenta un altro elemento utile nella diagnosi di IP, sempre da interpretare in associazione ai risultati del colturale. Infatti, nonostante sia una metodica dotata di una maggior sensibilità e una più rapida risposta, in alcuni casi può dare un risultato falso negativo per la presenza di batteri contaminanti che possono interferire con l'amplificazione del patogeno.
Conclusioni: Il trattamento della protesi con DDT rappresenta una valida alternativa alla sonicazione per la diagnosi di IP.

LE INFEZIONI PERIPROTESICHE IN CHIRURGIA ONCOLOGICA ORTOPEDICA: REVISIONE DI CASISTICA

Marco Di Marco[1], Eleonora Marini[1], Fabio Lazzaro[1], Stefano Bastoni[1], Maria Serena Bartoli[1], Antonino Giacalone[1], Primo Andrea Daolio[2]

[1] Asst Gaetano Pini-Cto, C.O.O., Milano; [2] Asst Gaetano Pini-Cto, C.O.O., Milano

Introduzione: L'incidenza delle infezioni periprotesiche in oncologica ortopedica è in Letteratura del 10-17% dopo il primo intervento e del 43% dopo interventi successivi. La durata degli interventi e l'immunodepressione del paziente oncologico aumentano il rischio di infezioni.
Scopo di questo studio è valutare le infezioni periprotesiche e i fattori di rischio per infezioni protesiche acute o croniche.
Materiali e Metodi: È stata eseguita un'analisi retrospettiva su 182 pazienti che hanno effettuato una ricostruzione con protesi da grandi resezioni dal 2008 al 2015. Il follow-up minimo considerato è di 24 mesi. Non sono state identificate delle Linee Guida che definiscano una profilassi standard antibiotica peri e postoperatoria. Le infezioni periprotesiche sono state classificate come infezioni perioperatorie (<3 settimane dall'intervento chirurgico) trattate con protocollo one-stage e infezioni precoci (4 settimane -3 mesi), ritardate (3-24 mesi) o tardive (> 24 mesi) che sono state trattate sec. protocollo two-stage.
Risultati: Lo Stafilococco Aureo e coagulasi-negativo sono stati i microrganismi più frequentemente isolati.
La durata media dell'intervento chirurgico è stata di 254 minuti con una media di 7 persone in sala operatoria. Le resezioni di tibia prossimale, le revisioni e le pregresse infezioni sistemiche o localizzate sono risultati essere fattori di rischio indipendenti associati con infezione profonda del sito operatorio.
Ventisei pazienti hanno contratto un'infezione e venti sono stati trattati con successo. Sono stati effettuati 6 interventi one-stage e 20 two-stage con esito positivo rispettivamente nel 33% e 70% dei casi. Sei pazienti sono stati amputati o disarticolati per cronicizzazione dell'infezione.
Discussione: Le infezioni periprotesiche rappresentano una sfida per l'ortopedico oncologo. Non esistono attualmente stra-

tegie univoche di successo nell'eradicazione delle infezioni periprotesiche.Inoltre è necessario considerare come l'amputazione costituisca un eventualità non remota.
Conclusioni: L'assenza di un regime profilattico standard influenza l'incidenza di infezioni periprotesiche nel paziente affetto da tumore primitivo osseo. Fattore di rischio significativo riscontrato è la sede tumorale tibiale come dimostrato anche in Letteratura. Riteniamo la chirurgia two-stage il trattamento più efficace nella risoluzione dell'infezione locale.

PTX3: UN NUOVO BIOMARCATORE DI DIAGNOSI DI INFEZIONE PERIPROTESICA DI ANCA E GINOCCHIO

Mattia Loppini[1], Roberta Avigni[2], Roberto Leone[2], Barbara Bottazzi[2], Francesco Traverso[2], Alberto Mantovani[3], Guido Grappiolo[2]

[1] Humanitas Research Hospital, Ortopedia e Traumatologia, Rozzano (Milano); [2] Humanitas Clinical and Research Center, Rozzano, Rozzano (Milano); [3] Humanitas University, Humanitas Clinical and Research Center, Rozzano (Milano)

Introduzione: La diagnosi di infezione periprotesica è complessa e richiede molteplici test strumentali. Recentemente, si è dimostrato che biomarcatori, quali citochine e proteine con funzione antimicrobica, possono avere concentrazioni elevate nel liquido sinoviale in caso di infezione periprotesica. In particolare la pentrassina lunga PTX3 è una molecola dell'immunità innata coinvolta nella regolazione della risposta infiammatoria. Negli ultimi anni diversi studi hanno dimostrato un possibile ruolo di PTX3 come biomarcatore in patologie con base infiammatoria o infettiva. Lo scopo del presente studio diagnostico preliminare era di valutare l'accuratezza diagnostica di PTX3 sinoviale per l'infezione su protesi totale di anca (PTA) e di ginocchio (PTG).
Materiali e Metodi: Sono stati arruolati, in modo prospettico, 40 pazienti (M:F=11:29) sottoposti a revisione di PTA (n=32) o PTG (n=8) per protesi dolorosa da almeno 3 mesi. I pazienti con terapia antibiotica sospesa da meno di 2 settimane dall'intervento sono stati esclusi. L'età media alla chirurgia era di 63 anni (48-72). La concentrazione di PTX3 nel liquido sinoviale è stata eseguita con sistema ELISA. Il test ha avuto un risultato non conclusivo in 6 pazienti, che sono stati quindi esclusi. Considerando i criteri della Società di Infezioni Muscoloscheletriche (MSIS) come gold standard per la diagnosi di infezione periprotesica, è stata eseguita l'analisi di sensibilità (Se), specificità (Sp), valori predittivi positivo (VPP) e negativo (VPN), likelihood ratio positivo (LR+) e negativo (LR-) di PTX3. L'accuratezza diagnostica di PTX3 è stata analizzata con l'analisi della curva ROC.
Risultati: In accordo con i criteri MSIS, i pazienti sono stati divisi in revisioni settiche (n=8) e asettiche (n=26). La concentrazione sinoviale media di PTX3 era significativamente più alta nelle revisioni settiche (p=0.0074). Assumendo un valore soglia di 3 ng/L, la PTX3 ha dimostrato Se 86%, Sp 81%, VPP 55%, VPN 95%, LR+ 0,67 e LR- 0,17. Assumendo un valore soglia di 2,8 ng/L, la PTX3 ha dimostrato Se 100%, Sp 77%, VPP 54%, VPN 100%, LR+ 4,4 e LR- <0,1. L'area sottesa alla curva ROC era 0,93 (95%IC 0,84-1,0).
Discussione: Crescenti evidenze scientifiche correlano un persistente rialzo di PTX3 con diagnosi di infezione. In considerazione dei risultati del presente studio preliminare, un risultato negativo del test sinoviale per la PTX3 permetterebbe di escludere con ragionevole certezza la presenza di infezione periprotesica. Pertanto, tale test può contribuire a un miglior inquadramento diagnostico e terapeutico del paziente.
Conclusioni: La PTX3 potrebbe rappresentare un nuovo biomarcatore utile nella diagnosi di infezione periprotesica in pazienti candidati a revisione di PTA e PTG. Tuttavia, tali risultati preliminari devono essere confermati da studi diagnostici prospettici con appropriata dimensione del campione di studio.

ARTRITE SETTICA DEL GINOCCHIO DOPO RICOSTRUZIONE DEL LEGAMENTO CROCIATO ANTERIORE

Tiziana Ascione[1], Giovanni Balato[2], Sigismondo Luca Di Donato[1], Pasquale Pagliano[3], Massimo Mariconda[4]

[1] Napoli; [2] Dept of Orthopaedic Surgery, Federico II University, Department of Public Health, Napoli; [3] Aorn Dei Colli, D. Cotugno Hospital, Napoli

[4] Clinica Ortopedica, Sanità Pubblica, Napoli

Introduzione: l'artrite settica dopo ricostruzione artroscopica del legamento crociato anteriore (LCA) rappresenta una complicanza rara (prevalenza = 0.5 % - 2.25%). Gli autori presentano i risultati di un'analisi retrospettiva condotta su una delle più numerose casistiche mai raccolte di pazienti affetti da artrite settica secondaria a ricostruzione dell' LCA.
Materiali e Metodi: Sono stati studiati 39 pazienti (30 maschi, 9 femmine), di età mediana 25 anni (range 17 - 42), affetti da artrite settica post-ricostruzione del LCA verificatasi nel corso degli ultimi 5 anni. L'artrite settica è stata definita come: 1) presenza di segni clinici locali (dolore, arrossamento o tumefazione), 2) reperti di laboratorio (leucocitosi, aumento della VES e PCR) e 3) conta leucocitaria sul liquido sinoviale superiore a 5 x 10^4/µL. Sull'aspirato articolare sono stati sistematicamente eseguiti esami colturali. La guarigione è stata definita come normalizzazione dei segni clinici e dei risultati di laboratorio a 6 mesi dall'interruzione della terapia antibiotica. Tutti i pazienti sono stati riesaminati ad un follow-up minimo di 12 mesi.
Risultati: In 22 pazienti (57%) l'infezione si è verificata entro 7 giorni dalla procedura chirurgica e in 17 casi dopo più di 30 giorni. Tutti i pazienti presentavano segni locali di infezione. Segni sistemici di infezione (febbre e astenia) erano presenti in 33 (85 %) casi. La conta leucocitaria mediana sul liquido articolare era 8.1 x 10^4/µL. Culture positive sono state ottenute in 28 pazienti (72%) e Stafilococco Aureo è stato identificato in 15 (38%). In 11/39 pazienti (28%) non è stato ottenuto alcun isolamento. Ventuno pazienti (54 %) sono stati sottoposti a debridement artroscopico seguito da terapia antibiotica. Si è ottenuta guarigione dell'artrite settica in tutti i pazienti. La risoluzione dei segni clinici entro 4 settimane si osservava più frequentemente in pazienti trattati con il debridement chirurgico (p <0.05). All'ultimo follow-up, in media di 24 (13-36) mesi, il punteggio Lysholm risultava significativa-

mente aumentato rispetto al dato preoperatorio (P <0.001). Viceversa, il livello di attività sulla scala Tegner era ridotto rispetto ai livelli pre-infortunio (p <0.001).
Discussione: questa è una delle più numerose serie di pazienti con artrite settica del ginocchio post ricostruzione del LCA
Conclusioni: Il tempestivo debridement chirurgico seguito da terapia antibiotica porta alla più precoce eradicazione dell'infezione. I risultati funzionali a distanza possono essere influenzati negativamente dall'infezione.

ANALISI DELLE COMPLICANZE INFETTIVE A BREVE E MEDIO TERMINE IN RELAZIONE AL TEMPO DI PERMANENZA IN TERAPIA INTENSIVA IN PAZIENTI POLITRAUMATIZZATI CON FRATTURA DELL'ANELLO PELVICO ED ACETABOLARE

Antonio Moretti[1], Giovanni Pesenti[2], Paolo Capitani[3], Claudio Galante[4], Alessandro Casiraghi[2], Umberto Mezzadri[2], Federico Bove[2], Dario Capitani[2]

[1] Asst Grande Ospedale Metropolitano Niguarda, Dea Ortopedia e Traumatologia, Milano; [2] Asst Grande Ospedale Metropolitano Niguarda, Milano; [3] Asst Grande Ospedale Metropolitano Niguarda, Dea Ortopedia e Traumatologia, Milano; [4] Asst Grande Ospedale Metropolitano Niguarda, Ortopedia e Traumatologia, Milano

Introduzione: Nei pazienti politraumatizzati l'iter terapeutico porta dopo la stabilizzazione in urgenza ad una degenza a breve, medio o lungo termine in terapia intensiva. In presenza di una frattura di bacino o acetabolare, dopo la stabilizzazione temporanea, è fondamentale considerare il bilancio lesionale del paziente, e la sua evoluzione, per decidere il timing per il trattamento definitivo.
Materiali e Metodi: Dal 2011 al 2016 presso il nostro nosocomio sono giunte primariamente, o trasferiti da altri centri, 481 pazienti con fratture dell'acetabolo e dell'anello pelvico. Tutti i pazienti sono stati valutati in Pronto Soccorso con Rx in AnteroPosteriore e TC bacino. È stato analizzato il decorso clinico di tutti i pazienti ricoverati in terapia intensiva. Sono stati individuati tutti i casi di infezioni documentati in tali pazienti ed il loro impatto nel procrastinare l'intervento chirurgico definitivo quando indicato.
Risultati: Il 44% dei pazienti, giunti nel nostro Pronto Soccorso e sopravvissuti, sono stati ricoverati in terapia intensiva. La degenza media è stata di 13 giorni. L'età media dei pazienti coinvolti è stata di 45 anni con un Injury Severity Score medio all'ingresso in Pronto Soccorso pari a 30. I ceppi batterici maggiormente coinvolti nelle infezioni sono stati Pseudomonas Aeruginosa, Klebsiella Pneumonia Carbaoenemase (KPC), Escherichia Coli e Staphylococcus Aureus. Le infezioni dei tramiti cutanei delle fiches dei fissatori esterni sono state identificate nel 57% dei casi. Durante la degenza le infezioni più comuni sono state infezioni delle vie urinarie, del tratto respiratorio e delle ferite chirurgiche.
Discussione: Il decorso clinico con ricovero in terapia intensiva è mandatario nei pazienti critici politraumatizzati. Le terapia intensive espongono i pazienti ad un maggiore rischio infettivo di cui si deve tenere conto nei processi decisionali. Le infezioni dei tramiti cutanei delle fiches dei fissatori esterni non hanno mai inciso sul timing alla conversione a fissazione interna definitiva. In presenza di uno stato settico conclamato l'atteggiamento è stato quello di aspettare la risoluzione dello stesso prima di intervenire chirurgicamente per la sintesi definitiva ove indicata. I nostri dati coincidono con quelli riportati in letteratura.
Conclusioni: La degenza in terapia intensiva espone ad un maggior rischio infettivo generale che deve essere tenuto in considerazione nella gestione delle fratture dell'anello pelvico.

NUOVA METODICA DI VALUTAZIONE DELL'ALFA DEFENSINA NEL LIQUIDO SINOVIALE

Vincenzo Franceschini[1], Paola Pezzati[2], Fiamma Balboni[3], Giuseppe Bartolini[4], Riccardo Dallanese[4], Andrea Baldini[5]

[1] Roma; [2] Florence; [3] Ifca Clinic, Florence; [4] Prato; [5] Ifca Clinic - Prato

Introduzione: l'accertamento preoperatorio della natura settica del fallimento di una protesi articolare riveste un'importanza fondamentale per stabilire la corretta strategia terapeutica. Recentemente è stato identificato un peptide appartenente alla famiglia delle alfa-defensina che viene rilasciato dai neutrofili esclusivamente in risposta ad una infezione batterica. La presenza di questo peptide nel liquido sinoviale sembrerebbe essere correlata alla presenza di un' infezione protesica con sensibilità e specificità che superano il 90%. Il presente studio analizza l'accuratezza diagnostica dell'alfa defensina valutata mediante cromatografia liquida e spettrometria di massa.
Materiali e Metodi: Abbiamo arruolato 30 pazienti con fallimento di protesi di ginocchio. In tutti i pazienti è stata praticata artrocentesi e i campioni di liquido sinoviale ottenuti sono stati analizzati sia per la valutazione della conta leucocitaria, che per esami colturali. Inoltre la valutazione dell'alfa defensina è stata ottenuta mediante cromatografia liquida e spettrometria di massa a triplo quadrupolo a tempo di volo (QTOF) sfruttando transizioni MS/MS multiple. La definizione di infezione protesica proposta dal Consensus meeting è stata usata per classificare 13 pazienti con fallimento settico dell'impianto protesico e 17 fallimenti asettici. L'accuratezza diagnostica dell'alfa defensina è stata misurata mediante la valutazione di sensibilità, specificità (95% IC), valore predittivo positivo, valore predittivo negativo e mediante il calcolo dell'area sotto la curva ROC.
Risultati: Il valore medio dei leucociti nel liquido sinoviale come anche gli indici di flogosi risultano essere significativamente più alti in pazienti con infezione rispetto ai pazienti con fallimento asettico (p < 0,001). il dosaggio nel liquid dell'alfa defensina ha dimostrando una sensibilità e una specificità del 100 % per la diagnosi di infezione periprotesica. L'area sotto la curva ROC era 1.
Discussione: questo studio evidenzia l'utilità dell'analisi del liquido sinoviale nell'approccio diagnostico ad una protesi dolorosa.
Conclusioni: la valutazione dell'alfa defensina mediante spettrometria di massa rappresenta un valido test diagnostico con un'accuratezza che supera quella dei test attualmente disponibili.

Approfondimenti ANCA

Domenica 22 Ottobre 2017 dalle 15:30 alle 16:30

UNA NUOVA VIA CHIRURGICA PER L'IMPIANTO DI ARTROPROTESI DI ANCA:ACCESSO INGUINO-MEDIALE

Luca Lucente[1]

[1] Casa DI Cura Nuova Itor, Ortopedia, Roma

Introduzione: Abbiamo ricercato ed ideato una via chirurgica che fosse la più diretta e la meno invasiva possibile per raggiungere l'articolazione coxo-femorale partendo dalla regione mediale inguinale.
Materiali e Metodi: Abbiamo impiantato 35 artroprotesi di anca su coxo-artrosi e 15 protesi biarticolari su fratture mediali del collo femorale. Tutti i pz. sono stati sottoposti ad una valutazione riguardante il tempo operatorio, le perdite ematiche, l'eventuale insorgenza di complicanze, i tempi di recupero.
Risultati: Nella nostra casistica abbiamo riscontrato tempi operatori ridotti (in media 50 min.), ridotte perdite ematiche (200 cc. in media), assenza di complicanze, tempi di recupero estremamente rapidi con un Harris Score pari a 93 dopo 20 giorni.
Discussione: Grazie a questa via i muscoli stabilizzatori dell' anca sono completamente risparmiati dall'aggressione chirurgica; le perdite ematiche sono ridotte al minimo. Con questa via abbiamo la migliore visione dell'acetabolo, poiché frontale e quindi con esposizione della sua intera circonferenza, abbiamo reso altrettanto agevole l'esposizione del canale femorale; tutto ciò impedisce errori di posizionamento delle componenti protesiche. Con questa via possiamo impiantare tutti i tipi di protesi: resurfacing, a fissazione metafisaria e a fissazione diafisaria senza dover utilizzare strumentari dedicati e letti operatori specifici. Tale via è facilmente riproducibile e richiede una minima learning curve. Il decorso postoperatorio è ben tollerato dai pz. in quanto il rischio di lussazione è nullo e quindi il pz. può da subito assumere a letto un decubito indifferente. Ha vantaggi estetici perché la cicatrice è invisibile, nascosta dalla piega inguinale. Il programma riabilitativo è estremamente ridotto. Tutto ciò si traduce in un notevole abbattimento dei costi sociali, infatti la degenza ospedaliera è estremamente breve e il ritorno alle proprie attività lavorative è fortemente anticipato.
Conclusioni: Gli autori ritengono che questa via mediale di accesso all'anca per le sue caratteristiche di sicurezza, velocità, riproducibilità ed economicità consente al pz., soprattutto giovane, di avere una riabilitazione più facile e molto più rapida ed inoltre offre al chirurgo una valida alternativa alle vie chirurgiche già note.

ANGOLO SACRO-FEMORO-PUBICO ED ANTIVERSIONE ACETABOLARE NELLA PROTESI TOTALE D'ANCA

Dario Lo Re[1], Michele Saporito[2], Michele D'Arienzo[3], Filippo Boniforti[4]

[1] Università Degli Studi DI Palermo, Scuola DI Medicina e Chirurgia, Clinica Ortopedica e Traumatologica, Palermo; [2] Azienda Ospedaliera Policlinico Universitario DI Palermo, Clinica Ortopedica e Traumatologica, Palermo; [3] Clinica Ortopedica E Traumatologica, Università Degli Studi DI Palermo, Palermo; [4] Ospedale G.Giglio, U.O.C. DI Ortopedia e Traumatologia, Cefalù

Introduzione: L'orientamento pelvico influenza l'intervento di protesi totale d'anca (PTA) nel posizionamento della coppa acetabolare. L'angolo sacro-femoro-pubico (SFP) è un parametro radiografico coronale correlato al parametro sagittale dell'inclinazione pelvica (pelvic tilt – PT) dalla formula di Blondel: PT = 75 – SFP. Lo scopo dello studio è correlare SFP con l'antiversione della coppa acetabolare (AV) in pazienti sottoposti ad intervento di PTA per coxartrosi e valutare la variazione di SFP dal preoperatorio al postoperatorio e al follow-up a sei mesi. È stato misurato l'Oxford Hip Score (OHS) ad un follow-up di sei mesi e correlato con SFP, AV e PT.
Materiali e Metodi: Sono stati selezionati retrospettivamente 43 pazienti adulti affetti da coxartrosi. SFP è stato misurato su radiografie in proiezione antero-posteriore (AP) di pelvi prima e dopo l'intervento di PTA e ad un follow-up di sei mesi tramite un software di calcolo ed analisi. PT è stato calcolato tramite la formula di Blondel. AV è stato misurato tramite il metodo dell'ellisse di Lewinnek nelle radiografie di controllo ad un periodo medio di sei mesi. OHS è stato ottenuto tramite intervista telefonica ad un follow-up di sei mesi dall'intervento di PTA. È stata effettuato lo studio statistico dei dati con analisi di correlazione lineare, regressione lineare e test T di Student.
Risultati: I valori medi di SFP ottenuti sono stati i seguenti: preoperatorio 57,2° (DS=6,9) con PT medio 17,8°; postoperatorio 62° con PT medio di 13° (DS=5,7); al follow-up a sei mesi 57,9° (DS=6,7) con PT medio di 17,1°. AV medio misurato al follow-up a sei mesi è stato di 19,3° (DS=8,5). All'OHS è stato ottenuto un punteggio medio di 18,2. I dati ottenuti dalle analisi statistiche non evidenziano correlazione significative tra AV vs SFP (R=-0,2095, R2=0,0439), tra SFP vs OHS (R=0,983), tra AV vs OHS (R=0,770). Le differenze tra i valori di SFP misurati nelle radiografie preoperatorie e postoperatorie (p = 4,198-8), tra quelle preoperatorie e ad un periodo medio di sei mesi (p = 1,055-11), si sono rivelate statisticamente significative.
Discussione: Negli interventi di PTA, i chirurghi si basano esclusivamente su radiografie AP di pelvi, per planning preoperatorio, controllo postoperatorio, follow-up e valutazione di eventuali

complicanze. L'utilizzo del parametro coronale SFP permette di valutare l'orientamento pelvico senza l'utilizzo di radiografie in proiezione laterale.
Conclusioni: SFP è un parametro stabile che si mantiene dopo PTA. Non è stata riscontrata una correlazione statisticamente significativa tra OHS e gli altri parametri (SFP, AV e PT). Non è stata riscontrata una correlazione statisticamente significativa tra SFP e AV, tuttavia SFP può essere un valido strumento per valutare l'orientamento pelvico e l'antiversione acetabolare nel planning preoperatorio di PTA e può aiutare a predire AV nel posizionamento della coppa acetabolar

INFLUENZA DEL SET-UP DELLA STAMPELLA SULLA DEAMBULAZIONE E SULLO STRESS A CARICO DEGLI ARTI SUPERIORI IN PAZIENTI POST ARTROPROTESI D'ANCA

Leonardo Latella[1], Felicia Soviero[2], Palmina Braccio[3], Francesco Esposito[3], Marco Freddolini[3], Lorenzo Giannelli Buccioni[4], Andrea Corvi[5], Massimiliano Marcucci[6]

[1] C.E.S.A.T, Ortopedia Protesica, Fucecchio; [2] C.E.S.A.T Fucecchio, Ortopedia, Fucecchio; [3] C.E.S.A.T., Laboratorio Analisi del Movimento, Fucecchio; [4] Firenze, Ortopedia Protesica, Firenze; [5] Università DI Firenze, Firenze; [6] C.E.S.A.T., Ortopedia Protesica, Fucecchio

Introduzione: L'ausilio delle stampelle dopo un intervento di protesi totale d'anca (PTA) permette sia una corretta modulazione del carico biomeccanico sia il sostegno necessario per il ripristino della cinesi. Un uso non corretto può influire negativamente sulla deambulazione, procrastinare il recupero funzionale e scaturire problematiche a carico degli arti superiori. Non esistono chiare indicazioni riguardo al settaggio della stampella. Lo scopo di questo studio è quello di valutare, mediante l'ausilio della gait analisys, come la differente regolazione della stampella possa influenzare la deambulazione e le sollecitazioni a carico degli arti superiori.
Materiali e Metodi: 30 pazienti, sottoposti a intervento di PTA e senza patologie agli arti superiori, sono stati reclutati e randomizzati in due gruppi, il primo con lunghezza della stampella regolata mantenendo il gomito flesso di circa 15 (gruppo EF) e il secondo mantenendo il gomito completamente esteso (gruppo ES). Visual analogue scale e Oxford hip score sono state utilizzate per valutare dolore e funzione dell'anca. Al soggetto è stato chiesto, 3 giorni dopo l'intervento, di camminare a velocità auto selezionata nel laboratorio di analisi del movimento provvisto di sistema optoelettronico per la video analisi e di piattaforme di forza. Il t-student test è stato utilizzato per valutare la significatività delle differenze fra i gruppi.
Risultati: Il carico risulta significativamente ridotto sull'arto operato se confrontato con l'arto sano per entrambi i gruppi, ma questa differenza è significativamente maggiore per il gruppo EF rispetto al gruppo ES. Il gruppo EF mostra inoltre un significativo aumento del carico sostenuto dalla stampella rispetto al gruppo ES. Il picco del carico sulla spalla risulta significativamente ridotto per i pazienti nel gruppo ES.
Discussione: L'analisi dei dati dimostra che il cammino risulta più bilanciato con la stampella regolata mantenendo il gomito completamente esteso. Questo è avvalorato sia da una riduzione dei picchi di forza della stampella che da una migliore ridistribuzione dei carichi fra gli arti. In aggiunta, anche il carico sulla spalla risulta ridotto quando la stampella è regolata mantenedo il gomito esteso, riducendo, di conseguenza, lo stress sull'articolazione e i rischi correlati.
Conclusioni: I pazienti post PTA dovrebbero regolare la stampella in modo da mantenere il gomito completamente esteso, così da ottenere una deambulazione più simmetrica, e soprattutto una riduzione dello stress sugli arti superiori

UTILIZZO DELL'ACIDO TRANEXAMICO TOPICO NELL'ARTROPROTESI PRIMARIA D'ANCA

Maria Rizzo[1], Giovanni Balato[2], Andrea Meccariello[3], Massimo Mariconda[4]

[1] A.O.U. Policlinico "Federico II", Ortopedia e Traumatologia, Napoli; [2] Dept of Orthopaedic Surgery, Federico II University, Department of Public Health, Napoli; [3] Napoli; [4] Clinica Ortopedica, Sanità Pubblica, Napoli

Introduzione: Scopo del presente studio è appunto valutare l'efficacia antiemorragica della somministrazione intraoperatoria di AT in soggetti sottoposti a PTA primaria.
Materiali e Metodi: Sono stati studiati 128 pazienti operati di PTA primaria non cementata a stelo corto per via postero-laterale negli anni 2014-2016. Il gruppo sperimentale consisteva di 60 pazienti che avevano ricevuto 3 g di acido tranexamico disciolti in 50 mL di soluzione salina dopo la fissazione dell'impianto e la chiusura della capsula articolare. Il gruppo di controllo consisteva di 68 pazienti che non lo avevano ricevuto. Venivano comparati i livelli di Hb postoperatoria. Inoltre, con l'analisi della regressione logistica e lineare, veniva valutata l'influenza dell'acido tranexamico sulla necessità di trasfusioni postoperatorie.
Risultati: A tutti gli intervalli di tempo studiati, il livello di Hb postoperatoria era superiore nel gruppo sperimentale rispetto al gruppo di controllo (I giornata: 10.9 g/dL vs 10.4 g/dL, $p = 0.031$; II giornata: 10.4 g/dL vs 9.5 g/dL, $p < 0.001$; III giornata: 10.0 g/dL vs 9.2 g/dL, $p = 0.003$; dimissione: 10.1 g/dL vs 9.6 g/dL, $p = 0.031$). Con il numero di pazienti disponibile, non emergeva alcuna differenza significativa nel numero di pazienti trasfusi tra i due gruppi (10/60 vs 14/68). Tuttavia, il numero medio di trasfusioni pro-capite era maggiore nel gruppo di controllo (1.4) rispetto ai pazienti trattati con AT (1.0)($p = 0.016$). All'analisi della regressione logistica multivariata, l'occorrenza di trasfusione postoperatoria era inversamente associata al livello preoperatorio di Hb (OR = 0.52; 95 % CI = 0.29 – 0.93) e direttamente all'età (OR = 1.08; 95 % CI = 1.00 – 1.17) ma non all'utilizzo dall'AT. Non si osservavano differenze significative nel numero di giornate di degenza né nell'incidenza di complicazioni tromboemboliche tra gruppo sperimentale e gruppo di controllo.
Discussione: La somministrazione intraoperatoria di AT è efficace nel garantire più alti livelli di Hb postoperatoria e minor numero di unità trasfuse in pazienti sottoposti a PTA primaria, senza determinare complicazioni tromboemboliche aggiuntive.
Conclusioni: Considerata anche l'economicità del trattamento, l'impiego topico dell'AT nelle procedure di PTA primaria appare giu-

stificato. Sono tuttavia necessari studi su un maggior numero di pazienti per verificare l'efficacia del protocollo su fondamentali outcomes primari come l'esigenza di trasfusioni ematiche postoperatorie

Al fine di minimizzare questi rischi è fondamentale un'accurata pianificazione preoperatoria ed è consigliato l'utilizzo di protesi con antiversione intrinseca

CHIRURGIA ROBOTICA NELLA PROTESI TOTALE DI ANCA: VALUTAZIONE PREOPERATORIADELLA VERSIONE DEL COLLO FEMORALE NELLA COXARTROSI SEVERA

Andrea Marcovigi[1], Patrizio Caldora[2], PierGiuseppe Perazzini[3], Grandi Gianluca[1], Fabio Catani[1]

[1] Policlinico DI Modena, Ortopedia e Traumatologia, Modena; [2] Usl Sudest Toscana, Ortopedia e Traumatologia P.O. San Donato - Arezzo, Firenze; [3] Cdc S. Francesco, U.F. Ortopedia e Traumatologia, Verona

Introduzione: Il malposizionamento delle componenti nella protesi totale dell'anca(PTA) rappresenta un fattore di rischio per complicazioni come lussazione, impingement, degrado precoce del polietilene o mobilizzazione protesica.
La versione dello stelo femorale è di difficile quantificazione intraoperatoria, sebbene abbia grande importanza nel concetto di "Antiversione Combinata" utilizzato nella tecnica *femur first*.
Per l'impianto dello stelo il riferimento più frequentemente utilizzato è la versione del collo femorale, anche se in letteratura vi è grande variabilità di questo valore, legata a vari fattori.
Lo scopo del presente studio è di valutare la versione del collo femorale in pazienti affetti da artrosi severa dell'anca candidati ad intervento di PTA.
L'obiettivo secondario è riportare eventuali differenze nella versione femorale legate al sesso, all'età o al lato.
Materiali e Metodi: Sono stati valutati 360 pazienti (188 maschi, 172 femmine) di età media 69.0±8.7 anni, da 3 differenti centri ortopedici.
La misura della versione femorale rispetto all'asse dei condili posteriori è stata eseguita su TC utilizzando il software Crisis (Mako Stryker)
Risultati: Il valore medio di versione del collo femorale ottenuto è stato di 4.96°± 9.81° (min -22°, max 49°) e solo il 45% dei pazienti hanno mostrato una versione femorale considerata normale dai dati della Letteratura (5°-20° di antiversione).
Pazienti di sesso femminile hanno mostrato una versione femorale significativamente maggiore ($p<0.05$) rispetto a pazienti di sesso maschile (6.69° ± 10.86° vs 3.39° ± 8.41°).
Non sono state riscontrate correlazioni statisticamente significative fra la versione e l'età o il lato ($p<0.001$).
Discussione: Il valore di versione femorale medio riscontrato è inferiore a tutti quelli presenti in letteratura riferiti ad individui sani; anche se sull'argomento vi sono pareri discordanti, questa differenza può essere legata alla patologia artrosica.
La differenza evidenziata fra il sesso maschile e quello femminile conferma i dati presenti in letteratura, secondo cui la versione femorale nelle donne sia significativamente maggiore.
Conclusioni: L'artrosi severa dell'anca si associa ad una ridotta antiversione del collo femorale. Utilizzare quest'ultima come riferimento per l'impianto di PTA può perciò determinare un aumentato rischio di lussazione o impingement.

DELAMINAZIONE ACETABOLARE: EPIDEMIOLOGIA, ISTOLOGIA E TRATTAMENTO

Eugenio Jannelli[1], Andrea Fontana[2]

[1] Ircss Policlinico San Matteo, Ortopedia E Traumatologia, Pavia; [2] Cof Lanzo Hospital, Ortopedia 1, Como

Introduzione: La classificazione ICRS è ad oggi la più comunemente utilizzata per la definizione dei difetti condrali. Tuttavia non esiste in letteratura una classificazione che include la " delamination". L'obbiettivo dello studio è quello di descrivere le caratteristiche di questa lesione per meglio definirla e classificarla nel contesto delle condropatie.
Materiali e Metodi: Abbiamo eseguito un analisi retrospettiva di 613 pazienti sottoposti ad artroscopia di anca, ricercando la presenza di delaminazione acetabolare. Sono state quindi analizzate l'incidenza, la localizzazione, l'associazione con il FAI (femoroacetabular impingement), con le altre lesioni intra articolari e le caratteristiche istologiche. Sono state inoltre valutate le differenti opzioni terapeutiche presenti in letteratura.
Risultati: Nella nostra casistica l'incidenza della delaminazione acetabolare era del 37% (236 su una coorte di 613). L'età media di questo gruppo era statisticamente più bassa (39,3) rispetto alla totalità del gruppo analizzato. Le forme isolate di FAI tipo cam e pincer avevano un'associazione statisticamente significativa con la delaminazione. Essa si localizzava principalmente a livello della giunzione condro-labrale acetabolare, a livello del quadrante antero-superiore. Le lesioni intra articolari associate a delaminazione erano quelle del labrum, del legamento rotondo e la condropatia della testa femorale. L'esame istologico della delaminazione è caratterizzato da ipocellularità ed alterazioni dell'artichettura del mantello cartilagineo che appare fibrillato e fissurato.
Discussione: Il FAI è stato infatti ed in netta misura la patologia più frequentemente riscontrata nei pazienti con delamination: classicamente questa patologia risulta essere associata alla forma CAM (Parvizi et al. Femoroacetabular impingement 2007;). Pur valutando la forma CAM come maggiormente associata alla delaminazione, D, Camacho-Alvarez ed R. Mardones Peterman hanno dimostrato l'associazione tra delamination ed overcoverage acetabolare. Kennedy et al. and Charbonnier et al. hanno dimostrato che i movimenti ripetitivi eseguiti dall'anca con limitazione al range di articolarità indotto dal FAI, può provocare stress tangenziali a livello della testa femorale e del comparto centrale.
Conclusioni: La delaminazione rappresenta uno stadio intermedio di danno condrale e può pertanto essere classificato come stadio "2a". Le evidenze istologiche in nostro possesso confermano il carattere intermedio e progressivo della lesione.La delaminazione è inoltre associata alle forme isolate di PINCER e CAM. Viene riscontrata a livello del quandrante antero superiore periferico dell'acetabolo ed è associato frequentemente con la lesione labrale, del legamento rotondo e condropatia della testa femorale.

Approfondimenti PROTESICA

Domenica 22 Ottobre 2017 dalle 16:30 alle 17:30

REVISIONE IN DUE TEMPI PER PROTESI DI GINOCCHIO SETTICHE. UTILIZZO DEGLI SPAZIATORI ARTICOLATI ANCHE DEI GRAVI DIFETTI OSSEI

Matteo Marullo[1], Michele Corbella[2], Sergio Romagnoli[3]

[1] Irccs Istituto Ortopedico Galeazzi, Joint Replacement Department, Milano; [2] Irccs Istituto Ortopedico Galeazzi, Centro DI Chirurgia Protesica, Milano; [3] Irccs Istituto Ortopedico Galeazzi, Centro DI Chirurgia Protesica, Milano

Introduzione: Il trattamento d'elezione delle infezioni di protesi di ginocchio è generalmente la revisione in due tempi con l'impianto temporaneo di uno spaziatore in cemento antibiotato. Gli spaziatori articolati permetto alcuni gradi di movimento durante il periodo tra espianto e reimpianto, mantenendo tassi di complicazioni, reinfezioni e re-interventi sovrapponibili a quelli degli spaziatori statici. Il loro uso è però difficoltoso o impossibile nei casi di importanti difetti ossei.
Materiali e Metodi: Dal 2001 al 2014, nel nostro Centro 98 pazienti sono stati sottoposti a una revisione in due tempi per un'infezione di protesi totale di ginocchio. I più comuni patogeni sono risultati Stafilococchi coagulasi negativi, presenti nel 54% dei casi. La classificazione AORI è stata utilizzata per valutare la perdita ossea dopo la rimozione dell'impianto: grado F1 nel 52,0% dei casi, grado F2A nel 30.6%, grado F2B nel 16.3% e grado F3 nell'1.0%. In tutti i casi è stato utilizzato uno spaziatore articolato impregnato di gentamicina. Una o due viti da corticale sono state inserite nel condilo femorale deficitario nei gradi F2A; due o più viti sono state inserite in entrambi i condili femorali nei gradi F2B e F3. L'età media alla revisione è stata di 68±13.4 anni (range 36-83).
Risultati: La revisione in due tempi con spaziatore articolato ha eradicato l'infezione nel 94.9% dei casi. Nel gruppo di pazienti con importante perdita femorale per cui sono stati inserite viti (47 pazienti), in due casi si è avuto una dislocazione dello spaziatore. Un paziente ha avuto una reinfezione della protesi ed è stato trattato con spaziatore articolato a permanenza e antibioticoterapia cronica. Nel gruppo di pazienti con perdita ossea femorale, abbiamo utilizzato come protesi da revisione una semivincolata in 37 pazienti (78.7%) e una protesi vincolata in 10 (21.3%). In 7 casi (14.9%) si è resa necessaria un'osteotomia della tuberosità tibiale. L'articolarità media prima dell'intervento era di 63.5° (range 10-100°); dopo l'impianto definitivo è migliorata sino a 99.3° (range 92-105°). Il Knee Society Score clinico è passato da 36.5 a 74.8; Il Knee Society Score funzionale da 38.3 a 81.5.
Discussione: L'utilizzo di viti corticali inserite nei condili femorali è un'opzione affidabile nell'utilizzo di spaziatori articolati anche in importanti difetti ossei dopo rimozione di protesi di ginocchio. Questo accorgimento permette di ripristinare la corretta altezza dell'interlinea articolare, mantenendo la lunghezza dell'arto e una valida articolarità. L'utilizzo di viti metalliche immerse nel cemento non compromette l'eradicazione dell'infezione.
Conclusioni: L'utilizzo di viti corticali per distalizzare la componente femorale rende possibile e affidabile l'utilizzo degli spaziatori articolari anche nelle infezioni di protesi totali di ginocchio con gravi difetti ossei.

STELO CORTO VERSUS STELO CONVENZIONALE NELLA PROTESI D'ANCA PRIMARIA: STUDIO COMPARATIVO PROSPETTICO NON RANDOMIZZATO

Mattia Loppini[1], Riccardo Ruggeri[1], Antonello Della Rocca[2], Giuseppe Mazziotta[1], Giuseppe Santoro[1], Federico Della Rocca[1], Francesco Traverso[3], Franco Astore[1], Damiano Ricci[4], Guido Grappiolo[3]

[1] Humanitas Research Hospital, Ortopedia e Traumatologia, Rozzano (Milano); [2] Humanitas Research Hospital, Ortopedia e Traumatologia, Rozzano (Milano); [3] Humanitas Clinical and Research Center, Rozzano, Rozzano (Milano); [4] Humanitas Research Hospital, Ortopedia e Traumatologia, Rozzano (Milano)

Introduzione: Sebbene gli steli non cementati convenzionali abbiano dimostrato eccellenti risultati clinici e radiografici a lungo termine, nuovi steli corti sono stati sviluppati perseguendo l'obiettivo della mini-invasività. Lo scopo del presente studio era di comparare i risultati clinici e radiografici di un nuovo stelo non cementato corto con uno convenzionale nel medio termine in pazienti sottoposti a protesi totale di anca (PTA) primaria.
Materiali e Metodi: Nel 2010, 400 pazienti (M:F=215:185) (418 anche) sono stati sottoposti a PTA primaria con stelo GTS e 330 pazienti (M:F=117:213) (337 anche) con stelo CLS. L'età media alla chirurgia era di 57,4 (17-88) e 64,5 (25-90) anni rispettivamente. La diagnosi preoperatoria più frequente era l'artrosi primaria (GTS: 75%, CLS: 90%). Il follow-up medio era di 78 (1-85) e 77 (1-86) mesi per GTS e CLS, con un numero di pazienti persi al follow up di 5 e 8 rispettivamente. In tutti i pazienti è stata eseguita una valutazione clinica con questionario Harris Hip Score (HHS) e radiografica. L'analisi della sopravvivenza è stata eseguita considerando come endopoint la revisione dello stelo per qualsiasi motivo e per mobilizzazione asettica.
Risultati: All'ultimo follow up, il valore medio di HHS non differiva significativamente tra i due gruppi (GTS: 96; CLS: 94, P=0,8). Il dolore di coscia è stato riscontrato in 3 (1%) anche con GTS e 16 (5%) anche con CLS (P<0,001). L'esame radiografico ha evidenziato ipertrofia corticale femorale in 4 (1%) anche con GTS e 21 (6%) anche con CLS (P<0,001). Infrazioni del calcar

intraoperatorie si sono verificate in 6 (1%) anche con GTS e in nessun caso con CLS (P=0,07). A 5 anni di follow-up, il tasso di sopravvivenza cumulativo per qualsiasi causa di revisione era di 98,1% (IC95% 97,4-98,8) per le GTS e 98,8% (IC95% 98,2-99,4) (P=0,44) per le CLS, mentre per mobilizzazione asettica era di 99,5% (IC95% 99,2-99,8) per le GTS e 99,7% (IC95% 99,67-99,73) per le CLS (P=0,7).
Discussione: La GTS ha una fissazione metafisaria dovuta a forma tronco-conica con alette sulle superfici anteriore e posteriore, e compattamento dell'osso spongioso metafisario. Esso si presenta più corto e senza spalla trocanterica rispetto allo stelo CLS, risparmiando il bone stock trocanterico e l'invasione della diafisi. L'assenza di riassorbimento di osso in sede prossimale e la bassa frequenza di ipertrofia delle corticali con stelo GTS suggeriscono una trasmissione fisiologica del carico a livello femorale prossimale.
Conclusioni: Nella PTA primaria, lo stelo GTS ha dimostrato risultati sovrapponibili allo stelo CLS in termini di outcome funzionale e sopravvivenza nel medio termine, con un minore rischio di dolore di coscia ed ipertrofia corticale femorale.

RISULTATI A LUNGO TERMINE DI UNA PROTESI INVERSA CON TENUTA METAFISARIA: 5-11 ANNI DI FOLLOW UP

Paolo Consigliere[1], Luigi Piscitelli[2], Giuseppe Sforza[3], Luis Natera [3], Caoline Witney-Lagen[4], Ofer Levy[4]

[1] Royal Berkshire Hospital and Berkshire Independent Hospital, Reading Shoulder Unit, Varese; [2] Reading Shoulder Unit, Perugia; [3] Royal Berkshire Hospital and Berkshire Independent Hospital, Reading Shoulder Unit, Reading, United Kingdom, [4] Royal Berkshire Hospital and Berkshire Independent Hospital, Reading Shoulder Unit, Reading, United Kingdom

Introduzione: Le protesi inverse di spalla hanno avuto un enorme sviluppo negli ultimi anni; una protesi senza componente diafisario è stata sviluppata per minimizzare la resezione ossea ed evitare complicasioni quali stress-shielding e loosening. Lo scopo di questo studio è valutare l'outcome clinico e radiologico a 5-11 anni di una protesi inversa a presa metafisaria, senza stelo diafisario.
Materiali e Metodi: 185 spalle consecutive sono state sottoposte a questo tipo di protesi tra il 2005 e il Dicembre 2011, 159 senza stelo diafisario e 26 con stelo. Il follow-up medio è stato di 89 mesi (7 anni e 5 mesi) (range 60 - 138 mesi). 141 donne e 44 uomini; età media al momento dell'operazione 74.8 anni (range 38-93 anni). Le principali cause sono state: 108 artropatia di cuffia, 22 sequela di fratture, 24 artrite reumatoide, 14 cuffie fallite in artroscopia o lesioni massive irreparabili, 3 OA primaria con erosione glenoidea o lesioni di cuffia, 8 revisioni di protesi anatomiche con lesioni massive di cuffia, e 6 per trauma acuto. 14 di questi pazienti sono stati operati bilateralmente. 50 erano revisioni.
Risultati: La Soddisfazione del paziente (SSV) è migliorata da 0.8/10 a 8.2/10. Il Constant Score medio (per tutte le diagnosi) è incrementato da 15.6±8.6 preop a 59.0±20.4 (Età/sesso correlato 86.8±30.3) all'ultimo follow-up (p<0.0001). il ROM medio è passato da 53° a 129.5° di elevazione, da 10° a 50.6° extrarotazione attiva e da 24° a 67.2° intrarotazione attiva. Alla valutazione radiografica non vi sono state segni di radiolucenza, mobilizzazione o stress shielding intorno alla componente omerale o glenoideo. Il notching glenoideo è stato osservato in 38 pazienti (20.5%) (36 pazienti di grado 1-2, 6 di grado 3).
Discussione: I risultati osservati con questa protesi inversa a presa metafisaria sono incoraggianti. Tutti i pazienti hanno avuto un significativo miglioramento del dolore, del movimento e della funzione della spalla. Il tasso di soddisfazione è risultato essere superiore al 90% rispetto al pre operatorio. Sebbene molti altri autori abbiano riportato simili risultati, i movimenti di intra ed extrarotazione osservati nella nostra serie sono stati difficilmente riscontrati in altri studi. La protesi è risultata inoltre essere stabile nel tempo con un tasso di complicanze del 10%. Questo dato è in linea con i dati più ottimisti riportati da Boileau and Zumstain che riportano un tasso di complicanze minimo tra il 10 e il 20%.
Conclusioni: Una protesi inversa a presa metafisaria ha dimostrato risultati a lungo termine estremamente incoraggianti, con eccellenti risultati in termini di risoluzione del dolore e aumento della funzionalità della spalla, recupero di un buon movimento attivo e passivo e alta soddisfazione dei pazienti. Il design di questo impianto sembra determinare un'incremento dei movimenti rotazionali, bassa incidenza di glenoid notching e loosening o stress shieldin

LA CHIRURGIA PROTESICA PRIMARIA DI GINOCCHIO E ANCA NELL'ARTROPATIA EMOFILICA: ESPERIENZA A LUNGO TERMINE IN UN CENTRO DI RIFERIMENTO

Christian Carulli[1], Anna Rosa Rizzo[2], Manuel Zago[2], Roberto Civinini[3], Massimo Innocenti[2]

[1] Azienda Ospedaliero-Universitaria Careggi, Università DI Firenze, Clinica Ortopedica, Firenze; [2] Firenze; [3] Aou Careggi - Cto Firenze, Clinica Ortopedica, Firenze

Introduzione: L'Emofilia è una malattia rara e rappresenta la più comune malattia emorragica, interessando circa 3500 individui in Italia. Una volta associata ad elevati tassi di mortalità e morbilità, con l'avvento della moderna profilassi ematologica, l'Emofilia è oggi associata comunemente ad una meno grave complicanza: l'artropatia pluriarticolareche, per quanto non fatale, è invalidante e induce una significativa riduzione della qualità di vita. La nascita 20 anni fa di un Centro di Riferimento multidisciplinare nazionale ha migliorato la gestione di tali soggetti con elevati tassi di successo e soddisfazione dei pazienti. Gli autori presentano la loro esperienza nel trattamento protesico di anca e ginocchio nei soggetti affetti da Emofilia con artropatia severa.
Materiali e Metodi: Nel periodo 1999-2015, sono stati eseguiti 66 interventi di PTG (56 pazienti) e 24 di PTA (24 pazienti) in maschi affetti da artropatia severa, di età media 35.4 anni (intervallo: 23-55). Tutti sono stati valutati mediante score clinici e rx dedicati ed operati da tre chirurghi. Sono stati sottoposti a profilassi ematologica e riabilitati in modo personalizzato. In tutti i

casi di PTG l'accoppiamento era zirconio ossidato/PE e in caso di PTA l'accoppiamento ceramica/PE.
Risultati: Il follow-up medio è stato di 10.5 anni (intervallo: 2-18) per le PTG e di 9.6 anni (intervallo: 3-16) per le PTA. Nessun paziente è stato perso al follow-up e tutti si sono dichiarati soddisfatti all'ultima valutazione. Una solo PTG è stata revisionata 4 anni dopo l'intervento per mobilizzazione asettica in seguita a continui emartri nonostante la terapia ematologica. Zone di osteolisi e di radiolucenza non progressive e senza mobilizzazioni delle componenti sono state identificate nel tempo in 20 casi di PTG e 8 di PTA. Complicanze: 1 TVP con episodio embolico non fatale due giorni dopo la PTG; due casi di ematoma postoperatorio in altre due PTG; un caso di deiscenza di ferita chirurgica. Il ROM postoperatorio e gli scores sono incrementati in tutti i casi.
Discussione: L'artropatia emofilica è oggi la più comune complicanza dell'Emofilia. Per quanto le nuove strategie ematologiche e la diagnosi precoce di problematiche articolari abbiano ridotto le percentuali di artropatie gravi, i soggetti con severa compromissione dell'anca e del ginocchio necessitano di chirurgia protesica.
Conclusioni: Le moderne tecniche chirurgiche e gli impianti modulari di ultima generazione hanno migliorato sia la funzione postoperatoria che la sopravvivenza delle protesi, raggiungendo risultati molto vicini ai casi di affezioni più comuni. La chiave di tale risultato è la gestione multidisciplinare dei pazienti in centri dedicati

LA PROTESI D'ANCA NEL GIOVANE ADULTO: ANALISI DELLE ULTIME 3 DECADI

Biagio Zampogna[1], Mattia Loppini[2], Rocco Papalia[1], Vincenzo Denaro[3], Guido Grappiolo[4]

[1] Policlinico Universitario Campus Bio- Medico DI Roma, Ortopedia e Traumatologia, Roma; [2] Humanitas Research Hospital, Ortopedia e Traumatologia, Rozzano (Milano); [3] Campus Bio-Medico, Ortopedia e Traumatologia, Roma; [4] Humanitas Clinical and Research Center, Rozzano, Rozzano (Milano)

Introduzione: I risultati della protesi totale d'anca (PTA) nel paziente anziano sono ormai ben documentati. Sebbene il paziente giovane adulto rappresenti una minoranza dei soggetti sottoposti a PTA, in considerazione della lunga aspettativa di vita, è importante valutare la longevità degli impianti in questi pazienti. Lo scopo dello studio era di analizzare la sopravvivenza della PTA nel giovane adulto negli ultimi 30 anni.
Materiali e Metodi: Tra il 1983 ed il 2010, 186 pazienti (M:F=105:81, 223 anche) di età inferiore ai 36 anni sono stati sottoposti a PTA primaria. Gli impianti sono stati stratificati in 3 gruppi omogenei in base alla data della chirurgia. Gruppo (Gr) A: 70 PTA impiantate tra il 1983 ed il 1997 con età media di 28,8 (16-35). Gr B: 79 PTA impiantate tra il 1998 ed il 2004 con età media di 29,2 (15-35). Gr C: 74 PTA impiantate tra il 2005 ed il 2010 con età media di 29,6 (17-35). Sono stati analizzati: diagnosi preoperatoria, tipo di impianto, metodo di fissazione e tasso di revisioni. L'analisi della sopravvivenza è stata eseguita considerando come endpoint qualsiasi causa di revisione dell'impianto.
Risultati: Il follow-up (FUP) medio era 12,1 anni (0,9–31,9) nell'intera popolazione, 16,3 nel Gr A (3,2–31,9), 12,5 nel Gr B (0,9–18,9) e 7,8 nel Gr C (3,9-12,1). La diagnosi preoperatoria prevalente era la coxartrosi in esiti di displasia congenita (Gr A 27,5%, Gr B 21,5% e Gr C 34,6%). L'accoppiamento più frequente è stato metallo-polietilene nel Gr A, metallo-metallo con testa piccolo diametro nel Gr B, ceramica-ceramica nel Gr C. Non sono state trovate differenze significative nel metodo di fissazione tra i gruppi con netta prevalenza di impianti non cementati. A 3 anni di FUP, il tasso di sopravvivenza cumulativo per qualsiasi causa di revisione era di 98,6% nel Gr A e di 100% nei gruppi B e C (P=0,32). A 5 anni di FUP, il tasso di sopravvivenza era di 97,1% nel il Gr A, 98,8% nel Gr B e 100% nel Gr C (P=0,33). A 10 anni di FUP, il tasso di sopravvivenza era di 89,9% nel Gr A, 98,8% nel Gr B e 97,3% nel Gr C (P <0.05).
Discussione: Sebbene la diagnosi più frequente sia stata la coxartrosi su displasia congenita in tutti i gruppi, l'artrosi su conflitto femoro-acetabolare ha dimostrato, nel Gr C, una prevalenza molto elevata rispetto agli altri gruppi. Allo stesso modo, pazienti affetti da artrite reumatoide erano presenti solo nei gruppi A e B. In considerazione dei presenti risultati, l'aumento di sopravvivenza degli impianti sembra correlare con un cambiamento nella tribologia e nelle diagnosi preoperatorie.
Conclusioni: La PTA nel giovane adulto ha dimostrato un incremento significativo di sopravvivenza a lungo termine nelle ultime 3 decadi. Per tale motivo, la PTA può essere una valida opzione terapeutica in questa categoria di pazienti. Tuttavia, sono necessari ulteriori studi per valutare FUP a lungo termine e outcomes funzionali specifici

RISULTATI A 10 ANNI DELLA PROTESI MONOCOMPARTIMENTALE MEDIALE DI GINOCCHIO OXFORD PHASE 3 NON CEMENTATA

Stefano Campi[1]

[1] Università Campus Bio-Medico DI Roma, Ortopedia e Traumatologia, Roma

Introduzione: La fissazione non cementata nelle protesi monocompartimentali di ginocchio moderne è sicura ed efficace. Essa presenta inoltre dei vantaggi rispetto alla cementazione, tra i quali un tempo chirurgico più breve, una ridotta incidenza di linee di radiolucenza periprotesiche, e l'eliminazione dei possibili errori di cementazione. Tuttavia l'evidenza scientifica sui risultati a lungo termine è ad oggi molto limitata. Lo scopo di questo studio è determinare i risultati clinici, la sopravvivenza e le possibili complicanze della protesi monocompartimentale mediale Oxford non cementata con un follow-up di 10 anni.
Materiali e Metodi: Questo studio prospettico descrive i risultati di 1000 protesi monocompartimentali Oxford (OUKR) non cementate consecutive impiantate in due centri e con follow-up indipendente.
Risultati: Il follow-up medio è stato di 6,2 anni (range 3,8 – 11,3),

con un follow-up di 10 anni per 62 casi. L'OKS è migliorato da un valore preoperatorio medio 24 (SD: 8) a 42 (SD: 7) al momento dell'ultimo follow-up ($p < 0.001$). Considerando la revisione per ogni causa, la sopravvivenza a 10 anni di follow-up è stata del 97% (CI 95%: 91-100%). Il 2.5% dei pazienti (25 casi) ha necessitato di un intervento di revisione, definito come la sostituzione di una componente protesica o l'aggiunta di una nuova componente. La causa di revisione più frequente è stata la progressione dell'artrosi nei compartimenti non protesizzati (11 casi, 1,1%), seguita dalla lussazione dell'inserto (6 casi, 0,6%). Sono state riscontrate due fratture dell'emipiatto tibiale e due mobilizzazioni della componente tibiale, tutti revisionati con una protesi totale.

Discussione: I risultati di questa case series sono simili a quelli ottenuti in simili studi sulla versione cementata dell'impianto. Non sono state identificate complicanze specifiche o controindicazioni. La fissazione non cementata presenta tuttavia alcuni vantaggi rispetto alla cementazione, tra i quali un tempo chirurgico più breve, una ridotta incidenza di linee di radiolucenza periprotesiche, e l'eliminazione dei possibili errori di cementazione. Questi vantaggi potrebbero in futuro riflettersi in un miglioramento dei risultati delle protesi monocompartimentali nei registri protesici, che attualmente contrastano con quanto riportato da molti centri specialistici.

Conclusioni: La protesi monocompartimentale mediale Oxford non cementata è una procedura sicura ed efficace per il trattamento dell'artrosi anteromediale di grado severo, con risultati clinici eccellenti e un alto tasso di sopravvivenza a lungo termine. La fissazione non cementata si è dimostrata affidabile ed adatta a tutti i pazienti candidati a protesi monocompartimentale mediale.

Approfondimenti GINOCCHIO

Domenica 22 Ottobre 2017 dalle 17:30 alle 18:30

L'UTILIZZO IN MONO-SOMMINISTRAZIONE DELL'ACIDO TRANEXAMICO ENDOVENOSO NELLA RICOSTRUZIONE DEL LEGAMENTO CROCIATO ANTERIORE PER RIDURRE L'EMARTRO E MIGLIORARE L'OUTCOME FUNZIONALE PRECOCE

Stefano Revello[1], Mattia Alessio Mazzola[1], Besmir Biti[2], Lamberto Felli[1]

[1] Irccs San Martino Ist, Dipartimento DI Scienze Chirurgiche (Disc), Genova; [2] Genova

Introduzione: L'acido tranexamico (TXA) è un agente antifibrinolitico utilizzato in chirurgia ortopedica, per prevenire la perdita ematica. L'obiettivo di questo studio è di valutarne l'efficacia nel ridurre l'emartro postoperatorio e migliorare il risultato della ricostruzione artroscopica del LCA in fase precoce.
Materiali e Metodi: 81 pazienti sono stati divisi in due gruppi, il primo (42 pazienti) ha ricevuto la somministrazione intraoperatoria di TXA in mono-somministrazione lenta 20 minuti prima della dismissione del laccio alla dose terapeutica di 15 mg/Kg, il secondo gruppo (39 pazienti) non ha ricevuto il farmaco. Sono stati valutati prospetticamente il ROM, VAS, la circonferenza sovrapatellare, lo score di Coupens e Yates (CY), la forza quadricipitale (FQ), gli score IKDC, Lysholm e tegner activity scale (TAS). È stata inoltre registrata la quantità di sangue presente nel drenaggio a 24 h dall'intervento e le eventuali complicanze ed eventi avversi.
Risultati: È stata rilevata una differenza statisticamente significativa per i pazienti del gruppo studio in 1ª giornata della quantità di sangue nel drenaggio (78,3 mL vs 133,3 mL – p <0.001), in 7ª giornata del CY (2,07 vs 2,77; p< 0,05), ROM (86,1° vs 69,2°; p< 0,001) e la FQ (3,14 vs 2,69; p< 0,01), in 15ª giornata del CY (1,5 vs 2,3; p<0,001) FQ (3,8 vs 3,3; p< 0,01) e VAS (1,7 vs 0,1; p<0,01). Si sono verificati 11 casi di febbre nella prima settimana postoperatoria nel gruppo di controllo contro i 3 casi del gruppo in studio (p< 0,01), mentre in 2 casi è stato necessario eseguire un' artrocentesi evacuativa di circa 100 mL di sangue per emartro iperteso nel gruppo di controllo.
Discussione: TXA riduce l'insorgenza di emartro postoperatorio per la significativa riduzione del sangue presente nel drenaggio nelle 24 h successive all'intervento. Clinicamente vi è differenza significativa nei test di ballottamento rotuleo con un'influenza positiva soprattutto sulla rapida ripresa della FQ e del ROM. Inoltre si è verificata una significativa riduzione dell'insorgenza di febbre ed emartro postoperatorio.
Conclusioni: La somministrazione di TXA è risultata facile e riproducibile per migliorare le complicanze correlate all'emartro nella ricostruzione del LCA in modo analogo alla chirurgia protesica.

OSTEOTOMIA TIBIALE PROSSIMALE CON DISPOSITIVO IBALANCE: ESPERIENZA CLINICA A 4 ANNI

Diego Ghinelli[1], Alessandro Parma[2], Matteo Baldassarri[3], Matteo Toccaceli[4], Oliviero Soragni[5]

[1] Iss, Ortopedia, San Marino, San Marino; [2] Clinica Villa Laura, Ortopedia, Bologna; [3] Istituto Ortopedico Rizzoli, 2 Clinica Universitaria, Bologna; [4] Roma; [5] Repubblica DI San Marino, Repubblica DI San Marino

Introduzione: L'osteotomia tibiale prossimale in addizione è largamente utilizzata per la correzione del ginocchio varo con artrosi lieve-moderata del comparto mediale. Lo sviluppo del dispositivo iBalance® (System – Arthrex – Naples FL) per l'esecuzione e la sintesi dell'osteotomia in plus, ha aperto nuove possibilità tecniche, rendendo la procedura riproducibile e più precisa la correzione.
Scopo di questo studio era quello di determinare i risultati clinici a medio termine in pazienti con artrosi mediale in ginocchio varo che hanno eseguito osteotomia tibiale prossimale con dispositivo iBalance.
Materiali e Metodi: 22 pazienti con età media di 54,2 anni (ds: 7,1), affetti da ginocchio varo sintomatico con associata artrosi del compartimento mediale, sono stati trattati tra luglio 2011 a giugno 2014 e valutati retrospettivamente.
L'osteotomia è stata effettuata, in tutti i casi, con sistema guidato iBalance® Medial Opening Wedge High Tibial Osteotomy.
La valutazione dei pazienti ha incluso IKDC soggettivo (International Knee Documentation Committee), KOOS (Knee injury and Osteoarthritis Outcome Score), VAS for pain e TEGNER Scores, valutazione radiografica e RMN preoperatoria ed al follow up medio di 44, 3 mesi.
Risultati: Non abbiamo osservato alcuna severa complicanza o fallimento dell'impianto.
Il valore medio preoperatorio dell' IKDC soggettivo era di 62,3 (sd: 3,9), il KOOS score era di 58,3 (ds: 1,7), mentre al follow up questi valori sono stati rispettivamente di: IKDC 73,5 (ds: 4,1) e KOOS 78,1 (ds: 3,3). Le medie preoperatorie della scala Vas per il dolore e della Tegner erano 8,3 (ds: 1,6) e 4,0 (ds: 2,0), mentre al follow up esse sono state di 3,1 (ds: 2,3) e 3,8 (ds 1,7).
Il grado di correzione ottenuto era compreso tra 2° e 8° di valgismo. Non sono stati segnalati nessuna perdita di correzione o variazione sostanziale dell' A/P slope (variazione massima misurata: 1,7°) e nessun caso di sofferenza da mezzi di sintesi.
Discussione: Il sistema iBalance ha dimostrato di essere affidabile nel tempo con un buon livello di integrazione in tutti i casi analizzati. Il tempo di esecuzione chirurgica ha mostrato un progressivo miglioramento durate i primi 10 casi, per poi stabilizzarsi.

Conclusioni: In base al nostro studio possiamo affermare che il sistema iBalance® è in grado di fornire, anche nel medio termine, risultati equivalenti ad altre tecniche di osteotomia tibiale prossimale, offrendo al contempo numerosi vantaggi.

REGISTRO DI ARTROPROTESI DI GINOCCHIO DELLA CATALOGNA: QUALE EVIDENZA SCIENTIFICA SOSTIENE L'USO DELLE NOSTRE PROTESI?

Raquel Samaniego Alonso[1], Elena Gaviria Parada[1], Miquel Pons Cabrafiga[1]

[1] Hospital Sant Rafael, Departamento de Cirugía Ortopédica Y Traumatología, Barcelona, Spain

Introduzione: Nel mondo della sanità è oggi considerato indispensabile che le attività medico-chirurgiche siano basate sull'evidenza scientifica. Ciò vale anche nel campo della chirurgia protesica, per quanto riguarda la scelta delle tecniche e degli impianti. I registri nazionali di artroprotesi sono un utile strumento per la valutazione dei risultati di tale pratica chirurgica. L'obiettivo di questo studio è valutare se la scelta dei modelli di protesi per artroplastica totale di ginocchio impiantati negli ospedali pubblici della Catalogna è sostenuta da evidenza scientifica.
Materiali e Metodi: Utilizzando il database del Registro Catalano di Artroprotesi (RACat), abbiamo effettuato una revisione retrospettiva delle artroplastiche primarie di ginocchio (cruciate retaining, posterior stabilized, vincolata ed a piattaforma rotante) effettuate negli anni 2005-2013, escludendo i modelli impiantati in numero inferiore o uguale a 10 unità. La ricerca dell'evidenza scientifica è stata basata sul "Orthopaedic Data Evaluation Panel" (ODEP, Regno Unito). Per i modelli non inclusi in quest'ultimo database, abbiamo utilizzato altri motori di ricerca internazionalmente riconosciuti quali PubMed, TripDatabase e Google Scholar, classificando il livello di evidenza secondo la scala di Oxford.
Risultati: Su un totale di 42.087 protesi impiantate, per un totale di 110 modelli, sono state incluse nello studio 41.947 protesi (99,7%), corrispondenti a 74 modelli. 140 protesi, corrispondenti a 36 modelli, sono stati impiantate in numero inferiore o uguale a 10, e non sono quindi state considerate nello studio. Per 25 modelli (23.619 unità, 56,3%) è stata riscontrata evidenza scientifica ODEP. Per 13 modelli (4.715 unità, 11,2%) non è stata trovata alcuna evidenza scientifica a sostegno del loro uso. Nei restanti 36 modelli (13.713 unità, 32,7%) erano predominanti studi di livello IV con una bassa evidenza scientifica.
Discussione: La necessità di un registro di artroprotesi nazionale, non limitato alla sola provincia catalana, è stato evidenziato in diversi studi (Allepuz et al, 2013; Arias De La Torre et al, 2017, Chaverri et al, 2017). L'utilizzo di tale registro offre grandi potenzialità per l'analisi dell'efficacia a medio e lungo termine degli interventi di artroplastica, per lo studio della variabilità della pratica clinica e per la vigilanza post-commercializzazione (Robertsson et al, 2001; Havelin et al, 2009).
Conclusioni: In una percentuale significativa dei modelli esaminati (11,2%) non è stata riscontrata evidenza scientifica che giustifichi il loro utilizzo. Esiste un notevole numero di modelli impiantati in 10 o meno unità (36 su un totale di 110). L'implementazione di un registro di artroprotesi si è rivelato uno strumento estremamente utile per ottenere dati utili al miglioramento dell'efficienza di questa pratica chirurgica

TRAPIANTO DI CONCENTRATO MIDOLLARE E TRASPOSIZIONE DELLA TUBEROSITÀ TIBIALE ANTERIORE NEL TRATTAMENTO DELLE LESIONI OSTEOCONDRALI DELL'ARTICOLAZIONE FEMORO-ROTUELA: RISULTATI CLINICI E RADIOLOGICI A 50 MESI DI FOLLOW UP

Roberto Buda[1], Matteo Baldassarri[2], Marco Ricciarelli[3], Simone Natali[3], Cesare Faldini[4]

[1] *Istituto Ortopedico Rizzoli, II Clinica Ortopedica e Traumatologica, Bologna;* [2] *Istituto Ortopedico Rizzoli, 2 Clinica Universitaria, Bologna;* [3] *Istituto Ortopedico Rizzoli, II Clinica Ortopedica e Traumatologica, Bologna;* [4] *Istituto Ortopedico Rizzoli, II Clinica Ortopedica e Traumatologica, Bologna*

Introduzione: Le lesioni osteocondrali (OCL) dell'articolazione femoro-rotulea (PFJ) sono difetti della superficie cartilaginea e dell'osso sottostante che richiedono spesso un trattamento chirurgico. Sono state descritte numerose tecniche di riparazione cartilaginea con buoni risultati e la ricerca si sta orientando verso nuovi trattamenti biologici. L'obiettivo di questo studio è quello di riportare i risultati clinici e radiologici a 50 mesi di follow up in pazienti operati di trapianto di concentrato midollare secondo tecnica One-step associata a trasposizione della tuberosità tibiale anteriore nelle lesioni osteocondrali della PFJ
Materiali e Metodi: Dal 2008 al 2012 ventisei pazienti affetti da OCL della PFJ sono stati operati secondo tecnica One Step associata a trasposizione della tuberosità tibiale anteriore. La valutazione clinica con mediante Kujala P-F Scale, IKDC score, Tegner Activity Scale ed EQ-VAS scale è stata effettuata a 6, 12, 18, 24, 36 e 50 mesi. A 12 e 24 mesi i pazienti sono stati sottoposti a risonanza magnetica (RM) del ginocchio operato e valutazione mediante MOCART Score e T2-mapping (24 mesi).
Risultati: La valutazione clinica preoperatoria era la seguente: Kujala P-F Scale 68,2±4,7, IKDC 55,0±6,2, Tegner 2,2±1,2 punti. Il punteggio di Kujala P-F Scale ed IKDC score a 24 mesi è risultato rispettivamente di 82,2±1,7 e 77,6±9,7 punti. Al controllo finale la valutazione clinica ha ottenuto i seguenti risultati: Kujala P-F Scale 87,2±1,9, IKDC score 92,1±5,5 e Tegner score 4,9±1,4. Il MOCART score ha individuato un riempimento del difetto condrale nel 45% dei casi e la valutazione T2-mapping a 24 mesi ha individuate segnale di rigenerato simile alla cartilagine ialina.
Discussione: I risultati dell'utilizzo di TCMM con tecnica "one-step" associato a trasposizione della tuberosità tibiale nelle lesione condrali di femororotuela nel complesso hanno mostrato un miglioramento degli score clinici e radiologici.
Conclusioni: La tecnica One-step associata a trasposizione della tuberosità tibiale anteriore ha ottenuto risultati clinici buoni nel tempo e la qualità del rigenerato è stata confermata dalla RM mediante T2-mapping. Risultati clinici e di imaging a lungo termine si rendono necessari per confermare l'efficiacia della tecnica**:**

MORFOLOGIA FEMOROTIBIALE: INFLUENZA SULLA LASSITÀ IN ARTICOLAZIONI CON LEGAMENTO CROCIATO ANTERIORE LESIONATO

Stefano Zaffagnini[1], Alberto Grassi[1], Cecilia Signorelli[2], Tommaso Bonanzinga[3], Federico Raggi[1], Tommaso Roberti Di Sarsina[1], Francisco Urrizola[4], Giulio Maria Marcheggiani Muccioli[5]

[1] Istituto Ortopedico Rizzoli, Clinica Ortopedica e Traumatologica I, Bologna; [2] Istituto Ortopedico Rizzoli, Laboratorio DI Biomeccanica e Innovazione Tecnologica, Bologna; [3] Humanitas Clinical and Research Center, Rozzano (Milano); [4] Hospital Las Higueras, Concepción, Chile, [5] Istituto Ortopedico Rizzoli, I Clinica Ortopedica, Bologna

Introduzione: Ad oggi nella letteratura scientifica vi è una mancanza di un'analisi quantitativa in-vivo sulla correlazione tra le caratteristiche morfologiche ossee e i valori di lassità statica e dinamica in articolazioni che hanno subito una lesione isolata e totale di legamento crociato anteriore (LCA).
Materiali e Metodi: Sono stati inclusi nello studio 42 pazienti sottoposti a ricostruzione navigata di LCA. La lassità statica è stata valutata come: traslazione anteriore e rotazione interna-esterna a 30° e 90° di flessione del ginocchio (AP30, AP90, IE30, IE90), rotazione in varo-valgo a 0° e 30° di flessione (VV0, VV30). Il Pivot-Shift (PS) test ha valutato la lassità dinamica dell'articolazione. Come parametri morfologici, utilizzando la risonanza magnetica, sono stati valutati la distanza transepicondilare (TE), la larghezza condilo femorale laterale e mediale (LFCw e MFCw) e piatto tibiale (LTPw e MTPw), il Notch index (NWI) e il rapporto tra larghezza e altezza del fermoral notch (N-ratio), il rapporto tra l'altezza e la profondità del condilo femorale laterale e mediale (LFC-ratio e MFC-ratio), lo slope del compartimento tibiale laterale e mediale (LTPs e MTPs) e la sublussazione anteriore del piatto tibiale laterale e mediale rispetto ai condili femorali (LTPsublx e MTPsublx). La regressione multivariata è stata utilizzata al fine di definire i predittori indipendenti, tra i parametri morfologici analizzati, dei valori di lassità sia statica che dinamica.
Risultati: Per quanto riguarda AP30, LTPs (P = 0,047) e MTPsublux (p = 0.039) sono risultati predittori indipendenti, mentre per AP90 solo LTPs (P = 0,049). LTPs (P = 0.039 influenza il valore di IE90, mentre per il test VV0 è stato identificato LFCw (P = 0,007) come parametro significativo. In riferimento al test del Pivot-Shift, TE ha determinato un'influenza significativa sulla lassità dinamica (p = 0,004).
Discussione: Un più alto valore di lassità AP a 30° e 90° di flessione è stato riscontrato in quei pazienti con una pendenza del compartimento tibiale laterale <5,5°. Un aumento della lunghezza transepicondilare TE ha provocato una diminuzione della lassità dinamica.
Conclusioni: I parametri morfologici analizzati hanno un effetto limitato nel determinare lassità statica e dinamica in articolazioni con lesione isolata e totale di LCA.

MULTIPLE REVISIONI DEL LCA, ANALISI DEI FALLIMENTI E RISULTATI CLINICI

Paolo Adravanti[1], Francesco Dini[2], Aldo Ampollini[3], Michele Attilio Rosa[4]

[1] Casa DI Cura Città DI Parma, Unità DI Chirurgia del Ginocchio, Parma; [2] Messina, Unità DI Chirurgia del Ginocchio, Messina; [3] Casa DI Cura Città DI Parma, Unità DI Chirurgia del Ginocchio, Parma; [4] University Hospital "G. Martino", Department of Biomedical Sciences, Morphological and Functional Images,, Messina

Introduzione: Il fallimento delle revisioni di ricostruzione del legamento crociato anteriore (LCA) rappresenta un quadro patologico piuttosto complesso in cui oltre all'instabilità data dalla non validità del trapianto pro LCA spesso si associano lesioni meniscali e condrali o instabilità periferiche.
Materiali e Metodi: La nostra casistica, dal 2008 al 2016, consta di 263 interventi di revisione di LCA di cui 19 re-revisioni, queste ultime sono state studiate in maniera retrospettiva analizzando le cause di fallimento e i risultati clinici, tramite schede di valutazione soggettive e oggettive (LYSHOLM e IKDC), esame KT 2000, indagini radiografiche e TAC pre e post operatorie.
Risultati: Il follow up medio è stato di 29 mesi, durante l'ultimo controllo sono stati persi 2 pazienti, 4 hanno effettuato una re-revisione in 2 tempi, 5 presentavano tunnel femorali troppo anteriori,7 un tunnel tibiale troppo verticale e posteriore, 8 mostravano lesioni meniscali, 5 pazienti presentavano lesioni cartilaginee di 3-4° di Outerbridge. Le schede IKDC hanno evidenziato un incremento statisticamente significativo degli score positivi (A+B 35,29%, C+D 64,71% pre operatorio; A+B 82,35%, C+D 17,65% post operatorio; Odds ratio: 0.1169; P= 0,0083) La media del LYSHOLM score è passata da 42.89 a 86.78 (P< 0,001).
Discussione: Dopo l'ultimo intervento di revisione i risultati clinici evidenziano una buona stabilità nei test funzionali con esiti soddisfacenti nell'80% dei pazienti, tuttavia soltanto 4 di questi hanno ripreso l'attività sportiva ai livelli pre-infortunio.
Conclusioni: I fallimenti delle revisioni del LCA possono essere dovuti a nuovi eventi traumatici ma la presenza di instabilità rotatoria, l'errato posizionamento dei tunnel e lesioni condrali di grado elevato sono le cause principali di risultati clinici insoddisfacenti. Dopo l'intervento di re-revisione solo in pochi ritornano all'attività sportiva precedente.

Giornale Italiano di Ortopedia e Traumatologia
2017;43(Suppl. 1):S229-S400

Comunicazioni PROTESICA 1

Venerdì 20 Ottobre 2017 dalle 10:00 alle 11:00

LA CONSERVAZIONE DI COLLO CON STELO FEMORALE COLLUM FEMORIS PRESERVING (CFP). ESPERIENZA MONOCENTRICA A 19 ANNI DI FOLLOW-UP.

Luca Cavagnaro[1], Matteo Formica[2], Marco Basso[3], Andrea Zanirato[4], Stefano Divano[2], Lamberto Felli[5]

[1] Orthopaedic Department, Irccs Azienda Ospedaliera San Martino-Ist, Genova; [2] Irccs Azienda Ospedaliera San Martino-Ist, Genova; [3] Università degli Studi di Genova, Scuola di Specializzazione in Ortopedia e Traumatologia, Milano; [4] Ircss Aou San Martino Ist, Clinica Ortopedica, Genova; [5] San Martino Hospital, Genova

Introduzione Lo stelo femorale a preservazione di collo CFP persegue i principi della Tissue Sparing Surgery. In letteratura sono presenti diversi lavori riguardanti la grande affidabilità di questo stelo ma presentano tutti un follow-up a breve/medio termine e nessuno di loro si concentra esplicitamente sul destino del collo femorale. Lo scopo del nostro lavoro è la valutazione a lungo temine dei dati derivanti da una coorte di pazienti trattati con stelo CFP. In particolare, la nostra attenzione si è volta sul destino del collo femorale e sulle eventuali correlazioni esistenti tra il riassorbimento del collo e comorbilità, outcome clinici e complicanze intervenute durante il follow-up.
Materiali e Metodi Abbiamo rivalutato retrospettivamente 176 pazienti (194 anche) ad un follow-up minimo di 10 anni (range 10-19 anni). Sono stati raccolti i principali dati demografici e chirurgici. La valutazione clinica è stata effettuata mediante Harris Hip Score (HHS), Oxford Hip Score (OHS), Visual Analogue Scale (VAS),dolore di coscia ed eterometria clinica. Ogni paziente ha eseguito una radiografia standard in 2P dell'anca operata su cui sono stati ottenuti i dati radiografici. Al fine di quantificare il riassorbimento del collo e di evitare errori legati alla magnificazione, per ogni paziente abbiamo calcolato un tasso di riassorbimento del collo (Neck Resorption Ratio – NRR). Inoltre, sono state raccolte e catalogate le principali complicanze occorse durante il periodo di follow-up. I risultati sono stati considerati statisticamente significativi per $P<0.05$.
Risultati IL HHS medio fu di 89.1 ± 5.7 mentre il valore medio di VAS e di OHS furono rispettivamente di 1 ± 1 e 41.3 ± 5.1. Il valore medio di eterometria fu di 1.5mm ± 1.9. Il valore medio del NRR fu di 0.35. Abbiamo osservato 6 casi di scollamento asettico dello stelo CFP, 2 casi di infezione profonda, 1 revisione totale per lussazione recidivante e 1 revisione dello stelo a seguito di frattura periprotesica. Il tasso di sopravvivenza globale dello stelo è del 94.8%. Associazioni statisticamente significative sono state osservate tra NNR e terapia steroidea/malposizione dello stelo femorale. La correlazione tra NRR e mobilizzazione asettica dello stelo è risultata anch'essa significativa. Le correlazioni tra NRR e HHS/OHS furono rispettivamente 0.34 e -0.28. L'Odds Ratio per mobilizzazione asettica fu: 4.6 per NNR >0.25; 16.9 per un NRR > 0.50 e 24.1 se NRR> 0.75.
Discussioni e Conclusioni Lo stelo a conservazione di collo CFP fornisce eccellenti/buoni risultati a lungo termine. NRR è correlato alla presenza di una terapia steroidea in atto e alla malposizione (varoe e valgo) dello stelo femorale. Il rischio di mobilizzazione asettica cresce con l'aumentare del NRR. I pazienti con NRR > 0.5, in particolare se in terapia steroidea o con errato posizionamento dello stelo, dovrebbero essere attentamente monitorati.

AFFIDABILITÀ' DEL TEST ALFA-DEFENSINA NELLA DIAGNOSI DI INFEZIONE ARTICOLARE PERIPROTESICA

Luca Matascioli[1], Simone Franzoni[2], Flavio Terragnoli[3], Elena Laura Ferrari[4]

[1] Fondazione Poliambulanza, Ortopedia E Traumatologia, Brescia; [2] Brescia; [3] Brescia; [4] Berscia

Introduzione: Dal 2015 il Dipartimento di Ortopedia e Traumatologia della Fondazione Poliambulanza – Istituto Ospedaliero di Brescia ha introdotto nello schema diagnostico delle infezioni articolari periprotesiche il test Alfa-Defensina (AD). Dal 16-3-2015 al 1-2-2017 sono stati eseguiti n.93 test AD (n.28 in Pronto Soccorso - PS e n.65 in Sala Operatoria -SO).
Materiali e Metodi: L'analisi dei dati si riferisce ai pazienti che hanno effettuato il test in SO come supporto alla scelta chirurgica di revisione e riprotesi in 1 o 2 tempi): n.65 pazienti (età media 71,8±9,6 anni; F 60%; articolazione interessata: ginocchio 46,2%, anca 52,3%, spalla 1,5%; tempo dall'applicazione della protesi 6,8±6,7 anni).
Risultati: Il risultato del test AD è stato confrontato con i criteri diagnostici di infezione periprotesica, definiti dalla Musculoskeletal Infection Society 2013 (MSIS) che sono applicabili solo nei casi SO. I criteri MSIS sono risultati positivi nel 26,2% (17/65) e il test AD nel 20,0% (13/65) dei casi. Il livello di concordanza fra criteri MSIS e test AD è l'87,7%: [MSIS+ AD+] 16,9%, [MSIS- AD-] 70,8%, [MSIS+ AD-] 9,2%, [MSIS- AD+] 3,1%. Si tratta di infezioni ritardate (33,3%) e tardive (66,7%). Fra gli agenti infettivi prevale lo Stafilococco epidermidis. I batteri identificati nei 6 casi [MSIS+ AD-] (sensibilità 64,7%) sono lo Stafilococco epidermidis (n.3 casi), Staf.hominis supp., Staf.warneri, Staf.saprophyticus, Kocuria varians ed Enterococcus faecalis. Tutti i pazienti [MSIS+ AD-] sono stati sottoposti a riprotesi in 2 tempi.
Nei 2 casi [MSIS- AD+] (specificità 95,8%) un caso è stato sottoposto a riprotesi in 1 tempo e l'altro a terapia conservativa.
Discussione: Nei processi decisionali, applicati presso il Dipar-

timento di Ortopedia e Traumatologia della Fondazione Poliambulanza, di fronte al sospetto di infezione periprotesica il test AD è stato utilizzato come un elemento di conferma diagnostica, ma non ha sostituito i criteri MSIS che rimangono il gold standard
Conclusioni: La diffusa difficoltà nell'applicare tutti i criteri MSIS nella loro completezza evidenzia la necessità di metodiche più semplici e rapide. Il test AD è di facile esecuzione e fornisce informazioni aggiuntive rispetto agli indici di flogosi aspecifici (VES, PCR, conta leucocitaria, prevalenza neutrofili nel liquido sinoviale e nei tessuti) in quanto è un anticorpo prodotto solo in presenza di batteri. Infatti, nei nuovi algoritmi proposti in previsione di un aggiornamento dei criteri MSIS il test AD viene proposto come uno dei 4 indicatori di infezione, insieme alla conta leucocitaria e/o prevalenza dei neutrofili, l'esterasi leucocitaria e l'esame colturale del liquido sinoviale.

CAPSULOTOMIA POSTERO-SUPERIORE A RISPARMIO DI TESSUTO: NUOVE FRONTIERE NELLA CHIRURGIA MINI-INVASIVA DELL'ANCA. STUDIO A 6 ANNI DI FOLLOW-UP

Nicola Capuano[1], Angelo Del Buono[2]

[1] Ospedale San Luca, Vallo Della Lucania, Ortopedica e Traumatologia, Acciaroli di Pollica; [2] Ospedale Vaio, Ortopedia e Traumatologi, Fidenza

Introduzione: Questo studio si propone di comparare risultati clinici, funzionali e radiografici di 2 gruppi di pazienti affetti da coxartrosi primaria sottoposti ad intervento di artroprotesi di anca, utilizzando 2 differenti approcci chirurgici. L'approccio mini invasivo con capsulotomia postero-superiore a risparmio tessutale è stato eseguito in un gruppo, la via posterolaterale standard è stata eseguita nell'altro gruppo.
Materiali e Metodi: Si tratta di uno studio retrospettivo su 262 pazienti operati fra il 2009 e il 2010, valutati ad un follow-up medio di 6 anni: 132 (69 maschi e 63 femmine) sottoposti a tecnica mini-invasiva, 130 (67 maschi e 63 femmine) trattati con approccio postero-laterale classico. Gli scores Harris, Oxford e WOMAC sono stati somministrati a tutti i pazienti prima dell'intervento, a 1 mese, 3 mesi, 6 mesi e ad un follow-up medio di 6 anni dopo la chirurgia. Dati inerenti la durata del tempo chirurgico, perdita ematica, durata della degenza e ritorno alle attività quotidiane e lavorative sono stati considerati.
Risultati: Il tempo chirurgico, la durata della degenza, la lunghezza dell'incisione, la perdita ematica e il numero di trasfusioni sono stati nettamente inferiori nel gruppo di pazienti sottoposti ad approccio mini-invasivo. Dopo 1 mese, il numero di pazienti capaci di svolgere le normali attività quotidiane era maggiore nel gruppo sottoposto a tecnica mini-invasiva, in misura statisticamente significativa. A 1 mese dall'intervento, in entrambi i gruppi, gli scores Harris, Oxford e WOMAC erano migliorati in modo significantivo rispetto ai valori preoperatori (P<.0001), soprattutto per i pazienti del gruppo mini-invasivo. Un ulteriore miglioramento è stato osservato al follow-up a 3 mesi, con scores di gran lunga superiori nel gruppo di pazienti sottoposti a tecnica mini-invasiva. Sei mesi e 6 anni dopo l'intervento, non sono state registrate differenze statisticamente significative fra i 2 gruppi.
Discussione: La tecnica mini-invasiva eseguita con capsulotomia postero-superiore con risparmio di tessuto è facilmente realizzabile dopo una curva di apprendimento di 50 casi. Questo tipo di approccio è indicato in tutte le forme di coxartrosi, soprattutto agevola la procedura nelle forme displasiche con estrusione della testa femorale. Unica contro-indicazione relativa è la coxa profunda in paziente obero in quanto la riduzione dell'offset non consente l'utilizzo agevole degli strumenti chirurgici.
Conclusioni: Questa via di accesso mini-invasiva consente un recupero molto rapido dei pazienti, sin dal primo mese post intervento, come dimostrato dagli scores e dalla loro capacità di eseguire in modo autonomo, senza sintomi, le normali attività quotidiane.

ROTAZIONE DELLA COMPONENTE FEMORALE NELLE ARTROPROTESI DI GINOCCHIO. CONFRONTO TRA TECNICA BILANCIATA E MISURATA

Raffaele iorio[1], Gabriele Bolle[2], Ferdinando Iannotti[3], Daniele Mazza[4], Giorgia Manfredonia[2], Giuseppe Argento[2], Fabio Conteduca[3], Andrea Ferretti[5]

[1] Università la Sapienza di Roma, Azienda Ospedaliera Sant'andrea Uoc Ortopedia e Traumatologia; [2] Roma; [3] Roma; [4] Ospedale Sant'Andrea, Ortopedia, Roma; [5] Azienda Ospedaliera Sant`Andrea, Clinica II Facoltà - Università La Sapienza - DIV. Ortopedia e Traumatologia, Roma

Introduzione: Un corretto allineamento rotazionale e un adeguato bilanciamento legamentoso può essere ottenuto con due tecniche chirurgiche, la "tecnica bilanciata" e"la tecnica misurata".
L'obiettivo di questo studio è stato quello di valutare la rotazione della componente femorale attraverso uno studio TC in due gruppi di pazienti operati con tecnica misurata e con tecnica bilanciata.
Materiali e Metodi: Nel periodo compreso tra il 01/11/2015 e il 31/05/2016sono stati sottoposti ad intervento di protesi totale di ginocchio 50 pazienti, divisi in due gruppi:nel gruppo A è stata impiantata una protesi di ginocchio con tecnica misurata (De PuyAttune), nel gruppo B è stata utilizzata la tecnica bilanciata (De Puy LCS).
Tutti i pazienti sono stati sottoposti ad esame TC preoperatorio e post-operatorio allo scopo di determinare la rotazione della componente femorale. Nelle proiezioni assiali è stato calcolato l'angolo dei condili posteriori (PCA). Sono stati considerati soddisfacenti valori compresi tra 3° di intra ed extra rotazione.
Risultati: La valutazione della TC preoperatoria ha evidenziato un PCA medio di 1,92°±2,43 di rotazione interna nei pazienti appartenenti al gruppo A, mentre nei pazienti appartenenti al gruppo B, il valore medio è risultato essere di 1,40°±1,89 di rotazione interna (P<0,05).
La valutazione del PCA nella TC postoperatoria, ha invece evidenziato un valore medio di 1,08°±2,1di extrarotazione nei pa-

zienti del gruppo A, mentre un valore di 0,92°±2,61 di intrarotazione (P 0,0045).
Nel gruppo A, il 100% dei casi sono risultati soddisfacenti, nel gruppo B, invece, sono stati riscontrati 4 outliers (16%), tutti in rotazione interna.
Discussione: L'allineamento rotazionale delle componenti protesiche rappresenta un dato ancora poco approfondito in letteratura. Precedenti studi, simili al nostro, hanno evidenziato una importante inter-variabilità dei valori relativi all'orientamento rotazionale della componente femorale senza definire quale sia il corretto posizionamento oppure stabilire la cosiddetta "safety zone".
Conclusioni: Dall'analisi statistica dei dati è emersa una differenza statisticamente significativa nel posizionamento rotazionale della componente femorale fra tecnica misurata e bilanciata, con una tendenza maggiore all'intrarotazione da parte di quest'ultima.

RISULTATI A LUNGHISSIMA DISTANZA DEGLI STELI PRIMARI CLS

Giovanni Balato[1], Maria Rizzo[2], Simone Cerbasi[3], Pasquale Recano[4], Andrea Meccariello[5], Massimo Mariconda[6]

[1] Dept of Orthopaedic Surgery, Federico II University, Department of Public Health, Napoli; [2] A.O.U. Policlinico "Federico II", Ortopedia e Traumatologia, Napoli; [3] Potenza; [4] Napoli; [5] Napoli; [6] Clinica Ortopedica, Sanità Pubblica, Napoli

Introduzione: Con l'introduzione degli steli corti in chirurgia protesica dell'anca risulta particolarmente utile valutare l'attuale ruolo degli steli tradizionali non cementati con un'analisi dei risultati a lungo termine. Scopo del presente studio è valutare i risultati funzionali e radiografici dello stelo CLS a oltre 20 anni dall'impianto.
Materiali e Metodi: Il presente studio retrospettivo analizza i risultati ottenuti su 56 steli CLS di primo impianto in una serie di 40 pazienti (18 maschi, 22 femmine) tra il 1987 e il 1996. L'età media al momento dell'intervento era di 48,6 ± 11.2 anni. Sono state costruite curve di Kaplan Meier per valutare la sopravvivenza degli impianti. Le misure di esito cliniche sono state l'Harris Hip score (HHS), il WOMAC score e tre scale analogiche (dolore, capacità lavorativa e ricreazionale, soddisfazione). La stabilità dello stelo è stata valutata in base ai criteri di Engh (linee radiolucenti > 1 mm, osteointegrazione segmentaria, subsidenza > 2 mm e/o migrazione, formazione di pedestal, ipertrofia corticale).
Risultati: Il follow-up medio è stato di 22.8 ± 2.7 (range 20-29) anni. Nel periodo di follow-up si sono registrate 1 revisione dello stelo e 10 revisioni del componente acetabolare (In 6 casi cotile ad espansione). Utilizzando la revisione o la mobilizzazione dello stelo come endpoints, la sopravvivenza dell'impianto a 20 anni è stata pari al 98 % e 95 %, rispettivamente. Viceversa, utilizzando la revisione di almeno uno dei componenti come endpoint, la sopravvivenza a 20 anni è stata dell'80 %. Al controllo finale, i punteggi medi dell'HHS e del WOMAC score erano 86.0 (range 50.6 – 100.0) e 37 (range 24 – 99), rispettivamente. Il livello di dolore, soddisfazione e capacità lavorativa e ricreazionale erano 15/100, 77/100 e 94/100, rispettivamente. All'analisi radiografica dello stelo, si osservavano i seguenti reperti: segni di integrazione 50/55 (91%), linee radiolucenti 4/55 (7%), subsidenza 8/55 (15%), formazione di pedestal 2/55 (4 %) ed ipertrofia corticale apicale 2/55 (4%). 2 steli (4%) presentavano chiara instabilità radiografica.
Discussione: L'aspetto critico di questi impianti di anca è rappresentata dal componente acetabolare, e prevalentemente dal cotile ad espansione, verosimilmente in relazione al design ed alle caratteristiche dei materiali.
Conclusioni: Questo studio dimostra che gli steli CLS sono caratterizzati da eccellente sopravvivenza a 20 anni, un periodo di follow-up che trova pochissimi riscontri nella letteratura precedente.

COME VARIA L'ASSE ANATOMICO DEL GINOCCHIO PROTESIZZATO DURANTE LA FLESSO-ESTENSIONE: DATI INTRAOPERATORI OTTENUTI DALLA NAVIGAZIONE

Andrea Giorgini[1]

[1] Azienda Ospedaliero-Universitaria Policlinico di Modena, U.O. Ortopedia e Traumatologia, Modena

Introduzione: Oggigiorno molti chirurghi sostengono che non sia sufficiente il raggiungimento di un asse meccanico neutro in estensione, poiché esso da solo non garantisce la buona riuscita dell'intervento. D'altronde studi di biomeccanica applicata ci mostrano come durante le attività quotidiane il ginocchio sia sottoposto al maggior picco di carico ad angoli di flessoestensione variabili, diversi da 0°. L'obiettivo di questo studio è dimostrare come l'asse meccanico del ginocchio varia lungo l'arco di flesso-estensione, utilizzando i dati intraoperatori ottenuti dal navigatore.
Materiali e Metodi: Abbiamo analizzato retrospettivamente i dati intraoperatori ottenuti utilizzando la navigazione in 284 protesi totali di ginocchio. In particolare abbiamo analizzato l'asse meccanico del ginocchio, dopo l'impianto della protesi, misurato a 0,10°,20°,45°, 60°, 90°, 120°. L'analisi statistica è stata condotta mediante test T-Student.
Risultati: Delle 284 ginocchia valutate l'asse meccanico preoperatorio in estensione era in 173 casi varo, 82 neutro (-3° a +3°), 29 valgo. L'asse meccanico postoperatorio a 0° è risultato in media 1,10 (DS=2,09). A 10° era 0,98 (DS=2,19), a 20° era 1,00 (DS=2,32), a 45° era 1,23 (DS=2,95), a 60° era 1,44 (DS=3,45), a 90° era 1,53 (DS=3,73), a 120° era 2,08 (DS=3,78). Una differenza statisticamente significativa è stata evidenziata tra 0°, 60°,90°,120°. Non vi è differenza tra 0°,10°,20°.
Discussione: In 244 casi (87%) è stato raggiunto un allineamento neutro in estensione. Di questi 244 casi, solo 152 (62%) rimane ottimale in flessione a 90°. Nei restanti 92 casi l'asse meccanico del ginocchio a 90° devia in varo (67) o in valgo (11). Si evince che nel 41% dei casi di ginocchio varo preoperatorio, quando si raggiunge un allineamento neutro in estensione solo nel 39% dei casi si ottiene un allineamento neutro anche

in flessione. Stesse percentuali sono valide per le ginocchia valghe. Nei casi di asse meccanico preoperatorio neutro, in caso di allineamento in estensione postoperatorio neutro si ottiene un allineamento neutro anche a 90° nel 71% dei casi.
Conclusioni: L'asse meccanico lungo l'arco di flessione varia. Una protesi posizionata in maniera tale da raggiungere un asse neutro in estensione, nel 38% dei casi non ha un asse neutro in flessione. Questa deviazione può portare nel tempo ad una più precoce usura o mobilizzazione delle componenti protesiche.

IDROCHINESITERAPIA NELLA SOSTITUZIONE TOTALE DELL'ANCA

Elena Aiello[1], Veronica Amorese[2], Roberto Pinna Nossai[3]

[1] Sassari; [2] Università degli Studi di Sassari - Clinica Ortopedica, Dipartimento di Scienze Chirurgiche e Microchirurgiche, Sassari; [3] Aou Sassari, Ortopedia e Traumatologia, Sassari

Introduzione: L'idrochinesiterapia è uno strumento riabilitativo adatto a patologie ortopediche, sportive, neurologiche e cardiorespiratorie. Le proprietà dell'acqua sono note: facilitazione motoria, riduzione del carico, effetto antalgico, rilassamento muscolare.
L'esperienza della nostra Clinica ci ha permesso di condurre uno studio retrospettivo sui pazienti protesizzati d'anca che hanno seguito il protocollo riabilitativo in acqua.
Materiali e Metodi: Sono stati arruolati 47 pazienti, che hanno subito l'intervento di sostituzione totale d'anca tra il 2012 e il 2015. Sono stati presi in considerazione diversi parametri: l'età, il numero di accessi in piscina, il Body Mass Index (BMI), le dimensioni delle teste delle protesi, la performance deambulatoria e il rischio di caduta. Ogni gruppo è stato analizzato prendendo in considerazione il Six Minutes Walking test (6MWT) e il Timed Up and Go test (TUG).
Risultati: Il numero medio di accessi in piscina è stato 18,5 sedute. I pazienti portatori di teste grandi (>36mm di diametro) hanno riportato un guadagno, in metri percorsi, significativo (p value=0,045) rispetto ai pazienti portatori di teste piccole (<36mm di diametro) al 6MWT, mentre la differenza tra i guadagni, in secondi, per quanto concerne il TUG, è risultata essere non significativa. I pazienti normopeso (BMI<24,99) e i pazienti sovrappeso (BMI>25) non hanno riportato differenze significative al calcolo dei guadagni, in metri percorsi al 6MWT e in secondi al TUG, mentre è stata significativa la differenza dei valori assoluti a favore dei pazienti sovrappeso al 6MWT (p value = 0,04).
Discussione: I pazienti portatori di testa grande risultano significativamente più performanti rispetto ai portatori di teste piccole alla valutazione del 6MWT, mentre non è emersa alcuna differenza significativa trai due gruppi al TUG.
La non significatività delle differenze tra i guadagni dei due gruppi di pazienti, normopeso e sovrappeso, registrata sia al 6MWT che al TUG, e la significatività della differenza tra i valori assoluti al 6MWT a favore dei sovrappeso, è suggestiva della proprietà dell'acqua di uniformare la qualità della riabilitazione post-chirurgica riducendo il peso corporeo.
Conclusioni: In conclusione possiamo affermare che, globalmente, la riabilitazione in acqua ha permesso ai pazienti inclusi nello studio di migliorare in senso assoluto le loro performance deambulatorie e l'abbattimento del rischio di caduta rispetto all'osservazione pre-chirurgica.

Comunicazioni CAVIGLIA E PIEDE 1

Venerdì 20 Ottobre 2017 dalle 10:00 alle 11:00

ESISTE UNA CORRELAZIONE TRA LE LESIONI OSTEOCONDRALI DELL'ASTRAGALO E LA QUALITÀ DELLA VITA, IL SESSO, IL PESO, L'ETÀ, LA DIMENSIONE E LA LOCALIZZAZIONE ?

Riccardo D'Ambrosi[1], Camilla Maccario[2], Federico Usuelli[2]

[1] Università degli Studi di Milano, Irccs - Istituto Ortopedico Galeazzi, U.O. C.A.S.C.O. - Piede e Caviglia, Milano; [2] Irccs Istituto Ortopedico Galeazzi, U.O. C.A.S.C.O. - Piede e Caviglia, Milano

Introduzione: Lo scopo dello studio è valutare le correlazioni tra le lesioni osteocondrali dell'astragalo e la qualità della vita, il sesso, l'età, il peso, la dimesione e la localizzazione anatomica.
Materiali e Metodi: 52 pazienti con lesioni croniche asintomatiche dell'astragalo sono stati stati inclusi nello studio, analizzando il body mass index (BMI), la Visual Analogue Scale (VAS) per il dolore, l'American Orthopedic Foot and Ankle Score (AOFAS), Short Form-12 (SF-12) e il General Health Questionnaire 12 (GHQ-12). Inoltre ogni paziente è stato valutato con una TAC ed una risonanza magnetica, in cui l'astragalo è stato diviso in 6 aree: 3 verticali (mediale, centrale e laterale) e 3 orizzontali (anteriore, mediana e posteriore).
Risultati: Il gruppo consisteva in 31 (60%) uomini e 21 (40%) donne. La componente mentale e fisica media dell'SF-12 è risultata essere rispettivamente 43.9 e 35.2. Le lesioni erano divise come segue: 20 mediali (38.50%); 13 centrali (24.0%); 19 laterali (36.50%); 24 anteriori (46.15%); 16 mediane (30.77%); 12 posteriori (23.08%). Nessuna differenza è stata notata tra i gruppi, ad eccezione per la componente mentale tra il gruppo anteriore e posteriore (p=0.021). Nel gruppo centrale abbiamo trovato una correlazione negative (R=-0.672) tra l'aumentare dell'età e l'AOFAS e una correlazione positiva tra il BMI e la misura della lesione. Inoltre abbiamo trovato una correlazione positiva tra TAC e risonanza in ogni gruppo.
Discussione: Uno degli scopi dello studio era valutare quanto le lesioni osteocondrali dell'astragalo influissero sulla qualità della vita. Confrontando i nostri risultati con uno studio di popolazione su 10546 persone sane con età media tra i 35 ed I 44 anni vediamo come i valori medi di PCS ed MCS siano rispettivamente 52.9 e 50.8, notevolmente inferiori rispetto a quelli della nostra popolazione, che più si avvicinano ai valori di pazienti con diabete o con altre patologie ortopediche.
Conclusioni: Le lesioni osteocondrali dell'astragalo influiscono in maniera importante sulla qualità della vita dei pazienti, in particolare per quanto riguarda la component fisica. Inoltre nei pazienti con lesioni centrali abbiamo trovato una correlazione positive tra il peso e la dimensione della lesione, ed una correlazione negativa tra l'AOFAS e l'aumentare dell'età.

LESIONI OSTEOCONDRALI DELL'ASTRAGALO E TECNICA ARTROSCOPICA AMIC: IL PESO PUÒ ESSER CONSIDERATO UN FATTORE PREDITTIVO NEGATIVO?

Riccardo D'Ambrosi[1], Camilla Maccario[2], Federico Usuelli[2]

[1] Università degli Studi di Milano, Irccs - Istituto Ortopedico Galeazzi, U.O. C.A.S.C.O. - Piede e Caviglia, Milano; [2] Irccs Istituto Ortopedico Galeazzi, U.O. C.A.S.C.O. - Piede e Caviglia, Milano

Introduzione: Lo scopo dello studio è di valutare i risultati clinici e radiologici dopo tecnica artroscopica AMIC (AT-AMIC®) per il trattamento delle lesioni osteocondrali dell'astragalo in due gruppi di pazienti: pazienti con BMI <25 (Healthy Weight Group–HG) e con BMI ≥25 (Overweight Group-OG).
Materiali e Metodi: 37 pazienti sono stati inclusi nello studio. Tutti i pazienti sono stati trattati con tecnica AT-AMIC® per lesioni osteocondrali dell'astragalo. Ogni pazienti è stato valutato tramte risonanza magnetica (RMN), TAC, la Visual Analogue Scale (VAS) per il dolore, l'American Orthopedic Foot and Ankle Score (AOFAS) e il questionario Short Form-12 (SF-12) pre-operatoriamente (T_0) e a 6 (T_1), 12 (T_2), e 24 (T_3) mesi dopo l'intervento.
Risultati: HG era composto da 21 patients (BMI: 21.90±1.94), mentre OG da 16 (BMI: 27.41±1.98). In entrambe i gruppi abbiamo trovato una differenza significativa sia per i parametri clinici che radiologici durante tutto il follow-up con ANOVA (p<0.001). Nel gruppo HG, l'AOFAS è migliorato ad ogni follow-up (p<0.05), mentre nel gruppo OG, l'AOFAS ha mostrato un miglioramento significativo solo tra T_2 e T_3 (p=0.0104). Inoltre nel gruppo OG abbiamo notato una differenza significativa tra la misura della lesione in TAC e in risonanza ad ogni follow-up; nel gruppo HG questa differenza è stata trovata solo a T_0 e T_1 (p<0.0001). Infine il gruppo OG presentava una lesion significativamente maggiore a in risonanza a T_0 (p=0.033).
Discussione: Il nostro studio dimostra che nei pazienti sovrappeso la dimensione pre-operatoria risultava maggiore solo in risonanza e non in TAC. Noi ipotizziamo che questo sia dovuto all'edema che circonda la lesione aumentando significativamente in risonanza le dimensioni.Inoltre diversi studi biomeccanici hanno dimostrato come il sovrappeso aumenti lo stress dei tessuti molli periarticolari e causi un sovraccarico durante le fasi del passo, diversamente dai soggeti non sovrappeso. Nonostante questi fattori, i risultati clinici tra i due gruppi sono stati sovrapponibili.
Conclusioni: Le lesioni osteocondrali dell'astragalo sono caratterizzate da una misura maggiore nei pazienti sovrappeso, ma non da differenze cliniche. AT-AMIC® può esser considerate una tecnica sicura ed affidabile consignificativi miglioramenti, indipendentemente dal peso.

PROTESI DI CAVIGLIA CON ACCESSO LATERALE: I RISULTATI DI UN CHIRURGO NON DESIGNER A 2 ANNI DI FOLLOW UP

Camilla Maccario[1], Cristian Indino[2], Luigi Manzi[1], Federico Usuelli[1]

[1] Irccs Istituto Ortopedico Galeazzi, U.O. C.A.S.C.O. - Piede e Caviglia, Milano; [2] Irccs Istituto Ortopedico Galeazzi, U.O. C.A.S.C.O. - Piede e Caviglia, Milano

Introduzione: L'artrodesi di caviglia è da sempre considerata una procedura affidabile per la cura dell'artrosi di caviglia. I miglioramenti apportati sia nei designs protesici che nei nei materiali utilizzati, hanno cambiato la percezione che l'artrodesi rimanga il trattamento di scelta per la cura dell'artrosi di caviglia. Lo scopo di questo studio retrospettivo è quello di mostrare i risulatati preliminari di 31 pazienti sottoposti all'intervento di protesi di caviglia utilizzando la protesi Zimmer® Trabecular Metal.
Materiali e Metodi: Sono stati valutati 31 pazienti sottoposti a protesi di caviglia TM Ankle.
La valutazione clinica ha previsto la raccolta di dati pre e post operatori per un follow-up minimo di 24 mesi. Sono state utilizzate la visual analogue scale (VAS), la Short Form SF-12 Quality of Life score, l'American Foot and Ankle Society (AOFAS) ed il range of motion (ROM).
La valutazione dell'imaging si è basato sulle radiografie eseguite pre-operatoriamente e a 6,12 e 24 mesi. I parametri raccolti sono stati l'angolo a, b, g?e TTratio.
Risultati: Lo studio analizza un campione di 31 protesi TM Ankle eseguite dal 2013 al 2015, da un unico operatore. La scala VAS del dolore è diminuita significativamente pre-operatoriamente rispetto all'ultimo follow-up, cosi come le scale AOFAS, SF-12 e il ROM sono migliorati significativamente. (Table 1) Analizzando i paramentri radiografici abbiamo notato una stabilità dell'impianto che non ha mostrato nessuna perdita di correzione.
Discussione: La TM Ankle è una protesi fix-bearing. Si tratta di un design protesico completamente nuovo che utilizza un accesso laterale attraverso un'osteotomia del perone e materiali di ultima generazione come il Trabecular Metal e il polietilene crosslinked UHMWPE.
Questo è il primo studio a valutare i rusultati clinici e radiografici correlati a questa tipologia di impianto, a 2 anni di follow-up.
Conclusioni: Tra i 31 pazienti trattati con la nuova protesi TM Ankle, sono stati registarti 2 casi di pseudoartrosi asintomatica del perone. Non è stato registrato nessun fallimento dell'impianto potesico a 2 anni. Quattro pazienti sono stati sottoposti ad un re-intervento per rimuovere i mezzi di sintesi dal perone.
I risultati raggiunti suggeriscono che questo nuovo impianto sia affidabile ed efficace nella cura dell'artrosi di caviglia al follow-up raggiunto.

TRATTAMENTO CONSERVATIVO DELL'ARTROSI DI CAVIGLIA: L'UTILIZZO DEL PRP È EFFICACE NEL RITARDARE IL TRATTAMENTO CHIRURGICO?

Ilaria Repetto[1], Besmir Biti[2], Paola Cerruti[2], Roberto Trentini[2], Mattia Alessio Mazzola[3], Lamberto Felli[3]

[1] Genova, Dipartimento di Scienze Chirurgiche (Disc); [2] Genova; [3] Irccs San Martino Ist, Dipartimento di Scienze Chirurgiche (Disc), Genova

Introduzione: L'osteoartrosi è la patologia ortopedica più comune ed invalidante. Il trattamento conservativo è rivolto all'attenuazione dei sintomi e al mantenimento dell'articolarità. L'artrosi sintomatica di caviglia è una patologia relativamente infrequente e le opzioni terapeutiche sono limitate e con risultati spesso insoddisfacenti. Tra i trattamenti conservativi l'efficacia del PRP rimane controversa specialmente negli stadi più avanzati.
Materiali e Metodi: Sono stati retrospettivamente valutati i risultati del trattamento intraarticolare (un'iniezione a settimana per 4 settimane) con PRP autologo a medio- lungo termine in 20 pazienti affetti da osteoartrosi di caviglia (Kellgren-Lawrence 3-4) mediante gli score VAS, FADI e grado di soddisfazione perso-

Table 1. Risultati clinici.

	Pre-operatorio (T0)	6 mesi (T2)	12 moesi (T3)	24 mesi (T4)	p-value* (T0 vs T4)
AOFAS	32.77 (7 - 55)	78.19 (62 - 98)	85.61 (68 - 100)	86.58 (68 - 98)	<0.001
SF-12 PCS	34.28 (21.5 - 47.5)	43.58 (33.2 - 54.2)	46.19 (32.4 - 56.6)	47.82 (33.5 - 54.8)	<0.001
SF-12 MCS	44.69 (23.5 - 57.3)	49.51 (31.8 - 62.5)	53.59 (39.1 - 63.4)	55.08 (39.1 - 63.4)	<0.001
VAS	7.42 (4 - 10)	3 (0 - 6)	1.74 (0 - 5)	1.42 (0 - 3)	<0.001
ROM plantar	9.35 (0 - 30)	23.06 (5 - 45)	24.61 (5 - 45)	24.17 (15 - 35)	<0.001
ROM dors	5.87 (0 - 10)	17.32 (0 - 30)	22.19 (5 - 40)	19.33 (10 - 35)	<0.001

nale. Gli score pre- e post- trattamento ottenuti dalle valutazioni cliniche e telefoniche durante il periodo di follow-up (medio 17.7 mesi) sono stati comparati.
Risultati: Dall'analisi dei dati sui pazienti trattati è emerso un effetto positivo significativo del PRP sul dolore (p=0.001) e sul FADI (p=0.0001). Non si sono verificate complicanze correlate al trattamento. Il 90 % dei pazienti trattati è risultato soddisfatto o molto soddisfatto del trattamento ricevuto e solamente il 10 % ha avuto un beneficio temporaneo ed è stato quindi sottoposto ad intervento chirurgico.
Discussione: Le opzioni terapeutiche conservative (steroidi, acido ialuronico, fisiochinesiterapia) dell'osteoartrosi di caviglia sono relativamente limitate. I vari trattamenti chirurgici artroscopici ed open (microfratture, courettage, drilling, condroabrasione, trapianto cartilagineo, trattamento protesico sostitutivo, artrodesi) sono raccomandati nei casi di insuccesso del trattamento conservativo per almeno 6 mesi. Attualmente vi sono pochi studi pubblicati in letteratura sull'utilizzo delle PRP nell'osteoartrosi di caviglia e ne valutano i risultati solamente su lesioni condrali di grado lieve. I risultati del presente studio confermano tuttavia i risultati positivi pubblicati sulle lesioni osteocondrali e condropatie in fase inziale anche in pazienti con un'osteoartrosi conclamata.
Conclusioni: L'utilizzo del PRP rappresenta un'opzione terapeutica valida e riproducibile con risultati soddisfacenti che ritardano il trattamento chirurgico in una percentuale non trascurabile di pazienti. Ulteriori studi prospettici randomizzati e controllati sono necessari per definirne in modo più preciso le corrette indicazioni.

L'OSTEOTOMIA IN APERTURA DEL I CUNEIFORME CON INNESTO OSSEO O IMPIANTO METALLICO PER LA CORREZIONE DEL VARISMO DI AVAMPIEDE NELLA SINDROME PRONATORIA

Giovanni Romeo[1], Alberto Bianchi[2], Nicolò Martinelli[2], Francesco Malerba[2]

[1] Irccs Galeazzi, Chirurgia Della Caviglia e del Piede, Milano; [2] Milano

Introduzione: Nella sindrome pronatoria spesso la correzione del retropiede non è sufficiente a bilanciare in modo corretto le forze di carico. Nei casi in cui sia presente il varismo di avampiede, è possibile eseguire l'osteotomia in apertura a cuneo dorsale del I° cuneiforme descritta la prima volta da Cotton nel 1936. Recentemente sono disponibili diversi device in grado di riempire l'osteotomia con un cuneo in titanio trabecolare capace di mimare la struttura dell'osso spongioso e favorire l'osteointegrazione. Questo studio prospettico, analizza i risultati ottenuti dal trattamento chirurgico della sindrome pronatoria, correggendo il varismo di avampiede, valutando il recupero funzionale, il miglioramento della sintomatologia e il grado di soddisfazione dei pazienti trattati con innesto osseo in confronto all'impianto metallico.
Materiali e Metodi: Lo studio è stato condotto 31 pazienti consecutivi con età media di 37 anni (range: 18-62 anni), suddivisi in due gruppi omogenei. Il I gruppo comprende 15 pazienti sottoposti ad intervento chirurgico di osteotomia di medializzazione del calcagno (OMC) e osteotomia in apertura del I° cuneiforme sec. Cotton con innesto osseo (allograft). Il II gruppo comprende 16 pazienti sottoposti ad intervento chirurgico di OMC e osteotomia in apertura del I° cuneiforme sec. Cotton con cuneo in titanio trabecolare (BIOFOAM Wright®). La valutazione clinica è stata eseguita per mezzo di diversi punteggi: AOFAS, Foot Function Index (FFI) e la scala VAS nella fase pre e post-operatoria. Sono stati inclusi nello studio i pazienti (età > 18 anni) affetti da sindrome pronatoria diagnosticata su base clinica, radiografica.
Risultati: La valutazione clinica e radiografica dei pazienti ha avuto un follow-up medio di 15.9 e 6.9 mesi rispettivamente. I risultati al follow-up hanno mostrato un miglioramento statisticamente significativo (p<.01) in tutti i punteggi riportati. La maggior parte dei pazienti (91%) ha riferito di essere soddisfatta o molto soddisfatta dopo l'intervento chirurgico in entrambi i gruppi.
Discussione: L'innesto con il cuneo in titanio è una tecnica affidabile e riproducibile e rappresenta una valida alternativa per la correzione del varismo di avampiede in assenza di allograft osseo.
Conclusioni: L'analisi clinica e radiologica dimostra che l'osteotomia di Cotton in associazione ad altri tempi chirurgici, rappresenta un'efficace tecnica di correzione del varismo di avampiede, preservando la mobilità del primo raggio in assenza di complicanze maggiori.

OSTEOTOMIA DI AKIN CON SUTURA RIASSORBIBILE. LA NOSTRA ESPERIENZA

Armando Macera[1], Cristobal Suarez Rueda[2], Christian Carulli[3], Alberto Frances Borrego[2], Massimo Innocenti[4]

[1] Hospital Universitario Infanta Elena, Servizio di Traumatologia e Ortopedia, Madrid, Spain; [2] Madrid, Spain; [3] Florence; [4] Aou Careggi - Cto Firenze, Clinica Ortopedica, Firenze

Introduzione: L'osteotomia di Akin è una tecnica indicata per la correzione dell'alluce valgo interfalangeo e viene comunemente eseguita in aggiunta alla osteotomia del primo raggio metatarsale per la correzione chirurgica definitiva dell'alluce valgo. Le metodiche più comuni si affidano all'utilizzo di sistemi di fissazione tramite cambre metalliche, viti metalliche da compressione e cerchiaggi metallici. Agli indiscussi vantaggi offerti da questi dispositivi in termini di efficacia si contrappongono complicazioni legate alle proprietàdei materiali in questione e complicazioni nella tecnica di fissazione. Riportiamo i risultati ed esperienza della nostra tecnica di fissazione con sutura riassorbibile, riconosciuta come una tecnica semplice, efficace e con bassi rischi di complicanze.
Materiali e Metodi: È stato condotto uno studio retrospettivo su 174 pazienti, di etàcompresa tra 23 e 76 anni sottoposti ad intervento di correzione chirurgica dell'alluce valgo interfalangeo con osteotomia di Akin, con sutura Vicryl 2-0.In ciascun paziente è stato valutato radiologicamente l'angolo del alluce valgo e dell'alluce interfalangeo pre/e postoperatorio, la lunghezza della

falange prossimale pre/e postoperatiorio e le complicanze associate. I risultati sono stati valutati dopo il 1°, 3° e 12° mese dal trattamento chirurgico.
Risultati: Nella valorazione radiografica dei nostri pazienti esaminati, si riscontra una media preoperatoria dell'angolo dell'alluce valgo di 32,4°(26,4°-51,7°) e dell'interfalangeo di 18,7° (30,2°-10,3°) ed una lunghezza media della falange prossimale di 28.7mm (22,4 -36.8). Nel postoperatorio, abbiamo riscontrato una correzione media dell'angolo dell'alluce valgo di 14,3° (7,9°-21,4°) e dell'alluce interfalangeo di 9,6° (13,6°-,4.9°) ed una lunghezza della falange prossimale post-osteotomia di 23,3mm (19,7-34,5). Le complicanze si sono riscontrate in 6 pazienti: 4 pseudoartrosis e 2 infezioni della ferita.
Discussione: L'utilizzo di una nuova tecnica sofisticata e la richiesta di una strumentazione supplementare, così come la rimozione e migrazione dell'impianto metallico, rappresentano la principale causa di disagio non solo al chirurgico, ma anche al paziente. La possibilità di usufrire di un sistema di sutura riassorbilile in questo tipo di tecnica offre sicuramente dei vantaggi in termine di gestione, costi e praticità.
Conclusioni: L'utilizzo di un sistema di fissazione di sutura riassorbibile in questa tecnica, fornisce buoni risultati, non richiede una strumentazione specializzata, è conveniente ed ha un tasso di complicanze molto bassa.

VALUTAZIONE DELLE POPOLAZIONI MICROBICHE COLONIZZANTI ULCERE DI PIEDE DIABETICO E DELLA VARIAZIONE DELLA RESISTENZA ANTIBIOTICA: STUDIO OSSERVAZIONALE DI 5 ANNI

Raffaele Vitiello[1], Marco Peruzzi[2], Matteo Bartoli[3], Dario Pitocco[3], Marco Galli[4]

[1] Ortopedia e Traumatologia, Scienze Dell'invecchiamento, Neurologiche, Ortopediche E Della Testa-Collo, Roma; [2] Istituto di Clinica Ortopedica, Policlinico A. Gemelli, Università Cattolica del Sacro Cuore, Polo di Scienze Dell'invecchiamento, Neurologiche, Ortopediche e Della Testa-Collo, Roma; [3] Roma; [4] Teramo

Introduzione: Le infezioni di ulcere rappresentano la prima causa di ospedalizzazione in pazienti con piede diabetico. Obiettivo dello studio è analizzare le popolazioni microbiche colonizzanti ulcere infette di piede diabetico e valutare la resistenza e sensibilità antibiotica.
Materiali e Metodi: Sono stati raccolti i dati sulle popolazioni microbiche di 751 tamponi provenienti da ulcere infette di piede diabetico di 503 pazienti con DMT1 e DMT2, valutati da Gen 2008 a Dic 2012. Per ogni tampone sono state valutate sensibilità e resistenza agli antibiotici per i germi isolati.
Risultati: Dai 751 campioni sono state isolate 69 specie batteriche. In 356 campioni (47.4%) è stata osservata un'infezione monomicrobica. 20 specie batteriche sono responsabili del 90 % delle infezioni. Il 62% delle infezioni è causato da 5 specie microbiche: S. aureus, P. aeruginosa, E. faecalis D, E. coli, e A. baumannii/calcoaceticus. È stata osservata una riduzione della prevalenza di S. Aureus, del 12% in 4 anni (4-year reduction: -12.0%; 95% CI: -18.5, -5.5), mentre è stato osservato un trend positivo della prevalenza di Gram-negativi (11.4%; 3.7, 19.0).
Non sono stati registrati casi di resistenza al metronidazolo e linezolid. La resistenza più elevata è stata osservata per Ampicillina (69.7%, 66.6-72.8). É stato osservato un trend negativo per Eritromicina (4-year reduction: -32.4%; 95%CI: -49.2, -15.5), Gentamicina (-22.2%; -31.0, -13.5), Oxacillina (-23.2%; -38.1, -8.3), Piperacillina (-49.0%; -65.3, -32.6).
Tra i batteri, la resistenza maggiore è stata osservata per Acinetobacter calcoaceticus-baumanii complex (93.6%; 92.0, 95.3) e S. maltophilia (82.7%; 74.5, 91.0), mentre la resistenza più bassa è stata osservata per E. faecalis(6.7%; 5.0-8.4) e S. agalactiae(5.0%; 2.1, 7.8). Tra le specie, la resistenza maggiore e minore è stata osservata rispettivamente per Gram negativi (45.1%; 43.8, 46.3) e Streptococchi (4.5%; 2.6, 6.4).
Discussione: 5 specie microbiche sono responsabili di circa 62% delle infezioni.
Conclusioni: La copertura antibiotica dovrebbe sempre includere lo S. Aureus e i Gram-negativi.

Comunicazioni TRAUMA 1

Venerdì 20 Ottobre 2017 dalle 10:00 alle 11:00

ALESAGGIO VS NON ALESAGGIO NELL'INCHIODAMENTO DELLE FRATTURE PROSSIMALI DI FEMORE NELL'ANZIANO: VALUTAZIONE DELLA RISPOSTA INFIAMMATORIA SISTEMICA E DELLA DISFUNZIONE D'ORGANO

Michele Bisaccia[1], Andrea Schiavone[1], Giuseppe Rinonapoli[1], Luigi Meccariello[2], Cristina Ibáñez Vicente[1], Mattia Manni[1], Auro Caraffa[1]

[1] Az. Osp. "S.Maria Della Misericordia", Clinica Ortopedica e Traumatologica, Perugia

[2] Po Vito Fazzi Lecce, U.O.C. Ortopedia e Traumatologia, Lecce

Introduzione: L'inchiodamento con alesaggio del canale è oggi la tecnica maggiormente utilizzata nelle fratture laterali di femore. Tuttavia l'alesaggio del canale provoca un incremento dei livelli di IL-6 e una importante risposta infiammatoria sistemica. Una variante di questa tecnica chirurgica è l'introduzione del chiodo senza alesaggio con l'obiettivo di ridurre il trauma chirurgico e presumibilmente la risposta infiammatoria sistemica. L'obiettivo di questo studio è il confronto tra le due tecniche in termini di aumento dei markers biochimici di danno organico e infiammazione.

Materiali e Metodi: Questo studio è stato condotto tra marzo 2014 e ottobre 2015 su un totale di 199 pazienti. Abbiamo preso in considerazione il D-Dimero, la Troponina, l'ALP, l'ESR, la CRP,l'LHD, sia all'ingresso che al primo e al questo giorno post-operatorio e le variazioni percentuali. Come test statistico abbiamo utilizzato il Mann-Whitney test.

Risultati: L'analisi statistica ha dimostrato una differenza statisticamente significativa nella variazione dei livelli della Troponina (p 0.049) e del D-dimero (p< 0.0001) mentre le variazioni della fosfatasi alcalina, dell'LDH, della CRP e dell'ESR sono risultate statisticamente non significative (p 0.40, 0.59, 0.97, 0.22)

Discussione: Attualmente in letteratura non esistono studi che mostrino la superiorità di una tecnica chirurgica rispetto all'altra in termini di riduzione dell'incidenza di complicazioni cardiovascolari e/o polmonari e di riduzione della mortalità.

In generale si può affermare che i vantaggi dell'alesaggio sono una precoce e una maggiore consolidazione della frattura, mentre la tecnica senza alesaggio sembra essere correlata a minori alterazioni fisiopatologiche, a una minore incidenza di fratture iatrogene, a un più basso rischio di infezione, con una percentuale leggermente maggiore di ritardo di consolidazione della frattura

Conclusioni: Il nostro studio mette in evidenza come la tecnica con alesaggio del canale è associata a un maggior incremento degli indici predittivi di complicazioni cardio-respiratorie, come la Troponina e il D-dimero. Ulteriori studi sono necessari per correlare questo incremento a un effettivo aumento delle complicanze e della mortalità post-operatoria.

FRATTURE DI FEMORE PROSSIMALE OPERATE ENTRO 48 ORE: REALE MIGLIORAMENTO DELL'OUTCOME?

Giuseppe Caff[1], Alfio Grimaldi[2], Alessandro Famoso[2], Giuseppe Marco Cuscani[2], Valerio Gargano[2], Eleonora Di Salvo[3], Michele Attilio Rosa[4], Giovanni Restuccia[2]

[1] Arnas Garibaldi, Ortopedia E Traumatologia, Milano; [2] Arnas Garibaldi, Ortopedia E Traumatologia, Catania; [3] Messina, Ortopedia E Traumatologia, Policlinico G.Martino; [4] Università di Messina, Ortopedia E Traumatologia, Messina

Introduzione: Il trattamento chirurgico delle fratture di femore prossimale negli over 65 entro le 48 ore dall'accesso in ospedale, benché sia accettato come obbligo morale e formale in tutti i reparti di traumatologia d'Italia, rimane comunque un argomento molto discusso. In letteratura internazionale esiste un'ampia discordanza riguardo al reale beneficio in termini di riduzione di ospedalizzazione, di complicanza e di mortalità: da un lato gli articoli di stampo geriatrico che evidenziano la necessità di stabilizzare il paziente prima dell'intervento, dall'altro quelli di stampo chirurgico che premono l'acceleratore sulla necessità di operare tali traumi nel breve tempo possibile.Scopo del presente lavoro è una valutazione retrospettiva dei pazienti over 65 con frattura di femore prossimale afferiti al nostro Centro e trattati entro le 48 ore (oltre il 90%) rispetto ai pazienti non trattati entro le 48 ore per valutare le differenze nell'outcome.

Materiali e Metodi: Tra il Gennaio 2014 e il Febbraio 2017 presso il nostro Centro sono state trattate 414 fratture di femore prossimale in pazienti over 65 anni entro 48 ore dall'arrivo in ospedale (90,5% di tutte le fratture di femore prossimale): 258 erano di sesso femminile, 156 pazienti di sesso maschile.In particolari 135 erano fratture mediali, di cui 98 trattate con protesi totale di anca, 29 con protesi parziale, 8 con viti cannulate; 280 erano fratture laterali trattate con chiodo endomidollare.Tutti i pazienti sono stati seguiti con un follow up clinico e radiografico a 1, 3, 6, 12 mesi e valutati con il Harrip Hip Score.

Risultati:A un follow up medio di 24 mesi, 343 erano clinicamente e radiograficamente guariti; 86 sono deceduti durante il follow up per altre cause non correlate alla frattura o per peggioramento di condizioni morbose preesistenti al trauma. Nel 15% dei pazienti che hanno terminato il follow up, il risultato secondo l'Harris Hip Score era eccellente, buono nel 45%, discreto nel 30% e scarso nel restante 10%.

Discussione: Ad oggi tutti i reparti di Traumatologia devono confrontarsi con la problematica inerente il timing di intervento in tali fratture. Problematiche sia gestionali (reperibilità di risorse umane specialmente nel fine settimana o nelle vacanze) sia ine-

renti il pazienti (comorbilità, terapie con anticoagualanti) rendono difficile rispettare tali termini.
Risulta, comunque, difficile riuscire a fare una corretta valutazione sull'outcome in questi pazienti operati o meno entro le 48 ore, considerando la vasta fascia d'età di tali pazienti e soprattutto le diverse comorbilità e quindi condizioni cliniche generali di ognuno di questi pazienti.
Conclusioni: In base ai risultati del nostro lavoro, il trattamento delle fratture di femore prossimale entro 48 ore determina un miglioramento dell'outcome in pazienti le cui condizioni cliniche non siano già compromesse prima del ricovero.

IL RUOLO E LE SFIDE DELLA CHIRURGIA NELLA REVISIONE DELLE PSEUDOARTROSI DI ACETABOLO

Giuseppe Rollo[1], Paolo Pichierri[2], Marco Filipponi[3], Valentina Russi[4], Luigi Meccariello[5], Gianfranco Zinghi[6], Marco Pellegrino[7], Lorenzo Maria Di Giacomo[7]

[1] Lecce; [2] Castromediano; [3] Ospedale "Vito Fazzi", Ortopedia e Traumatologia, Ostuni; [4] Clinica Ortopedica e Traumatologica, Università degli Studi di Palermo, Palermo; [5] Po Vito Fazzi Lecce, U.O.C. Ortopedia e Traumatologia, Lecce; [6] Bologna; [7] Perugia

Introduzione: La pseudoartrosi di acetabolo è una complicanza molto frequente nelle lesioni associate di Letournel che coinvolgono principalmente la colonna posteriore. Sia la diagnosi che il trattamento sono molto difficili da eseguire. In questo lavoro presentiamo la rivisitazione della nostra casistica di 20 PSA di acetabolo.
Materiali e Metodi: La popolazione è divisa in 13 maschi e 7 femmine di età media di 52.2 anni (range 25-93). La diagnosi di PSA è avvenuta a circa 9.6 mesi (6-12) dall'intervento chirurgico. In 15 casi la PSA era dovuta al trattamento conservativo e in 5 casi al trattamento chirurgico. Tutte le fratture erano di tipo associate secondo Letournel. Tutti i pazienti sono stati sottoposti a intervento chirurgico di revisione con sintesi con placche e viti ed impianto di stecche d'osso allogeniche e di osso morcellizzato auto genico prelevato dalla cresta iliaca, dopo 2 settimane dalla diagnosi di psa di cotile. I criteri scelti per la valutazione dei pazienti, durante il follow up clinico e radiologico, sono stati: la qualità di vita misurata con The Short Form (12) Health Survey(SF-12), la funzionalità dell'anca e della qualità di vita ad essa connessa misurata con Harris Hip Score(HHS), la guarigione ossea misurata con RADIOGRAPHIC UNION SCORE (R.U.S.) e le complicanze post operatorie.
Risultati: Tutti i pazienti hanno avuto un relativo aumento del punteggio SF-12 e HHS dopo la chirurgia di revisione. In media tutti i pazienti hanno manifestato calcificazioni eterotropiche e coxartrosi a 15 mesi dall'intervento chirurgico. Tutti i pazienti entro 24 mesi dall'intervento di revisione hanno ricevuto una protesi totale d'anca. 1 solo paziente dopo la PTA ha manifestato un'infezione.
Discussione: La revisione delle PSA di Cotile ha una difficoltà superiore ed intrinseca rispetto alle revisioni per fratture periprotesiche o per bone loss nelle PTA. Il problema sta nel resezionare spesso ampie zone ossee e alle limitazioni della tecnica chirurgica nel ricreare una dignità anatomica del cotile. Inoltre molto spesso si riscontrano anche lesioni o esiti alla testa femorale.
Conclusioni: Le psa di acetabolo sebbene rare rimango una complicanza devastante per la qualità di vita dei pazienti e la chirurgia di revisione. La chirurgia di revisione purtroppo non da grandi soddisfazioni nel recupero funzionale e nella qualità di vita a lungo termine ma deve permettere una dignità anatomica dell'acetabolo e una successiva protesizzazione in sicurezza di questi pazienti.

UTILIZZO DEL "REAMER IRRIGATOR ASPIRATOR" NEL TRATTAMENTO DELLE PSEUDOARTROSI DELL'ARTO INFERIORE

Andrea Angelini[1], Andrea Leuci[2], Giulia Trovarelli[2], Antonio Berizzi[3], Pietro Ruggieri[4]

[1] Università di Padova, Dipartimento di Ortopedia ed Ortopedia Oncologica, Prato; [2] Padova; [3] Padova; [4] Università di Padova, Ortopedia ed Ortopedia Oncologica, Padova

Introduzione: Il trattamento delle pseudoartrosi rappresenta un problema nella pratica ortopedica. Per ottenere la guarigione dalla frattura, la stabilità può non essere l'unico fattore necessario. Il ripristino della biologia rappresenta l'altro principio cardine del trattamento. Nel sito di pseudoartrosi il supporto ematico, e con esso di tutti i fattori biochimici necessari alla guarigione ossea sono deficitari. Il sistema Reamer Irrigator Aspirator (RIA.; DePuy Synthes) rappresenta un valido strumento per il trattamento di tali condizioni, fornendo al chirurgo ortopedico un innesto di osso autologo, ricco di fattori di crescita e citochine infiammatorie, con proprietà osteoconduttrici, osteoinduttrici e osteogenetiche.
Materiali e Metodi: Sono stati analizzati retrospettivamente tutti i pazienti con fratture dell'arto inferiore evolute in pseudoartrosi e trattate con RIA nel periodo 2010-2016. I casi clinici erano molto diversi tra loro per sede della frattura, esposizione, storia clinica e mezzi di sintesi utilizzati. L'obiettivo era di valutare l'efficacia del trattamento con innesto di osso autologo prelevato con RIA, comune in tutti pazienti.
Risultati: Cinque pazienti (3 maschi e 2 femmine) con pseudoartrosi dell'arto inferiore (4 tibia e 1 femore distale) sono stati trattati con RIA attraverso il sito di pseudoartrosi. Età media 39 anni (range 21-54 anni). Il volume medio di innesto osseo è stato di 30 ml. In media il reintervento per il trattamento della pseudoartrosi è avvenuto a 13 mesi dall'evento traumatico (8-18 mesi). La stabilizzazione è avvenuta con chiodo endomidollare (4 casi) o con fissatore esterno. La ripresa funzionale con normale deambulazione è avvenuta in media a 3 mesi dal reintervento (2,5-4 mesi). Non si sono verificate complicazioni. In un caso residua deficit neurologico di SPE dal trauma
Discussione: Diversi lavori scientifici hanno dimostrato le proprietà dell'aspirato midollare, con citochine infiammatorie, fattori di crescita, cellule totipotenti. Le sue proprietà biologiche sono

considerate superiori a quelle di un innesto prelevato in sede di cresta iliaca.
Conclusioni: In sede di pseudoartrosi, i fattori biologici di un innesto prelevato con sistema RIA uniti ad un adeguato supporto meccanico è utile al ripristino di un corretto afflusso ematico e conseguentemente al ripristino delle condizioni favorenti la guarigione della frattura. La tecnica è riproducibile, evita disagio e dolore associato ad un ulteriore sito di prelievo e la complicazione di alesature eccentriche del canale osseo.

LA RIDUZIONE DEL PERONE NELLE FRATTURE DIAFISARIE DI GAMBA: ESITI A LIVELLO DELLA CAVIGLIA

Massimiliano Tindaro Alesci[1], Antonio Carolla[1], Alessandra Dauria[2], Massimo Defilippo[3], Francesco Pogliacomi[3], Francesco Ceccarelli[3]

[1] Azienda Ospedaliero-Universitaria di Parma, Clinica Ortopedica, Parma; [2] Parma; [3] Università degli Studi di Parma, Dipartimento di Medicina e Chirurgia, Parma

Introduzione: Le fratture diafisarie di gamba sono spesso il risultato di traumi ad alta energia, tra cui particolare rilevanza assumono gli incidenti stradali, sportivi e le cadute dall'alto. L'approccio terapeutico può essere diverso a seconda del tipo di frattura, della sua localizzazione e delle condizioni dei tessuti molli e spesso ci si limita a sintetizzare la sola componente tibiale della frattura tralasciando quella peroneale in cui il ruolo della sintesi è controverso. Obiettivo di questo lavoro è quello di valutare l'outcome funzionale e radiografico a lungo termine sulla caviglia in rapporto al trattamento terapeutico ed al grado di scomposizione del perone nelle fratture diafisarie di gamba trattate con chiodo endomidollare.
Materiali e Metodi: Valutazione retrospettiva clinica e radiografica di 50 pazienti con frattura biossea di gamba extra-articolare e trattati con inchiodamento endomidollare dal 2005 al 2012 in cui il perone non è stato sintetizzato.
Risultati: I risultati sono in atto oggetto di valutazione complessiva. In via preliminare è possibile sostenere che il perone abbia una sua importanza nel processo di consolidazione della frattura della tibia ed una mancata riduzione dello stesso possa determinare a lungo termine modificazioni artrosiche alla caviglia.
Discussione: È opinione comune che nelle fratture diafisarie di gamba il perone non debba essere generalmente trattato chirurgicamente e che, se ridotto e stabilizzato con mezzi di sintesi, questo possa anche impedire un buon esito della guarigione della tibia ed incrementare la percentuale di pseudoartrosi, disallineamento ed infezioni; tuttavia una mancata riduzione del perone può determinare a lungo termine esiti a carico della caviglia Ci sono pochi studi che analizzano le ripercussioni che il perone può determinare in termini di deformità della caviglia e ripercuotersi a livello funzionale nelle fratture di gamba; la mancata riduzione della frattura di perone può determinare degli esiti a lungo termine sulla caviglia. Una guarigione del perone in accorciamento può ripercuotersi sull'articolazione tibio-tarsica in termini di valgismo del retro-piede e una diversa lunghezza del perone può determinare modificazioni delle aree di contatto e della distribuzione delle pressioni a livello della caviglia possibile contributo all'insorgenza o alla progressione dell'artrosi.
Conclusioni: Nel trattamento delle fratture di gamba anche il perone deve essere tenuto in considerazione e nella pianificazione preoperatoria dell'osteosintesi la sua fissazione, soprattutto nelle fratture più distali, può prevenire complicanze invalidanti della caviglia.

LE LESIONI DELLA SINDESMOSI TIBIO-PERONEALE NELLE FRATTURE MALLEOLARI: SINTESI STATICA VS SINTESI DINAMICA

Giacomo Papotto[1], Salvatore Costa[2], Ludovico Lucenti[3], Serena Giardina[3], Vito Pavone[3], Giulio Bruno[3]

[1] Policlinico- Vittorio Emanule, Clinica Ortopedica, Catania; [2] Policlinico-Vittorio Emanuele, Clinica Ortopedica, Siracusa; [3] Policlinico-Vittorio Emanuele, Clinica Ortopedica, Catania

Introduzione: Le fratture malleolari con lesione della sindesmosi tibio-peroneale, rappresentano un evento frequente, in continua crescita, per l'aumento dei traumi stradali e sportivi. Il trattamento delle strutture legamentose associate a frattura è ancora oggi dibattuto. Scopo del presente studio è valutare retrospettivamente i risultati clinico-funzionali del trattamento chirurgico delle lesioni delle sindesmosi con sintesi statica Vs sintesi dinamica.
Materiali e Metodi: Dal Maggio 2015 a Settembre 2016 è stato studiato un campione di 30 pazienti (19 uomini, 11 donne) di età compresa tra i 18-63 anni (media 39.3 anni). Si è studiata l'articolazione con Radiogrammi in antero-posteriore, latero-laterale e proiezione di Mortise (esami pre-operatori) e Cotton Test (intraoperatorio). I pazienti sono stati trattati chirurgicamente, suddivisi in 2 gruppi: quelli trattati, con sintesi statica, vite transindesmotica tricorticale (18 pazienti) identificato come GRUPPO 1, e quelli trattati, con sintesi dinamica, utilizzando il sistema TighRope (12 pazienti) identificato come GRUPPO 2. La classificazione utilizzata è la Weber combinata con la Lauge-Hansen. Tutti i pazienti sono stati valutati mediante l'American Foot and Ankle Score (AOFAS) con follow-up a 12 mesi dal trattamento.
Risultati: Nel **GRUPPO 1**, abbiamo osservato un AOFAS score 81 (Range 65-95) gli score più bassi si sono registrati nella scheda del dolore (30-20), delle motilità del retropiede (3-0 punti), massima distanza percorsa (2-0 punti) e zoppia (4-0 punti), la vite transindesmotica è stata rimossa in regime di DH dopo 45 giorni. Nel **GRUPPO 2**, abbiamo osservato risultati clinico-funzionali in linea con i precedenti AOFAS score 80 (Range 72-90), ma gli score più bassi si sono registrati nella scheda delle superfici di deambulazione (3-0 punti), massima distanza percorsa (2-0 punti) e stabilità (8-0 punti). Si sono osservati 2 pazienti con deiescenza della ferita chirurgica e in 1 dei 2 casi è stato necessario rimuovere il sistema di stabilizzazione della sindesmosi per sopraggiunta infezione
Discussione: La diagnosi della lesione della sindesmosi nelle fratture malleolari può essere difficoltosa da apprezzare a causa dell'impossibilità a posizionare correttamente l'arto durante

l'esecuzione dell'esame radiografico: per tale motivo la classificazione ed un adeguata valutazione intraoperatoria sono di fondamentale importanza ai fini della diagnosi
Conclusioni: I risultati clinico-funzionali sono in linea con la letteratura internazionale, anche se permangono score limitati in alcuni campi che variano in base al tipo di trattamento attuato. Fattori di rischio associati come la classe d'età e la motivazione al ritorno allo sport o all'attività quotidiana, potrebbero influenzare notevolmente i valori ottenuti negli score clinico-funzionali.

INCHIODAMENTO TIBIALE CON ACCESSO PARA-ROTULEO ESTERNO CON GINOCCHIO IN SEMI-ESTENSIONE: RISULTATI CLINICO-RADIOGRAFICI A FOLLOW-UP MINIMO DI 18 MESI

Marco Stella[1], Emmanuele Santolini[2], Stefano Biggi[3], Alessandra Galuppi[4], Marco Basso[5], Francesca Sanguineti[2], Federico Santolini[1]

[1] Irccs Aou San Martino Ist, U.O. Ortopedia e Traumatologia D'urgenza, Genova; [2] Irccs Aou San Martino Ist - Università degli Studi di Genova, U.O. Clinica Ortopedica e Traumatologica - Scuola di Specializzazione in Ortopedia e Traumatologia, Genova; [3] Genova, U.O. Clinica Ortopedica e Traumatologica - Scuola di Specializzazione in Ortopedia e Traumatologia, Genova; [4] Genova, U.O. Clinica Ortopedica, U.O.S. Chirurgia Della Mano e Dell'arto Superiore, Genova; [5] Università degli Studi di Genova, Scuola di Specializzazione in Ortopedia e Traumatologia, Genova

Introduzione: L'inchiodamento endomidollare rappresenta il trattamento di scelta per le fratture diafisarie di gamba, garantendo un tasso di guarigione elevato e risultati funzionali eccellenti. Esso risulta però associato ad alcune complicanze tra cui lo sviluppo di dolore anteriore di ginocchio, il quale ha un'origine spesso multifattoriale: l'utilizzo di tecniche intra-articolari e trans-tendinee sembra strettamente correlato allo sviluppo di tale complicanza. L'obiettivo di questo studio è stato quello di valutare il risultato clinico e radiografico associato all'uso di un accesso para-rotuleo esterno extra-articolare con ginocchio in semi-estensione per l'inchiodamento delle fratture diafisarie di tibia.
Materiali e Metodi: Abbiamo controllato 51 pazienti affetti da frattura diafisaria di tibia trattati con chiodo endomidollare introdotto per via para-rotulea esterna, da giugno 2013 a giugno 2015. I pazienti sono stati seguiti con un follow-up clinico e radiografico minimo di 18 mesi. Sono stati registrati guarigione della frattura, gradi di articolarità e funzionalità del ginocchio (Lysholm score) ed entità di dolore residuo secondo la scala VAS.
Risultati: Il follow-up medio è stato di 36 mesi. Al controllo ai 12 mesi tutti i pazienti sono risultati clinicamente e radiograficamente guariti, con 2 casi di viziosa consolidazione a deformità angolare < 10°. Il ROM medio del ginocchio della gamba trattata chirurgicamente è risultato essere 0–128.5° (±9.1°) rispetto a 0–129.1° (±8.5°) del controlaterale. Il Lysholm score del ginocchio della gamba operata è risultato eccellente per 40 pazienti, buono per 9 e sufficiente per 2. Il dolore residuo medio è risultato essere di 0.6 (±1.2) secondo la scala VAS.
Discussione: L'inchiodamento tibiale con accesso para-rotuleo esterno con ginocchio in semi-estensione costituisce un valido trattamento per le fratture diafisarie di tibia. Questa tecnica offre diversi vantaggi derivanti dalla completa extra-articolarità unitamente alla posizione in semi-estensione, utile in particolare per le fratture prossimali e distali, funzionale all'applicazione di pinze e strumenti di riduzione e all'imaging intra-operatorio. Essa inoltre non richiede alcuno strumentario dedicato essendo le normali cannule di lavoro sufficienti per la protezione della sinovia e della capsula articolare.
Conclusioni: I risultati della presente casistica dimostrano un recupero pressoché completo della funzionalità del ginocchio con incidenza trascurabile di dolore anteriore di ginocchio, anche ad un follow-up di 18 mesi.

Comunicazioni LE INFEZIONI IN CHIRURGIA ORTOPEDICA 1

Venerdì 20 Ottobre 2017 dalle 10:00 alle 11:00

TASSO DI INFEZIONI NELLE PROTESI DI CAVIGLIA: ACCESSO ANTERIORE VERSUS ACCESSO LATERALE TRANS-PERONEALE

Cristian Indino[1], Camilla Maccario[2], Federico Maria Liuni[3], Luigi Manzi[2], Claudia Di Silvestri[4], Federico Usuelli[2]

[1] Irccs Istituto Ortopedico Galeazzi, U.O. C.A.S.C.O. - Piede e Caviglia, Milano; [2] Irccs Istituto Ortopedico Galeazzi, U.O. C.A.S.C.O. - Piede e Caviglia, Milano; [3] Ospedale S.Maria -Borgo Val di Taro, Ortopedia e Traumatologia, Borgo Val di Taro; [4] Catania

Introduzione: La sostituzione protesica della tibio-tarsica rappresenta una valida alternativa all'artrodesi per il trattamento dell'artrosi di caviglia. Lo scopo di questo studio è stato valutare e confrontare retrospettivamente l'incidenza di infezioni tra protesi di caviglia con accesso anteriore e protesi con accesso laterale transperoneale ad un follow-up di 12 mesi.
Materiali e Metodi: Sono state arruolati 81 pazienti sottoposti a protesi di caviglia con accesso anteriore (gruppo A) e 69 pazienti sottoposti a protesi di caviglia attraverso un accesso laterale (gruppo B). Abbiamo confrontato il tasso di infezioni superficiali e profonde durante i primi 12 mesi postoperatori. Inoltre, abbiamo misurato e confrontato la durata dell'intervento chirurgico e il tempo di ischemia dell'arto.
Risultati: Nel gruppo A ci sono state 3 (3.7%) infezioni profonde e 4 (4.9%) infezioni superficiali della ferita chirurgica. Nel gruppo B ci sono state 1 (1.4%) infezione profonda e 2 (2.9%) infezioni superficiali della ferita chirurgica. La differenza tra i due gruppi, in termini di infezioni superficiali e profonde, non è risultata statisticamente significativa. Si è registrata una differenza statisticamente significativa tra il gruppo A (115.2 minuti) e il gruppo B (179.5 minuti) in termini di durata della procedura chirurgica (P <0,001).
Discussione: I tassi di infezioni periprotesiche di anca e ginocchio oscillano tra il 2% e l'8,6%. Le infezioni profonde sono classificate come una complicanza di alto grado a causa del tasso elevato di fallimento dell'impianto. Un'infezione profonda di una protesi di caviglia può necessitare una o più revisioni chirurgiche e, in casi estremi, un'amputazione di gamba. Questo è il primo studio che confronta i tassi di infezione tra protesi di caviglia con accesso anteriore ed accesso laterale. Vari studi riportano che l'accesso anteriore è prono a problemi di guarigione della ferita chirurgica e ad un più alto tasso di infezioni mentre i potenziali vantaggi dell'accesso laterale includerebbero un rischio minore di complicanze della ferita grazie al rispetto degli angiosomi del terzo distale di gamba e della caviglia.
Conclusioni: Questo studio mostra un tasso di infezioni superficiali e profonde più basso nel gruppo con accesso laterale transperoneale rispetto all'accesso anteriore sebbene la differenza non sia statisticamente significativa. Il tempo operatorio significativamente più lungo nel gruppo con accesso laterale non ha influito sul tasso di infezioni, probabilmente grazie ad un tempo di ischemia significativamente più breve. Le protesi di caviglia attraverso un accesso laterale appaiono sicure almeno quanto quelle attraverso un accesso anteriore in termini di tasso di infezioni durante il primo anno postoperatorio. Ulteriori studi con follow-up più lunghi e un campione più numeroso sono necessari per confermare questi risultati.

DISARTRODESI E PROTESI DI CAVIGLIA: RISULTATI E COMPLICANZE

Federico Usuelli[1], Cristian Indino[2], Luigi Manzi[1], Camilla Maccario[1]

[1] Irccs Istituto Ortopedico Galeazzi, U.O. C.A.S.C.O. - Piede e Caviglia, Milano; [2] Irccs Istituto Ortopedico Galeazzi, U.O. C.A.S.C.O. - Piede e Caviglia, Milano

Introduzione: Tra le complicanze a medio-lungo termine delle artrodesi di caviglia si annoverano le pseudoartrosi e i malallineamenti che rappresentano una difficile sfida per i chirurghi ortopedici. In questi pazienti è prevedbile lo sviluppo di artrosi delle articolazioni adiacenti, ma ulteriori artrodesi del meso-retropiede non sempre sono il trattamento ideale per ottenere una remissione dal dolore e un recupero funzionale. Una soluzione potrebbe essere rappresentata da una disartrodesi della caviglia e sostituzione protesica della tibiotarsica. In questo studio vogliamo presentare i risultati di questo trattamento nei fallimenti delle artrodesi di caviglia.
Materiali e Metodi: 11 pazienti sottoposti ad intervento di disartrodesi di una precedente artrodesi della tibiotarsica e conversione in artroprotesi della caviglia (5 Hintegra, 6 Zimmer Trabecular Metal Total Ankle) sono stati arruolati. Abbiamo raccolto retrospettivamente la scala VAS per il dolore, l'American Orthopaedic Foot and Ankle Society (AOFAS) score e lo Short-Form Health Survey (SF-12) score nelle componenti mentale (MCS) e fisica (PCS): essi sono stati raccolti preoperatoriamente, a 6 e 12 mesi postoperatori ed in seguito annualmente. Inoltre sono state registrate le complicanze postoperatorie a breve e lungo termine.
Risultati: Il follow-up medio è stato di 33,9 mesi. Abbiamo assistito ad un miglioramento di tutti gli score clinici: la media dello score AOFAS è passata da 18,1 a 75,5, la scala VAS è passata da 9,5 a 3,5, l'SF-12 PCS da 27,8 a 42,3 e l'SF-12 MCS da 45,8 a 52,0. 3 complicanze si sono presentate in 3 pazienti: in due pazienti si è trattata di un'infezione profonda (che ha necessitato

la rimozione delle componenti ed il posizionamento di uno spacer in cemento in un caso e un lavaggio articolare con ritenzione delle componenti nell'altro), nel terzo paziente è stata necessaria una revisione protesica per una mobilizzazione degli impianti a distanza di 26 mesi dall'intervento chirurgico preso in esame.
Discussione: In pazienti con pregresse artrodesi o anchilosi di anca o ginocchio, la disartrodesi e la conversione in artroprotesi si è dimostrata un'opzione efficiente e con buoni risultati. Allo stesso modo il nostro studio ricalca i risultati di altri studi presenti in letteratura riguardanti questa tecnica chirurgica applicata a pazienti con fallimento di un'artrodesi della caviglia.
Conclusioni: La disartrodesi di una pregressa fusione tibiotarsica e la sua conversione in protesi di caviglia è una procedura tecnicamente complessa e dovrebbe essere limitata a chirurghi con vasta esperienza nel campo dell'ortopedia del piede e della caviglia. Essa è caratterizzata da risultanti promettenti ma anche da un tasso di complicanze tale per cui crediamo debba essere paragonata non ad un intervento di sostituzione protesica primaria routinaria quanto ad un intervento di revisione chirurgica.

L'UTILIZZO DEI CONI METAFISARI NEL TRATTAMENTO DEI DIFETTI OSSEI CAVITARI NELLE REVISIONI SETTICHE DI GINOCCHIO

Francesco Chiarlone[1], Giorgio Burastero[2], Luca Cavagnaro[3], Andrea Antonini[4], Mattia Alessio Mazzola[5], Giovanni Riccio[6], Lamberto Felli[7]

[1] Orthopaedic Department - San Martino Hospital, Genoa; [2] Santa Maria di Misericordia Hospital, Malattie Infiammatorie Osteo-Articolari (Mioa), Loano; [3] Orthopaedic Department, Irccs Azienda Ospedaliera San Martino-Ist, Genova; [4] Malattie Infiammatorie Osteo-Articolari (Mioa) - Santa Maria di Misericordia Hospital, Malattie Infiammatorie Osteo-Articolari (Mioa) - Santa Maria di Misericordia Hospital, Savona; [5] Irccs San Martino Ist, Dipartimento di Scienze Chirurgiche (Disc), Genova; [6] Ospedale Santa Maria Misericordia, Albenga, Sv; [7] San Martino Hospital, San Michele in Escheto

Introduzione: I difetti ossei massivi a livello femorale e/o tibiale (AORI F2B-F3/T2B-T3) sono un reperto di frequente riscontro nella revisione protesica settica di ginocchio. In letteratura sono descritte differenti tecniche chirurgiche nel trattamento delle revisioni difficili di ginocchio. Nel nostro studio mostriamo i risultati clinici e radiologici associati all'utilizzo di coni metafisari in tantalio nella gestione dei difetti ossei cavitari nella revisione two stage complessa di ginocchio.
Materiali e Metodi: Dal 2014 ad oggi abbiamo impiantato 85 coni metafisari associati a protesi di ginocchio semivincolate o vincolate in 60 pazienti. In tutti i casi l'indicazione alla revisione è stata infezione periprotesica di ginocchio ed il difetto osseo femorale e/o tibiale era massivo. L'approccio chirurgico da noi utilizzato è stato il two stage.
Risultati: I pazienti hanno un follow-up medio di 22,3 mesi (range: 6-36). Gli score funzionali oggettivi e soggettivi (KSS, OKS, VAS) hanno mostrato un miglioramento statisticamente significativo dal pre-operatorio all'ultimo controllo clinico ($p<0,05$). Radiograficamente gli impianti appaiono ben osteointegrati e non abbiamo riscontrato complicanze quali mobilizzazioni, osteolisi, ipertrofia corticale o malposizionamento. Sino ad ora riportiamo due fallimenti, entrambi dovuti a recidiva di infezione periprotesica in pazienti con plurime previous surgeries.
Discussione: Il trattamento ideale nella gestione dei difetti ossei cavitari nella revisione two stage delle infezioni periprotesiche di ginocchio non è ancora stato definito. In questa nostra casistica, l'uso di coni metafisari in tantalio ha mostrato un ottimo risultato clinico e radiografico, con un basso tasso di complicanze ad esso correlato.
Conclusioni: L'utilizzo di coni metafisari femorali e/o tibiali rappresenta una più che valida soluzione per il chirurgo ortopedico, garantendo un ottimo supporto metafisario all'impianto protesico, un ripristino dei parametri biomeccanici dell'articolazione, un'ottimale fissazione biologica consentita dall'alta porosità del tantalio ed un basso tasso di fallimento.

LA FISSAZIONE ESTERNA NEL TRATTAMENTO DELLE PSEUDOARTROSI INFETTE DELLE OSSA LUNGHE

Francesco Guerreschi[1], Luca Grion[2], Haridimos Tsibidakis[1], Alessandro Combi[3], Marco Camagni[4], Andrea Biffi[1], Alessandro Pelis[1], Luca Corti[4], Andrea Bersano[1], Piero Poli[1]

[1] Asst A.Manzoni Lecco, Ortopedia e Traumatologia, Lecco; [2] A. Manzoni Lecco, Ortopedia e Traumatologia, Lecco; [3] Lecco; [4] Asst A. Manzoni Lecco, Ortopedia e Traumatologia, Lecco

Introduzione: il trattamento delle pseudoartrosi infette (PSA) delle ossa lunghe rappresenta tutt'oggi un grave problema medico. L'utilizzo del fissatore di Ilizarov con le possibili tecniche di ricostruzione rappresenta una metodica con evidenze scientifiche comprovate.
Materiali e Metodi: dal 1996 al 2016 sono state trattate 251 PSA infette: 78 PSA coinvolgevano il femore, 152 la tibia, 10 l'omero e 11 il radio. I pazienti presi in studio sono 167 uomini e 84 donne ed avevano un'età media di 47,9 anni (4-88, SD 18.5). Il trattamento prevedeva una resezione dell'osso infetto, un accorciamento diretto (soprattutto nell'omero) oppure un trasporto con tecnica bi, tri e quadrifocale (in un solo caso) con successiva revisione del docking site. Il 2% delle PSA infette ipertrofiche sono state invece trattate solo con distrazione del focolaio. In 5 casi è stata eseguita una trasposizione mediale di perone per colmare l'ampia resezione. Il follow up clinico e radiografico era mensile e, dopo la rimozione, semestrale.
Risultati: il 96% delle PSA infette erano risolte dopo 12 mesi, con una media di 7,3 mesi (4-15). L'apparato veniva mantenuto mediamente per 8,6 mesi (5-18). Nel 10% dei casi si è verificata un' infezione superficiale di fili e fiches gestita con antibiotico, rimozione dei fili (o fiches) mobilizzati e loro possibile sostituzione. I fallimenti più comuni sono stati: la ricomparsa di fistole

secernenti (8,3%), la frattura del rigenerato (5,2%), la mancata consolidazione o frattura del docking site (5,1%), i vizi di assialità (5,2%), le lesioni vascolari o nervose (1,2%), la rigidità articolare del ginocchio (6% delle PSA di femore). In 15 casi è stata eseguita un'artromiolisi femorale secondo Judet; in 6 casi si è ricorso all'amputazione dell'arto.
Discussione: il fissatore esterno circolare è omnicomprensivo per il trattamento dei difetti ossei, dei tessuti molli e delle deviazioni assiali e rotatorie. Secondo la necessità può essere cambiata la configurazione e durante il follow up viene modulata la velocità del trasporto; in 2 particolari casi, si è osservata la spontanea formazione di tessuto osseo a valle del segmento trasportato che ha colmato il gap della resezione.
Conclusioni: la metodica Ilizarov è risultata risolutiva nella maggior parte dei casi di PSA infette. Tuttavia sono necessari una lunga curva di apprendimento e un follow up accurato di ogni singolo caso per ottimizzare il risultato finale.

LE INFEZIONI PERIPROTESICHE IN ITALIA. DALLA DIFFICOLTÀ DI QUANTIFICAZIONE ALLA NECESSITÀ DI RISORSE: UNA SFIDA PER IL SISTEMA SANITARIO NAZIONALE

Gabriele Tucci[1], Marina Torre[2], Ilaria Luzi[3], eugenio carrani[4], Emilio Romanini[3]

[1] Ospedale S. Giuseppe Albano L., Uoc Ortopedia e Traumatologia, Albano L.; [2] Istituto Superiore di Sanità, Cnapps, Roma; [3] Roma; [4] Istituto Superiore di Sanità, Roma

Introduzione. Le infezioni in seguito a chirurgia protesica di anca e di ginocchio rappresentano una sfida per la sanità pubblica perché associate a morbosità e mortalità significative. Visto l'incremento del numero di tali interventi è plausibile prevedere un futuro aumento dell'incidenza delle infezioni. Scopo di questo lavoro è presentare i dati sulle infezioni protesiche in Italia come base per produrre proiezioni affidabili.
Materiali e metodi. Sono stati estratti dal database nazionale SDO (anni 2001-2015) i ricoveri per acuti in regime ordinario o day hospital con almeno un codice di intervento di revisione, o di rimozione di protesi di anca o ginocchio e con codici di diagnosi di infezione. È stato valutato il trend temporale della proporzione di revisioni con diagnosi di infezione sul totale delle revisioni e del tasso di incidenza annuale, stimato come rapporto tra i ricoveri con diagnosi di infezione e i ricoveri per intervento primario effettuati in un anno.
Risultati. Nel periodo osservato, nel nostro Paese la proporzione di ricoveri con diagnosi di infezione periprotesica sul totale dei ricoveri per revisione è aumentata per l'anca (10.8% nel 2001, 18.2% nel 2015) ed è rimasta stabile per il ginocchio (24.2% nel 2001, 24.8 nel 2015). Per entrambe le articolazioni è aumentato il tasso di incidenza annuale (anca: da 1.0% a 1.5%, ginocchio: da 1.4% a 1.9%).
Discussione. L'aumento dei tassi di incidenza annuale per entrambe le articolazioni e della proporzione di ricoveri per infezione periprotesica dell'anca evidenzia l'importanza di migliorare le strategie di prevenzione delle infezioni del sito chirurgico, complicanze che, particolarmente in ortopedia, comportano lunghi tempi di trattamento ed esiti invalidanti. Per fare ciò è necessaria un'adeguata conoscenza della situazione italiana. Le SDO, pur sottostimando le complicanze infettive meno gravi, possono fornire un dato realistico delle infezioni profonde. L'evoluzione di questo dato è di primaria importanza e sarà suscettibile di miglioramento con i dati provenienti dal Registro Italiano Artro-Protesi.
Conclusioni. Una quantificazione del numero delle infezioni periprotesiche è necessaria per stabilire il trend nazionale, individuare soglie di riferimento e impostare programmi di prevenzione. Questo lavoro offre una valutazione sistematica dello scenario attuale condotta in base ai dati disponibili, e traccia il percorso sul quale potranno innestarsi futuri e migliori programmi di sorveglianza e monitoraggio.

UTILITÀ DIAGNOSTICA E PROGNOSTICA DEL DOSAGGIO DELLA PCR NELLE INFEZIONI DEL SITO CHIRURGICO IN CHIRURGIA ONCOLOGICA ORTOPEDICA

Enrico Gallazzi[1], Luca Cannavò[2], Gennaro Scotto[3], Giuseppe Giulio Perrucchini[4], Laura Cappelletti[5], Lorenzo Drago[6], Alessandro Luzzati[3]

[1] Center for Orthopaedic Oncology and Spinal Reconstructive Surgery, Milano; [2] Center for Orthopaedic Oncology and Spinal Reconstructive Surgery, Irccs Istituto Ortopedico Galeazzi, Milano; [3] Irccs Istituto Ortopedico Galeazzi, Centro di Chirurgia Ortopedica Oncologica e Ricostruttiva del Rachide, Milano; [4] Center for Orthopaedic Oncology and Spinal Reconstructive Surgery, Irccs Istituto Ortopedico Galeazzi, Milano; [5] Laboratory of Clinical Chemistry and Microbiology, Irccs Istituto Ortopedico Galeazzi, Milano; [6] Laboratory of Clinical-Chemistry and Microbiology, Scienze Biomediche Per LA Salute, Milano

Introduzione: Il dosaggio della Proteina C Reattiva (PCR) è un parametro usato in chirurgia ortopedica nella diagnostica delle infezioni del sito chirurgico (ISC). Recenti studi hanno mostrato come molti tumori maligni, tra cui i tumori primitivi dell'osso, determinano un aumento della PCR indipendentemente dalla presenza di ISC. In questo contesto, l'andamento della PCR nel postoperatorio di pazienti operati per tumori dell'osso e la sua capacità predittiva delle ISC acute e subacute non sono noti.
Materiali e Metodi: Dal database del nostro centro di chirurgia oncologica ortopedica sono stati individuati 88 pazienti con diagnosi di tumori maligni primitivi dell'osso, sottoposti a interventi di exeresi di neoplasia e ricostruzione del segmento osseo resecato dal 2009 al 2016. I valori di PCR sono stati misurati nel preoperatorio e in I, III e VII giornata postoperatoria (PO). La presenza di ISC è stata definita come presenza di fistola o deiscenza della ferita chirurgica con almeno due tamponi positivi per lo stesso microorganismo, entro 10 settimane dal primo intervento.

Risultati: 88 pazienti sono stati inclusi nello studio (41 M, 34 F, età media 57,2 ± 17,4 anni, range 17-86 anni), di cui 42 con diagnosi di Condrosarcoma, 25 di Cordoma, 3 di Osteoasrcoma e 5 di Sarcoma di Ewing. 10 pazienti (11,3%) hanno avuto un'ISC. La PCR preoperatoria era 0.359 ± 0,412 mg/dL nel gruppo non-ISC e 0.671 ± 0.712 mg/dL nel gruppo ISC (p=ns). In I giornata PO la PCR era 7,09 ± 3,24 mg/dL nel gruppo non-ISC e 7,45 ± 3,45 mg/dL nel gruppo ISC (p=ns). In III giornata PO la PCR era 11,03 ± 6,27 mg/dL nel gruppo non-ISC e 16,37 ± 8,98 mg/dL nel gruppo ISC (p=ns). In VII giornata PO la PCR era 2,47 ± 4,39 mg/dL nel gruppo non-ISC e 15,17 ± 7,26 mg/dL nel gruppo ISC (p<0,05). L'analisi con curve ROC ha dimostrato come un cut off di PCR di 4,11 mg/dL in VII giornata PO ha una sensibilità dell'88,1% e una specificità del 60% nell'identificare i pazienti che svilupperanno un'ISC (AUC 0,759, p<0,05).
Discussione: Il presente studio mostra un trend in crescita della PCR dalla III alla VII giornata postoperatoria in quei pazienti che svilupperanno un'ISC in seguito a chirurgia maggiore per tumori dell'osso. Inoltre, questo studio è il primo a definire un potenziale cut-off di riferimento in VII giornata PO, con un'ottima sensibilità e una buona specificità nell'identificare i pazienti a rischio di sviluppare una ISC.
Conclusioni: Il dosaggio seriato della PCR nel postoperatorio è utile nell'identificare i pazienti a rischio di sviluppare una ISC in chirurgia oncologica ortopedica. Un cut off di PCR di 4.11 mg/dl in VII giornata PO può essere utile per identificare i soggetti maggiormente a rischio, che necessitano uno stretto follow up.

PRESEPSINA COME NUOVO BIOMARKER DI INFEZIONE PERIPROTESICA: UNO STUDIO PROSPETTICO CONTROLLATO

Marco Brioschi[1], Fabrizio Pace[2], Alessio Giai Via[2], Emanuela Galliera[3], Massimiliano Marco Corsi Romanelli[4], Filippo Randelli[2]

[1] Istituto Ortopedico Gaetano Pini, Prima Divisione, Milano; [2] Irccs Policlinico San Donato, San Donato Milanese (Mi); [3] Department of Biomedical,Surgical and Dental Sciences, University of Milan, Milan; [4] Department of Biomedical Sciences for Health, University of Milan, Milan

Introduzione: L'infezione periprotesica (PJI) rappresenta una delle più temibili complicanze dopo la protesizzazione portando alla revisione nell'1%-2% dei casi. Attualmente non esiste un gold standard per la diagnosi e la prognosi di PJI. Nuovi test di laboratorio, per la verifica di proteine circolanti nel sangue stanno aprendo un nuovo scenario. Tra queste Presepsina (PSEP), recentemente descritta come biomarcatore accurato di diagnosi e prognosi in caso di sepsi.
Obiettivo del nostro studio osservazionale prospettico controllato è stato valutare la potenzialità di PSEP nella diagnosi e nella prognosi dei pazienti infetti sottoposti a revisione protesica.
Materiali e Metodi: Sono stati reclutati 100 pazienti, sottoposti a chirurgia di revisione protesica, divisi in infetti (n=48) e non infetti (n=52). La diagnosi di infezione è stata eseguita mediante i criteri della MusculoSkeletal Infection Society (MSIS). PSEP, PCR, Il-6 sono stati dosati nel pre-operatorio (t0), a 7 giorni (t1), un mese (t2) e tre mesi (t3) dall'intervento. Per ciascun parametro, sono stati analizzati quindi i valori iniziali, il trend nel postoperatorio e l'efficacia diagnostica tramite le curve ROC, misurando l'area sottesa dalla curva (AUC). Nella pratica clinica, un buon test diagnostico possiede AUC ≥ 0.8.
Risultati: PSEP è risultata maggiore nei pazienti infetti rispetto ai controlli in maniera statisticamente significativa. Nel pre-operatorio, PSEP nei pazienti infetti risultava 583,7 ± 250,64 pg/ml, mentre nei pazienti non infetti 196,54 ± 141,68 pg/ml (p<0.001). PSEP ha mostrato un valore diagnostico superiore in confronto alla PCR e il-6 analizzando le curve ROC (AUC: 0.926, 0.750, 0.821, rispettivamente). PSEP nel postoperatorio ha avuto un decremento statisticamente significativo nei pazienti infetti (p<0.0001 tra t0 e t1, p<0.01 tra t1 e t2), mentre è rimasta invariata e significativamente bassa nei pazienti asettici.
Discussione: In caso di PJI si apre così un orizzonte per i nuovi biomarker pro-infiammatori rilevabili nel sangue venoso periferico. I nostri risultati indicano che PSEP può essere considerata un utile marcatore per la diagnosi e il monitoraggio postoperatorio dei pazienti revisionati di PJI.
Conclusioni: Il nostro studio ha analizzato, per la prima volta in ortopedia, il potenziale diagnostico e prognostico di PSEP nel PJI dove ancora manca un gold standard per la diagnosi precoce.

Comunicazioni ARTROSCOPIA 1

Venerdì 20 Ottobre 2017 dalle 10:00 alle 11:00

VALIDAZIONE ED ADATTAMENTO TRANSCULTURALE ITALIANO DELL'INTERNATIONAL HIP OUTCOME TOOL-33

Riccardo Ruggeri[1], Mattia Loppini[1], Federico Della Rocca[1], Antonello Della Rocca[2], Guido Grappiolo[3]

[1] Humanitas Research Hospital, Ortopedia e Traumatologia, Rozzano (Milano); [2] Humanitas Research Hospital, Ortopedia e Traumatologia, Roma; [3] Humanitas Research Hospital, Ortopedia e Traumatologia, Rozzano (Milano)

Introduzione: I traumi sportivi dell'anca sono molto frequenti nella popolazione giovane. Negli ultimi venti anni vi è stato un importante progresso nella diagnosi di queste patologie come il conflitto femoroacetabolare (FAI), l'instabilità ed il danno cartilagineo articolare. In ortopedia i questionari di valutazione circa l'uso di una particolare tecnica o protocollo hanno un ruolo rilevante per la pratica clinica. In passato l'anca è stata valutata con strumenti più indirizzati alla patologia artrosica come Harris Hip Score. Nel 2012 è stato introdotto l'International Hip Outcome Tool-33 (i-HOT33) il quale è risultato essere un valido aiuto nell'inquadramento della patologia dell'anca nella popolazione giovane ed attiva. Essendo stato sviluppato in Inglese è necessario il processo di validazione ed adattamento transculturale perché possa essere utilizzato nella popolazione italiana.
Materiali e Metodi: L'i-HOT33 è composto da quattro sezioni: sintomi e limitazione funzionale, attività sportiva, problematiche lavorative e coinvolgimento emotivo e sociale. Ogni domanda, delle 33 presenti, è valutata con il sistema della scala analogica visiva da 0-100. Per la validazione in italiano, dopo approvazione del Comitato Etico Ospedaliero, è stato condotto uno studio prospettico che ha valutato attendibilità, validità e sensibilità. L'adattamento è stato condotto seguendo la linea guida dell'American Accademy of Orthopaedic Surgery. In 6 mesi son stati reclutati 82 pazienti consecutivi sottoposti ad artroscopia d'anca per conflitto FAI e patologie correlate. Ai pazienti è stato somministrato il questionario in fase di prericovero e successivamente ad 1 e 6 mesi postoperatori. L'analisi statistica è andata a verificare fattibilità, consistenza interna, validità, effetto ceiling and floor, sensibilità al cambiamento.
Risultati: Non vi sono stati problemi di rilevo circo la traduzione dall'inglese; per quando riguarda l'analisi dei dati i questionari son stati compilati per intero dimostrando la buona fattibilità da parte del paziente, un'alta consistenza interna per a-Cronbach pari a 0,94 ed un'alta sensibilità al cambiamento secondo d di Cohen pari a 2,43.
Discussione: Da quando l'artroscopia d'anca si è rivelata essere efficace nel trattamento del FAI, che è uno dei fattori predisponenti all'artrosi precoce, l'uso di questionari per controllare nel tempo i risultati è divenuto rilevante per comprendere le aspettative funzionali dei pazienti. L'i-HOT33 si pone in questo ambito per fornire al chirurgo una valutazione soggettiva che lo guidi nella strategia terapeutica sia chirurgica che conservativa.
Conclusioni: Questo studio ha dimostrato che l'i-HOT33 italiano ha le stesse caratteristiche dell'originale e pertanto può essere correttamente utilizzato nella propria pratica clinica.

INCONGRUENZA NEGLI ESAMI STRUMENTALI NELLE PATOLOGIE DEL GINOCCHIO E DELLA SPALLA NELLA PROVINCIA DI PERUGIA

Giuseppe Rinonapoli[1], Paolo Ceccarini[2], Michele Bisaccia[1], Riccardo Chiavetti[3], Auro Caraffa[4]

[1] Az. Osp. "S.Maria Della Misericordia", Clinica Ortopedica e Traumatologica, Perugia; [2] Azienda Ospedaliera Perugia - Università degli Studi di Perugia, Clinica Ortopedica e Traumatologica, Milano; [3] Clinica Ortopedica Università di Perugia, Scienze Chirurgiche e Biomediche, Terni; [4] Perugia

Introduzione: In un periodo di crisi come quello che si sta prolungando in questi anni, che ha portato alla spending-review di cui tutti noi stiamo soffrendo, le liste d'attesa troppo lunghe per le quali a livello di tutte le regioni italiane si stanno cercando soluzioni, diventa ancora maggiormente importante, rispetto ad una volta, la congruenza degli esami diagnostici con cui i medici di medicina generale (MMG) inviano i pazienti dallo specialista, la corretta esecuzione degli stessi e il grado di urgenza con cui gli stessi MMG inviano a visita i pazienti.
Obiettivo: Il presente è uno studio esclusivamente epidemiologico che raccoglie un campione di pazienti inviati dal MMG allo specialista ortopedico che lavora nelle strutture sanitarie pubbliche di Perugia e provincia per problematiche al ginocchio e alla spalla.
Materiali e Metodi: Nello studio viene valutato il numero di pazienti che si presenta dallo specialista ortopedico con un dolore al ginocchio non traumatico con Rx sotto carico e non, con ecografia, con RM. Vengono enumerati i pazienti che si ritiene siano in possesso di esami non congruenti e il tempo che passa dalla richiesta da parte del MMG di visita specialistica e la visita con il paziente in possesso degli esami diagnostici necessari per una diagnosi. Stessa analisi viene condotta per quanto riguarda il dolore alla spalla. Viene inoltre esposto un confronto, per quanto riguarda la spalla, fra referto dell'ecografia, della RM e il reperto artroscopico. Infine viene valutata la congruenza dei RAO, cioè delle richieste di visite urgenti effettuate dai MMG.
Risultati, discussione e conclusioni: Da questo studio de-

scrittivo emerge che sono molte le incongruenze, che ritardano la diagnosi e, di conseguenza, il trattamento corretto, e aumentano gli eccessi di spesa sanitaria.

RIPARAZIONE ARTROSCOPICA DELLE LESIONI DI SOTTOSCAPOLARE: ANALISI DI 79 CASI OPERATI

Antonio Camporese[1], Augusto Cigolotti[2], Erik Lerjefors[2], Andrea Angelini[3], Matteo Borella[4], Pietro Ruggieri[5]

[1] Clinica Ortopedica di Padova, Ortopedia e Traumatologia, Padova; [2] Padova; [3] Università di Padova, Dipartimento di Ortopedia Ed Ortopedia Oncologica, Padova; [4] Ospedale Policlinico Universitario di Padova, Clinica Ortopedica e Traumatologica, Afragola; [5] Università di Padova, Ortopedia Ed Ortopedia Oncologica, Padova

Introduzione: Le tecniche artroscopiche di riparazione nelle rotture del tendine sottoscapolare (ssc) sono state messe a punto in epoca recente rispetto a quelle di sovra e sotto spinato pur essendovi associate nel 35% dei casi. In tale contesto si inserisce questo studio che si propone di valutare l'efficacia della riparazione artroscopica del ssc e di confrontare i risultati post-operatori tra i diversi tipi di lesione.
Materiali e Metodi: tra il 2010 e il 2014 sono stati trattati artroscopicamente 121 pazienti che presentavano almeno la lesione del tendine ssc. 79 sono stati inclusi nello studio avendo seguito un follow up clinico di almeno 2 anni. Età media di 60 ±10 anni. Follow up medio 4.4 anni.
Risultati: Classificando le lesioni del tendine ssc (sec. Lafosse) abbiamo: 10 (12,7%) tipo II, 24 (30,4%) tipo III, 31 (39,2%) tipo IV e 14 (17,7%) tipo V. La lesione si presentava isolata in 15 casi (19%), antero-superiore in 19 casi (24%) e massiva in 45 casi (57%). È stata effettuata una coracoplastica per conflitto secondario in 18 spalle (23%). Il Constant-Post op medio è 75 ± 13. L'incremento del Constant rispetto pre-op (Constant - dif) è in media di 33 ± 11 ($p < 0.0001$) punti, mentre l'NRS (0-15) ha in media ha una riduzione di 8.5 ±4.19 punti ($p < 0.0001$).
Il Constant-Dif nelle lesioni isolate è 28 ± 9 mentre il Constant-Dif nelle associate è 34 ± 11. Il bear-hug test comparativo con dinamometro mostra una differenza non significativa a favore dell'arto non operato di 0.18 ± 2.6 kg ($p > 0.5$). Il DASH score per genere è di 24 ± 18 nelle donne e di 13 ± 14 negli uomini (p 0.01).
Discussione: Il miglioramento clinico della spalla è maggiore nei pazienti con lesioni associate di ssc rispetto ai pazienti con lesioni isolate ($p = 0.04$). Il Constant-Post op risulta significativamente influenzato dall'età del paziente ($p = 0.007$). Il recupero della forza sviluppata dal muscolo ssc, valutata al dinamometro, è ottima comparata al controlaterale non operato.
L'outcome post-operatorio non correla al tipo di lesione del ssc. ($p=0.08$). L'età dei pazienti e il sesso femminile sono fattori prognostici negativi e correlano con i risultati clinici post-operatori. Per ogni aumento di età di un anno il Constant-Post diminuisce mediamente di 0.41 punti.
Conclusioni: La riparazione artroscopica delle rotture di sottoscapolare, isolate o associate, è una forma di trattamento che garantisce sollievo dal dolore, recupero della funzionalità e nella maggioranza dei casi piena soddisfazione dei pazienti.

TECNICA "PERIFERICAL FIRST" NEL TRATTAMENTO ARTROSCOPICO DELL'IMPINGEMENT FEMORO-ACETABOLARE: 140 PAZIENTI OPERATI CON FOLLOW UP MINIMO 1 ANNO

Antonio Camporese[1], Augusto Cigolotti[2], Andrea Angelini[3], Pedro Dantas[4], Pietro Ruggieri[5]

[1] Clinica Ortopedica di Padova, Ortopedia e Traumatologia, Padova; [2] Padova; [3] Università di Padova, Dipartimento di Ortopedia Ed Ortopedia Oncologica, Padova; [4] Lisbona, Portugal; [5] Università di Padova, Ortopedia Ed Ortopedia Oncologica, Padova

Introduzione: L'impingement femoro-acetabolare è causa di dolore e di limitazione funzionale nei giovani adulti. Numerosi studi confermano che l'approccio artroscopico ha risultati comparabili alle tecniche open. Presentiamo l'approccio "Periferical first" nel trattamento artroscopico del FAI.
Materiali e Metodi: 140 pazienti operati per FAI da aprile 2013 a settembre 2016 con tecnica "Periferical first". FollowUp medio di 23 mesi (6- 41). Il protocollo radiografico: AP del bacino, Dunn view e RM anca 3T. Età media 34,7 anni (16-59) con lieve prevalenza femminile 55,7%. Il lato è destro nel 60% dei pz. L'impingement è di tipo CAM in 61 pz, misto in 70 pz e Pincer in 9 pz. Il tempo di trazione medio è di 79 min o di 20 min, rispettivamente se viene rifissato il labbro con ancore o se è eseguito un debridement/nulla.
Risultati: Valutazione clinica con Non arthritic hip score (autosomministrato): preop 55 (28,7-77,2), a 3m 76 (40-97,5), a 6m 80 (40-97,5), a12m 83 (33,7-100), a 24m 86 (43,7-100).
L'osteoplastica femorale ed acetabolare è stata eseguita rispettivamente in: 131 pz (93%) e 65 pz (46,4%). Riparazione del labrum con ancore (osteoraptor S&N) in 81 pz con una media di 3 ancore. Secondo la classificazione Mahorn il danno condrale topograficamente era localizato in zona: I (0), II (64), III (97), IV (49) e V (1); mentre quello al labrum in zona: 1 (1), 2 (86), 3 (100), 4 (46) e 5 (0). Gli rx mostrano mediamente: α pre 70,3 (49 - 88), α post 45 (32 – 57); Wiberg pre 33,9 (23 – 49), post 29 (23 – 38); Acetabular Index 7 (2 – 14); Crossover + in 20 casi. Tonnis I in 24 pz i restanti non presentavano alcuna nota osteoartrosica.
Discussione: Decubito iniziale supino ad anca flessa ≈ 20°. Accesso al comparto periferico per il trattamento della CAM attraverso i portali antero laterale prossimale e anteriore. Passaggio al comparto centrale in visione diretta attraverso un portale antero laterale ad arto in trazione. Importante è la corretta indicazione e la valutazione dello stato articolare. La fissazione del labrum nei pazienti giovani è da preferire al debridement.
Conclusioni: La tecnica "periferical first" presenta numerosi vantaggi per paziente e operatore.
Non richiede capsulotomia a T nel tempo periferico (controindicata per non perdere l'effetto "baloon"). Maggior tempo per allestire i portali iniziando la procedura senza trazione. Accesso

al comparto centrale sotto visione diretta evitando danni iatrogeni. La visualizzazione di entrambi i comparti è d'obbligo per il trattamento di lesioni associate

TRAPIANTO DI MENISCO ALLOGRAFT CON TECNICA ARTROSCOPICA: ANALISI DI SOPRAVVIVENZA DI 147 PAZIENTI

Giulio Maria Marcheggiani Muccioli[1], Alberto Grassi[2], Federico Raggi[2], Tommaso Roberti Di Sarsina[2], Giuseppe Carbone[3], Alice Bondi[3], Laura Bragonzoni[3], Maurilio Marcacci[3], Stefano Zaffagnini[2]

[1] Istituto Ortopedico Rizzoli, I Clinica Ortopedica, Bologna; [2] Istituto Ortopedico Rizzoli, Clinica Ortopedica e Traumatologica I, Bologna; [3] Istituto Ortopedico Rizzoli, Bologna

Introduzione: Lo scopo di questo lavoro è analizzare i risultati e la sopravvivenza a medio termine dopo trapianto di menisco allograft con tecnica artroscopica in 147 pazienti. Livello di evidenza scientifica: Studio di coorte, Livello IV.
Materiali e Metodi: 147 pazienti (117 uomini; 30 donne) sono stati sottoposti a intervento trapianto di menisco allograft (MAT) con tecnica artroscopica senza blocchetti ossei (82 mediali, 65 laterali). Questi pazienti sono stati valutati retrospettivamente ad un follow-up medio di 4.0±1.9 anni (range 2.0-10.4). L'età media all'intervento chirurgico era di 40.9±11.2 anni (range 15.5-60.7); 70 pazienti (48%) sono stati sottoposti a procedura combinata (ricostruzione del legamento crociato anteriore, osteotomia tibiale valgizzante, osteotomia femorale varizzante, trattamento cartilagineo). L'analisi di sopravvivenza è stata condotta utilizzando due end-point di fallimento: fallimento chirurgico (procedura di revisione direttamente correlata al trapianto di menisco) e fallimento clinico (procedura di revisione o Lysholm "scarso" <65 punti).
Risultati: È stato rilevato un incremento significativo (P <.05) degli score clinici tra i valori pre-operatori e quelli al follow-up finale. Sette (5%) pazienti (2 mediali, 5 laterali) sono andati incontro a fallimento chirurgico (5 meniscetomie, 1 sutura periferica del graft, 1 protesi monocompartimentale). La sopravvivenza a 2, 4, 6, 8 e 10 anni è stata rispettivamente del 96.3%, 95.5%, 95.5%, 83.5% e 83.5. Il tempo medio di sopravvivenza è stato 9.7 anni. Sedici (11%) pazienti (10 mediali, 6 laterali) sono stati considerati come fallimenti clinici. La sopravvivenza a 2, 4, 6, 8 e 10 anni è stata rispettivamente del 95%, 83.9%, 78.8%, 48.2% e 48.2%, mentre il tempo medio di sopravvivenza è stato 8.0 anni. Non sono state rilevate differenze significative nei fallimenti e nei tempi medi di sopravvivenza tra MAT mediali e laterali, procedure combinate o isolate, pazienti con >50 o <50 anni e pazienti con BMI <25 o >25.
Discussione: L'analisi di sopravvivenza ha mostrato come gli effetti benefici del MAT in artroscopia siano ancora presenti in circa l'80% dei pazienti dopo 6 anni. I risultati a medio termine di questa tecnica sono incoraggianti ed in linea con la letteratura.
Conclusioni: Il trapianto di menisco allograft con tecnica artroscopica senza bone plugs è in grado di migiorare in maniera significativa la funzionalità del ginocchio.

RUOLO DEL TROFISMO MUSCOLARE E DELLA DEGENERAZIONE ADIPOSA DEI MUSCOLI DELLA SPALLA SULL'OUTCOME DEI PAZIENTI DOPO RIPARAZIONE ARTROSCOPICA DELLA CUFFIA DEI ROTATORI

Vincenzo Candela[1], Umile Giuseppe Longo[2], Stefano Petrillo[3], Vincenzo Denaro[4]

[1] Università Campus Bio-Medico, Ortopedia E Traumatologia, Roma; [2] Campus Bio-Medico, Ortopedia e Traumatologia, Roma; [3] Roma; [4] Campus Bio-Medico, Ortopedia e Traumatologia, Roma

Introduzione: Le lesioni della cuffia dei rotatori sono tra le condizioni patologiche più frequenti a carico della spalla. Nonostante la riparazione artroscopica della cuffia sia particolarmente efficace nel ridurre il dolore e migliorare la funzionalità della spalla, numerosi risultano essere i casi di pazienti poco soddisfatti del proprio outcome a causa della persistenza del dolore e di scarsi benefici funzionali. La ricerca in questo ambito, volta ad individuare possibili fattori predittivi di una scarsa prognosi, si è per lungo tempo focalizzata sulle modificazioni strutturali presenti a livello dell'interfaccia tendine-osso, tralasciando l'analisi di altri importanti ambiti, quali, ad esempio, il ruolo dell'infiltrazione grassa e dell'atrofia dei muscoli della spalla.
Materiali e Metodi: Sono stati arruolati 22 pazienti operati artroscopicamente per una lesione della cuffia dei rotatori tra il 2008 ed 2013. Tutti i pazienti reclutati sono stati valutati clinicamenti e sono state acquisite le risonanze magnetiche pre-operatorie e post-operatorie per valutate l'infiltrazione adiposa del muscolo sovraspinato mediante il metodo proposto da Goutallier e modificato da Fuchs, l'atrofia del muscolo sovraspinoso mediante il Tangent sign e lo spessore della porzione ventrale, laterale e dorsale del deltoide.
Risultati: L'infiltratione adiposa preoperatoria influenza in modo significativo l'outcome del paziente, correla con il grado di articolarità attivo postoperatorio e con la forza postoperatoria dei pazienti. Viceversa non è stata dimostrata una correlazione significativa tra il trofismo muscolare del sovraspinato e del muscolo deltoide e l'outcome dei pazienti. L'analisi delle immagini di risonanza magnetica post-operatorie non ha rilevato alcun significativo cambiamento delle caratteristiche qualitative dei muscoli della spalla rispetto alla condizione pre-operatorie.
Discussione: L'infiltrazione adiposa pre-opetatoria del muscolo sovraspinoso, alla luce dei risultati ottenuti, può predire la prognosi del paziente dopo l'intervento; di conseguenza la sua valutazione pre-operatoria può aiutare il medico nel delicato processo decisionale che riguarda la scelta terapeutica.
Conclusioni: La mancata progressione delle alterazioni qualitative dei muscoli della spalla incoraggia un precoce approccio interventistico in pazienti con lesioni operabili della cuffia: è necessario intervenire prima che queste alterazioni siano tali da influenzare irrimediabilmente in maniera negativa l'esito della riparazione chirurgica della cuffia dei rotatori.

IL RUOLO PREDITTIVO DELLA RISONANZA MAGNETICA SULLA RIPARABILITÀ DELLE LESIONI MENISCALI

Simone Perelli[1], Paolo Felisaz[2], Francesco Alessandrino[3], Giacomo Zanon[4], Fabrizio Calliada[2], Francesco Benazzo[5], Luigi Sammarchi[2]

[1] Fondazione Irccs Policlinico San Matteo, Ortopedia E Traumatologia, Pavia; [2] Pavia; [3] Milano; [4] Torre D'isola; [5] Fondazione Irccs Policlinico San Matteo, Ortopedia E Traumatologia, Pavia

Introduzione: Meniscectomia e sutura meniscale sono i trattamenti artroscopici standard delle lesioni meniscali.
La riparazione è indicata generalmente in soggetti giovani con lesioni nella zona rossa-rossa.
Obiettivo di questo studio è di chiarire il valore predittivo della risonanza magnetica(RM) riguardo alla riparabilità delle lesioni meniscali anche in relazione ai differenti pattern di lesione.
Materiali e Metodi: Sono state valutate retrospettivamente 79 RM pre chirurgiche di pazienti sottoposti a meniscectomia o sutura meniscale.
Le immagini sono state valutate da 2 radiologi blind rispetto al trattamento artroscopico eseguito ed è stata esclusa la presenza di differenze iter osservatori.
Sono state considerate riparabili le lesioni verticali, orizzontali, a manico di secchio se la distanza tra la lesione e la giunzione menisco-sinoviale (GMS) era meno di 5 mm. Le lesioni radiali, complesse, a flap sono state considerate non riparabili.
I risultati predittivi delle RM sono stati confrontati con i riscontri artroscopici tramite una K analisi, un'analisi delle curve Receiving Operating Characteristic (ROC) e delle relative Area Under Curve (AUC).
Risultati: L'accuratezza della RM nella descrizione del tipo di lesione rispetto ai reperti artroscopici è stata del 96%. La predittività della RM sulla riparabilità ha dimostrato: sensibilità dell'88%, specificità del 77%, valore predittivo positivo 86%, valore predittivo negativo 79%, accuratezza 84%. La corrispondenza tra RM ed artroscopia è stata considerata buona (k=0,65). L'analisi della curve ROC ha dimostrato una AUC di 0.91 per le lesioni verticali e di 0.76 per lesioni orizzontali.
Discussione: Classificare le lesioni secondo i diversi pattern ha permesso di valutare il potere predittivo della RM in ciascuna di esse: 100% per lesioni tipo flap, 88% per le lesioni complesse, 80% per quelle radiali, 91% per le lesioni a manico di secchio, 84% nelle lesioni verticali, 85% in quelle orizzontali.
Conclusioni: Il pattern di lesione è un punto chiave riguardo la possibilità di predire la riparabilità di una lesione meniscale, in associazione con la sua collocazione spaziale rispetto alla GMC. Lesioni radiali, flaps e lesioni complesse hanno scarse possibilità di essere riparate.
La RM è un mezzo affidabile nel predire la riparabilità di lesioni meniscali se eseguita con standard definiti ed utilizzando criteri diagnostici riproducibili.

Comunicazioni PROTESICA 2

Venerdì 20 Ottobre 2017 dalle 11:00 alle 12:00

LE REVISIONI DELLE PROTESI MONOCOMPARTIMENTALI DI GINOCCHIO: QUALI FATTORI NE INFLUENZANO I RISULTATI?

Mirco Lo Presti[1], Giuseppe Gianluca Costa[2], Giuseppe Agrò[3], Sergio Cialdella[3], Maria Pia Neri[4], Maurilio Marcacci[3], Stefano Zaffagnini[5]

[1] Istituto Ortopedico Rizzoli, I Clinica Ortopedica e Traumatologica, Bologna; [2] Istituto Ortopedico Rizzoli, Clinica Ortopedica e Traumatologica I, Bologna; [3] Istituto Ortopedico Rizzoli, Bologna; [4] Istituto Ortopedico Rizzoli, Bologna; [5] Istituto Ortopedico Rizzoli, I Clinica Ortopedica, Bologna

Introduzione: La protesi monocompartimentale di ginocchio offre ottimi risultati a lungo termine per il trattamento dell'osteoartrosi unicompartimentale; tuttavia il numero delle revisioni è in costante aumento. Lo scopo di questo lavoro è stato valutare le revisioni delle protesi monocompartimentali di ginocchio impiantate presso il nostro istituto, indagando i fattori che potessero influenzare i risultati.
Materiali e Metodi: Sono state rivalutate retrospettivamente 42 protesi totali di ginocchio impiantate in 40 pazienti (19 uomini e 21 donne, con un'età media di 63 ± 8.5 anni) che erano stati sottoposti precedentemente ad intervento di protesi monocompartimentale di ginocchio; al follow up finale (90 ± 30 mesi) sono stati raccolti i risultati clinici (in termini di HSS score, VAS score) e radiografici, e comparati con un gruppo di artroprotesi totali primarie con caratteristiche simili (39 pazienti, età media di 66± 7.4 anni, follow up medio di 88 ± 24 mesi). Dal nostro studio sono stati esclusi protesi monocompartimentali revisionate in seguito a mobilizzazione settiche.
Risultati: La principale causa di fallimento è stata la mobilizzazione asettica.
La maggior parte dei pazienti (64 %) ha ricevuto un impianto tipo PS, richiedendo l'uso di augmentations o steli endomidollari nell'11 % dei casi. Le protesi semivincolate adoperate sono state invece 16, e l'uso di augmentations è stato necessario nel 53% dei casi, statisticamente correllato allo spessore dell'inserto adoperato nella protesi monocompartimentale (P = 0.02), ma non a caratteristiche del paziente come sesso, età o BMI, né alla diagnosi di fallimento (P > 0.05). I risultati clinici ottenuti al follow up finale sono stati soddisfacenti nella maggior parte dei casi, (HSS medio = 89 ± 12; Vas medio= 2.1 ± 1.1), seppur non comparabili al gruppo di artroprotesi totali primarie prese in esame (Hss; 94 ± 6; Vas score: 1.5 ± 0.6) (P < 0.05), così come significativa è stata considerata la differenza del tempo chirurgico medio fra le due procedure (54 ± 11 minuti nelle artroprotesi totali primarie vs 79 ± 14 minuti nelle protesi da revisione, P < 0.05).
Discussione: Nelle revisioni delle protesi monocompartimentali, un impianto standard PS può essere utilizzato nella maggior parte dei casi, tuttavia, i chirurghi devono essere consapevoli che steli e augments sono spesso necessari, compromettendo il bone stock in caso di ulteriore revisione. In termini di risultati clinici tuttavia, i pazienti possono essere rassicurati su come i dati siano comunque soddisfacenti nella maggior parte dei casi.
Conclusioni: Le revisioni delle protesi monocompartimentali offrono dei buoni risultati a medio-lungo termine; tuttavia il confronto con protesi totali di ginocchia primarie sottolinea come i dati riguardanti il tempo operatorio, l'uso di design con vincolo maggiore e la riserva del bone stock siano significativamente differenti.

LA CHIRURGIA ROBOTICA APPLICATA ALL'ARTROPROTESI TOTALE D'ANCA: RISULTATI A TRENTA MESI

Patrizio Caldora[1], Pasquale Guastafierro[2], Luigi Ciampalini[3]

[1] Usl Sudest Toscana, Ortopedia e Traumatologia P.O. San Donato - Arezzo, Firenze; [2] Usl Sudest Toscana, Ortopedia e Traumatologia P.:o. San Donato - Arezzo, Arezzo; [3] Usl Sudest Toscana, Ortopedia e Traumatologia P.O. La Gruccia - Montevarchi, Montevarchi

Introduzione: L'obiettivo della Chirurgia Ortopedica Robotica Assistita (C.O.R.A.) è il preciso posizionamento dell'impianto protesico, raggiungendo livelli di precisione di 1mm e 1° nello spazio, limitando l'errore.
Materiali e Metodi: Dal 11/7/14 al 28/02/17 abbiamo eseguito con tecnica C.O.R.A. 181 interventi di PTA. L'età media è stata di 54 aa (40- 84 aa), di cui 95 uomini e 86 donne per un totale di 95 anche dx e 86 sin. Il tempo medio robotico è stato di 56,7 min. (44 – 120 min). La verifica dei risultati è avvenuta confrontando i valori antropometrici: Lunghezza anca, Offset combinato, Inclinazione Coppa Acetabolare, Versione Coppa Acetabolare, Antiversione Combinata, Versione dello stelo. La tecnica ha previsto: una Tac e planning digitale pre-operatorio, simulazione digitale dell'impianto, esecuzione di intervento chirurgico di PTA con approccio standard per via posterolaterale. La preparazione ed impianto del cotile con braccio robotico, preparazione ed impianto dello stelo femorale navigato, verifica robotica dell'impianto, esecuzione post operatoria di controllo radiografico.
Risultati: Abbiamo ottenuto i seguenti dati antropometrici espressi con valori medi: Lunghezza dell'anca operata espressa in mm rispetto all'anca opposta di – 2,4 mm, rispetto al preoperatorio aumentata di 3,6 mm; L'offset combinato rispetto all'anca opposta aumentato di 1,4 mm, rispetto al preoperatorio diminuita di - 0,3 mm; L'inclinazione della coppa acetabolare effettiva di 40,8 ° rispetto alla pianificata di 40,3°; La versione della coppa acetabolare effettiva di 20,7° rispetto alla pianificata di 20,9°;

L'antiversione combinata effettiva di 37,8° rispetto alla pianificata di 36,8°; La versione dello stelo effettivo di 17,1° rispetto alla pianificata di 16,0°. Un solo paziente è stato trasfuso nel post operatorio, abbiamo riscontrato un caso di lussazione protesica conseguente a trauma per caduta.
Discussione: L'estrema precisione nel posizionamento delle componenti protesiche con corretto ripristino dei valori antropometrici ci fa auspicare una maggiore sopravvivenza dell'impianto protesico.
Conclusioni:I risultati antropometrici corretti, (offset e dismetria), il raggiungimento del miglior risultato possibile in termini di copertura del cotile ed antiversione combinata, avranno un impatto positivo sull'aumentata sopravvivenza degli impianti protesici grazie alla riduzione di instabilità subcliniche, impingement ed edge loading.

L'ANALGESIA LOCALE INTRAOPERATORIA NELLA PROTESICA DI GINOCCHIO

Andrea Colombelli[1], Yousef Rizqallah[1], Michele Di Mauro[2], Federico Polidoro[2], Stefano Raimondi[3], Massimiliano Borri[4], Alberto Belluati[5], Vincenzo Salini[6]

[1] Ausl Romagna - Ravenna, Ortopedia e Traumatologia, Ravenna; [2] Clinica Ortopedica e Traumatologica - Ospedale Clinicizzato Ss Annunziata Chieti, Dipartimento di Medicina e Scienze Dell'invecchiamento - Università Degli Studi "G. D'annunzio", Chieti; [3] Ortopedia e Traumatologia, Chieti; [4] Dipartimento di Medicina e Scienze Dell'invecchiamento - Università degli Studi "G. D'annunzio", Chietii; [5] Ausl Romagna - Ravenna, Ortopedia e Traumatologia; [6] Clinica Ortopedica e Traumatologica - Ospedale Clinicizzato Ss Annunziata Chieti, Dipartimento di Medicina e Scienze Dell'invecchiamento - Università Degli Studi "G. D'annunzio" Chieti

Introduzione: Il controllo del dolore nella protesica di ginocchio rappresenta una delle maggiori sfide. Una analgesia efficace è in grado di accelerare il percorso riabilitativo del paziente oltre che ad aumentare la soddisfazione del paziente. Lo scopo di questo studio e di confrontare il controllo del dolore a breve termine in pazienti sottoposti ad analgesia locale con infiltrazione (LIA) e blocco del nervo femorale (FNB) in pazienti sottoposti a PTG.
Materiali e Metodi: Sono stati inclusi 150 pazienti distribuiti in due gruppi. Il primo gruppo è stato sottoposto a LIA intraoperatoria. Il gruppo di controllo ha avuto solo FNB. La scala VAS è stata ottenuta prima dell'intervento, a 24 e 36 ore dopo l'intervento.
Risultati: Il gruppo LIA ha avuto VAS inferiori a 24 e 36 ore dopo l'intervento (35 ± 9 vs 41 ± 15 mm; P =.028).
Discussione:
Conclusioni: L'analgesia locale intra-operatoria è un coadiuvante sicuro per ridurre il dolore perioperatorio nel corso delle prime 36 ore dopo la PTG. I suoi effetti coprono le cruciali prime ore e consentono una precoce riabilitazione. Tuttavia il LIA non sembra modificare il decorso post-operatorio, né la soddisfazione del paziente a breve termine di follow-up. L'impatto finale di LIA sul risultato chirurgico è ancora da determinare.

LA PROTESIZZAZIONE DELL'ANCA DISPLASICA: RICOSTRUZIONE BIOMECCANICA E RISULTATI CLINICI DELL'IMPIANTO DI UNO STELO CONICO MODULARE

Luca Bianchi[1], Luigi Zagra[2], Martina Rocchi[1], Giulio Battaglia[3], Grandi Gianluca[1], Fabio Catani[1]

[1] Policlinico di Modena, Ortopedia e Traumatologia, Modena; [2] Istituto Ortopedico Irccs Galeazzi, U.O. Chirurgia Dell Anca, Milano; [3] Irccs Istituto Ortopedico Galeazzi, Ortopedia e Traumatologia, Milano

Introduzione: In letteratura è dimostrato che il ripristino della biomeccanica nella ricostruzione delle anche displasiche influenza la funzionalità e la sopravvivenza dell'impianto protesico. Lo scopo di questo studio è quello di valutare i risultati clinici e radiografici di uno stelo conico modulare e la capacità di tali impianti di ripristinare l'offset, il braccio di leva abduttorio e la dismetria in pazienti affetti da displasia congenita dell'anca (DCA).
Materiali e Metodi: Abbiamo condotto uno studio retrospettivo coinvolgendo 2 centri ortopedici. 83 steli conici modulari sono state impiantati fra il 2005 e il 2016. L'età media al momento dell'intervento era di 60,91 anni (31-78 anni). Il follow-up medio è stato di 50,88 mesi (12-82 mesi). La diagnosi pre-operatoria in tutti i casi era DCA. I risultati clinici sono stati valutati utilizzando Harris Hip Score (HHS) ed il Womac score. L'offset femorale, il braccio di leva degli abduttori, l'altezza e la medializzazione del centro di rotazione e la dismetria sono stati misurati. Tutte le complicanze sono state registrate e la sopravvivenza è stata calcolata secondo il metodo di Kaplan-Meier.
Risultati: L'HHS è aumentato da 42 (23-65) a 92 (76-100), il Womac da 28,40 (1-64) a 95,7 (88,7-100). La revisione protesica è stata necessaria in due casi. Lo studio radiografico ha evidenziato una dismetria residua minore di un centimetro in 76 casi su 83 (91,6%); l'offset, il braccio di leva degli abduttorio, l'altezza e la medializzazione del centro di rotazione sono stati quasi sempre ripristinati. La sopravvivenza secondo Kaplan-Meier è stata del 97,6% (95% CI: 94,8-100,0%).
Discussione: In letteratura è dimostrato che il ripristino dell'altezza del centro di rotazione è un fattore cruciale per la sopravvivenza dell'impianto a lungo termine. Soprattutto nei casi con deformità più severa (Crowe III-IV) questo comporta dover abbassare e medializzare il centro di rotazione al livello del paleo-cotile. Sul versante femorale gli steli modulari permettono di adattarsi al riposizionamento del centro di rotazione correggendo antiversione, offset e lunghezza con maggiore versatilità rispetto agli steli standard. In letteratura i risultati clinici dello stelo Modulus sono comparabili a quelli di altri impianti protesici in casi di DCA. Il nostro studio ha valutato inoltre la capacità del sistema modulare di ristabilire la biomeccanica articolare.
I risultati hanno mostrato che il sistema modulare ha permesso di

ripristinare l'offset, il braccio di leva abduttorio e la dismetria nella maggior parte dei casi.
Conclusioni: L'uso di uno stelo conico associato ad un sistema modulare hanno mostrato una buona versatilità nella ricostruzione della biomeccanica articolare in casi di DCA. Ad un follow-up medio i risultati clinici e di sopravvivenza sono comparabili a quelli descritti in letteratura.

EFFETTI DELLA TORSIONE TIBIALE SULL'ALLINEAMENTO DELL'ARTROPROTESI DI GINOCCHIO E POSSIBILE SOLUZIONE PER EVITARE ERRORI DI POSIZIONAMENTO

Ennio Sinno[1], Giuseppe Summa[2], Gianluca Fornara[2], Francesca Romana Ripani[1], Gianluca Cinotti[3]

[1] Sapienza Università di Roma, Saimlal, Roma; [2] Roma; [3] Clinica Ortopedica Università LA Sapienza, Roma, Sciente Anatomiche, Istologiche, Medico Legali E Dell'apparato Locomotore, Roma

Introduzione: Utilizzando la strumentazione standard nell'artroprotesi di ginocchio (PTG) vengono riportati errori di allineamento della componente tibiale sul piano coronale > di 3° nel 2% - 40% dei casi. Una delle possibili cause, almeno quando viene utilizzata l'asta extramidollare, è la torsione tibiale che può determinare un'eccessiva lateralizzazione dell'asta extramidollare alla caviglia. In questo studio vengono riportati i risultati di una nuova metodica che non prevede l'utilizzo di reperi anatomici alla caviglia.
Materiali e Metodi: Sono stati analizzati 120 pazienti (134 ginocchia) sottoposti a PTG con strumentario standard (65 pazienti, gruppo 1), o con tecnica di allineamento dell'asta extramidollare solo prossimale 55 (pazienti, gruppo 2), ossia lasciando l'asta libera di autoallinearsi con la cavigliera tra i due malleoli piuttosto che su un repere fisso tra di essi. L'allineamento coronale della componente tibiale è stato quindi valutato su radiografie in toto dell'arto inferiore effettuate 3-6 mesi dopo l'intervento.
Risultati: L'angolo asse meccanico femoro tibiale (AMFT) è risultato 0.8° ± 1.7 nel gruppo 1 e 0.6° ± 1.8 nel gruppo 2 (range -2.3°- 6.1°) (n.s.). L'allineamento della componente tibiale sul piano coronale è stata in media -2.2° ± 1.7 nel gruppo 1 (range -5.3° -2.2°) e - 0.7° ± 1.8 nel gruppo 2 (range -4°- 2.9°) (p=0.001). Un malallineamento in varo della componente tibiale è stato riscontrato in 16 ginocchia (22%) del gruppo 1 ed in 2 (3.2%) del gruppo 2 (p=0.001).
Discussione: Diversi studi hanno evidenziato che l'epifisi distale di tibia è extraruotata rispetto a quella prossimale di circa 30°. Questo può far sì che un repere anatomico (II metatarso, centro della distanza intermalleolare) al piede o alla caviglia possa risultare lateralizzato rispetto alla proiezione dell'asse meccanico, per cui la componente tibiale rischia di essere posizionata in varo. Questo problema può essere bypassato allineando l'asta extramidollare solo a un repere anatomico prossimale, lasciando l'asta libera di ruotare intorno alla caviglia.
Conclusioni: I risultati di questo studio hanno evidenziato che utilizzando una tecnica chirurgica in cui l'asta extramidollare venga allineata alla proiezione anteriore dell'asse meccanico tibiale solamente al livello prossimale, è possibile neutralizzare l'influenza della torsione tibiale e ridurre in questo modo la percentuale di malallineamenti in varo della componete tibiale.

L'ACCESSO PARAROTULEO LATERALE NELLA SOSTITUZIONE PROTESICA DEL GINOCCHIO VALGO ARTROSICO: RISULTATI A MEDIO TERMINE

Vincenzo Ciriello[1], Roberto Chiarpenello[2], Lucio Piovani[3]

[1] Ospedale S. Croce e Carle, Ortopedia e Traumatologia, Cuneo; [2] Cuneo; [3] Aso Santa Croce e Carle, Ortopedia e Traumatologia, Cuneo

Introduzione: Il ginocchio valgo artrosico (GVA) può presentare difficoltà di protesizzazione per gravi alterazioni anatomiche, sia ligamentose - retrazione delle strutture laterali e lassità mediale, sia ossee - ipoplasia del condilo femorale laterale e vari gradi di displasia femoro-rotulea. L'accesso pararotuleo laterale sec. Keblish (ALK) consente il release delle strutture retratte, eliminando la necessità dell'osteotomia della tuberosità tibiale anteriore (OTT), permettendo un buon bilanciamento e un ottimale tracking femoro-rotuleo.
Scopo dello studio è presentare i risultati a medio termine di ginocchia valghe artrosiche trattate mediante PTG con ALK.
Materiali e Metodi: Studio prospettico. Sono stati inclusi tutti i pazienti con GVA (deformità > 10°), sottoposti ad impianto di PTG con ALK, tra il 2006 e il 2014. L'ALK prevede l'artrotomia pararotulea laterale, con tecnica "double layer" e l'utilizzo del corpo di Hoffa per aiutare la chiusura. La valutazione clinica è stata eseguita con International Knee Score (IKS), quella radiografica preoperatoria con gli assi meccanico e anatomico degli arti inferiori, l'esame sotto carico e sotto stress in varo-valgo del ginocchio, l'altezza e la posizione della rotula, l'entità della traslazione tibiale.
Risultati: Inclusi 36 pazienti (40 ginocchia). Età media: 71 anni (43-86); M:F=1:3. Tutte le PTG erano PS. La rotula non è mai stata sostituita. Il follow-up medio è di 6,5 anni (3-11). L'IKS medio all'ultimo controllo è stato 93, con un significativo miglioramento rispetto al preoperatorio ($p<0.05$). Nessun caso di instabilità rotulea, né dolore anteriore. L'angolo medio anatomico femoro-tibiale è passato dai 25° (11°-50°) preoperatori a 4° (0°-10°) postoperatori ($p<0.05$). Non abbiamo osservato segni di mobilizzazione, con una sopravvivenza delle PTG del 100% a 6,5 anni. Non abbiamo registrato complicanze post-operatorie, eccetto un caso di sofferenza cutanea superficiale della ferita, risolta senza revisione chirurgica.
Discussione: L'ALK si è dimostrato essere sicuro ed efficace nella sostituzione protesica del GVA, consentendo di risolvere il problema del mal-tracking rotuleo, che rimaneva significativo con l'approccio mediale. La "coronal Z-plasty" permette all'apparato estensore di centralizzarsi spontaneamente, col vasto mediale intatto e libero di guidare la rotula all'interno della troclea femorale protesica. L'esposizione chirurgica è sufficiente anche senza OTT e l'accesso consente il corretto bilanciamento con

release sicuri e riproducibili. Questo accesso può essere usato anche in casi di severe deformità potendo potenzialmente preservare le strutture laterali stabilizzatrici necessarie per la stabilità e la sopravvivenza a lungo termine degli impianti protesici.
Conclusioni: L'ALK si è dimostrata una tecnica sicura e affidabile nella protesizzazione del GVA.

OPZIONI CHIRURGICHE PER IL TRATTAMENTO DELLA GONARTROSI MONOCOMPARTIMENTALE MEDIALE: CHIRURGIA SIMULTANEA VS CHIRURGIA IN 2 TEMPI

Nicola Capuano[1], Flavio Carbone[2], Angelo Del Buono[3]

[1] Ospedale San Luca, Vallo Della Lucania, Ortopedica e Traumatologia, Acciaroli di Pollica; [2] Napoli; [3] Ospedale Vaio, Ortopedia e Traumatologi, Fidenza

Introduzione: Obiettivo dello studio è comparare i risultati a medio termine in pazienti sottoposti ad artroprotesi monocompartimentale mediale di ginocchio (MPG) bilaterale simultanea vs pazienti sottoposti a MPG in 2 tempi. Ipotesi dello studio: la procedura simultanea riduce i tempi chirurgici e la durata della degenza.
Materiali e Metodi: Abbiamo seguito in modo prospettico 56 pazienti sottoposti a MPG in un periodo di un anno e li abbiamo esaminati ad un follow up medio di 3 anni. Trenta sono stati sottoposti ad intervento simultaneo, 26 ad intervento in 2 tempi.
Risultati: Il tempo medio cumulativo di durata dell'intervento chirurgico e della degenza in ospedale sono stati entrambi inferiori in misura statisticamente significativa nel gruppo di pazienti sottoposti ad intervento simultaneo, pari a 18 minuti e 2.4 giorni, rispettivamente. La riduzione media di emoglobina nel post intervento è stata 0.2 g maggiore nel gruppo sottoposto a chirurgica simultanea, senza alcuna differenza riguardo al numero di pazienti trasfusi. Non ci sono state differenze statisticamente significative in termini di tassi di complicanze. All'ultimo follow up a 3 anni, lo Knee Score era comparabile in entrambi i gruppi (95 vs 94.3), senza differenze in termini di risultati clinico funzionali fra i 2 gruppi.
Discussione: Questo studio può fornire un valido supporto nella scelta della migliore strategia temporale nei pazienti con artrosi mono-compartimentale mediale di ginocchio candidati a MPG. Vantaggi della procedura simultanea: rapidità di recupero consentito dal modello moderno fast-track; dolore contenuto grazie alla possibilità di non utilizzare il laccio ischemico e alle innovazioni terapeutiche antalgiche; unico intervento chirurgico.
Conclusioni: Il trattamento simultaneo può essere raccomandato quando le condizioni generali del paziente e l'esperienza del chirurgo lo consentono.

Comunicazioni LE INFEZIONI IN CHIRURGIA ORTOPEDICA 2

Venerdì 20 Ottobre 2017 dalle 11:00 alle 12:00

L'UTILIZZO DI STELI FEMORALI NON CEMENTATI DI PRIMO IMPIANTO NELLA REVISIONE TWO-STAGE DI PROTESI D'ANCA: INDICAZIONI E RISULTATI

Luca Cavagnaro[1], Giorgio Burastero[2], Francesco Chiarlone[3], Giuliana Carrega[4], Carlo Salomone[5], Lamberto Felli[6]

[1] Orthopaedic Department, Irccs Azienda Ospedaliera San Martino-Ist, Genova; [2] Santa Maria di Misericordia Hospital, Malattie Infiammatorie Osteo-Articolari (Mioa), Loano; [3] Orthopaedic Department - San Martino Hospital, Genoa; [4] Malattie Infiammatorie Osteo-Articolari (Mioa) - Santa Maria di Misericordia Hospital, Albenga (Sv); [5] Ospedale Santa Maria di Misericordia, Albenga; [6] San Martino Hospital, San Michele in Escheto

Introduzione L'obiettivo del lavoro è valutare i risultati di pazienti trattati per PJI con tecnica two-stage in cui la revisione femorale è stata eseguita con uno stelo non cementato di primo impianto.
Materiali e Metodi Sessantanove pazienti sono stati rivalutati ad un follow-up medio di 32,9 mesi. Sono stati raccolti i principali dati demografici, chirurgici, clinici e radiografici. In 26 pazienti è stata eseguita una finestra corticale per la rimozione dello stelo precedente.
Risultati È stato osservato un miglioramento significativo sia del HHS che del OHS. Tre pazienti hanno riferito dolore di coscia. È stata rilevata una subsidence > di 2 mm mentre sono state osservate 2 lussazioni postoperatorie, 1 revisione di cotile, 1 revisione completa per recidiva settica e 1 revisione di stelo per malposizionamento in varo con una sopravvivenza globale dello stelo di 97,2%. Non sono state rilevate differenze significative nei parametri valutati tra i pazienti con e senza finestra femorale.
Discussioni e Conclusioni La revisione con stelo femorale non cementato di primo impianto è una valida opzione in alcuni pazienti affetti da PJI in trattamento con tecnica two-stage. La selezione dei pazienti è fondamentale per la buona riuscita dell'intervento. L'esecuzione della finestra femorale non inficia l'outcome ed il tasso di sopravvivenza dell'impianto.

STUDIO PRELIMINARE SUL RILASCIO DELLA VANCOMICINA DAGLI SPAZIATORI ANTIBIOTATI CARICATI CON ALTE DOSI DI VANCOMICINA NEL TRATTAMENTO DELLE INFEZIONI DELLE MEGAPROTESI NEI PAZIENTI ONCOLOGI

Gerard Delepine[1], Raffaele Pezzella[2], Mariano Giuseppe Di Salvatore[3], Nicole Delepine[4]

[1] Paris, France; [2] Università Della Campania Luigi Vanvitelli, Clinica Ortopedica, Napoli; [3] I.N.T. Irccs Fondazione Pascale, S.S.D. Oncologia Chirurgica Muscolo Scheletrica, Napoli; [4] Ancien Chef du Service Aphp, Paris, France

Introduzione: Gli spaziatori antibiotati nel trattamento delle infezioni protesiche sono stati utilizzati a partire da 1972. Nel 2004 Springer ha mostrato che si possono includere fino a 15 grammi di Vancomicina all'interno del cemento senza rischi sistemici. Lo scopo di questo lavoro è di confermare la non tossicità sistemica e di valutare il tasso di antibiotico eluito dal cemento nella fase post operatoria precoce.
Materiali e Metodi: Dal 2006 al 2009, 18 pazienti portatori di megaprotesi tumorali (8M e 10F) di età media di 22 anni, sono stati trattati con la sostituzione protesica in 2 tempi. All'espianto della protesi si posizionava uno spaziatore caricato con alte dosi di Vancomicina. Il cemento antibiotato era preparato in sala operatoria aggiungendo 4 grammi di Vancomicina per 40 grammi di cemento Palacos® A seconda del difetto osseo da colmare sono state utilizzati da 2 a 4 confezioni di cemento con una dose media di 7.5 gr di Vancomicina. Gli spaziatori erano armati con chiodi di Ender (in media 4). Nei giorni successivi veniva quotidianamente effettuato un prelievo venoso e un prelievo dal drenaggio per quantificare sia la concentrazione ematica della Vancomicina che quella del liquido di drenaggio eluita dal cemento.
Risultati: La concentrazione ematica della Vancomicina è rimasta sempre al di sotto di 2 µg/ml. La concentrazione locale osservata è dipesa dalla dose di Vancomicina caricata nel cemento ed è diminuita rapidamente durante la prima settimana con una emivita di 2.25 giorni. Con una dose di 10 grammi di Vancomicina nel cemento, la concentrazione media nel siero del drenaggio era di 725µg/ml il I giorno e 360 µg/ml il III giorno e 153 µg/ml al VI giorno
Discussione: Questo studio conferma la perfetta tolleranza dell'organismo agli alti livelli della Vancomicina immessa nel sito operatorio. Il tasso di 725µg/ml osservati deve essere comparato con il tasso abitualmente richiesto nel trattamento delle setticemie stafilococciche (da 10 µg/ml a 40µg/ml). Le colture post operatorie sono state negative e tutti i pazienti trattati sono gua-

riti; La guarigione si è protratta per un periodo medio di 4 anni.
Conclusioni: L'aggiunta di Vancomicina fino a 15gr nel cemento chirurgico non crea tossicità sistemica e ci fornisce una concentrazione battericida per lo stafilococco aureo fino a 10 giorni dopo l'intervento chirurgico. Sicuramente va condotto uno studio che coinvolga un maggior numero di pazienti e con un follow up più lungo al fine di confermare l'efficacia clinica di questo metodo

TRATTAMENTO DEI DIFETTI METADIAFISARI SEGMENTALI NELLE REVISIONI SETTICHE DI GINOCCHIO CON DISPOSITIVI CUSTOM Ti-TRABECOLARE: ALTERNATIVA ALLA PROTESI DA RESEZIONE?

Giorgio Burastero[1], Francesco Chiarlone[2], Luca Cavagnaro[3], Mattia Alessio Mazzola[4], Lamberto Felli[5]

[1] Santa Maria di Misericordia Hospital, Malattie Infiammatorie Osteo-Articolari (Mioa), Loano; [2] Orthopaedic Department - San Martino Hospital, Genoa; [3] Orthopaedic Department, Irccs Azienda Ospedaliera San Martino-Ist, Genova; [4] Irccs San Martino Ist, Dipartimento di Scienze Chirurgiche (Disc), Genova; [5] San Martino Hospital, Genova

Introduzione: Il trattamento chirurgico ideale nelle revisioni di protesi di ginocchio con difetti ossei segmentali (AORI F2B-F3/T2B-T3) è un argomento di estrema attualità ed ampiamente dibattuto. Una parte di letteratura propone l'utilizzo di protesi da resezione sebbene i risultati non siano ottimali e gravati da un alto tasso di fallimento. Lo scopo del nostro lavoro è la valutazione dei risultati clinici e radiografici di impianti custom made in Ti-trabecolare in un gruppo selezionato di pazienti sottoposti a revisione di protesi di ginocchio in quadro di grave perdita ossea segmentaria. La metodica viene proposta come uno step chirurgico alternativo all'utilizzo di impianti protesici da resezione.
Materiali e Metodi: Quattro pazienti, biologicamente giovani e ad alta richiesta funzionale, sono stati candidati al trattamento two stage con reimpianto di protesi semivincolate/vincolate e dispositivi custom made tibiali e/o femorali. L'indicazione alla revisione è stata la mobilizzazione settica dell'impianto. In tutti i casi il difetto osseo femorale e/o tibiale era massivo (F2B-F3/T2B-T3).
Risultati: I pazienti hanno un follow-up medio di 8,6 mesi (range: 6-16). Sono stati valutati clinicamente e radiograficamente nella fase pre-operatoria e ad 1-3-12 mesi dall'intervento chirurgico di reimpianto. Gli score funzionali soggettivi ed oggettivi utilizzati (KSS e OKS) ed il range of motion hanno evidenziato, in tutti i pazienti, un significativo miglioramento dal pre-operatorio all'ultimo follow up ($p<0.05$). Radiograficamente tutti i coni custom made appaiono osteointegrati e non sono state riportate complicanze meccaniche relative all'impianto protesico.
Discussione: Nonostante il breve periodo di follow-up, i coni custom made garantiscono un valido supporto metadiafisario all'impianto protesico evitando l'utilizzo di fittoni invasivi a livello diafisario, un risparmio e massimizzazione del bone stock residuo e un buon ripristino della joint line. Questi dispositivi hanno dimostrato un'ottima osteointegrazione impianto-osso, una riduzione dei tempi operatori se confrontati con altre tecniche chirurgiche in assenza di fallimenti o complicanze dell'impianto.
Conclusioni: Nella revisione complessa di ginocchio, l'utilizzo di dispositivi metadiafisari custom made rappresenta una valida soluzione per il chirurgo ortopedico nel trattamento di difetti ossei massivi in pazienti selezionati. Questa nuova arma permette di evitare l'impianto di protesi da resezione che possono successivamente essere utilizzate in caso di fallimento di tali dispositivi. In questo studio, tutt'ora in corso, abbiamo riscontrato ottimi risultati preliminari, sia clinici sia radiologici, con piena soddisfazione personale da parte dei pazienti trattati.

LE COMPLICANZE SETTICHE NEI PAZIENTI CON FRATTURA DELL'ANELLO PELVICO EMODINAMICAMENTE INSTABILI TRATTATI IN URGENZA CON PACKING PELVICO EXTRAPERITONEALE

Claudio Galante[1], Alessandro Casiraghi[2], Umberto Mezzadri[2], Paolo Capitani[3], Antonio Moretti[4], Giovanni Pesenti[2], Federico Bove[2], Dario Capitani[2]

[1] Asst Grande Ospedale Metropolitano Niguarda, Ortopedia e Traumatologia, Milano; [2] Asst Grande Ospedale Metropolitano Niguarda, Milano; [3] Asst Grande Ospedale Metropolitano Niguarda, Dea Ortopedia e Traumatologia, Milano; [4] Asst Grande Ospedale Metropolitano Niguarda, Dea Ortopedia e Traumatologia, Milano

Introduzione: Il packing pelvico extraperitoneale è un'efficace procedura salvavita per il paziente politraumatizzato con frattura dell'anello pelvico emodinamicamente instabile. Nonostante la sua efficacia nel controllare lo shock emorragico, non di rado, il packing pelvico extraperitoneale è complicato da un'infezione del sito chirurgico che può condizionare il successivo trattamento di fissazione interna della frattura pelvica. Lo scopo del nostro studio è stato: 1) Valutare l'incidenza d'infezione del sito chirurgico in pazienti sottoposti a packing pelvico extraperitoneale. 2) Valutare quanto spesso il packing pelvico abbia condizionato la scelta del successivo trattamento definitivo.
Materiali e Metodi: Sono stati inclusi nello studio tutti i pazienti sottoposti a packing pelvico extraperitoneale giunti presso il Trauma Center del nostro Ospedale dal 2011 al 2016 e che non sono deceduti nelle prime 48 ore dopo il trauma. Di ogni paziente è stato valutato: 1) L'insorgenza d'infezione addominale. 2) La percentuale di pazienti in cui, nonostante vi fosse un indicazione alla sintesi anteriore, si è preferito non trattare la frattura dell'anello pelvico mediante una sintesi interna a causa dell'elevato rischio di contaminazione.
Risultati: Dal 2011 al 2016 sono stati sottoposti a packing pelvico extraperitoneale presso il Nostro Centro 52 pazienti emodinamecomente instabili con frattura dell'anello pelvico. 17 pazienti sono deceduti nelle prime 48 ore a causa dello shock emorragico successivo al trauma. Dei rimanenti 35 pazienti 9 (25,7%)

hanno sviluppato un'infezione della ferita addominale. Su 26 pazienti era stata posta indicazione ad una sintesi interna per via anteriore, ma solo 7 sono stati trattati con ORIF, mentre per i rimanenti 19 pazienti si è preferito proseguire il trattamento con fissatore esterno

Discussione: Come confermato dai nostri dati, l'infezione addominale è tra le più temibili e frequenti complicanze del packing pelvico extraperitoneale. Spesso il rischio d'infezione è incrementato da ulteriori procedure chirurgiche addominali concomitanti o da stati settici sistemici che frequentemente colpiscono il paziente politraumatizzato.

Conclusioni: A nostro avviso, nei pazienti con frattura dell'anello pelvico sottoposti a packing pelvico extraperitoneale il trattamento definitivo con fissatore esterno è in taluni casi preferibile alla sintesi interna al fine di ridurre al minimo le complicanze settiche.

LA MICROCHIRURGIA RICOSTRUTTIVA NEL TRATTAMENTO DELLE INFEZIONI OSSEE E DEGLI ESITI INFETTIVI DEI TRAUMI DEGLI ARTI

Andrea Antonini[1], Carlo Salomone[2], Francesco Chiarlone[3], Giorgio Burastero[4], Lamberto Felli[5]

[1] Malattie Infiammatorie Osteo-Articolari (Mioa) - Santa Maria di Misericordia Hospital, Malattie Infiammatorie Osteo-Articolari (Mioa) - Santa Maria di Misericordia Hospital, Savona; [2] Malattie Infiammatorie Osteo-Articolari (Mioa) - Santa Maria di Misericordia Hospital, Savona; [3] Orthopaedic Department - San Martino Hospital, Genoa; [4] Santa Maria di Misericordia Hospital, Malattie Infiammatorie Osteo-Articolari (Mioa), Loano; [5] San Martino Hospital, Genova

Introduzione: Le attuali linee guida sul trattamento delle Infezioni ossee impongono la rimozione di tutti i materiali alloplastici dal sito trattato. È inoltre da evitare per quanto possibile anche l'utilizzo di nuovi impianti di mezzi di sintesi interna o di tessuti autologhi non vascolarizzati (innesti). In questo ambito di trattamento, pertanto, è estremamente indicato il trasferimento di tessuti autologhi vascolarizzati (lembi) da aree limitrofe o da distretti corporei distanti mediante tecnica microchirurgica.

Materiali e Metodi: In questo lavoro, gli autori presentano una serie di 38 trasferimenti di tessuti autologhi (tessuti molli, tessuto osseo, o lembi compositi) nel trattamento di osteomieliti acute, croniche, o per ricostruzioni complesse negli esiti di tali patologie degli arti.

Risultati: La percentuale di successo nel trattamento dell'infezione con follow up di 2 anni è stata in linea con i migliori risultati in letteratura (96,7%). Le complicanze generali nei casi di ricostruzione con tessuto osseo vascolarizzato, sono state però superiori al 40%; sovrapponibili alle percentuali di complicanze per difetti analoghi trattati con osteogenesi distrazionale.

Discussione: Verranno quindi analizzati i vantaggi e gli svantaggi della microchirurgia ricostruttiva rispetto alle tecniche di fissazione esterna.

Conclusioni: Va prestata particolare attenzione agli ambiti di interazione delle metodiche di microchirurgia e fissazione esterna che spesso possono essere considerati complementari più che alternative nel trattamento delle infezioni ossee.

ANALISI MOLECOLARE DEL DNA BATTERICO DA LIQUIDO SINOVIALE NELLA DIAGNOSI PRECOCE DI INFEZIONE PERIPROTESICA: RISULTATI PRELIMINARI

Andrea Cozzi Lepri[1], Manuel Zago[2], Vieri Berti[2], Tommaso Melani[2], Fabrizio Matassi[3], Roberto Civinini[3], Massimo Innocenti[3]

[1] University of Florence, Neuromuscoloscheletrico Ed Organi di Senso - Ortopedia Cto, Firenze; [2] Firenze; [3] Aou Careggi - Cto Firenze, Clinica Ortopedica, Firenze

Introduzione: L'infezione periprotesica rimane una delle principali cause di fallimento sia per Protesi Totale di Anca (PTA) che per Protesi Totale di Ginocchio (PTG), nonostante un'incidenza inferiore al 2% nei maggiori centri nazionali. Scopo del nostro studio è quello di valutare i risultati a breve termine dell'efficacia dell'utilizzo della biologia molecolare con amplificazione di sequenze specifiche del DNA batterico con tecnica Real Time PCR (Polymerase Chain Reaction) nella diagnosi di infezione periprotesica e nell'identificazione del germe responsabile.

Materiali e Metodi: Nel periodo tra Settembre 2016 e Febbraio 2017 presso la nostra Clinica Ortopedica sono stati sottoposti a indagine di biologia molecolare 15 pazienti con sospetta diagnosi di infezione. Sono stati analizzati i DNA dei germi più comuni. Il sospetto di infezione periprotesica è stato indagato e confermato anche con l'utilizzo di test all'alfa-defensina del liquido intrarticolare, con analisi chimico-fisica, citologica e colturale del liquido intrarticolare e con valutazione degli indici di flogosi ed emocromo con formula su prelievo da sangue periferico. La diagnosi di infezione è stata posta seguendo i criteri della MSIS (MusculoSkeletal Infection Society).

Risultati: La diagnosi di infezione con biologia molecolare è stata confermata in 13 su 15 casi; in un caso il germe isolato non corrispondeva a quello dell'esame colturale e nell'altro caso la metodica non ha evidenziato il germe in quanto non appartenente al gruppo di sequenze specifiche dei DNA amplificabili con tecnica Real Time PCR.

Discussione: La metodica consente di avere nell'arco di 3 ore la diagnosi di infezione e il germe responsabile. La possibilità di ottenere anche un antibiogramma dalla metodica e la possibilità di estendere l'analisi anche ad altri germi permetterebbe di ottimizzare ancor di più una metodica che risulta assolutamente efficace nella diagnosi precoce di infezione.

Conclusioni: Al momento in medicina la biologia molecolare non viene utilizzata a questo scopo, pertanto risulta del tutto sperimentale ma al tempo stesso i risultati a breve termine dimostrano la sua efficacia.

LA FISSAZIONE CIRCOLARE NEL TRATTAMENTO DELLE PSEUDO-ARTROSI INFETTE DI GAMBA

Monica Maio[1], Francesco Centofanti[2], Enrico Maria Mirko Bonura[3], Gianmarco Simoni[1], Domenico Fenga[4], Michele Attilio Rosa[5]

[1] Policlinico Universitario "G.Martino", Scienze Biomediche, Odontoiatriche e Delle Immagini Morfologiche e Funzionali, Messina; [2] Istituto "Codivilla Putti", Giomi S.P.A., Osteomieliti, Cortina D'ampezzo; [3] Università di Messina, Ortopedia E Traumatologia, Messina; [4] Messina, Scienze Biomediche, Odontoiatriche e Delle Immagini Morfologiche e Funzionali, Messina; [5] University Hospital "G. Martino", Department of Biomedical Sciences, Morphological and Functional Images, Messina

Introduzione: La pseudoartrosi infetta è una evenienza non rara ed estremamente grave. Essa, infatti, costituisce un problema per il paziente, per il medico e per la società, a causa dei lunghi tempi di trattamento e dei frequenti esiti. L'autore intende esporre la casistica ed esperienza nel trattamento delle pseudoartrosi infette di tibia, trattate con metodica Ilizarov basata sullo stimolo della rivascolarizzazione della regione infetta mediante corticotomia.

Materiali e Metodi: Nello studio sono stati presi in considerazione 286 pazienti affetti da PSAI di tibia, dell'Istituto Codivilla-Putti giunti alla nostra osservazione tra il 2002 e il 2016. La osteosintesi prevedeva: per 54 pazienti sintesi con chiodo endomidollare e per 232 sintesi con placca e viti. In tutti è stata utilizzata la metodica di trasporto osseo con apparato di Ilizarov, la cui efficacia è stata potenziata da terapie antibiotiche mirate insieme con esami diagnostici e dirimenti, associati ad un ampio debridment del sito di infezione. Il trasporto osseo è stato monolocale in 182 casi e bifocale in 104 casi.

Risultati: L'apparato di Ilizarov è stato rimosso dopo una media di 240 giorni. La consolidazione del focolaio si è ottenuta in 254 casi. L'infezione è guarita in 230 casi. In 32 casi l'inchiodamento endomidollare ha risolto la mancata consolidazione. In 56 pazienti si è osservata una recidiva dell'infezione.

Discussione: L'apparato di Ilizarov è stata la tecnica più versatile che ha permesso di affrontare gran parte delle problematiche poste da questa patologia, grazie alle diverse possibilità di montaggio. Tuttavia non è scevro di complicanze. Viene considerata dall'Autore una metodica ancora attuale nel trattamento delle Pseudoartrosi infette con perdita di sostanza ossea, grazie ad una migliore stabilizzazione, ad un controllo multiplanare, ed alla gestione contemporanea di più problematiche.

Conclusioni: L'utilizzo dell'apparato di Ilizarov deve essere rivolta a casi selezionati poiché necessita di controlli seriati, di una buona compliance del paziente e di tempi più lunghi rispetto ad altri trattamenti. Il metodo di Ilizarov permette di essere radicali ma non demolitivi.

COMUNICAZIONI CAVIGLIA E PIEDE 2

Venerdì 20 Ottobre 2017 dalle 11:00 alle 12:00

TRATTAMENTO DELLE LESIONI OSTEOCONDRALI NEI PAZIENTI GIOVANI CON TECNICA ARTROSCOPICA AMIC, MICROFRATTURE E BONE GRAFT AUTOLOGO

Federico Usuelli[1], Camilla Maccario[1], Riccardo D'Ambrosi[2]

[1] Irccs Istituto Ortopedico Galeazzi, U.O. C.A.S.C.O. - Piede e Caviglia, Milano; [2] Università degli Studi di Milano, Irccs - Istituto Ortopedico Galeazzi, U.O. C.A.S.C.O. - Piede e Caviglia, Milano

Introduzione: Lo scopo dello studio è valutare i risultati clinici e radiologici nei pazienti di età inferiore ai 20 anni trattati con tecnica artroscopica AMIC (AT-AMIC®), microfratture e prelievo autologo di osso dal calcagno per le lesioni osteocondrali dell'astragalo ad un follow-up minimo di 24 mesi.
Materiali e Metodi: 13 pazienti sotto i 20 anni (range 13.2 – 19.85) sottoposti a tecnica AT-AMIC® e prelievo autologo di osso dal calcagno sono stati inclusi nello studio.I pazienti sono stati valutati pre-operatoriamente (T_0) e a 6 (T_1), 12 (T_2) e 24 (T_3) mesi dopo l'intervento, utilizzando l'American Orthopedic Foot and Ankle Score (AOFAS), la Visual Analogue Sclae (VAS) per il dolore e il questionario Short Form-12 (SF-12) rispettivamente nelle sue componente mentale (MCS) e fisica (PCS). La valutazione radiologica prevedeva la TAC e la risonanza magnetica, oltre alle misure intraoperatorie. É stata quindi eseguita un'analisi multivariate dei dati.
Risultati: La misura intraoperatoria della lesione durante l'intervento era di 1.1102 cm^3 ± 0.518 cm^3. Abbiamo trovato una differenza significativa nei parametric clinici e radiologici durante tutto il follow-up con ANOVA ($p<0.001$). Tutti gli score clinici hanno mostrato un miglioramento significativo ($p<0.05$) tra T_0 e T_3. L'area della lesione ha mostrato una riduzione da 120.12 ± 29.58 mm^2 nel pre-opreatorio a 75.78 ± 15.00 mm^2 ($p<0.05$) al follow-up finale misurata con la TAC, e da 133.32 ± 32.42 mm^2 a 83.45 ± 15.54 mm^2 ($p<0.05$) con la risonanza magnetica. Inoltre abbiamo trovato una correlazione tra la misura della lesion intraoperatoria e il BMI dei pazienti ($p=0.0114$).
Discussione: in letteratura non vi è consenso riguardo a quale sia il trattamento ideale nei giovani pazienti con lesioni osteocondrali sintomatiche dell'astragalo. Infatti mentre alcuni autori supportano il trattamento conservativo fino al raggiungimento della maturità scheletrica, altri considerano le microfratture il gold standard. In particolare le lesioni di grado I e II(classificazione di Berndt e Harty) possono esser trattate inizialemente con immobilizzazione e riposo. Per il grado III il trattamento è controverso, infatti con l'immobilizzazione si è notato un ritardo di guarigione. Nelle lesioni di tipo IV il trattamento dev'essere necessariamente chirurugico. La tecnica AMIC combina il principio delle microfratture, basato sul rilascio di cellule mesenchimali multipotenti e fattori di crecsita provenienti dall'osso subcondrale, con una membrana che stimola la differenziazione condrogenica e crea un microambiente ideale. Infatti la membrana che va a ricoprire il coagulo è composta da collagene di tipo II e III, componenti fondamentali della cartilagine nativa.
Conclusioni: La tecnica può esser considerata sicura ed efficace con buoni risultati nei pazienti giovani. Inoltre abbiamo dimostrato una correlazione tra la misura della lesione e il BMI.

L'ARTRODESI SOTTOASTRAGALICA SECONDO GRICE-GREEN MODIFICATA PER IL TRATTAMENTO DEL PIEDE PIATTO DELL'ADULTO

Cesare Faldini[1], Francesco Traina[2], Camilla Pungetti[1], Antonio Mazzotti[1], Domenico Fenga[3], Alessandro Panciera[1], Giuseppe Catanese[1], Francesca Vannini[1], Michele Attilio Rosa[4], Sandro Giannini[5]

[1] Istituto Ortopedico Rizzoli, II Clinica Ortopedica e Traumatologica, Bologna; [2] Istituto Ortopedico Rizzoli, II Clinica Ortopedica e Traumatologica, Bologna; [3] Messina, Scienze Biomediche, Odontoiatriche e Delle Immagini Morfologiche e Funzionali, Messina; [4] University Hospital "G. Martino", Department of Biomedical Sciences, Morphological and Functional Images, Messina; [5] Istituto Ortopedico Rizzoli, Bologna

Introduzione: La tecnica di artrodesi dell'articolazione sotto-astragalica di Grice-Green è da sempre considerata una valida opzione di trattamento nelle gravi forme di piede piatto del bambino, come negli esiti di paralisi cerebrali infantili. Scopo di questo studio è quello di valutare retrospettivamente i risultati clinici e radiografici a lungo termine di artrodesi della sotto-astragalica secondo Grice-Green modificata applicata al trattamento del piede piatto artrosico dell'adulto.
Materiali e Metodi: Dal 2008 al 2014 sono stati trattati 109 pazienti affetti da piede piatto dell'adulto con artrosi della articolazione sotto-astragalica, con età media di 41.5 anni (range 17-78). In tutti i casi è stata eseguita una artrodesi della sotto-astragalica secondo Grice-Green modificata con mini-accesso laterale e utilizzo di innesto osseo autologo mono-corticale singolo prelevato dalla tibia prossimale. Nel preoperatorio, postoperatorio e all'ultimo follow-up disponibile sono stati analizzati in tutti i casi l'angolo di copertura astragalo-scafoidea, l'angolo astragalo-primo metatarsale (linea di Maery) e il calcaneal pitch ed è stata valutato l'andamento clinico attraverso i valori AOFAS. Il follow-up medio è stato di 5 anni (range 8-2 anni).
Risultati: All'ultimo follow-up disponibile il valore medio dell'an-

golo astragalo-scafoideo era di 5.3°, il valore medio dell'angolo astragalo-primo metatarsale era di 4.2° ed il calcaneal pitch in media risultava essere di 19.4°. L'AOFAS medio all'ultimo controllo disponile era di 87. Tutti i valori analizzati hanno mostrato differenze statisticamente significative a distanza ($p<0.05$). Su 121 piedi trattati, in 25 casi la correzione ottenuta è risultata insufficiente, in 4 casi si è verificata una correzione eccessiva ed in 15 casi si è verificato un riassorbimento dell'innesto ad una media di 8 mesi che ha richiesto un nuovo intervento.
Discussione: Nelle forme di piede piatto dell'adulto con artrosi e crollo della sotto-astragalica, l'artrodesi in situ non è sufficiente a ripristinare una corretta morfologia. In questi casi una artrodesi con distrazione articolare ed innesto osseo offre una miglior possibilità di correzione. Sebbene sia considerata più complessa rispetto all'artrodesi in situ, l'artrodesi secondo Grice-Green rappresenta una tecnica mini-invasiva che consente di ottenere una correzione stabile senza utilizzo di mezzi di sintesi e con ottimi risultati anche a lungo termine.
Conclusioni:

RITORNO ALLO SPORT DOPO RICOSTRUZIONE ARTROSCOPICA CON TECNICA AMIC DELLE LESIONI OSTEOCONDRALI DELL'ASTRAGALO

Cristian Indino[1], Riccardo D'Ambrosi[2], Federico Maria Liuni[3], Luigi Manzi[4], Federico Usuelli[4]

[1] Irccs Istituto Ortopedico Galeazzi, U.O. C.A.S.C.O. - Piede e Caviglia, Milano; [2] Università degli Studi di Milano, Irccs - Istituto Ortopedico Galeazzi, U.O. C.A.S.C.O. - Piede e Caviglia, Milano; [3] Ospedale S.Maria -Borgo Val di Taro, Ortopedia e Traumatologia, Borgo Val di Taro; [4] Irccs Istituto Ortopedico Galeazzi, U.O. C.A.S.C.O. - Piede e Caviglia, Milano

Introduzione: La tecnica artroscopica AMIC (AT-AMIC) ha ottenuto ottimi risultati nel trattamento delle lesioni osteocondrali dell'astragalo, dimostrandosi sicura ed efficace. In partciolare viene utilizzata in pazienti giovani con elevate richieste funzionali. Lo scopo dello studio è di valutare il ritorno allo sport ad un follow-up minimo di 2 anni nei pazienti sottoposti a tecnica AT-AMIC
Materiali e Metodi: 30 pazienti sottoposti a tecnica AT-AMIC e prelievo autologo di osso dal calcagno sono stati inclusi nello studio. I pazienti sono stati valutati pre-operatoriamente (T_0) e ad un follow-up minimo di 2 anni (T_2) utilizzando l'AOFAS score, la compontente fisica della SF-12 (PCS), l'Halasi Ankle Activity Score e l'UCLA score. Inoltre i pazienti sono stati valutati ad un anno (T_1) con l'AOFAS e la PCS
Risultati: L'AOFAS score ha mostrato un miglioramento da 54.6 pre-operatoriamente a 79.9 a 12 mesi dall'intervento a 87.5 al follow-up finale. Anche la PCS è migliorata passando da un valore di 29.8 a 43.7 all'ultimo follow-up ($p<0.05$). L'attività fisica dei pazienti è passata da un valore dell'Halasi e dell'UCLA di 4.1 ad un valore finale rispettivamente di 6.3 e 7 ($p<0.05$)
Discussione: in letteratura non vi è ancora consenso unanime riguardo il ritorno allo sport dopo la ricostruzione della cartilagine astragalica. Il nostro studio riporta risultati confortanti con soddisfazione dei pazienti, nella maggior parte dei casi giovani con elevate richieste funzionali. Il limite maggiore dello studio è dato dalla natura retrospettiva e dalla mancanza di un gruppo di controllo
Conclusioni: AT-AMIC può esser considerato un trattamento di scelta nei pazienti sportivi con elevate richieste funzionali, permettendo un ritorno allo sport superiore a quello precedente all'intervento.

FOLLOW-UP A MEDIO TERMINE IN PAZIENTI TRATTATI CON PROTESI DI CAVIGLIA HINTEGRA PER VIA ANTERIORE DA UN CHIRURGO NON-DESIGNER

Federico Usuelli[1], Camilla Maccario[1], Claudia Angela Di Silvestri[2], Cristian Indino[3], Luigi Manzi[1]

[1] Irccs Istituto Ortopedico Galeazzi, U.O. C.A.S.C.O. - Piede e Caviglia, Milano; [2] Clinica Ortopedica Aou Policlinico-Vittorio Emanuele, Clinica Ortopedica, Catania; [3] Irccs Istituto Ortopedico Galeazzi, U.O. C.A.S.C.O. - Piede e Caviglia, Milano

Introduzione: Numerosi sono i modelli di protesi di caviglia disponibili sul mercato, anche grazie ai progressi nella progettazione, alla diffusione clinica e all'aumento delle indicazioni nel trattamento dell'artrosi severa di caviglia, a discapito dell'artrodesi. Il sistema di artroprotesi totale di caviglia Hintegra è un sistema a 3 componenti (mobile bearing) che prevede un accesso anteriore. Lo scopo di questo studio è stato valutare i risultati a un follow-up a medio termine, in pazienti trattati con protesi di caviglia Hintegra da un singolo chirurgo non-designer.
Materiali e Metodi: 94 pazienti, dei quali 37 donne (39%) e 54 uomini (61%), età media 55,5 anni (range 23-79) sono stati sottoposti a protesi totale di caviglia Hintegra tra il 2011 e il 2016. Nell'81,4% dei casi i pazienti erano affetti da artrosi post traumatica, nel 4,6% da artrite reumatoide, nel 4,6% dei casi da fallimento di precedente protesi di caviglia. La valutazione clinica pre e post-operatoria si è basata su Visual Analogue Scale (VAS), Short Form SF-12 (componenti Physical-PCS e Mental-MCS), American Foot and Ankle Society (AOFAS). La valutazione rx-grafica, pre e post-operatoria, su rx-grafie in carico della caviglia (antero-posteriore, laterale e Saltzman 20°) si è basata sugli angoli α, β, γ, TTS (Tibio-talar surface) e sui valori LTS (lateral talar station) e TTratio (tibio-talar ratio).
Risultati: Il follow-up medio è stato 3,9 anni (range 1,4-5,7 anni). Il VAS è passato da 8,69 a 2,9; l'AOFAS da 32,74 a 68,5; SF-12 PCS da 34,14 a 43,9; SF-12 MCS da 40,22 a 51,07. Il TTratio è passato da 36% a 36,6%; il β da 83,48° a 86,42°; l'α da 91,82° a 91,6°; il TTS da 88,04° a 87,96°; il LTS da 3,1 a 0,5 mm; il γ (solo post-operatorio) era 18,4°. Le complicanze sono state: 5 infezioni (di cui 3 profonde, 3,2%, trattate con spacer antibiotato); 1 necrosi astragalica asintomatica; 4 deiscenze di ferita (4,2%); 10 fratture intraoperatorie del malleolo tibiale, (10,6%); in 2 casi (2%) è stato sostituito il polietilene.

Discussione: Nonostante gli studi e i progressi fatti, la protesi di caviglia rimane una procedura chirurgica complessa e potenzialmente gravata da complicanze importanti. Per questo è opportuno che venga eseguita da chirurghi esperti che abbiano completato la propria curva di apprendimento.
Conclusioni: I risultati di questo studio, coerenti con la letteratura, mostrano il netto miglioramento clinico e una buona correzione radiografica nel post-operatorio al follow-up a medio termine.

PROTESI DI CAVIGLIA CON ACCESSO LATERALE E CONTEMPORANEA DUPLICE ARTRODESI CON ACCESSO MEDIALE: OUTCOMES CLINICI E RADIOLOGICI

Luigi Manzi[1], Cristian Indino[2], Camilla Maccario[1], Riccardo D'Ambrosi[3], Claudia Di Silvestri[4], Federico Usuelli[1]

[1] Irccs Istituto Ortopedico Galeazzi, U.O. C.A.S.C.O. - Piede e Caviglia, Milano; [2] Irccs Istituto Ortopedico Galeazzi, U.O. C.A.S.C.O. - Piede e Caviglia, Milano; [3] Università degli Studi di Milano, Irccs - Istituto Ortopedico Galeazzi, U.O. C.A.S.C.O. - Piede e Caviglia, Milano; [4] Catania

Introduzione: I pazienti con sindrome pronatoria grave con coinvolgimento della tibiotarsica possono beneficiare di una artrodesi tibiotalocalcaneare (TTC) o di una protesidi caviglia e duplice artrodesi (sottoastragalica e astragalo scafoidea). Con l'evoluzione del design protesico e delle tecniche chirurgiche, la protesi di caviglia (TAR) è diventato un'alternativa ragionevole all'artrodesi. Lo scopo di questo studio è stato quello di indagare il tasso di fusione della sottoastragalica e della astragaloscafoidea in pazienti trattati contemporaneamente con la protesi di caviglia (TAR) e duplice artrodesi.
Materiali e Metodi: Lo studio comprende 11 pazienti sottoposti TAR e simultanea duplice artrodesi dal maggio 2011 al gennaio 2015. Sei maschi e cinque femmine sono stati arruolati con un'età media di 61 anni (41-75). I pazienti sono stati valutati clinicamente prima dell'intervento e dopo 6 e 12 mesi dopo l'intervento. Il follow-up è stato di 24,2 ± 11,6 mesi. L'esame radiografico ha incluso una TAC post-operatorio ottenuto 12 mesi dopo l'intervento chirurgico. Tre chirurghi in modo indipendente hanno rivisti i tagli CT, valutando inoltre la riproducibilità inter-operatore.
Risultati: A 12 mesi dopo l'intervento, il tasso di fusione della sottoastragalica nei pazienti trattati con TAR e duplice artrodesi è stato del 92% e il tasso di fusione della astragalo-scafoidea 88%. C'è stato un aumento statisticamente significativo dell'AOFAS score da 25,9 a 74,1 a 12 mesi di FUP.Il ROM è aumentato da 10,2 ° a 30,8 gradi. Inoltre, c'è stata una diminuzione statisticamente significativa in Visual scala analogica (VAS) score da 8,8-1,9.
Discussione: Le protesi di caviglia con accesso laterale ed osteotomia del perone associate a duplice artrodesi con accesso mediale rappresentano, attualmente, il trattamento di elezione nei pazienti affetti da sindrome pronatoria grave con artrosi della tibiotarsica (Grado IV sec. La classificazione di Myerson). Il nostro studio ricalca i risultati clinici di altri studi presenti in letteratura. Inoltre, nel presente studio, abbiamo dimostrato che la TC rappresenta la metodica di elezione per la valutazione del tasso di fusione della sottoastragalica e della astragaloscafoidea.
Conclusioni: TAR e contemporanea duplice artrodesi sono procedure affidabili per il trattamento dell'artrosi di caviglia in pazienti con sindrome pronatoria grave. Inoltre, la TC ha mostrato un eccellente affidabilità tra i chirurghi ortopedici nel determinare il grado di fusione della sottoastragalica e della astragaloscafoidea.

PERDITA DI SOSTANZA OSSEA IN ESITI TRAUMATICI E SETTICI DI CAVIGLIA: POSSIBILITÀ RICOSTRUTTIVE VS MEGA-PROTESI DI GAMBA DISTALE

Giorgio Maria Calori[1], Emilio Luigi Mazza[2], Massimiliano Colombo[3], Alessandra Ines Maria Colombo[2], Simone Mazzola[2], Fabio Giardina [2], Fabio Romanò[2]

[1] Asst Pini-Cto, Milano; [2] Asst Pini-Cto, Milano; [3] Asst Pini-Cto, Milano

Introduzione: In ortopedia una delle complicanze più temute è l'infezione. Alcuni pazienti nonostante procedure antisettiche meticolose, uno stretto monitoraggio peri- e post-operatorio possono sviluppare una complicanza settica con il rischio di sviluppare un'osteomielite. Questo rischio è fortemente aumentato nei traumi che coinvolgono la gamba distale a causa dei noti problemi legati allo scarso apporto di sangue e la deficitaria copertura dei tessuti molli. La strategia terapeutica proposta dal nostro gruppo è basata sulla classificazione NUSS (Non Union Scoring System) in grado di identificare i pazienti in cui è possibile eseguire una ricostruzione (NUSS < di 75) e quelli nel quale è preferibile eseguire una sostituzione protesica in quanto le capacità rigenerative del paziente sono altamente compromesse. La nostra tecnica tratta il focolaio pseudoartrosico osteomielitico come uno pseudo-tumore, viene pertanto eseguita un'ampia resezione, una bonifica ed un impianto di spaziatore antibiotato; durante una seconda procedura, risolto lo stato settico, sarà possibile procedere ad una ricostruzione o all'impianto di una megaprotesi artrodesizzante definitiva. L'obiettivo di questo studio è quello di valutare in modo retrospettivo i risultati dopo ricostruzione o impianto di una megaprotesi artrodesizzante di caviglia in difetti ossei post-traumatici e perdite di tessuto osseo della gamba distale. Tutte le complicazioni o recidive di infezione sono state registrate.
Materiali e Metodi: Tra gennaio 2010 ad oggi abbiamo trattato 30 pazienti seguendo la Tecnica della Camera Indotta (C.I.T.) mediante una procedura in 2 fasi. Di questi in 17 pazienti è stata eseguita un a ricostruzione mediante innesto osseo autologo prelevato dal femore endomidollare associato a biotecnologie e sintesi con placca, in 13 pazienti è stata impiantata una megaprotesi artrodesizzante di caviglia.
Risultati: Tutti i 30 pazienti hanno concluso le 2 fasi con ripresa della funzione e carico completo a 5 mesi per il gruppo "ricostruzione" e a 3 mesi per il gruppo "protesi", in 1 caso trattato con protesi si è avuta recidiva di infezione per cui è stato necessario

eseguire una pulizia chirurgica, ad un follow up medio di 9 mesi non si sono registrate mobilizzazioni o fallimenti meccanici degli impianti.
Discussione: Il sistema NUSS è in grado di indirizzare la scelta terapeutica verso la ricostruzoione o la sostituzione protesica. L'esperienza di fondo in oncologia ortopedica, ha permesso di sviluppare megaimpianti in grado di interrompere il circolo vizioso dell'osteomielite e ripristinare una funzione al segmento interessato.
Conclusioni: Grazie allo sviluppo di questo nuova protesi sarà possibile estendere il trattamento delle perdite di sostanza ossea fino al piede e ridurre il tasso di amputazione

RISULTATI RADIOGRAFICI E CLINICI A BREVE TERMINE DELLE FRATTURE PROSSIMALI DEL QUINTO METATARSALE: BENDAGGIO FUNZIONALE CONTRO APPARECCHIO GESSATO

Carlo Biz[1], Marco Zamperetti[2], Alberto Gasparella[3], Miquel Dalmau[4], Marco Corradin[5], Giacomo de Guttry[6], Ilaria Fantoni[2], Pietro Ruggieri[7]

[1] Clinica Ortopedica di Padova, Discog, Padova; [2] Padova; [3] Vicenza; [4] Barcellona, Spain; [5] Padova, Clinica Ortopedica, Padova; [6] Padova; [7] Università di Padova, Ortopedia Ed Ortopedia Oncologica, Padova

Introduzione: l'obiettivo di questo studio retrospettivo, non randomizzato, è stato quello di analizzare i risultati clinici e radiografici delle fratture prossimali, minimamente scomposte, del quinto metatarsale, trattate con apparecchio gessato da carico o con bendaggio elastico funzionale e calzatura a suola rigida.
Materiali e Metodi: una serie consecutiva di pazienti con diagnosi di frattura prossimale, minimamente scomposta, del quinto metatarsale, è stata divisa in due gruppi: l'uno trattato con apparecchio gessato *(AG),* l'altro con bendaggio funzionale e calzatura a suola rigida *(BF)*. I pazienti sono stati valutati, radiologicamente tramite la classificazione di Mehlhorn e di Lawrence-Botte (Tipo 1, 2 e 3) e clinicamente mediante l'AOFAS Midfoot score.
Risultati: 154 pazienti sono stati valutati con un follow-up medio di 15 mesi (range 12-24). Non sono state rilevate differenze significative riguardo al trattamento di scelta per ciascuna tipologia di frattura ($p>0.05$). Tuttavia, si è evidenzito un più veloce ritorno all'attività sportiva nel *gruppo BF*, mentre i risultati peggiori sono stati ottenuti nelle fratture di tipo 3.
Discussione: in accordo con la letteratura il *gruppo BF* ha raggiunto risultati migliori rispetto al *gruppo AG*, soprattutto nelle fratture di tipo 1, consentendo ai pazienti un ritorno più rapido alle attività quotidiane senza compromissione della guarigione della frattura. Anche se la letteratura è carente di dati riguardo le fratture di tipo 1C, è stato notato un tempo di consolidamento paragonabile al tipo 2. Questo tipo di frattura è rinforzata dal legamento laterale del complesso del Lisfranc e risulta molto stabile. In queste fratture non scomposte il trattamento funzionale sembra avere risultati eccellenti. Tutto ciò in contrasto con gli studi di Mehlhorn, che raccomandava l'osteosintesi tradizionale (ORIF) anche nelle fratture di tipo 1C per il rischio di scomposizione secondaria.
Conclusioni: le fratture prossimali del quinto metatarsale di tipo 1 e 2, minimamente scomposte, possono essere trattate con successo in modo conservativo, mediante bendaggio elastico funzionale e calzatura a suola rigida senza restrizioni al carico e senza la necessità di un apparecchio gessato.

Comunicazioni TRAUMA 2

Venerdì 20 Ottobre 2017 dalle 11:00 alle 12:00

UTILIZZO DEL FISSATORE ESTERNO COME DISPOSITIVO DI STABILIZZAZIONE D'URGENZA E/O DI SINTESI DEFINITIVA NELLE FRATTURE DIAFISARIE DI TIBIA

Daniele Santoro[1], Roberta Antonella La China[2], Bruno Battiston[3], Domenico Aloj[4], Michele D'Arienzo[5]

[1] Torino; [2] Ospedale Santo Spirito, Ortopedia e Traumatologia, Palermo; [3] Azieda Ospedaliera Città Della Salute e Della Scienza - Presidio Cto, Sc Ortopedia e Traumatologia II - Chirurgia Della Mano, Chieri; [4] Vercelli; [5] Palermo

Introduzione: Le fratture della diafisi tibiale sono traumi frequenti e di difficile gestione poiché si associano spesso ad esposizione ossea come anche a vistosi segni clinici di compromissione dei tessuti perilesionali che predispongono verso l'insorgenza di complicanze precoci e tardive.
Materiali e Metodi: Abbiamo condotto uno studio retrospettivo su 41 pazienti, 33 uomini e 8 donne di età media di 40 anni, con fratture diafisarie di gamba trattate, dal gennaio 2008 al Dicembre 2015, con fissatore esterno monoassiale (FEA). Tutti i pazienti sono stati trattati chirurgicamente da un solo operatore. Le fratture sono state classificate seguendo il sistema AO /OTA, per le fratture chiuse, ed in accordo con la classificazione di Gustilo-Anderson (GA) per le fratture esposte.
Risultati: dei 41 pazienti trattati, 3 sono stati persi durante il follow-up poiché non si sono presentati ai controlli ambulatoriali. Dei restanti pazienti, 30 sono giunti a consolidazione; 7 sono guariti dopo re-intervento senza sostituzione del FEA. In un solo caso abbiamo attenuto un fallimento.
Discussione: l'obiettivo del nostro studio è stato quello di esaminare i risultati preliminari, clinici e radiografici, del trattamento delle fratture di gamba con FEA. Numerosi sono i vantaggi nell'applicazione di questa tecnica, come la relativa facilità nella riduzione e nella stabilizzazione della frattura, pertanto, può anche essere utilizzato nel Demage Control ortopedico. Durante i controlli intermedi è possibile agire sul processo di consolidazione della frattura e si possono correggere la rotazione dell'asse dell'arto dopo,eventuali, scomposizioni secondarie, Inoltre, tale dispositivo non lascia mezzi di sintesi in situ dopo la guarigione.
Conclusioni: dai risultati ottenuti ed in accordo con un'ampia parte della letteratura, possiamo affermare che il FEA rappresenta un dispositivo d'urgenza e di sintesi definitiva nel trattamento delle frattura diafisarie di gamba.

IL TRATTAMENTO DEFINITIVO DELLE FRATTURE DIAFISARIE DI FEMORE NEI POLITRAUMI: CONFRONTO TRA INCHIODAMENTO ENDOMIDOLLARE E FISSAZIONE ESTERNA MONOASSIALE IN DUE CENTRI ORTOPEDICI

Gianluca Testa[1], Domenico Costantino Aloj[2], Marco Ganci[3], Alberto Consoli[4], Sebastiano Mangano[3], Vito Pavone[5], Alessandro Massé[6], Giuseppe Sessa[7]

[1] A.O.U.P. Vittorio Emanuele, Clinica Ortopedica e Traumatologica, Catania; [2] Torino; [3] A.O.U.P. Vittorio Emanuele, Catania; [4] A.O.U.P: Vittorio Emanuele, Catania; [5] A.O.U.P. Vittorio Emanuele - Catania; [6] Ospedale Cto Torino, I Clinica Ortopedica, Torino; [7] A.O.U.P. Vittorio Emanuele, II Clinica Ortopedica Università di Catania, Catania

Introduzione: Le fratture diafisarie di femore sono comuni nei politraumi. Nonostante l'inchiodamento endomidollare rappresenti il gold-standard per l'osteosintesi di queste fratture, nel politraumatizzato la fissazione esterna può rappresentare una valida alternativa come trattamento definitivo.
Lo scopo di questo studio è quello di confrontare le due opzioni di trattamento, adottate da due centri ortopedici differenti.
Materiali e Metodi: Tra Gennaio 2007 e Dicembre 2016 sono state analizzate retrospettivamente le fratture diafisarie di femore nei politraumi, suddividendole in due gruppi: Gruppo 1, trattate con inchiodamento endomidollare presso la clinica Ortopedica dell'Università di Catania; Gruppo 2, trattate con fissazione esterna monoassiale presso il CTO di Torino. Sono state incluse solamente le fratture AO 32, di età compresa tra 18 e 75 anni, escludendo fratture del collo del femore, patologiche, esposte e bilaterali.
Di ciascun gruppo sono stati riportati: età, classificazione AO, follow-up medio, tempi di consolidazione e complicanze.
Risultati: Il gruppo 1 comprendeva 76 fratture. L'età media dei pazienti era di 38,5±20,3 anni. Secondo i criteri AO, 49(64,4%) fratture erano di tipo A, 23(30,3%) di tipo B, 4 (5,3%) di tipo C. Il follow-up medio era di 66,4±33,1 mesi. Il tempo di consolidazione medio delle fratture è stato di 24,8±8,7 settimane. Sono state riscontrate complicanze maggiori in 7(9,2%) casi.
Il gruppo 2 comprendeva 73 fratture. L'età media dei pazienti era di 33,8±12,7 anni. Secondo i criteri AO, 32(43,8%) fratture erano di tipo A, 24(32,9%) di tipo B, 17(23,3%) di tipo C. Il follow-up medio è stato di 59,8±22,1 mesi. Il tempo di consolidazione medio delle fratture è stato di 24,05±12,12 settimane. Sono state riscontrate complicanze maggiori in 16(21,9%) casi.
Discussione: I due gruppi erano simili per età media, sesso e lato coinvolto. Il gruppo 2 aveva una maggiore percentuale di

fratture tipo C, nelle quali il fissatore esterno assicurava una migliore gestione.
Non sono state evidenziate differenze significative nel tempo di consolidazione della frattura tra i due gruppi. Nel gruppo 2 si ha avuto una maggiore incidenza di complicanze maggiori, ma soprattutto delle minori, quali infezione superficiali dei tramiti del fissatore esterno
Conclusioni: La fissazione esterna può ritenersi una valida alternativa nel trattamento delle fratture diafisarie di femore nei politraumi rispetto al chiodo endomidollare, consentendo risultati a medio-termine paragonabili con una procedura chirurgica più semplice e breve, meno invasiva, con una più rapida ripresa del carico. Tuttavia la fissazione esterna è associata a maggiori percentuali di complicanze

RISULTATI CLINICI E RADIOGRAFICI A MEDIO TERMINE DELLE ARTROPROTESI D'ANCA CON COTILE DUAL MOBILITY NEL TRATTAMENTO DELLE FRATTURE DEL COLLO DEL FEMORE IN PAZIENTI UNDER 80

Gianluca Canton[1], Francesco Kostoris[1], Alessandro Moghnie[1], Luigi Murena[1]

[1] Ospedale di Cattinara, Clinica Ortopedica e Traumatologica, Trieste

Introduzione: Il trattamento delle fratture del femore prossimale con protesi totale d'anca ha dimostrato risultati clinici superiori rispetto all'endoprotesi in una popolazione di pazienti selezionata. Tuttavia al confronto con la sostituzione d'anca su coxartrosi è stata riportata una maggiore incidenza di complicanze, in particolare la dislocazione dell'impianto protesico che in alcune casistiche raggiunge un'incidenza sette volte superiore.
L'utilizzo di un cotile tipo dual mobility è stato proposto nel trattamento di queste fratture per ridurre al minimo questa complicanza. Obbiettivo del presente lavoro è la valutazione dei risultati clinici e radiografici di un impianto protesico dual mobility (Avantage, Biomet) nel trattamento delle fratture del collo del femore in pazienti di età inferiore a 80 anni con elevate richieste funzionali.
Materiali e Metodi: Nel nostro studio retrospettivo abbiamo valutato clinicamente e radiograficamente ad un follow up medio di 5,2 anni 80 pazienti. È stato valutato l'outcome clinico mediante Harris Hip Score e l'Oxford Score, l'articolarità, la soddisfazione dei pazienti. Radiograficamente sono stati valutati eventuali segni di mobilizzazione delle componenti. Ogni complicanza è stata registrata con particolare attenzione agli eventuali eventi di lussazione.
Risultati: L'età media dei pazienti al momento dell'intervento era di 71 anni.
L'articolarità è risultata essere soddisfacente e l'outcome clinico mediamente buono, con risultati all'Harris Hip Score in media di 82,8 ed all'Oxford Score di 40.
I pazienti han dichiarato di esser soddisfatti dell'intervento nel 92% dei casi. Alla valutazione radiografica non sono stati riscontrati segni di mobilizzazione degli impianti. Nessun paziente ha avuto episodi di lussazione dell'impianto protesico nè di fratture periprotesiche.
Discussione: I pochi studi presenti in letteratura sull'utilizzo di queste protesi per il trattamento delle fratture del collo del femore riportano risultati promettenti in termini di incidenza della lussazione delle componenti protesiche. I risultati del presente lavoro sono in linea con le casistiche della letteratura.
Conclusioni: L'artroprotesi d'anca con cotile dual mobility è un'interessante opzione chirurgica per il trattamento delle fratture del collo del femore in pazienti relativamente giovani con uno stile di vita attivo poichè garantisce una buona funzionalità e un buon outcome clinico, riducendo il rischio di lussazione delle componenti.

NON UNION NEL DOCKING POINT DOPO TRASPORTO OSSEO. L'INCHIODAMENTO COME SOLUZIONE

Alfonso Ambrosone[1], Gianfranco Corina[2], Piero Domenico Cataldi[3], Gianluca Felline[4]

[1] Ospedale "A. Perrino" Asl Brindisi, Ortopedia e Traumatologia; [2] Ospedale "A. Perrino" Asl Brindisi, Ortopedia E Traumatologia; [3] Ospedale "A. Perrino" Asl Brindisi, Ortopedia e Traumatologia; [4] Ospedale "A. Perrino" Asl Brindisi, Ortopedia e Traumatologia

Introduzione: Possiamo considerare l'osteogenesi per distrazione come una metodica di salvataggio con numerosi campi d'applicazione
Per osteogenesi per distrazione si intende la produzione di nuovo tessuto osseo tra due superfici ossee vascolarizzate create da una osteotomia, il tutto in un sistema meccanicamente stabile. Necessita di un adeguato planing pre-operatorio, valutando il grado di deformità, l'entità di gap osseo, di infezione ossea, etc. Il sistema deve essere stabilizzato con corretto posizionamento di fili K e viti secondo i corretti canoni di sicurezza.
Materiali e Metodi: Nella nostra casistica, dal 2008 al 2016, abbiamo eseguito 37 casi su arto inferiore e 7 su arto superiore per un totale di 44 pazienti. 42 maschi e 2 femmine. I pazienti appartenevano tutti al 3° gruppo della classificazione NUSS (non union scoring system). Il periodo di trattamento è stato mediamente di 13 mesi; il follow-up massimo di 8 anni. È stato utilizzato sia il fissatore circolare che quello monoassiale. Non abbiamo riscontrato differenze nei risultati, nel tempo di trattamento e le complicanze fra l'uno e l'altro sistema.
Risultati: Abbiamo avuto nella quasi totalità dei casi flogosi con infezione cutanea superficiale dei fili K sempre risolta (100%); in 1 caso abbiamo dovuto interrompere il trattamento per intolleranza e decidere di amputare l'arto (2 %); 32 casi di sofferenza della cute con perdita di sostanza che abbiamo trattato con medicazioni avanzate (72 %); 7 casi (16 %) di non-union del docking point. Routinariamente a livello del docking-site effettuiamo un debridement dei tessuti molli (tessuto fibroso e talora cute interposta) ed una cruentazione delle superfici ossee che verranno a contatto;
Discussione: Le complicanze riportate in Letteratura a carico delle strutture ossee sono rappresentate dalla non-union del docking site, deformità del rigenerato, sindrome algo-distrofica,

incogruenza articolare. La guarigione ossea a livello del docking point è fondamentale per il successo del trattamento con trasporto osseo e la complicanza della non union è sempre un grosso problema dopo un trattamento di lunga durata necessario per ottenere un rigenerato. Il tasso di complicanze diminuisce con l'aumentare dell'esperienza del chirurgo e aumenta con l'aumentare della lunghezza del rigenerato, dalle comorbilità, dalle abitudini del paziente (ad es fumo).
Conclusioni: In conclusione riteniamo che la manovra di rimozione del tessuto fibroso interposto e di cruentazione delle superfici ossee a livello del docking-site alla fine del trasporto osseo sia necessaria al fine di ottenere una buona guarigione ossea, e nei nei casi di non-union l'inchiodamento endomidollare rappresenta probabilmente la soluzione più efficace.

FRATTURE PERI-IMPIANTO FEMORALI: PROPOSTA DI UN NUOVO SISTEMA DI CLASSIFICAZIONE E ALGORITMO DI TRATTAMENTO

Giovanni Vicenti[1], Arturo Infante[2], Piergiorgio Soloperto[3], Biagio Moretti[4]

[1] Università degli Studi di Bari, Dipartimento di Scienze Mediche di Base, Neuroscienze e Organi di Senso – U.O. Ortopedia e Traumatologia, Altamura; [2] Università degli Studi di Bari, Dipartimento di Scienze Mediche di Base, Neuroscienze e Organi di Senso – U.O. Ortopedia e Traumatologia, Bari; [3] Università degli Studi di Bari, Dipartimento di Scienze Mediche di Base, Neuroscienze e Organi di Senso – U.O. Ortopedia e Traumatologia, Bari; [4] Università degli Studi di Bari, Università degli Studi di Bari; Dipartimento di Scienze Mediche di Base, Neuroscienze e Organi di Senso – U.O. Ortopedia e Traumatologia, Bari

Introduzione: La frattura femorale peri-impianto è una problematica in aumento in campo ortopedico, a causa dell'aumento della speranza di vita e del numero di sintesi primarie. Non esiste ancora una classificazione che consenta di orientare verso la scelta del trattamento, come succede per le fratture periprotesiche; lo scopo di questo lavoro è quindi quello di gettarne le basi per lo sviluppo.
Materiali e Metodi: Sono stati reclutati 41 casi di fratture peri impianto dal 2010 al 2016 relative a 3 centri, suddivise in 3 gruppi (A, B, C) a seconda della sede della nuova frattura, a prescindere dal mezzo di sintesi utilizzato: le fratture di tipo A corrispondono a quelle occorse in sede metaepifisaria, sia prossimale che distale, già sintetizzata per la frattura originaria; le fratture di tipo B corrispondono a quelle occorse in sede diafisaria; le fratture di tipo C a quelle occorse in sede metaepifisaria opposta a quella già sintetizzata. Tra i casi reclutati, 27 presentavano una frattura su chiodo endomidollare, 8 presentavano una frattura su placca, 2 su viti di asnis ed 1 caso presentava frattura tra chiodo endomidollare e artroprotesi di ginocchio. Tra i casi erano presenti 3 fratture con rottura del mezzo di sintesi che sono stati esclusi dallo studio. I criteri presi in considerazione per definire un algoritmo di trattamento sono stati la qualità dell'osso, la consolidazione della frattura primaria e la minima invasività nel trattamento, ottenendo così 8 casi di gruppo A, 20 casi di gruppo B, 10 di gruppo C.
Risultati: Suddividendo i casi osservati secondo la classificazione proposta, il protocollo sviluppato prevedeva 15 casi di nuovo inchiodamento endomidollare con augmentation, 6 casi di bloccaggio del chiodo endomidollare, 13 casi di riduzione e sintesi con placca e viti di cui 5 con utilizzo di stecca d'osso e 4 casi trattati incruentamente con apparecchio gessato.
Discussione: Confrontando il trattamento previsto con quello realmente effettuato è stata riscontrata una elevata congruenza.
Conclusioni: La classificazione e l'algoritmo di trattamento proposti sono strumenti potenzialmente utili per il trattamento delle fratture peri-impianto di femore. Ulteriori studi sono necessari con questo protocollo di trattamento con un livello di evidenza più elevato, reclutando un maggior numero di pazienti con un più lungo follow-up per determinare il reale contributo al miglioramento dell'outcome.

TRATTAMENTO DELLE FRATTURE DIAFISARIE D'OMERO CON FISSAZIONE ESTERNA: REVISIONE CASISTICA RETROSPETTIVA

Michelangelo Scaglione[1], Fabio Celli[2], Francesco Casella[3], Ilaria Angelini[4], Matteo Ceccoli[4], Annapaola Rovelli[5], Rodolfo Capanna[6]

[1] Azienda Ospedaliero Universitaria Pisana, Ortopedia e Traumatologia 2, Pisa; [2] Università di Pisa, Ortopedia e Traumatologia 2, Pisa; [3] Università di Pisa, Medicina Traslazionale e Delle Nuove Tecnologie in Medicina e Chirurgia, Pisa; [4] Pisa; [5] Pisa

[6] Aoup Cisanello, Uo Ortopedia e Traumatologia II, Pisa

Introduzione: Attualmente non c'è consenso unanime sul tipo di trattamento delle fratture omerali. Lo scopo di questo studio è stato dimostrare che il fissatore esterno può essere considerato una valida metodica da utilizzare non solo nel damage control ma anche come opzione chirurgica definitiva nel trattamento di queste fratture.
Materiali e Metodi: Abbiamo revisionato tutte le fratture diafisarie d'omero trattate nella nostra clinica con fissatore esterno dal 2001. In tutti i casi abbiamo utilizzato il fissatore esterno modulare Stryker Hoffmann II. I risultati funzionali sono stati valutati con il DASH score e SF-36.
Risultati: Abbiamo ottenuto la guarigione della frattura nel 97.3% dei casi con un tempo di consolidazione medio di 12 settimane. Le complicanze riscontrate sono state: 1.2% ritardi di consolidazione, 1.2% rifratture, 7.2% viziose consolidazione (tra 10 e 20°), 1.2% casi di neuro aprassia transitoria del nervo radiale, 2,4% infezioni superficiali ed 1.2% di infezioni profonde. Il DASH Score medio è stato di 8.9 mentre utilizzando l'SF-36 abbiamo avuto buoni risultati nel 95% dei casi.
Discussione: Il trattamento delle fratture diafisarie d'omero con fissatore esterno permette di ottenere risultati simili a tecniche chirurgiche più invasive, associando al contempo i vantaggi di

una tecnica mini-invasiva, ben tollerata dal paziente, con una buona stabilità della frattura e ridotto numero di complicanze
Conclusioni: Noi sosteniamo che il fissatore esterno può essere considerato una valida alternativa nel trattamento delle fratture omerali, non solo nell'emergenza ma anche nel trattamento elettivo definitivo delle fratture chiuse, specie quelle del terzo distale.

UN AUDIT ORGANIZZATIVO SUGLI INDICATORI DEL PROGRAMMA NAZIONALE ESITI (PNE): UNO STRUMENTO PER LA CREAZIONE DI VALORE ALL'INTERNO DELL'AZIENDA

Marta Nobile[1], Giorgio Maria Calori[2], Massimiliano Colombo[3], Antonio Piscitelli[4], Simone Mazzola[1], Alessandra Ines Maria Colombo[1], Paola Navone[4]

[1] Asst Pini-Cto, Milano; [2] Asst Pini-Cto, Cor, Milano; [3] Asst Pini-Cto, Cor, Milano; [4] Milano

Introduzione: Le fratture di femore prossimale nel paziente anziano rappresentano un problema socio-economico in rapido aumento. Le Linee-Guida Internazionali raccomandano l'intervento chirurgico entro 48 ore dal trauma; tuttavia, in alcune casistiche non è stata osservata correlazione tra tempistica chirurgica e prognosi, soprattutto nei pazienti anziani, con varie comorbosità, in cui può essere necessario posticipare l'intervento al fine di stabilizzare il paziente dal punto di vista clinico.
Materiali e Metodi: L'obiettivo dello studio è raggiungere la maggiore uniformità nel trattamento dei pazienti ammessi per fratture di femore, attraverso un miglioramento della pratica clinica, nel rispetto degli standard nazionali e internazionali, tramite la definizione di un PDTA (protocollo diagnostico-terapeutico). È stato pianificato un audit clinico ed organizzativo sui risultati del PNE (Programma Nazionale Esiti), in riferimento all'indicatore relativo alla proporzione di fratture di femore operate entro 2 giorni nei pazienti sopra i 65 anni. È stato messo a punto un PDTA condiviso, redatto e successivamente presentato a tutti i medici della Struttura nelle varie Unità Operative coinvolte nella gestione dei pazienti con frattura di femore, per una prima implementazione.
Risultati: Successivamente all'introduzione del PDTA, la percentuale di interventi per fratture di femore effettuati entro 48 ore è passata dal 45% al 93% (Test Chi Quadro: probabilità dell'1% di differenza statisticamente significativa).
Discussione: I risultati ottenuti concordano con alcune delle principali evidenze riportate in letteratura.
Conclusioni: La sperimentazione ed introduzione di un PDTA condiviso rappresenta uno strumento organizzativo in grado di integrare le risorse tecniche e professionali necessarie ad assicurare la continuità del processo di cura.

Comunicazioni ARTROSCOPIA 2

Venerdì 20 Ottobre 2017 dalle 11:00 alle 12:00

TRATTAMENTO CHIRURGICO DELLE LESIONI DEL LEGAMENTO CROCIATO ANTERIORE IN UNA POPOLAZIONE PEDIATRICA. LA NOSTRA ESPERIENZA

Roberto Pozzoni[1], Andrea Spreafico[2], Giovanni Ravasio[3], Andrea Cusumano[2], Herbert Schonhuber[4]

[1] Galeazzi, Traumatologia Dello Sport, Milano; [2] Galeazzi, Traumatologia Dello Sport, Milano; [3] Irccs Istituto Ortopedico Galeazzi, Centro di Traumatologia Dello Sport e Chirurgia Artroscopica, Milano; [4] Galeazzi, Traumatologia Dello Sport- Cts, Milano

Introduzione: Negli ultimi anni si è assistito ad un incremento del numero di infortuni del legamento crociato anteriore (LCA) in età pediatrica anche per le sempre più elevate sollecitazioni che i nuovi materiali e modalità di allenamento determinano su una struttura scheletrico-muscolare immatura. Ancora oggetto di discussione è la possibilità di ricostruzione chirurgica dell'lca in età pediatrica.
Materiali e Metodi: Il presente studio retrospettivo è basato su una popolazione di 14 pazienti sportivi ≤14 anni (5 femmine e 9 maschi) sottoposti ad intervento di ricostruzione del LCA dal 2012 al 2016 da parte della medesima equipe. Per ciascun paziente sono stati raccolti gli score IKDC preoperatorio, Cincinnati, Lysholm e Tegner pre-operatori e post-operatori. Il protocollo fisioterapico pre/post-operatorio è stato il medesimo, eccezion fatta per i pazienti che hanno necessitato di specifiche procedure chirurgiche associate (es. suture meniscali). Le tecniche chirurgiche utilizzate sono state sia phyeal-sparing che transfisarie con tunnels di 6-9 mm. I graft impiegati per il neo-lca sono stati 5 allograft e 9 autograft. Sono stati considerati indici di successo l'integrità del neolegamento, Tegner score non inferiore al punteggio preperatorio e uno score eccellente alle scale di valutazione Cincinnati e Lysholm
Risultati: Alla data d'intervento, l'età media dei pazienti era 13.5 anni (Range 11.83-14.25), con una VAS media di 1.4, scores preoperatori medi alle scale Cincinnati e Lysholm di 65.25 (Range 52-100) e 77.8 (Range 25-88). Ad un follow-up medio 16.5 mesi (range 2-48), 9 pazienti praticano lo stesso sport ad un livello ≥ a quello preinfortunio, 2 pazienti non hanno ancora raggiunto il timing minimo per la ripresa allo sport secondo i nostri protocolli, 2 pazienti hanno ridotto l'attività sportiva, mentre 1 impianto è fallito a 7 mesi dall'intervento. Gli score Lysholm, Cincinnati post-operatori medi sono stati 94 (Range 64-100) e 95 (Range 66-100).
Discussione: Gli outcomes clinici e funzionali della nostra casistica incoraggiano alla ricostruzione del lca anche in età ≤ 14. Tale procedura tuttavia necessita di un attento studio preoperatorio, esperienza chirurgica e necessità di informare i genitori della necessità di follow-up sino al raggiungimento della maturità scheletrica.
Conclusioni: La ricostruzione del lca in età pediatrica rappresenta un'opportunità chirurgica in pazienti selezionati.

L'IMPORTANZA DI UN PROTOCOLLO RIABILITATIVO SPECIFICO DOPO INTERVENTO ARTROSCOPICO DI CORREZIONE DEL CONFLITTO FEMORO ACETABOLARE

Nicola Santori[1], Antonio Bertino[2], Domenico Potestio[3]

[1] Rome American Hospital, Ortopedia, Roma; [2] Roma; [3] Rome American Hospital, Ortopedia, Roma

Introduzione: L'impingement femoro-acetabolare è una causa importante di riduzione della funzione e della mobilità dell'anca. Negli ultimi anni è aumentato esponenzialmente il numero degli intervento atti a risolvere l'impingemnt. Molti protocolli di riabilitazione post-operatoria sono stati proposti nel corso degli ultimi anni e la maggior parte di essi richiedono la presenza di un fisioterapista.
Nell'attività quotidiana il problema con cui si fronteggiano i chirurghi e i pazienti è la mancanza di fisioterapisti in grado di riabilitatare i pazienti che hanno subito un trattamento artroscopico di osteocondroplastica per conflitto femro acetaboalre.
Un terapista non ben addestrato può essere responsabile dell'insorgenza di dolore post operatorio e di un ritardo sul tempo di recupero.
Dal 2014 abbiamo sviluppato uno specifico protocollo riabilitativo che è stato dato ai pazienti. Il protocollo è disponibile come file PDF e come file video
Materiali e Metodi: Da Gennaio 2015 a Gennaio 2016 abbiamo eseguito 106 artroscopie di anca per conflitto femoro acetabolare. L'età media dei pazienti era di 27 aa. Per tutti i pazienti è stato valutato il NAHS ed il MHHS pre operatorio. I pazienti sono stati suddivisi in due gruppiin base al percorso post operatorio seguito. Il gruppo A di 52 pazienti ha svolto una riabilitazione seguendo solamente il protocollo, il gruppo B di 54 pazienti ha seguito il protocollo insieme ad un fisioterapista. I due gruppi erano omogenei per quanto riguarda lesioni condrali, lesioni del labbro e tipo di conflitto. Tutti i pazienti sono stati valutati al giorno 14, 30 a 2 mesi ed a 3 mesi.
Risultati: 1/52 pazienti del gruppo A ha riferito aumento del dolore al giorno 14 e 30. 8 /54 del gruppo hanno riferito aumento del dolore al giorno 14 e 30. 1/52 del gruppo A ha riferito dolore a 2 mesi. 5/54 del gruppo B ha riferito dolore a 2 mesi. A 3 mesi solo 2 pazienti del gruppo B riferiva dolore. NAHS e MHHS erani più alti a 2 mesi nel gruppo A.
Discussione e Conclusioni: Un protocollo post operatorio

specifico è di fondamentale importanza dopo intervento di artroscopia dell'anca. L'uso accurato di questo protocollo "self administrated" può garantire ottimi risultati post operatori. Una riabilitazione errata può causare un aumento della sintomatologia dolorosa nei primi 3 mesi. La mancanza di terapisti esperti nella riabilitazione post artroscopia ci fa raccomandare l'uso di un protocollo "self administrated".

MULTIPLE REVISIONI DEL LCA, ANALISI DEI FALLIMENTI E RISULTATI CLINICI

Paolo Adravanti[1], Francesco Dini[2], Aldo Ampollini[3], Michele Attilio Rosa[4]

[1] Casa di Cura Città di Parma, Unità di Chirurgia del Ginocchio, Parma; [2] Messina, Unità di Chirurgia del Ginocchio, Messina; [3] Casa di Cura Città di Parma, Unità di Chirurgia del Ginocchio, Parma; [4] University Hospital "G. Martino", Department of Biomedical Sciences, Morphological and Functional Images, Messina

Introduzione: Il fallimento delle revisioni di ricostruzione del legamento crociato anteriore (LCA) rappresenta un quadro patologico piuttosto complesso in cui oltre all'instabilità data dalla non validità del trapianto pro LCA spesso si associano lesioni meniscali e condrali o instabilità periferiche.
Materiali e Metodi: La nostra casistica, dal 2008 al 2016, consta di 263 interventi di revisione di LCA di cui 19 re-revisioni, queste ultime sono state studiate in maniera retrospettiva analizzando le cause di fallimento e i risultati clinici, tramite schede di valutazione soggettive e oggettive (LYSHOLM e IKDC), esame KT 2000, indagini radiografiche e TAC pre e post operatorie.
Risultati: Il follow up medio è stato di 29 mesi, durante l'ultimo controllo sono stati persi 2 pazienti, 4 hanno effettuato una re-revisione in 2 tempi, 5 presentavano tunnel femorali troppo anteriori,7 un tunnel tibiale troppo verticale e posteriore, 8 mostravano lesioni meniscali, 5 pazienti presentavano lesioni cartilaginee di 3-4° di Outerbridge. Le schede IKDC hanno evidenziato un incremento statisticamente significativo degli score positivi (A+B 35,29%, C+D 64,71% pre operatorio; A+B 82,35%, C+D 17,65% post operatorio; Odds ratio: 0.1169; P= 0,0083) La media del LYSHOLM score è passata da 42.89 a 86.78 (P< 0,001).
Discussione: Dopo l'ultimo intervento di revisione i risultati clinici evidenziano una buona stabilità nei test funzionali con esiti soddisfacenti nell'80% dei pazienti, tuttavia soltanto 4 di questi hanno ripreso l'attività sportiva ai livelli pre-infortunio.
Conclusioni: I fallimenti delle revisioni del LCA possono essere dovuti a nuovi eventi traumatici ma la presenza di instabilità rotatoria, l'errato posizionamento dei tunnel e lesioni condrali di grado elevato sono le cause principali di risultati clinici insoddisfacenti. Dopo l'intervento di re-revisione solo in pochi ritornano all'attività sportiva precedente.

RICOSTRUZIONE DEL LEGAMENTO CROCIATO ANTERIORE CON ALLOGRAFT. STUDIO DI FOLLOW-UP DELLA NOSTRA CASISTICA

Roberto Pozzoni[1], Andrea Spreafico[2], Gabriele Thiebat[2], Francesca Facchini[2], Herbert Schonhuber[3]

[1] Galeazzi, Traumatologia Dello Sport, Milano; [2] Galeazzi, Traumatologia Dello Sport, Milano; [3] Galeazzi, Traumatologia Dello Sport- Cts, Milano

Introduzione: La ricostruzione del legamento crociato anteriore (LCA) con allograft è tutt'oggi oggetto di discussione. Essa ha il vantaggio di essere poco invasiva e comportare un minor dolore post-operatorio. Tuttavia studi di metanalisi hanno evidenziato un aumentato rischio di rottura del neo-lca, rischi infettivologici legati al trapianto e difficoltà del reperire donatori.
Materiali e Metodi: Il presente studio retrospettivo è basato su una popolazione di 79 pazienti sportivi sottoposti ad intervento di ricostruzione del LCA da Febbraio 2012 a Giugno 2016 da parte della stessa equipe. Per ciascun paziente sono stati raccolti gli score IKDC e VAS preoperatori. Scale Cincinnati, Lysholm e Tegner activity level sono state proposte sia nel pre-operatorio che nel follow-up post-operatorio. Il posizionamento del graft è stato per via transtibiale classica, fissato prossimalmente a sospensione, mentre distalmente con una vite riassorbibile. Tutti gli allograft sono stati forniti da un'unica banca dei tessuti, conservati a -80°, sottoposti a tamponi microbiologici pre-impianto e dunque trattamento antibiotico profilattico. Sono stati considerati indici di successo l'integrità del neo-lca ed uno score eccellente alle scale di valutazione Cincinnati e Lysholm nel follow-up.
Risultati: Alla data d'intervento l'età media dei pazienti è stata 36.5 anni (Range 12-63), con una VAS media di 2.2 (Range 0-7) ed una Tegner media di 7.0 (Range 5-10). Gli scores preoperatori medi alle scale Cincinnati e Lysholm sono stati rispettivamente di 65.3 (Range 25-95) e 72.3 (Range 31-94). Ad un follow-up medio 29.7 mesi (range 8-60) gli score Lysholm e Cincinnati post-operatori medi sono stati rispettivamente 91.2 (Range 55-100) e 92.8 (Range 55-100). Nessun impianto è fallito e il punteggio medio alla Tegner activity level scale post-operatoria è stato 6.1 (Range 2-10).
Discussione: I risultati clinici e funzionali dei graft utilizzati nella nostra casistica incoraggiano ad loro utilizzo sia nelle revisioni sia, in pazienti selezionati, nel caso di primi impianti. Tuttavia, in letteratura sono presenti studi di follow-up di allograft trattati con irradiazione, che evidenziano un rischio aumentato di rirottura. Al fine di ridurre tale rischio, a nostro parere è cruciale sia la selezione del graft (qualità e tipologia di tessuto utilizzato), sia quella del paziente ricevente. Non è ancora possibile trarre conclusioni definitive sull'argomento, infatti allo stato dell'arte attuale, sono necessari ulteriori studi randomizzati e standardizzati per tipologia di popolazione selezionata e dei graft utilizzati che abbiano un sufficiente follow-up a lungo termine.
Conclusioni: I risultati della nostra casistica suggeriscono la validità della scelta di una ricostruzione del lca con allograft, nonostante la le limitazioni che questa procedura comporta.

RISULTATI PRELIMINARI DI UNA SERIE DI LESIONI MASSIVE DI CUFFIA TRATTATE ARTROSCOPICAMENTE CON UNA TECNICA DOUBLE-ROW E UN "AUGMENTED PATCH" DI MATRICE EXTRACELLULARE

Paolo Consigliere[1], Ioannis Polyzois[2], Rohit Gupta[3], Ali Narvani[4]

[1] Royal Berkshire Hospital and Berkshire Independent Hospital, Reading Shoulder Unit; [2] Rowley Bristow Unit, Ashford & St Peters NHS Ft (Surrey), Chertsey, United Kingdom; [3] Rowley Bristow Unit, Ashford & St Peters NHS Ft (Surrey), Chertsey, United Kingdom; [4] Rowley Bristow Unit, Ashford & St Peters NHS Ft (Surrey), Chertsey, United Kingdom

Introduzione: Le recidive di lesioni di cuffia sono tutt'oggi estremamente frequenti a dispetto degli sviluppi delle tecniche chirurgiche, dei materiali usati e delle migliori conoscenze sui processi di riparazione tendinea. La tecnica di "augmentation" della riparazione di cuffia con un "patch" ha sviluppato popolarità nei recenti anni con lo scopo di ridurre il tasso di fallimento, specie nelle lesioni massive di cuffia.
Materiali e Metodi: Dal 2014 al 2016, 28 pazienti consecutivi, con lesione massiva di cuffia, sono stati sottoposti ad "augmentation" artroscopica con "patch" di matrice extracellulare. Questi pazienti sono stati valutati con il Constant Score (CS) e l'Oxford Score (OS) sia nel pre-operatorio sia a 3 mesi, 6 mesi e a 1 anno post intervento. È stata usata anche la scala Visual Analogue Scores (VAS) per la determinazione del dolore. Il follow-up minimo è di 6 mesi. Tutte le riparazioni sono state eseguite artroscopicamente, con una tecnica double-row rinforzata da un "patch" di matrice extracellulare. La tecnica chirurgica utilizzata è stata la tecnica "Pull-Over". I pazienti hanno seguito un protocollo riabilitativo standard per lesioni massive della cuffia dei rotatori.
Risultati: L'età media dei pazienti è 72, il CS è migliorato da 37 (SD=13) nel pre operatorio a 68 (SD=11) all'ultimo follow-up (Follow up medio 13 mesi) ($p<0.05$). L'OS medio anche è aumentato, passando da 29 (SD=10) nel pre operatorio a 46 (SD=14) all'ultimo follow up ($p<0.05$). L'abduzione è passata da 91 nel pre operatorio a 147 al follow up finale ($p<0.05$). La VAS è aumentata da 8 su 10 (SD=1.9) nel pre operatorio a 0.2 (SD=0.7) all'ultimo controllo ($p<0.05$).
Discussione: I nostri risultati dimostrano un significativo miglioramento della funzionalità della spalla e una riduzione del dolore in una serie di pazienti con follow up medio di 13 mesi. Tutti i pazienti hanno raggiunto una miglior funzione della spalla rispetto al pre operatorio e si sono ritenuti soddisfatti del risultato raggiunto. L'inserimento di un "patch" a rinforzo della riparazione di cuffia è stato dimostrato aumentare il contatto tra il tendine e il "foot-print" del 40% e pertanto favorire la guarigione tendinea. In pazienti con lezioni massive, la qualità e la vascolarizzazione del tendine da riparare risulta spesso molto povera. L'alto tasso di fallimenti osservati in chirurgia artroscopica può trovare un valido sostegno in questa tecnica.
Conclusioni: Il trattamento di lesioni massive di cuffia con l'ausilio di "patches" che possano aumentare la tenuta e solidità della riparazione hanno mostrato ottimi risultati, soprattutto con veloce recupero della funzione della spalla nel breve periodo. Non è stato inoltre osservato un aumento delle complicanze peri e post operatorie se si confrontano i risultati con quelli riportati dalla letteratura per lesioni massive di spalla senza "augmentation".

RISCONTRI INTRA-ARTICOLARI NEL DOLORE LATERALE DI GOMITO: È POSSIBILE PARLARE DI MICROINSTABILITÀ?

Paolo Angelo Arrigoni[1], Davide Cucchi[1], Alessandra Menon[1], Riccardo D'Ambrosi[2], Marco Brioschi[1], Luca Pulici[1], Pietro Simone Randelli[1]

[1] Azienda Socio Sanitaria Territoriale Centro Specialistico Ortopedico Traumatologico Gaetano Pini-Cto, 1° Divisione, Milano; [2] Università degli Studi di Milano, Irccs - Istituto Ortopedico Galeazzi, U.O. C.A.S.C.O. - Piede e Caviglia, Milano

Introduzione: La presenza di riscontri intra-articolari di gomito può spiegare patologie extra-articolari come ad esempio l'epicondilite. Lo scopo di questo studio è descrivere riscontri artroscopici e clinici in un gruppo di pazienti con dolore laterale di gomito.
Materiali e Metodi: Trentacinque pazienti con epicondilite laterale recalcitrante sono stati reclutati in modo prospettico dopo fallimento di almeno sei mesi di trattamento conservativo. Durante l'artroscopia di gomito, è stata ricercata e registrata la presenza di tre segni di patolassità legamentosa laterale e di cinque tipi di lesione intra-articolare. È quindi stata calcolata l'incidenza di ciascun riscontro intra-articolare ed è stata valutata l'associazione tra patolassità legamentosa laterale e presenza di lesioni intra-articolare.
Risultati: Il 48.6% dei pazienti ha presentato almeno un segno di patolassità laterale e l'85.7% almeno una lesione intra-articolare. Il ballottamento della testa radiale è stato il più frequente segno di patolassità (42.9%), mentre la sinovite è stata la più frequente lesione intra-articolare (81.1%), seguita dalla condropatia del capitello (39.3%). È stata evidenziata un'associazione significativa tra la presenza di segni di patolassità legamentosa laterale e condropatia del capitello ($p=0.0409$) e sinovite antero-mediale ($p=0.0408$).
Discussione: Quasi la metà dei pazienti affetti da epicondilite laterale recalcitrante mostrano segni di patolassità legamentosa laterale, e oltre l'85% presentano almeno una lesione intra-articolare. Le più frequenti lesioni intra-articolari si asociano in modo significativo con la presenza di patolassità legamentosa laterale.
Conclusioni: La presenza di multipli riscontri intra-articolari a livello del gomito supporta l'ipotesi di una cascata patogenetica originante da una condizione di microinstabilità, che può portare ad un dolore laterale del gomito.

SALT & PEPPER: DUE NUOVI TEST DIAGNOSTICI PER IL DOLORE LATERALE DI GOMITO

Paolo Angelo Arrigoni[1], Davide Cucchi[1], Alessandra Menon[1], Riccardo D'Ambrosi[2], Luca Pulici[1], Nicolò Cosmelli[1], Pietro Simone Randelli[1]

[1] Azienda Socio Sanitaria Territoriale Centro Specialistico Ortopedico Traumatologico Gaetano Pini-Cto, 1° Divisione, Milano; [2] Università degli Studi di Milano, Irccs - Istituto Ortopedico Galeazzi, U.O. C.A.S.C.O. - Piede e Caviglia, Milano

Introduzione: L'epicondilite laterale è generalmente considerata una patologia extra-articolare ed il ruolo della microinstabilità come agente eziologico è stato raramente considerato. Lo scopo dello studio è valutare la performance diagnostica di due nuovi test clinici rispetto alla presenza di riscontri intra-articolari in pazienti con dolore laterale di gomito.

Materiali e Metodi: Dieci pazienti con dolore laterale di gomito non responsivi al trattamento conservativo sono stati in modo prospettico reclutati. Come parte del processo diagnostico sono stati creati due test per la valutazione del dolore laterale di gomito: "Supination and Antero-Lateral pain Test" (SALT) e "Posterior Elbow Pain by Palpation while Extending the Radiocapitellar joint" (PEPPER). Durante l'artroscopia di gomito, è stata ricercata e registrata la presenza di otto tipi di lesione intra-articolare correlati con la microinstabilità sintomatica di gomito. La loro incidenza è stata calcolata e sensibilità, specificità, valori predittivi e accuratezza dei due test sono state misurate.

Risultati: 90% dei pazienti è risultato positivo ad almeno uno dei due test e tutti i pazienti con presenza di segni di patolassità legamentosa laterale o lesioni intra-articolari sono risultati positivi ad almeno uno dei due test. Il test SALT risulta avere un'elevata sensibilità ma bassa specificità ed è particolarmente accurato nella diagnosi di lesioni intra-articolari, specialmente la sinovite anteriore. Il test PEPPER ha dimostrato una moderata sensibilità, specificità ed accuratezza nella rilevazione di una condropatia della testa radiale.

Discussione: Il riscontro di lesioni intra-articolari a livello del gomito supporta l'ipotesi di una cascata patogenetica originante da una condizione di microinstabilità, che può portare a dolore laterale di gomito. La diagnosi di questa condizione può essere facilitata dall'esecuzione di test diagnostici specificamente disegnati per evocare dolore proveniente da strutture intra-articolari.

Conclusioni: I due test descritti, SALT e PEPPER, aiutano ad identificare un sottogruppo di pazienti in cui sono presenti riscontri intra-articolari correlati ad un quadro di microinstabilità sintomatica del gomito laterale.

Comunicazioni LE INFEZIONI IN CHIRURGIA ORTOPEDICA 3

Venerdì 20 Ottobre 2017 dalle 12:00 alle 13:00

TRATTAMENTO DELLE OSTEOMIELITI, DELLE PSEUDOARTROSI SETTICHE ED ASETTICHE NEI POSTUMI DEI TRAUMI DI GUERRA.

Domenico Potestio[1], Antonio Bertino[2], Nicola Santori[3]

[1] Rome American Hospital, Ortopedia, Roma; [2] Roma; [3] Rome American Hospital, Ortopedia, Roma

Introduzione: In un Ospedale Civile da Novembre 2011 abbiamo trattato le sequele dei traumi della guerra in Libia.
Materiali e Metodi: Da Novembre 2011 ad Ottobre 2014 abbiamo trattato 56 vittime della guerra in Libia, con un'età media di 24 aa. 54 pazienti presentavano un quadro di pseudoartrosi settica o asettica,2 casi erano osteomieliti.Per ogni paziente sono state raccolte informazioni sulle modalità del trauma,sui trattamenti ricevuti negli ospedali da campo o in altri ospedali. Tutti i pazienti sono stati sottoposti ad esami ematici che comprendevano VES PCR ed alfa glicoproteina.Tutti i mezzi di sintesi applicati negli ospedali da campo sono stati considerati potenzialmente infetti,rimossi e sostituiti con altri sistemi di fissazione.Tutte le pseudoartrosi sono state trattate con fissatori esterni mono assiali dinamizzabili.In alcuni casi è stato necessario eseguire delle compattazioni nel sito di pseudoartrosi e degli allungamenti prossimali o distali alla frattura.In 10 casi sono stati effettuati dei lembi muscolari ed in un caso un trapianto di perone vascolarizzato.In nessuno dei casi settici è sono stati usati innesti ossei autologhi o di banca o sintetici.Nella maggior parte dei casi è stato necessario eseguire degli accessi venosi centrali.Lo stato dell'infezione è stato monitorato mediante VES PCR e alfa glicoproteina.La funzionalità epatica e renale e la coagulazione sono stati monitorati per tutta la durata delle terapie antibiotiche.L'infezione è stata considerata risolta dopo tre risultati negativi consecutivi degli esami ematici.In 6 casi si è avuta una discrepanza tra esami ematici e quadro clinico ed è stata eseguita una scintigrafia con leucociti marcati.
Risultati: La guarigione in un periodo compreso tra i 3 ed i 22 mesi. 29 procedure addizionali (courettage, innesti ossei, riposizionamento del F.E., graft cutanei e nervosi) sono state eseguite per ottenere la guarigione. Le infezioni causate da batteri multiresistenti hanno richiesto periodi di cura più lunghi rispetto alle infezioni da batteri comuni. Tutti i pazienti sono stati controllati per un periodo di 6/12 mesi dopo l'avvenuta guarigione al fine di controllare le possibili recidive.
Discussione e conclusione: Il trattamento delle pseudoartrosi settiche ed asettiche e delle osteomieliti è molto impegnativo e richiede un approccio multidisciplinare.La cooperazione tra ort opedico,infettivologo,chirurgo plastico e medici libici è risultato essere la chiave per ottenere buoni risultati.Un protocollo standardizzato che includa la rimozione dei mezzi di sintesi applicati negli ospedali da campo,l'utilizzo di sistemi di fissazione esterna ed una corretta terapia antibiotica sono fondamentali per ottenere la guarigione. Una stretta cooperazione con i medici libici ha migliorato la compliance dei pazienti e ridotto i problemi dovuti alla differente lingua ed alla differente cultura.

TECNICA TWO STAGE NELLE INFEZIONI PROTESICHE DI SPALLA

Santo Rapisarda[1], Giovanni Palmisciano[2], Giuseppe Tulumello[3], Rosario Lupo[2]

[1] U.O.C. Ortopedia e Traumatologia, Ospedale San Giovanni di Dio Asp 1 Agrigento; [2] U.O.C. Ortopedia e Traumatologia, Ospedale San Giovanni di Dio Asp 1 Agrigento; [3] U.O.C. Ortopedia e Traumatologia, Ospedale San Giovanni di Dio Asp 1 Agrigento

Introduzione: Le infezioni nella chirurgia protesica di spalla rappresentano una terribile complicanza, con relativa disabilità per il paziente. Scopo di questo studio è la valutazione dei risultati funzionali, la percentuale di complicanze e tasso di reinfezione su una casistica di pazienti con infezione periprotesica di spalla
Materiali e Metodi: Abbiamo analizzato retrospettivamente 12 pazienti (Gennaio 2006- Dicembre 2016 follow up medio 5,7 a) 4 uomini e 8 donne, età media di 61,5, di cui 2 trattati in prima istanza con Emiartroplastica, 4 con Artroprotesi anatomica, 6 con Artroprotesi inversa. Nel 1° gruppo di 7 pazienti è stata eseguita la tecnica two stage (rimozione + spaziatore di cemento antibiotato, seguita da terapia antibiotica mirata per circa 6 settimane e successivo reimpianto protesico); in 4 di questi pazienti è stato eseguito una reimpianto con Artroprotesi Inversa, mentre in 3 visto lo scarso bone stock osseo glenoideo, si è optato per un Emiartroplastica. In un 2° gruppo di 4 pazienti dopo la rimozione della protesi e l'impianto di uno spaziatore di cemento, non si è proceduto alla successiva revisione protesica, in 1 paziente è stata effettuata revisione dell'inserto in polietilene, lavaggio e debridement
Risultati: Per la valutazione degli esiti clinici abbiamo utilizzato il Constant-Murley Score (CMS), il Simple Shoulder Test, (SST), Visual Analogue Score (VAS) e e il DASH score. Il CMS è stato di 24,7 per il gruppo di pazienti con revisione Two Stage, Vas medio di 5, SST medio di 1,3, Dash score di 56,7 (36,7-90,8); peggiori risultati funzionali con CMS di 20,6 DASH 71,0 (43,3-92,5), VAS 6(4-10) SST 1 (0-3) si è avuto nel gruppo di pazienti che ha mantenuto lo spaziatore di cemento senza successiva revisione.

Il tasso di recidiva di infezione per tutti i pazienti è stato di uno su 12. Quali complicanze si sono verificate un caso di frattura intraoperatoria e un caso di instabilità risolta con la variazione dello spessore in polietilene della glenosfera.
Discussione: La tecnica two stage garantisce migliori risultati funzionali, rispetto alla rimozione protesica non seguita da revisione; tuttavia pazienti con spaziatore antibiotato definitivo, nonostante la limitazione funzionale spesso hanno un buon grado di soddisfazione.
Conclusioni: Nelle infezioni protesiche di spalla i risultati funzionali peggiori si osservano dopo impianto di un spaziatore antibiotato definitivo. La tecnica two stage è quella che nelle infezioni croniche appare più indicata e la revisione con Artroprotesi inversa garantisce i migliori risultati funzionali.

L'IMPIEGO DELLO SPAZIATORE ANTIBIOTATO NELLE PROTESI DI SPALLA INFETTE

Antonio Virgilio Pellegrini[1], Claudio Legnani[2], Vittorio Macchi[2], Enzo Meani[3]

[1] Istituto Clinico San Siro, Ortopedia, Milano; [2] Istituto Clinico San Siro, Centro di Traumatologia Dello Sport e Chirurgia Articolare Mini-Invasiva, Milano; [3] Istituto Clinico S.Siro Spa - Milano

Introduzione: Non vi è unanime consenso riguardo alla scelta del corretto trattamento chirurgico in pazienti con infezione protesica di spalla. I trattamenti possibili sono: espianto senza reimpianto, espianto e reimpianto in un unico tempo, espianto e reimpianto in due tempi, espianto e applicazione di spaziatore quale protesi atipica permanente.
Materiali e Metodi: Sono stati esaminati retrospettivamente 19 casi trattati per infezione protesica, 12 donne e 7 uomini con un età compresa tra 65 ed 80 anni. Di questi 7 sono stati sottoposti ad intervento di espianto della protesi e reimpianto in 2 tempi con protesi inversa. In 12 casi, poiché si trattava di pazienti anziani con un patrimonio osseo compromesso, scadenti condizioni cliniche generali, scarse richieste funzionali e scarsa compliance per un reimpianto protesico, il trattamento è consistito in espianto ed applicazione di spaziatore permanente. I pazienti sono stati valutati clinicamente e radiograficamente pre-operatoriamente e a un follow-up medio di 12 mesi (range 9-16) utilizzando il Constant-score.
Risultati: In tutti i casi trattati si è riscontrata una risoluzione dell'infezione. Non sono state riscontrate complicanze maggiori in nessuno dei pazienti esaminati. In tutti i pazienti è stato riscontrato un miglioramento della sintomatologia algica secondo la scala di Constant rispetto ai valori pre-operatori ($p<0.05$). Al follow-up i pazienti trattati con revisione in 2 tempi hanno mostrato risultati superiori benché non statisticamente significativi (p=n.s.). I pazienti sottoposti a impianto di spaziatore pre-confezionato (9 pazienti) hanno riportato risultati superiori rispetto a quelli (10 pazienti) costruiti manualmente in sala operatoria ($p<0.05$).
Discussione: La revisione in due tempi possiede il vantaggio teorico di una migliore funzionalità rispetto all'impianto di spaziatore antibiotato, ma espone i pazienti, secondo i dati di letteratura, a rischi di mobilizzazione dell'impianto e recidiva di infezione. Il nostro studio non ha mostrato risultati statisticamente significativi tra pazienti sottoposti a intervento in 2 tempi con reimpianto protesico, e pazienti trattati con spaziatore permanente.
Conclusioni: L'impiego dello spaziatore antibiotato come protesi atipica permanente, in pazienti con infezione protesica di spalla si è dimostrato essere una valida alternativa rispetto all'intervento in 2 tempi con reimpianto protesico.

IL TRATTAMENTO CHIRURGICO DELLE SPONDILITI ASPECIFICHE

Nicola Specchia[1], Nicola Giampaolini [1], Leonard Meco[1], Monia Martiniani[1]

[1] Clinica Ortopedica Adulta E Pediatrica, Scienze Cliniche e Molecolari, Ancona

Introduzione:. L'osteomielite vertebrale presenta numerosi aspetti controversi, relativi all'ampio spettro di manifestazioni cliniche, all'agente infettivo, ai meccanismi patogenetici, alla diagnosi ed al trattamento. È la 3° localizzazione osteomielitica dopo femore e tibia, e rappresenta circa l'8% di tutta la patologia spinale. Se ne distingue una forma primitiva ematogena e numerose forme secondarie tra cui la post-traumatica, la post-chirurgica, e le forme associate al diabete, a deficit immunologici e a vasculopatia. Nel 37% circa dei casi la causa e la sede di origine rimangono tuttavia misconosciute. Lo stafilococco aureus ed epidermidis rappresentano gli agenti infettivi più frequentemente coinvolti nelle forme aspecifiche, pur con un recente incremento delle forme da gram-, da anaerobi, da miceti e polimicrobiche. Gli obiettivi del trattamento dell'osteomielite vertebrale sono finalizzati alla preservazione della funzione neurologica, alla prevenzione della sepsi, all'eradicazione permanente dell'infezione, ed alla stabilità meccanica del rachide.
Materiali e Metodi: Sono strati trattati 72 pazienti (43 M e 29 F, età media 50.8 anni) affetti da spondilite non tubercolare. I pazienti sono stati sottoposti ad esame radiografico standard (72 pazienti), Tc (38 pazienti), RMN (53 pazienti), scintigrafia ossea con ^{99}Tc-MDP (37 pazienti), leucociti marcati (21 pazienti) e Ga^{67} (22 pazienti) ed in 24 pazienti è stata effettuata un'agobiopsia. In tutti i casi la VES, la PCR e la formula leucocitaria sono stati utilizzati per monitorare l'andamento del processo infettivo. I livelli lesionali erano: il rachide lombare (55.8% dei casi), il rachide dorsale (38.4%) e più raramente quello cervicale (5.8%). L'indicazione chirurgica è stata posta in presenza di un danno neurologico documentato. Il follow-up medio è stato di 31 mesi.
Risultati: 38 pazienti (53.8%) hanno beneficiato del trattamento conservativo con chemioterapia antibiotica ed ortesi. I 34 pazienti con impegno mieloradicolare (46.2%) sono stati, invece, sottoposti a trattamento chirurgico di decompressione, debridment, osteosintesi, ed artrodesi. In un solo caso si è osservata una racidiva della sintomatologia a distanza, risolta mediante chemioterapia antibiotica, mentre il recupero neurologico è stato completo in tutti i casi trattati.

Discussione e Conclusioni: I risultati consentono di affermare che il precoce debridment dell'ascesso e la somministrazione di antibiotici specifici permette di prevenire la sepsi e di eradicare l'infezione. La decompressione precoce delle strutture nervose, associata alla stabilizzazione meccanica della colonna, consente la risoluzione del danno neurologico. L'artrodesi previene la possibile deformità vertebrale e l'eventuale instabilità segmentaria.

I LIMITI DELLA REVISIONE NELLE INFEZIONI PERIPROTESICHE: GERMI DIFFICILI E PAZIENTI COMPLESSI

Giuseppe Toro[1], Giampiero Calabrò[2], Federica Lepore[1], Gabriella Toro[3], Tiziana Ascione[4], antonio Toro[5], Giovanni Iolascon[1]

[1] Università Degli Studi Della Campania "Luigi Vanvitelli", Dipartimento di Specialità Medico-Chirurgiche Ed Odontoiatriche, Napoli; [2] Asl Sa, Uoc Ortopedia e Traumatologia, Catania; [3] Ospedale "Santa Maria Della Speranza", U.O.C. Radiologia e Medicina Nucleare, Battipaglia; [4] Aorn Dei Colli, D. Cotugno Hospital, Napoli; [5] Ospedale "Martiri del Villa Malta", U.O.C. Ortopedia e Traumatologia, Giffoni Valle Piana

Introduzione: L'incidenza delle infezioni peri-protesiche (IPP) varia tra 1% ed il 4% dopo protesi di ginocchio (PTG) e l'1-2% dopo protesi di anca (PTA). Il trattamento delle IPP si basa sull'associazione tra terapia antibiotica e chirurgica. I tassi di successo dipendono anche dall'agente infettivo e dalle condizioni immunitarie dei pazienti (pz). Questi fattori possono essere preponderanti, tanto da necessitare approcci chirurgici più aggressivi.
Scopo del nostro studio è quello di analizzare trattamento e risultati dei pz con quadri clinici complessi o con infezioni da germi dalla spiccata virulenza.
Materiali e Metodi: Abbiamo condotto una valutazione retrospettiva dei casi trattati tra il 2011 ed il 2016 per IPP. La diagnosi di IPP è stata fatta seguendo i criteri dell'American Academy of Orthopaedic Surgeons (AAOS). Successivamente sono stati selezionati quei casi nei quali si è avuto un fallimento degli interventi terapeutici ed analizzate le possibili cause.
Risultati: Su un totale di 35 pz che rispondevano ai criteri AOOS, in 8 (6 F, 2 M; 4 PTG e 4 PTA, età media 72) le tecniche di salvataggio o revisione dell'impianto protesico non hanno portato a guarigione della infezione. In 3 pz l'infezione era polimicrobica. I germi isolati sono stati Acinetobacter Baumanii (2), Escherichia Coli (2), Enterobacter (1), Stafilococco coagulasi-negativo (1), Candida parapsilosis (1), Staphylococcus aureus meticillino-resistente (3). Tutti i pz presentavano almeno due comorbilità. Le più frequenti riscontrate sono state Artrite reumatoide, malattie cardiovascolari, BPCO e diabete. Le strategie d'intervento sono state atroplastica di resezione del femore prossimale in 2/4 pz con PTA, ed artrodesi in 3/4 pz con PTG. In 2 pz (1 PTG, 1 PTA) si è scelta una terapia antibiotica soppressiva prolungata ed in 1 caso di IPP si è scelto di mantenere lo spaziatore.
Discussione: Le IPP di anca e ginocchio sono tra le più gravi complicanze della chirurgia protesica. Attualmente la scelta terapeutica è guidata dalle raccomandazioni dell'International consensus meeting on periprosthetic joint infection. La tecnica chirurgica più utilizzata è la revisione della protesi infetta in due tempi. Tale tecnica assicura un tasso di eradicazione dell'infezione intorno al 90%. Recentemente è stato osservato che in pz con patologie infiammatorie articolari, così come in infezioni sostenute da batteri Gram negativi (es. Acinetobacter, Enterobacter) le possibilità di percentuali di eradicazione dell'infezione siano minori.
Conclusioni: Le IPP sostenute da patogeni particolarmente virulenti richiedono spesso degli approcci terapeutici medici aggressivi e chirurgici ripetuti. Nei casi in cui queste IPP si presentino in pz con quadro clinico complesso, non sono da escludere strategie terapeutiche di salvataggio già in fase precoce.

SPONDILODISCITI: TERAPIA INFILTRATIVA CON ANTIBIOTICO LOCALE ASSOCIATA ALLA TERAPIA ENDOVENOSA. PROPOSTA DI UN PROTOCOLLO DI TRATTAMENTO

Enrico Maria Mirko Bonura[1], Gianmarco Simoni[2], Domenico Fenga[3], Sandra Marcellino[3], Roberto Orani[4], Francesco Centofanti[4], David Joaquín Ortolà Morales[5], Michele Attilio Rosa[6]

[1] Università di Messina, Ortopedia E Traumatologia, Messina; [2] Policlinico Universitario "G.Martino", Scienze Biomediche, Odontoiatriche e Delle Immagini Morfologiche e Funzionali, Messina; [3] Messina, Scienze Biomediche, Odontoiatriche e Delle Immagini Morfologiche e Funzionali, Messina; [4] Istituto "Codivilla Putti", Giomi S.P.A., Osteomieliti, Cortina D'ampezzo; [5] Department of Biomedical Sciences, Morphological and Functional Images, University Hospital "G. Martino", Messina; [6] University Hospital "G. Martino", Department of Biomedical Sciences, Morphological and Functional Images, Messina

Introduzione: Le spondilodisciti sono una patologia poco frequente ma non rara, esse rappresentano infatti il 3-5% di tutti i casi di osteomielite. La diagnosi tardiva o un trattamento inadeguato sono spesso causa di danni irreversibili. La gran parte richiedono solo il trattamento conservativo, talora è necessario un approccio chirurgico. Scopo del presente studio è quello di proporre un nuovo protocollo di trattamento.
Materiali e Metodi: Abbiamo condotto uno studio retrospettivo eseguito su 98 pazienti (47 maschi e 51 femmine) di età media oltre i 58 anni (range 27-88 anni) trattati con terapia e.v. associata a terapia infiltrativa con antibiotico locale, dal 2012 al 2016 per spondilodiscite aspecifica (3 cervicali, 17 dorso-lombari, 78 lombari). Oltre il 55% (54 casi) era già stato sottoposto ad una terapia antibiotica standard (parenterale ed orale) in altra sede, senza risoluzione della patologia. Tutti i pazienti hanno eseguito almeno 3 cicli infiltrativi (in media cicli di 2 settimane, ripetuti a circa 6 settimane di distanza). Il 91% (89 casi) ha eseguito un esame istologico su biopsia percutanea TC-guidata. L'esame colturale sul campione bioptico o il tampone intraoperatorio è risultato positivo solo nel 14% dei casi. Per ogni paziente sono

stati valutati SF36, VAS Score, valori di PCR, VES e Fibrinogeno, giorni di degenza e ritorno alla normale vita di relazione.
Risultati: Ad un follow-up medio di 22 mesi la guarigione clinica si è ottenuta nel 90,8% dei pazienti (89), con significativa riduzione della rachialgia e limitazione funzionale. Il VAS Score e l'SF36 sono risultati migliori a fine trattamento, rispetto ai precedenti trattamenti in altra sede. Nella quasi totalità dei casi non sono state riscontrate differenze significative negli indici di flogosi.
Discussione: Dalla letteratura si evince che le spondilodisciti hanno "solitamente" un esito favorevole traendo beneficio dal solo trattamento tradizionale conservativo. Noi abbiamo rilevato che in un numero non trascurabile dei casi, cosi trattati, persista rachialgia e limitazione funzionale. Un gran numero di questi casi ha tratto giovamento dall'associazione della terapia antibiotica per via infiltrativa a quella standard. Non esistono studi in letteratura che dimostrino l'effettiva efficacia del trattamento infiltrativo locale con antibiotico associato al protocollo standard. Il trattamento da noi proposto si è dimostrato efficace nella gestione di questa patologia. Da non sottovalutare l'importanza di una corretta gestione del clinostatismo e dell'utilizzo di tutori ortopedici, durante il trattamento.
Conclusioni: Riteniamo che il nostro protocollo favorisca una precoce ripresa funzionale, riduca i giorni di degenza e riesca ad offrire maggiori probabilità di successo rispetto al trattamento standard. Sono necessari studi prospettici con casistiche più ampie per dimostrarne l'efficacia.

VALUTAZIONE DI DIFFERENTI MARKERS BIOLOGICI SUL LIQUIDO ARTICOLARE NELLA DIAGNOSI DI SOSPETTA INFEZIONE PROTEICA (PJI)

Giovanni Riccio[1], Luca Cavagnaro[2], Giuliana Carrega[3], Giorgio Burastero[4]

[1] Ospedale Santa Maria di Misericordia, Albenga; [2] Orthopaedic Department, Irccs Azienda Ospedaliera San Martino-Ist, Genova; [3] Malattie Infiammatorie Osteo-Articolari (Mioa) - Santa Maria di Misericordia Hospital, Albenga (Sv); [4] Santa Maria di Misericordia Hospital, Malattie Infiammatorie Osteo-Articolari (Mioa), Loano

Introduzione: La diagnosi differenziale nella protesi dolorosa non è sempre agevole. Una corretta diagnosi differenziale tra infezione ed altre cause, in primo luogo la mobilizzazione asettica, è essenziale per impostare una strategia terapeutica di successo. Il ruolo dei marker ematici di infezione è importante ma la sensibilità e, soprattutto, la specificità di questi sono troppo bassi per consentire una diagnosi certa di infezione. Le stesse considerazioni valgono per la diagnostica per immagini. Tutte le più accreditate linee guida ortopediche ed infettivologiche hanno sottolineato, negli ultimi anni, il ruolo centrale dell'artrocentesi nell'iter diagnostico del paziente con sospetta infezione protesica. Il nostro studio si propone di comparare diversi markers biologici valutandone la sensibilità e la specificità alla luce della corrispondenza con la diagnosi finale del paziente basata sui criteri codificati dalla MusculoSkeletal Infection Society (MSIS).
Materiali e Metodi: Sono stati sottoposti ad artrocentesi 55 pazienti in attesa di espianto protesico di anca e di ginocchio. Per ogni paziente sono stati valutati VES e PCR ematici. Il liquido sinoviale, raccolto mediante artrocentesi, è stato esaminato per: conta dei globuli bianchi, percentuale di neutrofili, esame colturale per germi anaerobi e aerobi, ricerca esterasi leucocitaria, alfa-defensina (Synovasure PJI - Zimmer) e proteina C-reattiva (PCR).
Risultati: L'alfa-defensina e l'estersi leucocitaria hanno dimostrato buona sensibilità e specificità.
In particolare il dosaggio dell'alfa-defensina ha dimostrato una sensibilità pari al 87,50% ed una specificità del 100% con un valore predittivo positivo (PPV) e un valore predittivo negativo (NPV) del 100% e 85% rispettivamente.
Discussioni e Conclusioni: In conclusione l'alfa-defensina appare un marker di infezione affidabile e semplice da usare. Il suo impiego, in associazione con altri markers, consente una diagnosi preoperatoria di infezione protesica assai accurata.

Comunicazioni PROTESICA 3

Venerdì 20 Ottobre 2017 dalle 12:00 alle 13:00

SUPER-PATH: NUOVO ACCESSO MINI-INVASIVO NELLA CHIRURGIA PROTESICA DELL'ANCA. TECNICA CHIRURGICA E RISULTATI PRELIMINARI

Marco Merlo[1], Stefano Rossi[1], Aldo Mazzucco[2], Manuela Maria Wanda Rossi[2]

[1] Ospedale di Circolo di Busto Arsizio, Ortopedia e Traumatologia, Busto Arsizio; [2] Busto Arsizio

Introduzione: Nell'intervento di protesi totale dell'anca, difficilmente il chirurgo decide di cambiare la via chirurgica usualmente utilizzata con buoni risultati. L'unica motivazione concreta può derivare da un razionale chirurgico chiaramente innovativo e ben validato che evidenzi reali vantaggi rispetto alla tecnica in uso.
Materiali e Metodi: La nuova tecnica super-path (supercapsular-percutaneous assisted total hip) consente di preservare la capsula e tutte le strutture muscolo-tendinee periarticolari. Gli autori, utilizzatori in passato della via posterolaterale mini-invasiva, descrivono questa nuova tecnica chirurgica e analizzano i risultati preliminari dei primi 200 casi consecutivi, eseguiti da Aprile 2016 a febbraio 2017. Sono stati presi in considerazione la durata dell'intervento, la necessità di dover trasfondere il paziente nel postoperatorio, la durata della degenza in ospedale e l'incidenza di complicazioni (TVP, infezioni, lussazioni)
Risultati: I risultati preliminari dimostrano che questo tipo di accesso chirurgico può essere utilizzato con una incidenza minima di complicazioni, anche durante la learning curve.
Discussione: La tecnica descritta, comparata con l'accesso posterolaterale mini-invasivo, riduce la necessità di trasfusioni, riduce i tempi di degenza ed accelera il recupero funzionale.
Conclusioni: A nostro parere, questa tecnica chirurgica che consente di preservare tutti i tessuti molli periarticolari è consigliabile nella chirurgia protesica d'anca in sostituzione agli accessi chirurgici tradizionali.

FAST TRACK NEI PAZIENTI SOTTOPOSTI AD INTERVENTO DI PROTESI D'ANCA CON VIA DI ACCESSO POSTERIORE MINI INVASIVA

Nicola Santori[1], Antonio Bertino[2], Domenico Potestio[3]

[1] Rome American Hospital, Ortopedia, Roma; [2] Roma; [3] Rome American Hospital, Ortopedia, Roma

Introduzione: I protocolli di fast track stanno diventando sempre più popolari tra I chirurghi ortopedici. La possibilità di ottenere una mobilizzazione rapida in assenza di dolore è di cruciale importanza per poter effettuare un protocollo fast track. I parametri principali che influenzano un rapido recupero sono, oltre alla tecnica chirurgica, le perdite ematiche ed il dolore post operatorio.
L'obiettivo del nostro studio è di dimostrare che un controllo delle perdite ematiche, una gestione attenta del dolore e l'utilizzo di una via di accesso posteriore mini invasiva possono portare ad una rapida mobilizzazione del paziente, ad una riduzione della durata dei ricoveri e a una rapida ripresa delle attività di vita quotidiana.
Materiali e Metodi: Da Gennaio 2014 a Settembre 2016 abbiamo eseguito 264 interventi di protesi di anca utilizzando il nostro protocollo fast track. Il protocollo è suddiviso in tre punti, gestione del sanguinamento, gestione del dolore, tecnica chirurgica.
Per quanto concerne la gestione del sanguinamento i pazienti, in assenza di controindicazioni, sono stati trattati con somministrazione endo vena di acido tranexamico. In nessun caso è stato applicator un drenaggio post operatorio. I controlli dell'emocromo sono stati eseguiti in prima e terza giornata. I pazienti sono stati sottoposti a trasfusione quando i valori di HB risultavano inferiori a 9 g/dl. I pazienti che non hanno potuto ricevere la somministrazione di acido tranexamico sono stati esclusi da questo studio. Per quanto riguarda la gestione del dolore, tutti I pazienti sono stati sottoposti ad anestesia spinale. In nessun caso sono state effettuate infiltrazioni intra articolari di anestetico. Il dolore post operatorio è stato controllato con somministrazione di 1 g di paracetamolo per 3 volte con un massimo di 3 iniezioni di ketorolac nelle 24 h. In tutti i casi è stata utilizzata una via di acceso posteriore mini invasive. La riabilitazione post operatoria è stata iniziata lo stesso giorno dell'intervento o in prima giornata post operatoria.
Risultati: 10/264 pazienti sono stati sottoposti ad una trasfusione post operatoria. 26/264 hanno ricevuto 3 somministrazioni di ketorolac. 231/264 sono stati dimessi entro la quarta giornata, 30/264 tra il giorno 5 e 6, 3/264 sono stati dimessi in settima giornata.
260/264 hanno iniziato la rieducazione alla deambulazione in prima giornata e entro la terza giornata erano in grado di fare le scale. A 15 giorni 83% dei pazienti utilizzava un solo canadese ed il 9% aveva abbandonato i canadesi.
Discussione e Conclusioni: Una via di accesso posteriore mini invasive, insieme ad una attenta gestione del dolore e delle perdite ematiche sono di fondamentale importanza per ottenere un recupero rapido dopo protesi totale dell'anca.

FAST TRACK NEI PAZIENTI SOTTOPOSTI AD INTERVENTO DI PROTESI DI GINOCCHIO CON TECNICA MINI INVASIVA

Nicola Santori[1], Antonio Bertino[2], Domenico Potestio[3]

[1] Rome American Hospital, Ortopedia, Roma; [2] Roma; [3] Rome American Hospital, Ortopedia, Roma

Introduzione: I protocolli di fast track stanno diventando sempre più popolari tra I chirurghi ortopedici. La possibilità di ottenere una mobilizzazione rapida in assenza di dolore è di cruciale importanza per poter effettuare un protocollo fast track dopo protesizzazione del ginocchio. I parametri principali che influenzano un rapido recupero sono, oltre alla tecnica chirurgica, il controllo delle perdite ematiche ed del dolore post operatorio. L'obiettivo del nostro studio è di dimostrare che un controllo delle perdite ematiche, una gestione attenta del dolore e l'utilizzo di una tecnica mini invasiva possono portare ad una rapida mobilizzazione del paziente, ad una riduzione della durata dei ricoveri e a una rapida ripresa delle attività di vita quotidiana.
Materiali e Metodi: Da Gennaio 2014 a Settembre 2016 abbiamo eseguito 156 interventi di protesi di ginocchio utilizzando il nostro protocollo fast track. Il protocollo è suddiviso in tre punti, gestione del sanguinamento, gestione del dolore, tecnica chirurgica. Per quanto concerne la gestione del sanguinamento i pazienti, in assenza di controindicazioni, sono stati trattati con somministrazione endo vena di acido tranexamico. Gli intervento sono stati eseguiti senza laccio pneumoischemico. Un drenaggio per il recupro sangue post operatorio è stato applicato con perdite ematiche superiori ai 400 ml. I controlli dell'emocromo sono stati eseguiti in prima e terza giornata. I pazienti sono stati sottoposti a trasfusione quando i valori di HB risultavano inferiori a 9 g/dl. Per quanto riguarda la gestione del dolore, tutti I pazienti sono stati sottoposti ad anestesia combinata epidurale e spinale. Infiltrazioni periarticolari intra operatorie con un cocktail analgesic sono state eseguite in tutti i casi. Lo scopo delle infiltrazioni era di ridurre la richiesta di analgesici nel post operatorio, di eliminare l'utilizzo della morfina e di utilizzare un Massimo di 3 grammi di paracetamolo / 24h. In tutti i casi è stata utilizzata una via di acceso mini invasiva mid vastus. La riabilitazione post operatoria è stata iniziata lo stesso giorno dell'intervento.
Risultati: 11/156 pazienti sono stati sottoposti ad una trasfusione post operatoria. 16/156 hanno ricevuto una somministrazione analgesica peridurale e 5 di questi hanno ricevuto anche una somministrazione di morfina. 125/156 sono stati dimessi entro la quarta giornata, 30/156 tra il giorno 5 e 6, 1/156 è stato dimesso in ottava giornata.153/156 hanno raggiunto I 90° di flessione al primo giorno 145/156 I 100° al giorno della dimissione. A 15 giorni 147/156 aveva un ROM completo, 99/156 deambulava con 1 canadese e 44/156 deambulava senza canadesi.
Discussione e Conclusioni: Una via di accesso mini invasive mid vastus, insieme ad una attenta gestione del dolore e delle perdite ematiche sono di fondamentale importanza per ottenere un recupero rapido dopo protesi totale del ginocchio.

LA PROTESI MONOCOMPARTIMENTALE MEDIALE DI GINOCCHIO CON RICOSTRUZIONE DEL LEGAMENTO CROCIATO ANTERIORE: RISULTATI A MEDIO TERMINE DI DUE DIFFERENTI TIPI DI IMPIANTO PROTESICO

Paolo Adravanti[1], Andrea Tecame[2], Sebastiano Vasta[3], Aldo Ampollini[1], Rocco Papalia[4]

[1] Clinica Città di Parma, Parma: [2] Università Campus Bio Medico, Ortopedia e Traumatologia, Roma; [3] Campus Bio Medico, Ortopedia E Traumatologia, Roma; [4] Università Campus Bio Medico, Roma

Introduzione: In pazienti affetti da artrosi mediale (OA) e deficit del legamento crociato anteriore (LCA) si possono configurare due differenti scenari: la rottura traumatica del LCA, soprattutto in pazienti giovani, che può portare a una OA mediale, oppure una rottura degenerativa del LCA, tipica in pazienti anziani, che è secondaria a una OA mediale. Lo scopo di questo studio è valutare retrospettivamente i risultati di due diversi design protesici in pazienti con OA mediale secondaria alla rottura traumatica del LCA, sottoposti ad intervento chirurgico di protesi monocompartimentale con ricostruzione del LCA.
Materiali e Metodi: Dal 2007 al 2013, 24 pazienti con OA mediale e rottura del LCA sono stati sottoposti ad intervento di protesi monocompartimentale mediale (UKA) associata alla ricostruzione del LCA. In nove pazienti sono state impiantate protesi a piatto mobile (Gruppo 1) e in 15 quelle a piatto fisso (Gruppo 2). Il follow up medio è stato di 53±8.3 mesi per il Gruppo 1 e di 42±6.7 mesi per il Gruppo 2. KSS score, WOMAC score ed indagine radiologica per valutare la mobilizzazione dell'impianto sono stati registrati pre-operatoriamente ed all'ultimo follow up.
Risultati: Tutti i pazienti hanno dimostrato un miglioramenti clinico statisticamente significativo all'ultimo follow up rispetto ai valori pre-operatori ($p<0.0001$). Nessuna differenza statisticamente significativa è stata osservata in WOMAC, KSS obiettivo e funzionale tra i due gruppi all'ultimo follow up (KSS obj 73.4±9.2 vs 77±10.5; KSS funct 86.3±6.2 vs 84.7±5.9; WOMAC 79±7.3 vs 81±7.6 per gruppo 1 e 2, rispettivamente). Nessuna evidenza di linee di radiolucenza patologica attorno alle componenti è stata rilevata in entrambi i gruppi.
Discussione: Questo studio ha dimostrato un significativo miglioramento clinico-funzionale dei pazienti ad intervento di protesi monocompartimentale mediale associata alla ricostruzione del legamento crociato anteriore. Pertanto possiamo ritenerla un'opzione molto valida per il trattamento dell'artrosi mediale secondaria a deficit del LCA in pazienti giovani.
Conclusioni: L'uso di differenti design protesici (piatto fisso o mobile) non influenza i risultati a medio termine.

PROTESI FEMORALE EMICEFALICA "IBRIDA": RISULTATI CLINICI E RADIOGRAFICI A LUNGO TERMINE DI UNA NUOVA TECNICA DI RESURFACING

Mattia Loppini[1], Antonello Della Rocca[2], Riccardo Ruggeri[1], Giuseppe Mazziotta[1], Giuseppe Santoro[1], Franco Astore[1], Guido Grappiolo[3]

[1] Humanitas Research Hospital, Ortopedia e Traumatologia, Rozzano (Milano); [2] Humanitas Research Hospital, Ortopedia e Traumatologia, Rozzano (Milano); [3] Humanitas Clinical and Research Center, Rozzano (Milano)

Introduzione: I vantaggi delle protesi di rivestimento sono la possibilità di eseguire una ricostruzione anatomica con risparmio del bone stock femorale, un basso indice di usura ed un basso rischio di lussazione. Tali benefici sono però inficiati da elevati tassi di fallimento dell'impianto nel medio-lungo termine. In questa serie prospettica, sono stati valutati i risultati clinici e radiografici a lungo termine di una nuova tecnica di resurfacing con protesi femorale emicefalica "ibrida".
Materiali e Metodi: La valutazione clinica è stata eseguita tramite il questionario Harris Hip Score (HHS) somministrato prima dell'intervento e all'ultimo follow-up. La valutazione radiografica è stata eseguita per verificare mobilizzazioni delle componenti protesiche, riassorbimento del collo femorale, linee di radiolucenza, osteolisi ed ossificazioni eterotopiche. La sopravvivenza della protesi femorale emicefalica è stata stimata con il metodo Kaplan-Meier considerando come evento la revisione della componente femorale per qualsiasi causa.
Risultati: Nel periodo 2002-2006, 79 pazienti (M:F=60:19) (83 anche) sono stati sottoposti a protesizzazione dell'anca, con tecnica resurfacing con protesi femorale emicefalica "ibrida". L'età media all'intervento era di 51,5 anni (25-79). Di questi, 5 pazienti (5 anche) sono stati esclusi dallo studio in quanto persi al follow-up. Il follow-up minimo è stato 10 anni. Lo score HHS medio è aumentato da 39,4±7,6 nel preoperatorio a 93,8±8,7 all'ultimo follow-up (p<0,0001). Il riassorbimento del collo femorale è stato evidenziato in 8 di 78 (10,2%) anche, ma è stato di grado lieve e stabile in tutti i pazienti senza richiedere ulteriori trattamenti. Le ossificazioni eterotopiche sono state riscontrate in 15 di 78 (19,2%) anche, ma solo un paziente ha richiesto una rimozione chirurgica. Non sono stati riscontrati casi di radiolucenze e osteolisi periprotesiche. Su 78 anche, 5 componenti femorali sono state revisionate per mobilizzazione asettica dello stelo (n=3; 3,8%), frattura periprotesica (n=1, 1,3%) e ossificazioni eterotopiche di grado severo (n=1, 1,3%). A 10 anni di follow-up, la sopravvivenza dell'impianto era del 93,6%.
Discussione: La protesi femorale emicefalica "ibrida" è caratterizzata da due tecniche di fissazione: cementazione della testa e press-fit del mini stelo in titanio puro con rivestimento in plasma spray. Lo stelo endomidollare consente una riserva di ancoraggio qualora l'osso prossimale subisca delle modifiche o del riassorbimento, permettendo un'integrazione biologica stabile nel lungo periodo.
Conclusioni: Il resurfacing con protesi femorale emicefalica "ibrida" garantisce ottimi risultati clinici e radiografici a lungo termine in pazienti sottoposti a protesizzazione primaria di anca.

L'OBESITÀ QUALE FATTORE DI RISCHIO NELLA PROTESIZZAZIONE PRIMARIA DELL'ANCA

Michele Francesco Surace[1], Luca Monestier[1], Marcel Nahum[2], Marco Calvi[3]

[1] Università Degli Studi Dell'insubria, Biotecnologie e Scienze Della Vita, Varese; [2] Università Degli Studi Dell'insubria, Biotecnologie e Scienze Della Vita, Varese; [3] Varese

Introduzione: L'obesità rappresenta uno dei principali problemi di salute pubblica a livello planetario. Oltre a costituire un importante fattore di rischio per patologie croniche, l'obesità è stata dimostrata contribuire significativamente allo sviluppo precoce di osteoartrosi dell'anca e, di conseguenza, alla necessità di impiantare artroprotesi di anca (THA). Obiettivo di questo studio è la valutazione degli effetti dell'obesità sul posizionamento delle componenti protesiche.
Materiali e Metodi: 312 pazienti sono stati inclusi nello studio. La popolazione è stata stratificata in base al BMI del paziente, come indicato dalla OMS: 4 pazienti sottopeso, 112 pazienti normopeso, 131 pazienti sovrappeso, 51 pazienti obesi di 1° grado, 10 pazienti obesi di 2° grado, 4 pazienti obesi di 3° grado. La popolazione è stata sottoposta a valutazione clinica (sopravvivenza degli impianti, tempo operatorio, bilancio perdite ematiche totali, tasso di complicanze) e radiografica (offset femorale, inclinazione acetabolare, antiversione acetabolare, osteolisi peri-acetabolare)
Risultati: Il follow up medio dei pazienti è stato di 52 mesi. Nel paziente sovrappeso/obeso risultano maggiori l'inclinazione (48.70° vs 45.94°), il tempo operatorio (86 minuti vs 80 minuti) e le perdite ematiche totali (1026cc vs 761cc), (p<0.01).
Discussione: L'analisi statistica ha riscontrato correlazione significativa tra classe di obesità ed inclinazione del cotile, tempo operatorio, perdite ematiche intra-operatorie e totali; vi è inoltre significatività tra BMI ed età al momento dell'impianto, inclinazione del cotile, tempo operatorio (p<0.05).
Conclusioni: Il corretto posizionamento delle componenti protesiche, obiettivo ultimo dell'impianto di un'artroprotesi, non risulta significativamente connesso all'obesità. Pur rimanendo nei limiti di sicurezza, l'inclinazione della componente acetabolare aumenta proporzionalmente al BMI. L'esperienza del chirurgo costituisce il più importante fattore per il corretto posizionamento delle componenti protesiche.

L'UTILIZZO DELLA COMPONENTE TIBIALE ANATOMICA NELLA PROTESI TOTALE DI GINOCCHIO: LA NOSTRA ESPERIENZA

Nicola Ursino[1], Maurizio Rubino[2], Stefano Guarino[3], Federico Valli[4], Luca Diego Serrao[5], Emanuele Aitanti[6]

[1] Loano; [2] Istituto Ortopedico Galeazzi, C.A.S.C.O., Milano; [3] Irccs Galeazzi Milano, Ortopedia 5 C.A.S.C.O, Milano; [4] Cantù; [5] Istituto Ortopedico Galeazzi, C.A.S.C.O; Milano; [6] Napoli

Introduzione: Un errato allineamento della componente tibiale della protesi totale di ginocchio è una delle possibili cause di dolore e limitazione funzionale nel post-operatorio. L'utilizzo di piatti tibiali anatomici nasce proprio per ridurre al minimo la possibilità di errore di posizionamento e garantire una migliore copertura ossea. Abbiamo retrospettivamente valutato i nostri risultati clinici con questo tipo di design in pazienti sottoposti a protesi totale di ginocchio.

Materiali e Metodi: Gli interventi sono stati eseguiti in anestesia spinale senza utilizzo di laccio pneumoischemico. È stato utilizzato un impianto con piatto tibiale anatomico Persona (Zimmer-Biomet©), con inserto CR o PS. Dal giorno successivo all'intervento è iniziata la mobilizzazione precoce attiva e passiva assistita, con concessione del carico a tolleranza con 2 bastoni canadesi da subito.

Risultati: Dal Gennaio 2013 al Gennaio 2017 sono state impiantate 98 protesi (54 femmine e 44 maschi). A tre mesi dall'intervento il 70% dei pazienti raggiungeva attivamente i 100° di flessione con un incremento rispetto al preoperatorio del Knee Society Score medio di 35 punti. La soddisfazione media dei pazienti ad un anno dall'intervento era del 90%. Con un follow-up medio di 2 anni (da 3 mesi a 4 anni), non si sono verificate complicanze intra o post-operatorie in alcun paziente e non ci sono state evidenze radiografiche di mobilizzazione.

Discussione: Nella maggior parte degli impianti protesici il chirurgo è obbligato al compromesso tra l'ottimizzazione della copertura ossea del piatto tibiale e la corretta rotazione dell'impianto che garantisca l'ottimale cinematica. Nei piatti tibiali simmetrici questo può portare a una riduzione dell'extrarotazione o addirittura un'intrarotazione dell'impianto con rischio di mal posizionamento e precoce mobilizzazione. Nel tentativo di ovviare a questo errore si più ridurre la taglia per aumentare l'extrarotazione perdendo però in percentuale di interfaccia osso corticale/protesi, con un maggior rischio di mobilizzazione per affossamento del piatto su osso spongioso. Una componente tibiale anatomica che rispetti la reale morfologia della superficie del taglio tibiale consente di mantenere un ottimale copertura ossea corticale senza sacrificare l'extrarotazione. Questi fattori possono ridurre il rischio di complicanze patello-femorali, l'irritazione dei tessuti molli, garantendo la miglior cinematica possibile dell'impianto e quindi la soddisfazione del paziente.

Conclusioni: L'utilizzo di un piatto tibiale anatomico ha portato a ottimi risultati clinici correlati a un'ottima soddisfazione dei pazienti e senza incrementare le complicanze post-operatorie.

Comunicazioni TRAUMA 3

Venerdì 20 Ottobre 2017 dalle 12:00 alle 13:00

TRATTAMENTO DELLE LESIONI DEL LEGAMENTO CROCIATO ANTERIORE ASSOCIATE A FRATTURA DI SEGOND

Gian Luigi Canata[1], Valentina Casale[1]

[1] Ospedale Koelliker, Centro di Traumatologia Sportiva, Torino

Introduzione: Tra le strutture del distretto laterale del ginocchio, il legamento anterolaterale (LAL) ha un ruolo importante nella stabilità rotatoria articolare; l'avulsione ossea della sua inserzione distale tibiale è indicativa di lesione del legamento crociato anteriore (LCA), e viene indicata come frattura di Segond. Questo studio ha ipotizzato che la sola ricostruzione del LCA garantisse una soddisfacente stabilità rotatoria, senza intervenire sulla frattura di Segond laddove presente.
Materiali e Metodi: 5 pazienti, età media 28 anni (r. 14-45), 5 uomini, operati tra il 1998 e il 2015. In ciascun caso era presente la frattura di Segond associata a lesione cronica del LCA e meniscale (in 4 casi il menisco laterale, in 1 caso il menisco mediale). 4 pazienti praticavano sport a livello competitivo prima del trauma e 1 a livello ricreativo.
In 4 casi è stato ricostruito il LCA con tendine rotuleo ed effettuata una meniscectomia selettiva; in 1 caso l'LCA era in buona tensione, dunque si è praticata la sola meniscectomia selettiva.
A nessun paziente è stata trattata la frattura di Segond.
Follow-up medio 62,8 mesi (r. 20-114).
Per la valutazione funzionale pre- e post-operatoria sono stati utilizzati lo Knee Injury and Osteoarthritis Outcome Score (KOOS), il Tegner score e l'International Knee Documentation Committee (IKDC) Subjective Knee Evaluation Form.
Risultati: KOOS medio preoperatorio: 73,4 (DS 20,2), postoperatorio: 97,8 (DS 2,9). Tegner preinfortunio: 8 (DS 1,2), postoperatorio: 7,4 (DS 1,3). IKDC preoperatorio: 60,7 (DS 16,4), postoperatorio: 96,1 (DS 3,6). Tutti i pazienti hanno ripreso l'attività sportiva; 1 paziente non ha ripreso al livello precedente al trauma per motivi esterni al quadro funzionale.
Discussione: In letteratura è dibattuto il ruolo delle strutture anatomiche del distretto laterale del ginocchio, in particolare riguardo la stabilità rotatoria articolare in presenza di lesioni del legamento crociato anteriore. In caso di frattura di Segond associata a lesione del LCA, molti autori consigliano il trattamento dell'avulsione tramite mezzi di sintesi o plastica laterale, oltre alla ricostruzione del LCA, per evitare instabilità residua.
Conclusioni: In caso di lesione del LCA associata a frattura di Segond isolata, la sola ricostruzione del LCA con tendine rotuleo garantisce ottimi risultati funzionali, senza la necessità di agire sulle strutture laterali periarticolari.

PATTERN DELLE FRATTURE DI OMERO PROSSIMALE OSTEOPOROTICHE

Stefano Carbone[1], Valerio Arceri[2], Stefano Placidi[2], Riccardo Mezzoprete[2]

[1] Ospedale San Camillo DE Lellis, Rieti., Ortopedia e Traumatologia, Rieti; [2] Ospedale San Camillo DE Lellis, Rieti., Ortopedia E Traumatologia, Rieti

Introduzione: L'ipotesi di questo studio è che le fratture osteoporotiche dell'omero prossimale hanno pattern di frattura specifici, e che la valutazione di alcune caratteristiche specifiche è riproducibile e facilmente eseguibile. Gli obiettivi sono: identificare le fratture di omero osteoporotiche in una ampia serie consecutiva di pazienti; analizzare i pattern di frattura delle fratture osteoporotiche e non osetoporotiche; calcolare la riproducibilità intra- ed inter-osservatore delle valutazioni dell'osteoporosi e dei pattern di frattura osteoporotici.
Materiali e Metodi: Questo è uno studio prospettivo osservazionale di pazienti ammessi al pronto soccorso e affetti da frattura dell'omero prossimale tra Giugno 2014 e Giugno 2016. I dati demografici, le comorbidità, le immagini radiografiche e TC sono state studiate da tre chirurghi, due volte per ciascuno. La valutazione dell'osteoporosi con un metodo originale è stata effettuata; i pattern di frattura specifici sono stati studiati. La riproducibilità intra- ed inter-osservatore è stata calcolata, così come le correlazioni tra l'osteoporosi e i pattern di frattura individuati.
Risultati: 225 fratture di omero prossimale sono state studiate; 163/225 (72.4%) sono risultate essere osteoporotiche. La riproducibilità intra- ed inter-osservatore del metodo proposto per la valutazione dell'osteoporosi è stato di 0.83 e 0.84. Correlazioni significative con la diagnosi di osetoporosi sono state individuate con Codman-Hertel type 12($p=0.041$), comminuzione metafisaria($p<0.001$), impattazione dei segmenti di frattura($p=0.023$), comminuzione delle tuberosità($p=0.037$) e sublussazione inferiore($p=0.029$). La riproducibilità intra- ed inter-osservatore delle valutazioni di queste caratteristiche è risultata elevata.
Discussione: L'osteoporosi dell'omero prossimale è stata identificata in ¾ dei pazienti di una popolazione di studio di due anni; la maggior parte di questi erano pazienti anziani di sesso femminile che avevano subito un trauma a bassa energia.
Conclusioni: Queste fratture hanno pattern specifici, come comminuzione metafisaria e delle tuberosità, impattazione dei segmenti di frattura, e sublussazione inferiore della testa omerale. Questi pattern possono essere valutati con la semplice valutazione di una radiografia in antero-posteriore con glena perpendicolare.

TRATTAMENTO DELLE FRATTURE PROSSIMALI D'OMERO CON SISTEMA DI FISSAZIONE ESTERNA ORTHOFIX GALAXY

Michelangelo Scaglione[1], Carmine Citarelli[2], Fabio Celli[3], Fabio Cosseddu[4], Luca Fabbri[2], Giulio Agostini[5], Rodolfo Capanna[6]

[1] Azienda Ospedaliero Universitaria Pisana, Ortopedia e Traumatologia 2, Pisa; [2] Pisa; [3] Università di Pisa, Ortopedia e Traumatologia 2, Pisa; [4] Aoup Cisanello, Ortopedia e Traumatologia 2, Pisa; [5] II Clinica Ortopedica Università di Pisa, Ortopedia e Traumatologia, Pisa; [6] Aoup Cisanello, Uo Ortopedia e Traumatologia II, Pisa

Introduzione: Molte tecniche possono essere utilizzate per il trattamento delle fratture della metafisi prossimale di omero nell'adulto/anziano. In letteratura c'è disaccordo sulle indicazioni e sui criteri da prendere in considerazione per la scelta del trattamento. Fattori aggiuntivi aggravanti sono la presenza di multiple comorbidità e l'estrema porosi ossea. Il fissatore esterno tipo Galaxy si presenza come un sistema estremamente versatile, sviluppato esclusivamente per il trattamento di queste fratture.
Materiali e Metodi: Studio prospettico di 70 casi di frattura prossimale d'omero trattata con fissatore esterno Galaxy dal Gennaio 2014 al Dicembre 2016. Sono stati valutati l'outcome clinico (DASH Score), radiografico e l'insorgenza di complicanze.
Risultati: L'età media dei pazienti è 72.2 anni. Tutti sono clinicamente e radiograficamente guariti. Il fissatore è stato rimosso mediamente dopo 38 giorni e non vi sono stati casi di perdita di correzione. Si sono presentate le seguenti complicanze: 1 infezione superficiale con anticipata rimozione della sintesi, 7 casi di progressione dei mezzi di sintesi dovuti ad un malposizionamento del sistema. Dash score medio è stato 76, 60, 33, 27, 21 rispettivamente dopo 15 giorni, 1 mese, alla rimozione del fissatore, dopo 2 mesi e 3 mesi. A tre mesi il differenziale medio del dash score con il contro laterale è stato 10.
Discussione: I risultati migliori sono stati ottenuti nei pazienti più giovani e nelle fratture ridotte in maniera ottimale, senza significatività statistica visto lo scarso numero di casi. Il sistema garantisce ottima stabilità, non avendo mai avuto perdite di correzione. Nelle fratture più complesse (3/4 frammenti) si consiglia l'utilizzo almeno tre coppie di fili, quattro distali e due prossimali.
Conclusioni: Il sistema di fissazione esterna tipo Galaxy si è dimostrato sicuro, stabile, garantendo una tenuta ottimale. I risultati sembrano dipendere più dalla situazione clinica precedente all'infortunio e dalla qualità della riduzione. La motilità dell'arto leso migliora progressivamente ma già alla rimozione del fissatore il dash score medio è soddisfacente: il sistema garantisce quindi stabilità sicurezza ed una precoce riabilitazione a fronte di un insulto chirurgico minimo, particolarmente auspicabile in pazienti anziani e con numerose comorbidità.

IL FISSATORE ESTERNO NEL TRATTAMENTO DELLE FRATTURE DEL PILONE TIBIALE: ANALISI RETROSPETTIVA SU 80 PAZIENTI

Giuseppe Rollo[1], Valentina Russi[2], Marco Filipponi[3], Luigi Meccariello[4], Paolo Pichierri[5], Lorenzo Nalbone[6], Michele D'Arienzo[7]

[1] Lecce; [2] Clinica Ortopedica e Traumatologica, Università degli Studi di Palermo, Palermo; [3] Ospedale "Vito Fazzi", Ortopedia e Traumatologia, Lecce; [4] Po Vito Fazzi, U.O.C. Ortopedia e Traumatologia, Lecce; [5] Castromediano; [6] Clinica Ortopedica e Traumatologica Università di Palermo, Dichirons, Palermo; [7] Clinica Ortopedica E Traumatologica, Università degli Studi di Palermo, Palermo

Introduzione: Le fratture distali della tibia costituiscono circa l'1% di tutte le fratture dell'arto inferiore. Sebbene siano lesioni relativamente rare, costituiscono una sfida impegnativa per il chirurgo ortopedico in quanto il pilone tibiale non presenta una copertura muscolare adeguata, è scarsamente vascolarizzato, spesso coesiste la comminuzione dei frammenti e il coinvolgimento dell'articolazione. La maggior parte di queste fratture è secondaria ad un trauma ad alta energia, quale caduta dall'alto, incidenti stradali, con affondamento metafisario, schiacciamento dei tessuti molli o anche esposizione della frattura.
Materiali e Metodi: Abbiamo valutato 80 casi di frattura di pilone tibiale trattati con fissatore esterno nel periodo da Gennaio 2009 ad Ottobre 2016: 55 uomini (69%) e 30 donne (33%) con un'età media di 40 anni (range tra 16 e 70 anni). Circa 45 si sono verificati come traumi isolati, 35 invece facevano parte di politraumi. Per ogni paziente sono stati eseguite l'esame radiografico standard ed un esame TC. Le fratture esposte sono state 28 (35%), (tipo 1, 2 e 3 di Gustilo) mentre le fratture chiuse presentavano compromissione dei tessuti molli di vario grado (tipo 2-3 di Tscherne). In tutti i casi è stata utilizzata la fissazione esterna con eventuale associazione di altre tecniche di riduzione e sintesi. La tempistica dell'intervento chirurgico è stata dettata dalle condizioni dei tessuti molli. Per la valutazione clinica è stato utilizzato il Mazur score con un follow-up medio a 12 mesi.
Risultati: Il movimento finale medio della caviglia è stato 15°di flessione dorsale e 10° di plantare. Su 80 casi abbiamo ottenuto un Mazur score medio di 83. Lo score medio è stato di 90; nelle fratture esposte tra 85 a 72. La guarigione radiografica della frattura in 60 pazienti si è verificata in 120 giorni (media 105 giorni), momento in cui il fissatore esterno veniva rimosso.
Discussione: Nelle fratture del pilone tibiale lo scopo del trattamento chirurgico, è ricostruire l'anatomia articolare con rispetto delle parti molli. La scelta dei mezzi di sintesi e del momento migliore in cui eseguire l'intervento chirurgico sono fondamentali se si vogliono evitare catastrofiche complicanze iatrogene dei tessuti molli. La riduzione chirurgica e la fissazione interna in fase acuta delle fratture ad alta energia del pilone tibiale ha portato a percentuali alte di complicanze come osteomieliti e malconsolidamento.
Conclusioni: Le fratture di pilone tibiale sono fratture complesse gravate spesso da complicanze; il trattamento con fissatore

esterno ibrido consente una sintesi stabile con minimo danno dei tessuti molli. Il carico più essere concesso precocemente con un buon recupero funzionale.

LE SFIDE DELLA CHIRURGIA RICOSTRUTTIVA NEL MANAGEMENT E NEL TRATTAMENTO DELLE FRATTURE GRAVEMENTE SCOMPOSTE ESPOSTE DI TIBIA

Giuseppe Rollo[1], Marco Filipponi[2], Valentina Russi[3], Luigi Meccariello[4], Sara Cavalera[5], Gianfranco Corina[6], Marco Giaracuni[7]

[1] Lecce; [2] Ospedale "Vito Fazzi", Ortopedia e Traumatologia, Ostuni; [3] Clinica Ortopedica e Traumatologica, Università degli Studi di Palermo, Palermo; [4] Po Vito Fazzi, U.O.C. Ortopedia e Traumatologia, Lecce; [5] Policlinico di Modena, Ortopedia e Traumatologia, Modena; [6] Ospedale "A. Perrino" Asl Brindisi, Ortopedia E Traumatologia, Lecce; [7] P.O. Vito Fazzi, Ortopedia e Traumatologia, Lecce

Introduzione: Le massive perdite di sostanza a seguito di fratture esposte di gamba,rappresentano un problema di soluzione estremamente complessa. Tali lesioni sono generalmente associate ad importante compromissione dei tessuti molli che spesso coinvolge l'asse arterioso della gamba. Le lesioni delle parti molli e la frequente associazione di infezioni, rendono perciò rischioso adottare determinate tecniche chirurgiche.
Materiali e Metodi: Tra il 01/01/2005 e il 20/02/2017,sono stati trattati nella nostra clinica, 30 pazienti con postumi e / o fratture tibio-peroneale esposte con grave perdita di sostanza osteo-mio-cutanea.12 pazienti avevano fratture di tipo III B e 18 avevano fratture di tipo IIIC secondo la classificazione di Gustilo-Anderson. 22 uomini, 8 donne con un'età media di 47 anni. Tutti i pazienti sono stati trattati con irrigazione dei tessuti molli, necrotici e sbrigliamento osso non-vascolarizzato. Abbiamo usato la tecnica di resezione-allungamento con Ilizarov, Sheffild o fissazione esterna monoassiale. Prossimalmente è stata eseguita corticotomia distale o in combinazione e l'allungamento è stato di 1 mm / giorno. Follow-up medio di 24 mesi; il trattamento di fissazione esterna è durato in media 7 mesi.
Risultati: I risultati funzionali sono in linea con lo studio effettuato in precedenza: sono stati eccellenti in 12 casi, buoni in 18. Non ci sono state infezioni del sito di frattura, mentre abbiamo osservato 4 casi di infezione in corrispondenza dei fili e all'ingresso delle viti, tutti risolti con specifica terapia antibiotica. Non abbiamo avuto casi di pseudoartrosi o osteomielite cronica; mentre riportiamo 6 casi di rigidità articolare della caviglia e casi di deformità residue. La graduale rigenerazione del difetto osseo è stata associata con la graduale rigenerazione dei difetti dei tessuti molli, con un solo caso che ha richiesto innesto cutaneo libero.
Discussione: La chirurgia di salvataggio è una soluzione impegnativa e necessita di tempo per il medico e il paziente. Fondamentale un'adeguata curva d'apprendimento e un'attenta conoscenza di tutte le soluzioni chirurgiche.
Conclusioni: Sebbene il tempo di trattamento prolungato imponga gravi disagi psico-fisici al paziente e possibili insuccessi; il trattamento chirurgico ricostruttivo rappresenta una soluzione valida solo se il paziente è fortemente motivato considerando che in passato il destino inevitabile di tale lesioni era l'amputazione.

SINTESI CON PIN ENDOMIDOLLARE DI FRATTURE AL TERZO MEDIO DI CLAVICOLA: RISULTATI DI 10 ANNI DI ESPERIENZA

Simone Perelli[1], Richard Witvrouw[2], Laurent Quisquater[2]

[1] Fondazione Irccs Policlinico San Matteo, Ortopedia E Traumatologia, Pavia; [2] Genk, Belgium

Introduzione: Il seguente studio presenta i dati relativi all'esperienza chirurgica di fissazione di fratture al terzo medio di clavicola con pin intramidollare negli ultimi 10 anni
Materiali e Metodi: Sono stati valutati retrospettivamente i casi di frattura al terzo medio di clavicola trattati con pin intramidollare tra gennaio 2006 e gennaio 2016.
91 pazienti sono stati valutati: 41 (Gruppo1) trattati con Rockwood Pin tra gennaio 2006 e dicembre 2010; 50 (Gruppo2) trattati con Dual Track Clavicle Screw tra gennaio 2011 e gennaio 2016. Il 30% delle fratture era a 2 frammenti, il 30% a 3 frammenti, il 40% >3 frammenti.
I parametri considerati sono stati: guarigione ossea (GO), tasso di infezioni, rimozione mezzi di sintesi (RMDS), DASH e Constant Score.
Sono stati analizzati i risultati ottenuti nei diversi sottogruppi di fratture e nelle diverse età suddividendo il campione in 3 gruppi: 15-30 anni, 31-45 anni, >45 anni.
Risultati: Gruppo1: 58.5% (N=24) GO entro i 3 mesi, 34% (N=14) GO tra i 3 ed i 6 mesi, 7.5% (N=3) pseudoartrosi, 2.4% (N=1) infezione superficiale, 2.4% (N=1) infezione profonda, 83% (N=34) (RMDS). DASH: 2.468 ± 1.476; Constant 92.374 ± 2.854
Gruppo2: 66% (N=33) GO entro i 3 mesi, 26% (N=13) GO tra i 3 ed i 6 mesi, 8% (N=4) pseudoartrosi, 2% (N=1) infezione superficiale, 14% (N=7) RMDS. DASH: 2.558 ± 1.212; Constant 93.618 ± 2.549
La valutazione dei risultati nei diversi sottogruppi di fratture e nei diversi gruppi di età non ha rilevato nessuna differenza. 3 pazienti presentavano parestesie locali; 2 pazienti non erano soddisfatti del risultato estetico.
Discussione: Delle 7 pseudoartrosi valutate 1 era correlata allo sviluppo di un'infezione profonda, 6 sono attribuibili ad errori di tecnica chirurgica: il filetto del pin si trovava a meno di 1 cm dal focolaio di frattura. Nessun paziente del gruppo 2 manifestava intolleranza ai mezzi di sintesi: sono stati rimossi solamente nei casi di pseudoartrosi o in pazienti più giovani di 16 anni.
Conclusioni: La fissazione endomidollare presenta tassi di successo e complicanze paragonabili a quelli della fissazione con placca. Se non è possibile porre il filetto mediale almeno 1 cm oltre al focolaio di frattura si raccomanda di cambiare tipologia di fissazione al fine di ridurre il rischio di pseudoartrosi.
Con gli impianti di seconda generazione non vi è necessità di RMDS.

INCHIODAMENTO DI TIBIA CON ACCESSO SOVRAROTULEO. RISULTATI CLINICI E RADIOGRAFICI A 12 MESI DI FOLLOW-UP

Maurizio Marinangeli[1], Gianpiero Cazzato[1], Giovanni Noia[1], Marco Peruzzi[2], Giulio Maccauro[3]

[1] *Istituto di Clinica Ortopedica, Policlinico A. Gemelli, Università Cattolica del Sacro Cuore, Polo di Scienze Dell'invecchiamento, Neurologiche, Ortopediche e Della Testa-Collo, Roma*

[2] *Istituto di Clinica Ortopedica, Policlinico A. Gemelli, Università Cattolica del Sacro Cuore, Polo di Scienze Dell'invecchiamento, Neurologiche, Ortopediche e Della Testa-Collo, Roma*

[3] *Istituto di Clinica Ortopedica, Policlinico A. Gemelli, Università Cattolica del Sacro Cuore, Polo di Scienze Dell'invecchiamento, Neurologiche, Ortopediche e Della Testa-Collo, Roma*

Introduzione: La frattura di tibia è la più frequente frattura delle ossa lunghe. Quando indicato il trattamento con chiodo endomidollare, si utilizza classicamente l'accesso infrarotuleo. L'inchiodamento con accesso sovrarotuleo è stato introdotto per il trattamento delle fratture metafisarie di tibia nel 2006. Scopo dello studio è valutare i risultati clinici e radiografici a breve/medio termine dell'inchiodamento endomidollare di tibia con accesso sovrarotuleo per le fratture metafisarie e diafisarie di tibia.

Materiali e Metodi: Da Maggio 2014 a Ottobre 2016, sono stati trattati 33 pazienti con fratture di tibia con inchiodamento endomidollare mediante accesso sovrarotuleo. Tutti i pazienti sono stati trattati da un singolo operatore. Criteri di inclusione sono: maturità scheletrica, frattura tipo AO 41-A2, A3, 42-A, B, C. Criteri di esclusione comprendono: esposizione di grado 3B e 3C secondo Gustilo Anderson, precedenti interventi chirurgici a carico del ginocchio, fasciotomia. I follow-up sono stai eseguiti ad 1 mese, a 3 mesi, a 6 mesi e a 1 anno dall'intervento. È stato rilevato, inoltre, il tempo operatorio di ciascun intervento. I parametri clinici valutati sono stati: range of motion, dolore (valutato con la Visual Analogic Scale) e Knee Society Score. I parametri radiografici valutati sono stati: qualità della riduzione, rotazione, guarigione della frattura. La qualità della riduzione è stata valutata misurando l'asse anatomico della tibia sulle due proiezioni standard e la rotazione mediante il metodo dello spessore delle corticali. A 1 anno è stato applicato il Radiographic Union Scale for Tibial Fractures (RUST) come criterio di guarigione della frattura.

Risultati: Tre pazienti sono stati persi al follow-up. Il follow-up minimo è stato di 6 mesi. 6 pazienti presentavano una frattura biossea esposta. L'età media dei pazienti era di 45 anni (range, 19-80). Il tempo operatorio medio è stato di 92 minuti (range, 64-120). Il recupero del ROM è stato eccellente nella totalità dei casi. In 29 casi il KSS ha raggiunto un valore giudicato buono/eccellente (range, 70-100). In 27 casi si è raggiunta la guarigione radiologica (RUST 4) della frattura senza ulteriori procedure, mentre in 3 casi si è resa necessaria la dinamizzazione del chiodo. In tutti i casi la qualità della riduzione è stata giudicata ottima. In un solo caso si è registrato dolore anteriore di ginocchio, attribuibile alla eccessiva lunghezza del tappo apicale.

Conclusioni: Nella nostra casistica la tecnica di inchiodamento endomidollare con accesso sovra rotuleo a ginocchio semiesteso ha mostrato risultati soddisfacenti, pressoché sovrapponibili a quelli della tecnica tradizionale riportati in letteratura, rappresentando una valida alternativa all'accesso infrarotuleo.

Comunicazioni LE INFEZIONI IN CHIRURGIA ORTOPEDICA 4

Venerdì 20 Ottobre 2017 dalle 14:30 alle 15:30

LE INFEZIONI IN CHIRURGIA ARTROSCOPICA DI SPALLA

Silvana De Giorgi[1], Carmela Carriero[2], Biagio Moretti[3]

[1] Università degli Studi di Bari, Scienze Mediche di Base, Neuroscienze Ed Organi di Senso, Bari; [2] Università degli Studi di Bari, Smbnos, Bari; [3] Università Studi di Bari, Dipartimento di Scienze Mediche di Base, Neuroscienze e Organi di Senso – U.O. Ortopedia e Traumatologia, Bari

Introduzione: Le infezioni in chirurgia artroscopica di spalla sono una rara complicanza, ma se non individuate e trattate precocemente, possono portare a sequele devastanti con rigidità e perdita di funzione articolare.
Materiali e Metodi: Analizzando la letteratura dal database (Medline-Pubmed/Embase, Cochrane, Web of Knowledge) inserendo come parole chiave: infection, shoulder, arthroscopy, abbiamo eseguito una revisione sull'argomento, con l'obiettivo di valutare il management ottimale delle infezioni in chirurgia artroscopica di spalla e considerato la nostra personale esperienza alla luce dei risultati ottenuti.
Risultati: Abbiamo considerato 15 articoli originali ed una review sistematica. Secondo gli studi analizzati, le infezioni dopo interventi artroscopici di spalla sono tra il 0,27-3,4%, a fronte del circa l'8,6% che consegue invece ad interventi eseguiti con tecniche mini-open ed open. I batteri coinvolti sono Stafiloccoccus Aureus (sia coagulasi positivo che negativo), Streptococcus spp e Propionibacterium acnes, quest'ultimo identificato con una frequenza crescente. I fattori di rischio sono rappresentati da età, comorbidità, obesità, diabete, fumo, precedenti interventi di chirurgia della spalla, uso di corticosteroidi, linfedema cronico, stasi venosa, compromissione vascolare. La profilassi antibiotica diretta contro i comuni patogeni della flora cutanea ha mostrato un netto decremento delle infezioni post artroscopiche (0,01%) rispetto a quelle effettuate senza profilassi (0,58%). Nella nostra personale casistica, dal 2006 al 2016 abbiamo eseguito 341 interventi di chirurgia artroscopica di spalla ed abbiamo trattato per infezione postchirurgica profonda un solo paziente operato di transfer gran dorsale artroscopicamente assistito.
Discussione: Come tutti gli eventi poco frequenti, in letteratura sono presenti pochi studi, con un limitato numero di pazienti e relativamente brevi follow-up. Da questi lavori emerge che sono necessari dai 30 ai 90 giorni prima che si sviluppi l'infezione dopo la procedura; essa in genere si manifesta con deiscenza della ferita, dolore, drenaggio di fluido purulento intra-articolare o sub-acromiale. Ipertermia, leucocitosi ed aumento di VES e PCR non necessariamente sono presenti. Alla luce della nostra personale esperienza confermiamo che l'infezione in chirurgia artroscopica di spalla è un'evenienza molto rara, ma potenzialmente invalidante. La profilassi antibiotica preoperatoria è pertanto vivamente consigliata.
Conclusioni: Seppur rare, le infezioni in chirurgia artroscopica di spalla, possono determinare fallimento della procedura con conseguenze invalidanti. È pertanto importante adottare strategie opportune per evitarle e riconoscerle precocemente.

CONFRONTO TRA TERRENI DI COLTURA, SONICAZIONE E MICRODTT PER LA DIAGNOSI MICROBIOLOGICA DELLE INFEZIONI PROTESICHE DELL'ANCA

Antonio Di Stefano[1], Calogero Puma Pagliarello[1], Alessandro Russo[1], Vito Pavone[2], Giuseppe Sessa[3]

[1] Ospedale Vittorio Emanuele, Clinica Ortopedica, Catania; [2] A.O.U.P. Vittorio Emanuele - Catania; [3] A.O.U.P. Vittorio Emanuele, II Clinica Ortopedica Università di Catania, Catania

Introduzione: Le infezioni periprotesiche d'anca si attestano a un tasso del 2% e la durata media del trattamento varia in base alla tecnica chirurgica, alla risposta agli antibiotici, alla vascolarizzazione locale. Una tempestiva e adeguata diagnosi risulta fondamentale per migliorare la prognosi e ridurre i costi.
Materiali e Metodi: Dal Gennaio 2016 abbiamo eseguito 11 revisioni protesiche "two-stage" per infezione periprotesica dell'anca(4 precoci, 5 tardive, 2 ematogene).
Tutti i pazienti, ASA III, mostravano segni locali e rialzo della PCR, 5 presentavano tramite fistoloso esterno, 6 i diabetici. È stata eseguita un artrocentesi pre-operatoria.
L'Harris Hip Score medio preoperatorio era 59.
Sono stati eseguiti la rimozione delle component infette, debridment, irrigazione (soluzione salina e Rifadin), prelievi colturali multipli e cemento antibiotato. Sono state utilizzate due tecniche mirate alla separazione del biofilm dalle componenti protesiche sonicazione e MicroDtt, la prima attraverso un processo fisico, la seconda chimico. Abbiamo eseguito terapia antibiotica mirata, follow-upclinico-laboratoristico a cadenza bisettimanale. L'intervento di riprotesizzazione è stato eseguito dopo 2 mesi previa negativizzazione degli indici di flogosi e assenza di germi isolati all'artrocentesi.
Risultati: Tutti i pazienti hanno subito l'intervento di riprotesizzazione. In 2 casi abbiamo notato una diminuizione dell'Harris Hip Score (valore medio 55).I germi isolati alle analisi microbiologiche sono stati: MRSA (6 casi), MSSA(3 casi), CONS (2 caso).
I prelievi bioptici sono risultati positivi in 8 casi su 11, la sonicazione in tutti i casi, il MicroDtt in 9 casi.

Attualmente il follow-up medio è di 3 mesi e i pazienti non lamentano recidive infettive.
Discussione: La tecnica della sonicazione ci ha permesso di effettuare diagnosi certa in infezioni clinicamente evidenti, ma con isolamenti colturali inconcludenti. Il MicroDtt positivo in 9 casi su 11 risulta maggiormente sensibile rispetto ai prelievi bioptici e rappresenta un ulteriore strumento per la diagnosi delle infezioni, più facile rispetto alla sonicazione, in quanto eseguibile in tutti i laboratori.
Conclusioni: Dato l'esiguo numero dei pazienti, la nostra casistica non è utilizzabile per fini statistici. Sonicazione e microDTT risultano fondamentali nella diagnosi delle infezioni periprotesiche al fine di prevenire una riprotesizzazione precoce e la successiva re-infezione.

IL RUOLO DELL'ESTERASI LEUCOCITARIA NELLA DIAGNOSI DI INFEZIONE PERIPROTESICA: NOSTRA ESPERIENZA

Paolo Di Benedetto[1], Vanni Cainero[2], Renato Gisonni[2], Alessandro Beltrame[3], Enrico Daniele Di Benedetto[4], Araldo Causero[2]

[1] Clinica Ortopedica, Azienda Sanitaria Universitaria Integrata, Udine; [2] Clinica Ortopedica, Azienda Sanitaria Universitaria Integrata, Udine; [3] Clinica Ortopedica, Azienda Sanitaria Universitaria Integrata, Udine; [4] Clinica Ortopedica, Azienda Sanitaria Universitaria Integrata, Udine

Introduzione: La diagnosi di infezione periprotesica, soprattutto in caso d'infezioni croniche o tardive può risultare difficile. Tra le varie metodiche descritte in letteratura c'è l'esterasi leucocitaria. Questa è ampiamente usata sotto forma di stick con reagente colorimetrico nelle infezioni del tratto urinario. Questo test economico, potrebbe essere utilizzato per confermare od escludere un'infezione periprotesica.
Materiali e Metodi: Da novembre 2016 a febbraio 2017, abbiamo eseguito il test per la presenza di esterasi leucocitaria per la conferma della diagnosi di infezione durante 13 interventi di revisione di protesi di anca e 15 interventi di protesi di ginocchio. La diagnosi d'infezione periprotesica è stata formulata sulla base della presentazione clinica (dolore, febbre, fistolizzazione), degli esami ematochimici con dosaggio degli indici di flogosi (VES e PCR) e delle indagini radiologiche (Rx standard, Scintigrafia ossea).
In tutti i pazienti sono stati eseguiti prelievi multipli intraoperatori per valutazione istologica (estemporanea e definitiva) ed esame colturale (su tessuti preriprotesici e sul liquido del sonicato).
Risultati: I risultati ottenuti sono stati confrontati con quelli dell'esame colturale intraoperatorio, considerato come gold standard per la diagnosi d'infezione; l'indice di concordanza tra i due tests è stato del 86,9% e il test del Chi-quadro è risultato statisticamente non significativo. La sensibilità del test per l'esterasi leucocitaria è risultata del 81%, la specificità del 93% con un potere predittivo positivo del 76% e negativo del 95%.
Discussione: In assenza di una metodica universalmente accettata per la diagnosi d'infezione nei pazienti che presentano una mobilizzazione di artroprotesi d'anca o ginocchio, il test per l'esterasi leucocitaria è una metodica facilmente realizzabile, riproducibile ed economica con elevata specificità e sensibilità in caso di infezioni da patogeni ad alta virulenza.
Conclusioni: In base ai dati ottenuti nella nostra serie e i dati della letteratura, il test per l'esterasi leucocitaria è un valido aiuto per il chirurgo nel differenziare le infezioni dalle mobilizzazione asettiche durante l'intervento chirurgico.

INFEZIONI NELLE MEGAPROTESI: RISULTATI IN UNA SERIE DI 30 CASI

Filippo Frenos[1], Guido Scoccianti[2], Giovanni Beltrami[3], Rodolfo Capanna[4], Domenico Andrea Campanacci[5]

[1] Aou Careggi, Ortopedia Oncologica e Ricostruttiva, Firenze; [2] Aou Careggi, Ortopedia Oncologica e Ricostruttiva, Firenze; [3] Aou Careggi, Ortopedia Oncologica Pediatrica, Firenze; [4] Aoup Cisanello, Uo Ortopedia e Traumatologia II, Pisa; [5] Aou Careggi, Sod Ortopedia Oncologica e Ricostruttiva, Firenze

Introduzione: Nelle Megaprotesi (MP), dopo resezione ossea sia oncologica che non oncologica, le infezioni costituiscono una delle più gravi complicanze. Il loro trattamento rimane a tuttoggi un problema irrisolto.
Materiali e Metodi: Abbiamo rivalutato 30 casi di infezioni periprotesiche in megaprotesi con un follow-up minimo di 1 anno dal trattamento. L'impianto era stato effettuato in 22 casi dopo resezione oncologica, in 2 per frattura patologica da raggi, in 4 dopo fallimento di chirurgia protesica e in 2 per esiti di trauma. La sede era femore distale in 15 pz, tibia prossimale in 6, femore prossimale in 5, resezione extrarticolare di ginocchio in 3 e in 1 caso femore distale e tibia prossimale.
Risultati: L'infezione si è presentata in media a 26 mesi (1-228) dall'intervento con un'incidenza entro i primi 12 mesi del 63%. In 3 pz la diagnosi è stata solo clinica per mancato isolamento di germi. Nei rimanenti 27 pz si sono riscontrate 23 infezioni monomicrobiche e 4 polimicrobiche. Sono stati identificati 33 germi, 23 gram +, 9 gram – e 1 micete. Un trattamento chirurgico è stato effettuato in 29 pz; 1 pz è stato trattato con antibioticoterapia a lungo termine. Il primo trattamento è stato: revisione in un tempo in 7 casi, revisione in due tempi in 18, debridement in 3, amputazione in 1.
Il fallimento del trattamento ha portato all'amputazione in ulteriori 4 casi, con un incidenza di amputazioni del 17%. In altri 3 casi l'infezione risultava ancora persistere all'ultima visita.
Non sono state evidenziate differenze statisticamente significative nelle percentuali di successo fra trattamento di revisione in uno o due tempi.
Discussione: La nostra esperienza conferma la gravità della complicanza infettiva negli interventi di megaprotesi con una percentuale di amputazione dell'arto in circa un quinto dei pazienti. Non abbiamo potuto dimostrare una maggiore efficacia del trattamento in due tempi, anche se questo dato può essere influenzato dalla scelta del trattamento in unico tempo in pazienti a mi-

nor rischio (infezioni acute; infezioni non fistolizzate).
Conclusioni: L'infezione continua ad essere una complicanza gravissima nella chirurgia megaprotesica. Il trattamento della infezione in una megaprotesi deve essere valutato caso per caso e con un approccio multidisciplinare. In pazienti selezionati anche il trattamento in unico tempo può essere efficace e quindi deve essere mantenuto fra le opzioni da considerare per il suo minore peso terapeutico per il paziente.

TRATTAMENTO IN DUE TEMPI DELLE PSEUDOARTROSI SETTICHE DI AVAMBRACCIO.

Cesare Faldini[1], Federico Pilla[1], Domenico Fenga[2], Fabrizio Perna[1], Raffaele Borghi[1], Antonio Mazzotti[1], Michele Attilio Rosa[3], Francesco Traina[4]

[1] Istituto Ortopedico Rizzoli, II Clinica Ortopedica e Traumatologica, Bologna; [2] Messina, Scienze Biomediche, Odontoiatriche e Delle Immagini Morfologiche e Funzionali, Messina; [3] University Hospital "G. Martino", Department of Biomedical Sciences, Morphological and Functional Images, Messina; [4] Istituto Ortopedico Rizzoli, II Clinica Ortopedica e Traumatologica, Bologna

Introduzione: Le pseudoartrosi settiche sono una rara complicanza delle fratture di avambraccio e causano una grave compromissione delle capacità funzionali dell'arto superiore. Il trattamento è impegnativo e richiede collaborazione tra chirurgo e infettivologo per la guarigione dall'infezione. Ancora più difficile è inoltre il raggiungimento di un buon risultato funzionale. Scopo di questo lavoro è quello di presentare un'opzione di trattamento delle pseudoartrosi settiche di avambraccio in due tempi. Questa prevede la bonifica del focolaio di pseudoartrosi e la stabilizzazione con fissatore esterno fino alla guarigione dall'infezione e successivamente, l'intervento di rimozione del fissatore e la stabilizzazione con placca e innesto osseo corticale contrapposto omologo.
Materiali e Metodi: Sono stati analizzati retrospettivamente 18 pazienti con un'età media di 34.5 anni (range 19 - 57 anni) e con un follow-up medio di 6 anni (range 2 - 10 anni). Tutti i pazienti presentavano una pseudoartrosi atrofica con un deficit osseo medio di 1.8 cm (range 1.2 - 4 cm). Tutti i pazienti sono stati trattati con la tecnica in due tempi e i risultati clinici raggiunti sono stati registrati e analizzati.
Risultati: Tutte le pseudoartrosi sono guarite in un tempo medio di 5 mesi (range 2 - 10 mesi). Le colture ottenute dai prelievi intraoperatori sono risultate positive in tutti i casi. Non si sono verificate complicanze maggiori perioperatorie. Su due pazienti si sono verificate complicanze minori ed in un terzo è stata necessaria una seconda bonifica chirurgica per mancata risoluzione dell'infezione. All'ultimo follow-up disponibile i risultati clinici sono risultati eccellenti in 5 pazienti (27.8%), soddisfacenti in 10 (55.5%) e insoddisfacenti in 3 (16.7%) pazienti. Non si sono verificate limitazioni nelle attività quotidiane (ADLs) in 12 (66.6%) pazienti, moderate limitazioni si sono registrate in 3 (16.6%) e severe limitazioni in 3 (16.6%) pazienti. La VAS media all'ultimo controllo di follow-up è risultata 1 (range 0-3).
Discussione:
Conclusioni: Le pseudoartosi settiche di avambraccio sono una rara complicanza difficile da trattare. L'infezione infatti rappresenta un ostacolo ulteriore alla guarigione e al recupero funzionale. La tecnica chirurgica in due tempi ha dimostrato di essere efficace sia nel consentire la guarigione dall'infezione sia per il raggiungimento successivo di un buon risultato funzionale con basso tasso di complicanze nella maggior parte dei casi.

TRATTAMENTO MULTIDISCIPLINARE DELLE DEIESCENZE DI FERITE CHIRURGICHE CON ESPOSIZIONE DEI MEZZI DI SINTESI NELLE LESIONI TRAUMATICHE DELLA CAVIGLIA E DEL PIEDE

Walter Daghino[1], Renato Matteotti[2], Giorgio Basile[3], Massimo Navissano[4], Agostino Maiello[5], Alessandro Massé[6]

[1] Ospedale Cto Torino, I Clinica Ortopedica, Torino; [2] Ospedale Regionale U.Parini, S.C. Ortopedia E Traumatologia, Aosta; [3] Ospedale Regionale U.Parini, S.C. Ortopedia E Traumatologia, Aosta; [4] Ospedale Cto Torino, Sc Chirurgia Plastica e Ricostruttiva, Torino; [5] Ospedale Amedeo di Savoia, Torino; [6] Ospedale Cto Torino, I Clinica Ortopedica, Torino

Introduzione: Nelle osteosintesi delle fratture di piede e caviglia le infezioni con esposizione dei mezzi di sintesi sono temibili e solitamente questi vengono rimossi in situazione di incompleta consolidazione della frattura, generando deterioramento degli esiti. Scopo di questo studio è validare un protocollo di trattamento volto a mantenere in sede i mezzi di sintesi almeno fino all'avvenuta guarigione scheletrica.
Materiali e Metodi: 19 pazienti con esposizione dei mezzi di sintesi in fratture del piede e della caviglia sono stati sottoposti ad un protocollo di trattamento multispecialistico con valutazioni ortopediche seriate su radiografie a acadenza mensile, medicazioni avanzate di copertura in ambito di chirurgia plastica eseguite settimanalmente ed antibioticoterapia mirata su indicazioni infettivologiche, eseguita quotidianamente e mantenuta per 30 giorni dopo la chiusura della cute.
L'obiettivo era il mantenimento dei mezzi di sintesi in sede fino alla guarigione della frattura; la rimozione era prevista in caso di persistente deiescenza cutanea, elevati indici di flogosi e segni radiografici di mobilizzazione nonostante il trattamento.
Risultati: Tutti le fratture erano state trattate con mezzi di sintesi in titanio (14 calcagno, 3 pilone tibiale, 2 perone), espostisi dopo un tempo medio di 45 giorni dall'intervento. Nessun caso ha richiesto la rimozione degli impianti prima della guarigione della frattura; in quattro casi questi sono stati rimossi successivamente, per intolleranza da impaccio con la cute. Tutte le ferite chirurgiche hanno riparato con i mezzi di sintesi in sede, in un tempo medio di 109 giorni, in un caso eseguendo un intervento di chirurgia plastica con un lembo di rotazione.
Discussione: Il trattamento delle esposizioni dei mezzi di sintesi nelle fratture di piede e caviglia è un processo fortemen-

te impattante sugli esiti di tali lesioni, in assenza di line guida consolidate in materia. Esistono evidenze sperimentali di ridotta adesività batterica con l'impiego di mezzi di sintesi in titanio, ma tali presupposti non sono ancora confermati nella pratica clinica; il protocollo di trattamento in studio ha permesso in tutti i casi la guarigione della lesione scheletrica mantenendo in sede gli impianti in titanio e ciò depone a favore della correttezza di tali principi.
La gestione integrata multi-specialistica è un fattore che ha agevolato l'efficacia di approccio, il numero esiguo di casi il limite principale.
Conclusioni: Questo studio dimostra che nella gestione delle infezioni delle ferite chirurgiche in osteosintesi delle fratture del piede e della caviglia, se esposti sono impianti in titanio la rimozione dei mezzi di sintesi non deve ritenersi vincolante per ottenere lo spegnimento della flogosi. Sono necessarie ulteriori valutazioni con campioni più numerosi

RIVESTIMENTO ANTIBATTERICO DAC PER IL TRATTAMENTO DELLE INFEZIONI PERI-PROTESICHE IN UN UNICO TEMPO. RISULTATI DI UNO STUDIO CASO-CONTROLLO COMPARATIVO

Nicola Logoluso[1], Nicola Capuano[2], Sara Scarponi[3], Caterina Ohin[4], Carlo Luca Romanò[5]

[1] Centre for Reconstructive Surgery and Osteoarticular Infections, Milano; [2] Ospedale San Luca, Vallo Della Lucania, Ortopedica e Traumatologia, Acciaroli di Pollica; [3] Centre for Reconstructive Surgery and Osteoarticular Infections, Milano; [4] Milano; [5] Centre for Reconstructive Surgery and Osteoarticular Infections, Milano Biofilm Center, Milano

Introduzione: La revisione in due tempi è la strategia più frequentemente utilizzata per il trattamento delle infezioni peri-protesiche. Recenti studi hanno dimostrato come un approccio in un unico tempo sia associato a tempi di convalescenza, costi minori ed a possibili minori complicanze e mortalità. Studi preclinici e clinici hanno evidenziato come un rivestimento antibatterico costitutito da un idrogel a rapido riassorbimento a base di acido jaluronico e polilattato (Defensive Antibacterial Coating, DAC®, Novagenit, Mezzolombardo, TN) sia in grado di ridurre in modo significativo le infezioni post-chirurgiche dopo protesi articolari.
Materiali e Metodi: In questo studio prospettico con serie retrospettiva di controllo, condotto in due centri Italiani, 22 pazienti portatori di protesi articolari di anca o di ginocchio settiche, sono stati sottoposti ad intervento di revisione protesica in un tempo, mediante protesi non cementata o ibrida, rivestita con idrogel antibatterico DAC, addizionato con antibiotico; i risultati sono stati confrontati con un gruppo di controllo retrospettivo, comparabile per sesso, età, tipo di ospite e sede della infezione, sottoposti a reimpianto di protesi non-cementata o ibrida in due tempi, senza rivestimento antibatterico. Endpoint primario è stata la persistenza/recidiva di infezione nel periodo di follow-up, definita secondo i criteri della Consensus Conference di Philadelphia.
Risultati: 22 pazienti nel gruppo trattato e 22 pazienti nel gruppo di controllo sono stati valutati ad un follow-up minimo di 24 mesi (massimo di 36 mesi) dall'intervento.L'idrogel DAC è stato caricato in sede chirurgica, secondo l'esame culturale preoperatorio, con vancomicina (14 pazienti) o vancomicina e meropenem (8 casi). Ad un follow-up medio di 30,2 ± 6,3 mesi, 2 pazienti (9.1%) nel gruppo DAC hanno mostrato una ricorrenza di infezione, rispetto a 3 pazienti (13,6%) nel gruppo di controllo. Non sono stati riportati eventi avversi associati con l'uso dell'idrogel antibatterico.
Discussione: I risultati del presente studio dimostrano per la prima volta che il reimpianto in un unico tempo con protesi non-cementate o ibride protette dall'idrogel antibatterico DAC, addizionato intra-operatoriamente con antibiotici, si associa ad un tasso di recidiva/persistenza di infezione simile a quello osservato in una serie retrospettiva di pazienti, trattati con tecnica in due tempi. I dati del presente studio dimostrano altresì l'assenza di effetti collaterali locali o generali o di interferenza con l'osteointegrazione da parte del rivestimento antibatterico.
Conclusione: Sebbene ottenuti in una serie relativamente limitata di pazienti, i risultati del presente studio consentono di poter offrire ai pazienti l'opzione della revisione protesica in un unico tempo con rivestimento antibatterico DAC di protesi settiche.

Comunicazioni LE INFEZIONI IN CHIRURGIA ORTOPEDICA 5

Venerdì 20 Ottobre 2017 dalle 15:30 alle 16:30

TRATTAMENTO DELL'ARTRITE INFETTIVA SECONDARIA A RICOSTRUZIONE DEL LEGAMENTO CROCIATO ANTERIORE MEDIANTE CONSERVAZIONE DELL'IMPIANTO E DEBRIDEMENT ARTROSCOPICO

Antonio Virgilio Pellegrini[1], Jane C. Messina[2], Claudio Legnani[3], Vittorio Macchi[3], Enzo Meani[4]

[1] Clinico San Siro, Ortopedia, Milano; [2] Istituto Ortopedico Gaetano Pini, Uo Chirurgia Della Mano e Microchirurgia, Milano; [3] Istituto Clinico San Siro, Centro di Traumatologia Dello Sport e Chirurgia Articolare Mini-Invasiva, Milano; [4] Ist.Clinico S.Siro Spa - Milano

Introduzione: L'artrite infettiva è una rara ma severa complicanza dopo intervento chirurgico di ricostruzione del legamento crociato anteriore (LCA). Scopo del nostro studio è la valutazione dei risultati del trattamento di debridement artroscopico e conservazione del LCA in pazienti con artrite infettiva dopo ricostruzione del LCA.
Materiali e Metodi: Abbiamo analizzato 9 casi di impianto di LCA seguito da infezione; in tutti si è attuato un trattamento artroscopico, consistente in un debridement articolare e conservazione del LCA seguito da lavaggio articolare e terapia antibiotica sistemica per 2 mesi. I pazienti sono stati sottoposti a una valutazione clinica comprendente scale di valutazione soggettive (punteggio KOOS, IKDC) ed esame obiettivo.
Risultati: I pazienti sono stati valutati dopo un tempo medio di 12 mesi (range 10-18 mesi). Non sono state riscontrate complicanze maggiori. Nessun segno clinico e laboratoristico di infezione è stato riscontrato al follow-up. Clinicamente, il test di Lachman è risultato negativo in tutti i pazienti. Le scale di valutazione hanno mostrato un miglioramento dei punteggi statisticamente significativo rispetto ai valori pre-operatori ($p<0.05$).
Discussione: Il trattamento proposto ha mostrato risultati soddisfacenti in termini soggettivi e riguardo la stabilità articolare. L'assenza di materiali estranei intraarticolari (hardware) e la verifica artroscopica della stabilità dell'impianto hanno permesso la conservazione del neo-LCA. Inoltre è ipotizzabile che la scarsa vascolarizzazione e cellularità di un neo-legamento lo renda un substrato meno aggredibile allo sviluppo di un'infezione. I tempi di recupero post-operatorio sono risultati essere ritardati rispetto a quelli di un intervento non complicato, ma il risultato soggettivo e funzionale al follow-up è in linea con i dati presenti in letteratura in pazienti sottoposti a ricostruzione del LCA senza complicanze infettive.
Conclusioni: La precoce terapia antibiotica a lungo termine associata a lavaggio articolare, debridement e conservazione del LCA ha mostrato risultati soggettivi e obiettivi soddisfacenti in pazienti con artrite infettiva sottoposti a ricostruzione del LCA. Il recupero funzionale complessivo a distanza non differisce sostanzialmente da quello atteso senza complicanza infettiva.

LA GESTIONE DELLE INFEZIONI NELLE PROTESI DI CAVIGLIA

Sandro Giannini[1], Antonio Mazzotti[2], Matteo Cadossi[3], Cesare Faldini[4]

[1] Istituto Ortopedico Rizzoli, Bologna; [2] Istituto Ortopedico Rizzoli, II Clinica Ortopedica e Traumtologica, Bologna; [3] Istituto Ortopedico Rizzoli, Bologna; [4] Istituto Ortopedico Rizzoli, II Clinica Ortopedica e Traumatologica, Bologna

Introduzione: La gestione delle infezioni nelle protesi di caviglia è una problematica ancora poco analizzata in letteratura. Scopo di questo studio è di valutare il tasso di infezione in una casistica di 100 pazienti sottoposti ad impianto di protesi di caviglia e di confrontare tali risultati con la letteratura presente.
Materiali e Metodi: Sono stati valutati in maniera retrospettiva i tassi di infezione in due gruppi consecutivi di pazienti sottoposti ad impianto di protesi di caviglia: un gruppo di 60 pazienti trattato con protesi di caviglia anatomica con accesso laterale ed un gruppo di 40 pazienti trattato con protesi di caviglia ad isometria legamentosa con accesso anteriore. Le infezioni sono state classificate come superficiali post-operatorie o croniche tardive. I tassi di infezione sono stati confrontati con le caratteristiche dei pazienti, con il tipo di impianto ed i successivi trattamenti richiesti.
Risultati: Su 100 pazienti trattati si sono verificati 4 episodi di infezione, di cui 3 superficiali post-operatori ed 1 cronico tardivo. Le 3 infezioni superficiali post-operatorie (2 nel gruppo di pazienti con protesi anatomica ed 1 nel gruppo di pazienti con protesi ad isometria legamentosa) hanno portato a complicanze di guarigione della ferita ma sono state risolte mediante debridment e trattamento antibiotico, senza necessità di rimozione dell'impianto. L'unico caso di infezione cronica tardiva ha richiesto la rimozione dell'impianto, l'applicazione di uno spaziatore in cemento antibiotato temporaneo e la successiva artrodesi.
Discussione: Le infezioni superficiali ed i problemi di guarigione della ferita possono essere frequenti nelle protesi di caviglia ma non sembrano rappresentare un limite alla sopravvivenza dell'impianto a lungo termine. Un debridment, il trattamento antibiotico e talvolta l'utilizzo della terapia a pressione negativa sono solitamente efficaci nel risolvere la problematica. Le infezioni croniche profonde sono tra le più temute complicanze in letteratura e rara-

mente permettono una sopravvivenza del primo impianto o una revisione della protesi.
Conclusioni: Il trattamento delle infezioni nelle protesi di caviglia è argomento ancora poco discusso in letteratura. Una diagnosi precoce ed un approccio multidisciplinare al problema sono fondamentali per tentare di preservare l'articolarità, evitare complicanze maggiori e permettere, anche nei casi più gravi, soluzioni alternative come l'artrodesi.

LA TECNICA DELLA CAMERA INDOTTA (CIT) NEL TRASPORTO OSSEO PER MIGLIORARE LA QUALITÀ DEL RIGENERATO E PER GUARIRE LO STATO SETTICO

Giorgio Maria Calori[1], Emilio Luigi Mazza[2], Massimiliano Colombo[3], Alessandra Ines Maria Colombo[2], Simone Mazzola[2], Fabio Giardina [2], Fabio Romanò [2]

[1] Asst Pini-Cto, Milano; [2] Asst Pini-Cto, Milano; [3] Asst Pini-Cto, Milano

Introduzione: Pseudoartrosi settiche e perdite di sostanza sono condizioni molto impegnative nella pratica Ortopedica. Approcciandosi a questo tipo di pazienti è molto importante utilizzare un sistema di classificazione in grado di tenere in considerazione tutti questi aspetti per dare un corretto algoritmo di trattamento. Il NUSS (Non Union Scoring System) ci permette di ottenere un punteggio finale ponderato compreso tra 0 e 100. La tecnica della camera indotta (CIT) è normalmente applicabile nel terzo gruppo di pazienti (51-75 punti) in cui la medicina rigenerativa è possibile anche in presenza di uno stato settico. Lo scopo di questo studio è quello di mostrare i nostri risultati nel trattamento di difetti ossei settici critici della tibia con una procedura mista con tecnica di Masquelet (tecnica della camera indotta) e osteogenesi distrazionale.
Materiali e Metodi: Abbiamo valutato retrospettivamente tutti i pazienti trattati nella nostra unità per difetti ossei settici critici della tibia utilizzando la tecnica della camera indotta e il trasporto osseo tra gennaio 2007 e gennaio 2016. Tutti i pazienti sono stati operati con la stessa tecnica: primo tempo: resezione del focolaio, debridment, impianto di spaziatore antibiotato e fissazione con fissatore esterno circolare (Taylor Spatial Frame); secondo tempo: rimozione dello spaziatore antibiotato e inizio del trasporto osseo (1 millimetro/die) fino a raggiungimento del docking point. Quando è stato necessario abbiamo eseguito una terza procedura a livello del docking point per ottenere l'unione dei capi ossei. Il follow up medio è stato di 24 mesi. Abbiamo calcolato il tasso di guarigione e il tempo clinico e radiologico medio di guarigione. Sono state registrate tutte le complicanze.
Risultati: Abbiamo trattato 32 pazienti con punteggio medio NUSS di 70 punti. Abbiamo ottenuto in 13/32 casi un ripristino radiologico dell'unione ossa e una guarigione clinica senza bisogno di una procedura a livello del docking point. In 19/32 casi non abbiamo ottenuto unione a livello del docking point e abbiamo dovuto eseguire quindi una procedura di cruentazione e innesto osseo. Non abbiamo avuto recidiva di infezione profonda in alcun caso. In 5/32 pazienti abbiamo registrato la presenza di infezione superficiale a livello dei perni di fissazione esterna.
Discussione: Il trattamento con CIT sembra essere un buon approccio terapeutico per i pazienti con difetti ossei settici critici della tibia.
Conclusioni: Questa tecnica associata all'osteogenesi distrazionale può dare buoni risultati con complicazioni inferiori e sicurezza maggiore. Aumenta inoltre la possibilità di applicazione del trasporto osseo e aumenta la possibilità di consolidamento del docking point evitando, in alcuni casi, il trattamento supplementare a questo livello.

IL RUOLO DELLE MEGA-PROTESI NEL TRATTAMENTO DELLE PSEUDOARTROSI SETTICHE E DEI DIFETTI OSSEI CRITICI

Giorgio Maria Calori[1], Emilio Luigi Mazza[2], Massimiliano Colombo[3], Alessandra Ines Maria Colombo[2], Simone Mazzola[2], Fabio Giardina [2], Fabio Romanò [2]

[1] Asst Pini-Cto, Milano; [2] Asst Pini-Cto, Milano; [3] Asst Pini-Cto, Milano

Introduzione: Recentemente l'evoluzione della tecnologia delle protesi permette al chirurgo di sostituire interi arti. Queste protesi speciali, o megaprotesi, sono nate per il trattamento di gravi perdite di sostanza ossea oncologica. Recentemente, tuttavia, le indicazioni e le applicazioni di tali dispositivi si stanno espandendo ad altre situazioni ortopediche e traumatologiche. Da alcuni anni stiamo impiantando megaprotesi in condizioni non oncologiche, come fallimenti settici post-traumatici rappresentati da pseudoartrosi complesse e difetti ossei di dimensioni critiche. Lo scopo di questo studio è di valutare retrospettivamente i risultati clinici di questo trattamento e registrare tutte le complicazioni e recidive di infezioni.
Materiali e Metodi: Tra Gennaio 2008 e Gennaio 2016 abbiamo trattato 120 pazienti con protesi da grandi resezioni in pazienti non oncologici. Di questi 80 in perdite di sostanza post-traumatiche. In 65/80casi abbiamo eseguito una procedura in 2 step: 1 ° step: resezione, debridment, rimozione dei dispositivi e impianto di spaziatore antibiotato; 2 ° step: rimozione spaziatore e impianto di megaprotesi. In 15/80 pazienti nei quali l'intero segmento femorale era affetto, abbiamo eseguito una procedura in un solo tempo chirurgico mediante espianto del femore in toto e impianto di megaprotesi (femore totale).
Risultati: Abbiamo ottenuto buoni risultati dal punto di vista clinico, laboratoristico e radiologico, con ripristino della funzione dell'arto interessato. Solo in 8/80 casi l'infezione si è ripresentata. Tutti i pazienti che sono stati sottoposti all'impianto di megaprotesi di femore totale in un unico tempo chirurgico sono guariti senza recidiva dell'infezione.
Discussione: L'utilizzo di una megaprotesi in presenza di una grave perdita ossea settica può essere considerato, in casi estremi opportunamente selezionati, come soluzione disponibile per il chirurgo ortopedico
Conclusioni:. La procedura a due tempi dà i migliori risultati con sicurezza e minor reiterazione dell'infezione creando una membrana (Tecnica della Camera Indotta) che può proteggere la protesi in un ambiente sicuro. Possiamo eseguire la procedura in

un unico tempo solo quando il segmento infetto viene completamente rimosso. Questo tipo di intervento chirurgico complesso deve essere eseguita in centri specializzati dove conoscenze e tecnologie siano presenti.

PROPOSTA DI CLASSIFICAZIONE DELLE PSEUDOARTROSI SETTICHE

Carlo Salomone[1], Luca Cavagnaro[2], Francesco Chiarlone[3], Giovanni Riccio[4], Giorgio Burastero[5], Lamberto Felli[6]

[1] Centro Malattie Infiammatorie Osteo-Articolari (Mioa)-Santa Maria di Misericordia Hospital, Pietra Ligure; [2] Orthopaedic Department, Irccs Azienda Ospedaliera San Martino-Ist, Genova; [3] Orthopaedic Department - San Martino Hospital, Genova; [4] Ospedale Santa Maria di Misericordia, Albenga; [5] Santa Maria di Misericordia Hospital, Malattie Infiammatorie Osteo-Articolari (Mioa), Loano; [6] Azienda Ospedaliera Universitaria Irccs San Martino-Ist, Clinica Ortopedica, Genova

Introduzione: Le pseudoartrosi delle ossa lunghe sono classificabili in due grandi famiglie: asettiche (ipertrofiche e atrofiche) e settiche. Le forme settiche richiedono spesso un trattamento collegiale e una diagnosi il più possibile corretta per programmare il trattamento terapeutico più adatto che spesso richiede l'applicazione del metodo della fissazione esterna.
Materiali e metodi: Il lavoro si prefigge di classificare le pseudoartrosi settiche secondo il tipo di infezione presente in maniera concomitante alla pseudoartrosi. Tale classificazione permette di fare diagnosi corretta o comunque specifica dell'estensione dell'infezione e di prevedere con maggiore accuratezza quale sarà il trattamento più idoneo.
Risultati: Con analisi retrospettiva collegiale multidisciplinare(ortopedica, infettivologica, microbiologica e plastica) di 247 pseudoartrosi settiche si è giunti alla loro classificazione in quattro forme:

- Tipo 1: infezioni midollari con mancata consolidazione spesso riconducibili certamente a un'infezione ma associati a problemi prevalentemente meccanici di non guarigione della pseudoartrosi.
- Tipo 2: mancate consolidazioni con infezioni superficiali spesso limitrofe al focolaio di pseudoartrosi e dovute a congiunta sofferenza cutanea o dei tessuti molli. Richiedono una bonifica della zona e spesso una copertura dei tessuti molli e una stabilizzazione meccanica efficace.
- Tipo 3: associate alla presenza di sequestri o comunque aree di necrosi ossea che sono causa di mancata consolidazione e di mantenimento dell'infezione. Richiedono oltre che una sintesi valida un'accurata e approfondita bonifica con rimozione di tutto l'osso necrotico e dei sequestri.
- Tipo 4: con infezione ossea circonferenziale diffusa tipo Cyerny 4 che. Richiedono necessariamente una bonifica radicale oncologica, una stabilizzazione affidabile e spesso un trattamento del difetto osseo mediante osteogenesi distrazionale.

Discussione: Il riconoscimento di 4 tipologie rispecchia la classificazione delle osteomieliti di Cyerny associata al focolaio di mancata consolidazione ma sottolinea l'importanza dell'utilizzo della fissazione esterna non solo quale ambiente meccanico favorevole per la consolidazione ma anche per le potenzialità rigenerative, biologiche e di gestione di complicanze settiche. Inoltre da subito permette di evidenziare situazioni complesse e necessità di trattamenti congiunti
Conclusione: Si evince dal lavoro come le pseudoartrosi settiche oltre a richiedere una valutazione e diagnosi collegiale richiedono un trattamento che spesso necessita di conoscenze in ambito di fissazione esterna circolare oltre che come già detto la multidisciplinarietà con infettivologi, chirurghi plastici e microbiologi; pertinenza quindi di centri di riferimento dedicati in maniera esclusiva al trattamento di tale complicanza settica in ambito ortopedico.

IMPATTO ECONOMICO DELLE INFEZIONI PERI-PROTESICHE DI GINOCCHIO: ANALISI DI UNA COORTE RETROSPETTIVA

Carlo Luca Romanò[1], Susanna Maraldi[2], Caterina Ohin[3], Nicola Logoluso[4]

[1] Centre for Reconstructive Surgery and Osteoarticular Infections, Milano Biofilm Center, Milano; [2] Istituto Ortopedico Irccs Galeazzi, University of Milan, Milano; [3] Milano; [4] Centre for Reconstructive Surgery and Osteoarticular Infections, Centre for Reconstructive Surgery and Osteoarticular Infections, Milano

Introduzione: Le infezioni peri-protesiche di ginocchio si associano frequentemente a trattamenti medici e chirurgici prolungati, con possibili ricadute e recidive e con elevati costi associati. Scopo del presente lavoro è stato di valutare l'mpatto economico delle infezioni peri-protesiche in una serie retrospettiva di pazienti, giunti alla nostra osservazione negli ultimi due anni-
Materiali e Metodi: Si è considerata una serie retrospettiva di 30 pazienti, portatori di protesi totale di ginocchio settica, di cui si sono analizzati i seguenti parametri: durata dell'infezione, tipo di microrganismo isolato, numero tipologia degli interventi eseguiti dopo la diagnosi di infezione, numero totale delle giornate di degenza, durata e tipo di trattamenti antibiotici, numero di visite e di indagini strumentali e di laboratorio, numero e tipologia delle complicanze, impatto sull'attività lavorativa. Ad ogni parametro identificato è stato assegnato un costo standard, sulla base dei dati disponibili nella letteratura o estrapolato sulla base del costo medio presso il nostro Istituto.
Risultati: In media il tempo intercorso tra impianto della protesi e la diagnosi di infezione è stato di 3,1 ± 2 anni (intervallo 0-8) e la durata media dell'infezione 2,9 anni (min 1 – max 3). Il numero degli interventi eseguiti dopo la diagnosi di infezione è stato in media 2,6 ± 1 (min 2 – max 5) con 77,1 ± 29 (min 60 – max 150) giornate di degenza, per un costo medio diretto ospedaliero di circa 75.000 euro per paziente (minimo 30.000, massimo 140.000). A tali costi, si deve aggiungere quello delle terapie antibiotiche domiciliari, quantificate in media in 95 ± 26 giorni di

terapia antibiotica per paziente, i costi delle visite di controllo (5,1 ± 1 per paziente per anno), i costi degli esami radiologici (7,7 ± 4 per paziente) e quelli derivanti dagli esami ematochimici (11,5 ± 4 per paziente). Complessivamente il costo della gestione ambulatoriale e domiciliare è risultata essere, in media, nel campione studiato, di circa euro 10.200 / anno. A tali costi si deve aggiungere l'impatto economico sulle attività lavorative. Nel campione studiato, 3 pazienti su 30 (10%) hanno perso il posto di lavoro a causa dell'infezione.

Discussione: Sebbene condotta su un campione relativamente piccolo e con alcune limitazioni ed approssimazioni, la presente analisi consente di quantificare per la prima volta l'impatto economico delle infezioni peri-protesiche di ginocchio in Italia. I dati osservati, in linea con quanto riportato in altri Paesi europei, possono essere utili per valutare il costo-beneficio di nuove tecnologie tese a prevenire il rischio di complicanze settiche post-chirurgiche in ortopedia.

Conclusioni: Si dimostra il rilevante impatto economico delle infezioni peri-protesiche, confermando la necessità prioritaria di ridurre tali complicanze anche in un'ottica di risparmio per il servizio sanitario.

L'UTILIZZO DEL FISSATORE ESTERNO NELLE FRATTURE DELL'ANELLO PELVICO: RISULTATI E COMPLICANZE INFETTIVE

Paolo Capitani[1], Umberto Mezzadri[2], Antonio Moretti[3], Claudio Galante[4], Federico Bove[2], Alessandro Casiraghi[2], Giovanni Pesenti[2], Dario Capitani[2]

[1] Asst Grande Ospedale Metropolitano Niguarda, Dea Ortopedia e Traumatologia, Milano; [2] Asst Grande Ospedale Metropolitano Niguarda, Milano; [3] Asst Grande Ospedale Metropolitano Niguarda, Dea Ortopedia e Traumatologia, Milano; [4] Asst Grande Ospedale Metropolitano Niguarda, Ortopedia e Traumatologia, Milano

Introduzione: Il fissatore esterno rappresenta un metodo di stabilizzazione temporaneo delle fratture della pelvi, utilizzato in emergenza in pazienti instabili, e talvolta continuato come trattamento definitivo delle lesioni anteriori in associazione ad altri metodi di stabilizzazione posteriore.

Materiali e Metodi: Dal 2011 al 2016 presso il nostro nosocomio sono giunte primariamente, o trasferiti da altri centri, 312 pazienti con fratture dell'anello pelvico. Sono stati esclusi i pazienti con fratture tipo A di Tile ed i pazienti deceduti in shock room. Nella nostra analisi retrospettiva sono state quindi incluse tutte le fratture B e C secondo Tile dell'anello pelvico che hanno avuto un trattamento in urgenza con fissazione esterna. Sono state valutate le complicanze legate all'utilizzo del fissatore esterno e come queste abbiano modificato l'indicazione al trattamento definitivo.

Risultati: L'85% delle fratture B/C di Tile giunte presso il nostro Pronto Soccorso sono state trattate con fissatore esterno, con fissazione sovracetabolare nel 90% dei casi e fissazione su cresta iliaca nel restante 10%. La conversione ad osteosintesi con fissazione interna è avvenuta in oltre il 70% dei casi. Il 69% dei pazienti è stato ricoverato in terapia intensiva con una degenza media di 12 giorni. L'età media dei pazienti coinvolti è stata di 41 anni (16-92 anni). Abbiamo rilevato un tasso di infezione dei tramiti cutanei delle fiches del 48% nei fissatori definitivi e del 14% nei fissatori temporanei. Tutte le infezioni si sono risolte con la rimozione del fissatore e medicazioni seriate. Tuttavia nei fissatori temporanei il riscontro di infezione ha modificato in alcuni casi la strategia terapeutica. Il tasso di guarigione clinica e radiografica è stato pari al 97%.

Discussione: Il tasso medio di infezioni riportato in letteratura coincide con quello riportato nella nostra casistica. La quasi totalità delle infezioni sono classificate come superficiali. Solo in rari casi è stata modificata l'indicazione a sintesi interna anteriore come conseguenza delle complicanze del fissatore esterno.

Conclusioni: La fissazione esterna nelle fratture dell'anello pelvico rappresenta un importante strumento di stabilizzazione. Essa viene utilizzata prevalentemente in urgenza ed emergenza come presidio temporaneo. Riteniamo accettabili i rischi infettivi legati al suo utilizzo in quanto solo raramente si rende necessario modificare la strategia terapeutica finale.

Comunicazioni TUMORI 1

Venerdì 20 Ottobre 2017 dalle 15:30 alle 16:30

TRAPIANTI DI PERONE VASCOLARIZZATO AUTOLOGO NELLE RICOSTRUZIONI ONCOLOGICHE DEGLI ARTI SUPERIORI: INDICAZIONI E RISULTATI

Giovanni Beltrami[1], Domenico Andrea Campanacci[2], Filippo Frenos[3], Andrea Cambiganu[4], Guido Scoccianti[5], Marco Innocenti[6], Rodolfo Capanna[7]

[1] Aou Careggi, Ortopedia Oncologica Pediatrica, Firenze; [2] Aou Careggi, Sod Ortopedia Oncologica e Ricostruttiva, Firenze; [3] Aou Careggi, Ortopedia Oncologica e Ricostruttiva, Albignasego; [4] Aou Careggi, Ortopedia Oncologica e Ricostruttiva, Firenze; [5] Aou Careggi, Ortopedia Oncologica e Ricostruttiva, Firenze; [6] Aou Careggi, Chirurgia Plastica Ricostruttiva e Microchirurgia, Firenze; [7] Aoup Cisanello, Uo Ortopedia e Traumatologia II, Pisa

Introduzione: Lo scopo del presente studio è stato quello di rivedere la nostra casistica delle ricostruzioni degli arti superiori con perone vascolarizzato (PV), dopo resezioni oncologiche intercalari o articolari, e valutare le complicanze, la sopravvivenza degli impianti e i risultati funzionali.
Materiali e Metodi: Dal 1994 al 2015 presso la SOD Ortopedia Oncologica e Ricostruttiva di Firenze, sono stati trattati 37 con resezione del tumore dell'arto superiore e ricostruzione con PV. 26 maschi e 11 femmine, con un'età media di 24 anni (3-67). 28 pazienti sono stati trattati per tumori maligni (11 osteosarcoma, 9 sarcoma di Ewing, altri 8) e 9 per lesioni benigne aggressive (7 tumore a cellule giganti, 1 ciste aneurismatica dell'osso, 1 tumore desmoide). In 22 casi la resezione ha coinvolto l'omero, in 14 il radio. I tipi di ricostruzione sono stati: 15 intercalari diafisari (12 PV, 3 PV + innesto massivo omologo); 12 peroni vascolarizzati in accrescimento in età pediatrica (8 dell'omero prossimale, 4 radio distale); 7 artrodesi di polso; 2 ricostruzioni dell'omero prossimale con innesto massivo + PV.
Risultati: Ad un follow-up medio di 104 mesi (2-219), 27 pazienti erano liberi da malattia, 6 liberi da malattia dopo escissione di recidiva locale o di metastasi, 4 deceduti a causa della malattia. In 13 casi si è verificata la frattura del perone, guarita dopo il trattamento conservativo in 7 casi e nuova osteosintesi in 4 casi, mentre in 2 casi l'innesto è stato rimosso e sostituito con una protesi modulare (1) o protesi composita (1). Una pseudoartrosi è stata osservata in 3 casi e un paziente ha ricevuto innesti autologhi dalla cresta iliaca. Infezione profonda si è verificata in 2 casi che hanno richiesto la revisione chirurgica con la rimozione del trapianto. Le curve di Kaplan-Meier hano mostrato una sopravvivenza dell'impianto a 5 e 10 anni dell'86%. Tutte le complicanze si sono verificate entro due anni dalla chirurgia iniziale. Il punteggio MSTS (valutato in 32 pazienti) è stato eccellente in 21 casi, buono in 7 e mediocre in 3 casi.
Discussione: Nonostante l'incidenza delle complicanze complicazioni, la ricostruzione biologica con PV ha dimostrato di essere una valida opzione nelle ricostruzioni dopo resezione oncologica dell'arto superiore. Tutti i tipi e le sedi di ricostruzione, si sono dimostrate efficaci e di lunga durata. Le ricostruzione epifisiaria nei bambini in accrescimento è una valida opzione ricostruttiva. Nelle ricostruzione intercalari dell'arto superiore il PV può essere usato da solo e l'associazione con l'innesto massivo non sembra necessaria. Le artrodesi di polso hanno avuto il più alto tasso di successo a lungo termine.
Conclusioni: L'innesto di PV ha dimostrato di essere una soluzione efficace per le ricostruzioni dell'arto superiore in caso di resezioni intercalari, articolari dell'omero prossimale in età pediatrica e nell'artrodesi di polso.

L'INNESTO OMOPLASTICO MASSIVO ("TELESCOPE ALLOGRAFT") PER LA FISSAZIONE PRIMARIA E SECONDARIA DELLO STELO NELLE MEGAPROTESI DI FEMORE DISTALE

Pietro Pellegrino[1], Eric Staals[2], Massimiliano De Paolis[3], Davide Donati[2], Marco Manfrini[2]

[1] Ortopedia Traumatologia e Medicina Riabilitativa-Divisione di Ortopedia Oncologica, Torino; [2] Istituto Ortopedico Rizzoli, III Clinica A Prevalente Indirizzo Oncologico, Bologna; [3] Istituto Ortopedico Rizzoli, III Clinica A Prevalente Indirizzo Oncologico, Bologna

Introduzione: Nelle resezioni oncologiche del femore distale, l'uso delle megaprotesi di ginocchio è condizionato dal moncone femorale residuo che deve permettere la fissazione mediante uno stelo cementato o non. In caso di revisione dell'impianto la lunghezza del femore prossimale tende a ridursi e può mancare lo spazio per un nuovo stelo. L'uso di un innesto osseo massivo incastrato sul moncone femorale (telescope allograft) per aumentarne la lunghezza e permettere l'impianto dello stelo fu descritto da Healey nel 2008 sia in caso di ricostruzione primaria sia di revisione, ma non risultano altri studi in letteratura. Gli autori riportano l'esperienza acquisita a partire dal 2008 in 10 giovani pazienti
Materiali e Metodi: Dal 2008 al 2016, 10 pazienti originariamente affetti da osteosarcoma del femore distale sono stati sottoposti alla tecnica dell'innesto omoplastico telescopico, incastrato sul moncone femorale per aumentare il bone stock femorale e permettere l'ancoraggio di una megaprotesi di ginocchio. Lo stelo protesico è stato cementato completamente in 2 casi mentre negli altri 8 é stato cementato solo a livello dell'innesto e inserito a pressione nel moncone. In 7 casi si trattava di revisione di una precedente megaprotesi mentre 3 casi erano primi im-

pianti. L'età media dei pazienti era 14 anni (7-25). In 1 paziente è stato necessario utilizzare dei cerchiaggi, mentre in un altro una vite a stabilizzare ulteriormente il graft.
Il bone stock residuo medio era di 122 mm; la lunghezza dell'impianto era in media 231 mm. Grazie all'innesto il bone stock è stato aumentato mediamente del 48%.
Risultati: Ad un follow up minimo di 12 mesi (media 57 mesi) nessun paziente utilizza ausili per la deambulazione, né sperimenta dolore. Dei 7 pazienti con impianti non allungabili, solo 2 presentano ipometria dell'arto operato, esiti degli interventi precedenti. Radiograficamente si dimostra completa fusione dell'innesto e non sono visibili segni di riassorbimento perprotesico. Non si sono verificate complicanze meccaniche o settiche. In tutti i pazienti la funzionalità dell'anca è stata preservata.
Discussione: Le resezioni di femore distale coinvolgenti parte della diafisi possono rendere assai difficoltosa la protesizzazione a causa del modesto residuo osseo del paziente; analogo discorso vale nei reimpianti protesici ove sia presente un riassorbimento attorno allo stelo. In questi casi, l'aumento del bone stock può essere l'unica opzione per preservare la naturale articolazione dell'anca ed evitare una protesi totale di femore.
Conclusioni: Il metodo telescope allograft rappresenta una soluzione efficace nei casi di primo impianto o reimpianto di megaprotesi di femore distale con moncone prossimale insufficiente.

RICOSTRUZIONI INTERCALARI JOINT-SPARING NELL'ARTO INFERIORE CON INNESTI OSSEI MASSIVI DOPO RESEZIONE ONCOLOGICA: RISULTATI CLINICI E FUNZIONALI A LUNGO TERMINE

Francesca Totti[1], Domenico Andrea Campanacci[2], Francesco Muratori[2], Massimiliano Ippolito[3], Giovanni Beltrami[4], Guido Scoccianti[1], Rodolfo Capanna[5]

[1] Aou Careggi, Ortopedia Oncologica e Ricostruttiva, Firenze; [2] Aou Careggi, Sod Ortopedia Oncologica e Ricostruttiva, Firenze; [3] Aou Careggi, Ortopedia Oncologica e Ricostruttiva, Roma; [4] Aou Careggi, Ortopedia Oncologica Pediatrica, Firenze; [5] Aoup Cisanello, Uo Ortopedia e Traumatologia II, Pisa

Introduzione: Lo scopo del nostro studio è di valutare i risultati clinici e funzionali di una serie consecutiva di pazienti sottoposti a resezioni intercalari iuxta-articolare nell'arto inferiore.
Materiali e Metodi: Abbiamo analizzato retrospettivamente 67 pazienti (età media 18 anni, 5-60) sottoposti a resezioni intercalari entro 5 cm dalla superficie articolare per il ginocchio e caviglia ed 1 cm al di sotto del piccolo trocantere per il femore prossimale. Tutti i pazienti erano affetti da tumori maligni. Il femore era coinvolto in 26 casi (8 prossimali, 17 distali, 1 subtotale) e la tibia in 41 casi (36 prossimali, 5 distali). In 26 casi è stata eseguita una resezione intra-epifisaria, mentre in 41 una resezione intercalare. La ricostruzione prevedeva in 50 casi innesto massivo e perone vascolare, in 12 casi solo innesto massivo e in 5 perone vascolare con stecche corticali.
Risultati: Al follow-up medio di 111 mesi (5-305), 55 pazienti erano liberi da malattia (82%), 1 vivo con malattia e 5 liberi da malattia dopo trattamento di una recidiva o metastasi, 6 morti per malattia. Una recidiva locale è stata osservata in 5 casi (7,5%) in ricostruzioni della tibia. Abbiamo osservato 6 fallimenti che hanno richiesto la rimozione della ricostruzione: 3 recidive locali, 2 fratture e 1 infezione profonda. Abbiamo osservato 15 fratture (22%), 12 non-union (18%) e 3 infezioni profonde (4,5%). La sopravvivenza globale dei trapianti era del 92,1% a cinque e del 89,9% a dieci e quindici anni. Il punteggio medio della valutazione funzionale MSTS, valutabile in 59 patienti, era di 27,5 (18-30).
Discussione: Grazie ai progressi della chemioterapia e della diagnostica per immagini, vi è la possibilità di eseguire interventi sempre più conservativi. Tuttavia, la ricostruzione dopo una resezione iuxta-articolare è particolarmente impegnativa poiché è difficile ottenere una ricostruzione stabile e una fissazione ossea duratura quando il segmento residuo è molto corto.
Conclusioni: In conclusione, la revisione della nostra esperienza ha confermato che le ricostruzioni intercalari con innesti ossei sono una soluzione efficace dopo resezioni iuxta-articolari nell'arto inferiore con risultati funzionali eccellenti. Le complicanze sono frequenti, ma la sopravvivenza della ricostruzione raggiuge l'90% dei casi a lungo termine. In particolare, l'associazione dell'innesto massivo e del perone vascolare autologo sembra favorire la guarigione delle fratture e ridurre il tasso di non-union

TRATTAMENTO DEI TUMORI VERTEBRALI CON UN NUOVO SISTEMA DI STABILIZZAZIONE POSTERIORE COMPOSTO DI FIBRA DI CARBONIO RINFORZATA CON POLIETIL-ETERE-ETERE-KETONE

Alessandro Gasbarrini[1], Giuseppe Tedesco[1], Giovanni Barbanti Bròdano[2], Stefano Bandiera[1], Riccardo Ghermandi[1], Silvia Terzi[1], Marco Girolami[3], Valerio Pipola[4], Stefano Boriani[1]

[1] Istituto Ortopedico Rizzoli, Chirurgia Vertebrale Oncologica e Degenerativa, Bologna; [2] Istituto Ortopedico Rizzoli, Chirurgia Vertebrale Oncologica e Degenerativa, Bologna; [3] Istituto Ortopedico Rizzoli, Bologna; [4] Istituto Ortopedico Rizzoli, Chirurgia del Rachide, Bologna

Introduzione: I protocolli per il trattamento dei tumori ossei spinali prevedono sempre più spesso la combinazione della chirurgia e della radioterapia (RT). Nel trattamento dei tumori metastatici questa combinazione è largamente utilizzata; nei tumori primitivi può essere considerata se non è possibile ottenere un margine oncologico soddisfacente: tumori ad alto grado di malignità, recidive, tumori extracompartimentali e nei casi in cui sono richiesti sacrifici funzionali inaccettabili per ottenere margini di resezione ampi. Gli impianti in metallo rappresentano un ostacolo per l'esecuzione della RT post-operatoria per la dispersione delle particelle (scattering) e per gli artefatti. Recentemente è stato introdotto un nuovo sistema di stabilizzazione posteriore composto di fibra di Carbonio rinforzata con Polietil-Etere-Etere-Ketone (FCR-PEEK). Il FCR-PEEK è radiotrasparente e non interferisce con le radiazioni ionizzanti né con le particelle accelerate. Queste

caratteristiche dovrebbero rendere la RT post-operatoria più efficace e più semplice da eseguire.
Materiali e Metodi: È stato eseguito uno studio ambispettivo di coorte sui primi 34 pazienti con un tumore osseo spinale (14 metastasi e 20 primitivi) sottoposti ad un intervento di stabilizzazione posteriore toracico o lombare con FCR-PEEK. La chirurgia oncologica associata è stata: palliativa (decompresione) in 9 casi, escissione intralesionale in 21 e resezione in blocco 4. Sono state registrate le complicazioni intra e post-operatorie, le modificazioni del dolore, dello stato neurologico e il controllo locale del tumore.
Risultati: Il follow-up (FU) medio è stato di 13 mesi (da 6 a 36). È stata registrata una complicanza intraoperatoria: la rottura di 1 vite (su 232 impiantate). Nel post operatorio si è avuto un miglioramento del dolore e dello stato neurologico. In 2 casi una vite sacrale si è mobilizzata rispettivamente a 9 e 12 mesi di FU in pazienti con plurime recidive. Sono state registrate 6 recidive.
Discussione: Le recidive sono state precocemente diagnosticate grazie alla radiotrasparenza dell'impianto. L'opinione dei radioterapisti è stata favorevole per la possibilità di poter effettuare una migliore pianificazione e per l'assenza di scattering durante la RT.
Conclusioni: Il CFR-PEEK permette di eseguire una RT post-operatoria con maggiore sicurezza. Tuttavia occorrono studi più ampi e con FU più lungo per valutare sia l'outcome funzionale del CFR-PEEK che la maggiore efficacia della RT.

PROFILASSI ANTIBIOTICA PERI-OPERATORIA IN ONCOLOGIA DEL SISTEMA MUSCOLO-SCHELETRICO: I VANTAGGI DELL'APPLICAZIONE DI UN ALGORITMO

Antonio Ziranu[1], Marco Lillo[2], Massimo Fantoni[3], Giulio Maccauro[4]

[1] Ortopedia, Geriatria, Neuroscienze e Ortopedia, Roma; [2] Ortopedia, Geriatria, Neuroscienze e Ortopedia, Roma; [3] Università Cattolica del Sacro Cuore di Roma - Policlinico Universitario "A.Gemelli", Istituto di Malattie Infettive, Roma; [4] Istituto di Clinica Ortopedica, Policlinico A. Gemelli, Università Cattolica del Sacro Cuore, Polo di Scienze Dell'invecchiamento, Neurologiche, Ortopediche e Della Testa-Collo, Roma

Introduzione: Le infezioni post-operatorie continuano a rappresentare, per incidenza e ripercussioni sui costi di degenza, un problema primario nella pratica clinica dei reparti chirurgici. L'impiego degli antibiotici, sia in terapia che in profilassi, ha determinato negli ultimi anni significativi miglioramenti nel controllo delle infezioni. Tuttavia l'uso improprio degli antibiotici ha favorito un incremento dell'incidenza delle infezioni post-operatorie con conseguente allungamento dei tempi di degenza.
Materiali e Metodi: Scopo di questo studio è razionalizzare l'antibioticoprofilassi in chirurgia ortopedica oncologica creando degli indicatori di processo e di esito che permettano di identificare una matrice di responsabilità ed uniformando dunque gli schemi attraverso delle raccomandazioni comuni di più semplice e pratica applicazione.
Risultati: In linea con l'epidemiologia locale è stato creato un algoritmo per la selezione della profilassi antibiotica in chirurgia oncologica ortopedica in relazione alle caratteristiche del paziente ed alla tipologia di intervento chirurgico cui deve essere sottoposto.
Discussione: L'algoritmo è stato applicato presso il Dipartimento di Geriatria, Scienze Neurologiche e Ortopedia dell'Università Cattolica. La profilassi antibiotica si affianca e completa i principi generali di prevenzione delle infezioni post-operatorie, ma senza sostituirsi ad essa.
Conclusioni: Una corretta profilassi antibiotica, la sua applicazione ed i suoi risultati necessitano di una valutazione globale del rischio infettivo del paziente oncologico e pertanto della collaborazione di un equipe multidisciplinare (ortopedico, infettivologo, anestesista etc). la possibilità di utilizzare un algoritmo permette di disporre di uno strumento cui potersi riferire per la scelta di una corretta profilassi e eventualmente corretta terapia in relazione alla tipologia dell'intervento chirurgico in ambito di Oncologia del Sistema Muscoloscheletrico

TECNICA DI MASQUELET MODIFICATA: ARTRODESI TIBIO-ASTRAGALICA CON CHIODO ENDOMIDOLLARE E CEMENTO IN NEOPLASIE DELLA TIBIA DISTALE

Silvia Careri[1], Antonio Ziranu[2], Stefano D'Adamio[3], Giulio Maccauro[4]

[1] Ortopedia E Traumatologia, Area Invecchiamento Ortopedia E Riabilitazione, Roma; [2] Ortopedia, Geriatria, Neuroscienze e Ortopedia, Roma; [3] Università Cattolica del Sacro Cuore - Fondazione Policlinico Gemelli, Ortopedia e Traumatologia, Roma; [4] Istituto di Clinica Ortopedica, Policlinico A. Gemelli, Università Cattolica del Sacro Cuore, Polo di Scienze Dell'invecchiamento, Neurologiche, Ortopediche e Della Testa-Collo, Roma

Introduzione: I progressi dei trattamenti farmacologici hanno incrementato l'aspettativa di vita dei pazienti oncologici permettendo il riscontro sempre maggiore di acrometastasi. Sia nei tumori primitivi dell'osso che nelle metastasi si prediligono procedure di limb-salvage che permettano un'adeguata qualità della vita in termini di controllo del dolore e funzione. Gold standard nel trattamento delle lesioni del III distale di tibia è l'artrodesi tibio-astragalica.
Materiali e Metodi: Riportiamo i casi di trattamento di frattura patologica del III distale di tibia in 3 pazienti di 50, 57 e 62 anni. I primi due erano affetti da lesioni primitive dell'osso, il più anziano da metastasi di carcinoma del rene. Il trattamento ha previsto l'asportazione en-block delle lesioni e un'artrodesi tibio-astragalica con chiodo endomidollare a bloccaggio statico rivestito di polimetilmetacrilato antibiotato come da variante della tecnica di Masquelet. In un caso è stato necessario associare un lembo di copertura.
Risultati: L'intervento ha permesso un carico sfiorante e successivamente progressivo con ausili pressoché immediato. In un caso la ferita chirurgica ha presentato un'area di sofferenza cuta-

nea, guarita nell'arco di 3 settimane. I pazienti hanno quindi potuto sottoporsi al trattamento chemioterapico senza significativi cambiamenti della qualità di vita e dopo un tempo di ospedalizzazione contenuto. Le schede VAS hanno dimostrato una completa risoluzione del dolore nei pazienti con patologia primitiva ed un accettabile riduzione nel paziente affetto da secondarietà.
Discussione: A confronto con altre tipologie di trattamento (amputazione, protesi custom made) ed altre varianti di artrodesi (con graft) la procedura effettuata permette un'immediata resistenza meccanica ed è stata seguita da una precoce ripresa della deambulazione. Nonostante la stabilità non debba essere considerata duratura per più di 5 anni, la necessità di trattamenti successivi non è certa. Il trattamento attuato ha inoltre permesso di ridurre i rischi di infezione del sito chirurgico, con controllo dell'impatto psicologico ed una diminuzione dei giorni di degenza con conseguente contenimento dei costi.
Conclusioni: Il trattamento proposto presenta notevoli vantaggi a breve termine. Rispetto alle altre opzioni attualmente applicate, si ha una stabilità meccanica intrinseca che consente un carico immediato ed il recupero di una funzione dell'arto perfettamente compatibile con le attività quotidiane.

RICOSTRUZIONE CIRCONFERENZIALE DELLA COLONNA VERTEBRALE A SEGUITO DI RESEZIONI EN BLOC: DAGLI INNESTI OSSEI ALLE PROTESI IN STAMPA 3D

Alessandro Gasbarrini[1], Stefano Bandiera[1], Giovanni Barbanti Bròdano[2], Riccardo Ghermandi[1], Valerio Pipola[3], Giuseppe Tedesco[1], Silvia Terzi[1], Marco Girolami[4], Roberta Zaccaro[5], Stefano Boriani[1]

[1] Istituto Ortopedico Rizzoli, Chirurgia Vertebrale Oncologica e Degenerativa, Bologna; [2] Istituto Ortopedico Rizzoli, Chirurgia Vertebrale Oncologica e Degenerativa, Bologna; [3] Istituto Ortopedico Rizzoli, Chirurgia del Rachide, Bologna; [4] Istituto Ortopedico Rizzoli, Bologna; [5] Cosenza

Introduzione: I tumori spinali ossei che richiedono una resezione en bloc sono rari e pochi studi analizzano le diverse tecniche ricostruttive. Lo scopo del presente lavoro è condividere l'esperienza degli autori riguardo le differenti tecniche e i diversi materiali di ricostruzione in esiti di resezione in blocco della colonna vertebrale.
Materiali e Metodi: Dal 1990 più di 220 resezioni en bloc sono state eseguite: tutti i pazienti sono stati stadiati secondo le classificazioni di Enneking e di Weinstein-Boriani-Biagini. L'approccio chirurgico è stato singolo (anteriore o posteriore) o combinato (anteriore e posteriore durante la stessa anestesia). La ricostruzione è stata eseguita impiegando: protesi modulari in carbonio; mesh in titanio; ricostruzione con allograft; ricostruzione con autograft; protesi ad espansione in titanio e protesi custom-made in titanio.
Risultati: Le protesi modulari in carbonio non sono andate incontro ad alcuna complicanza meccanica né a breve né lungo follow-up. Analogamente, le cages in titanio non hanno mostrato fallimenti meccanici.
Discussione: Il vantaggio della protesi modulare in carbonio è data dalla radiotrasparenza che determina una ridotta produzione di artefatti alla TC ed alla RMN. Questa caratteristica permette una precoce diagnosi di una eventuale recidiva locale.
Gli impianti in titanio nonostante non siano inferiori da un punto di vista meccanico determinano numerosi artefatti all'imaging pertanto una eventuale recidiva locale della malattia può essere ritardata. Questi impianti tuttavia sono più economici e possono rappresentare una buona alternativa. Inoltre il titanio combinato ad un innesto osseo ha delle ottime caratteristiche di biocompatibilità.
Conclusioni: La ricostruzione della perdita di sostanza prodotta dalla resezione en bloc della colonna vertebrale deve essere tale da ottenere una stabilità immediata ed indurre nel tempo una solida artrodesi.

Comunicazioni LE INFEZIONI IN CHIRURGIA ORTOPEDICA 6

Venerdì 20 Ottobre 2017 dalle 16:30 alle 17:30

STUDIO DELL'ATTIVITÀ ANTIBATTERICA DI DIVERSI OLI ESSENZIALI NEI CONFRONTI DI PSEUDOMONAS AERUGINOSA ISOLATI DA PROTESI D'ANCA

Matthew Donadu[1], Donatella Usai[2], Marco Corda[3], Roberto Pinna Nossai[4], Sebastiano Ortu[5], Andrea Donato[6], Fabio Milia[7], Francesco Pisanu[8], Stefania Zanetti[9], Carlo Doria[10]

[1] Università di Sassari, Dipartimento di Scienze Biomediche, Sassari; [2] Microbiologia, Scienze Biomediche, Sassari; [3] Ortopedia - Aou Sassari, Department of Surgery, Microsurgery and Medical Sciences, University of Sassari, Sassari; [4] Università degli Studi di Sassari, Scuola di Specializzazione in Ortopedia e Traumatologia, Sassari; [5] Sassari; [6] Aou Sassari, Clinica Ortopedica, Sassari; [7] Ortopedia - Aou Sassari, Sassari; [8] U.O.C. Clinica Ortopedica, Dipartimento di Scienze Chirurgiche Microchirurgiche e Mediche, Sassari; [9] Microbiologia, Scienze Biomediche, Sassari; [10] Azienda Ospedaliera Universitaria di Sassari, Ortopedia, Sassari

Introduzione: L'incidenza delle infezioni periprotesiche nell'anca è di poco inferiore al 2%, solitamente i cocchi Gram positivi: S. aureus, enterococchi e streptococchi sono la causa più frequente dei processi infettivi. I batteri Gram- in particolare *Pseudomonas aeuruginosa* e alcuni rappresentanti della della famiglia delle Enterobacteriaceae sono rara causa di infezione nel 3-6% dei casi. La contaminazione protesica da parte dei microrganismi può avvenire al momento stesso dell'impianto per inoculazione diretta durante la manipolazione della protesi, per via aerea, oppure per via ematogena per una batteriemia o da un focolaio settico contiguo. Lo scopo di questo lavoro è stato valutare l'attività antibatterica di 10 oli essenziali, estratti per distillazione in corrente di vapore nei confronti di isolati clinici di *Pseudomonas aeuruginosa*. A tale scopo sono stati saggiati 16 ceppi isolati da tamponi da ferita chirurgica post impianto di protesi d'anca e un ceppo ATCC di riferimento.
Materiali e Metodi: La Concentrazione Minima Battericida (MCB) è stata eseguita utilizzando il metodo della microdiluizione in brodo in piastre a 96 pozzetti in un volume finale di 200 µl totali. Gli oli essenziali sono stati diluiti con 0,5% di Tween 80 alle concentrazioni V/V dal 16% allo 0,0005%.
Risultati: Dei 10 Oli Essenziali testati, *Rosmarinus officinalis, Melaleuca alternifolia, Thymus vulgaris* – timo rosso geraniolo SEL inibiscono a basse concentrazioni i ceppi saggiati.
Discussione: Tra i tre oli essenziali quello che ha mostrato una maggiore attività antimicrobica nei confronti dei ceppi utilizzati si è rilevato essere quello di *Melaleuca alternifolia*. Quest' olio essenziale è infatti quello che ha mostrato di possedere la più bassa concentrazione minima battericida. Questa sua maggior efficacia sembra essere associata all'elevata concentrazione di terpinen 4-olo. La *Melaleuca alternifolia* che all'2% inibisce la crescita, a differenza del *Citrus auratium* var. dolce la cui MCB è superiore per tutti i ceppi al 16%.
Conclusioni: La ricerca eseguita può offrire indicazioni utili per l'ottimizzazione dell'impiego terapeutico di alcuni "farmaci naturali" in singolo e sinergia con antibiotici tradizionali. La formulazione di preparati iniettabili a rilascio ad azione antibatterica nei confronti d'infezioni protesiche d'anca può essere una promettente prospettiva di applicazione.

ALLUNGAMENTO TIBIALE IN ESITO OSTEOMIELITE TRATTATA CON INNESTO DI PERONE VASCOLARIZZATO: CASE REPORT

Giulio Agostini[1], Vanna Bottai[2], Nicola Bianchi[3], Livia Gabriele[4], Elena Cei[5], Rodolfo Capanna[6], Stefano Giannotti[7]

[1] II Clinica Ortopedica Università di Pisa, Ortopedia e Traumatologia, Pisa; [2] Azienda Ospedaliera Universitaria Pisana, Ortopedia e Traumatologia II, Vedano Al Lambro; [3] Azienda Ospedaliera Universitaria Pisana, Ortopedia e Traumatologia II, Pisa; [4] Università di Pisa, Pisa; [5] Università di Pisa, Pisa; [6] Aoup Cisanello, Uo Ortopedia e Traumatologia II, Pisa; [7] Università di Siena, Siena

Introduzione: Negli ultimi decenni il progresso nei dispositivi medici nell'allungamento degli arti, nei casi di nanismo e nelle deformazioni derivanti da difetti congeniti, traumi, tumori e infezioni ha avuto una progressiva evoluzione. Attualmente le metodiche di allungamento disponibili vanno dall'utilizzo di fissatori esterni circolari o assiali all'impiego di chiodi endomidollari telescopici. A seconda del segmento osseo interessato è necessario scegliere il dispositivo più adatto: per questo riportiamo un caso particolare di allungamento tibiale in esiti di osteomielite, trattata con bonifica con innesto di perone vascolarizzato, eseguito mediante fissatore esterno e il relativo risultato clinico e radiografico a 10 mesi di follow-up.
Materiali e Metodi: Una ragazza caucasica di 22 anni è giunta alla nostra osservazione con anamnesi remota di grave osteomielite tibiale destra all'età di 5 anni, per cui era stata sottoposta a molteplici interventi in altre sedi fino alla risoluzione della problematica infettiva con consolidazione ossea ottenuta grazie a un innesto di perone vascolarizzato; residuava una dismetria tibiale in minus a destra di 5 cm, per cui è stata sottoposta ad in-

tervento di allungamento tibiale mediante l'utilizzo di un fissatore esterno LRS (Limb Reconstruction System) Orthofix.
Risultati: La lunghezza prefissata è stata raggiunta, l'allungamento manuale progressivo giornaliero è stato affidato alla paziente, sono stati eseguiti controlli clinico-radiografici periodici, la mobilizzazione articolare è stata concessa da subito mentre il carico parziale progressivo è stato concesso a partire dai 4 mesi. A circa 9 mesi è stato rimosso il dispositivo previa valutazione dinamica amplioscopica della resistenza del callo osseo.
Discussione: L'allungamento del segmento osseo, eseguito su un pregresso intervento di innesto di perone vascolarizzato, poteva porre alcune problematiche sia sulla sede di osteotomia, sia sul sistema da utilizzare. L'allungamento prefissato è stato comunque raggiunto senza complicanze, la paziente è soddisfatta dei risultati clinici, al momento non riferisce dolore e presenta lo stesso range articolare pre-operatorio sia di ginocchio che di caviglia.
Conclusioni: A livello tibiale il sistema di allungamento con fissazione esterna rappresenta una valida metodica, che garantisce un adeguato controllo clinico della procedura e una buona compliance da parte del paziente, anche in casi "difficili" come quello descritto.

NUOVE FRONTIERE NELLA CURA DELLE INFEZIONI PERIPROTESICHE: I FITOTERAPICI. REVISIONE DELLA LETTERATURA

Alessandra Albisetti[1], Massimo Franceschini[2], Omar De Bartolomeo[2], Giuseppe Mineo[3]

[1] Istituto Ortopedico G. Pini, IV Divisione, Milano; [2] Milano; [3] Istituto Ortopedico G. Pini, IV Divisione, Milano

Introduzione: Da molti anni è nota l'ampia diffusione di microorganismi batterici multiresistenti, come S.Aureus Meticillino-resistente e l'aumento di resistenza alla Vancomicina. In Ortopedia è sempre maggiore l'attenzione verso il ruolo del biofilm batterico nello sviluppo di infezioni periprotesiche (IPP).
Per questo, numerosi studi e tecniche si stanno proponendo per arginare il fenomeno dell'antibiotico resistenza e sviluppare metodiche per distruggere il biofilm. Incoraggianti risultati arrivano dallo studio di componenti degli olii essenziali e di estratti fitoterapici come precursori di nuove molecole antibiotiche e per eradicare il biofilm.
Materiali e Metodi: Sono state analizzati da banche dati online gli articoli dal 2015 ad oggi riguardo lo studio degli effetti dei fitoterapici nei confronti di specie batteriche, anche multiresistenti e produttrici di biofilm. A seguito di una ricerca introduttiva con keywords *phytotherapic*, *phytochemicals*, *biofilm eradication* sono stati identificati più di 100 articoli. Di questi, circa 30 si sono occupati di valutare i nuovi composti allo studio come risorse contro i microorganismi responsabili di IPP.
Risultati: Questi i target di terapia evidenziati:
-Gli effetti antimicrobici ottenibili: inibendo la sintesi degli acidi nucleici (*quercetina, rutina*) o il metabolismo energetico (*licalchone A e C della Liquerizia*); agendo contro componenti della membrana cellulare (*Bacoside A, epigallocatechina gallata*).
-Gli effetti lesivi sul biofilm tramite prevenzione della sua formazione (estratti dalla Camomilla, fenoli del Lampone, eugenoli del Cumino, Ac. Rosmarinico, BRE e CGA dalla *Bardana Maggiore)*; eradicazione del biofilm (saponine del Ginseng, estratti del Lemongrass e dello Zenzero).
-Studio di molecole con effetti sinergici agli antibiotici, con effetto antagonista ai meccanismi di resistenza e per prevenirla: BRE ha effetti anti B-Lattamasi; *Reserpina* e *Quercetina* inibiscono le pompe efflusso determinanti resistenza alla Ciprofloxacina, *Balcaleina* e *Lutelina* sono sinergici al trattamento con Doxiciclina.
Discussione: Sebbene sia un ambito ancora pionieristico, gli studi sui composti fitochimici possono far emergere nuove molecole per il controllo delle infezioni.
Numerosi studi devono essere compiuti per uniformare i metodi di estrazione di composti attivi e per valutarne l'efficacia *in vitro*, la biodisponibilità e l'eventuale tossicità *in vivo*, nonché studiare già i meccanismi di resistenza che potrebbero essere messi in atto.
Conclusioni: Consapevoli che le strategie di buon uso degli antibiotici sono sempre valide, nuove interessanti prospettive possono arrivare da questi nuovi ambiti di studio. Questi nuovi farmaci potrebbero cambiare in futuro il trattamento delle infezioni e rivoluzionare il nostro approccio terapeutico alle infezioni periprotesiche e alle infezioni mediate da biofilm.

INFEZIONI PROTESICHE ARTICOLARI DA CANDIDA: ESPERIENZA CLINICA E REVISIONE DELLA LETTERATURA

Stefano Artiaco[1], Giuseppe Cicero[2], Giulia Colzani[3], Kristijan Zoccola[4], Domenico Aloj[5], Pasquale Bianchi[6]

[1] Sc Ortopedia e Traumatologia 2, Centro Traumatologico Ortopedico, Cto, Ortopedia e Traumatologia - Azienda Ospedaliera Universitaria Città Della Salute e Della Scienza, Torino, Torino; [2] Pavarolo; [3] Bra; [4] Torino; [5] Vercelli; [6] Pozzuoli

Introduzione: Le infezioni protesiche articolari fungine sono eventi rari, difficili da riconoscere e da trattare. I microrganismi più comunemente coinvolti appartengono al gruppo delle Candide. Gravi comorbidità e stati di immunodepressione costituiscono importanti fattori di rischio per queste infezioni. L'esordio clinico può essere subdolo, pertanto il trattamento può risultare tardivo e di difficile gestione. In questo lavoro riportiamo due casi trattati presso il nostro istituto e una revisione aggiornata della letteratura
Materiali e Metodi: Due pazienti portatrici rispettivamente di protesi di anca e di ginocchio hanno sviluppato un'infezione protesica da Candida Albicans. Nel caso di infezione di protesi d'anca è stato eseguito un lavaggio debridement per la decisione della paziente di non sottoporsi ad intervento di sostituzione dell'impianto. Nel secondo caso di infezione di protesi di ginocchio è stato eseguita una revisione della protesi in due tempi. In entrambi è casi è stata effettuata terapia antimicotica prolungata. In letteratura abbiamo ritrovato 76 casi di infezioni da specie di Candida. L'età media dei pazienti era 65 anni. L'articolazione

coinvolta era il ginocchio in 38 casi, l'anca in 36 e la spalla in 2. I sintomi più frequentemente descritti erano il dolore (44 pazienti) e la tumefazione locale (24 pazienti). Le specie di Candida coinvolte erano C. Albicans, C. Parapsilosis, C. Glabrata e C. Tropicalis. Tutti i casi sono stati sottoposti a trattamento medico con fluconazolo e/o anfotericina B. Sono stati operati 65 pazienti di cui 30 con revisione in due tempi.

Risultati: Abbiamo osservato la risoluzione dell'infezione nel caso sottoposto a revisione in protesica in due tempi e la persistenza della sepsi nella paziente sottoposta a lavaggio - debridement che è stata quindi destinata a terapia medica soppressiva. In letteratura i casi trattati con revisione in due tempi hanno mostrato esiti più favorevoli, mentre risultati più eterogenei sono stati evidenziati dopo altri tipi di scelte terapeutiche (revisione in un tempo, lavaggio articolare, terapia antibiotica senza trattamento chirurgico).

Discussione: Le infezioni da Candida possono essere paucisintomatiche con indici di flogosi moderatamente alterati. La diagnosi richiede un alto indice di sospetto soprattutto nei casi già sottoposti a molteplici interventi di revisione protesica e nei soggetti immunocompromessi per particolari stati morbosi o terapie croniche. La diagnosi deve essere confermata dall'esame colturale.

Conclusioni: Attualmente il trattamento di scelta consiste in una revisione in due tempi dell'impianto protesico infetto, tuttavia non esistono linee guida riconosciute che escludano il ricorso ad altri approcci terapeutici.

TRATTAMENTO DELLE OSTEOMIELITI TIBIALI CRONICHE CON VACUUM ASSISTED CLOSURE (VAC) TERAPY. CASI CLINICI

Alessandro Parisi[1], Luigi Visciglio[1], Armando Arminio[1], Jessica Gazzillo[1], Raffaele Quitadamo[1], Antonio Luciano Sarni[1], Blas Maiorana[1], Domenico Borsetti[1], Donato Vittore[1]

[1] Ospedali Riuniti di Foggia, Ortopedia Universitaria, Foggia

Introduzione: L'incidenza e la gravità delle infezioni in ortopedia sono in aumento. Molteplici sono i fattori di rischio che aumentano la probabilità di osteomieliti: la presenza di fratture esposte, l'età avanzata, la residenza in una struttura ospedaliera, le comorbidità, l'uso non corretto di antibiotici.La chiusura della ferita con Vacuum Assisted Closure (VAC) è utile per le ferite complicate. Il nostro case report illustra il trattamento di tre osteomieliti tibiali croniche in pazienti sottoposti a trattamento chirurgico di frattura esposta pluriframmentaria del terzo medio-diafisario di tibia a causa di infezione con Staphylococcus areus e Pseudomonas Aeruginosa con terapia antibiotica associata a VAC.

Materiali e Metodi: Sono stati studiati tre giovani maschi di età compresa tra 20 e 35 anni che hanno sviluppato un'osteomielite tibiale cronica con ritardo di cicatrizzazione della ferita verificatasi a seguito di frattura esposta pluriframmentaria di tibia. I tessuti non vitali sono stati ripuliti e sottoposti a tampone colturale direttamente sulle aree di sequestro.

Dopo l'intervento, i 3 soggetti sono stati sottoposti a terapia antibiotica endovenosa mirata ed è stata applicata la terapia VAC, direttamente in comunicazione con il focolaio infetto, in modo continuo a 150 mmHg per 20 giorni. Al termine della terapia sono stati valutati gli indici di flogosi ed effettuati i tamponi colturali. Inoltre sono stati presi come parametri valutativi, i giorni di degenza ospedaliera, la durata della terapia antibiotica endovenosa ed i giorni di completa chiusura della ferita chirurgica.

Risultati: È emerso che gli indici di flogosi e i tamponi colturali al termine del trattamento con terapia VAC sono rientrati nei valori normali dopo 20 giorni e sono risultati negativi per 6 mesi.

Discussione: Questo caso solleva la possibilità di trattare le fratture esposte di tibia con grandi perdite di sostanza cutanea con sovrapposizione di focolaio osteomielitico,abbinando alla terapia antibiotica endovenosa postoperatoria il sistema VAC direttamente collegato al focolaio infetto precedentemente ripulito chirurgicamente. Lo studio ha dimostrato l'eradicazione del focolaio infetto ed una rapida chiusura della perdita di sostanza, pertanto, alla luce dei risultati è possibile estendere lo studio su una casistica maggiore inserendo la terapia VAC come protocollo standard post-operatorio ad interventi di osteosintesi di fratture esposte di tibia con grave perdita di sostanza cutanea.

Conclusioni: Questo case report può dimostrare che il sistema VAC stimola la formazione di tessuto cicatriziale libero da infezioni e rappresenta un metodo complementare ai trattamenti convenzionali per la guarigione delle perdite di sostanza con osteomielite.

OPZIONI DI TRATTAMENTO CHIRURGICO DELLE SPONDILODISCITI

Fabrizio Cuzzocrea[1], Mario Mosconi[2], Matteo Ghiara[3], Roberto Vanelli[2], Stefano Chimienti[2], Simone Perelli[3], Gino Emanuele[4], Francesco Benazzo[5]

[1] Fondazione Irccs Policlinico San Matteo, Ortopedia e Traumatologia, Pavia; [2] Pavia; [3] Fondazione Irccs Policlinico San Matteo, Ortopedia E Traumatologia, Pavia; [4] Irccs Policlinico San Matteo, Chirurgia Ortopedica e Traumatologica, Pavia; [5] Fondazione Irccs Policlinico San Matteo, Ortopedia E Traumatologia, Pavia

Introduzione: La spondilodiscite è un processo infettivo che origina dal disco intervertebrale e si estende ai corpi vertebrali adiacenti. Il trattamento nella maggior parte dei casi è conservativo (antibioticoterapia a lungo termine, riposo a letto, corsetto). Tuttavia in presenza di compressione neurologica, instabilità del rachide e deformità, è indicato il trattamento chirurgico di stabilizzazione vertebrale (open o percutaneo), eventualmente associato a debridment del focolaio infettivo.

Materiali e Metodi: I pazienti esaminati presentavano dolore ingravescente al rachide dorsale e/o lombare. Quelli trattati chirurgicamente sono stati 8 (6 uomini e 2 donne). La diagnosi è stata formulata secondo un iter diagnostico basato sull'esecuzione di radiografia standard, risonanza magnetica, dosaggio degli indici di flogosi, emocolture e biopsia TC-guidata. In 3 casi è stato eseguito l'esame TC-PET.

Risultati: Il trattamento chirurgico ha previsto la stabilizzazione percutanea in 6 casi mediante un montaggio lungo esteso due livelli sopra e due livelli sotto il focolaio infettivo; in un caso è stato possibile svuotare l'ascesso per via percutanea. Nei restanti due casi, in considerazione della stenosi determinata dal processo infettivo, è stata eseguita la decompressione del canale e lo svuotamento del focolaio di infezione per via posteriore associando un montaggio lungo posteriore.
Discussione: Il follow-up medio è stato di 26 mesi. Il microrganismo è stato individuato prima dell'intervento chirurgico in 6 casi, grazie alla biopsia TC-guidata. I pazienti sono stati sottoposti ad antibioticoterapia a lungo termine (prima endovenosa e poi per os) e sono stati valutati con regolare follow-up a 1,2,4,6,9,12,24,36,48 mesi con rx ed esami ematici. È stata inoltre eseguita la risonanza magnetica di controllo a 2, 6 e 12, 24, 36,48 mesi. La guarigione del processo infettivo è stata ottenuta in tutti i pazienti e in due casi di stabilizzazione percutanea abbiamo rimosso barre e viti.
Conclusioni: Il trattamento chirurgico della spondilodiscite si è dimostrato valido ed efficace per il trattamento del processo infettivo e la risoluzione del dolore. In particolare, quando è assente una stenosi del canale spinale, la tecnica percutanea permette di stabilizzare il segmento interessato, trattando il dolore ed il processo infettivo.

IL RUOLO DELLA PET TC CON FDG NELL'INFEZIONI ORTOPEDICHE E TRAUMATOLOGICHE

Giorgio Maria Calori[1], Massimiliano Colombo[2], Emilio Luigi Mazza[3], Simone Mazzola[3], Alessandra Ines Maria Colombo[3], Patrizia Gandolfo[4], Riccardo Armonino[5]

[1] Asst Pini-Cto, Cor, Milano; [2] Asst Pini-Cto, Cor, Milano; [3] Asst Pini-Cto, Milano; [4] Nuclear Medicine Department-CDI, Milano; [5] Milano

Introduzione: Lo sviluppo di nuove megaprotesi per il trattamento di difetti ossei critici in pazienti non oncologici offre importanti opportunità in Ortopedia e Traumatologia per la sostituzione di interi segmenti scheletrici nelle perdite di sostanza ossea post traumatiche e/o periprotesiche specialmente in condizioni settiche. Sicuramente una valutazione dello stato settico e della vitalità ossea residua del segmento colpito sono informazioni essenziali per decidere se è necessario un trattamento chirurgico in 1 o 2 tempi (primo tempo: resezione ossea e posizionamento di un distanziatore antibiotato, secondo tempo: rimozione dello spaziatore e impianto di megaprotesi) e per valutare a quale livello eseguire la resezione al fine di rimuovere completamente l'osso necrotico ed infetto. La PET TC (Tomografia ad Emisioone di Positroni) con FDG (Fuoridesossiglucosio) potrebbe essere uno strumento importante per analizzare meglio questo tipo di patologie.
Materiali e Metodi: Scopo di questo studio è quello di analizzare la validità della PET TC con FDG al fine di scegliere il trattamento migliore e più sicuro in casi di perdita di sostanza ossea settica post-traumatica e/o periprotesica, anche in condizioni di sepsi sospetta. A questo scopo la PET TC con FDG è in grado di confermare la presenza di uno stato settico e valutare la residua vitalità dell'osso colpito. I pazienti, in caso di un risultato positive per processo settico sono stati trattati mediante espianto delle componenti protesiche, resezione ossea eseguita al livello indicato dalla PET al fine di rimuovere tutto l'osso necrotico e l'applicazione di uno spaziatore di cemento antibiotato.
Risultati: in tutti i casi trattati seguento questo metodo si è ottenuta una remissione della condizione settica dopo il primo tempo chirurgico ed è stato possibile, dopo un periodo medio di 3,2 mesi, eseguire la seconda operazione di impianto di megaprotesi senza recidiva di infezione a12 mesi di follow-up.
Discussione: La PET TC con FDG sembra essere un utile strumento a disposizione per il chirurgo ortopedico per il trattamento di gravi perdite di sostanza ossea settica post-traumatiche e periprotesiche.
Conclusioni: Essa consente di confermare la presenza di infezione e valutare la vitalità dell'osso, tali informazioni consentono di bonificare meglio il sito chirurgico riducendo così il tasso di recidiva di infezione dopo la seconda fase di impianto protesico.

Comunicazioni TUMORI 2

Venerdì 20 Ottobre 2017 dalle 16:30 alle 17:30

L'UTILIZZO DELLE MEGAPROTESI MODULARI DA RESEZIONE PER PATOLOGIE ONCOLOGICHE E NON ONCOLOGICHE DEL GOMITO

Antonio D'Arienzo[1], Marco De Gori[2], Francesco Rosario Campo[3], Stefano Grossi[4], Francesco Muratori[5], Domenico Andrea Campanacci[5], Giovanni Beltrami[6], Giorgio Gasparini[7], Michele D'Arienzo[8], Rodolfo Capanna[9]

[1] Palermo, Dichirons, Palermo; [2] Ospedale Universitario"Mater Domini", Università Degli Studi "Magna Graecia" Catanzaro; [3] Casa di Cura Cristo Re, Messina, U.O. di Ortopedia, Messina; [4] Aoup Cisanello, Uo Ortopedia e Traumatologia II, Pisa; [5] Aou Careggi, Sod Ortopedia Oncologica e Ricostruttiva, Firenze; [6] Aou Careggi, Ortopedia Oncologica Pediatrica, Firenze; [7] Ospedale Universitario"Mater Domini", Università Degli Studi "Magna Graecia" Catanzaro; [8] Clinica Ortopedica E Traumatologica, Università degli Studi di Palermo, Palermo; [9] Aoup Cisanello, Uo Ortopedia e Traumatologia II, Pisa

Introduzione: La ricostruzione dell'articolazione del gomito dopo ampia resezione ossea è una procedura chirurgica molto impegnativa per complessità biomeccanica, scarsa presenza di tessuti molli per la copertura e la vicinanza delle strutture vascolonervose. Le megaprotesi modulari sono un valido strumento per questo tipo di ricostruzione ma ci sono ancora pochi dati in letteratura. Obiettivo del nostro lavoro è stato valutare la sopravvivenza delle megaprotesi da noi utilizzate per tali ricostruzioni.
Materiali e Metodi: Tra Gennaio 1999 e Dicembre 2015 abbiamo impiantato 36 megaprotesi modulari, 24 (66.7%) protesi HMRS (Howmedica International, Limerick, Ireland) e 12 (33.3%) protesi Discovery-SRS (Biomet Orthopedics, Warsaw, Indiana, USA), in pazienti con insufficiente bone stock per l'impianto di una protesi di gomito convenzionale. I pazienti, 14 maschi e 22 femmine, sono stati operati a un'età media di 60.1 (11-84) aa, 31 casi (81.6%) in seguito a resezione di tumore osseo e 5 casi (13.9%) in seguito a fallimenti di precedenti ricostruzioni. Sono stati valutati il risultato funzionale, oncologico e le complicanze
Risultati: A un follow-up medio di 25 (2-204) mesi, abbiamo riscontrato un Mayo Elbow Performance Score (MEPS) di 77.08 (40-95) punti e un Musculoskeletal Tumor Society Score (MSTS) di 22.9 (8-30) punti. Abbiamo denotato 6 complicanze (16.7%): 2 paralisi del n.radiale, 1 paralisi del n.ulnare, 1 paralisi transitoria del n.ulnare, 1 dissassemblaggio delle componenti protesiche e 1 un caso di infezione profonda entrambi trattati con revisione chirurgica. Il tasso di sopravvivenza dei pazienti a 5 aa è stato del 25.1% mentre quello di sopravvivenza dell'impianto a 5 aa del 93%.
Discussione: Nonostante uno scarso tasso di sopravvivenza dei pazienti per rapida progressione di malattia in particolare nei metastatici abbiamo comunque un tasso di sopravvivenza dell'impianto a 5 aa particolarmente soddisfacente e solo in 1 caso è stata necessaria la sostituzione dell'impianto. I nostri dati evidenziano, con buoni risultati funzionali, come in questo specifico contesto la scelta di utilizzare delle megaprotesi modulari sia valida alla luce del confronto con altre strategie ricostruttive; in particolare, innesti osteoarticolari e protesi composite, gravati da alto tasso di infezioni e dal rischio di instabilità articolare, e l'artrodesi, con forte limitazione funzionale e rischio di ritardato consolidamento osseo nei pazienti oncologici sottoposti a radio e chemioterapia.
Conclusioni: Nonostante il limitato numero di pazienti della nostra casistica e l'eterogeneicità di questi, abbiamo evidenziato che l'utilizzo delle protesi modulari è una valida strategia ricostruttiva dopo resezione dell'articolazione del gomito in casi oncologici e non oncologci con buona ripresa funzionale. Studi successivi dovranno confermare ciò a più lungo termine.

SOPRAVVIVENZA DELLE MEGAPROTESI NEL TRATTAMENTO DELLE METASTASI OSSEE

Marco De Gori[1], Antonio D'Arienzo[2], Federico Sacchetti[3], Filippo Frenos[4], Domenico Andrea Campanacci[5], Michele D'Arienzo[6], Giorgio Gasparini[7], Rodolfo Capanna[8]

[1] Ospedale Universitario"Mater Domini", Università Degli Studi "Magna Graecia" Catanzaro; [2] Palermo, Dichirons, Palermo; [3] Aoup Cisanello, Uo Ortopedia e Traumatologia II, Pisa; [4] Aou Careggi, Ortopedia Oncologica e Ricostruttiva, Firenze; [5] Aou Careggi, Sod Ortopedia Oncologica e Ricostruttiva, Firenze; [6] Clinica Ortopedica E Traumatologica, Università degli Studi di Palermo, Palermo; [7] Ospedale Universitario"Mater Domini", Università Degli Studi "Magna Graecia" Catanzaro; [8] Aoup Cisanello, Uo Ortopedia e Traumatologia II, Pisa

Introduzione: Il trattamento delle metastasi ossee è sovente palliativo, mirando al controllo del dolore e alla stabilizzazione o prevenzione di fratture patologiche; tuttavia, in casi selezionati può esser eseguita una resezione completa con finalità curative. Obiettivo del nostro lavoro è stato valutare la sopravvivenza delle megaprotesi utilizzate per ricostruzione dopo resezione di metastasi ossea
Materiali e Metodi: Tra gennaio 2001 a marzo 2015 abbiamo impiantato 169 Megasystem-C® (Waldemar LINK® GmbH & Co. KG, Amburgo, Germania) dopo resezione di metastasi ossea. I

pazienti, 95 femmine e 74 maschi, sono stati operati a un'età media di 61 (12-87) anni per resezione prossimale di femore in 135 (79.9%) casi, distale di femore in 24 (14.2%), prossimale di tibia in 6 (3.6%), totale di femore in 3 (1.8%) e intercalare di femore in 1 (0.6%). Sono state principalmente trattate metastasi da carcinoma mammario (30.8%), renale (17.8%) e polmonare (14.2%).
Risultati: A un follow-up medio di 21 (1-150) mesi, abbiamo riscontrato un tasso di salvataggio dell'arto del 99.4%, e un tasso di sopravvivenza libera da fallimento dell'impianto del 96.1% a 1 anno, 92.8% a 2 anni, e 86.8% a 5 e 10 anni. Abbiamo denotato 9 (5.3%) casi di lussazione di megaprotesi di femore prossimale, 3 dei quali necessitanti di riduzione chirurgica; 2 (1.2%) casi di mobilizzazione asettica dello stelo protesico; 2 (1.2%) casi d'infezione periprotesica, uno dei quali necessitante una revisione in 2 tempi.
Discussione: A oggi, pochi studi in letteratura hanno valutato la sopravvivenza di megaprotesi nel trattamento di metastasi ossee. I nostri dati evidenziano come in questo specifico contesto il tasso di complicanze è nettamente inferiore a quanto atteso in chirurgia ortopedica oncologica generale. In particolar modo, riteniamo che il basso tasso d'infezione denotato, quasi sovrapponibile a quello atteso in procedure primarie, sia da addebitarsi a puntuali gestioni dei tessuti molli (in particolar modo in ricostruzioni prossimali di tibia) e a una profilassi antibiotica prolungata.
Conclusioni: L'utilizzo delle protesi modulari è una valida strategia ricostruttiva dopo resezione di metastasi ossee in pazienti selezionati. Il tasso di complicanze a breve termine è eccezionalmente basso; studi successivi dovranno confermare ciò a più lungo termine.

IL TRATTAMENTO DELL'ENCONDROMA E DEL CONDROSARCOMA DI GRADO 1 DELLE ESTREMITÀ: DIFFICOLTÀ DIAGNOSTICHE E TERAPEUTICHE

Costantino Errani[1], Shinji Tsukamoto[2], Giovanni Ciani[3], Piergiuseppe Tanzi[3], Luca Cevolani[3], Davide Donati[4]

[1] Istituto Ortopedico Rizzoli, III Clinica di Ortopedia e Traumatologia Ad Indirizzo Oncologico, Bologna; [2] Nara Medical University, Department of Public Health, Health Management and Policy, Nara, Japan, [3] Istituto Ortopedico Rizzoli, Bologna; [4] Istituto Ortopedico Rizzoli, III Clinica A Prevalente Indirizzo Oncologico, Bologna

Introduzione: La diagnosi differenziale tra l'encondroma ed il condrosarcoma di grado 1 rimane una problematica diagnostica non ancora risolta. La presenza di dolore, le dimensioni maggiori di 5cm e lo scalloping endostale sono stati riportati come segni clinici e radiografici che consentono di confermare la diagnosi di condrosarcoma gr 1. Lo scopo di questo studio è quello di analizzare possibili dati clinici e radiologici che consentano la diagnosi differenziale tra l'encondroma ed il condrosarcoma gr 1. In aggiunta, questo studio vuole mostrare i risultati oncologici e funzionali dei pazienti affetti da encondroma e condrosarcoma gr 1 trattati mediante curettage (chirurgia intralesionale).
Materiali e Metodi: Abbiamo analizzato in maniera retrospettiva 65 pazienti affetti da encondroma e 37 pazienti affetti condrosarcoma gr 1 delle estremità trattati mediante curettage presso il nostro Istituto tra il 1988 ed il 2014. Vi erano 62 lesioni localizzate nell'arto inferiore e 40 nell'arto superiore. Questa casistica comprede 67 donne e 35 uomini con una età media di 42aa. Adiuvanti locali come il fenolo ed il cemento sono stati utilizzati in 79 casi, mentre nei rimanenti 23 casi la cavità è stata riempita con innesti ossei omologhi. Il follow up minimo è stato di 24 mesi.
Risultati: Il dolore era presente nel 40% dei pazienti affetti da encondroma e nel 52% dei pazienti affetti da condrosarcoma gr 1, senza una differenza statistica significativa (p=0.267). Nessuna differenza statistica significativa è stata evidenziata in relazione alle dimensioni degli encondromi verso i condrosarcomi di grado 1 (p=0.219). Lo scalloping endostale era maggiormente presente nei condrosarcomi grado 1 (46%) rispetto ai condromi (26%), e questa differenza è risultata essere significativa (p=0.04). Nessuno dei pazienti affetti da encondroma ha manifestato una recidiva locale, mentre 4 pazienti affetti da condrosarcoma hanno sviluppato una recidiva locale (11%).
Discussione: I dati del nostro studio evidenziano come gli aspetti radiologici possono aiutare nella diagnosi differnziale tra encondroma e condrosarcoma grado 1 delle estermità. La nostra osservazione della significativa presenza di scalloping endostale nei condrosarcomi di gardo 1 può contribuire a formulare una diagnosi istologica corretta. In aggiunta, i nostri risultati mostrano come gli encondromi non presentino recidive locali, mentre i condrosarccomi di grado 1 possano recidivare.
Conclusioni: Una attenzione particolare deve essere riposta nel follow up dei pazienti affetti da condrosarcoma grado 1 delle estremità trattati mediante curettage, in quanto la recidiva locale è possibile.

RICOSTRUZIONI VASCOLARI ANATOMICHE ED EXTRA-ANATOMICHE: SONO SEMPRE UNA SOLUZIONE SICURA PER IL PAZIENTE?

Michele Boffano[1], Nicola Ratto[2], Pietro Pellegrino[3], Ugo Albertini[4], Elena Boux[4], Stefano Marone[4], Gianluca Collo[4], Aldo Verri[5], Maurizio Merlo[5], Raimondo Piana[4]

[1] Aou Città Della Salute e Della Scienza, Ortopedia Oncologica e Ricostruttiva, Torino; [2] Ao Città Della Salute e Della Scienza, Ortopedia Oncologica e Ricostruttiva, Torino; [3] Ortopedia Traumatologia e Medicina Riabilitativa-Divisione di Ortopedia Oncologica, Torino; [4] Ao Città Della Salute e Della Scienza, Ortopedia Oncologica e Ricostruttiva, Torino; [5] Ao Città Della Salute e Della Scienza, Chirurgia Vascolare, Torino

Introduzione: Nei sarcomi dei tessuti molli extra-compartimentali spesso la resezione e ricostruzione del fascio vascolare principale è l'unica soluzione al fine di ottenere margini oncologici adeguati. In alcuni di questi casi una ricostruzione extra-anatomica è necessaria a causa di comorbidità locali (radioterapia, deiscenza della ferita, infezioni). Lo scopo dello studio è valutare

la funzionalità e i risultati oncologici in pazienti dopo ricostruzioni anatomiche ed extra-anatomiche.
Materiali e Metodi: Tra gennaio 2003 e settembre 2016, 26 pazienti (età 15-90 anni) sono stati sottoposti ad intervento di ricostruzione arteriosa: in 19 casi l'arteria femorale, in 4 la poplitea, in 2 la succlavia e in un caso la tibiale anteriore. La ricostruzione è stata possibile in 11 casi con vena autologa e in 15 casi con protesi sintetiche (in Dacron o ePTFE) di cui 4 extra-anatomiche. Abbiamo analizzato le complicazioni, il tasso di recidiva e il follow-up oncologico. Un esame clinico e strumentale vascolare sono stati condotti in tutti i pazienti con un minimo di 3 mesi di follow up (range 3-120 mesi, in media 80 mesi).
Risultati: 4 pazienti hanno sviluppato complicanze: 2 casi di trombosi arteriosa (a 8 e 12 mesi dopo l'intervento chirurgico), un caso di deiscenza della ferita e infine una fascite necrotizzante e stenosi del bypass nello stesso paziente. All'ultimo controllo: 16 pazienti erano liberi da malattia, 7 morti (5 per progressione della malattia con metastasi polmonari, 1 ictus, 1 polmonite durante il ricovero per trattamento della trombosi), 1 perso al follow-up e 2 recidive locali (successivamente amputati).
Discussione: La ricostruzione extra-anatomica dei vasi è una tecnica consolidata nelle lesioni vascolari post-traumatiche e risulta anche una valida alternativa nella chirurgia di salvataggio degli arti per il trattamento dei sarcomi extra-compartimentali che coinvolgono i vasi principali. La sopravvivenza globale è paragonabile con altri trattamenti.
Un follow-up vascolare è obbligatorio al fine di prevenire possibili complicazioni e di fornire un precoce intervento per salvare l'arto. Il follow-up oncologico e vascolare non possono corrispondere.
Conclusioni: Un'ampia resezione seguita da ricostruzione vascolare fornisce un controllo locale a lungo termine e una funzione dell'arto accettabile. Una casistica più ampia da diversi centri di riferimento internazionali è obbligatoria per confermare questi risultati promettenti.

RISULTATI CLINICI E FUNZIONALI DELLE RICOSTRUZIONI CON ALLOGRAFT DOPO RESEZIONI DI TUMORI PELVICI: NOSTRA ESPERIENZA

Francesca Totti[1], Nicola Mondanelli[1], Davide Matera[1], Francesco Muratori[2], Giovanni Beltrami[3], Domenico Andrea Campanacci[2], Rodolfo Capanna[4]

[1] Aou Careggi, Ortopedia Oncologica e Ricostruttiva, Firenze; [2] Aou Careggi, Sod Ortopedia Oncologica e Ricostruttiva, Firenze; [3] Aou Careggi, Ortopedia Oncologica Pediatrica, Firenze; [4] Aoup Cisanello, Uo Ortopedia e Traumatologia II, Pisa

Introduzione: Lo scopo del presente studio è di analizzare la morbidità, il risultato funzionale e la sopravvivenza della ricostruzione con innesto massivo dopo resezione di tumori pelvici.
Materiali e Metodi: È stata condotta una revisione retrospettiva di 58 pazienti (età media 42 anni, range 9-70) trattati tra il 1999-2015. La diagnosi era di tumori benigni aggressivi in 4 casi, tumori maligni primitivi in 49 casi e metastasi in 5 casi. In 51 casi la resezione coivolgeva l'acetabolo, mentre nei restanti 7 casi si trattava di una resezione tipo 1 o tipo 4-1.
Risultati: Ad un follow-up medio di 42 mesi (2-182), 27 pazienti erano liberi da malattia, 8 vivi con malattia e 4 liberi da malattia dopo trattamento di una recidiva o metastasi, 19 morti per malattia. Le complicazione sono state osservate in 22 pazienti (39,7%), più frequentemente nelle ricostruzioni periacetabolari. Nelle ricostruzioni tipo 1 o 4-1 è stata osservata solo una frattura traumatica trattata conservativamente. Nei 51 pazienti con ricostruzione acetabolare abbiamo osservato 13 infezioni profonde (25,5%), che hanno richiesto la rimozione dell'innesto in 5 casi (1/9 tipo 2; 12/42 tipo 1-2/4-1-2/1-2-3/2-3). Abbiamo osservato 11 lussazioni di protesi e 3 mobilizzazioni della componente acetabolare. Complessivamente abbiamo avuto 7 fallimenti che hanno richiesto la rimozione della ricostruzione: 5 infezioni, 1 mobilizzazione asettica e 1 recidiva locale. La sopravvivenza globale dei trapianti era del 82,7% a 5 e del 69% a 10 anni. Il punteggio medio della valutazione funzionale MSTS, era di 75% (54-100%) quando l'acetabolo era conservato e 61% (30 -100%) quando l'acetabolo era resecato.
Discussione: Gli innesti massivi sono un'opzione ricostruttiva dopo resezione di tumori pelvici. Sono stati ampiamente utilizzati, ma attualmente molti chirurghi a causa dell'alto tasso di complicanze tendono a preferire le protesi custom made.
Conclusioni: In conclusione, riteniamo che l'utilizzo di innesti massivi a livello del bacino abbia ancora una indicazione in casi selezionati. Le ricostruzioni non coinvolgenti l'acetabolo hanno un basso tasso di complicanze e un buon risultato funzionale. Le infezioni sono la principale causa di fallimento nelle ricostruzioni periacetabolari. La maggior parte delle complicazioni comunque permette di mantenere l'allograft e preservare il bone stock.

PROCESSO DI ADATTAMENTO INTERCULTURALE E VALIDAZIONE DELLA VERSIONE ITALIANA DEL QUESTIONARIO TESS ("TORONTO EXTREMITY SALVAGE SCORE") IN PAZIENTI TUMORI DELL'OSSO E DEI TESSUTI MOLLI: RISULTATI PRELIMINARI

Laura Rossi[1], Michele Boffano[2], Pietro Pellegrino[3], Nicola Ratto[4], Ugo Albertini[1], Stefano Marone[1], Andrea Ferro[1], Riccardo Ferracini[1], Aileen Davies[5], Raimondo Piana[1]

[1] Ao Città Della Salute e Della Scienza, Ortopedia Oncologica e Ricostruttiva, Torino; [2] Aou Città Della Salute e Della Scienza, Ortopedia Oncologica e Ricostruttiva, Torino; [3] Ortopedia Traumatologia e Medicina Riabilitativa- Divisione di Ortopedia Oncologica, Torino; [4] Ao Città Della Salute e Della Scienza, Ortopedia Oncologica e Ricostruttiva, Torino; [5] Mount Sinai Hospital, Orthopedic Surgery, Toronto, Canada

Introduzione: Il questionario "Toronto Extremity Salvage Score" (TESS) valuta la funzionalità di un arto di un paziente che è stato sottoposto a chirurgia di salvataggio per tumori delle ossa e dei tessuti molli. Lo scopo dello studio è di creare una versione ita-

liana del TESS conforme alle linee guida internazionali, valutarne la validità, la sensibilità e l'attendibilità test-retest. L'obiettivo prefissato è di arruolare 80 pazienti, sottoponendoli al test il giorno prima dell'intervento chirurgico e dopo 3 e 6 mesi.

Materiali e Metodi: È stato realizzato un modello preliminare del questionario in italiano, somministrato a 30 pazienti (15 nella versione per l'arto inferiore e 15 per quello superiore). La versione finale è in fase di validazione da marzo 2016 e attualmente 70 pazienti sono stati arruolati, 25 dei quali hanno risposto al follow-up dei 3 mesi. Per valutare la validità del TESS, sono stati stabiliti un coefficiente di Pearson di 0,60 tra il TESS e l'EQ5D-5L, 0,60-0,80 tra il TESS e l'MSTS e 0,70-0,80 tra il TESS e l'SF-36. L'attendibilità test-retest sarà valutata dal coefficiente di correlazione intraclasse con un intervallo di confidenza 95% (IC) su 45 pazienti testati nuovamente due settimane dopo la visita dei 3 mesi. La sensibilità sarà invece valutata confrontando i punteggi di TESS nei diversi momenti del percorso clinico, da prima dell'intervento chirurgico, a 3 e a 6 mesi, calcolando la media standardizzata delle risposte.

Risultati: In fase di traduzione e dopo discussione con il creatore di TESS, una nuova domanda è stata aggiunta nella versione dell'arto superiore, così come alcune altre rettifiche minori. Sono stati calcolati un coefficiente di correlazione di Pearson di 0,55 tra il TESS e EQ5D-5L, di 0,71 tra il TESS e SF-36 e di 0,64 tra il TESS e MSTS.

Discussione: Il questionario è già stato adattato e validato in molti paesi e tradotto in diverse lingue. I risultati preliminari ottenuti in questa fase del progetto indicano che la versione italiana prodotta del TESS è affidabile e applicabile a pazienti italiani, in particolare in termini di validità del costrutto.

Conclusioni: Il processo di adattamento interculturale e validazione della versione italiana del questionario TESS è già in fase avanzata e i risultati ottenuti sono promettenti. L'analisi della sensibilità e dell'attendibilità test-retest sarà valutata non appena disponibili i risultati del test ai 3 e ai 6 mesi dopo l'intervento chirurgico.

IL TRATTAMENTO CHIRURGICO DEI CORDOMI DEL SACRO: RISULTATI A LUNGO TERMINE

Leonardo Bettini[1], Simone Colangeli[2], Filippo Frenos[3], Francesca Totti[4], Guido Scoccianti[4], Domenico Andrea Campanacci[5], Rodolfo Capanna[6]

[1] Aou Careggi, Ortopedia e Traumatologia, Firenze; [2] Aou Careggi, Ortopediaoncologica e Ricostruttiva, Firenze; [3] Aou Careggi, Ortopedia Oncologica e Ricostruttiva, Firenze; [4] Aou Careggi, Ortopedia Oncologica e Ricostruttiva, Firenze; [5] Aou Careggi, Sod Ortopedia Oncologica e Ricostruttiva, Firenze

[6] *Aoup Cisanello, Uo Ortopedia e Traumatologia II, Pisa*

Introduzione: Il cordoma è un tumore a basso grado di malignità che origina da residui della notocorda. Si sviluppa, pertanto, principalmente nel rachide e nella base cranica. In genere l'evoluzione di questi tumori è molto lenta, possono recidivare localmente anche a distanza di anni e raramente metastatizzare. In rari casi possono dedifferenziarsi in sarcomi ad alto grado di malignità. Scopo del presente studio è di analizzare i fattori prognostici per il controllo locale e sistemico della malattia.

Materiali e Metodi: Dal 1994 al 2015 sono stati operati 33 paziente affetti da cordoma del sacro, di cui 19 maschi e 14 femmine. L'età media è stata di 61 anni (43-80). In 24 pazienti è stata eseguita una resezione sopra S2. Nessun paziente è stato sottoposto a radioterapia pre-operatoria. I margini chirurgici sono stati ampi in 17 casi, marginali in 14 ed intralesionali in 2.

Risultati: Ad un follow-up medio di 53 mesi (0-198), 19 pazienti risultano essere liberi da malattia, 6 liberi da malattia dopo trattamento di recidiva locale (5 casi), o metastasi (1 caso), 3 pazienti vivi con malattia, 4 pazienti sono morti per malattia ed 1 per altre cause. Sono stati riscontrati 9 casi di recidiva locale (27%) che sono state sottoposte ad intervento chirurgico, di cui 3 hanno inoltre eseguito carbon ion therapy dopo escissione. La sopravvivenza globale è stata dell'86% a 10 anni. Liberi da recidiva sono stati il 51% a 10 anni. L'analisi statistica ha confermato l'importanza dei margini chirurgici ampi per il controllo della malattia locale (p=0.0007). Nel caso di resezioni sopra S2 si è riscontrato una minor sopravvivenza e un aumentato rischio di recidiva.

Discussione: Il trattamento di prima scelta per la cura dei cordomi sacrali è la resezione chirurgica a margini oncologicamente adeguati con conseguenti deficit neurologici permanenti, più o meno invalidanti, a seconda del livello di resezione (sopra vs sotto S2). La radioterapia convenzionale e la chemioterapia, infatti, sono inefficaci per il trattamento della malattia. Recentemente l'adroterapia è risultata efficace soprattutto per il trattamento delle recidive locali.

Conclusioni: Il gold standard per il trattamento dei cordomi del sarcro è ad oggi la resezioni in blocco del tumore, tuttavia quando il livello di resezione è al di sopra di S2, bisogna prendere in considerazione anche la adronoterapia come alternativa alla chirurgia.

Comunicazioni TRAUMA 4

Sabato 21 Ottobre 2017 dalle 09:00 alle 10:00

LA VIA DI GANZ NELL'OSTEOSINTESI DELLE FRATTURE DI PIPKIN

Giuseppe Caff[1], Alfio Grimaldi[2], Valerio Gargano[2], Enrico Maria Mirko Bonura[3], Giovanni Restuccia[2], Michele Attilio Rosa[4]

[1] Arnas Garibaldi, Ortopedia E Traumatologia, Catania; [2] Arnas Garibaldi, Ortopedia E Traumatologia, Catania; [3] Università di Messina, Ortopedia E Traumatologia, Messina; [4] Università di Messina, Ortopedia E Traumatologia, Messina

Introduzione: Le fratture della testa femorale (di Pipkin) sono presenti nel 7% delle lussazioni posteriori di anca; estremamente rare sono le fratture isolate. La riduzione della lussazione è ritenuta urgente per ristabilire la corretta vascolarizzazione della testa femorale, mentre il trattamento di scelta per la frattura è l'osteosintesi a cielo aperto. La via d'accesso di Ganz descritta nel 2001 è sicuramente la tecnica più sicura per il trattamento di queste lesioni: la lussazione posteriore della testa del femore permette di preservarne la vascolarizzazione anteriore e garantisce una buona esposizione della frattura per l'osteosintesi. Scopo del nostro lavoro è una valutazione retrospettiva delle fratture di Pipkin trattate con la via di Ganz presso il nostro Centro.
Materiali e Metodi: Tra il 15 Gennaio 2008 e l'8 Febbraio 2017 presso il nostro Centro sono state trattate 3 fratture di Pipkin. Tutti i pazienti erano di sesso maschile; la frattura della testa del femore era sempre associata a una lussazione posteriore dell'anca ridotta in urgenza al Pronto Soccorso. L'intervento chirurgico definitivo di osteosintesi veniva programmato in seconda o terza giornata di ricovero in base alle condizioni generali del pazienti. La via di Ganz con lussazione posteriore della testa femorale è stata scelta in tutti e 3 i casi.
Risultati: A un follow up medio di 24 mesi, tutti i pazienti erano clinicamente e radiograficamente guariti: nessuna complicanza legata al trattamento è stata riscontrata. Solo un caso di stupor post traumatico del nervo sciatico era presente, risolto spontaneamente e con terapia medica a 4 mesi dal trauma.Nel 100% dei pazienti i risultati secondo l'Harris Hip Score era eccellente.
Discussione: Le fratture di Pipkin rappresentano un raro ma terribile evento traumatico che può determinare disastrose complicanze a medio e lungo termine. Lo sviluppo della via d'accesso di Ganz ha permesso una diminuzione del rischio di osteonecrosi: tramite la lussazione posteriore, infatti, viene preservata la vascolarizzazione anteriore della testa femorale.
Conclusioni: Dalla nostra esperienza si evince l'estrema sicurezza ed affidabilità della via di Ganz ma anche la necessità che tali fratture vengano affrontate da chirurghi esperti.

VALUTAZIONE DEL DOLORE CRONICO ANTERIORE DI GINOCCHIO E DEL PUNTO DI INGRESSO DEL CHIODO TIBIALE NELLA TECNICA SEMIEXTENDED RISPETTO ALLA TECNICA TRADIZIONALE (CON ACCESSO SOVRAROTULEO)

Giuseppe Caff[1], Alfio Grimaldi[2], Giuseppe Marco Cuscani[2], Valerio Gargano[2], Eleonora Di Salvo[3], Giovanni Restuccia[2]

[1] Arnas Garibaldi, Ortopedia E Traumatologia, Catania; [2] Arnas Garibaldi, Ortopedia E Traumatologia, Catania; [3] Messina, Ortopedia E Traumatologia, Policlinico G.Martino, Campofelice di Roccella

Introduzione: Il chiodo endomidollare rappresenta il trattamento di scelta nella sintesi delle fratture non articolari di tibia (42A1 - 42C3). Nonostante gli ottimi risultati riportati in letteratura, l'elevata incidenza di dolore cronico anteriore di ginocchio (10-86%) ha condotto all'introduzione di nuovi chiodi endomidollari con approccio sovrarotuleo che permettono di evitare stress a carico dell'apparato estensore del ginocchio risulta particolarmente utili nelle fratture del terzo prossimale della tibia. Le critiche rivolte verso questa tecnica riguardano un diverso punto d'ingresso sul piatto tibiale con possibile danneggiamento meniscale o legamentoso. Scopo del presente lavoro è una valutazione retrospettiva e comparativa dei pazienti trattati con chiodo endomidollare di tibia con tecnica tradizionale e con tecnica semiextended.
Materiali e Metodi: Tra il 21 Gennaio 2015 e l'8 Febbraio 2017 presso il nostro Centro sono stati impiantati 36 chiodi endomidollari per fratture non articolari di tibia: in 20 casi è stata utilizzata la tecnica semiextended con mini accesso sovrarotuleo. Tutti i pazienti sono stati seguiti con un follow up clinico e radiografico a 1, 3, 6 e 12 mesi. In 15 casi, ad avvenuta guarigione clinica e radiografica della frattura e comunque non prima di 1 anno dall'impianto il chiodo è stato rimosso.
Risultati: Ad un follow up medio di 13 mesi, la percentuale di dolore cronico anteriore di ginocchio era 22% nei pazienti trattati con tecnica tradizionale e 13% in quelli con tecnica semiextended. In tutti i pazienti in cui si è proceduto alla rimozione del chiodo endomidollare si è evidenziato come non ci sia sostanziale differenza nel punto d'ingresso tra il chiodo introdotto con tecnica standard e il chiodo introdotto con tecnica semiextended;nessun interessamento delle strutture meniscali o ligamentose del pivot centrale.
Discussione: La tecnica semiextended per l'osteosintesi delle frattura di tibia rappresenta una valida alternativa al convenzionale accesso infrarotuleo perché, oltre a risparmiare l'apparato estensore, permette di non stressare eccessivamente l'articolazione stessa. Diverse sono le critiche rivolte nei confronti della tecnica semiextend: i possibili danneggiamenti dell'articolazione femoro-rotulea dovuti al passaggio del trocar smusso e le pos-

sibili lesioni meniscali o ligamentose dovute a un diverso punto d'ingresso sul piatto tibiale. Nella nostra esperienza, non si sono verificate nessuna delle complicanze citate.
Conclusioni: La tecnica semiextended rappresenta una valida opzione nel trattamento delle fratture non articolari di tibia, in particolari in quelle prossimali. Unico neo la necessità di dover eseguire la tenotomia del rotuleo per la rimozione dell'impianto.

FRATTURE ATIPICHE DEL FEMORE: NOSTRA ESPERIENZA

Giuseppe Caff[1], Alfio Grimaldi[2], Giuseppe Marco Cuscani[2], Valerio Gargano[2], Eleonora Di Salvo[3], Enrico Maria Mirko Bonura[4], Michele Attilio Rosa[5], Giovanni Restuccia[2]

[1] Arnas Garibaldi, Ortopedia E Traumatologia, Catania; [2] Arnas Garibaldi, Ortopedia E Traumatologia, Catania; [3] Messina, Ortopedia E Traumatologia, Policlinico G.Martino, Campofelice di Roccella; [4] Università di Messina, Ortopedia E Traumatologia, Messina; [5] Università di Messina, Ortopedia E Traumatologia, Messina

Introduzione: Le fratture atipiche del femore prossimale e diafisario rappresentano un'importante sfida per il chirurgo ortopedico sia da un punto di vista terapeutico che diagnostico. Descritte per la prima volta da Odvina et al. nel 2005, vengono correlate a una soppressione del turnover osseo secondario a terapia con bifosfonati che determinerebbe effetti negativi sulla resistenza dell'osso e della sua capacità di rispondere ai micro traumi. Interessano la regione sottotrocanterica o diafisaria e sono spontanee o secondarie a lievi traumi. Scopo del presente lavoro è una valutazione retrospettiva dei pazienti affetti da fratture atipiche del femore prossimale trattati presso il nostro centro.
Materiali e Metodi: Tra il Gennaio 2014 e il Febbraio 2017 presso il nostro Centro sono state trattate 99 fratture atipiche di femore prossimale con chiodo endomidollare bloccato. 85 erano di sesso femminile, 14 pazienti di sesso maschile. Tutti i pazienti sono stati seguiti con un follow up clinico e radiografico a 1, 3, 6, 12 mesi e valutati con il Harrip Hip Score.
Risultati: A un follow up medio di 24 mesi, 72 erano clinicamente e radiograficamente guariti; 14 sono deceduti durante il follow up per altre cause non correlate alla frattura o per peggioramento di condizioni morbose preesistenti al trauma. Nel 10% dei pazienti che hanno terminato il follow up, il risultato secondo l'Harris Hip Score era eccellente, buono nel 30%, discreto nel 50% e scarso nel restante 10%.
Discussione: Le fratture atipiche del femore prossimale rappresentano un evento drammatico soprattutto per il paziente, sia da un punto di vista clinico generale che da un punto di vista riabilitativo. Il particolare pattern di frattura, nonostante l'utilizzo di chiodi endomidollari bloccati, non permette un carico precoce allungando quindi i tempi di allettamento ed il rischio di aggravamento delle patologie di base del paziente.
Conclusioni: Il rischio di sviluppare tali tipi di frattura, seppur elevato nella popolazione in terapia con bifosfonati, resta comunque irrisorio se paragonato al rischio di incorrere in fratture da fragilità.

FRATTURE PROSSIMALI DI OMERO: REVISIONE DI 69 CASI TRATTATI MEDIANTE ORIF O INCHIODAMENTO ENDOMIDOLLARE

Francesco Cartesio[1], Giuseppe Italiano[2], Stefania Cartesio[3]

[1] Presidio Ospedaliero di Milazzo Asp Me, Uoc Ortopedia e Traumatologia, Milazzo; [2] Presidio Ospedaliero di Milazzo Asp Me, Uoc Ortopedia e Traumatologia, Milazzo; [3] Università degli Studi di Messina, Milazzo

Introduzione: *Le fratture prossimali di omero sono di comune riscontro, interessando principalmente la popolazione over 60 con osteoporosi. Sono presenti nel 4% della popolazione ed al 3° posto dopo le fratture di femore e polso.*
Materiali e Metodi: *Sono stati sottoposti a revisione 69 pazienti dal 2011 al 2016, operati da 4 chirurghi diversi, con accesso deltoideo pettorale o mini invasivo trans-deltoideo. Sono stati esclusi quelli non contattabili telefonicamente o deceduti. Età media 62 anni (range 17-85). 60% di sesso femminile. In 49 casi utilizzato inchioda mento endomidollare (PHN Synthes), 20 ORIF (placca a stabilità angolare). i casi trattati con pinning percutaneo e/o fissazione esterna sono stati esclusi dal lavoro. Utilizzato il SST (simple shoulder test) come metodo per la valutazione della funzionalità e del dolore.*
Risultati: *Follow-up medio di 32 mesi (minimo 24, max.46); dei 20 casi con ORIF, 3 casi con scarsa funzionalità, buona-eccellente per i rimanenti; dei 49 casi di inchiodamento, 3 casi con scarsa funzionalità, 7 casi discreta, 39 buona-eccellente; Nessuna rimozione delle placche, tranne 1 caso di rifrattura per nuovo trauma; 1 infezione superficiale; 1 necrosi testa; 2 rimozioni di chiodo per riassorimento trochite. Nessun accorciamento. Risultati buoni-ottimi quando ai criteri di Hertel vendono unite le indicazioni di Neer. Quando ottenuta una buona riduzione preoperatoria, abbiamo allargato le indicazioni dell'inchiodamento endomidollare (oltre i 2 frammenti) utilizzando la spiral blade; utilizzo delle placche in ORIF nelle fratture a 3 e 4 frammenti, soprattutto nei giovani (anche a palese rischio necrosi), ma anche negli anziani con discreto bone stock.; non rilevato maggiore rischio di necrosi vascolare della testa nel confronto tra i due sistemi.*
Discussione: Obiettivi del lavoro: *valutazione degli outcomes clinici di 69 casi di frattura Prossimale di omero, a 2-3-4 frammenti(**11-**A1,A2,A3;B1,B2,B3,C1,C2 sec. AO) confronto dei risultati dopo trattamento chirurgico con ORIF od inchioda mento endomidollare.*
Conclusioni: *L'utilizzo del chiodo endomidollare,con tecnica mini-invasiva ed in fratture riducibili pre-operatoriamente, rappresenta una ottima e più semplice alternativa all'ORIF, anche nelle fratture con più di due frammenti, con ottimi outcomes, poiché,rispetto all'ORIF, consente di contenere i danni legati al connubio elevata energia, plurifocalità fratturativa, damage vascolare.*

LE FRATTURE DEL PILONE TIBIALE, STRATEGIE TERAPEUTICHE E TEMPISTICHE CHIRURGICHE

Noemi Silluzio[1], Giuseppe Mazzitelli[2], Emanuele Marzetti[2], Amerigo Menghi[3], Vincenzo De Santis[3], Andrea Piccioli[4], Giulio Maccauro[5], Michele Attilio Rosa[6]

[1] Policlinico Universitario "G.Marino", Università degli Studi dI Messina, Ortopedia e Traumatologia, Floridia; [2] Roma; [3] Università Cattolica del Sacro Cuore - Fondazione Policlinico Gemelli, Ortopedia e Traumatologia, Roma; [4] Roma; [5] Istituto di Clinica Ortopedica, Policlinico A. Gemelli, Università Cattolica del Sacro Cuore, Polo di Scienze Dell'invecchiamento, Neurologiche, Ortopediche e Della Testa-Collo, Roma; [6] University Hospital "G. Martino", Department of Biomedical Sciences, Morphological and Functional Images, Messina

Introduzione: Le fratture del pilone tibiale coinvolgono spesso la volta della superficie articolare tibiale. Queste fratture sono spesso multiframmentarie e sono il risultato di una combinazione di forze di compressione e strappamento. Rappresentano sempre una sfida per le molteplici implicazioni sia ossee sia dei tessuti molli che frequentemente vengono coinvolti e ne caratterizzano la gravità e ne condizionano il trattamento che resta controverso.
Materiali e Metodi: La nostra è un'analisi retrospettiva di 14 pazienti con frattura trattati dal 2011 al 2016; abbiamo seguito la classificazione AO e di Gustillo-Anderson per il tipo di frattura. Tutti i pazienti sono stati valutati con indagini strumentali a 1,3, 6 mesi e dopo un anno per ulteriore rivalutazione secondo i criteri proposti da Burwell e Charnley.I parametri che abbiamo preso in considerazione sono lo stato iniziale dei tessuti molli e della ferita, se presente nel caso di fratture esposte, l'infezione e l'evoluzione della frattura. L'evoluzione dei suddetti parametri è stata valutata in accordo con l'american orthopedic foot and ankle score a 12 mesi dopo il trauma.
Risultati: Abbiamo arruolato 14 pazienti di cui 12 uomini e 2 donne, con un'età media di 50,4 anni (20-77) seguiti per una media di 34 mesi. Tutti i pazienti avevano una frattura di tipo 43C AO, 3 con esposizione Gustilo III A,7 III B e 4 III C. 4 pazienti sono stati sottoposti a trattamento definitivo con F.E, in 10 pazienti abbiamo ritardato il trattamento definitivo per le condizioni cutanee. La sintesi ORIF è stata utilizzata in 10 pazienti In 4 pz è stata necessaria la copertura dei tessuti molli con un lembo vascolarizzato. 4 pz hanno avuto una infezione.6 pz hanno avuto una infezione superficiale. 6 pz hanno mostrato al rx di controllo un ritardo nella consolidazione. Il punteggio medio AOFAS era 71,5 (40-95). Secondo il punteggio Burwell-Charnley, la riduzione anatomica della frattura è stata ottenuta nel 50% dei casi e una buona riduzione nell'86%. 5 pz hanno avuto l'osteoartrite,nessuno è esitato in artrodesi.
Discussione: Le fratture 43C di pilone tibiale sono causate da traumi ad alta energia ed esitano spesso in complicazioni, precoci o tardive, e rigidità articolare ma i risultati del nostro studio suggeriscono che queste fratture esposte possono essere gestite con basso tasso di complicanze con un tempestivo debridement del focolaio di frattura, la somministrazione di antibiotici e con il trattamento tramite mezzi di sintesi adeguati scelto in base al tipo di frattura
Conclusioni: Tenuto conto della controversia sulla migliore strategia terapeutica da adottare, il nostro studio mette in risalto la versatilità e l'utilità del F.E. che potrebbe essere utilizzato come soluzione immediata e definitiva. La tempistica non è da sottovalutare per le condizioni della cute

LA SINTESI ENDOMIDOLLARE RETROGRADA NELLE FRATTURE DEL FEMORE DISTALE DEL GRANDE ANZIANO

Vincenzo Ciriello[1], Roberto Chiarpenello[2], Lucio Piovani[3]

[1] Ospedale S. Croce e Carle, Ortopedia e Traumatologia, Cuneo; [2] Cuneo; [3] Aso Santa Croce e Carle, Ortopedia e Traumatologia, Cuneo

Introduzione: La sintesi con chiodo endomidollare retrogrado è una tecnica ampiamente validata nel trattamento delle fratture del femore distale. Sebbene i risultati riportati in letteratura mostrino ottimi tassi di guarigione e scarse complicanze, il suo uso viene generalmente riservato a condizioni in cui la tecnica anterograda è sconveniente o non praticabile (grande obeso, frattura del bacino o dell'anca omolaterale, etc.). La necessità di dover eseguire un'artrotomia di ginocchio e il rischio di gonalgia anteriore generano ancora qualche timore.
Scopo dello studio è quello di riportare i risultati clinici e radiografici dell'inchiodamento retrogrado nelle fratture del grande anziano, evidenziando come la versatilità del mezzo di sintesi ed i ridotti tempi chirurgici ben si adattino alla fragilità del paziente over 75.
Materiali e Metodi: Tutti i pazienti di età superiore a 75 anni, con frattura del femore distale sovracondilare (33-A) o con frattura articolare (33-C), ricoverati presso l'ASO S. Croce di Cuneo, tra il 2012 ed il 2016, sono stati inclusi nello studio. La tecnica chirurgica adottata ha previsto un mini-accesso trans rotuleo sotto guida fluoroscopica. In tutti i casi è stato usato un chiodo ZNN-Zimmer. Tutti i pazienti sono stati rivalutati clinicamente e radiograficamente a intervalli regolari.
Risultati: Sono stati inclusi nello studio 50 pazienti (22 maschi), di età media 82,5 anni (range 75 - 98), con fratture di tipo 33-A in 40 casi e 33-C in 10. Classe ASA III in 30 pazienti e IV in 20. La durata media dell'intervento è stata di 44 minuti e le perdite intraoperatorie stimate <200 ml in tutti i casi. 5 pazienti erano portatori di PTA omolaterale, 1 di PTG omolaterale, 1 paziente aveva una elefantiasi post-attinica all'arto affetto. Il follow-up medio è di 36,12 mesi (range 6-48). All'ultimo follow-up abbiamo registrato una percentuale di guarigione del 98% (1 pseudoartrosi), una media VAS dolore di 2,4 (range 0-7), una percentuale di pazienti soddisfatti o molto soddisfatti del 88% con un ritorno alle precedenti attività del 76% e 3 casi di gonalgia anteriore (6%) non invalidante. Un reintervento per rimozione di una vite. Un caso di rigidità articolare (2%) e 10 decessi per cause non legate all'intervento.
Discussione: La ridotta invasività e i diminuiti tempi operatori

fanno dell'inchiodamento retrogrado una tecnica utile nel grande anziano. Il mezzo di sintesi ben si adatta a casi particolari, come la presenza di protesi articolari omolaterali e permette di ovviare a riduzioni cruente ben più invasive per fratture articolari in pazienti in cui, le scadute condizioni generali o le basse richieste funzionali, consentano interventi a più basso impatto.
Conclusioni: L'inchiodamento retrogrado nelle fratture del femore distale nel grande anziano rappresenta una tecnica affidabile e versatile.

LE FRATTURE PLURIFRAMMENTARIE DELL'OMERO PROSSIMALE: IL TRATTAMENTO CON PLACCA E PROTESI INVERSA DI SPALLA. LA NOSTRA ESPERIENZA

Elena Gasbarra[1], Vincenzo Bilotta[1], Cecilia Rao[1], Maurizio Feola[2], Umberto Tarantino[1]

[1] Università degli Studi di Roma Tor Vergata, Ortopedia e Traumatologia, Roma; [2] Università degli Studi di Roma Tor Vergata, Ortopedia e Traumatologia, Roma

Introduzione: Le fratture dell'omero prossimale avvengono frequentemente nei soggetti anziani in cui la fragilità dell'osso può determinare una frattura pluriframmentaria. Oltre alla sintesi con placca e viti, in pazienti con un poor bone stock, ove è a rischio la vascolarizzazione della testa omerale ed è anche ipotizzabile una lesione della cuffia dei rotatori, è possibile il trattamento con protesi inversa. Oggi la letteratura non è uniforme su quale sia tra i due il trattamento più indicato. Scopo del nostro studio è seguire pazienti trattati con placca o protesi per valutarne differenze in termini di outcome.
Materiali e Metodi: 26 pazienti con frattura a 4 frammenti dell'omero prossimale sono stati sottoposti a trattamento chirurgico, di cui 15 con placca e 11 con protesi inversa. Per un anno tutti i pazienti sono stati sottoposti a valutazioni radiografiche di routine e con ASES (American Shoulder Elbow Score) per la funzionalità della spalla. Tutti i pazienti sono anche stati sottoposti a SF36 per valutare la ripresa delle attività quotidiane e la loro qualità di vita.
Risultati: 23 pazienti hanno raggiunto il follow up completo; 2 pazienti sottoposti a trattamento con placca hanno subito una mobilizzazione dei mezzi di sintesi. 1 paziente con protesi ha avuto una mobilizzazione della glena. I pazienti con protesi di spalla hanno raggiunto nei follow up a 3 – 6 mesi risultati migliori, mentre ad 1 anno i valori del ASES e del SF36 sono stati sovrapponibili. I pazienti protesizzati hanno tuttavia avuto più complicanze post operatorie (anemizzazione e dolore).
Discussione: La riduzione e sintesi con placca ha lo scopo di ripristinare l'anatomia per garantirne stabilità così da iniziare precocemente un protocollo riabilitativo. La protesi inversa trova la sua migliore applicazione nelle fratture non altrimenti riparabili o con alto rischio di necrosi della testa omerale associato a lesioni della cuffia dei rotatori. Oggi i due trattamenti forniscono risultati sovrapponibili ad un anno. Tuttavia il fallimento di un intervento di riduzione e sintesi offre la possibilità di un intervento di artroprotesi. In caso di fallimento di un'artroprotesi, in soggetti anziani con bone stock deficiency un intervento di revisione può essere molto complesso.
Conclusioni: Sono necessari ulteriori studi per valutare l'outcome dei due trattamenti, ma certamente oggi la scelta chirurgica deve avvenire dopo una valutazione globale del paziente e del rischio operatorio associato.

Comunicazioni BIOMATERIALI E BIOTECNOLOGIE

Sabato 21 Ottobre 2017 dalle 09:00 alle 10:00

TANTALIO, UNA VALIDA STRATEGIA NELLA CHIRURGIA DI REVISIONE ACETABOLARE CON DIFETTO OSSEO PAPROSKY III-IV: ANALISI RETROSPETTIVA A 5 ANNI ANNI DI FOLLOW-UP

Nicola Capuano[1], Angelo Del Buono[2]

[1] Ospedale San Luca, Vallo Della Lucania, Ortopedica e Traumatologia, Acciaroli di Pollica; [2] Ospedale Vaio, Ortopedia e Traumatologi, Fidenza

Introduzione: Obiettivo dello studio è valutare l'efficacia delle coppe e innesti in metallo trabecolare (tantalio) nelle revisioni acetabolari con perdita d'osso significativa e discontinuità pelvica.
Materiali e Metodi: Studio retrospettivo ad un follow up medio di 5 anni condotto su 50 pazienti (27 donne, 23 uomini) consecutivi affetti da mobilizzazione di artroprotesi di anca con difetto osseo pelvico di grado III-IV secondo la classificazione di Paprosky, sottoposti a revisione acetabolare con componenti in metallo trabecolare.
Risultati: Il valore medio Harris Hip Score è aumentato da 40 (22-51) prima dell'intervento a 91.5 (60-100) al follow up di 5 anni (P<0.0001). All'esame radiografico eseguito all'ultimo follow up, 47 pazienti (47 anche) non presentavano linee di radiotrasparenza, 2 coppe presentavano linee di radiolucenza ma erano ancora ben impiantate. Un caso è stato espiantato dopo circa un annoper infezione settica da Pseudomonas Aeruginosa e Acinetobacter Baumanii, trattata con espianto.
Discussione: Il tantalio riduce l'aggregazione batterico di gram positivi.
Conclusioni: Le coppe in tantalio sono efficaci nella chirurgia di revisione dei fallimenti delle componenti acetabolari associate a discontinuità pelvica importante, fornendo buoni risultati clinici funzionali e radiologici nel medio termine.

TRATTAMENTO CONSERVATIVO DELLA GONARTROSI: PRP VERSUS ACIDO IALURONICO

Pietro Zedde[1], Mario Arrica[1], Sebastiano Cudoni[2]

[1] Unità Operativa Complessa di Ortopedia e Traumatologia, Ospedale San Francesco Nuoro, Nuoro; [2] Unità Operativa Complessa di Ortopedia e Traumatologia, Ospedale San Francesco Nuoro, Nuoro

Introduzione: Nonostante nel corso degli ultimi anni siano state introdotte numerose tecniche di trattamento ed innovativi biomateriali nessuna delle diverse metodiche oggi disponibili si è dimostrata in grado di ripristinare la superficie articolare sia da un punto di vista biologico che da uno biomeccanico e pertanto il trattamento conservativo dell'artrosi rappresenta ancora oggi un'importante sfida per l'ortopedico. Lo scopo del nostro studio è stato quello di valutare i risultati clinici e funzionali di pazienti con artrosi di grado avanzato trattati con iniezioni intra-articolari di Platelet Rich Plasma (PRP) o di Acido Ialuronico 40mg/2ml.
Materiali e Metodi: Per lo studio sono stati reclutati 32 pazienti con artrosi di grado 3 secondo la Classificazione di Kellgren Lawrence trattati tra gennaio del 2014 e dicembre del 2015. I pazienti sono stati suddivisi in 2 gruppi: 16 sono stati trattati con iniezioni intra-articolari di PRP e i restanti 16 con iniezioni intra-articolari di acido ialuronico. Tutti i pazienti sono stati valutati nel post-trattamento utilizzando le scale di valutazione VAS, IKDC (International Knee Documentation Committee) Subjective e Lysholm ed hanno effettuato un protocollo riabilitativo basato sul rinforzo muscolare e sulla cauta applicazione dei carichi.
Risultati: In entrambi i gruppi l'analisi dei risultati ha mostrato ai follow-up effettuati a 1, 3, 6 e 12 mesi un miglioramento di tutti gli score di valutazione rispetto al pre-trattamento e nelle valutazioni effettuate a 18 e 24 mesi un variabile e progressivo deterioramento dei risultati. Nel gruppo dei pazienti sottoposti ad iniezioni di PRP è stato osservato un più rapido recupero funzionale ed un maggior miglioramento della sintomatologia dolorosa ai follow-up effettuati a 1 e 3 mesi (IKDC Subjective punteggio medio rispettivamente di 76,5 e 84,3 nel gruppo PRP e punteggio medio di 67,3 e 74,5 nel gruppo Acido Ialuronico). Risultati pressoché sovrapponibili nei 2 gruppi son stati osservati ai follow-up finali.
Discussione: In accordo con alcuni studi della letteratura la nostra casistica evidenzia come il trattamento dell'artrosi di grado moderato con iniezioni intra-articolari di Platelet Rich Plasma si associ, rispetto alla viscosupplementazione, ad un più rapido controllo della sintomatologia dolorosa e ad un più veloce recupero funzionale.
Conclusioni: I migliori risultati osservati nel gruppo dei pazienti trattati con infiltrazioni di Platelet Rich Plasma sembrerebbero esser dovuti ad una più immediata ed importante azione anti-infiammatoria del concentrato piastrinico rispetto all'Acido Ialuronico. Tuttavia per meglio definire i reali risultati delle due metodiche occorrono degli studi randomizzati ben progettati che comprendano adeguate valutazioni biomeccaniche ed istologiche e dei risultati clinici e funzionali a lungo termine.

TRATTAMENTO CON IMPIANTO AUTOLOGO DI CONDROCITI NEL TRATTAMENTO DELLE LESIONI CONDRALI E OSTEOCONDRALI DEL GINOCCHIO: FOLLOW-UP A 15 ANNI

Stefano Pasqualotto[1], Daniele Tradati[2], Alessio Maione[3], Francesco Uboldi[4], Martina Rlcci[2], Eva Usellini[5], Paolo Ferrua[5], Massimo Berruto[5]

[1] Azienda Socio Sanitaria Territoriale Centro Specialistico Ortopedico Traumatologico Gaetano Pini-Cto, 1° Divisione, Milano; [2] Asst G Pini-Ctoazienda Socio Sanitaria Territoriale Centro Specialistico Ortopedico Traumatologico Gaetano Pini-Cto, Chirurgia Articolare del Ginocchio, Milano; [3] Milano, Chirurgia Articolare del Ginocchio, Milano; [4] U.O.C. Clinica Ortopedica, Dipartimento di Scienze Chirurgiche Microchirurgiche e Mediche, Sassari; [5] Azienda Socio Sanitaria Territoriale Centro Specialistico Ortopedico Traumatologico Gaetano Pini-Cto, Chirurgia Articolare del Ginocchio, Milano

Introduzione: L'impianto di condrociti autologhi (ACI) è stata la prima tecnica di tipo rigenerativo utilizzata nella ricostruzione di una superificie articolare valida sia dal punto di vista biologico che meccanico. La tecnica che prevedeva l'uso di un flap periostale a copertura del difetto è andata incontro a molte modifiche seguendo l'introduzione di scaffold biodegradabili, con l'obiettivo di ridurre il numero e la severità di complicanze. Queste modifche hanno portato all'emergenza delle cosidette tecnice ACI di seconda generazione.
Materiali e Metodi: 32 pazienti sono stati sottoposti presso il nostro istituto ad impianto di ACI di prima e seconda generazione tra l'Ottobre 1997 e il Dicembre 2007 per lesioni condrali e osteocondrali a livello del ginocchio. Tutti i pazienti sono stati seguiti prospetticamente con follow-up medio di 15 anni e valutati mediante scale IKDC soggettiva, Tegner activity scale ed EQ-VAS.
Risultati: È stato descritto un significativo incremento per quanto concernente tutti gli score rispetto al preoperatorio con stabilità del risultato nel tempo, anche a lungo follow-up.
Discussione: I migliori risultati sono stati ottenuti nei pazienti maschi, giovani, con livello di attività sportiva medio-alto, soprattutto nella localizzazione "condili femorali". Nessuna differenza è stata rilevata tra le tecniche di prima e seconda generazione.
Conclusioni: L'impianto di condrociti autologhi rappresenta una tecnica rigenerativa valida per il trattamento delle lesioni condrali e osteocondrali in una popolazione eterogenea per età, sesso e livello di attività. Nonostante le problematiche tecniche e legate ai costi propri di questa tecnica, l'ACI ha dimostrato buoni risultati anche a lungo termine.

L'UTILIZZO DI COPPE IN TANTALIO IN OSSO IRRADIATO

Massimiliano De Paolis[1], Carlo Romagnoli[2], Matteo Romantini[3], Federica Mariotti[3], Riccardo Zucchini[3], Davide Maria Donati[4]

[1] Istituto Ortopedico Rizzoli, III Clinica A Prevalente Indirizzo Oncologico, Bologna; [2] Bologna; [3] Bologna; [4] Istituto Ortopedico Rizzoli, Bologna

Introduzione: Grazie all'alto coefficiente di frizione con l'osso trabecolare (0,88) e l'elevata percentuale di porosità (80%) il tantalio induce un processo di osteointegrazione col tessuto circostante. Con il presente studio riportiamo la nostra esperienza utilizzando con le coppe in tantalio trabecolare impiantate su 12 pazienti precedentemente esposti a radioterapia pelvica, valutando la sopravvivenza dell'impianti, l'evoluzione clinica, e l'outcome radiografico.
Materiali e Metodi: Abbiamo studiato retrospettivamente 12 pazienti oncologici, sottoposti a radioterapia pelvica e poi trattati con artroprotesi totale d'anca (8 THA primarie, 4 THA di revisioni) con coppe in tantalio trabecolare, tra il 2005 ed il 2013. Tutti i pazienti sono stati selezionati dal database dell'Istituto Ortopedico Rizzoli. La dose media di irraggiamento è stata di 44700 cGy, in un range compreso tra 800 cGy e 67000 cGy. Il follow-up medio è stato 62 mesi (range 24-99 mesi). Tutti i pazienti sono stati valutati radiograficamente con raggi X e per la ricerca di linee di radiolucenza. La valutazione clinica e funzionale è stata effettuata con l'Harris Hip Score su tutti i pazienti.
Risultati: Nella nostra esperienza riportiamo un solo caso di fallimento all'interno del gruppo revisioni. Abbiamo osservato una sola complicanza tra le protesi primarie, un'infezione acuta trattata con antibiotico terapia. Tra le 4 protesi di revisione, 2 sono andate incontro a lussazioni recidivanti trattate conservativamente. I valori che abbiamo registrato con l'Harris Hip score sono incrementati da un valore medio preoperatorio di 47.8 punti (range 19 - 67) ad un valore medio postoperatorio all'ultima visita ambulatoriale di 85.3 (range 64 - 95). Un unico caso radiolucenza, non progressiva ai controlli successivi, clinicamente asintomatico.
Discussione: La radioterapia pelvica è comunemente usata per trattare tumori gastrointestinali, genitourinari, le metastasi osee, le malattie emopoietiche e i sarcomi primari. A causa delle lesioni post-attiniche (osteonecrosi, artriti degenerative, fratture patologiche da stress) è spesso necessario ricorrere su questi pazienti a protesi totali d'anca, la quali però vanno spesso incontro a fallimento meccanico. Recentemente l'uso delle coppe in tantalio trabecolare ha riportato buoni risultati su questi particolari casi confermate anche nella nostra casistica.
Conclusioni: Nonostante ci sia possibile riportare solo pochi casi in un ampio lasso di tempo e con un follow-up relativamente breve, riteniamo che i nostri risultati incoraggino l'impiego delle coppe acetabolari in tantalio trabecolare, sui pazienti con antecedenti di radioterapia del bacino. Nella nostra casistica non abbiamo riportato complicazioni meccaniche tardive, ed abbiamo invece riscontrato un miglioramento clinico, funzionale e della qualità di vita.

IL TRATTAMENTO MINI-INVASIVO CON IMPIEGO DI ORTO-BIOTECNOLOGIE DELLE AVN DI ANCA, GINOCCHIO, SPALLA E PIEDE

Giorgio Maria Calori[1], Emilio Luigi Mazza[2], Massimiliano Colombo[3], Alessandra Ines Maria Colombo[2], Simone Mazzola[2], Fabio Giardina [2], Fabio Romanò[2]

[1] Asst Pini-Cto, Milano; [2] Asst Pini-Cto, Milano; [3] Asst Pini-Cto, Milano

Introduzione: L'osteonecrosi della testa del femore ad uno stadio iniziale è tutt'oggi una sfida per l'ortopedico, soprattutto in considerazione del fatto che spesso colpisce pazienti giovani (tra la terza e la quinta decade di vita). La protesizzazione totale dell'anca rimane il trattamento gold standard pur essendo una scelta drastica che non risparmia l'articolazione colpita da tale patologia. Per questo da tempo sono state proposte varie tecniche alternative (artrodiastasi, tecnica di Mont, trapianto di perone vascolarizzato, core decompression con o meno inserimento di mezzi di sintesi e fattori di crescita) in grado di salvare la testa femorale. Tale patologia oltre alla testa del femore può colpire la testa omerale, i condili femorali e l'astragalo.
Materiali e Metodi: Partendo dall'idea della core decompressi-on abbiamo voluto sviluppare una nuova tecnica chirurgica con uno strumentario dedicato che associa l'asportazione del tessuto necrotico (core decompression) all'inserimento di fattori di crescita (rh-BMP-7) e uno scaffold di osso equino flessibile arricchito con cellule mesenchimali autologhe. Abbiamo trattato con tale metodica 90 pazienti per un totale di 90 anche affette, tutti pazienti presentavano al massimo uno stadio IIIc secondo la classificazione di Steinberg. Ogni malato è stato indagato pre-operatoriamente mediante valutazione clinica, radiografica, RMN e TC. I pazienti sono quindi stati rivalutati clinicamente e rmediante imaging (Rx, TC e/o RMN) a 1, 3, 6 mesi e 1,2,3 e 5 anni.
Risultati: Abbiamo ottenuto in 110 casi su 98 degli ottimi risultati clinici e di imaging (non progressione della necrosi, conservazione profilo corticale della testa femorale, assenza di collasso strutturale e buona articolarità) a 5 anni di FU, 15 casi di insuccesso con persistenza della sintomatologia e progressione della necrosi, 1 caso di frattura sottotrocanterica in seguito a trauma accidentale.
Discussione: La tecnica sembra offrire degli ottimi risultati soprattutto in considerazione dei brevi tempi chirurgici, della semplicità della tecnica operatoria e della possibilità di salvare un'articolazione ancora sana in pazienti giovani ma già sintomatici. Tale trattamento mini-invasivo viene eseguito con uno strumentario dedicato che consente di trattare con la medesima tecnica altre localizzazioni della patologie come la testa dell'omero, i condili femorali e l'astragalo.
Conclusioni: Abbiamo già trattato tali tipologie di lesioni con buon risultato, ulteriori studi sono necessari per validarne l'efficacia e la sicurezza.

RISULTATI A MEDIO TERMINE DEL TRATTAMENTO DELLE LESIONI OSTEOCONDRALI DEL GINOCCHIO CON SCAFFOLD BIOMIMETICO OSTEOCONDRALE

Martina Rlcci[1], Alessio Maione[2], Francesco Uboldi[3], Daniele Tradati[1], Eva Usellini[4], Stefano Pasqualotto[5], Paolo Ferrua[4], Massimo Berruto[4]

[1] Asst G Pini-Ctoazienda Socio Sanitaria Territoriale Centro Specialistico Ortopedico Traumatologico Gaetano Pini-Cto, Chirurgia Articolare del Ginocchio, Milano; [2] Milano, Chirurgia Articolare del Ginocchio, Milano; [3] U.O.C. Clinica Ortopedica, Dipartimento di Scienze Chirurgiche Microchirurgiche e Mediche, Sassari; [4] Azienda Socio Sanitaria Territoriale Centro Specialistico Ortopedico Traumatologico Gaetano Pini-Cto, Chirurgia Articolare del Ginocchio, Milano; [5] Azienda Socio Sanitaria Territoriale Centro Specialistico Ortopedico Traumatologico Gaetano Pini-Cto, 1° Divisione, Milano

Introduzione: Esistono diverse opzioni chirurgiche nel trattamento delle lesioni osteocondrali. Obiettivo di questo studio prospettico è stato analizzare i risultati clinici dello scaffold osteocondrale MaioRegen® in pazienti affetti da lesioni osteocondrali di medie dimensioni (2-4 cm^2) a livello del ginocchio e il loro mantenimento a medio-termine
Materiali e Metodi: Dal 2008 al 2014, 40 pazienti di età media 34,7 ± 15,8, affetti da lesioni osteocondrali sintomatiche di grado III/IV secondo la classificazione ICRS, secondarie a OCD (50%), osteonecrosi (32.5%), trauma (15%) o a patologia degenerativa (2.5%).
Tutti i pazienti sono stati sottoposti a impianto di scaffold MaioRegen®. Criteri di esclusione: malallineamento > 5°, instabilità legamentose, kissing lesions, osteoartrosi diffusa, malattie infiammatorie, infezioni, obesità (BMI>30).
La distribuzione delle lesioni è risultata perlopiù a carico del condilo femorale mediale (82,5%) e le dimensioni delle lesioni hanno presentato un valore medio di 1,8 x 1,7 cm ed una superficie media di 3,1 ± 1,8 cm^2.
Tutti i pazienti sono stati valutati prima dell'intervento, a 12 mesi e, successivamente, ogni 12 mesi fino ad un follow-up di 5 anni, utilizzando scale di valutazione funzionale (*Lysholm, Tegner, IKDC, Tegner Activity Level Scale*) ed *EQ-VAS.*
Risultati: Il follow-up medio è stato di 51 mesi (range 24-90 mesi) con un miglioramento significativo di tutti gli scores clinici.
La maggior parte dei pazienti ha riportato un miglioramento della sintomatologia algica rispetto al pre-operatorio (VAS da 6,30 ± 1,85 a 1,46 ± 2,17; $p<0,05$).
L'IKDC Subjective Score è aumentato significativamente da 50,2 ± 21 a 80,2 ± 16 ($p<0,05$) ad un anno di follow-up per poi migliorare ulteriormente e mantenersi costante fino al massimo FU.
Il Tegner-Lysholm Score è anch'esso aumentato in modo significativo da 57,2 ± 17 a 92,0 ± 8 ($p<0,05$) dopo 1 anno.
Il livello di attività sportiva è anch'esso migliorato costantemente nel post-operatorio (da 1 a 5; $p<0,05$).
Abbiamo riscontrato 6 fallimenti (15%): 3 ad un anno dall'impianto, 2 a due anni e 1 a quattro anni.

Discussione: Il trattamento delle lesioni osteocondrali prevede diverse opzioni ma al momento non c'è un consenso unanime. I dati ottenuti suggeriscono che i risultati clinico-funzionali a medio termine con scaffold biomimetico possano essere promettenti, soprattutto nei pazienti che presentano un'età inferiore ai 35 anni al momento dell'intervento.
Conclusioni: I risultati disponibili suggeriscono che la tecnica rigenerativa con scaffold osteocondrale possa offrire un buon potenziale di guarigione, ma molte variabili potrebbero influenzare l'outcome finale (quantità di cellule, presenza di fattori di crescita e proprietà intrinseche dei biomateriali).
L'impianto di uno scaffold osteocondrale è risultato essere sicuro ed affidabile ma ulteriori studi sono necessari per confermare tali evidenze.

TRATTAMENTO DELLE LESIONI CONDRALI DI ROTULA CON TECNICA AMIC

Daniele Tradati[1], Alessio Maione[2], Martina Rlcci[1], Francesco Uboldi[3], Paolo Ferrua[4], Eva Usellini[4], Massimo Berruto[4]

[1] Asst G Pini-Ctoazienda Socio Sanitaria Territoriale Centro Specialistico Ortopedico Traumatologico Gaetano Pini-Cto, Chirurgia Articolare del Ginocchio, Milano; [2] Milano, Chirurgia Articolare del Ginocchio, Milano; [3] U.O.C. Clinica Ortopedica, Dipartimento di Scienze Chirurgiche Microchirurgiche e Mediche, Sassari; [4] Azienda Socio Sanitaria Territoriale Centro Specialistico Ortopedico Traumatologico Gaetano Pini-Cto, Chirurgia Articolare del Ginocchio, Milano

Introduzione: Le tecniche di trattamento delle lesioni condrali della rotula si sono evolute negli ultimi decenni. L'associazione di microfratture e l'utilizzo di una membrana collagenica (Chondro-Gide, Geistlich Pharma, Switzerland), costituita da collagene di tipo I e II, ha portato allo sviluppo della tecnica AMIC (Autologous Matrix Induced Chondrogenesis).
Il razionale di questo trattamento si basa sulla capacità della membrana collagenica di agire da scaffold, garantendo un ambiente ottimale per la colonizzazione e la crescita della componente cellulare, al fine di promuovere la riparazione della lesione condrale.
Materiali e Metodi: Sono stati selezionati 10 pazienti (7 uomini e 3 donne) con lesioni condrali focali della superficie articolare della rotula trattati con tecnica AMIC. Età media al momento dell'intervento 41.9 anni (range 36-49 anni), superficie media della lesione condrale 4.62 cm2 (range 0.81-6.0 cm2). I pazienti sono stati valutati preoperatoriamente e prospetticamente a 1,3,6,12 mesi e successivamente a intervalli di 12 mesi. Il follow-up medio è stato di 3.97 anni (range 1,18-8,33 anni).
IKDC score, Tegner Activity level scale, VAS e Kujala score sono stati raccolti prima dell'intervento e durante i controlli clinici programmati.
Risultati: Non sono state rilevate complicanze post-operatorie né eventi avversi.
In tutti i casi si è osservato un miglioramento statisticamente significativo degli score funzionali (IKCD score, Tegner Activity level scale, Kujala score) e la maggioranza dei pazienti ha riportato un eccellente grado di soddisfazione in seguito alla procedura chirurgica.
Discussione: I risultati clinici e degli score funzionali si sono rivelati positivi a 12 mesi di FU e sono stati mantenuti anche ai controlli successivi. Nonostante l'artrotomia necessaria per l'esecuzione del trattamento non sono state registrate complicanze post-operatorie maggiori e minori. Un solo paziente è stato sottoposto a reintervento, 4 anni dopo la riparazione della lesione condrale, a causa di una lesione meniscale.
Conclusioni: In considerazione dei buoni risultati clinici e funzionali osservati la tecnica AMIC rappresenta una soluzione efficace e sicura per il trattamento delle lesioni condrali sintomatiche della rotula. Un'accurata selezione dei pazienti candidabili a tale procedura risulta cruciale al fine di ridurre le possibilità di fallimento dell'impianto, sia dal punto di vista meccanico che funzionale.
Ulteriori studi sono necessari per valutare il mantenimento delle proprietà strutturali e funzionali del tessuto neo-formato in sede del trattamento.

Comunicazioni LE FRATTURE COMPLESSE DELL'ARTO SUPERIORE 1

Sabato 21 Ottobre 2017 dalle 09:00 alle 10:00

FRATTURE METAEPIFISARIE PROSSIMALI OMERALI C1 E C2: FIN DOVE PUÒ SPINGERSI L'OSTEOSINTESI CON PLACCA A STABILITÀ ANGOLARE MEDIANTE TECNICA MINI-INVASIVA?

Antonio Teti[1], Matteo Papalia[2], Filippo Casella[2], Fabio Favetti[2], Gabriele Panegrossi[2], Francesco Falez[2]

[1] Ospedale Santo Spirito Asl Roma1, Uoc Ortopedia e Traumatologia, Roma; [2] Roma

Introduzione: Le frattura metaepifisarie prossimali di omero C1 e C2 (secondo la classificazione AO) presentano aspetti controversi e dibattuti, in relazione sia al tipo di indicazione chirurgica (osteosintesi o sostituzione protesica) che alla tecnica chirurgica di osteosintesi (percutanea o mini-invasiva o "open"). Il presente studio multicentrico si pone come obiettivo la valutazione dei risultati della tecnica mini-invasiva a doppio accesso trans-deltoideo (MIPO) utilizzata per il trattamento di fratture metaepifisarie prossimali omerali C1 e C2.
Materiali e Metodi: 40 pazienti affetti da frattura metaepifisaria prossimale omerale classificabile in C1 (18 pazienti) o C2 (22 pazienti) sono stati sottoposti in due distinti Centri Ortopedici ad intervento chirurgico di riduzione e sintesi con placca a stabilità angolare Philos (Synthes) mediante tecnica MIPO. A distanza di un anno dall'intervento chirurgico sono stati valutati i risultati clinici (mediante "Constant score") e radiografici.
Risultati: Al follow-up ad un anno è stato riscontrato un punteggio medio secondo Constant pari a 69,5 per le fratture C1 e 70,5 per le fratture C2. La più comune complicanza riscontrata (7 pazienti - 17,5%) è rappresentata dal conflitto subacromiale (secondario a insufficiente riduzione della frattura e/o a posizionamento troppo alto della placca). In un caso è stata riscontrata perforazione secondaria della epifisi omerale, in un caso necrosi asettica della epifisi omerale, in due casi riassorbimento della grande tuberosità. Non sono stati osservati deficit del nervo circonflesso e infezioni.
Discussione: Le fratture metaepifisarie prossimali omerali C1 e C2 presentano aspetti terapeutici complessi e dibattuti. La difficoltà di ottenere una riduzione soddisfacente e una sintesi stabile tende ad incrementare il ricorso alla chirurgia protesica. Tuttavia, una accurata riduzione e l'utilizzo di placche a stabilità angolare consente di ottenere risultati a distanza soddisfacenti. La tecnica MIPO può consentire un accesso diretto alla metafisi prossimale omerale con valido controllo della riduzione dei frammenti di frattura, un migliore posizionamento della placca, una minore devascolarizzazione dei frammenti ossei, un ridotto coinvolgimento dei tessuti molli.
Conclusioni: La tecnica MIPO utilizzata nel presente studio rappresenta una valida alternativa ad accessi chirurgici più estesi, in quanto consente una minor danno sui tessuti molli, una minore devascolarizzazione dei frammenti ossei e un migliore controllo del posizionamento della placca, con complicanze sostanzialmente sovrapponibili a quanto riscontrabile in letteratura utilizzando approcci chirurgici più estesi.

LE FRATTURE DEL CAPITULUM HUMERI E DELLA TROCLEA: QUALE TECNICA? QUALI RISULTATI? REVISIONE DI 39 CASI CONSECUTIVI

Alessandro Marinelli[1], Enrico Guerra[2], Roberto Rotini[3]

[1] Istituto Ortopedico Rizzoli, Chirurgia Spalla Gomito, Bologna; [2] Istituto Ortopedico Rizzoli, Reparto Chirurgia Della Spalla e del Gomito, Bologna; [3] Istituto Ortopedico Rizzoli, Spalla Gomito, Bologna

Introduzione: Le fratture del capitulum e della troclea sono lesioni relativamente rare. Queste fratture comprendono un ampio spettro di lesioni, andando da fratture relativamente semplici che interessano soltanto il capitulum e che possono essere trattate con sintesi con viti utilizzando vie di accesso anatomiche, a fratture molto più complesse, caratterizzate da un'estesa comminuzione, che richiedono invece vie di accesso ampie e demolitive e che possono richiedere l'utilizzo di placche, innesti ossei, fissatore esterno, fino ad arrivare alla sostituzione protesica.
Materiali e Metodi: Abbiamo retrospettivamente rivalutato i pazienti operati nel nostro reparto dal 2006 al 2014 per frattura del capitulum humeri e della troclea, analizzando la Tc pre-operatoria, la via di accesso e la tecnica chirurgica eseguita e rivalutando i risultati clinicamente (MEPS e ROM) e radiograficamente.
Risultati: Abbiamo operato 39 pazienti, 34 casi acuti e 5 casi inveterati, 8 maschi, 31 femmine, con età dai 17 ai 78 aa. Nei 34 pazienti acuti, è stata eseguita la sintesi nell'88% dei casi (n=30), l'asportazione del frammento nel 6% dei casi (n=2) e la protesi nel 6% dei casi (n=2). Nei 5 casi inveterati è stato invece possibile eseguire la sintesi solo nel 40% dei casi (n=2); nel 20% dei casi è stata eseguita la rimozione del frammento (n=1) e nel 40% dei casi è stata impiantata una protesi (n=2). I casi senza comminuzione posteriore hanno mostrato migliori risultati rispetto ai casi con comminuzione (MEPS 90 vs 70), così come i casi acuti hanno mostrato una migliore prognosi rispetto ai casi inveterati (MEPS 85 vs 70).
Discussione: La complessità di queste fratture impone un'accurata pianificazione pre-operatoria mediante Tc ed un'attenta scelta della via di accesso da eseguire. La via di Kocher è stata utilizzata nei casi più semplici che coinvolgevano solo il ca-

pitellum o al massimo una piccola porzione della troclea laterale, mentre la via di accesso Kocher-extensile è stata utilizzata nei casi di maggior coinvolgimento della troclea. Solo in 2 casi su 39 è stato necessario utilizzare una via di accesso transolecranica. La sintesi con viti è sempre stata la prima scelta di trattamento. Nei casi più complessi altre metodiche di trattamento devono essere prese in cosniderazione.
Conclusioni: Il miglioramento nella tecnica e negli strumentari a disposizione ci consente oggi di trattare queste lesioni meglio rispetto al passato, ma nei casi complessi le complicazioni e risultati scadenti sono ancora frequenti.

IL QUANDO, IL COME E IL PERCHÈ DELLA STECCA D'OSSO CONTRAPPOSTA ALLA PLACCA NEL TRATTAMENTO DELLE FRATTURE PERIPROTESICHE D'OMERO. È DAVVERO VANTAGGIOSA RISPETTO ALLA SOLUZIONE ESCLUSIVAMENTE METALLICA?

Giuseppe Rollo[1], Marco Filipponi[2], Valentina Russi[3], Paolo Pichierri[4], Alessandro Stasi[1], Antonio Marsilio[1], Luigi Meccariello[5]

[1] Lecce; [2] Ospedale "Vito Fazzi", Ortopedia e Traumatologia, Lecce; [3] Clinica Ortopedica e Traumatologica, Università degli Studi di Palermo, Palermo; [4] Castromediano; [5] Po Vito Fazzi Lecce, U.O.C. Ortopedia e Traumatologia, Lecce

Introduzione: Il progressivo aumento degli impianti protesici di spalla in anziani attivi ha comportato anche l'incremento delle fratture periprotesiche d'omero. In letteratura l'incidenza di questa patologia varia tra lo 0,6% e il 3%. Lo scopo dello studio è quello di confrontare la soluzione biometallica alla soluzione metallica nel trattamento di queste fratture particolari.
Materiali e Metodi: Dal Gennaio 2011 al Dicembre 2014 abbiamo trattato 8 fratture periprotesiche di omero. Le abbiamo divise in due Gruppi. Il primo gruppo(PS) è rappresentato da 5 pazienti trattati con placca e stecca d'osso di stecca allogenica contrapposta.
La popolazione del gruppo PS al momento del trauma aveva una età media di 74.4 anni(Range 70-85), il rapporto tra sessi (m:f) era di 0.66(2:3), le fratture sono state classificate secondo la classificazione di Worland per le frattura periprotesiche d'omero: Worland B2: 1; Worland C:4.
Il secondo gruppo(PSS) è rappresentato da 7 trattate esclusivamente con placca. La popolazione del gruppo PSS al momento del trauma aveva una età media di 76.2 anni(Range 69-84), il rapporto tra sessi (m:f) era di 0.5(1:2), le fratture sono state classificate di Worland: B2: 1; C:2.
I criteri scelti per la valutazione dei due gruppi, durante il follow up clinico e radiologico, sono stati: la qualità di vita misurata con The Short Form (12) Health Survey(SF-12), la funzionalità dell'omero e della qualità di vita ad essa connessa misurata con Constant Score (CS), la guarigione ossea misurata con RADIOGRAPHIC UNION SCORE (RUS) e le complicanze post operatorie. L'Endpoint valutativo è stato fissato a 12 mesi per entrambi i gruppi.
Risultati: I risultati ad un anno non hanno mostrato una differenza sostanziale tra la soluzione biologico metallica ed esclusivamente metallica.
Discussione: L'osteosintesi di una frattura in termini generali ha come scopo quello di ottenere una ricostruzione morfologica ed una stabilità meccanica sufficente a permettere una mobilizzazione precoce che non infici la guarigione. Nel caso delle fratture periprotesiche le problematiche sono maggiori poiché la presenza della protesi condiziona l'uso dei mezzi di sintesi tradizionali.
Conclusioni: L'uso di placche multiple avrebbe lo svantaggio di creare un impegno "metallico" eccessivo mentre il ricorso all'uso di stecche d'osso corticale di banca ha il vantaggio di affiancare un materiale biologico valido meccanicamente oltre che osteointegrabile anche se solo parzialmente.

LE SFIDE DEL TRATTAMENTO DELLE PSEUDOARTROSI DI CLAVICOLA: LA PROBLEMATICA È MECCANICA O BIOLOGICA?

Giuseppe Rollo[1], Paolo Pichierri[2], Antonio Marsilio[1], Marco Filipponi[3], Michele Bisaccia[4], Luigi Meccariello[5]

[1] Lecce; [2] Castromediano; [3] Ospedale "Vito Fazzi", Ortopedia e Traumatologia, Lecce; [4] Az. Osp. "S.Maria Della Misericordia", Clinica Ortopedica e Traumatologica, Perugia; [5] Po Vito Fazzi Lecce, U.O.C. Ortopedia e Traumatologia, Lecce

Introduzione: Il tasso di pseudoartrosi è stato segnalato per tra lo 0.1% e il 15%. Ci sono anche diversi fattori predisponenti per l'insorgenza di queste complicanze: i fattori generali legati al paziente e i fattori specifici legati al sito di frattura.Lo scopo del nostro studio è quello di revisionare l'eziologia della pseudoartrosi di clavicola nella loro forma atrofica e investigare sui risultati del trattamento di revisione in un singolo step.
Materiali e Metodi: Studio Retrospettivo. 71 pazienti affetti da pseudoartrosi dovuti a trattamento: Conservativo in 13 pazienti; fissazione con placca in 12; riduzione chiusa e sintesi(fixation) con filo di K in 24; riduzione a cielo aperto e sintesi con filo di K. In 70 casi su 71 abbiamo impiantato la placca e le viti superiormente e la stecca allogenica di perone inferiormente associata ad un innesto di spongiosa prelevato dalla cresta iliaca del paziente. In 1 caso invece abbiamo impiantato la placca sul margine anteriore della clavicola e la stecca allogenica di perone sul margine posteriore sempre associata ad un innesto di spongiosa prelevato dalla cresta iliaca del paziente. I criteri scelti clinici e radiografici per valutare i risultati sono stati: The Short Form (12) Health Survey (SF-12), il Constant Shoulder Score(CSS) e il Disability Disabilities of the Arm, Shoulder and Score(DASH) e il Radiographic Union Score (RUS) per la consolidazione ossea. L'endpoint valutativo è stato fissato a12 mesi.
Risultati: Dagli esami ematici e colturali abbiamo riscontrato 22 pseudoartrosi infette e 49 tra atrofiche o oligotrofiche. Solo in 10 casi i markers infiammatori erano positivi pre operatoriamente. I microrganismi isolati erano resistenti ai più comuni antibiotici. 70 pazienti su 71 sono guariti con esiti funzionali e qualità della vita paragonabili a prima del trauma. La consolidazione ossea radio-

grafica si è avuta in 107.8 (range 82-160) giorni nelle pseudoartrosi asettiche e mentre in quelle settiche si è avuta118.4 (range 82-203) giorni. Il caso non guarito è stato un grave fallimento che ha portato all'escissione subtotale della clavicola.
Discussione: L'importanza dell'inquadramento e dello studio della nonunion è fondamentale per avere buoni outcomes. Un principio che guida il nostro operato è che le aseptic nonunions guariscono in sala operatoria and infection nonunions possono essere combattute e vinte sul tavolo operatorio.Ridare la corretta lunghezza della clavicola interconnessione tra lo sterno e il cingolo scapolare è indispensabile per non avere deficit funzionali all'arto superiore.
Conclusioni: La stecca di perone e l'innesto tricorticale di non hanno solo un valore meccanico ma hanno un forte valore biologico per far guarire in tempi rapidi la nonunion.Il ritorno alla qualità della vita dei pazienti pre frattura deve essere il nostro obiettivo.

FRATTURE COMPLESSE DEL CAPITELLO RADIALE

Giuseppe Marco Cuscani[1], Giuseppe Caff[2], Giovanni Restuccia[1]

[1] Arnas Garibaldi, Ortopedia E Traumatologia, Catania; [2] Arnas Garibaldi, Ortopedia E Traumatologia, Catania

Introduzione: Principio fondamentale nel trattamento chirurgico delle fratture di capitello radiale è preservare e/o ripristinare la congruità articolare considerando sia il piano coronale che la stabilità longitudinale del gomito e dell'avambraccio, attraverso una ricostruzione quanto più anatomica supportata da una sintesi stabile e resistente che permetta una mobilizzazione precoce. lo studio tiene in considerazione la complessità dei fattori che caratterizzano la scelta chirurgica: il numero e le dimensioni dei frammenti, la dislocazione sia dei frammenti attraverso le indagini diagnostico - strumentali, l'interessamento della coronoide, l'estensione sul collo radiale, entità della lussazione. La nostra ricerca cercherà di valutare attraverso test di "clinical outcome" come il QiukDASH e il Broberg - Morrey score l'efficacia del trattamento, come anche la stabilità articolare del gomito, rigidità articolare ed eventuali segni radiologici di osteoartrosi, pseudoartrosi, ossificazioni ectopiche.
Materiali e Metodi: Presso la nostra unità operativa tra il 2010 e 2016 sono stati trattati 63 pazienti con frattura del capitello radiale, classificate secondo Mason - Morrey - Radin. I pazienti sono suddivisi in due gruppi: Gruppo 1 fratture isolate del capitello radiale (46 pazienti). Gruppo 2 fratture del capitello a cui si associano altre fratture al gomito e/o la lussazione articolare (17 pazienti).Il follow-up completo è stato eseguito sul 63% dei casi; l'analisi dei risultati con QuickDASH score e con il Broberg - Morrey index.
Risultati: Ad un follow up medio di 24 mesi(range 12-36 mesi) si evidenzia da un esame dei risultati con Broberg-Morrey index, che il gruppo 1 ha una media complessiva del totale dei punteggi di 91,27 (range 80 - 94) di contro il gruppo 2 raggiungono un punteggio medio di 85,33 (range 70 - 93). Lo stesso si evidenzia per i risultati ottenuti con il QuickDASH score, dove nel gruppo 1 la media del punteggio è di 86,77, mentre nel gruppo 2 risulta di 78,15. Non si sono manifestate particolari complicanze ai controlli rxgrafici.
Discussione: nel nostro studio abbiamo focalizzato l'attenzione sulle fratture del capitello radiale (capitello e/o collo del radio) con eziopatogenesi complessa da trama e con lesioni associate(triade maligna), effettuando uno screening retrospettivo su 67 fratture di capitello complessive tutte trattate chirurgicamente tra il 2010 e il 2016.
Conclusioni: La nostra esperienza ci porta ad affermare che non ci sono, in generale, evidenze cliniche di gravi svantaggi nel trattamento di osteo - sintesi delle fratture di capitello radiale complesse rispetto al gruppo 1, quindi si può sostenere che la sintesi, se pur difficile ed indaginosa, va eseguita anche quando ci troviamo davanti a fratture classificate IIa/b/c, III, ed anche IV tipo secondo Mason-Morrey-Radin, riservando la sostituzione proteica come ultima possibilità.

PSEUDOARTROSI SETTICHE E PERDITE DI SOSTANZA CRITICHE NELL'AVAMBRACCIO

Giorgio Maria Calori[1], Emilio Luigi Mazza[2], Massimiliano Colombo[3], Alessandra Ines Maria Colombo[2], Fabio Giardina [2], Fabio Romanò[2], Simone Mazzola[2]

[1] Asst Pini-Cto, Milano; [2] Asst Pini-Cto, Milano; [3] Asst Pini-Cto, Milano

Introduzione: La classica raccomandazione per il trattamento delle pseudoartrosi è una fissazione stabile della pseudoartrosi e l'utilizzo contemporaneo di un innesto osseo autologo (ABG) al fine di stimolare il substrato biologico e potenziare il processo di guarigione. Negli ultimi anni è stata tentata una ottimizzazione del substrato biologico. Una nuova strategia, definita "politerapia", comporterebbe l'utilizzo e l'impianto simultaneo di tutte e tre le componenti fondamentali del concetto di diamante: MSCs, rh-BMPs e scaffolds.
Materiali e Metodi: Questo è uno studio clinico retrospettivo osservazionale di un database relativo a pazienti trattati per pseudoartrosi di avambraccio. Nel nostro studio sono stati arruolati 52 pazienti. I pazienti sono stati suddivisi in 2 gruppi di trattamento: il "gruppo monoterapia" che include 33 pazienti e il "gruppo politerapia" che include 19 pazienti.
Risultati: Nel gruppo monoterapia 21/33 pseudoartrosi (63,64%) sono andate incontro a una guarigione sia radiografica che clinica a 12 mesi; il DASH SCORE medio calcolato al follow-up dei 12 mesi ha mostrato un valore medio di 55,15 punti. Nel gruppo politerapia 17/19 (89,47%) pseudoartrosi sono andate incontro a guarigione sia clinica che radiografica a 12 mesi; il DASH score medio rilevato a 12 mesi ha mostrato un valore medio di 45,47 punti. I tempi medi di guarigione clinica rilevati sono rispettivamente di 3,65 mesi nei pazienti trattati con politerapia e di 5,29 mesi nei pazienti trattati con monoterapia; i tempi medi di guarigione radiografica rilevati sono di 6,18 mesi nei pazienti trattati con politerapia e di 8,43 mesi nei pazienti trattati con monoterapia. I dati esposti, mostrano all'analisi statistica una superiorità del trattamento con politerapia in termini

di guarigione radiografica e clinica a 12 mesi (p=0,0431) e in termini di risultato del DASH SCORE a 12 mesi (p=0,0477). Anche dal punto di vista dei tempi medi di guarigione radiografica (p=0,0105) e clinica (p=0,0267) il trattamento con politerapia mostra una superiorità statisticamente significativa.
Discussione: Abbiamo analizzato la letteratura disponibile relativamente all'uso di orto-biotecnologie nelle pseudoartrosi e perdite di sostanza critiche dell'avambraccio.
Conclusioni: In base ai risultati presentati dal nostro studio clinico, si evince che il trattamento basato sulla politerapia è superiore ad una semplice monoterapia in pazienti che presentano un NUSS SCORE elevato, cioè pazienti appartenenti alla seconda e terza classe che sono quindi considerati complessi per la coesistenza di severi fattori di rischio prognostici per la guarigione di una pseudoartrosi.

RISULTATI FUNZIONALI NELLE FRATTURE COMPLESSE ARTICOLARI DELL'ESTREMO DISTALE DI OMERO, IN UNA CASISTICA DI GIOVANI ADULTI

Santo Rapisarda[1], Renato Arcidiacono[2], Giovanna Callea[2], Rosario Lupo[2]

[1] U.O.C. Ortopedia e Traumatologia, Ospedale San Giovanni di Dio Asp 1 Agrigento, Agrigento; [2] U.O.C. Ortopedia e Traumatologia, Ospedale San Giovanni di Dio Asp 1 Agrigento, Agrigento

Introduzione: Le fratture articolari dell'estremo distale dell'omero rappresentano una seria sfida per il chirurgo ortopedico. È indiscussa l'indicazione chirurgica, ma è pur vero che la complessità dell'anatomia della suddetta regione rende la sintesi alquanto difficile da realizzare. La sfida sta nell'eseguire una sintesi più stabile possibile, al fine di garantire un'immediata mobilizzazione articolare, fondamentale per ottenere un buon risultato funzionale; il tutto ovviamente sarà condizionato dalla morfologia della frattura, qualità dell'osso e non ultimo dalla collaborazione del paziente stesso.
Materiali e Metodi: Lo studio riguarda 38 pazienti con età media 45 aa. trattati per fratture intra-articolari dell'estremo distale dell'omero dal 2009 al 2016 appartenenti al gruppo C della classificazione AO di cui: 10 *C1*, 12 *C2*, 16 *C3*. In tutti i pazienti il planing preoperatorio prevedeva uno studio radiografico standard e un esame Tc 3D. La via d'accesso utilizzata è stata la via posteriore in posizione prona, con osteotomia di chevron dell'olecrano; la sintesi interna è stata realizzata con doppie placche a stabilità angolare con configurazione ad arco romano, associata nel 30% dei casi di fratture C3 ad innesti ossei. La mobilizzazione articolare è iniziata a 48 ore dall'intervento, con CPM passiva e a circa 30 giorni con kinesi attiva. Controlli clinici e radiografici a 1-2-3-6-12 mesi.
Risultati: Nella valutazione clinica il MEPS (Mayo Elbow Performance Score) è risultato di 80.08±10.15 a 12 mesi dal follow up, con risultati eccellenti e buoni nel 80 % dei casi, mentre il Dash score medio è stato 15.96±9.92. Nel 20% i risultati sono stati moderati con MEPS medio di 65.02; in 4 casi abbiamo evidenziato la formazione di calcificazioni eterotopiche, nonostante la profilassi con indometacina di 25 mg x 3 die. Sono state osservate solo complicanze minori in 4 casi; 3 casi di deiscenza superficiale della ferita e 1 caso di neuroapprassia del nervo ulnare
Discussione: Nonostante le controversie in letteratura, dal nostro studio si evince che l'osteosintesi rigida con placche parallele garantisce una buona stabilità, a cui si associano buoni risultati funzionali.
Conclusioni: Il vero successo per il chirurgo è garantire al paziente un recupero soddisfacente della propria autonomia in tempi brevi; per cui è indispensabile un'attenta pianificazione preoperatoria, una sintesi stabile per assicurare una precoce e sicura mobilizzazione articolare.

Comunicazioni RACHIDE 1

Sabato 21 Ottobre 2017 dalle 10:00 alle 11:00

L'UTILIZZO DELLA DEROTAZIONE VERTEBRALE DIRETTA E DI BARRE ASIMMETRICHE NELLA SCOLIOSI IDIOPATICHE DELL'ADOLESCENTE

Cesare Faldini[1], Raffaele Borghi[1], Fabrizio Perna[1], Alberto Ruffilli[1], Camilla Pungetti[1], Valentina Persiani[1], Francesco Traina[2]

[1] Istituto Ortopedico Rizzoli, II Clinica Ortopedica e Traumatologica, Bologna; [2] Istituto Ortopedico Rizzoli, II Clinica Ortopedica e Traumatologica, Bologna

Introduzione: La derotazione vertebrale diretta (DVR) è oggi utilizzata al fine di ottenere una correzione della deformità assiale nei pazienti affetti da scoliosi idiopatica dell'adolescenza (SIA). Abbiamo ipotizzato che l'utilizzo di barre modellate diversamente in base alla curva da trattare, associato alla DVR possa permettere una migliore correzione della deformità assiale.
Materiali e Metodi: Sono stati analizzati retrospettivamente 30 pazienti affetti da SIA. La tecnica chirurgica ha previsto un singolo approccio posteriore e l'utilizzo di viti peduncolari uniplanari. La correzione della deformità ha previsto l'utilizzo due barre modellate diversamente: la barra maggiormente modellata è stata utilizzata sulla concavità toracica e sulla convessità lombare, mentre la meno modellata sulla convessità toracica e sulla concavità lombare. In seguito con l'aiuto di un sistema di guide ancorate alla testa di ogni vite, le barre sono state progressivamente avvicinate alle viti peduncolari; in questa fase il diverso profilo delle barre ha determinato una correzione della deformità assiale, ruotando le vertebre verso la barra più distante dalle viti. A questa procedura ha fatto seguito la DVR. L'angolo di Cobb è stato calcolato su radiografie coronali eseguite preoperatoriamente, a 3, 6 mesi e all'ultimo follow up disponibile. La correzione assiale è stava valutata tramite il calcolo dell'angolo di rotazione della vertebra apicale su esame RMN e TC.
Risultati: Il valore medio dell'angolo di Cobb si è ridotto da 67.1° a 14.3° e il valore medio della cifosi è passato da 16.1° a 23.0°. L'angolo di rotazione della vertebra apicale è passato da un valore medio preoperatorio di 25.5° a un valore medio postoperatorio di 10.3°. Il follow-up medio è stato di 2 anni. Non si sono osservate complicanze perioperatorie maggiori. All'ultimo follow-up non si sono osservate progressioni della deformità, pull-out delle viti o pseudoartrosi.
Discussione:
Conclusioni: I risultati della tecnica chirurgica di correzione della scoliosi idiopatica dell'adolescenza con barre asimmetriche e derotazione vertebrale diretta hanno dimostrato sicurezza ed efficacia con buoni risultati radiografici e clinici. Ulteriori approfondimenti sui pazienti reclutati e studi di confronto saranno necessari per definire con maggiore accuratezza le indicazioni e i limiti di questa procedura chirurgica.

ECO-NAVIGAZIONE REAL TIME NELLE PROCEDURE INTERVENTISTICHE SULLA COLONNA LOMBOSACRALE: LA NOSTRA ESPERIENZA

Elena Massone[1], Luca Cavagnaro[2], Pietro Caruso[3], Silvia Perugin-Bernardi[4], Matteo Formica[5], Enzo Silvestri[3]

[1] Univesità degli Studi di Genova, Genova; [2] Orthopaedic Department, Irccs Azienda Ospedaliera San Martino-Ist, Genova; [3] Ospedale Evangelico Internazionale, Genova; [4] Università degli Studi di Genova, Genova; [5] Irccs Azienda Ospedaliera San Martino-Ist, Genova

Introduzione: La tecnologia di Fusion Imaging, che prevede l'accoppiamento real-time della valutazione ecografica con la corrispondente immagine TC o RM, permette di combinare la visione panoramica e l'elevata risoluzione anatomica di queste ultime due metodiche, con la facilità di utilizzo degli ultrasuoni evitando, inoltre, l'esposizione del paziente a radiazioni ionizzanti durante la procedura. L'obiettivo del nostro lavoro è la valutazione dell'outcome clinico di una coorte di pazienti affetti low back pain trattati con tecnica infiltrativa mediante Fusion Imaging (US-TC, US-RM).
Materiali e Metodi: Abbiamo utilizzato un nuovo dispositivo per l'econavigazione (MASMEC) equipaggiato con ago sensorizzato in punta che permette di orientare la procedura o tramite la sonda o attraverso l'ago stesso. Abbiamo selezionato 34 pazienti con dolore lombare cronico e diagnosi recente di osteoartrosi delle faccette articolari dopo esame RM o TC (21 pazienti) o di sacroileite dopo diagnosi clinica (13 pazienti). L'iniezione intra-articolare di corticosteroidi lidocaina e ozono è stata condotta mediante la guida della fusion imaging ottenuta con i dati volumetrici RM o TC visualizzati in maniera simultanea alle immagini real-time ecografiche mediante l'utilizzo di un "volume navigation system". I pazienti sono stati valutati mediante VAS (visual analogue scale), Oswestry Disability Index (ODI) prima, a 6 settimane e a fine follow-up dal trattamento.
Risultati: L'età media della popolazione in studio è di 67 ± 9.7. Dei 34 pazienti, 15 erano machi e 19 femmine. Il follow-up medio è stato di 6.3 mesi ± 4.7 Per la procedura di Fusion-Imaging è stata utilizzata la TC in 25 pazienti. Il valore medio di VAS è passato da 7.2 ± 1.9 a 2.9 ± 1.2 a 6 settimane ($p<0.01$). Analogamente il valore medio di ODI è sceso da 56.5% ± 10 a 31.2% ± 8.1 ($p<0.01$). Il 91% dei pazienti era soddisfatto della procedura. Non sono state registrate complicanze periprocedurali ed il target terapeutico è stato raggiunto nel 100% dei casi. Non sono state rilevate differenze statisticamente significative tra pazienti affetti da sindrome delle faccette o da sacroileite.
Discussioni e Conclusioni: L'eco-navigazione real time con tecnica di Fusion Imaging US-TC o US-RM nelle procedure inter-

ventistiche sulla colonna lombosacrale si è confermata attuabile ed efficace in termini di diminuzione del dolore e della disabilità. Questa metodica permette, inoltre, di ridurre l'esposizione a radiazioni ionizzanti.

CONFRONTO TRA DUE TECNICHE CHIRURGICHE PER IL RECUPERO DELLA CIFOSI NELLE SCOLIOSI IDIOPATICHE DELL'ADOLESCENZA

Cesare Faldini[1], Federico Pilla[1], Fabrizio Perna[1], Raffaele Borghi[1], Alberto Ruffilli[1], Antonio Mazzotti[1], Francesco Traina[2]

[1] Istituto Ortopedico Rizzoli, II Clinica Ortopedica e Traumatologica, Bologna; [2] Istituto Ortopedico Rizzoli, II Clinica Ortopedica e Traumatologica, Bologna

Introduzione: Nella scoliosi idiopatica dell'adolescente (SIA) l'ipocifosi è una conseguenza naturale della compromissione della colonna toracica sul piano coronale. La riduzione della cifosi toracica in questi pazienti rappresenta uno dei parametri più influenti sui risultati clinici a lungo termine. Scopo di questo lavoro è di confrontare i risultati radiografici e clinici ottenuti con due differenti tecniche chirurgiche nel trattamento di pazienti affetti da SIA con lo scopo di identificare la migliore procedura per restaurarne la cifosi.
Materiali e Metodi: Abbiamo condotto una analisi retrospettiva su 36 pazienti divisi in due gruppi omogenei di 18 pazienti sottoposti a trattamento chirurgico con due differenti tecniche: rotazione simultanea con doppia barra (SDRR) e traslazione simultanea con doppia barra (SDRT). I risultati radiografici e clinici postoperatori sono stati confrontati con i valori preoperatori e tra le due tecniche.
Risultati: Il follow-up medio è stato di 3 anni. Il valore medio dell'angolo di Cobb preoperatorio è risultato 69.5° nel gruppo SDRR e 66.2° nel gruppo SDRT. Il valore medio postoperatorio è risultato rispettivamente 16.4° e 14.3° (p=0.22). Il valore medio preoperatorio della cifosi toracica è risultato 13.8° e 13.2° rispettivamente nel gruppo SDRR e nel gruppo SDRT. Il valore medio postoperatorio è risultato 17.5° nel gruppo SDRR e 21.4° nel gruppo SDRT con una differenza statisticamente significativa tra i due gruppi (p=0.0002). La rotazione vertebrale sul piano assiale è migliorata in entrambi i gruppi. Né il bilanciamento sagittale né quello coronale hanno subito variazioni significative nel postoperatorio. Non si sono verificate complicanze maggiori perioperatorie. I risultati clinici valutati tramite il questionario SRS-22 sono migliorati in entrambi i gruppi nel postoperatorio senza differenze significative tra le due tecniche.
Discussione:
Conclusioni: Entrambe le tecniche chirurgiche analizzate hanno dimostrato buoni livelli di correzione della deformità sui tre piani dello spazio con ottimi risultati radiologici soprattutto sul piano sagittale e un basso tasso di complicanze. Tuttavia la tecnica SDRT ha dimostrato maggiore capacità di recupero di una cifosi parafisiologica nei pazienti con SIA ipocifotici, per questo motivi gli autori suggeriscono il ricorso alla tecnica SDRT nei casi in cui sia necessaria la correzione chirurgica di SIA ipocifotiche.

CORREZIONE INTRAOPERATORIA DELLE DEFORMITÀ SAGITTALI: DATO VERITIERO?

Luca Ricciardi[1], Luca Proietti[2], Andrea Perna[2], Ilaria Giannelli[2], Eugenio Valenzi[3], Giuseppe Barone[4], Francesco Ciro Tamburrelli[5]

[1] Università Cattolica del Sacro Cuore - Fondazione Policlinico A. Gemelli, Neurochirurgia, Roma; [2] Università Cattolica del Sacro Cuore - Fondazione Policlinico A. Gemelli, Chirurgia Vertebrale, Roma; [3] Università Cattolica del Sacro Cuore - Fondazione Policlinico A. Gemelli, Roma; [4] Università degli Studi di Perugia - Ospedale S. Maria Della Misericordia, Ortopedia e Traumatologia, Perugia; [5] Ortopedia e Traumatologia - Ucsc di Roma, Chirurgia Vertebrale, Roma

Introduzione: Nella pratica comune del chirurgo vertebrale alle prese con la correzione di una deformità sul piano sagittale vi è la pianificazione pre operatoria e la verifica intra operatoria con la fluoroscopia. Allo stesso modo, è di frequente riscontro, all'esame radiologico post operatorio, un grado di correzione diverso da quello constatato in sala operatoria. Lo scopo di questo studio è quello di indagare il grado di corrispondenza tra la valutazione intra operatoria e quella post operatoria ed identificare una eventuale correlazione tra l'una e l'altra sia nelle fissazioni brevi che in quelle lunghe.
Materiali e Metodi: Tutti i pazienti sottoposti ad intervento di stabilizzazione dorso-lombo-sacrale dal 2014 ad oggi presso il nostro centro, dei quali sono disponibili gli esami radiologici pre, intra e post operatori sono stati ammessi allo studio. Una misurazione degli angoli sagittali globali e parziali dei segmenti inclusi nel sistema di fissazione sono stati misurati sull'esame radiologico intra operatorio e su quello post operatorio. L'analisi statistica è stata condotta prendendo in esame il tipo di fissazione realizzata, il numero di livelli inclusi, il segmento trattato, il tipo di decompressione effettuata.
Risultati: Tra i dati intra operatori e quelli post operatori, sul campione totale ed identificando dei sottogruppi in base al segmento trattato, al tipo di fissazione realizzata, alla lunghezza del sistema ed alla realizzazione o no di osteotomie, esiste una differenza statisticamente significativa delle grandezze in esame.
Discussione: I risultati emersi dallo studio suggeriscono che possa essere, in una certa misura, prevedibile una differenza tra i dati goniometrici intra operatori e quelli post operatori. Essendo il planning pre operatorio fondamentale nella correzione delle deformità, venire a conoscenza delle correlazioni che legano i due dati potrebbe adiuvare il chirurgo nella realizzazione del miglior costrutto e del miglior risultato clinico e radiologico.
Conclusioni: Il presente studio suggerisce la necessità di approfondire questo campo di ricerca in modo da poter migliorare l'out come dei nostri pazienti affetti da deformità sul piano sagittale e che verranno sottoposti ad intervento chirurgico. Ulteriori studi sono necessari per chiarire questo argomento complesso e poco indagato.

TUMORI E LESIONI SIMIL-TUMORALI VERTEBRALI IN GRAVIDANZA

Giovanni Noia[1], Aaron Burrofato[2], Maria Concetta Meluzio[3], Marco Passiatore[2], Domenico Alessandro Santagada[4], Francesco Ciro Tamburrelli[1]

[1] Istituto di Clinica Ortopedica, Policlinico A. Gemelli, Università Cattolica del Sacro Cuore, Polo di Scienze Dell'invecchiamento, Neurologiche, Ortopediche e Della Testa-Collo, Roma; [2] Istituto di Clinica Ortopedica, Polo di Scienze Dell'invecchiamento, Neurologiche, Ortopediche e Della Testa-Collo, Roma; [3] Università Cattolica del Sacro Cuore - Fondazione Policlinico Gemelli, Ortopedia e Traumatologia, Roma; [4] Istituto di Clinica Ortopedica, Policlinico A. Gemelli, Università Cattolica del Sacro Cuore, Polo di Scienze Dell'invecchiamento, Neurologiche, Ortopediche e Della Testa-Collo, Roma

Introduzione: L'evenienza di tumori e lesioni simil-tumorali sintomatici, localizzati al rachide durante la gravidanza, è un'eventualità infrequente ma non certamente rara. Caratteristica è l'associazione tra le modificazioni ormonali ed emodinamiche tipiche del periodo gestazionale e l'accrescimento della lesione che, generalmente, è misconosciuta alla gestante fino all'esordio dei sintomi. Si presentano con una sintomatologia aspecifica, dominata, nelle forme gravi, da deficit neurologici a volte gravi ed evolutivi. È in particolare la presenza di questi ultimi che impone delle scelte terapeutiche, talora drammatiche, sia per la gestante che per il nascituro. Tra le lesioni simil-tumorali si annoverano gli angiomi vertebrali che tipicamente possono manifestarsi nel corso della gravidanza verosimilmente per una spinta accrescitiva da modificazioni emodinamiche. L'espansione intracanalare dell'angioma è causa di un deficit sensitivo-motorio la cui gravità dipende dalla localizzazione della lesione.
Materiali e Metodi: La nostra casistica si compone di 3 pazienti, due casi di emangioma e un caso di metastasi da carcinoma papillare tiroideo. I pazienti si presentavano con deficit neurologico ingravescente, di cui due con paraparesi e uno con monoparesi destra. Il tratto lombare è stata la sede del caso di carcinoma e di un caso di emangioma. L'altro caso di emangioma, invece, ha interessato il tratto toracico. Nel caso di emangioma toracico il decifit si è manifestato nel secondo trimestre di gravidanza, mentre negli altri due il deficit è comparso nell'ultimo mese di gestazione. La paziente con emangioma toracico è andata incontro in primis ad un'interruzione volontaria di gravidanza IVG, successivamente ha subito un intervento di embolizzazione e decompressione. Gli altri due pazienti hanno subito un intervento di decompressione e stabilizzazione.
Risultati: La paziente con l'angioma in sede toracica non ha recuperato il deficit dopo l'intervento di decompressione. Negli altri il deficit è completamente regredito a seguito della decompressione e stabilizzazione.
Conclusioni: In letteratura la documentazione si riferisce talvolta a segnalazioni sporadiche o a casistiche esigue che non consentono di tracciare un algoritmo univoco. La mancanza di evidenze cliniche di primo livello ci porta a considerare caso per caso l'eventuale trattamento chirurgico.Oggetto della presente comunicazione è presentare la nostra esperienza sull'argomento e discutere gli aspetti salienti diagnostici e terapeutici, attraverso una revisione della letteratura.

TRATTAMENTO CONSERVATIVO NELLE INFEZIONI SUPERFICIALI IN CHIRURGIA VERTEBRALE LOMBARE

Francesco Ciccolo[1], Gemma Vila Canet[2], Augusto Covaro Covaro[2], Anna Garcie de Frutos[2], María Teresa Ubierna Garcés[2], Enric Caceres Palou[2]

[1] Insitut Universitari Dexeus, Barcelona, Spain; [2] Insitut Universitari Dexeus, Barcelona, Spain

Introduzione: La diagnosi di infezione superficiale post chirurgica rimane ad oggi argomento dibattuto in determinate situazioni, a causa della difficile differenziazione con l'infezione profonda post chirurgica. L'obbietivo del seguente studio è conoscere l'evoluzione a medio termine delle infezioni considérate superficiali, in un grupo di pazienti operati per patología degenerativa di colonna lombare, ai quali è stato somministrato un trattamento antibiótico orale senza debridment chirurgico; è stata altresì effettuata una comparazione funzionale di questi pazienti con un grupo di controllo a 30 mesi di follow up.
Materiali e Metodi: analisi retrospettiva degli interventi chirurgici realizzati per patología degenerativa lombare, tra il 2011 e il 2014 presso l'istituzione di appartenenza. Sono state incluse tutte le ferite chirurgiche o deiscenze, che rispondessero ai criteri di infezione superficiale, durante i primi 30 giorni di post operatorio, secondo i criteri stabiliti da Center for Disease Control and Prevention; presenza di almeno un cultivo microbiológico positivo in tutti i casi inclusi. Tutti i pazienti in analisi sono stati trattati con trattamento antibiótico orale senza mai effettuare debridment chirurgico. Gruppo di studio e grupo di controllo sono stati sottoposti a una valutazione funzionale mediante Oswestry Disability Index ODI e Visual Analogue Scale VAS.
Risultati: undici (1,19%) di 920 pazienti trattati hanno riportato una infezione superficiale della ferita chirurgica. Nessuno di questi è progredito a infezione chirurgica profonda durante i 30 mesi di follow up. Il gruppo in studio ha mostrato valori funzionali assimilabili al grupo di controllo in quanto a ODI e VAS.
Discussione: un infezione superficiale, in chirurgia per patología degenerativa lombare, se correttamente diagnosticata e trattata nei primi 30 giorni post operatori, mediante antibiotici con somministrazione orale, è poco probabile che evoluzioni a infezione profonda.
Conclusioni: I risultati funzionali emersi risultano assimilabili a quelli di un grupo di controllo che non ha presentato la stessa complicazione.

TRAZIONE HALO-OPERATORIA VS TRAZIONE PROGRESSIVA CON BARRA MAGNETICA NEL TRATTAMENTO SOLO POSTERIORE DELLE SCOLIOSI IDIOMATICHE SEVERE DELL'ADOLESCENZA

Mario Di Silvestre[1], Francesco Lolli[2], Tiziana Greggi[3], Francesco Vommaro[3], Alberto Ruffilli[4], Gianluca Colella[5], Elena Maredi[3], Francesca Pastorali[2], Andrea Baioni[2], Aristide Morigi[2]

[1] Istituto Ortopedico Rizzoli, Chirurgia del Rachide, Bologna; [2] Bologna; [3] Istituto Ortopedico Rizzoli, Chirurgia del Rachide, Bologna; [4] Istituto Ortopedico Rizzoli, II Clinica Ortopedica e Traumatologica, Bologna; [5] Istituto Ortopedico Rizzoli, Chirurgia Delle Deformità del Rachide, Bologna

Introduzione: L'obbiettivo del nostro studio è confrontare la trazione halo pre-operatoria con una trazione con barra magnetica, impiantata prima del tempo chirurgico di correzione definitiva nel trattamento solo posteriore delle scoliosi idiopatiche severe dell'adolescenza.

Materiali e Metodi: Sono stati inclusi 52 pazienti consecutivi con una scoliosi toracica idiopatica dell'adolescenza >80° (Lenke type 1, 2). Il follow up medio era di 5.3 anni (2.2 – 8.5). Il valore angolare medio della scoliosi era di 98° (88° - 125°) con una scarsa corregibilità (>20%). Assenza di deficit neurologiciIn un primo gruppo di 37 casi (71%) (gruppo H) è stata applicata una trazione halo pre-operatoria in media 20 giorni. In un altro gruppo di 15 casi (29%) (gruppo M) operati di recente, è stato eseguito un primo intervento di release posteriore con applicazione delle viti peduncolari e di una barra magnetica. Nei giorni successivi (in media 15) è stato eseguito un allungamento della barra mediante un solenoide applicato sulla cute; seguiva un secondo intervento di rimozione della barra magnetica e applicazione delle due barre con artrodesi definitiva. Analogo per il resto il trattamento chirurgico: tutti sono stati trattati mediante osteotomie toraciche a più livelli tipo Ponte, e aggiunta di osteotomia di sottrazione peduncolare della vertebra apicale. La densità delle viti peduncolari era dell'83% in media (77-91%).

Risultati Al FU la correzione finale media della scoliosi è risultata maggiore nel gruppo M: M,68.4% vs H,58%, (p<0.001) con una perdita correttiva media sovrapponibile tra i 2 gruppi (M,-1.9° vs H,-1.8°) (p<0.005).

Discussione: Non si sono avute complicanze neurologiche, ma nel gruppo H si è resa necessaria la sospensione dell'intervento in 4 casi (7.6% di tutti i casi) per un calo drammatico di PESS e PEM all'applicazione delle barre, subito rimosse: al risveglio il quadro neurologico era indenne; l'intervento è stato completato circa 7 gg dopo senza conseguenze. Nel gruppo con barra magnetica (M) non si sono verificati modifiche di PESS e PEM.

Conclusioni: L'utilizzo di una barra magnetica transitoria per sostituire la fase della trazione halo prima della correzione posteriore di una scoliosi severa ha lo svantaggio di dover eseguire due interventi, e di essere più costosa, ma rappresenta sicuramente una strategia più efficace in termini correttivi e soprattutto più sicura in termini di possibili complicanze neurologiche.

Comunicazioni LE FRATTURE COMPLESSE DELL'ARTO SUPERIORE 2

Sabato 21 Ottobre 2017 dalle 10:00 alle 11:00

FRATTURE DELL'OMERO PROSSIMALE: RISULTATI CLINICI E RADIOGRAFICI DOPO INCHIODAMENTO ENDOMIDOLLARE ANTEROGRADO

Enrico Vaienti[1], Francesco Pogliacomi[1], Margherita Menozzi[1], Daniele Casalini[1], Francesco Ceccarelli[1]

[1] Università degli Studi di Parma, Dipartimento di Medicina e Chirurgia, Parma

Introduzione: le fratture metaepifisarie dell'omero prossimale rappresentano il 5% di tutte le fratture e colpiscono prevalentemente gli individui anziani con implicazioni economiche sempre più importanti. L'indicazione e il tipo di trattamento rimangono controversi. Questo studio retrospettivo vuole valutare i risultati clinici e radiografici di 111 pazienti con frattura a 2-3 frammenti dell'omero prossimale e a 2 con estensione meta-diafisaria trattati con inchiodamento endomidollare anterogrado (T2 proximal nail short e long Stryker®) dal 1-1-2006 al 30-6-2016.
Materiali e Metodi: i risultati sono stati misurati con il "Constant score". Al controllo finale è stata analizzata l'articolarità della spalla, il recupero delle attività quotidiane e la soddisfazione individuale. Infine radiograficamente si è valutata la consolidazione, il "neck shaft angle", le complicanze legate al mezzo di sintesi utilizzato, nonchè i casi che hanno necessitato la rimozione.
Risultati: il follow-up medio è stato di 72 mesi (12-120). L'evoluzione clinica, come la soddisfazione individuale, è stata positiva nella maggior parte dei casi. Sono stati ottenuti risultati peggiori nei pazienti con più di 65 anni. La percentuale di consolidazione ha superato il 95%. La percentuale di complicanze (infezioni, mobilizzazione dei mezzi di sintesi, impingement, lesioni nervose) ha raggiunto il 18%.
Discussione: tra le differenti possibilità terapeutiche per le fratture a 2-3 frammenti dell'omero prossimale e a 2 con estensione meta-diafisaria il trattamento conservativo è ancora riportato, anche se il rischio di malconsolidazione o rigidità della spalla è consistente. Per questo il ricorso alla chirurgia (placche e viti, percutaneo e chiodi endomidollari) è sempre più frequente. L'indicazione protesica rimane per le fratture a 4 frammenti. Tutti i mezzi di sintesi citati hanno risultati e percentuali di complicanze diversi; l'inchiodamento endomidollare anterogrado garantisce una buona stabilità della frattura e alte percentuali di consolidazione. La necessità di introdurre questo mezzo di sintesi attaverso la cuffia dei rotatori rappresenta la prinicipale critica. Tuttavia, la precisione nell'esecuzione di questa procedura comporta risultati funzionali a lungo termine soddisfacenti. Come riportato in letteratura, pur essendo buoni i risultati consolidativi, dal punto di vista funzionale, anche per l'inchiodamento anterogrado, i risultati sono inevitabilmente peggiori negli anziani, che presentano già di base una cuffia dei rotatori degenerata.
Conclusioni: i positivi risultati e le poche complicanze osservate in questo studio confermano che l'inchiodamento anterogrado per queste lesioni debba essere considerato una valida e attuale opzione terapeutica. Il chiodo T2 proximal consente la gestione delle non rare fratture che dall'epifisi si estendono alla metadiafisi.

FALLIMENTO DELL 'OSTEOSINTESI NELLE FRATTURE COMPLESSE DELL'OMERO PROSSIMALE

Eraclio Siuni[1]

[1] Servizio Chirurgia Della Spalla Scomr, Ospedale Marino Cagliari Ats Sardegna, Selargius

Introduzione: Obiettivo di questo studio è di valutare le cause del fallimento dell'osteosintesi nelle fratture complesse dell'omero prossimale e quali risultati si possono ottenere con l'utilizzo di differenti soluzioni chirurgiche negli esiti dolorosi e invalidanti.
Materiali e Metodi: Sono giunti alla nostra osservazione 21 Pazienti con fallimento dell'osteosintesi eseguita per fratture scomposte pluriframmentarie meta-epifisarie dell'omero prossimale. I Pazienti erano stati trattati chirurgicamente con differenti metodi, 15 con placca e viti e 4 con fili di Kirschner percutanei, 1 con viti percutanee ed 1 con chiodo endomidollare. In 4 casi (3F, 1 M), per le condizioni generali dei Pazienti è stata rimossa la placca e le viti, negli altri casi sono state impiantate, da un singolo operatore, 3 endoprotesi senza stelo (3M) nei casi di necrosi post-traumatica della testa omerale, 3 protesi con stelo (2F ed 1M) quando è stato possibile ricostruire le tuberosità con la cuffia dei rotatori ancora funzionalmente valida in pazienti giovani. Negli altri 11 Pazienti, più anziani, è stata impiantata 1 endoprotesi CTA (1F) ed 10 artroprotesi inverse (7F e 3M) perché le tuberosità e/o la cuffia dei rotatori non erano riparabili. Si tratta, quindi, di 8 maschi e 13 femmine in età compresa tra 47 e 81 anni. I Pazienti sono stati valutati con la "Constant Score" e con esami radiografici standard. Il follow-up medio è stato di 26 mesi (min.6, max.80).
Risultati: L'incremento migliore del Costant Score si è avuto nei Pazienti più giovani in cui è stata impiantata l'endoprotesi, mediamente da 23 a 64 punti, mentre i Pazienti in cui è stata impiantata la protesi inversa da 17 a 56 punti. Tra le complicazioni importanti abbiamo riscontrato 1 dissociazione delle componenti, 1 caso con rottura secondaria dolorosa della cuffia dei rotatori che ha richiesto la revisione da endoprotesi ad artroprotesi inversa, 1 ematoma con deiscenza della ferita chirurgica.

Discussione: Lo studio delle cause del fallimento dell'osteosintesi delle fratture complesse dell'omero prossimale ed il trattamento degli esiti dolorosi rappresenta un impegno importante per il Chirurgo, per la presenza di molteplici aderenze, per l'alterata anatomia, per le retrazioni capsulo-legamentose, l'ipotrofia muscolare e l'insufficienza funzionale della cuffia dei rotatori.
Conclusioni: L'indicazione al trattamento chirurgico nel fallimento dell'ostesosintesi scaturisce dalla marcata limitazione funzionale e dal dolore cronico invalidante. La scelta tra la semplice rimozione del mezzo di sintesi, una protesi senza stelo, una endoprotesi con stelo cementato o no, ed una artroprotesi inversa dipende dallo stato della cuffia dei rotatori, dalla posizione delle tuberosità ed anche dall'età, condizioni generali ed aspettative del Paziente.

TRATTAMENTO INCRUENTO DELLE FRATTURE PLURIFRAMMENTARIE ESTREMO PROSSIMALE DELL'OMERO

Angelo Di Giunta[1], Francesco Ioppolo[2], Claudia Guglielmino[3], Rita Chiaramonte[4]

[1] Policlinico G.B Morgagni, Unità Funzionale di Chirurgia Articolare, Catania; [2] Policlinico G.B. Morgagni, Unità Funzionale Chirurgia Articolare, Catania; [3] Policlinico G.B. Morgagni, Unità Funzionale di Chirurgia Articolare, Catania; [4] Policlinico G.B. Morgagni, Unità Funzionale Chirurgia Articolare, Catania

Introduzione: Gli Autori, nell'ambito del grande capitolo delle patologie traumatiche dell'estremo prossimale di omero, hanno valutato se il trattamento conservativo si possa ancora considerare una valida scelta terapeutica nei pazienti che non possono essere trattati chirurgicamente per presenti comorbilità che ne controindicherebbero il trattamento cruento.
Materiali e Metodi: nell'ambito del nostro studio sono stati reclutati 30 pazienti con un'età compresa tra 65 e 85 anni, con frattura pluriframmentaria dell'estremo prossimale di omero, congruità dei margini della frattura e con il rapporto gleno-omerale conservato. Tutti i pazienti sono stati trattati con tutore in intrarotazione e adduzione per 5 settimane, successivo trattamento riabilitativo per 4-6-mesi e sottoposti a follow up radiologico a 7-15-21-35 giorni ed a controlli clinico-radiografici a 3-6-12 mesi. Le scale di valutazione che abbiamo utilizzato sono la VAS, la Barthel e la Simple Shoulder Test (SST).
Risultati: in nessuno dei pazienti è stato osservata necrosi della testa omerale, la consolidazione della frattura si è completata nelle 5 settimane ed il recupero dei ROM è stato soddisfacente con limitazioni ai soli gradi estremi di articolarità.
Discussione: Noi riteniamo, nella nostra esperienza clinica, che il trattamento conservativo nelle fratture pluriframmentarie dell'estremo prossimale di omero, possa essere una valida terapia in considerazione del fatto che questa tipologia di frattura frequentemente è di pertinenza di soggetti con età superiore a 65 anni con comorbilità che ne sconsigliano il trattamento chirurgico; La valutazione clinica con utilizzo dello studio radiografico e in taluni casi approfondimento di scansioni Tac con ricostruzioni 3D ci permettono di poter identificare in maniera soddisfacente la patologia e di conseguenza la scelta del trattamento. Riteniamo essenziale per un corretto recupero di questo tipo di fratture che il trattamento fisioterapico sia esteso per almeno 6 mesi.
Conclusioni: Il trattamento incruento delle fratture pluriframmentarie della testa dell'omero consente, attraverso valutazioni cliniche e radiografiche seriate che permettono un monitoraggio dell'evoluzione della patologia, di evitare ulteriori complicanze legate all'intervento chirurgico soprattutto nei pazienti anziani con comorbilità pur ottenendo soddisfacenti risultati di guarigione della frattura, un recupero del Range Of Motion e una ripresa funzionale scevri da rischi chirurgici. Gli Autori sottolineano la necessità che il protocollo fisioterapico venga iniziato il più precocemente possibile e che venga praticato per almeno 4-6-mesi tempo necessario per il raggiungimento degli obiettivi prefissati di recupero del ROM e delle IADLs (Instrumental activities of daily living).

FATTORI RADIOLOGICI PREDITTIVI DI PSEUDOARTOROSI NELLE FRATTURE SCOMPOSTE DEL TERZO MEDIO DI CLAVICOLA TRATTATE CONSERVATIVAMENTE

Matteo Borella[1], Jacopo Tagliapietra[2], Andrea Angelini[3], Antonio Berizzi[4], Marco Zamperetti[5], Pietro Ruggieri[6]

[1] Ospedale Policlinico Universitario di Padova, Clinica Ortopedica e Traumatologica, Padova; [2] Clinica Ortopedica Padova, Scienza Chirurgiche e Gastroenterologiche, Padova; [3] Università di Padova, Dipartimento di Ortopedia Ed Ortopedia Oncologica, Padova; [4] Padova; [5] Padova; [6] Università di Padova, Ortopedia Ed Ortopedia Oncologica, Padova

Introduzione: Le fratture di clavicola rappresentano il 2.6-4% di tutte le fratture. L'82% di esse interessa il terzo medio. Il trattamento nella maggior parte dei casi è conservativo, con un'incidenza di pseudoartrosi che per le fratture scomposte varia in letteratura dal 15 al 20%.
Lo scopo dello studio è ricercare potenziali fattori predittivi di pseudoartrosi tra le caratteristiche radiografiche della frattura.
Materiali e Metodi: Sono stati inclusi pazienti di età compresa tra 16-65 anni con diagnosi di frattura scomposta del terzo medio di clavicola con indicazione al trattamento conservativo. I pazienti sono stati suddivisi in relazione al tipo di frattura secondo la classificazione AO/OTA, al grado di scomposizione (maggiore o minore di 2 centimetri (cm)) e al grado di accorciamento (maggiore o minore di 2 cm). L'outcome è stato valutato come incidenza di pseudoartrosi.
Risultati: 111 pazienti sono stati oggetto di studio: 80 (72%) uomini, 31 (28%) donne, età media 36.7 anni (range 18-65). Il 13.5% (15 pz) del campione ha presentato pseudoartrosi.
L'incidenza di pseudoartrosi è risultata: 33.3% (9/27 pz) nelle fratture a tre frammenti (AO/OTA tipo B), 7.1% (6/84 pz) nelle fratture a due frammenti (AO/OTA tipo A); 11.7% (2/15 pz) nelle fratture con scomposizione maggiore di 2 cm, 6.6% (1/15 pz) nelle fratture con accorciamento maggiore di 2 cm, 50% (3/6

pz) nelle fratture con scomposizione maggiore di 2 cm associata ad accorciamento maggiore di 2 cm. All'analisi multivariata la presenza di un terzo frammento e l'associazione di scomposizione ed accorciamento maggiori di 2 cm, sono fattori predittivi di mancata consolidazione (p<0,05).
Discussione: Le fratture che presentano un terzo frammento (AO/OTA tipo B) predispongono ad un maggior rischio di pseudoartrosi rispetto alle fratture a due frammenti (AO/OTA tipo A).
La scomposizione isolata dei frammenti di frattura, così come l'isolato accorciamento, anche se maggiori di 2 cm non risultano associati ad un maggior rischio di pseudoartrosi. Al contrario, l'associazione dei due predispone a maggior rischio di pseudoatrosi.
Conclusioni: Nelle fratture scomposte del terzo medio di clavicola, la presenza di un terzo frammento e l'associazione di scomposizione ed accorciamento maggiori di 2 centimetri, sono fattori predittivi di mancata consolidazione.

CONFRONTO TRA FISSAZIONE ESTERNA E INCHIODAMENTO ENDOMIDOLLARE NEL TRATTAMENTO DELLE FRATTURE DIAFISARIE DI OMERO

Luca Grion[1], Haridimos Tsibidakis[1], Andrea Bersano[1], Alessandro Pelis[1], Andrea Biffi[1], Francesco Guerreschi[1], Piero Poli[1]

[1] Asst A.Manzoni Lecco, Ortopedia e Traumatologia, Lecco

Introduzione: negli ultimi anni la riduzione e sintesi con placche, chiodi o fissatori esterni sta avendo sempre più spazio in virtù del miglior allineamento, della rapida guarigione e mobilizzazione precoce. L'obiettivo del nostro studio è quello di confrontare l'inchiodamento endomidollare (N) e la fissazione esterna (FE) per il trattamento chirurgico di tali fratture.
Materiali e Metodi: sono stati confrontati retrospettivamente 60 pazienti trattati chirurgicamente per una frattura omerale: 30 (15 M: 15 F) sono stati trattati con fissatore esterno Hoffmann II (gruppo A) e 30 (7 M: 22 F) con chiodo S&N Trigen (gruppo B). L'età media era di 65,62 anni per il gruppo A e di 64,3 anni per il gruppo B. Il follow up è stato eseguito ad 1, 2, 3, 6 e 12 mesi dall'intervento con valutazione clinica e radiografica, utilizzando anche il Constant Score (CS) e il Mayo Elbow Performance Index (MEPI).
Risultati: il tempo medio di consolidazione era di 13.75 settimane per il gruppo A e di 11.32 settimane per il gruppo B. A 6 mesi si osservava la consolidazione ossea radiografica del 92.8% delle fratture del gruppo A e del 83.8% del gruppo B; a distanza di 12 mesi la consolidazione è stata del 100% (A) e del 95.8% (B). I valori medi del CS sono stati 86 (A) e 87 (B), mentre quelli del MEPI erano 95 (A) e 91 (B). Le complicanze osservate per il gruppo A erano: paresi del nervo radiale (1 paziente), infezione superficiale delle fiches (1 paziente) e ritardo della consolidazione (1 paziente); per il gruppo B sono state osservate ritardo di consolidazione (2 pazienti), pseudoartrosi (1 paziente) e paresi del nervo radiale (1 paziente).
Discussione: il gruppo B ha ottenuto risultati lievemente migliori in termini di outcome e di tempo di guarigione, ma ha ottenuto anche il maggior numero di complicanze e un tempo chirurgico mediamente superiore. La fissazione esterna si è rivelata anche polivalente per eventuali correzioni di allineamento in un secondo tempo. Entrambe le metodiche permettono inoltre di conservare la biologia del callo osseo.
Conclusioni: la fissazione esterna è uno strumento utile anche per il trattamento delle fratture pluriframmentarie della diafisi omerale, con outcome in gran parte sovrapponibili al trattamento con l'inchiodamento endomidollare.

FRATTURE MULTIFOCALI DELL'OMERO: TRATTAMENTO CHIRURGICO E NOSTRA ESPERIENZA

Michelangelo Scaglione[1], Francesco Casella[2], Fabio Celli[3], Federica Di Rollo[4], Matteo Mordà[5], Nicola Bianchi[5], Sheila Shytaj[4], Rodolfo Capanna[6]

[1] Azienda Ospedaliero Universitaria Pisana, Ortopedia e Traumatologia 2, Pisa; [2] Università di Pisa, Medicina Traslazionale e Delle Nuove Tecnologie in Medicina e Chirurgia, Pisa; [3] Università di Pisa, Ortopedia e Traumatologia 2, Pisa; [4] Pisa; [5] Azienda Ospedaliera Universitaria Pisana, Ortopedia e Traumatologia II, Pisa; [6] Aoup Cisanello, Uo Ortopedia e Traumatologia II, Pisa

Introduzione: È definita lesione multifocale la presenza di più fratture in uno stesso distretto osseo, purché indipendenti. Nell'arto superiore rappresentano l'1.3% delle fratture, di cui l'8.4% interessa esclusivamente l'omero. Maggiore è la frequenza in pazienti di sesso femminile ed osteoporotici, con picco di incidenza tra i 60 e 90 anni. Molte metodiche chirurgiche sono disponibili, ma la corretta indicazione chirurgica e l'esecuzione tecnica non sono sempre un compito semplice.
Materiali e Metodi: Abbiamo valutato retrospettivamente le fratture d'omero multifocali trattate chirurgicamente dal 2010 al 2016, analizzando la metodica utilizzata, i tempi di guarigione, i risultati radiografici e clinici (DASH Score). Le fratture sono state classificate utilizzando la classificazione di Maresca-Pascarella
Risultati: Nel periodo da noi esaminato di 7 anni, sono state trattate chirurgicamente 663 fratture d'omero. Di queste 26 (3.9%) erano multifocali. Abbiamo avuto l'8.3% di complicanze (vizi di consolidazione, mobilizzazione dei mezzi di sintesi, ritardo di consolidazione). Il Dash Score medio è stato di 26.5.
Discussione: Le fratture multifocali sono di difficile gestione e gravate da peggiori risultati clinici e radiografici rispetto alle fratture monolocali. Le fratture di tipo A sono le più frequenti e tipiche dei soggetti più anziani mentre le fratture tipo B e C si associano più frequentemente a traumi ad alta energia. Nella nostra esperienza l'utilizzo del chiodo endomidollare lo abbiamo riservato ai pazienti anziani-osteoporotici. L'utilizzo della placca dà una maggiore stabilità e minor rischio di re-intervento, ma accessi chirurgici più ampi e maggior rischio di infezione. In letteratura la placca gode di maggior considerazione, in quanto sembra garantire risultati migliori o quantomeno sovrapponibili al chiodo senza compromettere la funzionalità della spalla. Il fissa-

tore esterno viene oggi limitato a casi selezionati quali politraumi, fratture esposte o grave compromissione delle parti molli.
Conclusioni: Le fratture multifocali dell'omero sono fratture complesse ma poco frequenti. In letteratura ci sono pochi articoli e scarsa unicità di trattamento. Sulla base della nostra esperienza e revisione della letteratura abbiamo redatto un algoritmo di trattamento che possa indirizzare l'ortopedico nella gestione di queste fratture.

FRATTURE SOVRACONDILOIDEE DI OMERO IN ETÀ EVOLUTIVA: STUDIO A CONFRONTO TRA DUE DIVERSI APPROCCI

Maria Riccioli[1], Vito Pavone[2], Danilo Costa[3], Andrea Vescio[4], Giuseppe Sessa[5]

[1] Catania, Clinica Ortopedica, Catania; [2] A.O.U.P. Vittorio Emanuele - Catania; [3] A.O.U.P. Vittorio Emanuele, Clinica Ortopedica, Catania; [4] A.O.U.P. Vittorio Emanuele, Clinica Ortopedica, Catania; [5] A.O.U.P. Vittorio Emanuele, II Clinica Ortopedica Università di Catania, Catania

Introduzione: Le fratture sovracondiloidee dell'omero rappresentano le lesioni più frequenti della regione del gomito e circa un terzo delle fratture in età evolutiva. Il gold standard per il trattamento di queste fratture è la sintesi percutanea con fili di Kirschner. Il nostro studio ha lo scopo di confrontare l'outcome dei pazienti trattati in decubito supino o prono.
Materiali e Metodi: 59 pazienti, trattati con osteosintesi percutanea mediante fili di K a seguito di frattura di tipo Gartland III, sono stati valutati fra il Maggio 2005 e il Luglio 2016. Sono stati divisi in due gruppi in base al decubito intraoperatorio supino o prono. Nel gruppo 1 sono stati selezionati 34 pazienti con età media di 6,14 anni, 22 di sesso maschile, 16 trattati chirurgicamente all'omero destro disposti in posizione supina sul lettino operatorio. Nel gruppo 2 sono stati selezionati 25 pazienti di età media di anni 5,95; 12 di sesso maschile, 9 trattati chirurgicamente all'omero destro disposti in posizione prona sul lettino operatorio. Tutti i soggetti sono stati valutati clinicamente secondo i criteri di Flynn e della Mayo Elbow Performance Score (MEPS) e radiograficamente con la misurazione della differenza dell'angolo di Baumann tra arto leso e il controlaterale.
Risultati: Il follow-up medio è stato di 69,5 mesi. I risultati ottenuti sono stati: Gruppo 1 criteri di Flynn eccellenti nel 94,1% dei casi; valutazione media MEPS di 96; Angolo di Baumann di 5.5°. Gruppo 2 i criteri di Flynn eccellenti nel 92,0% dei casi; valutazione media MEPS di 98; Angolo di Baumann di 5,1°. Nel 11,86% dei casi si sono sviluppate complicanze. Nel Gruppo 1: 2 casi di parestesia; 2 infezioni superficiali, 1 caso di dismetria. Gruppo 2: 1 caso di iperestensione, 1 caso di deviazione in varismo.
Discussione: Dall'analisi dei risultati ottenuti, si evince che la riduzione percutanea dei frammenti di frattura rappresenti l'obiettivo principale da perseguire. Entrambi gli approcci presi in esame garantiscono un'efficace osteosintesi, senza comprometterne i parametri clinici e radiografici. L'eccellenza dei risultati seppur con una minima percentuale di complicanze minori, permette di affermare che non esiste una differenza statisticamente significativa tra l'approccio supino e quello prono.
Conclusioni: In conclusione entrambi gli approcci chirurgici sono ugualmente validi, dal punto di vista clinico e radiografico, per cui la scelta di uno o dell'altro è di esclusiva pertinenza dell'operatore.

Comunicazioni ORTOPEDIA PEDIATRICA 1

Sabato 21 Ottobre 2017 dalle 10:00 alle 11:00

APPROCCIO SINGLE-STAGE SURGERY CON UTILIZZO DI SOLFATO DI CALCIO ARRICCHITO CON TOBRAMICINA NEL TRATTAMENTO DELLE OSTEOMIELITI CRONICHE IN ETÀ EVOLUTIVA

Flavia Alberghina[1], Antonio Andreacchio[2], Lorenza Marengo[3], Federico Canavese[4]

[1] Ospedale Infantile Regina Margherita, Dipartimento di Scienze Chirurgiche, Torino; [2] Ospedale Infantile Regina Margherita, Torino; [3] Ist. Chir. Ortop. Regina Maria Adelaide, Dip. di Traumatologia, Ortopedia e Medicina del Lavoro, Torino; [4] Service de Chirurgie Infantile, Department of Pediatric Surgery, Clermont Ferrand, France

Introduzione: Scopo di questo lavoro è stato quello di valutare l'outcome della combinazione, in un unico intervento chirurgico, di debridement e riempimento del difetto osseo con sostituto osseo a base di solfato di calcio arricchito con tobramicina in un gruppo omogeneo di soggetti in età evolutiva affetti da osteomielite cronica delle ossa lunghe.
Materiali e Metodi: Dodici pazienti affetti da osteomielite cronica delle ossa lunghe sono stati trattati in un unico step chirurgico con resezione del tessuto infetto necrotico, debridement dei tessuti circostanti, apertura di una finestra ossea, curettage ed alesaggio del canale midollare e riempimento del difetto osseo con sfere di solfato di calcio arricchito con tobramicina (Osteoset®-T). Tutti i pazienti sono stati sottoposti a RMN, TC ed esami ematochimici prima dell'intervento chirurgico. La terapia antibiotica sistemica è stata iniziata empiricamente e poi adattata ai risultati dell'esame colturale intra-operatorio.
Risultati: L'età media dei pazienti al momento dell'intervento era di 10.3 anni (range 2-15), e tutti hanno avuto un follow-up clinico e radiografico di almeno 12 mesi (range 12-65). All'ultimo controllo, il quadro clinico e dei parametri ematici infiammatori si era normalizzato e il segmento osseo affetto era andato incontro a guarigione. Non sono stati documentati casi di fratture patologiche, recidive del processo infettivo, disturbi dell'accrescimento o altre complicanze. Tutti i pazienti hanno ripreso le loro attività quotidiane e sportive.
Discussione: Il gold-standard del trattamento nelle osteomieliti croniche è oggi considerata l'associazione tra accurato debridement e terapia antibiotica sistemica prolungata. Tuttavia, in seguito a questo tipo di trattamento possono residuare difetti scheletrici e/o focolai di pseudoartrosi che richiedono almeno un secondo intervento chirurgico. Un unico intervento chirurgico riduce potenzialmente i rischi e la morbilità connessi a ripetute procedure chirurgiche. Sfere composte da solfato di calcio contenente il 4% di tobramicina sono state efficacemente utilizzate nel trattamento delle osteomieliti croniche in età adulta ma non sono presenti in letteratura studi riguardanti la popolazione pediatrica.
Conclusioni: L'approccio single-stage surgery con l'utilizzo di sfere di solfato di calcio arricchito di tobramicina (OSTEOSET® T) per il riempimento dei difetti ossei dopo accurato debridement, unitamente alla terapia antibiotica sistemica, rappresenta un trattamento efficace nelle osteomieliti croniche in età evolutiva con riduzione delle comorbilità, dei tempi di degenza e dei costi totali rispetto alle procedure tradizionali.

PSEUDOARTROSI POST-TRAUMATICHE D'AVAMBRACCIO DEL BAMBINO. UN REPORT DI 15 CASI

Giovanni Di Gennaro[1], Giovanni Gallone[2], Giovanni Trisolino[2], Stefano Stilli[3]

[1] Istituto Ortopedico Rizzoli, Ortopedia e Traumatologia Pediatrica, Bologna; [2] Istituto Ortopedico Rizzoli, Ortopedia e Traumatologia Pedriatrica, Bologna; [3] Istituto Ortopedico Rizzoli, Ortopedia e Traumatologia Pedriatrica, Bologna

Introduzione: La pseudoartrosi è una rara ma severa complicanza nelle fratture d'avambraccio in pazienti scheletricamente immaturi. In questo studio riportiamo una serie di casi di pseudoartrosi di avambraccio pediatriche trattate nel nostro Istituto.
Materiali e Metodi: Abbiamo visionato cartelle cliniche e radiografie di bambini affetti da pseudoartrosi d'avambraccio curati presso la divisione di Ortopedia Pediatrica dello IOR dall'Aprile del 1992 al Luglio 2015.15 i casi inclusi nello studio. La pseudoartrosi si è era sviluppata nell'ulna in 5 casi e nel radio in 10 casi in un tempo medio di 9 mesi (intervallo 6-12) dalla frattura.
Il trattamento chirurgico è stato eseguito in 14 casi su 15.
La stabilizzazione della pseudoartrosi è stata ottenuta mediante fili di Kirschner (5 casi), placche (4 casi), chiodi di Rush (2 casi) e fissatore esterno unilaterale (3 casi).
In 11 casi è stato utilizzato osso autologo prelevata dall'ala iliaca, in 2 casi osso corticale omologo mentre in altri 2 casi non è stato necessario l'utilizzo di osso omo-autologo.
In 2 casi è stata eseguita un'osteotomia di accorciamento della diafisi ulnare per ottenere un'adeguata compattazione dei frammenti. L'immobilizzazione in gesso è stata protratta dalle 6 alle 8 settimane dall'intervento. L'ulteriore protezione veniva ottenuta con un tutore per ulteriori 8-12 settimane.
Risultati: Il follow-up medio è stato di 54 mesi (intervallo 12-129). La pseudoartrosi è guarita in 14 casi (93%) in un tempo medio di 4 mesi (intervallo 2-8). Un caso di pseudoartrosi non

è guarito a 12 mesi dall'intervento. Altre complicazioni includevano: sinostosi radio-ulnare e paralisi del nervo radiale (1 caso), miosite ossificante dell'ulna (1 caso), borsite olecranica con residua rigidità del gomito (1 caso). Un caso è stato trattato conservativamente ed è guarito dopo 18 mesi senza alcun trattamento con residuo malallineamento del radio.
Discussione: Il nostro studio descrive la più ampia casistica di pseudoartrosi di avambraccio nel soggetto in accrescimento presente nella Letteratura corrente.
Le tecniche chirugiche più utilizzate nel bambino non si discostano da quello dell'adulto: cruentazione del focolaio di pseudoartrosi, apertura del canale midollare, stabilizzazione dei segmenti, utilizzo di osso auto-omoplastico.
Conclusioni: Sebbene il trattamento chirurgico delle pseudoartrosi di avambraccio pediatriche possa dare risultati soddisfacenti in termini di guarigione ossea, può comportare severe complicanze, sequele permanenti e difetti di funzionalità residui. Ogni sforzo deve essere fatto in tal senso affinché ciò non avvenga.

OSTEOTOMIA SOTTOCAPITATA PER VIA ANTERIORE MINI-INVASIVA NEL TRATTAMENTO DELL'EPIFISIOLISI CRONICA: TECNICA CHIRURGICA E RISULTATI PRELIMINARI

Cesare Faldini[1], Niccolò Stefanini[1], Raffaele Borghi[1], Camilla Pungetti[1], Carlotta Calamelli[1], Vito Coco[1], Francesco Traina[2]

[1] Istituto Ortopedico Rizzoli, II Clinica Ortopedica e Traumatologica, Bologna; [2] Istituto Ortopedico Rizzoli, II Clinica Ortopedica e Traumatologica, Bologna

Introduzione: Il trattamento chirurgico dell'epifisiolisi subacuta e cronica è tecnicamente complesso e la letteratura non fornisce indicazioni concordi in merito. L'osteotomia sottocapitata è l'unica in grado di ripristinare in maniera accettabile l'anatomia del femore prossimale, senza introdurre una deformità inversa. Lo scopo di questo lavoro è di presentare i risultati preliminari di osteotomie sottocapitate eseguite tramite via di accesso anteriore mininvasiva in casi di epifisiolisi cronica presso la nostra struttura.
Materiali e Metodi: 12 pazienti (9 femmine e 3 maschi) con età media di 13 anni sono stati trattati presso la nostra struttura tra Maggio 2012 e Febbraio 2014 per epifisiolisi cronica. Il grado di scivolamento è stato valutato radiograficamente secondo la classificazione di Southwick. In tutti i casi è stata eseguita un'osteotomia sottocapitata per via mini-invasiva anteriore stabilizzata con 2 viti cannulate, con associata stabilizzazione preventiva controlaterale. L'Harris Hip Score e il range di movimento dell'anca sono stati valutati preoperatoriamente, a 1 mese, 3,6, 12 mesi, e ogni anno successivamente. La via di accesso anteriore è stata preferita al più popolare accesso trans trocanterico secondo Ganz, per la possibilità di evitare la lussazione dell'anca prestando la massima attenzione a non violare l'integrità della corticale posteromediale, sede principale della vascolarizzazione del femore prossimale.
Risultati: Come unica complicanza abbiamo registrato uno stupor del nervo femorocutaneo laterale della coscia, completamente receduto a 4 mesi dall'intervento. All'ultimo follow-up non sono stati evidenziati casi di necrosi della testa del femore. Il range di movimento è stato ripristinato in maniera pressoché completa in quasi tutti i casi, e l'Harris Hip Score è marcatamente incrementato rispetto ai livelli preoperatori.
Discussione:
Conclusioni: I risultati di questo studio suffragano la validità di una osteotomia sottocapitata per via anteriore mini-invasiva nel trattamento delle forme di epifisiolisi cronica. Attraverso questo approcci chirurgico è possibile infatti dominare e correggere la deformità senza la necessità di lussare l'anca. Nell'eseguire l'ostetomia è fondamentale porre la massima attenzione per evitare di violare la corticale posteromediale, sede principale della vascolarizzazione del femore prossimale.

DISMETRIA DOPO RESEZIONE INTERCALARE IUXTA-ARTICOLARE NELL'ARTO INFERIORE NEL PAZIENTE PEDIATRICO: NOSTRA ESPERIENZA

Giovanni Beltrami[1], Francesca Totti[2], Andrea Cambiganu[3], Guido Scoccianti[2], Domenico Andrea Campanacci[4], Rodolfo Capanna[5]

[1] Aou Careggi, Ortopedia Oncologica Pediatrica, Firenze; [2] Aou Careggi, Ortopedia Oncologica e Ricostruttiva, Firenze; [3] Aou Careggi, Ortopedia Oncologica e Ricostruttiva, Firenze; [4] Aou Careggi, Sod Ortopedia Oncologica e Ricostruttiva, Firenze; [5] Aoup Cisanello, Uo Ortopedia e Traumatologia II, Pisa

Introduzione: Lo scopo del presente studio è di valutare la dismetria dopo resezione di tumori ossei nel paziente pediatrico.
Materiali e Metodi: Abbiamo analizzato retrospettivamente 46 pazienti di età <16 anni (età media 11 anni, 5-16) sottoposti a resezioni intercalari entro 5 cm dalla superficie articolare per il ginocchio e caviglia ed 1 cm al di sotto del piccolo trocantere per il femore prossimale. Tutti i pazienti erano affetti da tumori maligni. 43 pazienti (93,5%) sono stati sottoposti a chemioterapia pre e post-operatoria. Il femore era coinvolto in 20 casi (6 prossimali, 13 distali, 1 subtotale) e la tibia in 26 casi (23 prossimali, 3 distali). In 24 casi è stata eseguita una resezione intra-epifisaria, mentre in 22 una resezione intercalare.
Risultati: Il follow up medio è stato di 106 mesi (9-305). Due pazienti sono stati amputati. Nei 44 pazienti valutabili abbiamo osservato un accorciamento medio dell'arto di 1,7 cm (0-8). I pazienti sono stati valutati in relazione all'età, sesso, sede, tipo di resezione. In particolare, l'accorciamento medio dell'arto era di 1,2 cm in 21 pazienti sottoposti a resezione intercalare e 2,2 cm in 23 pazienti sottoposti a resezione intra-epifisaria. Nel gruppo delle resezioni transepifisarie a seconda delle fascie di età abbiamo osservato che: <=8 anni ipometria media di 4,2 cm (0-8); 9-11 anni ipometria media di 2,3 cm (0-6); >=12 anni ipometria media pari a 1,2 cm (0-2). In 40 pazienti la dismetria è stata trattata conservativamente con plantari. In 4 pazienti (3 femori e 1 tibia; ipometria media pari a 5,2 cm, 3-8) è stato eseguito: allungamento con ilizaroz (2 casi), epifisiodesi + osteotomia di

sottrazione controlaterale (1 caso), epifisiodesi controlaterale + allungamento con chiodo allungabile omolaterale (1 caso).
Discussione: La dismetria è una possibile complicanza nel bambino in questo tipo di interventi, la quale può portare a complicanze come scoliosi, lombalgia e artrosi secondaria. Tuttavia, è da considerare che la dismetria finale alla maturità scheletrica talvolta è minore di quanto atteso perchè entrano in gioco meccanismi di compenso, come l'ipermetria controlaterale dei segmenti ossei o il valgismo del collo del femore.
Conclusioni: La dismetria rimane un serio problema nel paziente pediatrico, che va affrontato con i genitori. Importante è la ricerca di nuovi device che possano preservare le fisi in accrescimento e quindi minimizzare la dismetria.

TRATTAMENTO CHIRURGICO DELL'ASTRAGALO VERTICALE INVETERATO MEDIANTE ONE-STAGE RELEASE CON DOPPIO ACCESSO CHIRURGICO. RISULTATI IN UNA SERIE DI BAMBINI TRATTATI DOPO L'ETÀ DEL CAMMINO IN TANZANIA

Ilaria Sanzarello[1], Matteo Nanni[2], Fabrizio Perna[3], Francesco Traina[4], Cesare Faldini[4]

[1] Libero Professionista - Messina; [2] Istituto Ortopedico Rizzoli, Rizzoli-Sicilia, Palermo; [3] Istituto Ortopedico Rizzoli, II Clinica Università di Bologna, Palermo; [4] Istituto Ortopedico Rizzoli, II Clinica Università di Bologna, Bologna

Introduzione: Il piede torto congenito astragalo verticale è una rara deformità del piede che, se non trattata tempestivamente, può comportare una progressiva disabilità. Questo studio, eseguito presso un ospedale dell'entroterra rurale della Tanzania, riporta i risultati di una serie di bambini affetti da piede torto astragalo verticale inveterato già deambulanti, trattati chirurgicamente mediante esteso release dei tessuti molli in un unico tempo chirurgico e con doppio accesso.
Materiali e Metodi: Tra il 2009 e il 2014 sono stati osservati 9 astragalo verticale inveterati in 5 bambini (3 maschi e 2 femmine) di età compresa tra 2 e 4 anni. In 2 pazienti la deformità era idiopatica, in 2 associata ad artrogriposi distale e in 1 paziente associata a sindrome di Larsen. Il trattamento è consistito in doppio accesso chirurgico, posteromediale e laterale con esteso release dei tessuti molli, riduzione delle articolazioni astragalo-scafoidea e sottoastragalica e fissazione percutanea temporanea con fili di Kirschner. Prima del trattamento chirurgico e all'ultimo controllo è stato misurato il valore dell'angolo tra l'asse dell'astragalo e la base del 1° metatarso (talar axis-first metatarsale base angle, TAMBA). I risultati sono stati riassunti attraverso il punteggio Adelaar e il questionario PODCI (Pediatric Outcomes Data Collection Instrument).
Risultati: Il follow-up medio è stato di 2,6 anni (2-4 anni). Non sono state riportate complicanze maggiori. L'angolo TAMBA è passato da un valore medio pre-operatorio di 74,4° (68°-82°) ad un valore medio di 20,2° (18°-24°). Non sono stati osservati casi di osteonecrosi dell'astragalo. Secondo il punteggio Adelaar il risultato è stato eccellente in 3 casi, buono in 5, discreto in 1. Il punteggio medio del questionario PODCI è stato di 48 (38-60). Nessun paziente è stato sottoposto a successivi interventi chirurgici.
Discussione: In Letteratura sono descritte numerose tecniche chirurgiche nel trattamento del piede torto astragalo verticale e la correzione chirurgica di questa deformità osservata dopo l'inizio della deambulazione ed in condizioni di ridotte risorse sanitarie, rappresenta una sfida per il chirurgo ortopedico
Conclusioni: Un esteso release dei tessuti molli in un unico tempo chirurgico mediante accesso combinato postero-mediale e laterale si è dimostrato un trattamento efficace nel trattamento dell'astragalo verticale inveterato consentendo di ottenere risultati soddisfacenti con ridotta incidenza di complicanze e rappresentando quindi una valida opzione chirurgica in condizioni sanitarie complesse.

SPONDILOLISTESI ONTOGENETICHE AD ALTA DISPLASIA (HDDS): LA CORREZIONE CHIRURGICA NON È SEMPRE NECESSARIA

Nicola Specchia[1], Monia Martinian[1] i, Leonard Meco[1], L. Finzi[1]

[1] Clinica Ortopedica Adulta E Pediatrica, Scienze Cliniche e Molecolari, Ancona

Introduzione: Il trattamento chirurgico delle spondilolistesi ontogenetiche ad alta displasia (HDDS) è argomento tuttora controverso ed alquanto dibattuto. Non vi è uniformità di consenso sulle modalità di riduzione dell'olistesi, se questa debba essere effettuata progressivamente nel preoperatorio, o acutamente durante l'intervento, se sia preferibile l'approccio per via posteriore, o quello anteriore, o quello combinato, se sia più efficace e sicura la riduzione mediante distrazione oppure la riduzione mediante traslazione-rotazione. In particolare, è dibattuta l'effettiva necessità della riduzione e non sono disponibili regole condivise in grado di distinguere i casi cui la correzione della deformità è indispensabile dai casi in cui è sufficiente l'artrodesi in situ.
Materiali e Metodi: La serie clinica da noi analizzata comprende 19 pazienti consecutivi trattati chirurgicamente per HDDS (scivolamento > 70%, gradi 4 e 5 di Meyerding), 8 maschi e 11 femmine, con età media di 18.9 anni. Tutti i pazienti sono stati sottoposti ad artrodesi circonferenziale mediante approccio posteriore, in 12 casi perseguendo la riduzione della deformità ed in 7 casi la fissazione in situ. La decisione di procedere oppure no alla riduzione della deformità è stata presa valutando la condizione di stabilità/instabilità della cerniera lombo-pelvica secondo i criteri proposti da Labelle et al. (Eur. Spine J., 2008).
Risultati: L'esperienza effettuata consente alcune considerazioni. Si conferma che nelle HDDS le caratteristiche morfostrutturali della deformità sono disomogenee, in particolare si possono individuare 2 sottogruppi patologici in funzione del bilanciamento posturale sagittale del tratto spino-pelvico: le **deformità compensate o stabili**, caratterizzate da un contenuto angolo di inclinazione pelvica (PT < 30°) e da un elevato angolo di inclinazione sacrale (SS > 45°), e le **deformità scompensate o instabili**, caratterizzate da un elevato angolo di inclinazione pelvica (PT > 30°) e da un ridotto angolo di inclinazione sacrale (SS > 45°).

Discussione e Conclusioni: Il trattamento chirurgico delle deformità stabili non obbliga alla correzione della deformità, perché questa è già di per sé compensata, ed è sufficiente l'artrodesi in situ. Il trattamento delle deformità scompensate o instabili implica necessariamente la correzione della deformità, al fine di bilanciare l'assetto posturale del tratto lombo-pelvico. La correzione si realizza non tanto riducendo lo scivolamento della L5, quanto riportando la nutazione pelvica verso valori fisiologici (riduzione della retroversione).

LUSSAZIONE TRAUMATICA POSTERIORE DELL'ARTICOLAZIONE STERNO CLAVEARE NEI PAZIENTI IN ACCRESCIMENTO

Francesco Falciglia[1], Alessandra Merenda[2], Giuseppe Mastantuoni[3], Vincenzo Guzzanti[4]

[1] Ospedale Pediatrico Bambino Gesù, Traumatologia Sede Gianicolo, Roma; [2] Ospedale Pediatrico Bambino Gesù Roma, Traumatologia, Sede Gianicolo, Roma; [3] Ospedale Pediatrico Bambino Gesù Roma, Traumatologia, Sede Gianicolo, Roma; [4] Ospedale Pediatrico Bambino Gesù, Traumatologia Sede Gianicolo, Roma

Introduzione:: Fratture e lussazioni traumatiche posteriori dell'articolazione sterno-claveare sono condizioni rare che rappresentano meno dell'1% di tutti i traumi del cingolo scapolare e sono spesso causa di difficile diagnosi. L 'obiettivo del nostro studio è stato analizzare i risultati clinici in termini di recupero della stabilità e ripresa dell'attività sportiva, dopo riduzione cruenta e ricostruzione capsulo-legamentosa.
Materiali e Metodi: È stato condotto uno studio retrospettivo presso il nostro Istituto, che ha coinvolto pazienti di età compresa tra 11 e 15 anni, trattati chirurgicamente per lussazione traumatica posteriore dell'articolazione sterno-claveare o distacco epifisario della clavicola mediale nel periodo 2012-2015. Dopo valutazione clinica i pazienti sono stati studiati con esame radiografico e TAC e successivamente sottoposti a riduzione cruenta con sutura transossea in PDS e ricostruzione dell'apparato capsulo legamentoso lesionato.
Risultati: Sono stati trattati complessivamente 8 pazienti, 6 maschi e 2 femmine. Il meccanismo traumatico per ciascun paziente è stato correlato all'attività sportiva. Sono stati indentificati 1 lussazione posteriore sterno claveare pura, 2 distacchi epifisari Salter Harris tipo 2 e 5 distacchi epifisari Salter Harris tipo1. Il lato affetto più colpito è risultato il destro. È stato osservato un caso di disfagia post traumatica. Tutti i pazienti sono stati trattati con riduzione cruenta. Non ci sono state complicanze post operatorie. All'ultimo follow up (1, 3, 6, 12 mesi) tutti i pazienti hanno presentato un completo recupero dell'articolarità simmetrica al contro-lato. Nessuna evidenza di instabilità. Nessun paziente ha mostrato dolore e limitazioni nelle attività, ottenendo uno score eccellente con il Rockwood Scoring System.
Discussione: Pazienti con lussazioni posteriori o distacchi epifisari sterno-claveari sono la conseguenza di traumi ad alta energia in sport di contatto. La tecnica chirurgica eseguita presso il nostro dipartimento è la riduzione cruenta con sutura transossea in PDS e ricostruzione capsulo-legamentosa. Nel post operatorio si applica un bendaggio ad otto per 30 giorni.
Conclusioni: Le lussazioni traumatiche posteriori sterno claveari pongono spesso problemi diagnostici. Fondamentali sono pertanto un'accurata anamnesi ed un approfondito esame obiettivo, per inquadrare il problema e ridurre i casi di mancata diagnosi, consentendo prontamente il loro trattamento.

Comunicazioni ORTOPEDIA PEDIATRICA 2

Sabato 21 Ottobre 2017 dalle 11:00 alle 12:00

OUTCOME FUNZIONALE DELLE FRATTURE INTERDIACONDILOIDEE SCOMPOSTE DELL'OMERO IN ETÀ EVOLUTIVA

Flavia Alberghina[1], Antonio Andreacchio[2], Lorenza Marengo[3], Federico Canavese[4]

[1] Ospedale Infantile Regina Margherita, Dipartimento di Scienze Chirurgiche, Torino; [2] Ospedale Infantile Regina Margherita, Torino; [3] Ist. Chir. Ortop. Regina Maria Adelaide, Dip. di Traumatologia, Ortopedia e Medicina del Lavoro, Torino; [4] Service de Chirurgie Infantile, Department of Pediatric Surgery, Clermont Ferrand, France

Introduzione: Le fratture interdiacondiloidee dell' omero rappresentano meno del 2% di tutte le fratture di gomito nel bambino. Il principale scopo di questo lavoro è stato quello di valutare retrospettivamente l'outcome clinico, radiografico e funzionale per mezzo del questionario per l'arto superiore QuickDASH (Disability of the Arm, Shoulder and Hand) delle fratture interdiacondiloidee dell'omero nel bambino e nell'adolescente.
Materiali e Metodi: Le fratture interdiacondiloidee dell' omero rappresentano meno del 2% di tutte le fratture di gomito nel bambino. Il principale scopo di questo lavoro è stato quello di valutare retrospettivamente l'outcome clinico, radiografico e funzionale per mezzo del questionario per l'arto superiore QuickDASH (Disability of the Arm, Shoulder and Hand) delle fratture interdiacondiloidee dell' omero nel bambino e nell'adolescente.
Risultati: 18 pazienti hanno incontrato i criteri di inclusione e sono stati inclusi nello studio. L'età media al momento della lesione era di 11,9 ± 2,5 anni (range: 7.5-15.8). Il rapporto maschio-femmina è stato di 3,5: 1. Utilizzando la classificazione Toniolo & Wilkins, 13 (72%) sono stati classificati come fratture di tipo II e 5 (28%) come tipo III. Il follow-up medio è stato di 40,8 ± 20,1 mesi (range: 13-60 mesi). La completa guarigione ossea si è verificata in tutti i pazienti. Il coefficiente di complicanze è stato del 50%. Il punteggio QuickDASH medio è stato di 9 ± 11 (range: 0-31,8). Dei pazienti valutabili 18, 7 (39%) avevano un punteggio di 0, 4 (22%) un punteggio inferiore a 10, e 7 (39%) un punteggio superiore a 10.
Discussione: Le fratture interdiacondiloidee scomposte di omero rappresentano lesioni rare in età evolutiva. Sono caratterizzate da scarsi risultati clinici e funzionali rispetto alle altre fratture di omero e gomito in età pediatrica. Le fratture minimamente scomposte con scomposizione articolare <2 mm possono essere trattate con riduzione incruenta e fissazione percutanea. Scomposizioni maggiori richiedono riduzione cruenta e sintesi interna, che si traduce in un tasso di complicanze più alto e risultati funzionali meno soddisfacenti rispetto al previsto, soprattutto nei pazienti con età superiore ai 10 anni.
Conclusioni: Nonostante l'alto tasso di complicanze, i bambini più piccoli trattati chirurgicamente con riduzione cruenta e sintesi interna hanno sviluppato un tasso di complicanze inferiore. Alla luce dei risultati del nostro studio possiamo concludere che l'età non rappresenta una controindicazione al trattamento chirurgico, quando necessario, di riduzione cruenta e osteosintesi.

CORREZIONE DELLA COXA VARA IN PAZIENTI AFFETTI DA OSTEOGENESI IMPERFETTA

Pietro Persiani[1], Lorena Martini[1], Marica Di Domenica[1], Filippo Maria Ranaldi[1], Mauro Celli[2], Anna Zambrano[3], Patrizia D'Eufemia[4], Ciro Villani[5]

[1] Università Sapienza, Clinica Ortopedica e Traumatologica - Policlinico Umberto I, Roma; [2] Università Sapienza, Dipartimento di Pediatria e Neuropsichiatria Infantile Policlinico Umberto I - Centro Osteodistrofie Congenite, Roma; [3] Università Sapienza, Dipartimento di Pediatria e Neuropsichiatria Infantile Policlinico Umberto I, Roma; [4] Università Sapienza, Dipartimento di Pediatria e Neuropsichiatria Infantile Policlinico Umberto I, Roma; [5] Università Sapienza, Clinica Ortopedica e Traumatologica - Dea Policlinico Umberto I, Roma

Introduzione: Pazienti con tipo moderato-severo di Osteogenesi Imperfetta (OI) frequentemente presentano deformità delle ossa lunghe, che possono svilupparsi spontaneamente o in esito a fratture multiple e ricorrenti. A livello dell'articolazione coxo-femorale, l'angolo cervico-diafisario sottoposto al carico e alle forze muscolari, può deformarsi in varo limitando articolarità e autonomia, mettendo inoltre a rischio il paziente di fratturarsi all'apice della deformità. Obiettivo del trattamento ortopedico è quello di curare le deformità, prevenendo l'evento acuto della frattura da trattare in urgenza. In questi casi bisogna prevedere la correzione osteotomica della deformità, che per la sede particolare necessita di una tecnica chirurgica specifica, che preveda la sintesi cervico-diafisaria nel rispetto delle cartilagini d'accrescimento per non arrestare la crescita ossea.
Materiali e Metodi: Presentiamo 5 casi, 3 di OI tipo III e 2 di OI tipo IV, che presentano un angolo di inclinazione cervico-diafisario < 90°. L'intervento chirurgico consiste in un'osteotomia correttiva sottotrocanterica, sintesi endomidollare con chiodo telescopico Fassier-Duval (FD) e stabilizzazione del collo femorale con fili di K e cerchiaggi metafisari. Tutti i pazienti sono stati immobilizzati con gesso pelvi-malleolare per 4 settimane posto-

peratorie e hanno sospeso la terapia con bifosfonati per 4 mesi postoperatori, come raccomandato in letteratura. Tutti i pazienti sono stati sottoposti a protocollo riabilitativo, iniziato alla rimozione del gesso, svolgendo idrokinesiterapia e terapia a secco.
Risultati: Nei controlli clinici ed Rx a 4 settimane postoperatorie, non ci sono stati casi di mobilizzazione dei mezzi di sintesi nè di ritardo di consolidazione. Secondo la scala VAS del dolore, non è stato registrato alcun caso di dolore con score > 6. Tutti i pazienti hanno ripreso il carico a partire dalla VI settimana postoperatoria. Nei controlli successivi, in 2 casi si è verificata mobilizzazione post-traumatica del cerchiaggio femorale. In nessun caso vi è stata epifisiodesi, nei 2 casi di mobilizzazione post-traumatica del cerchiaggio vi è stata perdita parziale della correzione.
Discussione: Riteniamo che l'aspetto più interessante di questa tecnica chirurgica sia la possibilità di correggere evidenti deformità in varo del femore prossimale, con grave osteoporosi congenita in pazienti in età pediatrica, grazie alla salvaguardia delle cartilagini di accrescimento.
Conclusioni: La tecnica chirurgica utilizzata sembra un'ottima alternativa per la correzione della coxa vara, in pazienti di età pediatrica affetti da OI, poichè permette una buona correzione dell'angolo cervico-diafisario, salvaguardando le cartilagini di accrescimento e consentendo di mantenere la diafisi femorale armata attraverso l'utilizzo di chiodi telescopici FD.

LA NECROSI AVASCOLARE DELLA EPIFISI FEMORALE NELLA LUSSAZIONE CONGENITA DELL'ANCA. ASPETTI CLINICI E LEGALI

Maurizio de Pellegrin[1], Nadim Naim Rodriguez[2], Lucrezia Montanari[3], Dario Fracassetti[4]

[1] Irccs Ospedale San Raffaele, Ortopedia E Traumatologia Infantile, Milano; [2] Irccs Ospedale San Raffaele, Unità Funzionale di Ortopedia e Traumatologia Infantile, Milano; [3] Scuola di Specializzazione in Ortopedia e Traumatologia, Università degli Studi di Milano, Milano; [4] Irccs Ospedale San Raffaele, Ortopedia e Traumatologia Infantile, Milano

Introduzione: La necrosi avascolare della epifisi femorale quale possibile complicazione di una lussazione dell'anca e del suo trattamento è argomento noto e ampiamente descritto in letteratura. La sua incidenza varia dall'4% al 60% e viene considerata una complicazione frequente. Essa, viene riportato, dipende da molteplici fattori, tra cui anche l'età. È nota anche la comparsa della necrosi avascolare dell'anca controlaterale sana durante il trattamento e la posizione è stata ritenuta responsabile per questo. La posizione corretta, nota come "Human position secondo Salter", nel rispetto della "safe zone" secondo Ramsey, è fondamentale per evitare quel fattore di rischio in più di l'insorgenza di una necrosi avascolare.
Materiali e Metodi: Nel periodo 1995-2016, 81 neonati (73 f, 8 m) affetti da lussazione congenita dell'anca sono stati sottoposti a riduzione incruenta in sedazione e ad immobilizzazione con applicazione di apparecchio gessato in human position ad un età media di 3 mesi (range: 15 giorni - 6 mesi). Sono state escluse da questo studio le lussazioni teratologiche. La verifica della riducibilità, dell'avvenuta riduzione e della stabilità dell'anca è stata in tutti i casi ecografica. La contenzione in apparecchio gessato è durata in media 6 settimane (con cambio gesso dopo 4-6 settimane in 42 casi). A questo è seguito trattamento in "human position" in divaricatore rigido fino a guarigione, ottenuta in media dopo 5 mesi dall'inizio del trattamento. La comparsa del nucleo cefalico e la sua evoluzione è stata documentata mediante ecografia e mediante radiografia del bacino a conclusione del trattamento.
Risultati: Le necrosi cefaliche sono state 5 di cui 3 parziali. In nessun caso si è verificata una rilussazione in gesso, in nessun caso è stato necessario ricorrere a riduzione cruenta.
Discussione: Nonostante il trattamento sia avvenuto in età precoce (in media a 3 mesi di età) e nel rispetto della "safe zone" e quindi evitando i fattori di rischio noti per insorgenza di necrosi avascolare si sono riscontrati 5 casi di necrosi avascolare. L'influenza di altri fattori di rischio dovrà essere argomento di ulteriori studi.
Conclusioni: Alla luce di quanto riscontrato il termine ancora in uso di "necrosi postriduttiva" dovrebbe essere eliminato e sostituito più correttamente da necrosi avascolare, evitando così la connotazione "postriduttiva" quale unica causa di necrosi.

FREE VASCULARIZED FIBULA GRAFT AS A TREATMENT OF CONGENITAL PSEUDOARTHROSIS OF THE TIBIA: A LONG-TERM FOLLOW-UP STUDY

Satoshi Toh[1], Ryoko Uesato[2], Hiroki Iwasaki[3], Yasuyuki Ishibashi[4]

[1] Hirosaki National Hospital, National Hospital Organization, Department of Orthopaedic Surgery, Hirosaki University Graduate School, Hirosaki, Japan, [2] Department of Orthopaedic Surgery, Hirosaki University, Graduate School of Medicine, Hirosaki, Japan, [3] Department of Orthopedic Surgery, Hirosaki University, Graduate School of Medicine, Hirosaki, Japan, [4] Department of Orthopedic Surgery, Hirosaki University Graduate School of Medicine, Hirosaki, Japan

Introduzione: Among the several treatment options for congenital pseudoarthrosis of the tibia (CPT), good primary union in vascularized fibula graft (VFG) and Ilizarov bone transport have been reported. However, most studies report on the short-term follow-up. Objectives of my talk are to review the patients who reached skeletal maturity and to discuss any prognostic factors that could predict the final outcome.
Materiali e Metodi: From 1984, we performed VFG for 11 consecutive patients with CPT. In 4 cases we reconstructed only the tibia. In the remaining 7, we simultaneously reconstructed the affected tibia and ipsilateral fibula with a folded VFG to prevent valgus ankle. In 8 cases, an Ilizarov external fixator was used for immobilization expecting bone hypertrophy and incorporation of the graft.
Risultati: The follow-up length is from 9 to 32 years with an average of 22.5 years. Initial bony union of the tibia and the graft was achieved within about two months in all but 3 cases, in which

additional bone grafts resulted in bony union at 9, 28 and 33 months. In 8 cases, the average periods for fitting the cast or external fixator were 4.9 months and in the remaining 3 cases, it was 24 months. There were 7 graft fractures. In 4 cases, good bony union was achieved with cast. In the remaining 3 cases, additional bone grafts and the application of an Ilizarov external fixator were necessary to achieve bony union. In 9 cases, age at present are over 18 years olds and all but one patients can walk without a brace. In the remaining one case, the functional lower leg could not be achieved. In six of these 8 cases, It took by an average of 17 months until a brace was no longer required for walking. In the remaining 2 cases, they used brace for 13 years, but only when outdoors. From our cases, it was revealed that maximum deformity after VFG influence the clinical course.
Discussione: Using a VFG, tibial union at final follow-up was seen in 90 %. After achieving the good incorporation of the reconstructed tibia, refracture did not occur. To prevent fracture, the tibia should be reconstructed mechanically strong and good alignment. Using of the Ilizarov external fixator is preferable not only in the primary operation but also for delayed union case or complicated cases after VFG.
Conclusioni: From our long-term follow-up study, free VFG as a treatment of CPT is acceptable method.

OSTEOTOMIA SOTTOCAPITATA DI FEMORE SECONDO DUNN PER EPIFISIOLISI DI FEMORE. METANALISI DELLA LETTERATURA E CONFRONTO CON OSTEOTOMIE INTERTROCANTERICHE E DECORSO NATURALE DELLA PATOLOGIA

Nicola Guindani[1], Giulia Barbati[2], Oliver Eberhardt[3], Francisco F Fernandez[4], Thomas Wirth[5], Luigi Rizzi[6], Luigi Murena[7], Claudio Carlo Castelli[8]

[1] Asst Papa Giovanni XXIII, Emergenze Urgenze, Bergamo; [2] Università degli Studi di Trieste, Trieste; [3] Orthopädische Klinik – Olgahospital, Stuttgart, Germany, [4] Olgahospital - Klinikum Stuttgart, Stuttgart, Germany, [5] Orthopädische Klinik, Stuttgart, Germany, [6] Papa Giovanni XXIII, Dipartimento Emergenze - Urgenze - Unità Complessa di Ortopedia e Traumatologia, Bergamo; [7] Clinica Ortopedica Traumatologica, Azienda Ospedaliero - Universitaria „Ospedali Riuniti", Dipartimento Universitario Clinico di Scienze Mediche, Chirurgiche e Della Salute, Università degli Studi di Trieste, Trieste; [8] Asst Papa Giovanni XXIII - Bergamo

Introduzione: L'osteotomia sottocapitata di femore secondo Dunn modificata (MDO) è indicata per trattare l'epifisiolisi di femore prossimale (SCFE). Indicazioni e risultati sono tuttavia dibattuti a causa del rischio di osteonecrosi (AVN) e per la mancanza di dati a lungo termine. Scopo di questo lavoro è analizzare i risultati finora descritti e confrontarli col decorso naturale della patologia ed altre terapie in uso. L'ipotesi è che questa tecnica possa presentare un vantaggio sul decorso naturale e delle osteotomie intertrocanteriche.
Materiali e Metodi: Da Medscape, Ovid, PubMed e Google-Scholar sono stati raccolti i risultati di MDO, osteotomie intertrocanteriche e pinning in situ/trattamento conservativo. Sono stati considerati la frequenza di osteonecrosi, osteoartrosi e relative complicanze. I risultati a lungo termine sono stati arbitrariamente estrapolati dalle curve di progressione dell'artrosi nella popolazione normale.
Risultati: La MDO, con 11 studi (312 pazienti, follow-up 3 anni) registra una AVN del 9% e altre complicanze del 30% e angolo di scivolamento medio al follow-up di 7°. Le osteotomie intertrocanteriche, con 6 studi (131 pazienti, follow-up 18 anni), regstrano una AVN e/o sviluppo di coxartrosi del 33%. I pochi studi, non tutti presentano. Dei 5 analizzati sul decorso naturale o pinning in situ si trovano frequenze di artrosi severa fino al 60% a 20 anni, con un peggioramento in funzione del tempo e del grado di scivolamento ma dati non uniformi e poco confrontabili.
Discussione: Se il conflitto femoroacetabolare causato dall'epifisiolisi è all'origine della degenerazione articolare precoce, allora la MDO ha i presupposti biomeccanici per trattarlo. Tuttavia la tecnica deve risultare efficiente rispetto a tutte le alternative, considerando la frequenza e il tipo di complicanze a lungo termine; questo studio mostra come a breve termine abbia ancora la possibilità di dare un vantaggio rispetto ad altre tecniche ma sono disponibili dati a lungo termine. Anche col modello predittivo la minima frequenza attesa di fallimenti a lungo termine è minore di quella registrata con altre tecniche.
Conclusioni: La MDO sembra avere ancora i presupposti per migliorare il decorso della patologia rispetto alle osteotomie sottotrocanteriche e al trattamento conservativo, in particolare per le forme più gravi di epifisiolisi. Tuttavia è necessaria la conferma di questa ipotesi con uno stretto monitoraggio dei risultati ed il confronto con le tecniche di ancora più recente introduzione.

COME, QUANDO E PERCHÈ ALLUNGARE GLI OMERI NEL PAZIENTE ACONDROPLASICO: ESPERIENZA DELL'ISTITUTO ORTOPEDICO GAETANO PINI

Fabio Verdoni[1], Raffaele Dario D'Amato[2], Silvia Richetta[3], Nicola Migliaccio[4], Carlo Francesco Minoli[4], Antonio Memeo[4]

[1] Istituto Ortopedico Gaetano Pini, Allungamento e Fissazione Esterna, Milano; [2] Istituto Ortopedico Gaetano Pini, Ortopedia e Traumatologia Pediatrica, Milano; [3] Istituto Ortopedico Gaetano Pini, Uoc Ortopedia Etraumatolgia Pediatrica, Milano; [4] Istituto Ortopedico Gaetano Pini, Uoc Ortopedia e Traumatologia Pediatrica, Milano

Introduzione: In un'epoca come quella odierna dove esistono molte soluzioni terapeutiche di tipo "biologico" per la gestione dei processi settici ossei, affermiamo l'importanza ancora attuale della fissazione esterna come unica soluzione che può fornire le condizioni ottimali per il trattamento del processo settico e per il ripristino delle condizioni anatomiche e funzionali dei segmenti ossei coinvolti. L'acondroplasia è la forma più comune di nanismo ereditario, con una incidenza di un caso su circa 10.000

nascite. È caratterizzato da un disturbo dell'accrescimento delle ossa di tipo cartilagineo che porta come conseguenza un nanismo disarmonico, con accorciamento delle ossa degli arti e della base cranica. L'allungamento degli arti superiori, nonostante ben tollerato nella maggior parte dei casi, è meno diffuso rispetto a quello degli arti inferiori ed è tutt'ora percepito come una problematica estetica piuttosto che una necessità funzionale. Gli obiettivi dell'allungamento nei pazienti acondroplasici sono raggiungere misure proporzionate e migliorare la funzionalità degli arti in funzione delle attività della vita quotidiana a partire dall'igiene personale

Materiali e Metodi: Tra il 2010 e il 2016 presso l'UOC di Ortopedia Pediatrica del Gaetano Pini di Milano sono stati sottoposti ad allungamento omerale bilaterale per osteogenesi in distrazione con fissatore esterno monoassiale 10 pazienti acondroplasici, con un'età media di 18,3 anni (range 16-21). La tecnica chirurgica prevede un primo tempo di isolamento del nervo radiale, quindi l'applicazione di fissatore esterno monoassiale con 2 fiches distali e 2 prossimali, a cui segue un'osteotomia condotta appena distalmente all'inserzione del deltoide e del grande pettorale. Tutti i pazienti sono stati valutati retrospettivamente con un follow up medio di 41,2 mesi (range 4-63). È stato preso in considerazione l'entità dell'allungamento e il recupero funzionale dell'arto operato, al fine di valutare l'efficacia e la sicurezza della procedura.

Risultati: La lunghezza degli omeri pre-intervento era compresa tra 14 e 18 cm (media 15.6 cm). L'allungamento medio è stato di 7.8 cm (range 6-12 cm). I pazienti hanno mantenuto il fissatore per un tempo medio di 10,25 mesi (8-15 mesi)

Discussione: L'allungamento degli omeri nei pazienti affetti da acondroplasia rappresenta l'ultimo step del nostro protocollo di allungamento degli arti. Non tutti i pazienti e le loro famiglie, già provati da lunghi e numerosi altri interventi, decidono di proseguire con l'ultima tappa di allungamento omerale.

Conclusioni: Nella nostra casistica abbiamo dimostrato che la procedura risulta essere sicura, ben tollerata, con scarse complicanze tra cui ricordiamo l'infezione delle fiches del fissatore, che risulta essere la più comune.

FRATTURE DI OMERO PROSSIMALE IN ETÀ PEDIATRICA: INDICAZIONI E RISULTATIDEL TRATTAMENTO CON PINNING

Laura Peretto[1], Raffaele Dario D'Amato[2], Silvia Richetta[3], Nicola Migliaccio[4], Fabio Verdoni[5], Antonio Memeo[4]

[1] Istituto Ortopedico Gaetano Pini, Uoc Ortopedia e Traumatolgia Pediatrica, Milano; [2] Istituto Ortopedico Gaetano Pini, Ortopedia e Traumatologia Pediatrica, Milano; [3] Istituto Ortopedico Gaetano Pini, Uoc Ortopedia Etraumatolgia Pediatrica, Milano; [4] Istituto Ortopedico Gaetano Pini, Uoc Ortopedia e Traumatologia Pediatrica, Milano; [5] Istituto Ortopedico Gaetano Pini, Allungamento e Fissazione Esterna, Milano

Introduzione: Le fratture prossimali di omero sono lesioni non frequenti in età pediatrica ma con caratteristiche peculiari. Nel 70% si tratta di fratture metafisarie, mentre nel restante 30% si tratta di distacchi condroepifisari, soprattutto di tipo II sec.Salter-Harris. Attualmente in letteratura non esiste un protocollo univoco di trattamento condiviso. Il grado di scomposizione, l'età e le capacità di rimodellamento guidano il chirurgo nella scelta terapeutica che egli ritiene più opportuna sulla base della propria esperienza.

Materiali e Metodi: Dal 2006 al 2016 presso la UOC Ortopedia e Traumatologia Pediatrica dell'Istituto Ortopedico Gaetano Pini di Milano sono state trattate chirurgicamente 20 fratture di omero prossimale (14 maschi e 6 femmine, età media 13 anni) mediante riduzione incruenta e pinning percutaneo con fili di K. Tutti i pazienti sono stati valutati retrospettivamente dal punto di vista clinico tramite la scala QuickDASH – Disability of Arm, Shoulder and Hand Questionnaire con un follow-up minimo di sei mesi. Radiograficamente è stato calcolato il recupero in gradi della scomposizione dei frammenti e la consolidazione della frattura nel controllo radiografico a tre mesi.

Risultati: Sono stati ottenuti risultati soddisfacenti in tutti in paziente con un recupero pressoché totale del ROM della spalla interessata. Più del 90% dei pazienti ha ottenuto un punteggio alla scala QuickDASH di zero, corrispondente a un recupero completo della funzionalità. Non state registrate complicanze vascolo-nervose o vizi/ritardi di consolidazione in corso di trattamento. Un paziente è stato trattato con terapia antibiotica orale per infezione superficiale dei fili di k

Discussione: Nelle fratture di omero prossimale del bambino e dell'adolescente, l'indicazione chirurgica è data solamente per fratture gravemente scomposte o angolate. Ma è soprattutto l'età del paziente che guida la terapia: infatti le grandi capacità di rimodellamento dello scheletro in maturazione consentono nei pazienti più giovani di evitare l'intervento chirurgico, che risulta necessario solo nei pazienti più grandi, in cui le capacità di rimodellamento dell'omero prossimale risulta ridotto e il recupero delle scomposizioni angolari è minore.

Conclusioni: Il trattamento delle fratture di omero prossimale in età pediatrica con pinning percutaneo rappresenta una valida opzione terapeutica che consente un recupero ottimale della funzionalità articolare con ridotto tasso di complicanze.

Comunicazioni RACHIDE 2

Sabato 21 Ottobre 2017 dalle 11:00 alle 12:00

LA PROGRESSIONE DELLA CURVA NELLA SCOLIOSI IDIOPATICA ADOLESCENZIALE TRATTATA IN CORSETTO: RISULTATI COMPARATIVI TRA CURVE INFERIORI E SUPERIORI A 30°COBBIN UN FOLLOW-UP A LUNGO TERMINE

Angelo Gabriele Aulisa[1], Francesco Falciglia[2], Marco Giordano[3], Vincenzo Guzzanti[3]

[1] Ospedale Pediatrico Bambino Gesù Roma, U.O.C. di Traumatologia, Roma; [2] Ospedale Pediatrico Bambino Gesù, Traumatologia Sede Gianicolo, Roma; [3] Ospedale Pediatrico Bambino Gesù, Traumatologia Sede Gianicolo, Roma

Introduzione: Ad oggi in letteratura i fattori che influenzano il comportamento della curva dopo il trattamento conservativo non sono ancora chiari e soprattutto non vi è alcun tipo di accordo se l'evoluzione delle curve scoliotiche si ferma al raggiungimento maturità scheletrica. Lo scopo di questo studio è quello di valutare la perdita della correzione della curva scoliotica in una coorte di pazienti trattati con corsetto durante l'adolescenza e confrontare i risultati delle curve inferiori a 30° Cobb con quelle superiori, ad un follow-up minimo di 10 anni dalla completa rimozione del corsetto.
Materiali e Metodi: 93 (6 maschi) di 209 pazienti con AIS trattati con il corsetto Lionese o PASB con un Follow –up medio di 14 anni (range 10-35) hanno aderito allo studio. Tutti i pazienti hanno risposto a delle semplici domande (tra cui il lavoro, la gravidanza e il dolore) e sono state sottoposte ad un esame clinico e radiografico. I pazienti sono stati divisi in 2 sotto gruppi secondo i gradi Cobb (<30 e> 30). L'analisi statistica è stata eseguita.
Risultati: Il follow-up medio a lungo termine è stato di 184.1 (Std 72.60) mesi dalla fine del trattamento in corsetto. I pazienti presentavano ad inizio trattamento una curva di 32.28° Cobb (Std 9.4), alla fine dello svezzamento 19.35° e mostravano una lieve perdita di correzione, 22.12° al follow-up di almeno 10 anni dalla rimozione. Tuttavia, non vi è differenza statisticamente significativa dei gradi Cobb tra la fine del trattamento e il periodo di follow-up a lungo termine (p = 0,105). L'entità della curva in questi pazienti si è ridotta di 13 gradi durante il trattamento, ed ha perso solo 3° nel follow up a lungo termine. Il sotto gruppo > 30° ha mostrato una curva di 46.54°Cobb ad inizio trattamento, 37.97 ° alla fine dello svezzamento e 40.94 ° al follow-up; Invece il sotto gruppo <30 ° ha mostrato una curva di 29.63°Cobb ad inizio trattamento, 15.72 ° alla fine dello svezzamento e 18.87 ° al follow-up a lungo termine. Tra i due sottogruppi non vi è differenza statisticamente significativa nella progressione della curva scoliotica a lungo termine
Discussione: Le curve scoliotiche non progrediscono significativamente alla fine del trattamento conservativo in entrambi i sotto gruppi ad un follow-up medio di 14 anni. Questi risultati sono in contrasto con la storia naturale, che ha mostrato un aumento graduale e modesto della curva anche a maturità scheletrica.
Conclusioni: Il trattamento in corsetto conferma la sua efficacia nelle curve moderate anche ad un follow-up a lungo termine.

EXTREME LATERAL INTERBODY FUSION (XLIF) NELLA CHIRURGIA VERTEBRALE DI REVISIONE: RISULTATI CLINICI E COMPLICANZE

Andrea Zanirato[1], Matteo Formica[2], Luca Cavagnaro[3], Marco Basso[4], Stefano Divano[5], Lamberto Felli[6]

[1] Ircss Aou San Martino Ist, Clinica Ortopedica, Genova; [2] Irccs Azienda Ospedaliera San Martino-Ist, Genova; [3] Orthopaedic Department, Irccs Azienda Ospedaliera San Martino-Ist, Genova; [4] Università degli Studi di Genova, Scuola di Specializzazione in Ortopedia e Traumatologia, Genova; [5] Irccs San Martino Ist, Clinica Ortopedica, Genova; [6] San Martino Hospital, Genova

Introduzione: La chirurgia vertebrale negli ultimi decenni ha registrato un importante incremento. Negli USA tra il 2002 e il 2007, la chirurgia vertebrale primaria ha registrato una crescita pari al 46.6%. Di conseguenza, la chirurgia di revisione è destinata ad aumentare. L'obiettivo di questo studio retrospettivo è di valutare i risultati clinici e il tasso di complicanze della tecnica di artrodesi intersomatica retroperitoneale transpsoas (XLIF) nella chirurgia di revisione.
Materiali e Metodi: sono stati inclusi nello studio pazienti sottoposti a chirurgia vertebrale di revisione con tecnica di artrodesi intersomatica XLIF e un follow-up clinico e radiografico minimo di 6 mesi. I dati demografici, clinici, chirurgici e le complicanze intra-operatorie e postoperatorie sono state raccolte ed analizzate.
Risultati: 36 pazienti con un follow-up minimo di 28±11.5 mesi sono stati inclusi nell'analisi. Il numero medio di precedenti interventi è stato di 1.5±0.7. 41 livelli sono stati fusi con la tecnica XLIF. Clinicamente si è registrato un miglioramento del VAS back e leg rispettivamente del 5.64±1.4 (p<0.01) e del 3.55±2 (p<0.01). L'indice Oswestry ha registrato un miglioramento medio di 30.31±7.3 (p<0.01). Intra-operatoriamente si è verificata una frattura del piatto vertebrale che non ha però comportato un affondamento della cage ai controlli radiografici successivi. In 5 casi si sono registrati transitoriamente un'ipoestesia crurale ed un lieve deficit quadricipitale compatibili con l'accesso chirurgico transpsoas.

Discussione: nella chirurgia vertebrale di revisione l'alterazione dell'anatomia e la presenza di tessuto fibrotico e di aderenze cicatriziali sono comprovati fattori di rischio per lesioni durali e radicolari. Le tecniche di artrodesi intersomatica posteriori tradizionali per questo motivo sono spesso caratterizzate da un significativo tasso di complicanze. La tecnica XLIF, invece, consente l'accesso allo spazio discale attraverso una nuova via anatomica. Un'attenta pianificazione pre-operatoria basata sullo studio imaging e secondo le attuali conoscenze del sagittal balance è mandatoria per un buon risultato clinico e radiografico.
Conclusioni: nella nostra esperienza, la tecnica XLIF risulta essere una valida opzione di artrodesi intersomatica mini-invasiva nella chirurgia vertebrale di revisione consentendo, in particolare modo, una riduzione del tasso di lesioni radicolari e durali in pazienti con aderenze cicatriziali posteriori.

RISULTATI A DISTANZA DEL TRATTAMENTO CHIRURGICO DELLA MIELOPATIA CERVICALE SPONDILOARTROSICA

Nicola Specchia[1], Leonard Meco[1], A. Coscioni[1], Monia Martiniani[1]

[1] Clinica Ortopedica Adulta e Pediatrica, Scienze Cliniche e Molecolari, Ancona

Introduzione: Il trattamento chirurgico della sindrome da mielopatia cervicale è argomento alquanto discusso e tutt'ora controverso. Scopo del presente studio è l'analisi prospettica di una serie di pazienti affetti da mielopatia cervicale e sottoposti a trattamento chirurgico, al fine di chiarire gli argomenti oggetto di controversia. In particolare, si è tentato di definire i criteri per la decompressione anteriore rispetto a quella posteriore e di individuare i parametri clinico-radiografici più affidabilmente correlati al recupero neuro-funzionale a distanza.
Materiali e Metodi: Sono stati trattati 82 pazienti, 48 maschi e 34 femmine, con età media di 69.4 anni. La valutazione clinica pre- e post-operatoria è stata effettuata mediante la scala a punti della Japanese Orthopaedic Association. L'indagine strumentale è stata effettuata mediante esame RX, TAC, RMN e valutazione neurofisiologica. Ciascun paziente è stato esaminato nel pre-operatorio, nel post operatorio a 1, 6 e 12 mesi, ed al follow-up.
Risultati: L'approccio chirurgico per via anteriore, è stato utilizzato in 34 pazienti, mentre l'approccio posteriore (laminoplastica "open-door" secondo Hirabayashi in 32 casi e laminectomia in 16 casi) è stato preferito in 48 pazienti. In 19 pazienti la stenosi interessava 2 livelli, 3 livelli in 46, 4 livelli in 13 e 5 livelli in 4 pazienti. È stato dimostrato un miglior risultato post-operatorio nel gruppo di pazienti trattato mediante decompressione anteriore (JOA score = 13.2, con un clinical recovery rate di 47.2% al follow-up), rispetto ai pazienti sottoposti a decompressione posteriore (JOA score = 11.1, con un clinical recovery rate di 39.5%).
Discussione: Nella serie da noi analizzata l'approccio anteriore ha consentito di realizzare una decompressione diretta del midollo spinale, di ripristinare il fisiologico allineamento sagittale, questo approccio, pertanto, è da considerarsi elettivo nel caso di compressione localizzata a non più di 3 livelli, in presenza di caduta in cifosi del rachide cervicale, di instabilità plurisegmentaria e di impegno prevalentemente anteriore.
L'approccio posteriore (laminoplastica secondo Hirabayashi) ha consentito di realizzare una decompressione indiretta delle strutture midollari ed è indicato nei casi con compressione multisegmentaria (> 3 livelli), con impegno prevalentemente posteriore, in cui sia conservata la lordosi cervicale e nei pazienti più anziani.
Conclusioni: L'età, il sesso, la durata della sintomatologia, la gravità dei deficit neurologici e l'entità geometrica della stenosi (superficie trasversa del canale vertebrale) non si sono dimostrati significativamente correlati con il recupero funzionale post-operatorio, questo, al contrario, si è dimostrato significativamente correlato con l'entità dell'espansione tardiva (a 6 mesi) del parenchima midollare.

IL TRATTAMENTO CHIRURGICO DELLE SCOLIOSI DELL'ADULTO

Nicola Specchia[1], Saverio Sirabella[1], Leonard Meco[1], A. Coscioni[1], Monia Martiniani[1]

[1] Clinica Ortopedica Adulta e Pediatrica, Scienze Cliniche E Molecolari, Ancona

Introduzione: La scoliosi lombare dell'adulto può manifestarsi come deformità insorta "de novo" o come evoluzione di una pre-esistente deformità idiopatica ed il confine tra le due forme non è sempre chiaramente definito.
Materiali e Metodi: sono stati trattati 68 pazienti affetti da scoliosi lombare dell'adulto, 44 Femmine e 24 Maschi con età media di 64.8 anni. La valutazione clinica, pre e post-operatoria ed al follow-up, è stata effettuata mediante esame radiografico convenzionale, radiografie dinamiche e bending test, TAC, RMN, scala di Oswestry (ODI) ed SF-36 per la definizione dell'outcome clinico e funzionale. Il follow-up medio è stato di 4.9 anni. Il trattamento focale (decompressione posteriore) è stato effettuato in 26 pazienti, la correzione della deformità associata a decompressione posteriore osteosintesi ed artrodesi è stata effettuata in 40 pazienti.
Risultati: L'analisi dei risultati dimostra che il trattamento focale (decompressione-posteriore) è indicato nei pazienti in cui vi è una curva scoliotica di piccolo raggio ed una minima laterolistesi, in tali casi la correzione della curva ha un valore relativo e la finalità dell'intervento è quella di liberare le formazioni nervose compresse nel canale stenotico. La correzione associata a decompressione posteriore osteosintesi ed artrodesi è indicata nei pazienti in cui si osserva una scoliosi di entità elevata, associata a listesi frontale e/o sagittale mono o pluri-metamerica, con rilevante compromissione dell'assetto posturale, statico e dinamico, del rachide.
Discussione: Numerosi studi hanno identificato nella patologia degenerativa la causa della comparsa e dell'evoluzione della scoliosi in rachidi adulti, precedentemente in asse. Nei casi di vera scoliosi degenerativa, la deformità è spesso provocata o comunque aggravata dai processi degenerativi disco-articolari. Il crollo vertebrale asimmetrico, la laterolistesi rotatoria e l'associazione di spondilolistesi e o retrolistesi all'apice della deformità possono causare una compressione addizionale delle strutture nervose endorachidee. Nelle deformità lombari idiopatiche evolute, invece, la patogenesi del dolore è prevalentemente meccanica, per fatica muscolare, disassamento metamerico e manifestazioni degenerative disco-articolari da sovraccarico asimmetrico. L'età

media di diagnosi delle scoliosi degenerative lombari è variabile: le scoliosi idiopatiche evolute vengono normalmente diagnosticate più precocemente a 30-40 anni, mentre le vere scoliosi degenerative si osservano in genere nell'ultrasessantenne.
Conclusioni: Lo studio effettuato ha consentito di definire alcuni criteri affidabili per la scelta tra il trattamento focale della causa del dolore (decompressione segmentaria) ed il trattamento strutturale della causa della deformità (correzione delle deviazioni assiali sul piano sagittale e coronale).

TLIF CON CAGES IN TANTALIO; ANALISI RETROSPETTIVA CLINICO-RADIOGRAFICA A MEDIO TERMINE. VARIAZIONI DELLA LORDOSI E DEGLI ANGOLI SPINO PELVICI

Marcello Ferraro[1], Donata Rita Peroni[2], Giovanni Andrea La Maida[3], Andrea Della Valle[3], Simone Bianchi[4], Francesco Locatelli[5], Bernardo Misaggi[6]

[1] Asst Pini-Cto Isituto Ortopedico Gaetano Pini, Patologie Vertebrali e Scoliosi, Milano; [2] Asst-Pini-Cto Isituto Ortopedico Gaetano Pini, Patologie Vertebrali e Scoliosi, Milano; [3] Milano; [4] Università degli Studi di Milano, Asst Pini - Cto, Istituto Ortopedico Gaetano Pini - Milano, Milano; [5] Milano; [6] Asst-Pini-Cto, Istituto Ortopedico Gaetano Pini, Milano

Introduzione: Abbiamo condotto un'analisi della nostra esperienza riguardante l'artrodesi vertebrale tramite tecnica TLIF con Cages in tantalio in casi di discopatia degenerativa con o senza sintomatologia perifierica; analisi della tecnica operatoria ed analisi radiografica degli angoli spinopelvici, in particolar modo riguardo il ripristino della lordosi ideale.Studi biomeccanici e numerose analisi cliniche dimostrano come la fusione intersomatica aumenti la stabilità primaria del costrutto permettendo il ripristino della lordosi segmentaria, diminuendo il carico sulla muscolatura lombare posteriore e garantendo buoni outcome post-operatori. Diverse condizioni patologiche conducono ad instabilità vertebrale e perdita di lordosi lombare.
Materiali e Metodi: Abbiamo analizzato i risultati clinico e radiolografici di 71 pazienti sottoposti ad artrodesi posteriore strumentata con viti peduncolari ed artrodesi intersomatica con TLIF, unitamente ad artrodesi posterolaterale con innesto osso di banca, con FU medio di 12 mesi. I pazienti sono stati sottoposti a rx rachide L-S 2P e tele rx rachide L-L, nel pre e post operatorio; la valutazione clinica ha fatto riferimento ai valori di VAS ed Oswestry. Sono state analizzate iconograficamente la variazione della lordosi lombare, la variazione della lordosi segmentaria dei livelli strumentati e la variazione degli angoli spinopelvici.
Risultati: Abbiamo registrato buoni risultati clinici associati a buon bilancio spino-pelvico; non sono state riportate problematiche chirurgiche maggiori legate alla tecnica operatoria; abbiamo evidenziato tre casi di subsidence della cage, asintomatici. Abbiamo osservato che l'aumento della lordosi segmentaria non è porporzionale all'aumento della lordosi lombare complessiva; tale osservazione è legata ad una migliore distribuzione della lordosi globale L-S, in relazione ad un miglioramento degli angoli spino pelvici e a compenso dei segmenti non strumentati.
Discussione: IL Tlif con cages in tantallio secondo la nostra esperienza, rappresenta un'ottima soluzione chirurgica nei pazienti affetti da discopatia degnerativa sintomatica associata a stenosi canalare/foraminale e/o ipolordosi di grado non severo. La tecnica TLIF rappresenta un ottimo compremesso in quanto permette decompressione, solida stabilizzazione primaria e lordosizzazione dell'unita funzionale, in un solo tempo chirurgico. Rispetto all'ALIF riduce rischi di lesioni vascolari maggiori, riduce i tempi operatori e permette una migliore decompressione diretta delle strutture neurologiche; inoltre nei pazienti di sesso maschile, non espone a rischio di eiaculazione retrograda per lesione iatrogena.
Conclusioni: Le cages in tantalio comportano un ottimo tasso di fusione intersomatica, riducendo in maniera significativa il tasso di pseudoartrosi/mobilizzazione mezzi di sintesi ed infezione.

SINDROME DI KLIPPEL-FEIL E SINDROME DEL SEGMENTO ADIACENTE: REVIEW DELLA LETTERATURA

Luca Ricciardi[1], Luca Proietti[2], Francesco Ciro Tamburrelli[3], Andrea Perna[2], Ilaria Giannelli[2], Eugenio Valenzi[4], Giuseppe Barone[5]

[1] Università Cattolica del Sacro Cuore - Fondazione Policlinico A. Gemelli, Neurochirurgia, Roma; [2] Università Cattolica del Sacro Cuore - Fondazione Policlinico A. Gemelli, Chirurgia Vertebrale, Roma; [3] Ortopedia e Traumatologia - Ucsc di Roma, Chirurgia Vertebrale, Roma; [4] Università Cattolica del Sacro Cuore - Fondazione Policlinico A. Gemelli, Roma; [5] Università degli Studi di Perugia - Ospedale S. Maria Della Misericordia, Ortopedia e Traumatologia, Perugia

Introduzione: Numerose condizione morbose, sindromiche o isolate, possono essere caratterizzate dalla fusione di 2 o più vertebre cervicali sub assiali, tra queste la più nota è certamente la sindrome di Klippel-Feil (KFS). Così come nelle fusioni post-chirurgiche, anche nelle fusioni congenite, è possibile che si sviluppi la sindrome del segmento adiacente (ASD). Lo scopo di questo studio è quello riesaminare la letteratura scientifica riguardo il trattamento di pazienti con mielopatia cervicale affetti da KFS con livello di stenosi corrispondente ad una degenerazione discale ascrivibile a sindrome del segmento adiacente rispetto a quello fuso congenitamente.
Materiali e Metodi: Una review sistematica su pubmed (https://www.ncbi.nlm.nih.gov/pubmed) è stata condotta inserendo come stringa di ricerca "cervical myelopathy (congenital OR sindrome OR malformative OR dysmorphic) AND (fused OR fusion) vertebrae NOT C1 NOT C2 NOT traumatic NOT post-traumatic". Sono stati esaminati gli abstract di tutti i lavori corrispondenti alla suddetta stringa e solo i casi corrispondenti ai criteri di ricerca che hanno ricevuto un trattamento chirurgico o conservativo sono stati inclusi nel nostro studio. I singoli casi sono stati esaminati e l'analisi statistica è stata effettuata prendendo in esame i tipi di trattamento ed i risultati clinici e radiologici nei follow up.
Risultati: L'analisi statistica condotta sui casi in letteratura ha permesso di evidenziare il tipo di trattamento più utilizzato nei vari centri, il miglior risultato clinico ed il miglior risultato radiologico a distanza.

Discussione: L'assenza di linee guida determina la non omogeneità di trattamento del medesimo disturbo nei diversi centri. I criteri di fusione, decompressione e la scelta di un approccio anteriore, posteriore o circonferenziali non sono al momento condivisi né basati su evidenze, bensì traslati dalle altre condizioni morbose maggiormente affrontate dai chirurgi spinali.
Conclusioni: La bassa qualità degli studi presi in esame e la bassa numerosità campionaria generale fanno si che ulteriori studi, possibilmente multicentrici, siano necessari per identificare la più appropriata linea guida di trattamento. Il valore del presente studio è limitato alla revisione dello stato dell'arte ed al suggerimento di un atteggiamento chirurgico dimostratosi come maggiormente valido.

SI PUÒ PREVENIRE LA PATOLOGIA GIUNZIONALE NELLE OSTEOSINTESI VERTEBRALI?

Matteo Palmisani[1], Eugen Dema[2], Stefano Cervellati[2]

[1] Hesperia Hospital, Centro Scoliosi E Malattie Della Colonna Vertebrale, Modena; [2] Modena

Introduzione: La patologia degenerativa lombare rappresenta un fattore di maggiore spesa sanitaria con un aumento vertiginoso di indicazione al trattamento chirurgico. Purtroppo i risultati clinici, a distanza, a volte non sono soddisfacenti e la degenerazione del disco adiacente ne rappresenta una delle cause. L'incidenza della patologia giunzionale appare incerta mentre le alterazioni radiografiche possono ritrovarsi in una variazione tra il 5 ed il 100%, l'estrinsecazione clinica della degenerazione discale adiacente ad una artrodesi varia 5 al 18.5 % secondo Park et Al. (Spine 29, 17, 2004). La rigidità del costrutto, l'estensione dell'artrodesi, una atrodesi a 360° sono fattori predisponenti l'insorgenza di una patologia giunzionale. La possibilità di utilizzare una sintesi ibrida per ridurre gli stress meccanici sul disco limite una artrodesi ha indotto molti a ritenere che un simile impianto potesse ridurre l'incidenza di questa patologia. Lo scopo dello studio è quello di revisionare retrospettivamente i casi di osteosintesi ibrida ad un follow up lungo (maggiore di 5 anni) e di evidenziare l'incidenza della sindrome giunzionale.
Materiali e Metodi: Sono stati esaminati 52 casi di pazienti affetti da patologia lombare (discopatia degenerativa, spondilolistesi degenerativa) trattati con artrodesi vertebrale strumentata e sintesi ibrida. IN 15 casi sono stati impiegati una sintesi con placche di Steffee e Global, in 13 casi una sintesi con Agile e 24 casi trattati con DTO.
Risultati: Ad una distanza minima di 5 anni, sono stati evidenziati 5 casi di patologie giunzionali così distribuite: 2 casi su 15 con sintesi Global ed una incidenza del 13,3 %, 2 casi su 13 di sintesi con Agile (15%), 1 caso su 24 con DTO (4,2%). Tutti i pazienti sono stati rioperati con prolungamento dell'artrodesi al disco degenerato.
Discussione: La sindrome giunzionale è una patologia la cui patogenesi ci sfugge e probabilmente multifattoriale. Quanto sia dipendente da un sovraccarico meccanico o da una naturale evoluzione della degenerazione discale è difficile da determinare. La sintesi ibrida è inefficace nella prevenzione della sindrome giunzionale ma è consigliabile in presenza di instabilità, discopatia al di sopra del livello di fusione o quando si esegue una laminectomia strumentata.

CISTI SINOVIALE YUXTA FACETTARIA LOMBARE: ANALISI e RISULTATI DEL TRATTAMENTO CHIRURGICO

Francesco Ciccolo[1], David Cancer[2], Augusto Covaro Covaro[2], Gemma Vila Canet[2], Anna Garcie de Frutos[2], María Teresa Ubierna Garcés[2], Enric Caceres Palou[2]

[1] Insitut Universitari Dexeus, Icatme, Milano; [2] Insitut Universitari Dexeus, Barcelona, Spain

Introduzione: La cisti sinoviale yuxta-faccettaria (CSY) è una rara causa di radicolopatia. Dolore lombare e claudicatio neurogena. Abitualmente si associa a alterazioni degenerative de la Colonna lombare di differenti grado, per questo motivo la diagnosi ed il trattamento sono in parte controversi. L'obbiettivo del presente lavoro è analizzare l'efficacia del trattamento mediante l'exeresi chirurgica della cisti e la seguente liberazione delle strutture nervose come unico gesto chirurgico.
Materiali e Metodi: Studio retrospettivo su 16 pazienti, trattati per QSY, analizzando età, sesso, livello vertebrale colpito, lato, trattamenti previ, associazione con spondilolistesi, anatomia patologica, reinterventi e VAS lombare e radicolare postoperatorio.
Risultati: Vengono analizzati 16 pazienti (9 donne e 7 uomini), età media 64 aa. Follow up da 2 a 6 anni. In 12 casi (75%) il livello affetto è stato L4-L5, 2 casi L3-L4 e 2 casi L5-S1. L'intervallo medio tra la prima visita e la risoluzione chirurgica è stato di 108 giorni. In 12 casi la radicolopatia è stato il sintomo predominante, in 3 si associava claudicatio neurogena, in 4 dolore lombare. 10 pazienti (62.5%) presentavano spondilolistesi associata del livello affetto. 15 pazienti sono stati previmente trattati in modo conservativo. Il fracasso del trattamento conservativo ha posto l'indicazione all'intervento. In 15 casi è stata realizzata un asportazione della CSY con liberazione delle strutture nervose; solo in un caso è stata associata una artrodesi PL. In 3 casì è stato necessario un reintervento (2 per fistola, per infezione). Il Vas lombare postoperatorio ha mostrato valori medi < 2 in 11 pazienti, tra 3 e 5 nei rimanenti 5. Il VAS radicolare postoperatorio ha registrato valori medi < 2 in 15 pazienti, tra 3 e 5 in 1 paziente. Non sono emerse correlazioni statisticamente significative tra sesso, età, livello colpito, interventi previ, presenza di spondilolistesi e reinterventi, se rapportati al VAS lombare e radicolare.
Discussione: la cisti sinoviale lombare rappresenta una alterazione degenerativa della colonna lombare, correlata a degenerazione della articolazioni zigoapofisarie con ipertrofia della capsula articolare e possibile compressione delle strutture nervose contigue. In letteratura scientifica, ad oggi non risulta chiaro se una volta accertata la non responsività al trattamento conservativo, si debba procedere a decompressione delle strutture nervose più o meno strumentazione posteriore, con fusione del segmento interessato dal processo degenerativo.
Conclusioni: La coesistenza di spondilolistesi degenerativa nel paziente diagnosticato di CSY mostra un'alta incidenza. L'asportazione della CSY con liberazione radicolare come unico atto chirurgico è stato sufficiente nella maggior parte dei casi analizzati.

Comunicazioni ANCA

Sabato 21 Ottobre 2017 dalle 11:00 alle 12:00

L'AMIS NEL GRANDE OBESO

Alberto Ricciardi[1], Alessandro Geraci[2]

[1] Ospedale San Giacomo Apostolo, U.O. Ortopedia e Traumatologia, Castelfranco Veneto; [2] Ospedale San Giacomo Apostolo, U.O. Ortopedia e Traumatologia, Castelfranco Veneto

Introduzione: L'obesità, malattia in crescente aumento, ha una notevole influenza sulla salute di ossa e articolazioni: aumenta il carico articolare ed accelera la degenerazione della cartilagine. L'osteoartrosi diviene causa di disabilità e sofferenza che impediscono l'attività fisica e peggiora la condizione generale già precaria. Intervenire sulla articolazione malata sostituendola con una protesi permette al soggetto una movimentazione senza dolore. Le vie di accesso all'anca sono numerose, e sono scelte non solo in base all'esperienza del chirurgo, ma anche alla tipologia del paziente. La via d'accesso anteriore propone il rispetto muscolare e tendineo e va ad agire sulla porzione anteriore dell'anca dove si trova meno tessuto adiposo.
Materiali e Metodi: Tra il Febbraio 2012 e il Gennaio 2015 sono stati trattati chirurgicamente con artroprotesi totale d'anca non cementate 11 pazienti con obesità severa (BMI >38) per coxartrosi primaria. La valutazione dei pazienti è stata eseguita con la scheda Womac, la scala VAS e la Harris Hip Score con un follow-up di 12 mesi. Sono state registrate le complicanze, le perdite ematiche, il tempo operatorio, il tempo di degenza e la lunghezza della cicatrice chirurgica.
Risultati: Con una cicatrice di lunghezza media di 8,5 cm ed una degenza media di 7 giorni, la deambulazione autonoma con bastoni canadesi è avvenuta in terza giornata e si è verificato un caso di frattura dell'apice del grande trocantere non trattato chirurgicamente. Il dolore è stato significativamente basso (VAS<5) in tutti i pazienti già al primo mese. Il punteggio medio della scheda Womac eseguito a 1 mese è stato di 45,6, di 25 a 6 mesi, di 12 ad un anno. Il punteggio medio della Harris Hip Score eseguito a 1 mese è stato di 60, di 87 a 6 mesi, di 90 ad un anno.
Discussione: Nella comunità dei chirurghi ortopedici ancora vi è diffuso il concetto che l'obesità sia una controindicazione all'intervento chirurgico. Le vie di accesso postero-laterali o laterali dirette portano l'operatore ad attraversare strati adiposi molto spessi con conseguente incapacità ad una corretta visione degli spazi anatomici ed alla difficile movimentazione da parte degli assistenti dell'arto pesante e volumetricamente consistente. L'accesso chirurgico mini invasivo anteriore all'anca risolve la problematica dello strato grasso dato che la incisione si esegue nella regione anteriore dove esso è meno rappresentato.Il lettino di posizione dedicato rende semplice la movimentazione dell'arto pesante riducendo gli stress meccanici.
Conclusioni: La via anteriore mini invasiva eseguita nei soggetti obesi non provoca complicanze peri operatorie e post operatorie significative, anzi ridona una articolazione che prima dell'intervento era fonte di dolore e di ulteriore depressione.

L'USO DEL DRENAGGIO NELLA PROTESI D'ANCA DI PRIMO IMPIANTO: RISULTATI PRELIMINARI DI UNO STUDIO PROSPETTICO RANDOMIZZATO

Riccardo Ruggeri[1], Paolo Schiavi[2], Mattia Loppini[1], VIncenzo Di Francia[1], Marco Scardino[3], Guido Grappiolo[4]

[1] Humanitas Research Hospital, Ortopedia e Traumatologia, Rozzano (Milano); [2] Azienda Ospedaliero-Universitaria di Parma, Parma; [3] Humanitas Research Hospital, Ortopedia e Traumatologia, Rozzano (Milano); [4] Humanitas Research Hospital, Ortopedia e Traumatologia, Rozzano (Milano)

Introduzione: L'uso del drenaggio in aspirazione (DR) nella chirurgia protesica d'anca (PTA) è ad oggi dibattuto. In letteratura diversi Autori ne hanno documentato i rischi ed i benefici. Lo scopo di questo studio è di verificare come l'uso del drenaggio influenzi l'anemizzazione postoperatoria ed il recupero funzionale nei pazienti sottoposti ad intervento protesico per coxartrosi primaria. I dati di seguito esposti riguardano un'iniziale fase di questo studio che prevede un arruolamento di almeno 300 pazienti.
Materiali e Metodi: L'arruolamento dei pazienti è iniziato a dicembre 2016 ed è tuttora in corso. Mediante la randomizzazione semplice i soggetti sono stati assegnati al gruppo 1 (con DR) o gruppo 2 (senza DR). I criteri di esclusione prevedono: coxartrosi secondaria, terapia anticoagulante in atto. Sono stati raccolti i seguenti dati: caratteristiche biometriche, risultati di laboratorio (emocromo e coagulazione), farmaci somministrati nel perioperatorio, durata dell'intervento, andamento del dolore post-operatorio, durata della degenza e ripresa a deambulare. È stata eseguita l'analisi statistica con livello di significatività di $p < 0.05$.
Risultati: Ad oggi sono stati inclusi 80 pazienti: 46 con e 34 senza drenaggio. In tutti i casi è stato eseguito un accesso chirurgico mininvasivo posterolaterale in decubito laterale. L'età media registrata è di 64.9 (32 maschi, 48 femmine). I due gruppi sono risultati essere omogenei per i parametri clinici e laboratoristici preoperatori. Trenta minuti prima dell'intervento è stato somministrato acido tranexamico 30 mg/Kg secondo protocollo clinico approvato. Rivaroxaban 10 mg è stato utilizzato come profilassi antitromboembolica. La perdita emoglobinica media è stata 2,38 g/dl nel gruppo 1 e 2,05 g/dl nel gruppo 2. La verticalizzazione e deambulazione in giornata 0 è stata possibile in 38 pazienti del

gruppo 1 e 29 del gruppo 2. Nessuna differenza statisticamente significativa è stata documentata tra i due gruppi considerando il delta di perdita emoglobinica tra pre e postoperatorio, l'entità del dolore, la verticalizzazione precoce, la formazione di ematomi e la durata della degenza.
Discussione: I nostri dati preliminari risultano concordi con la letteratura recente che esclude vantaggi dall'applicazione di DR in questo gruppo di soggetti. Alcuni Autori tuttavia ne consigliano ancora l'utilizzo in quanto non ne derivano chiari effetti negativi. In questo studio indaghiamo i vantaggi e le problematiche correlate all'applicazione di DR cercando di fornire una indicazione di pratica clinica.
Conclusioni: Dai dati preliminari raccolti emerge che l'uso del drenaggio in aspirazione non apporta evidenti benefici nel decorso post-operatorio.

COTILI ED AUGMENTS IN TANTALIO POROSO NELLA CHIRURGIA DI REVISIONE ACETABOLARE: VALUTAZIONE CLINICA E RADIOGRAFICA A MEDIO TERMINE

Chiara Concina[1], Marina Crucil[1], Stefano Fabbro[1], Franco Gherlinzoni[1]

[1] Ospedale San Polo, Ortopedia e Traumatologia, Monfalcone

Introduzione: Le revisioni protesiche d'anca sono interventi complessi, soprattutto per la frequente coesistenza di importanti difetti ossei. Generalmente è la componente acetabolare ad essere revisionata. Lo studio si pone come obiettivo quello di descrivere i risultati a medio termine in un gruppo di revisioni acetabolari utilizzando cotili emisferici in tantalio poroso.
Materiali e Metodi: Da gennaio 2008 sono state realizzate 109 revisioni acetabolari consecutive di artroprotesi di anca. In 25 pazienti è stato impiegato un cotile emisferico non cementato in tantalio poroso (Trabecular Metal Acetabular Revision Shell, Zimmer) ed eventuale augment. I difetti ossei acetabolari sono stati classificati secondo Paprosky. I 25 pazienti sono stati valutati clinicamente e radiograficamente (angolo di inclinazione del cotile, posizione del centro di rotazione, presenza di linee di radiolucenza periacetabolari) nel pre-operatorio, nell'immediato post-operatorio e ad un follow-up medio di 6 anni.
Risultati: È stato osservato un miglioramento del punteggio medio della scala di Harris (da 39.90 nel pre-operatorio a 91.05 a 6 anni, $p < 0.0001$). Il livello di soddisfazione è stato di grado "elevato" nel 72% e "medio" nel 16% dei pazienti. L'articolarità è migliorata su tutti i piani ($p < 0.0001$). L'inclinazione media del cotile era di 43.57°. Il centro di rotazione è stato mediamente abbassato di 10.96 mm ($p = 0.0008$) e la sua posizione non ha subito cambiamenti statisticamente significativi al controllo radiografico di *follow-up* ($p > 0.05$). Le complicanze occorse sono state 3 casi di lussazioni recidivanti, 4 casi di calcificazioni eterotopiche ed un caso di parziale riassorbimento del gran trocantere. La sopravvivenza di Kaplan-Meier è stata del 100% considerando come *endpoint* la revisione acetabolare per qualsiasi motivo.
Discussione: I cotili in tantalio poroso con l'eventuale uso di *augment*, grazie all'elevata porosità, basso modulo di elasticità ed elevato coefficiente di frizione sull'osso, consentono di ottenere una buona stabilità primaria, di gestire adeguatamente il difetto osseo presente e di ripristinare il normale centro di rotazione.
Conclusioni: Pur necessitando di studi a più lungo *follow-up*, i cotili in tantalio poroso sembrano essere una valida scelta nelle revisioni acetabolari, anche in presenza di difetti ossei importanti

L'ACCOPPIAMENTO METALLO-POLIURETANO PER IL TRATTAMENTO DELL'ARTROSI SEVERA DELL'ANCA: RISULTATI CLINICI E DOSAGGIO DEGLI IONI METALLO AD UN FOLLOW-UP MINIMO DI 5 ANNI

Antonio Moroni[1], Maria Teresa Miscione[2], Riccardo Orsini[2], Giovanni Micera[2], Salvatore Mosca[2], Francesco Acri[2], Fabrizio Sinapi[2], Daniele Fabbri[3]

[1] Vita-Salute San Raffaele, Medicina e Chirurgia, Milano; [2] Milano; [3] Bologna

Introduzione: Un'ampia letteratura è stata presentata riguardo le artroprotesi totali d'anca con accoppiamento metallo-metallo (MOMTHA): il vantaggio di poter replicare la testa femorale di grande diametro è assunto, ma la letteratura internazionale ha anche suggerito che questi impianti possano portare a produzione di ioni metallo e ipersensibilità ai metalli, con conseguente danno locale. L'accoppiamento metallo-policarbonato uretano (PCU) che si trova nel Tribofit Hip System (Active Implants Corporation, Memphis, TN) è stato introdotto per ridurre questo problema.Lo scopo dello studio è riportare la sopravvivenza, i risultati clinici e il dosaggio degli ioni metallo in un gruppo di pazienti operati con il Tribofit Hip System ad un follow-up minimo di 5 anni.
Materiali e Metodi: sono stati analizzati 68 pazienti. L'età media era di 70 anni (39–89). In tutti i casi è stato utilizzato il Tribofit Hip System con uno stelo tradizionale non cementato (12 FTC, 42 Hydra, 14 Synergy). Tredici pazienti sono stati persi al follow-up; quindi, 55 sono stati inclusi nello studio; sono stati valutati clinicamente, radiologicamente e hanno eseguito il dosaggio degli ioni metallo. Il follow-up medio era di 6,2 anni (5-8,6).
Risultati: Il tasso di sopravvivenza è stato del 96% (95% CI, 0.9-1.0). Due impianti sono stati revisionati. Sulle radiografie degli impianti in sede non sono stati osservati segni di mobilizzazione. L'Oxford Hip Score è passato da 17 (6-34) nel preoperatorio a 46 (40-48) al follow-up. L'Harris Hip Score da 48 (12-76) a 96 (84-100).La concentrazione del Cobalto è risultata essere in media 0.52 ng/mL (<0.1-2.5, sd 0.5) e del Cromo 0.27 ng/mL (0.1-2.2, sd 0.2).
Discussione: Molti studi hanno dimostrato che le caratteristiche del PCU sono simili a quelle della cartilagine fisiologica, quindi che il PCU permette la lubrificazione delle superfici, una alca capacità di assorbimento dello stress e un basso tasso di usura del metallo. I vantaggi sono inoltre quelli di poter utilizzare una testa di grande diametro senza esporre i pazienti al rischio di un potenziale innalzamento degli ioni metallo.
Conclusioni: il Tribofit Hip System si è dimostrato essere un

trattamento efficace per l'artrosi severa dell'anca anche in pazienti giovani e attivi, nei quali vi è l'indicazione di una protesi tradizionale metallo-metallo.

IL TRATTAMENTO DELLE LUSSAZIONE RECIDIVANTI NELLE ENDO E ARTROPROTESI CON COTILE A DOPPIA MOBILITÀ

Giannicola Lucidi[1], Marco Trono[1], Federico Lamponi[2], Gian Andrea Lucidi[1]

[1] Ospedale Infermi, Rimini; [2] Ospedale Infermi, Rimini

Introduzione: Gli Autori riportano l'esperienza della applicazione del cotile a doppia mobilità nella instabilità recidivante in endoprotesi. La lussazione dell'impianto protesico nel Paziente anziano e fragile è evento grave e andrebbe evitato con una corretta tecnica di applicazione della endoprotesi e ciò è quello che si cerca di fare sempre. Nei casi di lussazione va utilizzata una tecnica che permetta la migliore stabilità possibile. Questo cotile fornisce una buona stabilità minimizzando le forze lussanti anche nei casi di insufficienza muscolare e consente buona e ampia mobilità.
Materiali e Metodi:
Nella nostra Divisione di Ortopedia e Traumatologia, abbiamo eseguito dal 1999 al 2015 1143 endoprotesi. La complicazione della lussazione recidivante (2 o più episodi) si è verificata in 31 casi (2,7%). La indicazione è sempre stata di rimuovere la cupola biarticolare e applicare un cotile a doppia mobilità con la accortezza di posizionare in modo corretto la coppa rispetto allo stelo minimizzando le situazioni dove esistano eventuali difetti di antiversione dello stelo.
Abbiamo trattato con lo stesso cotile anche 16 casi di lussazione recidivamìnte in artroprotesi. Si è rimossa la coppa e la si è sostituita con cotile a doppia mobilità
Risultati: I risultati sono stati molto positivi perchè non abbiamo riportato nessuna lussazione nei 2 gruppi e tale dato è stato controllato dai dati RIPO Emilia Romagna.
Questo è molto positivo perchè la fragilità dei Pazienti, spesso, non ci consente un altro intervento di ripresa dell'impianto.
Discussione: La semplicità della tecnica e la gestione anche di casi complessi con ipotrofia muscolare e di inperfetta antiversione dello stelo appare confermata dalla mancanza di recidive di instabilità.
Conclusioni: Pertanto siamo a comunicare che, nelle indicazioni di cui sopra, il cotile a doppia mobilità risulta essere un presidio affidabile nel trattamento delle lussazioni recidivanti delle endoprotesi e artroprotesi anche nei pazienti anziani complessi. La stessa tecnica viene da noi utilizzata anche nelle instabilità in THA. La mancanza di recidive e la buona sopravvivenza a distanza conferma la validità della indicazione.

LA PRESERVAZIONE DEL COLLO È NECESSARIA NEGLI STELI CORTI? LA NOSTRA ESPERIENZA

Michela Saracco[1], Roberta Pilato[2], Fabrizio Donati[3], Eugenio Valenzi[4], Vincenzo Campana[2], Giandomenico Logroscino[2]

[1] Università Cattolica del Sacro Cuore, Istituto di Clinica Ortopedica, Roma; [2] Roma; [3] Ospedale Pediatrico Bambino Gesù - Palidoro; [4] Università Cattolica del Sacro Cuore - Fondazione Policlinico A. Gemelli, Roma

Introduzione: Gli steli corti a preservazione del collo femorale permettono indubbi vantaggi e risparmio di bone stock e si sono dimostrati molto affidabili. Più di recente sono comparsi steli corti che non necessitano di conservazione del collo femorale e sono di più semplice impianto. Questo studio ha l'obiettivo di analizzare, dal punto di vista clinico e radiologico, i vantaggi della conservazione del collo e di valutare eventuali criticità legate alle procedure intraoperatorie di posizionamento delle componenti protesiche.
Materiali e Metodi: Sono stati arruolati 228 pazienti, affetti da artrosi primaria,secondaria e necrosi avascolare. Di questi 139 erano portatori di stelo corto a risparmio di collo e 89 di stelo corto non a risparmio. Il follow-up medio dei due gruppi è stato di 25,6 mesi. In tutti i casi è stata eseguita una via di accesso postero-laterale. Sono stati valutati mediante HHS, WOMAC, VAS dolore, SF-12. Inoltre si è tenuto conto delle complicanze intra e post-operatorie. Le variabili radiografiche analizzate sono state l'allineamento femorale, il corretto posizionamento del cotile, il dimensionamento dello stelo, il ripristino dell'offset ed eterometrie.
Risultati: Tutti gli steli impiantati sono risultati ben osteointegrati in assenza di segni di subsidenza. In entrambi i gruppi si è assistito ad un netto miglioramento del quadro clinico, con risultati poco migliori nella conservazione del collo (HHS ed SF-12 F). Il posizionamento è risultato buono per entrambi i gruppi, con discreto ripristino della geometria articolare. L'incidenza di complicanze è stata sovrapponibile anche se gli steli a risparmio di collo hanno registrato maggiore tendenza all'ipermetria, all'antiversione e all'aumento dell'off-set e dei tempi operatori.
Discussione: L'osteotomia alta del collo femorale ha dimostrato ottimi risultati clinici e radiografici. Lo svantaggio è legato all'ingombro che il risparmio di osso comporta durante l'intervento che espone ad un maggior rischio di malposizionamento e complicanze, nonché a maggior tempo operatorio e curva di apprendimento più lunga.
Conclusioni: La conservazione del collo è indicata in pazienti dove il risparmio di osso è essenziale o dove una osteotomia bassa pone dubbi sulla stabilità dell'impianto ma richiede una maggiore esperienza del chirurgo.

LA DISARTICOLAZIONE DOPO GLI INSUCCESSI NELLE RIPROTESIZZAZIONI DI ANCHE INFETTE

Francesco Saverio santori[1], Piero Piciocco[2], Francesco Mattogno[3]

[1] Centro Diagnostico, Ortopedia, Roma; [2] San Pietro Fatebenefratelli, Ortopedia E Traumatologia, Roma; [3] Roma

Introduzione: Un chirurgo ortopedico prima di arrivare a proporre un'amputazione cerca tutte le soluzioni chirurgiche possibili a volte sfiorando l'accanimento terapeutico. Quando poi, dopo molti insuccessi e in mancanza di altre alternative, si arriva a proporre un intervento demolitivo (quale è quello di una Gildrestone o, peggio ancora, di una amputazione) ci troviamo di fronte ad un muro difficile da sormontare a causa di vecchi preconcetti. Proprio per questo motivo, di fronte al rifiuto netto del paziente, si cerca di risolvere il problema con altri interventi difficili ed indaginosi ma soprattutto che presentano una bassa probabilità di successo. Lo scoraggiamento che ne deriva porta i pazienti a stati di depressione ben difficili da trattare se non intrattabili.
Materiali e Metodi: Vengono presentate oltre che le tecniche chirurgiche, i nuovi tipi di protesi e il complesso algoritmo del trattamento multidisciplinare che permette di ottenere risultati soddisfacenti.
Risultati: Saranno riportati i risultati in termini di funzionalità, tempi di recupero, reinserimento nella vita sociale e lavorativa.
Discussione: Dopo l'intervento di disarticolazione e applicazione di una corretta protesi molto spesso i pazienti, reduci da un percorso terapeutico di insuccessi plurimi, si dichiarano soddisfatti e considerano i risultati clinici ottenuti superiori alle loro più rosee aspettative. Per ottenere un risultato soddisfacente dopo una disarticolazione di anca e l'impianto di protesi a parziale controllo elettronico è necessario l'intervento di una equipe multidisciplinare che da un lato si occupi del recupero funzionale e dall'altro affianchi un percorso psicoterapeutico pre e post operatoria
Conclusioni: La tecnologia ha aperto nuove frontiere nel campo della protesizzazione post amputazione portando risultati insperati. La amputazione con successiva protesizzazione possono quindi essere ora considerate opzioni terapeutiche piuttosto che un'estrema ratio riservati ai casi più disperati.

Comunicazioni INFEZIONI

Sabato 21 Ottobre 2017 dalle 14:30 alle 15:30

OSTEOMIELITE ACUTA NEONATALE DI TIBIA, ESITO DI PUNTURA DEL TALLONE

Gino Rocca[1], Benedetta Grisone[2], Giuseppe Colasanto[3], Angela De Venuto[3]

[1] Ospedale Maggiore Della Carità, Ortopedia Pediatrica, Novara; [2] Azienda Ospedaliero Universitaria Maggiore Della Carità Novara, Ortopedia e Traumatologia Pediatrica; [3] Novara

Introduzione: Le osteomieliti acute neonatali sono ancora presenti a causa dell'incremento dei prematuri e delle procedure invasive di cateterismo. L'agente eziologico, nel 90% dei casi, è lo Stafilococco Aureo.
Materiali e Metodi: Nell'agosto 2015, in un bimbo di 10 giorni, ricoverato in terapia subintensiva per ipocalcemia, si rileva la comparsa di arrossamento e tumefazione della caviglia destra. Esegue un'ecografia non dirimente, una radiografia negativa e inizia una terapia con Ceftriaxone per rialzo della proteina c reattiva. In seguito si richiede una valutazione ortopedica pediatrica in cui si riscontrano segni di flogosi in regressione a livello della caviglia destra e numerose punture sul tallone. Si consiglia una nuova radiografia con evidenza di una marcata osteolisi della tibia distale. Esegue quindi una risonanza magnetica che mostra un processo osteomielitico solo a carico della tibia distale.
Risultati: Dopo 4 settimane di antibioticoterapia endovena con Vancomicina e Ampicillina + Sulbactam, associata ad un breve ciclo di Gentamicina e 4 settimane di Amoxicillina + Clavulanato per via orale si assiste ad una completa risoluzione clinica. La radiografia a 1 e 3 mesi e la risonanza magnetica a 6 mesi mostrano una progressiva normalizzazione del quadro. Rivalutato il bimbo alla deambulazione, non si è evidenziata alcuna deformità o limitazione funzionale clinica e radiografica.
Discussione: In letteratura le osteomieliti neonatali di tibia da puntura del tallone sono inusuali in quanto solitamente riguardano il calcagno. La puntura del tallone è routinaria nei neonati ma richiede il rispetto di linee guida codificate. In questo caso il neonato è stato punto spesso in sedi non corrette. La risonanza magnetica resta il gold standard per la diagnosi di osteomielite neonatale anche se la radiografia e l'ecografia, in mani esperte, possono essere dei validi supporti senza ricorrere ad esami in sedazione. Altrettanto importante è l'isolamento del germe per condurre una terapia mirata, ma in questo caso l'aver già iniziato un trattamento antibiotico e la posticipazione della valutazione ortopedica non l'hanno permesso.
Conclusioni: Le osteomieliti acute neonatali sono ancora frequenti e una percentuale di rilievo è dovuta a manovre moderatamente invasive eseguite con errori tecnici. Un'adeguata educazione del personale sanitario e un riconoscimento precoce delle osteomieliti è indispensabile per ridurre i casi e prevenire le sequele a distanza.

DIAGNOSI INTRAOPERATORIA DI INFEZIONE PERIPROTESICA CAUSATA DA STAFILOCOCCO AUREO E STAFILOCOCCO COAGULASI NEGATIVO MEDIANTE PCR RAPIDA XPERT MRSA/SA SSTI

Andrea Sambri[1], Matteo Cadossi[2], Giuseppe Bianchi[2], Giovanni Pignatti[2], Maurilio Marcacci[2], Davide Maria Donati[2], Sandro Giannini[3]

[1] Istituto Ortopedico Rizzoli, 3° Clinica Oncologica, Bologna; [2] Istituto Ortopedico Rizzoli, Bologna; [3] Istituto Ortopedico Rizzoli, Istituto Ortopedico Rizzoli, Bologna

Introduzione: La conferma della diagnosi di infezione periprotesica (IP) richiede l'identificazione del patogeno responsabile. Anche se l'esame colturale dei tessuti periprotesici rappresenta il gold-standard, le tecniche di biologica molecolare (PCR) permettono una diagnosi rapida e una maggior sensibilità, in particolare in quei casi in cui sia stata somministrata terapia antibiotica prima dei prelievi.
Il test rapido PCR Xpert® MRSA/SA SSTI (Cepheid, Sunnyvale, CA, USA) permette di identificare la presenza di Stafilococco Aureo (SA) e Stafilococco coagulasi negativo (CoNS) meticillino resistente (MR) mediante l'amplificazione di 3 geni, fornendo una risposta in 56 minuti.
Lo scopo di questo studio è stato la valutazione di Xpert in una popolazione di pazienti affetti da sospetta IP.
Materiali e Metodi: Da febbraio a novembre 2015, 70 pazienti affetti da mobilizzazione settica o asettica di protesi d'anca o di ginocchio sono stati valutati mediante Xpert, esame colturale dei tessuti periprotesici e ed eluato della sonicazione della protesi.
Risultati: In base ai criteri di Parvizi et al., in 39 casi è stata confermata la diagnosi di IP.
In 9 casi l'esame colturale ha mostrato la presenza di batteri non identificabili da Xpert per cui i casi sono stati esclusi dalla valutazione delle prestazioni del test.
Xpert MRSA/SA SSTI ha identificato MRSA in 4 su 4 casi positivi nelle colture, 7/7 SA meticillino sensibili (MS) e 14/16 MR CoNS. Il test PCR non ha identificato alcun batterio tra i 31 pazienti affetti da mobilizzazione asettica, dimostrando un'ottima specificità.
Discussione: I risultati dello studio evidenziano le ottime prestazioni di Xpert nell'identificazione delle IP da SA e MR CoNS. L'identificazione rapida del patogeno responsabile permette di modificare rapidamente la terapia antibiotica riducendo i costi

di gestione del paziente e diminuendo i rischi legati a potenziali reazioni averse.Inoltre, un potenziale utilizzo di Xpert potrebbe essere nei reimpianti protesici "2-stage". Nel caso di IP causata da SA o MR CoNS isolati al momento dell'espianto protesico, Xpert potrebbe essere utile, in associazione all'esame istologico in estemporanea con conta dei neutrofili, per escludere la presenza di infezione al momento del reimpianto.
Conclusioni: La valutazione dei campioni periprotesici mediante Xpert MRSA/SA SSTI permette di identificare il patogeno responsabile durante l'intervento chirurgico, potendo quindi modificare il trattamento del paziente in tempi rapidi.

EFFICACIA DELLA DECOLONIZZAZIONE NASALE DA MRSA IN CHIRURGIA PROTESICA ORTOPEDICA: EVIDENZE SCIENTIFICHE

Gabriele Tucci[1], Guido Marinelli[2]

[1] Ospedale S. Giuseppe Uoc Ortopedia e Traumatologia, Albano L.; [2] Ariccia

Introduzione: Negli ultimi anni si è assistito ad un aumento delle infezioni da *S. aureus* meticillino-resistente (MRSA) anche in Chirurgia Ortopedica. È stata proposta l'adozione di misure di screening e decolonizzazione nasale nei pazienti portatori, in base ai risultati incoraggianti ottenuti in altre specialità quali la Cardiochirurgia. Scopo di questo lavoro è ricercare le evidenze disponibili circa l'efficacia di tali protocolli in chirurgia protesica.
Materiali e metodi: Abbiamo condotto una revisione della letteratura utilizzando strumenti consolidati (PubMed, database Cochrane, CHINAL, DARE, Embase e clinicaltrials.gov) allo scopo di valutare le prove disponibili sull'associazione tra colonizzazione da MRSA e infezioni e tra procedure di eradicazione e diminuzione d'incidenza di tali infezioni.
Risultati: Gli studi identificati rivelano un maggior rischio d'infezione nei pazienti con colonizzazione nasale da *S. aureus* e una riduzione d'incidenza in seguito alle procedure di screening e decolonizzazione, seppur non sempre statisticamente significativa. La maggior parte dei lavori utilizzava mupirocina e clorexidina con una notevole eterogeneità nel timing di somministrazione e nelle procedure di rivalutazione. Anche le sedi di prelievo erano variabili con scarse informazioni circa la sensibilità di prelievi multipli.
Discussione: È ancora aperta la discussione circa la costo-efficacia della decolonizzazione nasale da MRSA in chirurgia ortopedica. La mancanza di uniformità nei disegni degli studi (retrospettivi vs prospettici) e la coesistenza di varie tipologie di pazienti (traumatologia, artroprotesi) limita la possibilità di trarre conclusioni definitive. L'insufficienza dei dati spesso non consente di stabilire se l'agente eziologico dell'infezione sia lo stesso in precedenza individuato dallo screening. La maggior parte degli studi non ha una potenza sufficiente a dimostrare una riduzione statisticamente significativa delle ISC.
Conclusione: Nonostante queste limitazioni la revisione della letteratura indica una tendenza verso la riduzione dell'incidenza d'infezione in seguito alle procedure di screening e decolonizzazione da MRSA. Tuttavia al momento non esistono prove definitive a favore di questa metodica in chirurgia ortopedica. L'importanza che questa procedura potrebbe assumere nella prevenzione delle infezioni da MRSA giustifica l'istituzione di trial con numerosità elevate allo scopo di confermarne la costo-efficacia e le corrette modalità di esecuzione.

EFFETTO LETALE DI UNA INFILTRAZIONE INTRAARTICOLARE DI GINOCCHIO CON ACIDO IALURONICO

Giuseppe Rinonapoli[1], Francesco Manfreda[2], Pierluigi Antinolfi[2], Riccardo Chiavetti[3], Michele Bisaccia[1], Paolo Ceccarini[4], Auro Caraffa[2]

[1] Az. Osp. "S.Maria Della Misericordia", Clinica Ortopedica e Traumatologica, Perugia; [2] Perugia; [3] Clinica Ortopedica Università di Perugia, Scienze Chirurgiche e Biomediche; [4] Azienda Ospedaliera Perugia - Università degli Studi di Perugia, Clinica Ortopedica e Traumatologica

Introduzione: Le iniezioni intra-articolari di acido ialuronico sono generalmente ben tollerate; l'evento avverso più comune associato al loro uso è rappresentato da una reazione infiammatoria oppure da un ponfo a livello del sito di iniezione. Sebbene la letteratura ne descriva un buon profilo di sicurezza per questo trattamento, non mancano case reports di conseguenti eventi infettivi anche piuttosto gravi. In questo report presentiamo un caso di artrite settica acuta al ginocchio causata insorta ad un paziente ha subito un'isolata infiltrazione di acido ialuronico nel trattamento di una gonartrosi di grado avanzato.
Caso clinico: Il paziente, maschio, di 29 anni, affetto da intensa gonalgia per un'artrosi di grado avanzato, è stato sottoposto ad una infiltrazione con acido ialuronico. circa 72 ore di distanza dall'infiltrazione, il paziente veniva ricoverato per iperpiressia (>39°C) insorta tra le 12 e le 48 ore successive l'iniezione. Poche ore dopo il ricovero, il paziente sviluppava uno shock settico, riportando positività all'emocoltura ed alla coltura di liquido sinoviale per Escherichia Coli multi-resistente. Instaurata una terapia specifica, il paziente andava incontro alla risoluzione della condizione di shock, ma a pochi giorni dal ricovero si presentava in maniera repentina una tetraplegia flaccida completa. L'esame RM di encefalo e rachide cervicale mostrava un infarcimento infiammatorio-purulento delle cavità ventricolari encefaliche e dei somi vertebrali e tessuti paravertebrali e midollari di C2 e C3. Tale condizione neurologica non ha mai presentato un visibile miglioramento, nonostante l'antibiotico-terapia prolungata e l'assistenza fisioterapica costante da parte dell'unità spinale. Alcune settimane dopo è insorta una osteomielite massiva a carico della tibia omolaterale con fistolizzazione esterna trattata con intervento di toilette chirurgica con prelievo di campioni microbiologici ed istologici, i quali, nonostante la terapia, risultarono positivi per lo stesso primo batterio isolato in origine insieme a sovra-infezioni multiple. Il seguente graduale coinvolgimento del territorio tra C1 e C2 rese necessaria un'assistenza respiratoria artificiale completa. In questa drammatica condizione, a circa 8 mesi dal ricovero, una grave polmonite causò un arresto respiratorio e cardiaco, e quindi il decesso.

Discussione e conclusioni: Il caso esposto ci insegna comunque che, ricordando che le terapie infiltrative sono comunque pratiche invasive, dovrebbe essere sempre preceduta da un consenso informato specifico.

RISULTATI DELL'USO DELLO SPAZIATORE SECONDO HOFFMAN NELLE INFEZIONI PROTESICHE DI GINOCCHIO

Vincenzo Franceschini[1], Giovanni Balato[2], Alfredo Lamberti[3], Andrea Baldini[4]

[1] Roma; [2] Dept of Orthopaedic Surgery, Federico II University, Department of Public Health, Napoli; [3] Palma Campania; [4] Ifca Clinic - Prato

Introduzione: La revisione in due tempi con impianto temporaneo di una spaziatore antibiotato e successiva riprotesizzazione è riconosciuto come gold standard nel trattamento delle infezioni protesiche. Lo spaziatore articolato secondo Hoffman garantirebbe risultati funzionali migliori rispetto agli spaziatori tradizionali in cemento. Scopo del lavoro è valutare il tasso di eradicazione dell'infezione ed i risultati clinici e funzionali dopo revisione in due tempi con uso dello spaziatore secondo Hoffman per infezione cronica di protesi totale di ginocchio.
Materiali e Metodi: Dall'Ottobre 2009 al Gennaio 2015, 25 pazienti (14 maschi ed 11 femmine) affetti da infezione periprotesica di ginocchio con una età media di 68 (53-78) anni. In ciascun paziente è stata utilizzata una nuova componente femorale a ritenzione di crociato ed un polietilene da 10 mm fissati all'osso con cemento antibiotato. L'indicazione all'uso dello spaziatore secondo Hoffman è stato: deficit osseo minimo/moderato, buona qualità dei tessuti capsulo-legamentosi, infezione sostenuta da germi a bassa virulenza. Il secondo tempo chirurgico è stato effettuato dopo una media di 11 (4-39) settimane dall'inserimento dello spaziatore. Ad ogni paziente sono state effettuate radiografie del ginocchio operato al fine di evidenziare segni di mobilizzazione. La valutazione clinica e funzionale è stata effettuata con la Knee Society Score (KSS).
Risultati: Dopo un follow-up medio di 32 mesi (range 20-48 mesi) dall'impianto della protesi definitiva, solo due pazienti presentavano una persistenza del processo settico con un tasso di eradicazione dell'infezione pari al 92%. L'arco di movimento medio prima del secondo tempo chirurgico era di 0-112°, mentre l'arco di movimento all'ultimo follow-up era di 0-120°. La scheda KSS era migliorata da 30 ad 85 all'ultimo follow-up. Inoltre la scheda KSS al momento del secondo tempo chirurgico era in media di 75 punti (range 60-90). Lo studio radiografico non evidenziava nessun segno di mobilizzazione all'ultimo follow-up.
Discussione: Il trattamento del paziente con infezione periprotesica di ginocchio è complesso. Il reimpianto in due tempi rappresenta il protocollo terapeutico più affidabile ed efficace.
Conclusioni: L'utilizzo dello spaziatore secondo Hoffman è efficace nel trattamento delle infezioni periprotesiche e garantisce una eccellente funzionalità sia nell'intervallo tra le due procedure chirurgiche che al follow-up finale dopo reimpianto definitivo.

ALGORITMO DI FISSAZIONE IN DUE ZONE NELLE REVISIONI SETTICHE DI PROTESI DI GINOCCHIO

Vincenzo Franceschini[1], Giovanni Balato[2], Alfredo Lamberti[3], Andrea Baldini[4]

[1] Roma; [2] Dept of Orthopaedic Surgery, Federico II University, Department of Public Health, Napoli; [3] Palma Campania; [4] Ifca Clinic - Prato

Introduzione: Il tasso di mobilizzazione revisione di protesi totale di ginocchio dopo fallimento settico a medio termine dopo questo tipo di intervento raggiunge il 10-15%. Abbiamo ipotizzato che per ottenere un impianto stabile si debba ottenere una fissazione in almeno 2 delle 3 zone del femore e della tibia. Scopo di questo lavoro è stato valutare l'efficacia a medio termine di questo algoritmo di fissazione.
Materiali e Metodi: abbiamo considerato 75 pazienti sottoposti a revisione di PTG in 2 tempi. Una fissazione epifisaria cementata è stata adottata in presenza di tessuto osseo spongioso vitale, in caso contrario augment non cementati in tantalio sono stati avvitati all'osso. Per la metafisi, coni in tantalio sono stati utilizzati tutte le volte che l'osso era sclerotico. Il cemento nella metafisi è stato utilizzato nei casi appropriati (osso vitale). Per la diafisi, steli non cementati a contatto con la corticale sono stati utilizzati quando la fissazione in due zone poteva essere raggiunta nella epifisi e nella metafisi. In caso contrario, sono stati utilizzati steli corti (60 mm) cementati con tecnica di III generazione. Il grado di vincolo è stato PS nel 35%, un semi-vincolo nel 60% ed una cerniera nel 5% dei casi. Tutti i pazienti sono stati seguiti in maniera prospettica con follow-up clinico e radiografico annuale. Il tasso di ri-revisione, le cause del fallimento, valutazione clinica (KSS) e (OKS) sono state studiate.
Risultati: Nessuna ri-revisione correlata a mobilizzazione è stata effettuata all'ultimo follow-up medio di 5 anni (range 4-6). In due casi (2.6%) c'è stata una ricorrenza del processo settico ma l'impianto al momento dell'intervento di ri-revisione era ben integrato. In un paziente è stato necessario effettuare una artrolisi a cielo aperto per rigidità. Il KSS è migliorato da 30 nel preoperatorio ad 85 all'ultimo follow-up ($p < 0.05$) e l'OKS da 23 a 39 ($p < 0.05$). Solo un paziente ha riportato dolore tibiale al follow-up. La valutazione radiografica ha dimostrato una solida fissazione dell'impianto in tutti i pazienti con presenze di linee di radiolucenza in 6 di 75 tibie (8%) ed in 9 delle 75 componenti femorali (12%) nella proiezione sagittale.
Discussione: Una fissazione solida dell'impianto protesico può essere raggiunto nelle revisioni settiche utilizzando l'algoritmo sistematico proposto.
Conclusioni: La strategia di fissazione proposta consente di ottenere eccellenti risultati clinici e radiografici a medio termine.

TASSO DI ERADICAZIONE DELL'INFEZIONE NELLE REVISIONI IN DUE TEMPI DI PROTESI DI GINOCCHIO

Vincenzo Franceschini[1], Giovanni Balato[2], Alfredo Lamberti[3], Andrea Baldini[4]

[1] Roma; [2] Dept of Orthopaedic Surgery, Federico II University, Department of Public Health, Napoli; [3] Palma Campania; [4] Ifca Clinic - Prato

Introduzione: L'infezione periprotesica rappresenta la complicanza più temuta dopo intervento di protesi totale di ginocchio (PTG). La revisione in due tempi con impianto temporaneo di una spaziatore antibiotato e successivo intervento di riprotesizzazione è riconosciuto come gold standard. Scopo di questo lavoro è stato quello di valutare il tasso di eradicazione dell'infezione a medio termine dopo intervento di revisione in due tempi.
Materiali e Metodi: Dall'Ottobre 2009 al Gennaio 2015, 105 pazienti (56 donne e 49 uomini) con età media di 66 anni (48-82) sono stati sottoposti ad intervento di revisione in due tempi per infezione di PTG. Sei pazienti (6.3%) presentavano una recidiva di infezione. Uno spaziatore statico è stato utilizzato in 43 pazienti (35%) mentre uno spaziatore mobile in 62 pazienti (65%) (preformato e di tipo Hoffman in 37 e 25 pazienti rispettivamente). Il reimpianto è stato effettuato dopo un periodo medio di circa 9 settimane (8-12). Nel 20% dei pazienti è stato necessario durante il reimpianto una ricostruzione dell'apparato estensore con allotrapianto. Tutti i pazienti sono stati rivalutati annualmente sia dal punto di vista funzionale (KSS) che radiografico ed è stato calcolato il tasso di reinfezione all'ultimo follow-up.
Risultati: Il tasso di eradicazione dell'infezione dopo un follow-up medio di 3.9 anni (1-9 anni) è stato pari al 93.4%. Solo 8 pazienti (7.6%) (2 Hoffman, 2 statici, 4 mobili) hanno avuto una ricorrenza dell'infezione dopo un periodo medio dal reimpianto di 14 mesi (8-18 mesi). Di questi pazienti 4 sono stati trattati con impianto di spaziatore statico e riprotesizzazione dopo 9-14 settimane (in 1 caso è stata effettuata una artrodesi), 2 pazienti sono stati trattati con spaziatore mobile e successiva riprotesizzazione dopo 8 settimane, altri 2 pazienti hanno subito invece una resection arthroplasty. Dal punto di vista funzionale la KSS è migliorata in media da 34 ad 82 e tutti i pazienti hanno recuperato una deambulazione autonoma con o senza ausili con flessione minima in tutti i casi di almeno 90°.
Discussione: L'utilizzo di cemento antibiotata rappresenta un'arma terapeutica addizionale per l'eradicazione dell'infezione.
Conclusioni: Il reimpianto in due tempi rappresenta una tecnica efficace con un tasso di eradicazione dell'infezione pari al 93.4%. In caso di ricorrenza dell'infezione dopo revisione in due tempi, l'approccio terapeutico risulta molto complesso ed i risultati funzionali compromessi.

Comunicazioni CAVIGLIA E PIEDE 3

Sabato 21 Ottobre 2017 dalle 15:30 alle 16:30

LE COMPLICANZE DELLA FERITA CHIRURGICA NELLE FRATTURE-LUSSAZIONI DI CAVIGLIA. FATTORI DETERMINANTI E TRATTAMENTO

Paolo Ceccarini[1], Rosario Petruccelli[2], Julien Teodori[2], Michele Bisaccia[3], Giuseppe Rinonapoli[3], Auro Caraffa[4]

[1] Azienda Ospedaliera Perugia - Università degli Studi dI Perugia, Clinica Ortopedica e Traumatologica, Milano; [2] Perugia; [3] Az. Osp. "S.Maria Della Misericordia", Clinica Ortopedica e Traumatologica, Perugia; [4] Perugia

Introduzione: OBIETTIVI DELLO STUDIO
Valutare le guarigione della ferita chirurgica nelle fratture chirurgiche di caviglia. Verificare come il differente tipo di sintesi, di materiali di sutura, differenti mezzi di contenzione post-operatoria, comorbidità e fattori di rischio del paziente, utilizzo di antibiotici oltre quelli per la profilassi possano incidere sui tempi di guarigione.
Materiali e Metodi: Sono stati valutati 157 pazienti con fratture di caviglia trattate chirurgicamente dal 1 Gennaio 2015 al 14 Febbraio 2017, di cui 83 maschi (52,86%) e 74 femmine (47,14%) con un età media di 52,05 anni
CRITERI di ESCLUSIONE: Fratture esposte, pazienti non collaboranti, pazienti con infezioni attive in atto o lesioni cutanee, pazienti con ulcere diabetiche con valori di HbAc>7, pazienti trattati in altre sedi. Scheda di valutazione realizzata in collaborazione con lo staff infermieristico e chirurgico del reparto di Ortopedia e Traumatologia dell'Ospedale di Perugia. La scheda presenta una parte dedicata al follow-up del paziente, in cui sono state inserite le sue visite di controllo, il tipo di medicazione effettuata, l'eventuale presenza di complicanze e/o ritardi di guarigione/chiusura della ferita chirurgica. I dati statistici, raggruppati in categorie distinte, sono stati valutati utilizzando il test chi-quadrato. Abbiamo considerato un valore di $p < 0.05$ come statisticamente significativo.
Risultati: Ritardo di guarigione della ferita è stata osservato in 23 pazienti (13 uomini e 10 donne), 18 sono stati casi di ritardo di chiusura o deiscenza della ferita, in 4 casi è riportata la presenza di un'escara a livello della ferita chirurgica, 1 infezione profonda
Di questi, 20 sono guariti grazie all'utilizzo di medicazioni avanzate, tre hanno dovuto subire un reintervento per rimozione della placca.
Discussione: I dati raccolti dai 157 pazienti sembrano confermare il fatto che i due tipi di placca non influiscano in maniera particolarmente significativa sulla guarigione della ferita chirurgica con solo una lieve prevalenza di pazienti trattati con la placca 1/3 tubulare andati incontro a ritardo di guarigione e con solo 3 rimozioni di placca dovute a complicanze di natura infettiva e/o deiscenza.
22 su 23 pazienti andati incontro a problematiche di guarigione della ferita ha usato, come mezzo di contenzione post-operatoria, una valva gessata per 21,35 giorni (media); solo in un caso è stato utilizzato un tutore. Esistono pochi studi che confrontano l'efficacia di un mezzo rispetto ad un altro e non vi è ancora accordo su quale sia effettivamente migliore.
Conclusioni: Un protocollo univoco per tutto il reparto ha determinato una diminuzione degli interventi effettuati sui pazienti e riducendone, conseguentemente, il numero di accessi all'ambulatorio esso comporta un doppio vantaggio sia per il recupero funzioale del paziente che per la riduzione dei costi sanitari.

IL TIGHTROPE NELLA LESIONE DELLA SINDESMOSI

Manuel Bondi[1], Riccardo Bortolazzi[2], Nicola Rossi[2], Andrea Pizzoli[2]

[1] Asst-Mantova, Struttura Complessa Ortopedia e Traumatologia, Mantova; [2] Mantova

Introduzione: Circa il 10% dei traumi della tibiotarsica ha una lesione della sindesmosi tibioperoneale distale. L'utilizzo del Tightrope, tecnica di relativa recente introduzione, permette la fissazione dinamica della sindesmosi mediante un doppio filo non riassorbibile ancorato alla corticale ossea tibiale mediale e peroneale laterale tramite 2 bottoni metallici.
Materiali e Metodi: Dal gennaio 2011 al dicembre 2015, 54 pazienti con diastasi della sindesmosi sono stati trattati con questa tecnica. 18 pazienti sono stati esclusi dallo studio. Le fratture di tibia o perone associate sono state sintetizzate mediante tecnica di osteosintesi rigida AO. Sono state eseguite e confrontate le radiografie preoperatorie, postoperatorie e al follow up (FU) per misurare lo spazio tibiofibulare (TCFS), lo spazio mediale (MCS) e la sovrapposizione tiobiofibulare (TFO). Gli score clinici utilizzati al FU sono stati l'American Orthopaedic Foot and Ankle Society (AOFAS) score, il Foot and Ankle Disability Index (FADI), il Coughlin score per la soddisfazione soggettiva del paziente e la scala VAS.
Risultati: Il follow up medio è stato 28,64 mesi. I valori medi di MCS, TFCS e TFO sono stati rispettivamente 1,51 – 1,53 e 0,25 cm. L'AOFAS score medio è stato 93,11 ed il FADI score medio 130,11. 29 (80,6%) pazienti hanno dichiarato una soddisfazione eccellente o molto buona e la VAS media al FU è stata 0,47.
Discussione: La tecnica con Tightrope permette una fissazione dinamica della sindesomisi consentendo una completa articolarità della tibiotarsica. I pazienti possono iniziare la riabilitazione precocemente per il recupero del ROM. Non sono stati necessari interventi di rimozione dell'impianto.
Conclusioni: I risultati di questo studio confermano che la fissazione con il Tightrope è una valida opzione alternativa alla vite

transindesmotica per la stabilizzazione della sindesmosi, permettendo un recupero precoce del ROM senza limitare la dorsiflessione della tibiotarsica e non richiede intervento di rimozione

ARTRODESI TIBIOTALOCALCANEARE CON CHIODO ENDOMIDOLLARE RETROGRADO: VALUTAZIONE TC DEL TASSO DI FUSIONE

Luigi Manzi[1], Cristian Indino[2], Camilla Maccario[1], Riccardo D'Ambrosi[3], Claudia Di Silvestri[4], Federico Usuelli[1]

[1] Irccs Istituto Ortopedico Galeazzi, U.O. C.A.S.C.O. - Piede e Caviglia, Milano; [2] Irccs Istituto Ortopedico Galeazzi, U.O. C.A.S.C.O. - Piede e Caviglia, Milano; [3] Università degli Studi di Milano, Irccs - Istituto Ortopedico Galeazzi, U.O. C.A.S.C.O. - Piede e Caviglia, Milano; [4] Catania

Introduzione:: L'artrodesi TTC può essere utilizzata in una varietà di scenari clinici, tra cui l'artrosi della caviglia e del retropiede, nell'artropatia di Charcot, ma risultano in una caviglia rigida. Questo può portare ad una significativa limitazione funzione. Lo scopo di questo studio è quello di indagare il tasso di fusione della tibiotarsica e sottoastragalica in pazienti trattati con artrodesi tibiotalocalcaneare (TTC) con chiodo endomidollare retrogrado.
Materiali e Metodi: Lo studio comprende 28 pazienti sottoposti ad artrodesi TTC con chiodo endomidollare retrogrado da gennaio 2011 a ottobre 2015. Quindici maschi (53.57%) e 13 femmine (46,46%) sono stati arruolati con un'età media di 54.6 anni (32-86). L'esame radiologico ha incluso una TAC post-operatorio ottenuto 12 mesi dopo l'intervento chirurgico.
Risultati: 12 mesi dopo l'intervento, il tasso di fusione della sottoastragalica nei pazienti trattati con artrodesi TTC con chiodo endomidollare retrogrado era 85.71% ed il tasso di fusione della tibio-tarsica è di 92.86%. La TC ha mostrato un eccellente affidabilità inter-operatore nella valutazione della artrodesi dell'articolazione tibioastragalica (k = 0,901) e della sottoastragalica (k = 0,912).
Discussione: La protesi di caviglia rappresenta, attualmente, il trattamento di elezione nei pazienti affetti da grave artrosi della tibiotarsica. Nei pazienti in cui è controindicata la protesi di caviglia, la artrodesi tibiotalocalcaneare rappresenta un'ottima soluzione. Il nostro studio ricalca i risultati clinici di altri studi presenti in letteratura. Inoltre, nel presente studio, abbiamo dimostrato che la TC rappresenta la metodica di elezione per la valutazione del tasso di fusione della sottoastragalica e della tibiotarsica.
Conclusioni: L'artrodesi TTC con chiodo endomidollare retrogrado è una procedura affidabile per il trattamento dell'asrtrosi di caviglia e sottoastragalica. Inoltre, la TC ha mostrato un eccellente affidabilità tra i chirurghi ortopedici nel determinare il grado di fusione delle artrodesi della tibioastragalica e della sottoastragalica.

IL "DAMAGE CONTROL" NELLE FRATTURE LUSSAZIONI DELLA CAVIGLIA, NEI TRAUMI A BASSA ENERGIA; LA SCELTA TRA APPROCCIO INVASIVO E CONSERVATIVO

Emmanouil Theodorakis[1], Georgios Touloupakis[2], Guido Antonini[3], Luigi Bibiano[4], Sebastiano Marchesini[5], Francesco Melan[5], Cornelio Crippa[4]

[1] Ospedale di Adria (Ro) Ulss5, Ortopedia e traumatologia, Adria; [2] Ospedale San Carlo Borromeo, Ortopedia e traumatologia, Milano; [3] Ospedale San Carlo Borromeo, Ortopedia e Traumatologia, Milano; [4] Ospedale San Carlo Borromeo, Ortopedia e Traumatologia, Milano; [5] Ospedale di Adria (Ro) Ulss5, Ortopedia e Traumatologia, Adria

Introduzione: La lussazione della tibiotarsica nelle fratture malleolari rappresenta un fattore prognostico negativo. Il danno dei tessuti molli nelle prime ore può compromettere l'esecuzione precoce dell'intervento chirurgico sia nei traumi di alta, che in quelli a bassa energia. Il ripristino dei rapporti articolari può essere effettuato con trattamenti chirurgici come la fissazione esterna, con l'utilizzo di trazione transcalcaneare, oppure con la riduzione estemporanea della lussazione mediante manovre esterne ed il posizionamento di una doccia gessata. Scopo di questo studio è di individuare eventuali differenze significative nei risultati clinici e radiografici dei pazienti trattati al primo approccio del "damage control" con le diverse opzioni sopra citate.
Materiali e Metodi: Sono stati valutati retrospettivamente 52 pazienti affetti da frattura-lussazione della caviglia trattati chirurgicamente dal 2013 al 2015. Sono stati inclusi nello studio i traumi a bassa energia con un follow-up minimo di 12 mesi. I pazienti sono stati suddivisi in due gruppi, il Gruppo A (21 casi) includeva quelli trattati con trazione trans-calcaneare o F.E. ed il Gruppo B (31 casi) includeva pazienti trattati con riduzione ed applicazione di doccia gessata. Abbiamo revisionato i dati clinici e radiologici e successivamente valutato, per ogni gruppo, il tempo medio d'attesa dell'intervento in relazione al danno dei tessuti molli e alle deiscenze con o senza infezione nel post operatorio. Il recupero articolare a breve e medio termine è stato valutato clinicamente e misurato con il questionario Olerud –Molander.
Risultati: Il follow-up medio è stato di 16 mesi (range 12-24). L'età media dei pazienti inclusi è stata di 53 anni. Non abbiamo osservato differenze statisticamente significative ($p>0.05$) tra i due gruppi per quanto riguarda il recupero articolare/clinico e le complicanze osservate durante il follow-up. Secondo la scheda di valutazione, 38 (73%) pazienti hanno avuto eccelente recupero, 12 (23%) buono e in 2 (2%) dei casi abbiamo osservato un recupero scarso.
Discussione: Dal nostro studio emerge che nelle fratture-lussazioni della caviglia e nei traumi a bassa energia, il "damage control" chirurgico non favorisce il recupero clinico e non riduce in maniera significativa le complicanze correlate col sito chirurgico. I tempi di attesa, tra la riduzione della lussazione e l'intervento chirurgico di osteosintesi definitiva non sembrano essere influenzati dalla scelta del trattamento.
Conclusioni: La riduzione in gesso nelle fratture-lussazioni del-

la tibiotarsica con traumi a bassa energia, sembra sufficiente a contenere le complicanze e i tempi di attesa prima del trattamento definitivo. Dobbiamo comunque precisare che la scelta del tipo di trattamento iniziale di questa patologia va fatta valutando singolarmente ogni paziente nella sua globalità.

PERCUTANOUS DISTAL OSTEOTOMY NELLE GRAVI DEFORMITÀ IN VALGO DELL'ALLUCE E DEFORMITÀ CROSS-OVER

Stefano Carbone[1], Valerio Arceri[2], Giuseppe Teori[2], Stefano Placidi[2], Riccardo Mezzoprete[2]

[1] Ospedale San Camillo DE Lellis, Rieti., Ortopedia E Traumatologia, Rieti; [2] Ospedale San Camillo DE Lellis, Rieti., Ortopedia E Traumatologia, Rieti

Introduzione: Le tecniche percutanee nelle deformità in valgo dell'alluce hanno mostrato buoni risultati estetici e funzionali in casi selezionati. La tecnica PDO (percutaneous distal osteotomy) prevede l'osteotomia del III distale del I metatarso con o senza stabilizzazione dei monconi con un filo di Kirschner percutaneo. In questo studio, una serie consecutiva di pazienti con grave deformità in valgo dell'alluce e con sovrapposizione tra il primo e secondo metatarso (cross-over deformity) sono stati trattati con questa tecnica.
Materiali e Metodi: Da Aprile 2013 a Marzo 2016, una serie consecutiva di pazienti con grave valgismo dell'alluce (angolo metatarso falangeo > 40°) e cross-over deformity sono stati trattati mediante esostosectomia percutanea, osteotomia tipo PDO del I metatarso e stabilizzazione con filo di Kirschner percutaneo con tenotomie percutanee dell'estensore e flessore del II dito. I risultati clinici (AOFAS Score) e radiografici sono stati calcolati a 1, 3, 6 e 12 mesi post-operatori.
Risultati: 27 pazienti soddisfacevano i criteri di inclusione. Di questi, 25 sono stati studiati fino al follow-up finale di 12 mesi. Lo score AOFAS è risultato di 80 (range: 65-90, SD 13), 88 (range: 72-95, SD 9), 93 (range: 78-97, SD 6) e 95 al follow-up di 1, 3, 6 e 12 mesi, rispettivamente. L'angolo di valgismo al follow-up finale è stato di 21° (range: 12°-30, SD 13) ($p<0.001$ rispetto al pre-operatorio). Sono state registrate due recidive (angolo >25°) e tre casi di metatarsalgia, di cui uno sottoposto a intervento chirurgico.
Discussione: Il trattamento chirurgico dell'alluce valgo grave è di solito effettuato con tecniche tradizionali a cielo aperto. Le tecniche percutanee e mini-invasive sono riservate a casi di minore gravità, con riduzione dei tempi chirurgici, della degenza e con minore aggressività sui tessuti molli.
Conclusioni: La tecnica PDO con stabilizzazione mediante filo di Kirschner percutaneo, esostosectomia percutanea e tenotomie del II dito ha permesso di ottenere risultati sovrapponibili a quelli riportati in letteratura con le tecniche open.

OSTEOTOMIA CORRETTIVA CON BISTURI PIEZOELETTRICO NEL TRATTAMENTO DELL'ALLUCE VALGO: RISULTATI PRELIMINARI

Alessandro Russo[1], Massimiliano Mosca[2], Silvio Caravelli[2], Alessandro Ortolani[3], Mario Fuiano[2], Simone Massimi[2], Stefano Zaffagnini[4]

[1] Istituto Ortopedico Rizzoli, I Clinica Ortopedica e Traumatologica, Bologna; [2] Istituto Ortopedico Rizzoli, I Clinica Ortopedia e Traumatologia, Bologna; [3] Ospedale Maggiore "C.A. Pizzardi", U.O.C. Ortopedia e Traumatologia, Bologna; [4] Istituto Ortopedico Rizzoli, Clinica Ortopedica e Traumatologica I, Bologna

Introduzione: Oggigiorno, un'osteotomia è una procedura eseguita per migliorare la funzionalità articolare attraverso la correzione meccanica e la ridistribuzione dei carichi.
Eseguire un'osteotomia con le comuni seghe oscillanti genera calore che a sua volta è causa di necrosi del sito e la guarigione ossea è raggiunta a partire dai tessuti circostanti.
Materiali e Metodi: Gli Autori hanno trattato 35 pazienti affetti da alluce valgo (età media 62, range 36-79) mediante osteotomia distale lineare secondo tecnica SERI; ulteriori procedure sono state eseguite a livello delle dita esterne. L'osteotomia è stata eseguita con bisturi piezoelettrico in 18 pazienti e con sega oscillante in 17 come gruppo controllo. AOFAS Hallux Metatarsophalangeal-Interphalangeal Scale e la scala VAS sono state utilizzate per la valutazione clinic-funzionale pre-operatoriamente ed a 90, 180 e 360 giorni. Controlli radiografici sono stati eseguiti e analizzati da radiologi esperti in cieco a 35, 50, 70, 90, 120, 180 e 360 giorni per la valutazione della guarigione ossea.
Risultati: L'AOFAS Hallux Metatarsophalangeal-Interphalangeal Scale e la scala VAS non hanno mostrato differenze statisticamente significative ai singoli controlli. La guarigione ossea media è stata raggiunta dopo 77 giorni nel gruppo trattato con strumentario piezoelettrico e dopo 83 giorni nel gruppo di controllo. Questa differenza non è ancora statisticamente significativa.
Discussione: La chirurgia piezoelettrica applicate alle procedure ortopediche rappresenta una tecnica promettente e ad alta precisione, senza produzione di calore e sicura per i tessuti molli circostanti. Questi fattori potrebbero condurre ad una guarigione più rapida, alla riduzione del dolore post-operatorio e ad una piu precoce terapia riabilitativa.
Conclusioni: La chirurgia ortopedica con strumentario piezoelettrico non ha mostrato ad oggi differenze clinico-funzionali rispetto alla chirurgia tradizionale, dimostrando di essere adatta a queste applicazioni. La ridotta dimensione del campione giustifica la non-significatività del tempo di guarigione ossea, ma lo studio è ancora in atto. In ogni caso la guarigione più rapida può condurre alla conseguente riduzione del tempo di ritorno alle normali attività quotidiane.

UTILIZZO DI CAMPI ELETTROMAGNETICI PULSATI (PEMF) PER IL TRATTAMENTO DELLA TENDINOPATIA ACHILLEA: STUDIO SPERIMENTALE IN MODELLO ANIMALE

Carlotta Perucca Orfei[1], Arianna B. Lovati[2], Marco Viganò[1], Marta Bottagisio[2], Stefania Setti[3], Alessia di Giancamillo[4], Laura de Girolamo[1]

[1] Irccs Istituto Ortopedico Galeazzi, Laboratorio di Biotecnologie Applicate All'ortopedia, Milano, [2] Cell and Tissue Engineering Laboratory, Milan, [3] Igea Spa, Clinical Biophysics, Carpi, [4] Università degli Studi di Milano, Milano

Introduzione: A fronte di una crescente incidenza di patologie a carico dei tendini, l'esigenza di individuare approcci terapeutici conservativi capaci di intervenire attivamente sul processo rigenerativo del tessuto è sempre più rilevante. Questo studio valuta gli effetti dei campi elettromagnetici pulsati (PEMF) sulla rigenerazione tendinea in un modello di tendinopatia Achillea in ratto.
Materiali e Metodi: 40 ratti sono stati suddivisi in due gruppi sperimentali per seguire l'evoluzione della tendinopatia indotta da somministrazioni locali di collagenasi tipo I ad alto e basso dosaggio (3 mg/ml; 1 mg/ml). L'evoluzione patologica è stata monitorata con analisi istologiche dopo 3, 7, 15, 30 e 45 giorni. È stata successivamente indotta una tendinopatia con collagenasi ad alto dosaggio in 20 ratti che sono stati poi trattati con PEMF (8 h/giorno per 15 giorni, 1.5 ± 0.2 mT; 75 Hz). Il trattamento è iniziato contestualmente all'induzione di collagenasi (n=10) oppure dopo 15 giorni (n=10). Al termine del ciclo terapeutico, i campioni sono stati analizzati mediante analisi istologica e immunoistochimica.
Risultati: Il dosaggio di collagenasi tipo I a 3mg/ml ha determinato la massima degenerazione tissutale del tendine dopo 15 giorni dall'inoculo. Il trattamento con PEMF, se effettuato contestualmente alla somministrazione di collagenasi ha mostrato effetti scarsamente pro-rigenerativi. Di contro, quando iniziato in fase subacuta, ovvero 15 giorni dopo la somministrazione di collagenasi, il trattamento con PEMF ha significativamente ridotto l'infiltrato infiammatorio e promosso la deposizione di matrice extracellulare e la riorganizzazione delle fibre tendinee rispetto agli animali di controllo.
Discussione: Il modello preclinico si è mostrato altamente riproducibile, ha permesso di identificare puntualmente le fasi della degenerazione tendinea e di stabilire la tempistica idonea per l'inizio del trattamento con PEMF. Si sono ottenuti risultati migliori quando il trattamento è stato applicato durante la fase subacuta della patologia caratterizzata da un'evidente disorganizzazione e infiammazione del tessuto tendineo. Sulla base dei risultati ottenuti, si può quindi speculare l'efficacia del trattamento con PEMF per la tendinopatia.
Conclusioni: I PEMF sono in grado di promuovere un'efficace rigenerazione tissutale quando applicati nella fase subacuta della tendinopatia. Ulteriori analisi sono in corso per approfondirne gli effetti a più lungo termine.

Comunicazioni GINOCCHIO 1

Domenica 22 Ottobre 2017 dalle 14:30 alle 15:30

L'EFFICACIA DELLA STIMOLAZIONE BIOFISICA NEL TRATTAMENTO DELLE LESIONI CONDRALI DEL GINOCCHIO: STUDIO RANDOMIZZATO CONTROLLATO

Marco Collarile[1], Claudio Zorzi[2]

[1] Ospedale Sacro Cuore Don Calabria, Ortopedia e Traumatologia, Negrar Verona; [2] Ortopedia e Traumatologia Ospedale S.Cuore-Don Calabria, Negrar, Negrar

Introduzione: Il trapianto di condrociti autologhi su scaffold (MACI) rappresenta uno dei possibili trattamenti delle lesioni condrali. L'efficacia dimostrata dello stimolo biofisico con Campi Elettromagnetici Pulsati (CEMP) nel promuovere le attività anaboliche condrocitarie da un lato e nel ridurre l'infiammazione dall'altro suggerisce il suo impiego dopo metodiche di ingegneria tissutale. L'obbiettivo del presente studio è stato quello di valutare gli effetti dei CEMP sull'outcome clinico in pazienti sottoposti a chirurgia artroscopica con trapianto di condrociti autologhi su scaffold (MACI) per il trattamento di lesioni condrali di ginocchio.
Materiali e Metodi: Sono stati inclusi nello studio 30 pazienti sottoposti a MACI per il trattamento di lesioni condrali di ginocchio di III e IV grado secondo l'International Cartilage Repair Society (ICRS). Dopo l'intervento chirurgico i pazienti sono stati randomizzati in due gruppi: pazienti stimolati con PEMF (I-ONE® terapia 60 giorni, 4h/die) e gruppo di controllo. I pazienti sono stati valutati clinicamente tramite la scala di valutazione soggettiva per il ginocchio IKDC (International Knee Documentation Committee), la scala VAS (Visual Analogic Scale), la SF-36(Short Form-36) e l'EuroQoL prima dell'intervento chirurgico e 1, 2, 6 e 60 mesi dopo l'intervento.
Risultati: Al baseline i due gruppi erano confrontabili per score clinici e caratteristiche della lesione cartilaginea. Il punteggio IKDC ha evidenziato un miglioramento significativo del gruppo trattato rispetto al controllo a 1 (p=0,01), 2 (p=0,041) e 60 (p=0,001) mesi di follow-up. Inoltre, è stata registrata una differenza statisticamente significativa tra i gruppi a 1 mese (p=0,023) e 60 mesi per SF-36 (p = 0,006) e a 60 mesi per l'EuroQol (p = 0,020). Nel gruppo di trattamento è stata osservata una riduzione significativa del dolore rispetto al gruppo trattato a 1 (p=0,018), 2 (p=0,043) e 60 (p=0,011) mesi di follow-up.
Discussione: La stimolazione biofisica tramite I-ONE® terapia migliora l'outcome clinico dopo intervento artroscopico con MACI per il trattamento delle lesioni condrali di ginocchio nei follow-up a breve e medio termine.
Conclusioni: La stimolazione biofisica dovrebbe essere considerata come un valido strumento per migliorare i risultati clinici della medicina rigenerativa.

TENODESI ANTEROLATERALE E RICOSTRUZIONE DEL LEGAMENTO CROCIATO ANTERIORE NELL'INSTABILITÀ ROTATORIA DELL'ATLETA: TECNICA CHIRURGICA E RISULTATI FUNZIONALI

Mattia Alessio Mazzola[1], Stefano Lovisolo[2], Andrea Giorgio Capello[3], Lamberto Felli[1]

[1] Irccs San Martino Ist, Dipartimento di Scienze Chirurgiche (Disc), Genova; [2] Irccs San Martino Ist, Genova; [3] Irccs San Martino Ist, Genova

Introduzione: La lesione del legamento crociato anteriore (LCA) è una lesione frequente nelle attività sportive di pivoting. La ricostruzione legamentosa intra-articolare isolata risulta spesso insufficiente nel controllo della stabilità rotatoria in caso di lesione combinata del LCA e delle strutture capsulari periferiche. Le procedure extra-articolari periferiche in chirurgia di ricostruzione legamentosa primaria sono indicate in caso di eccessiva instabilità rotatoria.
Materiali e Metodi: sono stati rivalutati tutti gli atleti operati fra il 2013 ed il 2016 e sottoposti a ricostruzione artroscopica del LCA e tenodesi extra-articolare della fascia lata con tecnica Machintosh modificata Arnold-Cocker. I pazienti sono stati valutati pre- e post- intervento mediante IKDC, Lysholm score e Tegner Activity score. È stata valutata la lassità differenziale con il Lachman test manuale e con Pivot-shift test.
Risultati: sono stati rivalutati 23 atleti di età media di 25.0 ± 2.5 anni (range: 20-28) con un follow-up medio di 27.7 ± 13.5 mesi (range: 12-48). Tutti i pazienti presentavano annullamento del pivot-shift e del Lachman test con end-point fermo al controllo clinico al termine del follow-up. In tutti i pazienti si è verificato un significativo miglioramento degli score IKDC e Lysholm ($p<0.05$), senza significativa diminuzione del TAS fra pre- e post- intervento ($p>0.05$). Nessun paziente ha subito re-interventi o re-infortuni durante il periodo di follow-up.
Discussione: l'intervento di tenodesi antero-laterale ha il ruolo di ridurre l'intra-rotazione della tibia a gradi intermedi di flessione stabilizzando il ginocchio nei movimenti rotatori e partecipando all'annullamento del Pivot-shift. Il razionale di questa tecnica chirurgica in associazione alla ricostruzione del LCA è di proteggere il neo-legamento da eccessivi stress biomeccanici prevenendone quindi la ri-rottura soprattutto negli sportivi ad alto rischio. Il ruolo riabilitativo per la ripresa dell'articolarità precoce riveste un ruolo fondamentale per il ritorno allo sport dell'atleta in questa procedura.
Conclusioni: l'intervento combinato di ricostruzione del LCA e di tenodesi antero-laterale ha dimostrato ottimi risultati negli atleti trattati in termini di soddisfazione personale, ritorno allo sport e risultati funzionali in assenza di complicazioni.

GONARTROSI POST MENISCECTOMIA: STUDIO CLINICO E RADIOGRAFICO CON FOLLOW-UP A LUNGO TERMINE

Umile Giuseppe Longo[1], Mauro Ciuffreda[2], Alessandra Berton[3], Vincenzo Candela[4], Valerio D'Andrea[2], Vincenzo Denaro[5]

[1] Campus Bio-Medico, Ortopedia e Traumatologia, Roma; [2] Università Campus Bio Medico, Ortopedia e Traumatologia, Roma; [3] Campus Bio-Medico, Ortopedia e Traumatologia, Roma; [4] Università Campus Bio-Medico, Ortopedia E Traumatologia, Roma; [5] Campus Bio-Medico, Ortopedia e Traumatologia, Roma

Introduzione: La meniscectomia parziale artroscopica (APM) ha dimostrato ottimi risultati clinici nel breve e nel medio termine. I risultati a lungo termine non si sono mostrati altrettanto favorevoli. Il razionale fisiopatologico e biomeccanico di tale dato è da ricercare nel fatto che la rimozione completa o parziale del menisco porta ad una riduzione della congruenza articolare, favorendo un aumento carico per unità di superficie.
Materiali e Metodi: Sono stati arruolati 57 pazienti operati artroscopicamente per una lesione meniscale tra il 2004 e il 2011. Tutti i pazienti reclutati sono stati valutati per l'età, il sesso, la sede della meniscectomia, il BMI, il tipo di lesione, gli anni di follow up, il punteggio postoperatorio secondo la scala di KOOS (Knee injury and Osteoarthritis Score) e il punteggio postoperatorio secondo la scala di WOMAC (The Western Ontario and McMaster Universities arthritis Index). Sono state inoltre acquisite le radiografie pre-operatorie e post- operatorie nelle proiezioni antero-posteriore e latero-laterale dei pazienti per valutare la progressione della gonartrosi post-meniscectomia mediante lo score di Kellgren e Lawrence (K/L).
Risultati: La prevalenza della gonartrosi post-meniscectomia è risultata del 62,69% all'interno del compartimento femoro-tibiale. I 57 pazienti sono stati divisi in base al sesso, BMI, tipo di lesione (degenerativa vs traumatica), tipo di meniscectomia (mediale vs laterale). Sono stati osservati cambiamenti statisticamente significativi tra il grado di OA pre meniscetomia e quello post meniscectomia nei pazienti che sono stati sottoposti a meniscectomia mediale sia nel compartimento femoro-tibiale (dal 17,02% pre operatorio al 65,95%post operatorio p=0.0001) che in quello patello-femorale (dal 5,26% pre operatorio al 42,10% post operatorio p=0.0001).
Discussione: Dal nostro studio, abbiamo osservato una proporzionalità diretta tra l'aumento del BMI e la progressione dell'artrosi, con aumento della significatività. Nel nostro studio è stata mostrata una maggiore progressione dell'OA per quanto riguarda le lesioni di tipo degenerativo rispetto a quelle di natura traumatica. Nel trattamento delle lesioni meniscali la maggior parte degli autori è concorde nel ritenere che sia indicato preservare quanto più tessuto meniscale possibile.
Conclusioni: La degenerazione artrosica a lungo termine, dopo meniscectomia, rappresenta un tema irrisolto e sicuramente da approfondire. Un buon punto di partenza potrebbe essere individuare i fattori di rischio coinvolti nel processo di degenerazione artrosica del ginocchio ed il ruolo delle procedure di chirurgia artroscopica per il trattamento delle lesioni meniscali.

RICOSTRUZIONE DEL LEGAMENTO PATELLO-FEMORALE MEDIALE IN PAZIENTI CON INSTABILITÀ FEMORO-ROTULEA: STUDIO BIOMECCANICO ED ANALISI COMPUTAZIONALE CON ELEMENTI FINITI

Alessandra Berton[1], Umile Giuseppe Longo[2], Giuseppe Salvatore[3], Alexander Orsi[4], Jonathan Egan [5], Ara Nazarian[6], Vincenzo Denaro[7]

[1] Campus Bio-Medico, Ortopedia e Traumatologia, Roma; [2] Campus Bio-Medico, Ortopedia e Traumatologia, Roma; [3] Campus Bio-Medico, Ortopedia e Traumatologia, Roma; [4] Sydney, Australia, [5] Boston, United States, [6] Beth Israel Deaconess Medical Center, Harvard Medical, Center for Advanced Orthopedic Studies, Boston, United States, [7] Campus Bio-Medico, Ortopedia e Traumatologia, Roma

Introduzione: L'aumento della distanza Tubercolo Tibiale-Solco Trocleare (TT-TG), è riconosciuto tra i fattori responsabili dell'instabilità rotulea. Secondo l'insegnamento della Scuola Lionese, una distanza TT-TG maggiore di 20mm rappresenta un'indicazione alla trasposizione mediale della tuberosità tibiale (TTT). Tuttavia, non viene considerata come alternativa la ricostruzione del Legamento Patello-Femorale Mediale (MPFL), essendo quest'ultima una tecnica di recente introduzione. Il MPFL contribuisce all'80% delle forze di ritenzione mediale della rotula, ma attualmente non esiste una chiara indicazione alla ricostruzione isolata del MPFL. Lo scopo di questo studio è valutare l'efficacia della ricostruzione del MPFL mediante prove biomeccaniche su cadavere ed analisi computazionale con elementi finiti.
Materiali e Metodi: I test biomeccanici sono stati condotti su 6 ginocchia di cadavare. Sono state analizzate le pressioni di contatto e la cinematica rotulea. Per simulare l'instabilità femoro-rotulea il tubercolo tibiale è stato traslato prima 5mm e poi 10mm lateralmente. Il MPFL è stato sezionato. La ricostruzione del MPFL è stata effettuata utilizzando il semitendinoso. La TTT è stata realizzata riportando il tubercolo tibiale in posizione fisiologica. Il modello computazionale di ginocchio comprende componenti ossee, cartilaginee, menischi e legamenti ed è stato modificato per simulare l'instabilità rotulea, la TTT e la ricostruzione del MPFL.
Risultati: La ricostruzione del MPFL permette il ripristino dell'area media di contatto e la riduzione delle pressioni e dei picchi medi di contatto. Tuttavia, quando la distanza TT-TG è eccessivamente aumentata (TT-TG 22mm), l'azione del MPFL ricostruito non è in grado di riprodurre la stessa meccanica di contatto presente in condizioni fisiologiche. Nei casi in cui la distanza TT-TG è superiore a 22mm, l'intervento combinato di ricostruzione del MPFL e TTT permette di descrivere una meccanica sovrapponibile a quella di un soggetto sano.
Discussione: La ricostruzione del MPFL è efficace nel ripristinare la biomeccanica articolare in pazienti con instabilità femoro-rotulea. Tuttavia, maggiore è il TT-TG, minore è l'effetto di trazione posteriore e mediale del MPFL sulla rotula e quindi il ripristino della meccanica di contatto.
Conclusioni: Nei casi in cui il TT-TG è superiore a 22mm, il miglior trattamento al fine di ripristinare la meccanica di contato è rappresentato dalla combinazione di ricostruzione del MPFL e TTT.

VALUTAZIONE COMPUTER ASSISTITA DELLA LASSITÀ DEL GINOCCHIO - CONFRONTO TRA TRE TECNICHE: SINGOLO FASCIO, SINGOLO FASCIO CON PLASTICA LATERALE E DOPPIO FASCIO

Stefano Zaffagnini[1], Cecilia Signorelli[2], Federico Raggi[1], Alberto Grassi[1], Tommaso Roberti Di Sarsina[1], Luca Macchiarola[1], Giulio Maria Marcheggiani Muccioli[3]

[1] Istituto Ortopedico Rizzoli, Clinica Ortopedica e Traumatologica I, Bologna; [2] Istituto Ortopedico Rizzoli, Laboratorio di Biomeccanica e Innovazione Tecnologica, Bologna; [3] Istituto Ortopedico Rizzoli, I Clinica Ortopedica, Bologna

Introduzione: Diverse tecniche chirurgiche di ricostruzione del legamento crociato anteriore (LCA) sono ad oggi descritte in letteratura. In particolare sono state introdotte ricostruzioni a singolo fascio (SB), singolo fascio over-the-top con tenodesi extra-articolare (SBLP) e a doppio fascio (DB). Il presente studio vuole confrontare quantitativamente il recupero, in termini di lassità, offerto da ciascuna delle tre tecniche confrontate.
Materiali e Metodi: 42 pazienti sottoposti a ricostruzione di LCA con una delle tre precedenti tecniche ricostruttive, sono stati inclusi nello studio. Per quantificare la lassità statica si è analizzato: traslazione antero-posteriore a 30° e 90° di flessione del ginocchio (AP30, AP90), rotazione interna-esterna a 30° e 90° di flessione del ginocchio (IE30, IE90), rotazione in varo-valgo a 0° e 30° di flessione del ginocchio (VV0, VV30). La lassità dinamica è stata valutata durante il Pivot-Shift test. Per la quantificazione della lassità articolare si è utilizzato un sistema di navigazione chirurgico (Orthokey LLC, USA). La soglia di significatività statistica è stata fissata a $P<0.05$.
Risultati: Per tutte e tre le tecniche chirurgiche analizzate i valori di lassità acquisiti pre-ricostruzione risultano statisticamente maggiori ($P<0.05$) dai valori acquisiti post ricostruzione per tutti i test analizzati. Inoltre, considerando AP90 la ricostruzione SBLP ha evidenziato un recupero maggiore sia rispetto al gruppo DB ($P=0.017$) che SB ($P=0.051$). Analogamente per i test IE30 e IE90, la tecnica SBLP ha permesso una maggiore riduzione della lassità rispetto al gruppo SB ($P_{IE30}=0.067$, $P_{IE90}=0.027$) e al gruppo DB ($P_{IE30}=0.026$, $P_{IE90}=0.007$). L'analisi della rotazione in varo-valgo a 0° e 30° di flessione, così come l'analisi della lassità dinamica mediante Pivot-Shift non ha evidenziato differenze statisticamente significative tra le tecniche incluse nello studio.
Discussione: Il presente studio conferma che tutte e tre le procedure ricostruttive contribuiscono a ridurre la lassità statica e dinamica in pazienti con lesione isolata di LCA. Inoltre, emerge una differenza significativa nel contributo della tecnica SBLP rispetto alla tecnica SB e DB per quanto riguarda la lassità statica anteroposteriore e rotazionale valutate a 90° e a 30° di flessione.
Conclusioni: La tecnica SBLP ha evidenziato risultati significativamente migliori in termini di riduzione di lassità statica a tempo zero dopo la ricostruzione del LCA.

VALORE MEDIO DEL KNEE INJURY OSTEOARTHRITIS OUTCOME SCORE "KOOS" IN UNA POPOLAZIONE SANA IN FUNZIONE DI ETÀ, SESSO E INDICE DI MASSA CORPOREA

Alessandro Carrozzo[1], Jerome Murgier[2], Edoardo Monaco[3], Ilaria Nicolosi[4], Andrea Ferretti[4], Etienne Cavaignac[2]

[1] Azienda Ospedaliera Sant'andrea, Uoc Ortopedia, Roma; [2] Toulouse, France; [3] Roma; [4] Roma

Introduzione: Lo score KOOS (Knee injury and Osteoarthritis Outcome Score) è uno score di riferimento internazionale nella valutazione clinica di differenti patologie del ginocchio. Non tiene però conto dei seguenti dati demografici: il sesso del paziente, la sua età e il suo indice di massa corporea (IMC). La nostra ipotesi è che il punteggio dello score KOOS vari insieme a questi tre fattori .
Il nostro obiettivo principale è studiare l'impatto dell'età, del sesso e dell'IMC sul punteggio ottenuto nella popolazione sana, il che ci permetterà di attribuire dei valori di riferimento in funzione dei diversi criteri studiati.
Materiali e Metodi: Si è condotto uno studio osservazionale prospettico includendo soggetti dai 15 agli 85 e più anni di età, senza antecedenti di patologia, medica o chirurgica, degli arti inferiori, i quali hanno acconsentito a partecipare allo studio.
Il consenso del comitato etico è stato accordato. I soggetti sono stati suddivisi in gruppi di età da 10 anni (dai 15 agli 85 anni e più). Abbiamo quindi studiato l'associazione tra il valore del KOOS, l'età del paziente, il suo sesso e il suo IMC con un'analisi statistica multivariata. Lo studio della distribuzione del punteggio ci ha permesso di ottenere la media (come anche i minimi, i massimi, la mediana e lo scarto interquartile) dello score per fasce di età e di sesso. Trattandosi di uno studio pilota, erano necessari almeno 30 soggetti per gruppo, quindi un totale di 480 soggetti.
Risultati: Abbiamo incluso 714 soggetti di cui 409 donne e 305 uomini, il cui IMC medio era di 23.8kg/m^2. Tutti i punteggi delle categorie del KOOS diminuivano in maniera significativa per il sesso femminile ($p<0.05$) in rapporto al sesso maschile.
Diminuivano anche con l'aumentare dell'età per i diversi sottogruppi ($p<0.005$).
Infine, a parità di sesso e età, tra gli obesi il punteggio del KOOS diminuiva da 2 a 3.5 ($p<0.005$).
Discussione: Lo studio statistico rivela che il punteggio dello score KOOS varia secondo l'età, il sesso e l'indice di massa corporea, in una popolazione di soggetti sani.
Conclusioni: Questa analisi della distribuzione dei punteggi in una popolazione «sana» servirà come riferimento nella valutazione clinica di differenti patologie del ginocchio (pre e post operatorie) permettendo di compararle ai valori « normali » in funzione di età, sesso e IMC.

RICOSTRUZIONE DI LCA CON TECNICA "OVER-THE-TOP" PIÙ PLASTICA LATERALE. VALUTAZIONE PROSPETTICA CLINICA E RADIOGRAFICA CON FOLLOW-UP MINIMO 20 ANNI

Stefano Zaffagnini[1], Giulio Maria Marcheggiani Muccioli[2], Alberto Grassi[1], Federico Raggi[1], Tommaso Roberti Di Sarsina[1], Giuseppe Carbone[3], Maria Pia Neri[4], Mirco Lo Presti[5], Maurilio Marcacci[3]

[1] Istituto Ortopedico Rizzoli, Clinica Ortopedica e Traumatologica I, Bologna; [2] Istituto Ortopedico Rizzoli, I Clinica Ortopedica, Bologna; [3] Istituto Ortopedico Rizzoli, Bologna; [4] Istituto Ortopedico Rizzoli, Bologna; [5] Isitituto Ortopedico Rizzoli, Bologna

Introduzione: Scopo di questo studio è stato valutare prospetticamente, a 20 anni di follow-up (FU) minimo, pazienti sottoposti a ricostruzione di legamento crociato anteriore (LCA) con tecnica "over-the-top" più plastica extra-articolare laterale (OTT+PL).

Materiali e Metodi: 52 pazienti (M/F:41/11; età media al FU 51.5±7.6 anni) sottoposti a OTT+PL con i tendini della zampa d'oca [Marcacci KSSTA 1998] sono stati prospetticamente valutati a un minimo di 20 anni (media 24 anni) di FU. 29 pazienti sono stati valutati clinicamente, strumentalmente (valutazione lassità statica con KT2000 e dinamica tramite pivot-shift test quantificato con sensori inerziali KiRA). 23 pazienti sono stati valutati telefonicamente con la scala Tegner e registrando complicazioni, ri-rotture o chirurgia di revisione.

Risultati: Al FU finale, le medie delle scale di valutazione erano le seguenti: Lysholm 85.7±14.6, Tegner 4 (range 3-5), ritorno allo sport 82.6% e IKDC oggettivo A o B nell'86% dei pazienti. Solo 4 pazienti (14%) hanno mostrato più di 5mm di differenza side-to-side al test Manual Maximum con il KT-2000. Il KiRA ha mostrato pivot-shift test positivo (>0.9 m/s2 di differenza side-to-side di accelerazione tibiale) in 3 pazienti (10%). I cambiamenti significativi sono stati: riduzione dello score Tegner dai 10 anni di FU ai 20 da 7 (range 6-8) a 4 (range 3-5) (p<.0001); riduzione dello score Lysholm dai 10 anni di FU ai 20, da 96.1±7.3 a 85.7±14.6 (P=.0003). La valutazione radiografica ha mostrato riduzione dello spazio articolare mediale nei pazienti sottoposti a meniscectomia mediale rispetto al controlaterale sano(n=8; 3.2±0.6 Vs. 5.0±1.8mm; P=.0114). Complicanze: 1 ri-rottura (2%), 3 su 52 (5.8%) hanno subito una lesione del LCA controlaterale. La percentuale composita di fallimento [Crawford SN et al, Arthroscopy. 2013;29:1566-71] è stata del 15.7% (4/29 fallimenti clinici, 1/52 ri-rottura) al FU finale.

Discussione: In questa serie di pazienti sottoposti a OTT+PL la lassità legamentosa era normale nell'84.3% dei casi a 20 anni di FU. La plastica laterale extra-articolare associata alla ricostruzione di LCA non ha mostrato un aumento di incidenza di osteoartrosi nel compartimento laterale o patello-femorale. Il fattore che ha influito negativamente sui risultati aumentando l'artrosi è stato la meniscectomia.

Conclusioni: La tecnica OTT+PL per la ricostruzione di LCA ha mostrato risultati molto soddisfacenti a lunghissimo termine nell'84.3% dei casi.

Comunicazioni MANO E POLSO 1

Domenica 22 Ottobre 2017 dalle 14:30 alle 15:30

FRATTURE DI RADIO DISTALE NEI BAMBINI: ANALISI DEL RISCHIO DI SCOMPOSIZIONE SECONDARIA DOPO RIDUZIONE INCRUENTA

Pietro Persiani[1], Filippo Maria Ranaldi[1], Lorena Martini[1], Marica Di Domenica[1], Osvaldo Mazza[2], Massimo Mariani[3], Marco Crostelli[4], Ciro Villani[5]

[1] Università Sapienza, Clinica Ortopedica e Traumatologica - Policlinico Umberto I, Roma; [2] Irccs Ospedale Pediatrico Bambino Gesù di Roma, Ortopedia e Traumatologia, Roma; [3] Irccs Ospedale Pediatrico Bambino Gesù di Palidoro, Ortopedia e Traumatologia, Roma; [4] Irccs Ospedale Pediatrico Bambino Gesù di Roma, U.O. Ortopedia - S.S. Patologia del Rachide, Direttore di Struttura Complessa, Roma; [5] Università Sapienza, Clinica Ortopedica e Traumatologica - Dea Policlinico Umberto I, Roma

Introduzione: Le fratture scomposte distali di radio, tra le fratture più comuni in età pediatrica, sono trattate più frequentemente con riduzione chiusa in narcosi e contenzione in apparecchio gessato. Obiettivo del nostro studio è eseguire un'analisi dei parametri che possano determinare perdita di riduzione secondaria, in pazienti pediatrici affetti da frattura scomposta di radio distale.
Materiali e Metodi: È stato condotto uno studio retrospettivo basato sull'analisi delle cartelle relative a 405 pazienti affetti da frattura di radio distale (età media 6.9 anni, range 3-11 anni) sottoposti a riduzione chiusa in narcosi e contenzione in gesso. Per identificare i fattori di rischio di scomposizione secondaria post-riduzione sono stati valutati: età, sesso, posizione e grado di scomposizione della frattura, eventuale presenza di frattura ulnare associata, qualità della riduzione e grado di scomposizone residua post-riduzione.
Risultati: Perdita di riduzione secondaria si è verificata in 97 dei 405 casi, di cui 25 hanno necessitato di una seconda riduzione chiusa in gesso, 17 di una riduzione chiusa e fissazione con fili di K. Il grado di scomposizone iniziale è stato il fattore di rischio più indicativo per la perdita di riduzione. Fratture maggiormente scomposte hanno avuto una probabilità di scomposizione secondaria 7 volte maggiore rispetto a quelle parzialmente scomposte con frammenti a contatto. La riduzione anatomica ha ridotto il rischio di scomposizione secondaria.
Discussione: Il tasso di scomposizione riportato nel nostro studio è sovrapponibile a quelli documentati in letteratura. Il paramentro più sensibile per prevedere la perdita di riduzione è l'alto grado di scomposizione della frattura senza contatto dei monconi. In fratture molto scomposte, la mancanza di contatto tra i monconi diminuisce la stabilità e aumenta il rischio di perdita di riduzione. L'associazione con frattura ulnare o la sede di frattura non aumentano il rischio di scomposizione secondaria. Nonostante circa un terzo delle fratture di radio distale perdano la riduzione, non tutte necessitano di seconda procedura, essendo evidenziati in letteratura buoni risultati in pazienti di età 3-10 anni con riduzione parziale o scomposizione secondaria. Il dibattito è aperto sulla scelta di riduzione e sintesi con fili di K d'emblée. La decisione di trattare tali fratture qualora perdano la riduzione, deve considerare: età, tempo intercorso dalla frattura e sito di frattura.
Conclusioni: Le fratture distali di radio con maggior grado di scomposizione sono ad alto rischio di scomposizione secondaria. Realizzare una riduzione anatomica, se possibile, riduce questo rischio. Solo una piccola percentuale di queste fratture richiede un secondo intervento, incruento nella maggior parte dei casi e senza utilizzo di fili di K, salvo rari casi in cui il grado di scomposizione è superiore ai limiti di tollerabilità.

LA PROTESI DEL CAPUT ULNAE: UNA SOLUZIONE RICOSTRUTTIVA DELLA RADIO-ULNARE DISTALE

Jane C. Messina[1], Barbara Boniforti[2], Simona Odella [3], Virgilio Pedrini[1], Ugo Dacatra[1], Paola Del Bò[2], Ferruccio Torretta[2], Pierluigi Tos[4]

[1] Istituto Ortopedico Gaetano Pini, Uo Chirurgia Della Mano e Microchirurgia, Milano; [2] Istituto Ortopedico Gaetano Pini, Uo Chirurgia Della Mano e Microchirurgia, Milano; [3] Asst Gaetano Pini - Cto, Uo Chirurgia Della Mano e Microchirurgia, Milano; [4] Asst Gaetano Pini-Cto, Ortotraumatologia - Uo Chirurgia Della Mano e Microchirurgia, Milano

Introduzione: Il trattamento protesico del caput ulnae è indicato in casi di degenerazione artrosica o artritica dell'articolazione radio-ulnare distale, negli esiti dolorosi di fratture complesse del radio distale ed in particolare negli esiti di fratture di Galeazzi con rigidità in pronosupinazione della radio-ulnare distale. Tale trattamento permette la ricostruzione dell'articolazione ed il ripristino della funzione. Scopo del lavoro è la rivalutazione clinica e radiografica dei paziente trattati a distanza
Materiali e Metodi: Sono stati trattati dal 1998 ad oggi 56 pazienti affetti da esiti di fratture viziosamente consolidate del radio distale con artrosi o incongruenza della RUD in 42 casi (di cui 4 in esiti di precedenti interventi quali 2 Bowers, 1 Darrach 1 Sauvé-Kapandji), artrite infiammatoria in 14 casi (13 AR e 1 artrite psoriasica). L'età media dei pazienti era di 62 anni (30- 88

anni), 36 femmine e 20 maschi. È stata utilizzata in tutti i casi una protesi non vincolata di Herbert in titanio e ceramica seguita da stabilizzazione della RUD. Ventidue pazienti sono stati rivisti con un follow-up medio di 6 anni (1,5 – 10 anni). I pazienti sono stati rivalutati radiologicamente e clinicamente con il Mayo wrist score, con il questionario DASH e PRWE.

Risultati: I risultati ottenuti sono stati ottimi in 12 casi, buoni in 5 casi, discreti in 3 casi (AR) e cattivi in 2 casi in cui è stato rimosso l'impianto (1 infezione). La forza di presa era pari al controlaterale nel 97% dei casi, la flessione media del polso era di 61°, 'estensione di 57°, la deviazione radiale di 18° e la deviazione ulnare di 34°, recupero della pronosupinazione in tutti i casi salvo due casi in cui vi era una riduzione del 30%. Il valore medio del DASH test era di 8.5 mentre il PRWE medio era di 8.72 nei post-traumatici. Radiologicamente si è osservato un riassorbimento di circa 0.5 dell'ulna in prossimità del colletto protesico in 18 casi nei primi 6 mesi che si è poi stabilizzato nel tempo, in assenza di mobilizzazione.

Discussione: Esistono diverse tecniche di salvataggio per il trattamento della patologia degenerativa della radio-ulnare distale in postumi di fratture (Darrach, Bowers, Sauvé-Kapandji). Tali tecniche permettono la risoluzione della sintomatologia algica ma non sempre la completa ripresa funzionale del ROM e della forza di presa. Talora inoltre persiste instabilità dolorosa del moncone ulnare. L'utilizzo della protesi del caput ulnae è una scelta terapeutica ricostruttiva che si pone in alternativa alle altre tecniche e che ha dato ottimi e buoni risultati nella maggioranza dei casi trattati. Inoltre che in caso di fallimento è sempre possibile eseguire una revisione protesica o un intervento di resezione secondo Darrach

I VANTAGGI DEL TRATTAMENTO PROTESICO TRAPEZIO METACARPALE IN CASO DI ARTROSI AVANZATA: RISULTATI A LUNGO TERMINE

Marcello Stamilla[1], Philippe Teissier[2], Jacques Teissier[2]

[1] Centro Ospedaliero Universitario Saint Etienne, Loira, Saint Etienne, France, [2] Clinique Saint Jean Montpellier, Montpellier, France

Introduzione:L'opzione terapeutica di artroplastica trapezio metacarpale (TMC) in caso di rizartrosi esiste da più di 30 anni. Lo sviluppo delle tecniche di protesizzazione e l'informazione rende i pazienti di oggi sempre più esigenti in termini di mobilità e indolorabilità a livello di questa articolazione. Con un esperienza di circa 25 anni sull'artroplastica TMC abbiamo voluto analizzare, tramite questo lavoro, i benefici e l'affidabilità a lungo termine di tali impianti protesici.

Materiali e Metodi: Il nostro studio retrospettivo si basa sull'analisi 96 protesi TMC, impiantate tra il giugno 2005 e il settembre 2007, su 80 pazienti. L'età media è stata di 68 anni. Il follow-up medio é stato di 9,2 anni. In tutti i casi é stato utilizzato un impianto TMC MAIA. I pazienti hanno beneficiato di un tutore di immobilizzazione della colonna del pollice per 45 gioni, indi hanno iniziato un'auto rieducazione. Un follow-up clinico radiografico é stato eseguito a 45 giorni, 3 mesi, 1 anno, 3 anni e all'ultimo follow-up.

Risultati: Alla fine dello studio 6 pazienti sono stati persi di vista. L'88% dei pazienti è stato soddisfatto o molto soddisfatto all'ultimo follow-up. Il QuickDash score medio è stato12.2/100 e la VAS media 0.8/10. Il ROM del pollice, ha mostrato un miglioramento medio all'ultimo follow-up. Il key pinch e il grip strength finali sono stati rispettivamente di 5.30 kg e di 22.3 kg. Dei 96 casi, 4 sono stati revisionati per presenza si loosening trapezioidale. Un caso di lussazione è stato trattato con riduzione ortopedica e immobilizzazione. 3 fratture post-traumatiche del trapezio sono state trattate con immobilizzazione per 8 settimane. Il tasso di sopravvivenza a 9,2 anni, è stato del 93%.

Discussione: In caso di rizartrosi avanzata l'alternativa all'artroplastica TMC é rappresentata da due principali tipologie di interventi: la trapeziectomia con tendinoplastica di sospensione o d'interposizione e l'artrodesi TMC; questi tipi di trattamenti anche se validi e meno dispendiosi hanno dei limiti biomeccanici e biologici che possono inficiarne i risultati anche in caso di tecnica chirurgica perfettamente eseguita. Gli impianti d'interposizione in pirocarbonio, accolti in un primo momento come le protesi del futuro, hanno ormai quasi del tutto perso la loro indicazione in questo tipo di patologia.

Conclusioni: I risultati a lungo termine ottenuti dalla nostra serie ci inducono a considerare la protesi TMC come il trattamento gold standard in caso di rizartrosi avanzata in pazienti con richieste funzionali medio/alte. Tali impianti garantiscono un'affidabilità ed un'efficacia a lungo termine relativamente all'indolorabilità, all'aumento di forza e mobilità nonché di ripristino della lunghezza della colonna del pollice, senza che ciò escluda a distanza le altre opzioni chirurgiche in caso di fallimenti.

ESTENSORE PROPRIO DELL'INDICE PRO LEGAMENTO COLLATERALE ULNARE DEL POLLICE: UNA TECNICA DI RICOSTRUZIONE NELLE LESIONI CRONICHE DEL LEGAMENTO COLLATERALE ULNARE DEL POLLICE. STUDIO ANATOMICO E RISULTATI CLINICI

Pietro Battistini[1], Andrea Poggetti[2], Marco Rosati[3], Michele Novi[4], Annamaria Nucci[5], Michele Lisanti[1]

[1] Azienda Ospedaliera Universitaria Pisana, Ortopedia e Traumatologia 1° Universitaria, Pisa; [2] Aoup-Ortopedia e Traumatologia I Universitaria, Dipartimento di Ricerca Traslazionale e Delle Nuove Tecnologie in Medicina e Chirurgia, Pisa; [3] Pisa; [4] Azienda Ospedaliera Universitaria Pisana, Ortopedia E Traumatologia 1, Pisa; [5] Azienda Ospedaliera Universitaria Pisana, Ortopedia e Traumatologia 1° Universitaria, Pisa

Introduzione: La lesione cronica del legamento collaterale ulnare del pollice (UCL) esita in una riduzione dell'efficacia della pinza pollice indice, dolore e instabilità dell'articolazione metacarpo-falangea (MCP). Per la riparazione del UCL possono essere utilizzate tecniche chirurgiche statiche (ricostruzioni con graft tendinei) e dinamiche (avanzamento adduttore del police, trasferimenti tendinei)

Materiali e Metodi: Presso la nostra unità operativa, dal 2010

al 2014 sono stati trattati 5 Pazienti con lesione cronica del UCL che presentavano dolore e instabilità della MCP: 3 maschi lavoratori manuali e 2 femmine con attività lavorative con minima richiesta di forza manual; età media di 46 anni (min 30-max 65). Tutti i pazienti hanno eseguito radiografie preoperatorie per escludere lesioni degenerative delle superfici articolari. La tecnica chirurgica prevede il trasferimento al pollice dell'EPI: il tendine viene solidarizzato al I MC e fissato con tecnica pull-out attraverso un tunnel transosseo che origina dalla base della P1. I pazienti sono stati immobilizzati per 4 settimane con uno splint con pollice in opposizione intermedia, MCP flessa di 15° e IP libera. I pazienti sono stati rivalutati clinicamente (AROM) con un follow-up medio di 2 anni e 8 mesi e sottoposti a Glikel score e PRWE score. Inoltre è stata valutata l'efficacia della metodica anche su cadavere.

Risultati: Non sono state osservate instabilità della MCP allo stress in radializzazione o complicanze come rigidità della MCP dell'indice, cicatrici distrofiche, CRPS, irritazione dei rami sensitivi del nervo radiale; Kapandji test > 7. I dati analizzati col Glickel score e PRWE hanno ottenuto punteggi ottimi.

Discussione e Conclusioni: Il trasferimento dell'EPI pro UCL è una tecnica poco utilizzata per la ricostruzione delle lesioni croniche del legamento collaterale ulnare del pollice. Questa soluzione ha il vantaggio di poter essere di facile e rapida esecuzione e di ripristinare la stabilità della MCP. Il principale svantaggio di questo studio è l'esiguo numero di pazienti trattati.

L'USO DELLO SPAZIATORE PIRODISK NELL'ARTROSI DELLA TRAPEZIO-METACARPICA, REVISIONE DI 120 CASI

Gaetano Carriere[1]

[1] Villa Erbosa Hospital, Bologna

Introduzione: Tutti i pazienti operati presentavano una malattia allo stadio 2°-3° di Eaton, classificazione dell'artrosi della trapezio-metacarpica.

Materiali e Metodi: Abbiamo usato lo spaziatore Pirodisk, in pirocarbonio sostanza anallergica con lo stesso modulo di elasticità dell'osso, di misura variabile da 14 a 18 mm. di spessore, diametro da 5.5 mm. ad 8 mm. La tecnica utilizzata è stata quella di Pellegrini-Eaton modificata, che permette la ricostruzione del legamento palmare e dorsale della trapezio-metacarpica, permettendone il riallineamento ed il mantenimento dell'altezza del 1° raggio.

Sono stati trattati 108 pazienti 12 bilateralmente, 78 donne 10 bilateralmente, 30 uomini 2 bilateralmente, età compresa tra i 36 ed i 72 anni per le donne età media 59 anni, da 52 a 74 per gli uomini età media 63 anni.

Risultati: Il follow up varia da nove anni a sei mesi, medio 36 mesi.

Tutti i pazienti sono stati valutati clinicamente ad 1, 3-6-12-24 mesi.

Abbiamo usato per la valutazione dei risultati: la scala V.A.S. per il dolore (2.4 media, migliora a sei mesi stabile nel tempo).

La misurazione dell'opposizione second Kapandji da 0 a 10 (media 8).

La misurazione della forza di presa (18 kg. in media) e di pinza pollice indice (4.6 in media).

Mayo wrist score 82,5 media.

Discussione: Complessivamente 92 pazienti (102 casi) sono stati considerati ottimi e buoni risultati, 13 accettabili (2 bilaterali), tre casi cattivi (1 bilaterale).

Uno dei tre rioperato per sub-lussazione dolorosa dell'impianto, Con reimpianto di Pirodisk e ricostruzione legamentosa con FRC.

Tutti I pazienti si sono dichiarati soddisfatti dell'intervento 86 di loro lo rifarebbero.

Conclusioni: In conclusione si può affermare, che l'artoplastica della trapezio-metacarpica trattata con lo spaziatore Pirodisk, da buoni risultati, stabili nel tempo. Valutati i costi è consigliabile negli uomini ed in soggetti di non oltre 65 anni attivi in buone condizioni generali

L'UTILIZZO DELLE PLACCHE VA-LCP 2.4 A BORDO PALMARE NEL TRATTAMENTO DELLE FRATTURE DI RADIO DISTALE. NOSTRA ESPERIENZA

Giacomo Demontis[1], Emanuela Dapelo[1], Alessandra Galuppi[2], Lamberto Felli[3]

[1] Genova; [2] Genova, U.O. Clinica Ortopedica, U.O.S. Chirurgia Della Mano e Dell'arto Superiore, Genova; [3] San Martino Hospital, Genova

Introduzione: Le fratture del radio distale costituiscono il 17% di tutte le fratture, l'incidenza è maggiore nel sesso maschile fino a 30 anni, equivalente nei due sessi tra i 30 e i 50 anni, dopo i quali si apprezza una prevalenza dell'incidenza nel sesso femminile. Nei pazienti più giovani le cause sono da riferire a traumi ad alta energia che configurano quadri di elevata complessità. Gli Autori analizzano i risultati del trattamento delle fratture di radio distale, con frammenti articolare e dislocazione carpale volare, con placche VA-LCP 2.4 a bordo palmare.

Materiali e Metodi: Dal Gennaio 2013 al Dicembre 2016 sono stati trattati 11 pazienti con fratture marginali di radio distale mediante applicazione di placche a bordo palmare. La ristretta casistica è da correlare alle limitate indicazioni di utilizzo di questa placca volare, peraltro in linea con la letteratura scientifica. L'età media all'intervento è stata di 51,6 anni. Si è trattato in 7 casi di pazienti maschi e in 4 casi di femmine. Le fratture corrispondevano per la quasi totalità dei casi a fratture di tipo 23C-3 secondo la Classificazione AO. Il follow-up medio è stato di mesi 14,5 (range 3 -26).

Risultati: I pazienti sono stati sottoposti a scale di valutazione standard (DASH, Mayo Wrist Score, Gartland Score, Werley Score) e a controlli radiografici seriati i quali hanno permesso di analizzare i vari parametri radiografici e la consolidazione delle fratture. In 7 casi i risultati sono stati eccellenti, e in 4 casi buoni. In tutti i casi si è registrato un precoce ritorno alle abituali attività quotidiane prima della frattura e un ritorno all'attività lavorativa. I mezzi di sintesi sono stati rimossi nella maggior parte dei casi, ad una distanza media di 5,1 mesi dall'intervento. Non si sono riscontrate complicanze.

Discussione: Le placche VA-LCP 2,4 a bordo palmare consentono il trattamento di fratture di radio distale con frammenti molto marginali. Permettono, grazie al basso profilo, di oltrepassare la watershed line andando a gestire frammenti che con le classiche placche volari non sarebbero stabilizzati, con il rischio di una sublussazione volare delle ossa del carpo, una scomposizione della frattura e quindi un fallimento della sintesi.
In letteratura si annovera un numero particolarmente esiguo di articoli scientifici in merito a questo tipo di frattura ed al loro trattamento.
Conclusioni: Le placche VA-LCP 2,4 a bordo palmare conferiscono un supporto adeguato alle fratture marginali di radio distale non interferendo con la mobilità del polso. Inoltre anche i frammenti dorsali possono essere fissati attraverso l'approccio volare, eliminando la necessità di un doppio accesso. Tuttavia i pazienti vanno informati riguardo alla necessità di rimuovere la placca che potrebbe causare irritazioni tendinee o interferire con il movimento del polso.

CONFRONTO CLINICO E RADIOGRAFICO TRA DUE TECNICHE DI ARTROPLASTICA IN SOSPENSIONE NEL TRATTAMENTO DELLA RIZOARTROSI

Letizia Libassi[1], Stefania Fozzato[2], Alessandro Fagetti[1], Michele Francesco Surace[3]

[1] Varese; [2] Ospedale di Circolo- Fondazione Macchi, Ortopedia e Traumatologia, Varese; [3] Varese

Introduzione: La rizoartrosi, processo degenerativo artrosico dell'articolazione trapezio-metacarpale, è una patologia comune, la cui incidenza può arrivare fino al 33% nelle donne in età post-menopausale, e rappresenta il 10% di tutte le localizzazioni artrosiche. Abbiamo introdotto una modifica alla tecnica sec. Weilby-Ceruso che prevede, come differenze principali, un'incisione ridotta, l'apertura del I canale del retinacolo degli estensori e l'esecuzione di un giro dell'abduttore lungo del pollice (APL) attraverso un'asola praticata nella porzione più distale del flessore radiale del carpo (FRC). Scopo dello studio è valutare i risultati clinici e radiografici della tecnica modificata rispetto all'originale.
Materiali e Metodi: Da gennaio 2014 a settembre 2016 sono stati eseguiti 32 interventi di artroplastica in sospensione sec. Weilby-Ceruso modificata in 30 pazienti con un'età media di 65 anni (range 50-78). 24 pazienti, 22 donne e 2 uomini, sono stati rivalutati ad un follow-up medio di 58 mesi (range 29-76). Sono stati valutati la dominanza della mano operata, l'esecuzione di terapie conservative pre-operatorie, l'insorgenza di complicanze, il dolore, la mobilità articolare, la forza, la soddisfazione e il trapezial space index.
Risultati: Dai risultati emerge una bassa incidenza di complicanze e una minima subsidence. Il dolore riferito sotto sforzo è maggiore se la mano operata è dominante; sebbene non sia associato ad una riduzione della forza. Una differenza di genere è stata riscontrata per la subsidence al primo mese postoperatorio. Tale differenza tende ad annullarsi con il tempo. L'esecuzione di terapie conservative preoperatorie determina migliori outcomes.
Discussione: Elementi a favore di questa modifica sono la sua semplicità di esecuzione, l'incisione chirurgica ridotta e la bassa incidenza di complicanze, a fronte di un'articolarità e forza comparabili tra le due tecniche. L'incidenza di complicanze e di subsidence risulta comparabile con i risultati presenti il letteratura. La differenza di genere per la subsidence potrebbe essere correlata ad una maggior lassità legamentosa nelle donne come fattore eziopatogenetico.
Conclusioni: La tecnica di artroplastica in sospensione sec. Weilby-Ceruso modificata si è dimostrata una valida opzione chirurgica grazie alla semplicità di esecuzione, all'incisione chirurgica ridotta e alla ridotta incidenza di complicanze.

Comunicazioni SPALLA E GOMITO 1

Domenica 22 Ottobre 2017 dalle 14:30 alle 15:30

EVOLUZIONE DELLA FISSAZIONE ESTERNA DI GOMITO. INDICAZIONI ATTUALI E SVILUPPO DI NUOVO FISSATORE ESTERNO DI GOMITO SENZA FILO GUIDA TRANSARTICOLARE: RISULTATI SUI PRIMI CASI TRATTATI

Prospero Bigazzi[1], Marco Biondi[2]

[1] Aou Careggi, Chirurgia Della Mano e Microchirurgia Ricostruttiva, Firenze; [2] Chirurgia Della Mano e Microchirurgia Ricostruttiva, Firenze

Introduzione: Esistono vari tipi di fissatori esterno di gomito, ognuno con le proprie caratteristiche, ma tutti prevedono il posizionamento di un filo guida trans-articolare temporaneo lungo il centro di rotazione di gomito sul quale posizionare la cerniera del fissatore esterno. Questo passaggio rende tecnicamente impegnativo e delicato il posizionamento del fissatore e la conseguente ricostruzione legamentosa.
Abbiamo sviluppato un nuovo fissatore esterno caratterizzato da uno snodo in grado di auto centrarsi lungo l'asse di rotazione del gomito senza bisogno di ricorrere al posizionamento del filo guida trans-articolare.
Materiali e Metodi Con la Facoltà di Ingegneria, abbiamo sviluppato un nuovo Fissatore esterno di gomito e creato un prototipo, la cui efficienza è stata valutata su 6 pazienti.
Tutti i pazienti presentavano grave instabilità, di gomito: 3 pazienti con lussazione inveterata di gomito, operati di riduzione, protesi di capitello radiale e ricostruzione collaterale; 1 paziente con gomito rigido e ponte osseo radio omerale, operato di artrolisi e ricostruzione collaterale radiale; 1 paziente con perdita di sostanza ossea post traumatica di paletta omerale operato di artroplastica di interposizione; 1 paziente con subamputazione avambraccio e lussazione gomito, operato di osteosintesi biossea, rivascolarizzazione e riduzione lussazione gomito.
I pazienti sono stati sottoposti a controlli clinico-radiografici ripetuti (post op, a 3e 6 set., a distanza a 6 m. ed 1 a.).
Risultati: In tutti i casi il tutore ha mantenuto il centro di rotazione individuato in fase chirurgica. Non abbiamo avuto casi di lussazioni o perdita di riduzione.
Alla rimozione del dispositivo (a 6 set.) il gomito è risultato stabile e ben centrato.
La tecnica chirurgica è risultata molto semplice con una rapida curva di apprendimento.
il tempo chirurgico per il posizionamento del fissatore è risultato inferiore ai 15 minuti, con limitata esposizione radiologica.
Discussione: La Fissazione esterna di Gomito è sempre associata nelle lesioni complesse di gomito ad un miglior risultato clinico.
La creazione di un nuovo sistema che associ facilità di impianto e resistenza all'utilizzo possono migliorare ed ampliare le indicazioni attuali all'uso della fissazione estrna di gomito.
Conclusioni: Questo nuovo fissatore esterno presenta caratteristiche di tenuta e affidabilità paragonabili a quelle dei fissatori esterni di gomito attualmente in commercio.
Presenta ulteriori vantaggi proprio per la sua caratteristica di auto centraggio:

- Maggior facilità di utilizzo
- Diminuzione dei tempi chirurgici
- Minor esposizione radiologica
- Possibilità di posizionamento anche a termine della procedura chirurgica, in presenza di ancorine per la reinserzione dei collaterali
- Possibilità di utilizzo nelle lussazioni pure senza ricorrere a un'artrotomia.

ALGORITMO DIAGNOSTICO NELLE FRATTURE COMPLESSE DEL GOMITO IN ETÀ INFANTILE

Maurizio de Pellegrin[1], Andreas Drossinos[2], Dario Fracassetti[3]

[1] Irccs Ospedale San Raffaele, Ortopedia E Traumatologia Infantile, Milano; [2] Università Vita-Salute San Raffaele, International MD Program, Milano; [3] Irccs Ospedale San Raffaele, Ortopedia E Traumatologia Infantile, Milano

Introduzione: Le fratture del gomito nel bambino rappresentano spesso fonte di dubbio diagnostico e terapeutico nonché rischio professionale. Il gomito, per le sue peculiarità anatomiche, per la presenza di abbondante componente cartilaginea e per la presenza di molti nuclei di accrescimento è in età infantile un distretto anatomico complesso così come le fratture che lo coinvolgono. Scopo di questo lavoro è stato quello di verificare la necessità di un algoritmo diagnostico per la diagnosi e il trattamento delle fratture complesse del gomito del bambino.
Materiali e Metodi: Sono state raccolte e rivalutate le immagini radiografiche, ecografiche, TAC e RM di 39 casi di soggetti in età infantile compresa tra 18 mesi e 14 anni affetti da frattura del gomito e più precisamente: 9 fratture complesse del gomito, 9 fratture del capitello radiale, 6 fratture pluriframmentarie transsovracondiloidee, 4 lussazioni del gomito con fratture associate, 3 fratture dell'olecrano, 3 distacchi dell'epicondilo radiale, 3 fratture del capitulum humeri, 2 distacchi dell'epitroclea.
Risultati: In 14 casi (36%) dei 39 giunti alla nostra osservazione la radiografia convenzionale non ha consentito di formulare una diagnosi certa. In un caso di 18 mesi di età, l'esame ecografico ha consentito di documentare la frattura scomposta del capitello radiale e la sua riduzione; in 9 casi la TAC e in 5 la RM hanno consentito di definire la complessità della frattura.
Discussione: Lo studio ha confermato che le fratture del gomito

nel bambino rappresentano spesso fonte di dubbio diagnostico alla radiografia convenzionale. La raccolta anamnestica e il meccanismo di frattura possono rivestire ancora un ruolo importante, ma ricorrere ad esami diagnostici più accurati (TAC, RM) è giustificato sia nel dubbio diagnostico, sia nelle fratture complesse. Per un loro corretto utilizzo. è auspicabile la formulazione di un algoritmo diagnostico.
Conclusioni: Nelle fratture del gomito del bambino l'esame radiografico convenzionale non consente nel 36 % dei casi di formulare una diagnosi certa. La TAC e la RM consentono, nelle fratture complesse, sia di programmare la corretta strategia terapeutica, sia di individuare l'approccio chirurgico più adeguato nel rispetto della mini-invasività. La formulazione di un algoritmo è indispensabile per il corretto utilizzo della diagnostica strumentale.

EZIOPATOGENESI DELLA ARTROPATIA GLENO OMERALE DA ROTTURA DI CUFFIA: L'IPERLASSITÀ ARTICOLARE PUÒ ESSERE CONSIDERATA UN FATTORE PREDISPONENTE?

Stefano Gumina[1], Mario Borroni[2], Vittorio Candela[3], Daniele Passaretti[4], Veronica Petrucci[5], Alessandro Castagna[2]

[1] Università di Roma La Sapienza - Dip. Scienze Anatomiche, Istologiche, Medico-Legali e Dell'apparato Locomotore, Clinica Ortopedica, Roma; [2] Milano; [3] Sapienza, Università di Roma, Ortopedia e Traumatologia, Roma; [4] Sapienza, Universita di Roma, Ortopedia e Traumatologia, Roma; [5] Roma

Introduzione: Sebbene numerose ipotesi siano state formulate, l'eziopatogenesi della artropatia gleno omerale da rottura di cuffia è ancora motivo di discussione. La prevalenza di tale artropatia è più alta nelle femmine cosi come quella dell'iperlassità articolare; abbiamo quindi ipotizzato la presenza di una correlazione tra artropatia e iperlassità.
Materiali e Metodi: 133 pazienti consecutivi [(48M, 85F; mean age (SD): 72.32 (7.05)] con diagnosi di artropatia gleno omerale sono stati arruolati e divisi in 2 gruppi: Gruppo I (pazienti con artropatia da rottura di cuffia) e Gruppo II (pazienti con artropatia senza rottura di cuffia) composti da 71(22M-49F) e 62 (26M-36F) pazienti rispettivamente. La presenza di iperlassità articolare attuale o pregressa è stata investigata in tutti I partecipanti attraverso due questionari standardizzati: I criteri e lo score di Beighton e il 5-item self-report questionnaire. I dati sono stati sottoposti a statistica.
Risultati: Una correlazione moderata ($\varphi = 0.481$, $p < 0.001$) tra I criteri/score di Beighton e il 5-item self-report questionnaire è stata riscontratata. I criteri di Beighton hanno portato ad una diagnosi di iperlassità articolare in 16 pazienti (22.5%) nel Gruppo I e in 15 (24.2%) nel Gruppo II. Il 5-item self-report questionnaire è risultato positivo per iperlassità articolare giovanile in 11 (15.5%) e 12 (19.4%) pazienti nel Gruppo I e II, rispettivamente.
Non è stata riscontrata differenza significativa tra la prevalenza di diagnosi di iperlassità articolare nei due gruppi sia considerando i criteri/score di Beighton [$\chi^2(1) = 0.051$, $p = 0.82$] che il 5-item self-report questionnaire [$\chi^2(1) = 0.67$, $p = 0.41$]
Discussione: Poichè l'incidenza di rottura della cuffia dei rotatori è pressochè simile nei due sessi, la maggior prevalenza di artropatia gleno omerale da rottura di cuffia nelle femmine potrebbe essere spiegata da una condizione ormonale o da condizioni patologiche proprie del sesso femminile e non da una coincidenza fortuita come sostenuto dalla teoria idiopatica. L'artropatia gleno omerale da rottura di cuffia dovrebbe essere quindi considerate come una malattia reumatica autoimmune, simil sclerodermia o lupus eritematoso sistemico. In letteratura nessuno studio è stato condotto per verificare tale ipotesi.
Conclusioni: L'iperlassità articolare non sembra essere un fattore predisponente allo sviluppo di artropatia gleno omerale da rottura di cuffia. Ulteriori studi sono necessari per definire la corretta eziopatogenesi di tale patologia.

REINSERZIONE ENDOSCOPICA ASSISTITA DEL BICIPITE BRACHIALE AL GOMITO IN CASO DI LESIONI ACUTE: SERIE DI 15 CASI

Marcello Stamilla[1], Salim Hamache[2], Cyril Falaise[2], Remi Philippot[3], Frederic Farizon[3]

[1] Centro Ospedaliero Universitario Saint Etienne, Loira, Saint Etienne, France, [2] Hopital DU Gier, Loira, Saint Chamond, France, [3] Chu Hopital Nord Saint Etienne, Loira, Saint Etienne, France

Introduzione: Le lesioni del tendine distale del bicipite brachiale sono rare. Le disinserzioni acute necessitano tuttavia di un trattamento chirurgico rapido. Le tecniche chirurgiche convenzionali a cielo aperto espongono a un rischio importante di complicazioni locali, prime fra tutte le lesioni vasculo nervose e la sinostosi della membrana interossea. Lo scopo del nostro studio é stato quello di valutare l'affidabilità e l'efficacia della reinserzione bicipitale al gomito con tecnica mini invasiva endoscopia assistita.
Materiali e Metodi:15 pazienti con disinserzione acuta [<21 giorni(gg)] del tendine distale del bicipite brachiale sono stati trattati chirurgicamente in day hospital dall'ottobre 2014 al novembre 2015. Abbiamo effettuato una reinsezione del bicipite sulla tuberosità radiale con ancore metalliche secondo la tecnica mini-invasiva endoscopia-assistita descritta nel 2009 dall'equipe ortopedica di Versailles a cui abbiamo apportato delle modifiche personali. L'età media é stata di 43 anni. Un controllo clinico radiografico é stato effettuato a 21gg, 3-6-12 mesi.
Risultati: All'ultimo follow-up 14 pazienti erano molto soddisfatti ed un paziente soddisfatto. 14 Pazienti hanno ritrovato lo stesso livello di attività sportiva e professionale a 6 mesi dall'intervento chirurgico, un paziente a 12 mesi. Il ROM, la forza in flessione, estensione e prono-supinazione del gomito all'ultimo follow up erano sovrapponibili al lato sano in tutti i pazienti. Un solo paziente, in trattamento con anticoagulanti orali, é stato rioperato per evacuazione di un ematoma a 3 mesi dal primo intervento. Nessuna complicanza neurologica é stata riportata nella nostra serie.
Discussione: Ad oggi, la reinserzione chirurgica anatomica del tendine bicipitale sulla tuberosità radiale rappresenta la tecnica di riferimento in caso di lesioni acute, in quanto permette di

ottenere migliori risultati rispetto al trattamento conservatore e alle tecniche più obsolete. L'utilizzo di tecniche mini-invasive ha come scopo principale quello di ridurre il rischio di ossificazioni, sinostosi, lesioni vasculo nervose e l'impatto di cicatrici estese. La tecnica endoscopia assistita permette di riprodurre la precisione delle tecniche open mini-invasive apportando un rispetto superiore delle strutture nobili peritendinee.
Conclusioni: Il nostro lavoro conferma i dati già presenti nella letteratura internazionale, ponendo la tecnica endoscopia assistita come l'evoluzione delle tecniche mini-open classiche; i vantaggi principali sono: un rispetto superiore delle strutture nobili peritendinee, con consueguente riduzione dei rischi di lesioni vasculo-nervose, ossificazioni ectopiche e sinostosi della membrana interossea.

IL TRATTAMENTO CHIRURGICO DELLE FRATTURE DELL'OMERO DISTALE IN PAZIENTI ANZIANI: RISULTATI RADIOGRAFICI E CLINICI CON FOLLOW-UP MEDIO DI 56 MESI

Carlo Biz[1], Nicola Maschio[2], Matteo Borella[3], Silvano Pierluigi Sperotto[2], Claudio Iacobellis[4], Pietro Ruggieri[5]

[1] Clinica Ortopedica di Padova, Discog; [2] Padova; [3] Ospedale Policlinico Universitario di Padova, Clinica Ortopedica e Traumatologica; [4] Padova; [5] Università di Padova, Ortopedia Ed Ortopedia Oncologica, Padova

Introduzione: scopo di questo studio retrospettivo, non randomizzato, è stato quello di valutare i risultati clinici e radiografici di fratture dell'omero distale in un gruppo di pazienti anziani, e molto anziani, trattati mediante ORIF, e di identificare le indicazioni di trattamento più adeguate per fasce di età e tipi di frattura.
Materiali e Metodi: i pazienti inclusi nello studio sono stati sottoposti presso il nostro istituto a riduzione aperta e fissazione interna mediante placche LCP-DHP. I dati clinici e radiografici sono stati valutati retrospettivamente. I pazienti sono stati divisi in 3 gruppi in base a sesso, età (< o ≥ di 85 anni) e classificazione AO (13-B1-B2-C1-C2 o 13 C3). Tutti i pazienti sono stati valutati con i test Quick-DASH e SF-36 PCS/MCS all'ultimo follow-up ed è stata eseguita l'analisi statistica.
Risultati: 36 pazienti (20F e 16M), età media 80,3 anni (range 66-95), con fratture di tipo AO 13-B e 13-C sono stati valutati ad un follow-up medio di 56 mesi (range 24-92). Il meccanismo più comune di trauma è stata la caduta da ortostatismo (55,6%). Il MEPS medio è risultato di 78,9 punti, Quick-DASH 28.4, SF-36 PCS 48.3 e MCS 48.9. Il pattern 13-C3 porta a risultati peggiori in MEPS, Quick-DASH e SF-36. Il genere femminile ha presento risultati peggiori nell'SF-36. I pazienti ≥ 85 anni hanno ottenuto punteggi peggiori di Quick-DASH e SF-36, mentre il pattern AO 13-C3 ha presento il peggiore ROM. Complicanze postoperatorie erano presenti nel 36,1% dei pazienti, soprattutto appartenenti ai gruppi con pattern AO 13-C e al gruppo ≥ 85 anni.
Discussione: all'analisi statistica dei risultati dei due gruppi di fratture corretti per età e sesso, si è riscontrata una differenza significativa nei risultati di tutte le variabili: MEPS, DASH rapido e SF-36. Fratture di tipo 13-C3 hanno riportato i risultati peggiori per tutte le variabili valutate e ciò è probabilmente dovuto alla comminuzione articolare della frattura che porta ad una limitazione funzionale. Al contrario il gruppo B1-C2 ha presentato buoni o eccellenti risultati funzionali e meno complicazioni.
Conclusioni: lo studio conferma la nostra ipotesi che l'osteosintesi con LCP-DHP garantisce un'adeguata stabilità, avendo ottenendo risultati funzionali soddisfacenti ad un follow-up a medio-lungo termine in pazienti anche molto anziani con pattern di frattura AO 13 –B1-B2-C1-C2. Al contrario, una soluzione alternativa dovrebbe essere considerata per fratture tipo C3.

RISULTATI CLINICI E FUNZIONALI DELL'INTERVENTO DI PLICATURA ARTROSCOPICA DELLA COMPONENTE RADIALE DEL LEGAMENTO COLLATERALE LATERALE NEL GOMITO MICROINSTABILE

Paolo Angelo Arrigoni[1], Davide Cucchi[1], Alessandra Menon[1], Riccardo D'Ambrosi[2], Marco Brioschi[1], Nicolò Cosmelli[1], Pietro Simone Randelli[1]

[1] Azienda Socio Sanitaria Territoriale Centro Specialistico Ortopedico Traumatologico Gaetano Pini-Cto, 1° Divisione, Milano; [2] Università degli Studi di Milano, Irccs - Istituto Ortopedico Galeazzi, U.O. C.A.S.C.O. - Piede e Caviglia, Milano

Introduzione: La plicatura artroscopica della componente radiale del legamento collaterale laterale (R-LCL) è una tecnica recentemente introdotta per il trattamento dell'epicondilite laterale resistente alla terapia conservativa. Obiettivi di questo studio sono valutare i risultati clinici e funzionali di questa procedura ad un follow-up minimo di 3 mesi.
Materiali e Metodi: Ventisette pazienti con dolore laterale di gomito non responsivi al trattamento conservativo sono stati trattati con intervento di plicatura artroscopica della R-LCL. Questo intervento è stato eseguito in caso di presenza di almeno un segno di patolassità legamentosa laterale ed almeno una lesione intra-articolare. I pazienti sono stati sottoposti a rivalutazione clinica e funzionale composta da Single Assessment Numeric Evaluation (SANE), Oxford Elbow Score (OES), quickDASH (Disabilities of the Arm, Shoulder, Hand), valutazione del range di movimento e grado di soddisfazione.
Risultati: Il punteggio ottenuto nella scala SANE è migliorato da una mediana di 30 [2 - 40] punti prima dell'intervento a 90 [80 - 100] al follow-up finale ($p<0.0001$) ed il 96.3% dei pazienti ha ottenuto un risultato soggettivo buono o eccellente. La QuickDASH mediana dopo l'intervento è stata di 9.1 [0 - 25] e la OES 42 [34 - 48]. La flessione mediana dopo l'intervento è stata di 145° e l'estensione di 0°. In sette casi è stata osservata una modesta limitazione della flessione ed in otto casi una limitazione dell'estensione.
Discussione: L'efficacia della tecnica di plicatura artroscopica della R-LCL permette di avvalorare l'ipotesi di una cascata patogenetica originante da una condizione di microinstabilità come causa di dolore laterale di gomito, in cui questo intervento agisce abolendo una causa di microinstabilità.

Conclusioni: La plicatura artroscopica della R-LCL è una tecnica riproducibile e foriera di risultati incoraggianti nel trattamento del dolore laterale di gomito. Una lieve e ben tollerata limitazione nel range di movimento è una possibile conseguenza indesiderata di questo intervento.

LA RIDUZIONE E SINTESI ARTROSCOPICA DELLE FRATTURE DEL CAPITELLO RADIALE: UNA TECNICA CHIRURGICA RIPRODUCIBILE

Enrico Guerra[1], Alessandro Marinelli[2], Marco Cavallo[3], Graziano Bettelli[4], Alice Ritali[5], Michelle Floter[6], Roberto Rotini[7]

[1] Istituto Ortopedico Rizzoli, Reparto Chirurgia Della Spalla e del Gomito, Bologna; [2] Istituto Ortopedico Rizzoli, Chirurgia Spalla Gomito, Bologna; [3] Istituto Ortopedico Rizzoli, U.O. Chirurgia Spalla Gomito, Bologna; [4] Bologna; [5] Bologna; [6] Bologna; [7] Istituto Ortopedico Rizzoli, Spalla Gomito, Bologna

Introduzione: Le fratture del capitello radiale sono estremamente comuni. Quando è possibile la riduzione e sintesi permette la migliore ricostruzione anatomica e recupero della stabilita articolare e rimane partanto la soluzione migliore ogni volt ache la frattura è associate alla lesion del lecamento collaterale mediale (LCL). La riduzione e sintesi in artroscopia (ARIF) viene descritta con la tecnica chirurgica che l'ha resa riproducibile.
Materiali e Metodi: Dal 2007 to 2016 28 fratture Mason I e II della testa radiale con blocco meccanico della pronosupinazione sono state trattate artroscopicamente dallo stesso chirurgo. 37 pazienti sono stati rivisti e comparati (19 ORIF Vs 18 ARIF). Mediante tre portali artroscopici anteriorie ed una cannula dedicata (acumed, Acumed® Headquarters
Hillsboro, OR 97124) è stata eseguita ARIF mediante accesso di Kocher ORIF, con viti cannulate a compressione (Acutrak 2 micro, acumed).
Risultati: Follow-up medio 17,63 mesi(SD ± 21,8/ range 1-73). Il punteggio Mayo Elbow Performance Score è risultato 98,077 (SD ± 4,34 per ARIF) e 91,57 (SD ± 11,67 per ORIF); mentre il punteggio Broberg and Morrey Rating System 95,61(SD ±5,99 per ARIF) and 92,06 (SD ± 8,66 per ORIF). Il tempo chirurgico è risultato sovrapponibile (p<005). Un caso l'intervento è stato convertito in chirurgia aperta.
Discussione: La tecnica chirurgica descriteta è riproducibile ed ha permesso L'ARIF delle fratture del capitello radiale trattabili con sintesi con viti. Al contario di quanto descritto in letturatura è possibile eseguire l'ARIF attraverso i soli portali anteriori riducendo la difficiltà chirurgica (indipendentemente dal numero e dalla direzioni delle viti necessarie).L'ARIF permettendo una migliore pulizia/valutazione intrarticolare e rispettando l'integrita dei muscoli, legamenti e capsula artioclare sembra permettere un miglior risultato rispetto a ORIF. La conversione alla chirurgia aperta se necessario si esegue senza particolari difficolta
Conclusioni: Con la corretta indicazione, tecnica chirurgica ed esperienza la riduzione e sinesi delle fratture del capitello radiale può oggi essere eseguita anche in artroscopia.

Comunicazioni GINOCCHIO 2

Domenica 22 Ottobre 2017 dalle 15:30 alle 16:30

OSTEOTOMIA TIBIALE BIPLANARE: UNA POSSIBILITÀ PER PREVENIRE IL DOLORE FEMOROROTULEO

Diego Ghinelli[1], Alessandro Parma[2], Matteo Baldassarri[3], Matteo Toccaceli[4], Oliviero Soragni[5]

[1] Iss, Ortopedia, San Marino, San Marino, [2] Clinica Villa Laura, Ortopedia, Bologna; [3] Istituto Ortopedico Rizzoli, 2 Clinica Universitaria, Bologna; [4] Roma; [5] Repubblica di San Marino

Introduzione: L'osteotomia tibiale prossimale, per il trattamento dell'artrosi del comparto mediale nel ginocchio varo, è una nota ed efficace opzione terapeutica. Se da un lato l'osteotomia laterale di sottrazione presenta difficoltà tecniche ed espone a complicanze importanti, dall'altro la osteotomia mediale prossimale in addizione può portare alla comparsa o all'esacerbazione del dolore femororotuleo, a causa del relativo abbassamento e lateralizzazione del tubercolo tibiale. Tale problematica risulta spesso in grado di limitare l'attività sportiva e di ridurre il beneficio del trattamento chirurgico. Al fine di mantenere l'allineamento rotuleo, è stata proposta una tecnica di osteotomia tibiale prossimale in plus biplanare (OTPB) in grado di preservare l'inserzione del tendine rotuleo.
Materiali e Metodi: 8 pazienti (7 Maschi, 1 Femmina), di età media di 47, 3 (range 39 – 51 anni), affetti da artrosi monocompartimentale mediale in ginocchio varo, sono stati trattati tra il 2014 e il 2015 e valutati retrospettivamente. Tutti i pazienti sono stati sottoposti ad una bonifica artroscopica ed a OTPB stabilizzata con placca e viti in titanio e con apposizione di tessuto osseo di sintesi. I pazienti sono stati valutati clinicamente e radiologicamente (Rx e RMN) nel preoperatorio e a follow-up seriati (follow-up medio di 18,3± 4,9 mesi), misurando gli score clinici IKDC e KOOS.
Risultati: L'IKDC preoperatorio era 38,2±11,5; lo score preoperatorio KOOS era 30,8±15,7. L'IKDC score ha dimostrato un miglioramento progressivo fino al follow-up finale pari a 72,4±17,8. Il punteggio KOOS finale si attestava su 75,5±16,6. In nessun caso sono stati riscontrati ritardi di consolidazione. Non sono state rilevate differenze significative nell'altezza rotulea prima e dopo l'intervento. La correzione dell'angolo di varismo è stata in media 8,1°.
Discussione: In pazienti selezionati, OTPB ha consentito di ottenere una adeguata correzione del varismo e la preservazione della altezza rotulea. L'assenza complicanze maggiori ha evidenziato, con i numeri a disposizione, la affidabilità della tecnica proposta.
Conclusioni: La OTPB proposta ha consentito di ottenere una adeguata correzione del varismo e, al contempo, di preservare la meccanica rotulea. È tuttavia necessaria una casistica più ampia ed un maggiore follow-up per validare la metodica nel medio-lungo termine.

CONFRONTO TRA RICOSTRUZIONE BIOLOGICA E SINTETICA DEL LEGAMENTO CROCIATO ANTERIORE DEL GINOCCHIO UTILIZZANDO LA MEDESIMA TECNICA CHIRURGICA ARTROSCOPICA AD UN FOLLOW-UP MEDIO DI 8 ANNI

Nicola Bianchi[1], Vanna Bottai[2], Sheila Shytay[3], Matteo Ercolini[3], Rodolfo Capanna[4], Stefano Giannotti[5]

[1] Azienda Ospedaliera Universitaria Pisana, Ortopedia e Traumatologia II, Pisa; [2] Azienda Ospedaliera Universitaria Pisana, Ortopedia e Traumatologia II, Vedano Al Lambro; [3] Pisa; [4] Aoup Cisanello, Uo Ortopedia e Traumatologia II, Pisa; [5] Università di Siena, Siena

Introduzione: Lo scopo di questo studio retrospettivo è stato quello di confrontare l'outcome clinico, funzionale e radiografico di pazienti sottoposti a ricostruzione del legamento crociato anteriore con un graft autologo (tendini dei muscoli gracile e semitendinoso) o sintetico di seconda generazione (LARS®), in pazienti con lesione sintomatica del LCA.
Materiali e Metodi: Sono stati rivalutati 50 pazienti (25 GR-ST vs 25 LARS**)** trattati presso la nostra clinica. I pazienti sono stati valutati da un punto di vista clinico, funzionale oggettivo e soggettivo (tramite le schede di valutazione Lysholm Score, la International Knee Documentation Committee e la Tegner Activity) e strumentale (tramite radiografie del ginocchio in ortostatismo analizzando la degenerazione dello spazio articolare,classificazione di Alhback). La tecnica chirurgica eseguita in tutti i pazienti è quella artroscopica trans-tibiale con half-tunnel femorale.
Risultati: Ad un follow-up medio di 8 anni le manovre specifiche di valutazione del LCA, eseguite dallo stesso operatore, evidenziano un Lachman test debolmente positivo (+ - -) solamente nel 24% dei casi nei pazienti con LARS®, nessun paziente marcatamente positivo (+ + -) o totalmente positivo (+ + +); tra i pazienti operati con gracile-semitendinoso il 56% dei casi presentano una lieve, marcata o totale positività. Più marcata la discrepanza con la manovra del Cassetto Anteriore: pazienti con LARS® presentano lieve positività (+ - -) nel 16% dei casi rispetto ai pazienti con gracile-semitendinoso (48%). La maggior instabilità articolare si riflette anche nelle maggiori alterazioni radiografiche riscontrate nei pazienti in cui il LCA è stato ricostruito con tendini gracile-semitendinoso (pazienti senza alterazioni 64% vs 84% del LARS; pazienti in stadio 1-2 di Alhback 32% vs il 16% del LARS). Questi dati ci mostrano come una maggior instabilità porti come conseguenza un più alto grado di degenerazione arti-

colare. I punteggi ottenuti dal test di valutazione soggettivo IKDC sono sovrapponibili, il 64% dei pazienti con LARS ed il 60% dei pazienti con gracile-semitendinoso hanno ottenuto un punteggio ottimo (80-100).
Conclusioni: Il nostro studio a medio-lungo termine evidenzia una maggior stabilità articolare nella ricostruzione del LCA con LARS rispetto al gracile-semitendinoso alla valutazione clinica e radiografica mentre non mostra significative differenze tra i due gruppi dal punto di vista funzionale.

TRATTAMENTO DELLE CONDROPATIE DI GINOCCHIO CON CORTISONICO E DIVERSI TIPI DI ACIDO IALURONICO PER VIA INTRAARTICOLARE: RISULTATI A BREVE E LUNGO TERMINE

Giuseppe Rinonapoli[1], Riccardo Chiavetti[2], Michele Bisaccia[1], Paolo Ceccarini[3], Francesca Falsetti[4], Paola Comminiello[4], Andrea Schiavone[1], Auro Caraffa[4]

[1] Az. Osp. "S.Maria Della Misericordia", Clinica Ortopedica e Traumatologica, Perugia; [2] Clinica Ortopedica Università di Perugia, Scienze Chirurgiche e Biomediche, Terni; [3] Azienda Ospedaliera Perugia - Università degli Studi di Perugia, Clinica Ortopedica e Traumatologica; [4] Perugia

Introduzione: Esistono risultati contrastanti in letteratura riguardo ai risultati del trattamento infiltrativo delle condropatie di ginocchio con cortisonici e con acido ialuronico, e ancora di più quando si parla di diversi tipi di acido ialuronico. Lo scopo degli Autori è stato valutare a confronto tali somministrazioni, correlandolo al grado radiologico di condropatia e alla sintomatologia dolorosa iniziale.
Materiali e Metodi: Si tratta di uno prospettico randomizzato su 90 pazienti affetti da artrosi di ginocchio, trattati con infiltrazioni con acido ialuronico di diversa composizione e diverso peso molecolare, più 20 pazienti trattati con cortisonico intraarticolare, inseriti in un secondo gruppo perché sono giunti alla nostra osservazione con una gonartrosi in fase acuta. Tutti i pazienti sono stati sottoposti a radiografie sotto carico, in cui il processo artrosico è stato classificato secondo una classificazione personale, suddivisa in cinque gradi di gravità. I tipi di acido ialuronico utilizzati sono i seguenti: Hylan G-F 20 (unica somministrazione), Hylastan SGL-80 (unica somministrazione), Donegal® HA 2-0 40 mg/2 ml (tre somministrazioni a distanza di 7/10 giorni l'una dall'altra), Supartz® 2.5 ml (tre somministrazioni a distanza di 7/10 giorni l'una dall'altra), Hyalubrix® 30 mg (tre somministrazioni a distanza di 7/10 giorni l'una dall'altra). Come cortisonico sono state somministrate sempre due fiale di metil-prednisolone intraarticolare a distanza di 7 giorni una dall'altra. Per la valutazione clinica sono state utilizza la VAS e la scheda della Knee Society (KSS). Le valutazioni cliniche e radiografiche sono state effettuate prima del trattamento e i follow-up clinici sono stati ri-effettuati a 2, 4, 6, 8 e 12 mesi dopo il trattamento.
Risultati: Considerando tutti e 90 i casi trattati con acido ialuronico, vi è stato un miglioramento medio a due mesi dal trattamento di 6.8 punti KSS e di 2.5 punti VAS. Correlando i risultati alla gravità radiologica, abbiamo avuto i seguenti risultati a due mesi: 1°-2° grado KSS +13.3 VAS +3.3; 3° grado KSS +11.4 VAS +3.3; 4° grado KSS +3.8 VAS +1. Valutando i tipi di acido ialuronico, i migliori risultati sono scaturiti dalla somministrazione dello Hylan G20, i meno significativi quelli del Supartz. Per quanto riguarda i risultati delle infiltrazioni con cortisonico, il milglioramento è stato molto evidente: 17.1 punti KSS, 4 punti VAS.
Conclusioni: 1) Le infiltrazioni intraarticolari con cortisonici sono molto efficaci se somministrate nella fase acuta di malattia; 2) le infiltrazioni di acido ialuronico sono efficaci nei primi tre gradi di artrosi, danno risultati scarsi nel grado 4; 3) le formulazioni di acido ialuronico più efficaci sono quelle ad altissimo peso molecolare, a somministrazione unica.

IL RITORNO ALLO SPORT COME PRINCIPALE INDICATORE DEL SUCCESSO DOPO RICOSTRUZIONE DEL LCA: RISULTATI CLINICI E DI IMAGING FRA 2 DIFFERENTI TIPI DI TECNICA CHIRURGICA

Matteo Baldassarri[1], Luca Perazzo[2], Marco Ricciarelli[3], Roberto Buda[4], Cesare Faldini[5]

[1] Istituto Ortopedico Rizzoli, 2 Clinica Universitaria, Bologna; [2] Bologna; [3] Istituto Ortopedico Rizzoli, II Clinica Ortopedica e Traumatologica, Bologna; [4] Istituto Ortopedico Rizzoli, II Clinica Ortopedica e Traumatologica, Bologna; [5] Istituto Ortopedico Rizzoli, II Clinica Ortopedica e Traumatologica, Bologna

Introduzione: Uno dei principali indicatori di successo dell'intervento dopo ricostruzione del legamento crociato anteriore (LCA è il ritorno al medesimo tipo gesto sportivo pre infortunio. Negli ultimi anni le tecniche ricostruttive si sono orientate verso una chirurgia in grado di fare coesistere una ridotta morbilità per il paziente e una ottimizzazione dei processi di ligamentizzazione così da velocizzare il più possibile la ripresa della attività sportiva. Scopo della presente relazione è quello di descrivere in maniera comparativa i risultati clinici e di risonanza magnetica di due diverse tecniche di ricostruzione del LCA aventi come caratteristica rispettivamente la fresatura del tunnel tibiale in maniera completa preservando l'inserzione del ST e GR o in "half-tunnel"
Materiali e Metodi: Dal luglio 2012, sono stati arruolati nello studio 58 pazienti con lesione del LCA unilaterale. Criteri di esclusione sono stati la presenza di: disallineamento dell'arto inferiore maggiore di 5 gradi, instabilità multi-direzionale e di chirurgia di revisione. 28 pazienti sono stati sottoposti alla ricostruzione del LCA con tecnica anatomica All-Inside (gruppo A) con "half-tunnel" tibiale e femorale, mentre 30 pazienti sono stati sottoposti a ricostruzione del LCA (gruppo B) con tecnica standard di creazione di un tunnel tibiale completo a preservazione dell'inserzione di ST e GR. I pazienti sono stati valutati clinicamente e mediante il punteggio MARX score, IKDC e Tegner Activity Scale ad un follow-up minimo di 3 anni.
Risultati: È stato osservato in entrambi i gruppi, tra periodo pre-operatorio e all'ultimo follow-up, un miglioramento significativo dei punteggi clinici dei test somministrati. Il punteggio medio della scala di valutazione IKDC personale al follow-up finale è

stata di 91,3 ± 10,3 nel gruppo A, e 92,5 ± 10,2 nel gruppo B.Il punteggio Tegner al follow-up è stata di 7,2 ± 1,2 e 7,3 ± 1,4 rispettivamente nel gruppo A e gruppo di valutazione B. Per quel che concerne il punteggio MARX per il gruppo A al follow up finale il valore è stato di 11,3 ± 1,6 per il gruppo B 11,5 ±1,8.
Discussione: Nel gruppo A tuttavia abbiamo avuto una ripresa dell'attività sportiva di pari livello ed intensità ad un timing lievemente più lungo (6,3 mesi) rispetto al gruppo B (5,9 mesi). Anche la ripresa degli allenamenti e dei gesti atletici finalizzati al tipo di sport praticato è stata più precoce del gruppo B rispetto al gruppo A.
Conclusioni: La validità delle due tecniche chirurgiche nella ricostruzione del LCA è sicuramente uno degli aspetti principali emersi da questo studio preliminare. In termini di timing di ripresa sportiva la tecnica a preservazione del ST e Gr ha mostrato un ritorno più precoce alla attività sportiva. Tuttavia nel più lungo periodo il livello di attività sportiva si livellava in entrambi i gruppi dimostrando l'efficacia di entrambe le tecniche.

OTTIMIZZAZIONE DI PLACCA E VITI PER OSTEOSINTESI NELLA FRATTURA DEL PIATTO TIBIALE LATERALE. STUDIO DELLO STRESS USANDO L'ANALISI AGLI ELEMENTI FINITI

Lorenzo Nalbone[1], Antonio D'Arienzo[2], Francesco Monachino[3], Michele D'Arienzo[4], Tommaso Ingrassia[5], Vito Ricotta[5], Vincenzo Nigrelli[5], Daniele Pecorella[5]

[1] Clinica Ortopedica e Traumatologica Università di Palermo, Dichirons, Palermo; [2] Palermo, Dichirons, Palermo; [3] Clinica Ortopedica e Traumatologica Università di Palermo, Dichirons, Palermo; [4] Clinica Ortopedica e Traumatologica, Università degli Studi di Palermo; [5] Università degli Studi di Palermo, Dipartimento di Ingegneria Chimica, Gestionale, Informatica, Meccanica, Palermo

Introduzione: Le fratture del piatto tibiale rappresentano l'1% di tutte le fratture. Spesso scomposte e con interessamento del piano articolare sono causate da traumi ad alta energia nel giovane o da osteoporosi nell'anziano.
Diverse sono le sintesi possibili tra cui la placca con viti di sostegno. Scopo dello studio è stato ottimizzare la sintesi con placca e viti in una frattura dell'emipiatto tibiale esterno del tipo 1 di Schatzcher, per individuare le angolazioni ottimali da dare alle viti.
Materiali e Metodi: Si è utilizzata una placca a stabilità angolare a 20 fori. Mediante un processo di reverse engineering con Scanner Laser 3D a triangolazione della "Hexagon Metrology", sono stati acquisiti e ricostruiti modelli CAD 3D di placca, tibia e viti. Si è simulata una frattura del tipo Schatzker 1 su modellatore solido. Sono state realizzate 4 configurazioni con le prime tre viti superiori parallele al piano articolare e quattro sottostanti con angolazioni variabili rispetto all'asse longitudinale della tibia; infine si è applicata una forza longitudinale sul frammento di frattura vincolando la tibia inferiormente. I 4 modelli Cad sono stati implementati sul software Ansys per l'analisi dei dati con metodo agli elementi finiti.
Risultati: La qualità della sintesi è stata valutata misurando le pressioni di contatto risultate pari a: 384,05MPa configurazione 2; 412,48MPa Configurazione 3;535,61MPa Configurazione 1; 563,48MPa configurazione 4.
Le forze necessarie a provocare la mobilizzazione della placca e quindi il fallimento dell'impianto sono: 12.146N Configurazione 1; 12.089N Configurazione 2; 12.033N Configurazione 4;11.944N Configurazione 3.
Discussione: Come per ogni frattura a sede articolare, lo scopo del trattamento è ripristinare l'anatomia articolare, la motilità dell'articolazione, l'allineamento assiale e consentire una precoce mobilizzazione. L'osteosintesi dipende principalmente dalla tipologia di frattura riportata dal paziente.
La stabilità della sintesi garantisce la guarigione della frattura ed evita il cedimento dell'impianto.
Conclusioni: Alla configurazione 2 (con le viti 4,5,6e 7 posizionate con angolazione di 5° rispetto all'asse longitudinale) corrisponde una pressione massima al contatto fra viti e placca di circa il 7% in meno rispetto alla configurazione 3 e del 42% in meno rispetto alla configurazione 4.Questa configurazione(N° 2) è risultata la migliore in quanto sono state rilevate la maggiore forza di reazione e la minore pressione al contatto all'interfaccia viti-tibia.

INFILTRAZIONI INTRA-ARTICOLARI DI PRP VERSUS VISCOSUPPLEMENTAZIONE: RISULTATI A LUNGO TERMINE DI UNO STUDIO RANDOMIZZATO CONTROLLATO

Alessandro Di Martino[1], Berardo Di Matteo[2], Francesco Tentoni[1], Andrea Sessa[3], Elizaveta Kon[2], Giuseppe Filardo[2]

[1] Istituto Ortopedico Rizzoli, I Clinica, Bologna; [2] Bologna; [3] Istituto Ortopedico Rizzoli, I Clinica, Bologna

Introduzione: Scopo di questo studio è confrontare i risultati clinici a lungo termine dopo infiltrazione con plasma ricco di piastrine (PRP) o con acido ialuronico (HA) nel trattamento della patologia cartilaginea del ginocchio.
Materiali e Metodi: 167 pazienti con un solo ginocchio sintomatico, con storia clinica di dolore o tumefazione cronica al ginocchio, evidenza radiografica o RMN di condropatia o artrosi al ginocchio sono stati sottoposti ad un ciclo di tre infiltrazioni a cadenza settimanale di PRP o HA. Sono stati quindi valutati prospetticamente alla visita basale e poi a 2, 6, 12, 24 e al follow-up finale medio di 64.3 (± 7.8) mesi, tramite i seguenti scores: IKDC soggettivo, EQ-VAS, TEGNER e KOOS score.
Risultati: Entrambi i trattamenti hanno mostrato un miglioramento clinico: l'IKDC soggettivo nel PRP è aumentato da 52.4±14.1 a 66.2±16.7 a 12 mesi ($p<0.0005$); mentre nel gruppo dell'HA è aumentato da 49.6±13.0 a 64.2±18.0 a 12 mesi ($p<0.0005$). I risultati sono rimasti stabili a 24 mesi, con un peggioramento non significativo in entrambi i trattamenti al follow-up finale di 64.3 mesi.
Discussione: L'analisi comparativa non ha mostrato differenze significative tra i due gruppi a nessun follow-up e in nessuno tra gli scores clinici utilizzati, con l'eccezione del tasso di re-interven-

to ai 24 mesi che è risultato significativamente più alto nel gruppo dell'acido ialuronico (38.2% vs 21.5%, p=0.034) rispetto al PRP.
Conclusioni: Il PRP non garantisce un miglioramento clinico superiore rispetto all'acido ialuronico e di conseguenza non dovrebbe essere preferito alla viscosupplementazione come trattamento infiltrativo di prima linea nei pazienti affetti da condropatia o artrosi al ginocchio.

RICOSTRUZIONE DI LEGAMENTO PATELLO-FEMORALE MEDIALE MEDIANTE TECNICA MINI INVASIVA CON ALLOGRAFT DI FASCIA LATA: RISULTATI A 2 ANNI DI FOLLOW-UP MINIMO

Stefano Zaffagnini[1], Giulio Maria Marcheggiani Muccioli[2], Alberto Grassi[3], Tommaso Roberti Di Sarsina[3], Federico Raggi[3], Giuseppe Carbone[4], Federico Stefanelli[5], Margherita Serra[5]

[1] Istituto Ortopedico Rizzoli, I Clinica Ortopedica, Bologna; [2] Istituto Ortopedico Rizzoli, I Clinica Ortopedica, Bologna; [3] Istituto Ortopedico Rizzoli, Clinica Ortopedica e Traumatologica I, Bologna; [4] Istituto Ortopedico Rizzoli, Bologna; [5] Bologna

Introduzione: Il graft ideale per la ricostruzione del legamento Patello-femorale mediale (MPFL) dovrebbe riproporre le caratteristiche anatomiche e biomeccaniche del MPFL nativo. In letteratura è riportato che il MPFL abbia una forma nastriforme. Lo scopo del presente studio è stato quello di valutare i risultati di una nuova tecnica chirurgica minimamente invasiva per la ricostruzione del MPFL con allograft di fascia lata con un follow-up minimo di 2 anni.
Materiali e Metodi: A partire dal 2012, sono state eseguite 26 ricostruzioni del MPFL in pazienti con lussazione recidivante della rotula con la nuova tecnica chirurgica precedentemente descritta (Zaffagnini et al. KSSTA, 2014). Durante il follow-up, 1 paziente ha subito un trauma al ginocchio: questo non è stato considerato un fallimento ed è stato escluso dallo studio. Sedici pazienti hanno raggiunto 2 anni di follow-up minimo e sono stati valutati in modo prospettico (follow-up medio di 31,4 ± 8,0 mesi). La funzionalità del ginocchio è stata valutata pre e postoperatoriamente con il punteggio Kujala, la qualità della vita con SF-12 Health Survey, il dolore con lo scala VAS (0-10) e il livello di attività sportiva con lo score Tegner. I risultati funzionali sono stati valutati utilizzando l'IKDC score. La recidiva della lussazione di rotula è stata considerata come fallimento. Sono stati valutati indici radiografici del tilt rotuleo e dell'artrosi femoro-rotulea, come il "sulcus angle" e il rapporto Insall-Salvati.
Risultati: I pazienti inclusi nello studio sono di sesso maschile nel 67% dei casi. Il Kujala medio è migliorato da 59,2 ± 20,2 nel pre operatorio a 88,8 ± 7.8 al follow-up ($p < 0.05$), lo score SF-12 da 41,8 ± 12,4 a 52,2 ± 8.0 ($p < 0.05$), il Tegner score da 3 (range 2 - 6) a 6 (range 4 - 8) ($p < 0.05$) e il VAS Score è sceso da 5.1 ± 2.7 ($p < 0.05$) a 2,3 ± 1,6 ($p < 0.05$). Tutti i pazienti sono stati classificati IKDC A al follow-up. Non è stata osservata alcuna recidiva, e non c'è stato nessun caso di rigidità. Il segno dell'apprensione è risultato negativo in tutti i pazienti, il tracking rotuleo non è stato alterato in nessun caso. Gli indici radiografici non hanno mostrato cambiamenti significativi.
Conclusioni: La ricostruzione del legamento patello-femorale mediale con fascia lata allograft è risultata sicura e ha mostrato bassa morbilità e buoni risultati clinici soggettivi ed oggettivi in questo gruppo di pazienti a 2 anni di follow-up minimo.

Comunicazioni MANO E POLSO 2

Domenica 22 Ottobre 2017 dalle 15:30 alle 16:30

TRATTAMENTO DELLE FRATTURE DI POLSO CON PLACCA A STABILITÀ ANGOLARE: NOSTRA ESPERIENZA

Domenico Spinella[1], Carmelo Pistritto[1], Alessandro Ruggeri[2], Marco Ferlazzo[1]

[1] Cure Ortopediche Traumatologiche, Ortopedia e Traumatologia, Messina; [2] Cure Ortopediche Traumatologiche, Ortopedia e Traumatologia, Messina

Introduzione: Gli autori si ripromettono di valutare clinicamente e radiograficamente i risultati a lungo termine di frattura di polso trattate con placca volare a stabilità angolare.
Materiali e Metodi: Sono stati presi in considerazione 88 casi consecutivi di fratture di polso tipo 23 B e C secondo la classificazione AO dal 2010 al 2016. Tutti i pazienti sono stati rivalutati attraverso la scala di valutazione di Castaing e radiografie a distanza di almeno 1 anno dall'intervento chirurgico.
Risultati: l'84% dei pazienti ha avuto risultati buoni o ottimi, una rapida ripresa funzionale e non lamentavano dolore. La limitazione funzionale, rispetto al polso controlaterale, è stata al massimo del 10% in meno in flesso-estensione senza riduzione della forza e prenzione. Radiograficamente ad 1 anno non abbiamo mai avuto evoluzione della frattura in pseudoartrosi né abbiamo mai dovuto rimuovere il mezzo di sintesi per complicazioni dello stesso.
Discussione: La casistica presentata dagli autori è in linea con la letteratura internanzionale per quanto riguarda le complicanze post-chirurgiche e i risultati funzionali. I pazienti trattati con placca e viti a stabilità angolare hanno riportato il medesimo rischio di complicanze post-operatorie rispetto al trattamento delle medesime fratture con altri mezzi di sintesi (fili endomidollari, fissatori esterni, eccetera).
Conclusioni: l'utilizzo di placche e viti a stabilità angolare garantisce un buon risultato in un'alta percentuale di pazienti, tempi di guarigione relativamente brevi e una bassa percentuale di complicazioni post-operatorie.

RIDUZIONE E SINTESI CON PLACCA VOLARE VERSUS FISSATORE ESTERNO E FILI DI KIRSCHNER NEL TRATTAMENTO DELLE FRATTURE DI POLSO: VALUTAZIONE COMPARATIVA A 4 ANNI DI FOLLOW-UP

Stefania Fozzato[1], Davide Pin[2], Davide Tanas[3], Alessandro Fagetti[4], Michele Francesco Surace[5]

[1] Ospedale di Circolo- Fondazione Macchi, Ortopedia e Traumatologia, Varese; [2] Fagnano Olona; [3] Clinica Ortopedica Ospedale di Circolo di Varese, Dipartimento di Biotecnologie E Scienze Della Vita -Università Degli Studi Dell'insubria-, Varese; [4] Varese; [5] Varese

Introduzione: Le fratture del radio distale rappresentano circa un sesto delle fratture trattate chirurgicamente. Negli ultimi anni il trattamento più frequentemente utilizzato è stato la riduzione aperta e fissazione interna mediante placche e viti (ORIF), ottenendo così un rapido recupero funzionale. L'utilizzo dei fili di Kirschner e fissatore esterno (CREF) è un trattamento meno cruento, rapido ed economico, che la letteratura ha comunque dimostrato come efficace. Scopo dello studio è stato verificare i risultati a medio termine dei trattamenti proposti.
Materiali e Metodi: 35 pazienti con frattura di radio distale sono stati trattati nell'arco di un anno: 16 mediante CREF e 19 mediante ORIF. I pazienti sono stati valutati clinicamente e con questionari dedicati. I parametri radiografici analizzati sono stati: tilt volare, tilt ulnare, altezza del radio, varianza ulnare e segni di degenerazione artrosica. Eventuali complicazioni sono state documentate. L'analisi dei dati è stata eseguita con software dedicato.
Risultati: Al follow-up a medio termine, 4 anni in media, dal confronto tra i trattamenti proposti non sono state evidenziate differenze significative dei valori di forza di presa della mano, dell'articolarità residua e dei parametri radiografici. Una corrispondenza significativa, invece, è emersa tra i valori DASH e PRWE; DASH e VAS; PRWE e VAS. Un'incidenza maggiore di complicanze è emersa nel gruppo dei pazienti con CREF, seppur non statisticamente significativa.
Discussione: Nel trattamento delle fratture di polso negli ultimi anni la prevalenza di ORIF è aumentata. Le indicazioni all'utilizzo di CREF sono l'esposizione della frattura e la comminuzione articolare. La superiorità del trattamento con ORIF a breve termine, dimostrata in diversi studi, si riduce nel tempo. A medio termine non si evidenziano differenze significative cliniche e radiografiche. Il tasso di complicazioni è maggiore nel gruppo CREF, probabilmente correlato ad un'eccessiva distrazione del fissatore esterno e al passaggio per cutaneo dei mezzi di sintesi.
Conclusioni: Il trattamento delle fratture di radio distale con

ORIF o CREF garantisce in entrambi i casi, ottimi risultati clinici e radiografici. Nei primi mesi dalla procedura, i risultati clinici del trattamento ORIF sembrano migliori, ma a lungo termine non vi sono differenze significative tra i due trattamenti.

RUOLO DELL'ARTROSCOPIA NELLE FRATTURE ARTICOLARI DI RADIO DISTALE NEL GIOVANE ADULTO: INDICAZIONI E PROSPETTIVE

Marcello Stamilla[1], Salim Hamache[2], Cyril Falaise[2], Remi Philippot[3], Frederic Farizon[3]

[1] Centro Ospedaliero Universitario Saint Etienne, Loira, Saint Etienne, France, [2] Hopital DU Gier, Loira, Saint Chamond, France, [3] Chu Hopital Nord Saint Etienne, Loira, Saint Etienne, France

Introduzione: Le fratture articolari scomposte dell'estremità distale di radio necessitano di una riduzione anatomica. Diversi studi hanno dimostrato, che qualora persista un afforndamento articolare ≥ 2mm, nei 5 anni succesivi al traumatismo si sviluppi un artrosi nel 90% dei casi. L'utilizzo dell'artroscopia di polso permette di ottenere una visione diretta delle lesioni cartilaginee, può dunque facilitare la riduzione anatomica di queste fratture, conferendo altresì al chirurgo una diagnosi e una prognosi più precisi. Riportiamo di seguito i risultati preliminari a breve termine di una serie di 7 pazienti (Pz) in cui l'osteosintesi con placca e viti é stata associata ad un artroscopia di polso.
Materiali e Metodi: Dal novembre 2015 al gennaio 2016, 7 Pz presentanti una frattura articolare (23-B AO class.) dell'estrimità distale di radio hanno beneficiato di un'osteosintesi con placca e viti con tecnica artroscopia assistita. Si é trattato di 4 M e 3 F con un'età media di 35,5 anni. Un tutore d'immobilizzazione di polso é stato utilizzato per 30 giorni (gg) e la fisiochinesiterapia passiva ha avuto inizio a 10 gg dall'intervento. Un follow up clinico radiografico é stato eseguito a 10, 30gg, 3, 6 e 12 mesi.
Risultati: All'ultimo follow-up tutti e 7 i Pz erano molto soddisfatti. Il dolore é scomparso completamente in media a 3,6 mesi dal trattamento chirurgico e tutti i Pz hanno ritrovato lo stesso livello di attività sportiva e professionale a 6 mesi dall'intervento. Un ROM superiore a 120° e identico al polso controlaterale é stato evidenziato all'ultimo follow up. Le radiografie su cliché standard e le misurazioni effettuate con Global Imaging mostrano un ottima consolidazione senza segni di infossamento articolare nei diversi follow-up. In tutti i casi é stata eseguita una rimozione del materiale d'osteosintesi in media a 8,5 mesi dall'impianto.
Discussione: Il trattamento delle fratture articolari di radio con tecnica artroscopia assistita conferma e facilita l'ottenimento di una riduzione anatomica. La realizzazione di un montaggio stabile e di una mobilizzazione precoce sembrano essere la garanzia di successo di un buon risultato funzionale. Whipple fu il primo a parlare nel 1992 dell'aiuto dell'artroscopio nel trattamento delle fratture articolari del radio distale. Nel 1994 Leibovitz et Geissler paragonavano le tecniche a cielo aperto standard a quelle artroscopia assistite, confermando la superiorità delle seconde.
Conclusioni: Nonostante i limiti di una piccola serie e di un follow up a breve termine, gli eccellenti risultati da noi ottenuti ci spingono a continuare nell'utilizzo di tale tecnica. I punti forti sono la visione diretta della cartilagine e dunque la possibilità di effettuare una riduzione quanto più anatomica possibile, nonché la possibilità di fare un bilancio ligamentare e dunque avere una diagnosi e una prognosi più precisi.

TRATTAMENTO DELLA PSEUDOARTROSI DI SCAFOIDE CON INNESTO CORTICO-SPONGIOSO DISCOIDE PRELEVATO DAL RADIO. TECNICA CHIRURGICA E FOLLOW UP A 30 ANNI

Ignazio Scaravilli[1], Pasquale Sessa[2], Raffaele Pezzella[3], Gabriele Scaravilli[4], Bruno Di Maggio[5]

[1] Casa di Cura San Michele, San Michele, Caserta; [2] Dipartimento di Scienze Anatomiche, Istologiche, Medico-Legali e Dell'apparato Locomotore, Università degli Studi di Roma "sapienza", Scuola di Specializzazione in Ortopedia e Traumatologia, Roma; [3] Università Della Campania Luigi Vanvitelli, Clinica Ortopedica, Napoli; [4] Uoc Ortopedia e Traumatologia - Piedimonte Matese, Asl Caserta, Piedimonte Matese; [5] Uoc Ortopedia e Traumatologia - Piedimonte Matese, Asl Caserta, Piedimonte Matese

Introduzione: Le fratture di scafoide rappresentano quasi i due terzi di tutte le fratture carpali. Purtroppo esitano con frequenza in pseudoartrosi, alterando in maniera importante la cinematica carpale e predisponendo i pazienti ad una precoce artrosi secondaria.
Materiali e Metodi: Gli autori presentano una propria tecnica chirurgica, variante da quella di Fisk e Fernandez per la sede e modalità del prelievo dell'innesto, impiegando allo scopo un unico accesso chirurgico.
Risultati: Si presentano casi di pseudoartrosi di scafoide con follow up a distanza di 30 anni. La validità dei risultati è avvalorata dall'aver seguito i pazienti a lungo termine, consentendo la raccolta di molteplici dati clinico-strumentali.
Discussione: Gli autori ritengono che un innesto prelevato dal radio, con un anello completo di corticale, con una spongiosa nel suo interno e con un versante cartilagineo verso il capitato rappresenti ciò che più si avvicina alla morfologia ed alla biomeccanica dello scafoide. Si confronterà la tecnica adottata con quelle più utilizzate e presenti in letteratura.
Conclusioni: È importante, in caso di frattura di scafoide, instaurare un precoce ed adeguato trattamento. La delicata nutrizione vascolare dello scafoide carpale, insieme a molteplici fattori, gioca un ruolo importante nell'evoluzione verso la pseudoartrosi, evento non infrequente. Molteplici sono le tecniche e metodiche chirurgiche. Gli autori ritengono che la propria tecnica possa, con un unico accesso chirurgico, consentire prelievo ed innesto, riducendo il tempo operatorio. Inoltre, l'innesto presenta caratteristiche morfologiche, biomeccaniche e biologiche tali da favorire una precoce integrazione e un miglior recupero della corretta cinematica carpale.

IL TRATTAMENTO MINI-INVASIVO DELLE FRATTURE DI POLSO: NOSTRA ESPERIENZA

Gianfranco Corina[1], Alfonso Ambrosone[2], Teodoro Andriolo[3], Gianluca Felline[4]

[1] Ospedale "A. Perrino" Asl Brindisi, Ortopedia e Traumatologia, Brindisi; [2] Ospedale "A. Perrino" Asl Brindisi, Ortopedia e Traumatologia, Brindisi; [3] Ospedale "A. Perrino", Rep di Ortopedia, Brindisi; [4] Ospedale "A. Perrino" Asl Brindisi, Ortopedia e Traumatologia, Brindisi

Introduzione: Il continuo aumento delle fratture di polso ormai sempre più frequenti oltre che in donne in età post-menopausale anche nei sogg. giovani adulti a causa di traumi ad alta energia, ha indotto sempre più a preferire il trattamento cruento mini-invasivo quasi abbandonando il trattamento con fili di Kirschner e/o con immobilizzazione con apparecchio gessato.
Materiali e Metodi: Gli Autori presentano la loro esperienza di oltre 500 casi di fratture di polso (anche con frattura di polso bilaterale) trattati con i sistemi mini-invasivi quali Sintesi Percutanea Endomidollare e fissatore esterno di polso tipo PENNIG. Oltre alle indicazioni ed agli accorgimenti di tecnica, gli Autori riportano anche casi limite ed errori di indicazione con fallimento del trattamento con valutazione critica degli stessi.
Risultati: La giusta indicazione al trattamento ha consentito di ottenere ottimi risultati con completa soddisfazione dei paziente, particolarmente nei casi bilaterali. Il recupero funzionale è stato completo in oltre il 95% dei casi. L'algodistrofia della mano e del polso è stata osservata in 6 casi che sono comunque andati a guarigione. Nessun caso di infezione dei tramiti percutanei o delle fiches.
Discussione: Entrambe le metodiche hanno il vantaggio che non prevedono la immobilizzazione assoluta del gomito e quella parziale delle metacarpo-falangee scongiurando così la possibilità di rigidità e algodistrofia prevedendo una mobilizzazione del polso già durante il periodo di trattamento durante il quale al pz non viene preclusa alcuna attività con rapido recupero funzionale dopo la loro rimozione.
Conclusioni: Le fratture di polso rappresentano lesioni estremamente frequenti nell'anziano ma ormai anche nell'adulto ed è causa di frequente disabilità, pertanto il trattamento deve permettere una sintesi stabile, essere il meno invasivo possibile, garantire una motilità precoce e consentire un rapido recupero funzionale. A questi requisiti rispondono bene il sistema elastodinamico percutaneo ed il fissatore esterno articolato PENNIG.

RIDUZIONE DIRETTA ED OSTEOSINTESI MEDIANTE PLACCA VOLARE IN TITANIO DELLE FRATTURE DISTALI DI RADIO CON DISLOCAZIONE DORSALE, UNO STUDIO PROSPETTICO DEI RISULTATI RADIOLOGICI E FUNZIONALI

Salvatore Cannavò[1], Pierluigi Fortuna[2], Salvatore Piccione[3]

[1] Ospedale Trigona, Ortopedia, Noto; [2] Ospedale Trigona, Ortopedia, Noto; [3] Ospedale Trigona, Ortopedia, Noto

Introduzione: Le fratture del radio distale hanno da sempre rappresentato una sfida per il chirurgo ortopedico, data la variabilità di presentazione clinica e la fragilità delle strutture circostanti. Negli ultimi anni si è assistito ad un interessamento sempre maggiore dei soggetti giovani e ciò ha portato ad un miglioramento delle tecniche chirurgiche e dei materiali di sintesi.
Materiali e Metodi: Lo studio è stato condotto su 94 pazienti operati nel periodo dal 12/01/2011 al 12/01/2016. La distribuzione per età dei pazienti era tra i 40-60 anni,con un'età media di 45 anni.
Tutti i soggetti presentavano fratture recenti e scomposte del radio distale senza esposizione ossea ed in tutti dopo la riduzione è stata praticata una osteosintesi con placca in titanio e viti a stabilità angolare. I pazienti sono stati rivisti ad intervalli regolari di 3, 6, 12 e 24 settimane, valutando radiologicamente la consolidazione ossea mediante il Radius Scoring Sistem Union (RUSS). Per la valutazione funzionale è stato utilizzato invece il Mayo Wrist Score (MWS). Si è proceduto infine ad effettuare una analisi statistica dei risultati.
Risultati: Dei 94 pazienti esaminati in 32 è stato registrato un eccellente punteggio al MSW, in 43 un punteggio buono, 16 avevano un risultato soddisfacente e 3 hanno avuto risultato scarso.
In 14 pazienti il punteggio RUSS era inferiore a 5, in 33 era uguale a 5, 22 pazienti hanno riportato punteggio di 6 punti, 16 di 7 punti ed infine 9 avevano 8 punti.
Discussione: L'approccio volare fornisce il vantaggio di un maggiore spazio per il posizionamento dell'impianto ed il muscolo pronatore quadrato, dopo la ricostruzione, agisce da barriera per proteggere i tendini flessori dall'irritazione. La placca e le viti con bloccaggio a stabilità angolare offrono il vantaggio di una stabilità intrinseca dell'impianto per la contenzione ed il sostegno dei frammenti. Inoltre evitando la compressione eccesiva della placca all'osso viene preservato l'apporto ematico periostale, aiutando la guarigione della frattura.
Conclusioni: La riduzione chirurgica e la conseguente fissazione interna con placca volare in titanio e viti a stabilità angolare determinano soddisfacenti risultati funzionali ed un ripristino dell'anatomia radiologica difficilmente ottenibile con altre metodiche di trattamento nella maggior parte dei casi. La corretta indicazione per tale metodica è tuttavia essenziale al fine di ottenere risultati soddisfacenti.

APPLICAZIONE E UTILIZZO DEI FISSATORI ESTERNI NEI TRAUMI DELLA MANO. NOSTRA ESPERIENZA

Stefania Briano[1], Giacomo Demontis[2], Emanuela Dapelo[2], Alessandra Galuppi[3]

[1] Irccs Azienda Ospedaliera Universitaria San Martino Ist, Ortopedia e Traumatologia D'urgenza, Genova; [2] Genova; [3] Genova, U.O. Clinica Ortopedica, U.O.S. Chirurgia Della Mano e Dell'arto Superiore, Genova

Introduzione: I traumi della mano rappresentano le lesioni più frequenti che afferiscono al pronto soccorso e rappresentano l'11% della totalità dei traumi.
Nel trattamento di tali lesioni i concetti di stabilità articolare e riabilitazione sono importanti per evitare disabilità funzionali ad alto impatto sociale ed economico.
Il trattamento con la fissazione esterna, come in altri distretti, ha il suo gold standard nelle fratture esposte, ma rappresenta una valida soluzione anche per fratture periarticolari, pediatriche metaepifisarie, patologiche e allungamenti in esiti di amputazione.
Materiali e Metodi: Gli Autori dal gennaio 2010 a gennaio 2107 hanno trattato con fissazione esterna 54 casi (tra cui 32 casi di fratture esposte, 10 casi di fratture periarticolari, 4 casi di fratture epifisarie e 8 casi di fratture patologiche).
Vengono descritti la tecnica chirurgica e i tipi di montaggi utilizzati, dando importanza all'utilizzo di snodo articolare che permette una precoce mobilizzazione capace di sopportare i carichi di lavoro.
Tutti i casi sono stati sottoposti a medicazioni settimanali, controlli radiografici seriati e sono stati portati a guarigione senza necessità di conversione.
Risultati: I risultati analizzati dimostrano la validità della metodica di fissazione esterna nel trattamento delle lesioni.
I pazienti sono stati valutati con questionari di valutazione standard. I risultati sono stati buoni nella maggioranza dei casi giovandosi della precoce riabilitazione concessa già con il fissatore.
Le complicanze riscontrate sono state: rottura dei morsetti, loosening dei pins, difetti di rotazione, infezione superficiale delle viti.
Discussione: La fissazione esterna rappresenta una tecnica relativamente semplice, rapida e poco invasiva; infatti i montaggi utilizzati sono nella maggior parte dei casi costrutti semplici.
L'applicazione del fissatore esterno nella mano e nelle dita, per la complessità anatomica del distretto e limitati corridoi di sicurezza, consente pochi margini di errore e di correzione necessita di una curva di apprendimento.
Conclusioni: Il fissatore esterno, in particolare quello articolato, rappresenta un sistema affidabile per la sinstesi delle fratture complesse della mano, utilizzato sia come trattamento temporaneo che definitivo, consentendo correzioni in itinere della frattura e una mobilizzazione protetta precoce.

Comunicazioni SPALLA E GOMITO 2

Domenica 22 Ottobre 2017 dalle 15:30 alle 16:30

PROTESI DI GOMITO SU FRATTURA: QUANDO E COME

Filippo Calderazzi[1], Cristina Galavotti[2], Francesco Pogliacomi[3], Enrico Vaienti[3], Francesco Ceccarelli[3]

[1] A.O.U.P. Parma Ospedale Maggiore, Scienze Chirurgiche - U.O. Clinica Ortopedica Università di Parma; [2] Azienda Ospedaliero-Universitaria Parma, Scienze Chirurgiche - U.O. Clinica Ortopedica Università di Parma, Parma; [3] Università degli Studi di Parma, Dipartimento di Medicina e Chirurgia, Parma

Introduzione: il tipo di trattamento delle fratture complesse dell'omero distale in pazienti anziani, a bassa richiesta funzionale o affetti da gravi comorbidità, è oggetto di studio. Infatti da una parte la riduzione e sintesi con placche e viti, grazie ad un hardware che garantisce una buona tenuta dei mezzi di sintesi in ossa porotiche può essere una scelta condivisibile. Dall'altra il rischio comunque relativamente alto di fallimento della sintesi può portare spesso alla necessità di dover reintervenire con una sostituzione protesica parziale o totale dell'articolazione del gomito. Scopo di questo studio è vedere quindi i risultati di una serie di pazienti affetti da fratture complesse dell'omero distale ed operati direttamente con protesi totale di gomito e analizzare le criticità.
Materiali e Metodi: dal 2011 al 2016 abbiamo operato 16 pazienti, 12 donne e 4 uomini, di età media 78 anni, che avevano riportato una frattura complessa dell'omero distale (2 casi AO-A3, 5 casi AO-B3 e 9 casi AO-C3). Abbiamo utilizzato protesi totali di gomito semi-vincolate. Abbiamo rivisto i tutti i pazienti con un F.U. medio di 24 mesi (min 6, max 96) eseguendo radiografie di controllo, utilizzando il M.E.P.S. come scala di valutazione e prendendo in considerazione le complicanze che si erano verificate.
Risultati: i risultati al follow-up finale sono stati ottimi in 3 pz.(18%), buoni in 9 pz. (56%), discreti in 1 pz. (6%) e scarsi in 3 pz. (19%). Abbiamo registrato 2 casi di neuropatie transitorie del nervo radiale e 2 del nervo ulnare, 2 infezioni superficiali. 2 pazienti hanno avuto mobilizzazione asettica dell'impianto ed 1 paziente esposizione della protesi con infezione profonda. Questi ultimi 3 casi hanno necessitato di chirurgia di revisione.
Discussione: i risultati che abbiamo ottenuto sono in linea con la scarsa letteratura che esiste sull'argomento (0-29% di complicanze e 0-23% di chirurgia di revisione). Indubbiamente non sono percentuali trascurabili. L'impianto di una protesi di gomito su frattura è una procedura sostitutiva e non riparativa: in caso di fallimento rimangono poche armi a disposizione. Ha un costo non trascurabile; inoltre richiede una notevole preparazione ed abilità tecnica.
Conclusioni: riteniamo quindi che i pazienti ai quali applicare tale dispositivo debbano essere accuratamente selezionati, non solo in base alla qualità dell'osso all'età ed alle richieste funzionali, ma anche in relazione alla compliance ed allo stato generale.

RICOSTRUZIONE DI CORONOIDE CON GRAFT OSTEOCONDRALE DI CAPITELLO RADIALE: VALUTAZIONE CLINICA DI TRE PAZIENTI

Enrico Bellato[1], Roberto Rotini[2], Alessandro Marinelli[3], enrico Guerra[4], Shawn W O'Driscoll[5]

[1] Ospedale San Luigi Gonzaga, Ortopedia e Traumatologia, Orbassano; [2] Istituto Ortopedico Rizzoli, Spalla Gomito, Bologna; [3] Istituto Ortopedico Rizzoli, Chirurgia Spalla Gomito, Bologna; [4] Istituto Ortopedico Rizzoli, Reparto Chirurgia Della Spalla e del Gomito, Bologna; [5] Mayo Clinic Hospital, Orthopedics and Traumatology Department, Rochester (Mn), United States

Introduzione: Il deficit post-traumatico o congenito di coronoide è difficile da trattare anche per un chirurgo esperto. Abbiamo ipotizzato che la ricostruzione con un capitello radiale prelevato da cadavere potesse ripristinare stabilità e congruenza articolare e che una fissazione rigida del graft potesse promuoverne l'osteointegrazione.
Materiali e Metodi: La coronoide è stata ricostruita con un allograft osteocondrale rappresentato dalla porzione articolare convessa del capitello radiale in 3 giovani donne affette da instabilità post-traumatica persistente complessa ed incongruenza articolare conseguente ad un deficit di coronoide. Per favorire l'osteointegrazione del graft 1) il frammento è stato confezionato delle massime dimensioni possibile così da rendere ampia la superficie di contatto con l'ulna, 2) si è usata la porzione mediale del capitello (a consistenza ossea maggiore) e 3) sono state utilizzate 3 viti a fissare il graft.
Risultati: A un follow-up medio di 26 mesi, tutti e 3 pazienti hanno presentato un gomito senza dolore, congruente e stabile con ROM funzionale. La tomografia computerizzata eseguita a 3 mesi dall'intervento chirurgico ha rivelato un'integrazione completa del graft in tutti i pazienti. Ciascuno si è definito "Almost normal" o "Greatly improved" al Summary Outcome Determination Scale.
Discussione: La ricostruzione della coronoide è da considerare una procedura di salvataggio in casi di deficit ossei associati a instabilità persistente di gomito. L'osteointegrazione del graft sembra essere un prerequisito per un successo del trattamento chirurgico.
Conclusioni: Il nostro studio clinico supporta l'utilizzo della por-

zione convessa mediale del capitello radiale per ricostruire la coronoide. Una fissazione rigida e una superficie ampia di contatto tra graft ed ulna sembra favorire l'osteointegrazione.

REINSERZIONE DEL TENDINE DISTALE DEL BICIPITE BRACHIALE CON MINIACCESSO ANTERIORE

Alberto Fontanarosa[1], Riccardo Cepparulo[2], Alberto Guardoli[2], Luca Berni[2], Federico Maria Liuni[3], Fabio Girgenti[4], Aldo Guardoli[4]

[1] Ospedale Santa Maria di Borgotaro, Ortopedia e Traumatologia, Brescia; [2] Borgo Val di Taro; [3] Ospedale Santa Maria -Borgo Val di Taro, Ortopedia e Traumatologia, Borgo Val di Taro; [4] Parma

Introduzione: La rottura del tendine distale del bicipite brachiale è evento raro e colpisce più frequentemente uomini tra 40 e 50 anni. Il trattamento conservativo determina una debolezza in flessione e supinazione e talora persiste un dolore anteriore al gomito. Scopo dello studio è analizzare i risultati clinici e strumentali della reinserzione del tendine distale del bicipite brachiale effettuata mediante una singola incisione antibrachiale e l'utilizzo di 2 ancore

Materiali e Metodi: Dal 2011 ad oggi 12 uomini sono stati operati di reinserzione del tendine distale del bicipite brachiale. L'età media dei pazienti era 48,5 anni (range 36-60); 9 (75 %) erano lavoratori manuali e 6 svolgevano attività sportiva; in 7 (58%) casi è stato interessato il lato dominante. L'intervallo medio tra lesione e chirurgia è stato di 10 giorni (range 3-15 giorni). Tutti i pazienti sono stati valutati preoperatoriamente con esame clinico (Hook test e valutazione forza in supinazione e flessione) e con RMN. La reinserzione è stata effettuata con un unico mini-accesso antibrachiale anteriore e 2 ancore. I pazienti sono stati valutati nel postoperatorio mediante esame clinico, Dash score e Rx per valutare la comparsa di calcificazioni.

Risultati: Nella valutazione clinica postoperatoria abbiamo osservato un recupero della forza in flessione e supinazione nel 92% dei casi; recupero endurance in flessione e supinazione nell'83 % dei casi. La soddisfazione soggettiva valutata con DASH score si è dimostrata buona (DASH compreso tra 0-0.8). Un paziente ha presentato un dolore residuo nei gradi estremi di supinazione. Nessun paziente ha presentato apprensione e tutti sono ritornati all'attività sportiva e lavorativa precedente. Nella nostra casistica il 33% dei soggetti ha presentato calcificazioni di vario grado, con una sola grossa calcificazione limitante la pronosupinazione.

Discussione: Nella quasi totalità dei casi abbiamo osservato recupero completo della mobilità e recupero della forza, evitando discomfort durante la vita quotidiana. L'approccio anteriore evita il rischio di sinostosi, conservando la membrana interossea, ma talora aumenta il rischio di complicanze neurologiche (parestesie a spontanea risoluzione).

Conclusioni: Per una riparazione anatomica la reinserzione con 2 ancore è preferibile al singolo sistema di fissazione. L'intervallo trauma-chirurgia non deve superare le 3 settimane; in questi casi preferiamo il trattamento conservativo con chinesiterapia.

LA CLASSIFICAZIONE SICSEG DELLA INSTABILITÀ DI GOMITO: LINEE GUIDA SULLE TERMINOLOGIA E SULL'INQUADRAMENTO

Roberto Rotini[1], Graziano Bettelli[2], Andrea Celli[3], Maurizio Fontana[4], Giuseppe Giannicola[5], enrico Guerra[6], Alessandro Marinelli[7], Luigi A. Pederzini[8], Giuseppe Porcellini[9], Arman Sard[10]

[1] Istituto Ortopedico Rizzoli, Spalla Gomito, Bologna; [2] Bologna; [3] Modena; [4] Faenza; [5] Policlinico Umberto I, Ortopedia E Traumatologia, Roma; [6] Istituto Ortopedico Rizzoli, Reparto Chirurgia Della Spalla e del Gomito, Bologna; [7] Istituto Ortopedico Rizzoli, Chirurgia Spalla Gomito, Bologna; [8] Sassuolo Modena; [9] Ospedale Cervesi Cattolica Chirurgia Della Spalla e del Gomito Laboratorio di Biomeccanica, Ortopedia, Cattolica; [10] Torino

Introduzione: L'instabilità di gomito è un argomento complesso ed affascinante che nel corso degli ultimi anni sta guadagnando un progressivo interesse: sono stati proposti nuovi test clinici, vengono utilizzati nuovi strumenti per la diagnosi, sono state ideate nuove tecniche chirurgiche. Nonostante ciò rimangono ancore presenti incertezze riguardo sia alla nomenclatura e alla classificazione delle differenti tipologie di instabilità. Scopo del lavoro è stato quello di sviluppare una classificazione dell'instabilità di gomito completa, ma allo stesso tempo semplice e riproducibile.

Materiali e Metodi: Nell'ambito della Società Italiana della Chirurgia della Spalla e del Gomito (SICSeG) nel 2015 10 chirurghi si sono uniti per esaminare la letteratura e rivalutare i casi di instabilità trattati nel corso degli ultimi anni, allo scopo di sviluppare un sistema classificativo semplice ma completo, che fosse in grado di includere tutti i casi di instabilità in gruppi specifici e confrontabili. Nel corso degli ultimi 2 anni la classificazione è stata testata in numerosi convegni SICSeG per confermarne la comprensione, per migliorarne la terminologia e verificarne la riproducibilità.

Risultati: La classificazione che proponiamo considera 2 principali parametri: uno anatomico (instabilità semplice o instabilità complessa in base agli stabilizzatori lesionati) ed uno cronologico (forme acute, ricorrenti e persistenti), definendo in questo modo 6 differenti gruppi. All'interno di ciascun gruppo sono considerati 4 parametri secondari: l'entità della lussazione (lussazione completa o sub-lussazione), l'eziologia, le articolazioni coinvolte (omero-ulnare o radio-omerale), il meccanismo di lussazione/instabilità. Negli ultimi 2 anni la classificazione è stata usata all'interno della SICSeG, dimostrando di essere sufficientemente semplice, completa e riproducbile.

Discussione: La classificazione SICSeG ha il merito di definire una linea guida sulla terminologia da utilizzare per le differenti tipologie di instabilità, inquadrandole in modo relativamente semplice e completo. Un limite della classificazione è che, includendo casi di differente severità, un algoritmo di trattamento non può essere direttamente proposto.

Conclusioni: Questa classificazione ha dimostrato all'interno della SICSeG di aiutare a fare chiarezza su un argomento ancora controverso come l'instabilità di gomito e di definire un linguaggio condiviso, che è un pre-requisito fondamentale per ridurre I fraintendimenti diagnostici e per permettere il confronto tra differenti esperienze e casistiche.

VALUTAZIONE DELL'ALLINEAMENTO E DELLA FUNZIONALITÀ DEL GOMITO NEL TRATTAMENTO DELLE FRATTURE META ARTICOLARI DEL III DISTALE D'OMERO: ACCESSO PARA TRICIPITALE VS TRANSOLECRANICO

Giuseppe Rollo[1], Paolo Pichierri[2], Alessandro Stasi[1], Marco Filipponi[3], Marco Giaracuni[4], Luigi Meccariello[5], Valentina Russi[6]

[1] Lecce; [2] Castromediano; [3] Ospedale "Vito Fazzi", Ortopedia e Traumatologia, Lecce; [4] P.O. Vito Fazzi, Ortopedia e Traumatologia, Lecce; [5] Po Vito Fazzi Lecce, U.O.C. Ortopedia e Traumatologia, Lecce; [6] Clinica Ortopedica e Traumatologica, Università degli Studi di Palermo, Palermo

Introduzione: Le fratture scomposte del III distale di omero sono trattate chirurgicamente con riduzione a cielo aperto e fissazione interna. In letteratura è molto dibattuta l'importanza della via di accesso per la corretta riduzione e il seguente miglioramento degli outcome funzionali.
Materiali e Metodi: In uno studio retrospettivo abbiamo rivalutato 43 pazienti di cui 20 operati con accesso paratricipitale(PT) e 23 con l'accesso Transolecranico(TO). Tutti i pazienti erano adulti con range di età 18-65. Abbiamo utilizzato la descrizione di un nuovo indice, Trochleocapitellar Index(TCI), sulla base di proiezioni radiografie in AP e LL sull'omero fratturato e normale; mentre funzionalmente lo abbiamo valutato con il MAYO Elbow Score(MES). I pazienti sono stati valutati radiograficamente al momento della frattura e dopo la guarigione della frattura come parte di una valutazione clinica di routine. Il trattamento includeva l'osservazione della riduzione e della guarigione della frattura.
Risultati: Non abbiamo avuto differenze statisticamente significative tra i due gruppi per quanto rigurada il TCI. Invece abbiamo avuto una differenza statiscamente significativa nel MES per il gruppo PT.
Discussione: Nella pratica corrente, i pazienti adulti con trauma al gomito sono sottoposti a radiografie monolaterali durante le visite di pronto soccorso. Il TCI ha alti valori predittivi negativi e positivi e potrebbe essere superiore alla misura della diretta angolo che è attualmente in uso.
Conclusioni: L'accesso paratricipitale nelle frattura metapifisarie con interessamento della superfice articolare è un accesso sicuro, tissue sparing e che può dare al paziente un recupero funzionale preoce e migliore rispetto alla normale via trans-olecranica.

RISULTATI DI UNA PROTESI INVERSA DI SPALLA A PRESA METAFISARIA IN PAZIENTI CON ARTRITE REUMATOIDE

Paolo Consigliere[1], Luigi Piscitelli[2], Caoline Witney-Lagen[3], Luis Natera [4], Giuseppe Sforza[4], Ofer Levy[3]

[1] Royal Berkshire Hospital and Berkshire Independent Hospital, Reading Shoulder Unit, Reading, United Kingdom; [2] Reading Shoulder Unit, Reading, United Kingdom; [3] Royal Berkshire Hospital and Berkshire Independent Hospital, Reading Shoulder Unit, Reading, United Kingdom; [4] Royal Berkshire Hospital and Berkshire Independent Hospital, Reading Shoulder Unit, Reading, United Kingdom

Introduzione: L'uso delle protesi inverse di spalla (rTSA) è aumentato negli ultimi anni grazie ai risultati incoraggianti e alla riduzione del tasso di complicanze. I pazienti con artrite reumatoide (AR) sono storicamente trattati con endoprotesi o protesi totale a causa delle problematiche legate alla scarsa qualità dell'osso e all'alto tasso di complicanze. Questo studio valuta i risultati clinici e radiografici di una rTSA con tenuta metafisaria in pazienti affetti da AR.
Materiali e Metodi: Tra il 2005 e il 2015, 44 spalle in 37 pazienti consecutivi con AR sono stati sottoposti a rTSA con una tecnica di impattamento osseo (13 revisioni). Tutti i pazienti sono stati valutati radiologicamente e clinicamente mediante il Constant Score (CS), la soddisfazione (SSV) e il dolore (VAS) preoperatoriamente, a 3 settimane, 3 mesi, 6 mesi, 1 anno e annualmente nel postoperatorio.
Risultati: Sono stati osservati 28 donne (32 spalle) e 9 uomini (12 spalle) con un follow-up medio di 39 mesi (range 1-11 anni) ed età media di 68.5 anni (range 39-86). Il CS è migliorato da 19.1 (rapportato per età, sesso 26.3) preoperatoriamente, a 58.3 (rapportato per età,sesso 81.6) all'ultimo follow-up (P<0.001). Il CS a 1 anno post operatorio non era molto differente dal CS all'ultimo follow-up (p=0.603). Il dolore è migliorato passando da 11.4/15 a 2.3/15 (p<0.001). La soddisfazione del paziente è aumentata da 1.2/10 a 8.8/10 (p<0.001). Il movimento medio è incrementato a 133° di flessione, 120° di abduzione, 34° di rotazione esterna attiva e 70° di rotazione interna attiva. Sono state riportate 2 fratture metafisarie composte e una frattura glenoidea, trattate conservativamente con buona guarigione. Un impianto si è lussato precocemente nel post operatorio ed è stato revisionato per sostituire l'inserto. Si sono verificate 2 fratture periprotesiche tardive, revisionate con un'impianto con stelo. 37 implanti non hanno mostrato segni di scapular notching. Ci sono stati due grado 1, tre gradi 2 e due grado 3 Sirveaux-Nerot notching. Al controllo radiografico, non vi sono state evidenze di radiolucenze, loosening o stress-shielding. Il tasso di complicanze è risultato essere simile a quello riportato in letteratura per rTSA eseguite per eziologia mista.
Discussione: I nuovi disegni protesici e lo sviluppo dei materiali hanno reso le rTSA più affidabili negli ultimi anni e permesso di raggiungere ottimi risultati funzionali a lungo termine. L'utilizzo di una protesi a presa metafisaria e la tecnica di impattamento osseo riducono i rischi legati alla scarsa qualità ossea e le complicanze.

Conclusioni: La protesi a presa metafisaria ha mostrato di essere efficace nel trattamento dei pazienti reumatici. La tecnica di impattamento osseo migliora la stabilità dell'impianto. Questa protesi permette il recupero di una buona funzione e il ritorno alle attività di vita quotidiane con un alto tasso di soddisfazione del paziente.

IL TRAPIANTO ARTICOLARE TOTALE DI SPALLA: VALUTAZIONE DI 3 CASI A LUNGO TERMINE

Sandro Giannini[1], antonio mazzotti[2], Valentina Persiani[3], Alessandro Panciera[3], Francesca Vannini[3]

[1] Istituto Ortopedico Rizzoli, Istituto Ortopedico Rizzoli, Bologna; [2] Istituto Ortopedico Rizzoli, II Clinica Ortopedica e Traumtologica, Bologna; [3] Istituto Ortopedico Rizzoli, II Clinica Ortopedica e Traumatologica, Bologna

Introduzione: Il trattamento chirurgico della severa artrosi post-traumatica di spalla in pazienti giovani e attivi rappresenta spesso una sfida ed il trapianto articolare totale è un'opzione affascinante. Scopo di questo studio è di valutare i risultati clinici e radiografici di 3 casi di trapianto articolare totale di spalla a lungo termine.
Materiali e Metodi: 3 pazienti, di età media 48,5 anni, affetti da grave artrosi post-traumatica mono-laterale di spalla sono stati trattati mediante trapianto articolare totale di spalla e successivamente sottoposti a terapia immunosoppressiva per 6 mesi. I pazienti sono stati valutati mediante radiografie della spalla in due proiezioni e attraverso il DASH score all'ultimo controllo disponibile.
Risultati: I pazienti sono stati valutati ad una media di 8 anni dall'intervento. Dei tre soggetti valutati, un paziente è stato sottoposto ad impianto di protesi inversa di spalla a 5 anni dalla procedura. Nei due rimanenti casi le immagini radiografiche hanno mostrato un peggioramento del quadro artrosico del trapianto, mentre il DASH score ha ottenuto risultati buoni in entrambi i pazienti.
Discussione: Il trapianto articolare totale di spalla ha mostrato una buona sopravvivenza dell'impianto nel tempo in pazienti giovani, attivi e selezionati. Nonostante queste evidenze, fattori ancora sconosciuti influenzano il risultato clinico e radiografico, indipendentemente dalla terapia immunosoppressiva somministrata e dalla corretta posizione e taglia del trapianto.
Conclusioni: Il trapianto articolare totale di spalla rappresenta un'opzione affascinante nel trattamento dell'artrosi di spalla nel paziente giovane. Sono tuttavia necessarie ulteriori ricerche, soprattutto in ambito immunologico, per migliorare i risultati sino ad ora raggiunti.

Comunicazioni LE FRATTURE COMPLESSE DELL'ARTO SUPERIORE 3

Domenica 22 Ottobre 2017 dalle 16:30 alle 17:30

IL TRATTAMENTO DELLE AMPUTAZIONI E SUBAMPUTAZIONI "ABOVE THE ELBOW": APPROCCIO CHIRURGICO, TIMING E RISULTATI

Prospero Bigazzi[1], Giulio Lauri[2], Marco Biondi[3]

[1] Aou Careggi, Chirurgia Della Mano e Microchirurgia Ricostruttiva, Firenze; [2] Aou Careggi, Chirurgia della Mano e Microchirurgia Ricostruttiva, Firenze; [3] Aou Careggi, Chirurgia Della Mano e Microchirurgia Ricostruttiva, Firenze

Introduzione: le amputazione e subamputazione a livello del gomito sono lesioni di estrema gravità spesso associate ad exitus. Il trattamento chirurgico in acuto prevede ripristino della circolazione e la ricostruzione osteo, muscolo, nervosa
Materiali e Metodi: 9 amputazioni e subamputazioni a livello di gomito sono state trattate presso la Nostra U.O.
Si tratta di lesioni ad alta energia traferite presso il nostro centro direttamente tramite elisoccorso dalla sede del trauma.
Tutti i pazienti sono stati trattati in emergenza con anastomosi vascolare, osteosintesi, ricostruzione dei piani muscolari e riparazione nervose.
Dopo 10 gg di ricovero i pazienti sono stati inviati a controlli ambulatoriali seriati e fisioterapia dedicata con ausilio di tutori statici e dinamici
Risultati: Nessun paziente ha subito amputazione dell'arto, o osteomelite ossea, le ferite cutanee sono guarite in un range di 40 gg (min 18 max 58). L'eterogenità delle tipologie di lesione rispecchia la variabilità dei risultati clinici che hanno anche risentito anche dell'età del paziente. L'utilizzo di tutori termoformati si rivelato essenziale per evitare l'acquisizione di difetti da non uso per il tempo necessario alla reinnervazione del distretto.
Abbiamo avuto un solo caso di infezione (Baumani), risoltasi con prolungata terapia antibiotica ospedaliera
Discussione: Sebbene lesioni ad alta complessità, il trattamento immediato vascolo nervoso ed osteo articolare riesce a dare buoni risultati con basso indice di complicanze. In media sono stati necessari 2 ulteriori interventi chirurgici.
Conclusioni: Il trattamento di questi tipi di lesione comporta la conoscenza delle tecniche microchirurgiche per la rivascolarizzazione ed ortopediche per assicurare una buon e definitivo trattamento dell'apparato muscolo legamentoso.
Il trattamento associato di tutte le lesioni dell'arto superiore in emergenza riduce sensibilmente la morbilità e morbidità associate per un migliore e più rapido recupero.

IL FISSATORE ESTERNO MONOLATERALE COME POSSIBILE SOLUZIONE CHIRURGICA NELLE FRATTURE DIAFISARIE OMERALI. RISULTATI DI UNO STUDIO MONOCENTRICO RETROSPETTIVO

Marco Basso[1], Marcello Federici[2], Matteo Lombardi[2], Francesco Lanza[2], Lamberto Felli[3]

[1] Università degli Studi di Genova, Scuola di Specializzazione in Ortopedia e Traumatologia; [2] Azienda Ospedaliera Santa Corona, Traumatologia, Pietra Ligure; [3] Azienda Ospedaliera Universitaria Irccs San Martino-Ist, Clinica Ortopedica, Genova

Introduzione: Lo scopo del lavoro è quello di analizzare i risultati clinici e radiologici a lungo termine del trattamento delle fratture diafisarie di omero con fissatore esterno monolaterale.
Materiali e Metodi: Abbiamo controllato 47 pazienti affetti da frattura diafisaria omerale che sono stati sottoposti a riduzione e stabilizzazione mediante fissatore monolaterale. Abbiamo raccolto i dati demografici compresi età e sesso; i dati chirurgici: la durata dell'intervento, del trattamento e la classificazione secondo AO. Tra gli outcome sono stati valutati il numero di pseudoartrosi, di viziose consolidazioni, di revisioni, le rifratture e le infezioni. Tra gli outcome clinici sono stati valutati il DisabilityArm Shoulder and Hand score e il Constant score oltre che la valutazione della qualità di vita secondo lo Short Form-12.
Risultati: Il nostro follow up medio è stato di 50.4 mesi (dai 12 ai 74 mesi). I pazienti trattati avevano un'età media di 41.8 anni. La durata dell'intervento chirurgico è stata in media di 66.8 minuti e il tempo medio di fissazione è stato di 4.5 mesi. Abbiamo osservato 5 casi di ritardata consolidazione; un caso di rifrattura e 1 caso di pseudoartrosi. I valori medi ottenuto sottoponendo i questionari sugli outcome clinici sono stati 11.7 per il DASH score,. 81.5 per il Constant score e il 95.8% dei pazienti si è dichiarato soddisfatto del trattamento ricevuto.
Discussione: La gestione chirurgica delle fratture diafisarie omerali è stata storicamente assegnata all'utilizzo di placche o chiodi endomidollari. Il danno alla cuffia dei rotatori, così come la necessità di rimuovere un mezzo di sintesi e i possibili danni nervosi arrecabili mediante un accesso chirurgico ci hanno spinto a voler analizzare i risultati ottenibili mediante l'utilizzo di un fissatore esterno I risultati ottenuti validano il fissatore esterno come un metodo mini-invasivo, facilmente riproducibile per il chirurgo, tollerabile per il paziente, anche politraumatizzato.
Conclusioni: Questa tecnica consente di essere attuata nel politrauma e riduce i rischi connessi ad un accesso chirurgico o al danno dei mezzi di sintesi. La nostra esperienza riporta ot-

timi risultati clinici e radiografici a lungo termine. Sosteniamo la necessità di ulteriori lavori che possano validare questa tecnica chirurgica come un effettivo approccio alternativo nelle fratture diafisarie dell'omero, soprattutto in casi di complessa gestione o riduzione.

PSEUDOARTROSI DIAFISARIE DELL'OMERO: TRATTAMENTO CON PLACCA ED INNESTO CORTICALE CONTRAPPOSTO

Alessandro Marinelli[1], Enrico Guerra[2], Roberto Rotini[3]

[1] Istituto Ortopedico Rizzoli, Chirurgia Spalla Gomito, Bologna; [2] Istituto Ortopedico Rizzoli, Reparto Chirurgia Della Spalla e del Gomito, Bologna; [3] Istituto Ortopedico Rizzoli, Spalla Gomito, Bologna

Introduzione: Il trattamento delle pseudoartrosi diafisarie dell'omero rimane una delle tematiche più complesse della chirurgia dell'arto superiore. L'intervento si prefigge di fornire ai monconi di pseudoartorsi la massima stabilità meccanica, stimolandone allo stesso tempo la biologia per raggiungere la guarigione. Buoni risultati sono stati riportati con diverse tecniche. Nel nostro Istituto, per scuola e tradizione, la tecnica più frequentemente impiegata è quella della sintesi con placca e viti con innesto osseo corticale contrapposto. Abbiamo rivisto la casistica del nostro reparto per esaminare le percentuali di consolidazione e di complicazioni.
Materiali e Metodi: Abbiamo analizzato in maniera retrospettiva 57 pazienti trattati consecutivamente ed affetti da pseudoartrosi asettica dell'omero distale con placca, viti ed innesto corticale omologo contrapposto. I pazienti sono stati rivalutati clinicamente, valutando l'articolarità della spalla e del gomito, Constant e MEPS, e radiograficamente per confermare l'avvenuta consolidazione.
Risultati: Ad un follow up medio di 7 anni (da 4 a 12 anni) è stata raggiunta la consolidazione nel 93% dei casi (53 su 57). Il tempo medio di consolidazione è stato di 14 settimane. Complicazioni maggiori sono state riscontrate nel 16% dei casi, tra cui 3 infezioni e 3 paralisi del nervo radiale. Tutti e 3 i pazienti con infezione erano stati precedentemente trattati con fissatore esterno. In tutti i pazienti in cui è stata ottenuta consolidazione la funzionalità della spalla e del gomito è stata uguale o è migliorata dopo l'intervento ed in oltre l'80% dei casi guariti la funzione della spalla e del gomito è stata buona o ottima.
Discussione: Rispetto a tecniche di inchiodamento endomidollare o applicazione di fissatore esterno, la tecnica di sintesi con placca, viti ed innesto corticale contrapposto espone a maggior rischio di lesione del nervo radiale e di infezione. Al contrario, i vantaggi sono dati dalla grande stabilità meccanica che si ottiene in sala operatoria, con possibilità di concedere immediata motilità della spalla e del gomito, veloci tempi di consolidazione e relativamente bassa percentuale di fallimenti.
Conclusioni: La tecnica si è dimostrata affidabile e riproducibile, riuscendo a raggiungere la consolidazione in oltre il 90% di casi di pseudoartrosi atrofica o oligotrofica, casi difficilmente gestibili con altre metodiche. La tecnica non è di semplice esecuzione, soprattutto per le difficoltà connesse alla liberazione del nervo radiale. La percentuale di complicazioni è stata comunque relativamente bassa. Sulla base dell'associazione riscontrata tra pregresso utilizzo di fissatore esterno ed infezione, consigliamo prudenza nell'utilizzo di questa tecnica in pazienti precedentemente sottoposti a fissazione esterna.

FLOATING-ELBOW CON LESIONE ARTERIOSA E RICOSTRUZIONE DEL LEGAMENTO ANULARE DEL RADIO CON ALLOGRAFT. CASE REPORT

Agnese Puzzo[1], Claudio Goretti[2], Guglielmo De Maddis[2], Alberto Belluati[3]

[1] Ospedale Civile S. Maria Delle Croci, Unità Complessa Ortopedia e Traumatologia, Ravenna; [2] Ravenna; [3] Ausl Romagna - Ravenna, Ortopedia e Traumatologia, Ravenna

Introduzione: Gli Autori presentano il caso di un uomo di 53 anni che, in seguito ad un trauma sul lavoro da macchina impastatrice, riportava all'arto superiore destro una frattura sovracondiloidea dell'omero associata a frattura pluriframmentaria delle due ossa dell'avambraccio (floating elbow) con lussazione del capitello radiale e lesione dell'arteria omerale, con anche compromissione dei tessuti molli (Gustilo Tipo IIIC; Tscherne Grado 2).
Materiali e Metodi: Il trattamento ortopedico in urgenza è consistito in una sintesi stabile dell'omero con placca LCP mentre le fratture del radio e dell'ulna venivano stabilizzate in modo temporaneo con un filo endomidollare, in modo da consentire al Chirurgo Vascolare di ristabilire il circolo arterioso. Un filo di Kirschner omero-radiale manteneva ridotta la lussazione del capitello. Dopo un mese, una volta stabilizzati il circolo e le parti molli, veniva eseguita la sintesi di radio e ulna con placche LCP. Al controllo postoperatorio si evidenziava la lussazione anteriore del radio, per cui si procedeva a ricostruzione del legamento anulare con un allograft di semitendinoso.
Risultati: A distanza di 2 anni dal trauma il Paziente presenta un arco di movimento da 5 a 130 gradi e la completa supinazione dell'avambraccio. Radiograficamente il capitello radiale è perfettamente congruente con l'ulna a costituire la PRUJ (Proximal Radial Ulnar Joint); è presente una zona di osteolisi del collo del radio.
Discussione: Questo caso ci è sembrato particolarmente interessante per vari motivi. Prima di tutto l'associazione fratturativa definita floating elbow che "disconnette" il gomito dal resto dell'arto. Più frequente nel bambino, nell'adulto è una lesione rara, secondaria a traumi ad alta energia, con possibile coinvolgimento delle parti molli e lesioni nervose e/o vascolari. La maggior parte degli Autori enfatizza la gravità di tale lesione con risultati funzionali a lungo termine imprevedibili.
Nel nostro caso, nonostante una sintesi anatomica, è residuata la lussazione anteriore del capitello radiale che ha richiesto un ulteriore intervento di ricostruzione del legamento anulare del radio.

Conclusioni: Le tecniche di ricostruzione prevedono l'uso di autograft (estensore radiale lungo del carpo, lembo di fascia del tendine tricipite), o allograft. Il persistere di un' instabilità della PRUJ dopo una lesione di Monteggia suggerisce un' impercettibile mal riduzione dell'ulna. Quando l'ulna posteriormente è piuttosto dritta lungo il suo bordo diafisario, può riscontrarsi prossimalmente un sottile arco posteriore o medio-laterale che, quando riconosciuto, richiede un intervento di osteotomia correttiva, oltre alla ricostruzione del legamento anulare del radio. L'osteolisi che si osserva in corrispondenza del collo del radio, dopo ricostruzione del legamento anulare, può essere espressione di una residua deformità dell'osso.

LA CHIRURGIA DI SALVATAGGIO NELLE PSEUDOARTROSI DI OMERO ASETTICHE. IL RUOLO DELL'INNESTO

Giuseppe Rollo[1], Roberto Rotini[2], Paolo Pichierri[3], Alessandro Stasi[1], Marco Giaracuni[4], Luca Macchiarola[5], Michele Bisaccia[6], Luigi Meccariello[7]

[1] Lecce; [2] Istituto Ortopedico Rizzoli, Spalla Gomito, Bologna; [3] Castromediano; [4] P.O. Vito Fazzi, Ortopedia e Traumatologia, Lecce; [5] Istituto Ortopedico Rizzoli, Clinica Ortopedica e Traumatologica I, Bologna; [6] Az. Osp. "S.Maria Della Misericordia", Clinica Ortopedica e Traumatologica, Perugia; [7] Po Vito Fazzi Lecce, U.O.C. Ortopedia e Traumatologia, Lecce

Introduzione: Le fratture della parte prossimale dell'omero rappresentano quasi il 4-5% di tutte le fratture. Il tasso di pseudoartrosi è stimato tra l'1,1% e il 10%. Le pseudoartrosi, la scomposizione e il fallimento della sintesi possono essere complicazioni pericolose per queste lesioni. Lo scopo del nostro studio è stato quello di valutare i risultati della placca contrapposta alla stecca d'osso allogenica associata ad innesto osseo morcellizzato nella gestione delle pseudoartrosi asettiche del terzo prossimale di omero.
Materiali e Metodi: Abbiamo trattato 16 pseudoartrosi asettiche dell'omero prossimale con stecca mediale ossea contrapposta a placche e viti laterali e aggiunta di osso morcellizzato. L'età dei pazienti era compresa tra i 55 e i 70 anni. I criteri scelti per valutare il gruppo durante il follow-up clinico e radiologico sono stati: la qualità della vita, misurata con il Short Form (12) Health Survey (SF-12); la funzione della spalla e la qualità della vita ad essa correlata misurata con il Constant Shoulder Score (CSS) comparata con il lato sano; guarigione ossea misurata dal XR; le complicanze postoperatorie. Il follow-up è stato effettuato con controlli clinici e radiografici a 1-3-6-12 mesi. Abbiamo anche contato il tempo chirurgico e le unità di mezzi di globuli rossi trasfusi. L'endpoint valutativo è stato fissato a 12 mesi.
Risultati: La guarigione ossea al XR si è verificata nel nostro gruppo in media a 126,4 giorni dopo l'intervento. Il tempo chirurgico e la perdita di sangue erano gli stessi di un intervento chirurgico normale. La qualità della vita e il recupero funzionale sono stati eccellenti dopo il nostro tipo di intervento chirurgico.
Discussione: Le complicanze precoci sono un problema della chirurgia della spalla, ma le complicanze tardive sono un problema molto più serio. Le tre maggiori condizioni cliniche sono: necrosi avascolare della testa omerale; sepsi; la pseudoartrosi. La pseudoartrosi non è solo un problema biologico o di comorbilità, è anche un problema meccanico e condizionato dalla fissazione interna.
Conclusioni: tecnica che aumenta la stabilità meccanica e coinvolge la biologia dell'osso è un aiuto efficace nel trattamento di queste patologie problematiche.

INDICAZIONI E LIMITI NEL TRATTAMENTO DELLE FRATTURE DI SCAPOLA

Giuseppe Rollo[1], Marco Filipponi[2], Paolo Pichierri[3], Luigi Meccariello[4], Valentina Russi[5], Michele D'Arienzo[6]

[1] Lecce; [2] Ospedale "Vito Fazzi", Ortopedia e Traumatologia, Lecce; [3] Castromediano; [4] Po Vito Fazzi Lecce, U.O.C. Ortopedia e Traumatologia, Lecce; [5] Clinica Ortopedica e Traumatologica, Università degli Studi di Palermo, Palermo; [6] Clinica Ortopedica e Traumatologica, Università degli Studi di Palermo, Palermo

Introduzione: Le fratture della scapola rappresentano l'l% di tutte le fratture, ed il 5% delle fratture del cingolo scapolare. Sono spesso il risultato di un trauma violento e sono frequentemente associate ad altre lesioni e ad una morbilità significativa. Queste fratture vengono principalmente trattate senza ricorrere ad un intervento chirurgico sebbene le deformità dopo trattamento conservativo si accompagnino spesso a dolore. La chirurgia di riduzione a cielo aperto e fissazione interna viene riservata alle fratture articolari scomposte, alle fratture non articolari instabili, oppure ai casi di lussazione grave.
Materiali e Metodi: Abbiamo effettuato uno studio retrospettivo presso un Trauma Center di III Livello.Tra gennaio 2010 e marzo 2016, sono stati sottoposti a trattamento chirurgico per fratture di scapola 16 pazienti. Ad 1 anno dall'intervento si è effettuato un follow-up per determinare gli esiti funzionali, di movimento e di forza della spalla attraverso le scale di valutazione DASH, Short-Form Health Survey (SF).
Risultati: Risultati ottimali sono stati raggiunti in 15 pazienti, buono in 1 e nessuno insoddisfacente, in un follow-up medio di 40 mesi (range = 12-114). Tutte le fratture risultavano consolidate. Tre pazienti hanno manifestato complicanze perioperatorie minori.Tutti i pazienti sono tornati alle normali attività di vita quotidiana.
Discussione: Questo tipo di lesione si osserva principalmente in un contesto politraumatico quale un incidente stradale, motivo per cui sussiste il rischio che inizialmente passi inosservata. La TC perciò, si rivela molto utile nell'analisi di questo tipo di frattura. L'intervento chirurgico con via d'accesso posteriore permette la miglior esposizione del campo operatorio per una riduzione a cielo aperto e una fissazione interna delle fratture del corpo della scapola, dell'estremo laterale, del collo o dello spazio articolare. Una via d'accesso anteriore, invece, verrà utilizzata per la fissa-

zione delle fratture dell'acromion, del processo coracoideo, della superficie articolare glenoidea, oppure per la stabilizzazione di una lussazione acromioclavicolare.
Conclusioni: Nella maggior parte dei casi il trattamento incruento porta a buoni risultati, ma la chirurgia per le fratture scomposte rappresenta una metodica valida ed affidabile per garantire una precoce ripresa funzionale sebbene sia necessaria un'attenta valutazione dei casi da trattare e debba essere seguita da un'attenta riabilitazione controllata e progressiva.

IL TRATTAMENTO DELLE FRATTURE COMPLESSE DELL'OMERO DISTALE AO 13C: NOSTRA ESPERIENZA

Federico Tesei[1], Giuseppe Allevi[1], Pier Angelo De Simoni[2]

[1] Azienda Ospedali Riuniti Marche Nord, Ortopedia e Traumatologia, Pesaro; [2] Azienda Ospedali Riuniti Marche Nord, Ortopedia E Traumatologia, Fano

Introduzione: Le fratture dell'estremità distale di omero rappresentano circa il 30% delle fratture di gomito e sono conseguenza dei traumi ad alta energia diretti sul gomito o dei traumi indiretti sulla mano. Scopo di questo studio è quello di mettere in luce la correlazione tra la qualità della riduzione ed il risultato funzionale.
Materiali e Metodi: Abbiamo condotto uno studio retrospettivo su 52 pazienti (35F, 17M) trattati tra il 2010-2015 per fratture AO 13 C, C1: 18 pazienti, C2: 22 pazienti, C3: 12 pazienti. Età media 58 anni. Il trattamento ha previsto l'utilizzo di 1 placca singola o 2 placche. I Pazienti sono stati studiati con TC 2D-3D. Il follow-up è stato condotto con Rx a 1, 3, 6 e 12 mesi e valutazione clinico-funzionale secondo il Mayo Elbow Performance Score (MEPS).
Risultati: L'eccellenza è stata raggiunta solo in 12 casi (MEPS 92), 20 casi buoni (MEPS 78), 12 discreti (MEPS 66), 8 cattivi (MEPS 42). 2 pazienti hanno sviluppato una pseudoartrosi. 2 casi di infezione profonda con mobilizzazione settica dei mezzi di sintesi. Abbiamo avuto 4 casi di aprassia del nervo ulnare e 2 casi di aprassia del nervo radiale, risoltosi spontaneamente entro i 6 mesi. 6 casi di grave rigidità di gomito di cui 2 pazienti presentavano calcificazioni eterotopiche grado 3 di Broker.
Discussione: Nella nostra esperienza la sintesi ORIF con placche a stabilità angolare si è rilevata un'ottima strategia terapeutica sia per quanto riguarda la ricostruzione dell'anatomia con buona stabilità della frattura anche in caso di scarso bone-stock, sia per la precoce mobilizzazione. Il risultato clinico-funzionale era strettamente dipendente dal grado di comminuzione, dal grado di coinvolgimento articolare e dalle eventuali lesioni associate.
Conclusioni: Il successo nel trattamento delle fratture complesse di omero distale dipende dalla gravità della frattura, dalla qualità ossea e dal risultato della ricostruzione ossea e legamentosa.. Appare tuttavia evidente che una lieve rigidità articolare residua può presentarsi anche nei casi in cui la riduzione è stata anatomica. In tal senso le placche a stabilità angolare rappresentano il gold standard terapeutico.

Comunicazioni SPALLA E GOMITO 3

Domenica 22 Ottobre 2017 dale 16:30 alle 17:30

RICOSTRUZIONE POST-TRAUMATICA DELL'APOFISI CORONOIDE CON AUTOGRAFT: CASO CLINICO E REVISIONE DELLA LETTERATURA

Alessandro Nosenzo[1], Filippo Calderazzi[2], Francesco Pogliacomi[3], Enrico Vaienti[3], Francesco Ceccarelli[3]

[1] Azienda Ospedaliero-Universitaria Parma, Scienze Chirurgiche - U.O. Clinica Ortopedica Università di Parma, Parma; [2] A.O.U.P. Parma Ospedale Maggiore, Scienze Chirurgiche - U.O. Clinica Ortopedica Università di Parma, Parma; [3] Università degli Studi di Parma, Dipartimento di Medicina e Chirurgia, Parma

Introduzione: le fratture della coronoide tipo III di Morrey si accompagnano, se non trattate, ad instabilità e potenziali recidive di lussazione del gomito. La sua ricostruzione è pertanto necessaria. Nei rari casi in cui la pluriframmentazione ne renda impossibile la sintesi bisogna ricorrere ad innesti ossei. A questo scopo vengono utilizzati porzioni di capitello radiale, omologo o autologo, porzioni di apice olecranico autologo, innesti osteocondrali da costa autologa o innesto tricorticospongioso da cresta iliaca autologa. La scelta è dibattuta poiché, per la particolare conformazione della coronoide, non esiste un innesto che ne simuli pienamente la morfologia. Riportiamo un caso di ricostruzione post-trauamatica della coronoide con innesto da cresta iliaca e analizziamo la letteratura a riguardo.
Materiali e Metodi: la paziente giunge dopo trauma ad alta cinetica con frattura-lussazione di gomito sinistro. Abbiamo effettuato la ricostruzione della coronoide con innesto tricorticospongioso di cresta iliaca omolaterale, modellato e solidarizzato con 2 viti cannulate. Si è completato l'atto chirurgico col ritensionamento tramite ancoretta del LCM.
Risultati:: abbiamo eseguito follow-up a 15 giorni e ogni 30 giorni sia clinici che radiografici. Abbiamo concesso kinesi passiva a 30 giorni e attiva dopo 60. All'ultimo controllo a 6 mesi l'escursione articolare era completa in prono-supinazione e sufficiente a compiere gli atti quotidiani in flesso-estensione; il dolore al movimento era pressoché assente. Il gomito era stabile alle manovre in varo-valgo stress. Al controllo Rx, tuttavia, i segni di osteointegrazione apparivano scarsi.
Discussione: i problemi inerenti al tipo di innesto da utilizzare riguardano la disponibilità, la conformazione e l'attecchimento. Gli innesti da capitello radiale autologo possono essere utilizzati solo nei casi di terrible triad e la sua comminuzione non deve essere eccessiva. L'autoinnesto da apice dell'olecrano è pericoloso perchè può esso stesso causare instabilità. Il prelievo condrocostale è una tecnica ad elevata complessità e non facilmente riproducibile. Gli innesti omologhi non sempre sono disponibili e hanno costi elevati. Per tali motivi abbiamo optato per utilizzo di innesto da cresta iliaca; questo graft permette di sceglierne le dimensioni e offre una buona versatilità nel rimodellamento.
Conclusioni: con questo intervento si ottiene stabilità del gomito sfruttando osso autologo da cresta iliaca, sempre disponibile a prescindere dal tipo di trauma. Non esiste allo stato attuale una prova scientifica che giustifichi in termini di risultati la maggior efficacia di un innesto rispetto ad un altro tra quelli elencati.

PROTESI DI CORONOIDE PER IL TRATTAMENTO DELL'INSTABILITÀ PERSISTENTE COMPLESSA DI GOMITO: RISULTATI CLINICI DI 3 PAZIENTI

Enrico Bellato[1], Shawn W O'Driscoll[2]

[1] Ospedale San Luigi Gonzaga, Ortopedia e Traumatologia, Orbassano; [2] Mayo Clinic Hospital, Orthopedics and Traumatology Department, Rochester (Mn), United States

Introduzione: L'instabilità persistente complessa di gomito con deficit di coronoide è difficile da trattare anche per un chirurgo esperto. Diverse tecniche chirurgiche sono state descritte, mediante l'utilizzo di tessuti molli o di graft ossei. Abbiamo ipotizzato che una protesi di coronoide potesse ristabilire stabilità e congruenza articolare in questo scenario.
Materiali e Metodi: Una protesi metallica non anatomica di coronoide è stata creata "custom-made" sulla base di 7 obiettivi: 1) la forma doveva simulare quella della superficie anulare del capitello radiale; 2) la convessità sul piano coronale doveva avvicinarsi alla concavità della porzione laterale della troclea; 3) il raggio di curvatura sul piano coronale doveva essere variabile; 4) la convessità sul piano coronale doveva avvicinarsi alla convessità della porzione mediale della troclea; 5) l'altezza sul piano coronale doveva essere maggiore della coronoide integra; 6) la base doveva essere piatta con una superficie porosa osteoinduttiva; 7) la fissazione doveva essere rigida. Ognuno dei 3 pazienti trattati inclusi nello studio presentava un'instabilità persistente complessa di gomito con deficit di coronoide e compromissione del capitello radiale.
Risultati: A un follow-up medio di 8.6 anni (5-11), 2 dei 3 pazienti non hanno riferito alcun dolore e il terzo aveva una VAS di 3/10. Il gomito è risultato stabile in tutti e 3 i casi, anche se nessun paziente ha presentato un ROM funzionale. Due pazienti si sono definiti "Improved" e uno "Greatly improved" al Summary Outcome Determination Scale. Tutti i controlli radiografici hanno dimostrato assenza di mobilizzazione dell'impianto.
Discussione: La protesi di coronoide è stata valutata in alcuni studi biomeccanici, ma questo è il primo studio a riportare risultati clinici.

Conclusioni: La protesi di coronoide sembra garantire buoni risultati in termini di stabilità in pazienti affetti da instabilità persistente complessa di gomito con deficit di coronoide. Il ROM non è risultato funzionale. L'impianto della protesi non si è associato a significative complicanze.

LE FRATTURE DELL'OMERO DISTALE: 27 TIPI (SECONDO AO) E 9 POSSIBILI VIE DI ACCESSO. È POSSIBILE UN ALGORITMO CHE MI GUIDI NELLA SCELTA CORRETTA?

Alessandro Marinelli[1], Enrico Guerra[2], Roberto Rotini[3]

[1] Istituto Ortopedico Rizzoli, Chirurgia Spalla Gomito, Bologna; [2] Istituto Ortopedico Rizzoli, Reparto Chirurgia Della Spalla e del Gomito, Bologna; [3] Istituto Ortopedico Rizzoli, Spalla Gomito, Bologna

Introduzione: In particolare per le fratture dell'omero distale la corretta scelta della via di accesso è il primo fondamentale punto per ottenere una corretta sintesi e diminuire il rischio di complicazioni,. Molte vie di accesso sono state descritte per il trattamento di queste fratture, e ciascuna di esse presenta specifici vantaggi e svanteggi. Nessuna via di accesso può però essere considerata ottimale per il trattamento di tutti i differenti pattern di frattura. Abbiamo pertanto cercato un algoritmo semplice e schematico che potesse associare ai 27 tipi di frattura descritti dalla classificazione AO le 9 possibili vie di accesso. Questo algoritmo può assisitere il chirurgo nella scelta della via di accesso più corretta per affrontare fratture complesse e relativamente poco frequenti.
Materiali e Metodi: Abbiamo esaminato la letteratura e abbiamo rivisto le oltre 200 fratture trattate negli ultimi 10 anni nel nostro reparto riconsiderando le motivazioni che ci hanno spinto a scegliere quella specifica via di accesso per trattare quella specifica fratture.
Risultati: Abbiamo ideato un algoritmo semplice e schematico che, con un intuitivo codice colore suggerisce la via di accesso raccomandata (verde), possibile (giallo) o non indicata (rosso) per ciascuno dei 27 pattern di frattura. Situazioni particolari come la gravità della comminuzione, la presenza di esposizione, l'indicazione alla sintesi o alla protesi sono state prese in considerazione.
Discussione: La preferenza individuale riguardo alla scelta della via di accesso può essere certamente importante nella scelta della via di accesso, anche se riteniamo che se il chirurgo adatta il più possibile la via di accesso al tipo di frattura può aumentare i successi della sintesi e diminuire le complicazioni.
Conclusioni: Riteniamo che l'algoritmo proposto possa aiutare il chirurgo nella scelta della via di accesso più appropriata per la specifica tipologia di frattura.

IL RUOLO DELL'INTEGRITÀ DEL PICCOLO ROTONDO SUI RISULTATI DI UNA PROTESI INVERSA A PRESA METAFISARIA

Laura Mariani[1], Luigi Piscitelli[2], Paolo Consigliere[3], Ofer Levy[4], Giuseppe Sforza[5]

[1] Reading Shoulder Unit, Orthopaedics, Reading, United Kingdom, [2] Reading Shoulder Unit, Perugia; [3] Royal Berkshire Hospital and Berkshire Independent Hospital, Reading Shoulder Unit, Varese; [4] Royal Berkshire Hospital and Berkshire Independent Hospital, Reading Shoulder Unit, Reading, United Kingdom, [5] Royal Berkshire Hospital and Berkshire Independent Hospital, Reading Shoulder Unit, Reading, United Kingdom

Introduzione: Negli ultimi anni, la letteratura ha mostrato ottimi risultati in termine di recupero funzionale e affidabilità della protesica inversa di spalla (rTSA). Tuttavia, grande perplessità rimane in relazione allo scarso recupero della rotazione esterna (RE) osservato nel post operatorio. Una buona RE postoperatoria è stata correlata con l'integrità della cuffia posteriore. Lo scopo del nostro studio è di valutare se esiste una correlazione tra l'integrità del piccolo rotondo (PR) e la RE postoperatoria in pazienti operati di rTSA.
Materiali e Metodi: Tra il 2005 e il 2017, 416 pazienti consecutivi sono stati operati con una rTSA a presa metafisaria (Verso IDO, London UK). 109 spalle in 97 pazienti sono state operate per artropatia di cuffia o rottura massiva di cuffia associata a degenerazione gleno-omerale. Il range di movimento, l'intensità del dolore e il Constant Score (CS) sono stati valutati preoperatoriamente e postoperatoriamente ad un minimo follow-up di 12 mesi in tutte le spalle. L'infiltrazione grassa del PR è stata valutata in base al sistema di classificazione Goutallier, mentre la degenerazione muscolare in base alla classificazione morfologica di Walch. Si sono andati a delineare così 4 gruppi: A, Goutallier grado 0-1-2; B, Goutallier grado 3-4 e A1, Walch ipertrofico/normale e B1, Walch atrofico/assente.
Risultati: Secondo i sottogruppi Goutallier e Walch abbiamo trovato rispettivamente: 68 spalle nel gruppo A; 41 spalle nel gruppo B; 36 spalle nel gruppo A1 e 73 spalle nel gruppo B1 (Età media 75.73 ± 8.94; 31 M, 66 F,). A 12 mesi di follow-up non è stata trovata alcuna differenza significativa tra CS, gradi di RE postoperatoria e dolore nei diversi sottogruppi. La RE attiva è migliorata di 18,1° ± 21,5°. In media da 22,4° ± 21,6° preoperativamente a 40,6° ± 17,5° postoperativamente in tutti i sottogruppi. Nella nostra serie, CS, dolore e RE sono aumentati in modo significativo dal preoperatorio al postoperatorio a 12 mesi di follow up ($p < 0.001$).
Discussione: Riteniamo che questo risultato possa essere esito di una combinazione tra la tecnica chirurgica e il disegno della protesi. Un adeguato release e un corretto ritensionamento della restante cuffia posteriore da un lato e il disegno protesico, la lateralizzazione del centro di rotazione e la modularità dell'inserto dall'altro, possono essere responsabili del buon recupero della RE.
Conclusioni: La degenerazione del PR non influenza il miglioramento della RE nei pazienti operati con una protesi inversa

a presa metafisaria trattati per artropatia degenerativa o rottura massiva di cuffia associata a degenerazione glenomerale. Questi risultati differiscono in parte da quanto riportato in letteratura, pertanto ulteriori studi clinici e nuovi studi di biomeccanica sono necessari per una piena comprensione delle leggi che hanno portato a tali valori.

STUDIO PRELIMINARE NELL'UTILIZZO DELLA TECNICA BICEPS BUTTON TENSION SLIDE NELLA ROTTURA COMPLETA DEL TENDINE DISTALE DEL BICIPITE BRACHIALE

Danilo Chiapale[1], Giorgio Tacchella[2], Marco Bazurro[1], Antonella Conti[1], Lamberto Felli[3]

[1] Azienda Ospedaliera San Paolo, U.O. Ortopedia e Traumatologia D'urgenza, Savona; [2] Ircss Ospedale San Martino, Clinica Ortopedica, Genova; [3] Ircss Azienda Ospedaliera San Martino, Clinica Ortopedica, Genova

Introduzione: la rottura completa del tendine distale del bicipite brachiale (TDBB) si verifica maggiormente nei soggetti maschi di età compresa tra i 40 e i 60 anni a seguito dei movimenti di flessione del gomito e supinazione dell'avambraccio contro resistenza. La diagnosi è clinica e strumentale (Ecografia e Risonanza Magnetica). Nei soggetti fisicamente attivi il trattamento di scelta è chirurgico e consiste nella reinserzione anatomica del TDBB a livello della tuberosità bicipitale del radio.
Materiali e Metodi: studio retrospettivo con follow-up medio di 14,5 mesi, condotto su 8 soggetti maschi di età compresa tra 39 e 70 anni con rottura completa del TDBB di destra (5) e di sinistra (3), operati tra Dicembre 2014 e Dicembre 2016. Tutti i pazienti sono stati valutati clinicamente e mediante Ecografia e, nei casi dubbi, Risonanza Magnetica. Tutti i pazienti sono stati trattati chirurgicamente mediante tecnica Biceps Button Tension Slide con reinserzione anatomica del TDBB. Tutti gli interventi chirurgici sono stati eseguiti dallo stesso primo operatore. Sono state effettuate valutazione del Range Of Motion (ROM) del gomito e della prono-supinazione dell'avambraccio e sono stati compilati i questionari Dash Score, Mayo Elbow Score (MES), Oxford Elbow Score (OES). È stata infine documentata l'eventuale insorgenza di complicanze.
Risultati: Il recupero del ROM è stato pressoché completo in tutti i pazienti. I risultati degli score sono soddisfacenti, con punteggio medio di 44,75 all'OES, 98,1 al MES e 6,5 al Dash Score. Sono stati riscontrati 2 casi di parestesie in territorio del nervo Mediano risoltisi senza esiti e 1 caso di ematoma sottocutaneo non complicato. Tutti i pazienti hanno ripreso le attività quotidiane antecedenti il trauma.
Discussione: esistono diverse tecniche chirurgiche per la reinserzione del TDBB con livelli di efficacia clinica equiparabili. Studi biomeccanici dimostrano maggiore resistenza del TDBB reinserito con la tecnica oggetto di studio e minore formazione di gap osso-tendine quando sottoposto a trazione.
Conclusioni: la tecnica Biceps Button Tension Slide permette una buona guarigione del tendine all'inserzione osteotendinea e previene la formazione di gap tendine-osso, consentendo pertanto una precoce riabilitazione ed un rapido recupero funzionale.

TRIADE TERRIBILE DEL GOMITO: CONFRONTO TRA LE OPZIONI DI TRATTAMENTO E RISULTATI A MEDIO TERMINE

Stefania Fozzato[1], Pasquale Punzetto[2], Denise Girotto[3], Salvatore Annunziata[3], Michele Francesco Surace[3]

[1] Ospedale di Circolo- Fondazione Macchi, Ortopedia e Traumatologia, Varese; [2] Varese; [3] Varese

Introduzione: La triade terribile è descritta come la combinazione di una lussazione posteriore di gomito associata alla frattura del capitello radiale e della coronoide. Sono possibili trattamenti conservativi o chirurgici che includono la rimozione dei frammenti, l'osteosintesi o la sostituzione protesica del capitello, l'osteosintesi della coronoide e la riparazione legamentosa. Scopo dello studio è stato verificare i risultati a medio termine dei trattamenti proposti.
Materiali e Metodi: 28 pazienti con diagnosi di triade terribile sono stati trattati chirurgicamente nell'arco di 5 anni: 16 donne e 12 uomini con un'età media di 52 anni (range, 13-81). I pazienti sono stati valutati clinicamente e con questionari dedicati ad un follow-up medio di 37.3 mesi (range, 9-72). Eventuali complicazioni e la necessità di un secondo intervento sono state documentate. L'analisi dei dati è stata eseguita con software dedicato.
Risultati: Ad un follow-up medio di circa 3 anni, dal confronto tra i trattamenti proposti, è risultato che i pazienti sottoposti a sostituzione protesica del capitello presentano risultati funzionali migliori. In un caso si è proceduto alla rimozione della componente protesica. Nel gruppo sottoposto ad osteosintesi l'incidenza di calcificazioni ed artrosi a distanza è più alto e in due casi è stato necessario un intervento di artrolisi per non aderenza del paziente al programma riabilitativo proposto.
Discussione: Il trattamento della triade terribile ha come obiettivo un'articolazione stabile, pur con una soddisfacente articolarità. Diversi studi hanno valutato le opzioni terapeutiche per individuare il trattamento ottimale della triade terribile. La prevalenza di sostituzione protesica del capitello radiale è aumentata negli ultimi anni, con una più rapida ripresa e migliori risultati funzionali. Sebbene a medio termine non si evidenzino differenze significative dell'articolarità, il tasso di complicazioni e di insorgenza di artrosi è maggiore nel gruppo osteosintesi.
Conclusioni: Ad un follow-up medio la sostituzione protesica del capitello è associata a risultati clinici e funzionali migliori rispetto all'osteosintesi, con una più rapida ripresa delle normali attività quotidiane e con una bassa incidenza di complicanze e pertanto, potrebbe rappresentare il trattamento ottimale. Tuttavia i risultati e la soddisfazione necessitano di una valutazione a lungo termine.

TUNNEL CORACOIDEI NEL TRATTAMENTO OPEN ED ARTROSCOPICO DELLA LUSSAZIONE ACROMION-CLAVEARE: STUDIO CADAVERICO SPERIMENTALE E REVISIONE SISTEMICA DELLA LETTERATURA

Luca Barberis[1], Gabriele Vasario[2], Michel Calò[3], Filippo Castoldi[4]

[1] Città Della Salute e Della Scienza, Ortopedia e Traumatologia, Torino; [2] Città Della Salute e Della Scienza, Torino; [3] Ospedale San Luigi Orbassano, Ortopedia e Traumatologia, Orbassano; [4] Ospedale Mauriziano Umberto I - Torino

Introduzione: Il trattamento della dislocazione acromion-claveare per le lesioni di Tipo I e II secondo Rockwood è di tipo conservativo; mentre, per le lesioni di Tipo IV, V e VI, l'approccio è chirurgico. Persistono controversie in merito al trattamento delle lesioni di grado III. Nell'ambito dell'approccio chirurgico, non vi è accordo sulla miglior tecnica da utilizzare.

Materiali e Metodi: Un'accurata revisione della letteratura ha consentito di definire la corretta localizzazione del tunnel coracoideo secondo criteri evidence based. Dieci preparati anatomici di spalla fresh-frozen sono quindi stati randomizzati e divisi nei 2 gruppi di trattamento: artroscopico e mini-open. Successivamente sono stati eseguiti gli interventi utilizzando gli strumentari *MINAR*® (mini-open, Karl Storz GmbH) e *DogBone*® (artroscopico, ARTREX) effettuando i gesti chirurgici necessari al confezionamento del tunnel. I preparati anatomici così trattati sono quindi stati sottoposti ad indagine TC, impostando tre parametri di confronto. Il *Parametro 1* descrive il punto centrale del decorso del tunnel. Il *parametro 2* è rappresentativo dell'area d' ingresso del tunnel a livello della faccia superiore della coracoide. Il *parametro 3* ne descrive l'orientamento. Si procede quindi all'analisi statistica. Questa verte sul confronto tra le due tecniche in relazione ai singoli parametri.

Risultati: L'analisi condotta evidenzia come, con un grado di confidenza del 95%, non siano rilevabili differenze statisticamente significative tra le tecniche in studio in merito alla precisione nella localizzazione del tunnel coracoideo per quanto riguarda la centralità del tunnel(p = 0,833), l'area di ingresso, (p = 1,00) e l'orientamento (p = 0,196).

Conclusioni: Le evidenze raccolte consentono, per quanto concerne la precisione del tunnel coracoideo, di poter scegliere indifferentemente tra le due tecniche nel trattamento della dislocazione Acromion-Claveare.

Comunicazioni SPALLA E GOMITO 4

Domenica 22 Ottobre 2017 dale 17:30 alle 18:30

IL TRATTAMENTO DELLA MALUNION DELL'EPIFISI DISTALE DELL'OMERO CON OSTEOTOMIA CORRETTIVA INTRA ED EXTRARTICOLARE CON DOPPIA PLACCA PREFORMATA

Luigi Tarallo[1], Martina Rocchi[2], martina Lombardi[2], Fabio Catani[3]

[1] Policlinico di Modena, Università degli Studi di Modena e Reggio Emilia, Ortopedia e Traumatologia, Modena; [2] Policlinico di Modena, Ortopedia e Traumatologia, Modena; [3] Università degli Studi di Modena e Reggio Emilia, Ortopedia e Traumatologia, Modena

Introduzione: Le malformazioni dell'omero distale sono lesioni poco frequenti, spesso associate con un movimento limitato del gomito, dolore, instabilità, debolezza ed, a volte, neuropatie del nervo ulnare. La complessa anatomia del gomito rende questa condizione una delle più impegnative lesioni per quanto riguarda il trattamento.
Materiali e Metodi: Cinque pazienti, affetti da una malunion della paletta omerale conseguente ad una frattura extra-articolare od intra-articolare, sono stati trattati dallo stesso chirurgo tra il 2011 e il 2013 tramite un'osteotomia correttiva e l'utilizzo di un sistema a doppia placca contrapposta pre-modellata.
Risultati: Dopo un follow-up medio di circa 3 anni, è stato osservato un significativo miglioramento dell'articolarità e funzionalità dei casi trattati, valutate tramite il Mayo Elbow Performance Index e Disability of the Arm, Shoulder, and Hand Score. La correzione ottenuta dopo l'intervento chirurgico è stata mantenuta in tutti i pazienti senza evidenza di necrosi avascolare o perdita di riduzione. Non sono state riportate altre complicazioni (infezioni, lesioni iatrogene nervose, etc).
Discussione: Le fratture articolari di gomito quando non ridotte perfettamente dal punto di vista chirurgico possono portare ad una condizione patologica che viene definita malunion. La correzione di questa patologia che può essere articolare o extrarticolare, prevede un tratttamento chirurgico open con osteotomie e sintesi dei frammenti ossei, ricercando il ripristino della normale anatomia articolare con l'obiettivo di recuperare la massima funzionalità in termini di flesso estensione e pronosupinazione.
Conclusioni: Le osteotomie correttive eseguite tramite l'utilizzo di doppia placca preformata e pianificazione preoperatoria basata su studio TAC hanno permesso un miglioramento dell'articolarità ed ottimi risultati funzionali, senza complicazioni.

OSTEOSINTESI CON PLACCA PHILOS PER VIA MININVASIVA PER LE FRATTURE DI OMERO PROSSIMALE: UNO STUDIO PROSPETTICO

Riccardo Luigi Alberio[1], Matteo Del Re[2], Federico Grassi[3]

[1] Aou Maggiore Della Carità, Sc Ortopedia e Traumatologia, Novara; [2] Novara; [3] Aou Maggiore Della Carità, Università del Piemonte Orientale, Sc Ortopedia e Traumatologia, Dip. di Scienze Della Salute, Novara

Introduzione: lo scopo di questo studio è quello di valutare i risultati dell'osteosintesi con placca Philos per via mininvasiva delle fratture di omero prossimale. I principali vantaggi di questa tecnica comprendono l'esposizione diretta della grande tuberosità e la limitata dissezione chirurgica del focolaio di frattura.
Materiali e Metodi: da Ottobre 2011 a Marzo 2015 36 pazienti (30 donne, 6 uomini; età media 65,63 anni) sono stati trattati per frattura dell'omero prossimale con osteosintesi con placca Philos per via mininvasiva. Secondo la classificazione di Neer, abbiamo distinto 12 fratture a 2 parti, 22 fratture a 3 parti e 2 fratture a 4 parti. Nella classificazione delle fratture è stato utilizzato anche il sistema AO. 31 pazienti sono risultati disponibili per la valutazione clinica e radiografica ad un follow-up medio di 25,5 mesi (range 6-48). La funzionalità della spalla è stata valutata con il Constant-Murley Score assoluto (CMSa) e ponderato (CMSp) e con l'Oxford Shoulder Score (OSS), mentre la valutazione radiografica si è avvalsa della sola proiezione antero-posteriore in rotazione esterna.
Risultati: tutte le fratture sono consolidate. Il completo recupero delle attività svolte prima del trauma è stata riferito da 24 pazienti, mentre 7 pazienti hanno riferito una lieve limitazione funzionale. Il CMSa medio è stato di 73,77 punti (range 55-91)ve il CMSp di 89,7 (70-108). Il valore medio dell'OSS è stato di 43,6 punti (31-48). L'unica correlazione statisticamente significativa è stata trovata tra il sesso femminile e i più bassi valori del CMSa e dell'OSS. La valutazione radiografica ha mostrato 5 casi di viziosa consolidazione (4 in varo e 1 in valgo), mentre un'incompleta riduzione della grande tuberosità è stata riscontrata in 4 casi. Queste evidenze radiografiche sono state caratterizzate da bassi punteggi clinico-funzionali, ma la differenza con i casi senza vizi di consolidazione non è risultata statisticamente significativa.
Discussione: la grande maggioranza dei pazienti inclusi nel nostro studio ha mostrato una completa ripresa delle attività svolte prima del trauma. La limitata dissezione tissutale consente di ridurre l'incidenza di pseudoartrosi, necrosi avascolare e infezioni, complicanze frequenti a seguito di accessi chirurgici più invasivi. Una corretta esecuzione della tecnica non comporta un aumento del rischio di lesioni iatrogene del nervo ascellare.
Conclusioni: la tecnica di osteosintesi per via minivasiva con

placca Philos si è dimostrata un metodo sicuro ed efficace per il trattamento delle fratture di omero prossimale.

VALUTAZIONE FUNZIONALE DEL SOTTOSPINATO DOPO INTERVENTO DI OSTEOSINTESI PER FRATTURA DI SCAPOLA: ACCESSO CLASSICO DI JUDET VERSUS JUDET MODIFICATO

Stefano Congia[1], Kartikeya Pramod Joshi[2], Nishant Jain[3], Paolo Paladini[4], Giovanni Merolla[4], Antonio Capone[5], Giuseppe Porcellini[4]

[1] Clinica Ortopedica, Università di Cagliari, Ospedale Marino, Cagliari; [2] Hanumant Narayan Hospital, Mahuva, Gujarat, India; [3] Jain Nursing Home, Kaithal, Haryana, India; [4] Ospedale Cervesi, Cattolica, Chirurgia Della Spalla e del Gomito, Cattolica; [5] Clinica Ortopedica, Università di Cagliari, Ospedale Marino, Cagliari

Introduzione: Il trattamento chirurgico per via posteriore delle fratture di scapola è spesso associato ad ipotrofia del muscolo sottospinato.
Le cause descritte in letteratura sono: lesione del nervo soprascapolare, inadeguata fisioterapia, denervazione del sottospinato per il distacco del muscolo dalla scapola.
Scopo dello studio è verificare se il distacco del sottospinato comporti deficit funzionali e differenze nel recupero della forza
Materiali e Metodi: Abbiamo eseguito un'analisi retrospettiva di 25 pazienti trattati con osteosintesi per frattura di scapola dal 2011 al 2016 con un follow-up medio di 3 anni (min 1, max 5).
In tutti i casi è stata utilizzata una placca laterale, 5 casi con utilizzo di placca mediale a "L" sono stati esclusi dallo studio.
Le fratture sono state classificate secondo il sistema AO/OTA.
Tra i 20 casi inclusi, in 10 è stata eseguita una via di accesso Judet classica (CJ) che prevede il distacco del muscolo sottospinato dalla fossa omonima e il ribaltamento laterale rispettando l'innervazione della branca posteriore del nervo soprascapolare; in 10 casi una via di accesso Judet modificata (MJ) con incisione posterolaterale, tenotomia del deltoide e passaggio per via smussa tra sottospinato e piccolo rotondo. Abbiamo eseguito valutazione clinica (ROM, Constant Score e DASH Score), radiografica (proiezioni AP, Y, ascellare) e quantificato la forza con ausilio di un dinamometro eseguendo i test IST (infraspinatus strength test) e ISRT (infraspinatus scapular retraction test).
Risultati: Abbiamo riscontrato ipotrofia del muscolo sottospinato in 9 pazienti trattati con accesso CJ e 1 paziente trattato con MJ. La forza in extrarotazione valutata nei pazienti trattati con accesso CJ è significativamente inferiore, rispetto ai pazienti trattati con accesso MJ, sia nel test IST (2,09 kg Vs 5,08 kg) sia in quello ISRT (2,53 kg vs 5,77 kg).
Nonostante tutti i pazienti siano tornati a lavoro e non si siano riscontrate complicanze maggiori, il Constant Score è risultato superiore nei pazienti trattati con accesso MJ (90,5 Vs 79,3).
La valutazione radiografica ha mostrato in tutti i casi guarigione della frattura e assenza di mobilizzazione dei mezzi di sintesi.
Discussione: La via di accesso per le fratture di scapola influisce nei risultati funzionali e ciò deve essere preso in considerazione durante la pianificazione preoperatoria.
Conclusioni: Nelle fratture scomposte del collo scapolare che non presentano una estensione troppo mediale è preferibile optare per l'accesso MJ al fine di evitare deficit di forza in extrarotazione e peggiori risultati funzionali.

TECNICA DI OSTEOSINTESI MISTA CON FISSATORE ESTERNO DOS NEL TRATTAMENTO DELLE FRATTURE DELL'OMERO PROSSIMALE

Gabriele Scaravilli[1], Giuseppe Mastrobuono[1], Antonella Grazioli[1], Gennaro Maiorano[2], Luigi Sannino[1], Bruno Di Maggio[3]

[1] Uoc Ortopedia e Traumatologia - Piedimonte Matese, Asl Caserta, Piedimonte Matese; [2] Uoc Ortopedia e Traumatologia - Piedimonte Matese, Asl Caserta, Piedimonte Matese; [3] Uoc Ortopedia e Traumatologia - Piedimonte Matese, Asl Caserta, Piedimonte Matese

Introduzione: Le fratture dell'omero prossimale rappresentano dal 5 al 9% di tutte le fratture dello scheletro; il loro numero è in progressivo aumento acausa del continuo invecchiamento della popolazione mondiale. Oltre l'80% di tali fratture vengono ancora trattate conservativamente in quanto fratture composte o con scomposizione minima. La scelta terapeuta varia in presenza di fratture comminute e con notevole spostamento. In questi casi, numerose sono le opzioni chirurgiche che spaziano dall'osteosintesi a cielo chiuso, a quelle a cielo aperto, fino ad arrivare alla sostituzione protesica. In una quota percentuale trova spazio la fissazione esterna.
Materiali e Metodi: Partendo da alcuni casi operati con il Tension Guide Fixator (TGF), gli autori hanno pensato ad un'evoluzione dello stesso mettendo appunto il DOS (Dispositivo di Osteosintesi di Spalla). Si presenteranno numerosi casi di fratture prossimali di omero operate con tale metodica.
Risultati: Grazie alla possibilità di precoce mobilizzazione ed al risparmio dei tessuti dovuti ad un accesso chirurgico minimo, i pazienti trattati presentano un ottimo risultato funzionale.
Discussione: Il DOS è un fissatore esterno ibrido che accoppiale forze di elasticità dei fili di kirschner introdotti nella testa dell'omero e la staticità delle fiches introdotte nella diafisi omerale. Tale sistema è risultato utile nell'osteosintesi di fratture, anche a 2/3 frammenti, soprattutto in pazienti che presentavano notevoli comorbidità e/o controindicazioni a chirurgie maggiori.
Conclusioni: Negli interventi a cielo aperto è necessario ricercare una riduzione quanto più anatomica possibile e una fissazione stabile della frattura, ma allo stesso tempo bisogna evitare dissezioni troppo estese dei tessuti molli che comportano la devascolarizzazione dei frammenti ossei. Il DOS è risultato utile nell'osteosintesi di fratture di omero prossimale, talvolta complesse ed in pazienti complessi, consentendo di ottenere un buon risultato dal punto di vista funzionale, riducendo il tempo di recupero post operatorio dei pazienti che hanno subito una frattura di omero prossimale.

IL TRATTAMENTO DELL'ANCHILOSI POSTRAUMATICA DEL GOMITO ATTRAVERSO ARTROPLASTICA DI INTERPOSIZIONE CON FASCIA LATA

Pierluigi Tos[1], Bruno Battiston[2], Simona Odella [3], Elia Creta[4], Francesco Locatelli[5]

[1] Asst Gaetano Pini- Cto, Ortotraumatologia - Uo Chirurgia Della Mano e Microchirurgia, Milano; [2] Azieda Ospedaliera Città Della Salute e Della Scienza - Presidio Cto, Sc Ortopedia e Traumatologia II - Chirurgia Della Mano, Torino; [3] Asst Gaetano Pini - Cto, Uo Chirurgia Della Mano e Microchirurgia, Milano; [4] Milano; [5] Milano

Introduzione: L'anchilosi del gomito è una complicanza prevedibile nei gravi traumi complessi della paletta omerale o dell'estremo prossimale del radio e dell'ulna nei quali, oltre alla rigidità, vi è una compromissione articolare importante ma non è indicata una sostituzione protesica. In pazienti giovani e motivati il recupero dell'articolarità può essere ripristinato con l'intervento di artroplastica con interposizione di fascia lata.
Lo scopo del lavoro è quello di riportare la nostra esperienza di una casistica di tre pazienti operati tra gli anni 2009 e 2016 con questa metodica.
Materiali e metodi: Tre pazienti sono stati operati attraverso artrolisi, accesso mediale con osteotomia dell'epitroclea + interposizione di fascia lata (età 35, 40 e 45 anni – 1 donna e 2 uomini). In due casi al termine della chirurgia e della ricostruzione legamentosa si è reso necessario l'impiego del fissatore esterno, mentre in un caso il gomito aveva una buona stabilità residua e non è stato protetto. Il follow-up minimo è stato di 8 mesi, quello massimo di 7 anni. Due volte il lato operato era quello dominante.
Per quanto riguarda l'eziologia erano due casi postraumatici ed uno post coma. L'anchilosi era presente a 90° in 2 pazienti e a 70° in un altro. I pazienti sono stati valutati con il MEPS. Una volta la fascia è stata reperita dal tricipite di un paziente. Le altre due volte da tessuto di banca e ripiegata su se stessa. Vengono riportati i principi di tecnica.
Risultati: Non vi sono state complicanze maggiori. In tutti i pazienti si è raggiunto un gradi di particolarità soddisfacente senza dolore che permetteva di portare la mano alla bocca in 2 casi e a 5 cm dal volto nell'ultimo caso (ancora in recupero). Non vi sono stati casi di instabilità secondaria.
Due casi sono stati classificati come eccellenti ed uno discreto.
Discussuìione: Non abbiamo avuto complicanze maggiori ed i pazienti hanno recuperato una particolarità molto buona rispetto al dato di partenza. Nei due casi a lungo termine il risultato si è mantenuto nel tempo senza dolore o instabilità.
Conclusione: L'artroplastica del gomito con interposizione di fascia lata o fascia tricipitale è una valida alternativa in quei pazienti con una grave limitazione funzionale che non hanno indicazione per una protesi di gomito.
La perdita di movimento di questa articolazione è scarsamente tollerato e costituisce un importante compromissione funzionale per un paziente giovane.

FATTORI PREDITTIVI DI FALLIMENTO NEL TRATTAMENTO ORIF DELLE FRATTURE DELL'OMERO PROSSIMALE

Pierfrancesco De Santis[1], Pierpaolo Rota[2], Attilio Rota[2]

[1] Ospedale S. Pertini, Ortopedia E Traumatologia, Roma; [2] Roma

Introduzione: L'osteosintesi con placca e viti rimane una delle procedure chirurgiche più diffuse nel trattamento delle fratture dell'omero prossimale; numerosi studi hanno tuttavia riportato alte percentuali di fallimento dopo fissazione interna di fratture dell'omero prossimale. Perdita di riduzione, mobilizzazione dei mezzi di sintesi ed osteonecrosi sono le cause più comuni per la chirurgia di revisione. Diversi fattori di rischio sono stati descritti in letteratura.
Obiettivo del nostro studio è determinare i fattori predittivi di fallimento del trattamento esaminando come il ripristino del supporto corticale mediale del calcar influenzi i risultati radiografici e funzionali.
Materiali e Metodi: Un totale di 43 pazienti trattati chirurgicamente per fratture dell'omero prossimale con placca e viti, presso l'Ospedale S. Pertini di Roma, sono stati rivalutati. Sono state eseguite Rx preoperatorie per valutare il grado di scomposizione e la vascolarizzazione della testa omerale (secondo i criteri di Hertel) e il tipo di frattura secondo la classificazione AO. Le radiografie postoperatorie sono state analizzate per valutare la qualità della riduzione, la ricostruzione della cerniera mediale e la riduzione delle tuberosità. Al Follow-up, controlli radiografici sono stati eseguiti per valutare i progressi di guarigione, la presenza di necrosi avascolare, perdita di riduzione e mobilizzazioni degli impianti. L'ASES score è stato utilizzato per valutare il risultato funzionale. Correlazioni tra una serie di variabili, il tipo di trattamento e risultato finale sono stati verificati nell'analisi statistica.
Risultati: In totale, sono state valutate 43 spalle. L'età media dei pazienti è stata 68 anni (range 43-84 anni). Follow-up medio è stato di 1,3 anni (range 7 mesi-3,1 anno) ed ha mostrato un tasso di fallimento pari a 13,7%, un tasso di reintervento del 21,4% e un punteggio medio della ASES di 75,1.
Discussione: I risultati migliori sono stati osservati nei pazienti più giovani al momento dell'intervento, mentre le fratture maggiormente scomposte, AO di tipo C, le fratture in varo e con ridotta vascolarizzazione testa hanno avuto risultati peggiori. I seguenti parametri sono risultati avere un'influenza significativa sul tasso di fallimento: l'età, la qualità dell'osso, la riduzione anatomica, il restauro del supporto corticale mediale.
Conclusioni: La valutazione preoperatoria del tipo di frattura, della qualità dell'osso e l'età biologica del paziente, nonché la riduzione anatomica intraoperatoria con il ripristino del supporto corticale mediale sono gli elementi essenziali per successo della osteosintesi delle fratture dell'omero prossimale. L'impossibilità ad ottenere una riduzione anatomica ed il ripristino del supporto corticale mediale deve indirizzare pertanto le scelte terapeutiche verso la sostituzione protesica.

BIOMECCANICA E STUDIO DEGLI STRESS DELLA PROTESI DI GOMITO. ANALISI MEDIANTE STUDIO AGLI ELEMENTI FINITI

Lorenzo Nalbone[1], Antonio D'Arienzo[2], Valentina Russi[3], Francesco Monachino[4], Michele D'Arienzo[5], Giuseppe Porcellini[6], Tommaso Ingrassia[7], Vito Ricotta[7], Margherita Mesi[7], Vincenzo Nigrelli[7]

[1] Clinica Ortopedica e Traumatologica Università di Palermo, Dichirons, Palermo; [2] Palermo, Dichirons, Palermo; [3] Clinica Ortopedica e Traumatologica, Università degli Studi di Palermo, Palermo; [4] Clinica Ortopedica e Traumatologica Università di Palermo, Dichirons, Palermo; [5] Clinica Ortopedica e Traumatologica, Università degli Studi di Palermo, Palermo; [6] Ospedale Cervesi Cattolica Chirurgia Della Spalla e del Gomito Laboratorio di Biomeccanica, Ortopedia, Cattolica; [7] Università degli Studi di Palermo, Dipartimento di Ingegneria Chimica, Gestionale, Informatica, Meccanica, Palermo

Introduzione: La protesi di gomito è indicata nell'artrite reumatoide e in esiti di gravi fratture del gomito.
Studi recenti dimostrano un tasso di revisione a 5 anni del 13%. Diverse le cause di fallimento asettico dell'impianto: il design della protesi, il sovraccarico delle componenti per malposizionamento, il deterioramento dell'interfaccia protesi osso. Scopo del nostro lavoro è stato quello di valutare la stabilità dell'impianto e le aree sottoposte a maggiore stress nella protesi e nell'osso.
Materiali e Metodi: Mediante un processo di Reverse Engineering, tramite Scanner Laser 3D a triangolazione della "Hexagon Metrology", sono stati acquisiti e ricostruiti i modelli CAD 3D di una protesi di gomito semivincolata, di ulna, radio e omero di un uomo di media statura (1,73 m). Successivamente è stata impiantata, per mezzo di un modellatore 3D parametrico, la protesi di gomito già assemblata. I modelli CAD sono stati elaborati tramite il software Ansys per ottenere l'analisi agli elementi finiti. Si è eseguito lo studio del posizionamento delle componenti protesiche al fine di valutare lo stato di sollecitazione sull'osso.
Sono stati applicati diversi tipi di carico con valori variabili fino ad un massimo di 140 kg.
Risultati: I risultati ottenuti dimostrano che un buon posizionamento della componente omerale garantisce una buona tenuta della protesi, mantenuta anche nel caso di carichi accidentali molto elevati seppur gli stress dovuti alla flessione (circa 140 MPa) dello stelo omerale possono provocare fratture dell'osso, specie se osteoporotico.
All'analisi agli elementi finiti, le pressione da contatto sono massime all'apice dello stelo e al vincolo protesico (200 Mpa); all'interfaccia stelo protesi le sollecitazioni sono minori.
Discussione: La protesi semivincolata è una delle protesi di gomito più utilizzate con risultati soddisfacenti a medio e lungo termine. È giustificato l'uso soprattutto in pazienti con basse richieste funzionali. Il tasso di complicanze è alto a medio e lungo termine anche se quello di revisione si mantiene basso.
I nostri studi dimostrano un aumento di stress in prossimità del giunto di unione tra omero ed ulna e all'estremo prossimale dell'omero.
Conclusioni: I valori rilevati all'apice dello stelo e al vincolo protesico potrebbero generare future mobilizzazioni. Opportune modifiche della geometria protesica o del sistema di vincolo potrebbero migliorarne la stabilità a lungo termine e ridurre le sollecitazioni sull'osso, prevenendone eventuali rotture.

Comunicazioni MISCELLANEA 1

Lunedì 23 Ottobre 2017 dalle 08:30 alle 09:30

L'ARTRODESI MINI-INVASIVA DELL'ARTICOLAZIONE SACRO-ILIACA: LA NOSTRA ESPERIENZA CON FOLLOW-UP A SEI MESI

Andrea Piazzolla[1], Antonio Panella[2], Davide Bizzoca[3], Biagio Moretti[4]

[1] Università degli Studi di Bari "A. Moro"- Dipartimento di Scienze Mediche di Base, Neuroscienze ed Organi di Senso, U.O. di Ortopedia e Traumatologia, Bari; [2] Università degli Studi di Bari "A. Moro"- A.U.O. Consorziale Policlinico, Dipartimento di Scienze Mediche di Base, Neuroscienze e Organi di Senso, Bari; [3] Università degli Studi di Bari "A. Moro"- A.U.O. Consorziale Policlinico, Scienze Mediche di Base, Neuroscienze e Organi di Senso- U.O. di Ortopedia e Traumatologia, Bari; [4] Università Studi di Bari, Dipartimento di Scienze Mediche di Base, Neuroscienze e Organi Di Senso – U.O. Ortopedia e Traumatologia, Bari

Introduzione: La sacroileite è responsabile della sintomatologia algica in circa il 15% dei pazienti con *Low Back Pain (LBP).* La terapia medica, associata ad uno specifico programma fisiochinesiterapico, spesso non è in grado di fornire una risoluzione completa della sintomatologia. Questo studio mira a valutare l'efficacia dell'artrodesi mini-invasiva della SI con viti triangolari in titanio, in pazienti con sacroileite non responsiva a terapia medica.
Materiali e Metodi:: I pazienti sottoposti ad artrodesi mini-invasiva della SI con viti in titanio triangolari, nel periodo compreso tra Gennaio 2016 e Settembre 2016, sono stati reclutati. Criteri di inclusione: positività a >3 test provocativi (test di Patrick, test di compressione, test di Gaensel, test di distrazione e di scivolamento posteriore); risposta positiva all'infiltrazione intra-articolare di anestetico locale sotto controllo scopico; sacroileite non responsiva a terapia medica associata a fisiochinesiterapia.
Criteri di esclusione: pregressa chirurgia del rachide lombosacrale; storia di spondilodiscite; presenza di patologia degenerativa discale lombare in RM; BMI>30; scoliosi>10°.
Al reclutamento, tutti i pazienti sono stati sottoposti ad RX bacino, Rx rachide in toto in ortostasi ed RM bacino e rachide lombo-sacrale. La valutazione dell'efficacia è stata eseguita al *baseline* (T0) e ad un mese (T1), tre mesi (T2) e sei mesi dall'intervento(T3) mediante la Scala Visuo-Analogica (VAS), l'*Oswestry Disability Index (ODI)* e l'Rx del bacino. Il test *t* per campioni appaiati è stato eseguito; un $p<0.05$ è stato considerato significativo.
Risultati: 18 pazienti (11 donne, 7 uomini; età media: 52.4 anni) sono stati reclutati ai fini del seguente studio. L'articolazione sottoposta a trattamento è stata più frequentemente la destra (57.4%); la durata media della procedura è stata di 48.7 minuti. Una riduzione significativa dei punteggi VAS ($p=0.04$) ed ODI ($p=0.007$) è stata registrata ad un mese dall'intervento ed ai follow-up successivi. Nessuna complicanza è stata osservata in questo studio.
Discussione: L'artrodesi mini-invasiva della sacroiliaca si è dimostrata una procedura chirurgica relativamente rapida, in grado di fornire al paziente una tempestiva riduzione della sintomatologia algica, aumentandone conseguentemente la qualità di vita.
Conclusioni: L'artrodesi mini-invasiva della SI rappresenta un approccio terapeutico valido nel trattamento della sacroileite non responsiva a terapia conservativa.

IL TRATTAMENTO DELLE LUSSAZIONI ACUTE ACROMION CLAVICOLARI CON IL SISTEMA LARS

Alberto Ricciardi[1], Alessandro Geraci[2], Isabella Monia Montagner[3], Antonio Sanfilippo[4]

[1] Ospedale San Giacomo Apostolo, U.O. Ortopedia e Traumatologia, Castelfranco Veneto; [2] Ospedale San Giacomo Apostolo, U.O. Ortopedia e Traumatologia, Castelfranco Veneto; [3] Istituto Oncologico Veneto, Padova; [4] Università Degli Studi di Palermo, Clinica Ortopedica, Palermo

Introduzione: Le lussazioni acromion claveari sono lesioni frequenti della spalla, avvengono in seguito a cadute e colpiscono particolarmente gli atleti che praticano sport di contatto. Alla base delle lussazioni vi è la rottura dei legamenti coracoclavicolari e vengono classificate in base al tipo di alterazione (Rockwood tipo I-VI). Per le lesioni di tipo I-III si attua un trattamento conservativo, mentre per le lussazioni più gravi quello chirurgico. Lo scopo di questo lavoro è di descrivere sul piano funzionale e sintomatologico l'efficacia del trattamento delle LAC utilizzando legamenti artificiali con la tecnica LARS (Ligament Augmentation and Reconstruction System), fibre di poliestere orientate secondo il legamento che mimano le fibre anatomiche.
Materiali e Metodi: Questo studio è composto da 47 pazienti, di questi 3 con lesioni di tipo III, 31 di tipo IV, e 13 di tipo V. Tutti i pazienti hanno subito una ricostruzione anatomica dell'acromion claveare utilizzando il LARS e hanno avuto un follow-up di almeno 6 mesi, con controlli clinici e radiografici. La scala VAS e la Costant Murley score sono state usate per determinare il successo della procedura.
Risultati: Le radiografie hanno rivelato che il mantenimento della riduzione anatomica vi è stato in 41 pazienti, la perdita della riduzione in 4 pazienti ed il fallimento del sistema in 2 pazienti. In merito ai risultati clinici, già dopo al primo mese di follow-up la scala VAS segna una diminuzione significativa del dolore se con-

frontata con il periodo pre-operatorio (p<0.05), per poi scomparire quasi completamente nei mesi successivi. La valutazione funzionale con il Costant Murley score ha mostrato un recupero articolare elevato a partire dal primo mese post-operatorio rispetto al periodo pre-operatorio (p< 0.05) così come dopo i successivi controlli.
Discussione: Il trattamento delle lussazioni acute è ancora discusso, le tecniche di riduzione rigida sono le più diffuse (transarticolari ed extrarticolari) e permettono una mobilizzazione iniziale, ma esitano in una funzione articolare limitata. Negli anni si sono evolute tecniche di ricostruzione utilizzando materiali autogenici, allogenici e sintetici, che consentono il ripristino funzionale della movimentazione dell'articolazione. In questo lavoro, abbiamo impiegato il LARS per ricostruire l'anatomia e la meccanica dello spazio coraco clavicolare, dimostrando un alto recupero funzionale della spalla già dal primo mese post-chirurgico con una riduzione notevole del dolore.
Conclusioni: L'uso del legamento LARS permette una ricostruzione anatomica dell'articolazione e il restauro del legamento alla base della biomeccanica articolare, fornendo stabilità all'articolazione e assicurandone la sua naturale elasticità. La tecnica LARS si rivela essere la proceduta migliore per il trattamento della LAC, con ottimi risultati funzionali e poche complicanze.

FRATTURA III MEDIO DISTALE DI GAMBA: PLACCA L.C.P. IN M.I.P.O. VERSUS CHIODO ENDOMIDOLLARE. NOSTRA ESPERIENZA

Giuseppe Pomara[1], Filippo Boniforti[2]

[1] Hsr Giglio Cefalù, Ortopedia E Traumatologia, Cefalù; [2] Ospedale G.Giglio, U.O.C. di Ortopedia e Traumatologia, Cefalù

Introduzione: È noto che la forma ideale di fissazione delle fratture extra-articolari della tibia distale rimane controversa. Nella nostra esperienza, la riduzione aperta/chiusa con tecnica mini invasiva (mipo) e fissazione interna con placca a stabilità angolare (LCP) o osteosintesi endomidollare con chiodo sono i metodi più comuni di trattamento.
Materiali e Metodi: Abbiamo valutato l'esito funzionale di 12 pazienti adulti trattati per frattura del III medio distale di gamba con riduzione aperta o mipo e placca LCP e di 8 pazienti adulti trattati con chiodo endomidollare nel periodo da gennaio 2015 ad ottobre 2016. Abbiamo seguito i pazienti con follow up clinico e strumentale a 6 settimane, 3 mesi, 6 mesi e 12 mesi. Il tempo di consolidazione è stato misurato in settimane con criteri clinici: assenza di dolore al carico senza ausili, articolarità, trofismo dei tessuti limitrofi. Il quadro radiografico è stato valutato in base alla presenza di quantità e qualità del callo osseo.
Risultati: Il tempo medio di guarigione delle fratture è stato di 16 settimane (min 12, max 18) per entrambi i metodi. Nel gruppo mipo/LCP abbiamo registrato 2 casi di ritardo di consolidazione, avvenuta a 18 settimane con protezione del carico e progressiva ripresa funzionale; in un caso vi è stata infezione che ha necessitato una toilette chirurgica con revisione della sintesi e terapia antibiotica. Nel gruppo trattato con chiodo endomidollare abbiamo registrato un caso di infezione superficiale trattato con terapia antibiotica.
Discussione: Il trattamento della fratture del III medio distale di gamba non è unico e la valutazione del risultato funzionale deve considerare fattori indipendenti dal mezzo di sintesi utilizzato (condizioni dei tessuti molli, tipo di trauma, comorbilità). Inoltre altre variabili da considerare sono l'esperienza del chirurgo e la dotazione di strumenti e risorse. Dalla nostra esperienza, seppur il gruppo di pazienti in osservazione sia esiguo, possiamo dedurre che il chirurgo ortopedico per poter affrontare questa patologia in maniera appropriata debba conoscere e utilizzare l'una e l'altra tecnica con uguale confidenza.
Conclusioni: La guarigione delle fratture di gamba trattate chirurgicamente, come sappiamo anche dalla letteratura, si ottiene in media entro le 16 settimane. Il tempo di consolidazione non dipende soltanto dal mezzo di sintesi utilizzato; il chirurgo deve saper scegliere, caso per caso quale, quando e come usare la tecnica più appropriata.

LA FISSAZIONE ESTERNA NELLE OSTEOMIELITI DI TIBIA CON DIFETTO OSSEO

Salvatore Caruso[1], Roberto Varsalona[2]

[1] P.O. Umberto I, U.O.C. Ortopedia E Traumatologia, Siracusa; [2] Casa di Cura Gretter, Ortopedia e Traumatologia, S. Gregorio di Catania

Introduzione: In ambito traumatologico, oggigiorno è sempre più frequente riscontrare fratture mono o poli-distrettuali a seguito di traumi ad alta energia. Questo è da imputare all'aumento dell'incidenza degli infortuni stradali o sportivi che si verificano quotidianamente. In un trauma ad alta energia è interessato non solo l'osso che si frattura, ma molto spesso sono interessati anche i tessuti molli circostanti quali cute e muscoli. In tal caso si crea un tramite che mette in comunicazione l'ambiente esterno con il tessuto osseo.
Materiali e Metodi: Presso **U.O.C. Ortopedia e Traumatologia del P.O. Umberto I° Siracusa** dal 2008 al 2014 sono stati trattati chirurgicamente 24 pazienti affetti da osteomielite cronica post traumatica, di questi 20 erano maschi e 4 femmine. Tutti i pazienti sono stati sottoposti ad esami Radiografici nelle proiezioni antero-posteriore e latero-laterale e dove possibile hanno eseguito anche una TAC per evidenziare la presenza e l'estensione dei sequestri ossei. Nei casi dubbi, e stato anche eseguito un esame scintigrafico con leucociti marcati.
Risultati: Tutti i pazienti sono stati seguiti periodicamente presso i nostri ambulatori per un tempo medio di circa 2 anni. I pazienti sono stati sottoposti a controlli radiografici seriati nel tempo. Inoltre la dove è stato possibile, per ritardo della guarigione dei tegumenti o per ricomparsa di tragitti fistolosi, è stato eseguito un ulteriore controllo batteriologico per mezzo di apposito tampone che è risultato positivo in 8 di 10 pazienti, 4 dei quali si è negativizzato dopo terapia antibiotica mirata, locale e sistemica della durata di 2 settimane, indice di una infezione superficiale e

limitata. I restanti quattro pazienti a distanza di due anni dal debridment non risultano essere guariti, anche se alternano periodi di remissione totale della sintomatologia clinica
Discussione: Circa il **trattamento** dei nostri pazienti, ci siamo attenuti a praticare la tecnica chirurgica più adatta e meno invalidante per il paziente, in rapporto al tipo di osteomielite osservata in ogni singolo caso, secondo le linee guida internazionali.
Conclusioni: Da quanto illustrato finora si comprende la complessità della malattia e la necessità di doverla contrastare con tutti i mezzi disponibili. Per questo motivo bisognerebbe trattare questi pazienti mediante una collaborazione interdisciplinare tra più esperti nel campo delle malattie infettive, della chirurgia plastica, dell'ortopedia e traumatologia e delle malattie vascolari. Chiave di volta nella completa eradicazione dell'osteomielite è la associazione tra la somministrazione di antibiotici mirati e la tecnica chirurgica di courettage più appropriata al tipo di lesione.

IL TRATTAMENTO CHIRURGICO DELLE SPONDILODISCITI: NOSTRA ESPERIENZA

Gaetano Gulino[1], Laura Spatafora[2]

[1] Asp Catania, U.O.C. Ortopedia e Traumatologia, Catania; [2] Ospedale Ss Salvatore, Ortopedia e Traumatologia, Catania

Introduzione: Il trattamento delle infezioni vertebrali prevede l'immobilizzazione vertebrale affetta dal processo infettivo associata al trattamento antibiotico. Il trattamento chirurgico è riservato ai casi con presenza di formazioni ascessuali, di crolli ed instabilità vertebrali, con o senza compressioni mielo-radicolari, e ai casi resistenti alla terapia conservativa. Lo scopo del nostro studio è quello di valutare i risultati clinici, radiografici e le complicanze del trattamento chirurgico delle spondilodisciti.
Materiali e Metodi: Sedici pazienti, con età media di 62 anni (50-74 anni), affetti da spondilodiscite (1 caso cervicale, 7 dorsali e 8 lombari) sono stati trattati chirurgicamente con approccio posteriore mediante toilette del focolaio infetto, decompressione delle strutture nervose coinvolte ed artrodesi con mezzi di sintesi e di innesti ossei, terapia antibiotica mirata e tutela ortopedica. Il follow-up medio è stato di 6 anni (range 2-10 anni). Per il nostro studio abbiamo utilizzato parametri clinici (scala VAS del dolore), radiografici (valutazione della fusione), esami di laboratorio e l'eventuale comparsa di complicanze.
Risultati: Tutti i pazienti presentavano una immediata cessazione della sintomatologia dolorosa: la scala VAS per il dolore passava da valori medi di 8,4 ad 1,6 dopo il trattamento chirurgico. La VES e conta leucocitaria rilevarono la risoluzione del processo infettivo in tutti i pazienti. Le radiografie eseguite a distanza mostrarono sia l'attecchimento del trapianto osseo e sia una solida fusione in tutti i pazienti. Non ci sono state complicanze cliniche legate al trattamento chirurgico.
Conclusioni: L'atto chirurgico di debridement dei tessuti necrotici, l'impianto d'innesti ossei e mezzi di sintesi insieme alla terapia antibiotica mirata, permettono la guarigione dell'infezione. L'immediata stabilità vertebrale previene la comparsa di deformità vertebrali e contribuisce alla guarigione dell'infezione determinando inoltre la riduzione del dolore e il rapido recupero funzionale del paziente.
Discussione: In passato l'utilizzo dei mezzi di sintesi in corso di di spondilodiscite era impensabile, successivamente sono stati progressivamente utilizzati avendo il buon senso di posizionarli lontano dal focolaio infetto, oggi, anche se ancora controverso, vengono utilizzati impiantandoli anche a ridosso delle vertebre in preda ad infezione.

Risultati dell'impianto di artroprotesi di anca e ginocchio dopo artrite infettiva: timing e strategie chirurgiche

Antonio Virgilio Pellegrini[1], Claudio Legnani[2], Vittorio Macchi[2], Christina Rinallo[3], Enzo Meani[4]

[1] Clinico San Siro, Ortopedia, Milano; [2] Istituto Clinico San Siro, Centro di Traumatologia Dello Sport e Chirurgia Articolare Mini-Invasiva, Milano; [3] Milano; [4] Ist.Clinico S.Siro Spa - Milano

Introduzione: Da molti anni si è affermato il principio che è possibile impiantare protesi con successo a livello di anca e di ginocchio anche in esiti di artrite infettive. Non vi è tuttavia consenso sui parametri da utilizzare per valutare la completa risoluzione dell'infezione locale osteoarticolare, sull'intervallo di tempo da rispettare tra la risoluzione completa dell'infezione e l'impianto protesico e infine sull'impiego della tecnica in 1 o 2 tempi, con spaziatore intervallare, per l'impianto protesico.
Materiali e Metodi: 15 casi di protesi di anca e ginocchio eseguiti in pazienti con pregressa artrite infettiva sono stati esaminati retrospettivamente. Per valutare il corretto intervallo temporale da rispettare tra la risoluzione dell'infezione e l'impianto protesico, sono sati utilizzati esami ematochimici (VES, PCR) e imaging (scintigrafia con leucociti marcati). In 9 pazienti in cui i parametri legati allo stato infettivo si erano negativizzati si è optato per un impianto in un unico tempo con profilassi antibiotica pre-operatoria standard, mentre in 6 pazienti in cui l'infezione era così recente da non consentire assoluta certezza circa la risoluzione dell'infezione, si è optato per una soluzione in 2 stadi, con una terapia antibiotica estesa a 6-8 settimane, mirata dopo isolamento del patogeno.
Risultati: I pazienti sono stati valutati a un follow-up medio di 8 anni (range 5-10 anni). In tutti i casi osservati non si è avuta nessuna mobilizzazione meccanica dell'impianto, né recidiva dell'infezione.
Discussione: Dalla nostra esperienza, supportata della letteratura, emerge che l'impianto di artroprotesi dopo infezione articolare, sia questa recente sia in esiti, richieda l'analisi dello stadio dell'infezione mediante utilizzo di parametri bioumorali e di imaging. Inoltre la scelta dell'intervento in 2 tempi permette di ridurre l'intervallo di tempo da rispettare tra la risoluzione completa dell'infezione e l'impianto protesico.
Conclusioni: Il nostro studio ha mostrato risultati clinici e strumentali soddisfacenti in pazienti sottoposti a impianto di protesi dopo artrite infettiva in uno o due tempi. I criteri bioumorali e di imaging utilizzati sono risultati affidabili per guidare il chirurgo nella scelta del trattamento in 1 o 2 tempi.

QUALITÀ DEL PRESSFIT DOPO FRESATURA, LA CHIAVE DI VOLTA NELLA SCELTA DEI MATERIALI PER LE REVISIONI DEL COTILE

Michele Accardo[1], Pierre-Olivier Pinelli[2], Jean-Yves Arlaud[3], Bernard Gassend[1]

[1] Villa Ulivella, Firenze, [2] Hôpital Ste Marguerite, Marsiglia - F, [3] Clinique Juge, Marsiglia - F

Introduzione: La revisione della componente acetabolare, è probabilmente il tempo chirurgico più complesso dell'artroplastica di revisione della protesi d'anca. Numerosi e controversi sono in letteratura gli articoli riguardanti l'argomento, soprattutto in merito a quali soluzioni accingersi ad intraprendere durante la pianificazione dell'intervento. In tal senso esistono numerose classificazioni radiologiche, la più conosciuta quella di Paprosky, che hanno lo scopo di orientare il chirurgo sulle scelte da prendere.
Materiali e Metodi: Gli autori, su una serie retrospettiva di più di 900 casi in dodici anni, propongono l'integrazione di due variabili quali: "la qualità della cavità acetabolare dopo fresatura" e "l'analisi delle cause della mobilizzazione", all'algoritmo decisionale basato su Rx, TAC, Scintigrafia ed eventuale artrocentesi preoperatoria con colturale atta ad escludere eventuali infezioni.
Risultati: Nella maggior parte dei casi presi in esame, l'integrazione della diagnostica di primo e di secondo livello con le due variabili introdotte nello studio ha agevolato il chirurgo nelle opzioni di trattamento e ne ha condizionato la corretta scelta dei materiali.
Discussione: L'evoluzione dei materiali proposti dall'industria nel corso di questo studio (dal 2004 al 2015) spiega l'eterogeneità della serie passata in rassegna. Il punto di partenza (2004) corrisponde, per gli autori, all'inizio dell'utilizzo del cotile a doppia mobilità che ha rivoluzionato il post-operatorio delle revisioni di protesi d'anca.
Conclusioni: La scelta dei materiali deve, al parere degli autori, essere finalizzata a riprodurre una condizione ideale volta ad assicurare una fissazione ottimale degli impianti senza pregiudicare la buona stabilità protesica e l'usura delle superfici di contatto orientando la scelta soprattutto in base all'età e alla richiesta funzionale del paziente. Tutto ciò è oggi reso possibile, dall'utilizzo del trabecular metal con inserti in polietilene, a doppia mobilità, o in ceramica, accoppiati a teste ceramiche di grande diametro con adattatori di collo (sleeve) in titanio.

Comunicazioni MISCELLANEA 2

Lunedì 23 Ottobre 2017 dalle 09:30 alle 10:30

PROTESI D'ANCA MODULARI VERSUS MONOBLOCCO: STUDIO RETROSPETTIVO COMPARATIVO TRIBOLOGICO, CLINICO E RADIOGRAFICO

Enrico Florio[1], Gabriele Potalivo[2], Andrea Trombettoni[3], Pierluigi Antinolfi[4], Francesco Manfreda[4], Giovanbattista Mancini[5], Auro Caraffa[4]

[1] Ospedale S. Maria della Pietà di Camerino, Ortopedia e Traumatologia, Camerino; [2] Foligno; [3] Trieste; [4] Perugia; [5] Spoleto

Introduzione: La modularità in un'artroprotesi di anca è connessa a numerosi vantaggi dovuti alla necessità di ripristinare la morfologia anatomica del femore. Purtroppo essa presenta anche molteplici svantaggi, tra i quali l'instaurarsi di processi corrosivi. Abbiamo eseguito uno studio retrospettivo comparativo tribologico, clinico e radiografico su pazienti portatori di artroprotesi ABG II Modular con testa in ceramica, ABG II Modular con testa in metallo e ABG II con testa in metallo
Materiali e Metodi: Abbiamo identificato un totale di 76 pazienti di cui: 23 pazienti portatori di protesi monolitica con testa in metallo (Gruppo 1); 21 pazienti con protesi modulare con testa in ceramica (Gruppo 2); 32 pazienti con protesi modulare con testa in metallo (Gruppo 3); l'interfaccia testa-acetabolo in tutti i gruppi di pazienti prevedeva l'utilizzo del polietilene. I pazienti sono stati sottoposti a prelievo ematico e urinario per lo studio dei valori di Cr e Co da parte di un unico laboratorio di analisi. Ad ogni paziente è stata sottoposta da tre autori indipendenti la scheda di valutazione clinica Harris Hip Score e sono state visionate le radiografie in proiezione antero-posteriore di bacino sotto carico e latero-laterale per la valutazione della presenza o meno di aree di osteolisi periprotesica e\o scollamento asettico dell'impianto
Risultati: Il follow-up medio dei pazienti del Gruppo 1 fu di 46,60 mesi; quello del Gruppo 2 fu di 36,19 mesi; quello del Gruppo 3 fu di 48,12 mesi. L'analisi statistica dei valori di laboratorio di Cr e Co ha evidenziato una metallosi in tutti e tre i gruppi per ogni set di dati analizzati. I risultati peggiori (confidenza statistica maggiore) sono stati riscontrati nel Gruppo 3. In nessun caso si è riscontrato scollamento asettico dell'impianto, ma i casi di osteolisi di grado maggiore furono riscontrati sempre nel Gruppo 3. Nessuna differenza statisticamente significativa è stata riscontrata nell'analisi dei risultati clinici tra i tre gruppi
Discussione: La doppia modularità ad interfaccia MoM nell'impianto protesico è stato dimostrato da noi essere associata a risultati peggiori tribologici e radiografici. Alla luce di tutte queste problematiche rimane da capire se in effetti l'utilizzo di una protesi modulare in un paziente con diagnosi di coxartrosi primaria, in assenza di gravi deformità dell'anca, possa effettivamente avere benefici clinici e portare quindi ad una vera maggior soddisfazione del paziente e quindi ad una funzionalità articolare maggiore
Conclusioni: In letteratura è ampiamente dimostrato che le modularità stelo-collo e testa-collo sono responsabili di rilascio di ioni metallo per il verificarsi di vari fenomeni corrosivi a tali giunzioni. Tali ioni possono essere responsabili di manifestazioni cliniche locali ed extradistrettuali nel paziente, nonché dell'innesco di fenomeni di osteolisi e scollamento asettico periprotesico

RISULTATI A LUNGO TERMINE DEL TRATTAMENTO CONSERVATIVO IN CORSETTO DELLA SCOLIOSI IDIOPATICA ADOLESCENZIALE: RISULTATI COMPARATIVI TRA TIPI DI CURVE

Angelo Gabriele Aulisa[1], Marco Giordano[2], Francesco Falciglia[3], Vincenzo Guzzanti[2]

[1] Ospedale Pediatrico Bambino Gesù Roma, U.O.C. di Traumatologia, Roma; [2] Ospedale Pediatrico Bambino Gesù, Traumatologia Sede Gianicolo, Roma; [3] Ospedale Pediatrico Bambino Gesù, Traumatologia Sede Gianicolo, Roma

Introduzione: Ad oggi in letteratura i fattori che influenzano il comportamento della curva dopo il trattamento conservativo non sono ancora chiari e soprattutto non vi è accordo se l'evoluzione delle curve scoliotiche si ferma al raggiungimento della maturità scheletrica.
Lo scopo di questo studio è quello di valutare la perdita della correzione della curva scoliotica in una coorte di pazienti trattati con corsetto durante l'adolescenza e confrontare i risultati tra le curve Lombari, Toraciche e Toraco-lombari ad un follow-up minimo di 14 anni dalla completa rimozione del corsetto.
Materiali e Metodi: 99 (8 maschi) di 209 pazienti con AIS trattati con il corsetto Lionese o PASB con un Follow –up medio di 14 anni (range 12-35) hanno aderito allo studio. Tutti i pazienti hanno risposto a delle semplici domande (tra cui il lavoro, la gravidanza e il dolore) e sono state sottoposte ad un esame clinico e radiografico. I pazienti sono stati divisi in 3 sotto gruppi secondo il tipo di curva. L'analisi statistica è stata eseguita.
Risultati: Il follow-up medio a lungo termine è stato di 184.1 (Std 72.60) mesi dalla fine del trattamento in corsetto. I pazienti presentavano ad inizio trattamento una curva di 33° Cobb (Std 9.5), alla fine dello svezzamento 19° e mostravano una lieve perdita di correzione 23° al follow-up di almeno 14 anni dalla rimozione. Tuttavia, non vi è differenza statisticamente significativa dei gradi Cobb tra la fine del trattamento e il periodo di follow-up a lungo termine ($p = 0,11$).
Il sotto gruppo con curve Toracolombari ha mostrato una curva Cobb ad inizio trattamento di 30.46° (Std 9.041), 35.17° (Std

9.8) nelle Toraciche e 28.17 (Std 7.5) nelle Lombari. Alla fine dello svezzamento e al follow-up a lungo termine i valori erano rispettivamente 17.04 ° e 19 ° nelle Toracolombari, 22.69 ° e 25.69 ° nelle Toracica e 14.77 ° e 17,65 nelle Lombari. Tra i sottogruppi non vi è differenza statisticamente significativa nella progressione della curva scoliotica a lungo termine.
Il questionario mostrava un attività lavorativa nel 65% a tempo pieno e nel 15% a tempo parziale. Il 32% aveva avuto almeno una gravidanza e il 18% di questi aveva avuto dolore in gravidanza. Il 3% presentava un mal di schiena legato ad instabilità. Nessun paziente ha subito un intervento chirurgico dopo la maturità.
Discussione: Le curve lombari mostrano una correzione maggiore rispetto alle curve Toraciche e Toracolombari ma non sono state evidenziate differenze significative nella progressione alla fine del trattamento conservativo nei 3 sotto gruppi ad un follow-up medio di 14 anni. Questi risultati sono in contrasto con la storia naturale, che ha mostrato un aumento graduale e modesto della curva anche a maturità scheletrica, anche se in 3 casi una instabilità ha richiesto un nuovo trattamento.
Conclusioni: Il trattamento in corsetto conferma la sua efficacia nelle curve moderate anche ad un follow-up a lungo termine.

LE FRATTURE COMPLESSE DI SCAPOLA: TIPS AND TRICKS

Enzo Scirica[1], Marcello Butera[1], Ugo Mattaliano[1], Francesco Raso[2], Roberto Sciortino[1]

[1] Arnas Ospedale Civico, Ortopedia e Traumatologia, Palermo; [2] Arnas Ospedale Civico, Ortopedia e Traumatologia, Palermo

Introduzione: Le fratture di scapola sono lesioni rare, spesso causate da traumi ad alta energia e frequentemente associate a lesioni di altri segmenti ossei o distretti corporei. In passato erano per lo più trattate in maniera conservativa. Studi clinici degli ultimi decenni hanno rivelato che alcuni tipi di fratture meritano il trattamento chirurgico per evitare risultati funzionali sfavorevoli o dolore cronico.
Materiali e Metodi: Nella nostra casistica, dal dicembre 2014 al gennaio 2017, sono state trattate 21 fratture di scapola. Tutte sono state studiate mediante esami RX e TC-3D e classificate secondo la classificazione di Ideberg. Per 11 pazienti si è optato per un trattamento chirurgico, e in particolare, tre di esse, considerate fratture complesse, sono state trattate con riduzione e sintesi con placche e viti secondo criteri AO, mediante approccio di Judet modificato. Per 10 pazienti, si è optato per il trattamento incruento, in ragione della condizione di politraumatizzato, delle comorbidità e del conseguente tempo intercorso dal trauma, o della non indicazione chirurgica, in quanto fratture composte. Tutti i pazienti hanno osservato un periodo di immobilizzazione variabile tra i 15 e i 30 giorni e successivamente sottoposti ad adeguato protocollo fisioterapico.
Risultati: Sono stati effettuati controlli clinici e RX-grafici a 1, 3, 6 mesi e a 1 anno; non si sono verificate complicanze post-operatorie, come infezioni, rigidità articolare, discinesie scapolo-toraciche o fallimento dell'impianto; tutti i pazienti sono stati valutati mediante Constant score and Simple Shoulder Test (SST), con risultati tra il buono e l'eccellente, solo 2 pazienti hanno presentato rigidità articolare.
Discussione: Le fratture della scapola sono fratture rare e complesse, spesso in pazienti politraumatizzati e in associazione con altre lesioni, d'organo o apparato, e per tale motivo, non di rado, vengono trattate secondariamente rispetto ad esse. Vanno studiate in maniera approfondita mediante esami Rx e TC e trattate, sempre più di frequente, mediante riduzione e sintesi delle fratture, secondo corretta indicazione al trattamento chirurgico.
Conclusioni: È nostro parere che, oggi, rispetto al recente passato, anche grazie ai progressi delle tecniche di imaging, ci sia sempre più spazio per il trattamento chirurgico di queste fratture sebbene rimanga una chirurgia complessa e non scevra da rischi, e per tale motivo, da affidare a chirurghi esperti, stabilendo delle linee guida che possono orientare verso il corretto trattamento.

NOSTRI RISULTATI PRELIMINARI CON PROTESI DI POLSO MOTEC

Landino Cugola[1], Giovanni Dib[2], Alberto Mantovani[3], Enrico Carità[4], Ruggero Testoni[5]

[1] Clinica Pederzoli, Chirurgia Arto Superiore, Piossasco; [2] Università degli Studi di Verona, Ortopedia e Traumatologia, Salò; [3] Legnago; [4] Verona; [5] Peschiera del Garda

Introduzione: L'artroplastica totale di polso sta occupando sempre più spazio nel trattamento della patologia artrosica con modelli diversi, concettualmente e nel design, ma ancora con risultati a lungo termine non noti. Nella nostra casistica stiamo sostituendo precedenti modelli con un nuovo tipo, MOTEC, non cementato, modulare sferoidale, che in Norvegia viene impiantato dal 2006 con soddisfazione degli utilizzatori. Noi presentiamo, preliminarmente, la nostra breve esperienza.
Materiali e Metodi: Abbiamo impiantato 5 MOTEC: due in pazienti con esiti di carpectomia prossimale che avevano sviluppato una artrosi dolorosa, un altra in un paziente con artrosi primaria ed altre due in pazienti affetta da morbo di Kienbock IV stadio.
Risultati: Il follow up medio dei 5 pazienti è 6 mesi (range 4 - 8 mesi):
ROM medio in flesso-estensione del polso è risultato 80°, VAS 2,2 nei 5 pazienti.
In particolare tre pazienti hanno avuto un recupero del ROM di rispettivamente 110° - 100° - 90° e VAS di 1. Di questi tre pazienti, 1 ha sviluppato una neuropatia del nervo mediano attribuita a un becco osteofitosico e trattato di conseguenza con risoluzione della sintomatologia. Un paziente affetto da artrosi primaria ha avuto un recupero del ROM di 50° e VAS 3 durante attività. Il quinto paziente ha avuto un recupero del ROM di 60° con modica dolenzia (VAS 5) alla presa di forza. In questi preliminari non abbiamo osservato fenomeni di radiolucenza, infezioni o lussazioni degli impianti.
Discussione: Al di là della valutazione dei risultati (data la breve esperienza) interessano le caratteristiche della protesi:

- una facilità di applicazione per il design dell'impianto tempi operatori più brevi
- verosimili minori probabilità di loosening nella componente distale essendoci solo uno stelo
- verosimili non problemi di detriti nei tessuti molli circostanti non contenendo questa protesi componenti in polietilene

Conclusioni: La soddisfazione finora con questi preliminari ci convince a continuare ad offrire questa protesi ai nostri pazienti. Modificheremo la nostra tecnica iniziale di impianto ritenendo utile, a livello dell'articolazione capitato - 3° metacarpo l'osteotomia che facilita l'inserimento del gambo distale e considerando anche una eventuale artrolisi volare nei casi in cui non ottenga una buona estensione del polso.

RISULTATI CLINICI A DISTANZA DEL TRATTAMENTO CHIRURGICO DELLA DISCOPATIA DEGENERATIVA DEL RACHIDE LOMBARE

Leonard Meco[1], Francesco Saverio Sirabella[1], Monia Martiniani[2], Nicola Specchia[2]

[1] Clinica di Ortopedia Adulta e Pediatrica, Chirurgia Generale e Specialistica, Ancona; [2] Clinica di Ortopedia Adulta e Pediatrica, Chirurgia Generale e Specialistica, Ancona

Introduzione: Il presente studio si pone l'obiettivo di confrontare i risultati clinici a lungo termine tra un gruppo di pazienti affetti da discopatia degenerativa del rachide lombare sottoposti ad artrodesi ed uno omogeneo sottoposto a neutralizzazione dinamica con sistema Dynesys.

Materiali e Metodi: Tra il 2003 e il 2013 sono stati trattati 58 pazienti con discopatia degenerativa al livello L4-L5 del rachide lombare, divisi in due gruppi in base al tipo di trattamento: Gruppo A, 28 pazienti trattati con artrodesi rigida, età media 52.6 anni; Gruppo B, 30 pazienti trattati con neutralizzazione dinamica, età media 50.4 anni. Sono stati valutati i risultati clinici con VAS score e questionario ODI e radiografici con RX in proiezioni standard e dinamiche in flesso-estensione nei tempi preoperatori, dell'immediato post-operatorio e a un follow-up a lungo termine per poter valutare lo sviluppo di una sindrome giunzionale sovrastante il livello trattato. I dati ottenuti sono stati analizzati con test T di student.

Risultati: Gruppo A: la riduzione della VAS media nel postoperatorio e nel follow-up rispetto al pre-operatorio risulta statisticamente significativa con una $p<0.01$. Si è verificato un miglioramento della percentuale ODI dal pre-operatorio al post-operatorio, statisticamente significativo con una $p<0.01$. Gruppo B: la riduzione della VAS media nel post-operatorio e nel follow-up rispetto al pre-operatorio risulta statisticamente significativa con una $p<0.01$. Si è verificato un miglioramento della percentuale ODI dal pre-operatorio al post-operatorio, statisticamente significativo con una $p<0.01$. La media dell'ODI post-operatoria nel gruppo B mostrava un miglioramento rispetto a quella del gruppo A statisticamente significativo con una $p=0.026$. Nello studio radiografico si è evidenziata una riduzione dell'altezza media dello spazio intersomatico L3-L4 in entrambi i gruppi. I valori medi di lordosi globale e segmentale del gruppo B sono maggiori rispetto a quelli del gruppo A benchè non statisticamente significativi. Nel gruppo A il 18% (5 pazienti) al follow-up ha presentato un peggioramento clinico con segni radiologici di discopatia degenerativa del livello sovrastante, mentre nel gruppo B il 20% (6 pazienti).

Discussione: Entrambe le tecniche comportano un miglioramento clinico nel post-operatorio rispetto al pre-operatorio. L'ODI nel post-operatorio del gruppo B mostra un miglioramento statisticamente significativo rispetto al gruppo A. Tale differenza potrebbe essere dovuta a fattori intrinseci al paziente e a fattori legati all'intervento.

Conclusioni: Lo studio effettuato dimostra che l'artrodesi e la neutralizzazione dinamica sono metodiche efficaci nel trattamento della discopatia degenerativa del rachide lombare, gravate potenzialmente e con una frequenza pressocchè sovrapponibile, dallo sviluppo, nel tempo, di una Sindrome Giunzionale.

ESPERIENZA NELLA REVISIONE PROTESICA DELLA SOLA COMPONENTE ACETABOLARE MEDIANTE VIA D'ACCESSO ANTERIORE ALL'ANCA

Cesare Faldini[1], Federico Pilla[1], Domenico Fenga[2], Niccolò Stefanini[1], Carlotta Calamelli[1], Antonio Mazzotti[1], Michele Attilio Rosa[3], Francesco Traina[4]

[1] Istituto Ortopedico Rizzoli, II Clinica Ortopedica e Traumatologica, Bologna; [2] Scienze Biomediche, Odontoiatriche e Delle Immagini Morfologiche e Funzionali, Messina; [3] University Hospital "G. Martino", Department of Biomedical Sciences, Morphological and Functional Images, Messina; [4] Istituto Ortopedico Rizzoli, II Clinica Ortopedica e Traumatologica, Bologna

Introduzione: Il numero di revisioni protesiche di una o entrambe le componenti articolari è in costante aumento. La procedura standard prevede di utilizzare nella revisione l'accesso chirurgico impiegato per l'impianto primario a meno che non si prevedano tempi chirurgici accessori che possono essere eseguiti solo con alcuni accessi chirurgici o in base alle possibili complicanze chirurgiche. In caso di revisione isolata della componente acetabolare, l'utilizzo della via d'accesso anteriore permette una ottima visualizzazione della cavità cotiloidea con traumatismo minimo sui muscoli e tessuti molli già sottoposti a precedente chirurgia, permette una facile ricostruzione di mancanze ossee anche a livello dell'ala iliaca e una facile estensione in regione endopelvica in caso sia necessario mettere in sicurezza il fascio vascolare iliaco. Appare quindi un approccio con vantaggi oggettivi in caso di revisioni interessanti la sola componente acetabolare. Tuttavia, viene raramente usata e in letteratura ci sono pochi lavori.

Materiali e Metodi: In questo studio sono stati inclusi 23 pazienti sottoposti a revisione della componente acetabolare dal Gennaio 2012 al Dicembre 2015. Il deficit acetabolare è stato classificato secondo Paprosky: 16 pazienti presentavano un deficit acetabolare di grado I o II, 5 di grado 3A, 1 di grado 3B e

1 di grado 4. La valutazione clinica è stata eseguita utilizzando l'Harris Hip Score (HHP) e con follow-up clinico e radiografico a 1, 2, 3, 6 mesi, 1 anno e successivamente su base annuale.
Risultati: Il follow-up medio è risultato 28 mesi (12–48). Non abbiamo registrato lussazioni o lesioni neuro-vascolari maggiori e casi di infezione profonda. Si sono invece manifestate alcune complicanze precoci minori: 4 casi di ritardo di guarigione della ferita chirurgica e 2 casi di paralisi transitoria del nervo femorocutaneo laterale. L'Harris Hip Score post-operatorio medio è risultato 82.2, con l'82,5% di risultati buoni o eccellenti.
Discussione:
Conclusioni: I buoni risultati ottenuti nella nostra esperienza ci fanno considerare la via d'accesso anteriore una valida opzione in caso di revisioni protesiche della sola componente acetabolare. I risultati clinici ottenuti sono compatibili con quelli riportati in letteratura, le complicanze maggiori sono percentualmente inferiori. Tuttavia, la numerosità della serie di pazienti presa in considerazione non ci può fare essere conclusivi sulla metodica e altri studi con un numerosità maggiore sarebbero necessari.

IL TRATTAMENTO CHIRURGICO DELLA METATARSALGIA DA INSTABILITÀ METATARSOFALANGEA CON TECNICA PERCUTANEA

Elena Manuela Samaila[1], Stefano Negri[2], Mara Laterza[2], Valentina Luppi[2], Bruno Magnan[2]

[1] Aoui Verona, Dai di Chirurgia Ed Odontoiatria, Verona; [2] Aoui Verona, Dai di Chirurgia Ed Odontoiatria, Verona

Introduzione: Nelle metatarsalgie di origine biomeccanica, di gran lunga le più frequenti nella pratica clinica, il trattamento chirurgico può essere indicato in caso di fallimento delle metodiche conservative ed ortesiche. Abbiamo utilizzato un'osteotomia distale dei metatarsali laterali eseguita con tecnica completamente percutanea nel trattamento delle metatarsalgie biomeccaniche con instabilità metatarsofalangea, nei casi in cui l'articolazione interessata sia ancora riducibile in assenza di deformità strutturali delle dita. Lo studio prospettico ha avuto come obiettivo principale quello di verificare la possibilità di ottenere con tecnica M.I.S. percutanea risultati analoghi a quelli riportati nella Letteratura con le tecniche di osteotomia metatarsale a "cielo aperto" e nel contempo analizzare gli eventuali vantaggi o svantaggi rispetto a queste ultime in termini di complicanze, costi, tempi chirurgici e di guarigione.
Materiali e Metodi: Sono state eseguite 106 osteotomie percutanee in 57 pazienti (55 donne ed 2 uomo) per un totale di 70 piedi. L'età media dei pazienti al momento dell'operazione è stata di 60,2 anni (min 30, max 81 anni). I pazienti sono stati prospetticamente valutati clinicamente e radiograficamente prima dell'intervento e a 3, a 6 mesi e ad 1 anno dall'intervento chirurgico e al follow-up mediante schede di valutazione dell'American Orthopedic Foot and Ankle Society (A.O.F.A.S.) per le articolazioni metatarsofalangee ed interfalangee e indagine radiografica sotto carico.
Risultati: Il follow up medio è stato di 45,0±13,3 mesi. Il punteggio medio secondo l'A.O.F.A.S. score è variato da 42.7 ± 13.4 preoperatorio a 92.8 ± 8.6 al follow up. I controlli radiografici hanno evidenziato la progressiva consolidazione dei monconi di osteotomia in tutti i casi, con un corretto orientamento dell'articolazione metatarsofalangea. Tra le complicanze si è osservato un caso con frattura da stress, due casi di metatarsalgia da trasferimento e un caso di sofferenza cutanea. Non si sono evidenziate complicanze maggiori, né casi di necrosi avascolare delle teste metatarsali.
Discussione: I risultati valutati mediante il punteggio A.O.F.A.S. hanno dimostrato un signficativo incremento di questi sin dal 3 mese postoperatorio, per la notevole remissione del dolore, con la tendenza al mantenimento di tali valori fino al follow-up. Il basso rischio di complicanze può essere associato alla mini-invasività di questa tecnica, eseguita in tempi chirurgici molto brevi.
Conclusioni: Le osteotomie percutanee dei raggi laterali rappresentano un'opzione chirurgica affidabile nelle metatarsalgie da instabilità metatarsofalangea, in particolare negli stadi precoci, nei casi in cui il dolore non sia responsivo al trattamento conservativo, eventualmente anche in associazione al trattamento delle deformità del I° raggio.

Comunicazioni MISCELLANEA 3

Lunedì 23 Ottobre 2017 dalle 10:30 alle 11:30

LE FRATTURE ARTICOLARI DEL RADIO DISTALE TRATTATE MEDIANTE OSTEOSINTESI CON PLACCA E VITI: RISULTATI CLINICI E RADIOGRAFICI A LUNGO TERMINE

Simona Odella [1], Ugo Dacatra[2], Paola De Bo'[2], Jane Messina[2], Virgilio Emilio Pedrini[2], Elia Creta[2], Francesco Locatelli[2], Pierluigi Tos[3]

[1] Asst Gaetano Pini - Cto, Uo Chirurgia Della Mano e Microchirurgia, Milano; [2] Milano; [3] Asst Gaetano Pini-Cto, Ortotraumatologia - Uo Chirurgia Della Mano e Microchirurgia, Milano

Introduzione: Le fratture del radio distale rappresentano circa 1/6 di tutte le fratture e i 3/4 di quelle coinvolgenti l'avambraccio. Il trattamento di queste fratture deve essere volto a ripristinare per quanto possibile la normale anatomia evitando malconsolidazioni che possono compromettere la normale motilità dell'articolazione radio-carpica; l'utilizzo di placche e viti a stabilità angolare consente una precoce mobilizzazione nel post operatorio con un conseguente recupero della articolarità più veloce.
Materiali e Metodi: Nella nostra unità operativa dal 1995 al 2016 sono state trattate chirurgicamente mediante osteosintesi con placca e viti 1924 fratture, di queste ne abbiamo rivalutate 50 ad interessamento articolare tipo C secondo la classificazione AO, 50 ad interessamento parzialmente articolaredel tipo B e 50 ad interessamento extra-articolare del tipo A. Sono state valutate, ad un follow up minimo di 6 mesi – massimo di 21 anni (FU medio 14 aa), con le schede di valutazione oggettiva Mayo wrist score e per la valutazione soggettiva il Quick Dash.
Risultati: Per la valutazione del tipo di frattura abbiamo scelto la classificazione AO.
Nelle fratture extra-articolari i risultati sono stati eccellenti e buoni nel (tipo A: MWS 90 e QD 9), in quelle parzialmente articolari buoni nel (tipo B: MWS 80 e QD 12), e nelle frattura ad interessamento articolare discreti e buoni (tipo C: MWS 60 e QD 16). La maggior complicanza è stata la complex regional pain syndrome, che è stata trattata mediante terapia con disfosfonati.
Discussione: Ancora oggi in letteratura è discussa l'indicazione al trattamento chirurgico in presenza di fratture articolari del radio distale, nella popolazione oltre i 70 anni l'attenzione è maggiormente focalizzata sulla remissione del dolore, la scelta di un trattamento chirurgico o conservativo è strettamente correlata al tipo di frattura e alla deformità che da essa può esitare se non trattata mediante riduzione e sintesi con placca e viti. L'accentuata angolazione dorsale è più tollerata che non l'accorciamento del radio distale sul piano frontale che comporta un mal allineamento della articolazione radio ulnare distale, un difetto di 3 mm è già sufficiente per esitare in un polso doloroso. La scelta del tipo di trattamento nella popolazione anziana è determinata dal coinvolgimento della superficie articolare, dalla instabilità della frattura, dalla valutazione del possibile dolore residuo nelle funzioni quotidiane e dalle esigenze funzionali del paziente.
Conclusioni: Il ripristino della anatomia e la mobilizzazione precoce nelle fratture del radio distale sono la condizione che consente un recupero articolare e funzionale da discreto a eccellente in base al coinvolgimento o meno della superficie articolare, tali risultati si mantengono stabili anche in presenza di un lungo follow-up.

COST-BENEFIT ANALYSIS OF ANTIBACTERIAL COATINGS OF JOINTPROSTHESIS

Carlo Luca Romanò[1], Maria Teresa Trentinaglia[2], Nicola Logoluso[3], Ilaria Morelli[4], Lorenzo Drago[5]

[1] Centre for Reconstructive Surgery and Osteoarticular Infections, Milano Biofilm Center, Milano; [2] Department of Economics – University of Milan, Milano; [3] Centre for Reconstructive Surgery and Osteoarticular Infections, Centre for Reconstructive Surgery and Osteoarticular Infections, Corinaldo; [4] Università degli Studi di Milano - Irccs Istituto Ortopedico Galeazzi, U.O. di Ortopedia Pediatrica, Milan; [5] Laboratory of Clinical-Chemistry and Microbiology, Scienze Biomediche Per LA Salute, Milano

Introduzione: Le infezioni correlate agli impianti sono legate alla fomazione del biofilm batterico. Per prevenire l'adesività batterica e la formazione del biofilm, diversi rivestimenti antibatterici sono stati messi a punto negli ultimi anni; molti hanno dimostrato di essere efficaci in studi preclinici, mentre alcuni sono ormai disponibili nel mercato o prossimi ad esso. Al fine di valutare il rapporto cost-beneficio di tali nuove tecnologie, abbiamo eseguito un'analisi economica, applicata all'uso dei rivestimenti antibatterici per la protezione di protesi articolari.
Materiali e Metodi: È stato messo a punto un apposito programma elettronico, che permette la valutazione combinata dei seguenti parametri:

- costo diretto medio per impianto protesico;
- numero di impianti protesici eseguiti in un anno presso un dato presidio ospedaliero/clinica;
- tasso atteso di infezioni peri-protesiche;
- costo medio della gestione della complicanza settica;
- costo medio di un ipotetico rivestimento antibatterico;
- percentuale di riduzione degli eventi infettivi derivante dall'applicazione del rivestimento antibattetico.

Il software è stato quindi applicato, simulando diversi scenari,

sulla base del valore dei diversi parametri, desumibile dai dati di letteratura e dai prezzi correnti di alcuni rivestimenti antibatterici. È stata quindi condotta un'analisi separata dell'impatto dell'uso di un eventuale rivestimento antibatterico sui costi medico-legali.
Risultati: L'analisi, eseguita su diversi rivestimenti antibatterici, inclusi alcuni cementi antibiotati, rivestimenti in argento e l'idrogel antibatterico DAC (Novagenit Srl), ha permesso di dimostrare come il vantaggio economico sia legato strettamente all'efficacia del rivestimento ed al tasso atteso di infezioni post-operatorie. In particolare, sia l'uso di cementi con doppio antibiotico, sia l'idrogel antibatterico DAC dimostrano un profilo costo-beneficio favorevole, che diviene ancora più evidente nei pazienti con rischio di infezione aumentato (Odds Ratio 2 o superiore). A ciò si deve aggiungere il beneficio sui costi medico-legali, che da solo compensa completamente il costo diretto di tali tecnologie qualora siano in grado di ridurre il tasso di infezione di almeno il 50%.
Discussione: Il presente studio dimostra per la prima volta la possibilità di condurre un'analisi economica, correlata ai costi diretti ed ai benefici attesi di nuove tecnologie applicate alla prevenzione delle infezioni post-chirurgiche in ortopedia.
Conclusioni: L'applicazione di un algoritmo di calcolo del cost-beneficio di rivestimenti antibatterici può essere utile per scegliere quali nuove tecnologie introdurre nella pratica clinica e con quale indicazione, consentendo non solo un migliore trattamento dei pazienti ma anche un risparmio della spesa sanitaria complessiva ed una riduzione del contenzioso medico-legale.

TECNICHE A CONFRONTO NEL TRATTAMENTO DEL PIEDE PIATTO FLESSIBILE DELL'ADOLESCENTE

Claudia Angela Di Silvestri[1], Marco Ganci[2], Andrea Vescio[3], Cristian Indino[4], Federico Usuelli[5], Vito Pavone[6], Giuseppe Sessa[7]

[1] Clinica Ortopedica Aou Policlinico-Vittorio Emanuele, Clinica Ortopedica, Catania; [2] A.O.U.P. Vittorio Emanuele, Catania; [3] A.O.U.P. Vittorio Emanuele, Clinica Ortopedica, Catania; [4] Irccs Istituto Ortopedico Galeazzi, U.O. C.A.S.C.O. - Piede e Caviglia, Milano; [5] Irccs Istituto Ortopedico Galeazzi, U.O. C.A.S.C.O. - Piede e Caviglia, Milano; [6] A.O.U.P. Vittorio Emanuele - Catania; [7] A.O.U.P. Vittorio Emanuele, II Clinica Ortopedica Università di Catania, Catania

Introduzione: Il piede piatto flessibile è una condizione diffusa tra gli adolescenti, che si manifesta con appiattimento della volta plantare, valgismo del retropiede, abduzione dell'avampiede, valgismo dell'alluce, in alcuni casi brevità del tendine di Achille. I pazienti che ne sono affetti lamentano algia plantare, che talvolta si ripercuote su altri distretti, faticabilità durante lo svolgimento delle attività sportive, cadute frequenti, impaccio motorio, consumo asimmetrico delle calzature. Varie tecniche sia esosenotarsiche che endosenotarsiche sono state descritte per il trattamento di questa patologia. Lo scopo di questo studio è stato mettere a confronto i risultati clinici e radiografici di pazienti affetti da piede piatto flessibile dell'adolescente trattati secondo due differenti metodiche: calcaneo-stop con vite esosenotarsica e artrorisi endosenotarsica.
Materiali e Metodi: Sono stati rivalutati 120 pazienti, trattati tra il 2011 e il 2014, così suddivisi: GRUPPO A: 68 pazienti di età media 11,3 anni (range 9-14 anni), di cui 38 maschi (55,9%), trattati con calcaneo-stop con vite esosenotarsica, per un totale di 136 piedi; GRUPPO B: 52 pazienti di età media di 12,3 anni (range 9-14 anni), di cui 31 maschi (59,6%), trattati con artrorisi endosenotarsica (endortesi), per un totale di 104 piedi. La valutazione clinica ha incluso gli score: American Orthopaedic Foot and Ankle Score (AOFAS), Self-reported Foot and Ankle Score (SEFAS), Visual Analogue Scale (VAS). Sulle rx-grafie in carico del piede sono stati valutati gli angoli: Kitès, Talar declination, Calcaneal inclination.
Risultati: Nel GRUPPO A, al follow-up medio di 3,08 anni (range 1,79-5,37 anni), l'AOFAS medio è stato 97,64, il SEFAS 47,31; il kitès angle è passato da 31,3° a 24,95°, il talar declination da 38,2° a 27,1°; il calcaneal inclination da 12,8° a 16,1°. Nel gruppo B, al follow-up medio di 3,45 anni (range 1,21-5,13 anni), l'AOFAS medio è stato 97,3, il SEFAS 47,18; il kitès angle medio si è ridotto da 26,16° a 24,56°, il talar declination da 31,5° a 25,8°; il calcaneal inclination è passato da da 15,20° a 17,8°. In nessun paziente si sono verificate complicanze maggiori.
Discussione: Dai parametri radiografici studiati non sono emerse differenze statisticamente significative tra le due tecniche, eccetto che per il talar declination, i cui valori hanno mostrato un minimo vantaggio di correzione a favore del trattamento con calcaneo-stop. Gli score clinici hanno confermato un buon livello clinico e funzionale per entrambi i gruppi.
Conclusioni: Dai risultati di questo studio è emerso che in entrambi i gruppi si è verificato il miglioramento dei parametri rx-grafici studiati e il raggiungimento di buoni risultati clinici e funzionali.

LESIONI CUTANEE IN CORSO DI SINDROME DEL TUNNEL CARPALE: NUOVO SEGNO SEMEIOLOGICO?

Ignazio Scaravilli[1], Gabriele Scaravilli[2], Raffaele Pezzella[3], Bruno Di Maggio[4], Pasquale Bianchi[5]

[1] Casa di Cura San Michele, San Michele, Caserta; [2] Uoc Ortopedia e Traumatologia - Piedimonte Matese, Asl Caserta, Piedimonte Matese; [3] Università Della Campania Luigi Vanvitelli, Clinica Ortopedica, Napoli; [4] Uoc Ortopedia e Traumatologia - Piedimonte Matese, Asl Caserta; [5] Pozzuoli

Introduzione: La letteratura internazionale ha dato ampio spazio alle manifestazioni di tipo neurologico che si riscontrano in pazienti affetti da patologia cronica di un nervo periferico. Le alterazioni della conduzione sensitivo-motoria sono state spesso attribuite a turbe di tipo vascolare, che compromettono il normale afflusso di metaboliti e di ossigeno alle fibre nervose, oltre che ad un'azione meccanica diretta sulla membrana mielinica. Il riscontro in molti pazienti con lesione cronica di un nervo periferico anche di alterazioni del trofismo cutaneo suggeriscono, però, l'esistenza di fattori che agiscono sia sul sistema nervoso che sul derma, favorendone la reciproca interazione.

Materiali e Metodi: Gli autori hanno esaminato e ricercato alterazioni trofiche della cute in un elevato numero di pazienti affetti da Sindrome del Tunnel Carpale (STC) di grado medio o grave, diagnosticata clinicamente e con indagine strumentale di tipo elettromiografico.
Risultati: Sono state riscontrate lesioni distrofiche con caratteristiche simili e tutte localizzate a livello dei territori di distribuzione del nervo mediano. Talvolta è stato possibile intuire quale fossero i rami nervosi compressi dal semplice esame obiettivo dato che è evidente una netta demarcazione tra la cute sana e quella lesa. Tali lesioni si ripetono in'elevata percentuale dei casi. Per gli autori rappresentano spesso un segno semeiologico aggiuntivo a quelli già noti in letteratura.
Discussione: In caso di compressione cronica di un nervo periferico l'integrità anatomica del nervo stesso e delle strutture circostanti è sostanzialmente conservata. Per tale motivo si ipotizza che le lesioni distrofiche riscontrate possano dipendere dall'alterazione dei livelli di neuropeptidi, i quali non garantiscono più il normale trofismo della cute e dei suoi annessi, che pertanto perdono le loro peculiarità.
Conclusioni: Quando ci si trova di fronte a lesioni cutanee con particolari caratteristiche si deve sospettare la compressione di un nervo. In particolare il riscontro di lesioni distrofiche distribuite lungo il decorso del nervo mediano, in assenza di prurito e con insorgenza stagionale può essere considerato come un criterio semeiologico aggiuntivo in corso di STC.

MEGA-PROTESI IN AMPI DIFETTI OSSEI SETTICI POST-TRAUMATICI E PERI-PROTESICI: ASPETTI DA PRENDERE IN CONSIDERAZIONE

Giorgio Maria Calori[1], Emilio Luigi Mazza[2], Massimiliano Colombo[3], Alessandra Ines Maria Colombo[2], Simone Mazzola[2], Fabio Giardina [2], Fabio Romanò[2]

[1] Asst Pini-Cto, Cor, Milano; [2] Asst Pini-Cto, Milano; [3] Asst Pini-Cto, Cor, Milano

Introduzione: Recentemente l'evoluzione della tecnologia delle protesi permette al chirurgo di sostituire interi arti. Queste protesi speciali, o megaprotesi, sono nate per il trattamento di una grave perdita ossea oncologica. Recentemente, tuttavia, le indicazioni e le applicazioni di questi dispositivi si stanno espandendo ad altre situazioni ortopediche e traumi. Da alcuni anni stiamo impiantando megaprotesi in condizioni non oncologiche come: traumi acuti con grave perdita ossea e scarsa qualità ossea; fallimenti post-traumatici settici o asettici (rappresentati da pseudoartrosi complesse e difetti ossei dimensioni critiche); perdita ossea nelle revisioni di protesi settiche/asettiche; fratture periprotesiche con mobilizzazione delle componenti e scarsa qualità ossea. Lo scopo di questo studio è quello di valutare in modo retrospettivo le complicanze che possono intercorrere sia durante che dopo l'impianto di una megaprotesi a livello degli arti inferiori in caso di perdita ossea post-traumatica o protesica e di proporre alcuni suggerimenti su come evitare e gestire tali complicanze.
Materiali e Metodi: Abbiamo retrospettivamente valutato tutte le complicanze e difficoltà che abbiamo incontrato durante o dopo l'impianto di megaprotesi in pazienti non oncologici. Tra gennaio 2008 e gennaio 2016 abbiamo trattato 110 pazienti con protesi mono e bi-articolari per grandi resezioni.
Risultati: I principali problemi critici riscontrati sono stati: il ripristino della lunghezza e della rotazione corretta dell'arto, la ricostruzione dell'apparato estensore del ginocchio, la ricostruzione trocanterica, la stabilità/dislocamento dell'impianto, la mobilità/ROM (range di movimento) dell'impianto, la copertura della pelle, la sepsi e la qualità dell'osso.
Discussione: Una megaprotesi in presenza di perdita ossea grave può essere considerata, in casi estremi opportunamente selezionati, come soluzione disponibile per il chirurgo ortopedico.
Conclusioni: Questo tipo di intervento chirurgico complesso deve essere eseguito in centri specializzati dove siano presenti conoscenze e tecnologie adeguate. Questi pazienti non devono essere trattati come i pazienti oncologici, l'aspettativa di vita è sicuramente più lunga, quindi la tecnica chirurgica e l'impianto del sistema devono essere estremamente rigorose per garantire una lunga durata della protesi. Le caratteristiche del tessuto osseo e le condizioni dei tessuti molli sono molto diverse da quelle presentate dai pazienti oncologici, creando problemi critici che il chirurgo deve conoscere ed essere in grado di gestire onde evitare gravi complicazioni.

L'ARTRODESI NEL TRATTAMENTO DELLE OSTEO-ARTRITI SETTICHE DELLA TIBIA-TARSICA

Gianmarco Simoni[1], Enrico Maria Mirko Bonura[2], David Joaquín Ortolà Morales[3], Michelangelo Palco[1], Domenico Fenga[4], Roberto Orani[5], Francesco Centofanti[5], Michele Attilio Rosa[6]

[1] Policlinico Universitario "G.Martino", Scienze Biomediche, Odontoiatriche e Delle Immagini Morfologiche e Funzionali, Messina; [2] Università di Messina, Ortopedia E Traumatologia, Gela; [3] Department of Biomedical Sciences, Morphological and Functional Images, University Hospital "g. Martino", Messina; [4] Messina, Scienze Biomediche, Odontoiatriche e Delle Immagini Morfologiche e Funzionali, Messina; [5] Istituto "Codivilla Putti", Giomi S.P.A., Osteomieliti, Cortina D'ampezzo; [6] University Hospital "G. Martino", Department of Biomedical Sciences, Morphological and Functional Images, Messina

Introduzione: L'Osteoartrite settica della tibio-tarsica comporta spesso un danno irreversibile della superficie articolare, con dolore ed impotenza funzionale. In molti casi l'artrodesi è il trattamento di scelta una volta spento il processo infettivo. La nostra casistica dimostra che nell'ultima decade si è osservato un notevole incremento di questa patologia, legato ai gravi traumi trattati con osteosintesi. In questo studio vengono presentati casi trattati presso il nostro istituto con artrodesi strumentata della T-T.
Materiali e Metodi: Tra il 2009 ed il 2016, 68pazienti (19 F,49

M, di età media 51anni) sono stati trattati con un'artrodesi tibio-astragalica strumentata. Nessun paziente presentava un'infezione attiva al momento dell'intervento. La maggior parte delle OMC della T-T erano post-traumatiche. In 8 casi è stato utilizzato un chiodo retrogrado calcaneare, in 60 casi l'artrodesi è stata eseguita con due viti cannulate. In alcuni casi di bone loss importante abbiamo associato alle varie metodiche un innesto di osso omoplastico e/o autoplastico. Sono stati esclusi dal nostro studio i casi di artrodesi ottenuta con apparato circolare di Ilizarov.
Risultati: Sono stati effettuati controlli a distanza per un follow-up minimo di 8 mesi e massimo di 7 anni. Ogni paziente ha compilato una scheda di valutazione pre– e post-operatoria, valutando SF36 e VAS Score. Per la valutazione funzionale è stato utilizzato l'AOFAS Score.
Discussione: L'incremento delle patologie settiche della T-T ha portato allo sviluppo di nuove procedure di salvataggio dell'arto. L'amputazione, metodica cui un tempo si ricorreva con una certa frequenza, è oggi un'eventualità' scongiurata grazie anche all'artrodesi.
Conclusioni: Il sacrificio di un'articolazione è generalmente una sconfitta, ma nel caso della T-T l'artrodesi dimostra ottimi risultati funzionali, compatibili con un'ottima qualità della vita e per questo è da considerarsi un'ottima soluzione.

LE FASCITI NECROTIZZANTI DELL'ARTO SUPERIORE. SERIE CLINICA E REVISIONE DELLA LETTERATURA

Bruno Battiston[1], Giulia Colzani[2], Francesco Giacalone[3], Pierluigi Tos[4], Stefano Artiaco[5]

[1] Azieda Ospedaliera Città Della Salute e Della Scienza - Presidio Cto, Sc Ortopedia e Traumatologia II - Chirurgia Della Mano, Chieri; [2] Bra; [3] Torino; [4] Asst Gaetano Pini-Cto, Ortotraumatologia - Uo Chirurgia Della Mano e Microchirurgia, Milano; [5] Sc Ortopedia e Traumatologia 2, Centro Traumatologico Ortopedico, Cto, Ortopedia e Traumatologia - Azienda Ospedaliera Universitaria Città Della Salute e Della Scienza, Torino, Torino

Introduzione: Le fasciti necrotizzanti dell'arto superiore sono patologie gravi e potenzialmente fatali. Queste infezioni possono essere causate da agenti patogeni singoli o multipli, in particolare Streptococchi beta emolitici di gruppo A e/o Stafilococchi ed agenti atipici come microorganismi marini Vibrio species. In questo studio abbiamo riportato la nostra esperienza clinica in una serie di pazienti affetti da fasciti necrotizzanti dell'arto superiore riferiti e trattati presso il nostro Centro e rivisto la letteratura relativa a queste infezioni.
Materiali e Metodi: Nel periodo in esame abbiamo osservato 4 casi di fascite necrotizzante dell'arto superiore. I pazienti, tre uomini e una donne presentavano una età media di 58 anni (40-78 anni). La patologia era insorta a seguito di contaminazione diretta associata ad uso endovenoso di droghe (1 caso) o seguito di lesione traumatica aperta (2 casi) e chiusa (1 caso). Fattori di rischio e/o comorbidità erano presenti in un solo paziente (tossicodipendenza). La diagnosi è stata basata in tutti i pazienti sulla valutazione clinica, esami di laboratorio ed indagini diagnostiche strumentali. Il LRINEC score è stato considerato come supporto diagnostico alle precedenti valutazioni. Tutti i pazienti sono stati sottoposti a trattamento chirurgico con debridement radicale dei tessuti necrotici e infetti e/o amputazione.
Risultati: Il LRINEC score eseguito prima del trattamento è risultato indicativo per alto rischio di sospetto di fascite necrotizzante in tutti i pazienti. A seguito del trattamento un paziente è deceduto e sei pazienti hanno manifestato una risoluzione dell'infezione dopo il trattamento chirurgico. Tutti pazienti hanno richiesto nel postoperatorio un ricovero in terapia intensiva e trattamento antibiotico prolungato a dosi elevate e ad ampio spettro.
Discussione: Le localizzazioni all'arto superiore rappresentano il 32% delle fasciti necrotizzanti delle estremità. Dalla revisione della letteratura si evince che i sintomi più comuni nella fase precoce di fascite necrotizzante dell'arto superiore sono rappresentati da eritema, marcato dolore all'esame clinico e termotatto positivo ed inizialmente queste infezioni possono apparire come celluliti. L'estensione rapida del processo settico con l'insorgenza di flittene, edema, crepitio, raccolte locali fluttuanti e la comparsa sintomi sistemici segnalano l'aggravamento della patologia.
Conclusioni: La diagnosi ed il trattamento chirurgico precoce e radicale con debridement ed asportazione dei tessuti infetti ed eventuale amputazione delle estremità rappresentano i fattori chiave in presenza di queste gravi infezioni. Nonostante il riconoscimento precoce e l'accuratezza del trattamento, il rischio di mortalità per insufficienza d'organo o sepsi resta elevato e nelle fasciti necrotizzanti delle estremità si osserva complessivamente al 21% dei casi.

Comunicazioni MISCELLANEA 4

Lunedì 23 Ottobre 2017 dalle 11:30 alle 12:30

ATTIVITÀ MICROBIOLOGICA E PROPRIETÀ BIOMECCANICHE DI 3 DIVERSE FORMULAZIONI DI CEMENTO ANTIBIOTATO: STUDIO QUANTITATIVO E QUALITATIVO

Annamaria Visco[1], Domenico Fenga[2], Antonino Cantivalli[3], davide nocita[1], Massimiliano Rosi[4], Alberto Giamporcaro[1], David Joaquín Ortolà Morales[5], Michele Attilio Rosa[6]

[1] Università di Ingegneria, Ingegneria, Messina; [2] Messina, Scienze Biomediche, Odontoiatriche e Delle Immagini Morfologiche e Funzionali, Messina; [3] Policlinico Universitario "G.Martino", Scienze Biomediche, Odontoiatriche e Delle Immagini Morfologiche e Funzionali, Messina; [4] Department of Biomedical Sciences, Morphological and Functional Images, University Hospital "G. Martino", Empoli; [5] Department of Biomedical Sciences, Morphological and Functional Images, University Hospital "G. Martino", Messina; [6] University Hospital "G. Martino", Department of Biomedical Sciences, Morphological and Functional Images, Messina

Introduzione: Lo scopo dello studio è quello di sviluppare una tecnica di impasto del cemento antibiotato ottimale, in modo da ottenere il maggior rilascio di antibiotico nell'articolazione per il tempo più lungo possibile, mantenendo però le proprietà biomeccaniche.
Materiali e metodi: Sono stati confezionati in ambiente sterile 3 diversi composti:

- 1° CAMPIONE:VANCOMICINA 4GR.+POLIMERO+CEMENTO 40GR;
- 2° CAMPIONE:VANCOMICINA 4GR.+SOLUZIONE FISIOLOGICA(4ML)+CEMENTO 40 GR+POLIMERO;
- 3° CAMPIONE:VANCOMICINA 4GR.+CEMENTO 40 GR.+POLIMERO

Al tempo T0 I tre campioni sono stati messi in provette sterili, aggiungendo ad ognuno 5 ml di soluzione di PBS (tampone fosfato sterile) e messi in stufa a 37 °C per 24 ore. Lo studio consiste nell'analizzare con l'HPLC il liquido in cui era immerso il cemento prelevato in giorni diversi su 60 complessivi.
Risultati: Dall'analisi dei dati grezzi è emerso che a T1 vi era una netta prevalenza di rilascio di antibiotico dal campione 1 (17702 µg/ml), rispetto al campione 2 (1814 µg/ml) e 3 (1501 µg/ml). Una differenza si è mantenuta fino al tempo T20; da T21 in poi il rilascio di antibiotico si è gradualmente livellato nei 3 campioni. L'eluizione di antibiotico si è mantenuta rilevabile fino a T60. Questi risultati sono confermati da test microbiologici. Biomeccanicamente, i campioni sono stati tutti testati tramite prove di compressione statica, compreso il controllo (senza antibiotico). I risultati sperimentali mostrano che il campione 1 ha la miglior performance al test, molto vicina al campione controllo, mentre il campione 2 la peggiore. Questo conferma che la miglior tecnica di impasto per i cementi antibiotati è quella utilizzata per il campione 1.
DISCUSSIONE: Poco emerge dalla letteratura in merito alla metodica di confezionamento del cemento antibiotato in sala operatoria.
CONCLUSIONI: Dal nostro lavoro si evince che la preparazione dei campioni è decisiva per il rilascio di antibiotico e che è possibile continuare ad avere tracce di antibiotico con efficacia antibatterica per un periodo superiore ai 60gg senza rinunciare alla stabilità meccanica.

L'ANDAMENTO DEI LIVELLI PLASMATICI DELLA PRESEPSINA NEL PERIOPERATORIO IN PAZIENTI SOTTOPOSTI AD ARTROPROTESI D'ANCA O GINOCCHIO DI PRIMO IMPIANTO: STUDIO PROSPETTICO OSSERVAZIONALE

Giovanni Vicenti[1], Davide Bizzoca[2], Vittorio Saverio Nappi[3], Florianna Palmiotto[4], Biagio Moretti[5]

[1] Università degli Studi di Bari, Dipartimento di Scienze Mediche di Base, Neuroscienze e Organi di Senso – U.O. Ortopedia e Traumatologia, Bari; [2] Università degli Studi di Bari "A. Moro"- A.U.O. Consorziale Policlinico, Scienze Mediche di Base, Neuroscienze e Organi di Senso- U.O. di Ortopedia e Traumatologia, Bari; [3] Università degli Studi di Bari "A. Moro"- A.U.O. Consorziale Policlinico, Scienze Mediche di Base, Neuroscienze e Organi di Senso- U.O. di Ortopedia e Traumatologia, Bari; [4] Università degli Studi di Bari, Smbnos, Bari; [5] Università Studi di Bari, Dipartimento di Scienze Mediche di Base, Neuroscienze e Organi di Senso - U.O. Ortopedia e Traumatologia, Bari

Introduzione: La Presepsina (sCD14-ST) è un biomarker emergente per la diagnosi precoce e la prognosi della sepsi. In ambito ortopedico, potrebbe essere utile nella gestione delle infezioni periprotesiche. Questo studio mira a valutare l'andamento dei livelli plasmatici della presepsina nel perioperatorio, in pazienti sottoposti ad artroprotesi d'anca (PTA) o ginocchio (PTG) di primo impianto, al fine di definire un range di normalità di questo marker in chirurgia protesica.
Materiali e Metodi: 48 pazienti, sottoposti a PTA o PTG nel periodo Settembre 2016-Febbraio 2017 sono stati reclutati. Criteri di inclusione: PTA/PTG di primo impianto; permanenza accesso venoso e catetere urinario <24 ore; paziente non sottoposto ad emotrasfusione omologa.

Criteri di esclusione: presenza di un'altra protesi articolare; patologie infiammatorie croniche; anamnesi positiva per infezioni ricorrenti e neoplasie maligne; intervento chirurgico nei 12 mesi precedenti; diabete mellito; assunzione di immunosoppressori/corticosteroidi; allergia ai metalli. Abbiamo individuato due gruppi: Gruppo-A, pazienti sottoposti a PTA; Gruppo-B, pazienti sottoposti a PTG cementate. Tutti i pazienti hanno eseguito la stessa profilassi antibiotica; gli interventi sono stati effettuati dalla stessa équipe chirurgica ed anestesiologica. I pazienti sono stati sottoposti ad esami ematochimici seriati, comprendenti emocromo, dosaggio presepsina (PS), proteina C reattiva (PCR) e procalcitonina (PCT), 24 prima dell'intervento chirurgico (T0) e a 24- (T1), 48- (T2), 72- (T3) e 96 ore dall'intervento (T4). La temperatura corporea (Tc) è stata registrata ogni 6 ore nell'intervallo di tempo T0-T4. La variabilità tra gruppi ed all'interno di ciascun gruppo è stata valutata; la regressione lineare ed il test di Pearson sono stati eseguiti. Un $p<0.05$ è stato considerato significativo.
Risultati: Il dosaggio comparato della PS è stato eseguito in 28 pazienti sottoposti a PTA ed in 20 pazienti sottoposti a PTG. La durata degli interventi è stata comparabile nei pazienti reclutati. Nel pre-operatorio è stata individuata una correlazione positiva tra i livelli di PS e l'età del paziente ($R=0.599$; $p=0.018$). Nel post-operatorio, nel Gruppo-A è stato riscontrato un aumento significativo della PS e degli indici di flogosi, mentre nel gruppo B la PS si è attestata su valori sovrapponibili al T0.
Discussione: La PS aumenta significativamente nel postoperatorio dopo PTA. Il mancato aumento della PS, dopo PTG, dimostra l'influenza del cemento antibiotato sulla progressione di tale biomarker.
Conclusioni: La PS è un indice affidabile nel monitoraggio dello stress chirurgico dopo PTA di primo impianto, mentre non aumenta significativamente dopo l'impianto di PTG cementate.

L'IMPORTANZA DEL CHIRURGO NELLA PIANIFICAZIONE DELLE TAGLIE PROTESICHE CON STRUMENTARI PAZIENTE-SPECIFICI PER PROTESICA DI GINOCCHIO

Davide Cucchi[1], Alessandra Menon[1], Beatrice Zanini[2], Stefano Pasqualotto[1], Paolo Ferrua[3], Riccardo Compagnoni[2], Carlo Alberto Stoppani[1], Pietro Simone Randelli[1]

[1] Azienda Socio Sanitaria Territoriale Centro Specialistico Ortopedico Traumatologico Gaetano Pini-Cto, 1° Divisione, Milano; [2] Azienda Socio Sanitaria Territoriale Centro Specialistico Ortopedico Traumatologico Gaetano Pini-Cto, Milano; [3] Azienda Socio Sanitaria Territoriale Centro Specialistico Ortopedico Traumatologico Gaetano Pini-Cto, Chirurgia Articolare del Ginocchio, Milano

Introduzione: L'uso di strumentari paziente-specifici (PSI) in chirurgia protesica di ginocchio potrebbe migliorare la precisione nella scelta della taglia protesica corretta. Tuttavia, in letteratura gli studi che valutano l'affidabilità del planning creato dalla casa produttrice sono scarsi. L'obiettivo di questo studio è valutare l'affidabilità del planning proposto dalla casa produttrice e l'effetto delle modifiche apportatevi dal chirurgo sull'accuratezza finale delle taglie delle componenti protesiche.
Materiali e Metodi: Le taglie pianificate dalla casa produttrice per 45 protesi totali di ginocchio sono state registrate, così come le modifiche apportate dal chirurgo al planning. Il planning iniziale della casa produttrice e quello finale del chirurgo sono stati entrambi confrontati con la taglia delle componenti protesiche effettivamente impiantate.
Risultati: Il planning della casa produttrice differiva da quello definitivo nel 20% dei casi per quanto riguarda le componenti femorali e nel 51.1% per quelle tibiali. Il planning chirurgo differiva da quello definitivo nel 13.3% delle componenti femorali e nel 26.67% di quelle tibiali. Per ottenere una corretta taglia protesica finale, il chirurgo ha dovuto modificare il planning della casa produttrice nell'11.1% delle componenti protesiche femorali e nel 51.1% di quelle tibiali ($p=0.0299$). Le modifiche del chirurgo sono state appropriate nell'88% per le componenti femorali e nel 76% per quelle tibiali.
Discussione: L'affidabilità del chirurgo nel predire la taglia finale delle componenti protesiche è risultata significativamente maggiore rispetto a quella della casa produttrice e sono state quindi necessarie numerose modifiche per ottenere un planning preoperatorio accurato a partire da quello della casa produttrice.
Conclusioni: L'utilizzo di PSI richiede un'attenta valutazione del planning pre-operatorio da parte di un chirurgo di ginocchio esperto. La collaborazione fra il chirurgo e la casa produttrice potrebbe contribuire a migliorare l'affidabilità del planning preoperatorio.

VALUTAZIONE CLINICA E RADIOGRAFICA A 10 ANNI DI FOLLOW UP IN PAZIENTI PORTATORI DI ARTROPROTESI DI ANCA CON TESTINA ED INSERTO IN CERAMICA

Giuseppe Malerba[1], Stefano D'Adamio[1], Vincenzo De Santis[1], Corrado Piconi[2], Giulio Maccauro[3]

[1] Università Cattolica del Sacro Cuore - Fondazione Policlinico Gemelli, Ortopedia e Traumatologia, Roma; [2] Università Cattolica del Sacro Cuore, Roma; [3] Istituto di Clinica Ortopedica, Policlinico A. Gemelli, Università Cattolica del Sacro Cuore, Polo di Scienze Dell'invecchiamento, Neurologiche, Ortopediche e Della Testa-Collo, Roma

Introduzione: L'incidenza di artroplastica totale di anca in pazienti sempre più giovani è attualmente in aumento. In considerazione di ciò, lo studio dell'usura dei materiali (tribologia) finalizzato ad aumentarne la sopravvivenza costituisce ancora oggi una disciplina fondamentale per questo tipo di chirurgia. Nel corso degli ultimi anni è aumentato incessantemente l'utilizzo di materiali ceramici grazie alle loro favorevoli proprietà meccaniche e biologiche.
Materiali e Metodi: Abbiamo rivalutato clinicamente e radiograficamente pazienti sottoposti ad artroplastica totale di anca con accoppiamento di testina ed inserto in ceramica a distanza di 10 anni dall'impianto. Sono stati messi a confronto 2 gruppi di 10 pazienti ognuno, selezionati in base al tipo di stelo protesico utilizzato. Gli outcome clinici sono stati misurati tramite

questionario HOOS (Hip disability and osteoarthritis score) ed un controllo ambulatoriale. Sono state inoltre radiograficamente analizzate eventuali alterazioni quali osteolisi periprotesica ed eventuali mobilizzazioni.
Risultati: Non sono stati riportati casi di rottura delle testine o degli inserti in ceramica. Non sono state inoltre registrati casi di complicanze maggiori. L'HOOS score medio dei pazienti è risultato in linea con i dati dei maggiori registri nazionali ed internazionali di raccolta dati sugli impianti protesici di anca. Non sono state registrate differenze significative negli outcome clinici e radiografici fra i 2 gruppi presi di pazienti analizzati.
Discussione: L'attenzione sull'utilizzo e sulla progettazione di nuovi biomateriali sta comportando un sostanziale incremento della sopravvivenza degli impianti come dimostrato dagli studi con lungo follow-up pubblicati in letteratura negli ultimi anni. Le componenti ceramiche attualmente rappresentato un gold standard, specialmente in soggetti giovani ed attivi con ottimi risultati a distanza sia dal punto di vista funzionale che dell'usura delle componenti.
Conclusioni: L'accoppiamento di testine ed inserti in ceramica nell'artroplastica totale di anca è confermata dare ottimi risultati clinici e radiografici ad un follow-up di 10 anni, indipendentemente dal tipo di stelo protesico utilizzato. I risultati rilevati sono equivalenti ai dati di letteratura riguardanti accoppiamenti di testina ed inserto in ceramica-polietilene sul medio-lungo termine.

NAVIGAZIONE CON ACCELEROMETRI NELLE PROTESI TOTALI DI GINOCCHIO (I-ASSIST): ANALISI DELL'ALLINEAMENTO DELLE COMPONENTI PROTESICHE

Andrea Cozzi Lepri[1], Livia Vignini[2], Giacomo Sani[2], Fabrizio Matassi[3], Roberto Civinini[3], Massimo Innocenti[3]

[1] University of Florence, Neuromuscoloscheletrico ed Organi di Senso - Ortopedia Cto, Firenze; [2] Firenze; [3] Aou Careggi - Cto Firenze, Clinica Ortopedica, Firenze

Introduzione: La chirurgia protesica di ginocchio computer-assistita garantisce maggior precisione nell'allineamento delle componenti protesiche rispetto ai riferimenti intra ed extramidollari convenzionali, ma prevede una complessa procedura di acquisizione dei dati che comporta un allungamento dei tempi chirurgici.
Lo scopo del seguente studio è quello di valutare l'accuratezza dell'allineamento delle componenti protesiche in un gruppo di pazienti operati di protesi totale di ginocchio (PTG), utilizzando un sistema di navigazione semplificato basato su accelerometri (i-ASSIST).
Materiali e Metodi: Un gruppo di 25 pazienti affetti da gonartrosi primaria è stato sottoposto ad impianto di PTG con il sistema di navigazione i-ASSIST.
La valutazione clinica dei risultati è stata condotta mediante Knee Society Score (KSS), registrato prima dell'intervento e nel periodo post-operatorio, a distanza di 6 settimane, 2 mesi e 6 mesi.
L'analisi radiologica è stata effettuata con una proiezione radiografica per arti inferiori in toto, una antero-posteriore e una latero-laterale del ginocchio sotto carico e un'assiale della rotula, eseguite preoperatoriamente e a distanza di 30 giorni dall'intervento.
Per ogni caso è stato impostato un planning preoperatorio tramite valutazione degli assi meccanici ed anatomici. L'allineamento delle componenti protesiche nel piano frontale e sagittale è stato determinato dalle radiografie postoperatorie e confrontato con il planning preoperatorio e con i dati intraoperatori forniti dal sistema di navigazione.
Risultati: Il posizionamento delle componenti protesiche è risultato entro i 2° dall'asse meccanico. L'allineamento della componente tibiale sul piano frontale è risultato 90° (range 89-91) e sul piano sagittale 5° (range 2-8). L'allineamento della componente femorale sul piano frontale è risultato 90° (range 89-91) e sul piano sagittale 0° (range - 2-2).
Discussione: L'allineamento delle componenti protesiche è risultato preciso ed accurato e del tutto paragonabile ad altri sistemi di navigazione, senza alcun incremento dei tempi chirurgici.
Conclusioni: Il sistema navigato basato su accelerometri risulta pertanto una tecnica riproducibile che può essere utilizzata per un allineamento ottimale delle PTG sia nei casi convenzionali che nei casi con deformità extra-articolari dove le comuni tecniche non potrebbero essere applicate.

TRATTAMENTO DEL PIEDE PIATTO INFANTILE CON TECNICA CALCANEO STOP CON VITE RIASSORBIBILE: NOSTRA ESPERIENZA E FOLLOW UP A 3 ANNI

Salvatore Moscadini[1], Giuseppe Moscadini[2], Calogero La Gattuta[2]

[1] Casa di Cura Igea Srl, U.O. di Ortopedia, Partinico (Pa); [2] Ospedali Riuniti Villa Sofia - Cervello, Uoc di Ortopedia Pediatrica, Palermo

Introduzione: L'intervento di calcaneo-stop rappresenta una delle metodiche chirurgiche più efficienti e meno invasive per il trattamento del piede piatto valgo dell'infanzia. Negli ultimi anni, grazie all'avanzamento tecnologico relativo ai materiali biomedici, sono stati introdotte nel mercato mezzi di sintesi in acido polilattico (PLLA), che uniscono ai vantaggi di resistenza e solidità dei mezzi di sintesi classici, quello della biodegradabilità: importante caratteristica che ne evita la rimozione a correzione avvenuta.
Materiali e Metodi: Lo studio si propone di approfondire lo stato dell'arte relativo all'utilizzo del PLLA e ai suoi meccanismi di riassorbimento e di rivedere la casistica relativa alla metodica di calcaneo stop con vite riassorbibile praticata nel periodo compreso tra il 2013 ed il 2016. Si tratta di 90 interventi per correzione di piede piatto infantile tramite metodica calcaneo-stop eseguita con vite biodegradabile RSB® – HIT MEDICA, con un periodo di follow-up fino a 3 anni, in pazienti con età media di 12 anni.
Risultati: I risultati confermano la bontà della metodica chirurgica, già validata dalla letteratura scientifica di riferimento. Inoltre, l'efficacia risulta sovrapponibile a quella ottenuta mediante vite metallica.

Discussione: La metodica calcaneo-stop rappresenta uno degli interventi chirurgici maggiormente utilizzati per il trattamento del piede piatto infantile. L'introduzione nel mercato biomedico di mezzi di sintesi in acido polilattico (PLLA), rivoluzionato alcune metodiche chirurgiche che prevedevano la rimozione dello stesso mezzo di sintesi a correzione ottenuta. Sebbene la solidità del materiale sembra non essere in discussione alla luce dei dati clinici provenineti dai diversi studi scientifici di settore, appare ancora incompleta la comprensione della corretta tempistica e dei meccanismi che portano alla riassorbibilità del materiale.
Conclusioni: L'introduzione di vite biodegradabile in PLLA, nella nostra esperienza, rappresenta un'ottima alternativa ai mezzi di sintesi metallici. In più, tale materiale evita la rimozione dela vite, rappresentando motivo di confort per i pazienti. Ulteriori studi sono necessari per una corretta comprensione dei modi e tempi di riassorbimento del PLLA.

RISULTATI RADIOGRAFICI DEL POSIZIONAMENTO DELLE COMPONENTI PROTEICHE CON TECNICA PSI NELLE PROTESI TOTALI DI GINOCCHIO

Marco Scurti[1], Salvatore Morello[2], Federica Morello[3], Lawrence Camarda[4], Antonio D'Arienzo[5], Michele D'Arienzo[6]

[1] Clinica Ortopedica e Traumatologica, Università degli Studi di Palermo, Palermo; [2] Palermo, Dichirons, Canicattì; [3] Università degli Studi di Palermo, Clinica Ortopedica e Traumatologica, Palermo; [4] Clinica Ortopedica e Traumatologica, Università degli Studi di Palermo, Palermo; [5] Palermo, Dichirons, Palermo; [6] Clinica Ortopedica e Traumatologica, Università degli Studi di Palermo, Palermo

Introduzione: Lo studio si propone di valutare i risultati radiografici di una serie consecutiva di pazienti sottoposti ad intervento chirurgico di protesi totale di ginocchio con sistema PSI MyKnee CT-based.

Materiali e Metodi: Dal febbraio 2012 abbiamo arruolato 22 pazienti con artrosi di ginocchio candidati alla chirurgia di sostituzione totale di ginocchio. Tutti i pazienti hanno eseguito una TC pre-operatoria secondo il protocollo MyKnee® (Medacta), includendo l'anca, il ginocchio e la caviglia Le immagini in formato DICOM sono state processate ed utilizzate per la ricostruzione 3D del ginocchio, per il planning pre-operatorio dei tagli ossei e per la produzione di mascherine di taglio personalizzate.
In tutti i casi, l'intervento è stato effettuato a distanza di 30 giorni dalla TC seguendo il protocollo chirurgico preventivato in fase di planning, utilizzando il sistema MyKnee®. In tutti i pazienti è stata impiantata una protesi cementata GMK (Medacta).
Tutti i pazienti hanno seguito lo stesso protocollo riabilitativo con mobilizzazione precoce e carico a 3-4 giorni dall'intervento. Tutti i pazienti sono stati ricontattati a 6 mesi dall'intervento sottoposti ad una nuova valutazione TC, secondo lo stesso protocollo utilizzato per il planning pre-operatorio.
Della componente tibiale è stato valutato il posizionamento sul piano frontale e sagittale, mentre di quella femorale è stato valutato il posizionamento sul piano frontale, la flessione e la rotazione.
Risultati: Per l'allineamento della componente tibiale sul piano frontale abbiamo riscontrato 6 outliers (≥ 3°) pari ad una percentuale del 40%, mentre per lo slope posteriore ne sono stati riscontrati 7 (47%). A livello della componente femorale abbiamo riscontrato 2 outliers sul piano frontale, corrispondenti ad una percentuale del 13%. Per quanto riguarda l'extra-rotazione femorale non sono stati riscontrati outliers.
Discussione: La nostra esperienza pur essendo in linea con i dati in letteratura riporta un'alta percentuale di outliers (43%) per quanto riguarda l'allineamento della componente tibiale rispetto a quelli rilevati per la componente femorale (7%).
Conclusioni: Alla luce dei dati ottenuti in questo studio, si può affermare il che il sistema PSI è in grado di ridurre in maniera significativa l'errore del posizionamento della componente femorale. Tuttavia, a livello tibiale l'utilizzo il sistema PSI non ha mostrato una capacità di ridurre la percentuale di outliers rispetto a quello riportati in letteratura.

Comunicazioni MISCELLANEA 5

Lunedì 23 Ottobre 2017 dalle 12:30 alle 13:30

RICOSTRUZIONE DI LEGAMENTO CROCIATO ANTERIORE IN PAZIENTI IN ETÀ DI ACCRESCIMENTO CON TECNICA "OVER-THE-TOP" TRANS EPIFISARIA

Stefano Zaffagnini[1], Tommaso Roberti Di Sarsina[2], Giulio Maria Marcheggiani Muccioli[3], Luca Macchiarola[2], Cecilia Signorelli[4], Alberto Grassi[2], Federico Raggi[2], Maurilio Marcacci[5]

[1] Istituto Ortopedico Rizzoli, I Clinica Ortopedica, Bologna; [2] Istituto Ortopedico Rizzoli, Clinica Ortopedica e Traumatologica I, Bologna; [3] Istituto Ortopedico Rizzoli, I Clinica Ortopedica, Bologna; [4] Istituto Ortopedico Rizzoli, Laboratorio di Biomeccanica e Innovazione Tecnologica, Bologna; [5] Istituto Ortopedico Rizzoli, Bologna

Introduzione: Scopo di questo studio è valutare clinicamente e radiograficamente pazienti sottoposti a ricostruzione di LCA con tecnica trans-epifisaria "over-the-top" più plastica laterale.
Materiali e Metodi: 20 pazienti sono stati arruolati e valutati prospetticamente dopo ricostruzione di LCA eseguita tra il 2009 e il 2013. La tecnica chirurgica consiste in una ricostruzione a singolo fascio trans-epifisaria con aggiunta di plastica laterale extra-articolare. Il follow-up medio è stato di 54 mesi (min 34 – max 123). Gli score clinici pre e post-operatori utilizzati sono: Lysholm, KOOS e Tegner. Lo score IKDC oggettivo è stato calcolato solo al follow-up. La lassità è stata valutata con artrometro KT-1000 e Rolimeter. Radiografie panoramiche degli arti inferiori e laterali di ginocchio sono state eseguite per valutare eventuali dismetrie o deviazioni assiali al follow-up.
Risultati: Gli score clinici hanno mostrato un miglioramento statisticamente significativo (P<0.01): gli score Lysholm e KOOS hanno mostrato un miglioramento da 40 [22;65] e 59 [42,73] rispettivamente, a 100 [96;100] e 99 [99;100] dopo l'intervento chirurgico. Lo score Tegner è migliorato da 2[2;2] preoperatorio a 7 [3;9] al follow-up (P<0.01). L'IKDC oggettivo è risultato A in tutti i pazienti tranne uno che è risultato B al follow-up. Tutti i pazienti sono tornati alla pratica sportiva e hanno mostrato buona stabilità al follow-up: il KT-1000 ha mostrato una differenza side-to-side media di 0.0mm [-0.4;1.0] per il test di forza standard e 0.0mm [-1.0;0.8] al manual maximum test. Anche il Rolimeter ha mostrato una differenza side-to-side di 0.0mm [-1.0;0.8]. Radiograficamente sono state rilevate 4 alterazioni: un paziente ha mostrato una dismetria di +0.6cm e 4° di varismo, un paziente una dismetria di +1cm e un altro paziente 3° di varismo (a carico dell'arto operato confrontato con in controlaterale). Non sono stati rilevati casi di ri-rottura del legamento.
Discussione: A 5 anni di follow-up questa tecnica di ricostruzione di LCA ha mostrato ottimi risultati in termini di tenuta e di ritorno allo sport, salvaguardando le cartilagini di accrescimento e mostrando bassa incidenza e rilevanza di deviazioni assiali o dismetrie.
Conclusioni: Questo studio dimostra che la tecnica a singolo fascio "over-the-top" più plastica laterale modificata (mediante esecuzione di un tunnel epifisario) rappresenta un'ottima opzione per la ricostruzione di LCA nei soggetti in accrescimento.

IL SISTEMA GALAXY NEL TRATTAMENTO DELLE FRATTURE DI OMERO PROSSIMALE: RISULTATI A MEDIO E LUNGO TERMINE

Gabriele Pisanu[1], Marco Assom[2], Nicolò Silvestro Sutera[2], Francesca Fissore[2], Matteo Olivero[2], Roberto Rossi[3], Davide Blonna[2]

[1] Umberto I, Ordine Mauriziano, Ortopedia e Traumatologia, Torino; [2] Torino; [3] Ospedale Mauriziano Umberto I - Torino

Introduzione: Il trattamento chirurgico delle fratture del terzo prossimale di omero è tuttora oggetto di discussione. Il sistema di sintesi e fissazione Galaxy™ (Orthofix International, Verona, IT), servendosi di pins dotati di una filettatura ed un diametro maggiori e di un fissatore esterno dedicato, ha il potenziale beneficio di ridurre le complicanze maggiori e ridurre i tempi chirurgici.
L'obiettivo del nostro studio è quello di valutare i risultati a medio e lungo termine ottenuti con questo sistema innovativo.
Materiali e Metodi: Sono stati trattati chirurgicamente mediante riduzione ed osteosintesi con sistema Galaxy™ 231 pazienti con frattura scomposta dell'omero prossimale. Sono stati incluse fratture a 2-3-4 frammenti sec. Neer. Preoperatoriamente sono state eseguite radiografie tradizionali e TC con ricostruzione 3D. I pazienti sono stati seguiti prospettivamente fino ai 3 mesi dall'intervento chirurgico per escludere complicanze a medio termine. L'ultimo follow-up (> 12 mesi) è stato eseguito telefonicamente utilizzando scores soggettivi: Oxford Shoulder Score (OSS), Subjective Shoulder Value (SSV) e Visual Analogue Score (VAS). I pazienti che riferivano un SSV<70 sono stati rivalutati anche clinicamente e radiograficamente.
Risultati: Nei criteri di inclusione rientravano 179 pazienti. L'età media era di 62 anni. Il follow-up medio è stato di circa 68 mesi. Gli outcomes riportati nella nostra casistica sono stati di: OSS medio 42.6, un SSV medio 84.6 ed un VAS medio 1.1. Nel 5,6% dei pazienti si sono presentate delle complicanze maggiori mentre nel 23% complicanze minori. Nel 4% dei pazienti si è resa necessaria una revisione chirurgica.
Discussione: Gli scores soggettivi hanno dimostrato una tendenza al miglioramento nel tempo, in particolare l'SSV con un valore medio di 82 e di 87, rispettivamente a 2 ed a 7 anni

(p=0.01). I pazienti con complicanze hanno riportato risultati inferiori rispetto ai pazienti senza complicanze (p<0.05).
Stratificando i pazienti per età, complessità di frattura o riduzione a cielo chiuso o aperto non si sono riscontrate differenze significative negli outcomes né nella comparsa di complicanze.
Conclusioni: I nostri risultati suggeriscono come l'osteosintesi percutanea con fissatore esterno dedicato Galaxy™ rappresenti un valido trattamento anche in caso di fratture complesse. Questo sistema dimostra ottimi risultati soggettivi, bassa frequenza di complicanze ed un basso tasso di revisione chirurgica.

IL BILANCIAMENTO DINAMICO DELLA PROTESI TOTALE DI GINOCCHIO CON IL POSIZIONAMENTO DELLA COMPONENTE FEMORALE SENZA VIOLAZIONE DEL CANALE MIDOLLARE

Pietro Palazzolo[1], Fabio Bernetti[2], Lawrence Camarda[3], Michele D'Arienzo[4]

[1] Casa di Cura Igea, Uoc di Ortopedia e Traumatologia, Partinico; [2] Casa di Cura Santa Barbara, Uoc di Ortopedia e Traumatologia, Gela; [3] Clinica Ortopedica e Traumatologica, Università degli Studi di Palermo, Palermo; [4] Clinica Ortopedica e Traumatologica, Università degli Studi di Palermo, Palermo

Introduzione: In questo studio abbiamo voluto studiare e validare l'efficacia di un nuovo sistema meccanico che permette il bilanciamento dinamico dell'articolazione del ginocchio oltre che di dimensionare e posizionare la componente protesica femorale evitando di invadere il canale midollare.
Materiali e Metodi: Per lo studio sono stati valutati 50 pazienti trattati con impianto di protesi totale di ginocchio cementata (Genus MB LS e HPS). I tutti i pazienti è stato utilizzato il Genus Tensor, sistema di distrazione che permette di controllare in maniera accurata tutti i parametri importanti per la tecnica del gap balancing (es. forza di distrazione; spazi fra i due capi articolari; rotazioni), con il vantaggio di permettere anche il posizionamento del componente femorale senza invadere il canale midollare. Pertanto i tagli ossei femorali si eseguono dopo aver raggiunto un corretto bilanciamento sia in estensione che in flessione.
I risultati clinici sono stati valutati mediante somministrazione del questionario WOMAC e IKS. Per tutti i pazienti si è registrato il tempo dell'intervento e la perdita ematica intra e post-operatoria e sono stati confrontati con i nostri dati storici di pazienti operati con strumentari tradizionali che prevedevano l'invasione del canale midollare. Si è anche eseguito uno studio radiografico sull'allineamento delle componenti protesiche.
Risultati: Nei pazienti trattati, non abbiamo osservato alcun allungamento dei tempi chirurgici rispetto alla metodica "tradizionale". Inoltre, non è stata registrata alcuna complicanza intra o post-operatoria correlata con la tecnica. Si è registrata una significativa riduzione della perdita ematica sia nell'intra-operatorio che nel post-operatorio. Gli score IKS e WOMAC dei pazienti hanno dimostrato di avere un miglioramento più rapido nel post-operatorio rispetto a quanto abituale per i pazienti operati con tecnica "tradizionale". La verifica dell'allineamento radiografico degli impianti ma mostrato in tutti i pazienti un buon allineamento delle componenti sia sul piano frontale che laterale.
Discussione: Nell'impianto di protesi di ginocchio, la possibilità di evitare l'apertura del canale midollare riduce maniera significativa il sanguinamento intra-operatorio e post-operatorio, oltre che i rischi di embolia grassosa. L'utilizzo del sistema Genus Tensor permette l'esecuzione dei tagli ossei femorali senza violare il canale midollare. Inoltre, rappresenta una metodica particolarmente utile in specifici casi in cui il canale midollare fosse inaccessibile eccessivamente deformato.
Conclusioni: L'utilizzo del sistema Genus Tensor sembra fornire un grado di accuratezza perlomeno identico alla tecnica standard, senza aumento delle complicanze o del tempo chirurgico, ma con il vantaggio di non invadere il canale midollare, di ridurre il sanguinamento intra-operatorio e post-operatorio.

NOSTRA ESPERIENZA SUL TRATTAMENTO DELLE FRATTURE A 3-4 FRAMMENTI DELL'ESTREMO PROSSIMALE DI OMERO CON PLACCHE A STABILITÀ ANGOLARE

Santo Rapisarda[1], Giovanni Palmisciano[2], Giuseppe Tulumello[3], Rosario Lupo[2]

[1] U.O.C. Ortopedia e Traumatologia, Ospedale San Giovanni di Dio Asp 1 Agrigento; [2] U.O.C. Ortopedia e Traumatologia, Ospedale San Giovanni di Dio Asp 1 Agrigento; [3] U.O.C. Ortopedia e Traumatologia, Ospedale San Giovanni di Dio Asp 1 Agrigento

Introduzione: Gli Autori riportano la loro esperienza e i risultati relativi all'impiego delle placche a stabilità angolare, nelle fratture a 3 e 4 frammenti dell'estremo prossimale di omero.
Materiali e Metodi: La casistica riportata riguarda 115 fratture (5 bilaterali), sottoposte a osteosintesi interna con placca a stabilità angolare e viti poliassiali, in pazienti con età media 58 aa., operati nel periodo Giugno 2011-Giugno 2106; considerando la classificazione di Neer si trattava nel 65% dei casi di fratture a 3 frammenti e nel 35% a 4 frammenti. In 5 casi la frattura era associata a lussazione della testa omerale. Tutti i pazienti sono stati valutati in fase preoperatoria con proiezioni rx (trauma series) e nei casi in cui la spostamento tuberositario o della superficie articolare non poteva essere stabilito in maniera adeguata, anche con una Tac 3d. La via di accesso utilizzata è stata la deltoideo-pettorale, con minima dissezione delle parti molli. Nel 60% dei casi sono stati utilizzati innesti ossei. La mobilizzazione passiva è iniziata a 48 ore dall'intervento chirurgico, mentre quella attiva in media a 5 settimane.
Risultati:: Il follow up medio è stato di 36 mesi (range 18-56 mesi). La valutazione dei risultati si è ottenuta con esami radiografici a 1-3-6-12 mesi, mentre quella clinica con il Constant Score. Il Constant score medio è stato di 84,3 (range 69-100) e 74,2 (range 50-100) rispettivamente nelle fratture a 3 e 4 parti. Quali complicanze si sono verificate 2 casi di necrosi, 3 cut-out delle viti sulla testa, 2 infezioni superficiali della ferita, 1 malunion in varo.
Discussione: dall'analisi dei risultati abbiamo notato, che i mi-

gliori esiti sono direttamente correlati al buon posizionamento della placca e alla corretta riduzione delle tuberosità. Inoltre il corretto posizionamento della vite sul calcar e una scomposizione al di sotto dei 5 mm delle tuberosità, devono essere principali accorgimenti, per un buon risultato funzionale.
Conclusioni: La riduzione e sintesi con placca a stabilità angolare rappresenta il trattamento di scelta nelle fratture a 3-4 parti, in pazienti non osteoporotici; la conservazione della vascolarizzazione della testa omerale attraverso minima dissezione dei tessuti molli, e l'inizio di una riabilitazione precoce risultano efficaci nel ridurre le potenziali complicanze. Il grado di comminuzione e l'età dei pazienti, influenzano significativamente i risultati funzionali.

TRATTAMENTO CHIRURGICO O CONSERVATIVO NELLA FIBROMATOSI AGGRESSIVA: LA NOSTRA ESPERIENZA

Maurizio Scorianz[1], Pierluigi Cuomo[1], Nicola Mondanelli[1], Giacomo Mazzei[2], Giacomo Giulio Baldi[3], Rodolfo Capanna[4], Domenico Andrea Campanacci[1]

[1] Aou Careggi, Sod Ortopedia Oncologica e Ricostruttiva, Firenze; [2] Scuola di Specializzazione in Ortopedia e Traumatologia, Università degli Studi di Firenze, Firenze; [3] Nuovo Ospedale Santo Stefano, Oncologia Medica, Prato; [4] Aoup Cisanello, Uo Ortopedia e Traumatologia II, Pisa

Introduzione: la fibromatosi desmoide è una patologia benigna ad aggressività locale il cui trattamento è attualmente in discussione. Abbiamo valutato i risultati clinici dei pazienti seguiti per fibromatosi desmoide nel nostro Centro in un periodo di 17 anni.
Materiali e Metodi: sono stati inclusi nello studio 81 pazienti (32 maschi, 49 femmine; età media alla diagnosi 40 anni, range 8-81) con diagnosi istologica di fibromatosi desmoide e follow-up minimo di 6 mesi. L'escissione chirurgica è stata eseguita in 65 pazienti sintomatici (gruppo I); 6 di questi erano già stati sottoposti ad un intervento chirurgico in un altro Centro. 16 pazienti sono stati inviati ad osservazione o a terapia medica sotto controllo oncologico (gruppo II). Sono stati revisionati i dati clinici e strumentali di entrambi i gruppi. Il follow-up più recente è stato eseguito tramite esame clinico o intervista telefonica.
La localizzazione della lesione nel gruppo I è stata: arti superiori in 24 pazienti, arti inferiori in 27, parete addominale in 8 e tronco in 6 casi. Il diametro massimo della lesione era < 5cm in 16 pazienti, tra 5 e 10 cm in 16 casi e > 10 cm in 4. Le dimensioni della lesione non erano disponibili per 29 pazienti.
La localizzazione della lesione nel gruppo II è stata: arti superiori in 5 pazienti, arti inferiori in 3, parete addominale in 6 e tronco in 2. Il diametro massimo della lesione era < 5cm in 9 pazienti, tra 5 e 10 cm in 4 pazienti e > 10 cm in 3 casi. A 5 pazienti sono stati somministrati modulatori selettivi del recettore degli estrogeni (tamoxifene o toremifene), a 2 pazienti FANS, a 2 pazienti metotrexate e vinorelbina; i rimanenti 7 sono stati sottoposti a osservazione clinica e strumentale.
Risultati: ad un follow-up medio di 70 mesi (8-207), 46 pazienti (71%) del Gruppo I non presentavano evidenze cliniche o strumentali di recidiva locale (RL). 19 pazienti hanno sviluppato una RL (29%). 13 pazienti (20%) sono stati sottoposti ad una seconda escissione della lesione; 3 di questi hanno anche ricevuto terapia adiuvante (2) o tamoxifene (1). I rimanenti 6 pazienti (9%) non sono stati trattati chirurgicamente e sono stati sottoposti a radioterapia (1), chemioterapia (2), trattamento con tamoxifene (1) o osservazione (2).
Ad un follow-up medio di 29 (7-84) mesi, nessun paziente nel Gruppo II ha avuto una progressione della lesione. Le dimensioni della massa si sono ridotte in 4 pazienti (25%).
Discussione: i risultati del nostro studio dimostrano un'alta percentuale di RL nei pazienti che sono stati sottoposti ad intervento chirurgico (29,2%). Non è stata invece osservata progressione della lesione nel gruppo conservativo, in cui si è verificata una regressione delle dimensioni in un quarto dei casi.
Conclusioni: i nostri risultati sembrano confermare le recenti evidenze della letteratura, indicando come primo approccio quello conservativo e relegando il trattamento chirurgico ai casi di progressione della malattia.

PROTOCOLLO FAST TRACK NELLA SOSTITUZIONE PROTESICA D'ANCA NEL PAZIENTE GIOVANE AD ALTA RICHIESTA FUNZIONALE: VALUTAZIONE DELL'OUTCOME A BREVE E MEDIO TERMINE

Elena Gasbarra[1], Maurizio Feola[2], Vincenzo Bilotta[1], Fabio Luigi Perrone[1], Umberto Tarantino[1]

[1] Università degli Studi di Roma Tor Vergata, Ortopedia e Traumatologia, Roma; [2] Università degli Studi di Roma Tor Vergata, Ortopedia e Traumatologia, Roma

Introduzione: L'estensione dell'indicazione ad artroprotesi d'anca (THA) in pazienti sempre più giovani e ad alta richiesta funzionale ha portato alla necessità di garantire un eccellente recupero funzionale in tempo rapidi, con vantaggi per il paziente e per il SSN per la riduzione dei tempi di degenza. Tra le soluzioni proposte vi sono la creazione di protocolli combinati di anestesia preoperatoria ed analgesia postoperatoria, alla pratica di accessi chirurgici mini-invasivi e ad una adeguata terapia riabilitativa a seguito dell'intervento. Lo scopo del presente lavoro è presentare un protocollo fast track in pazienti giovani sottoposti a THA.
Materiali e Metodi: 75 pazienti di età compresa tra i 50 e i 75 anni sottoposti ad intervento di THA sono stati inseriti in un protocollo fast track. Tale protocollo prevede un trattamento preoperatorio di 30 giorni sia con fisioterapia che trattamento farmacologico (FANS o Oppioidi), anestesia spinale, accesso mininvasivo all'anca (<10 cm), infiltrazione con anestetico intraoperatoria, analgesia postoperatoria, inizio alla deambulazione 6 ore dopo l'intervento. I pazienti sono stati valutati radio graficamente, con Harris Hip Score e VAS scale per il dolore, SF36 per la qualità di vita È stato eseguito successivamente uno confronto retrospettivo con 69 pazienti già operati per THA per il quali tale protocollo non era stato eseguito.
Risultati: Per l'85% dei pazienti il tempo di degenza è stato in-

feriore e per il 91% dei pazienti l'HHS a 30 giorni è stato più alto. Il livello di soddisfazione è stato significativamente più basso (p<0,05) in pazienti che hanno seguito il protocollo ove è anche stato riscontrato una ripresa delle attività funzionali prima.
Discussione: La tecnica MIS consente di ridurre il danno tissutale e conseguentemente il dolore postoperatorio, la perdita ematica e si traduce in un precoce recupero articolare. In letteratura viene preferita l'anestesia spinale e quella epidurale che produce vantaggi in termini di analgesia postoperatoria, la più rapida mobilizzazione articolare e di riduzione di eventuali complicanze. Questo porta ad un più rapido inizio del percorso riabilitativo.
Conclusioni: Oggi le richieste funzionali sono in continuo aumento e l'intervento di THA è uno dei trattamenti più risolutivi per l'artrosi dell'anca. Un protocollo fast track conduce ad un più rapido recupero funzionale e conseguentemente ad un minor tempo di ospedalizzazione consentendo ai pazienti di mantenere un ruolo attivo nella società.

TASSO DI COMPLICANZE SUPERFICIALI NELLE PROTESI PRIMARIE DI ANCA E GINOCCHIO CON SUTURA "BARBED"

Giovanni Balato[1], Vincenzo Franceschini[2], Irene Miniati[3], Marco Ponti[4], Andrea Baldini[5]

[1] Dept of Orthopaedic Surgery, Federico II University, Department of Public Health, Roma; [2] Roma; [3] Ifca Clinic, Firenze; [4] Firenze; [5] Ifca Clinic - Prato

Introduzione: La chiusura della ferita rappresenta un punto chiave nella prevenzione dell'infezione, nel facilitare la riabilitazione, e nel migliorare l'outcome della protesi totale di anca e ginocchio. La sutura continua "barbed" può potenzialmente risparmiare tempo e distribuire la tensione in modo più uniforme riducendo il tasso di complicanze sia superficiale che profonda. Inoltre, garantendo una maggior tenuta "stagna" della ferita rispetto ai liquidi intra-articolari, la sutura barbed risulta essere particolarmente utile nei pazienti sottoposti a chirurgia protesica con protocollo di recupero accelerato. Tuttavia, il suo ruolo nella chirurgia protesica primaria, in termini di costo-efficacia e di complicazioni della ferita non è chiaro. In questo studio descriviamo la nostra esperienza con la sutura "barbed" nella protesica primaria di anca e ginocchio.
Materiali e Metodi: abbiamo considerato 567 pazienti consecutivi sottoposti ad intervento di protesi primaria d'anca e ginocchio con protocollo fast-track dal settembre 2014 a Luglio 2016. In tutti i casi abbiamo utilizzato una sutura barbed sia per la fascia e capsula mediante filo# 2 (Stratafix, Ethicon Inc) che per il sottocute utilizzando un filo # 2/0 (Stratafix, Ethicon Inc). I dati anagrafici del paziente, le complicanze legate alla sutura, come deiscenza e l'infezione della ferita sono stati registrati e analizzati.
Risultati: Quarantotto pazienti hanno sviluppato complicanze locali con un conseguente tasso di eventi avversi complessivo pari al 8.4% (48/567). Abbiamo osservato in 40 (7%) pazienti una secrezione della ferita entro le 72 ore dall'intervento. In 5 (0.88%) pazienti tale secrezione persisteva per un periodo inferiore a 10 giorni, in nessun caso abbiamo osservato una secrezione > 10 giorni. Un caso (0,2%) di infezione della ferita chirurgica e 2 (0.4%) casi di infezione profonda sono stati identificati.
Discussione: La riduzione dei tempi operatori e i tassi di complicanze sovrapponibili alle tecniche di sutura tradizionali ne permettono l'ampio utilizzo negli interventi di protesi primaria con protocollo a recupero rapido "fast-track".
Conclusioni: I risultati indicano che l'uso di sutura barbed risulta essere efficace nel garantire una tenuta stagna della ferita chirurgica permettendo così una precoce mobilizzazione dell'arto operato

Giornale Italiano di Ortopedia e Traumatologia
2017;43(Suppl. 1):S401-S427

Comunicazioni SPECIALIZZANDI 1

Venerdì 20 Ottobre 2017 dalle 14:30 alle 15:30

INDICAZIONI CHIRURGICHE IN POSTUMI DI FRATTURA OSTEOCONDRALE DEL CONDILO FEMORALE LATERALE CON DEFORMITÀ IN VALGO DEL GINOCCHIO

Giuseppe Laurà[1], Andrea Voto[2], Antonino Mule[3], Rosa Ballis[4]

[1] Università Statale dI Milano, Iccs Istituto Clinico Città Studi, Ortopedia e Traumatologia, Milano; [2] Università Statale di Milano, Iccs Istituto Clinico Città Studi, Ortopedia e Traumatologia, Milano; [3] Iccs Citta Studi, Ortopedia e Traumatologia, Milano; [4] Università Statale di Milano, Policlinico di Monza, Ortopedia e Traumatologia, Monza-Brianza

Introduzione: I quadri clinico-radiografici di ginocchio valgo secondario a frattura osteocondrale del Condilo Femorale Laterale (CFL) sono francamente rari. Ne presentiamo due casi ed il relativo trattamento.
Materiali e Metodi: Descriviamo due pazienti con deformità in valgo del ginocchio secondarie a massiva frattura osteocondrale del condilo femorale laterale, verificatasi in età infantile, in cui il frammento osteocondrale era ancora presente in articolazione, dislocato nella guancia laterale. Si trattava di un adolescente di 14 anni, con cartilagini di coniugazione ancora aperte, e di un adulto di 34 anni. In entrambi era presente una significativa deformità in valgo, riducibile, con lassità medio-laterale sul piano coronale, in cui, quale 1° tempo chirurgico, è stata praticata la riduzione ed osteosintesi sul CFL della pastiglia osteocondrale ed una concomitante epifisiodesi nel giovane.
A distanza di 3-6 mesi, dopo aver constatato la stabilizzazione della pastiglia osteocondrale e, nel ragazzo, la fusione delle cartilagini di coniugazione, è stata completata la correzione della deformità. Nel soggetto più giovane abbiamo praticato una duplice osteotomia, femorale di sottrazione mediale e tibiale di addizione laterale e nel paziente adulto solo l'osteotomia tibiale di addizione laterale con cui si è anche corretto un concomitante recurvato osseo tibiale.
Risultati: Il risultato di questi due trattamenti, con follow-up di 1 e di 3 anni, è stato favorevole in entrambi i soggetti con adeguata correzione del valgo e ripristino della stabilità articolare, anche se, nel soggetto adulto, sono residuati periodici episodi di dolore e versamento articolare dopo significativa sollecitazione funzionale.
Discussione: In presenza di un' importante deformità in valgo con lassità sul piano coronale in un soggetto giovane, dovrà essere presa in considerazione l'ipotesi di una pregressa frattura osteocondrale del CFL e andrà ricercata la presenza di un grosso frammento osteocondrale dislocato. Allorché presente, sarà indicato riposizionarlo in situ dopo cruentazione delle superfici. A tale tempo iniziale seguirà la correzione osteotomica. Essa dovrà essere attentamente pianificata su un lucido pre-operatorio che ci indicherà la strategia da seguire. In assenza di un tale frammento dovrà essere utilizzato un trapianto osteocondrale da cadavere.
Conclusioni: In base alla nostra esperienza, quale primo tempo osteotomico, è preferibile eseguire un'osteotomia tibiale in addizione che, eseguita in sede metafisaria intralegamentosa, consente di correggere la residua pseudo-lassità ed il ripristino di un corretto equilibrio legamentoso. Nel caso che tale gesto sia insufficiente a correggere del tutto la deformità si procederà ad associare un'osteotomia sovra condiloidea femorale, non importa se in sottrazione o in addizione.

LE OSTEOTOMIE TIBIALI DI ADDIZIONE NELLE GONARTROSI E NELLE DEFORMITÀ POST TRAUMATICHE IN VALGO: INDICAZIONI, TECNICA CHIRURGICA, COMPLICANZE E RISULTATI

Giuseppe Laurà[1], Antonino Mule[2], Andrea Voto[3], Rosa Ballis[4]

[1] Università Statale di Milano, Iccs Istituto Clinico Città Studi, Ortopedia e Traumatologia, Milano; [2] Iccs Citta Studi, Ortopedia e Traumatologia, Milano; [3] Università Statale di Milano, Iccs Istituto Clinico Città Studi, Ortopedia e Traumatologia, Milano; [4] Università Statale di Milano, Policlinico di Monza, Ortopedia e Traumatologia, Monza-Brianza

Introduzione: È stata ampiamente discussa in letteratura l'efficacia dell'osteotomia tibiale per il trattamento delle gonartrosi in varo mentre sono poco numerosi, se non rari, i lavori riguardanti il suo ruolo nella correzione delle deformità, acquisite o post traumatiche, in valgo. Essa ha il fine di preservare il bone stock e consentire di praticare quelle attività sportive, quali lo sci da discesa, che sono sconsigliabili in un portatore di protesi. Tale indicazione chirurgica è ritornata attuale dopo un prolungato periodo di accantonamento e costituisce l'opzione più valida e l'ultima possibilità di trattamento prima della protesizzazione.
Materiali e Metodi: Presentiamo lo studio di 27 pazienti affetti da ginocchio valgo trattati con osteotomia devalgizzante di addizione sovratuberositaria tibiale esterna fra il 1998 ed il 2015. La nostra indicazione per tale soluzione chirurgica riguarda soggetti di età < 60 a. nelle donne e 62-65 a. negli uomini, con gonartrosi in valgo non avanzata, < 10° e riducibile, che ritroviamo più spesso dopo meniscectomia laterale, spontanea o chirurgica, o in esiti di frattura del piatto tibiale esterno.
Risultati: Abbiamo analizzato i risultati con follow- up medio di 6 anni (range 2-14 anni); con la scala di valutazione di Lysholm e Gillquist, il valore medio è stato di 83 (range 61-93). Abbiamo pe-

raltro registrato delle complicanze, da sindrome compartimentale antero-laterale, che devono indurre ad un'attenta sorveglianza nell'immediato post-operatorio.
Discussione: L'osteotomia nel ginocchio valgo si realizza a livello della deformità, abitualmente femorale, e può essere di sottrazione mediale o di addizione laterale senza che alcuna di tale modalità incida, allorché presente, sulla pseudo-lassità da usura compartimentale. Se tale condizione è presente e la deformità è non elevata, o negli esiti di una frattura del piatto tibiale esterno, un'osteotomia metafisaria tibiale sovratuberositaria di addizione laterale, è in grado, in quanto eseguita in sede intralegamentosa, di correggere la deformità e di ritensionare le strutture legamentose esterne.
Conclusioni: Il principale inconveniente, al di là del più elevato rischio di complicanze, è rappresentato dall'obliquità della rima articolare che, se <10°, può essere accettabile. Ruolo fondamentale riveste a tal fine il planning pre-operatorio che, in presenza di deformità più importanti, potrà indurci a programmare una duplice osteotomia, tibiale e femorale.

FOLLOW UP EPIDEMIOLOGICO DELLA PROTESI DOLOROSA DI GINOCCHIO. STUDIO EZIOLOGICO MULTIFATTORIALE SU FATTORI MECCANICI, PSICOLOGICI ED INFEZIONI CRONICHE SUBCLINICHE

Fabio Di Cecco[1], Luigi Valentino[2], Lino Cavasinni[3], Margherita Marzolini[4], Marco Andrea Natale[5], Antonello Barbati[6], Vittorio Calvisi[7]

[1] Università degli Studi de L'aquila, Ss Annunziata Uoc Ortopedia e Traumatologia, Sulmona; [2] "Università degli Studi de L'aquila", Ss Annunziata Uoc Ortopedia e Traumatologia, Sulmona; [3] Ss Annunziata, Uoc Ortopedia e Traumatologia, Sulmona; [4] 'Ss Annunziatà, Uoc Ortopedia e Traumatologia, Sulmona; [5] "Ss Annunziata", Uoc Ortopedia e Traumatologia, Sulmona; [6] Ss Annunziata, Uoc Ortopedia e Traumatologia, Sulmona; [7] Università degli Studi de L'Aquila

Introduzione: L'intervento di artroprotesi di ginocchio presenta una percentuale variabile di insoddisfazione del paziente che tiene conto di moltelplici fattori eziologici.
L'individuazione delle cause e la gestione di tali pazienti rappresentano un problema di difficile inquadramento per lo specialista ortopedico.
Il nostro studio sviluppato come analisi retrospettiva ha permesso di valutare il peso statisticamente rilevante di fattori meccanici, psicologici ed infezioni croniche subcliniche implicati nell' insorgenza della sintomatologia della protesi dolorosa.
Materiali e Metodi: Sono stati analizzati 152 pazienti operati dal 1/1/14 al 30/6/16 affetti da osteoartosi di ginocchio di cui 134 trattati con artroprotesi totale e 18 con protesi monocompartimentale. In nessun caso è stata protesizzata la rotula. Tutti i pazienti sono stati operati dallo stesso chirurgo con il medesimo accesso (pararotuleo mediano), profilassi antibiotica short-term con cefalosporina di 2° generazione. Sono stati valutati i parametri di funzionalità articolare secondo il KSS, analisi radiografica, bioumorale ed aspetti psicologici per il grado di soddisfazione del paziente.
Risultati: Dall'analisi dei risultati è emerso che la sindrome dolorosa si è evidenziata nel 9 % dei pazienti a distanza di 1 anno, statisticamente inferiore della media attesa. In questi pazienti il ROM è stato inferiore del 15 % con residuo deficit in estensione di 10°, i valori di VES e PCR non sono risultati statisticamente significativi, la valutazione del quadro psicologico ha evidenziato un'aumentata incidenza in pazienti risultati positivi ai test somministrati.
Discussione: Le contratture in flessione pre-operatorie associate ad importante dolore anteriore sono stati correlati ad un deficit di ROM post-operatorio. Inoltre nei pazienti affetti da sindrome ansioso-depressiva si è riscontrata la persistenza del quadro algico che ha inficiato la fase riabilitativa. L'analisi del quadro bioumorale da sola non è stata sufficiente per sospettare un quadro di infezione periprotesica senza ulteriori criteri clinici oltre al dolore.
Conclusioni: La selezione pre-operatoria del paziente in base ai risultati ottenuti protebbe ridurre l'incidenza di protesi dolorose, anche se non è sempre individuabile una specifica eziologia poiché .

RISULTATI DEL TRATTAMENTO DELLE FRATTURE DEL PIATTO TIBIALE: CONFRONTO TRA TECNICA A CIELO APERTO E TECNICA ARTROSCOPICA

Gaia Cardoni[1], Marco Verona[1]

[1] Ospedale Marino, Clinica Ortopedica Università degli Studi di Cagliari, Cagliari

Introduzione: le fratture del piatto tibiale rappresentano l'1-2% di tutte le fratture traumatiche.
Lo scopo del trattamento chirurgico è quello di ottenere il ripristino anatomico della superficie articolare.
L'obiettivo di questo studio è quello di confrontare i risultati ottenuti con il trattamento chirurgico a cielo aperto (ORIF) con quelli ottenuti con il trattamento con tecnica artroscopica (AAPO) delle fratture di piatto tibiale tipo Schatzker I, II e III.
Materiali e Metodi: sono stati inclusi nello studio 30 pazienti, con follow-up di almeno un anno, trattati tra il 2010 e gennaio 2016, per frattura di piatto tibiale tipo Schatzker I, II e III.
Il gruppo trattato con tecnica ORIF comprende 21 pazienti, 4 trattati con viti cannulate e 17 con placca e viti, età media 52 anni (Max 71; Min 25), follow-up medio di 50 mesi (Max 69; Min 12).
Il gruppo trattato con tecnica AAPO è costituito da 9 pazienti, tutti trattati con viti cannulate, età media 47 anni (Max 74; Min 27), follow-up medio di 39 mesi (Max 80; Min 13).
È stato analizzato come la scelta del tipo di trattamento influisca sulla degenza post operatoria, e sulla ripresa funzionale dopo l'intervento. I criteri di valutazione utilizzati al follow-up sono stati il Knee Society Score (KSS) per la ripresa funzionale, test sottoposto con un follow-up minimo di 1 anno, ed il Rasmussen score modificato su radiografie eseguite all'ultimo controllo.
L'analisi statistica dei risultati ottenuti è stata eseguita con l'uti-

lizzo del test T di Student, p<0,05 è stato considerato statisticamente significativo.
Risultati: dall'analisi effettuata sul gruppo trattato con tecnica ORIF e sul gruppo trattato con tecnica AAPO è emersa la riduzione dei giorni di degenza post-operatori, rispettivamente di 6,2 giorni (Max 20; Min 3) e di 3,8 giorni (Max 6; Min 3), p value= 0,03; la riduzione della durata media della terapia antibiotica, rispettivamente di 4,2 giorni (Max 5; Min 3) e di 10,1 giorni (Max 31; Min3), p value = 0,005, entrambe statisticamente significativi. Ad almeno un anno dall'intervento tutti i pazienti sono stati valutati clinicamente secondo la scheda KSS, il punteggio medio KSS è stato di 86,1 negli ORIF contro i 93,3 punti del gruppo AAPO (p value= 0,016), statisticamente significativo.
Discussione: la tecnica ORIF consente di ottenere buoni risultati attraverso un'ampia dissezione e l'artrotomia per visualizzare la superficie articolare, la tecnica AAPO consente una visione diretta della superficie articolare e il trattamento nello stesso tempo operatorio di lesioni associate.
Conclusioni: da quanto emerge dai risultati del nostro studio, il trattamento con la tecnica AAPO delle fratture di piatto tibiale Tipo Schatzker I, II e III risulta una metodica sicura che oltre a consentire una riduzione delle giornate di degenza post operatorie, sembra favorire un migliore e più rapido recupero funzionale, come emerge dai dati raccolti al follow-up.

OSTEOTOMIA TIBIALE VALGIZZANTE, NANOIDROSOIAPATITE ED INTEGRAZIONE DELL'INNESTO. STUDIO TC A LUNGO TERMINE

Lorenzo Proietti[1], Raffaele Iorio[2], Ludovico Caperna[3], Daniele Mazza[4], Fabio Conteduca[3], Andrea Ferretti[3]

[1] Università la Sapienza Roma Sant'andrea, Ortopedia e Traumatologia, Roma; [2] Università la Sapienza di Roma, Azienda Ospedaliera Sant'andrea Uoc Ortopedia e Traumatologia, Roma; [3] Università la Sapienza di Roma, Azienda Ospedaliera Sant'andrea Uoc Ortopedia e Traumatologia, Roma; [4] Ospedale Sant'Andrea, Ortopedia, Roma

Introduzione: L'osteotomia tibiale valgizzante di addizione è una tecnica diffusa per il trattamento delle deviazioni assiali sintomatiche del ginocchio. L'obiettivo dell'osteotomia è quello di spostare il carico dalla porzione artrosica dell'articolazione verso quella meno degenerata. Lo scopo di questo studio è quello di valutare con un follow-up clinico e radiografico a lungo termine l'efficacia dell'aggiunta della idrossiapatite in forma nanomolecolare al trapianto di osso equino nelle osteotomie tibiali valgizzanti di addizione
Materiali e Metodi: È stato eseguito uno studio prospettico di 20 pazienti consecutivi. In tutti i pazienti, per il riempimento del gap osseo, sono stati usati cunei di osso equino deidratato, in 10 pazienti (Gruppo A) senza aggiunta di idrossiapatite nanomolecolare. Mentre in 10 pazienti (Gruppo B) in associazione ad idrossiapatite in forma nanomolecolare. Tutti i pazienti sono stati valutati clinicamente (WOMAC,KOOS) e radiograficamente (con esame TC) ad un follow-up di 4 anni.
Risultati: Il Punteggio WOMAC al follow-up di 4 anni è stato di 89,5 ± 8,9 nel gruppo A mentre è risultato di 91,5 ± 10,7 nel gruppo B. Il risultato alla scala KSS del gruppo A è stato di 94 ± 4 mentre nel gruppo B è stato di 91,6 ± 10,4. Non vi è significatività statistica tra i due gruppi per quanto riguarda la valutazione soggettiva. All' esame TC il primo valore misurato è stato quello della normale densità ossea 110,2 ± 11,7(HU). Avendo come riferimento il valore osseo normale siamo quindi andati a misurare i valori di densità ossea presenti a livello delle osteotomie nei due gruppi al follow-up di 4 anni. Il valore del gruppo A è risultato essere di 296,8HU ± 81,8. Il valore del gruppo B è risultato essere di 202,2HU ± 45,1. La differenza tra i due gruppi è risultata statisticamente significativa ($p< 0,05$).
Discussione: Allo scopo di inserire un materiale che funzionasse da osteoconduttore noi abbiamo adoperato una pasta di nanoidrossiapatite assieme all'inserimento nel gap dell'osteotomia di uno scaffold di osso equino deidratato. L'osso deidratato funziona da impalcatura e da struttura portante mentre la pasta di nanoidrossiapatite è la componente ceramica simile all'osso naturale che sviluppa nel tempo osteoconduzione e in minima parte anche osteoinduzione.
Conclusioni: Con i risultati ottenuti è possibile affermare che l'idrossiapatite nanomolecolare sembra promuovere molto efficacemente l'osteointegrazione dell'inntesto eterologo.

VALUTAZIONE DELLA VES E PCR IN UN GRUPPO DI PAZIENTI SOTTOPOSTI A RICOSTRUZIONE ARTROSCOPICA DEL LEGAMENTO CROCIATO ANTERIORE TRATTATI CON CAMPI ELETTROMAGNETICI PULSATI (PEMF'S): STUDIO PROSPETTICO, RANDOMIZZATO A SINGOLO CIECO CON 1 ANNO DI FOLLOW-UP

Gabriele Bernardi[1], Francesco Alberti[2], Ferdinando Pulcinelli[1], Pasquale Farsetti[1], Cosimo Tudisco[1]

[1] Policlinico Tor Vergata, Ortopedia e Traumatologia, Roma; [2] Università degli Studi di Roma Tor Vergata, Ortopedia, Roma

Introduzione: Ogni volta che una articolazione è soggetta alla chirurgia, essa reagisce instaurando una risposta infiammatoria con produzione di citochine pro-infiammatorie che possono determinare danni cartilaginei. Un ruolo nel preservare la cartilagine è svolto da terapie mirate alla riduzione dell'infiammazione e allo stimolo delle attività condrocitaria. La stimolazione con campi elettromagnetici pulsati (PEMFs) ha mostrato di essere in grado di promuovere l'attività condrocitaria, stimolare la sintesi proteoglicanica e ridurre il rilascio delle citochine pro-infiammatorie.
Materiali e Metodi: Sono stati arruolati 50 pazienti affetti da rottura del legamento crociato anteriore del ginocchio candidati alla chirurgia e randomizzati in 2 gruppi. Gruppo A (gruppo PEMFs: 25 pazienti trattati con campi elettromagnetici pulsati) e gruppo B (gruppo di controllo: 25 pazienti non sottoposti a trattamento con PEMFs). Gli obiettivi dello studio sono stati di valutare: 1) concentrazione ematica di VES e PCR; 2) VAS per dolore; 3) ROM e circonferenza della coscia; 4) valutazione recupero funzionale attraverso l'IKCD Form e Tegner-Lysholm scale.

Tutti i pazienti sono stati valutati al tempo zero e dopo 2, 4, 8, 12, 24 e 52 settimane dall'intervento.
Risultati: Al tempo zero non c'era nessuna differenza in termini di concentrazione ematica di VES e PCR, VAS, IKDC, Tegner-Lysholm, ROM e circonferenza della coscia. Abbiamo trovato una differenza statisticamente significativa nel gruppo sottoposto a trattamento con campi elettromagnetici pulsati (PEMFs) in termini di VES e PCR a 2, 4 e 8 settimane dopo la chirurgia e una differenza statisticamente significativa per la VAS, IKDC and Tegner-Lysholm score a 2, 4, 8 e 12 settimane dopo l'intervento nel gruppo PEMFs. Ad 1 anno di follow-up non c'è stata nessuna differenza statisticamente significativa nei due gruppi.
Discussione: La stimolazione biofisica con campi elettromagnetici rappresenta una strategia non farmacologica, non invasiva e priva di effetti collaterali dotata di effetto condroprotettivo, attraverso il controllo dell'infiammazione e la stimolazione del metabolismo condrocitario.
Conclusioni: I dati del nostro studio suggeriscono che la stimolazione con campi elettromagnetici pulsati utilizzata dopo la chirurgia, conduce ad una riduzione del dolore, ad un recupero funzionale più veloce nel breve termine (3 mesi) e alla riduzione delle concentrazioni ematici di VES e PCR statisticamente significative nei primi 2 mesi, rappresentando un importante trattamento post-operatorio utile a ridurre la risposta infiammatoria articolare, a stimolare gli effetti anabolici cartilaginei, agendo quindi in ultimo come condroprotettore.

RAMP E HIDDEN LESIONS NELLA RICOSTRUZIONE DEL LEGAMENTO CROCIATO ANTERIORE: PREVALENZA, FATTORI DI RISCHIO E DIAGNOSI

Giovanni Di Vico[1], Sigismondo Luca Di Donato[2], Giovanni Balato[3], Gaetano Correra[2], Alessio D'Addona[2], Donato Rosa[4]

[1] Clinica San Michele, Maddaloni; [2] Università "Federico II", di Sanità Pubblica, Scuola di Medicina, Napoli; [3] Dept of Orthopaedic Surgery, Federico II University, Department of Public Health, Napoli; [4] Università "Federico II", Sanità Pubblica, Scuola di Medicina, Napoli

Introduzione: Il corno posteriore del menisco mediale (CPMM) è una struttura fondamentale per la stabilità del ginocchio e le sue lesioni sono molto comuni in pazienti con diagnosi di rottura del legamento crociato anteriore (LCA). Le ramp lesions sono uno specifico tipo di lesione riparabile del menisco mediale (MM), che coinvolge l'inserzione periferica del corno posteriore (lesione meniscosinoviale o meniscocapsulare). Quando queste lesioni sono diagnosticate soltanto dopo debridement postero mediale esse vengono definite hidden lesions. Lo scopo di questo studio è di analizzare la prevalenza ed i possibili fattori di rischio associati a questo tipo di lesioni in una serie consecutiva di 115 pazienti sottoposti a ricostruzione artroscopica primaria di LCA.
Materiali e Metodi: Da gennaio 2015 a marzo 2016, 115 pazienti sono stati sottoposti a ricostruzione del LCA. Durante l'intervento abbiamo effettuato un primo step diagnostico tramite un'esplorazione anteriore standard, in seguito abbiamo visualizzato il compartimento postero-mediale introducendo l'artroscopio attraverso la gola intercondiloidea (secondo step). Il terzo step è stato effettuato soltanto in presenza di una instabilità del CPMM senza una precedente causa accertata, andando a visualizzare il CPMM tramite un portale postero-mediale. Sono state analizzate le possibili correlazioni con età, sesso, BMI e tempo dall'infortunio. Le variabili categoriali sono state analizzate con il test del Chi-quadro o il test esatto di Fisher, mentre le variabili continue son state valutate con il Mann-Whitney U test. Un $P<0.05$ è stato considerato significativo.
Risultati: Di 115 pazienti trattati di ricostruzione artroscopica del LCA, 11 (9,6%) presentavano una lesione longitudinale della inserzione periferica del CPMM. Nove ramp lesions sono state diagnosticate durante il secondo step, e 2 hidden lesions sono state diagnosticate durante il terzo step. All'analisi univariata il gruppo che si è sottoposto alla ricostruzione del LCA entro 6 mesi dall'infortunio ha mostrato una statisticamente significativa maggiore prevalenza di queste lesioni. Nessun'altra variabile ha mostrato correlazioni statisticamente significative.
Discussione: Data la non trascurabile prevalenza di ramp e hidden lesions nei pazienti che si sottopongono a ricostruzione del LCA, queste ultime vanno attentamente ricercate. Il protocollo da noi descritto potrebbe essere una valida e sicura opzione diagnostica per evidenziare la presenza di queste lesioni che spesso restano indiagnosticate.
Conclusioni: La diminuita prevalenza di queste lesioni nei pazienti che si sono sottoposti all'intervento dopo 6 mesi dall'infortunio potrebbe essere spiegata con una residua capacità di guarigione di queste lesioni anche senza stabilizzazione chirurgica.

LA RICOSTRUZIONE DEL LEGAMENTO CROCIATO ANTERIORE NEI PAZIENTI SCHELETRICAMENTE IMMATURI CON TECNICA "ALL-EPIPHYSEAL"

Raffaele Dario D'Amato[1], Carlo Francesco Minoli[2], Nicola Migliaccio[2], Fabio Verdoni[3], Antonio Memeo[2]

[1] Istituto Ortopedico Gaetano Pini, Ortopedia e Traumatologia Pediatrica, Milano; [2] Istituto Ortopedico Gaetano Pini, Uoc Ortopedia e Traumatologia Pediatrica, Milano; [3] Istituto Ortopedico Gaetano Pini, Allungamento e Fissazione Esterna, Milano

Introduzione: La lesione del crociato anteriore è un evenienza rara, tuttavia di importante peso nella popolazione pediatrica. Le complicanze che questa lesione può determinare a livello cartilagineo e di out-come funzionale ci spingono per un approccio precoce alla stessa. La maggiore preoccupazione di fronte a pazienti con le fisi ancora aperte è certamente quella di determinare una lesione iatrogena importante e di conseguenza difetti di crescita del bambino. Per prevenire tale rischio abbiamo deciso di adottare la tecnica "All-Epiphyseal". L'intento è di effettuare una corretta sostituzione del crociato lesionato creando tuttavia i tunnel tibiale e femorale al di sotto della fisi così da non lesionarla.
Materiali e Metodi: Abbiamo eseguito la ricostruzione del legamento crociato anteriore con tecnica all-epiphyseal in 10 pazienti

con età media di 14,4 anni (range 13-16). Tutti i pazienti sono stati sottoposti a valutazione con imaging prima dell'intervento per valutare le caratteristiche della lesione e le caratteristiche delle fisi. 4 pazienti avevano associata una lesione meniscale. Tutti i pazienti sono stati valutati con controlli clinici a 1, 3, 6 mesi e 1 anno dopo l'intervento ed esami RMN di controllo.
.
Risultati: Tutti i pazienti trattati hanno ottenuto un ottimo recupero funzionale al follow-up a 1, 3, 6 mesi e 1 anno. Ai follow-up successivi non è stata evidenziata nessuna dismetria insorgente. Non vi sono state complicanze né infettive né di recidiva della lesione.
Discussione: Il trattamento di lesioni del crociato anteriore in pazienti pediatrici è controverso. Vi sono studi che propongono un trattamento conservativo contenitivo e di riabilitazione. La ricostruzione precoce del crociato è comunque maggiormente accettata come metodica di trattamento per il suo miglior rapporto rischio/beneficio. All'interno di questo secondo metodo di approccio, la tecnica di realizzazione è ampiamente discussa. Noi abbiamo optato per un trattamento con risparmio delle fisi per ridurre al minimo il rischio di dismetrie su causa iatrogena.
Conclusioni: Riteniamo che la tecnica All-Epiphyseal rappresenti un'ottima e sicura alternativa nel trattamento di queste rare ma importanti lesioni traumatiche del paziente scheletricamente immaturo.

LA GESTIONE DEL CAPO LUNGO DEL BICIPITE NEI PAZIENTI SOTTOPOSTI A RIPARAZIONE ARTROSCOPICA DELLA CUFFIA DEI ROTATORI: STUDIO PROSPETTICO COMPARATICO SULLA TENODESI ALTA ARTROSCOPICA VS SOTTOPETTORALE A CIELO APERTO

Luca La Verde[1], Edoardo Franceschetti[2], Alessio Palumbo[3], Andrea Marinozzi[4], Nicola Papapietro[4], Filippo Spiezia[5], Michele Attilio Rosa[6], Francesco Franceschi[7]

[1] Università degli Studi di Messina, Scuola Specializzazione Ortopedia e Traumatologia, Messina; [2] Policlinico Universitario Campus Bio-Medico, Uos di Chirurgia Dell'arto Superiore Ed Inferiore, Roma; [3] Policlinico Universitario Campus Bio-Medico, Uos di Chirurgia Dell'arto Superiore Ed Inferiore, Roma; [4] Policlinico Universitario Campus Bio-Medico, Chirurgia Arti Superiori e Inferiori, Roma; [5] Policlinico Universitario Compus Bio-Medico, Uos di Chirurgia Dell'arto Superiore Ed Inferiore, Roma; [6] University Hospital "G. Martino", Department of Biomedical Sciences, Morphological and Functional Images, Messina; [7] Policlinico Universitario Campus-Bio-Medico, Uos di Chirurgia Dell'arto Superiore Ed Inferiore, Roma

Introduzione: Le tendinopatie del capo lungo del bicipite (CLB) rappresentano una fonte di dolore residuo nei pazienti sottoposti a riparazione artroscopica della cuffia dei rotatori. Scopo di questo studio è di mettere a confronto i risultati clinici della tenodesi artoscopica alta con quella sottopettorale a cielo aperto nei pazienti sottoposti a riparazione artroscopica della cuffia dei rotatori.
Materiali e Metodi: Sono stati inclusi 40 pazienti affetti da lesione della cuffia dei rotatori e associata tendinopatia del CLB, randomizzati in due gruppo. Tutti hanno ricevuto la riparazione artroscopica della cuffia dei rotatori. 20 pazienti sono stati sottoposti a tenodesi alta artroscopica, 20 a tenodesi sottopettorale a cielo aperto. La valutazione postoperatoria ha previsto la VAS, Constant score, Simple Shoulder Test (SST) score, LHB score ed il risultato estetico, con un follow-up minimo di 24 mesi
Risultati: Al breve (3 mesi) intermedio (12 mesi) e ultimo follow-up (24 mesi) entrambi i gruppi hanno riportato un miglioramento sia nel Constant Score che al SST score. A 24 mesi il miglioramento nel Constant score è stato superiore nei pazienti sottoposti a tenodesi sottopettorale 70 vs. 81.5, $p < 0.05$, in particolare per quanto riguarda la sottoscala del Dolore (7 vs. 13, $p < 0.05$). Non è stata riportata una differenza statistica invece per quanto riguarda il SST score, mentre il LHB score è risultato statisticamente migliore nei pazienti sottoposti a tenodesi sottopettorale (75 vs. 90, $p < 0.05$).
Discussione: La tenodesi sottopettorale a cielo aperto del bicipite ha riportato risultati clinici superiori a 24 mesi di follow-up, con un risultato clinico estetico e funzionale migliore rispetto a quella alta artroscopica. Il dolore postoperatorio è stato sovrapponibile tra i due gruppi.
Conclusioni: La tenodesi sottopettorale a cielo aperto del CLB è una tecnica semplice e riproducibile, in grado di garantire migliori risultati clinici ed estetici quando messi a confronto con la tenodesi artroscopica.

IL RELEASE DEL LEGAMENTO TRASVERSO INCREMENTA I RISULTATI NEI PAZIENTI SOTTOPOSTI A TENODESI ALTA DEL CAPO LUNGO DEL BICIPITE?

Luca La Verde[1], Alessio Palumbo[2], Edoardo Franceschetti[3], Nicola Papapietro[4], Andrea Marinozzi[4], Filippo Spiezia[5], Michele Attilio Rosa[6], Francesco Franceschi[7]

[1] Università degli Studi di Messina, Scuola Specializzazione Ortopedia e Traumatologia, Messina; [2] Policlinico Universitario Campus Bio-Medico, Uos di Chirurgia Dell'arto Superiore Ed Inferiore, Roma; [3] Policlinico Universitario Campus Bio-Medico, Uos di Chirurgia Dell'arto Superiore Ed Inferiore, Roma; [4] Policlinico Universitario Campus Bio-Medico, Chirurgia Arti Superiori e Inferiori, Roma; [5] Policlinico Universitario Compus Bio-Medico, Uos di Chirurgia Dell'arto Superiore Ed Inferiore, Roma; [6] University Hospital "G. Martino", Department of Biomedical Sciences, Morphological and Functional Images, Messina; [7] Policlinico Universitario Campus-Bio-Medico, Uos di Chirurgia Dell'arto Superiore Ed Inferiore, Roma

Introduzione: Le tendinopatie del capo lungo del bicipite (CLB) rappresentano una fonte di dolore residuo nei pazienti sottopo-

sti a riparazione artroscopica della cuffia dei rotatori. Il corretto management del CLB rappresenta un punto cruciale nell'artroscopia della spalla, con una forte influenza potenziale sui risultati della chirurgia. Scopo di questo studio è di mettere a confronto un gruppo di pazienti sottoposti a tenodesi del CLB con associato release del legamento omerale trasverso (LOT) con un secondo gruppo sottoposto a tenodesi del CLB con senza release del LOT.

Materiali e Metodi: Sono stati arruolati nello studio 50 pazienti con tendinopatia della cuffia dei rotatori e tendinopatia del CLB. I pazienti sono stati randomizzati in due gruppi. 25 pazienti sono stati sottoposti a tenodesi del CLB con associato release del LOT (gruppo TR); 25 pazienti invece sono stati sottoposti a tenodesi del CLB senza release del LOT(gruppo non-TR). La valutazione postoperatoria ha previsto misurazioni nel follow-up della VAS score, del Constant Score e del LHB score.

Risultati: Entrambi i gruppi hanno mostrato un miglioramento degli score clinici rispetto al preoperatorio, sia a breve termine che all'ultimo follow-up (24 mesi). Il gruppo TR ha evidenziato risultati migliori sia al LHB score che al Constant scorre(LHB: 68 vs. 88, $p < 0.05$; Constant score 66 vs. 83.2, $p < 0.05$). Il dolore nell'immediato postoperatorio è stato sovrapponibile tra i due gruppi (7.4 vs 7.5, $p < 0.05$).

Discussione: Il release del legamento trasverso si è dimostrato essere un gesto accessorio in grado di migliorare i risultati clinici della tenodesi alta del bicipite ad un follow-up di 24 mesi.

Conclusioni: Il release del legamento omerale trasverso rappresenta una tecnica di facile esecuzione, in grado di garantire risultati buoni risultati nei pazienti sottoposti alla contemporanea riparazione della cuffia dei rotatori e tenodesi alta del bicipite.

Comunicazioni SPECIALIZZANDI 2

Venerdì 20 Ottobre 2017 dalle 15:30 alle 16:30

LA FEBBRE POST OPERATORIA E LE POSSIBILI INFEZIONI NELLA RICOSTRUZIONE DEL LEGAMENTO CROCIATO ANTERIORE

Edoardo De Fenu[1], Ezio Adriani[2], Berardino Di Paola[2]

[1] Policlinico Umberto I Sapienza Roma, Ortopedia e Traumatologia, Roma; [2] Roma

Introduzione: Le infezioni successive ad intervento artroscopico di ricostruzione del legamento crociato anteriore sono poco comuni. Lo scopo dello studio è stato di determinare la correlazione tra la febbre post operatoria e le infezioni nei pazienti sottoposti ad intervento di ricostruzione del legamento crociato anteriore.
Materiali e Metodi: Sono stati arruolati per lo studio i pazienti sottoposti ad intervento di ricostruzione artroscopica del legamento crociato anteriore, con tendini gracile e semitendinoso o con tendine rotuelo, tra Settembre del 2015 e Gennaio 2017. Le temperature corporee sono state registrate 3 volte al giorno, ore 8-16-24 utilizzando la stessa apparecchiatura, a partire dal primo giorno postoperatorio. Sono stati considerati come rialzi febbrili le temperature corporee $\geq$ 38.0°, presentatesi per almeno 2 o più giorni consecutivi, o un singolo rialzo febbrile con temperatura corporea $\geq$ 39.0°.
Risultati: Un totale di 137 pazienti, 119 uomini e 18 donne di età compresa tra i 18 ed i 39 anni(età media 27.89; deviazione standard $\pm$ 6.08), di cui 117 sottoposti ad intervento di ricostruzione artroscopica del legamento crociato anteriore con tendini gracile e semitendinoso e 20 con tendine rotuleo, sono stati inclusi nello studio. Il 16.06% dei pazienti ha riportato uno o più episodi di rialzo febbrile, più comunemente nei primi due giorni post operatori, con picco febbrile nella prima giornata post operatoria. Nessuno dei pazienti inclusi nello studio ha sviluppato un'infezione del ginocchio sottoposto ad intervento chirugico.
Discussione: Le infezioni successive ad intervento artroscopico di ricostruzione del legamento crociato anteriore sono poco comuni come mostrato da studi precedentemente condotti. Il rialzo febbrile riscontrato nei 22 pazienti si è mostrato indipendente dalla presenza di un'infezione del ginocchio sottoposto ad intervento chirurgico. Tali episodi di rialzo febbrile sono da attribuire ad infezioni provenienti da altri siti corporei, quali i polmoni o il tratto urinario, o semplicemente da cause asettiche correlate al rilascio di mediatori dell'infiammazione successivi all'intervento chirurgico stesso.
Conclusioni: la febbre persistente con temperatura corporea $\geq$ 38.0° o un picco febbrile con temperatura corporea $\geq$ 39.0° nei giorni successivi all'intervento sembra non essere correlata con un'infezione post operatoria del ginocchio sottoposto ad intervento chirurgico ma ad infezione provenienti da altri siti corporei quali i polmoni o da cause asettiche correlate ai mediatori dell'infiammazione. Inoltre è stata evidenziato una maggiore incidenza di rialzi febbrili nei pazienti sottoposti ad intervento artroscopico di ricostruzione del legamento crociato anteriore con il tendine rotuleo da imputare probabilmente alla tecnica chirurgica più invasiva rispetto alla ricostruzione con tendini gracile e semitendinoso.

L'IMPIEGO DEL PEAK PLASMABLADE IN CHIRURGIA VERTEBRALE: STUDIO CASO-CONTROLLO

Davide Bizzoca[1], Andrea Piazzolla[2], Biagio Moretti[3]

[1] Università degli Studi di Bari "A. Moro"- A.U.O. Consorziale Policlinico, Scienze Mediche di Base, Neuroscienze e Organi di Senso- U.O. di Ortopedia e Traumatologia, Bari; [2] Università degli Studi di Bari "A. Moro"- Dipartimento di Scienze Mediche di Base, Neuroscienze Ed Organi di Senso, U.O. di Ortopedia e Traumatologia, Bari; [3] Università Studi di Bari, Dipartimento di Scienze Mediche di Base, Neuroscienze e Organi di Senso - U.O. Ortopedia e Traumatologia, Bari

Introduzione: Il PEAK PlasmaBlade (PPB) è un dispositivo elettrochirurgico, approvato dall'FDA. Studi clinici riportato che il PPB sia in grado di: rendere più rapida e precisa l'incisione; garantire una migliore emostasi; ridurre la risposta infiammatoria post-operatoria e facilitare il processo di guarigione della ferita. Questo studio mira a valutare i vantaggi del PPB, rispetto all'elettrobisturi convenzionale, nel trattamento chirurgico della scoliosi.
Materiali e Metodi: 20 pazienti sottoposti ad intervento chirurgico per scoliosi utilizzando il PPB nel semestre luglio-novembre 2016 (Gruppo-A), sono stati confrontati con 22 pazienti sottoposti alla stessa procedura chirurgica nel semestre precedente, utilizzando un elettrobisturi convenzionale (Gruppo-B). Criteri di inclusione: scoliosi idiopatica; vertebre strumentate>5. Criteri di esclusione: scoliosi secondaria, congenita o de novo; piastrinopenia o piastrinopatia; deficit dei fattori della coagulazione; diabete mellito; assunzione di antiaggreganti/anticoagulanti; tabagismo; qualsiasi controindicazione all'emodonazione. Tutti gli interventi sono stati eseguiti, utilizzando la via posteriore, dalla stessa équipe chirurgica ed anestesiologica. Il tempo chirurgico corretto per numero di vertebre strumentate (STV) è stato calcolato. I pazienti sono stati sottoposti ad esami ematochimici seriati a partire da 24 ore prima dell'intervento. Nel post-operatorio stati monitorati: la temperatura corporea (Tc), la rachialgia (Visual Analogue Scale for Pain, VAS) e l'assunzione di analgesici. La variabilità tra i due gruppi ed all'interno di ciascun gruppo è stata

valutata; un p<0.05 è stato considerato significativo.
Risultati: Nel Gruppo-A è stata osservata una significativa riduzione del STV e della perdita ematica intraoperatoria. L'emoglobinemia e l'albuminemia a 24 ore dall'intervento erano significativamente più elevate nei pazienti del Gruppo-A. Un diverso andamento della Tc, del numero dei neutrofili e dei valori della Proteina C-Reattiva (PCR) è stato osservato nei due gruppi nel post-operatorio. Nessun paziente del Gruppo-A ha riportato una deiscenza della ferita chirurgica, mentre nel Gruppo-B due casi di deiscenza (10%) sono stati osservati.
Discussione: La riduzione dei tempi chirurgici ottenuta nel Gruppo-A può giustificare il diverso andamento della Tc, dei neutrofili e della PCR osservato tra i due gruppi. Il differente tasso di assunzione di analgesici osservato tra i due gruppi è indice di un precoce recupero post-operatorio nei pazienti trattati con PPB.
Conclusioni: Il PPB si è dimostrato efficace nel ridurre i tempi chirurgici, il sanguinamento intra- e post-operatorio, la piressia post-operatoria, il consumo di analgesici ed il tasso di deiscenza della ferita chirurgica in pazienti sottoposti ad intervento chirurgico per scoliosi idiopatica.

INFECTIVE COMPLICATIONS AFTER ACUTE ACHILLES TENDON PERCUTANEOUS SURGICAL REPAIR. A SYSTEMATIC REVIEW OF LITERATURE

Alessio D'Addona[1], Sigismondo Luca Di Donato[2], Giovanni Balato[3], Donato Rosa[4], Nicola Maffulli[5]

[1] Università Federico II di Napoli, Sanità Pubblica-Sezione di Ortopedia e Traumatologia, Napoli; [2] Università "Federico II", di Sanità Pubblica, Scuola di Medicina, Napoli; [3] Dept of Orthopaedic Surgery, Federico II University, Department of Public Health, Napoli; [4] Università "Federico II", Sanità Pubblica, Scuola di Medicina, Napoli; [5] London, United Kingdom

Introduzione: Le rotture del tendine d'Achille sono tra le più comuni lesioni che interessano i tendini. Il trattamento può essere conservativo o chirurgico. Diverse tecniche chirurgiche sono utilizzate tra cui quelle *open* e quelle percutanee o mininvasive. Le procedure *open* sono spesso associate a un tasso di complicanze più elevato, tra cui infezioni e necrosi della ferita. Le tecniche percutanee si sono sviluppate in modo da diminuire questo tipo di complicanze.
Materiali e Metodi: Una ricerca sistematica della letteratura è stata effettuata su MEDLINE e Embase, e tramite motori di ricerca come Pubmed e Scopus, su tasso d'infezione (superficiale e profonda) in seguito a riparo percutaneo o mini-invasivo del tendine d'Achille. Le parole chiave utilizzate sono state: "infezioni", "riparo percutaneo"; "Rottura tendine d'Achille". Sono stati stabiliti i criteri di inclusione e di esclusione in modo da selezionare i vari articoli.
Risultati: Un totale di 50 studi sono stati selezionati. Un totale di 6285 pazienti sono stati analizzati tra i vari studi. 43 casi (0.68%) di infezione dei tessuti superficiali sono stati individuati. Solo in 8/14 lavori, dove sono riportati casi di infezione superficiale, è specificato il trattamento antibiotico, e solo in uno di questi viene specificato il tipo di antibiotico utilizzato. 5 casi (0.079%) di infezione dei tessuti profondi sono stati riportati con necessità di debridment chirurgico. Solo in 1/19 lavori dove riportano casi di infezione superficiale o profonda, è stata effettuata profilassi antibiotica all'intervento. In nessun caso è stato isolato microbiologicamente il patogeno responsabile.
Discussione: Per la prima volta una review si focalizza esclusivamente sul tasso d'infezioni superficiali o profonde in seguito a riparo percutaneo o mini-invasivo del tendine d'Achille. La scarsa attenzione e la mancanza di dati come, tipo di terapia impostata e, in tutti casi analizzati, di riscontro microbiologico del patogeno responsabile, costituisce un bias nell'analisi reale dei dati. In ogni caso rispetto alle tecniche open, dove la percentuale del tasso di infezione è raddoppiata, le tecniche percutanee o mini-invasive riducono considerevolmente il rischio infettivo.
Conclusioni: Le tecniche percutanee e mini-invasive per riparo di tendine d'Achille sono sempre più utilizzate. Un basso tasso di complicanze infettive è riportato nella review, e rispetto alla tecnica open risultano più sicuro sul versante del rischio infettivologico. Ulteriori studi prospettici randomizzati con specifico rilievo per elementi microbiologici e antibiotico-terapeutici, sono necessari per meglio stimare il tasso d'infezione e i relativi outcome clinici.

REVISIONE DEI FATTORI DI RISCHIO NELLE INFEZIONI DELL'ARTO INFERIORE IN TRAUMATOLOGIA

Gino Emanuele[1], Mario Mosconi[2], Paolo Orsolini[2], Alberto Castelli[2], Francesco Benazzo[3]

[1] Irccs Policlinico San Matteo, Chirurgia Ortopedica e Traumatologica, Pavia; [2] Pavia; [3] Fondazione Irccs Policlinico San Matteo, Ortopedia E Traumatologia, Pavia

Introduzione: Le infezioni dell'arto inferiore in Traumatologia rappresentano la percentuale maggiore di infezioni in ambito Ortopedico-Traumatologico. Numerosi fattori, legati sia al tipo di trauma, sia al paziente, che al trattamento, influiscono marcatamente sul rischio infettivo. Questo studio si pone l'obiettivo di analizzare i fattori di rischio classici ed emergenti, e di elaborare una scala di rischio infettivo.
Materiali e Metodi: Sono stati presi in esame 60 pazienti con trauma chiuso all'arto inferiore, trattamento chirurgico e isolamento microbiologico successivo. Di ciascun paziente sono stati considerati l'età, le comorbilità, le abitudini viziate, la sede anatomica del trauma, il trattamento medico/chirurgico adottato, il microrganismo isolato. Si è proceduto a valutare l'associazione dei singoli fattori di rischio con l'infezione.
Risultati: L'analisi dettagliata dei dati ha permesso di elaborare una scala di rischio infettivo che può essere utilizzata per prevenire l'insorgenza delle infezioni e guidare il Medico-Chirurgo Ortopedico nelle scelte terapeutiche. La scala è suddivisa in tre livelli di rischio: basso, moderato, elevato. Il 15% dei casi infetti presentavano a priori un rischio elevato di infezione, il 50% dei casi era associato ad un rischio moderato, il restante 35% ad un rischio

basso. Il rischio di infezione del sito chirurgico aumenta in rapporto a fattori legati al paziente (fumo, elevato BMI, diabete, neoplasie, uso cronico di steroidi) e anche alla durata dell'intervento.
Discussione: L'aumento delle comorbilità associate al paziente, l'applicazione di protocolli di prevenzione, i microrganismi emergenti e le resistenze batteriche costituiscono una sfida per l'Ortopedico, che bisogna affrontare con strategie sempre aggiornate, in collaborazione con gli Infettivologi. È indispensabile applicare algoritmi diagnostico-terapeutici, protocolli, misure preventive e follow up dei pazienti per prevenire infezioni ortopediche che spesso risultano difficili da eradicare.
Conclusioni: L'identificazione dei fattori di rischio ed uno screening più attento dei pazienti a rischio infettivo moderato o elevato, mediante un questionario rapido ed una scala associata, insieme all'applicazione rigorosa di regole e principi di prevenzione/trattamento, può essere la svolta nella lotta alle infezioni ortopediche.

L'UTILIZZO DEL CEMENTO ANTIBIOTATO RIDUCE IL RISCHIO DI INFEZIONE NELLE PROTESI DI GINOCCHIO DI PRIMO IMPIANTO?

Alfredo Schiavone Panni[1], Marianna Vitale[2], Rocco D'apolito[3], Katia Corona[4], Daniele Ambrosio[2], Giacomo Errico[5], Michele Vasso[3]

[1] Università degli Studi Della Campania "Luigi Vanvitelli", Clinica Ortopedica, Napoli; [2] Università degli Studi Della Campania Luigi Vanvitelli, Ortopedia e Traumatologia, Napoli; [3] Roma; [4] Università degli Studi del Molise, Dipartimento di Medicina e Scienze Della Salute, Campobasso; [5] Napoli

Introduzione: Il cemento antibiotato (CA) è largamente utilizzato nel trattamento delle protesi di ginocchio infette, ma il suo uso abituale nelle protesi di ginocchio di primo impianto è controverso. Lo scopo di questa revisione sistematica è quello di analizzare la letteratura riguardo l'efficacia e la sicurezza del CA nella profilassi delle protesi di ginocchio di primo impianto.
Materiali e Metodi: Una ricerca dettagliata e sistematica su motori di ricerca quali Pubmed, Medline, Cochrane Review e Google Scholar è stata eseguita utilizzando le seguenti parole chiave: "total knee arthroplasty" "total knee replacement" "total knee prosthesis" e "antibiotic-loaded bone cement" senza limiti riguardo l'anno di pubblicazione. Sono state considerate tutte le riviste indicizzate e inclusi studi clinici randomizzati, prospettici e retrospettivi. La metodologia di Coleman modificata (mCMS) è stata utilizzata per identificare la qualità degli articoli in un format riproducibile.
Risultati: Sei articoli sono conformi ai criteri di inclusione. In totale, 6318 protesi sono state incluse nel nostro studio. 3217 di queste protesi sono state trattate con CA e 3101 riguardano il gruppo di controllo. Nessuna differenza statistica è stata riscontrata tra i due gruppi in termini di incidenza riguardo i siti di infezione chirurgica superficiale e profonda. Il punteggio medio del mCMS è 67.6 ed indica una buona qualità metodologica negli studi inclusi.
Discussione: Sebbene la nostra revisione sistematica presenti delle limitazioni, la rilevanza clinica è che l'uso del CA non riduce significativamente il rischio di infezione nelle protesi di ginocchio di primo impianto. Tuttavia, i rischi potenziali associati al suo utilizzo, quali l'ipersensitività, la tossicità, la farmaco-resistenza, le modifiche delle proprietà meccaniche del cemento, necessitano di ulteriori indagini.
Conclusioni: Attualmente il CA è ampiamente utilizzato a livello mondiale ma, nonostante la sua notevole diffusione, le infezioni protesiche nel ginocchio continuano a verificarsi. Ad ogni modo, l'utilizzo rigoroso in termini di profilassi dell'antibiotico sistemico, di efficienti procedure antisettiche e miglioramenti della tecnica chirurgica rappresentano il "gold standard" nella prevenzione delle infezioni nella chirurgia delle protesi di ginocchio di primo impianto.

DIAGNOSI E TRATTAMENTO DELLE INFEZIONI PERIPROTESICHE DI GINOCCHIO A BASSO GRADO

Alfredo Schiavone Panni[1], Marco Rossini[2], Adriano Braile[3], Rocco D'apolito[4], Katia Corona[5], Michele Vasso[4]

[1] Università degli Studi Della Campania "Luigi Vanvitelli", Clinica Ortopedica, Napoli; [2] Università Della Campania Luigi Vanvitelli, Ortopedia e Traumatologia, Napoli; [3] Università degli Studi Della Campania "Luigi Vanvitelli", Dipartimento di Specialità Medico-Chirurgiche Ed Odontoiatriche, Napoli; [4] Roma; [5] Università degli Studi del Molise, Dipartimento di Medicina e Scienze Della Salute, Campobasso

Introduzione: L'infezione periprotesica di ginocchio continua ad essere una complicanza devastante con un'incidenza del 1-3%. La diagnosi e il trattamento delle infezioni periprotesiche di ginocchio a basso grado sono molto controversi e dibattuti. In particolare, la diagnosi di infezione a basso grado risulta spesso complessa perché la sintomatologia clinica e gli studi diagnostici sono estremamente contrastanti e le componenti protesiche spesso non mostrano segni di mobilizzazione. Dall'altra parte, se è ormai riconosciuto che il reimpianto in due tempi deve essere considerato il gold standard nel trattamento della maggior parte delle infezioni protesiche, diversamente nelle infezioni a basso grado il debridement con sostituzione del polietilene e il reimpianto in un unico tempo potrebbero offrire molteplici vantaggi, con ridotto rischio di complicanze intra e post operatorie e minori costi sociali
Materiali e Metodi: Lo scopo di questo lavoro è stato quello di analizzare la letteratura per valutare quale debba essere l'iter diagnostico più affidabile in presenza di infezione periprotesica di ginocchio causata da batteri a bassa virulenza. Allo stesso modo, si è valutata l'efficacia delle diverse procedure chirurgiche nella gestione delle infezioni periprotesiche di basso grado.
Risultati: La diagnosi si deve basare su una accurata anamnesi e valutazione clinica, rx, indagini di laboratorio (WBC,PCR,VES etc.), scintigrafia, diagnosi citologica, istologia intraoperatoria, sonicazione.

Nel trattamento, il debridement con sostituzione del polietilene ha mostrato risultati variabili con tassi di successo che vanno dal 16% al 70% nelle infezioni acute (postoperatorio o ematogena), e un tasso di fallimento del 100% nelle infezioni croniche. Il reimpianto in un tempo ha avuto successo in casi altamente selezionati,con un tasso medio di successo del 81%, mentre per il reimpianto in 2 tempi è costantemente riportato un successo >90%.
Discussione: Le caratteristiche cliniche sono spesso in conflitto,considerando che la clinica classica di dolore, febbre e sintomatologia locale è rara. I livelli di VES e PCR rimangono la prima linea di indagine anche se possono risultare negativi per via della bassa virulenza dei germi, mentre citologia istologia e sonicazione possono essere effettuati solo successivamente.
Il trattamento vista la eterogenicità dei risultati soprattutto del debridement va valutato tenendo conto delle variabili, ovvero delle condizioni cliniche, della tempistica nei singoli casi.
Conclusioni: La diagnosi di un'infezione può essere estremamente complessa in presenza di organismi a bassa virulenza. Il tentativo di salvare l'impianto mediante debridement appare quindi giustificato per ricorrere, nel caso di fallimento alla sostituzione, in 1 o 2 tempi.

LE INFEZIONI PERIPROTESICHE DELL'ANCA E DEL GINOCCHIO: CASISTICHE A CONFRONTO

Kristian Efremov[1], Gaetano Lo Bue[2], Giacomo Salvi[3], Alessandra Bernabei[3], Alexander Vallone[3], Matteo Benedetti Valentini[3], Pasquale Farsetti[1]

[1] Policlinico Tor Vergata, Ortopedia, Roma; [2] Policlinico Tor Vergata, Ortopedia, Roma; [3] Roma

Introduzione: L'infezione periprotesica è una delle complicanze più temute e potenzialmente invalidante degli interventi di artroprotesi d'anca e di ginocchio. La gestione di tale complicanza necessita generalmente di terapie antibiotiche prolungate e di uno o più reinterventi chirurgici. Lo scopo del nostro studio è stato di evidenziare eventuali differenze nell'etiologia, nella durata del trattamento e nei risultati funzionali delle infezioni delle protesi d'anca (IPA) rispetto a quelle di ginocchio (IPG).
Materiali e Metodi: Abbiamo analizzato in modo retrospettivo tutti i pazienti trattati presso il nostro policlinico per infezioni periprotesiche dal 2007 al 2017 ottenendo una popolazione di 12 pazienti con IPG e 10 con IPA. Sono stati raccolti e confrontati i dati relativi ai germi patogeni responsabili delle infezioni, alla durata globale del trattamento, al numero e alla durata dei ricoveri ospedalieri, al numero di reinterventi, alle complicanze e al risultato del trattamento stesso.
Risultati: In tre casi abbiamo registrato infezioni acute: due IPG e una IPA. Questi pazienti sono stati trattati con successo mediante toilette chirurgica e terapia antibiotica mirata. I restanti casi erano affetti da infezioni croniche e sono stati trattati con strategia "two stage". Gli esami colturali sono risultati positivi per germi Gram + in 8 su 12 IPG e in 2 su 10 IPA (p=0.04). I ricoveri ospedalieri sono stati più lunghi per le IPA (media=129giorni) rispetto alle IPG (m=45gg)(p=0.023). I tempi trascorsi tra il posizionamento dello spaziatore e l'impianto della protesi da revisione sono risultati, invece, più lunghi nei casi di infezione di protesi di ginocchio (m=355 gg contro 253 gg; p=0.013).
Discussione: Nella nostra casistica la degenza ospedaliera è stata più lunga per le IPA rispetto alle IPG. La differenza potrebbe essere attribuita all'isolamento di germi Gram-negativi nel primo gruppo, con necessità di terapie antibiotiche endovenose prolungate, mentre nel secondo gruppo l'isolamento prevalente di S. Aureus ha permesso l'utilizzo di terapie antibiotiche orali e dimissioni più precoci. D'altro canto, nel gruppo delle IPA abbiamo registrato tempi più brevi nella normalizzazione degli indici di flogosi e quindi nella riprotesizzazione.
Conclusioni: I tempi di degenza ospedaliera e di trattamento con spaziatore antibiotato per le infezioni periprotesiche di anca e di ginocchio sono diversi, e queste differenze sono verosimilmente da attribuire al microrganismo patogeno più che all'articolazione coinvolta.

C'È ANCORA UN RUOLO PER IL DEBRIDEMENT NELLE INFEZIONI PERIPROTESICHE DI GINOCCHIO? REVIEW DELLA LETTERATURA

Michele Vasso[1], Salva Lupoli[2], Antonio Benedetto Cecere[2], Francesco Ascione[2], Rocco D'apolito[1], Alfredo Schiavone Panni[2]

[1] Roma; [2] Università degli Studi Della Campania "Luigi Vanvitelli", Clinica Ortopedica, Napoli

Introduzione: La diagnosi e la terapia delle infezioni periprotesiche di ginocchio sono molto controverse e dibattute. Diverse opzioni terapeutiche sono possibili: terapia antibiotico-soppressiva, lavaggio articolare e debridement, reimpianto in un tempo, reimpianto in due tempi.È ormai riconosciuto dalla maggioranza degli autori che il trattamento di revisione e reimpianto in due tempi sia il gold standard nella terapia della maggior parte delle infezioni protesiche,indipendentemente dalla virulenza del micro organismo e dal tempo di comparsa dell'infezione.Sono state proposte alternative chirurgiche come il debridement con sostituzione del polietilene e il reimpianto in un unico tempo nelle infezioni acute e nelle infezioni da germi a bassa virulenza.
Materiali e Metodi: Lo scopo di questa review è stato quello di analizzare la letteratura per valutare l'efficacia del debridement nella gestione delle infezioni periprotesiche di ginocchio.
Risultati: Nelle infezioni di basso grado, l'irrigazione e il debridement hanno mostrato tassi di successo insoddisfacenti, che vanno mediamente dal 16% al 70%, nelle infezioni (postoperatorie o ematogene), mentre è segnalato un successo nel 56% dei pazienti infetti per organismi a bassa virulenza, ma solo nell'8% in caso di S.Aureus. Inoltre, sono stati riportati fallimenti del 17% in pazienti con durata dei sintomi <1 mese e del 69% in pazienti con sintomi comparsi da oltre 6 settimane.Il debridement artroscopico è associato a più alte percentuali di fallimenti per la mancata sostituzione del polietilene e per l'impossibilità di effettuare la cruentazione della camera posteriore.
Discussione: Opinione comune in letteratura è che una terapia antibiotico-soppressiva trovi indicazione primaria unicamente

in caso di infezione recente e di basso grado, mentre il debridement con sostituzione del polietilene con antibiotico-terapia locale e sistemica potrebbe essere indicato in pazienti sani con infezione acuta (precoce postoperatoria o ematogena),infezioni da gram-positivi con protesi stabile e ben funzionante e con una buona conservazione dei tessuti molli,in assenza di fistole.Le controindicazioni sono infezioni croniche, mobilizzazione dell'impianto, cattivo stato dei tessuti molli e pazienti con altre protesi o valvole cardiache.È possibile eseguire colture intraoperatorie sul liquido e sulla membrana sinoviale, sui tessuti infetti e sul polietilene al fine di impostare una corretta antibiotico-terapia mirata per le 4-6 settimane successive all'intervento.
Conclusioni: In conclusione, nelle infezioni acute un tentativo di salvare l'impianto con il debridement, nonostante l'alto numero di fallimenti, appare giustificato dai numerosi vantaggi: miglior recupero funzionale per la permanenza dell'impianto, possibilità di ottenere biopsie intraoperatorie, ridotto rischio di complicanze e minori costi sociali.

L'USO DELLE CELLULE STAMINALI NEL TRATTAMENTO DELLE PSEUDOARTROSI DIAFISARIE DI OMERO

Federica Lepore[1], Giuseppe Toro[1], Annalisa De Cicco[1], Adriano Braile[1], Francesco Nappi[1], Michele Gison[2], Antonio Toro[3]

[1] Università degli Studi Della Campania "Luigi Vanvitelli", Dipartimento di Specialità Medico-Chirurgiche Ed Odontoiatriche, Napoli; [2] Ospedale "Martiri del Villa Malta", U.O.C. Ortopedia e Traumatologia, Sarno; [3] Ospedale "Martiri del Villa Malta", U.O.C. Ortopedia e Traumatologia, Sarno

Introduzione: L'incidenza della pseudoartrosi nelle fratture di diafisi omerale varia dal 2% al 10% se trattate conservativamente e raggiunge il 15% se trattate chirurgicamente. Numerose alternative chirurgiche sono disponibili per affrontare questo tipo di patologia. Scopo del nostro studio è quello di confrontare i risultati ottenuti con e senza l'uso di cellule staminali.
Materiali e Metodi: Abbiamo eseguito una valutazione retrospettiva dei casi di pseudoartrosi di omero presso la nostra struttura dal 2012 al 2016. Sono stati riportati i tipi di trattamento e le eventuali tecniche di augmentation usate. La diagnosi di avvenuta consolidazione è stata fatta osservando la continuità di almeno 3 corticali su 4, in assenza di sintomatologia dolorosa. I pazienti nei quali si è associato l'uso di cellule staminali sono stati confrontati con quelli nei quali non è stata usata tale tecnica. La nostra esperienza è di 15 pazienti, di cui 9 femmine e 6 maschi, con età media di 51 anni. Tre pazienti sono stati esclusi dallo studio perché trattati con fissatore esterno per una pregressa frattura esposta. 12 pazienti sono stati inclusi nello studio. In tutti i casi abbiamo usato una sintesi con placca con innesto osseo da cadavere contrapposto. La procedura consiste in toilette del focolaio di pseudoartrosi, applicazione di innesto osseo controlaterale all'accesso chirurgico, sintesi con placca e viti. In 5 dei 12 casi sono state aggiunte cellule staminali autologhe nel focolaio di pseudoartrosi.
Risultati: Nel nostro studio tutti i casi di pseudoartrosi sono evoluti in maniera favorevole. Abbiamo potuto constatare che i 5 pazienti trattati con trapianto di cellule staminali hanno avuto una più rapida consolidazione della pseudoartrosi con una precoce ripresa funzionale rispetto ai pazienti trattati con solo innesto e placca.
Discussione: Il trattamento chirurgico delle pseudoartrosi di omero si avvale di diverse tecniche che possono essere usate da sole o in combinazione: la fissazione interna con placca e viti o chiodi endomidollari, la fissazione esterna, innesti ossi autologhi o omologhi da donatore vivo o cadavere. L'ingegneria tissutale propone opzioni terapeutiche con cellule midollari concentrate prelevate dalla cresta iliaca e gel piastrinico.
Conclusioni: La pseudoartrosi è una temibile complicanza delle fratture diafisarie di omero. Nella nostra esperienza l'uso delle cellule staminali è d'aiuto alla guarigione della frattura.

CASO CLINICO DI COXITE SETTICA TRATTATA CON SPAZIATORE ANTIBIOTATO E SUCCESSIVO IMPIANTO DI PROTESI TOTALE NON CEMENTATA E BREVE REVIEW DELLA LETTERATURA

Michele Giuntoli[1], Annamaria Nucci[2], Nicola Piolanti[3], Paolo Domenico Parchi[4], Michele Lisanti[5]

[1] Aoup - Ortopedia e Traumatologia 1 Universitaria, Dipartimento di Ricerca Traslazione e Delle Nuove Tecnologie in Medicina e Chirurgia, Pisa; [2] Azienda Ospedaliera Universitaria Pisana, Ortopedia e Traumatologia 1° Universitaria, Pisa; [3] Ortopedia e Traumatologia I Pisa, Dea, Pisa; [4] Ortopedia e Traumatologia I Pisa, Dea, Pisa; [5] Azienda Ospedaliera Universitaria Pisana, Ortopedia e Traumatologia 1° Universitaria, Pisa

Introduzione: Le cause di coxite settica sono molteplici, spesso legate a procedure mediche e alle comorbidità del paziente. Il trattamento prevede terapia antibiotica mirata e debridment chirurgico seguito eventualmente da un intervento di artroplastica di resezione. Più rari sono i casi trattati con uno spaziatore antibiotato seguito dall'impianto di protesi totale d'anca (PTA) una volta risolta l'infezione.
Materiali e Metodi: Il Paziente, B.A. maschio di 31 anni, affetto da necrosi avascolare della testa femorale destra da cortisonici, a settembre 2016 presenta febbre elevata e impotenza funzionale dell'anca destra. In anamnesi recente ascesso gluteo post-iniettivo. Un prelievo eco-guidato ha permesso la diagnosi di coxite infettiva da *S.Aureus*. È stato effettuato un debridment articolare, nuovo colturale su prelievo intraoperatorio e terapia antibiotica mirata. A ottobre 2016 è stato posizionato uno spaziatore antibiotato proseguendo la terapia antibiotica sistemica. Nel gennaio 2017, dopo conferma strumentale di assenza di infezione, è stata posizionata una PTA non cementata. L'HHS (Harris Hip Score) è stato impiegato per la valutazione clinica e funzionale prima e dopo lo spaziatore e dopo la PTA definitiva.
Risultati: Il Posizionamento di uno spaziatore antibiotato e l'ampio debridment hanno permesso un rapido miglioramento del

quadro settico e successiva sterilizzazione dell'articolazione documentata da esame scintigrafico e dalla normalizzazione degli indici di flogosi.
Discussione: Le cause di coxite settica sono molteplici spesso correlate a iniezioni intraarticolari o a diffusione ematogena. Se la lesione articolare è limitata il trattamento può essere basato su antibiotici e debridment chirurgico. Sono riportati in letteratura casistiche di pazienti affetti da coxite settica trattate con spaziatore antibiotato seguito dall'impianto di una PTA non cementata e terapia antibiotica mirata nel periodo intermedio con risultati incoraggianti.
Conclusioni: In caso di coxite settica con lesione articolare importante l'uso di uno spaziatore antibiotato, una terapia antibiotica mirata e il successivo impianto di una PTA non cementata si è dimostrato essere una valida alternativa nel risolvere il quadro infettivo e ridurre la sintomatologia dolorosa permettendo un successivo recupero funzionale dopo PTA.

Comunicazioni SPECIALIZZANDI 3

Sabato 21 Ottobre 2017 dalle 14:30 alle 15:30

VALUTAZIONE DEL TERZO FRAMMENTO NELLE FRATTURE DELLA DIAFISI OMERALE TRATTATE CON SISTEMI ELASTICI

Roberto Maddalena[1], Biagio Moretti[2], Giovanni Vicenti[3], Florianna Palmiotto[1], Giulia Colasuonno[1], Massimiliano Carrozzo[4], Davide Bizzoca[5]

[1] Università degli Studi di Bari, Smbnos, Bari; [2] Università Studi di Bari, Dipartimento di Scienze Mediche di Base, Neuroscienze e Organi di Senso – U.O. Ortopedia e Traumatologia, Bari; [3] Università degli Studi di Bari, Dipartimento di Scienze Mediche di Base, Neuroscienze e Organi di Senso – U.O. Ortopedia e Traumatologia, Bari; [4] Università degli Studi di Bari, Dipartimento di Scienze Mediche di Base, Neuroscienze e Organi di Senso – U.O. Ortopedia e Traumatologia, Bari; [5] Università degli Studi di Bari "A. Moro"- A.U.O. Consorziale Policlinico, Scienze Mediche di Base, Neuroscienze e Organi di Senso- U.O. di Ortopedia e Traumatologia, Bari

Introduzione: Le fratture della diafisi omerale con terzo frammento a farfalla rappresentano un pattern di frattura insidioso che potrebbe non consolidarsi. In Letteratura il trattamento principe consiste nella riduzione a cielo chiuso con fissazione elastica: inchiodamento endomidollare (IM) o fissazione esterna (FE). Restano da chiarire i fattori predittivi di nonunione.
Materiali e Metodi: Abbiamo valutato retrospettivamente velocità e tasso di consolidazione in 34 pazienti (20 uomini, 14 donne) con frattura di diafisi omerale con terzo frammento a farfalla ridotta a cielo chiuso con fissazione elastica (26 IM; 8 FE). Sulle RX postoperatorie abbiamo misurato: gap di frattura tra i 2 monconi ossei principali, lunghezza, grado di angolazione e dislocazione media del terzo frammento. Dopo follow-up a 1, 2,3, 6 e 12 mesi dall'intervento abbiamo suddiviso i pazienti in 3 gruppi sulla base del tempo di consolidazione. Gruppo A: consolidazione entro 6 mesi (14 casi); Gruppo B: ritardo di consolidazione avvenuta tra 6 e 12 mesi (12 casi); Gruppo C: mancata consolidazione oltre 12 mesi (8 casi).
Risultati: Considerando il grado di dislocazione del terzo frammento emerge differenza significativa ($p<0,05$) tra i gruppi A e B, A e C ma non tra i gruppi B e C ($p>0,05$). Valutando il grado di angolazione del frammento è significativo ($p<0,05$) il confronto tra i gruppi A e C e tra i gruppi B e C ma non tra A e B ($p>0,05$). Non sono emerse differenze statisticamente significative ($p>0,05$) tra i gruppi relativamente a lunghezza del terzo frammento e gap di frattura.
Discussione: Le fratture di diafisi omerale con terzo frammento a farfalla possono mostrare ritardo di consolidazione (con guarigione tra 6 e 12 mesi) o nonunione (mancata consolidazione dopo 12 mesi) anche dopo riduzione e sintesi a cielo chiuso. Non esistono in Letteratura studi riguardo i fattori predittivi di nonunione per questo pattern di frattura. Nel nostro studio abbiamo considerato 4 parametri RX postoperatori al fine di individuare una possibile correlazione di ognuno di essi con la consolidazione della frattura.
Conclusioni: Dall'analisi statistica abbiamo ipotizzato che il parametro principale per il tempo di consolidazione di questo tipo di frattura sia espresso dal valore di dislocazione del terzo frammento mentre il grado di angolazione interverrebbe nella consolidazione ritardata o assente. Risultano altresì necessari ulteriori studi con casistiche più ampie per avvalorare tali ipotesi.

RICOSTRUZIONE MEMBRANA INTEROSSEA IN INSTABILITÀ COMPLESSA AVAMBRACCIO: PRESENTAZIONE DI CASO CLINICO E REVISIONE DELLA LETTERATURA

Cristina Galavotti[1], Filippo Calderazzi[2], Ferruccio Lasagni[3], Francesco Pogliacomi[4], Enrico Vaienti[4], Francesco Ceccarelli[4]

[1] Azienda Ospedaliero-Universitaria Parma, Scienze Chirurgiche - U.O. Clinica Ortopedica Università di Parma, Parma; [2] A.O.U.P. Parma Ospedale Maggiore, Scienze Chirurgiche - U.O. Clinica Ortopedica Università di Parma, Parma; [3] Parma; [4] Università degli Studi di Parma, Dipartimento di Medicina e Chirurgia, Parma

Introduzione: gomito, avambraccio e polso sono di fatto un'unità funzionale costituita da radio, ulna e da tre articolazioni (radio-ulnare prossimale - ARUP, radio-ulnare intermedia-ARUI, radio-ulnare distale ARUD). È ormai riconosciuto come la fibrocartilagine triangolare (TFCC) sia la componente principale della ARUD, il capitello radiale con il suo legamento anulare sia la struttura portante della ARUP, mentre la ARUI è costituita di fatto dal complesso della membrana interossea (IOM). La patologia probabilmente più nota che interessa questa unità funzionale è la sindrome di Essex-Lopresti. Scopo di questo lavoro è presentare un caso da noi trattato di sindrome di Essex-Lopresti post-traumatica, illustrandone le criticità.
Materiali e Metodi: un uomo di 56 anni giungeva nell'Agosto 2015 nel nostro Pronto Soccorso con frattura esposta di 3° grado bifocale della diafisi ulnare, frattura esposta di 1° grado al 3° medio prossimale della diafisi radiale con lussazione anteriore del capitello radiale a sinistra. La lesione all'avambraccio veniva stabilizzata in urgenza, quindi è stata eseguita riduzione e sintesi definitiva delle fratture del radio e dell'ulna. Persisteva la lussazione anteriore del capitello radiale. Successivamente, in seguito alla persistenza di dolore al gomito ed al polso, associata a im-

potenza meccanica alla prono-supinazione, si procedeva a resezione del capitello radiale e ricostruzione della banda centrale della IOM. Tale intervento risultava risolutivo riguardo la funzione del gomito, ma esasperava la sintomatologia legata alla instabilità longitudinale dell'avambraccio, con dolore e impotenza funzionale al polso sinistro.
Risultati: si eseguiva quindi un terzo intervento volto alla stabilizzazione della ARUD, con scomparsa della sintomatologia invalidante e ripresa quasi completa della forza di presa al polso.
Discussione: la necessità di eseguire il terzo intervento è nata dall'aver riconosciuto solo in parte le cause della instabilità. La ricostruzione della IOM non è stata sufficiente a compensare l'asportazione del capitello radiale, sviluppando così una Essex-Lopresti. La riparazione di una instabilità complessa deve comunque prevedere il trattamento sia della ARUD, che della IOM e della ARUP o per lo meno due dei tre distretti.
Conclusioni: tale caso è altamente didattico, poiché dimostra come solo la piena conoscenza della fisiopatogenesi delle instabilità dell'avambraccio può indirizzare verso un corretto trattamento.

FRATTURA DI SPALLA E PSEUDOARTROSI: DOVE LA BIOLOGIA SI SPOSA CON LA BIOMECCANICA

Leonardo Puddu[1], Gianfilippo Caggiari[1], Giulia Mosele[1], Emanuele Ciurlia[1], Francesco Masia[1], Carlo Doria[2]

[1] Università degli Studi di Sassari, U.O.C. Clinica Ortopedica, Sassari; [2] Università degli Studi di Sassari, U.O.C. Clinica Ortopedica, Sassari

Introduzione: Il progressivo aumento del numero di impianti protesici di spalla ha aumentato l'incidenza di fratture periprotesiche, attualmente l'incidenza di fratture periprotesiche di spalla è dello 0,6-3 %, di queste il 40% è rappresentato da fratture post operatorie generalmente secondarie a traumi minori, il trattamento dipende dal tipo frattura e dalla stabilità dell'impianto e va dal trattamento conservativo alla revisione dello stelo.
Materiali e Metodi: Il caso in questione riguarda una donna di 64 anni che giungeva alla nostra attenzione per completa impotenza funzionale dell'arto superiore destro, (DASH, Disabilities of the Arm, Shoulder and Hand Score 32) da pseudartrosi su frattura periprotesica (protesi inversa spalla destra) tipo B2 secondo Worland. Visto il fallimento dei numerosi tentativi di trattamento conservativo si è optato per trattamento chirurgico di calloclasia, riduzione e osteosintesi con placca, viti e cerchiaggi più massivo utilizzo di innesto osseo autologo prelevato da Fibula e cresta iliaca, al trattamento chirurgico è seguito nei due mesi post operatori trattamento con Teriparatide.
Risultati: A tre mesi dall'intervento la paziente eseguiva controllo radiografico e TC che evidenziava l'avanzata guarigione biologica della frattura e a cui conseguiva un buon risultato clinico (DASH Score 76)
Discussione: Il processo che porta alla mancata consolidazione può essere multifattoriale, correlato a errori di tecnica, errore di indicazione o al fallimento dei processi biologici, pertanto, nel trattamento delle pseudoartrosi bisogna ricercare assolutamente il connubio tra meccanica e biologia, non essendo la sola meccanica sufficiente. Nel caso in esame alla ricerca della stabilità meccanica (ottenuta mediante osteosintesi con placca, viti e cerchiaggi) è stato abbinato un trattamento a supporto dei processi biologici osteogenetici (abbondante utilizzo di innesto autologo e terapia con Teriparatide) che portano alla guarigione della una frattura nel rispetto del "Diamond concept" di Giannoudis
Conclusioni: Biologia e meccanica hanno entrambe importanza per il successo nel trattamento di una frattura. Questi due fattori devono compenetrarsi e portare a processi di proliferazione e differenziazione di cellule e tessuti.

LA FRATTURA DELLA TESTA OMERALE CON MIGRAZIONE INTRATORACICA: CASO CLINICO E REVIEW DELLA LETTERATURA

Matteo Brusoni [1], Gianfilippo Caggiari[2], Giulia Mosele[2], Leonardo Puddu[2], Carlo Doria[3]

[1] U.O.C. Clinica Ortopedica - Aou Sassari, Scienze Chirurgiche e Microchirurgiche, Sassari; [2] Università degli Studi di Sassari, U.O.C. Clinica Ortopedica, Sassari; [3] Azienda Ospedaliera Universitaria di Sassari, Ortopedia, Sassari

Introduzione: La frattura con dislocazione della testa omerale con migrazione intratoracica è estremamente rara. Nel nostro studio descriviamo il caso di un uomo di ventitre anni trasportato al Pronto Soccorso, dopo essere stato coinvolto in un incidente ad alta velocità con il suo moto veicolo.
Materiali e Metodi: Il paziente si presentava in uno stato di shock emorragico e severa compromissione della respirazione. La radiografia del torace ha mostrato la frattura della testa omerale di destra e la presenza di un area rotondeggiante radioopaca sopra la porzione di diaframma nell'emitorace di destra. La TC total body ha rivelato un pneumotorace a destra correlato con la presenza in cavità toracica della frattura della testa omerale, una frattura longitudinale del sacro e la diastasi della sinfisi pubica. Dopo un'iniziale stabilizzazione emodinamica la paziente è stata sottoposta a escissione chirurgica della testa omerale con successivo reimpianto.
Risultati: Nei pazienti coinvolti in traumi stradali di questo tipo è essenziale effettuare Rx torace e esame TC nel caso fossero necessari approfondimenti diagnostici.
Discussione: La dislocazione della testa omerale conseguente a frattura è stata riportata raramente. In letteratura appaiono solamente quattordici casi.
Conclusioni: Noi raccomandiamo l'immediata escissione del frammento osseo dal torace e il seguente reimpianto quando possibile, specialmente se il paziente è giovane.

TRATTAMENTO CHIRURGICO DELLA SINDROME DEL TUNNEL CARPALE IN SEGUITO ALL'USO DI PALMITOILETANOLAMIDE (PEA)

Raquel Samaniego Alonso[1], Elena Gaviria Parada[1], Adriana Martínez Catasus[1], Jordi Faig Martí[1]

[1] Hospital Sant Rafael, Departamento de Cirugía Ortopédica Y Traumatología, Barcelona, Spain

Introduzione: La sindrome del tunnel carpale (STC) è la più comune neuropatia da compressione, con una prevalenza del 0,5-10% della popolazione generale. Recentemente si è studiato l'uso della palmitoiletanolamide (PEA) come trattamento iniziale delle manifestazioni cliniche della STC, con lo scopo di ridurre l'edema e l'intensità del dolore. La sintomatologia può tuttavia persistere, richiedendo in alcuni casi la risoluzione chirurgica come trattamento definitivo.
Materiali e Metodi: Abbiamo realizzato uno studio retrospettivo (2010 al 2014) per valutare la necessità di risoluzione chirurgica in 60 pazienti con diagnosi lieve o moderata di STC a cui era stata somministrata PEA (11 su 30 lievi e 19 su 30 moderati) o placebo (14 su 30 lievi e 16 su 30 moderati) come trattamento iniziale presso la nostra struttura.
Risultati: Sul totale di 60 pazienti, in 16 (26,6%) è stato necessario ricorrere all'intervento chirurgico. In tutti i 16 pazienti l'elettromiografia (EMG) iniziale mostrava patologia moderata. Tra questi, 11 erano stati trattati con PEA e 5 con placebo. Abbiamo riscontrato che il periodo di tempo medio trascorso dal termine del trattamento conservativo alla data dell'intervento è stato di 365,7 giorni per il gruppo del PEA, e di 178,0 giorni per il gruppo del placebo, in assenza di significatività statistica.
Discussione: Considerata l'elevata prevalenza di questa patologia ed il conseguente impegno di risorse necessarie per il trattamento chirurgico, sono attualmente in studio varie alternative terapeutiche che evitino il ricorso alla chirurgia, tra le quali l'uso della PEA. Da notare come lo studio di Conigliaro et al (Minerva Medica, 2011) evidenziava un miglioramento della latenza motore distale nei pazienti con STC moderata, supportando l'ipotesi di una protezione contro il dolore infiammatorio e neuropatico. Nonostante il potenziale teorico, i risultati risultano molto variabili, evidenziando la necessità di un maggior numero di studi suddivisi per patologie e con risultati a lungo termine (Hesselink at al, 2012).
Conclusioni: Il nostro studio non può dimostrare che esistano differenze cliniche ne statistiche che sostengano l'uso della PEA come trattamento conservativo del STC lieve o moderato. La disomogeneità nell'assegnazione della terapia può considerarsi un fattore di confondimento statistica, ma sarebbe necessaria una "n" maggiore per conformare quest'ipotesi. L'unico fattore che risulta correlato alla necessità trattamento chirurgico è l'EMG iniziale, tenendo conto che in nessun paziente con EMG lieve è stato necessario realizzare una decompressione chirurgica. Infine, pur avendo riscontrato un ritardo nella necessità di trattamento chirurgico nel gruppo trattato con PEA, questo dato non è risultato statisticamente significativo.

RECENT TRENDS OF SCAPHOID FRACTURES AND NON-UNIONS

Satoshi Toh[1]

[1] Hirosaki National Hospital, National Hospital Organization, Department of Orthopaedic Surgery, Hirosaki University Graduate School, Hirosaki, Japan

Introduzione: In the treatment of the scaphoid fracture, the development of countersunk, variable pitched screws such as a Herbert screw improved fixation of scaphoid fractures. Closed reduction and percutaneous screw fixation which we and others have developed based on the standard Herbert screw has been greatly facilitated by the development of cannulated screws such as the double thread screw and Acutrak screw. Objectives of my talk are recent approaches for scaphoid fractures and these indications.
Materiali e Metodi: I. Percutaneous screw fixation without bone graft Acute stable fracture (Type A according to Filan and Herbert classification) Acute unstable fracture (Type B) Stable non-union (Type D1) and linear type of Ikeda's classification II. Arthroscopic cancellous bone graft in percutaneous screw fixation Stable non-union (Type D1) and cystic type of Ikeda's classification III. Open reduction and tricortical bone grafting from the iliac crest and screw fixation Type D2 or D3 non-unions which require bone grafting to correct the length and deformity such as humpback or diSI. IV. Vascularized bone grafting from the distal radius The more advanced types of nonunions—in particular, multiple-operated patients or nonunions associated with avascular necrosis of the proximal pole —
Risultati: I. Outcome of percutaneous screw fixation: In 114 of 118 cases (36 cases of Ttype A, 56 of Type B and 26 of Type D1), good bony fusion and good clinical results were achieved. Durations from injury to operation in the Type D1 group were 42 to 316 days with an average of 107days. The outcomes of these 26 cases of type D1 were all satisfactory. II. Outcomes of non-vascularized bone grafting: 104 of 109 cases achieved solid bony union and good wrist function using open reduction and screw fixation with bone grafting. The reasons for failure were inadequate screw length, incorrect screw position, and improper size of grafted bone.
Discussione: Poor results seem to be related to inadequate reduction, screw position, or screw length. Thanks to the development of cannulated screws, insertion techniques for the screw is now much easier. The dorsal approach is an elegant technique that results in the guide wire for the cannulated screw being automatically inserted along the central axis of the scaphoid.
Conclusioni: Our result reveals that the important factor influencing union is not the period between injury to operation but the type of nonunion site. Main factors to consider when deciding treatment are the type of fracture and fracture stability. Direct visualization of the fracture site using arthroscopy may make open exposures unnecessary for displaced fractures and stable nonunions.

PROTESI DI CAPITELLO RADIALE: DESIGN MONOPOLARE E BIPOLARE A CONFRONTO. RISULTATI A MEDIO-LUNGO TERMINE IN UNA POPOLAZIONE DI 25 PAZIENTI

Martina Arcidiacono[1], Antonino Sanfilippo[2], Santo Rapisarda[3], Rosario Lupo[4]

[1] Clinica Ortopedica, Policlinico Palermo, Palermo; [2] Palermo; [3] U.O.C. Ortopedia e Traumatologia, Ospedale San Giovanni di Dio Asp 1, Agrigento; [4] U.O.C. Ortopedia e Traumatologia, Ospedale San Giovanni di Dio Asp 1, Agrigento

Introduzione: La sostituzione protesica del capitello radiale trova indicazione assoluta nel momento in cui alla frattura pluriframmentaria non sintetizzabile si associano lesioni responsabili dell'insorgenza di instabilità del gomito.
Materiali e Metodi: Sono stati selezionati 25 pazienti sottoposti ad impianto di protesi di capitello radiale tra il Gennaio 2005 ed il Dicembre 2014. Dei 25 pazienti 13 sono stati trattati con impianto bipolare rHead RECON di SBi, 12 con l'impianto monopolare EVOLVE di Wright. I primi sono stati rivalutati con un follow-up medio di 4,3 anni, mentre i secondi di 9,2 anni. Il follow-up è stato sia clinico che radiografico. Per il follow-up clinico è stato utilizzato il MEPS (Mayo Elbow Performance Score); è stata altresì effettuata la misurazione in gradi del ROM attivo, dell'eventuale deviazione in valgismo e la valutazione della stabilità dell'articolazione. Per il follow-up radiografico sono stati valutati 4 parametri: le linee di radiotrasparenza attorno lo stelo protesico, il grado di artrosi, la presenza di ossificazioni eterotopiche ed il riassorbimento osseo del colletto periprotesico.
Risultati: Il MEPS medio complessivo è stato di 90,6. Considerando entrambi i gruppi di pazienti, sono state trovate linee di radiotrasparenza attorno lo stelo protesico in 12 pazienti; un'artrosi di grado variabile è stata riscontrata in 11 pazienti. La presenza di ossificazioni eterotopiche è stata obiettivata in 12 pazienti. Un riassorbimento osseo del colletto periprotesico, infine, è stato riscontrato in 10 pazienti, tutti trattati con impianto bipolare; l'associazione tra la comparsa del suddetto riassorbimento ed il design bipolare dell'impianto protesico risulta, infatti, statisticamente significativa (p=0,002).
Discussione: In base ai dati in nostro possesso non sussistono prove certe della superiorità del design bipolare rispetto al monopolare e viceversa. A nostro parere è consigliabile seguire i pazienti trattati con protesi di capitello radiale nel lungo termine, prestando attenzione all'evoluzione delle complicanze radiologiche qui analizzate e all'eventuale insorgenza di dolore laterale al gomito, spesso sintomo precoce di mobilizzazione dell'impianto.
Conclusioni: Complessivamente, considerando la gravità dei patterns di lesione che molti dei pazienti trattati hanno riportato, i risultati clinici-funzionali a medio-lungo termine qui riscontrati risultano sicuramente soddisfacenti.

LE LESIONI COMPLESSE DEL CARPO. RISULTATI CLINICI A MEDIO TERMINE

Gaetano Lo Bue[1], Alexander Vallone[2], Kristian Efremov[3], Alessandra Bernabei[2], Francesco Alberti[2], Pasquale Farsetti[2], Vito Potenza[2], Giacomo Salvi[4]

[1] Policlinico Tor Vergata, Ortopedia, Roma; [2] Roma; [3] Policlinico Tor Vergata, Ortopedia, Roma; [4] Policlinico Tor Vergata, Chirurgia, Roma

Introduzione: Le lesioni complesse del carpo sono lesioni rare derivanti da traumi generalmente ad alta energia. Esse racchiudono un ampio spettro di lesioni ossee e capsulo-legamentose la cui identificazione risulta spesso difficoltosa.
Materiali e Metodi: Abbiamo analizzato in maniera retrospettiva, a distanza media di 12 mesi, 18 pazienti (15 uomini e 3 donne) tra i 21 e i 62 anni (età media 42 anni), trattati dal 2010 al 2016 per lesioni complesse del carpo. Tra questi, 9 erano affetti da lussazione perilunare del carpo, 6 da dissociazione scafo-lunata (di cui 2 inveterate), 3 da frattura-lussazione delle ossa carpali. Tutti i pazienti eccetto 2 sono stati sottoposti ad esami radiografici e TC e sono stati trattati entro 48 ore dal trauma. In base al tipo di lesione il trattamento è stato conservativo o chirurgico mediante fili di K percutanei e ricostruzione capsulo-legamentosa. I risultati clinici e radiografici sono stati valutati a distanza di 15 giorni, 40 giorni, 3 mesi, 6 mesi e un anno.
Risultati: Tra i pazienti con lussazione perilunare, quelli trattati conservativamente (riduzione incruenta e apparecchio gessato) hanno ottenuto risultati clinici e radiografici peggiori rispetto a quelli trattati chirurgicamente (riduzione e sintesi percutanea o riduzione e sintesi a cielo aperto). Nel gruppo dei pazienti con dissociazione scafo-lunata, i 2 pazienti con lesione inveterata hanno ottenuto risultati peggiori rispetto ai pazienti trattati precocemente, soprattutto in termini di instabilità e dolore residuo. A distanza di un anno tutti i pazienti sono ritornati a svolgere le attività precedenti, ma nessuno mostrava il completo recupero dell'articolarità e della forza.
Discussione: La prognosi delle lesioni complesse del carpo è in genere poco soddisfacente e la maggior parte dei pazienti al follow up presenta una riduzione della forza di presa, associato a persistenza del dolore e ad un certo grado di instabilità residua, sebbene questi risultati non precludono la capacità di ripresa lavorativa. Il ritardo della diagnosi e del trattamento influenza negativamente la prognosi.
Conclusioni: La diagnosi e il trattamento precoci delle lesioni complesse del carpo sono fondamentali. Il trattamento dovrebbe mirare al ripristino della congruenza articolare e alla riparazione/ricostruzione dei legamenti intercarpici e radiocarpici. Nella nostra casistica, la maggior parte dei pazienti non aveva recuperato il normale livello di forza del polso, presentando in genere un lieve dolore residuo e un certo grado di instabilità articolare, anche se questo non precludeva il ritorno ad una normale attività lavorativa.

INCIDENZA DI DEFICIT DELLA CUFFIA DEI ROTATORI E DI DISCINESIA SCAPOLO-TORACICA IN PAZIENTI CON ALTA RICHIESTA FUNZIONALE, CON FRATTURA A 3 FRAMMENTI DELL'OMERO PROSSIMALE TRATTATA CON CHIODO ENDOMIDOLLARE O PLACCA E VIT

Ferdinando Pulcinelli[1], Gabriele Bernardi[2], Francesco Alberti[2], Giovanni Emanuele[3], Francesco Catellani[4], Matteo Benedetti Valentini[2], Pasquale Farsetti[2], Cosimo Tudisco[1]

[1] Policlinico Tor Vergata, Ortopedia e Traumatologia, Roma; [2] Roma; [3] Roma; [4] Università di Roma Tor Vergata - Policlinico Tor Vergata, Ortopedia e Traumatologia, Roma

Introduzione: Le fratture pluriframmentarie di omero prossimale rappresentano circa il 10% delle fratture dell'arto superiore. Nel giovane sono per lo più caratterizzate da traumi ad alta energia associandosi un danno ai tessuti molli e per questo è importante la scelta del mezzo di sintesi al fine di non danneggiarli ulteriormente. Lo scopo del nostro studio è quindi quello di valutare il deficit di cuffia (DC) e di discinesia scapolo-toracica (DST) nei pazienti con alta richiesta funzionale sottoposti ad osteosintesi di frattura dell'omero prossimale con chiodo endomidollare o placca.
Materiali e Metodi: Sono stati retrospettivamente selezionati 39 pazienti (24 donne e 15 maschi) e suddivisi in: Gruppo A placca e viti (21 pazienti) e Gruppo B chiodo endomidollare (18 pazienti). Follow-up medio: 35 mesi Gruppo A e 29,5 mesi Gruppo B. Criteri di inclusione: età<65 anni e pazienti con alta richiesta funzionale. Criteri di esclusione: età>65 anni e bassa richiesta funzionale. I pazienti sono stati sottoposti ad un protocollo clinico che includeva la valutazione di DC e di DST mediante un esame obiettivo, la valutazione del dolore mediante scala VAS e una valutazione funzionale mediante scale di Constant, punteggio ASES e quickDASH. Inoltre tutti i pazienti sono stati sottoposti ad un esame Rx per escludere la presenza di complicanze.
Risultati: Il punteggio medio della Constant nel Gruppo A è stato di 62.14 e di 58.38 nel Gruppo B (p>0,05). Il punteggio medio della scala ASES nel Gruppo A è stato di 66,6 e di 58.33 nel Gruppo B (p>0,05). La quikDASH ha mostrato un punteggio per il Gruppo A di 30.3 e Gruppo B di 32.2 (p>0,05). La scala VAS ha mostrato dei risultati migliori nei pazienti del Gruppo A (3.42) rispetto al Gruppo B (4) (p>0,05). La valutazione clinica ha mostrato la presenza di un DC del 9.6% nel Gruppo A e nel 50% nel Gruppo B (p=0,036) e la presenza di DST del 19.04% dei pazienti del Gruppo A e nel 52.2% dei pazienti dl Gruppo B (p=0,035).
Discussione: La valutazione clinica ha mostrato una presenza di DC e di DST minore nei pazienti trattati con placca e viti riducendo il danno ai tessuti molli, sebbene vi sia la sola tendenza ad un miglior risultato in questi pazienti senza una differenza statiscamente significativa.
Conclusioni: nel complesso entrambi i gruppi hanno riportato buoni risultati e l'utilizzo della placca e viti mostra una minor incidenza di danno ai tessituti molli con un risultato migliore nei pazienti ad alta richiesta funzionale.

LE FRATTURE DIAFISARIE DI RADIO ED ULNA: OSTEOSINTESI CON CHIODO ENDOMIDOLLARE

Lorenzo Proietti[1], Riccardo Foti[2], Davide Desideri[2], Piergiorgio Drogo[2], Andrea Ferretti[2]

[1] Università la Sapienza Roma Sant'andrea, Ortopedia e Traumatologia, Roma; [2] Università la Sapienza Roma Sant'andrea, Ortopedia e Traumatologia, Roma

Introduzione: Le fratture di avambraccio sono fratture particolarmente frequenti rappresentano il 10-14% di tutte le fratture. Il rapporto M/F è di 3/1. Finalità del trattamento di queste fratture deve essere ottenere una adeguata riduzione ed una sintesi stabile al fine di garantire una precoce mobilizzazione dell'arto.
Materiali e Metodi: In questo studio abbiamo incluso 18 pazienti con fratture diafisarie di radio e di ulna o fratture biossee di avambraccio trattate con chiodi endomidollari bloccati (Acumed Ulna-rod; Radius-rod). Tutti i pazienti sono stati rivalutati clinicamente e radiograficamente ad un Follow-up minimo di 1 anno.
Risultati: Al follow-up di un anno 17 dei 18 pazienti trattati hanno avuto ottimi risultati clinici e radiografici, in un paziente affetto da frattura biossea di avambraccio si è reso necessario rimuovere il chiodo endomidollare di radio e passare ad un osteosintesi con placca. In 3 pazienti ad un anno sono stati rimossi i mezzi di sintesi perché lamentavano dolore nei punti di accesso.
Discussione: Vantaggi del trattamento con inchiodamento endomidollare rispetto alla classica osteosintesi con placche è la presercazione del periostio e la minore invasività del gesto chirurgico. Svantaggi del trattamento sono uno scarso controllo dei frammenti, possibile insorgenza di ritardi di consolidazione/pseudoartrosi ed una difficoltosa esplorazione delle strutture vascolonervose. Appare quindi fondamentale proporre questo tipo di trattamento in pazienti selezionati.
Conclusioni: L'osteosintesi con inchiodamento endomidollare è una valida opzione terapeutica per le fratture diafisarie di ulna e radio. Fondamentale in questo tipo di trattamento è l'accurata valutazione pre-operatoria della frattura.

Comunicazioni SPECIALIZZANDI 4

Sabato 21 Ottobre 2017 dalle 15:30 alle 16:30

RISULTATI DEL TRATTAMENTO CHIRURGICO DELLE FRATTURE-LUSSAZIONI DI MONTEGGIA INVETERATE NEL BAMBINO

Giovanni Gallone[1], Giovanni Luigi Di Gennaro[2], Stefano Stilli[3]

[1] Istituto Ortopedico Rizzoli, Ortopedia e Traumatologia Pedriatrica, Bologna; [2] Istituto Ortopedico Rizzoli, Ortopedia e Traumatologia Pediatrica, Bologna; [3] Istituto Ortopedico Rizzoli, Ortopedia e Traumatologia Pedriatrica, Bologna

Introduzione: Il trattamento della lussazione cronica inveterata dell'epifisi prossimale del radio nelle lesioni di Monteggia del bambino è ancora controverso.
Presentiamo la casistica dei pazienti trattati nel nostro Istituto.
Materiali e Metodi: Sono riportati i risultati di 22 pazienti trattati chirurgicamente tra il 1988 e il 2011 per lussazione inveterata post-traumatica dell'epifisi prossimale di radio. La casistica comprende 12 femmine e 10 maschi con un'età media di 7,2 anni (4,1-13,6).
L'intervallo medio tra l'infortunio e il trattamento era di 15,7 mesi (1-128).
Nove pazienti sono stati sottoposti a riduzione cruenta, rimozione del tessuto cicatriziale interposto e riparazione o ricostruzione secondo la tecnica di Bell-Tawse del legamento anulare.
In dieci pazienti è stata eseguita osteotomia, allungamento graduale e angolazione dell'ulna mediante fissatore esterno. Due pazienti sono stati sottoposti ad osteotomia dell'ulna prossimale con cuneo in apertura, sintetizzata con placca, riduzione cruenta dell'epifisi prossimale radiale e ricostruzione del legamento anulare. In un paziente la lesione è stata osservata a 10 anni di distanza dall'infortunio ed è stato sottoposto a escissione dell'epifisi prossimale radiale all'età di 13 anni e 7 mesi.
Risultati: Dopo un follow-up medio di 5,5 anni (1-24,3), l'epifisi prossimale di radio si presentava ridotta in 15 pazienti e sublussata in 5. In un caso si è verificata recidiva della lussazione.
Ad eccezione di cinque la maggioranza dei pazienti non riferiva dolore. L'elbow performance score (Kim score) è risultato eccellente in 14 casi, buono in quattro e accettabile in quattro, con un punteggio medio di 91 corrispondente ad un buon risultato.
Complicazioni includevano una paralisi transitoria del nervo interosseo posteriore e una pseudoartrosi di ulna.
Discussione: La ricostruzione dell'articolazione radio-ulnare prossimale è possibile ma richiede estrema precisione nella tecnica. Il cattivo allineamento dell'ulna, quando presente, rappresenta il maggiore ostacolo alla riduzione del radio prossimale. Un'osteotomia in allungamento e in angolazione dell'ulna dovrebbe essere fatta al terzo medio prossimale per ottenere una riduzione stabile del radio prossimale con la più bassa incidenza di complicazioni.
Conclusioni: I risultati clinici sono migliori di quelli radiografici. La morfologia della testa radiale non è modificabile ed è ciò che condiziona maggiormente i risultati.

INDICI RADIOGRAFICI E FRATTURE PERIPROTESICHE D'ANCA: PREVENZIONE POSSIBILE?

Fabrizio Tacci[1], Francesco Pogliacomi[1], Paolo Primiceri[1], Andrea Pellegrini[1], Filippo Calderazzi[1], Enrico Vaienti[1], Francesco Ceccarelli[1]

[1] Università degli Studi di Parma, Dipartimento di Medicina e Chirurgia, Parma

Introduzione: Le fratture periprotesiche del femore in portatori di protesi d' anca rappresentano un problema importante in campo ortopedico, sia perché la loro incidenza sta aumentando, sia perché sono responsabili di un incremento della mortalità, morbidità e disabilità per il paziente. Il loro trattamento chirurgico non è univoco ed è gravato da numerose complicanze. Per questo è necessaria molta attenzione alla prevenzione, identificando quei fattori di rischio che possono favorirne l'insorgenza. Tra questi, l'osteoporosi è considerata come quello indipendente più importante. Scopo di questo studio è stato quello di valutare la possibilità di effettuare una prevenzione secondaria mediante screening radiografico, individuando coloro che, a causa di una qualità ossea peggiore, hanno una probabilità più elevata di sviluppare questa complicanza.
Materiali e Metodi: Dal 2010 al 2016 sono stati trattati 50 pazienti per frattura periprotesica d'anca dopo intervento per coxartrosi. Di questi, 31 sono stati inclusi nello studio e in tutti è stata analizzata la radiografia in antero-posteriore del femore controlaterale alla protesi al momento dell'intervento 1°, ai controlli annuali e al momento della frattura. In particolare è stato valutato l'indice di Singh, la classificazione di Dorr e il Cortical Thickness Index (CTI).
Risultati: L'intervallo medio tra il primo impianto e la frattura è stato di 3 anni (1 mese – 9 anni). Tranne 3 casi, in cui la frattura è avvenuta a meno di 6 mesi dal primo intervento e gli indici radiografici hanno subito un cambiamento minimo, in tutti gli altri le misurazioni hanno evidenziato una qualità ossea che andava progressivamente peggiorando. Le differenze di questi indici, valutati al momento dell'impianto e della frattura, sono risultate statisticamente significative per il CTI (p= 0,0001), per la classe di Dorr (p=0,046) e per l'indice di Singh (p=0,014).
Discussione: La valutazione radiografica, pur non consentendo una diagnosi di osteoporosi così precisa come altre metodiche strumentali, è comunque in grado di valutare il progressivo peggioramento della qualità ossea e di individuare quei pazienti

a maggior rischio di frattura. Il CTI sembra essere l'indice più affidabile perché è il più riproducibile ed il meno operatore dipendente.
Conclusioni: Le analisi dei dati hanno evidenziato come l'osteoporosi sia una problematica sottovalutata. La valutazione degli indici radiografici possono essere un valido strumento di prevenzione secondaria per le fratture periprotesiche.

ARTROPROTESI A DOPPIA MOBILITÀ VERSUS ENDOPROTESI NEL TRATTAMENTO DELLE FRATTURE DEL COLLO FEMORE: RISULTATI A 12 MESI NEL PAZIENTE ANZIANO AFFETTO DA DEMENZA DI TIPO DEGENERATIVO

Giorgio Mastromatteo[1], Vincenzo Salini[1], Andrea Pantalone[1]

[1] Clinica Ortopedica e Traumatologica - Ospedale Clinicizzato Ss Annunziata Chieti, Dipartimento di Medicina e Scienze Dell'invecchiamento - Università degli Studi "G. D'annunzio", Chieti

Introduzione:. Il trattamento delle fratture del collo del femore nei pazienti anziani può essere effettuato mediante endoprotesi o artroprotesi; la scelta è spesso influenzata, non solo dall'età e dalla bassa qualità dell'osso del paziente, ma anche dalla presenza di comorbidità.
Materiali e Metodi: In questo studio retrospettivo sono stati inclusi 80 pazienti, affetti da demenza di tipo degenerativo sottoposti ad intervento di sostituzione protesica per frattura collo femore da Gennaio 2013 a Gennaio 2016: 40 pazienti trattati con artroprotesi a doppia mobilità (gruppo A) e 40 pazienti con endoprotesi biarticolare cementata (gruppo B). L'età media era di 81.6 anni nel gruppo A e di 84.3 nel gruppo B.
Risultati: Nell'immediato postoperatorio non si sono registrate perdite ematiche significative tra le due procedure. A 12 mesi il punteggio medio dell'Harris Hip Score (HHS) era di 85.5 nel gruppo A e di 75 nel gruppo B. In entrambi i gruppo non sono state riscontrate complicanze quali infezioni e lussazioni, ne segni di mobilizzazione radiograficamente visibili.
Discussione: L'artroprotesi a doppia mobilità (DM) si propone come efficace alternativa all'endoprotesi nel trattamento delle fratture del collo del femore perché sembra ridurre l'incidenza di lussazione e revisione del dispositivo protesico. La maggiore stabilità è assicurata da una prima articolazione in cui la testa è impegnata ma mobile entro l'inserto, e una seconda articolazione tra inserto e coppa acetabolare, che danno luogo a due movimenti sequenziali. La maggiore ampiezza del ROM disponibile garantisce sicuramente un buon recupero funzionale che influisce positivamente sulla qualità di vita dei pazienti soprattutto in coloro affetti da patologie neurodegenerative ad alto rischio di lussazione. Tra le complicanze descritte in letteratura legate all'utilizzo di tale sistema protesico vi sono anche la maggiore usura dell'inserto in politetilene e la dislocazione intraprotesica ("*bubble sign*"): tali eventi però non si sono verificati nella nostra casisitica.
Conclusioni: Dai nostri risultati, seppur a breve termine, e dai dati presenti in recenti studi internazionali, l'utilizzo di un cotile a doppia mobilità si è rivelato un valido trattamento delle fratture del collo femore grazie ad un buon recupero del *range of motion* e soprattutto alla totale assenza di episodi di lussazione. Nello specifico il sistema a DM è indicato nei pazienti affetti da patologie neuromuscolari e disfunzioni neurocognitive e pertanto ad alto rischio di lussazione.

RICOSTRUZIONE PERITALARE LATERALE CON TECNICA MINI-INVASIVA IN PAZIENTI CON INSTABILITÀ CRONICA DI CAVIGLIA

Claudia Angela Di Silvestri[1], Cristian Indino[2], Luigi Manzi[3], Camilla Maccario[3], Federico Usuelli[3]

[1] Clinica Ortopedica Aou Policlinico-Vittorio Emanuele, Clinica Ortopedica, Catania; [2] Irccs Istituto Ortopedico Galeazzi, U.O. C.A.S.C.O. - Piede e Caviglia, Milano; [3] Irccs Istituto Ortopedico Galeazzi, U.O. C.A.S.C.O. - Piede e Caviglia, Milano

Introduzione: L'instabilità cronica di caviglia in esiti di ripetuti traumi distorsivi o falliti trattamenti incruenti è causa di dolore e limitazione nelle attività sportive e nei casi più gravi nel quotidiano, potendo risultare invalidante in soggetti giovani e con elevate richieste funzionali.
L'instabilità cronica interessa maggiormente il comparto laterale della caviglia, in quanto i traumi distorsivi avvengono soprattutto in inversione.
Molte procedure chirurgiche sono state descritte per il trattamento dell'instabilità cronica. Tra quelle anatomiche si distinguono le riparazioni (secondo le varianti della tecnica Brostrom) dalle ricostruzioni, che prevedono l'uso del peroneo breve, autograft o allograft di gracile o semitendine.
Lo scopo di questo studio è stato analizzare i risultati in pazienti trattati con ricostruzione peritalare laterale con semitendine autologo per via mini-open.
Materiali e Metodi: 23 pazienti (14 donne, 61%; 9 uomini, 39%) di età media 33,9 anni (range 19-52) affetti da instabilità peritalare laterale cronica sono stati trattati tra Gennaio 2012 e Dicembre 2015. Tutti i pazienti presentavano la lesione sia del Legamento Peroneo-Astragalico Anteriore che del Peroneo-Calcaneare di grado III. Tutti i pazienti sono stati valutati clinicamente e con imaging nel pre e post-operatorio, a 6, 12 mesi e secondo gli score AOFAS (American Orthopedic Foot and Ankle Score), VAS (Visual Analog Scale), Halasi Ankle Activity Scale.
Risultati: Il follow-up medio è stato di 21 mesi (range 12-55). L'AOFAS medio è aumentato da 68,7 (range 46-86) a 95,6 (range 88-100). La VAS media è diminuita da 3,55 (range 1-7) a 1,45 (range 0-4). Lo score Halasi medio è passato da 5,1 a 5,05. Non vi sono state complicanze maggiori. 1 paziente ha riportato l'infezione superficiale della ferita chirurgica e 1 paziente gonalgia persistente in sede di prelievo del semitendine.
Discussione: La ricostruzione con semitendine autologo ha mostrato buoni risultati clinici e buon recupero funzionale e sportivo, come si evince dallo score Halasi. La riparazione secondo Brostrom-Gould è ancor oggi una tecnica molto apprezzata ma con limiti nei pazienti high-demanding e con lesione inveterata.
Conclusioni: La ricostruzione peritalare laterale con semitendi-

ne autologo in mini-open è una tecnica sicura ed efficace, rispettosa dell'anatomia, vantaggiosa soprattutto in pazienti giovani e con elevate richieste funzionali.

FRATTURE PERIPROTESICHE DI ANCA: CONSIDERAZIONI SU UNA CASISTICA PERSONALE

Nicola Monteleone[1], Danilo Leonetti[2], Giuseppe Calabrò[3], Domenico Topa[4], Michele Attilio Rosa[5]

[1] Università degli Studi di Messina Policlinico G. Martino, Ortopedia E Traumatologia, Messina; [2] Grande Ospedale Metropolitano Bianco Melacrino Morelli di Reggio di Calabria, Ortopedia E Traumatologia, Reggio Calabria; [3] Grande Ospedale Metropolitano Bianchi Melacrino Morelli di Reggio Calabria, Ortopedia E Traumatologia, Reggio di Calabria; [4] Ospedale San Camillo, Ortopedia e Traumatologia, Roma; [5] University Hospital "G. Martino", Department of Biomedical Sciences, Morphological and Functional Images, Messina

Introduzione: Le fratture peri protesiche dell'anca rappresentano un problema sempre più rilevante e nelle prossime decadi si stima un aumento della loro incidenza. Il trattamento di queste fratture è spesso gravato da un alto tasso di complicanze e reinterventi. Lo scopo di questo studio è stato quello di valutare i risultati clinici e radiografici di una serie di fratture peri protesiche dell'anca e valutare le cause dei fallimenti.
Materiali e Metodi: Abbiamo valutato retrospettivamente 20 casi di fratture peri protesiche dell'anca, trattati dal 2010 al 2015. Tutte le fratture sono state classificate secondo la classificazione di Vancouver. È stata eseguita una valutazione clinica utilizzando l'Harris Hip Score (HHS) ed una valutazione radiografica con un follow-up (FU) medio, all'ultimo controllo, di 18.5 mesi.
Risultati: All'ultimo controllo l'HHS medio è stato 81,7 (range 50-92). Nelle fratture Vancouver tipo B1 l'HHS è stato 79.5 mentre nelle B2 e B3 è stato rispettivamente 83.7 ed 81.2. Nelle fratture tipo C l'HHS è stato 84.1. Alla fine del trattamento la consolidazione della frattura è stata ottenuta nel 100% dei casi, mentre un impianto protesico stabile è stato ottenuto nel 90 % dei casi. Non abbiamo osservato decessi intraoperatori. 1 paziente è deceduto entro un anno dalla frattura.
Discussione: Esiste un generale consenso in letteratura per cui le fratture che presentano un impianto stabile (A-B1 e C) possano essere trattate conservativamente o mediante osteosintesi e le fratture che determinano un'instabilità (B2-B3) devono essere trattate mediante reimpianto protesico. Tuttavia nella nostra casistica come in letteratura i risultati clinici continuano ad essere in parte poco soddisfacenti ed è stato riscontrato un maggior tasso di cattivi risultati nelle fratture tipo B1.
Conclusioni: Le fratture femorali peri protesiche sono difficili da trattare e richiedono un approccio terapeutico complesso in base alla valutazione del rischio operatorio, del tipo di frattura, della stabilità dell'impianto protesico e dello stato clinico del paziente. La classificazione di Vancouver permette un preciso planning di trattamento ma particolare attenzione va posta nella valutazione della stabilità dell'impianto poiché spesso una valutazione errata può condurre a cattivi risultati.

IL TRATTAMENTO DELLA PSEUDOARTROSI CONGENITA DI TIBIA

Nicola Migliaccio[1], Carlo Francesco Minoli[1], Raffaele Dario D'Amato[2], Fabio Verdoni[3], Antonio Memeo[1]

[1] Istituto Ortopedico Gaetano Pini, Uoc Ortopedia e Traumatologia Pediatrica, Milano; [2] Istituto Ortopedico Gaetano Pini, Ortopedia e Traumatologia Pediatrica, Milano; [3] Istituto Ortopedico Gaetano Pini, Allungamento e Fissazione Esterna, Milano

Introduzione: La pseudoartrosi congenita di tibia è una patologia che colpisce 1 su 190000 nuovi nati. Il trattamento di questa patologia è una sfida per i chirurghi ortopedici pediatrici a causa della sua difficoltà e la prognosi incerta. L'eziologia è sconosciuta, ma esiste una correlazione con la neurofibromatosi di tipo I nel 50% dei casi. Scopo di questo lavoro è presentare l'approccio al trattamento delle pseudoartrosi congenite di tibia nella nostra esperienza.
Materiali e Metodi: Dal 1980 abbiamo trattato 19 pazienti. 11 erano affetti da neurofibromatosi di tipo I, mentre nei restanti 8 casi si trattava di forme idiopatiche. L'età media al primo trattamento è stata di 2 anni e 8 mesi. I pazienti sono stati divisi in due gruppi. Il primo gruppo di 10 pazienti è stato sottoposto al trattamento con resezione e osteogenesi in distrazione mediante fissatore esterno. Nel secondo gruppo 9 pazienti sono stati sottoposti medesimo trattamento e successiva iniezione di cellule staminali mesenchimali concentrate. Negli ultimi 2 pazienti, inoltre, sono stati eseguiti 3 cicli di terapia endovenosa con acido zolendronico.
Risultati: L'obiettivo del trattamento è stato considerato la consolidazione radiografica.
Nel primo gruppo, il tempo medio globale di trattamento, fino alla consolidazione, è stato di 11,8 mesi. Nel secondo gruppo, la consolidazione si è ottenuta dopo 10,2 mesi. L'80% del totale dei pazienti ha avuto necessità di trattamenti ulteriori per la correzione di deviazioni assiali o eterometrie residue o per recidive.
Discussione: Il trattamento con cellule staminali mesenchimali concentrate sembra rappresentare uno stimolo positivo sul tessuto patologico. I più recenti studi dimostrano come nell'ambito del tessuto patologico vi sia la presenza di un congruo numero di cellule osteoprogenitirici, seppur con una ridotta capacità proliferativa. L'impiego di cellule staminali mesenchimali concentrate sembra essere un valido stimolo nei confronti di questo deficit. Il concomitante impiego di acido zolendronico è considerato utile nello stimolare le capacità pro-osteogeniche con la sua azione antiriassorbitiva degli osteoclasti.
Conclusioni: Nonostante il numero di pazienti trattati non fornisca un dato statisticamente significativo, considerando anche la rarità della patologia, i nostri risultati rappresentano uno spunto per futuri approfondimenti.

LE DEFORMITÀ COMPLESSE DEL FEMORE NELLA DISPLASIA FIBROSA POLIOSTOTICA. CONTROLLO A MEDIA DISTANZA DI 8 PAZIENTI TRATTATI CHIRURGICAMENTE IN DUE TEMPI

Francesco Catellani[1], Francesco Alberti[2], Gabriele Bernardi[3], Pasquale Farsetti[2], Ernesto Ippolito[2]

[1] Università di Roma Tor Vergata - Policlinico Tor Vergata, Ortopedia e Traumatologia, Roma; [2] Roma; [3] Policlinico Tor Vergata, Ortopedia e Traumatologia, Roma

Introduzione: Nella displasia fibrosa poliostotica, la coxa vara associata a deformità a bastone pastorale del femore rappresenta una deformità complessa difficile da trattare in un unico intervento chirurgico. L'inchiodamento endomidollare cervico-diafisario rappresenta la procedura attualmente più utilizzata per il trattamento di tale condizione. Lo scopo del nostro studio è stato quello di valutare i risultati clinici e radiografici in pazienti trattati con una procedura chirurgica eseguita in due tempi con un follow-up medio di 6 anni.
Materiali e Metodi: Otto pazienti con coxa vara grave ≤ 90° (2 bilaterali) sono stati trattati chirurgicamente a un'età media di 9.3 anni. Per correggere la deformità, è stata programmata una procedura chirurgica in due tempi. Nel primo tempo è stata effettuata la correzione della coxa vara e l'osteosintesi con lama o vite-placca. Nel secondo tempo chirurgico è stata corretta la deformità a bastone pastorale ed eseguita l'osteosintesi definitiva con chiodo endomidollare cervico-diafisario. Tutti i pazienti sono stati valutati clinicamente e radiograficamente a distanza media di 6 anni.
Risultati: L'angolo cervico-diafisario misurato prima dell'intervento chirurgico aveva un valore medio di 83°. Dopo la prima procedura chirurgica, l'angolo cervico-diafisario veniva corretto e misurava mediamente 129°. In due casi si è verificata una perdita di correzione nell'immediato periodo post-operatorio, rispettivamente di 34° e 20° a causa di una mobilizzazione della vite-placca. Dopo la seconda procedura l'angolo cervico diafisario migliorava ulteriormente e la deformità a bastone pastorale veniva corretta in tutti i casi. Al follow-up, il valore medio dell'angolo cervico-diafisario era di 124°, con una perdita di correzione media di 5° rispetto al valore misurato al termine del secondo intervento.
Discussione: La procedura chirurgica in due tempi da noi proposta ha permesso di ottenere un pressochè normale allineamento femorale in tutti i casi con una minima perdita di correzione dell'angolo cervico-diafisario a distanza di 6 anni. La correzione chirurgica della coxa vara stabilizzata in un tempo unico mediante osteosintesi con chiodo cervico-diafisario è tecnicamente difficile da realizzare in quanto il chiodo endomidollare per mantenere la correzione ottenuta necessita di un ingresso mediale con rischio di lesione del collo femorale e dei vasi retinacolari; inoltre l'alesaggio del frammento prossimale rispetto all'osteotomia può causare una frattura del grande trocantere.
Conclusioni: Proponiamo una correzione chirurgica a due tempi per la coxa vara ≤ 90° associata a deformità a bastone pastorale in quanto una correzione a tempo unico con osteosintesi con chiodo endomidollare è tecnicamente difficile.

LE CALCIFICAZIONI ETEROTOPICHE NELLA PROTESICA MININVASIVA D'ANCA: LA NOSTRA ESPERIENZA

Nicola Migliaccio[1], Federica Formiconi[2], Alessandra Albisetti[3], Omar De Bartolomeo[2], Giuseppe Mineo[4]

[1] Istituto Ortopedico Gaetano Pini, Uoc Ortopedia e Traumatologia Pediatrica, Milano; [2] Milano; [3] Istituto Ortopedico G. Pini, IV Divisione, Milano; [4] Istituto Ortopedico G. Pini, Milano

Introduzione: Le calcificazioni eterotopiche (CE) sono caratterizzate dall'ossificazione dei tessuti molli adiacenti al sito chirurgico e rappresentano una delle più frequenti complicanze della chirurgia protesica dell'anca. Generalmente asintomatiche nei gradi lievi (I-II sec. Brooker), possono determinare l'insorgenza di sintomatologia algica e limitazione funzionale negli stadi severi (III-IV).
Materiali e Metodi: Lo studio è stato condotto su 264 interventi di PTA eseguiti nel triennio 2014/2017 per artrosi primaria o frattura dell'estremità prossimale del femore. I criteri di inclusione sono stati: Direct Anterior Approach (Smith-Petersen), impianto di protesi anatomica con accoppiamento metallo su polietilene, unico operatore. Il campione selezionato è di 50 pazienti (29 donne e 21 uomini) con età media di 64 anni. Il follow-up ha previsto controlli clinici e con Rx standardizzate in A-P a 1, 3, 6, e 12 mesi, analizzate secondo la classificazione di Brooker.
Risultati: I pazienti persi al follow-up sono stati 4. Nei 46 impianti la comparsa di CE è stata osservata in 9 uomini ed in 13 donne, con incidenza complessiva del 48%. Si è registrato che il 40% dei pazienti manifestava calcificazioni di grado lieve ed il 9% di grado severo. In relazione al tipo di anestesia le CE sono state individuate nel 46% pazienti sottoposti ad anestesia generale e nel 40% di quelli sottoposti ad anestesia spinale. L'insorgenza di CE è stata diagnosticata al primo controllo radiografico ad eccezione di 6 casi riscontrati al terzo.
Discussione: L'incidenza di CE rilevata è in linea con i dati presenti in letteratura, in ugual modo la sua stratificazione in relazione alla gravità. Gli stadi I-II sono risultati asintomatici, mentre negli stadi III-IV si è registrata una limitazione funzionale variabilmente associata a dolore. La terapia fisica e riabilitativa è stata efficace ad eccezione di un solo caso in cui è stato necessario l'approccio chirurgico.
Conclusioni: Riteniamo che lo sviluppo di CE sia da relazionarsi al danneggiamento del muscolo tensore della fascia lata durante l'intervento, che potrebbe essere influenzato dal grado di rilassamento muscolare indotto dall'anestesia. Un follow-up stretto è in grado di identificarne l'insorgenza in tempo utile e quindi inviare tempestivamente il paziente al trattamento.

I BENEFICI DEL PLANNING PREOPERATORIO NELLA PROTESI TOTALE D'ANCA (PTA). LA NOSTRA ESPERIENZA

Vincenzo Cerbone[1], Filippo Calanna[2], Alessandra Albisetti[3], Massimo Franceschini[2], Giuseppe Mineo[4]

[1] Istituto Ortopedico G. Pini, IV Divisione, Milano; [2] Milano; [3] Istituto Ortopedico G. Pini, IV Divisione, Milano; [4] Istituto Ortopedico G. Pini, Milano

Introduzione: Il planning preoperatorio (PP) della PTA viene svolto principalmente per ottimizzare la scelta delle componenti protesiche, la geometria dell'impianto, per ripristinare i parametri coxometrici e per ridurre le complicanze intraoperatorie.
Materiali e Metodi: Sono stati sottoposti ad intervento chirurgico di PTA circa 250 pazienti tra Gennaio 2014 e Gennaio 2017. I criteri di inclusione sono stati:

- Stessa equipe
- Direct Anterior Approach(Smith-Petersen)
- Utilizzo delle stesse componenti protesiche (stelo anatomico/cotile emisferico)
- Rispettando i criteri, i pazienti inclusi nello studio sono stati 78: 50 donne e 28 uomini.
- Gli strumenti utilizzati sono stati:
- TeleRX degli arti inferiori
- PP Digitalizzato
- Revisione del verbale operatorio
- Rivalutazione con RX di controllo a 60 e 90 gg dall'intervento

I parametri analizzati nel PP sono stati: COR (Centro di Rotazione dell'anca), CCD (Angolo Cervico-Diafisario), OFFSET femorale, CFI (Canal Flare Index) e LLD (Leg Lenght Discrepancy). L'obiettivo è stato quello di verificare l'accuratezza del PP della taglia della componente femorale e acetabolare rispetto a quella pianificata, la correzione del LLD e il ripristino dell'Offset fisiologico.
Risultati: L'età media dei pazienti è di 68 anni. L'accuratezza del PP del cotile tra la taglia corretta e +/-1 taglia è stata dell'87%. L'accuratezza del PP dello stelo tra la taglia corretta e +/-1 taglia è stata dell'84%. Il LLD in fase pre e post operatoria si è dimostrato essere inferiore a 5mm nell'85% dei casi ($P < 0,0001$). Il tempo della procedura chirurgica è stato ridotto del 19,25%, per un tempo medio di 65 minuti (prec. 80 min). Il recupero dell'Offset fisiologico si è discostato in media di 3mm dall'arto sano.
Discussione: I risultati di accuratezza di previsione della taglia dello stelo e del cotile si sono dimostrati in linea con la letteratura analizzata. I valori di LLD confermano che il PP aumenta l'accuratezza dell'impianto, riducendo, in termini clinici, il discomfort del paziente e migliorando il recupero funzionale.
Conclusioni: L'uso del PP permette di ottenere un aumento dell'emivita della protesi e della velocità di recupero funzionale, una riduzione dei tempi operatori e dei costi; inoltre, incrementa la concordanza tra l'anatomia e l'impianto protesico, favorendo il ripristino di un Offset fisiologico e riducendo il rischio di eterometrie.

STRESS FRACTURE IN UN PAZIENTE PORTATORE DI PROTESI DI RIVESTIMENTO, TRATTATO CON OSTEOSINTESI: RISULTATI CLINICI, RADIOGRAFICI E REVISIONE DELLA LETTERATURA

Daniele Fabbri[1], Maria Teresa Miscione[2], Riccardo Orsini[2], Giovanni Micera[3], Salvatore Mosca[3], Francesco Acri[2], Fabrizio Sinapi[3], Antonio Moroni[4]

[1] Istituto Ortopedico Rizzoli, U.O. Ortopedia e Traumatologia, Bologna; [2] Milano; [3] Milano; [4] Vita-Salute San Raffaele, U.O. Ortopedia e Traumatologia, Milano

Introduzione: Negli ultimi anni sta diventando sempre più forte la richiesta dei pazienti operati di artroprotesi di anca di tornare all'attività sportiva. Come negli sportivi non portatori di protesi, i duri allenamenti possono comportare delle fratture da stress. Nel femore, queste fratture si trovano soprattutto nella parte superiore del collo, come fratture da tensione: particolarmente instabili, con un alto rischio di progressione, richiedono spesso un intervento chirurgico. Scopo di questo studio è analizzare il primo caso di stress fracture tipo tension, grado 4, al collo del femore di un paziente portatore di protesi di rivestimento da 5 anni.
Materiali e Metodi: Analisi clinica (Harris Hip Score e Oxford Hip Score) di un paziente di 45 anni portatore di BHR, sportivo, che ha subito una frattura da stress al collo femorale a 5 aa dall'intervento, trattato con osteosintesi con viti. Radiograficamente sono stati valutati sia l'angolo di inclinazione dello componente femorale nel pre frattura, post frattura, post osteosintesi e all'ultimo follow up.
Risultati: Il follow up è stato di 18 mesi. Clinicamente il paziente ha raggiunto valori di 98 all'HHS e di 48 all'OHS. Radiograficamente la frattura appare consolidata, i valori angolari di inclinazione dello componente femorale sono stati di 136° nel pre frattura, 131° nel post frattura e di 135° nel post operatorio e all'ultimo follow up.
Discussione: Le fratture periprotesiche del collo femorale nei pazienti operati di artroprotesi di rivestimento incide per circa l'1,1% e normalmente avviene entro 9 mesi dall'intervento. I fattori che maggiormente condizionano queste fratture sono il malposizionamento dell'impianto, il sesso, la qualità dell'osso del paziente, la presenza di notching e il sottodimensionamento degli impianti. La protesi di rivestimento permette meglio di altri impianti di poter tornare a praticare attività fisica anche ad alto impatto, per la scarsa aggressività sull'osso femorale, per il mantenimento della geometria dell'anca del paziente e l'ottimizzazione dell'apparato muscolare. Il nostro caso rappresenta il primo documentato di frattura da stress in un paziente operato di artroprotesi di rivestimento, ad oltre 5 anni dal suo impianto. Visto il rischio di deformazione in varo della componente femorale e del possibile peggioramento della frattura, in un contesto di protesi ben posizionata e funzionante, l'osteosintesi è apparsa la soluzione migliore. Dopo 4 mesi il paziente è tornato a praticare attività sportiva, e tutt'ora continua senza sintomi o fastidi.
Conclusioni: La protesi di rivestimento si è dimostrata mantenere la stabilità nonostante una frattura da stress. È importante consigliare a chi voglia tornare a fare sport ad alto impatto, di munirsi di abbigliamento tecnico e di allenarsi su superfici più morbide, data la durezza dell'interfaccia metallo-metallo.

Comunicazioni SPECIALIZZANDI 5

Sabato 21 Ottobre 2017 dalle 16:30 alle 17:30

FRATTURE DEL CAPITELLO RADIALE TIPO MASON III: LA SOSTITUZIONE PROTESICA È UNA BUONA OPZIONE TERAPEUTICA?

Luigi Tarallo[1], Martina Rocchi[2], Martina Lombardi[2], Fabio Catani[3]

[1] Policlinico di Modena, Università degli Studi di Modena e Reggio Emilia, Ortopedia e Traumatologia, Modena; [2] Policlinico di Modena, Ortopedia e Traumatologia, Modena; [3] Università degli Studi di Modena e Reggio Emilia, Ortopedia e Traumatologia, Modena

Introduzione: Le fratture del capitello radiale rappresentano circa il 3% di tutte le fratture, e sono le fratture più comuni del gomito negli adulti. L'artroplastica è la scelta consigliata per il trattamento delle fratture associate ad instabilità ed ampia comminuzione. Lo scopo dello studio è stato la valutazione dei risultati clinici, funzionali e radiografici a medio termine nei pazienti trattati tramite sostituzione protesica del capitello radiale in seguito a fratture tipo Mason III.
Materiali e Metodi: Tutte le fratture del capitello radiale trattate tra gennaio 2007 e dicembre 2014 presso il nostro istituto sono state ricercate tramite il sistema di archivio elettronico. I criteri di inclusione allo studio sono i seguenti: fratture tipo III secondo il sistema classificativo di Mason ed il trattamento tramite artroplastica sostitutiva di capitello radiale (Acumed, Hillsboro, OR, USA). Trentuno pazienti sono stati inclusi nel lavoro. I controlli post-operatori clinici e radiografici sono stati eseguiti a distanza di 1, 3 e 12 mesi. Tutti i pazienti con un follow up di 30 mesi sono stati ricontrollati clinicamente.
Risultati: Secondo il Mayo Elbow Performance Score ottimi risultati sono stati ottenuti in 24 pazienti (77%); buoni in 3 (10%) e discreti in 4 casi (13%). La comparsa di ossificazioni eterotopiche sono state riportate in 8 pazienti (26% dei casi). Il range of motion finale in flesso-estensione è stato di 112°, con una flessione media di 125°. Il range of motion complessivo in prono-supinazione è stato 134° con una pronazione media di 68° ed una supinazione media di 66°
Discussione: La protesi anatomica di capitello radiale è stata disegnata per sostituire un capitello radiale non sintetizzabile e quindi con lo scopo principale di favorire la stabilità del gomito. Il capitello radiale è infatti considerato uno stabilizzatore secondario del gomito al valgo stress. In condizioni in cui per un impatto importante il capitello si frattura e non può essere sintetizzato, non è raro riscontrare anche la lesione del collaterale mediale e laterale. La sostituzione protesica permette al chirurgo di evitare la ricostruzione del collaterale mediale in acuto, limitandosi alla ricostruzione della sola componente pposteriore del LUCL, permenttendo al gomito operato di essere mobilizzato precocemente già pochi giorni dopo l'intervento chirurgico.
Conclusioni: La sostituzione protesica del capitello radiale consente un buon recupero funzionale, anche in presenza di grave instabilità, come nei pazienti in cui si associa frattura della coronoide e lesioni del Legamento collaterale laterale. Tuttavia tutti i pazienti devono essere informati circa l'alta percentuale di possibili eventi avversi (rappresentati principalmente da ossificazioni eterotopiche).

RISULTATI DEL CHIODO ENDOMIDOLLARE ANTEROGRADO NELLE FRATTURE A DUE E TRE FRAMMENTI DELL'OMERO PROSSIMALE

Stefano Congia[1], Giuseppe Marongiu[2], Alessandro Palmas[2], Antonio Capone[3]

[1] Clinica Ortopedica, Università di Cagliari, Ospedale Marino, Cagliari; [2] Ospedale Marino, Cagliari, Cagliari; [3] Clinica Ortopedica, Università di Cagliari, Ospedale Marino, Cagliari

Introduzione:
Le fratture di omero prossimale stanno aumentando negli anni e stanno diventando una sfida crescente per l'ortopedico.
Il trattamento è controverso e dipende dalla personalità della frattura, dal paziente e dall'esperienza del chirurgo.
Materiali e Metodi:
Abbiamo trattato con chiodo endomidollare anterogrado corto 63 fratture di omero prossimale da Gennaio 2012 a Giugno 2013.
Abbiamo escluso i pazienti affetti da fratture a quattro frammenti, fratture esposte e con estensione della rima a livello diafisario (22 di 63 pazienti).
L'età media dei 41 pazienti inclusi era 70 anni (range, 62-88); 26 erano donne e 15 uomini, 17 fratture nell'arto dominante.
Le fratture sono state classificate secondo i criteri di Neer: 26 a due frammenti e 15 a tre frammenti.
In tutti i casi abbiamo utilizzato chiodi omerali anterogradi corti: Dinamic T (Citieffe, Bologna, Italy), Expert (Synthes, West Chester, PA, USA); in 10 casi abbiamo utilizzato la SpiralBlade per la fissazione prossimale.
Abbiamo eseguito una valutazione radiografica, clinica e utilizzato la scheda di Constant per la valutazione dei risultati.
Il follow-up medio è di 30 mesi (range, 24 - 42), 3 pazienti sono andati persi.
L'analisi statistica è stata eseguita utilizzando il software SPSS (SPSS Inc., Chicago, Illinois). Abbiamo valutato le differenze di risultati tra fratture a due e tre frammenti utilizzando il test T di student.
Risultati:

Ad un follow-up medio di 2,5 anni, nei 38 pazienti esaminati, lo score di Constant medio riscontrato è di 81.5 (range 27-100).
Tutte le fratture sono guarite con un tempo medio di 3.7 mesi.
In sei casi (15.8 %) abbiamo registrato complicanze: due penetrazione della SpiralBlade all'interno della superficie articolare, due protrusioni prossimale del chiodo, un caso di viti mobilizzate e uno di infezione superficiale.
Cinque pazienti (13.16%) hanno subito un reintervento.
Non abbiamo riscontrato una differenza significative (P>0.05) tra le fratture a due frammenti e quelle a tre frammenti per quanto riguarda i risultati funzionali valutati con la Constant score.
Discussione:
Gli studi in letteratura mostrano che il chiodo endomidollare anterogrado presenta buoni risultati nelle fratture a due e tre frammenti: Constant medio di 72.9 punti.
I risultati ottenuti con questo mezzo di sintesi sono significativamente inferiori nelle fratture a quattro frammenti.
Le complicanze più frequenti sono la mobilizzazione delle viti, la protrusione prossimale del chiodo e la penetrazione articolare delle viti.
La percentuale media di reintervento è di 18.6% (range, 0-33.3%).
Conclusioni: Il chiodo endomidollare rappresenta una valida opzione nelle fratture di omero prossimale.
L'esecuzione di una tecnica chirurgica idonea ed una precoce mobilizzazione possono essere utili per migliorare i risultati funzionali.

COMPLICANZE MECCANICHE DOPO INCHIODAMENTO ENDOMIDOLLARE DEL FEMORE PROSSIMALE. COSA PUÒ DETERMINARE IL FALLIMENTO?

Fabrizio Tacci[1], Francesco Pogliacomi[1], Andrea Pellegrini[1], Giovanni Lugani[1], Filippo Calderazzi[2], Francesco Ceccarelli[1]

[1] Università degli Studi di Parma, Dipartimento di Medicina e Chirurgia, Parma; [2] A.O.U.P. Parma Ospedale Maggiore, Scienze Chirurgiche - U.O. Clinica Ortopedica Università di Parma

Introduzione: Le fratture del femore prossimale hanno un'incidenza annuale nel mondo di 1,6 milioni di casi e di 80.000 casi in Italia, con valori in continua crescita. In letteratura è riportata una percentuale di fallimenti meccanici ("cut-out" della vite cefalica, rottura e pseudoartrosi con mobilizzazione dei mezzi di sintesi) dopo inchiodamento che può arrivare fino al 18%. Questo studio retrospettivo analizza 41 pazienti che hanno sviluppato queste complicanze dopo inchiodamento endomidollare per frattura del femore prossimale valutandone criticamente le cause.
Materiali e Metodi: Sono stati analizzati i pazienti tra il 2006 e il 2016 con complicanze meccaniche che sono stati sottoposti ad un reintervento. Questi 41 pazienti (gruppo A) sono stati confrontati con 114 casi (gruppo B) che non hanno sviluppato queste complicanze, scelti casualmente ma con caratteristiche di sesso, età e BMI simili al primo, operati con la stessa tecnica e nello stesso ospedale. Nei due gruppi sono state confrontate quattro variabili al fine di individuare se influissero sullo sviluppo di complicanze meccaniche: tipologia anatomica di frattura, complessità secondo Jensen, qualità della riduzione e posizionamento della vite cefalica con il "Tip Apex Distance" (TAD).
Risultati: La tipologia anatomica non ha favorito l'insorgenza di complicanze meccaniche; la stratificazione della quattro diverse tipologie ha avuto un andamento sovrapponibile nei 2 gruppi. La complessità della lesione aumenta la possibilità di complicanze meccaniche; il rischio in fratture complesse rispetto alle più semplici è aumentato di 6,2 volte (p=0.001). La scarsa qualità della riduzione facilita l'insorgenza di queste complicanze; il rischio aumenta di 5,3 volte in fratture non correttamente ridotte (p=0.007). Infine, il non corretto posizionamento della vite cefalica aumenta l'incidenza di complicanze meccaniche. In particolare un TAD<25 mm diminuisce il rischio di 12,6 volte (p = 0.0001).
Discussione: I reinterventi per complicanze meccaniche dopo inchiodamento endomidollare del femore prossimale rappresentano un problema crescente, di difficile gestione medica e dispendioso per il servizio socio-sanitario. Questi possono essere evitati se la tecnica chirurgica iniziale è eseguita con meticolosità. I risultati osservati in questo studio confermano quanto appena affermato. In particolare, il non corretto posizionamento della vite cefalica, la maggior complessità della frattura e la sua mancata riduzione sono fattori di rischio favorenti lo sviluppo di complicanze meccaniche.
Conclusioni: Una corretta valutazione preoperatoria della frattura ed una precisa tecnica chirurgica possono diminuire la necessità di reinterventi per fallimenti meccanici dell'osteosintesi. Tra le variabili studiate, il posizionamento della vite cefalica è quella più "controllabile" poiché la più chirurgo-dipendente.

UN DIVERSO MEZZO DI SINTESI NELLE FRATTURE DI CALCAGNO: IL CALCANAIL

Michele Di Mauro[1], Fabrizio Fascione[2], Stefano Di Carlo[2], Andrea Pantalone[3], Vincenzo Salini[4]

[1] Clinica Ortopedica e Traumatologica - Ospedale Clinicizzato Ss Annunziata Chieti, Dipartimento di Medicina e Scienze Dell'invecchiamento - Università degli Studi "G. D'annunzio", Chieti; [2] Ospedal Ss. Annunziata-Chieti, Ortopedia E Traumatologia, Chieti; [3] Ospedal Ss. Annunziata-Chieti, Ortopedia E Traumatologia, Chieti; [4] Clinica Ortopedica e Traumatologica - Ospedale Clinicizzato Ss Annunziata Chieti, Dipartimento di Medicina e Scienze Dell'invecchiamento - Università degli Studi "G. D'annunzio", Chieti

Introduzione: Il trattamento chirurgico migliore per le fratture di calcagno rappresenta un argomento ancora molto dibattuto. Tra i mezzi di sintesi usati per questo tipo di fratture si annoverano il pinning percutaneo, il fissatore esterno e le placche. Nella nostra pratica clinica, da circa sei mesi, abbiamo iniziato ad utilizzare per la sintesi di frattura talamiche di calcagno, un chiodo endomidollare bloccato, il Calcanail.
Materiali e Metodi: Da settembre 2016 a febbraio 2017 abbiamo trattato con il calcanail quattro fratture talamiche di calcagno,

una tipo Sanders II a, due tipo Sanders II b, una tipo Sanders III ab. Nel pre-operatorio, due fratture presentavano lesioni dei tessuti molli di grado II di Tscherne, ma nessuna delle fratture era esposta. I pz sono stati seguiti con controlli seriati a distanza clinici e radiografici. Abbiamo usato, per la valutazione clinica la Ankle-Hindfoot Scale (AHS) e per la valutazione radiografica pre e post-operatoria la misurazione dell'angolo di Boehler.
Risultati: Dei quattro pazienti trattati con il Calcanail, nessuno ha avuto problemi ai tessuti molli nel post-operatorio. L'angolo radiografico di Boehler è stato ristabilito in maniera ottimale in 3 pazienti ed in modo sufficiente nel restante caso. I pz sono stati immobilizzati in tutore per 3 settimane, con astensione dal carico per 6 settimane post-operatorie. Nei controlli radiografici a distanza non ci sono stati casi di mobilizzazione dei mezzi di sintesi, nè artrosi precoce della sottoastragalica. Clinicamente abbiamo avuto in 3 casi dei 4 trattati, valori maggiori di 80/100 della scala AHS ed nel restante caso un valore AHS minore di 70. Non ci sono stati casi di infezione superficiale e profonda.
Discussione: L'inchiodamento endomidollare, in primo luogo, rappresenta un tipo di chirurgia miniinvasiva valida anche in caso di grave compromissione dei tessuti molli. Il Calcanail presenta uno strumentario di distrazione esterna e di riduzione intrafocale della frattura, che permette di ristabilire il giusto angolo di Boehler ed un buon piano articolare. La riduzione ottenuta viene stabilizzata dal chiodo endomidollare bloccato, che funge anche da autograft all'interno del canale stesso. Inoltre concede la possibilità, in casi di estrema comminuzione della superficie sottoastragalica, di eseguire con lo stesso strumentario una artrodesi.
Conclusioni: I risultati, dal punto di vista clinico e radiografico, ottenuti dal trattamento chirurgico di fratture di calcagno talamiche con il Calcanail, anche se preliminari, sono incoraggianti. Il nostro obiettivo per il futuro è quello di estendere il trattamento con questo tipo di device ai pazienti con grave sofferenza dei tessuti molli, nei quali un approccio standard con una riduzione diretta e sintesi con placca a stabilità angolare, rappresenta una controindicazione.

SUTURA MINI-INVASIVA DEL TENDINE DI ACHILLE: CONFRONTO DI TRE TECNICHE CHIRURGICHE

Mara Laterza[1], Elena Manuela Samaila[2], Roberto Valentini[1], Stefano Negri[1], Bruno Magnan[1]

[1] Aoui Verona, Dai di Chirurgia Ed Odontoiatria, Verona; [2] Aoui Verona, Dai di Chirurgia Ed Odontoiatria, Verona

Introduzione: Diversi studi hanno dimostrato che il trattamento chirurgico di lesioni complete acute del tendine d'Achille è generalmente considerato più appropriato di un trattamento incruento. Tuttavia le complicanze riportate in seguito al trattamento cruento "a cielo aperto" variano dal 11% al 29% dei casi. Lo scopo di questo studio è stato quello di confrontare i risultati a lungo termine di tre diverse tecniche percutanee per la riparazione del tendine d'Achille con un ridotto rischio di complicanze locali, permettendo una precoce mobilizzazione post-operatoria ed un trattamento funzionale.
Materiali e Metodi: Sono stati trattati 93 casi (79 uomini, 14 donne) di lesione completa acuta del tendine d'Achille con tre tecniche mini-invasive: tecnica percutanea modificata Ma e Griffith (33 pazienti), tecnica "mini-open" (29 pazienti) e tecnica "mini-open" con strumentario Achillon (31 pazienti). L'età media è stata di 42,9 anni (18-69 anni). Nel post-operatorio è stato eseguito un taping funzionale post-operatorio per 6 settimane mantenendo l'arto operato in scarico e iniziando una riabilitazione funzionale alla quinta settimana. Abbiamo rivisitato 62 pazienti con un follow-up medio di 4,2 anni e valutati clinicamente con lo score AOFAS (American Orthopaedic Foot and Ankle Score) per entrambi gli arti inferiori, il grado di recupero funzionale e la circonferenza del polpaccio. Lo sport è stata la principale causa di lesione.
Risultati: I risultati clinici al follow-up non hanno mostrato differenze significative tra le tre tecniche percutanee. Il punteggio AOFAS dei due arti inferiori era sovrapponibile. Nell'arto operato la circonferenza del polpaccio era in media 2 centimetri in meno rispetto al controlaterale. Abbiamo osservato un caso di recidiva di rottura tendinea dovuta ad un trauma, 3 casi di parestesia del nervo surale e 4 casi di aderenze cicatriziali. Un caso di infezione superficiale è stato risolto con medicazioni locali, non si è avuto nessun caso di infezione profonda. Tutti i pazienti sono ritornati alla propria attività lavorativa.
Discussione e conclusioni: Nella nostra esperienza, la sutura percutanea per lesioni traumatiche del tendine d'Achille ha dimostrato essere una tecnica affidabile al fine di ottenere la guarigione mediante la rigenerazione tendinea offrendo un'alternativa sicura alla riparazione "aperta" tradizionale. I risultati clinici sembrano essere comparabili a quelli ottenuti con la ricostruzione "aperta" con i vantaggi di essere una procedura minimamente invasiva, con un minor tasso di complicanze legate all'esposizione chirurgica e tempi operatori più brevi.

L'OSTEOTOMIA DISTALE PERCUTANEA (PDO) NELLE RECIDIVE DELL'ALLUCE VALGO: RISULTATI A MEDIO-LUNGO TERMINE

Roberto Valentini[1], Stefano Negri[1], Elena Manuela Samaila[2], Tommaso Maluta[1], Bruno Magnan[1]

[1] Aoui Verona, Dai di Chirurgia ed Odontoiatria, Verona; [2] Aoui Verona, Dai di Chirurgia Ed Odontoiatria, Verona

Introduzione: La recidiva post-chirurgica è una delle più comuni complicanze nella chirurgia dell'alluce valgo. Le tecniche maggiormente diffuse sono quelle tradizionali "a cielo aperto" caratterizzate da molte complicanze e con un decorso post-operatorio lungo perciò negli ultimi anni si sta tentando di proporre degli approcci alterativi per la chirurgia di revisione. Lo scopo di questo studio è di valutare i risultati a medio-lungo termine della metodica "mini-invasiva" di osteotomia distale percutanea (P.D.O.) del primo metatarsale nella recidiva di alluce valgo.
Materiali e Metodi: Dall'aprile 1997 a febbraio 2010, 26 pazienti affetti da recidiva di alluce valgo per un totale di 32 piedi (6 bilaterali) sono stati trattati mediante PDO del primo metatarsale. In 18 casi è stato eseguito un concomitante tempo accessorio

per la correzione di deformità dei raggi laterali. I pazienti sono stati valutati clinicamente prima dell'intervento e al follow-up utilizzando l'A.O.F.A.S e S.E.F.A.S score ed eseguito radiografie sotto-carico del piede nel preoperatorio, a 3 mesi dall'intervento e al follow-up e sono stati misurati l'Hallux Valgus Angle (H.V.A) e l'Inter-Metatatarsal Angle (I.M.A).
Risultati: Il follow-up medio è stato di 9,9 ± 4,3 anni (range 2,4-15,2). Il punteggio medio dell'A.O.F.A.S score è variato da 46,9 ± 17,9 punti nel preoperatorio a 85,2 ± 14,9 al follow-up; quello del S.E.F.A.S score è variato da 32,9 ± punti 10,2 a 44,7 ± 4,8 punti. Dal punto di vista radiografico il valore medio dell'angolo H.V.A. è passato da 26,1° ± 9,1° nel preoperatorio a 9,7° ± 5,4° al follow-up, mentre il valore medio dell'angolo I.M.A. è passato da 11,5° ± 4,5° a 6,7° ± 4,1°. La differenza dei valori è stata pertanto di 16,9° per l'HAV e di 4,8° dell'IMA. Tutti i risultati clinici e radiografici sono stati statisticamente significativi (p<0,0001). Le complicanze rilevate sono state un ritardo di consolidazione dell'osteotomia (3,1%), due casi di riduzione dei R.O.M al di sotto di 30° (6,2%) ed un caso di recidiva (3,1%).
Discussione: I risultati ottenuti in questo studio sono perfettamente in linea con i migliori ritrovabili in letteratura. Abbiamo registrato un miglioramento dei parametri clinici tra pre-operatorio e follow-up sia dello score AOFAS che di quello SEFAS ed una correzione significativa sia dell'HAV che dell'IMA con minor riscontro di complicanze rispetto alle procedure tradizionali.
Conclusioni: L'osteotomia percutanea distale (P.D.O) si configura come un intervento in grado di abbinare i vantaggi della mini-invasività ad una correzione ottimale della deformità con una risoluzione della sintomatologia dolorosa e con un basso tasso di complicanze associate, fattore rilevante nella chirurgia di revisione. Si può pertanto concludere che oggi la PDO può essere considerata una valida alternativa alle tecniche di salvataggio utilizzate nella chirurgia della recidiva di alluce valgo.

TIBIOPLASTICA, UNA NUOVA TECNICA NELLA GESTIONE DELLE FRATTURE DEL PIATTO TIBIALE

Gianfilippo Caggiari[1], Giulia Mosele[1], Mauro Spiga[2], Leonardo Puddu[1], Carlo Doria[3]

[1] Università degli Studi di Sassari, U.O.C. Clinica Ortopedica, Sassari; [2] Oristano; [3] Azienda Ospedaliera Universitaria di Sassari, Ortopedia, Sassari

Introduzione:
I metodi tradizionali in caso di fratture del piatto tibiale consistono nell'utilizzo di strumentazione metallica. La tibioplastica con palloncino è una nuova tecnica mini-invasiva. L'uso della tibioplastica con palloncino mostra un incremento della riduzione comparata con i metodi tradizionali.
Materiali e Metodi: Abbiamo arruolato 28 pazienti che presentavano una frattura con depressione del piatto tibiale esterno dividendoli in 2 gruppi di trattamento: tibioplastica con palloncino (gruppo I) e tecnica con riduzione tradizionale (gruppo II).
Risultati: Il trattamento mediante tibioplastica con palloncino è stato più efficace rispetto ai trattamenti tradizionali.
Discussione: La tibioplastica con palloncino appare avere numerosi vantaggi rispetto alla riduzione mediante i trattamenti standard.
Conclusioni: La tibioplastica con palloncino rappresenta un più accurato e miglior metodo per il ripristino della congruenza articolare.

SINDROME COMPARTIMENTALE CRONICA DA SFORZO DELL'AVAMBRACCIO NEL MOTOCICLISMO

Gabriele Sorini[1], Luca La Verde[2], Ludovico Magaudda[3], Michele Attilio Rosa[4]

[1] Policlinico Universitario Gaetano Martino, Dipartimento Delle Scienze Biomediche, Odontoiatriche e Delle Immagini Morfologiche e Funzionali, Messina; [2] Università degli Studi di Messina, Scuola Specializzazione Ortopedia e Traumatologia, Messina; [3] Università degli Studi di Messina, Messina; [4] University Hospital "G. Martino", Department of Biomedical Sciences, Morphological and Functional Images, Messina

Introduzione: La sindrome compartimentale cronica da sforzo è una complessa condizione clinica caratterizzata dall'insorgenza di sintomatologia dolorosa nello svolgere un'attività fisica di prolungata durata. In principio è stata evidenziata e studiata nell'arto inferiore di atleti olimpionici ma è di notevole riscontro anche nel distretto dell'avambraccio, in particolar modo nei piloti di moto fuoristrada
Materiali e Metodi: È stata eseguita una ricerca su PubMed, CINAHL, EM- BASE e Cochrane Central Register in data 27 febbraio 2017. È stata selezionata la letteratura disponibile utilizzando come keywords le parole: 'Chronic Exertional Compartment Syndrome','Forearm', 'pump arm', 'motorcycle'. Due revisori (L.L.V. e G.S.) hanno identificato tutte le pubblicazioni in Inglese, Italiano, Spagnolo e Tedesco. Di ciascun articolo selezionato è stata inoltre analizzata la bibliografia ed eventuali lavori di interesse per questa ricerca sono stati inclusi.
Risultati: La sindrome è molto frequente e invalidante. I sintomi sono in primis il dolore, la contrattura dell'avambraccio e l'impossibilità di eseguire correttamente i movimenti volontari, con compromissione anche della sensibilità. Questi sintomi migliorano con la cessazione dell'esercizio muscolare.
Discussione: Il primum movens della patologia è ancora indefinito, anche se la comunità scientifica trova nelle alterazioni della perfusione ematica il principale meccanismo patogenetico. Per fare diagnosi di sindrome compartimentale cronica da sforzo nell'avambraccio, oltre all'anamnesi e a un corretto esame clinico eseguito a riposo e con una prova da sforzo, è necessaria l'integrazione con le informazioni date dal valore di pressione intracompartimentale e dalla risonanza magnetica. Il paziente con diagnosi di sindrome compartimentale cronica dell'avambraccio può essere gestito conservativamente o necessitare il ricorso a un trattamento chirurgico. Le opzioni chirurgiche prevedono la fasciotomia, la fascectomia o la contemporanea associazione di queste.

Conclusioni: Da quanto si evince il miglior trattamento è quello intrapreso più precocemente possibile. Il ricorso alla chirurgia consente la ripresa dell'attività fisica a livelli agonistici in quanto le opzioni chirurgiche impediscono preventivamente il ripetersi delle crisi. Tutte le tipologie di intervento chirurgico hanno risultati sovrapponibili anche se la tecnica più usata è quella open che, nella variante wide open, a lungo termine mostra un incremento delle chances di sanguinamento, di infezione, di recupero rallentato e segni di recidiva della sintomatologia leggermente superiori di quelli della tecnica in mini-open e della appena nata esecuzione endoscopica.

IL CHIODO ENDOMIDOLLARE TRIGEN META-NAIL NELLE FRATTURE DEL TERZO DISTALE DI TIBIA

Antonio Benedetto Cecere[1], Giuseppe Pietro Logrieco[2], Nicolangelo Marrafino[3], Giuseppe Toro[2], Maddalena De Falco[4], Laura Prinzo[5], Luciano Lepore[6]

[1] Università degli Studi Della Campania "Luigi Vanvitelli", Clinica Ortopedica, Napoli; [2] Università degli Studi Della Campania "Luigi Vanvitelli", Dipartimento di Specialità Medico-Chirurgiche Ed Odontoiatriche, Napoli; [3] Università degli Studi Della Campania "Luigi Vanvitelli", Dipartimento di Specialità Medico-Chirurgiche Ed Odontoiatriche, Napoli; [4] Università degli Studi Della Campania "Luigi Vanvitelli", Dipartimento di Specialità Medico-Chirurgiche Ed Odontoiatriche, Napoli; [5] Ospedale "Martiri del Villa Malta", U.O.C. Ortopedia e Traumatologia, Sarno; [6] Uoc Ortopedia e Traumatologia, Sarno

Introduzione: L'inchiodamento endomidollare rappresenta il trattamento di scelta per la maggioranza delle fratture extrarticolari di tibia. Le fratture del terzo distale presentano un più alto tasso di complicanze rispetto alle localizzazioni più prossimali. In questo studio analizziamo la nostra esperienza con il chiodo Trigen Meta-Nail con sistema di puntamento distale Trigen Sureshot, nelle fratture del terzo distale di tibia.
Materiali e Metodi: Sono stati inclusi nello studio tutti i pazienti trattati tra il 2014 ed il 2017 presso la nostra struttura con chiodo Trigen Meta-Nail, per frattura di terzo distale di tibia. La tecnica chirurgica prevede un accesso che può essere sovrarotuleo od infrarotuleo ed il posizionamento del chiodo previo alesaggio del canale midollare. Tramite il sistema di puntamento Sureshot si inseriscono le viti di bloccaggio distale. Infine si blocca prossimalmente il chiodo con viti che permettono una sintesi statica o dinamica. I pazienti sono stati valutati tramite esame clinico e radiologico. L'entità della sintomatologia dolorosa al ginocchio ed alla caviglia è stata valutata con scala VAS. La diagnosi di consolidazione è stata fatta osservando la continuità di almeno 3 corticali su 4.
Risultati: Del totale dei 35 pazienti trattati con chiodo Trigen Meta-nail, 15 presentavano una frattura al terzo distale. Di questi, 9 sono maschi e 6 sono femmine, con età media di 42.3 anni. Nella nostra esperienza in 14 pazienti è stato effettuato un accesso infrarotuleo, in 1 paziente quello sovrarotuleo. In 13 pazienti le viti distali sono state inserite tramite sistema Sureshot, in 2 pazienti è stato necessario l'ausilio della scopia. In nessun caso si sono verificate fratture intraoperatorie. In 1 paziente si è avuta un ritardo di consolidazione.
Discussione: Il chiodo endomidollare permette una sintesi stabile delle fratture di tibia con rispetto dei tessuti molli. Il sistema di puntamento Trigen Sureshot consente l'inserimento accurato delle viti di bloccaggio distali con risparmio del tempo di radioesposizione. La minima perdita ematica, la riduzione dell'esposizione alle radiazioni ed i ridotti tempi di ripresa del carico assiale fanno del chiodo Meta-Nail una valida opzione terapeutica.
Conclusioni: La sintesi con chiodo Trigen Meta-Nail risulta una buona alternativa terapeutica nelle fratture del terzo distale di tibia.

LA VIA D'ACCESSO SOVRAPATELLARE A GINOCCHIO SEMIESTESO NELL'INCHIODAMENTO ENDOMIDOLLARE DELLE FRATTURE DIAFISARIE DI TIBIA

Stefano Raimondi[1], Fabrizio Fascione [1], Vincenzo Salini[1]

[1] Clinica Ortopedica e Traumatologica - Ospedale Clinicizzato Ss Annunziata Chieti, Dipartimento di Medicina e Scienze Dell'invecchiamento - Università degli Studi "G. D'Annunzio", Chieti

Introduzione: La tibia è tra le ossa lunghe del corpo umano quella più frequentemente colpita da fratture. Ai giorni nostri l'osteosintesi endomidollare è diventata la metodica di scelta nel trattamento delle fratture diafisarie instabili di tibia. Una tecnica utilizzata per ridurre il rischio di complicanze è l inchiodamento a ginocchio semi-esteso. Scopo di questa trattazione è illustrare la via d'accesso sovrapatellare a ginocchio semiesteso nell'inchiodamento di tibia e di esaminare vantaggi e svantaggi del suo utilizzo in relazione a casi clinici.
Materiali e Metodi: Attraverso uno studio retrospettivo della nostra casistica da Maggio 2015 a Settembre 2016 sono state trattate 12 fratture diafisarie di tibia con inchiodamento sovrapatellare (2 femmine e 10 maschi) con follow up medio di 8 mesi. L'età media dei pazienti è stata di 53,3 anni. Ai pazienti è stato somministrato il questionario SF-36 e sono stati valutati con il Lysholm Knee Score a 1, 3 e 6 mesi.
Risultati: Sulla base del questionario SF-36 e del Lysholm Knee Score è stato ottenuto un valore medio di 44/47 con il primo e di 95 con il secondo. Non abbiamo registrato complicanze infettivologiche, sindromi compartimentali, gonalgia anteriore e complicanze tromboemboliche.
Discussione: L'inchiodamento per via sovra-patellare è una metodica sicura ed efficace nel trattamento delle fratture di tibia e permette di eseguire l'osteosintesi endomidollare in maniera più rapida.
Conclusioni: L'utilizzo di tale metodica si è rilevata vantaggiosa per la sua duttilità in particolare nei casi di fratture multiple. La posizione semi-estesa facilita il chirurgo nella preparazione del campo operatorio, nelle manovre riduttive e nell'uso dell'amplificatore di brillanza.