101°

CONGRESSO NAZIONALE SIOT 2016

SOCIETÀ ITALIANA DI ORTOPEDIA E TRAUMATOLOGIA

TORINO 28-31 OTTOBRE 2016
Centro Congressi Lingotto

LA RETE TRAUMATOLOGICA
DALLE LESIONI MINIME
AL POLITRAUMATIZZATO

RICOSTRUZIONE ARTICOLARE
DAL TRATTAMENTO BIOLOGICO
A QUELLO SOSTITUTIVO:
QUANDO, PERCHÉ, COME

PRESIDENTI
Eugenio Boux, Paolo Rossi

Atti

COORDINAMENTO SCIENTIFICO
SIOT SOCIETÀ ITALIANA DI ORTOPEDIA E TRAUMATOLOGIA
t +39 06 80691593 f +39 06 80687266
Scientific programme/Faculty: scientifico2016@congressosiot.it
Abstract: abstract2016@congressosiot.it

www.congressosiot.it

Supplemento 1 a GIOT Vol. XLII - 3/2016 - settembre

INDICE Giornale Italiano di Ortopedia e Traumatologia
Vol. XLII - 03/2016 - Supplemento 1

29 OTTOBRE 2016

MAIN SESSIONS

LA RETE TRAUMATOLOGICA - DALLE LESIONI MINIME AL POLITRAUMATIZZATO

1ª SESSIONE

S1 Una rete che funziona
O. Bertetto, R. Piana, M. Boffano

2ª SESSIONE

S4 La rete traumatologica dell'infanzia: una rete per crescere
C. Origo, M. Cravino, F.A. Bertini

S9 Il politraumatizzato e il polifratturato: evitare gli errori
G. Guido, S. Giannotti, G. Dell'Osso, G. Bugelli, F. Celli

S15 Le fratture complesse del rachide
C. Lamartina, C. Martini

3ª SESSIONE

S20 Il Fast Track nelle fratture di femore può davvero favorire risultati clinici migliori?
M. D'Arienzo, L. Camarda, L. Costarella, A. D'Arienzo, V. Pavone, G. Sessa

S25 Le fratture di femore prossimale: l'organizzazione di una Unit
R. Civinini, Matteo Innocenti, T. Paoli, C. Corvino, Massimo Innocenti

S30 La Rete di Chirurgia della Mano e Microchirurgia integrata nei sistemi sanitari regionali dell'Emergenza-Urgenza
S. Pfanner, A. Leti Acciaro

S35 Gestione del trauma nel paziente emofilico. Importanza della rete traumatologica
R.M. Polo, F. Pogliacomi, P. Schiavi, F. Ceccarelli, G.F. Rivolta, G. Quintavalle, A. Tagliaferri

4ª SESSIONE - LE INFEZIONI: UN'INSIDIA

S38 Infezioni: un'insidia
G.M. Calori, M. Colombo, S. Mazzola, A. Colombo, F. Giardina, M. Nobile, P. Navone, E. Mazza

1ª SESSIONE - ARTICOLAZIONI E DINTORNI

S46 Anatomia funzionale e patologica delle articolazioni
G.M. Peretti, L. Mangiavini, M. Domenicucci

S51 I farmaci per l'articolazione. Banca dati comparativa tra linee guida sul trattamento dell'artrosi del ginocchio
G. Rinonapoli, E. Romanini

S57 La viscosupplementazione: mito o realtà?
V. Santilli, A. Bernetti

2ª SESSIONE

S61 Il ruolo del platelet-rich plasma nella patologia cartilaginea
E. Kon, G. Filardo, S.A. Altamura, R. De Filippis, D. Reale, B. Di Matteo, M. Marcacci

S67 Le cellule staminali mesenchimali in Ortopedia. Quali, come, perché
R. Capanna, P. De Biase, Commissione Studi sulla Biologia e Rigenerazione Tessutale SIOT

S73 La stimolazione biofisica articolare
L. Massari

S79 Ricostruzione articolare dal trattamento biologico a quello sostitutivo. Quando, perché, come: la riabilitazione
G. Arioli, G. Bernardi

30 OTTOBRE 2016

MAIN SESSION

1ª SESSIONE - ANCA (CHIRURGIA CONSERVATIVA)

S83 Artroscopia dell'anca, conflitto femoro acetabolare e lesioni associate
N. Santori, A. Bertino, D. Potestio

S88 Modern acetabular and femoral reorientation procedures for hip dysplasia
L. Turchetto, A. Barbuio, L. Saggin, R. Ganz

S96 La protesizzazione negli esiti di osteotomie
E. Caboni, M. Giannini, G. Palumbo, L. Zagra

2ª SESSIONE - ANCA (CHIRURGIA SOSTITUTIVA - PROTESI TOTALI)

S103 Protesi d'anca: che tipo di stelo
B. Moretti, G. Vicenti, G. Solarino, A. Abate

S110 Che tipo di cotile?
G. Zatti, R. Sotiri, D. Munegato, M. Pungitore, A. Rossi

S114 Rottura della ceramica nella protesi d'anca: fattori di rischio, diagnosi precoce e strategia di trattamento
F. Traina, C. Faldini

S118 Quale diametro?
F. Favetti, M. Papalia, F. Casella, G. Mazzotta, G. Panegrossi, F. Falez

3ª SESSIONE - GINOCCHIO

S123 Debridement e lavaggio artroscopico nelle artropatie: una valida opzione chirurgica?
A. Gigante, F. Fusini, A. Aquili, C. Bottegoni

S127 Microfratture: principi e attualità
F. Soldati, M. Denti

S130 Trapianti osteocondrali autologhi
M. Ronga, F. D'Angelo, M. Surace, P. Stissi, P. Cherubino

INDICE Giornale Italiano di Ortopedia e Traumatologia
Vol. XLII - 03/2016 - Supplemento 1

S135 ACI (Autologous Chondrocyte Implantation) di I e II generazione: review della letteratura
F. Benazzo, G. Zanon, M. Bargagliotti, A. Combi

S143 Ricostruzione articolare dal trattamento biologico a quello sostitutivo: quando, perché, come
P. Volpi, A. Quaglia, L. de Girolamo

31 OTTOBRE 2016

MAIN SESSION

1ª SESSIONE - GINOCCHIO

S147 Il menisco: dalla sutura al trapianto
S. Zaffagnini, G. Carbone, A. Grassi, G.M. Marcheggiani Muccioli, F. Raggi, T. Roberti di Sarsina

S152 Osteotomie tibiali e femorali
R. D'Anchise, M. Andreata, C. Balbino, N. Manta

2ª SESSIONE - GINOCCHIO

S159 Le protesi monocompartimentali
M. Cattani, P. Adravanti, A. Tecame

S163 Protesi totali PS
F. Catani, A. Marcovigi, V. Digennaro, F. Zambianchi

S166 La chirurgia mininvasiva computer-assistita nella ricostruzione del ginocchio: stato dell'arte
N. Confalonieri, A. Biazzo, A. Manzotti

3ª SESSIONE - CAVIGLIA

S172 Chirurgia artroscopica di caviglia
E. Sabetta, C. Ferraù, G. Gazzotti

S175 Innesti condrali e osteocondrali: la caviglia
G. Gasparini, R. Russo, S. Pinto, O. Galasso

S180 L'Artrodesi della tibio-astragalica.
Nostra esperienza e revisione della letteratura
P.D. Parchi, R. Azzone, F. Addevico, A. Vigorito, S. Marchetti, M. Lisanti

S185 Protesi meccaniche e biologiche nella caviglia
S. Giannini, A. Mazzotti

4ª SESSIONE - SPALLA

S192 Il ruolo dell'artroscopia nella gestione dell'artrosi gleno-omerale
S. Gumina, V. Candela

S196 Artrosi gleno-omerale sotto i 40 anni
G. Porcellini, G. Merolla, S. Marenco, P. Paladini

S201 Artrosi gleno-omerale concentrica
F.A. Grassi

INDICE Giornale Italiano di Ortopedia e Traumatologia
Vol. XLII - 03/2016 - Supplemento 1

S205 **Artrosi gleno-omerale eccentrica**
N. Ivaldo

S210 **La revisione della protesi di spalla: quando, perché, come**
D. Petriccioli, C. Bertone

5ª SESSIONE - GOMITO

S215 **Artrosi del gomito nel giovane**
L.A. Pederzini, F. Di Palma

S221 **Protesi di capitello radiale e protesi totale del gomito: indicazioni e tecnica chirurgica**
D. Polimanti, M. Scacchi, G. Bullitta, G. Giannicola

INDICE Giornale Italiano di Ortopedia e Traumatologia
Vol. XLII - 03/2016 - Supplemento 1

ABSTRACT

Approfondimenti ANCA S228
Approfondimenti CAVIGLIA E PIEDE S231
Approfondimenti PROTESICA S234
Approfondimenti GINOCCHIO S237
Approfondimenti RICOSTRUZIONE ARTICOLARE S240
Approfondimenti RACHIDE S243
Approfondimenti ORTOPEDIA PEDIATRICA S246
Approfondimenti SPECIALIZZANDI S249
Approfondimenti MANO E POLSO S254
Approfondimenti TUMORI S257
Approfondimenti BIOMATERIALI E BIOTECNOLOGIE S260
Approfondimenti SPALLA E GOMITO S263
Approfondimenti RICERCA DI BASE S266
Approfondimenti TRAUMA S270
Approfondimenti ARTROSCOPIA S273
Approfondimenti RETE TRAUMATOLOGICA S276
Approfondimenti INFEZIONI S279
Comunicazioni RICOSTRUZIONE ARTICOLARE 1 ..... S283
Comunicazioni ARTROSCOPIA S287
Comunicazioni ORTOPEDIA PEDIATRICA S290
Comunicazioni RICOSTRUZIONE ARTICOLARE 2 ..... S294
Comunicazioni CAVIGLIA E PIEDE 1 ..... S298
Comunicazioni TUMORI 1 ..... S302
Comunicazioni RICOSTRUZIONE ARTICOLARE 3 ..... S306
Comunicazioni CAVIGLIA E PIEDE 2 ..... S310
Comunicazioni TUMORI 2 ..... S314
Comunicazioni RETE TRAUMATOLOGICA 1 ..... S318
Comunicazioni INFEZIONI S322
Comunicazioni RETE TRAUMATOLOGICA 2 ..... S326
Comunicazioni RICERCA DI BASE S330
Comunicazioni MANO E POLSO S334
Comunicazioni BIOMATERIALI E BIOTECNOLOGIE S337
Comunicazioni PROTESICA 1 ..... S341
Comunicazioni SPALLA E GOMITO 1 ..... S345
Comunicazioni GINOCCHIO 1 ..... S349

INDICE Giornale Italiano di Ortopedia e Traumatologia
Vol. XLII - 03/2016 - Supplemento 1

Comunicazioni RACHIDE 1 ..... S353
Comunicazioni PROTESICA 2 ..... S357
Comunicazioni SPALLA E GOMITO 2 ..... S361
Comunicazioni GINOCCHIO 2 ..... S365
Comunicazioni RACHIDE 2 ..... S369
Comunicazioni PROTESICA 3 ..... S373
Comunicazioni TRAUMA 1 ..... S377
Comunicazioni TRAUMA 2 ..... S381
Comunicazioni TRAUMA 3 ..... S385
Comunicazioni ANCA 1 ..... S389
Comunicazioni ANCA 2 ..... S393
Sessione A.I.S.O.T. (Associazione Italiana Specializzandi Ortopedia e Traumatologia). Comunicazioni libere specializzandi S397

Gli abstract pubblicati sono stati valutati dal Comitato di Referees esperti indicati da SIOT e dalla Presidenza del Congresso e inoltre successivamente selezionati per la pubblicazione dal Comitato Scientifico del Congresso.
Resta inteso che ogni autore è responsabile rispetto ai contenuti scientifici, sia testuali sia iconografici, e rispetto alle fotografie di persone, anonime ma identificabili.

Copyright by Pacini Editore Srl
Registrato presso il Tribunale di Roma – n. 14690 del 1972

L'editore resta a disposizione degli aventi diritto con i quali non è stato possibile comunicare e per le eventuali omissioni. Le fotocopie per uso personale del lettore possono essere effettuate nei limiti del 15% di ciascun fascicolo di periodico dietro pagamento alla SIAE del compenso previsto dall'art. 68, commi 4 e 5, della legge 22 aprile 1941 n. 633. Le riproduzioni effettuate per finalità di carattere professionale, economico o commerciale o comunque per uso diverso da quello personale possono essere effettuate a seguito di specifica autorizzazione rilasciata da AIDRO, Corso di Porta Romana n. 108, Milano 20122, segreteria@aidro.org, http://www.aidro.org.

Pubblicato online settembre 2016 – www.giot.it – www.congressosiot.it

Giornale Italiano di Ortopedia e Traumatologia
2016;42(Suppl. 1):S1-S3

Una rete che funziona

A network that works

O. Bertetto[1]
R. Piana[2]
M. Boffano[2]

[1] Dipartimento Interaziendale Interregionale Rete Oncologica del Piemonte e della Valle d'Aosta stituito presso l'A.O.U. Città della Salute e della Scienza di Torino; [2] SC Ortopedia Oncologica e Ricostruttiva - Ospedale CTO - A.O.U. Città della Salute e della Scienza di Torino

Riassunto

La Rete Oncologica del Piemonte e della Valle d'Aosta coordina le forze dedicate alla cura e all'assistenza delle persone affette da patologie tumorali e le accompagna lungo i percorsi di diagnosi e di terapia, offrendo cure multidisciplinari e assistenza amministrativa. Al suo interno operano i CAS e i GIC. Il Centro Accoglienza e Servizi (CAS) è la struttura di riferimento del paziente in termini di accoglienza, assistenza, orientamento e supporto amministrativo-gestionale lungo tutto il percorso diagnostico-terapeutico; è situato presso i Servizi Oncologici delle Aziende Sanitarie. Il Gruppo Interdisciplinare Cure (GIC) riunisce al proprio interno medici di diversa specializzazione ed infermieri appartenenti a differenti Unità Operative che stabiliscono i percorsi di cura più appropriati ispirandosi ai protocolli procedurali in vigore. Con il miglioramento delle cure oncologiche, aumentano la sopravvivenza e il numero di pazienti affetti da metastasi. Quando si parla di malattia metastatica l'osso è coinvolto nel 60-84% dei casi con importanti risvolti riguardanti il dolore, il rischio di fratture, di allettamento e di limitazioni funzionali residue. Il Progetto Margherita è una rete intra- e interregionale per la gestione della malattia metastatica ossea. Al suo interno collaborano centri di 1°, 2° e 3° livello. Il centro di 1° livello gestisce i casi più complessi e svolge un'attività di consulenza mediante un sistema di videoconferenza integrato con gli altri centri. Gli obiettivi di questo progetto sono: migliorare la gestione delle risorse, limitare gli spostamenti del paziente, avere una strategia terapeutica comune e condivisa, limitare l'under-treatment, sviluppare protocolli di studio e condurre progetti scientifici multicentrici.

Parole chiave: tumore, rete, metastasi, multidisciplinare, consulenza

Summary

The Oncologic Network of Piemonte and Valle d'Aosta organizes the facilities dedicated to cure and assist people with tumours leading them along the pathway of the diagnosis and treatment with a multidisciplinary and an administrative-assistential approach. Within the Network CAS and GIC work. The Centre for Welcoming and Services (CAS) is the reference structure for the patient in term of welcoming, assistance, orientation and administrative support along the diagnostic-therapeutic pattern; it is located at the different Oncologic Departments. The Multidisciplinary Team (GIC) gathers physicians and nurses with different specialties and afferent to different departments and decides the best treatment for the patient according to the current protocols. Improving the oncologic treatments, the survival increases as well as the number of metastatic patients. When talking of metastatic disease, bone is involved in 60-84% of cases with potential implications regarding pain, risk of fracture, prolonged bed-stay, and loss of function. The "Daisy" Project is a regional and inter-regional network of the management of bone metastasis. Within it there are 1st, 2nd, and 3rd level centres. The 1st level centre is entitled to manage the most complex cases and coordinates the other centres through a consultation activity thanks to a dedicated videoconference system. The aims of this project are: to improve the resource management, to limit patients' health travels, to share the therapeutic strategy, to limit undertreatments, to develop study protocols and multicentric scientific projects.

Key words: *tumour, network, metastasis, multidisciplinary, consultation*

Indirizzo per la corrispondenza:
Raimondo Piana
SC Ortopedia Oncologica e Ricostruttiva,
Ospedale CTO
via Zuretti, 29
10126 Torino
Tel. 0116933229
Fax. 0116933270
rpiana@cittadellasalute.to.it

Secondo fonti AIOM-AIRTUM l'incidenza annuale di nuovi casi di tumore è di circa 366000 (escludendo i tumori cutanei non melanomi), di cui 29760 nella sola Regione Piemonte [1 2].

Numeri così ingenti necessitano di un coordinamento a livello nazionale sotto l'e-

gida del Ministero della Salute, dell'Istituto Superiore di Sanità, delle società scientifiche mediche specialistiche e delle realtà locali. In quest'ottica è nata e si è sviluppata la Rete Oncologica del Piemonte e della Valle d'Aosta che coordina le forze dedicate alla cura e all'assistenza delle persone affette da patologie tumorali. La Rete Oncologica accompagna il paziente lungo i percorsi di diagnosi e di terapia, offrendogli modalità di cura multidisciplinari e assistenza amministrativa da parte di centri dedicati. Gli obiettivi della Rete Oncologica sono: superare le disomogeneità territoriali, a livello di servizi sanitari e prestazioni erogate; raggiungere standard di trattamento sempre più elevati; semplificare le fasi di accesso ai servizi da parte del paziente e lo sviluppo dei percorsi di diagnosi e terapia; avvicinare i servizi al contesto di vita della persona bisognosa di cura; individuare percorsi diagnostico-terapeutici e assistenziali uniformi e coerenti; sviluppare un'attività di ricerca sempre più all'avanguardia con il conseguente trasferimento dei risultati ottenuti in ambito clinico [3].

Una rete che funziona nella presa in carico del paziente oncologico implica i seguenti vantaggi: un coordinamento del percorso diagnostico-terapeutico; la tempestività degli interventi; l'interdisciplinarità del piano di cura; la collegialità che consente al paziente di acquisire un maggiore potere decisionale rispetto alle eventuali diverse scelte e opzioni terapeutiche [3].

Il Centro Accoglienza e Servizi (C.A.S.) è la struttura di riferimento del paziente nell'ambito della Rete Oncologica del Piemonte e della Valle d'Aosta in termini di assistenza, orientamento e supporto. Il CAS, situato di norma presso i Servizi Oncologici delle Aziende Sanitarie ad esso afferenti, svolge un duplice ruolo:

- accoglie il paziente, informandolo in merito ai servizi erogati, alle modalità di accesso, alle prenotazioni;
- svolge mansioni sul versante amministrativo-gestionale lungo tutto il percorso diagnostico-terapeutico del paziente, prevedendo le seguenti principali attività:
- verifica del sospetto diagnostico di patologica neoplastica e regia degli esami di diagnosi e stadiazione;
- accoglienza infermieristica con valutazione della fragilità psicologica e sociale;
- gestione amministrativa (prenotazione esami, esenzione 048);
- comunicazione costante con gli altri CAS della Rete.

Il Gruppo Interdisciplinare Cure (GIC) riunisce al proprio interno medici di diversa specializzazione ed infermieri appartenenti a differenti Unità Operative che, attraverso una visione complessiva della persona malata e dunque grazie all'interdisciplinarità dell'approccio clinico, stabiliscono i percorsi di cura più appropriati.

Il GIC, nello svolgimento del proprio compito di cura della persona malata, si ispira ai protocolli procedurali attualmente in vigore, ma può anche stabilire collegialmente di ricorrere a protocolli sperimentali purché regolarmente approvati.

Il principale vantaggio che deriva da una presa in carico multidisciplinare è rappresentato da una maggiore tempestività e dal coordinamento degli interventi: i diversi professionisti coinvolti nelle fasi di diagnosi e cura, che naturalmente cambiano in base alla patologia e alle specifiche condizioni di salute della persona malata, non incontrano il paziente in successione, frammentando i percorsi diagnostico-terapeutici e allungando i tempi di attesa, ma si presentano come una vera e propria équipe medica che basa la propria operatività sulla comunicazione e la condivisione interdisciplinare.

Con la DGR n. 51 -2485 del 23 novembre 2015 si è proceduto all'individuazione dei centri Hub e avvio della ridefinizione delle attribuzioni dei centri autorizzati alla prescrizione dei farmaci oncologici sottoposti a registro AIFA nell'ambito del Dipartimento di Rete Oncologica del Piemonte e della Valle d'Aosta. A tale delibera si è giunti dopo un lavoro ingente condotto dai gruppi di studio per patologia che hanno definito i criteri per la designazione dei centri di riferimento regionale (DGR n. 42 – 7344 del 31.3.2014, DGR n. 48 – 7639 del 21.5.2014, DGR n. 38 del 29.12.2014, DGR n. 22 – 1220 del 23.3.2015) in base al modello organizzativo, al volume di attività, all'esperienza degli operatori, alle tecnologie presenti ed ai dati epidemiologici disponibili [4].

Con il miglioramento delle cure oncologiche, aumenta la sopravvivenza del paziente e necessariamente aumenta il numero di pazienti affetti da metastasi. Quando si parla di malattia metastatica l'osso è coinvolto nel 60-84% dei casi con importanti risvolti riguardanti il dolore, il rischio di fratture, di allettamento e di limitazioni funzionali residue [5].

Considerando solo i 3 big killers (tumore del polmone, della mammella e della prostata) in Piemonte si stimano circa 2758 nuove metastasi ossee all'anno. Questi numeri comportano la necessità di una gestione centrale per coordinare al meglio le risorse disponibili, migliorare la qualità delle cure e limitare la spesa sanitaria [1 2 5].

Il Progetto Margherita nasce con questo obiettivo ed è una rete intra- e inter-regionale per la gestione della malattia metastatica ossea.

Vengono definiti a livello regionale dei centri di 1°, 2° e 3° livello.

Il centro di 1° livello è il centro regionale di riferimento per i sarcomi dell'osso e delle parti molli al quale vengono inviati i casi più complessi (resezioni e ricostruzione con megaprotesi, interventi complessi a livello pelvico o vertebrale) oppure casi da trattare con tecniche mininvasive sperimentali prima della loro diffusione sul territorio regionale.

I centri di 2° livello gestiscono il paziente con metastasi

ossee in base alle risorse disponibili (sintesi preventiva, chirurgia protesica convenzionale, vertebroplastica, radioterapia, trattamento incruento, palliazione e terapia del dolore) sotto la guida del centro di 1° livello e in accordo con le linee guida nazionali.
I centri di terzo livello non hanno le risorse per dare una risposta completa al paziente con metastasi ossee e pertanto inviano i pazienti ai centri di 2° e 3° livello.
Le linee guida nazionali per il trattamento delle metastasi ossee sono di recente pubblicazione e sono disponibili a tutti gli specialisti del settore, contemplano le diverse opzioni terapeutiche (chirurgiche e non) e la decisione di trattamento è basata su fattori anatomici e prognostici [6].
Il centro di 1° livello svolge un'attività di consulenza mediante un sistema di videoconferenza integrato con gli altri centri realizzando un vero e proprio GIC virtuale e interattivo che decide l'iter diagnostico-terapeutico del paziente in accordo con la situazione clinica e l'Imaging. La discussione dei casi si tiene con frequenza settimanale e vede la partecipazione potenziale di tutti i professionisti coinvolti (compresi oncologi, radioterapisti e radiologi). La discussione si conclude con l'emissione di un referto da allegare alla cartella clinica del paziente.
Realtà simili sono esistenti a livello internazionale. Ne è un esempio lo Ewings – English National Multi-Disciplinary Team (MDT) che si configura come un vero e proprio centro di riferimento nazionale per la gestione di tutti i nuovi casi di sarcoma di Ewing dell'osso e vede la partecipazione di almeno 2 chirurghi ortopedici, 2 oncologi, 2 radioterapisti e il clinico in carico della gestione del paziente [7].
Gli obiettivi di questo progetto sono: una migliore gestione delle risorse economiche e umane, limitare i viaggi della speranza anche se a corto raggio, limitare il numero di pazienti dichiarati "inoperabili" troppo in fretta da ortopedici o oncologi, limitare l'under-treatment (i trattamenti chirurgici "di minima tanto il paziente è metastatico").
Da un punto di vista scientifico la gestione comune e condivisa permette di sviluppare dei protocolli di studio e gestire l'intera casistica territoriale in un unico database con la possibilità di condurre progetti scientifici multicentrici anche a livello nazionale e internazionale.

Bibliografia

1 http://www.registri-tumori.it/cms/
2 http://www.cpo.it/it/
3 http://www.reteoncologica.it/
4 http://www.reteoncologica.it/images/stories/news_in_home/DGR_51-2485_23_11_2015_centrihubspoke.pdf
5 Bruera ED, Sweeney C. *Bone pain*. In: Bruera ED, Portenoy RK, eds. *Cancer Pain: Assessment and Management*. NewYork, NY: Cambridge University Press 2003:413-28.
6 http://www.giot.it/fascicoli/2014/vol1-2014/01-LG.pdf
7 http://www.britishsarcomagroup.org.uk/national-ewings-mdt/4557276956.

Giornale Italiano di Ortopedia e Traumatologia
2016;42(Suppl. 1):S4-S8

C. Origo[1]
M. Cravino[1]
F.A. Bertini[2]

[1] *Azienda Ospedaliera "SS. Antonio e Biagio e Cesare Arrigo" Alessandria;*
[2] *Ospedale di Prato*

La rete traumatologica dell'infanzia: una rete per crescere

The network on trauma management in chilhood: a net for growing up

Riassunto

Una rete è un sistema organizzativo più o meno esteso in grado di coprire le esigenze di una popolazione o di un territorio, consentendo nello stesso tempo uno scambio di informazioni e mettendo a disposizione risorse comuni.
Il settore dell'emergenza e della gestione del trauma in rete ha visto un progressivo investimento negli ultimi 5 anni, anche in campo pediatrico, specialmente in alcune regioni italiane.
Sulla base del confronto di quanto fino ad oggi intrapreso in due regioni Italiane, Toscana e Piemonte, gli AA si soffermano sulla descrizione delle caratteristiche che devono connotare una rete traumatologica, con particolare riferimento a quella dell'età evolutiva.
Gli obbiettivi di questa organizzazione sono: garantire un soccorso qualificato urgente direttamente sul luogo e la centralizzazione dei pazienti critici verso le strutture che dispongono delle migliori capacità di trattamento, esercitare un governo complessivo della recettività regionale, ottimizzare le risorse a un livello che superi gli ambiti amministrativi comunali, definire percorsi assistenziali sul criterio della complessità delle cure, privilegiare l'assistenza dei bambini in ambienti idonei e con personale con competenze pediatriche e predisporre una continuità assistenziale e un'assistenza domiciliare in particolari tipi di patologie. Vengono anche individuate le criticità di tale organizzazione, alla luce delle richieste e delle risorse disponibili ed infine avanzate alcune proposte, da parte di chi come gli specialisti si trova ad operare direttamente sul territorio e negli ospedali.

Parole chiave: rete traumatologica, traumatologia dell'età evolutiva, organizzazione regionale

Summary

What we call network is more or less a big organizational system that can cover the citizen and area's need. It allows, at the same time, a data exchange making available common resources.
During the last five years the emergency topic and network on trauma management underwent to an increased investment also on the paediatric field, in particular in some italian regions. The authors describe the elements that should characterize a trauma network, with most regard on the paediatric age in comparison on what as been done in two Italian regions: Tuscany and Piedmont.
The aims of this organization are: to guarantee an appropriate rescue treatment in each hospital and to send more critical patients to hospitals with better expertise of treatment; to have a central governance of regional capacity; to optimize the resources; to define helpful paths on care complexity; to favour child support in adequate spaces with people skilled on paediatric pathology; to organize a care continuity and an home help in some particular pathology. The authors underline also the criticism on this network on the need and the available resources. They also make some proposals as consultants that work on local structures and hospitals.

Key words: *trauma network, paediatric trauma, regional administration*

Indirizzo per la corrispondenza:
Carlo Origo
via della Chiatta, 39
15121 Alessandria
corigo@ospedale.al.it

Introduzione

Ogni tempo ha le sue parole. Vocaboli che la società o la politica recuperano caricandole di nuovi valori e significati che semplificano la comprensione di nuove esigenze ed i conseguenti comportamenti. Il lessico si adatta alla storia connotandone i periodi. Ed è così che ricordiamo quando si parlava di "ottica", di "collettivi" e di "nella misura in cui", per poi passare, negli anni, ad altri vocaboli che hanno caratterizzato momenti diversi, come "trasparenza", "qualità", "accreditamento", "appropriatezza". In ordine queste ultime sono parole che hanno via via permeato i più recenti periodi anche nel campo della politica sanitaria: alcune sono rimaste perché capaci di inquadrare specifici indirizzi ed esigenze, dando origine a nuove organizzazioni e processi, altre sono passate e sono ricordate solo come mode passeggere. Ora ci sono le reti.

La rete da un comune strumento di pesca è diventata il nome della connessione informatica più utilizzata e famosa del nostro secolo. Ma il termine riporta anche al significato di un dispositivo a maglie più o meno strette, con connessioni più o meno fitte che è in grado di rappresentare un sistema organizzativo più o meno esteso e capillare, in grado di coprire le esigenze di una popolazione o di un territorio, consentendo nello stesso tempo uno scambio di informazioni e mettendo a disposizione risorse comuni.

Il settore dell'emergenza e della gestione del trauma in rete ha visto un progressivo investimento negli ultimi 5 anni, anche in campo pediatrico, specialmente in alcune regioni italiane, come la Toscana, con la nascita di un Trauma center presso l'Istituto Meyer ed i suoi collegamenti con i Pronto Soccorso e le Ortopedie degli altri ospedali della regione, nonché con le centrali 118 e le eliambulanze [1]. Analogamente in Piemonte è in atto la ristrutturazione della rete pediatrica già esistente con particolare riferimento a quella per l'emergenza traumatologica. Questo sulla falsa riga di quanto già organizzato in altri campi come quello del coordinamento delle malattie rare od il registro dei difetti congeniti.

L'occasione offerta dal Congresso Nazionale della Società Italiana di Ortopedia e Traumatologia è particolarmente stimolante giacché può consentire riflessioni da parte di chi come i medici si trova poi a dover applicare disposizioni frequentemente calate dall'alto, sulla base di decisioni politiche ed amministrative. Il confronto stesso di quanto fin qui messo in opera nelle due Regioni rende possibile meglio definire gli scopi di queste reti, evidenziarne le criticità e, nel contempo, avanzare proposte.

L'organizzazione in rete

Gli scopi di un'organizzazione in rete sono garantire un soccorso qualificato urgente direttamente sul luogo e la centralizzazione dei pazienti critici verso le strutture che dispongono delle migliori capacità di trattamento, abbassando il "free terapy interval" anche attraverso un trasporto con medicalizzazione in itinere [2]. Per quanto poi riguarda patologie acute ma non critiche, un sistema in rete dovrebbe portare anche ad una diminuzione dei ricoveri mediante un maggiore ricorso all'osservazione breve, in tutti i nodi in cui è presente un'attività autonoma di Pronto Soccorso pediatrico. Un'organizzazione in rete di questo tipo è in grado inoltre di esercitare un governo complessivo della recettività regionale attraverso sistemi informatici di consultazione in tempo reale dello stato di occupazione dei posti letto disponibili. Dal punto di vista amministrativo una stretta connessione in rete è inoltre in grado di favorire una più omogenea e puntuale codifica DRG. Inoltre una rete pediatrica traumatologica deve, nella sua complessiva organizzazione, prevedere una forte integrazione tra tutti i suoi nodi su un territorio più o meno esteso. In Emilia Romagna ed in Toscana ci si è indirizzati su Aree Vaste. Quello di Area Vasta è un concetto emergente, presente in una mol-titudine di atti legislativi regionali, utile per la riorganizzazione del territorio e dei rapporti tra Enti locali e per la pianificazione delle politiche locali, oltre che per l'ottimizzazione delle risorse a un livello che superi gli ambiti amministrativi comunali (spesso troppo ristretti geograficamente, economicamente e finanziariamente) senza però arrivare al livello regionale.

I più recenti indirizzi di politica sanitaria tendono a valorizzare la concertazione di Aree Vaste e a limitare comportamenti finalizzati al raggiungimento di un'autosufficienza aziendale. Questo significa integrare i nodi della rete, in base ai diversi livelli di competenza all'interno delle Aree Vaste.

Questa integrazione si dovrebbe basare sull'organizzazione della complessità delle cure, che non è necessariamente di tipo verticistico, ma piuttosto basata su principi e percorsi costantemente condivisi tra il territorio e gli ospedali posizionati ai diversi livelli della rete pediatrica. A ciascun nodo della rete viene così richiesta una diversificazione della tipologia delle prestazioni ed una partecipazione attiva con conseguente delocalizzazione di una serie di attività, spesso concentrate, anche in modo poco appropriato, nei centri di eccellenza.

Il primo obbiettivo della strutturazione in rete è quello di una definizione chiara dei percorsi assistenziali basata sul criterio della complessità delle cure. Caratteristiche di questi percorsi diagnostico-terapeutici sono l'uniformità a livello regionale, la condivisione con tutti i nodi della rete e la coerenza con le più aggiornate prove scientifiche.

In questa organizzazione gli ospedali pediatrici devono esercitare un ruolo di riferimento per tutta la rete, recepire i casi a più elevata complessità, aumentare l'attrazione di pazienti extraregionali e, contemporaneamente,

promuovere lo sviluppo della ricerca scientifica pediatrica e l'aggiornamento dei percorsi. La condivisione delle conoscenze è il prerequisito per il funzionamento della rete. Fondamentale la promozione di eventi formativi EBM (evidence based medicine) destinati a tutti coloro che sono coinvolti nel funzionamento della rete.
Secondo la bozza di studio sulla rete pediatrica della Regiona Toscana 3 il classico modello "hub and spoke" dovrebbe essere sostituito da modelli più articolati, appunto "web models" in cui le relazioni e i flussi di pazienti sono "bidirezionali" non solo tra i singoli nodi ed i centri di riferimen-to, ma anche tra gli stessi nodi della rete.
È dimostrato come attualmente una quota consistente di bambini, anche di età prescolare, sia attualmente assistita e dimessa da reparti per adulti. Secondo uno studio recente dell'AO (Associazione Osteosintesi) in Italia il 90% delle ortopedie per adulti tratta anche traumatologia pediatrica.
Ciò pone problematiche come l'importanza dell'assistenza dei bambini in ambienti idonei e con personale con competenze pediatriche e quella di una valutazione congiunta, da parte degli specialisti, dell'adeguatezza dei percorsi assistenziali dei piccoli pazienti secondo linee guida e percorsi diagnostico-terapeutici condivisi, anche al fine di ridurre ricoveri inappropriati.
Queste ultime affermazioni comportano di stabilire delle regole degli invii da un centro all'altro, predisponendo servizi di consulenza nelle sedi periferiche, attraverso l'eventuale mobilità degli specialisti o, più in sincronia con i tempi, via web e minimizzando la mobilità dei piccoli pazienti e delle loro famiglie.
Un altro punto di notevole interesse per le sue ricadute pratiche, economiche e terapeutiche, presente nell'organizzazione di molte reti, è quello che riguarda l'ipotesi di una continuità assistenziale e l'assistenza domiciliare, allo scopo di consolidare gli esiti di trattamenti e migliorare l'appropriatezza delle cure. Il trasferimento di un paziente tra diversi ambiti di cura, come quello dall'assistenza per condizioni acute e gravi a condizioni stabili o croniche, può rappresentare un momento critico, specialmente per i bambini e loro famiglie, più fragili e bisognosi di un supporto per le loro necessità complessive.

Situazione in Toscana

Superficie 22.994 kmq. Popolazione nel 2015 3.757.000. Nel 2014 la popolazione stimata sotto i 14 anni era di 480.000 ragazzi regolarmente censiti, cui vanno aggiunti gli stranieri, i clandestini ed i rifugiati. Nei mesi estivi aumento di popolazione legato ai flussi turistici.
In media l'82% dei bambini di età compresa tra 0 e 14 anni ricoverati negli ospedali toscani viene dimesso dal reparto di Pediatria, che quando presente rappresenta l'ambiente più idoneo per la loro degenza. In pratica i bambini che accedono al Pronto Soccorso generale vengono successivamente riferiti alla Pediatria, ad eccezione dell'Ospedale Meyer che è dotato di accesso diretto con personale pediatrico dedicato.
Nel solo DEA dell'Ospedale di Prato nel corso del 2015 sono transitati 17.465 pazienti di età inferiore a 14 anni (2300 traumi agli arti, di cui 18 sono stati trasferiti al "Meyer" e 5 politraumatizzati, a loro volta trasferiti dopo stabilizzazione).
Il coordinamento complessivo della rete regionale pediatrica è assicurato [4]:

- a livello di Area Vasta da un organismo coordinato dal Direttore Sanitario designato dal Comitato di Atea Vasta per la funzione materno infantile con la partecipazione di profes-sionisti delle varie specialità pediatriche, convocati in base delle tematiche da trattare. Rappresenta lo strumento operativo per il governo locale della rete e supporta il livello strategico rappresentato dal Comitato dei Direttori Generali di Area Vasta;
- a livello regionale da un organismo composta dal Direttore Generale dell'AOU Meyer, dai coordinatori degli organismi di Area Vasta, da un rappresentante dei Pediatri di famiglia e dai rappresentanti della Regione.
  nell'ambito del Consiglio Sanitario Regionale da una Commissione Pediatrica Regionale, di tipo tecnico-scientifica, con competenze per la predisposizione di Linee guida e protocolli diagnostico-terapeutici.

Ospedale Hub della rete: Azienda Ospedaliera Universitaria "A. Meyer" di Firenze.
Ospedali con Pronto Soccorso Pediatrico: Arezzo, Grosseto, Lucca, Nuovo Ospedale delle Apuane,
Pisa, Pistoia, Prato, Siena, Valdarno, Viareggio. A questi si aggiunge anche l'Ospedale "San Giovanni di Dio e dell'Annunziata" dell'Area Vasta Metropolitana di Firenze. Questi ospedali gestiscono traumi pediatrici che non necessitino di ricovero in Terapia Intensiva. Tutti gli altri, come pure i politraumi, vengono centralizzati all'Ospedale "Meyer" in elicottero o ambulanza, sia direttamente dal luogo dell'incidente, sia dopo essere stati stabilizzati nei vari DEA.
Nella maggioranza dei casi i piccoli pazienti vengono trattati dall'ortopedico di guardia, che non necessariamente o esclusivamente deputato alla traumatologia pediatrica. Interventi su bambini piccoli traumatizzati vengono eseguiti solo laddove sono presenti anestesisti pediatrici. Se questi ultimi non ci sono o in caso di patologie particolari, i pazienti vengono centralizzati. Il criterio della centralizzazione al ospedale HUB è generalmente applicato a seconda dell'età e della gravità.
Secondo quanto previsto dalla riforma sanitaria regionale la nuova rete pediatrica, ancora in via di strutturazione,

dovrà fare riferimento a 3 ASL, alle Aziende Universitarie di Firenze, Pisa e Siena, all'Ospedale "Meyer" di Firenze e all'Ospedale Pediatrico Apuano.

Situazione in Piemonte

Superficie 25.832 kmq. Popolazione nel 2015 4.424.467 in lieve aumento, dopo la crisi demografica del decennio precedente, anche per l'arrivo di stranieri (censiti 440.053 nel 2015). Non esiste una vera e propria rete strutturata per l'emergenza traumatologica pediatrica. Questo per la presenza di due strutture pediatriche storiche: l'Ospedale Infantile "Regina Margherita" di Torino e l'Ospedale Infantile "Cesare Arrigo" di Alessandria. Entrambi i presidi sono dotati oltre che delle altre specialità, di Pronto Soccorso, Ortopedia e Traumatologia, Anestesisti e Rianimazione/Terapia Intensiva Pediatrici tali da renderli ospedali Hub di riferimento regionale.
La rete ospedaliera del Piemonte consta di 37 presidi che diventano 38 contando anche l'Ospedale di Aosta. Da una ricerca condotta attraverso questionari telefonici in merito al trattamento delle fratture, si possono trarre i seguenti dati: il 50% degli ospedali piemontesi sono dotati di Pronto Soccorso Pediatrico, gestito da specialisti Pediatri. Tutti ricevono pazienti con fratture. L'Ospedale "Regina Margherita" tratta dalle 7000 alle 8000 fratture all'anno, mentre il "Cesare Arrigo" dalle 2000 alle 2500. Negli altri presidi la mediana delle fratture (di età inferiore ai 14 anni) è di circa 100 all'anno. Più della metà degli ospedali non trattano fratture che necessitano di trattamento chirurgico. Rianimazioni esclusivamente pediatriche sono presenti solo nei due presidi infantili di Torino e Alessandria. Anestesisti pediatrici sono presenti anche a Cuneo, ad Aosta e a Novara.
Nella metà degli ospedali che trattano in narcosi le fratture: 4 lo fanno dopo i 3 anni, 4 dopo i 5 anni, 1 dopo gli 8 e negli altri casi solo dopo i 12 anni. Ad accezione di Cuneo ed Aosta, sono privilegiati i casi più semplici, le riduzioni in narcosi o i casi ASA 1. I casi più complessi ed i politraumi vengono generalmente riferiti ai due poli pediatrici di Torino e Alessandria. Diversa la situazione di Novara dove è presente un'Ortopedia Pediatrica che non presta reperibilità notturna e nei fine settimana e che pertanto riferisce le frattura chirurgiche a Torino o Alessandria.
Per quanto riguarda l'Ospedale Infantile "Cesare Arrigo" di Alessandria il Pronto Soccorso Pediatrico effettua 22430 accessi (dato 2015).

Discussione

Sulla base di quanto descritto fino ad ora e cercando di restringere il campo di studio alla sola traumatologia pediatrica, appaiono evidenti molteplici criticità che rendono difficile l'individuazione di uno standard di riferimento da applicare a tutte le regioni d'Italia.

1. Non esiste una reale politica sanitaria sulla medicina specialistica pediatrica ospedaliera. Sono ben definiti i punti nascita, le pediatrie ospedaliere e la pediatria territoriale. Ma la strutturazione dell'assistenza specialistica (ad es. neurochirurgia, chirurgia, urologia, oncologia, oculistica, ecc. fino all'ortopedia pediatriche) non è altrettanto contemplata. Sembrerebbe che al legislatore le necessità sanitarie del bambino si limitino a quella di nascere e a quella di trovare un pediatra.
2. Gli ospedali pediatrici in Italia sono pochi, pochissimi quelli con tutte le specialità e non tutte le regioni ne sono dotate. Da ciò consegue un'organizzazione che varia a seconda delle disponibilità di ciascuna regione.
3. Non vi è cultura diffusa relativamente alla specificità delle condizioni pediatriche. La stessa traumatologia dell'età evolutiva presenta prerogative peculiari allo scheletro in accrescimento. I trattamenti sono diversi da quelli dell'adulto e anche fratture all'apparenza banali rischiano di essere trattate inadeguatamente se non misconosciute, da chi si occupa prevalentemente di adulti e anziani.
4. Il servizio di consulenza basato sulla mobilità e già uso in alcune regioni, come Toscana ed Emilia Romagna sembra applicabile allo scopo di ridurre tempi di attesa sulle prestazioni chirurgiche, ma solo su quelle di elezione programmata e generalmente di basso impegno (day surgery o one night surgery). Appare invece complessa l'organizzazione di equipes itineranti per la traumatologia, dove l'urgenza e l'imprevedibilità non permettono alcun tipo di programmazione.
5. Un altro fattore determinante è costituito dall'effettiva disponibilità del professionista a collaborare, tenendo conto dei carichi di lavoro già particolarmente gravosi per la maggior parte dei medici ospedalieri.
6. Gli ospedali pediatrici quando presenti devono rappresentare l'Hub di riferimento della rete traumatologica, di Aree più o meno Vaste o di intere regioni, per patologie di spiccata complessità o per bambini molto piccoli. La presenza di una grande struttura monospecialistica non deve però essere considerata come l'unico riferimento possibile che, pertanto, viene anche gravato dagli altri nosocomi vicini, di una grande quantità di patologia minore. Si tratta di un funzionamento anomalo della rete che tende a verificarsi l'interno di Grandi Aree Vaste, specialmente se Metropolitane dove la rete è poco strutturata e possono instaurarsi meccanismi di "scaricabarile" sulla base di mal interpretate motivazioni medico-legali od organizzative.

7. Per quanto poi riguarda la possibilità di una continuità assistenziale e di assistenza domiciliare è da notare come, proprio nel caso dei bambini, il passaggio da un ambiente protetto come l'ospedale, al domicilio sia, nella maggior dei casi, ben tollerato, se non atteso e richiesto da parte delle stesse famiglie. Le indicazioni ad una continuità assistenziale sono pertanto limitate (pazienti portatori di fissatori esterni o grandi apparecchi gessati, esiti invalidanti di gravi traumatismi della colonna e degli arti) e in gran parte connesse a situazioni di assistenza sociale.

Conclusioni e proposte

Un'organizzazione tipo web model con interazione e scambio continuo di pazienti tra i nodi della rete può trovare campo di applicazione senza rinunciare al ruolo hub dei pochi ospedali pediatrici presenti. Questi devono rimanere il riferimento per il trattamento sia dei più pazienti piccoli che di quelli con lesioni complesse. Nello stesso tempo gli ospedali infantili, segnatamente ai rispettivi reparti o servizi di ortopedia e traumatologia pediatrica potrebbero garantire un servizio di consulenza a distanza (es. telemedicina) oltreché di formazione per la realizzazione di percorsi e condivisione delle cure. Un ruolo guida siffatto deve essere riconosciuto a strutture di Ortopedia e Traumatologia pediatrica validate dalle Società Scientifiche (in particolare SIOT e SITOP), sulla base dell'expertise e dei volumi delle patologie trattate. Questo stesso ruolo deve necessariamente essere supportato dalle Regioni, che di queste strutture non possono fare a meno e che, pertanto devono implementare, laddove esistenti o favorirne la nascita, laddove mancanti. All'Università spetta infine il compito della formazione specifica, attraverso l'istituzione di corsi e cattedre di Ortopedia e Traumatologia Pediatrica, dato che questo diploma specialistico non esiste in Italia.
Il secondo punto riguarda la possibilità di costituire equipes dedicate ed esperte, pronte ad intervenire anche a distanza che potrebbero essere configurate solo a patto di svincolarne i componenti dalla turnistica dell'ospedale di residenza, spesso già al collasso per la cronica carenza di personale medico che si riscontra nella maggior parte degli ospedali.
Va ancora una volta ricordato come una rete di questo tipo debba basarsi su percorsi assistenziali uniformi a livello regionale, condivisi con tutti i suoi nodi e coerenti con le più aggiornate prove scientifiche. Si tratta in realtà, similmente a quanto già avviato con le reti del 118 o nel campo di talune patologie specialistiche, di dare ordine o di rinforzare quanto già esiste: cioè la rete dei rapporti interpersonali e di collaborazione tra i medici, le diverse strutture ospedaliere e quelle territoriali. Solo agendo nell'interesse primario della salute del bambino si potrà dare un significato ad una parola che non sia destinata ad essere una moda passeggera, ma un reale e responsabile dispositivo per crescere.

Bibliografia

1 Lorch SA, Myers S, Carr B. *The regionalization of pediatric health care*. Pediatrics. 2010; 126:1182-90.
2 Perletti et al. *Piano di miglioramento per il sistema di emergenza/urgenza*. Ministero della Salute, 2005.
3 Azienda Ospedaliera Universitaria Meyer, Servizio Sanitario della Toscana. *Bozza: La rete Pediatrica Regionale*. Febb. 2012.
4 Legge 7 aprile 2014, n. *56*. Disposizioni sulle città metropolitane, sulle province, sulle unioni e fusioni di comuni. Gazz. Uff. n. 81 del 7-4-2014.

Giornale Italiano di Ortopedia e Traumatologia
2016;42(Suppl. 1):S9-S14

G. Guido
S. Giannotti
G. Dell'Osso
G. Bugelli
F. Celli

Ortopedia e Traumatologia Universitaria II, Pisa

Il politraumatizzato e il polifratturato: evitare gli errori

Polytrauma and patient with multiple fractures: how to avoid the errors

Riassunto

La gestione del politrauma e del paziente polifratturato rimane tuttora molto complessa, e richiede un approccio multispecialistico in strutture dedicate. Numerosi passi avanti sono stati fatti negli ultimi decenni, confermati dall'aumento della sopravvivenza di questi pazienti. C'è stata un'evoluzione, passando da un trattamento definitivo precoce a un trattamento bilanciato legato allo stato generale e locale del paziente politraumatizzato. La corretta valutazione globale del paziente è la chiave della riuscita del trattamento. Prioritaria è la gestione delle fratture ad impatto emodinamico, quali femore e bacino, le altre passano in secondo piano. Nel paziente instabile è necessario controllare il danno con un trattamento 'di minima' (damage control) eseguito nelle prime 24 ore, solo quando la stabilità del paziente lo permette, si potrà procedere ad un intervento definitivo cercando di evitare la finestra di fragilità dei 2-4 giorni post-trauma, possibile causa di un second hit chirurgico. Ad aiutarci in questa scelta disponiamo di scores clinico-strumentali ed in futuro anche di markers umorali.

Parole chiave: politrauma, polifratturato, damage control, early total care, errori

Summary

The management of polytrauma is still nowadays very complex, and requires a multispecialist approach in appropriated structures. In last decades many improvements have been done, confirmed by the increased patient survival. We assisted to an evolution, passing from an early definitive treatment to a balanced one, correlated to the general and local condition of the patient. The correct global evaluation of the patient is the decisive key for the success of the treatment. The management of the major fractures with related hemodynamic instability (femur and pelvis) is fundamental, while the other fractures should be considered secondly. In unstable patients is recommended a damage control, performed in the first 24 hours, and only in a second phase it will be possible the definitive stabilization avoiding the period of hyperinflammation 2-4 days post-trauma. Scores and future most specific prognostic factors guide the treatment protocol.

Key words: *polytrauma, damage control, early total care, major fractures*

Introduzione

I traumi rappresentano una delle patologie di maggiore rilevanza clinica e prognostica. Nei paesi industrializzati sono la 1° causa di morte nei soggetti di età < 45 anni con circa 5.8 milioni di decessi l'anno e rappresentano la causa di numerose invalidità permanenti [1].

Il decesso del paziente politraumatizzato è conseguente a tre cause maggiori: l'immediata mortalità sul luogo dell'incidente dovuta a lesioni letali come rottura dell'aorta con sanguinamento libero e lacerazioni del tronco encefalico; mortalità precoce nei primi minuti e nelle successive ore dovuta alla compromissione delle vie aeree, shock emorragico, pneumotorace iperteso, grave danno cerebrale; e alla mortalità tardiva, che avviene entro giorni o settimane dal trauma, dovuta a complicanze settiche, MOF (multiple organ failure), problematiche respiratorie,

Indirizzo per la corrispondenza:
Stefano Giannotti
Ortopedia e Traumatologia Universitaria II
via Paradisa, 2
56124 Pisa
Tel. 050 99 3647
s.giannotti@med.unipi.it

aumentata pressione intracranica intrattabile [2]. Numerosi miglioramenti sono stati fatti negli ultimi anni nelle strategie di gestione del trauma maggiore, questi hanno portato ad una significativa riduzione della mortalità, da circa il 40% negli anni 70, a circa il 10% nel 2000 [2]. Le principali conquiste sono state ottenute nella configurazione di protocolli di gestione sul territorio (regola delle 3 R di Trunkey: "get the Right patient to the Right hospital in the Right time) [3] ed ospedaliera (teorie dell'Early total care e Damage control).

Definiamo fratturato un paziente che abbia un'interruzione della continuità di un segmento osseo. Si parla invece di polifratturato quando i distretti ossei interessati sono due o più. Se c'è anche coinvolgimento di organi ed apparati allora parliamo di politrauma. In letteratura non è possibile individuare una definizione universalmente riconosciuta di politrauma [4]. Esso può essere generalmente descritto come un danno che coinvolge più regioni, organi o cavità del corpo con alterazione della fisiologia del paziente e disfunzione o insufficienza di organi lontani, che non sono stati direttamente lesi dal trauma. Ad esso, nel 90% dei casi, sono associate lesioni scheletriche. Può essere identificato come una sindrome da lesioni multiple che eccede un livello di gravità ISS (injury severity score) > 17. Butcher et al recentemente definiscono politrauma un interessamento di almeno 2 parti del corpo con un AIS > 2 (Abbreviated injury scale) [5]. Le semplici fratture monostotiche possono essere trattate in qualsiasi pronto soccorso dallo specialista. I politraumi invece vengono centralizzati in centri dedicati in cui operano team interdisciplinari (chirurgo generale, traumatologo, anestesista, medico dell'emergenza/urgenza).

Le prime ore sono decisive per la sopravvivenza o meno del politraumatizzato, in questa fase bisogna evitare improvvisazioni ed utilizzare protocolli che orientino verso una corretta e veloce diagnosi ed indirizzino verso il più adeguato trattamento. La prima fase (golden hour) del trattamento del paziente politraumatizzato prevede la stabilizzazione respiratoria ed emodinamica, il controllo di eventuali emorragie, e compressione del bacino con una fascia pelvica nel sospetto di lesioni. La fase successiva (golden day) prevede il completamento diagnostico strumentale. In questa fase entra in campo l'ortopedico: ogni frattura diafisaria od articolare scomposta deve essere riallineata e temporaneamente stabilizzata, per ridurre la perdita ematica, prevenire la ARDS, facilitare trasporto e nursing. La terza fase (golden week) vede solitamente un paziente stabilizzato su cui è possibile intervenire per un trattamento definitivo [6]..

Negli ultimi decenni il timing ortopedico del paziente polifratturato ha subito un radicale sconvolgimento. Tuttora permane il dibattito se i pazienti con gravi lesioni multiple ottengono un maggior beneficio mediante un approccio chirurgico precoce definitivo e globale o se è preferibile distribuire il trattamento ortopedico nelle diverse fasi del recupero post-trauma.

Early total care (ETC) versus damage control orthopaedics (DCO)

Il trattamento dei pazienti politraumatizzati è controverso. La fissazione definitiva precoce da una parte promuovere ed accelera la riabilitazione ed evita le sequele da prolungata immobilizzazione, dall'altra aumenta i potenziali rischi di un secondo danno chirurgico in un paziente già fisiologicamente compromesso.

Negli anni '60 vigeva il concetto di aspettare la ristabilizzazione del paziente prima di intraprendere una procedura chirurgica. Si riteneva che un paziente politraumatizzato non fosse in grado di sopportare una chirurgia ortopedica prolungata, in quanto "troppo grave per essere operato". Al trattamento conservativo seguivano lunghi periodi di allettamento e permanenza in terapia intensiva, con aumento delle complicanze connesse [7].

Negli anni '80 e primi anni '90, viceversa, la fissazione definitiva precoce entro le 24 ore rappresentava la principale strategia di intervento. Vi fu un progressivo passaggio dal "troppo grave per essere operato" verso il più moderno "troppo grave per non essere operato". Studi riportavano come fratture instabili delle ossa lunghe contribuissero a causare un danno polmonare secondario (ARDS, embolia grassosa, polmoniti), protraendo la degenza in ospedale. Il ricorso ad una stabilizzazione precoce diminuiva l'attivazione infiammatoria, la perdita ematica, permettendo una mobilizzazione precoce e riducendo problemi polmonari secondari [8]. Lo sviluppo dell'ETC fu possibile grazie ai progressivi miglioramenti delle tecniche di osteosintesi e rianimatorie.

Una visione opposta cominciò ad emergere però negli anni '90, quando si vide che l'ETC non era applicabile a tutti i politraumi e che la stabilizzazione precoce poteva avere un effetto deleterio in un sotto gruppo di pazienti, tra i quali gli emodinamicamente instabili o con concomitante trauma toracico o cranico. Così venne introdotto il concetto Damage control orthopaedics. Il DCO può essere diviso in 4 fasi: nella fase acuta vengono messe in atto le manovre rianimatorie salva vita. Nella seconda fase è prioritario il controllo dell'emorragia, la stabilizzazione temporanea dei grandi segmenti scheletrici e la gestione dei tessuti molli cercando al contempo di minimizzare l'insulto chirurgico. La terza fase consiste nel monitoraggio del paziente in terapia intensiva. Infine la quarta

fase è focalizzata sulla fissazione definitiva delle fratture appena le condizioni generali del paziente lo permettono [9]. Il passaggio dal ETC al DCO è avvenuto a seguito di importanti scoperte fisiopatologiche e sui meccanismi immunologici di risposta al trauma. Una lesione traumatica porta ad una risposta infiammatoria sistemica (SIRS) seguita da una fase anti-infiammatoria (CARS). Una eccessiva attivazione infiammatoria può provocare una insufficienza multiorgano e morte precoce. Una esagerata CARS comporta una immunosoppressione protratta e deleteria. Il trauma è definito come primo insulto, 'first hit', mentre l'atto chirurgico un 'second hit'. L'impatto della chirurgia sulle riserve biologiche del paziente dipende dal tipo di intervento e dalla tempistica dello stesso. Ipossia ed embolia grassosa derivate da un precoce atto chirurgico, possono creare un ulteriore danno a polmoni già danneggiati da contusioni e fratture costali.
La fissazione esterna, l'immobilizzazione con tutori o gessi e la trazione trans-scheletrica giocano un ruolo importante nel concetto del DCO. Nelle fratture chiuse dell'arto superiore ed al di sotto del ginocchio, la semplice immobilizzazione con tutore è spesso sufficiente, mentre per la gestione della frattura di bacino è ancora controverso in letteratura la scelta tra fascia pelvica e fissatore esterno [10]. Per le fratture di femore, la trazione trans-scheletrica ottiene gli stessi risultati della fissazione esterna in termini di ARDS, MOF, polmoniti, TVP, embolia polmonare, permanenza in terapia intensiva e tasso di mortalità [11]. In conclusione la filosofia del DCO è quella di evitare un secondo danno chirurgico e permettere una sufficiente stabilizzazione delle fratture al fine di prevenire ulteriori danni dei tessuti molli, sindromi compartimentali, ridurre il dolore e permettere la mobilizzazione del paziente agevolando anche il trasporto ed il nursing (Fig. 1). Si applica per quelle fratture che possono creare un'instabilità emodinamica, come il femore e il bacino.

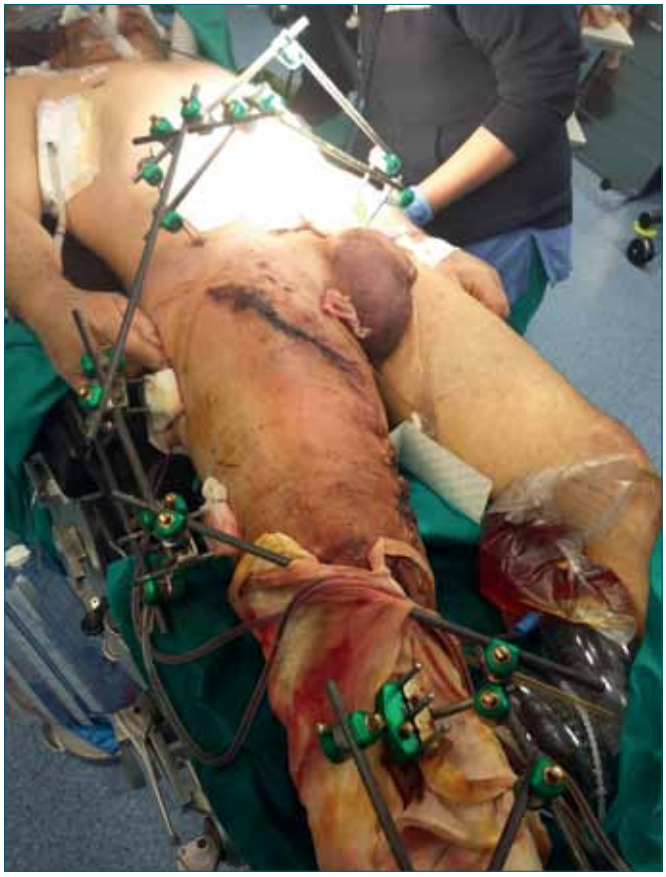

Figura 1. Damage control in politrauma.

Timing chirurgico

Un appropriato timing chirurgico deve essere rispettato, esso deve tenere conto dello stato fisiologico generale del paziente politraumatizzato. Il sistema immunitario è soggetto ad una precoce iper attivazione seguita da un periodo di immuno soppressione. L'aggressiva e prolungata chirurgia può compromettere questo delicato equilibrio e creare effetti disastrosi. Una sostenuta risposta infiammatoria può essere scatenata dalla fissazione intramidollare primaria, ma non dopo una iniziale fissazione esterna ed una secondaria conversione ad un impianto interno. Questo può essere clinicamente rilevante in pazienti con alto rischio di sviluppare complicanze [12].
Riguardo la fissazione definitiva, possiamo individuare una finestra temporale tra il 5° ed il 10° giorno post-trauma, che corrisponde all'intervallo tra lo stato di iper infiammazione ed il periodo di immuno depressione che segue nelle 2 settimane dopo il trauma. Dunque, l'osteosintesi eseguita tra il 2° ed il 4° giorno è associata ad un aumentato rischio di complicanze post-operatorie [13], così come dopo le 2 settimane aumenta il rischio di 'second hit' iatrogeno ed il conseguente sviluppo di sepsi e MOF [14]. Inoltre è preferibile non superare il 15° giorno per la possibilità di contaminazione dei pin del fissatore esterno. Dopo la terza settimane è nuovamente possibile procedere con la chirurgia ricostruttiva definitiva [2] (Tab. I).
Vallier et al. [15] hanno coniato il termine 'early appropriate care' nel definire i parametri clinici che indirizzano il tipo di trattamento ed il miglior timing per procedere alla fissazione definitiva. In pazienti che rispondono alle manovre rianimatorie, con livello di lattato < 4.0mmol/L, pH > 7.25 od eccesso di basi > 5.5mmol/L è possibile procedere con la fissazione definitiva, altrimenti è indicato il DCO. Il trattamento definitivo sarà posticipato alla normalizzazione dei suddetti parametri.

Tabella I. Timing chirurgico nel paziente politraumatizzato [14].

Stato fisiologico	Procedura chirurgica	Timing
Compromissione delle funzioni vitali	Chirurgia salva-vita	1° giorno
Funzioni vitali stabili	Early total care	1° giorno
Paziente instabile/in extremis	Damage control	1° giorno
Iperinfiammazione	Solo 'second look'	2°-4° giorno
Finestra di opportunità	Chirurgia definitive	5°-10° giorno
Immunosoppressione	No chirurgia	
Recupero funzionale	Chirurgia ricostruttiva secondaria	Dopo 3 settimane

Trauma scoring systems e classificazione del paziente politraumatizzato

Molti parametri possono essere valutati in pazienti candidati ad una stabilizzazione precoce. Fondamentale per un adeguato approccio e trattamento del paziente politraumatizzato e polifratturato, la stadiazione del paziente. Una prima valutazione può essere fatta sulla base dei criteri ATLS. Ulteriori indici possono essere presi in esame come l'injury severity score (ISS), l'Abbreviated injury scale ed il Glasgow Coma Scale [16].

Sulla base di indici di gravità e parametri vitali, è possibile dividere tali pazienti in 4 gruppi (Fig. 2): paziente stabile, borderline, instabile e paziente in extremis [17]. Tale divisione permette di guidare il trattamento; nel paziente instabile ed in extremis è indicato il DCO, in questi pazienti infatti il danno da 'second hit' può portare ad ARDS, MOF od essere letale. L'ETC invece è il gold standard nel paziente stabile. L'osteosintesi definitiva potrà quindi essere eseguita in sicurezza entro le 24 ore a parametri generali stabili. Il paziente borderline rappresenta invece una categoria controversa in cui la scelta tra ETC e DCO rimane incerta.

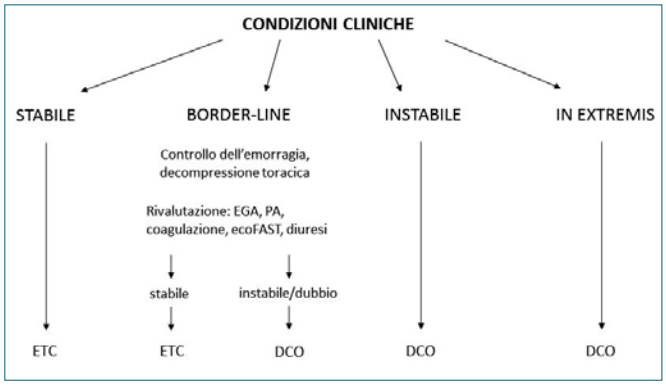

Figura 2. protocollo di trattamento del politramatizzato [17].

I pazienti borderline si caratterizzano per una predisposizione al peggioramento e sono i più difficili da classificare. Essi sono apparentemente stabili, ma nel post-operatorio hanno un decadimento inaspettato con sviluppo di disfunzioni multiorgano. È necessario un monitoraggio scrupoloso anche intraoperatorio tale da permettere un eventuale passaggio da un ETC ad un DCO in qualsiasi momento. In questi pazienti, la presenza di uno o più fattori prognostici negativi, indirizza verso un DCO. Tra questi ricordiamo: ISS > 40 senza trauma toracico oppure ISS > 20 con trauma toracico; pazienti con traumi addominali con indice di Moore > 3 e contusione polmonare bilaterale; pazienti con pressione polmonare arteriosa > 24 mmHg o suo incremento di 6 mmHg durante l'inchiodamento endomidollare. Secondo alcuni autori [18], a questi parametri vanno aggiunti: pH < 7,24, temperatura < 35°C, tempo chirurgico stimato > 90 minuti, coaugulopatia e trasfusione di 10 o più unità di sangue. Le lesioni ortopediche che maggiormente beneficiano del DCO nei pazienti borderline includono traumi multipli con frattura mono- o bilaterale del femore o frattura instabile della pelvi o politraumatizzati anziani. I pazienti borderline richiedono una continua rivalutazione delle condizioni generali. Nel dubbio è cosigliabile un trattamento in accordo con i principi del DCO [16].

In futuro markers biochimici e genetici potranno guidare il processo decisionale individuando i pazienti più idonei ad un ETC o ad un intervento in più fasi. Tra questi vi sono i mediatori dell'infiammazione come IL-6, IL-8, IL-10, HLA-II. L'individuazione di alti livelli di markers infiammatori indirizzano per un trattamento tipo DCO evitando le conseguenze di un stress chirurgico non tollerabile dal paziente. Tra questi l'IL-6 è considerata l'indicatore prognostico più specifico, ed i suoi alti livelli correlano con lo sviluppo di insufficienza d'organo [19].

Fratture esposte e salvataggio arti

Oltre alle condizioni generali del paziente, anche fattori locali, ovvero lo stato dei tessuti molli, sono determinanti

nella scelta del trattamento. La presenza di esposizione ossea od una notevole sofferenza tissutale, orienta per un trattamento meno aggressivo fino alla stabilizzazione del quadro locale.
In questi casi il trattamento comincia immediatamente, con il controllo del sanguinamento e la somministrazione di antibiotici. Importante l'analisi del circolo artero-venoso e la valutazione dello stato di compromissione dell'arto. Score valutativi, come il Mangled Extremity Severity Score (MESS), possono indirizzare l'equipe chirurgica sul tipo di trattamento, se opportuno tentare il salvataggio dell'arto o procedere con l'amputazione. All'arrivo in sala operatoria, sarà necessario, nelle fratture esposte, un abbondante lavaggio, un ampio debridement con eventuali successive revisioni, e la stabilizzazione della frattura. L'uso della fissazione esterna è molto utile in caso di notevole compromissione e contaminazione locale (Gustilo IIIA-C, Tscherne 2-3) [20].

Conclusioni

I pazienti polifratturati e politraumatizzati sono soggetti 'fragili' che richiedono una gestione complessa e multidisciplinare. Ogni fase del trattamento del paziente politraumatizzato, dalla gestione sul territorio al trattamento nei centri di riferimento, presenta dei punti critici e spesso siamo costretti a scelte affrettate che possano portare ad un errore.
Esistono problematiche di tempistica: riferite a ritardi di gestione dell'urgenza. Il politraumatizzato, specialmente se instabile, richiede un rapido inquadramento e trattamento delle lesioni potenzialmente letali. Fondamentale affiancare alle manovre rianimatorie d'urgenza un'accurata valutazione di imaging. L'ortopedico traumatologo entra in gioco per la gestione di quelle lesioni che minano la stabilità emodinamica del paziente, in particolare le fratture del bacino e diafisi femorale, tutto il resto passerà in secondo piano. A ritardare questa prima fase, ci potranno essere problematiche 'ambientali' (come il sovraffollamento, indicazioni di altri specialisti, distrazioni esterne e necessità di gestire più pazienti contemporaneamente).
Altri errori in cui possiamo incorrere sono di tipo procedurale: diagnosi ritardata, mancata o sbagliata, mancata esecuzione di test diagnostici od errata interpretazione degli stessi; gli errori di comunicazione, di valutazione (trasporto in struttura non idonea al trattamento delle lesioni maggiori, indagini strumentali non adeguate) e trattamento (scelte terapeutiche ritardate od errate).
Concludendo la corretta valutazione globale del paziente è la chiave della riuscita del trattamento: nel paziente instabile è necessario controllare il danno con un trattamento 'di minima' (DCO) eseguito nelle prime 24 ore, solo quando la stabilità lo permette, si potrà procedere ad un intervento definitivo evitando la finestra di fragilità dei 2-4 giorni post-trauma che potrebbe creare un second hit chirurgico.
Ad indirizzare la scelta possono essere d'aiuto i parametri convenzionali (es: ISS) a cui recentemente si stanno affiancando markers specifici (IL-6).Ulteriori studi e l'individuazione di altri mediatori dell'infiammazione, ci aiuteranno in futuro a capire meglio la dinamica fisiopatogenetica di risposta al trauma ed adattare ancor più la tempistica chirurgica alla reazione infiammatoria del paziente.

Bibliografia

1 Bardenheuer M, Obertacke U, Waydhas C, et al. *Epidemiology of the severely injured patient. A prospective assessment of preclinical and clinical management*. Unfallchirurg 2000;103:355-63.
2 Stahel PF, Heyde CE, Ertel W. *Current concepts of polytrauma management*. Eur J Trauma 2005;31:200-11.
3 Trunkey DD. *What's wrong with trauma care?* Bull Am Coll Surg 1990;75:10-5.
4 Butcher N, Balogh ZJ. *The definition of polytrauma: the need for international consensus*. Injury 2009;40:S12-22.
5 Butcher N, Balogh ZJ. *AIS> 2 in at least two body regions: a potential new anatomical definition of polytrauma*. Injury 2012;43:196-9.
6 Biggi F. *Il fratturato, il polifratturato e il politraumatizzato*. In: Biggi F eds. *Guida tascabile di traumatologia*. Milan: Springer 2014;1-6.
7 Smith JE. *The results of early and delayed internal fixation of fractures of the shaft of the femur*. J Bone Joint Surg Br 1964;46:28-31.
8 Meek RN, Vivoda EE, Pirani S. *Comparison of mortality of patients with multiple injuries according to type of fracture treatment--a retrospective age- and injury-matched series*. Injury 1986;17:2-4.
9 Nicola R. *Early total care versus damage control: current concepts in the orthopedic care of polytrauma patients*. ISRN Orthop 2013:329452.
10 Carson JH. *Damage control orthopedics-when and why*. The Journal of Lancaster General Hospital 2007;2:103-5.
11 Scannell BP, Waldrop NE, Sasser HC, et al. *Skeletal traction versus external fixation in the initial temporization of femoral shaft fractures in severely injured patients*. J Trauma 2010;68:633-8.
12 Giannoudis PV, Abbott C, Stone M, et al. *Fatal systemic inflammatory response syndrome following early bilateral femoral nailing*. Intensive Care Med 1998 24:641-2.
13 Pape H, Stalp M, v Griensven M, et al. *Optimal timing for secondary surgery in polytrauma patients: an evaluation of 4314 serious injury cases*. Chirurg 1999;70:1287-93.
14 Trentz O. *Polytrauma: pathophysiology, priorities, and man-*

agement. In: Rüedi T, Murphy WM, eds. AO principles of fracture management. Stuttgart-New York: Thieme, 2000;661-73.

15 Vallier HA, Wang X, Moore TA, et al. *Timing of orthopaedic surgery in multiple trauma patients: development of a protocol for early appropriate care*. J Orthop Trauma 2013;27:543-51.

16 Campi A, Preite R, Dauri P, et al. *Il timing nella gestione del polifratturato: l'anestesista e l'ortopedico*. Lo Scalpello 2014;28:75-81.

17 Pape HC, Giannoudis PV, Krettek C, et al. *Timing of fixation of major fractures in blunt polytrauma: role of conventional indicators in clinical decision making*. J Orthop Trauma 2005;19:551-62.

18 Roberts CS, Pape HC, Jones AL, et al. *Damage control orthopaedics*. *Evolving concepts in the treatment of patients who have sustained orthopaedic trauma*. J Bone Jt Surg Am 2005;87:434-49.

19 Pape HC, van Griensven M, Rice J, et al. *Major secondary surgery in blunt trauma patients and perioperative cytokine liberation: determination of the clinical relevance of biochemical markers*. J Trauma 2001;50:989-1000.

20 Cross WW, Swiontkowski MF. *Treatment principles in the management of open fractures*. Indian J Orthop 2008;42:377-86.

Giornale Italiano di Ortopedia e Traumatologia
2016;42(Suppl. 1):S15-S19

C. Lamartina
C. Martini

G Spine 4, Istituto Ortopedico Galeazzi Milano

Le fratture complesse del rachide

Complex vertebral fractures

Riassunto

Le fratture vertebrali complesse sono argomento di dibattito. Le classificazioni utilizzate in passato si sono concentrate sull'aspetto morfologico. La classificazione AO, nella sua versione più aggiornata, è l'unica che cerca di dare un orientamento terapeutico. L'uniformità e standardizzazione di trattamento è un elemento indispensabile per comparare I vari trattamenti e definire un "gold standard" per I casi che lo consentano.

Parole chiave: fratture vertebrali, trauma, classificazione. fratture multiple, fratture complesse, fratture chirurgiche

Summary

Complex vertebral fractures treatment is matter of debate. Classification is the key point, according to our view. Previous classification systems were mainly morphological. The new AOSpine classification of vertebral fractures, thanks to the most recent updates, is the only "treatment-oriented" system. Standard treatment and homogeneous indications are the only way to compare results, therefore to define a "gold standard" care, patient-specific.

Key words: *vertebral fractures, trauma, classification, multiple fractures, complex fractures, surgical fractures*

Le fratture complesse del rachide sono motivo di discussione sia per quanto riguarda il tipo di trattamento – conservativo o chirurgico – che per quanto riguarda il tipo di approccio chirurgico.

I criteri alla base di un approccio razionale sono 3:

1. classificare le fratture, anche complesse, in un modo univoco e riproducibile;
2. identificare le fratture chirurgiche;
3. applicare al trattamento chirurgico i principi di osteosintesi e artrodesi in modo corretto.

Il sistema che attualmente è l'unico che ha affrontato il problema delle fratture complesse è il sistema di classificazione AO, sia per le fratture livelli toraco-lombari che per le fratture del rachide cervicale medio-inferiore. Il tratto C0-C2 rimane al momento scoperto da questa classificazione. In questa regione esistono sistemi

Indirizzo per la corrispondenza:
Claudio Lamartina
G. Spine 4, Istituto Ortopedico Galeazzi Milano
c.lamartina@eurospine.net

di classificazione isolati di C1 e C2. L'indicazione al trattamento chirurgico è legata al grado di instabilità del segmento maggiormente coinvolto.
Il sistema AO utilizza una nomenclatura semplice, che identifica le vertebre coinvolte nella frattura anche se sono più di una con il nome della vertebra stessa, e per ognuna specifica il tipo di lesione con una lettera e con un numero. L'inter-rater agreement di questo sistema è piuttosto alto, ed è stato pubblicato. Le immagini necessarie per la classificazione sono RX e TC, anche se in alcuni casi di trauma cervicale la RM risulta indispensabile per documentare eventuale danno midollare.
Una volta identificata e classificata la frattura complessa, che è il passo decisamente più difficile, le lesioni che vengono valutate come instabili devono essere operate. Criteri quali la contiguità delle fratture e l'entità della instabilità globale del segmento oltre che la sede determinano l'estensione della artrodesi. È presente un acceso dibattito sulla opportunità di trattare chirurgicamente lesioni stabili, che guarirebbero spontaneamente, per accelerare i tempi di guarigione e di recupero, ma anche per ridurre il rischio di una deformità post-traumatica.
La classificazione AO sta elaborando un algoritmo che dia indicazione non solo sull'indicazione al trattamento chirurgico ma anche al tipo di approccio. La combinazione di approccio posteriore e anteriore è indispensabile nei casi di dislocazione, nei casi di deformità post-traumatica acuta o cronica e nei casi di grave coinvolgimento di disco, legamenti e capsula articolare.
Nelle fratture complesse del rachide, specialmente nel tratto toraco-lombare, è spesso necessario utilizzare strumentazioni lunghe. Il rispetto del profilo sagittale del paziente, e quindi la conoscenza dei principi di equilibrio spino-pelvico, sono indispensabili per non incorrere nel rischio di fallimento del costrutto o di malattia giunzionale.

Classificare le fratture

La definizione di "complessità" riguarda, a nostro avviso, la sede e la molteplicità delle fratture, o il contesto clinico in cui avvengono.
Il sistema di classificazione AO per il tratto cervicale subassiale e toracolombare identifica le fratture sulla base di morfologia, stato neurologico e modificatori clinici. La morfologia viene descritta da 3 lettere, A B o C. Le fratture di tipo A sono solitamente il risultato di traumi da compressione. Le fratture di tipo B sono caratterizzate da lesione delle strutture che funzionano come "tension band" anteriore o posteriore, in assenza di lussazione. Le fratture di tipo C sono tutte le fratture con dislocazione o lussazione completa. Ad ogni tipo morfologico si associa un numero che specifica il sottotipo di frattura (Figura 1).

La particolarità del sistema di classificazione AO risiede nella specificità della nomenclatura. È possibile infatti elencare tutte le vertebre interessate dal trauma, nel caso di fratture multiple, e di specificare per ognuna il tipo di frattura. È possibile inoltre specificare la coesistenza di più tipi di frattura coesistenti ad uno stesso livello.
Esempio: una frattura simile a quella riportata in Figura 2,

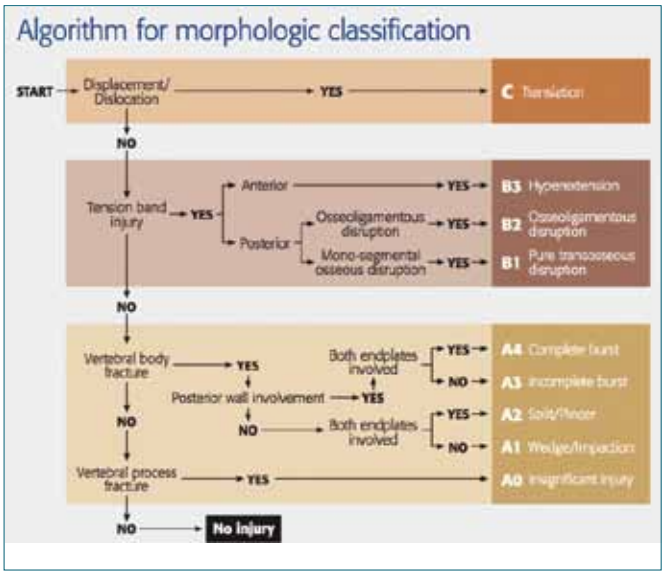

Figura 1. Algoritmo classificativo AOSpine per le fratture toracolombari.

con lussazione completa tra T11 e T12, e frattura in compressione del corpo di T12 viene classificata

TIPO C T11-T12 (T12: A3)

Nel tratto cervicale è possibile specificare la presenza di fratture delle faccette articolari, con apposita nomenclatura. La lettera F, seguita da un numero (da 1 a 4, e la sigla BL a identificare lesione bilaterale delle faccette, dello stesso sottotipo), identifica il tipo di frattura o lussazione della faccetta articolare, e completa la descrizione morfologica della frattura. F1 descrive fratture che coinvolgono meno del 40% della massa articolare, e con frammenti < 1 cm senza dislocazione. F2 comprende le fratture di faccette articolari con frammenti > 1 cm, oppure con coinvolgimento di più del 40% della massa articolare, o con notevole dislocazione. F3 descrive la disconnessione completa della massa articolare (faccetta superiore e inferiore) dalle vertebre contigue. F4 comprende le dislo-

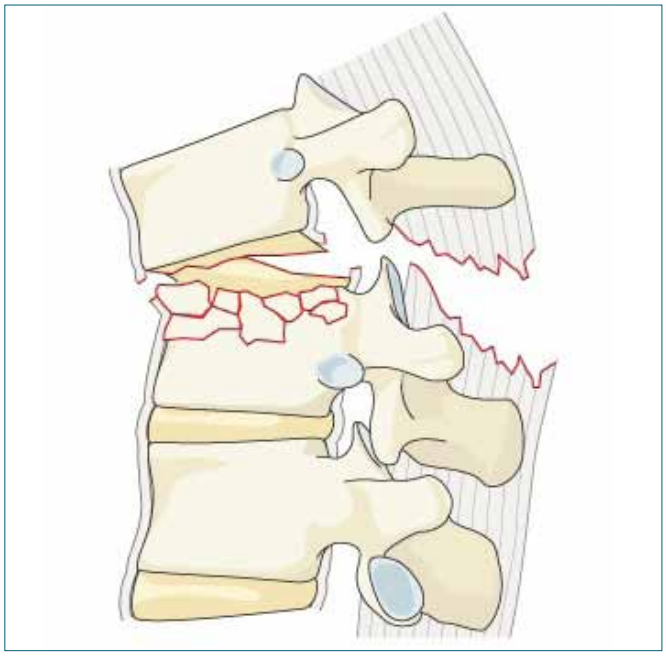

Figura 2. Tipo C T11-T12 (T12: A3).

cazioni o sublussazioni patologiche, con o senza fratture. Per quanto riguarda la nomenclatura, la lettera F seguita dal numero che identifica il sottotipo deve essere inserita dopo la eventuale frattura principale, tra parentesi.
Esempio: una frattura simile a quella riportata in Figura 3, con dislocazione C5C6 , frattura del corpo di C6 e frattura dislocazione delle faccette articolari bilaterale, viene denominata

TIPO C C5-C6 (C6 A4, F4 BL)

La aggiunta di "modifiers" alla descrizione della morfologia delle fratture, sia a livello cervicale che toraco-lombare, è la principale innovazione del sistema di classificazione AO delle fratture. I "modifiers" sono dei parametri clinici, radiologici o neurologici che, insieme alla morfologia della frattura, concorrono a orientare l'indicazione terapeutica.
Lo stato neurologico del paziente viene identificato dalla lettera N, seguita da un numero che specifica la condizione neurologica (da 0 a 4, con la possibilità di descrivere lo "stato neurologico sconosciuto" con una "X", o lo stato di deficit progressivo con il segno "+" dopo il numero del sottotipo).
Nel tratto cervicale subassiale sono presenti dei "modifiers" caso-specifici, indicati dalla lettera M seguita da un numero: M1 identifica le fratture con sospetta lesione del complesso ligamentoso posteriore. Non essendo sempre

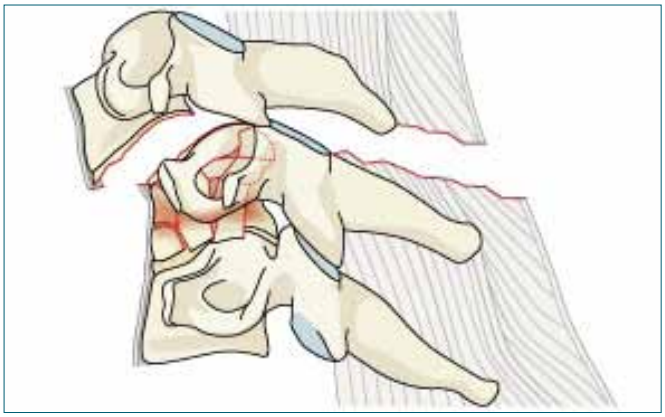

Figura 3. Esempio di nomenclatura: Tipo C C5-C6 (C6 A4, F4 BL).

possibile disporre di RMN, infatti, è utile poter indicare una sospetta instabilità con questo sistema, basandosi su dati clinici o su dati indiretti derivanti dall'analisi delle immagini disponibili. M2 descrive un'ernia discale massiva, che in alcuni casi può portare a modificare l'orientamento terapeutico per fratture potenzialmente stabili. M3 descrive le condizioni cliniche con alterata biomeccanica del rachide cervicale, in particolare un eccesso di rigidità (DISH, spondilite anchilosante, OPLL). M4 descrive lesioni traumatiche dell'arteria vertebrale.
Nel tratto toracolombare i "modifiers" caso-specifici sono ridotti a 2: M1, similmente a quanto avviene nel tratto cervicale subassiale, rappresenta la possibilità di lesione del complesso ligamentoso posteriore, non documentabile con le immagini disponibili. M2 comprende le morbidità paziente-specifiche che possono controindicare o indirizzare verso un trattamento chirurgico quei pazienti con situazioni intermedie (ad esempio spondilite anchilosante).
Il tratto C0-C2 non rientra nel sistema classificativo appena esposto per la specificità anatomica e funzionale della regione cranio-cervicale. In questa regione, infatti, prevalgono gli elementi capsulo-ligamentosi su quelli ossei, e la biomeccanica differisce notevolmente da quella del resto del rachide proprio per questo motivo.
Esistono sistemi di classificazione delle fratture, ma soprattutto delle lussazioni, specifici per ogni singolo segmento ed elemento osseo, a testimoniare la grande varietà di situazioni che possono verificarsi in seguito a traumi di questa regione. La classificazione delle fratture dei condili occipitali, della dislocazione atlanto-occipitale, la classificazione delle fratture di C1, del processo odontoide di C2 separatamente dalle fratture dell'istmo di C2, sono solo alcune delle più utilizzate. In questo vastissimo panorama un tentativo di razionalizzazione e di schematizzazione dell'orientamento terapeutico è stato pubblicato [8], ed è a

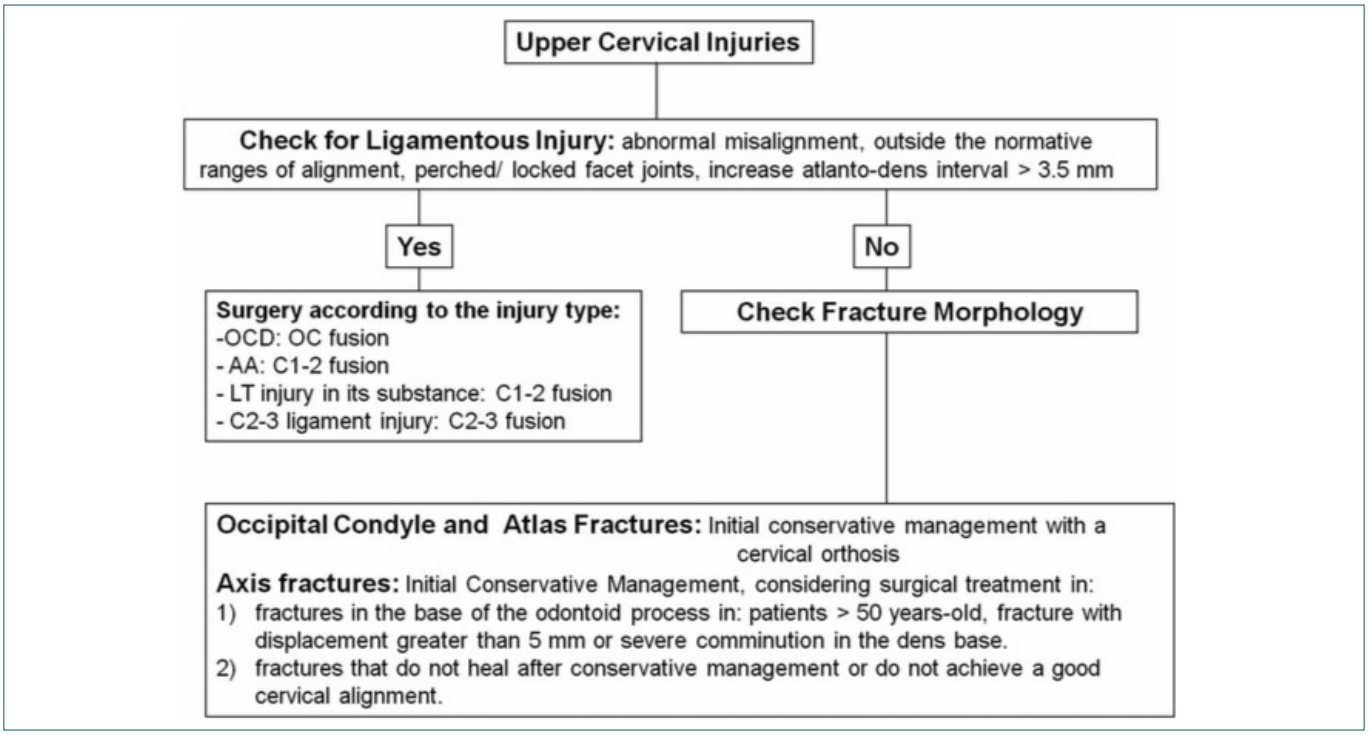

Figura 4. Algoritmo di trattamento delle fratture complesse C1-C2 (ref 8, Joaquim AF, Ghizoni E, Tedeschi H, et al. Upper cervical in- juries - A rational approach to guide surgical management. J Spinal Cord Med 2014;37:139-51).

nostro avviso uno dei più utili sistemi classificativi utilizzabili in presenza di fratture craniocervicali, che sono di per sè, nella maggior parte dei casi, fratture complesse.
Questo sistema suddivide le fratture in 2 gruppi: nel Gruppo 1 i pazienti con chiara lesione ligamentosa, con o senza evidente frattura; nel Gruppo 2 i pazienti senza evidente lesione ligamentosa, con frattura. Solitamente, il Gruppo 1 prevede trattamento chirurgico, mentre il Gruppo 2 contempla nella maggior parte dei casi un trattamento conservativo (Figura 4).

Identificare le fratture chirurgiche

Gli scopi della chirurgia nelle fratture vertebrali sono:
- trattare/arrestare il danno neurologico;
- ridurre e stabilizzare la frattura;
- garantire stabilità a lungo termine, prevenendo deformità.

L'indicazione al trattamento chirurgico deriva dalla classificazione delle fratture. Nel tratto toraco-lombare, facendo riferimento al sistema AO, le fratture chirurgiche sono tutte le tipo C, tutte le tipo B e le tipo A4, e alcune A3 e A2 in modo dipendente dalla deformità acquisita del corpo vertebrale, dalla condizione neurologica, da esigenze di precoce mobilizzazione. Per quanto riguarda le fratture multiple non contigue, si raccomanda il trattamento chirurgico con un'unica strumentazione quando sono presenti meno di 4 livelli sani tra le due (o più) vertebre fratturate [9]. Questo per evitare che il sovraccarico meccanico derivante dalla strumentazione di una frattura possa determinare il peggioramento e la progressione della frattura meno grave, oppure per evitare che rimangano pochi segmenti "sospesi" tra due strumentazioni separate.
Ricordiamo che, dal punto di vista epidemiologico, sono stati analizzati e riconosciuti dei "pattern" di associazione [10] tra fratture vertebrali multiple non-contigue, in ordine di frequenza:
- Pattern I: cervicali e toraciche;
- Pattern II: toracolombari e lombosacrali;
- Pattern III: toraciche e toracolombari;
- Pattern IV: cervicali e toracolombari;
- Pattern V: lombosacrali e lesioni associate.

La presenza di fratture "mancate", non riconosciute immediatamente alla prima clinico-radiologica, è stata valutata da alcuni studi multicentrici, allo scopo di identificare dei fattori di rischio. L'età avanzata, i traumi ad alta energia, la scarsità delle immagini diagnostiche si sono rivelati i tre fattori maggiormente influenti [11].

Tabella I.

Injuries	Treatment
AOD	Occipito-cervical stabilization
Atlantoaxial dislocation	Atlantoaxial stabilization
Ligament transverse injury at its substance	
C2–3 disk disruption or locked facet joints	C2–3 stabilization
Condyle fractures	Non-surgical treatment
Atlas fractures	
Axis fractures*	

*Exceptions: fractures at the base of the dens in patients with risk factors for non-union (>50 years old, severe displacement between bone fractures and comminution).

Nel rachide cervicale subassiale valgono gli stessi principi esposti per il tratto toraco-lombare, con alcune differenze: le fratture con indicazione chirurgica sono più numerose, e comprendono tutte le tipo C e le B, ad esclusione delle B1 con paziente non valutabile neurologicamente (b1 Nx); alcune A3 e A2, specialmente in caso di localizzazione alla giunzione cervico-toracica e in caso di danno neurologico. Nel rachide cervicale superiore le indicazioni al trattamento sono riassunte nella Tabella I, e si possono sinteticamente esporre in questo modo: tutte le fratture che mostrino elevata instabilità e che abbiano scarse o nulle probabilità di guarire spontaneamente, o che siano accompagnate da segni neurologici, sono di possibile competenza chirurgica [8].

Bibliografia

1 Kaul R, Chhabra HS, Vaccaro AR, et al. *Reliability assessment of AOSpine thoracolumbar spine injury classification system and Thoracolumbar Injury Classification and Severity Score (TLICS) for thoracolumbar spine injuries: results of a multicentre study*. Eur Spine J 2016 [Epub ahead of print].

2 Kepler CK, Vaccaro AR, Koerner JD, et al. *Reliability analysis of the AOSpine thoracolumbar spine injury classification system by a worldwide group of naive spinal surgeons*. European Spine J 2016;25:1082-6.

3 Schroeder GD, Kepler CK, Koerner JD, et al. *Can a thoracolumbar injury severity score be uniformly applied from t1 to l5 or are modifications necessary?* Global Spine J 2015;5:339-45.

4 Wood KB, Li W, Lebl DR, et al. *Management of thoracolumbar spine fractures*. Spine J 2014;14:145-64.

5 Vaccaro AR, Koerner JD, Radcliff KE, et al. *AOSpine subaxial cervical spine injury classification system*. Eur Spine J 2016;25:2173-84.

6 Kepler CK, Vaccaro AR, Schroeder GD, et al. *The Thoracolumbar AOSpine Injury Score*. Global Spine J 2016;6:329-34.

7 Vaccaro AR, Schroeder GD, Kepler CK, et al. *The surgical algorithm for the AOSpine thoracolumbar spine injury classification system*. Eur Spine J 2016;25:1087-94.

8 Joaquim AF, Ghizoni E, Tedeschi H, et al. *Upper cervical injuries - A rational approach to guide surgical management*. J Spinal Cord Med 2014;37:139-51.

9 Seçer M, Alagöz F, Uçkun O, et al. *Multilevel Noncontiguous Spinal Fractures: Surgical approach towards clinical characteristics*. Asian Spine J 2015;9:889-94.

10 Kanna RM, Gaike CV, Mahesh A, et al. *Multilevel non-contiguous spinal injuries: incidence and patterns based on whole spine MRI.* Eur Spine J 2016;25:1163-9.

11 Levi AD, Hurlbert RJ, Anderson P, et al. *Neurologic deterioration secondary to unrecognized spinal instability following trauma--a multicenter study*. Spine (Phila Pa 1976) 2006;31:451-8.

Giornale Italiano di Ortopedia e Traumatologia
2016;42(Suppl. 1):S20-S24

M. D'Arienzo[1]
L. Camarda[1]
L. Costarella[2]
A. D'Arienzo[1]
V. Pavone[2]
G. Sessa[1]

[1] Clinica Ortopedica e Traumatologica, Università degli Studi di Palermo; [2] Clinica Ortopedica, Università degli Studi di Catania

Il Fast Track nelle fratture di femore può davvero favorire risultati clinici migliori?

Fast-track for hip fracture can improve clinical outcomes?

Riassunto

Le attuali linee guida raccomandano di effettuare il trattamento chirurgico di stabilizzazione o sostituzione protesica entro 24-48 ore dall'accesso ospedaliero, al fine di migliorare il risultato funzionale, ridurre il rischio di mortalità, la degenza ospedaliera e le complicazioni post-operatorie. Tuttavia, la mancanza di studi randomizzati rappresenta un importantissimo limite scientifico dal momento che ad oggi la migliore evidenza scientifica sul timing chirurgico nelle fratture di collo femore si basa esclusivamente su studi prospettici e retrospettivi.

In questo articolo, viene descritto il percorso ospedaliero per il trattamento delle fratture del collo del femore nel paziente anziano analizzando i diversi passaggi volti proprio all'ottimizzazione dei tempi di attesa pre-chirurgici. Inoltre, attraverso una revisione della letteratura vengono analizzati i rapporti esistenti tra timing chirurgico, complicanze post-operatorie e mortalità.

Parole chiave: fratture femore, fast-track fratture, over 65 fratture femore, mortalità fratture femore, trattamento chirurgico precoce, 48 ore fratture

Summary

Current guidelines recommend to perform the surgical treatment of stabilization or prosthetic hip replacement within 24-48 hours from hospital access. This should be performed in order to improve functional results, reducing the risk of mortality, hospital stay and postoperative complications. However, the lack of randomized trials represents an important scientific limit since today the best scientific evidence on surgical timing for femoral neck fractures is exclusively based on prospective and retrospective studies.

In this paper authors analyse care program for hip fracture, underlining the importance of "optimization" of the pre-surgical time. In addition, authors analyse the relationship between surgical timing for femur fracture, postoperative complications and mortality.

Key words: *femur fracture, fast-track femur fracture, over 65 fracture, mortality femur fracture, surgical time femur, 48 h femur fractur*

Introduzione

Negli ultimi decenni il numero dei ricoveri ospedalieri per la gestione dei pazienti con fratture del collo del femore è aumentata in maniera esponenziale [1]. Tale incremento è in parte dovuto principalmente al crescente aumento della popolazione anziana. Mentre per altre patologie, come l'infarto e l'ictus, la mortalità nei pazienti anziani si è progressivamente ridotta negli ultimi 40-50 anni, quella per frattura di femore non è migliorata e in alcune casistiche continua a peggiorare, nonostante il continuo miglioramento delle tecniche chirurgiche ed anestesiologiche. Infatti,

Indirizzo per la corrispondenza:
Lawrence Camarda
Clinica Ortopedica e Traumatologica,
Università degli Studi di Palermo
via del Vespro
90100 Palermo
lawrence.camarda@unipa.it

l'incidenza di complicazioni post-chirurgiche risulta essere estremamente alto, con un tasso di mortalità stimato intorno al 20-30% ad un anno dall'evento fratturativo [2 3]. Peraltro, nei pazienti trattati in maniera conservativa, i risultati sono ancora peggiori, rendendo il trattamento chirurgico il gold standard per la maggior parte dei pazienti anziani con fratture del collo del femore. Per tale motivo, è stato fatto molto per cercare di identificare fattori prognostici in grado di migliorare l'outcome di questi pazienti affetti da tale patologia.
La letteratura scientifica risulta particolarmente ricca di studi centrati sull'influenza del del timing chirurgico sulla prognosi dei pazienti con fratture del collo del femore. Anche se molti dei dati risultano conflittuali, la maggior parte di questi studi suggeriscono che il ritardo nel trattamento di questi pazienti è correlato con una maggiore mortalità e morbilità [4-7]. Le attuali linee guida raccomandano di effettuare il trattamento chirurgico di stabilizzazione o sostituzione protesica entro 24-48 ore dall'accesso ospedaliero, al fine di migliorare il risultato funzionale, ridurre il rischio di mortalità, la degenza ospedaliera e le complicazioni post-operatorie. Tuttavia, in casi particolari il ritardo nell'effettuare il trattamento chirurgico si renderebbe necessario per valutare meglio le condizioni cliniche del paziente prima dell'intervento chirurgico ed eventualmente stabilizzarli in presenza di significative comorbidità. La differibilità dell'intervento chirurgico pertanto potrebbe trovare la sua motivazione solo in presenza di condizioni cliniche più o meno precarie del paziente, anche se è vero che se prendiamo in considerazione pazienti al di sopra dei 80 anni, le situazioni "complesse" sono sempre più o meno presenti. Pertanto sono questi i pazienti in cui il timing chirurgico diventa molto più importante che nel giovane o nel paziente in buone condizioni di salute. Ed è proprio in questi pazienti in cui il timing chirurgico svolge un ruolo importantissimo affinché la lunga attesa non renda inutile l'intervento stesso. Infatti, diversi studi riportano che tale ritardo chirurgico non presenta alcun impatto sulla mortalità mentre al contrario, una chirurgia precipitosa aumenterebbe il rischio di complicazioni perioperatorie [4 8 9]. La mancanza di studi randomizzati certamente rappresenta un importantissimo limite scientifico dal momento che ad oggi la migliore evidenza scientifica sull'influenza del timing chirurgico nelle fratture di collo femore si basa su studi prospettici e retrospettivi.

Fast-track per le fratture del collo del femore

Nel 2014 in Italia il 50% dei pazienti è stato operato entro 48 ore dal ricovero, a fronte di una percentuale che nel 2010 era solo del 31%. Si tratta di percentuali comunque ben lontane dallo standard internazionale che è superiore all'80%. Si stima che dal 2010 al 2014 sono circa 52.000 i pazienti che hanno beneficiato dell'intervento tempestivo, di cui 21.700 soltanto nel 2014. Oltre a un evidente beneficio di salute per ogni singolo paziente trattato entro le 48 ore, tale risultato si associa anche a un vantaggio in termini di risorse impiegate, con più di 470.000 giornate di degenza risparmiate, di cui 180.000 solo nel 2014. Il ministero della Salute ha fissato al 60% la percentuale minima per struttura di interventi chirurgici entro 48 ore: gli ospedali che rispondevano a questo standard nel 2010-2011 erano solo 70 e sono 161 nel 2014. Inoltre, confrontando i dati del 2014 con quelli del 2013, si è potuto osservare un miglioramento del valore medio regionale in tutte le Regioni, con aumenti più significativi in Friuli Venezia Giulia, Piemonte, Liguria, Lazio, Sardegna, Sicilia e Puglia.
Tali risultati sono stati ottenuti mediante importanti risvolti organizzativi collegati all'ottimizzazione delle risorse e delle sinergie richieste alle strutture ospedaliere (pronto soccorso, unità operative di ortopedia e traumatologia, sale operatorie, unità di valutazione geriatrica e cardiologica) per l'impatto legato alla riduzione della degenza pre-operatoria. Il percorso ospedaliero per il trattamento delle fratture del collo del femore nel paziente anziano prevede una serie di passaggi volti proprio all'ottimizzazione dei tempi di attesa pre-chirurgici. Il paziente ultrassessantacinquenne con sospetta frattura del collo del femore, giunto al P.S. viene sottoposto a triage con immediata rilevazione dei parametri vitali. Il paziente viene quindi classificato come "Codice Giallo" con ingresso in sala visite entro 30 minuti dall'assegnazione del codice di priorità assistenziale. A questo punto si esegue un prelievo ematico (emocromo completo con formula leucocitaria, funzionalità epatica e renale, elettroliti, coagulazione, proteinemia e gruppo sanguigno) radiografie del bacino e del torace, e l'ECG. Parallelamente si richiede una visita ortopedica ed altri accertamenti/visite specialistiche necessarie ad inquadrare i sintomi evidenziati. Se gli accertamenti svolti confermano la presenza di una frattura del femore, il medico ortopedico procede al ricovero del paziente in U.O. di Ortopedia, alla compilazione della cartella clinica e alla richiesta di visita anestesiologica. In questa fase, il medico ortopedico procede inoltre alla compilazione di richieste di visita specialistica/esami strumentali (i.e. consulenza cardiologica/ecocardiografia) su specifica richiesta dell'anestesista, per il conseguimento dell'idoneità anestesiologica all'intervento. Successivamente il medico ortopedico informa il paziente e/o i familiari circa i tempi di degenza previsti e circa l'intervento chirurgico a cui verrà sottoposto, acquisendo il consenso informato. Una volta verificata l'esecuzione di tutti gli accertamenti diagnostici e le visite specialistiche, il paziente viene inserito in lista d'attesa operatoria. Si prov-

vede pertanto ad effettuare l'intervento chirurgico entro le 48 ore successive al ricovero.

Riabilitazione post-chirurgica

La rapida ripresa della mobilità dopo l'intervento chirurgico rappresenta un punto cardine del percorso del paziente anziano con frattura di femore. Il paziente clinicamente compensato e con sintesi stabile deve iniziare la mobilizzazione in prima giornata postoperatoria, secondo un protocollo formalizzato e condiviso dal team multidisciplinare. Dopo l'intervento
chirurgico anche brevi ritardi nella mobilizzazione possono comportare una aumento della incidenza di complicanze quali polmoniti e delirium e aumentare la durata della degenza. Poiché sembra determinante il numero complessivo di giorni trascorsi nell'immobilità dal momento della frattura, un ritardo oltre 48 ore, nella mobilizzazione postoperatoria, potrebbe vanificare l'effetto positivo dell'intervento chirurgico. Una ripresa tempestiva della deambulazione accelera invece il recupero funzionale e aumenta la probabilità che il paziente sia dimesso direttamente al domicilio oppure essere trasferito precocemente presso un centro di riabilitazione. Per tale motivo risulta fondamentale la presa in carico del paziente da parte del fisiatra e del fisioterapista entro 24-48 ore dal giorno dell'intervento [4 8 10]. La precocità dell'intervento riabilitativo inoltre trova indicazione per contrastare tutti i rischi correlati all'intervento chirurgico e all'immobilizzazione di pazienti anziani, come le piaghe da decubito, la TVP ed inoltre per contenere le complicazioni polmonari. Il programma riabilitativo, rivolto al paziente operato per frattura di femore, deve svilupparsi tenendo in debito conto la molteplicità di problemi che spesso contraddistinguono la persona anziana che subisce questo tipo di trauma. L'obiettivo primario è pertanto quello di mirare ad una rapida verticalizzazione e al recupero dell'autonomia nei passaggi posturali. Tale evenienza permette al paziente il rientro al proprio domicilio nelle migliori condizioni di sicurezza e d'indipendenza compatibilmente con le limitazioni temporanee legate al tipo d'intervento chirurgico subito, alle indicazioni di carico e all'utilizzo d'ausili.

Timing chirurgico e mortalità

Ad oggi, nella comunità scientifica non esiste un consenso univoco riguardo alla relazione tra timing chirurgico e mortalità. Tuttavia molti autori hanno riportato una stretta correlazione tra precoce trattamento chirurgico ed effetti benefici in termini di sopravvivenza.
Nel 1997 Aharonoff et al hanno riportato un tasso di morte durante il ricovero del 4%, e del 12,7% ad un anno dall'intervento chirurgico [11]. I fattori predittivi di mortalità erano un'età > di 85 anni, ASA score di 3 o 4 e bassi livelli di ADL precedente al trauma, e l'insorgenza di complicazioni durante la degenza ospedaliera.
Moran et al in uno studio prospettico effettuato su 2660 pazienti con frattura di collo femore, hanno osservato un tasso di mortalità complessivo del 9% a un mese dall'intervento, del 19% a tre mesi, e del 30% ad un anno [4]. Nei pazienti trattati chirurgicamente entro 24 ore dal trauma, il tasso di mortalità ad un mese è stato del 8,7%. Tuttavia, i pazienti trattati chirurgicamente dopo il 4° giorno dal trauma hanno presentato un tasso di mortalità ad un mese del 10,7%. Inoltre, il tasso di mortalità era significativamente maggiore a tre mesi ed a 1 anno. In base ai risultati ottenuti, gli autori concludevano sottolineando l'importanza del trattamento chirurgico precoce nel ridurre il rischio di mortalità post-chirurgica. In uno studio su 2056 pazienti trattati chirurgicamente entro 12, 24 e 36 ore, Uzoigwe et al hanno osservato un aumento significativo della mortalità dopo le 36 ore con una riduzione significativa nei pazienti trattati chirurgicamente entro le 12 e 24 ore dal trauma [12]. Questi risultati sono stati confermati da una recente review sistematica della letteratura che che ha incluso 16 studi [13]. In questo lavoro è stato visto che il ritardo nel trattamento chirurgico oltre le 48 ore era in grado di aumentare in maniera significativa il tasso di mortalità a 30 giorni ed a un anno. Sebastyén et al dividendo 3777 pazienti per età e per tempo di attesa per l'intervento chirurgico, hanno notato che i tassi di mortalità a 30 gg erano più bassi se l'intervento veniva eseguito entro 12 ore [14]. Tali tassi rimanevano bassi nel gruppo di pazienti tra i 60 e i 69 anni, ma crescevano nel gruppo di pazienti oltre i 90 anni, evidenziando che il fattore tempo era più importante man mano che aumentava l'età del paziente [14].
Nel 2010, Simunovic et al hanno pubblicato i risultati di una meta-analisi che includeva 13.478 pazienti [15]. Anche in questo caso gli autori hanno riportato più bassi livelli di mortalità in pazienti trattati chirurgicamente entro le 24-72 ore dal trauma. Tali risultati sono stati confermati da una più recente meta-analisi che includeva 35 lavori (191.873 pazienti). Infatti, Moja et al hanno riscontrato che il timing chirurgico compreso tra le 24 e le 48 ore era associato ad un più basso rischio di mortalità [16].
Altri autori invece hanno riportato una più bassa associazione tra ritardo chirurgico e mortalità. Vidal et al hanno osservato che ciascun giorno di ritardo dall'evento fratturativo al ricovero ospedaliero era associato con un aumento del rischio di morte del 9% in seguito al ricovero, e del 7% ad un anno dalla dimissione [17]. Tuttavia, gli autori non hanno osservato una correlazione tra timing chirurgico dopo il ricovero e mortalità ad un anno. Tali risultati suggerivano che il fattore che più di tutti era in grado di

influenzare la mortalità ad un anno era il ritardo del ricovero dall'evento fratturativo [17]. Orosz et al hanno riscontrato che l'intervento chirurgico effettuato entro le 24 ore non era associato ad un miglioramento della mortalità [9].
In una recente review sistematica della letteratura che ha coinvolto 52 articoli e più di 290.000 pazienti, Khan et al hanno osservato che il ritardo nell'eseguire l'intervento chirurgico non sembrerebbe influenzare direttamente la mortalità, ma sembrerebbe aumentare ed aggravare le comorbidità [18]. Pertanto, un ritardo chirurgico prolungherebbe il distress legato a questo tipo di fratture e quindi autori concludevano affermando la necessità di un intervento chirurgico da effettuare il prima possibile [18]. Dal punto di vista clinico, sebbene sia stato osservato che i pazienti con pre-esistenti comorbidità presentano una prognosi peggiore, l'attesa e il rinvio dell'intervento chirurgico per correggere le eventuali anormalità cliniche non sembrerebbe portare alcun vantaggio clinico al paziente stesso in termini di mortalità. Infatti Holt et al, in uno studio su 4.284 pazienti non sono stati in grado di dimostrare che il rinvio oltre le 48h dell'intervento chirurgico era in grado di determinare un miglioramento in termini di sopravvivenza [19]. Clague et al analizzando il percorso di 622 pazienti e, intendendo per "Timing" il periodo intercorso tra il passaggio dall'unità di emergenza (PS) ed il trasferimento in reparto, hanno osservato che minore era questo periodo, maggiore era il rischio di sviluppare complicanze durante la degenza con un aumento della mortalità intraospedaliera [20]. Tale risultato veniva spiegato dal fatto che tali pazienti non venivano stabilizzati adeguatamente prima del trasferimento.
Uno dei fattori più determinanti in grado di rinviare il trattamento chirurgico delle fratture di collo femore è rappresentato dall'assunzione da parte del del paziente di anticoagulanti. Collinge et al in uno studio retrospettivo su 1118 pazienti di cui 74 assumevano il Clodiprogren (Plavix), hanno osservato che il trattamento chirurgico precoce in pazienti in trattamento con anticoagulanti (clopidrogren, warfarina, aspirina) non determinava un aumento del sanguinamento perioperatorio e di mortalità ad un anno [21]. Tuttavia, i pazienti in trattamento con anticoagulanti presentavano una più lunga degenza ospedaliera ed un aumentato rischio di TVP, probabilmente legato alla somministrazione preparatoria di plasma o Vitamina K.

Timing chirurgico e complicazioni post-operatorie

Ritardi oltre le 48 ore sono stati associati a un raddoppio del rischio di complicanze mediche maggiori (embolia polmonare, eventi cardiaci che richiedono trasferimenti in Unità Coronarica, sepsi, insufficienza renale con dialisi, insufficienza respiratoria con necessità di ventilazione assistita). Inoltre, anche ritardi oltre le 24 ore aumentano il rischio di eventi avversi definiti "minori", quali delirium, trombosi venose profonde, infezioni, eventi cardiaci e polmonari senza necessità di trattamenti intensivi. Tra le complicazioni post-chirurgiche riportate in letteratura, sicuramente le più frequenti sono rappresentate tuttavia dalla broncopolmoniti, cistiti e pieghe da decubito. Notoriamente tali complicazioni sono legate alla prolungata immobilizzazione a letto dei pazienti affetti da fratture del collo del femore ed è stato visto che la maggior parte delle piaghe da decubito si verificano durante il periodo preoperatorio [22].
Appare evidente quindi che un ridotto timing chirurgico sia in grado di favorire una deambulazione precoce del paziente riducendo il rischio di tutte quelle complicazioni legate direttamente al prolungato allettamento. Grimes et al, in uno studio retrospettivo su oltre 8000 pazienti, hanno osservato che l'incidenza di piaghe da decubito era significativamente maggiore in quei pazienti trattati chirurgicamente dopo più di 96 ore dal ricovero ospedaliero [23]. Tali risultati sono stati osservati anche da Smektala R et al i quali hanno notato che i pazienti trattati chirurgicamente entro le 36 ore presentavano un maggior rischio di sanguinamento o di complicazioni legate all'impianto stesso [24]. Dall'altra parte, i pazienti sottoposti ad intervento dopo le 36h presentavano un maggior rischio di sviluppo di piaghe da decubito, TVP e polmoniti. Risultati analoghi sono stati ottenuti da Al-Ani et al che hanno osservato che il precoce trattamento chirurgico era associato ad una riduzione del rischio di sviluppo di ulcere da decubito, oltre che una riduzione dei giorni di degenza ospedaliera [25]. Inoltre, valutando gli effetti del timing chirurgico, gli autori hanno osservato che un precoce trattamento chirurgico era in grado di favorire un miglioramento dell'abilità al ritorno alla vita indipendente entro 4 mesi dall'evento fratturativo.
A causa dell'indisponibilità di sale operatorie nelle ore antimeridiane, oltre che dello staff chirurgico, anestesiologico ed infermieristico, diversi autori hanno suggerito di eseguire interventi per fratture di collo femore nelle ore pomeridiane e notturne, proprio al fine di ridurre al massimo il ritardo della chirurgia. Tuttavia, in letteratura sono presenti diversi lavori che descrivono alti livelli di complicazioni in caso di interventi chirurgici effettuati nelle ore notturne. Recentemente Chacko et al hanno riportato un incremento significativo di durata della chirurgia nei casi di fratture del collo del femore trattate nelle ore notturne [26]. Gli autori pertanto raccomandavano di non effettuare interventi chirurgici nelle ore notturne, sottolineando la necessità di creare nelle ore diurne una unità chirurgica indipendente (staff chirurgico, personale anestesiologico, infermieristico

e sale operatorie dedicate) per il trattamento delle fratture del collo del femore.

Conclusioni

Sulla base di quanto riportato in letteratura e dalla nostra esperienza possiamo affermare che il trattamento delle fratture del collo del femore entro le 48 ore, pur con le dovute eccezioni (pazienti polifratturati, comorbidità, utilizzo di farmaci anticoagulanti etc) e purchè il paziente esegua una corretta e adeguata fisioterapia, favorisce risultati clinici migliori.

Bibliografia

1. Collins HP, Allbon P. *The problem of osteoporotic hip fracture in Australia*. Australian Institute of Health and Welfare 2010.
2. Goldacre MJ, Roberts SE, Yeates D. *Mortality after admission to hospital with fractured neck of femur: database study*. BMJ 2002;325:868-9.
3. Zuckerman JD. *Hip fracture*. N Engl J Med 1995;77-1551-6.
4. Moran CG, Wenn RT, Sikand M, et al. *Early mortality after hip fracture: is delay before surgery important?* J Bone Joint Surg Am 2005;87:483-9.
5. Hamlet WP, Lieberman JR, Freedman EL, et al. *Influence of health status and the timing of surgery on mortality in hip fracture patients*. Am J Orthop (Belle Mead NJ) 1997;26:621-7.
6. Bredahl C, Nyholm B, Hindsholm K, et al. *Mortality after hip fracture: results of operation within 12 h of admission*. Injury 1992;23:83-6.
7. Kesmezacar H, Ayhan E, Unlu MC, et al. *Predictors of mortality in elderly patients with an intertrochanteric or a femoral neck fracture*. J Trauma 2010;68:153-8.
8. Majumdar SR, Beaupre LA, Johnston DW, et al. *Lack of association between mortality and timing of surgical fixation in elderly patients with hip fracture: results of a retrospective population-based cohort study*. Med Care 2006;44:552-9.
9. Orosz GM, Magaziner J, Hannan EL, et al. *Association of timing of surgery for hip fracture and patient outcomes*. JAMA 2004;291:1738-43.
10. New Zealand Guidelines Group (NZGG). *Acute management and immediate rehabilitation after hip fracture amongst people aged 65 years and over*. 2003.
11. Aharonoff GB, Koval KJ, Skovron ML, et al. *Hip fractures in the elderly: predictors of one year mortality*. J Orthop Trauma 1997;11:162-5.
12. Uzoigwe CE, Burnand HGF, Cheesman CL, et al. *Early and ultra-early surgery in hip fracture patients improves survival*. Injury 2013;44:726-9.
13. Shiga T, Wajima Z, Ohe Y. *Is operative delay associated with increased mortality of hip fracture patients? Systematic review, meta-analysis, and meta-regression*. Can J Anaesth 2008;55:146-54.
14. Sebestyén A, Boncz I, Sándor J, et al. *Effect of surgical delay on early mortality in patients with femoral neck fracture*. Int Orthop 2008;32:375-9.
15. Simunovic N, Devereaux PJ, Sprague S, et al. *Effect of early surgery after hip fracture on mortality and complications: systematic review and meta-analysis*. CMAJ 2010;182:1609-16.
16. Moja L, Piatti A, Pecoraro V, et al. *Timing matters in hip fracture surgery: patients operated within 48 hours have better outcomes*. A meta-analysis and meta-regression of over 190,000 patients. PLoS One 2012;7:e46175.
17. Vidal E, Moreira-Filho D, Pinheiro R, et al. *Delay from fracture to hospital admission: a new risk factor for hip fracture mortality?*. Osteoporosis Int 2012;23:2847-53.
18. Khan SK, Kalra S, Khanna A, et al. *Timing of surgery for hip fractures: a systematic review of 52 published studies involving 291,413 patients*. Injury 2009;40:692-7.
19. Holt G, Smith R, Duncan K, et al. *Early mortality after surgical fixation of hip fractures in the elderly: an analysis of data from the scottish hip fracture audit*. J Bone Joint Surg Br 2008;90:1357-63.
20. Clague JE, Craddock E, Andrew G, et al. *Predictors of outcome following hip fracture*. Admission time predicts length of stay and in-hospital mortality. Injury 2002;33:1-6.
21. Collinge CA, Kelly KC, Little B, et al. *The effects of clopidogrel (Plavix) and other oral anticoagulants on early hip fracture surgery*. J Orthop Trauma 2012:26;568-73.
22. Versluysen M. *How elderly patients with femoral fracture develop pressure sores in hospital*. Br Med J (Clin Res Ed) 1986;292:1311-3.
23. Grimes JP, Gregory PM, Noveck H, et al. *The effects of time-to-surgery on mortality and morbidity in patients following hip fracture*. Am J Med 2002;112:702-9.
24. Smektala R, Endres HG, Dasch B, et al. *The effect of time-to-surgery on outcome in elderly patients with proximal femoral fractures*. BMC Musculoskelet Disord 2008;9:171.
25. Al-Ani AN, Samuelsson B, Tidermark J, et al. *Early operation on patients with a hip fracture improved the ability to return to independent living. A prospective study of 850 patients*. J Bone Joint Surg Am 2008;90:1436-42.
26. Chacko AT, Ramirez MA, Ramappa AJ, et al. *Does late night hip surgery affect outcome?* J Trauma 2011;71:447-53.

Giornale Italiano di Ortopedia e Traumatologia
2016;42(Suppl. 1):S25-S29

Le fratture di femore prossimale: l'organizzazione di una Unit

R. Civinini
Massimo Innocenti
T. Paoli
C. Corvino
Matteo Innocenti

Clinica Ortopedica, Università degli Studi di Firenze

Riassunto

La frattura di femore prossimale è un evento comune nella popolazione geriatrica comportando un notevole impegno da un punto di vista socio-economico. Difatti, durante il corso del XXI secolo, non solo è aumentata l'aspettativa di vita, ma anche le aspettative per una completa ripresa della vita sociale e di relazione a tutte le fasce d'età. Tale tipologia di frattura è altresì gravata da un'elevata morbilità fra cui: decesso entro un anno 20%, invalidità permanente 30%, incapacità di camminare indipendentemente 40%, incapacità di svolgere almeno un'attività della vita quotidiana in modo indipendente 80%. Tutto questo, aggiunto al problema del management delle comorbilità, del trattamento della frattura in tempi rapidi e abilmente, e del coordinamento della riabilitazione tra chirurgo, internista e fisioterapista, giustifica come il paziente geriatrico necessiti di un approccio multidisciplinare durante il decorso di tutta la sua degenza. Il principio che il solo ortopedico non fosse sufficiente per la gestione del paziente anziano con frattura di femore nacque intorno alla fine del 1950 dall'idea di Michael Bertrand Devas (Hasting UK) che si rese conto della complessità di un paziente critico e pieno di comorbilità come quello anziano: "I'm only a humble carpenter and I need a physician to tell me what's wrong with the patient". Con tale definizione Devas ha creato quello che lui chiamava Ortopedia Geriatrica. In questo modo ha dato vita alla prima unità ortopedica geriatrica al mondo in cui il chirurgo ortopedico e geriatra lavorano insieme con lo svolgimento di turni di reparto comuni, enfatizzando sulla necessità di una riabilitazione immediata e particolare attenzione ad altri problemi medici e sociali del paziente. Il detto preferito era, "Il primo passo nella riabilitazione è il primo passo". Questo modello di cura ortogeriatrica ha in realtà obiettivi generali che riguardano sia le persone anziane che il sistema sanitario nazionale, migliorando la salute e il benessere della persona anziana con un'ottimizzazione dei costi. Difatti un trattamento rapido e definitivo promuove il recupero e il ritorno all'indipendenza mentre degenze lunghe rischiano di portare a complicazioni ed ulteriore declino funzionale che, a sua volta, aumenta i costi per il sistema sanitario. Pertanto abbiamo assistito allo sviluppo di diversi modelli di Assistenza che si proponessero di riorganizzare questo nuovo approccio multidisciplinare al paziente geriatrico con frattura di femore.
Esistono 5 modelli organizzativi per la gestione integrata di tali pazienti:
- il Traditional Model con gestione autonoma da parte dell'ortopedico;
- il Consultant Team dove l'ortopedico si appoggia ad una consulenza geriatrica;
- l'Interdisciplinary Care con approccio multidisciplinare (gestione da parte di personale medico con specifiche responsabilità);
- il Geriatric-Led Fracture Service con gestione da parte del geriatra e consulto ortopedico;
- il Geriatric Co-Managed Care, ideato da Rochester nel 2010, prevede comunicazione diretta all'interno di un team interdisciplinare e una gestione condivisa delle responsabilità con centralità del paziente.
Tra questi modelli, il Co-Managed Care risulta l'unico in grado di fornire una riduzione effettiva della degenza, delle complicanze a breve e lungo termine e dei costi. Questo è possibile grazie all'ottimizzazione del percorso del paziente fratturato di femore, attraverso un approccio collaborativo tra più strutture organizzative di diverse specialità con la creazione di percorsi specifici e la definizione di protocolli condivisi. Prendendo spunto da quest'ultimo funzionale modello organizzativo è derivata l'attuale Hip Fracture Unit Careggi che risulta essere la seconda «Fractur Unit Co-managed» in Italia che nasce dalla gestione multidisciplinare integrata di: SOD di Ortopedia, SOD di Medicina interna e post-chirurgica, SOD Anestesia e Rianimazione CTO, SOD di Riabilitazione, Agenzia della Continuità Assistenziale Extraospedaliera, SOD Malattie del Metabolismo Minerale e Osseo. Nell'organizzazione interna di tale Unit, i target proposti da raggiungere risultano essere: 1. Il paziente con frattura del femore prossimale all'ingresso in PS o precocemente in reparto deve essere preso in carico da un team multi-disciplinare e multi professionale. 2. I pazienti con frattura del femore prossimale devono essere operati nei 2 giorni di calendario successivi all'ingresso in pronto soccorso. 3. Sia nel periodo pre che post-operatorio devono essere attuate tutte le misure necessarie a prevenire il delirium. 4. Il paziente deve essere precocemente mobilizzato, verticalizzato ed avviato alla deambulazione precoce. 5. Il paziente operato deve essere precocemente dimesso ed avviato ad un setting riabilitativo. 6. Tutti i pazienti con frattura del femore prossimale devono essere valutati e trattati per prevenire la rifrattura, aderendo così al progetto TARGET (acronimo di 'Trattamento Appropriato delle Rifratture GEriatriche in Toscana') della Regione Toscana.

Parole chiave: frattura di femore prossimale, ortogeriatria

Indirizzo per la corrispondenza:
Roberto Civinini
Clinica Ortopedica, Università degli Studi di Firenze
roberto.civinini@unifi.it

Introduzione

Le fratture del femore prossimale, in particolare nel paziente anziano, rappresentano uno dei principali problemi sanitari dei Paesi sviluppati per il gravissimo impatto socio-economico ed assistenziale che generano.

Tali fratture sono infatti gravate da una mortalità in fase acuta non inferiore al 5-8% e da una mortalità ad un anno che supera il 25-30%; la perdita o la diminuzione del livello autonomia dopo la frattura è inoltre estremamente frequente e può arrivare fino al 60% dei casi con un elevato tasso di istituzionalizzazione (20-25%) [1 2].

Le dimensioni del fenomeno sono imponenti: ogni anno in Europa si stimano circa 500.000 nuovi casi, con un onere economico di oltre 4 miliardi di Euro per le sole spese relative all'ospedalizzazione. È stato valutato che i costi sociali nell'anno successivo all'intervento vengono raddoppiati a causa delle spese per fisioterapia, terapie mediche, visite ortopediche e invalidità sociale. Si valuta che in Europa nel 2030 vi saranno circa 750.000 nuovi casi l'anno, e che tale numero raggiungerà il 1.000.000 nel 2050.

Le ricerche epidemiologiche supportano il concetto che, per migliorare i risultati sia necessario un approccio radicalmente diverso da quello tradizionale [3].

Negli ultimi anni infatti sono stati adottati in numerosi Paesi modelli innovativi per la gestione del paziente anziano fratturato, con lo specifico scopo di ridurre le complicanze ospedaliere e ottimizzare la gestione ed il percorso di cura del paziente [4-6].

Tutti i vari modelli proposti trovano un comune denominatore in una sistematica collaborazione multidisciplinare e multiprofessionale la cui azione integrata consente di implementare la qualità della cura e contemporaneamente di ridurre i costi.

In pratica si tratta di definire un modello già molto diffuso a livello internazionale che è quello della "Fracture Unit" cioè un modello che si basa sul principio di ottimizzazione del percorso del paziente fratturato di femore, attraverso un approccio collaborativo tra più strutture organizzative di diverse specialità con la creazione di percorsi specifici e la definizione di protocolli condivisi.

Le "Fracture unit", già sperimentate in altri paesi, hanno determinato una netta riduzione delle complicanze post-frattura, delle degenze ospedaliere nonché un riduzione della mortalità intra-ospedaliera, a 30 giorni ed ad 1 anno [7].

Scopo di questo lavoro sarà quello di delineare la storia dell'evoluzione storica dei modelli organizzativi delle unità di frattura del femore prossimale e di descrivere la strutturazione di una delle prime unità di frattura create in Italia [8-15].

Evoluzione dei modelli di cura delle fratture di femore prossimale

La consulenza geriatrica (Geriatric Consultant Team)

Il primo modello creato per l'approccio multidisciplinare alla frattura del femore prossimale è quello del geriatria in consulenza nel reparto ortopedico. (Clark e Wainwright [16] e da Devas [17]).

In tale modello la cura del paziente è strutturata normalmente all'interno di un reparto di ortopedia dove il chirurgo ortopedico è responsabile sia del trattamento che della gestione del paziente.

È tuttavia prevista la regolare presenza di un geriatra come consulente ed il suo coordinamento con l›ortopedico per l›impostazione del trattamento e la discussione di casi. In tale gestione dei pazienti, in pratica il geriatria imposta la terapia medica.

È evidente che questo rappresenta un iniziale tentativo di approccio multidisciplinare ed in letteratura non ci sono veri e propri risultati conclusivi su quale possa essere il reale beneficio di questo modello gestionale in termini di mortalità e durata della degenza.

Boyd et al. hanno riportato una riduzione della degenza media del 27% in due anni [18]; Swanson et al. hanno riportano in maniera analoga una riduzione della degenza di pazienti anziani con frattura d'anca trattata attraverso un intervento precoce associato ad un team di geriatri in consulenza, tuttavia Gilchrist et al. e Naglie et al. non hanno trovato differenze in termini di mortalità e degenza rispetto al modello classico [19 20].

La consulenza ortopedica nel reparto geriatrico (Geriatric Led-Fracture service)

In considerazione delle frequenti comorbidità del paziente con frattura del femore prossimale si è provato a sviluppare una gestione del paziente con frattura di femore direttamente all'interno del reparto di geriatria: in questo caso il geriatra ha un ruolo centrale e dispone della completa responsabilità nella gestione e cura del paziente, mentre il chirurgo ortopedico rappresenta solo un ruolo di consulente chirurgico (Adunsky et al.). Dopo l'intervento chirurgico il paziente viene infatti riammesso nel reparto di geriatria [21].

Stenvall et al. Miura et al riportano che la gestione postoperatoria all'interno del Reparto di Geriatria, rispetto a quella fornita da un Reparto di Ortopedia tradizionale, comporta una riduzione della degenza media senza però nessuna differenza in termini di mortalità, tuttavia con una

significativa riduzione dei costi con una riduzione della degenza media e del tempo preoperatorio [22 23].
Tuttavia il passaggio del paziente dal reparto ortopedico chirurgico a quello geriatrico per la prosecuzione delle cure rappresenta un momento critico per la perdita di continuità nella cura del paziente e con possibili ripercussioni sul decadimento cognitivo e sul delirium nel periodo perioperatorio [24].

Il modello di gestione congiunta (Geriatric Co-Managed Care)

Infine, più di recente, si è sviluppato quello attualmente può essere considerato come il modello più idoneo per il trattamento del paziente con frattura del femore prossimale e cioè il modello di gestione integrata tra ortopedico e internista o geriatria [25].
Tale modello è stato sviluppato e codificato principalmente grazie al lavoro di Daniel Mendelson e Stephen Cates che lo hanno descritto e classificato in dettaglio all'interno del Rochester Medical Centre [26].
Lo sviluppo del modello è iniziato attraverso un "Lean Business Model", un programma usato con successo nel mondo degli affari, ma raramente applicata alla medicina [27].
Il concetto chiave di tale modello è una co-gestione da parte di chirurghi ortopedici e internisti o geriatri che lavorano insieme su ogni caso clinico attraverso un programma co-diretto e responsabilità condivise. Sia il geriatra che il chirurgo vedono il paziente quotidianamente ed entrambe scrivono le proprie indicazioni, in modo che non ci siano errori nella traduzione tra le due equipe e nessun ritardo nelle cure appropriate. Una comunicazione frequente è un elemento essenziale di una gestione coordinata e aiuta inoltre a diminuire possibili errori iatrogeni [28].
Il team è essenzialmente composto da chirurghi, anestesisti, geriatri, infermieri, terapisti occupazionali e fisioterapisti, assistente sociale, nutrizionista, e assistenti di cura del paziente. Altre figure professionali possono entrare inoltre a far parte del team in caso di necessità. Il team di cura imposta complementarmente le stesse esigenze di cura per ogni paziente e i pazienti e i loro parenti risultano confortati da tale approccio e possono essere considerati essi stessi parte del team di cura.
Tale modello è caratterizzato da protocolli standardizzati incentrati sulla cura del paziente: tutti i pazienti seguono lo stesso percorso di cure con protocolli standard utilizzati nel reparto di emergenza, durante il periodo pre-e post-operatorio. Tali protocolli coincidono inoltre con un piano di assistenza infermieristica integrato.

L'organizzazione di una Unità di frattura

Nella nostra divisione abbiamo creato un unità di frattura seguendo i principi della gestione condivisa e di seguito cercheremo di descrivere come si sviluppa in pratica l'organizzazione del reparto [29].
Per primi cosa abbiamo definito gli standard primari di trattamento il cui raggiungimento permette di realizzare gli obiettivi sopra esposti.

1. Il paziente con frattura del femore prossimale all'ingresso in PS o precocemente in reparto deve essere preso in carico da un team multi-disciplinare e multi professionale.
2. I pazienti con frattura del femore prossimale devono essere operati nei 2 giorni di calendario successivi all'ingresso in pronto soccorso.
3. Sia nel periodo pre che post-operatorio devono essere attuate tutte le misure necessarie a prevenire il delirium.
4. Il paziente deve essere precocemente mobilizzato, verticalizzato ed avviato alla deambulazione precoce.
5. Il paziente operato deve essere precocemente dimesso ed avviato ad un setting riabilitativo.
6. Tutti i pazienti con frattura del femore prossimale devono essere valutati e trattati per prevenire la "rifrattura", aderendo così al progetto TARGET (acronimo di 'Trattamento Appropriato delle Rifratture GEriatriche in Toscana') della Regione Toscana.

Il successivo percorso è volto al raggiungimento di questi standard.

Accettazione al pronto soccorso

Il Medico Ortopedico di Guardia al Pronto Soccorso una volta posta diagnosi di frattura dell'estremo prossimale del femore deve avviare la seguente procedura operativa: raccogliere l'anamnesi, eseguire l'esame obiettivo e raccogliere i parametri vitali: frequenza cardiaca, polso, pressione, stato di coscienza, dolore, saturazione, flusso urinario. L'infermiere esegue l'elettrocardiogramma, che viene trasmesso per la refertazione al cardiologo di guardia.
Il Medico Ortopedico di Guardia deve quindi richiedere, tramite contatto telefonico con l'anestesista di guardia, una consulenza anestesiologica urgente da eseguire in PS.
La valutazione anestesiologica, deve tenere conto della necessità di portare il paziente nel primo spazio disponibile in sala operatoria ed ha pertanto la finalità di valutare le condizioni cliniche del paziente prima dell'intervento, di ottimizzare le condizioni cliniche in vista dell'atto chirurgico e di valutare il rischio anestesiologico.

Fase Ospedaliera

Al fine di garantire continuità assistenziale in tutte le fasi dell'assistenza sia ospedaliera che territoriale deve essere formalizzato il team multidisciplinare e multi professionale della "unit" coordinato da un responsabile di percorso.
Una volta ricoverato in reparto il paziente viene immediatamente preso in carico dal medico internista o geriatria che ne valuta le condizioni cliniche, decide la terapia medica più idonea nonché eventuali ulteriori esami ematochimici e strumentali da richiedere.
Occorre ricordare che il paziente con frattura del femore prossimale richiederà anche un'accurata valutazione ed assistenza infermieristica volta a valutare e prevenire il possibile, deterioramento clinico, decadimento cognitivo del paziente e le possibili complicanze legate al prolungato allettamento.
A questo punto il paziente verrà inserito nella prima disponibilità diurna delle sale operatorie e comunque entro le 48 ore dalla frattura.
Nell'immediato periodo post-operatorio viene attuata una precoce mobilizzazione e verticalizzazione del paziente.
Il paziente deve essere pertanto precocemente preso in carico dall'equipe multidisciplinare costituita da ortopedico, internista, fisiatra, fisioterapista ed infermiere ed iniziare un programma riabilitativo i cui obiettivi immediati in reparto sono: raggiungere la posizione seduta ed i trasferimenti in carrozzina; iniziare il recupero dell'ortostatismo e quando possibile la deambulazione con idonei ausili; avviare il paziente alle autonomie nelle ADL primarie (in particolare lavarsi, vestirsi e accedere al bagno).

Continuità assistenziale

La continuità assistenziale nel percorso ospedale-domicilio assume, per le caratteristiche di questo paziente, un ruolo di fondamentale importanza. Una precoce definizione delle modalità di dimissione e l'attivazione dei percorsi successivi atti a garantire la continuità assistenziale può ridurre la durata della degenza e il numero di re-ricoveri ed aumentare la soddisfazione del paziente.

Prevenzione secondaria

La prevenzione consiste nel fornire al paziente fratturato di femore un percorso di trattamento medico antifratturativo, al fine di prevenire ulteriori eventi simili e di ridurne la morbidità e mortalità, già nel primo anno dopo la frattura.
A tale scopo nel nostro reparto il paziente viene valutato e preso in carico dal team di endocrinologia.

- Al paziente sarà eseguito un prelievo per 25OH vitamina D all'ammissione;
- al momento della dimissione sarà eseguita una consulenza che prevedrà la valutazione del questionario sul calcio, la prescrizione di un eventuale supplementazione di calcio e vitamina D e la programmazione di una visita dell'ambulatorio TARGET entro due mesi dall'evento fratturativo;
- nella lettera di dimissione verrà riportata l'eventuale supplementazione di calcio e vitamina D consigliata e la data di controllo combinato ortopedico ed endocrinologico;
- nella visita nell'ambulatorio TARGET verrà prescritta la terapia antifratturativa;
- a distanza di 3-6 mesi verrà effettuato un controllo telefonico o se necessario ambulatoriale per il controllo della terapia.

In questo modo sarà realizzata la massima aderenza al progetto T.A.R.G.E.T. (acronimo di Trattamento Appropriato delle Ri-fratture Geriatriche in Toscana) un programma della Regione Toscana, che si propone i seguenti obiettivi:

- ridurre l'incidenza delle fratture femorali e nello specifico delle ri-fratture di femore su base osteoporotica nei soggetti anziani (oltre i 65 anni di età);
- diminuire l' inappropriatezza derivante dal mancato avviamento dei pazienti con frattura femorale a terapie farmacologiche preventive di provata efficacia antifratturativa, nonché lo spreco di risorse legato ad una cattiva adesione alla terapia.

Dimissione

Alla dimissione per il paziente, oltre alle normali indicazioni sui controlli successivi, dovrà essere consegnato un programma di Follow-up sia chirurgico che medico in modo che si possa avere un constante feed-back dei pazienti, per migliorare l'efficienza dei trattamenti, ottimizzare il percorso clinico, nonché per documentare in maniera scientifica i risultati raggiunti.

Risultati clinici

Pur non essendo questo l'argomento principale del nostro lavoro ricordiamo solo brevemente i risultati clinici che abbiamo ottenuto nel primo anno di attività della nostra Unit, confrontato con i risultati storici.

- Pazienti con frattura del femore prossimale operati nei 2 giorni di calendario successivi all'ingresso in pronto soccorso: 81,2%.
- Riduzione delle complicanze maggiori (delirium, piaghe da decubito, TVP, complicazioni respiratorie o cardiocircolatori) compresa del 28%.
- Mortalità intra-ospedaliera del 2,5% con una riduzione del 30% rispetto ai precedenti modelli.
- Riduzione delle riammissioni in ospedale a sei mesi del 20%.
- Riduzione della mortalità ad 1 anno del 10%.

Bibliografia

1 Gullberg B, Johnell O, Kanis JA. *Worldwide projections for hip fracture*. Osteoporosis International 1997;7:407-13.

2 Hayes WC, Myers ER, Robinovitch SN, et al. *Etiology and prevention of age-related hip fractures*. Bone 1996;18:S77-86.

3 Cooper C, Cole ZA, Holroyd CR, et al. *Secular trends in the incidence of hip and other osteoporotic fractures*. Osteoporos Int 2011;22:1277-88.

4 Siu CW, Sun NCH, Lau TW, et al. *Preoperative cardiac risk assessment in geriatric patients with hip fractures: an orthopedic surgeons perspective*. Osteoporos Int 2010;21:S587-S91.

5 Wong GTC, Sun NCH. *Providing perioperative care for patients with hip fractures*. Osteoporos Int 2010;2:S547-S53.

6 Ho HH, Lau TW, Leung F, et al. *Peri-operative management of anti-platelet agents and anti-thrombotic agents in geriatric patients undergoing semi-urgent hip fracture surgery*. Osteoporos Int 2010;21:S573-S77.

7 Suhm N, Kaelin R, Studer P, et al. *Orthogeriatric care pathway: a prospective survey of impact on length of stay, mortality and institutionalisation*. Arch Orthop Trauma Surg 2014;134:1261-9.

8 American Academy Of Orthopaedic Surgeons. *Management of hip fractures in the elderly evidence-based clinical guideline*. 2014 by the American Academy of Orthopaedic Surgeons, 6300 North River Road Rosemont.

9 British Orthopaedic Association. *The "Blu Book" Care Of Patients With Fragility Fracture*. September 2007 by the British Orthopaedic Association

10 Kammerlander C, Roth T, Friedman SM, et al. *Ortho-geriatric service – a literature review comparing different models*. Osteo-poros Int 2010;21:S637-S46.

11 Government of Western Australia – Department of Health. *Orthogeriatric model of care*. 2008 by Department of Health, State of Western Australia.

12 Lau TW, Leung F, Siu D, et al. *Geriatric hip fracture clinical pathway: the Hong Kong Experience*. Osteoporos Int 2010;21:S627-S36.

13 Doshi HK, Ramason R, Azellaras J, et al. *Orthogeriatric model for hip fracture patients in Singapore: our early experience and initial outcomes*. Orthop Trauma Surg 2014;134:351-7.

14 Gunasekera N, Boulton C, Morris C, et al. *Hip fracture audit: the Nottingham experience*. Osteoporos Int 2010;21:S647-S53.

15 Part of NHS Quality Improvement Scotland: Management of hip fracture in older people: a national clinical guideline. *June 2009 by SIGN - Scottish Intercollegiate Guidelines Network*.

16 Clark ANG, Wainwright D. *Management of the fractured neck of femur in the elderly female*. Geront Clin (Basel) 1996;8:321-6.

17 Devas MB. *Geriatric orthopaedics*. Br Med J 1974;1:190-2.

18 Boyd RV, Hawthorne J, Wallace WA, et al. *The Nottingham orthogeriatric unit after 1000 admissions*. Injury 1983;15:193-6.

19 Gilchrist WJ, Newman RJ, Hamblen DL, et al. *Prospective randomised study of an orthopaedic geriatric inpatient service*. BMJ 1988;297:1116-8.

20 Naglie G, Tansey C, Kirkland JL, et al. *Interdisciplinary inpatient care for elderly people with hip fracture: a randomized controlled trial*. CMAJ 2002;167:25-32.

21 Adunsky A, Arad M, Levi R, et al. *Five-year experience with the "Sheba" model of comprehensive orthogeriatric care for elderly hip fracture patients*. Disabil Rehabil 1999;27:1123-7.

22 Miura LN, DiPiero AR, Homer LD. *Effects of a geriatrician-led hip fracture program: improvements in clinical and economic outcomes*. J Am Geriatr Soc 2009;57:159-67.

23 Stenvall M, Olofsson B, Nyberg L, et al. *Improved performance in activities of daily living and mobility after a multidisciplinary postoperative rehabilitation in older people with femoral neck fracture: a randomized controlled trial with 1-year follow-up*. J Rehabil Med 2007;39:232-8.

24 Sieber FE. *Postoperative delirium in the elderly surgical patient*. Anesthesiol Clin 2009;27:451-64.

25 Friedman SM, Mendelson DA, Bingham KW, et al. *Impact of a comanaged geriatric fracture center on short-term hip fracture outcomes*. Arch Intern Med 2009;169:1712-17.

26 Kates SL, Mendelson DA, Friedman SM. *Co-managed care for fragility hip fractures (Rochester model)*. Osteoporos Int 2010;21:S621-S5.

27 Graban M. *Lean hospitals: improving quality, patient safety, and employee satisfaction*. 1st ed. New York: Productivity, 2008 p. 276.

28 Friedman SM, Mendelson DA, Bingham KW, et al. *Impact of a comanaged Geriatric Fracture Center on short-term hip fracture outcomes*. Arch Intern Med 2009;169:1712-7.

29 Conti F, Brandi ML. *The model of fracture unit the fracture unit concept*. Clinical Cases in Mineral and Bone Metabolism 2010;7:179-204.

Giornale Italiano di Ortopedia e Traumatologia
2016;42(Suppl. 1):S30-S34

S. Pfanner[1]
A. Leti Acciaro[2]

[1] S.O.D.C. Chirurgia e Microchirurgia Ricostruttiva della Mano, CTO, AOUC Firenze; [2] S.C. Chirurgia della Mano e Microchirurgia, AOU Policlinico di Modena

La Rete di Chirurgia della Mano e Microchirurgia integrata nei sistemi sanitari regionali dell'Emergenza-Urgenza

The Hand surgery and Microsurgery Network within the regional health system program according to the territorial Emergency System

Riassunto

La patologia traumatica dell'arto superiore e, in primo luogo le amputazioni, richiedono una competenza superspecialistica sia sotto il profilo delle indicazioni sia sotto quello tecnico e di gestione. Per questa tipologia di lesioni si impongono procedure gestionali rigorose dettate dalla necessità di inquadrare, preparare ed inviare il paziente al centro superspecialistico in tempi e con modalità da rispettare, pena il rischio di peggiorare la prognosi o, addirittura, compromettere le possibilità di intervento. Sotto questo punto di vista è indispensabile un coordinamento tra i centri superspecialistici accreditati, ove si eseguono gli interventi microchirurgici, ed i centri periferici. Tale azione deve essere mediata da una apposita centrale operativa di smistamento in grado di connettere tempestivamente la sede del trauma con il centro di riferimento. All'interno del centro superspecialistico occorrono parametri organizzativi specifici ed H24. L'organizzazione deve riguardare i centri mittenti e quelli referenti, mentre il coordinamento è essenziale per consentire un adeguato rapporto tra i centri mittenti e quelli superspecialistici, con criteri di gravità clinico-assistenziali, di competenza territoriale, di distanza chilometrica, di bacino di utenza. Si intuisce, pertanto, l'importanza di uno stretto dialogo tra gli esperti medici del settore e gli amministratori, che devono facilitare e promuovere da un punto di vista legislativo tutti gli aspetti riguardanti la programmazione sanitaria e la gestione organizzativa.

Parole chiave: emergenza, mano, organizzazione, rete, microchirurgia, amputazioni, prevenzione

Summary

The traumatic accidents at the upper limb, especially the amputations at the hand and forearm level, require specific competences according both the microsurgical indications/techniques and the organization/peri-operative management. In these kind of lesions specific and accurate guide lines and procedures are mandatory because of the necessity in caring and transferring the patient as soon as possible and in avoiding the risk of poor outcomes or the risk of improving the microsurgical contraindications. From this point of view is strictly recommended to develop a model of coordination between peripheral centres (spokes) and the referral centre (Hub), that is able to perform the microsurgical procedures. The centralization of the amputated patients need to be planned by an institutional territorial service, such as the 118, that is able to provide a rapid research of the closer referral centres, according to the guide lines of the national society of hand surgery and microsurgery. The referral centre needs to harvest a dedicated and accurate H24organization. On the other hand, the coordination between the Spokes and the Hub is mandatory to define a regional and national Network in order to the territorial dimension, population density, epidemiology and working vocational aspects of the country. On these bases, is strictly recommended and needed a close dialog between the surgeons, the medical societies and the institutional health political program.

Key words: *emergency, hand, organization, network, microsurgery, amputation, prevention*

Indirizzo per la corrispondenza:
Andrea Leti Acciaro
largo del Pozzo, 71
41124 Modena
Tel. 059 4223448
andrealetiacciaro@libero.it

La Rete Mano Italia

Il Data Base Europeo (EU IDB) fornisce le informazioni sull'eziologia e incidenza degli infortuni al livello dell'EU27. https://webgate.ec.europa.eu/idb/. La maggioranza degli infortuni coinvolgono l'arto superiore (30% vs 29% arto inferiore). La mano è coinvolta nel 21% dei casi con circa 8,8 milioni di casi sui 41,2 milioni totali di incidenti, con un'incidenza di 18 casi/1000 abitanti nell'EU27. Più del 70% degli infortuni avvengono in ambiente domestico e nel tempo libero, il triplo degli infortuni sul lavoro. L'ultima pubblicazione del 2015 dell'Istituto Superiore di Sanità (ISS), condotta congiuntamente con la Commissione Prevenzione della Società Italiana di Chirurgia della Mano (SICM), riporta l'Epidemiologia delle lesioni all'Arto Superiore. Si conferma anche per l'Italia l'elevata incidenza per le lesioni della Mano che si attestano a 1483 per 100.000 persone/aa [1]. In applicazione del DPR 27 marzo 1992, con l'Atto d'Intesa Stato-Regioni di linee Guida per l'emergenza G.U. 17 maggio 1996, si avvia anche nel nostro paese un percorso che ridisegna sia culturalmente che clinicamente l'organizzazione del sistema di gestione delle urgenze nel SSN [2,3]. Vengono definiti e istituiti sia i Dipartimenti di Emergenza Urgenza (DEU/DEA) che il modello di rete di assistenza territoriale, rete che verrà definita secondo il modello "Hub and Spoke" dal PSR 1999-2001 [4] e dai successivi documenti attuativi, recependo in tal senso il Documento di accordo tra Ministero della salute e Conferenza Stato-Regioni che troviamo nella Gazzetta Ufficiale del 7 Dicembre 2001 n. 285, che indica un'organizzazione dell'attività di chirurgia e microchirurgia della mano in centri di I e II livello e che, per i centri di II livello, in cui svolgere l'attività più complessa quale ad esempio l'attività di reimpianto di arto o parti di arto, individua in quattro milioni di abitanti il bacino di utenza adeguato [5]. A partire dagli anni novanta, il modello organizzativo prevalente in Europa è parimenti basato sui Dipartimenti, ed in particolare le Strutture di Chirurgia della Mano si collocano essenzialmente nei DEU/DEA, tendenzialmente collocati all'interno di strutture Universitarie, così da garantire una scuola di insegnamento per la formazione del personale altamente specializzato richiesto per garantire questa funzione. In tal senso è stata programmata un'organizzazione in cui le strutture periferiche di I livello prendano in carico le lesioni definite semplici, mentre si coordinino attraverso alleanze strategiche (linee guida, protocolli comuni etc..) con le Strutture specialistiche di II livello dotate di attrezzature, organizzazione e personale altamente specializzato per la gestione ed il trattamento delle lesioni definite complesse. Tale soluzione organizzativa Hub and Spoke diviene quella maggiormente adottata in tutta Europa. Nella maggioranza delle nostre Regioni un passo decisivo per lo sviluppo di un modello H&S di gestione dell'emergenza territoriale, si compie con i Piani Sanitari Regionali 1999-2001 e 2002-2004 che prevedono l'organizzazione di Sistemi Integrati di Assistenza ai pazienti Traumatizzati (SIAT) sul territorio e rappresentano le unità fondamentali attorno cui si è costruito il progetto di assistenza integrata ai pazienti con trauma grave [6]. Al SIAT concorrono tutti gli ospedali per acuti esistenti nel territorio di pertinenza, purché dotati di alcuni requisiti specifici. In particolare, si sottolinea, in quasi tutti i Piani, come le integrazioni tra Centri guida e strutture ospedaliere e di emergenza collegate permette a queste ultime di svolgere in modo ottimale un ruolo di filtro fondato sulla severità dei casi. All'interno del SIAT, pertanto, viene individuato un Centro Traumi (CT) che è la struttura ospedaliera che, per requisiti strutturali, di competenze professionali e di casistica trattata è chiamata a svolgere la funzione di ospedale guida per i traumi maggiori ed ha il compito di assicurare un'adeguata assistenza a tutti i pazienti con traumi maggiori provenienti dal territorio su cui insiste il SIAT stesso. In questo inquadramento organizzativo, il CT ha non solo compiti assistenziali, consistenti nella capacità di fornire qualsiasi tipo di prestazione richiesta da un paziente portatore di trauma grave e in modo particolare per quanto riguarda le prestazioni più specialistiche sotto il profilo diagnostico e terapeutico, ma anche di coordinamento del percorso del politraumatizzato nel territorio su cui insiste il SIAT. A questo scopo è stata essenziale l'elaborazione di protocolli che definiscano a priori per ogni tipologia di trauma l'iter che deve essere seguito. Protocolli di cui si è fatta carico, per la Chirurgia della Mano, la SICM, implementando, dinamicamente e rapidamente, Criteri e Commissioni specifiche (Italiane: Commissione C.U.M.I. e Accreditamento ed Europee: Hand Trauma Committee) per l'Accreditamento e la classificazioni dei Centri Mano esistenti o emergenti [7]. Attualmente, la gestione dell'emergenza-urgenza di mano italiana, per le lesioni complesse ed in particolare microchirurgiche, si sviluppa con Centri Mano di riferimento regionale, come si evince dalla cartina del Coordinamento Urgenze Mano Italia (C.U.M.I.) accreditato dalla SICM (Fig. 1) secondo un protocollo condiviso con tutti gli assessorati regionali e i 118 presenti sul territorio nazionale che prevede: primo il contatto telefonico con lo specialista di chirurgia della mano di riferimento (reperibile H24/24 sette giorni su sette), la trasmissione delle informazioni generali relative al paziente (modalità, cronologia, tipologia di infortunio e tipologia di lesione) e di quelle relative alle modalità di soccorso territoriale e di trasporto. Una volta che le condizioni sopracitate siano soddisfatte, per lesioni che abbiano caratteristiche di competenza, se il Chirurgo della Mano reperibile accetta il paziente attiverà la procedura chirurgica necessaria. Qualora invece non vi sia possibilità di accoglienza del paziente da parte del Chirurgo della

Figura 1. Mappa dei Centri di Chirurgia della Mano che svolgono assistenza per l'Emergenza-Urgenza H24 (www.sicm.it/it/centri-h24-118-cumi.html).

Mano reperibile presso il Centro Hub più vicino sarà cura del P.S., Ospedale o 118 regionale richiedente di reperire, mediante contatto telefonico, altro centro italiano di II livello "ad alta complessità" di Chirurgia e Microchirurgia della Mano secondo un criterio di regionalità e di progressione geografica fino al reclutamento del centro disponibile. I centri H24-118 CUMI accreditati SICM sono censiti nella cartina italiana "elenco centri" presente sul sito della Società Italiana di Chirurgia della Mano all'indirizzo www.sicm.it/it/centri-h24-118-cumi.html

La quasi totalità delle regioni ha lavorato molto nel solco del modello H&S che fa perno sul Centro Mano (CM) Regionale di II livello, ma vi affianca più centri di I livello che si sono dati un'organizzazione competente per l'urgenza H24 (Lombardia, Piemonte, Liguria, Veneto), oppure un sistema di rete vero e proprio, regolamentato con delibera regionale (Toscana); oppure, ove manchi una specifica tradizione in chirurgia della mano, hanno messo insieme più forze, singolarmente incomplete, ma che con un coordinamento integrato hanno garantito la copertura H24 del territorio regionale (Lazio) [7 8]. Nell'ambito della definizione dei Livelli di Intervento e Competenza sono individuati due Gradi di complessità: I Grado, o "a complessità specialistica", riconducibile a tutta la patologia traumatica interessante il segmento distale. II grado, o "ad alta complessità specialistica", riconducibile a prestazioni di alta specialità, ovvero al trattamento di lesioni gravi, definite dall'interessamento concomitante di almeno tre tessuti; in particolare si fa riferimento alle lesioni degli arti secondarie ad impatto ad alta energia, alle lesioni da schiacciamento, alle perdite di sostanza complesse, alle lesioni intra-articolari, alle lesioni nervose e alle lesioni vascolari (ischemizzanti), che comportano la necessità di rivascolarizzazione e reimpianto di segmenti di arto superiore amputati. Nonché a percorsi diagnostico terapeutici che richiedano protocolli di alta specialistica chirurgica e/o rieducativa. Gli interventi di chirurgia della mano, configurabili dal punto di vista della complessità chirurgica come di I grado o "a complessità specialistica", sono realizzabili attraverso specifici settori di intervento che devono essere collocati nella Rete territoriale definita come Spoke. Gli interventi di chirurgia della mano e relative tecniche microchirurgiche, configurabili dal punto di vista della complessità chirurgica come di II grado o ad "alta complessità specialistica", sono realizzabili presso le Strutture Complesse di chirurgia della mano e microchirurgia. Tali Centri Mano regionali di II livello devono assicurare la corretta pianificazione della casistica di competenza (elezione) ed il trattamento di emergenze-urgenze indifferibili e coincidenti, dotandosi conseguentemente delle necessarie risorse umane e tecnologiche [8 9]. Lo spostamento verso il centro HUB di pazienti con patologia di I grado, che sarebbe possibile trattare in periferia a fronte della strutturazione di competenze che garantiscano un adeguato outcome, provoca disagi logistici, economici e sociali, oltre a determinare il congestionamento del Centro.

La Rete Mano e la dimensione europea

L'Hand Trauma Committee (HTC) è la Commissione per i Traumi alla Mano che nell'ambito della Federazione delle Società Europee di Chirurgia della Mano (FESSH) è stata creata per coordinare i modelli europei di gestione del sistema emergenza-urgenza nei traumi della mano, promuovendone e implementandone lo sviluppo e il coordinamento. L'obiettivo dell'HTC, che si è costituito nell'ambito della FESSH, è lo scambio di esperienze, la condivisione di strumenti per la creazione di banche dati, per la ricerca e realizzazione di modelli organizzativi omogenei di Rete nei paesi della Comunità Europea e per lo sviluppo della Prevenzione, nonché per l'effettuazione di proposte concrete per Agenzie europee, commissioni e

fondazioni [10]. Questo comitato ha negli ultimi anni lavorato per creare una rete di centri di eccellenza in ambito europeo, iniziando il difficile percorso di linee guida di indirizzo e trattamento dei pazienti

La Rete Mano e la prevenzione

I dati degli infortuni in letteratura e nelle banche dati sono quello che meno hanno negli anni modificato il loro andamento ed incidenza, pur notando come la legislazione e l'educazione sul lavoro abbiano fatto rientrare il picco corrispondente al periodo di maggiore sviluppo industriale degli anni '70. Questo ragionamento supporta due considerazioni che sul piano Sanitario Nazionale rivestono un'enorme rilevanza socio-culturale e socio-economica: la prevalenza degli infortuni avvengono non sul lavoro, bensì per oltre il 70% in quegli ambienti che considereremmo "protetti" come casa, scuola, spazi per il tempo libero; i modelli di Prevenzione in questa prevalente percentuale non sono adeguati ai livelli di formazione-informazione necessari. Da queste considerazioni nasce il nuovo Piano nazionale della prevenzione (PNP) 2014-2018, nato dall'Intesa 13 novembre 2014 fra Stato, Regioni e Province autonome, che delinea e inquadra un sistema di azioni di promozione della salute e di prevenzione, che pongono le popolazioni e gli individui al centro degli interventi, che accompagnano il cittadino in tutte le fasi di età, nei luoghi di vita e di lavoro con la finalità di conseguire il più elevato livello di salute raggiungibile. Imponendo entro il 2016 piani regionali di prevenzione (PRP) deliberati sulla convinzione, suffragata da sempre più numerosi elementi della letteratura scientifica di settore, che un investimento in interventi di prevenzione, basati sull'evidenza scientifica, costituisce una scelta vincente, capace di contribuire a garantire, nel medio e lungo periodo, la sostenibilità del Sistema sanitario nazionale. Questi interventi, nel loro insieme, mirano alla condivisione di obiettivi di salute da parte degli attori coinvolti (amministrazioni centrali e regionali, Enti Locali, istituzioni, settori privati e non profit) e alla definizione di reciproche responsabilità al fine di rendere facili per i cittadini le scelte di salute realizzando e rendendo accessibili ambienti e contesti a ciò favorevoli. In tal senso la SICM ha precorso il modello in oggetto stilando con il MIUR un Protocollo di Intesa Triennale per la realizzazione di Campagne di Prevenzione nelle Scuole in materia di infortuni e patologie da over-use alla Mano (www.manisicure.eu) disseminate e tradotte tramite l'HTC a livello Europeo [11]. Alla Campagna di Prevenzione degli Infortuni alla Mano del Bambino (Fig. 2) si chiuderà nel 2016 seguiranno nuove iniziative già in essere con MIUR e Ministero Salute. Le linee guida comportamentali e di consapevolezza dei fattori di rischio, estratte dall'esperienza clinica e territoriale dei

Figura 2. Booklet di Prevenzione per gli Infortuni alla mano del Bambino, realizzato dalla SICM e tradotto dalla FESSH-HTC per i paesi della Comunità Europea.

professionisti della SICM, non nascono solo per essere raccolte in un contenitore fruibile e consultabile, ma hanno prediletto un modello di comunicazione meno piramidale e più coinvolgente tra professionisti e società, con impegno diretto della SICM nel territorio. Un modello di Fare Salute non solo informativo ma formativo che renda i destinatari del messaggio educativo non semplici fruitori ma protagonisti consapevoli e partecipi, in cui la Salute si riconosce come prerequisito e base concorrente della libertà individuale e dell'autodeterminazione del singolo. La figura della medicina moderna, in fondo, non si esaurisce più con la cura e, proprio per ridurre le distanze "accademiche" con i cittadini, incarna un ruolo di formazione socio-culturale ampliandosi alla tutela della salute con responsabilizzazione individuale proprio a partire da una forma mentis di educazione alla cura del proprio stato di salute e alla

prevenzione sanitaria. Anche in questo i concetti di Rete e Governance diventano, quindi, irrinunciabili per la sostenibilità del sistema fortemente legata all'efficienza ed efficacia dello stesso ed alla necessità di sostenerle con mezzi di solidarietà dal lato del finanziamento e fiducia dal lato del funzionamento.

Bibliografia

1 Giustini M, De Leo A, Leti Acciaro A, et al. *Incidence estimates of hand and upper extremity injuries in Italy*. Ann Ist Super Sanità 2015; 4:305-312.
2 Presidenza della Repubblica. *DPR del 27 marzo 1992*.
3 Atto d'Intesa Stato-Regioni. *Linee Guida per l'emergenza Gazzetta Ufficiale 17 maggio 1996*.
4 Piano Sanitario 1999-2001 approvato nella seduta di Consiglio del 22 settembre 1999 Oggetto n. *4919*.
5 Documento di accordo tra ministero della salute e conferenza Stato-Regioni. *Gazzetta Ufficiale n*. 285 del 7 Dicembre 2001.
6 Giunta Regionale dell'Emilia-Romagna. *Delibera della n*. 1267 del 22 luglio 2002.
7 SICM. *Centri territoriali regionali per l'Emergenza-Urgenza di Chirurgia Mano*. www.sicm.it , 2016.
8 Ceruso M, Pfanner S, Bigazzi P. *SNLG 17 Percorso diagnostico assistenziale sulla chirurgia della mano e microchirurgia nel sistema dell'emergenza-urgenza sanitaria - LINEA GUIDA Consiglio Sanitario Regionale Giunta Regionale Toscana*. http://www.regione.toscana.it/consiglio-sanitario-regionale/linee-guida. Delibera del 2011.
9 Landi A, Elliot D, Leti Acciaro A, et al. *Consensus issues in replantations within the upper limb*. Amsterdam: FESSH-Mattioli 2003.
10 Battiston B, Leti Acciaro A, De Leo A. *The Role of the FESSH Hand Trauma Committee in Europe*. Handchir Mikrochir Plast Chir 2013;45:1-7.
11 SICM-TrauMaNo. *Prevention campaign for hand injuries in children*. Roma: SICM-FESSH 2013.

Giornale Italiano di Ortopedia e Traumatologia
2016;42(Suppl. 1):S35-S37

R.M. Polo[1]
F. Pogliacomi[1]
P. Schiavi[1]
F. Ceccarelli[1]
G.F. Rivolta[2]
G. Quintavalle[2]
A. Tagliaferri[2]

[1] SC Ortopedia, Clinica Ortopedica-Azienda Ospedaliera Parma; [2] Centro Regionale per l'Emofilia- Azienda Ospedaliera Parma

Gestione del trauma nel paziente emofilico. Importanza della rete traumatologica

Management of trauma in haemophilic patients. The role of a trauma network

Riassunto

La gestione del trauma nel paziente emofilico richiede la creazione di una rete assistenziale che consideri sia l'aspetto traumatologico che quello medico. La collaborazione di professionisti ad alta specialità può essere facilitata da strumenti web based come proposto.
I punti fondamentali per la corretta gestione di questi pazienti sono due: la rapidità del trattamento infusivo sin dall'accesso in pronto soccorso e la conoscenza della condizione osteoarticolare prima del trauma, resa possibile dalla valutazione ottenuta durante il follow up annuale. Quest'ultimo aspetto rende possibile la decisione terapeutica, che sia chirurgica o conservativa, in base alle pregresse condizioni articolari oltre che al tipo di trauma occorso.

Parole chiave: emofilia, trauma, rete assistenziale

Summary

The management of trauma in haemophilic patients needs the institution of a complex network. Both medical and traumatology point of views needs to be properely considered. The role of higly specialized professionist should be facilitated by web based tools as proposed. We believe that there are two keys factor in dealing with this topics. First at all a fast infusive treatment in the emergency department. Secondly we believe that the comprehension of the articular and musculoskeletal condition before the oncoming trauma it is fundamental. The analysis of the pre-trauma osteoarticular condition is based on the data collected at the annual follow up. The decision for a surgical or conservative treatment is the final balance between the new trauma and the well known disabilities.

Key words: *haemophilia, trauma, global care*

I disturbi congeniti della coagulazione sono malattie genetiche rare. Tra queste, le più frequenti e meglio conosciute sono l'emofilia A (incidenza 1:5000 maschi nati vivi) e l'emofilia B (1:30.000 maschi nati vivi) [1]. Il morbo di Von Willebrand è più comune con una prevalenza del 1-2% nella popolazione generale. Queste tre patologie sono responsabili del 95% dei disturbi congeniti della coagulazione. I pazienti affetti sono evidentemente soggetti ad un rischio aumentato di sanguinamento in particolare dopo eventi traumatici ma a volte anche spontaneamente. Le sedi più frequenti del sanguinamento sono a carico del sistema muscolo scheletrico, in particolare nel paziente emofilico, potendo però coinvolgere ogni distretto anatomico con conseguenze potenzialmente molto gravi o fatali.
Per affrontare queste problematiche complesse, a partire dal 2008, in Europa [2] sono stati creati centri specializzati, anche se la realtà italiana aveva già identificato questo percorso da tempo. Questa rete assistenziale organizzata secondo il principio "*hub & spokes*" ha consentito di concentrare in pochi centri di riferimen-

Indirizzo per la corrispondenza:
Raul M. Polo
S.C. Ortopedia,
via Gramsci, 14
43126 Parma
rpolo@ao.pr.it

to il trattamento di questi pazienti con un ovvio aumento della capacità e delle professionalità. Affiancato da questo sistema di rete assistenziale, il paziente è stato coinvolto con programmi di auto-infusione del fattore al domicilio per risolvere i sanguinamenti minori rapidamente senza la necessità di accedere al centro hub, liberando così risorse per i pazienti più complessi. Questa strategia è stata promossa ed ideata in Emilia Romagna fin da lontano 1977 tramite l'emanazione di una legge regionale (n.17, 20 Aprile,1977) riguardante appunto il "regolamento per il trattamento domiciliare per l'emofilia".
La rete assistenziale per il traumatizzato, ovvero l'accesso in pronto soccorso, va però affiancata alla rete assistenziale per il paziente emofilico proprio per le sue peculiarità, poiché le risorse culturali e farmacologiche di un normale pronto soccorso spesso non sono adeguate per il trattamento di questi malati ad altissima richiesta di specializzazione [3].
In particolare il traumatismo osteoarticolare nel paziente emofilico necessita di valutazione presso un centro di riferimento che preveda la presenza di un traumatologo esperto sia in gestione del trauma che del sanguinamento, oltre che dell'ematologo. Il sistema hub e spoke per l'emofilia si integra all'interno di una rete assistenziale dedicata al trauma.
L'attento planning preoperatorio e l'ottimizzazione dell'utilizzo dei fattori sostitutivi costituiscono l'obiettivo diagnostico terapeutico per il trattamento di questi malati.
La popolazione del nostro centro è di 410 pazienti affetti da malattie emorragiche congenite. La nostra casistica è di 14 pazienti (età media 41 anni) di cui 10 affetti da emofilia A lieve, 3 emofilia A grave ed 1 emofilia B grave trattati per fratture su base traumatica sia cruentemente che incruentamente. La valutazione dei casi e dei risultati mostra che l'esame dell'articolarità pre-trauma è estremamente importante per il planning preoperatorio allo scopo di ridurre l'aggressività chirurgica nei distretti già affetti da artropatia emofilica.
La minore invasività chirurgica e la scelta di trattamento cruento o incruento imposta dalla presenza di limitazioni articolari precedenti al trauma riduce sia le complicanze postoperatorie tradizionali, sia quelle legate alle peculiarità dell'emofilia (emorragie, necessità di elevate dosi di fattore, sviluppo di fattore inibitore).
Da alcuni anni abbiamo introdotto l'utilizzo di una cartella clinica web-based [4 5], con controllo remoto anche da parte del paziente, che permette rapido accesso alle valutazioni pretrauma.
In cartella vengono registrate sistematicamente con frequenza annuale le condizione muscolo-scheletriche e articolari delle sedi tipiche di artropatia emofilica. Vengono annotati anche altri dati utili quali emorragie note, il concentrato in uso e le dosi infuse.
Queste informazioni, in fase preoperatoria ed in occasione di trauma dell'emofilico, permettono la comprensione dell'esatta situazione clinica basale ed aiutano a porre le indicazioni chirurgiche o non chirurgiche sulla base delle precedenti limitazioni articolari.
Più recentemente è stato introdotto un algoritmo per la gestione del Paziente nei dipartimenti di emergenza [6] al fine di ottimizzare il primo approccio al paziente direttamente all'arrivo in pronto soccorso. La casistica nel biennio 2012-2013 che coinvolge anche altri centri della regione ha visto un totale di 206 eventi clinici associati ad accesso in pronto soccorso, dei quali 39 emartri, 26 fratture o traumi contusivi e 21 sanguinamenti muscolari. La sensibilizzazione del problema presso i dipartimenti di emergenza osservati ha portato ad un calo del tempo di attesa al primo trattamento infusivo, ad un raddoppio del numero pazienti per cui veniva richiesta una valutazione del centro per l'emofilia.

In conclusione la gestione del trauma dell'emofilico ha lo scopo di integrare le due diverse reti assistenziali, ovvero il trauma center ed il sistema hub per l'emofilia. I momenti fondamentali e la chiave di successo per questi trattamenti sono:

- la precocità del trattamento infusivo, fondamentale per minimizzare i danni osteoarticolari e muscolo scheletrici. Tale trattamento va eseguito al più presto in pronto soccorso o al domicilio auto-somministrato per i traumi minori;
- il paziente traumatizzato che necessita di valutazione preoperatoria dovrebbe essere valutato presso il centro che lo segue nei follow up annuali. Ciò permette la profonda conoscenza del bilancio articolare e quindi la necessità o meno di trattamento chirurgico/ infusivo alla luce non tanto o non solo dei canoni tradizionali del trattamento delle fratture, ma del reale stato articolare antecedente al trauma, per ridurre i rischi di *overtreatment* chirurgico su distretti articolari potenzialmente già molto danneggiati.

Bibliografia

1 Franchini M, Mannucci PM. *Past, present and future of hemophilia: a narrative review.* Orphanet J Rare Dis 2012;7:24. Review.

2 Colvin BT, Astermark J, Fischer K et al. *European principles of haemophilia care.* Haemophilia 2008;14:361-74.

3 Minhas HL, Giangrande PL. *Presentation of severe haemophilia-a role for accident and emergency doctors? Emerg Med J 2001;18:246-9*.

4 Tagliaferri A, Rivolta GF, Biasoli C, et al. *A web-based registry of inherited bleeding disorders in the region of Emilia-Ro-*

magna: results at three and a half years. Haemophilia 2008;14:343-54.

5 Pattacini C, Rivolta GF, Di Perna C, et al. *A web-based clinical record 'xl'Emofilia' for outpatients with haemophilia and allied disorders in the Region of Emilia-Romagna: features and pilot use.* Haemophilia 2009;15:150-8.

6 Tagliaferri A, Di Perna C, Biasoli C, et al. *A web site to improve management of patients with inherited bleeding disorders in the emergency department: results at 2 years.* Semin Thromb Hemost 2016 Apr 12. [Epub ahead of print]

Giornale Italiano di Ortopedia e Traumatologia
2016;42(Suppl. 1):S38-S45

Infezioni: un'insidia

Infection: a pitfall

G.M. Calori[1]
M. Colombo[1]
S. Mazzola[1]
A. Colombo[1]
F. Giardina[1]
M. Nobile[2]
P. Navone[3]
E. Mazza[1]

[1] *U.O.C. Chirurgia Ortopedica Riparativa - ASST Centro Specialistico Ortopedico Traumatologico G. Pini - CTO - Università degli Studi di Milano;* [2] *Direzione Medica di Presidio - ASST Centro Specialistico Ortopedico Traumatologico G. Pini - CTO - Università degli Studi di Milano;* [3] *Direzione Sanitaria - ASST Centro Specialistico Ortopedico Traumatologico G. Pini - CTO - Università degli Studi di Milano*

Riassunto

Le infezioni in chirurgia Ortopedica e Traumatologica rappresentano una delle condizioni di più difficile trattamento. Numerose "insidie" si nascondono nell'iter di cura: - la diagnosi, non sempre chiaramente suggestiva; - l'identificazione dei batteri responsabili del processo flogistico che creando il biofilm riescono a resistere agli attacchi immunologici e della terapia antibiotica; - il trattamento chirurgico spesso molto complesso e demolitivo; - il grave risvolto sul paziente e sulla Società.
Il presente articolo intende approfondire tali "insidie" fornendo, ove possibile, dei consigli ed analizzando il ruolo di nuove tecnologie e tecniche in grado di risolvere queste gravi complicazioni.

Parole chiave: infezione, osteomielite, sepsi, biofilm

Summary

Infections in Orthopedic and Trauma Surgery are one of the more difficult conditions to treat. more. Many "pitfalls" are hiding in the pathway of care: - diagnosis, not always clearly suggestive; - identification of bacteria responsible of the inflammatory process that, creating a biofilm, can withstand immunological attacks and antibiotic therapy; - surgical treatment that is often very complex and demolitive; - serious implication on the patient and on the Society.
This article intends to investigate these "pitfalls" providing, whenever possible, advices and analyzing the role of new technologies and techniques to solve these complex complications.

Key words: *infection, osteomyelitis, sepsis, biofilm*

Introduzione

Le infezioni ossee e articolari rappresentano una gravissima complicanza in Ortopedia e Traumatologia, con un'incidenza annua di 21,8 nuovi casi ogni 100.000 pazienti, molti di questi casi si presentano in seguito a traumi e dopo interventi chirurgici [1]. Approssimativamente il 20% delle osteomieliti è causato da disseminazione ematica dei batteri, mentre i casi di infezioni postraumatiche raggiungono il 47%. Una percentuale variabile di pazienti operati, compresa tra lo 0,5% e il 5%, può sviluppare complicanze infettive; in particolare, alcuni pazienti a rischio a causa di comorbidità associate (immunodepressione, diabete, vasculopatie, epatopatie, nefropatie, ecc) presentano un rischio aumentato di circa 15 volte rispetto al normale [2]. L'incidenza di complicanze settiche è inoltre in crescita nella popolazione generale a causa dell'allargamento delle indicazioni chirurgiche ed alla evoluzione di nuovi dispositivi protesici e di osteosintesi. Le osteomieliti postraumatiche colpiscono prevalentemente l'adulto di sesso maschile ed il segmento maggiormente interessato è la tibia.
Numerose sono le "insidie" a cui è sottoposto il paziente ed il Chirurgo durante l'intero percorso di cura, tra queste andremo ad analizzare:

- la diagnosi;

Indirizzo per la corrispondenza:
Giorgio Maria Calori
Università degli Studi di Milano
piazza Cardinal Ferrari, 1
20122 Milano
Tel. 0258296904
Fax 0258296905
gmc@studiocalori.it

- l'identificazione batterica;
- il trattamento chirurgico;
- il risvolto sul paziente e sulla Società.

La diagnosi

Nel trattamento delle infezioni in Ortopedia e Traumatologia la diagnosi è un momento fondamentale ai fini della cura ma spesso non è di facile esecuzione. Accanto a rappresentazioni cliniche eclatanti in cui lo stato settico è palese con fistole secernenti, esposizione dei mezzi di sintesi e dell'osso (Fig.1) o quadri radiografici/TC in cui è ben documentata una perdita di sostanza ossea ed evidenti sono i segni di infezione (sequestri, osteolisi e reazioni periostali) (Fig. 2), vi sono spesso alcuni pazienti nei quali la clinica è subdola e la diagnosi diventa estremamente difficile. Questi casi sono caratterizzati da segni e sintomi di non chiara interpretazione quali rialzi febbrili, brividi, dolore, letargia, irritabilità, lieve arrossamento a livello del segmento colpito o della cicatrice cutanea, rigidità articolare.
In queste situazioni numerose indagini sono disponibili per confermare lo stato settico.
Esami di laboratorio come emocromo con formula, VES, PCR ed IL-6 possono rafforzare il sospetto qualora elevate, soprattutto se eseguite congiuntamente [3]. Le emocolture sono positive solo nella metà dei casi. Tale esa-

Figura 1. Foto clinica di un paziente (uomo di 65 anni) che evidenzia estesa perdita di sostanza cutanea a livello del ginocchio con esposizione dell'osso sottostante e degli elementi protesici in seguito a complicanza settica.

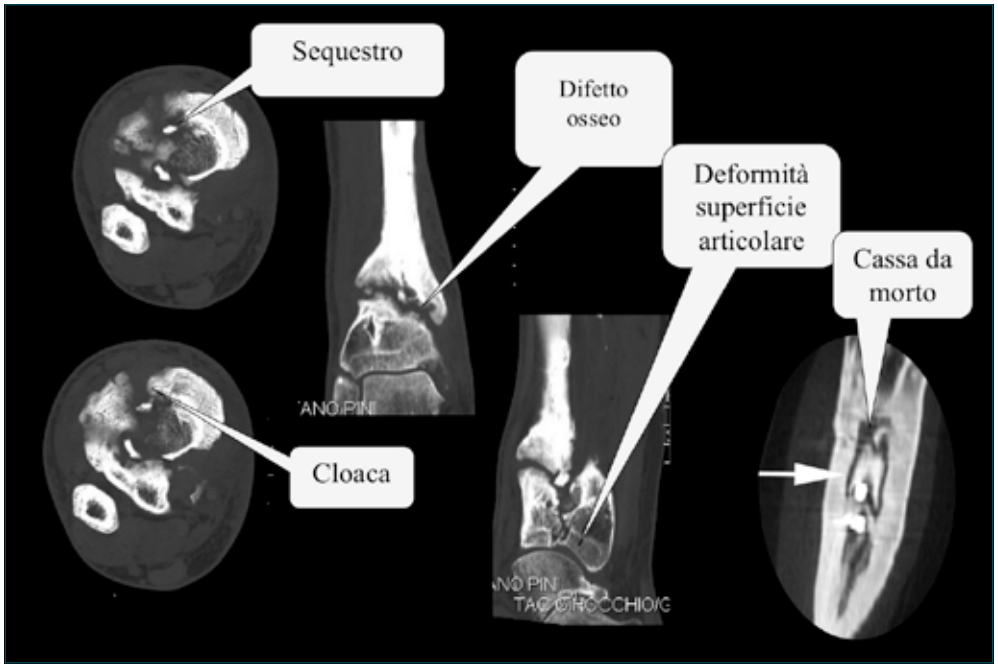

Figura 2. Immagini TC di pseudoartrosi settica della tibia distale nelle quali si evidenziano i tipici segni dell'osteomielite: sequestro, cloaca, cassa da morto, perdita di sostanza ossea, deformità secondaria.

me dovrebbe essere eseguito prima o al massimo 48 ore dopo l'inizio della terapia antibiotica. Anche gli esami colturali eseguiti su tamponi da fistole non sono molto predittivi e spesso risultano contaminati da batteri che colonizzano la cute, non responsabili dell'infezione profonda. In presenza di una raccolta ascessuale nei tessuti molli o in caso di protesi articolare infetta è possibile eseguire un esame colturale con relativo antibiogramma su di un campione di aspirato. Tale procedura raggiunge un'accuratezza dell'89% nel confermare la presenza di uno stato settico indirizzando inoltre la scelta delle terapie antibiotiche. La biopsia ossea è dirimente e decisiva per l'isolamento dei patogeni. Questa procedura dovrebbe essere eseguita attraverso tessuti sani e prima dell'inizio o dopo almeno 48 ore dopo il termine della terapia antibiotica [4].

Imaging

La radiologia convenzionale è il primo ausilio nell'ambito della diagnostica per immagini.

Le immagini possono mostrare ispessimento o sollevamento periostale, sclerosi, allargamento e irregolarità corticali, sconvolgimento dell'architettura trabecolare, osteolisi e neoformazione ossea. Questi segni possono non essere evidenti prima di una o due settimane dall'insorgenza della malattia. Per questo radiogrammi negativi non possono essere utilizzati per escludere una complicanza infettiva.

La tomografia computerizzata può essere utile ai fini di una migliore definizione dei margini della lesione ed eventualmente per guidare l'esame bioptico, deve essere sempre eseguita durante la fase di planning pre operatorio al fine di identificare con maggiore precisione i margini della lesione ossea.

La sensibilità della risonanza magnetica nucleare per i tessuti molli può apportare informazioni utili come presenza di edema, anormalità midollari, raccolte fluide nei tessuti moli e loro rapporti con le strutture adiacenti [5].

Allo stesso modo l'ecografia può aiutare a rilevare ascessi adiacenti alll'osso ed si dimostra estremamente utile come guida per l'aspirazione del loro contenuto o durante le procedure di artrocentesi.

La medicina nucleare trova largo impiego nella diagnosi delle infezioni osteoarticolari. La scintigrafia ossea con Tecnezio o Gallio radioattivo presenta un'alta sensibilità per le osteomieliti primitive evidenziando aumentate attività metaboliche. Rimane bassa però la specificità dell'esame, tale riscontro infatti può essere presente anche in lesioni postraumatiche, postchirurgiche o oncologiche.

La scintigrafia con leucociti marcati è attualmente l'esame di scelta in caso di infezioni osteoarticolari, è molto utile identificando aree di iperaccumulo suggestive di un processo flogistico in atto con un'accuratezza che si attesta intorno al 90%.

Di recente anche la tomografia ad emissione di positroni con fluorodesossiglucosio marcato (PET TC FDG) sta trovando applicazione in questi pazienti, tale metodica è in grado di fornire, con una sensitività oltre il 95% ed una specificità compresa tra il 75 ed il 99%, informazioni estremamente utili sullo stato settico e sulla vitalità ossea del sito colpito [6]. Grazie alla determinazione del consumo glucidico è possibile identificare zone ad alto consumo dove è presente uno stato settico e zone necrotiche nelle quali è ridotta, se non del tutto assente, l'attività metabolica. Ciò oltre a confermare il sospetto di infezione, fornisce informazioni utili a pianificare l'intervento chirurgico quantificando l'estensione dell'osso necrotico e settico da asportare.

Alpha-defensina

Synovasure™ PJI è un test sviluppato appositamente per l'identificazione delle infezioni periprotesiche anche nelle post-traumatiche. L'alpha-defensina 1-3 è un peptide rilasciato dai neutrofili in risposta alla presenza di agenti patogeni, è stato appurato che i suoi livelli sono elevati in caso di infezione articolare, mentre rimangono pressochè nulli in caso di altre patologie articolari (es. gotta, artrosi, artrite etc.); Questo test basa la sua efficacia sull'identificazione dell'alpha-defensina nel liquido sinoviale del paziente al di sopra o al di sotto del valore di cut-off. Gli studi condotti mostrano elevata sensibilità (97%) e specificità (96%); è caratterizzato dall'essere un test rapido e semplice da eseguire, i risultati sono disponibili in circa 10 minuti, non richiedono la mediazione di laboratori e sono di interpretazione univoca. [7]. È stato inoltre evidenziato come nella maggior parte dei casi il risultato non venga alterato anche in caso che il paziente fosse sottoposto a terapia antibiotica prima del test senza che venisse effettuato il washout. [8]. Queste caratteristiche consentono il suo utilizzo anche in sede intraoperatoria per aiutare l'operatore nella decisione terapeutica in caso di sospetta infezione (revisione in uno o due tempi); bisogna tuttavia sottolineare che Synovasure non deve essere utilizzato come metodo di diagnosi delle infezioni sostitutivo ai metodi tradizionali, ma solo come supporto ad essi per poter arrivare alla diagnosi definitiva. Tale metodica può essere utilizzata solo nelle infezioni che abbiano colpito un'articolazione o una protesi articolare, non hanno utilità nelle infezioni che coinvolgono il tessuto osseo o i tessuti molli. [9].

Identificazione batterica

La strategia adottata nella scelta del trattamento chirurgico o terapeutico si basa sull'identificazione del patogeno; la conoscenza degli agenti eziologici è un elemento essenziale nel processo decisionale volto a migliorare il trattamento che può essere conservativo o chirurgico.

Ciò deve essere considerato anche nei casi di dubbia sepsi, anche se semplice infiammazione, per una previsione più realistica dell'evoluzione verso uno stato settico o verso la guarigione.
Questa potrebbe essere la tipica condizione patologica legata alle cosiddette «infezioni correlate al biofilm.

Biofilm

L'inserimento di dispositivi protesici e mezzi di sintesi favorisce la persistenza di uno stato infettivo poiché sulla superficie del dispositivo si forma un biofilm. Creando una condizione di parziale anaerobiosi e di scarso apporto nutritivo, il biofilm rallenta il metabolismo dei microrganismi, prolungandone la sopravvivenza e creando resistenza alla terapia antibiotica; per un lungo periodo, inoltre, i batteri vengono mal riconosciuti dal sistema immunitario causando la cronicizzazione del processo settico. La formazione del biofilm rende inoltre difficile l'isolamento puntuale del patogeno responsabile dell'infezione.

Estrazione batterica dal biofilm

La formazione del biofilm nasconde i batteri e rende difficile il loro isolamento ed identificazione. Per questa ragione la raccolta di campioni adeguati mediante tecniche in grado di isolare i batteri dalla superficie della protesi è ad oggi sempre più necessaria. Esiste una tecnologia (MicroDTTect™), applicata per la raccolta e il trasporto dei campioni espiantati (protesi, dispositivi di osteosintesi, tessuti biologici). La caratteristica fondamentale di questo sistema, rapido e semplice, è il fatto di essere un sistema chiuso, è totalmente sterile e sicuro per il paziente trattato e contiene una concentrazione specifica di ditiotreitolo (DTT), solvente in grado di distaccare i batteri dal biofilm aderente alle superfici protesiche [10 11]. In un recente studio eseguito preso la nostra U.O.C. abbiamo valutato il numero di campioni positivi e negativi al fine di confrontare la nuova metodica con le collezioni di tamponi standard in 30 procedure. I risultati ottenuti hanno mostrato che MicroDDTect™ ha una sensibilità maggiore rispetto ai tamponi (77% e 46%, rispettivamente), e ha permesso di ottenere il 35% di risultati positivi, mentre i tamponi solo il 20%.
Questi risultati preliminari mostrano una superiorità di questo sistema nell'identificazione batterica in Chirurgia Ortopedica rispetto alla raccolta di tamponi.
Da qui l'importanza di utilizzare un innovativo sistema di raccolta e trasporto del campione espiantato che consenta di processare in tempi potenzialmente più rapidi rispetto alle metodiche tradizionali, i campioni evitando cross contaminazioni e quindi di isolare con una sensibilità testata dell'85,7% il microrganismo responsabile dell'infezione.

Il trattamento chirurgico

il trattamento adeguato delle infezioni osteo-articolari si deve basare sul momento di insorgenza e sulla sintomatologia dell'infezione, sulla virulenza e sulla sensibilità agli antibiotici del germe patogeno, sulle condizioni cliniche del paziente, sullo stato della ferita chirurgica e sui reperti intraoperatori. La durata e le modalità del trattamento saranno diverse a seconda del quadro clinico. Il trattamento chirurgico è indicato quando il paziente non è responsivo alla terapia antibiotica, se c'è evidenza della persistenza di ascesso a carico dei tessuti molli o se è presente raccolta subperiostale, o nel caso di un'infezione articolare concomitante.
In caso di infezione postoperatoria precoce (da 0 a 4 settimane dopo l'intervento) si può effettuare un'adeguata pulizia chirurgica sostituendo i corpi estranei facilmente asportabili conservando la protesi o i mezzi di sintesi se essi sono ancora ben stabili e somministrando antibiotici per via endovenosa.
La terapia antibiotica deve basarsi sull'identificazione del patogeno ottenuta da esami colturali eseguiti su campioni bioptici di osso o da prelievi effettuati durante il débridement. nizialmente, durante l'attesa dei risultati dell'antibiogramma è opportuno instaurare una copertura antibiotica per via parenterale ragionata sulla base del patogeno sospettato. Generalmente la terapia antibiotica va protratta per almeno 4-6 settimane [12].
I pazienti affetti da infezione cronica tardiva devono essere sottoposti a pulizia chirurgica e rimozione di tutti i corpi estranei, il trattamento chirurgico consiste in abbondanti lavaggi, esteso débridement dei tessuti necrotici, trattamento delle perdite di sostanza e dei danni ai tessuti molli e ripristino della vascolarizzazione [13].
Quando vi è presenza di mezzi di osteosintesi o protesici la loro rimozione è indicata fino alla completa risoluzione del quadro infettivo tramite appropriata terapia antibiotica. La sola pulizia senza rimozione degli impianti infetti ha successo in un numero di casi limitato e va riservata ai pazienti che non sono in grado di affrontare un ulteriore intervento chirurgico o che hanno un'aspettativa di vita ridotta. Tecniche chirurgiche di fissazione esterna sono state per anni il riferimento nei casi di osteomielite.
Impiegata anche per l'allungamento degli arti (e quindi anche per ripristinare le dismetrie conseguenti a gravi perdite di sostanza ossea) è tuttora indicata nelle infezioni associate a fratture per la sua scarsa invasività e buona tollerabilità dell'impianto, per la versatilità che il sistema comporta e per la possibilità di concedere al paziente mobilizzazione e carico precoce dei segmenti interessati.
Gli svantaggi di questa tecnica sono i tempi lunghi di trattamento (spesso protratti oltre i 12 mesi), frequenti complica-

zioni come infezioni dei tramiti di fiches e fili di Kirschner, edema degli arti trattati, vizi di consolidazione o pseudoartrosi [14].

La "Camera Biologica" (Chamber Induction Technique – C.I.T.)

Il trattamento chirurgico in due tempi, associato all'impianto di uno spaziatore in cemento antibiotato, è attualmente l'intervento di riferimento sia per le infezioni con insorgenza precoce che per quelle tardive. La sostituzione in due tempi permette di trattare immediatamente l'infezione con antibiotici specifici e di monitorizzare le condizioni cliniche del paziente prima di procedere all'intervento definitivo (mediamente non prima di 2 mesi) che può essere ricostruttivo o di impianto protesico. Questa strategia terapeutica si basa sul concetto di " Camera Biologica" che rappresenta la sede ideale in cui ottimizzare i processi di rigenerazione ossea o in cui impiantare con maggiore sicurezza un elemento protesico [15].

Per poterla realizzare è necessario:

- asportare interamente il tessuto osseo affetto da osteomielite; - rimuovere eventuali corpi estranei, protesi o mezzi di sintesi;
- eseguire accurato débridement dei tessuti molli;
- impiantare uno spaziatore di cemento, solitamente biantibiotato contenente principi attivi selezionati, qualora possibile, sulla base di un esame colturale con antibiogramma. Questa tecnica è in grado di sterilizzare la zona e indurre la formazione di una membrana psudosinoviale (descritta da Masquelet) estremamente utile nel secondo tempo chirurgico [16 17].

La selezione del secondo trattamento (ricostruttivo vs protesico) viene eseguita analizzando i fattori di rischio e la complessità del paziente mediante calcolo del Non Union Scoring System (NUSS) che tiene in considerazione lo stato del tessuto osseo, dei tessuti molli e le condizioni generali del paziente (patologie associate, abitudini di vita e terapie che possano interferire con la rigenerazione ossea) [18 19]. Nei pazienti con NUSS inferiore ai 75 punti è possibile ricercare un trattamento ricostruttivo mediante applicazione della Medicina Rigenerativa ed in particolare della Politerapia, ovvero l'impianto simultaneo dei tre elementi alla base del concetto di diamante (fattori di crescita, cellule mesenchimali stromali e scaffold) [20 21]. Il quarto elemento ovvero la stabilità meccanica verrà fornita dai sistemi di osteosintesi (placche a stabilità angolare, chiodi endomidollari o fissatori esterni a seconda del distretto anatomico colpito e del tipo di lesione) (Figg. 3, 4).

Nei pazienti con NUSS superiore a 75 punti le capacità rigenerative del paziente sono talmente ridotte e le lesioni locali sono talmente complesse da rendere indicate l'amputazione, l'artrodesi o l'impianto di protesi da grandi resezioni. L'amputazione viene riservata esclusivamente a pazienti che abbiano sviluppato un infezione che mette in pericolo di vita o l'incolumità dell'arto o che presentino un grave danno vascolare o a carico dei tessuti molli. Le artrodesi sono interventi considerati tecnicamente im-

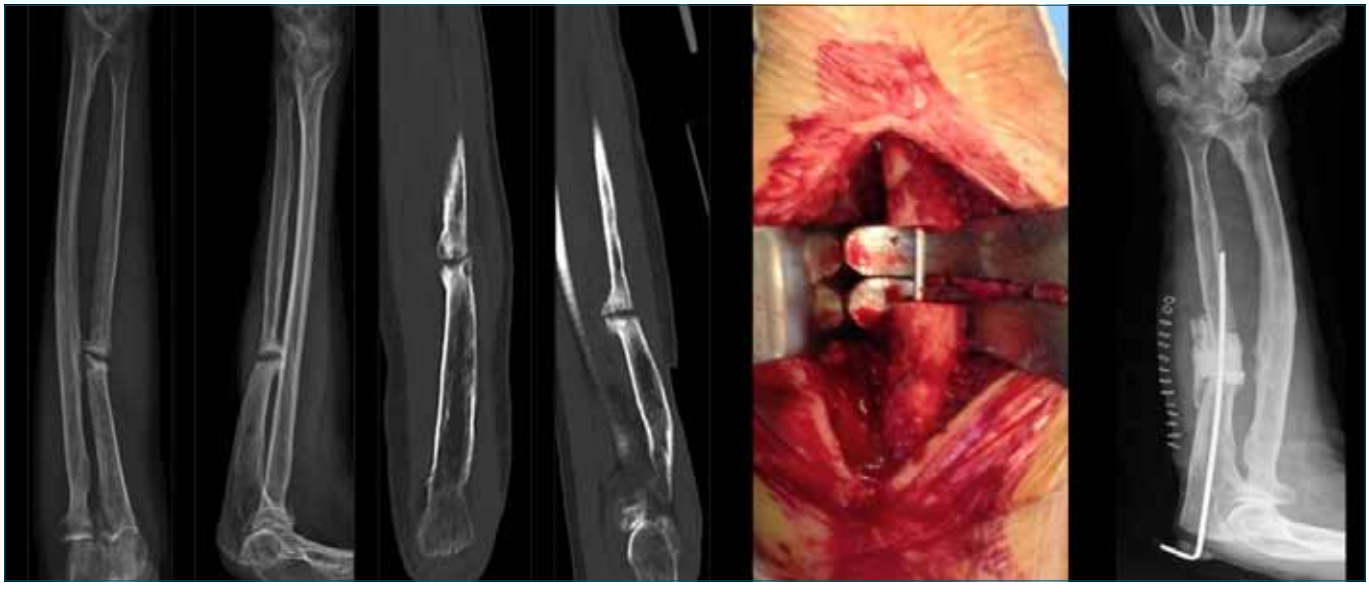

Figura 3. M.R. Femmina di 45 anni. A sinistra immagini Rx e TC che evidenziano pseudoartrosi settica dell'ulna. Al centro foto intraoperatoria che mostra il difetto osseo dopo resezione del tessuto patologico ed il posizionamento di un filo di K endomidollare. A destra immagine Rx che evidenzia il posizionamento dello spaziatore antibiotato.

Figura 4. A sinistra immagini Rx post operatorie dopo il secondo tempo chirurgico di ricostruzione mediante innesto osseo autologo prelevato dal femore a livello endomidollare + fattori di crescita rh-BMP-7 + cellule mesenchimali stromali + osteosintesi con placca a stabilità angolare + innesto di stecca ossea di banca). A destra controllo Rx a 6 mesi dalla ricostruzione che evidenzia la raggiunta unione.

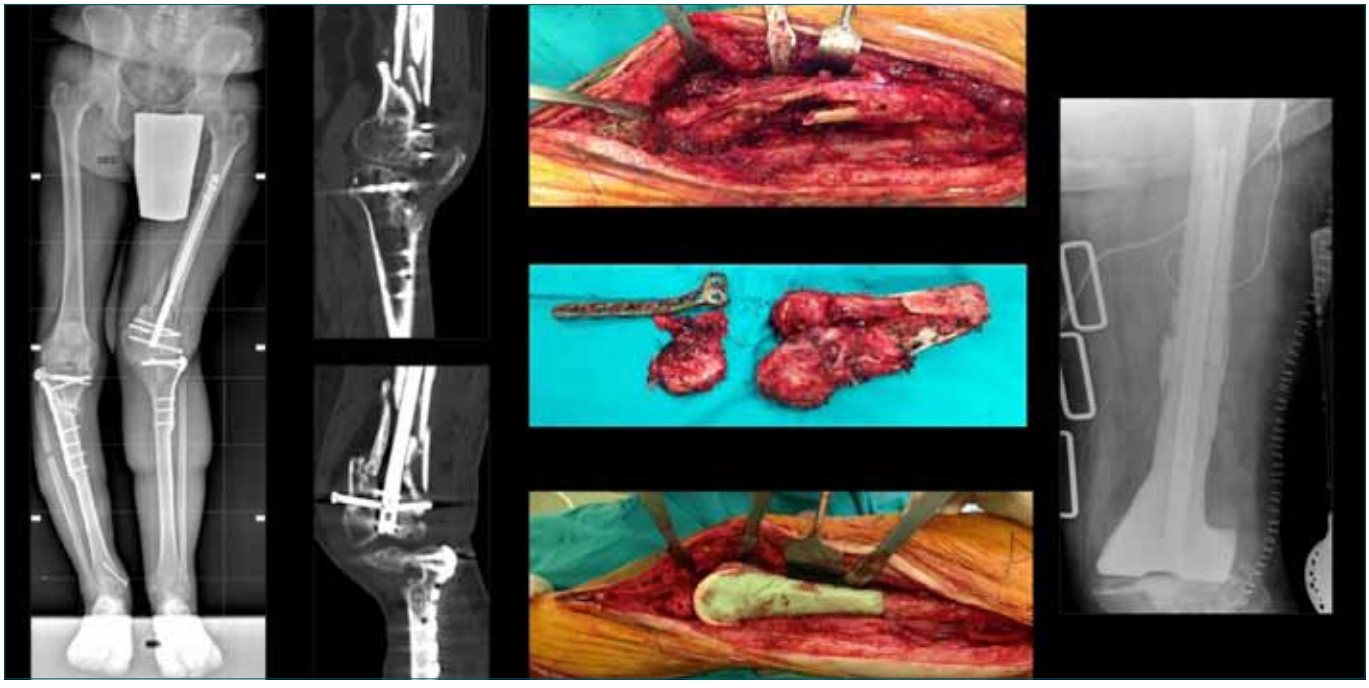

Figura 5. M.C. Uomo di 65 anni. A sinistra immagini Rx e TC che evidenziano grave pseudoartrosi con deformità del femore distale sinistro e della tibia prossimale destra. Al centro immagini intraoperatorie che mostrano lo stato del focolaio, la porzione di femore resecata con i relativi mezzi di sintesi ed il posizionamento di uno spaziatore biantibiotato. A destra immagine Rx post-operatoria dello spaziatore in situ.

pegnativi perché l'infezione lascia spesso come esiti un tessuto osseo e tessuti molli funzionalmente inadeguati. L'utilizzo di protesi da grandi resezioni è considerata una procedura di salvataggio nella revisione di un impianto infetto. L'artroplastica di resezione è indicata principalmente per i pazienti nei quali è presente un'estesa perdita di sostanza ossea. I vantaggi di questa strategia comprendono una immediata risoluzione del problema, una pronta ripresa delle attività di vita quotidiana con alleviamento del dolore, costi sanitari e sociali complessivi inferiori, morbilità e inabilità minori per il paziente. In questi casi caratterizzati da sepsi è consigliabile impiantare componenti protesiche ricoperte in argento ad azione batteriostatica. [22 23] (Figg. 5, 6).

Risvolto sociale

Le complicanze settiche influenzano in modo drammatico il decorso del paziente con importanti risvolti economici e sociali. Un paziente affetto da infezione osteoarticolare è assimilabile ad uno oncologico per quanto riguarda qualità di vita, invalidità, richiesta di terapie e cure specialistiche, giornate di degenza ospedaliere, assistenza e sussidi con profondi risvolti psicologici sul paziente stesso. Accanto a questo, tali complicanze rappresentano un costo enorme per il Sistema Sanitario Nazionale, basti pensare che un malato affetto da infezione osteoarticolare può arrivare a costare circa 120.000 € all'anno alla società. Il DRG complessivo per un'amputazione è 30.000 € circa mentre un trattamento di infezioni ossee costa tra gli 8.000 e i 12.000 €.

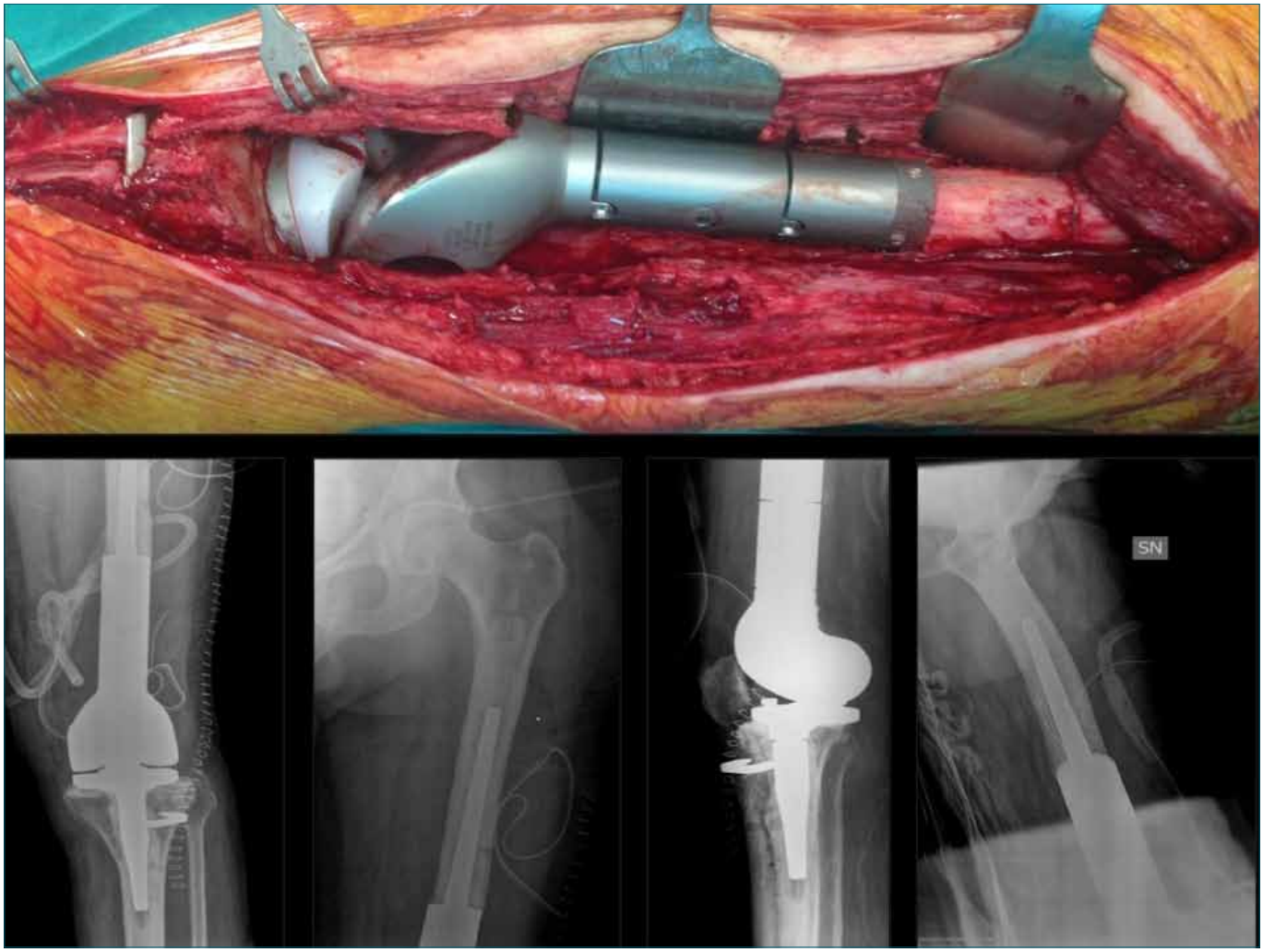

Figura 6. Secondo tempo chirurgico. In alto immagine intraoperatoria dopo il posizionamento di protesi da grande resezione del femore distale. In basso controllo Rx post-operatorio.

Ad oggi sono state avviate azioni comuni, tese ad incrementare la tutela dei pazienti affetti da complicanze ortopediche e ad attivare anche specifici percorsi assistenziali e sociali privilegiati (invalidità civile, percorso preferenziale per l'infortunato sul lavoro, sostegni sociale, logistico ed informativo sulla patologia) per i soggetti affetti da queste complicanze al fine di consentire una rapida presa in carico di pazienti portatori di patologie croniche o acute per infezione osteoarticolari.
Grazie a questa strutturazione si cerca di ridare al paziente la speranza di tornare ad una vita accettabile; non da meno si contribuisce efficacemente alla sostenibilità della spesa sanitaria. [24].

Bibliografia

1 Kremers HM, Nwojo ME, Ransom JE, et al. *Huddleston 3rd Trends in the epidemiology of osteomyelitis: a population-based study, 1969 to 2009*. J Bone Joint Surg Am 2015;97:837-45.
2 Calhoun JH, Manring MM. *Adult osteomyelitis*. Infect Dis Clin North Am 2005;19:765-86.
3 Buttaro MA, Tanoira I, Comba F, et al. *Combining C-reactive protein and interleukin-6 may be useful to detect periprosthetic hip infection*. Clin Orthop Relat Res 2010:468:3263-7.
4 Fink B, Makowiak C, Fuerst M, et al. *The value of synovial biopsy, joint aspiration and C-reactive protein in the diagnosis of late peri-prosthetic infection of total knee replacements*. JBJS-B 2008;874-8.
5 Gross T, Kaim AH, Regazzoni P, et al. *Current concepts in posttraumatic osteomyelitis: a diagnostic challenge with new imaging options*. J Trauma 2002;52:1210-9.
6 Love C, Palestro CJ. *Nuclear medicine imaging of bone infections*. Clinical radiology 2016;71:632-46.
7 Bingham J, Clarke H, Spangehl M, et al. *The alpha defensin-1 biomarker assay can be used to evaluate the potentially infected total joint arthroplasty*. Clin Orthop Relat Res 2014;472:4006-9.
8 Shahi A, Parvizi J, Kazarian GS, et al. *The alpha-defensin test for periprosthetic joint infections is not affected by prior antibiotic administration*. Clin Orthop Relat Res 2016;474:1610-15.
9 Deirmengian C, Kardos K, Kilmartin P, et al. *Diagnosing periprosthetic joint infection. Has the era of the biomarker arrived?* Clin Orthop Relat Res 2014;472:3254-62.
10 Drago L, Signori V, De Vecchi E, et al. *Use of dithiothreitol to improve the diagnosis of prosthetic joint infections*. J Orthop Res 2013;31:1694-9.
11 Drago L, Romanò CL, Mattina R, et al. *Does Dithiothreitol improve bacterial detection from infected prostheses. A pilot study*. Clin Orthop Relat Res 2012;470:2915-25.
12 Concia E, Prandini N, Massari L, et al. *Osteomyelitis: clinical update for practical guidelines*. Nucl Med Commun 2006;27:645-60.
13 Paluska SA. *Osteomyelitis*. Clinics in Family Practice 2004;6:127-56.
14 Rosenfeld SR. *The Ilizarov method*. West J Med 1995;163:568.
15 Calori GM, Giannoudis PV. *Enhancement of fracture healing with the diamondconcept: the role of the biological chamber*. Injury 2011;42:1191-3.
16 Masquelet AC, Begue T. *The concept of induced membrane for reconstruction of long bone defects*. Orthop Clin North Am 2010;41:27-37.
17 Calori GM, Colombo M, Mazza E, et al. *Monotherapy vs. polytherapy in the treatment of forearm non-unions and bone defects*. Injury 2013;44:S63-9.
18 Calori GM, Phillips M, Jeetle S, et al. *Classification of non-union: need for a new scoring system? Injury 2008;39:S59-63*.
19 Calori GM, Colombo M, Mazza EL, et al. *Validation of the Non-Union Scoring System in 300 long bone non-unions*. Injury 2014;45:S93-7.
20 Calori GM, Mazza E, Colombo M, et al. *Treatment of long bone non unions with polytherapy: indications and clinical results*. Injury 2011;42:587-90.
21 Calori GM, Colombo M, Ripamonti C, et al. *Polytherapy in bone regeneration: clinical applications and preliminary considerations*. Int J Immunopathol Pharmacol 2011;24:85-9.
22 Calori GM, Colombo M, Ripamonti C, et al. *Megaprosthesis in large bone defects: opportunity ot chimaera? Injury 2014;45:388-93*.
23 Calori GM, Colombo M, Malagoli E, et al. *Megaprosthesis in post-traumatic and periprosthetic large bone defects: Issues to consider*. Injury 2014;45:S105-10.
24 Nobile M, Bronzin S, Navone P, et al. *Reinforcing good practice: implementation of guidelines at hospital G*. Pini. Injury 2014;45:S2-8.

Giornale Italiano di Ortopedia e Traumatologia
2016;42(Suppl. 1):S46-S50

G.M. Peretti[1 2]
L. Mangiavini[1]
M. Domenicucci[1 3]

[1] I.R.C.C.S. Istituto Ortopedico Galeazzi, Milano; [2] Dipartimento di Scienze Biomediche per la Salute, Università degli Studi di Milano; [3] Scuola di Specializzazione in Ortopedia e Traumatologia, Università degli Studi di Milano

Anatomia funzionale e patologica delle articolazioni

Functional and pathological anatomy of the joints

Riassunto

L'articolazione sinoviale (diartrosi) è una struttura complessa formata da una membrana sinoviale, da cartilagine articolare e da osso subcondrale. La diartrosi ha una funzione fondamentale in quanto permette il movimento e lo scorrimento reciproco e continuo di due superfici ossee. L'ambiente fisiologico articolare deriva da un equilibrio omeostatico complesso, che si instaura tra processi catabolici e anabolici, creato dal contributo dei singoli compartimenti articolari (membrana sinoviale, cartilagine, osso). Tali compartimenti si influenzano a vicenda; di conseguenza, l'alterazione di questi processi in uno o più di questi compartimenti può causare degenerazione cellulare e degradazione della matrice extracellulare in tutta l'articolazione.

Questo capitolo descrive in dettaglio la struttura e la composizione dell'articolazione sinoviale. Vengono inoltre discussi i principali meccanismi molecolari alla base della degenerazione cellulare e della degradazione della matrice extracellulare nei vari compartimenti articolari.

Parole chiave: articolazione sinoviale, ambiente articolare, osteoartrosi, citochine

Summary

The synovial joint is a complex structure formed by the synovial membrane, the articular cartilage and the subchondral bone. The diarthroidal joint has an essential role as it allows for the movement and the repetitive gliding motion between two bony surfaces. The physiological articular environment is the result of a complex homeostatic equilibrium between anabolic and catabolic processes in all articular compartments (synovial membrane, cartilage, bone). These compartments influence each other; thus, the modification of the catabolic and anabolic processes in one of these compartments may lead the cellular degeneration and extracellular matrix degradation in the whole joint.

This chapter reviews in details the structure and composition of the synovial joint. Furthermore, the main signaling pathways involved in cellular degeneration and matrix degradation are discussed.

Key words: *synovial joint, articular environment, osteoarthritis, cytokines*

Indirizzo per la corrispondenza:
Giuseppe Peretti
Dipartimento di Scienze Biomediche per la Salute, Università degli Studi di Milano
Istituto Ortopedico Galeazzi
via R. Galeazzi, 4
20161 Milano
gperetti@iol.it
giuseppe.peretti@unimi.it

Anatomia funzionale

L'articolazione sinoviale, denominata anche diartrosi, è costituita da due superfici ossee che scorrono una sull'altra grazie alla presenza di cartilagine. Le diartrosi sono infatti costituite da una membrana sinoviale che riveste interamente le superfici ossee, da una cavità articolare, che contiene il liquido sinoviale e dalle superfici ossee interamente rivestite da cartilagine ialina.

Membrana sinoviale

La membrana sinoviale è una membrana connettivale sottile che riveste internamente la capsula articolare e che si interfaccia con la cavità sinoviale. Tale struttura svolge un ruolo fondamentale nel fornire lubrificazione, nutrizione e nel proteggere le superfici articolari mediante la produzione di liquido sinoviale [1]. La membrana sinoviale è formata da uno strato più superficiale, denominato intima, e da uno strato più profondo, la subintima. L'intima contiene un'alta percentuale di cellule e una matrice extracellulare collagenica. Due tipi cellulari sono presenti in tale strato: macrofagi (o sinoviociti di tipo A) e fibroblasti (o sinoviociti di tipo B). La funzione dei macrofagi è quella di riassorbire il liquido sinoviale e quindi di mantenerne un adeguato ricambio. I sinoviociti di tipo B derivano dalle cellule mesenchimali e la loro funzione principale è quella di produrre matrice extracellulare e liquido sinoviale. La matrice extracellulare è formata da una componente organica di collagene di tipo I, III, IV, V, VI e da grandi quantità di ialuronato. Il liquido sinoviale è costituito principalmente da ialuronato e lubricina [1]. Lo ialuronato è un glicosaminoglicano formato da una catena non ramificata prodotta dalla condensazione di migliaia di unità disaccaridiche formate a loro volta da residui di acido glucuronico e N-acetilglucosamina. A pH fisiologico i gruppi carbossilici delle unità glucuroniche sono ionizzati, conferendo alla molecola di ialuronato elevata polarità; lo ialuronato è quindi in grado di complessarsi con moltissime molecole di acqua raggiungendo un elevato grado di idratazione. La presenza di ialuronato è quindi responsabile della viscosità del liquido sinoviale. La lubricina è un proteoglicano ed è quindi anch'essa formata da catene ripetute di glicosaminoglicani legate covalentemente ad una proteina core; la sua funzione principale di fornire lubrificazione alla cartilagine articolare. La subintima è caratterizzata da una scarsa percentuale di cellule, principalmente fibroblasti, e da un'alta percentuale di vasi sanguigni, linfatici e di terminazioni nervose. La funzione principale di questo strato è quindi quella di fornire apporto nutritizio per la cartilagine ialina e apporto nervoso all'articolazione stessa.

Le cellule sinoviali producono diverse citochine infiammatorie (per esempio Interleuchina (IL)-1, IL6, IL-17 e Tumor Necrosis Factor (TNF)-α) e anti-infiammatorie (per esempio l'antagonista per il recettore di IL-1); il bilancio è fisiologicamente mantenuto a favore di queste ultime [1]. Di conseguenza, la membrana sinoviale mantiene sotto controllo i processi infiammatori per evitare la degenerazione articolare.

Cartilagine articolare

La cartilagine articolare è un tessuto connettivo altamente specializzato che riverse le superfici articolari delle diartrosi. Le sue funzioni sono di fornire una superficie liscia e lubrificata per le articolazioni e di trasmettere e distribuire i carichi all'osso subcondrale. La cartilagine articolare è di tipo ialino ed è costituita da una componente cellulare, i condrociti, che rappresentano solo circa il 20% del volume totale del tessuto, e da matrice cellulare. La matrice cellulare è composta da acqua, collagene, proteoglicani e altre proteine non collageniche [2]. I condrociti sono cellule altamente differenziate e metabolicamente molto attive e sono responsabili della produzione di grandi quantità matrice extracellulare. A causa dell'elevato grado di differenziazione, i condrociti hanno un basso potenziale replicativo che ne determina una scarsa risposta riparativa in seguito a lesioni cartilaginee. Per quanto riguarda la matrice extracellulare, l'acqua rappresenta circa il 65-80% del volume totale della cartilagine mentre la restante percentuale è costituita dalla componente organica: principalmente collagene e proteoglicani. Il collagene di tipo II è l'isoforma più abbondante, mentre fibre di collagene di tipo I, IV, V, VI, IX e XI sono presenti solo in bassa percentuale. I proteoglicani sono costituiti da una proteina core alla quale sono legate covalentemente delle catene di glicosaminoglicani. I glicosaminoglicani contengono gruppi solfato caricati negativamente che mantengono le catene separate una dall'altra. La presenza di tali cariche negative è responsabile delle proprietà osmotiche della cartilagine articolare e contribuisce quindi alla resistenza agli stress compressivi. All'interno della cartilagine articolare, la distribuzione della matrice cellulare e dei condrociti varia a seconda della regione; possiamo distinguere diverse zone: la *zona tangenziale superficiale, la zona intermedia, la zona profonda e la zona di cartilagine calcificata.* Al confine tra lo strato profondo e quello della cartilagine calcificata è presente una sottile linea ondulata di demarcazione che prende il nome di tidemark. La zona tangenziale superficiale contiene prevalentemente fibre di collagene tipo II disposte parallelamente alla superficie articolare e una scarsa componente cellulare rappresentata da condrociti di forma piatta. La zona tangenziale superficiale ha un ruolo fondamentale per la resistenza della cartilagine agli stress compressivi

e di taglio. La zona intermedia è costituita da una concentrazione maggiore di proteoglicani rispetto allo strato superficiale e da fibre di collagene distribuite a formare un intreccio apparentemente amorfo; a tale livello i condrociti assumono una forma sferoidale e secernono una maggiore quantità di matrice extracellulare. La zona intermedia svolge un ruolo fondamentale soprattutto per la resistenza agli stress in compressione. Nella zona profonda le fibre di collagene sono orientate perpendicolarmente alla superficie articolare, è presente un minor contenuto di acqua e l'attività metabolica delle cellule è maggiore. Queste cellule risultano impilate in gruppi di 4-8 a formare delle colonne perpendicolari alla superficie articolare. Profondamente alla cartilagine calcificata è presente l'osso subcondrale. La zona calcifica rappresenta una struttura di transizione tra la cartilagine e l'osso subcondrale. In questa regione, definita appunto osso condroide, i condrociti, scarsi e di maggiori dimensioni, vengono definiti ipertrofici e sono circondati da una matrice extracellulare similossea.

La cartilagine rappresenta un modello di materiale bifasico, costituito da una fase solida (collagene e proteoglicani) e da una fase liquida (acqua), e le sue peculiari proprietà biomeccaniche dipendono da queste caratteristiche. I proteoglicani, caricati negativamente, attraggono ioni positivi che risultano fondamentali nell'attirare osmoticamente l'acqua, che viene poi trattenuta all'interno della matrice extracellulare grazie alla bassissima permeabilità di quest'ultima. La pressione idrostatica che si sviluppa in presenza di forze di tipo compressivo permette il trasferimento del carico dallo strato superficiale a quello profondo in maniera omogenea e salvaguardando la componente solida della matrice stessa, che risulterà quindi solo minimamente coinvolta nella risposta biomeccanica. La fase solida svolge un ruolo fondamentale anche per la resistenza agli stress di taglio. La complessa anatomia delle fibre di collagene nelle diverse zone conferisce infatti al tessuto un certo grado di deformazione, che permette al tessuto di assorbire i carichi e di distribuirli quindi all'osso sottostante.

In condizioni fisiologiche, i condrociti articolari si trovano in uno stato di quiescenza mantenuto da un bilancio accurato tra processi catabolici ed anabolici. Le molecole responsabili dei processi anabolici e anti-catabolici sono sostanzialmente: Transforming Growth Factor (TGF)-β1, Insulin Growth Factor (IGF)-1, Fibroblast growth Factor (FGF)-2, Bone Morphogenetic Protein (BMP)-7 [3]. Questi fattori inducono la condrogenesi e la produzione di matrice extracellulare e tengono sotto controllo i meccanismi di degenerazione cellulare. In particolare, TGF-β1 aumenta l'espressione di Sox-9, fattore di trascrizione fondamentale per i condrociti in quanto la sua attivazione determina un aumento di produzione di collagene di tipo II. IGF-1 stimola la proliferazione condrocitaria e la produzione di matrice extracellulare e inibisce l'ipertrofia condrocitaria agendo in concerto con TGF-β1. FGF-2 sembra aumentare il potenziale proliferativo di condrociti in coltura. BMP-7 previene l'ipertrofia condrocitaria ed è quindi fondamentale per mantenere il potenziale condrogenico. BMP-7 ha inoltre un'azione anti-catabolica in quanto interferisce con l'azione di citochine pro-infiammatorie quali Interleuchina 1 (IL-1) e IL-6 [3].

Altri due meccanismi di segnale intracellulare risultano fondamentali nell'omeostasi della cartilagine articolare: Hypoxia Inducible Factors (HIFs) e WNTs [3].

HIFs sono una famiglia di fattori di trascrizione indotti dall'ipossia. La sopravvivenza cellulare e il mantenimento del fenotipo condrocitario è infatti mediato da HIF-1α e HIF-2α. In particolare, HIF-1α è fondamentale per la regolazione del metabolismo anaerobico e per la sopravvivenza dei condrociti [4], mentre HIF-2α svolge un ruolo importante nell'induzione dell'espressione di Sox-9 e quindi nella produzione della matrice collagenica [5].

WNTs sono glicoproteine il cui segnale viene trasdotto a livello intercellulare tramite il legame con uno o più recettori appartenenti alla famiglia delle proteine "frizzled" [6]. Le proteine WNTs sono coinvolte nel differenziamento condrocitario e nel mantenimento del fenotipo nei condrociti adulti.

Osso subcondrale

L'osso subcondrale è lo strato osseo immediatamente sottostante la cartilagine calcificata. Anch'esso è diviso in due strati: il piatto subcondrale (*cortical endplate*) e l'osso subcondrale trabecolare. Il piatto subcondrale è un sottile strato di osso corticale che giace immediatamente al di sotto della cartilagine calcificata ed è caratterizzato dalla presenza di canali che lo collegano direttamente alla cartilagine. Tali canali permettono il passaggio di vasi sanguigni e terminazioni nervose che sono fondamentali per l'apporto nutritizio e per lo scambio di segnali biomeccanici tra la cartilagine e l'osso. La distribuzione di questi canali è strettamente legata alla magnitudine delle forze compressive applicate all'osso subcondrale; tali canali infatti si concentrano preferenzialmente nelle zone sottoposte a maggior carico compressivo.

L'osso subcondrale trabecolare è costituito da trabecole ossee all'interno delle quali si intersecano vasi sanguigni e midollo osseo. Rispetto al piatto subcondrale, tale strato è più poroso e metabolicamente più attivo ed è responsabile dell'apporto nutritizio per la cartilagine articolare. Il midollo osseo contenuto in questa regione contiene inoltre le cellule osteo- e condro-progenitrici, fondamentali per la rigenerazione tissutale. Le trabecole ossee non hanno una distribuzione casuale ma si orientano seguendo le forze

compressive che vengono applicate all'osso subcondrale. Questo secondo strato svolge quindi una funzione fondamentale nell'assorbire gli shock meccanici applicati alla cartilagine articolare e nel metabolismo della cartilagine articolare.
In condizioni fisiologiche, l'osso subcondrale è soggetto a rimodellamento osseo che è caratterizzato da fasi di riassorbimento seguite da nuova apposizione ossea necessarie per il normale turnover dell'osso. Tale processo è finemente governato dalla triade composta da 3 membri della superfamiglia TNF: 'receptor activator of nuclear factor-kB' (RANK), il suo ligando (RANKL) e osteoprotegerina (OPG). RANKL è sintetizzato, sia nella forma solubile che di membrana, principalmente dalla cellula osteoblastica, ma è anche diffusamente espresso anche da cellule residenti in altri sedi come il midollo osseo e nei tessuti linfoidi. Questo fattore risulta essenziale per l'induzione dell'osteoclastogenesi, favorendo da una parte la differenziazione/attivazione degli osteoclasti e dall'altra inibendone i processi apoptotici. Tale azione viene esplicata tramite legame di RANKL con il suo recettore RANK [7].
RANK è un recettore di membrana espresso oltre che dagli osteoclasti (sia maturi che precursori), anche da cellule linfocitarie B e T, cellule dendritiche, fibroblasti, condrociti e in vari organi.
OPG, prodotto dalle cellule stromali e da altri tipi cellulari, inclusi gli osteoblasti e i condrociti, agisce come un recettore solubile 'trappola'. Infatti, interagendo con RANKL, ne impedisce il legame con il suo recettore naturale RANK, impedendo l'avvio dei processi osteoclastogenici e il riassorbimento osseo [7].

Anatomia patologica

Diverse patologie degenerative o infiammatorie possono colpire le articolazioni sinoviali, per esempio l'osteoartrosi o l'artrite reumatoide, e sono causate da un alterato equilibrio tra fattori anabolici e catabolici a favore di questi ultimi (Fig. 1). Indipendentemente dal fattore scatenante, tutte le patologie articolari hanno come risultato finale il coinvolgimento e la degenerazione di tutti le componenti (membrana sinoviale, cartilagine articolare e osso subcondrale). Si instaura infatti un circolo vizioso tra i vari compartimenti che amplifica le modificazioni microscopiche e macroscopiche e che si conclude con la perdita della funzionalità articolare [2 8 9].

Membrana sinoviale

In condizioni patologiche, la membrana sinoviale è caratterizzata da iperplasia ed ipertrofia; istologicamente, a livello dello strato intimale si riscontra un'inversione del rapporto tra sinoviociti di tipo A e di tipo B a discapito di questi ultimi con conseguente aumento di macrofagi e con formazione di un infiltrato di cellule mononucleate. A livello della subintima, si determina una proliferazione vasale.
Tali fenomeni sono determinati da un'aumentata produzione di citochine infiammatorie (per esempio IL-1, IL6 e Tumor Necrosis Factor (TNF)-α) che agiscono anche a livello cartilagineo e osseo [10]. In seguito a danno articolare, si sviluppa quindi una sinovite, che è responsabile del mantenimento dei processi infiammatori e delle modificazioni dell'osso e della cartilagine.

Cartilagine articolare

A livello cartilagineo, l'assenza di vascolarizzazione e la scarsità di cellule condroprogenitrici contribuiscono al basso potenziale riparativo di tale tessuto. Le lesioni cartilaginee sono caratterizzate sia da degenerazione cellu-

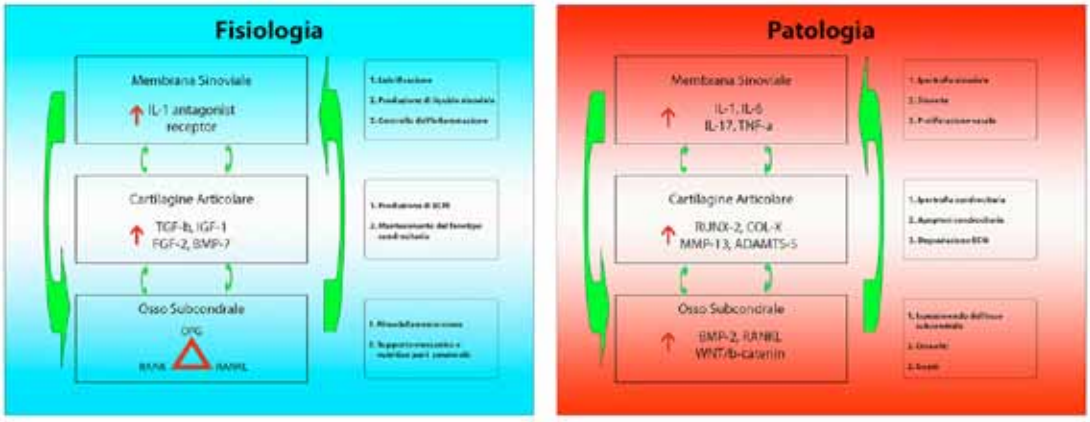

Figura 1. Crosstalk dei diversi compartimenti articolari in condizioni fisiologiche e patologiche.

lare che da modificazioni della matrice extracellulare. In particolare, i condrociti vanno incontro a differenziazione ipertrofica e successivamente ad apoptosi; la matrice extracellulare subisce una perdita sia di proteoglicani che di fibre di collagene con conseguente aumento di permeabilità del tessuto e perdita quindi delle proprietà biomeccaniche [2].

L'ipertrofia condrocitaria è causata dell'aumentata espressione di RUNX-2 e collagene di tipo X. L'ipertrofia rappresenta lo stadio di differenziazione terminale dei condrociti che quindi perdono il loro potenziale proliferativo e progressivamente vanno incontro ad apoptosi [3, 10, 11]. Contemporaneamente l'aumentata produzione di citochine infiammatorie (IL-1, IL-6 e TNF-α) da parte sia dei condrociti che delle cellule sinoviali determina l'espressione di metalloproteinasi quali MMP-13 e ADAMTS-5 che favoriscono la degradazione della matrice extracellulare [2 3 10 11]. L'elevata espressione di HIF-2α contribuisce in maniera sostanziale all'attivazione dei processi enzimatici che causano la distruzione della matrice collagenica [12].

Osso subcondrale

Quando l'ambiente articolare è alterato, anche l'osso subcondrale viene coinvolto e subisce modificazioni sia istologiche che anatomiche. Si riscontra infatti la presenza di un infiltrato di cellule mononucleate e un aumentato numero di osteoclasti. Anatomicamente si hanno quindi delle aree di ispessimento subcondrale con presenza di osteofiti e regioni di aumentato riassorbimento osseo con formazione di geodi e cisti. La formazione di osteofiti è causata in parte da un aumento di espressione di BMP2 da parte dei condrociti ipertrofici e in parte dall'attivazione anomala di WNTS negli osteoblasti che determina uno sbilanciamento della triade RANK/RANKL/OPG a favore dell'apposizione ossea [2 7 10 13]. La formazione di geodi è invece causato in parte da un'elevata espressione di RANKL da parte delle cellule sinoviali che determina un aumento focale dell'osteoclastogenesi e di conseguenza del riassorbimento osseo [2].

Conclusioni

La funzionalità dell'ambiente articolare è strettamente regolato dai fattori solubili che vengono rilasciati dai vari compartimenti (membrana sinoviale, cartilagine, tessuto osseo) e che ne influenzano le reciproche attività [8, 9]. Diversi studi scientifici hanno contribuito ad individuare alcuni dei principali meccanismi di segnale cellulare coinvolti nella fisiologia e nella patologia articolare. Le progressive conoscenze scientifiche e sperimentali non hanno ancora permesso però di ottenere evidenze circa target terapeutici che risultino efficaci per quanto riguarda la prevenzione del danno cartilagineo.

Pertanto gli sforzi della ricerca scientifica in questo campo sono rivolti ad approfondire le conoscenze del network molecolare che caratterizza l'ambiente articolare normale e patologico, e ad individuarne nuovi fattori e meccanismi allo scopo di identificare 'target' terapeutici efficaci per ripristinare e mantenere le condizioni di omeostasi articolare che sta alla base della funzionalità fisiologica.

Bibliografia

1. Smith MD. *The normal synovium*. Open Rheumatol J 2011;5:100-6.
2. Goldring MB, Marcu KB. *Cartilage homeostasis in health and rheumatic diseases*. Arthritis Res Ther 2009;11:224.
3. Mariani E, Pulsatelli L, Facchini A. . Signaling pathways in cartilage repair. Int J Mol Sci 2014;15:8667-98.
4. Schipani E, Ryan HE, Didrickson S, et al.. Hypoxia in cartilage: HIF-1alpha is essential for chondrocyte growth arrest and survival. Genes Dev 2001;15: 2865-76.
5. Lafont JE, Talma S, Murphy CL. *Hypoxia-inducible factor 2alpha is essential for hypoxic induction of the human articular chondrocyte phenotype*. Arthritis Rheum 2007;56:3297-3306.
6. Seidensticker MJ, Behrens J. *Biochemical interactions in the wnt pathway*. Biochim Biophys Acta 2000;1495:168-82.
7. Leibbrandt A, Penninger JM. *RANK/RANKL: regulators of immune responses and bone physiology*. Ann N Y Acad Sci 2008;1143:123-50.
8. Samuels J, Krasnokutsky S, Abramson SB. *Osteoarthritis: a tale of three tissues*. Bull NYU Hosp Jt Dis 2008;66:244-50.
9. Loeser RF, Goldring SR, Scanzello CR, et al. *Osteoarthritis: a disease of the joint as an organ*. Arthritis Rheum 2012;64:1697-1707.
10. Goldring MB, Goldring SR. *Osteoarthritis*. J Cell Physiol 2007;213:626-34.
11. Goldring MB, Goldring SR. *Articular cartilage and subchondral bone in the pathogenesis of osteoarthritis*. Ann N Y Acad Sci 2010;1192:230-37.
12. Yang S, Kim J, Ryu JH, et al. *Hypoxia-inducible factor-2alpha is a catabolic regulator of osteoarthritic cartilage destruction*. Nat Med 2010;16:687-93.
13. Tat SK, Pelletier JP, Velasco CR, et al. *New perspective in osteoarthritis: the OPG and RANKL system as a potential therapeutic target? Keio J Med 2009;58:29-40*.

Giornale Italiano di Ortopedia e Traumatologia
2016;42(Suppl. 1):S51-S56

G. Rinonapoli[1]
E. Romanini[2]

[1] Clinica Ortopedica, Università di Perugia; [2] Artrogruppo, Casa di Cura San Feliciano, Roma

I farmaci per l'articolazione

Banca dati comparativa tra linee guida sul trattamento dell'artrosi del ginocchio

Drugs for the joint

Comparative database among the guidelines on knee osteoarthritis treatment

Riassunto

Questo articolo ha lo scopo di fare un quadro delle evidenze attuali sulla terapia farmacologica dell'artrosi. In particolare, gli Autori hanno valutato le linee-guida più recenti e più importanti sull'artrosi di ginocchio, sulla quale articolazione esistono più numerosi dati pubblicati, ritenendo che tali linee-guide possano costituire un riferimento anche relativamente all'artrosi delle altre articolazioni. Allo scopo di valutare tutte le linee-guida nazionali e internazionali riguardanti il trattamento dell'artrosi, è stata effettuata una ricerca mirata sui motori di ricerca Pubmed e Google utilizzando, in italiano e in inglese, i termini linee guida, artrosi, ginocchio (guidelines, osteoarthritis, knee). Si sono posti i limiti linguistici della pubblicazione in lingua italiana o inglese e temporale di 5 anni; a questo proposito giova ricordare che le linee guida si basano sulla revisione delle evidenze disponibili in letteratura e in quanto tali presentano il potenziale limite di una rapida obsolescenza, non a caso le linee-guida delle maggiori società scientifiche (OARSI, AAOS) vengono aggiornate ogni 5 anni. Sono state quindi selezionate le seguenti LG: AAOS (2013), OARSI (2014), ACR (2012). Alcuni documenti pur autorevoli e ben conosciuti sono stati esclusi dalla nostra ricerca, in quanto non soddisfacevano i pre-requisiti: le linee-guida dell'EULAR (*European League Against Rheumatism*), per anni il maggiore riferimento a livello europeo, non sono state incluse in quanto non aggiornate negli ultimi 5 anni. Lo stesso è accaduto per le linee guida del *National Institute for Clinical Excellence* (NICE 2014; Osteoartrosi: gestione e trattamento), ancorché di recente pubblicazione, in quanto il paragrafo relativo ai farmaci fa riferimento all'edizione del 2008 e non è stato aggiornato per la versione 2014 (un progetto specifico è attualmente in corso). Le linee-guide sono state confrontate e valutate criticamente.

Parole chiave: artrosi, ginocchio, linee guida, farmacologico, trattamento

Summary

The present article has the aim of giving a picture on the recent evidences about the farmacological therapy of osteoarthritis. The Authors have evaluated the more recent guidelines on knee OA, since more scientific data have been published about this joint. The AA believe that these guidelines can be applied even to the OA of the other joints. In order to assess all the national and international existent GL in the knee OA treatment, an accurate research on Pubmed and Google databases was done, using the subjects "guidelines", "osteoartrhitis", "knee". Restrictions were language (italian or english) and time (last five years). We should remember that GL are based on the revision of the evidences available in the literature. Therefore, they have to be frequently updated. Indeed, the GL of the most important scientific societies (OARSI, AAOS), are updated each 5 years. The Authors selected the following guidelines: AAOS (2013), OARSI (2014), ACR (2012). Some GL, although well known, were excluded because they did not meet some requirements: EULAR (European League Against Rheumatism) guidelines, for many years main european reference, were not included because not updated in the last five years. Those by the National Institute for Clinical Excellence, although recently published, were excluded because the chapter on the pharmacological treatment, refers to the 2008 edition. The GL were compared and critical appraised.

Key words: *osteoarthritis, knee, guidelines, pharmacological, therapy*

Indirizzo per la corrispondenza:
Giuseppe Rinonapoli
Clinica Ortopedica, Università di Perugia,
via del Lino, 22
06125 Perugia
grinonapoli@yahoo.it

Introduzione

L'artrosi è una malattia cronico-degenerativa che obbliga medico e paziente a trattamenti prolungati, onerosi e potenzialmente dannosi. La gestione del paziente artrosico è affidata in varia misura al medico di medicina generale e/o agli specialisti di area muscolo-scheletrica (ortopedico, reumatologo, fisiatra). Prima di porre indicazione all'intervento chirurgico, probabilmente la sola opzione in grado di risolvere (o, per lo meno, di ridurre significativamente) la sintomatologia dolorosa e l'eventuale deficit funzionale, il paziente affetto da artrosi viene seguito e trattato spesso per anni in maniera conservativa. In alcuni casi, peraltro non rari, il paziente affetto da artrosi non arriva a sottoporsi al trattamento chirurgico. Diventa quindi fondamentale, per il medico che si deve occupare del paziente artrosico, conoscere le più appropriate terapie conservative. Tra queste ultime si annoverano il rinforzo muscolare e l'esercizio fisico, la fisiokinesiterapia, l'utilizzo di ortesi, il trattamento farmacologico per os, topico, iniettivo, e le infiltrazioni intra-articolari.

Scopo del lavoro

Obiettivo degli Autori è una revisione critica delle linee-guida (LG) nazionali e internazionali esistenti sul trattamento farmacologico dell'artrosi. Verranno riassunte e confrontate le principali LG sul tema, al fine di individuare rapidamente le fonti più valide da un punto di vista metodologico, le raccomandazioni condivise da parte dei diversi panel di esperti e i trattamenti per i quali invece sussistono ancora valutazioni discordanti.

Data la vastità del tema, si farà riferimento in questa trattazione esclusivamente all'artrosi del ginocchio, non solo per l'elevata prevalenza (4% della popolazione generale, rispetto allo 0,85% dell'anca) [1], ma anche perché è l'ambito meglio indagato e, in quanto tale, può essere considerato un modello per il trattamento dell'artrosi delle altre articolazioni maggiori.

Materiali e metodi

Allo scopo di valutare tutte le linee-guida nazionali ed internazionali riguardanti il trattamento dell'artrosi, è stata effettuata una ricerca mirata sui motori di ricerca Pubmed e Google utilizzando, in italiano e in inglese, i termini linee guida, artrosi, ginocchio (guidelines, osteoarthritis, knee). Si sono posti i limiti linguistici della pubblicazione in lingua italiana o inglese e temporale di 5 anni; a questo proposito giova ricordare che le linee guida si basano sulla revisione delle evidenze disponibili in letteratura e in quanto tali presentano il potenziale limite di una rapida obsolescenza, non a caso le LG delle maggiori società scientifiche (OARSI, AAOS) vengono aggiornate ogni 5 anni [2].

Le LG individuate sono state quindi valutate secondo uno schema strutturato, già impiegato in passato dal gruppo di Lavoro Linee Guida SIOT per analoghi documenti [3].

Sebbene sia ampiamente dibattuto il fatto che possano essere propriamente catalogati come farmaci, saranno oggetto della revisione anche i cosiddetti SYSADOA (Symptomatic Slow Acting Drugs in OsteoArthritis, farmaci sintomatici a lenta azione per l'osteoartrosi), che molte aziende promuovono come integratori e non come farmaci. Riteniamo che, per l'elevata diffusione e per maggiore completezza, anche questa categoria di sostanze vada considerata in questa revisione.

Risultati

La ricerca sopra descritta ha condotto all'inclusione dei seguenti documenti, tutti elaborati da Società Scientifiche prestigiose e accreditate:

1 *American Academy of Orthopaedic Surgeon* (AAOS, 2013): trattamento dell'artrosi del ginocchio [4];
2 *Osteoarthritis Research Society International* (OARSI, 2014): trattamento non chirurgico dell'artrosi di ginocchio [5];
3 *American College of Rheumatology* (ACR, 2012): terapie non farmacologiche e farmacologiche nell'artrosi di mano, anca e ginocchio [6].

Alcuni documenti pur autorevoli e ben conosciuti sono stati esclusi dalla nostra ricerca in quanto non soddisfacevano i criteri di inclusione predefiniti: le linee-guida dell'EULAR (European League Against Rheumatism) [7], per anni il maggiore riferimento a livello europeo, non sono state incluse in quanto non aggiornate negli ultimi 5 anni. Lo stesso è accaduto per le linee guida del National Institute for Clinical Excellence [8], ancorché di recente pubblicazione, in quanto il paragrafo relativo ai farmaci fa riferimento all'edizione del 2008 e non è stato aggiornato per la versione 2014 (un progetto specifico è attualmente in corso).

Analisi critica dei documenti

AAOS: i criteri di produzione della LG sono quelli ben definiti di una revisione della letteratura basata su evidenze. Il gruppo di lavoro si è riunito, dopo due anni di analisi strutturata della letteratura disponibile, per stabilire a votazione le raccomandazioni finali e approvare i contenuti metodologici delle LG. Vale la pena ricordare che sul sito dell'AAOS è disponibile anche il corposo documento (oltre 1200 pagine) che riporta l'analisi completa.

OARSI: anche questo gruppo di lavoro ha eseguito una revisione sistematica, includendo nell'analisi letteratura secondaria (precedenti revisioni sistematiche) e studi

controllati randomizzati (RCT). Per ogni trattamento in esame, il panel di esperti ha votato l'appropriatezza con una scala da 1 a 9 secondo il metodo RAND/UCLA, il beneficio terapeutico con una scala da 1 a 10 e il rischio complessivo (sicurezza) con una scala da 1 a 10. Il panel classificava un trattamento come "appropriato" quando riceveva un punteggio medio di 7 senza disaccordo, "non appropriato" se riceveva un voto medio di 3 o più basso senza disaccordo, "incerto" se il voto medio era fra 3 e 6 senza disaccordo. Secondo gli AA, una raccomandazione "incerta" poteva consistere nel fatto che la letteratura si fosse dimostrata discordante sull'argomento, ovvero che l'appropriatezza del trattamento fosse dubbia o ancora in considerazione di una limitata sicurezza o efficacia. Ciò a significare che un trattamento classificato come "incerto" può essere preso in considerazione e proporto dal medico nel singolo caso.
ACR: le raccomandazioni proposte sono espressione dell'elaborazione di un panel multidisciplinare di esperti (medici di medicina generale, reumatologi, fisiatri, geriatri, ortopedici, fisioterapisti e medici occupazionali) per mezzo del sistema GRADE (Grades of Recommendation Assessment, Development and Evaluation) [9], un processo formale per classificare le evidenze scientifiche e formulare raccomandazioni. Una raccomandazione veniva classificata forte solo se a supporto di essa vi era un livello di evidenza elevato e un gradiente ampio tra effetti desiderati e indesiderati.
Di seguito la sintesi delle raccomandazioni per gruppi farmacologici delle diverse istituzioni, rispettivamente in merito a efficacia e sicurezza.

Sintesi delle raccomandazioni per gruppi farmacologici

SYSADOA (glucosamina, condroitina)
Efficacia. L'AAOS non raccomanda l'uso di glucosamina e/o di condroitina nel trattamento dell'artrosi di ginocchio. Nella revisione della letteratura e relativa metanalisi, gli autori hanno incluso 21 studi prospettici (5 di evidenza forte e 16 di evidenza moderata) e concludono che glucosamina e condroitina, pur ampiamente studiati, non hanno mostrato sostanziale superiorità rispetto al placebo, quindi non vanno raccomandati, né soli né in combinazione.
L'OARSI conclude che per condroitina le evidenze sono molto deboli e le conclusioni eterogenee. Similmente per la glucosamina, principio per il quale la raccomandazione è incerta sull'attenuazione della sintomatologia e non appropriata per quanto riguarda l'azione vera e propria sulla malattia ("disease modification").
L'ACR sconsiglia l'utilizzo di entrambi i principi attivi (consiglia ai medici di non prescrivere glucosamina e condroitina "con riserva"). Sottolinea la grande variabilità nell'efficacia e il fatto che pochi prodotti sono approvati dall'FDA per l'artrosi.
Sicurezza. Non sono riportati effetti collaterali.

Paracetamolo
Efficacia. L'AAOS sostiene che, sulla base della letteratura più recente, l'impiego del paracetamolo non è più raccomandato, in quanto i dati sull'efficacia sono inconclusivi. Viene anche stigmatizzato l'approccio iniziale con paracetamolo suggerito da alcuni colleghi, in ragione della teorica maggiore sicurezza, in quanto il farmaco non si è dimostrato più efficace del placebo.
Diversamente l'OARSI considera il paracetamolo appropriato nei soggetti senza rilevanti comorbosità, pur sottolineando come il paracetamolo abbia mostrato più effetti collaterali di quanto ritenuto in passato; consiglia dunque maggiore cautela nella prescrizione rispetto al documento del 2010, nell'uso prolungato.
L'ACR invece ritiene efficace il trattamento della gonartrosi con paracetamolo, sebbene dichiari che sia da raccomandare con riserva e a dosaggi non superiori a 4000 mg/die.
Sicurezza. Fra gli effetti collaterali del paracetamolo, oltre a quelli noti sulla funzionalità epatica, l'OARSI sottolinea quelli gastrointestinali e, addirittura, l'insufficienza multiorgano.

FANS (Farmaci Anti-infiammatori Non Steroidei) non selettivi
Efficacia. Tutte e tre le LG sostengono l'efficacia dei FANS non selettivi.
L'AAOS sottolinea l'ampia evidenza di superiorità dei FANS non selettivi rispetto al placebo e riporta il confronto fra principi attivi diversi. Sono efficaci Aceclofenac, Diclofenac, Naprossene e Diclofenac, mentre Piroxicam e il Tenidap non si sono dimostrati significativamente superiori al placebo. L'AAOS sottolinea inoltre che i FANS sono attivi sul dolore, mentre l'effetto sulla rigidità articolare è modesto.
L'OARSI non mette in dubbio l'efficacia del FANS, tuttavia considera raccomandato l'impiego nei pazienti privi di comorbosità, da valutare nei pazienti con rischio moderato e non appropriato nei pazienti ad alto rischio. Per comorbosità gli autori intendono fondamentalmente le patologie gastrointestinali e cardiovascolari.
L'ACR ritiene i FANS raccomandati in assenza di insufficienza renale cronica stadio IV o V (grado di filtrazione glomerulare stimato inferiore a 30cc/min.). Gli AA raccomandano con forza i FANS in associazione con un inibitore di pompa protonica (IPP). Se il paziente soffre di ulcera gastrointestinale, ma non presenta sanguinamento da almeno un anno, sono raccomandati FANS o COXIB

e gastroprotezione con IPP, COXIB + IPP in presenza di sanguinamento recente
Sicurezza. Le complicanze gastrointestinali e cardiovascolari sono quelle più temute, in particolare le prime.
L'OARSI non raccomanda l'uso di inibitori di pompa (IPP) per i soggetti non a rischio, che invece sono raccomandati per i soggetti a rischio moderato di comorbosità e per quelli a rischio elevato, per i quali di fatto sconsigliano l'uso dei FANS.
Le altre linee-guida non elencano le complicanze per classi di farmaci, ma le raccomandazioni sono strettamente dipendenti da queste.

COXIB (FANS COX2 inibitori selettivi)
Efficacia. Per l'AAOS, i COXIB sono significativamente più efficaci rispetto al placebo per quanto riguarda il dolore (superiori al placebo in 114 studi su 126), senza differenze rispetto ai FANS non selettivi.
Anche l'OARSI raccomanda i COXIB, pur sottolineando che la raccomandazione è incerta nei soggetti a rischio moderato di comorbosità e inappropriata in quelli ad alto rischio.
L'ACR non fa differenze fra i FANS selettivi e i non selettivi.
Sicurezza. L'OARSI non consiglia l'uso di inibitori di pompa in associazione con i COXIB, eccetto negli individui ad alto rischio, per i quali sconsiglia addirittura il trattamento.

FANS per uso topico
Efficacia. Per l'AAOS, i FANS per uso topico sono efficaci e la raccomandazione è forte. La raccomandazione tuttavia varia per principio attivo: il ketoprofene ha dimostrato efficacia per uso topico, non altrettanto tenidap e tenoxicam.
Anche l'OARSI raccomanda i FANS per uso topico, purché il ginocchio sia l'unica articolazione interessata da artrosi.
Per l'ACR i FANS per uso topico sono fortemente raccomandati nei pazienti dai 75 anni in su.
Sicurezza. Il gruppo di lavoro OARSI sottolinea il rischio significativamente più basso rispetto dei FANS per uso topico rispetto a quelli per os, a fronte di un maggior rischio di eventi avversi dermatologici.
L'ACR sottolinea la maggiore sicurezza in particolare nei pazienti più anziani.

Oppiacei
Efficacia. Il gruppo di lavoro AAOS conclude che non vi sono evidenze significative di superiorità degli oppiacei nei confronti del placebo nella gonartrosi.
Per l'OARSI l'efficacia rispetto al placebo è incerta e varia per principio attivo: codeina effetto modesto, ossicodone effetto scarso-moderato, morfina effetto scarso.
L'ACR suggerisce una raccomandazione forte per gli oppiacei solo in caso di fallimento di altre terapie.
Sicurezza. L'OARSI sottolinea per gli oppiacei un rischio sensibilmente maggiore del placebo di sospensione della terapia per effetti collaterali, anche gravi.

Tramadolo
Il Tramadolo viene considerato separatamente dagli oppiacei sia dalla LG dell'AAOS che da quella dell'ACR. In effetti, oltre al debole effetto agonista sul recettore degli oppiacei, il tramadolo ha un effetto anche sui livelli di serotonina e noradrenalina.
Efficacia. Sia l'AAOS che l'ACR raccomandano il tramadolo per la sua efficacia rispetto al placebo, con la differenza che, per l'AAOS, la raccomandazione è forte, per l'ACR con riserva.
Sicurezza. Le linee-guida non si soffermano sugli effetti collaterali del Tramadolo.

Capsaicina
Efficacia. Non considerata dalla LG AAOS, la capsaicina viene ritenuta efficace dall'OARSI (raccomandazione appropriata per gonartrosi in pazienti senza rilevanti comorbosità, incerta nei pazienti con artrosi poliarticolare e con rilevanti comorbosità (raccomandazione ritenuta debole).
Non raccomandata invece dalla ACR.
Sicurezza. Per l'OARSI la Capsaicina è associata a un più alto numero di effetti collaterali e di sospensione del trattamento a causa di essi.

Diacereina
Efficacia
L'AAOS sottolinea come, secondo gli studi valutati, la diacereina non risulta avere effetti statisticamente significativi sul dolore rispetto al placebo.
Per l'OARSI la raccomandazione è incerta.
Sicurezza. Non vengono riportati dati.

Duloxetina
Efficacia. Per l'OARSI l'efficacia della duloxetina nei confronti del placebo è dimostrata e pertanto il farmaco è raccomandato per pazienti senza comorbosità, appropriato in pazienti con artrosi poliarticolare e rilevanti comorbosità, incerto in pazienti affetti da gonartrosi con rilevanti comorbosità.
Per l'ACR è raccomandata in caso di fallimento di altre terapie.
Sicurezza. L'OARSI riporta possibili effetti collaterali quali nausea, secchezza delle fauci, sonnolenza, spossatezza, stipsi, perdita dell'appetito, iperidrosi.

Discussione

L'analisi dei documenti selezionati evidenzia come, sebbene diverse Società Scientifiche internazionali abbiano da anni prodotto e aggiornato LG evidence-based sul tema dell'artrosi del ginocchio, alcuni temi rimangono oggetto di divergenze e dibattito.

Recentemente un gruppo internazionale di autori di estrazione specialistica reumatologica ha pubblicato un'approfondita disamina del problema [10]. Partendo dall'analisi dei documenti prodotti negli ultimi 10 anni (ma ignorando sorprendentemente il documento dell'AAOS!) gli autori evidenziano alcune possibili spiegazioni del fenomeno, con enfasi particolare sulla composizione dei panel di esperti. Da un lato infatti è preferibile che a comporre i gruppi di lavoro siano professionisti liberi da conflitti di interessi, dall'altro questi ultimi possono non essere sufficientemente coinvolti nell'attività clinica e dunque non rappresentare una visione del mondo clinico reale. Inoltre gli autori sottolineano come differenze nell'erogazione dell'assistenza, nell'approvazione da parte delle diverse agenzie regolatorie e nella rimborsabilità dei farmaci tra paesi diversi conducano a una frammentazione del messaggio scientifico, specie in fase di implementazione delle linee guida. Infine, allo scopo di promuovere l'armonizzazione fra linee guida, gli autori sottolineano il lavoro svolto dell'ESCEO (European Society for Clinical and Economic Aspects of Osteoporosis and Osteoarthritis), che nel 2014 ha pubblicato un algoritmo di trattamento [11]. L'attività dell'ESCEO viene anche sostenuta in un altro recente editoriale [12], che enfatizza ulteriormente il significato dei cosiddetti real-life data, in qualche modo contrapposti alle evidenze prodotte dai trial clinici randomizzati, mentre sul tema RCT vs registri in reumatologia si soffermano anche Migliore et al, questi ultimi riportando anche il lavoro dell'AAOS [13]. Esula dagli scopi di questa pubblicazione approfondire ulteriormente questo dibattito, che peraltro, giova ricordarlo, è stato più volte portato all'attenzione del mondo ortopedico italiano dal GLOBE.

Per tornare alla discussione delle linee guida sull'artrosi del ginocchio, e superando il dibattito metodologico, per tutti i documenti va purtroppo sottolineata la scarsa penetrazione in ambito clinico. Secondo Nelson e collaboratori infatti, che hanno condotto un'analisi comparativa simile alla nostra, si nota in generale tra i documenti descritti una relativa concordanza nelle raccomandazioni [14].

Se questa osservazione rafforza la bontà del metodo scientifico EBM, a preoccupare è piuttosto la mancata disseminazione e implementazione clinica delle LG e ciò, purtroppo, non rappresenta una sorpresa.

Quanto ai contenuti di maggiore rilievo clinico della nostra analisi si osserva il ridimensionamento del ruolo del paracetamolo (e degli oppiacei) in favore dei FANS.

Ciò trova anche riscontro nell'ampia letteratura recente che enfatizza la genesi infiammatoria anche di patologie per definizione degenerative come l'artrosi. Molti studi recenti hanno sottolineato come sia presente sinovite nelle articolazioni artrosiche, dimostrando una diretta associazione fra infiammazione e progressione dell'artrosi [15]. Insieme agli stress biomeccanici, citochine pro-infiammatorie, ROS (Reactive Oxygen Species), ossido nitrico, enzimi degradanti la matrice sono da considerare i maggiori responsabili della progressione della malattia e possono fornire lo spunto per nuove soluzioni terapautiche [16].

Conclusioni

L'analisi comparativa delle linee guida disponibili sul tema del trattamento farmacologico dell'artrosi di ginocchio consente, pur nella sintesi che lo spazio a disposizione ci offre, le seguenti riflessioni conclusive:

1. La metodologia EBM, e in particolare l'elaborazione di linee guida basate sulla revisione sistematica della letteratura, offre la possibilità di operare una sintesi rigorosa e riproducibile delle conoscenze.
2. Il continuo progredire delle conoscenze richiede all'ortopedico un costate aggiornamento, che le linee guida basate su evidenze possono rendere praticabile in tempi rapidi nel rispetto del metodo scientifico.
3. Esiste ancora una criticabile discrepanza tra le raccomandazioni generate da linee guida di autorevoli Società Scientifiche e la pratica clinica corrente.
4. Nel caso specifico, sono ancora diffuse pratiche che derivano in alcuni casi da scarso aggiornamento (paracetamolo) in altri verosimilmente da condizionamenti commerciali (SYSADOA).

Si auspica pertanto che la SIOT riprenda e rilanci il programma 2010/2011 di linee guida basate su evidenze, partendo dagli argomenti di maggiore rilevanza clinica e socio-economica, per colmare il divario ancora esistente tra risultati della ricerca e pratica clinica, riducendo comportamenti inappropriati e spese ingiustificate e limitando il contenzioso medico-legale.

Bibliografia

1 Cross M, Smith E, Hoy D, et al. *The global burden of hip and knee osteoarthritis: estimates from the global burden of disease 2010 study*. Ann Rheum Dis 2014;73:1323-30.

2 Bartolozzi P, Piccioli A, Romanini E. *Linee guida SIOT basate su evidenze*. GIOT 2011;37:2-3.

3 Romanini E, Tucci G, Zanoli G, et al. *La prevenzione del tromboembolismo venoso in chirurgia ortopedica sostitutiva dell'anca e del ginocchio Banca dati comparativa tra Linee*

Guida e raccomandazioni per la pratica clinica. GIOT 2011;37:162-82.

4 Brown GA. *AAOS clinical practice guideline: treatment of osteoarthritis of the knee: evidence-based guideline, 2nd edition*. J Am Acad Orthop Surg 2013;21:577-9.

5 McAlindon TE, Bannuru RR, Sullivan MC, et al. *OARSI guidelines for the non-surgical management of knee osteoarthritis*. Osteoarthritis Cartilage 2014;22:363-88.

6 Hochberg MC, Altman RD, April KT, et al. *American College of Rheumatology 2012 recommendations for the use of nonpharmacologic and pharmacologic therapies in osteoarthritis of the hand, hip, and knee*. Arthritis Care Res (Hoboken) 2012;64:465-74.

7 Jordan KM, Arden NK, Doherty M, et al. *EULAR Recommendations 2003: an evidence based approach to the management of knee osteoarthritis: report of a Task Force of the Standing Committee for International Clinical Studies Including Therapeutic Trials (ESCISIT)*. Ann Rheum Dis 2003;62:1145-55.

8 National Clinical Guideline Centre (UK). *Osteoarthritis: care and management in adults. London: National Institute For Health And Care Excellence (UK)*. 2014 Feb.

9 Guyatt GH, Oxman AD, Kunz R, et al. *Going from evidence to recommendations*. BMJ 2008;336:1049-51.

10 Cutolo M, Berenbaum F, Hochberg M, et al. *Commentary on recent therapeutic guidelines for osteoarthritis*. Semin Arthritis Rheum 2015;44:611-7.

11 Bruyère O, Cooper C, Pelletier JP, et al. *A consensus statement on the European Society for Clinical and Economic Aspects of Osteoporosis and Osteoarthritis (ESCEO) algorithm for the management of knee osteoarthritis-From evidence-based medicine to the real-life setting*. Semin Arthritis Rheum 2016;45:S3-S11.

12 Reginster JY, Cooper C. *Optimizing the management of osteoarthritis-Transitioning evidence-based guidelines into practical guidance for real-world clinical practice*. Semin Arthritis Rheum 2016;45:S1-2.

13 Migliore A, Bizzi E, Herrero-Beaumont J, et al. *The discrepancy between recommendations and clinical practice for viscosupplementation in osteoarthritis: mind the gap!* Eur Rev Med Pharmacol Sci 201519:1124-9.

14 Nelson AE, Allen KD, Golightly YM, et al. *A systematic review of recommendations and guidelines for the management of osteoarthritis: the chronic osteoarthritis management initiative of the U.S. bone and joint initiative*. Semin Arthritis Rheum 2014;43:701-12.

15 Rahmati M, Mobasheri A, Mozafari M. *Inflammatory mediators in osteoarthritis: a critical review of the state-of-the-art, current prospects, and future challenges*. Bone 2016;85:81-90.

16 Goldring MB, Berenbaum F. *Emerging targets in osteoarthritis therapy*. Curr Opin Pharmacol 2015;22: 51-63.

Giornale Italiano di Ortopedia e Traumatologia
2016;42(Suppl. 1):S57-S60

V. Santilli
A. Bernetti

Sapienza Università di Roma

La viscosupplementazione: mito o realtà?

Viscosupplementation: myth or reality?

Riassunto

La patologia osteoartrosica (OA) è una delle più frequenti patologie articolari croniche. È caratterizzata da progressiva limitazione funzionale e dolore. Le recenti linee guida internazionali relative alla viscosupplementazione con acido ialuronico (AI) intra-articolare (IA) per il trattamento dell'OA forniscono raccomandazioni non concordanti fra di loro. Una recente Consensus italiana (metodo Delphi) ha evidenziato come la terapia iniettiva IA per il trattamento dell'OA sia molto utilizzata in italia. Nello specifico l'AI ad alto peso molecolare, cross-linkato ed a reticolo mobile sono considerati molto utili per trattare la patologia OA attraverso le inifltrazioni IA. Gli esperti ritengono inoltre che questi prodotti siano in grado di ridurre l'assunzione di FANS ed analgesici per via sistemica. Inoltre gli esperti ritengono che l'AI a reticolo mobile e quello ad alto peso molecolare siano in grado di ritardare o evitare un intervento chirurgico di sostituzione protesica. Questa relazione sottolinea i risultati ottenuti dalla Consensus Conference Italiana dal titolo: "Criteri di appropriatezza clinica ed organizzativa per la terapia inettiva intra-articolare per l'osteoartrosi" e sottolinea ulteriori aspetti relativi alla viscosupplementazione.

Parole chiave: viscosupplementazione, infiltrazioni intra-articolari, osteoartrosi

Summary

Osteoarthritis (OA) is one of the most frequent chronic degenerative joint diseases. It is characterized by progressive functional limitation and pain. International guidelines about viscosupplementation with intra-articular (IA) hyaluronic acid (HA) for OA are not always concordant. Results from a recent Italian Consensus Conference (Delphi Method) underline how IA-HA to treat OA represents a widely used therapy in Italy. Specifically High molecular weight HA, cross-linked HA, and mobile reticulum HA are considered very useful to treat the OA joints from a great number of expert in Italy. Furthermore these kinds of HA could reduce the NSAIDs intake. Interestingly, high-molecular weight and mobile reticulum HA are considered to be able to delay or avoid a joint prosthetic implant. This realation highlights the results obtained from the Italian Consensus Conference "Appropriateness of clinical and organizational criteria for intra-articular injection therapies in osteoarthritis".

Key words: *viscosupplementation, intra-articular injections, osteoarthritis*

Introduzione

L'osteoartrosi (OA) è una patologia articolare cronica-degenerativa caratterizzata dal progressivo danno articolare. È tra le principali patologie causa di dolore e disabilità in Europa [1]. La sua prevalenza è del 35% tra le persone di 50-59 anni, e del 55% per le persone over 70 [2], la localizzazione più frequente è a livello dell'anca e del ginocchio [3 4].

Indirizzo per la corrispondenza:
Andrea Bernetti
Sapienza Università di Roma
andrea.bernetti@uniroma1.it

Le infiltrazioni intra-articolari (IA) rappresentano una forma di terapia molto utilizzata nel management dell'OA. Sono molteplici i prodotti utilizzati a questo scopo: steroidi, acido ialuronico (AI), platelet-rich plasma (PRP), collagene polimerizzato. La viscosupplementazione con AI somministrato per via iniettiva IA è una terapia molto utilizzata per trattare l'OA, in particolare di ginocchio. Tuttavia le recenti raccomandazioni fornite dalle diverse linee guida internazionali per il management non chirurgico non sono spesso in accordo fra di loro in merito alla viscosupplementazione [5]. Bisogna considerare inoltre che molti degli studi pubblicati in tal senso sono a volte inficiati da significativi conflitti di interesse come dimostrato da Printz et al. [6].

Risultati da "Criteri di appropriatezza clinica ed organizzativa per la terapia inettiva intra-articolare per l'osteoartrosi" una consensus conference metodo Delphi

Nel 2015 è stata elaborata, presso la sezione di Medicina Fisica e Riabilitazione dell'Università Sapienza di Roma, un'indagine Delphi, per raggiungere un consenso tra i vari professionisti operanti nel settore, sulla definizione dei criteri di appropriatezza clinica e organizzativa del trattamento infiltrativo della patologia osteoarticolare degenerativa allo scopo di garantire uniformità nella selezione dei pazienti eleggibili, nei protocolli terapeutici adottati e nella modalità di valutazione degli esiti. I risultati di suddetta consensus sono di seguito riassunti. Un'adeguata indicazione al trattamento rappresenta la premessa fondamentale per il successo terapeutico. I risultati dell'indagine hanno messo in evidenza gli aspetti principali relativi alla terapia iniettiva intra-articolare nei pazienti con osteoartrosi. Fra i risultati più rilevanti è interessante sottolineare come la terapia iniettiva sia considerata utile in particolare nei pazienti affetti da osteoartrosi dell'anca, del ginocchio, della caviglia e della spalla. Non sempre la scelta del prodotto da utilizzare per la terapia infiltrativa viene effettuata in presenza di una chiara indicazione clinica. Gli esperti interrogati ritengono che sia importante considerare, ai fini della scelta, il profilo di sicurezza, il mantenimento dei risultati a lungo termine, il livello di evidenze scientifiche, l'interazione con eventuali altre terapie e la rapidità d'azione sui sintomi. Interessante notare come il numero ed il costo delle sedute terapeutiche non venga considerato un fattore determinante nella scelta del farmaco/medical device. Tuttavia, i risultati indicano anche che il motivo principale per cui non sempre si utilizza il prodotto più adeguato ai fini del trattamento sia rappresentato dai problemi di costo/mancanza di rimborsabilità. Per quanto riguarda i pazienti con coxartrosi, gli esperti considerano più adeguati per il trattamento iniettivo intra-articolare l'AI ad alto peso molecolare e l'AI reticolato. Nei pazienti con gonartrosi, sono ritenuti adeguati per il trattamento iniettivo intra-articolare, l'AI ad alto e medio peso molecolare, l'AI reticolato ed il cross-linkato. La scelta della tipologia di AI sembra, dunque, derivare da una conoscenza delle diverse tipologie di prodotti e di formulazioni, da cui traspare una tendenza ad utilizzare AI a peso molecolare medio/alto o con tecnologie innovative (reticolato/cross-linkato), tipicamente con frequenza d'uso mono-settimanale per un totale di 1-2 infiltrazioni per l'AI reticolato, 2-3 per l'alto peso molecolare e 1-5 per il medio peso molecolare. Inoltre vengono considerati efficaci sui sintomi soggettivi i cortisonici e l'AI. In particolare, l'AI reticolato, il cross-linkato e l'alto peso molecolare vengono ritenuti efficaci per ridurre il ricorso a terapie analgesiche/ antinfiammatorie per via sistemica. Per quanto riguarda il controllo oggettivo della malattia, invece, solo l'AI viene ritenuto efficace dagli esperti. Come conseguenza di tale orientamento, l'AI reticolato e quello ad alto peso molecolare vengono ritenuti efficaci nel contribuire a ritardare o ad evitare l'impianto di protesi articolari. L'ultimo aspetto analizzato è quello riguardante la guida radiologica o ecografica, che si ritiene necessaria con consenso unanime per le terapie iniettive intra-articolare di anca (Fig. 1). Gli esperti ritengono non necessaria la guida in caso di terapie mirate al ginocchio [7].

Figura 1.

Viscosupplementazione

L'osteoartrosi è una patologia caretterizzata da dolore e rigidità articolare che sono associate con disabilità e riduzione della qualità di vita. È un processo patologico che non coinvolge esclusivamente la cartilagine ma anche i tessuti circostanti e l'osso subcondrale. Il trattamento dell'osteoartrosi è stato in passato centrato sulla gestione del dolore e sulla sostituzione protesica articolare nel momento in cui l'osteoartrosi era di grado avanzato. Ad oggi la sfida è rappresentata dalla ricerca di una terapia che abbia la capacità di esibire caratteristiche di modifica strutturale allo scopo di recuperare la funzionalità articolare.

L'acido ialuronico (AI) è il principale glicosaminoglicano della sostanza fondamentale del tessuto connettivo. L'AI è quindi ubiquitario nel nostro organismo ed è presente anche nel corpo vitreo dell'occhio, nella cute, nel liquido sinoviale, nella membrana sinoviale e nella cartilagine. A l'AI ha attività di tipo antidegenerativo ed antiflogistico. In caso di osteoartrosi l'AI presente a livello articolare diminuisce, sia per ciò che riguarda il suo valore medio di peso molecolare, che per la sua concentrazione. Questi cambiamenti sono da imputarsi ad un fenomeno di diluizione dell'AI stesso secondario al versamento articolare, nonché ad una sua alterata sintesi e ad un aumento del suo grado di degradazione nel liquido sinoviale. Il concetto di viscosupplementazione, ossia la somministrazione di AI esogeno attraverso tecniche iniettive intrarticolare allo scopo di ottenere una reintegrazione delle caratteristiche viscoelastiche della cartilagine articolare, è stato introdotto per la prima volta da Balazs e Denlinger nel 1970 [8].

L'AI ha inoltre capacità di stimolare la funzionalità delle cellule articolari attraverso le interazioni con alcuni recettori di membrana come il CD44 el'ICAM-1 oltre che con i recettori di motilità il complesso RHAMM [9 10]. Nell'articolazione affetta da patologia osteoartrosica si assiste ad una riduzione dell'AI del liquido sinoviale e quindi la somministrazione di AI esogeno smbra poter integrare questa mancanza ripristinando le funzioni meccaniche e biologiche venute a mancare a causa del depauperamento qualntitativo e qualitative dell'AI. I dati presenti in letteratura ci informano come la terapia iniettiva intra-articolare con AI abbia risultati sovrapponibili, o maggiori, alle terapie antinfiammatorie locali e/o sistemiche con FANS e steroidi [11].

Il consumo di FANS è un problema rilevante nei pazienti affetti da osteoartrosi ed è associato a seri effetti collaterali a carico del sistema cardiovascolare, gastroenterico e renale aumentando il tasso di morbidità e mortalità. L'AI è invece ben tollerato e la terapia iniettiva intra-articolare è associate con una bassa incidenza di effetti collaterali [12]. Recenti meta-analisi hanno dimostrato come l'effetto dell'AI sui sintomi a lungo termine sia migliore di altre sostanze analgesiche [13 14]. Inoltre i recenti trattamenti iniettivi con AI sembrano essere in grado di ritardare l'intervento di sostituzione protesica a carico delle articolazioni di ginocchio ed anca [15 16]. Oltre a queste evidenze i meccanismo d'azione dell'AI ancora non è stato ancora compreso del tutto. Studi in vivo ed in vitro hanno mostrato come l'AI esogeno possa contrastare diversi meccanismi coinvolti nella patogenesi dell'osteoartrosi. Infatti l'AI può migliorare la sintesi di acido ialuronico endogeno e proteoglicani e prevenire la degradazione della cartilagine articolare e promuoverne la rigenerazione. Inoltre esso può ridurre la produzione di mediatori pro-infiammatori e di metallo proteasi, riducendo la sensibilizzazione delle terminazioni nervode tipica dell'osteoartrosi. Infatti, la terapia inettiva IA con AI può modulare I nocicettori, ridurre la fibrosi della capsula sinoviale, migliorare la produzione di AI endogeno ad alto peso molecolare e ridurre la produzione delle prostaglandine pro-infiammatorie [17-20]. Alcuni recenti prodotti a base di AI sono stati strutturati per avere effetti ancora migliori, è il caso dell'AI a reticolo mobile che sembra avere effetti rilevanti sui condrociti e sulle cellule sinoviali, attraverso un'azione migliore in termini di espressione della IL-1 e di riduzione dell'attività degli enzimi di degradazione (MMP1, MMP13, ADAMTS5), e dei mediatori dell'infiammazione (IL6, PTGS2), rispetto ai prodotti a base di AI di vecchia generazione [21].

Conclusioni

Le infiltrazioni intra-articolari con AI sono utili nel management del paziente osteoartrosico, I recenti dati presenti in letteratura indicano come questa terapia sia efficace nel ridurre il dolore e nel migliorare la funzionalità articolare con una potenziale azione di modifica strutturale. Inoltre l'AI a reticolo mobile ha un effetto superiore sui condrociti e sulle cellule della sinovia rispetto alle altre formulazioni di acido ialuronico. Risultati da una recente consensus conference metodo Delphi in merito ai criteri di appropriatezza clinica ed organizzativa per la terapia inettiva intra-articolare per l'osteoartrosi mostrano come, in Italia, gli esperti utilizzino ampiamente prodotti a base di HA per trattare i pazienti affeti da osteoartrosi. Questa consensus ha sottolineato diversi aspetti relativamente al management del paziente con osteoartrosi utilizzando le infiltrazioni intra-articolari, ed ha permesso di fornire raccomandazioni precise utili nella pratica clinica relativamente ad un argomento che è stato caratterizzato da grande difformità nelle recenti linee guida. Quindi, pur rappresentando un campione italiano, i risultati, in linea con la recente letteratura internazionale, sono di sicuro interesse e forniscono delle indicazioni rilevanti per migliorare l'approccio al paziente osteoartrosico.

Bibliografia

1 Kingsbury SR, Gross HJ, Isherwood G, et al. *Osteoarthritis in Europe: impact on health status, work productivity and use of pharmacotherapies in five European countries*. Rheumatology (Oxford) 2014;53:93747.

2 Hunter DJ, Neogi T, Hochberg MC. *Quality of osteoarthritis management and the need for reform in the US*. Arthritis Care Res (Hoboken) 2011;63:31-8.

3 Murphy L, Schwartz TA, Helmick CG, et al. *Lifetime risk of symptomatic knee osteoarthritis*. Arthritis Rheum 2008;59:1207-13.

4 Murphy LB, Helmick CG, Schwartz TA, et al. *One in four people may develop symptomatic hip osteoarthritis in his or her lifetime*. Osteoarthritis Cartilage 2010;18:1372-9.

5 Nelson AE, Allen KD, Golightly YM, et al. *A systematic review of recommendations and guidelines for the management of osteoarthritis: The chronic osteoarthritis management initiative of the U.S. bone and joint initiative.* Semin Arthritis Rheum 2014;43:701-12.

6 Printz JO, Lee JJ, Knesek M, et al. *Conflict of interest in the assessment of hyaluronic acid injections for osteoarthritis of the knee: an updated systematic review*. J Arthroplasty 2013;28(8 Suppl):30-33.e1.

7 Paoloni M, Bernetti A, Belelli A, et al. *Appropriateness of clinical and organizational criteria for intra-articular injection therapies in osteoarthritis*. *A Delphi method consensus initiative among experts in Italy.* Ann Ist Super Sanita 2015;51:131-8.

8 Balazs EA, Denlinger JL. *Viscosupplementation: a new concept in the treatment of osteoarthritis*. J Rheumatol Suppl 1993;39:3-9.

9 Hodge-Dufour J, Noble PW, Horton MR, et al. *Induction of IL-12 and chemokines by hyaluronan requires adhesion-dependent priming of resident but not elicited macrophages*. J Immunol 1997;159:2492-500.

10 Siegelman MH, DeGrendele HC, Estess P. *Activation and interaction of CD44 and hyaluronan in immunological system*. J Leukoc Biol 1999;66:315-21.

11 Waddell DD. *Viscosupplementation with hyaluronans for osteoarthritis of the knee: clinical efficacy and economic implications*. Drugs Aging 2007;24:629-42.

12 Migliore A, Procopio S. *Effectiveness and utility of hyaluronic acid in osteoarthritis*. Clin Cases Miner Bone Metab 2015;12:31-3.

13 Bannuru RR, Natov NS, Dasi UR, et al. *Therapeutic trajectory following intra-articular hyaluronic acid injection in knee osteoarthritis - meta-analysis*. Osteoarthritis Cartilage 2011;19:611-9.

14 Bellamy N, Campbell J, Robinson V, et al. *Viscosupplementation for the treatment of osteoarthritis of the knee*. Cochrane Database Syst Rev 2006:CD005321.

15 Turajane T, Amphansap T, Labpiboonpong V, et al. *Total knee replacement following repeated cycles of intra-articular sodium hyaluronate (500-730 Kda) in failed conservative treatment of knee osteoarthritis: a 54-month follow-up*. J Med Assoc Thai 2009;92(Suppl 6):S63-8.

16 Van den Bekerom MP, Rys B, Mulier M. *Viscosupplementation in the hip: evaluation of hyaluronic acid formulations*. Arch Orthop Trauma Surg 2008;128:275-80.

17 Smith MM, Cake MA, Ghosh P, et al. *Significant synovial pathology in a meniscectomy model of osteoarthritis: modification by intra-articular hyaluronan therapy*. Rheumatol 2008;47:1172-8.

18 Smith MM, Ghosh P. *The synthesis of hyaluronic acid by human synovial fibroblasts is influenced by the nature of the hyaluronate in the extracellular environment*. Rheumatol Int 1987;7:113-22.

19 Hashizume M, Mihara M. *High molecular weight hyaluronic acid inhibits IL-6-induced MMP production from human chondrocytes by up-regulating the ERK inhibitor, MKP-1*. Biochem Biophys Res Commun 2010;403:184-9.

20 Yasuda T. *Hyaluronan inhibits prostaglandin E2 production via CD44 in U937 human macrophages*. Tohoku J Exp Med. 2010;220:229-235. doi: 10.1620/tjem.220.229.

21 Smith MM, Russell AK, Schiavinato A, et al. *A hexadecylamide derivative of hyaluronan (HYMOVIS®) has superior beneficial effects on human osteoarthritic chondrocytes and synoviocytes than unmodified hyaluronan*. J Inflamm (Lond) 2013;10:26.

Giornale Italiano di Ortopedia e Traumatologia
2016;42(Suppl. 1):S61-S66

Il ruolo del platelet-rich plasma nella patologia cartilaginea

The role of Platelet-rich Plasma in cartilage pathology

E. Kon[1]
G. Filardo[2]
S.A. Altamura[2]
R. De Filippis[2]
D. Reale[2]
B. Di Matteo[2]
M. Marcacci[2]

[1] Nano-biotechnology Lab and II Orthopaedic Clinic, Rizzoli Orthopaedic Institute, Bologna; [2] I Orthopaedic Clinic and Movement Analysis Laboratory, Rizzoli Orthopaedic Institute, Bologna

Riassunto

L'applicazione della terapia biologica in ortopedia è in costante sviluppo, soprattutto nella gestione della patologia articolare grazie al potenziale rigenerativo di queste innovative tecniche. Tra le varie strategie disponibili, il plasma ricco di piastrine (PRP), è attualmente l'approccio biologico più utilizzato, sia per il trattamento conservativo che in associazione a procedure chirurgiche. L'utilizzo del PRP nel trattamento dell'osteoartrite e delle lesioni condrali/osteocondrali ha come obiettivo principale quello di fornire un sollievo sintomatologico e un recupero funzionale, ma anche di ripristinare l'omeostasi articolare. In base alle evidenze attuali, nonostante risulti un trattamento sicuro, non c'è consenso univoco riguardo la sua efficacia nella gestione della patologia cartilaginea. Sebbene alcuni studi evidenzino superiorità rispetto al placebo, tuttavia non è stata ancora dimostrata una maggiore efficacia rispetto alla più tradizionale viscosupplementazione.

Parole chiave: PRP, fattori di crescita, cartilagine, osteoartrite, medicina rigenerativa

Summary

The application of biologic agents in the field of orthopaedic is in constant growth, particularly for the management of articular degeneration, due to the intrinsic regenerative potential of these approaches. Among the different available options, Platelet-rich Plasma (PRP) is currently the most exploited biologic agent, used both as a conservative therapy and as an augmentation during surgical procedures. The use of PRP in the treatment of osteoarthritis and chondral/osteochondral lesions aims at providing a symptomatic relief and functional recovery, but also at restoring a healthy articular micro-environment. Based on the available evidence, despite being a safe approach, there is no univocal consensus on the efficacy of PRP in cartilage pathology. Some studies pointed out its superiority against placebo, but, at present moment, no clear superiority has been proved with respect to other traditional approaches such as viscosupplementation.

Key words: *PRP, growth factors, cartilage, osteoarthritis, regenerative medicine*

Plasma ricco di piastrine: perché utilizzarlo nella patologia cartilaginea?

Una corretta omeostasi è fondamentale per il mantenimento della fisiologia articolare; una sua alterazione può portare allo sviluppo di lesioni condrali od osteocondrali e allo sviluppo di Osteoartrite (OA). Ad oggi sono state proposte diverse strategie terapeutiche al fine di modificare il decorso naturale della patologia osteocartilaginea: modifiche dello stile di vita, specifici protocolli di riabilitazione, integratori alimentari, farmaci "convenzionali" (come i FANS) e anche trattamenti infiltrativi a base di steroidi e acido ialuronico [1 2]. Nessuno di questi trattamenti però, risulta essere pienamente efficace in quanto la maggior parte di essi non è in grado di modificare significativamente l'evoluzione della patologia.

Recenti studi hanno evidenziato la possibilità di modificare l'intera omeostasi dei

Indirizzo per la corrispondenza:
Berardo Di Matteo
Biomechanics Laboratory, Rizzoli Orthopaedic Institute
via di Barbiano, 1/10
40136 Bologna
Fax. +39 051583789
Tel. +39 051 6366567
berardo.dimatteo@gmail.com

tessuti articolari attraverso l'applicazione di agenti biologici, i quali potrebbero promuovere la guarigione riducendo i rischi e gli eventi avversi correlati all'uso di tradizionali prodotti da banco [3 4].

In questo scenario, il Plasma Ricco di Piastrine (PRP), un derivato di sangue autologo ad elevato contenuto di piastrine, risulta essere uno dei trattamenti più studiati. È stato dimostrato come le piastrine agiscano da reservoir di molti fattori di crescita autologhi, che rappresentano il razionale di utilizzo del PRP nella patologia degenerativa cartilaginea. Nello specifico, l'attivazione delle piastrine contenute nel PRP induce il rilascio di diversi fattori di crescita che sono immagazzinati in granuli, come PDGF, TGF-□, IGF, VEGF, FGF, EGF e molte altre molecole antinfiammatorie. Questi fattori, rilasciati nella sede del danno in alte concentrazioni, possono promuovere la guarigione tissutale stimolando la proliferazione cellulare, la chemiotassi, la differenziazione cellulare, l'angiogenesi, e anche modulando molecole infiammatorie e cataboliche coinvolte nel processo di degenerazione della cartilagine.

Il PRP può essere facilmente ottenuto da sangue venoso anche in un contesto ambulatoriale e può essere iniettato attraverso una semplice infiltrazione intra-articolare o utilizzato durante un intervento chirurgico come adiuvante. Questa innovativa opzione di trattamento ha riscosso grande successo ed è stata sempre più utilizzata nell'ultimo decennio. Nonostante la sua notevole diffusione in ortopedia, i risultati clinici spesso sono contradditori e non ci sono chiare indicazioni al trattamento, a causa della scarsa qualità degli studi clinici e della mancata comprensione del meccanismo d'azione di questi derivati ematici [5].

Ginocchio

Trattamento conservativo

Attualmente sono disponibili soltanto alcuni studi randomizzati. Sanchez et al. [6] hanno valutato l'efficacia di una singola infiltrazione di PRP privo di leucociti rispetto all'acido ialuronico in 153 pazienti osservati fino a sei mesi di follow-up. Tale studio non ha dimostrato una maggiore efficacia del PRP rispetto all'acido ialuronico nel trattamento dell'artrosi moderata/severa, ma ha evidenziato una percentuale di responders significativamente più alta. Considerazioni simili sono emerse dallo studio randomizzato in doppio cieco di Filardo et al. [7], il quale ha valutato 192 pazienti fino a 12 mesi di follow-up, comparando PRP e acido ialuronico senza rilevare alcuna differenza statisticamente significativa tra i due gruppi. Lo studio di Cerza et al. [8], ha mostrato una netta superiorità del Plasma Autologo Condizionato (ACP, un PRP a bassa concentrazione privo di leucociti) rispetto all'acido ialuronico in tutti i gruppi di trattamento. Per di più, la differenza clinica tra i trattamenti in questione aumentava nel tempo in favore dell'ACP. Infine, un recente studio randomizzato di Patel et al. [9] ha per primo confrontato il PRP con la soluzione salina. Settantotto pazienti affetti da Osteoartrosi (grado I-III di Kellgren-Lawrence) sono stati inclusi e trattati bilateralmente con una infiltrazione di PRP, due infiltrazioni di PRP (a tre settimane di distanza) o una infiltrazione di soluzione salina. Nonostante l'esiguo numero di pazienti reclutati, una differenza significativa è stata osservata tra PRP e soluzione salina in termini di risultati clinici. È interessante notare che nessuna differenza è stata riportata tra i pazienti che hanno ricevuto singola o doppia infiltrazione di PRP. Evidente superiorità del PRP nei confronti della soluzione salina è stata anche dimostrata in un trial randomizzato pubblicato recentemente da Smith et al. [10] su 30 pazienti seguiti fino a 12 mesi: l'approccio biologico ha rivelato superiorità rispetto alla viscosupplementazione ad ogni follow-up. Solo uno studio randomizzato controllato [11] ha valutato il confronto tra PRP e corticosteroidi: 41 pazienti sono stati trattati con singola infiltrazione di PRP o con cortisonico. Anche in questo caso, a 2 e 6 mesi di follow-up, il PRP ha fornito risultati migliori.

Terapia adiuvante nella chirurgia del ginocchio

Dhollander et al. [12] ha trattato 5 difetti osteocondrali sintomatici della rotula con microfratture seguite dall'applicazione di scaffold rivestiti da una membrana di collagene di tipo I/III. Il PRP è stato somministrato sotto la membrana, all'interfaccia con l'osso subcondrale microfratturato. Il follow-up finale è stato di 24 mesi. I risultati clinici a 2 anni sono stati soddisfacenti sia in termini di sollievo dal dolore che in termini di recupero funzionale, e lo studio con RM ha mostrato una buona qualità del tessuto riparato. Un ulteriore studio elaborato da Siclari et al. [13] ha dimostrato l'efficacia dello scaffold con acido poliglicolico e ialuronico immerso in PRP per trattare difetti condrali a tutto spessore del ginocchio: 52 pazienti sono stati trattati artroscopicamente con perforazioni e impianto di scaffold. A un anno di follow-up, un significativo miglioramento clinico è stato osservato in tutte le sottocategorie KOOS. Lesioni osteocondrali sono state trattate da Giannini e il suo gruppo [14], che hanno usato un innovativo approccio artroscopico basato su cellule staminali mesenchimali di derivazione midollare, PRP e, alternativamente, polvere di collagene porcino o membrane di acido ialuronico per creare uno scaffold: 20 pazienti sono stati trattati e osservati fino a 24 mesi di follow-up con IKDC e KOOS scores combinati con valutazione radiografica (RM). Oltre al significativo miglioramento degli scores clinici, sono state trovate interessanti correlazioni: le procedure chirurgiche combinate hanno rallentato il recupero sebbene, alla valu-

tazione finale, i pazienti sottoposti a procedure chirurgiche combinate e non combinate hanno ottenuto risultati simili; un segnale iper-intenso alla RM nel tessuto rigenerato è stato correlato con risultati clinici più scarsi. In generale, questi report preliminari suggeriscono buoni risultati, ma la scarsa qualità scientifica di questi lavori e, ancor più, l'utilizzo concomitante di differenti trattamenti ostacola la possibilità di comprendere il vero ruolo del PRP.

Caviglia

Trattamento conservativo

L'approccio conservativo è stato testato in uno studio prospettico di Mei-Dan et al. [15] che ha confrontato l'efficacia dell'acido ialuronico e del PRP in 30 pazienti (15 per gruppo) affetti da lesioni osteocondrali del talo non responsive ad altri precedenti trattamenti conservativi. I pazienti sono stati divisi in due gruppi ricevendo tre infiltrazioni intra-articolari di acido ialuronico a settimana (2 ml ognuno) o PRP (2 ml ognuno) rispettivamente e sono stati valutati fino a 28 settimane di follow-up. Gli autori hanno usato AHFS, AOFAS e VAS scores per dolore, rigidità e funzionalità. I risultati si sono rivelati statisticamente significativi e il PRP si è dimostrato più efficace nel controllare il dolore e nel recupero funzionale.

Terapia adiuvante nella chirurgia di caviglia

L'utilizzo chirurgico del PRP nelle lesioni osteocondrali del talo è stato proposto da Giannini et al. in due differenti studi [16 17]. Questi descrivono la prima applicazione clinica di una innovativa tecnica artroscopica che utilizza cellule staminali mesenchimali autologhe (MSCs), PRP e, in alternativa, polvere di collagene porcino o membrane di acido ialuronico. La procedura consiste nella raccolta di cellule derivate dal midollo osseo della cresta iliaca posteriore dei pazienti attraverso un tradizionale ago midollare. Un totale di 60 ml di aspirato midollare è stato preparato per ottenere un concentrato finale di 6 ml di cellule staminali mesenchimali autologhe. A questo punto possono essere utilizzate la polvere di collagene o la membrana di acido ialuronico. Nel primo caso vengono aggiunti 2 ml di MSC concentrati a 1 g di polvere di collagene e 1 ml di gel di fibrina ricco di piastrine (ottenuto il giorno prima dell'intervento). In caso di utilizzo della membrana di acido ialuronico, essa è stata tagliata in base alle dimensioni della lesione osteocondrale astragalica e poi coperta con 2 ml di MSC concentrati e 1 ml di gel di fibrina ricco di piastrine. Tutta la procedura è stata condotta tramite artroscopia di caviglia; dopo la preparazione della lesione, il composto biologico viene apposto sul difetto osteocondrale attraverso una cannula, utilizzando una sonda per ottenere il miglior adattamento possibile. Il primo trial clinico ha coinvolto 48 pazienti (età media = 28,5 anni) affetti da lesioni focali (dimensione media = 2,1 cm2) valutati a 6, 12, 18, e 24 mesi di follow-up attraverso lo score AOFAS. Lo studio ha registrato un significativo incremento di tale parametro 6 mesi dopo l'intervento chirurgico e questo risultato è stato poi confermato fino al follow-up finale. La percentuale di ritorno all'attività sportiva ad alto impatto è stata soddisfacente; oltre il 75% dei pazienti sono tornati all'attività sportiva dopo 11 mesi di follow-up. Lo studio ha inoltre registrato una correlazione tra il risultato clinico e la dimensione della lesione, con risultati peggiori per difetti superiori a 3 cm^2, ed è stato anche mostrato che precedenti interventi chirurgici influenzano negativamente il risultato. D'altra parte è stato osservato che la profondità della lesione non influenza il risultato, né alcuna differenza è stata osservata per il tipo di scaffold usato (polvere di collagene o membrana HA). Cinque artroscopie second-look sono state eseguite a 1 anno di follow-up: in 2 casi le biopsie hanno mostrato, dopo l'esame istologico e l'analisi immunoistochimica, la presenza di nuovo tessuto cartilagineo, con diverso grado di rimodellamento tissutale verso l'aspetto ialino. I risultati complessivi hanno reso possibile affermare che questo nuovo approccio potrebbe stimolare la rigenerazione dei tessuti con un'interessante efficacia clinica, con risultati paragonabili a quelli del trapianto di condrociti autologhi (ACI) ma senza il doppio tempo chirurgico e il maggior stress per il paziente. A questo particolare aspetto, gli stessi autori hanno dedicato un ulteriore studio concentrandosi sul confronto tra il trapianto di condrociti autologhi (sia open che artroscopico) e la suddetta tecnica "one-step" scaffold+PRP+MSCs. Ottanta pazienti sono stati inclusi in questo studio, di cui 10 trattati con tecnica open ACI, 46 con ACI artroscopica, e 25 con cellule mesenchimali caricate su scaffold con tecnica "one-step". I risultati clinici sono stati confrontati fino a 3 anni di follow-up attraverso lo score AOFAS e l'analisi radiografica. Tale studio ha evidenziato un miglioramento clinico omogeneo e significativo in ogni sottogruppo, un'assenza di progressione dell'osteoartrite alle radiografie, un buon riempimento dei difetti e l'integrazione del tessuto rigenerato col tessuto circostante alla risonanza magnetica; inoltre gli autori sottolineano come la tecnica one-step costi meno della metà della tradizionale tecnica artroscopica di trapianto dei condrociti.

Anca

Il trattamento conservativo

Pochi studi sono stati pubblicati su questo particolare argomento. Il primo, scritto da Battaglia et al. [18], ha evidenziato risultati clinici positivi del trattamento iniettivo eco-guidato di PRP in 20 pazienti affetti da osteoartrosi

dell'anca (Kellgren-Lawrence score da I a III), con un peggioramento a 3 mesi dalla valutazione finale, confermando così l'effetto tempo-dipendente del PRP. Risultati simili sono stati confermati in seguito dagli stessi autori [19] in uno studio randomizzato, in cui PRP è stato confrontato con HA. Tale studio ha documentato un beneficio clinico analogo in entrambi i gruppi, senza differenze statisticamente significative, ed è stata registrata la stessa tendenza al peggioramento nel corso del tempo. Risultati controversi sono stati documentati da Sanchez et al. [20] il quale ha valutato 40 pazienti con gli score WOMAC, Harris, e VAS per il dolore 6 mesi dopo il trattamento iniettivo eco guidato di PRP. Ha, infatti, riportato risultati soddisfacenti con una significativa riduzione del dolore dopo 6 settimane, la quale è stata confermata al follow-up finale di 6 mesi. Inoltre il recupero funzionale è stato incoraggiante. Tuttavia, 11 su 40 pazienti non hanno avuto alcun effetto benefico dopo il trattamento iniettivo. Recentemente il gruppo di Dallari [21] ha pubblicato uno studio randomizzato che confrontava i risultati in 3 gruppi di pazienti : in un gruppo i pazienti ricevevano tre iniezioni settimanali di HA, in un altro 3 iniezioni di PRP settimanali e nell'ultimo ricevevano tre iniezioni settimanali di PRP + HA. Gli Autori hanno documentato come i pazienti trattati con PRP avevano migliori risultati al follow-up a 12 mesi in termini di recupero funzionale e controllo del dolore, senza alcun contributo significativo determinato dall'aggiunta di HA al concentrato piastrinico.

Discussione

L'utilizzo del PRP risulta ampiamente diffuso nella comune pratica clinica di tutti i giorni, sia per aumentare l'efficacia di interventi chirurgici sia come approccio conservativo nel trattamento di condizioni muscolo-scheletriche disparate [22 23]. Sulla base delle evidenze attuali, è difficile valutare quanto il PRP possa contribuire a determinare il risultato clinico rispetto al solo trattamento chirurgico, per questo motivo sarebbero auspicabili ulteriori studi comparativi volti a valutare il ruolo specifico del PRP. Inoltre, spesso il PRP viene somministrato in associazione ad altre procedure di implementazione biologica, come le cellule staminali mesenchimali o scaffold bio-ingegnerizzati, di conseguenza risulta ancora più difficile determinare il contributo offerto dal solo PRP.

Gli studi attualmente disponibili sono solo case series che riportano il trattamento di condizioni disperate in articolazioni molto eterogenee dal punto di vista biomeccanico, per questo, i risultati sono molto limitati e devono essere considerati con cautela. Inoltre, la valutazione del follow-up è prevalentemente a breve termine e sono necessari ulteriori studi per determinare la persistenza del buon esito clinico riportato. Nel futuro prossimo, il PRP sarà sempre più ampiamente utilizzato nelle tecniche rigenerative cartilaginee ma, nonostante la sua sicurezza, secondo le prove attuali, non esiste ancora una raccomandazione condivisa per il suo utilizzo come adiuvante alla chirurgia.

Considerando PRP come trattamento conservativo, molti studi preliminari hanno già confermato la sua sicurezza e promettenti risultati clinici, ma anche un progressivo deterioramento nel tempo. Sono stati pubblicati solo due studi comparativi tra PRP e soluzione salina per il trattamento di lesioni cartilaginee del ginocchio [9 10]; in entrambi è apparso evidente la superiorità della soluzione biologica. Tuttavia, la vera sfida avrà luogo quando verranno condotti studi randomizzati di confronto tra PRP e viscosupplementazione, che attualmente risulta il trattamento iniettivo più adottato in tutto il mondo.

In realtà va sottolineato come ogni studio abbia impiegato un tipo diverso di PRP. Lo studio pubblicato da Filardo et al. [7], che ha il più lungo follow-up in letteratura (1 anno), non riporta alcuna differenza complessiva tra PRP e HA in termini di risultati clinici e misurazioni oggettive in qualsiasi valutazione di follow-up.

Pertanto, nel caso di OA avanzata, il PRP non sembra essere superiore a viscosupplementazione; una conclusione simile è stata raggiunta anche nello studio di Sanchez et al. [6], che è stato in grado di dimostrare solo una migliore percentuale di "responders" (pazienti con riduzione di almeno il 50% del dolore) nel gruppo PRP rispetto ai pazienti trattati con viscosupplementazione. Al contrario, Cerza et al [8] hanno riportato risultati significativamente migliori per ACP anche per OA di grado III; da sottolinerare che hanno usato diversi emoderivati con follow-up limitato a 6 mesi.

Tutti gli studi randomizzati riguardano l'applicazione di PRP in pazienti affetti da differenti stadi di malattia, da condropatie a grave OA. Pertanto non è possibile trarre conclusioni in merito alla possibilità di applicare questo metodo ad una specifica fase della patologia cartilaginea degenerativa. Ciò che emerge può essere considerato solo un "suggerimento" per evitare l'uso indiscriminato del PRP, che sembra offrire benefici clinici, ma non può ancora essere considerato il trattamento di prima scelta per la patologia cartilaginea del ginocchio [24]. La situazione risulta meno chiara se vengono considerate l'anca e la caviglia, sia per la scarsità di studi in letteratura sia per la qualità inferiore dei lavori pubblicati. Un solo studio randomizzato controllato è stato pubblicato con lo scopo di valutare il potenziale del PRP nel trattamento di difetti osteocondrali del dome astragalico [15], ma il piccolo numero di pazienti inclusi e il follow-up di sole 7 settimane sono importanti limitazioni. L'OA d'anca è stata oggetto di 4 studi, due dei quali [18 20] caratterizzati da un basso numero di pazienti inclusi (circa 40); il più recente includeva più di 100 pazienti [21], divisi in tre gruppi di trattamento, al fine di valutare

non solo l'efficacia di PRP contro HA, ma anche il potenziale della loro combinazione. I risultati migliori, ad un anno di follow-up, sono stati ottenuti dal gruppo con PRP senza nessun contributo offerto dall'aggiunta di HA: in ogni caso questo studio non è sufficiente a dimostrare pienamente l'applicazione del PRP nell'osteoartrosi, considerando i risultati controversi riportati dai precedenti studi minori. Al momento attuale il problema principale relativo al PRP è la grande variabilità tra i diversi preparati.

La cellularità è forse l'aspetto più dibattuto riguardo la composizione del PRP: leucociti, monociti, macrofagi e altre cellule sono presenti in proporzioni variabili secondo il metodo di produzione adottato. In particolare, i possibili risultati negativi dei leucociti sono emersi da studi in vitro che hanno mostrato effetti deleteri in termini di infiammazione, migrazione cellulare e formazione/degradazione delle molecole della matrice. Tuttavia, nonostante questi risultati, fino ad oggi, nessuno studio clinico ha dimostrato la superiorità del PRP povero di leucociti rispetto alla formulazione ricca di leucociti, sottolineando così la grande complessità dell'ambiente in vivo e della patogenesi della malattia cartilaginea, difficilmente riproducibile in vitro. Al di là della cellularità, diverse altre variabili devono essere considerate, come ad esempio le procedure di preparazione, i metodi di attivazione, le modalità di stoccaggio, i protocolli applicativi, e molti altri aspetti che potrebbero non essere di secondaria importanza per la determinazione delle proprietà PRP e la sua efficacia clinica. Il numero di variabili da prendere in considerazione è così alto che è facilmente ipotizzabile che alcune formulazioni PRP possano non essere ideali per il trattamento delle patologie cartilaginee rispetto ad altri. È infatti auspicabile che la ricerca debba muoversi verso l'identificazione delle migliori formulazioni di PRP che mirino a promuovere la guarigione della cartilagine e dell'omeostasi articolare. Al momento siamo ancora lontani da questo obiettivo e i clinici dovrebbero ricordare che l'utilizzo di un prodotto derivato dal sangue autologo, seppur sicuro, non è garanzia di efficacia.

La grande varietà di prodotti descritti in letteratura su questo tipo di trattamento biologico (PRP, PRGF, ACP, PL, ecc.), rappresentano la grande complessità di questo campo e spiegano le difficoltà emerse nell'analisi degli studi pubblicati a riguardo. In passato sono stati effettuati vari tentativi volti a classificare i prodotti del PRP, ma la natura biologica di questo approccio autologo non aiuta la standardizzazione e, al momento attuale, non esiste una classificazione utile da adottare nella pratica clinica. Anche l'identificazione di macro-categorie ha più un valore teorico che un'utilità pratica. Tuttavia, stanno emergendo nuove scoperte sull'importanza di variabili "tecniche" e biologiche che probabilmente aiuteranno ad ottimizzare i concentrati piastrinici e la sua conseguente applicazione clinica in futuro. In conclusione, fin quando non saranno sviluppate nuove generazione di prodotti appositamente concepiti per il trattamento della patologia osteo-cartilaginea, i clinici devono essere consapevoli delle attuali opzioni di trattamento, del loro potenziale e delle relative limitazioni.

Conclusioni

Il PRP è un trattamento sicuro ma la letteratura attuale fornisce prove inconcludenti sulla sua reale efficacia nella gestione della patologia cartilaginea. Il miglioramento in questo campo passerà attraverso la comprensione dei meccanismi di interazione tra PRP e i processi eziopatogenetici e rigenerativi della cartilagine, nonché l'identificazione delle modalità di applicazione, del tipo di paziente e di lesione che possono beneficiare di questo trattamento. Finché ulteriori studi di alta qualità non confermeranno le indicazioni, risultati e limiti suggeriti dalla letteratura disponibile, il PRP dovrebbe essere considerato come un trattamento di seconda linea ed eseguito nel contesto di studi controllati, piuttosto che applicato indiscriminatamente nella pratica clinica.

Bibliografia

1 Cutolo M, Berenbaum F, Hochberg M, et al. *Commentary on recent therapeutic guidelines for osteoarthritis*. Semin Arthritis Rheum 2015;44:611-7.

2 Jacobs JJ, Jevsevar DS, Brown GA, et al. *AAOS Osteoarthritis Guideline: transparency and credibility*. Arthroscopy 2014;30:656-8.

3 Filardo G, Kon E, Longo UG, et al. *Non-surgical treatments for the management of early osteoarthritis*. Knee Surg Sports Traumatol Arthrosc. 2016 Apr 4. Epub ahead of print Review.

4 Kon E, Filardo G, Drobnic M, et al. *Non-surgical management of early knee osteoarthritis*. Knee Surg Sports Traumatol Arthrosc 2012;20:436-449.

5 Kon E, Filardo G, Di Matteo B, et al. *PRP for the treatment of cartilage pathology*. Open Orthop J 2013;7:120-8.

6 Sánchez M, Fiz N, Azofra J, et al. *A randomized clinical trial evaluating plasma rich in growth factors (PRGF-Endoret) versus hyaluronic acid in the short-term treatment of symptomatic knee osteoarthritis*. Arthroscopy 2012;28:1070-8.

7 Filardo G, Di Matteo B, Di Martino A, et al. *Platelet-rich plasma intra-articular knee injections show no superiority versus viscosupplementation: a randomized controlled trial*. Am J Sports Med 2015;43:1575-82.

8 Cerza F, Carnì S, Carcangiu A, et al. *Comparison between hyaluronic acid and platelet-rich plasma, intra-articular infiltration in the treatment of gonarthrosis*. Am J Sports Med 2012;40:2822-7.

9 Patel S, Dhillon MS, Aggarwal S, et al. *Treatment with platelet-rich plasma is more effective than placebo for knee osteoarthritis: a prospective, double-blind, randomized trial*. Am J Sports Med 2013;41:356-64.

10 Smith PA. *Intra-articular autologous conditioned plasma injections provide safe and efficacious treatment for knee osteoarthritis: an fda-sanctioned, randomized, double-blind, placebo-controlled clinical trial*. Am J Sports Med 2016 Feb 1. pii: 0363546515624678.

11 Forogh B, Mianehsaz E, Shoaee S, et al. *Effect of single injection of Platelet-Rich Plasma in comparison with corticosteroid on knee osteoarthritis: a double-blind randomized clinical trial*. J Sports Med Phys Fitness 2015 Jul 14. Epub ahead of print

12 Dhollander AA, De Neve F, Almqvist KF, et al. *Autologous matrix-induced chondrogenesis combined with platelet-rich plasma gel technical description and a five pilot patients report*. Knee Surg Sports Traumatol Arthrosc 2011;19:536-42.

13 Siclari A, Mascaro G, Gentili C, et al. *A Cell-free Scaffold-based cartilage repair provides improved function hyaline-like repair at one year*. Clin Orthop Relat Res 2012;470:910-9.

14 Buda R, Vannini F, Cavallo M, et al. *Osteochondral lesions of the knee: a new one-step repair technique with bone-marrow-derived cells*. J Bone Joint Surg Am 2010;92:2-11.

15 Mei-Dan O, Carmont MR, Laver L, et al. *Platelet-rich plasma or hyaluronate in the management of osteochondral lesions of the talus*. Am J Sports Med 2012;40:534-41.

16 Giannini S, Buda R, Vannini F, et al. *One-step bone marrow-derived cell transplantation in talar osteochondral lesions*. Clin Orthop Relat Res 2009;467:3307-20.

17 Giannini S, Buda R, Cavallo M, et al. *Cartilage repair evolution in post-traumatic osteochondral lesions of the talus: from open field autologous chondrocyte to bone-marrow-derived cells transplantation*. Injury 2010;41:1196-203.

18 Battaglia M, Guaraldi F, Vannini F, et al. *Platelet-rich plasma (PRP) intra-articular ultrasound-guided injections as a possible treatment for hip osteoarthritis: a pilot study*. Clin Exp Rheumatol 2011;29:754.

19 Battaglia M, Guaraldi F, Vannini F, et al. *Efficacy of ultrasound-guided intra-articular injections of platelet-rich plasma versus hyaluronic acid for hip osteoarthritis*. Orthopedics 2013;36:e1501-8.

20 Sánchez M, Guadilla J, Fiz N, et al. *Ultrasound-guided platelet-rich plasma injections for the treatment of osteoarthritis of the hip*. Rheumatology (Oxford) 2012;51:144-50.

21 Dallari D, Stagni C, Rani N, et al. *Ultrasound-guided injection of platelet-rich plasma and hyaluronic acid, separately and in combination, for hip osteoarthritis: a randomized controlled study*. Am J Sports Med 2016 Jan 21. pii: 0363546515620383. Epub ahead of print

22 Vannini F, Di Matteo B, Filardo G. *Platelet-rich plasma to treat ankle cartilage pathology - from translational potential to clinical evidence: a systematic review*. J Exp Orthop 2015;2:2.

23 Di Matteo B, Filardo G, Kon E, et al. *Platelet-rich plasma: evidence for the treatment of patellar and Achilles tendinopathy - a systematic review*. Musculoskelet Surg 2015;99:1-9.

24 Di Matteo B, Kon E, Filardo G. *Intra-articular platelet-rich plasma for the treatment of osteoarthritis*. Ann Transl Med 2016;4:63.

Giornale Italiano di Ortopedia e Traumatologia
2016;42(Suppl. 1):S67-S72

R. Capanna[1]
P. De Biase[2]
Commissione Studi sulla Biologia e Rigenerazione Tessutale SIOT[3]

[1] Università di Pisa. Clinica Ortopedica; [2] Azienda ASL Sud Est Toscana, PO San Donato, Arezzo. UO Ortogeriatria; [3] Commissione SIOT Studi sulla Biologia e Rigenerazione Tissutale: Prof. S. Giannini, Prof. M. d'Imporzano, Prof. A. Schiavone Panni, Prof. G. M. Calori, Prof. M. Ronga, Prof. U. Tarantino, Dr. U.G. Longo, Prof. ssa M.L. Brandi, Dr. F. Bambi, D.ssa E. Kon, D.ssa O. Gonzato, Prof. D. Donati, Prof. R. Cancedda

Le cellule staminali mesenchimali in Ortopedia. Quali, come, perché

Why, how and which mesenchimal stem cells to use in orthopaedic surgery

Riassunto

La biologia ossea e le cellule staminali sono sempre state intimamente legate fin dagli inizi della medicina sperimentale. Questo già molto tempo prima che il termine di Medicina Rigenerativa divenisse abusato nella letteratura. Le cellule staminali presenti nell'osso sono state studiate approfonditamente ed in particolare la contemporanea presenza di due linee cellulari come l'ematopoietica e l'osteogenica ha sempre raccolto l'interesse della scienza. A tale riguardo il trapianto di cellule staminali ematopoietiche prelevate dal midollo osseo ed espanse in vitro rappresenta una delle maggiori innovazioni scientifiche nel campo della biologia applicata alla terapia. Dopo questo successo l'idea di poter utilizzare il prelievo di cellule mesenchimali per il trattamento delle patologie ossee ha trovato un nuovo impulso e il recente concetto di "nicchia" ha spinto ulteriormente avanti la nostra comprensione del funzionamento delle cellule rendendo possibile l'inizio di studi mirati al trattamento delle condropatie degenerative, delle necrosi epifisarie, l'osteoporosi e le mancate guarigioni delle fratture.

Parole chiave: cellule mesenchimali, midollo osseo autologo, pseudoartrosi, osteonecrosi, ingegneria tissutale

Summary

Bone biology and stem cells are tightly linked both by conceptually and experimentally recent, well before regenerative medicine becomes an overused term. Cells of bone are very well studied and this is the place where two lineages of stem cells coordinate the hematopoiesis and bone systems. The hematopoietic stem cell transplantation has been one of the most appealing concept and innovation in "biologic" therapies. Nowadays the concept of "niche" has allowed for new interesting development and comprehension of stem cell biology and will probably lead to improved application in the biological approach to bone diseases, like arthritis, osteonecrosis, osteoporosis and post-traumatic conditions.

Key words: *mesenchimal stem cell, autologous bone marrow, non unions, osteonecrosis, tissue engineering*

Introduzione

Negli ultimi anni abbiamo assistito ad un interesse crescente nei confronti della medicina rigenerativa sia in ambito scientifico, sia negli organi di stampa non specialistica dove frequentemente sentiamo parlare di cellule staminali. Sempre più attenzione viene data alla ricerca di interventi, laddove ve ne sia la necessità, che siano più sovrapponibili alla fisiologia naturale dell'organismo, cercando di utilizzare fattori propri dell'organismo, come le cellule staminali o i fattori di crescita, che favoriscano e attivino i necessari processi di guarigione e rigenerazione. Infatti, se gli anni '80 e '90 sono stati gli anni della protesica, il nuovo millennio sembra essere diventato l'era della rigenerazione biologica. Negli ultimi anni, infatti, la medicina rigenerativa, attraverso tecniche di ingegneria tessutale, è diventata uno dei campi più innovativi e promettenti.

Indirizzo per la corrispondenza:
Pietro De Biase
UOs Ortogeriatria ASL Sud Est Toscana
via Pietro Nenni
52100 Arezzo
piedeb@gmail.com

La medicina rigenerativa si suddivide in terapia cellulare, che non utilizza scaffold, e in ingegnerizzazione dei tessuti, che usa gli scaffold come supporto per la rigenerazione. L'ingegneria tissutale, in sintesi, si propone di riparare o rigenerare i tessuti utilizzando prodotti ingegnerizzati in grado di sostituire funzionalmente, durante la rigenerazione, la porzione lesa e di integrarsi, alla fine del processo, con il tessuto ospite, evitando il ricorso a "pezzi di ricambio" come le protesi. L'ingegneria dei tessuti ha quindi un carattere interdisciplinare, che applica principi di biologia e ingegneria per lo sviluppo di sistemi in grado di restituire, conservare e migliorare le funzioni del tessuto danneggiato. L'ortopedia è una delle branche chirurgiche dove sono stati ottenuti molti risultati e dove dalla ricerca si è passati all'impiego clinico. In questo ambito, infatti, la medicina rigenerativa, con l'utilizzo di cellule staminali, è entrata a pieno titolo nella pratica clinica, quando, in particolari condizioni patologiche o traumatiche nelle quali vi sia stata perdita di sostanza ossea, vi è la necessità di rigenerare l'osso.

In questa ottica di ingegneria tessutale il presente scritto si occuperà della componente cellulare del processo di ingegneria tessutale. Infatti bisogna ricordare che la rigenerazione ossea necessita della sinergia di fenomeni osteogenetici, osteinduttivi ed osteoconduttivi. L'utilizzo delle cellule staminali (Mesenchimal Stem Cells – MSC) nei difetti di guarigione ossea non fa altro che implementare una spinta rigenerativa già presente all'interno dell'organismo nei casi in cui si ha un danneggiamento dei tessuti. Le cellule staminali contribuiscono normalmente, all'omeostasi dei tessuti, intervenendo nel turnover cellulare fisiologico o, in caso di danno tissutale, "rimpiazzando" le cellule andate perse.

Da un punto di vista funzionale la cellula staminale è un'entità clonale capace di autorinnovamento (self-renewal) e di multipotenzialità.

- La clonogenicità è la capacità di una singola cellula di dare origine a un clone di cellule identiche a se stessa.
- La capacità di auto-mantenimento (self-renewal) è la capacità di dividersi indefinitamente e generare cellule figlie aventi le medesime proprietà della cellula madre.
- La multipotenzialità è la capacità di differenziare in più tipi cellulari a seconda degli stimoli biologici che la cellula staminale riceve.
- Si possono raggruppare le cellule in una scala gerarchica che tiene conto della loro potenzialità:
  - Totipotenza: capacità di una cellula embrionale di dare origine a tutti i tipi cellulari dell'embrione e degli annessi embrionali;
  - Pluripotenza: capacità di una cellula embrionale di dare origine a tutti i tipi cellulari di tutti i tessuti dell'embrione;
  - Multipotenza: capacità di una cellula dell'adulto di dare origine a tutti i tipi cellulari di un tessuto;
  - Oligopotenza: capacità di una cellula dell'adulto di dare origine a più di un tipo cellulare;
  - Monopotenza: capacità di una cellula dell'adulto di dare origine ad un solo tipo cellulare (http://www.ema.europa.eu/docs/en_GB/document_library/Scientific_guideline/2011/02/WC500101692.pdf).

Attualmente in Italia è possibile utilizzare cellule staminali adulte. In particolare la legislazione europea ha identificato l'utilizzo delle cellule staminali espanse in ambito terapeutico come un vero e proprio farmaco, distinguendo tra trapianto minimamente manipolato, dove le staminali sono semplicemente concentrate, estensivamente manipolato, dove si effettua un'espansione in vitro con la successiva differenziazione condizionata e la bioingegneria tissutale, dove in vitro si preparano costrutti costituiti da scaffold e cellule più o meno differenziate. Al momento di questa pubblicazione l'European Medicines Agency (EMA) ha definito quali siano da considerare terapie avanzate con il Regolamento (EC) N 1394/2007 (http://ec.europa.eu/health/files/eudralex/vol-1/reg_2007_1394/reg_2007_1394_en.pdf) e ha introdotto un Comitato di controllo. Nel dicembre 2014 l'EMA ha approvato il primo farmaco ad uso umano basato su cellule staminali autologhe, Holoclar®, pensato per trattare una patologia corneale.

MSC nei ritardi di guarigione e pseudoartrosi

L'utilizzo di innesti ossei è diffuso in tutti i tipi di chirurgia sull'apparato muscolo scheletrico. Una delle prime patologie in cui è stato provato l'utilizzo delle cellule staminali mesenchimali (MSC) prelevate attraverso il midollo osseo è stata la mancata guarigione. Già nel 1989 Connolly [1] riportava l'efficacia di un concentrato midollare nella guarigione di un difetto osseo nell'animale. Da allora numerosi studi sono stati pubblicati, sia riportanti un utilizzo percutaneo del concentrato midollare che un utilizzo congiunto ad altri fattori di crescita.

Trattamento percutaneo

Il trattamento percutaneo delle mancate guarigioni con infiltrazione locale di midollo osseo autologo concentrato (Bone Marrow Autologous Concentrate - BMAC) ha visto, dopo le prime pubblicazioni sperimentali, una diffusione importante in seguito alla pubblicazione del lavoro di Hernigou sul trattamento delle pseudoartrosi tibiali con BMAC con metodica percutanea. Lo studio di Hernigou [2] compiuto su un campione di 60 pazienti con fratture tibiali dimostrò che la variabile più importante nel trattamento era la presenza di un numero elevato di cellule nel preparato

di midollo osseo utilizzato per l'infiltrazione. Nei pazienti in cui la preparazione era carente in MSC, tale efficacia veniva meno e si aveva un insuccesso della tecnica.
Attualmente raccomandiamo la tecnica percutanea nei casi in cui non vi sia un difetto osseo critico e la distanza tra i due monconi, adeguatamente stabilizzati, non sia superiore a 5 mm. In tali casi l'infiltrazione di midollo osseo autologo può essere considerata una tecnica valida anche per affrontare i ritardi di guarigione, in alternativa a tecniche fisiche (magnetoterapia, ultrasuoni pulsati a bassa intensità), tecniche meccaniche (dinamizzazione) o tecniche biologiche più invasive (innesto osseo autologo fresco).

Trattamento aperto

In casi di instaurata pseudoartrosi le metodiche a disposizione del chirurgo sono molteplici, ma vanno individualizzate in base al tipo di paziente e di pseudoartrosi da trattare. Oltre le varie classificazioni che possono essere di aiuto nella decisione consigliamo sempre di ripensare a quella che è la teoria del "diamante" [3] che valuta la necessità di apporto biologico, strutturale o meccanico per portare a guarigione la pseudoartrosi.
Sono diverse le pubblicazioni che introducono il BMAC come parte dell'innesto utilizzato per trattare le pseudoartrosi con ottimi risultati [4 5]. Alcuni di questi lavori non utilizzano il classico prelievo dalla cresta iliaca, ma una tecnica di alesaggio del canale midollare femorale (Reaming Irrigation Aspirate – RIA) che permette di aspirare il materiale di alesaggio del canale midollare e filtrarlo per ottenere un composto ricco di MSC e fattori di crescita che poi viene utilizzato come un innesto osseo autologo. Tale tecnica ha dimostrato di poter ottenere un innesto superiore anche a quello di cresta iliaca sia biologicamente sia per il risultato clinico, con un minor numero di complicazioni e problemi del sito donatore [6-8].
Nella casistica personale [9] degli autori sono stati trattati con l'utilizzo di MSC e fattori di crescita dal giugno 2002 al dicembre 2012 novanta pazienti, 49 maschi e 41 femmine con un'età media di 47 anni (da 16 a 83). Ventitré pazienti presentavano una pseudoartrosi dell'arto superiore, 15 dell'omero, 6 dell'ulna e 2 del radio. L'arto inferiore era invece colpito nei restati 67 casi, dei quali 37 riguardavano il femore e 30 la tibia. In 74 casi all'intervento fu eseguita una tecnica aperta con modifica dei mezzi di sintesi, placca in 15 casi di arto superiore e chiodo in 59 casi di arto inferiore. I restanti casi furono trattati con metodica percutanea. Dal primo intervento per la frattura al nostro intervento l'intervallo medio era di 27 mesi (da 7 a 107). In 7 casi il nostro era il primo trattamento per la pseudoartrosi, negli altri casi la media era di 2,2 trattamenti precedenti. La percentuale finale di guarigione è stata del 89,7 %. In particolare la guarigione dei pazienti sottoposti a trattamento percutaneo è stata del 62,5%. In base a questi risultati non consigliamo più il trattamento percutaneo delle pseudoartrosi, ma solo dei ritardi di guarigione o casi selezionati di pazienti con un difetto osseo minore od uguale ai 5 mm.

MSC e osteonecrosi

L'osteonecrosi della testa del femore, esclusa l'eziologia traumatica, è frequentemente associata a vari fattori di rischio come abuso di alcool, terapie steroidee, anemia falciforme, disordini di tipo ematologico o malattie autoimmuni, trapianto d'organi, malattia di Gaucher, gravidanza e molti altri fattori misconosciuti. Alterazioni del numero e della qualità delle cellule progenitrici della serie ossea sono state descritte e l'ipotesi che tali anomalie siano alla base della patologia è confermata. Sicuramente la patogenesi ha aspetti multifattoriali che comprendono anche alterazioni della vascolarizzazione; tali condizioni locali conducono ad un inadeguata riparazione e rimodellamento dell'osso che esita nel crollo dell'osso subcondrale. Le MSC adulte possono essere isolate dal midollo osseo; hanno la capacità di differenziare in osteoblasti e di promuovere la formazione di nuovi vasi sia grazie alla presenza di progenitori endoteliali che di citochine e fattori di crescita prodotti dalle cellule del midollo come il VEFG. Tali caratteristiche ("homing", secrezioni di fattori paracrini che inducano migrazione, differenziazione e angiogenesi) rendono queste cellule ideali per il loro utilizzo in questa patologia. È stata ben documentata la capacità di produrre matrice osteoide dietro opportuni stimoli o in presenza di scaffold di idrossiapatite o similari.
Attualmente il ruolo delle cellule staminali nel mediare la rigenerazione tissutale rimane da chiarire, in quanto gli studi in vitro e preclinici hanno evidenziato come le cellule staminali potessero differenziare verso linee tissutali specifiche ma è stato anche dimostrato come poche cellule siano in grado di sopravvivere una volta impiantate in un sito specifico. Hernigou e Beaujean [10] hanno riportato una serie di 189 anche (116 pz) trattati con BMC-A con follow-up tra 5 e 10 anni con risultati soddisfacenti in tutte le scale di valutazione (HHS, valutazione radiografica e indicazioni alla sostituzione protesica) con miglior outcome dei pazienti con stadi non avanzati. Inoltre sono stati pubblicati studi con gruppi di controllo in cui l'outcome dei pazienti trattati con sola core decompression era inferiore al trattamento con BMC. Gangji e Hauzer [11] hanno pubblicato una serie di pazienti inclusi in uno studio prospettico controllato rispetto ai due trattamenti. Inoltre sempre Ganji [12] ha riportato i dati di uno studio prospettico randomizzato in doppio cieco con follow up a 5 anni confrontando la CD e la CD + BMC confermando un'elevata incidenza di

progressione di malattia nei pz trattati con sola CD (8/11) contro 3/13 trattati con BMC. Nel 2008 Hernigou in un'analisi retrospettiva ha analizzato i dati relativi a 342 pz (534 anche) trattati per ON con BMC con FU a 12 anni, dimostrando una riduzione del volume di necrosi in 371 pz e una progressione del quadro in 94 pz, concludendo che il BMC è indicato in particolare negli stadi precoci (pre collasso) e sintomatici. Wang [13] ha riportato i dati relativi ad una serie di 59 anche (45 pz) con stadi ARCO da I a IIIA, con miglioramento medio dell'HHS da 71 a 83 (11% di fallimenti). Sono stati inoltre riportati trattamenti combinati di terapia cellulare e convenzionale, dove la core decompression è associata non solo alla iniezione di MSC ma anche all'utilizzo di scaffold biologici
come idrossiapatite e bone graft autologo da cresta iliaca o non biologici come cemento e chiodi in tantalio [14].
Recentemente sono comparsi ulteriori studi in letteratura che dimostrano sia mediante metanalisi dei dati già disponibili, sia mediante studi prospettici randomizzati che l'utilizzo di un concentrato di midollo osseo autologo sia più efficace del solo trattamento di core decompression della testa [15-17].
Nella casistica personale degli autori sono stati trattati 23 pazienti dal 2006 al 2010 per osteonecrosi idiopatica della testa femorale, per un totale di 28 anche trattate. In tutti i casi abbiamo utilizzato una tecnica di core decompression associata ad iniezione di MSC sotto forma di BMAC associata a innesto omologo. In 11 casi è stato associato l'utilizzo di proteina morfogenetica ossea (BMP-7). Abbiamo riscontrato in 6 anche la progressione della necrosi con necessità di passare ad un trattamento protesico. Nelle restanti 22 anche (78,6%) invece il grado di compromissione articolare si è mantenuto invariato o è migliorato, non richiedendo ulteriori trattamenti.

MSC e lesioni pseudotumorali

Analizzando i dati presenti in letteratura troviamo diverse tecniche chirurgiche utilizzate per il trattamento delle lesioni pseudotumorali ossee. Tali lesioni per molti anni sono state trattate con una tecnica che prevede lo svuotamento della lesione, la cruentazione delle pareti e l'apertura di una comunicazione con il canale midollare. Questa metodica chirurgica lascia però un difetto osseo, un "gap", che può essere relativamente ampio e ha bisogno di parecchio tempo per guarire. L'utilizzo di un innesto osseo fa in modo che si acceleri la guarigione ed evita ai pazienti un prolungato periodo di handicap. Per accelerare il processo di guarigione l'utilizzo dell'innesto osseo autologo è stato sempre considerato il "gold standard".
Tuttavia, quando ci troviamo a trattare lesioni di grandi dimensioni, vi è la necessità di espiantare notevoli volumi di osso autologo e ciò porta a una notevole disabilità nel sito di espianto. Per eludere le complicazioni che porta con sé il trapianto autologo, sono stati sempre più utilizzati innesti ossei omologhi da donatori o sostituti di sintesi. Purtroppo né i sostituti ossei omologhi né i sostituti ossei sintetici (per esempio la ceramica) hanno la potenzialità osteoconduttiva, osteoinduttiva e osteogenetica che ha naturalmente l'osso autologo. L'aggiunta di fattori di crescita e di MSC ottenute da un BMAC ha permesso di ottenere un innesto osseo in cui sia stata rispristinata la capacità ostegenetica e osteinduttiva. Tale arricchimento può essere eseguito sia come aggiunta ad un innesto osseo omologo o sintetico, sia anche come metodica percutanea nel trattare le cisti ossee semplici o aneurismatiche.
Gli autori hanno riportato in un precedente lavoro [18] i risultati di 103 pazienti, per un totale di 131 procedure. Il campione era costituito da 65 maschi e 38 femmine e l'età media era di 18 anni (intervallo 5-67 anni). Le lesioni trattate sono state identificate istologicamente come 41 cisti ossee semplici, 34 cisti ossee aneurismatiche, 6 cisti ossee aneurismatiche associate a displasia fibrosa, 6 tumori a cellule giganti in stadio I, 5 fibromi non ossificanti, 3 istocitomi fibrosi benigni, 3 condroblastomi, 1fibroma istocitico gigante, 1 condroblastoma, 1 condrosarcoma, 1 tumore desmoide e 1 adamantinoma. I pazienti sono stati valutati da un punto di vista sia clinico sia radiologico a 1, a 3, a 6 mesi e a un anno dall'intervento chirurgico. I pazienti sono stati seguiti sino a completa guarigione e successivamente il follow-up è continuato ogni 6 mesi per due anni nelle lesioni pseudotumorali e per cinque anni nei tumori benigni. Considerando la tecnica di prelievo e trattamento del midollo osseo autologo come una variante ai fini della guarigione, abbiamo osservato che circa la metà degli interventi (n=61) è stata effettuata con la metodica Sepax, mentre i restanti interventi (n=70) sono stati eseguiti con la metodica RegenLab. La percentuale di guarigione è stata simile con entrambi i trattamenti. Per quanto riguarda la variabile relativa alla tecnica chirurgica utilizzata, i 38 pazienti operati con tecnica percutanea sono guariti nel 50% dei casi (19 pazienti) con una singola infiltrazione di midollo osseo concentrato; altri 5 pazienti sono guariti dopo la seconda infiltrazione e solo 1 paziente è guarito con tre infiltrazioni, per un totale di guarigioni ottenute con questa tecnica del 66%. I pazienti operati con tecnica aperta sono un numero totale di 69 (65 pazienti come prima scelta di trattamento e 4 pazienti come seconda scelta di trattamento dopo fallimento della tecnica percutanea). In questi pazienti la percentuale di guarigione ottenuta è stata dell'88,4%.
Altri autori [19] hanno riportato come l'infiltrazione di matrice ossea demineralizzata insieme a midollo osseo autologo abbia portato a guarigione 11 di 13 cisti aneurismatiche

di cui 6 già sottoposte ad intervento aperto. La tecnica di infiltrazione di BMAC per il trattamento percutaneo delle cisti ossee per le quali c'è l'indicazione al trattamento classico di Scaglietti è oramai usata correntemente.

MSC e difetti cartilaginei

Le lesioni della cartilagine articolare sono una malattia che favorisce attraverso la degradazione della superficie articolare ed il secondario coinvolgimento dell'osso subcondrale la progressione dell'artrosi. L'artrosi colpisce almeno il 15% della popolazione ed è la seconda causa di disabilità nel mondo. Dei vari trattamenti proposti per contrastare l'artrosi nessuno in realtà è efficace nel rispristinare la biologia cartilaginea. Le MSC sono state proposte in questo senso, sia per la loro capacità di differenziazione condrogenica, sia per la loro capacità di stimolare la guarigione sia direttamente sia attraverso la secrezione di particolari molecole [20]. Pertanto in letteratura negli ultimi anni sono comparsi numerosi studi sull'utilizzo delle MSC nel trattamento delle lesione cartilaginee, sia come modalità iniettiva, sia come espansione cellulare su scaffold. Oltre alla MSC anche le cellule derivate dal tessuto adiposo (Adipose Derived Stromal Cell) sono state testate in questa patologia [21]. Giannini e collaboratori hanno riportato in diversi studi il risultato di MSC associate ad uno scaffold nel trattamento chirurgico di difetti cartilaginei del ginocchio e della caviglia, riportando risultati soddisfacenti, anche se con un progressivo peggioramento dopo i 24 mesi [22 23]. Risultati simili sono stati pubblicati per il trattamento delle lesioni ostecondrali del ginocchio sia da Buda [24] che da Gobbi [25]. Anche Gigante [26] e Skowronski [27], riportavano buoni risultati sia clinici che istologici con membrane collageniche sulle quali veniva diffuso il concentrato midollare autologo.

Un discorso a parte merita il trattamento con MSC derivate dal tessuto adiposo, le ADSC. Queste cellule mostrano una capcaità di differenziazione condrogenica inferiore alle MSC derivate dal midollo osseo [28]. La facilità di estrazione però e la loro relativa disponibilità ha favorito l'impiego clinico di tali cellule. In particolare l'uso clinico si è indirizzato verso la frazione vascolare stromale (SVF) che contiene non solo le ADSC, ma una popolazione cellulare eterogena e matrice extracellulare che si pensa possa replicare la "nicchia" di cui parlava Caplan, favorendo quindi l'efficacia delle cellule trapiantate. Koh [29], già nel 2012 riportava i primi risultati con le SVF prelevate dal corpo di Hoffa del ginocchio. I buoni risultati venivano confermati anche ad un successivo controllo a 24 mesi [30]. Gli stessi autori nel 2015 pubblicavano i risultati del trattamento dell'artrosi del ginocchio con un lavaggio artroscopico ed infiltrazione di SVF ottenuto dal grasso sottocutaneo [31]. Buoni risultati erano descritti ad uno che due anni sia clinicamente che macroscopicamente alla artroscopia di controllo.

Sebbene molti studi siano apparsi sull'utilizzo di MSC nelle lesioni cartilaginee, i numeri dei pazienti trattati, la presenza di altri fattori utilizzati, come il PRP, gli scaffold, l'acido ialuronico, non permettono ancora di trarre conclusioni definitive. In particolare l'utilizzo di ADSC o SVF ancora non può essere visto come un utilizzo ortotopico del tessuto trapiantato e pertanto va sempre inquadrato in uno studio clinico controllato. Ciò detto appare evidente come la ricerca abbia oramai considerato anche in una patologia su larga scala come le lesioni cartilaginee le promesse delle MSC come sufficienti a sostenere un interesse duraturo, correlato peraltro dai primi buoni risultati.

Conclusioni

Le MSC possono essere considerate oramai come un trattamento entrato di diritto nel ventaglio a disposizione dell'ortopedico. Come per molte tecniche è necessario ancora standardizzare il loro utilizzo e definire delle indicazioni scientificamente provate, identificando i pazienti che possano trarre realmente beneficio da tali procedure. Importante è circoscrivere le aspettative sia da parte del chirurgo che da parte dei pazienti che si sottopongono a questa terapia.

Non possiamo non rimarcare che siamo ancora nelle fasi iniziali di un campo di ricerca che ci può regalare dei risultati assolutamente sorprendenti e ci può traghettare in una nuova fase dell'ortopedia che passi dalla sostituzione alla rigenerazione.

Bibliografia

1 Connolly J, Guse R, Lippiello L, et al. *Development of an osteogenic bone-marrow preparation*. J Bone Joint Surg Am 1989;71:684-91.

2 Hernigou P, Poignard A, Beaujean F, et al. *Percutaneous autologous bone-marrow grafting for nonunions*. *Influence of the number and concentration of progenitor cells.* J Bone Joint Surg Am 2005;87:1430-7.

3 Giannoudis PV, Einhorn TA, Marsh D. *Fracture healing: the diamond concept*. Injury 2007;38:S3-6.

4 Fayaz HC, Giannoudis PV, Vrahas MS, et al. *The role of stem cells in fracture healing and nonunion*. Int Orthop 2011;35:1587-97.

5 Giannoudis PV, Gudipati S, Harwood P, et al. *Long bone non-unions treated with the diamond concept: a case series of 64 patients*. Injury 2015;46:S48-54.

6 Sagi HC, Young ML, Gerstenfeld L, et al. *Qualitative and quantitative differences between bone graft obtained from the medullary canal (with a Reamer/Irrigator/Aspirator) and*

the iliac crest of the same patient. J Bone Joint Surg Am 2012;94:2128-35.

7 Dawson J, Kiner D, Gardner W 2nd, et al. *The reamer-irrigator-aspirator as a device for harvesting bone graft compared with iliac crest bone graft: union rates and complications*. J Orthop Trauma 2014;28:584-90.

8 Kuehlfluck P, Moghaddam A, Helbig L, et al; HTRG-Heidelberg Trauma Research Group. *RIA fractions contain mesenchymal stroma cells with high osteogenic potency*. Injury 2015;46:S23-32.

9 Caldora P, Lup D, De Biase P, et al. *Il ritardo di consolidazione delle fratture: fattori biologici*. GIOT 2013;Supp 1:131-7.

10 Hernigou P, Beaujean F. *Treatment of osteonecrosis with autologous bone marrow grafting*. Clin Orthop Relat Res 2002:14-23.

11 Gangji V, Hauzeur JP, Matos C, et al. *Treatment of osteonecrosis of the femoral head with implantation of autologous bone-marrow cells. A pilot study.* J Bone Joint Surg Am 2004;86-A:1153-60.

12 Gangji V, DeMaertelaer V, Hauzeur JP. *Autologous bone marrow cell implantation in the treatment of non-traumatic osteonecrosis of the femoral head: five year follow up of a prospective controlled study*. Bone 2011;49:1005-9.

13 Wang BL, Sun W, Shi ZC, et al. *Treatment of nontraumatic osteonecrosis of the femoral head with the implantation of core decompression and concentrated autologous bone marrow containing mononuclear cells*. Arch Orthop Trauma Surg 2010;130:859-65.

14 Liu Y, Liu S, Su X. *Core decompression and implantation of bone marrow mononuclear cells with porous hydroxyapatite composite filler for the treatment of osteonecrosis of the femoral head*. Arch Orthop Trauma Surg 2013;133:125.

15 Ma Y, Wang T, Liao J, et al. *Efficacy of autologous bone marrow buffy coat grafting combined with core decompression in patients with avascular necrosis of femoral head: a prospective, double-blinded, randomized, controlled study*. Stem Cell Res Ther 2014;5:115.

16 Xu Li, Xian Xu, Wei Wu. *Comparison of bone marrow mesenchymal stem cells and core decompression in treatment of osteonecrosis of the femoral head: a meta-analysis*. Int J Clin Exp Pathol 2014;7:5024-30.

17 Tabatabaee RM, Saberi S, Parvizi J, et al. *Combining concentrated autologous bone marrow stem cells injection with core decompression improves outcome for patients with early-stage osteonecrosis of the femoral head: a comparative study*. J Arthroplasty 2015;30:11-5.

18 De Biase P, Campanacci DA, Beltrami G, et al. *Scaffolds combined with stem cells and growth factors in healing of pseudotumoral lesions of bone*. Int J Immunopathol Pharmacol 2011;24:11-5.

19 Docquier PL, Delloye C. *Treatment of aneurysmal none cysts by introduction of demineralized bone and autogenous bone marrow*. J Bone Joint Surg 2005;87:2253-8.

20 Caplan AI. *All MSCs are pericytes?* Cell Stem Cell 2008;3:229-30.

21 Filardo G, Perdisa F, Roffi A, et al. *Stem cells in articular cartilage regeneration*. J Orthop Surg Res 2016;11:42.

22 Giannini S, Buda R, Vannini F, et al. *One-step bone marrow derived cell transplantation in talar osteochondral lesions*. Clin Orthop Relat Res 2009;467:3307-20.

23 Giannini S, Buda R, Battaglia M, et al. *One-step repair in talar osteochondral lesions: 4-year clinical results and t2-mapping capability in outcome prediction*. Am J Sports Med 2013;41:511-8.

24 Buda R, Vannini F, Cavallo M, et al. *One-step arthroscopic technique for the treatment of osteochondral lesions of the knee with bone-marrow-derived cells: three years results*. Musculoskelet Surg 2013;97:145-51.

25 Gobbi A, Chaurasia S, Karnatzikos G, et al. *Matrix-induced autologous chondrocyte implantation versus multipotent stem cells for the treatment of large patellofemoral chondral lesions: a nonrandomized prospective trial*. Cartilage 2015;6:82-97.

26 Gigante A, Calcagno S, Cecconi S, et al. *Use of collagen scaffold and autologous bone marrow concentrate as a one-step cartilage repair in the knee: histological results of second-look biopsies at 1year follow-up*. Int J Immunopathol Pharmacol 2011;24:69-72.

27 Skowronski J, Skowronski R, Rutka M. *Large cartilage lesions of the knee treated with bone marrow concentrate and collagen membrane results*. Ortop Traumatol Rehabil 2013;15:69-76.

28 Koga H, Muneta T, Nagase T, et al. *Comparison of mesenchymal tissues-derived stem cells for in vivo chondrogenesis: suitable conditions for cell therapy of cartilage defects in rabbit*. Cell Tissue Res 2008;333:207-15.

29 Koh YG, Choi YJ. *Infrapatellar fat pad-derived mesenchymal stem cell therapy for knee osteoarthritis*. Knee 2012;19:902-7.

30 Koh YG, Jo SB, Kwon OR, et al. *Mesenchymal stem cell injections improve symptoms of knee osteoarthritis*. Arthroscopy 2013;29:748-55.

31 Koh YG, Choi YJ, Kwon SK, et al. *Clinical results and second-look arthroscopic findings after treatment with adipose-derived stem cells for knee osteoarthritis*. Knee Surg Sports Traumatol Arthrosc 2015;23:1308-16.

Giornale Italiano di Ortopedia e Traumatologia
2016;42(Suppl. 1):S73-S78

L. Massari

Dipartimento di Morfologia, Chirurgia e Medicina Sperimentale, Sezione di Clinica Ortopedica e Traumatologica, Ospedale "S. Anna", Università di Ferrara

La stimolazione biofisica articolare

Biophysical stimulation of the joints

Riassunto

La biofisica clinica, applicando le metodiche di indagine della farmacologia, sviluppa terapie fondate sull'impiego di stimoli fisici e pone le basi per una nuova farmacologia, nella quale è centrale lo studio di effetti dose-risposta che, mediando dalla farmacologia, chiameremo di fisico-dinamica.
Gli effetti dei campi elettromagnetici (I-ONE terapia) sulla cartilagine articolare sono stati studiati in modo approfondito, dimostrando uno specifico effetto agonista per il recettore adenosinico A2A che dimostra una spiccata attività di condroprotezione.
La I-ONE terapia è stata impiegata con successo nella prevenzione della degenerazione cartilaginea sia nelle fasi iniziali della osteoartrosi che dopo interventi sul ginocchio. La terapia trova indicazione elettiva dopo artroprotesi totale di ginocchio, in quanto limita la reazione infiammatoria dei tessuti articolari consentendo un rapido e completo recupero dei pazienti entro 6 mesi e nel lungo periodo a 2 anni.
La biofisica clinica articolare è certamente una opzione terapeutica importante, la scelta del trattamento si deve fondare sempre su una corretta diagnosi e una precisa indicazione, premesse fondamentali per un buon risultato.

Parole chiave: stimolazione biofisica, campi elettromagnetici pulsati, cartilagine, i-one terapia, fisico-dinamica

Summary

Clinical biophysics, applying the methods of pharmacological investigation, develops therapies based on the use of physical stimuli and sets the stage for a new pharmacology, in which investigation of dose-response effects is central to treatment development that, mediating from pharmacology, is called physical-dynamics.
The effects of electromagnetic fields (I-ONE therapy) on articular cartilage have been investigated. I-ONE therapy shows an agonist activity for the adenosine A2A receptor that results in chondroprotection of articular cartilage.
I-ONE therapy has been successfully used in the prevention of cartilage degeneration in the early stages of osteoarthritis and after knee surgery. The therapy is used after total knee arthroplasty, to limit the inflammatory reaction of the joint tissues, that will result in a fast and complete recovery of patients within six months, the positive effects of the treatment are maintained in the long term at 2 year follow-up.
The articular clinical biophysics is certainly an important therapeutic option, the treatment should always be based on diagnosis and proper indications, basic requirements for a successful clinical outcome.

Key words: *biophysical stimulation, pulsed electromagnetic field, cartilage, i-one therapy, physical-dynamics*

Indirizzo per la corrispondenza:
Leo Massari
Dipartimento di Morfologia Chirurgia e Medicina Sperimentale, Sezione di Clinica Ortopedica e Traumatologica, Ospedale "S. Anna", Università di Ferrara
via Aldo Moro, 8
44124 Ferrara
msl@unife.it

Introduzione

La biofisica clinica è l'idea fondante di una "*nuova farmacologia*" che impiega stimoli fisici soli o in associazione a farmaci per il trattamento di diverse patologie nell'uomo. Le tecniche di stimolazione biofisica possono essere impiegate in clinica da sole per aumentare, favorire le attività riparative e anaboliche dei tessuti. Queste caratteristiche fanno della stimolazione biofisica una efficace *"nuova farmacologia"*. La biofisica è un'area scientifica interdisciplinare che:

a) impiega metodi e teorie proprie della fisica per studiare i sistemi biologici;
b) studia come gli stimoli fisici, in particolare i campi elettromagnetici pulsati (CEMP) interagiscono con i sistemi biologici modificandone il comportamento: **stimolazione biofisica**.

Gli effetti biologici di questi stimoli sono legati agli specifici parametri fisici impiegati: frequenza, ampiezza, forma d'onda del segnale, durata dell'esposizione (Fig. 1).

La biofisica clinica applica i principi fondamentali della ricerca farmacologica e ne adotta le metodiche: in particolare studia la specificità dei segnali, ne indaga il meccanismo d'azione, le vie metaboliche interessate e ne valuta l'impiego in tutte quelle condizioni patologiche in cui il meccanismo d'azione individuato è rilevante per la cura.

La *nuova farmacologia* presuppone che gli effetti degli agenti fisici debbano essere descritti in termini di modulazione di una funzione cellulare, che sarà poi alla base del suo impiego clinico. Ogni volta che un agente fisico è in grado di modulare un'attività cellulare, per esempio un processo di membrana, l'effetto osservato sarà funzione specifico, anziché cellula o tessuto specifico. Se per esempio l'attività dello stimolo fisico è anti-infiammatoria può esser impiegato per risolvere una condizione infiammatoria in tessuti diversi. Anche per gli stimoli fisici, la conoscenza del meccanismo di azione dovrebbe sempre fornire la base razionale per l'impiego clinico, al fine di disegnare in modo coerente gli studi clinici e i relativi end-points.

Principi fondanti della biofisica clinica

I principi fondanti della biofisica clinica sono:

- la capacità dello stimolo fisico di agire in modo selettivo su target cellulari, localizzati sulla membrana cellulare, essendo la membrana la sede bersaglio dello stimolo;
- specificità dei segnali: l'effetto dipende dalle caratteristiche fisiche che lo compongono [1,2]. Per specificità si intende la capacità dell'agente fisico applicato al target biologico di ottenere una risposta che sia riconducibile

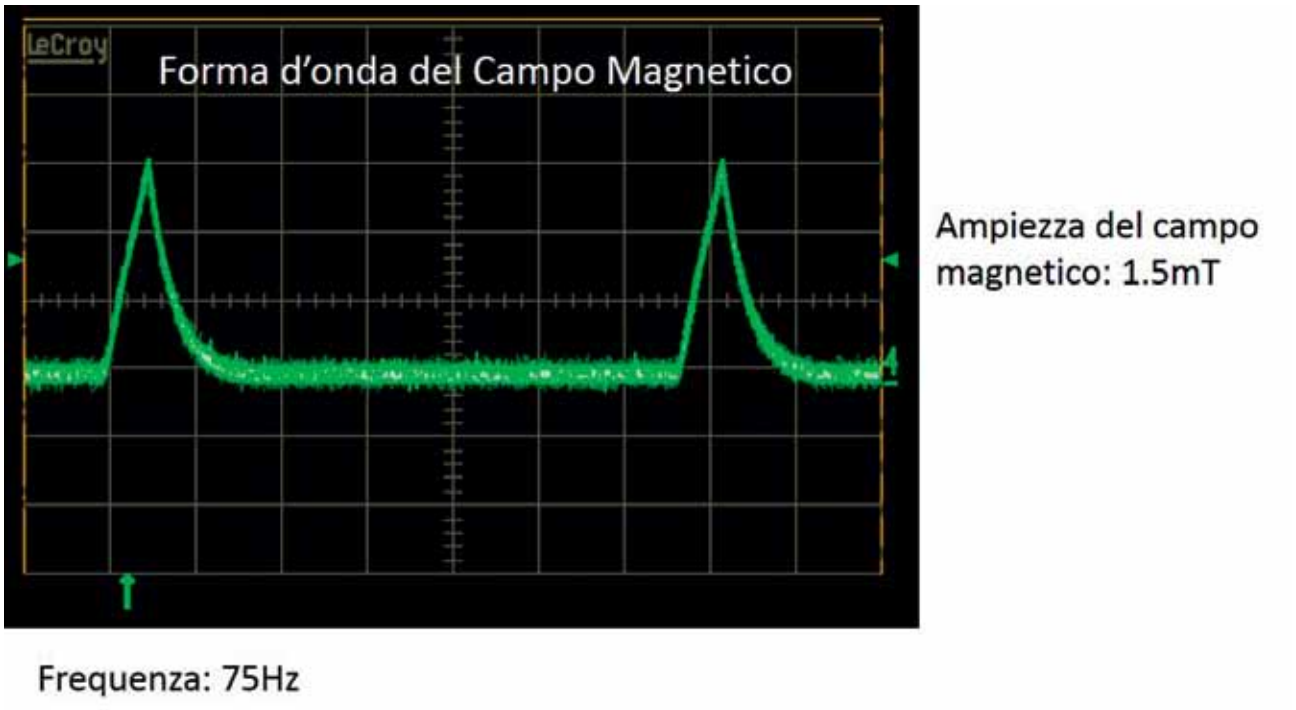

Figura 1. Forma d'onda del campo magnetico e specifici parametri fisici impiegati: frequenza e ampiezza del segnale.

alle sue caratteristiche fisiche: frequenza, durata, energia. Uno stimolo fisico, su diversi target biologici, potrà produrre diversi effetti.
- individuazione di effetti dose-risposta, che mediando dalla farmacologia chiameremo *fisico-dinamica*
- per un utile impiego in clinica il segnale deve mantenere le caratteristiche individuate come efficaci nella sede di patologia: **focalizzazione**.

Nell'ambito della biofisica clinica, la biofisica ortopedica è certamente l'area medico-chirurgica in cui queste idee si sono sviluppate, sono maturate e hanno trovato impiego nella pratica clinica quotidiana.

Biofisica articolare

L'incidenza di lesioni cartilagine è presente mediamente nel 65% dei pazienti sottoposti ad un'artroscopia di ginocchio. Per il tessuto cartilagineo le moderne metodiche di trattamento mirano a perfezionare le tecniche di riparazione e rigenerazione tissutale, promuovendo una forte attività anabolica del tessuto. Trattamenti chirurgici mini invasivi, come l'artroscopia, provocano una reazione infiammatoria, di entità variabile, ma difficilmente controllabile nel tempo e che può alterare l'omeostasi cellulare.
La condroprotezione indica l'insieme di quei trattamenti farmacologici, fisici, chirurgici, soli o combinati, che consentono di preservare l'integrità cartilaginea o che mirano a limitarne il danno dovuto a processi degenerativi, patologici e traumatici, ed a reazioni infiammatorie. Per impedire l'effetto nocivo dell'infiammazione sulla cartilagine, sono stati svolti studi che identificano le nuove molecole o le tecniche in grado di controllare tali processi dannosi (Fig. 2).

Azione adenosino agonista dei CEMP: terapia nella condroprotezione

Fisiologicamente l'infiammazione è controllata tramite il coinvolgimento dei recettori dell'adenosina, in particolare l'A2A e A3 [1 3]. Tra le metodiche di condroprotezione un ruolo fondamentale riveste la stimolazione biofisica mediante CEMP, come l'I-ONE terapia, che si è dimostrata in grado di:

a) incrementare l'attività anabolica dei condrociti e degli espianti cartilaginei [4];
b) prevenire gli effetti catabolici dell'infiammazione associata all'osteoartrosi, al trauma chirurgico o alla lesione cartilaginea stessa, grazie all'attività agonista per il recettore adenosinico A2A [1 5 6];
c) preservare il fenotipo condrocitario di MSCs in presenza di processi infiammatori e, conseguentemente, di evitare la formazione di tessuto fibrocartilagineo [6].

In vitro, sono stati osservati risultati su diversi modelli cellulari. In uno studio con neutrofili umani, la stimolazione biofisica media un forte effetto adenosina-agonista specifico per i recettori di A2A e A3, supportando un significativo effetto anti-infiammatorio dell'I-ONE terapia [1 3]. Inoltre, l'esposizione di sinoviociti, coltivati in presenza di molecole ad attività pro-infiammatoria (TNF-α o liposaccaride (LPS)), determina: *i*) una diminuzione del rilascio della PGE2, molecola coinvolta nel processo infiammatorio e importante mediatore del dolore; *ii*) una diminuzione dell'espressione dell'mRNA, della cicloossigenasi-2 (COX-2), enzima chiave nella produzione della PGE2 [5].
Queste osservazioni indicano che lo stimolo fisico può essere utilmente impiegato per controllare i processi infiammatori, proteggere la cartilagine articolare e, in ultima analisi, per ostacolare l'apoptosi cellulare.
Ex vivo, ricerche condotte con I-ONE terapia mostrano che impedisce la progressione della degenerazione della matrice cartilaginea, indotta dalle citochine pro-infiammatorie, come IL-1β, e favorisce le attività anaboliche condrocitarie, determinando un aumento della sintesi di proteoglicani [4]. Recentemente, si è dimostrato come I-ONE terapia eserciti una forte azione anabolica, in combinazione con il fattore di crescita IGF-1, anche su espianti di cartilagine umana, prelevata da pazienti con osteartrosi al ginocchio di grado I e III, secondo la classificazione ICRS. La terapia riveste un importante ruolo nel prevenzione

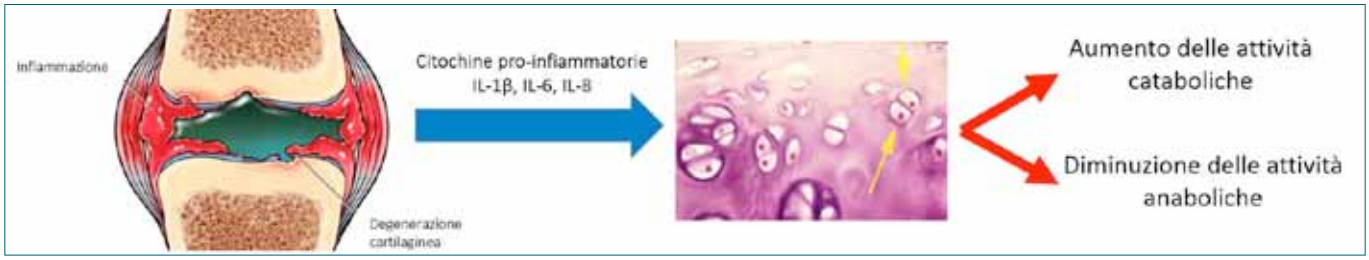

Figura 2. Effetto nocivo del processo infiammatorio sulla cartilagine articolare.

dell'osteoartrosi iniziale, esercitando un forte effetto anti-infiammatorio e condroprotettivo.
In vivo, studi condotti su modelli animali di piccola e grossa taglia mostrano che I-ONE terapia:

1. previene lo sviluppo della osteoartrosi del ginocchio, in cavie del ceppo Dunkin Hartley [7], limita i fenomeni di fissurazione della cartilagine articolare, preserva lo spessore cartilagineo e previene i fenomeni di sclerosi a carico dell'osso subcondrale;
2. favorisce l'integrazione di innesti osteocondrali autologhi, nel ginocchio di pecore adulte [8]. Si è osservata una completa osteointegrazione e una integrazione cartilaginea migliore negli animali trattati rispetto ai controlli. A 6 mesi dal trapianto, liquido sinoviale negli animali di controllo conteneva livelli più elevati di citochine pro-infiammatorie, IL-1β e TNF-α, rispetto ai trattati, nei quali invece si è osservata una maggior concentrazione di TGF-β.

Queste osservazioni giustificano l'effetto condroprotettivo, riparativo e anti-infiammatorio del trattamento con I-ONE terapia.

Il ruolo della stimolazione biofisica (I-ONE terapia) nella pratica clinica

L'utilizzo dello stimolo biofisico per il trattamento dell'articolazione deve rispondere all'esigenza di trattare la cartilagine articolare nella sua totale estensione e spessore, oltre a coinvolgere le strutture articolari, ad es. menisco, legamenti, membrana sinoviale, fino all'osso subcondrale. Queste problematiche ad oggi sono state risolte con I-ONE terapia come ben dimostrato dal gruppo di studio CRES (Cartilage Repair and Electromagnetic Stimulation) [9].
L'attivazione del recettore coinvolto nel processo infiammatorio, l'inibizione dell'effetto delle citochine cataboliche, la diminuzione del rilascio di molecole pro-apototiche e la forte azione anabolica con i fattori di crescita evidenziano che I-ONE terapia può essere utilmente impiegata nel:

1. trattamento post-chirurgico con l'obiettivo di controllare, nel breve periodo, la risposta infiammatoria locale, conseguente all'intervento e, nel lungo periodo, mantenere le proprietà meccaniche e biologiche della cartilagine o del tessuto ingegnerizzato, attraverso un efficace effetto di condroprotezione;
2. trattamento post-protesico per inibire i processi infiammatori che coinvolgono i tessuti periarticolari ed evitare la cronicizzazione del dolore e della limitazione funzionale;
3. trattamento conservativo per limitare l'evolversi di un processo degenerativo, quale l'osteoartrosi, che avviene con l'invecchiamento e che viene accelerato da episodi infiammatori e/o traumatici.

Stimolazione biofisica nel trattamento post-chirurgico

Le esperienze cliniche dello studio CRES hanno visto coinvolti un totale di 213 pazienti, tutti reclutati per patologia dell'articolazione del ginocchio, in protocolli clinici randomizzati (Livello di Evidenza I). Le patologie includevano: lesioni cartilaginee trattate con microfratture, con trapianto di condrociti autologhi, ricostruzione del legamento crociato anteriore, il più delle volte associato a meniscectomia.
L'analisi statistica dimostra che la percentuale di pazienti che ricorre all'uso di farmaci anti-infiammatori non steroidei (FANS) è significativamente minore fra i pazienti trattati con I-ONE terapia rispetto al controllo ($p < 0,05$), e che i tempi di recupero della funzionalità del ginocchio sono significativamente ridotti nel breve periodo e vengono mantenuti anche a distanza dall'intervento. Benazzo et al. hanno dimostrato come a 2 anni dalla ricostruzione del legamento crociato anteriore si osserva un completo recupero funzionale nell'86% dei pazienti del gruppo attivo rispetto al 75% dei pazienti del gruppo placebo [10] (Fig. 3). Zorzi et al., a 3 anni dall'intervento per microfratture, riporta un 87,5% di pazienti nel gruppo placebo incapace di tornare alle piene attività sportive, contro un 37,5% nel gruppo attivo ($p < 0,05$) [11]. Risultati analoghi sono stati

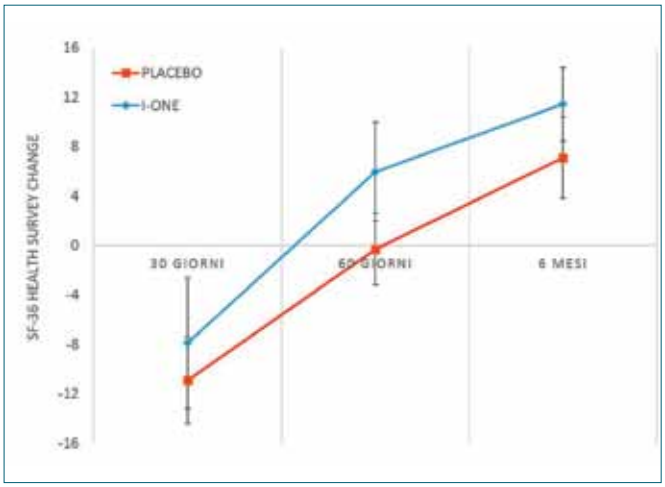

Figura 3. Variazioni medie dell'SF-36 Health Survey rispetto al baseline, nel gruppo attivo (I-ONE) e nel gruppo placebo ($p< 0,05$), in pazienti sottoposti a ricostruzione del legamento crociato anteriore in associazione all'intervento di meniscectomia.

riscontrati a 5 anni di follow-up in un gruppo di pazienti sottoposti a microfratture e trattati con I-ONE terapia [12].
Questi studi mettono in evidenza come un trattamento precoce dell'articolazione nell'immediato post operatorio consenta di ottenere un miglior recupero funzionale, ossia una piena ripresa delle attività sportive, e di mantenerlo anche nel lungo periodo.

Stimolazione biofisica nel trattamento post-protesico

Il successo dell'intervento protesico al ginocchio (TKA) è legato a fattori chirurgici (tipologia protesi, disegno della protesi, materiale della protesi, mano chirurgica) e a fattori di carattere "biologico" (infiammazione, dolore, edema, impigment). Importanti limitazioni funzionali possono residuare da una eccessiva reazione che coinvolge i tessuti peri articolari, è stata osservata una relazione inversa tra la quantità di citochina pro-infiammatoria IL-6 in articolazione e il recupero funzionale del paziente.
Presso l'università di Bari si è valutato se l'outcome clinico dopo TKA potesse essere migliorato dal trattamento biofisico [13]. I risultati dello studio randomizzato mostrano che tra i pazienti trattati vi è stata una immediata e significativa risoluzione del dolore già a un mese dall'intervento di TKA, mantenuta a tutti i follow-up successivi, con differenze significative rispetto al gruppo di controllo (Fig. 4). Inoltre, a 3 anni dall'intervento chirurgico, nei pazienti trattati il risultato clinico, dolore e funzionalità, si mantenevano migliori nel gruppo di pazienti trattati con I-ONE terapia. Analoghi risultati sono stati riportati in uno studio randomizzato condotto alla clinica di Città di Parma [14].
Queste esperienze cliniche dimostrano come il risultato clinico e in definitiva la qualità di vita del paziente, nel breve e nel lungo periodo, possano essere migliorati con l'adozione di una terapia per il controllo locale dei processi infiammatori a carico dell'ambiente articolare, consentendo di ridurre i tempi e ampiezza dell'infiammazione innescata dall'intervento chirurgico. L'I-ONE terapia si integra positivamente nel protocollo riabilitativo post-chirurgico.

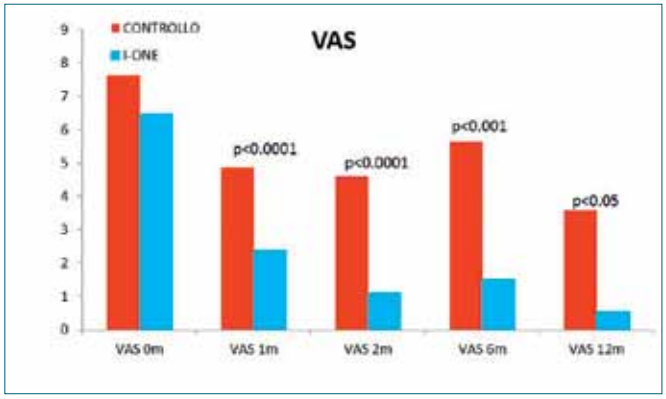

Figura 4. Risoluzione del dolore ai diversi follow-up nel gruppo stimolato con I-ONE terapia rispetto al controllo in pazienti sottoposti a protesi totali di ginocchio.

La terapia biofisica e l'ingegneria tissutale

I risultati dello studio CRES forniscono un solido supporto razionale per l'impiego dell'IONE terapia nell'ambito della medicina rigenerativa e ingegneria tissutale per il trattamento di lesioni cartilaginee [6 15]. La scarsa capacità riparativa della cartilagine articolare ha portato allo studio di valide metodiche di trattamento cartilagineo, fondate sull'impiego di tessuto ingegnerizzato, ad es. scaffolds con matrici collageniche tridimensionali nelle quali le cellule possono proliferare e costruire una matrice extracellulare. Tuttavia, la presenza di citochine infiammatorie, nell'ambiente articolare in cui è posto il tessuto ingegnerizzato, può influenzare negativamente l'attività biologica della cellula staminale o condrocitaria, impedendole l'acquisizione o il mantenimento del fenotipo condrocitario. Questo processo può portare ad una limitazione delle proprietà funzionali e meccaniche del tessuto, legate ad un corretto processo di differenziamento. Risulta quindi fondamentale intervenire nell'immediato post operatorio con un trattamento locale, che sia in grado di controllare la reazione infiammatoria in modo rapido ed efficace.

Conclusioni

Questo overview mostra chiaramente come gli studi condotti in questi anni hanno fatto della biofisica ortopedica e traumatologica un patrimonio culturale significativo, che si fonda su solide basi scientifiche, frutto di una formidabile attività di ricerca svolta dalla comunità ortopedica, che ha saputo affrontare quesiti scientifici rilevanti e fortemente interdisciplinari. Il lavoro svolto sulla cartilagine articolare, ha dimostrato che i positivi effetti clinici dipendono dalla specificità del segnale impiegato, un aspetto troppo spesso sottovalutato che può esporre i pazienti a trattamenti inefficaci.
Le evidenze sperimentali e cliniche, del gruppo di studio CRES, indicano che I-ONE terapia è in grado di inibire la risposta infiammatoria in modo rapido ed efficace, di prevenire e/o rallentare i fenomeni degenerativi, che si accompagnano ad interventi chirurgici. Nella pratica clinica, possiamo posizionare I-ONE terapia anche nell'ambito della prevenzione della degenerazione cartilaginea, come

trattamento conservativo dell'osteoartrosi iniziale. La degenerazione della cartilagine è un processo irreversibile, pertanto è essenziale intervenire precocemente, con un trattamento condroprotettivo efficace, che sia in grado di mantenere una cartilagine integra e funzionale anche nel lungo periodo. La scelta del trattamento si deve fondare sempre su una corretta diagnosi e una precisa indicazione al trattamento biofisico, quale premessa fondamentale per un buon risultato clinico.

Il campo elettromagnetico pulsato viene generato da un solenoide, opportunamente studiato per abbracciare anatomicamente l'articolazione, e permettere la contemporanea esposizione di tutte le strutture articolari: l'intera estensione ed il completo spessore della cartilagine, l'osso subcondrale e la membrana sinoviale.

La terapia biofisica possiede, rispetto ai trattamenti farmacologici, l'indubbio vantaggio di poter essere somministrata localmente con relativa facilità e quindi raggiungere in sede di patologia la massima "concentrazione" e quindi efficacia terapeutica, in assenza di effetti collaterali negativi generali. La terapia biofisica sembra poter essere indicata per trattamenti prolungati in presenza di fenomeni degenerativi cronici, mentre non sembra verosimile poter trattare malattie sistemiche.

La terapia biofisica è limitata a trattamenti locali, i dosaggi efficaci possono essere facilmente raggiunti mediante una opportuna focalizzazione dei segnali, il segnale non viene modificato dai tessuti circostanti e diversamente dai farmaci non è modificato e metabolizzato dall'organismo. L'attività degli stimoli fisici è riconducibile a quella di un modulatore endogeno, in cui gli effetti rimangono costanti nel tempo, diversamente da un farmaco la cui efficacia, basata su reazioni stechiometriche, diminuisce nel tempo al diminuire della sua concentrazione.

La capacità di riconoscere e definire un'area di terapia avanzata come la biofisica clinica segna un momento fondamentale e necessario di sintesi per la creazione di un ambito scientifico comune in cui i ricercatori di diversi aree mediche possono riconoscersi e incontrarsi.

Alla comunità ortopedica va certamente riconosciuto il merito di avere per prima identificato il valore e l'importanza per i pazienti della biofisica clinica.

Bibliografia

1 Varani K, Gessi S, Merighi S, et al. *Effect of low frequency electromagnetic fields on A2A adenosine receptors in human neutrophils*. Br J Pharmacol 2002;136:57-66.

2 De Mattei M, Fini M, Setti S, et al. *Proteoglycan synthesis in bovine articular cartilage explants exposed to different low-frequency low-energy pulsed electromagnetic fields*. Osteoarthritis Cartilage 2007;15:163-8.

3 Varani K, Gessi S, Merighi S, et al. *Alteration of A(3) adenosine receptors in human neutrophils and low frequency electromagnetic fields*. Biochem Pharmacol 2003;66:1897-906.

4 De Mattei M, Pasello M, Pellati A, et al. *Effects of electromagnetic fields on proteoglycan metabolism of bovine articular cartilage explants*. Connective Tissue Research 2003;44:154-9.

5 De Mattei M, Varani K, Masieri FF, et al. *Adenosine analogs and electromagnetic fields inhibit prostaglandin E(2) release in bovine synovial fibroblasts*. Osteoarthritis Cartilage 2009;17:252-62.

6 Ongaro A, Pellati A, Setti S, et al. *Electromagnetic fields counteract IL-1β activity during chondrogenesis of bovine mesenchymal stem cells*. J Tissue Eng Regen Med 2015;9:E229-38.

7 Fini M, Torricelli P, Giavaresi G, et al. *Effect of pulsed electromagnetic field stimulation on knee cartilage, subchondral and epyphiseal trabecular bone of aged Dunkin Hartley guinea pigs*. Biomed Pharmacother 2008;62:709-15.

8 Benazzo F, Cadossi M, Cavani F, et al. *Cartilage repair with osteochondral autografts in sheep: effect of biophysical stimulation with pulsed electromagnetic fields*. J Orthop Res 2008;26:631-42.

9 Massari L, Benazzo F, De Mattei M, et al. *Effects of electrical physical stimuli on articular cartilage*. J Bone Joint Surg Am 2007;89:152-61.

10 Benazzo F, Zanon G, Pederzini L, et al. *Effects of biophysical stimulation in patients undergoing arthroscopic reconstruction of anterior cruciate ligament: prospective, randomized and double blind study*. Knee Surg Sports Traumatol Arthrosc 2008;16:595-601.

11 Zorzi C, Dall'oca C, Cadossi R, et al. *Effects of pulsed electromagnetic fields on patients' recovery after arthroscopic surgery: prospective, randomized and double-blind study*. Knee Surg Sports Traumatol Arthrosc 2007;15:830-4.

12 Osti L, Del Buono A, Maffulli N. *Application of pulsed electromagnetic fields after microfractures to the knee: a mid-term study*. Int Orthop 2015;39:1289-94.

13 Moretti B, Notarnicola A, Moretti L, et al. *I-ONE therapy in patients undergoing total knee arthroplasty: a prospective, randomized and controlled study*. BMC Musculoskelet Disord 2012;13:88.

14 Adravanti P, Nicoletti S, Setti S, et al. *Effect of pulsed electromagnetic field therapy in patients undergoing total knee arthroplasty: a randomised controlled trial*. Int Orthop 2014;38:397-403.

15 Cadossi M, Buda RE, Ramponi L, et al. *Bone marrow-derived cells and biophysical stimulation for talar osteochondral lesions: a randomized controlled study*. Foot Ankle Int 2014;35:981-7.

Giornale Italiano di Ortopedia e Traumatologia
2016;42(Suppl. 1):S79-S82

G. Arioli
G. Bernardi

ASST - Azienda Socio Sanitaria Territoriale di Mantova. Dip Neuroscienze, Riabilitazione Specialistica Pieve di Coriano (Mantova)

Ricostruzione articolare dal trattamento biologico a quello sostitutivo. Quando, perché, come: la riabilitazione

Joint reconstruction: from treatment biological to replacement. How, when, why: the rehabilitation

Riassunto

La decisone di sottoporsi ad un intervento chirurgico di sostituzione di anca o ginocchio non è sempre facile.
Il percorso riabilitativo inizia ancora prima dell'intervento, quando possibile, e prosegue successivamente con un progetto e programma riabilitativo ad hoc.
I tempi del percorso vengono stabiliti dall'equipe in base alle caratteristiche dell'intervento chirurgico ed alla salute ed esigenze del paziente.
Fondamentale è la partecipazione attiva del paziente che deve proseguire anche successivamente.
I pazienti dovranno imparare ed eseguire gli esercizi corretti e la posture evitando situazioni che potrebbero compromettere la stabilita della protesi.

Parole chiave: Fisioterapia, riabilitazione, anca ginocchio

Summary

The decision to hip or knee replacement surgery is not like always easy .
The rehabilitation process begin before surgery, if it's possible, and continues later with a project and rehabilitation program .
The load and the times of rehabilitation are determined by the team based on the characteristics of surgery, health and the patient's needs .
Important is the active participation of the patient who has to continue later also .
Patients will need to learn and perform the correct exercises and postures to avoid situations that could compromise the stability of the prosthesis.

Key words: *physiotherapy, hip, knee, rehabilitation*

La protesi di anca e di ginocchio, parziale o totale, consiste nella sostituzione dell'articolazione naturale nei pazienti con patologia degenerativa e traumatica. L'indicazione, il decorso ed il risultato finale della terapia riabilitativa sono correlati a fattori generali e locali [1].

I primi sono legati alla presenza di differenti patologie (cardiopatie, pneumopatie, vasculopatie, malattie dismetaboliche, etc.), che elevano il rischio chirurgico, condizionano il decorso post-operatorio immediato e modificano la qualità e la durata del recupero stesso. La "motivazione" del paziente verso l'intervento di sostituzione protesica è un fattore di primaria importanza [2].

Il paziente con frattura di femore o di ginocchio non sceglie di fare l'intervento di protesizzazione e quindi percepisce negativamente la soluzione chirurgica. Il paziente con patologia degenerativa o infiammatoria (es.artrite reumatoide) giunge

Indirizzo per la corrispondenza:
Giovanni Arioli
ASST - Azienda Socio Sanitaria Territoriale di Mantova. Dip Neuroscienze, Riabilitazione Specialistica Pieve di Coriano (Mantova)
giovanni.arioli@aopoma.it

alla protesi per sua scelta ed è psicologicamente preparato. Egli vede nella protesi la soluzione della sua malattia, inserendo l'evento in positivo nel suo schema psicomotorio [3-5].
I fattori locali più importanti sono le condizioni dell'articolazione da operare, la bilateralità della malattia e le patologie dell'arto in toto.
Un'anca o un ginocchio artrosico induce nel tempo rigidità, alterazioni del trofismo muscolare, del ritmo lombopelvico, cui può associarsi una condizione di osteoporosi. Il paziente ha assunto per lungo tempo posture e atteggiamenti scorretti. Egli può, ad esempio, conservare dopo l'intervento una claudicatio non più da dolore o da eterometria o da rigidità, ma da postura viziata e strutturata nel lungo periodo.
Le patologie dell'arto operato (rigidità, anchilosi, deviazioni assiali, paresi, etc.) possono condizionare lo svolgimento della riabilitazione ed il conseguimento di un buon risultato finale.
Un'ipometria residua o un allungamento dell'arto operato possono, peraltro, causare un cattivo adattamento delle strutture muscolari al nuovo equilibrio meccanico, causando dolore o un'ipofunzione dell'anca operata. Inoltre, quando la malattia è bilaterale, l'arto operato può subire un sovraccarico funzionale a motivo del dolore e della zoppia da patologia controlaterale, con tempi di riabilitazione più lunghi.
Le vie chirurgiche di accesso comportano un particolare approccio alle strutture anatomiche articolari. Indipendentemente dalla via di accesso, l'intervento prevede l'asportazione della capsula articolare e con essa i recettori capsulari responsabili, insieme ai fusi neuromuscolari, del controllo della postura e della dinamica articolare [6-7].
Ciò può causare difficoltà percettive relativamente a particolari range di movimento articolare. I tempi chirurgici supplementari, quali le osteotomie, gli allungamenti e/o le trasposizioni tendinee, etc richiedono una specifica considerazione nel programma riabilitativo.
Il tipo di protesi ed il tipo di fissazione influenzano la durata dei vari momenti della rieducazione motoria. La fissazione della protesi influenza i tempi di recupero che sono più rapidi per le protesi cementate [8]. Negli impianti non cementati la fissazione dei componenti protesici è affidata all'osteogenesi periprotesica. Studi sperimentali hanno stabilito in 3 settimane il periodo minimo per l'osteointegrazione iniziale attorno alla protesi .
Il progetto riabilitativo necessita, all'inizio, di una:

- valutazione clinica analitica e globale (Mediante scale di valutazione es., BERG, FIM, altro);
- valutazione strumentale;
- definizione degli obiettivi e dei tempi riabilitativi;
- definizione del programma riabilitativo.

Inoltre è di fondamentale importanza stabilire, in accordo con il paziente, gli obbiettivi principali del percorso riabilitativo, come ad esempio:

- Recupero dell'ipostenia muscolare;
- Miglioramento dei ROM articolari;
- Ripristino del corretto controllo neuromotorio;
- Recupero delle autonomie (gesti atletici, passaggi posturali, deambulazione…).

Protesi d'anca

Nel caso di una protesi d'anca, il programma riabilitativo inizia nella fase preoperatoria con un bilancio articolare, muscolare e posturale, considerando la mobilità dell'anca/ginocchio operato, dell'arto controlaterale e delle articolazioni omolaterali e/o controlaterali, della colonna vertebrale e l'ipotrofia muscolare, più o meno grave che accompagna la malattia . La riabilitazione vera e propria viene distinta in una fase precoce (primi 10 giorni) ed una fase tardiva (fino a due mesi dall'intervento) durante le quali occorre considerare con la massima attenzione la corretta postura dell'arto, la rieducazione attiva e la rieducazione passiva.
Nella fase precoce, il rischio di una lussazione della protesi (anca) deve essere evitato con una corretta posizione dell'arto (in abduzione) e del piede (in asse), eliminando ogni brusca manovra passiva. Rimossi i drenaggi in 3° giornata, il paziente può mettersi seduto con arti abdotti e gambe fuori dal bordo del letto. La mobilizzazione attiva può iniziare già dopo l'intervento e proseguire più volte nella giornata con movimenti di flesso-estensione di circa 20-30° del ginocchio e completi della caviglia. In tal modo si recupera precocemente il trofismo muscolare, il circolo periferico ed i movimenti delle articolazioni vicine. Questi esercizi attivi vengono opportunamente "sorvegliati" e graduati dal fisioterapista, per evitare ancora una volta il pericolo di lussazione. In questa fase, la mobilizzazione attiva dell'anca, a differenza di quanto richiesto nella protesi di ginocchio, è da eseguire con cautela. Essa deve essere sempre "assistita", capace cioè di aiutare il paziente ad una ripresa commisurata alle sue peculiarità articolari.
La rieducazione al carico rappresenta il momento fondamentale del programma post-operatorio e deve essere condotto nel rispetto delle capacità del paziente e delle esigenze biomeccaniche della protesi. I pazienti con protesi cementata (parziale o totale) in 5-6 giornata cominciano a deambulare con due appoggi o con un girello, inizialmente in maniera sfiorante. I pazienti con protesi non cementata possono seguire un iter riabilitativo più lungo, in considerazione della necessità di proteggere l'osteogenesi periprotesica dalle precoci e sfavorevoli sollecitazioni cicliche del carico [9].
Nel primo periodo il paziente esegue la rieducazione atti-

va e assistita, assume la stazione seduta, avendo cura di non utilizzare appoggi troppo bassi (W.C., poltrone, etc.), che solleciterebbero in rotazione la protesi. In presenza di innesti ossei o di mezzi di sintesi supplementari, come nei reimpianti, può essere necessaria, in accordo con il chirurgo, un'assenza di carico per 4 settimane.
Nel secondo periodo comincia la rieducazione al carico, inizialmente sfiorante e graduale, in maniera da riabituare l'arto e l'anca protesizzata alle sollecitazioni cicliche del passo.
Nel terzo periodo il carico è completo, assistito da un appoggio controlaterale, a parziale compenso di una stabilità non completamente acquisita. In questa fase, possono essere associate le comuni metodiche di tonificazione e potenziamento del trofismo muscolare (massoterapia-elettroterapia). In presenza del tigh-pain (coscia dolorosa) possono trovare indicazioni le correnti diadinamiche o soprattutto Campi Elettromagnetici Pulsati (CEMP). In tutte le fasi della rieducazione sono da evitare in maniera assoluta i movimenti di adduzione dell'arto operato e i movimenti di rotazione del tronco con l'arto operato fisso in appoggio. Ambedue i movimenti possono causare la lussazione della protesi nelle fasi iniziali della rieducazione.

Protesi di ginocchio

Anche nel caso della protesi al ginocchio il successo dell'intervento richiede la partecipazione attiva del paziente.
Il recupero articolare gioca un ruolo importante nel percorso riabilitativo dove viene sottolineata la necessita di raggiungere i 90° di flessione entro le prime due settimane. Nel programma fisioterapico condotto nel rispetto della cinematica della protesi impiantata, si possono associare, in fase precoce, apparecchiature di mobilizzazione che sembrerebbero ottimizzare il recupero articolare, anche se tale approccio non è sempre condiviso [10-11]. Parallelamente, è necessario inserire attività isometriche nelle fasi iniziali, soprattutto se dolorose, stretching della catena muscolare posteriore, potenziamento muscolare. Particolare cautela richiede il rinforzo degli ischio-crurali e nel caso vi sia un'importante ipotonotrofia muscolare può essere associata anche un'elettrostimolazione dei comparti muscolari interessati.
In una fase più avanzata, diventa importante inserire anche esercizi propriocettivi con l'obbiettivo di riattivare il sistema motorio alterato preparando l'arto inferiore a tollerare le sollecitazioni esterne [12].
Come nel caso di una protesi all'anca, anche nella protesi di ginocchio le modalità di carico devono essere indicate dal chirurgo che ha eseguito l'intervento.
In linea di massima nelle protesi cementate il carico parziale inizia già nei primi giorni post operatori per raggiungere il carico completo entro le due settimane. Nelle protesi non cementate il carico sfiorante prosegue per circa cinque, sei settimane poi sarà in progressione secondo le indicazioni del chirurgo [13].

Conclusioni

Il progetto riabilitativo per il recupero di un'articolazione patologica prevede come primo momento la sostituzione protesica. Il gesto chirurgico e la riabilitazione saranno in grado di ripristinare la funzione articolare restituendo al paziente un'adeguata vita di relazione compromessa dalla malattia. La rieducazione motoria prosegue poi con un programma di recupero globale dell'articolazione, dell'arto inferiore e del paziente, attraverso una serie ben codificata di momenti, scanditi dalle esigenze biologiche e meccaniche dell'impianto protesico. L'inizio, la durata, l'entità dei vari gesti riabilitativi devono essere ben codificati e applicati con attenzione. Un ruolo fondamentale viene svolto dalla rieducazione attiva, assistita e sorvegliata dal fisiatra e dal fisioterapista. La lussazione della protesi, complicanza sempre possibile nelle prime 4-5 settimane del postoperatorio, trova nella chinesiterapia passiva, precoce ed eccessiva un'importante momento patogenetico da evitare con cura.

Bibliografia

1 Jones CA, Beaupre LA, Johnston DW, et al. *Total joint arthroplasties: current concepts of patient outcomes after surgery*. Rheum Dis Clin North Am 2007;33:71-86.
2 Cameron K, Crooks VA, Chouinard V, et al. *Motivation, justification, normalization: talk strategies used by Canadian medical tourists regarding their choices to go abroad for hip and knee surgeries*. Soc Sci Med 2014;106:93-100.
3 Olsson LE, Nyström AE, Karlsson J, et al. *Admitted with a hip fracture: patient perceptions of rehabilitation*. J Clin Nurs 2007;16:853-9.
4 Proctor R, Wade R, Woodward Y, et al. *The impact of psychological factors in recovery following surgery for hip fracture*. Disabil Rehabil 2008;30:716-22.
5 Choi YJ, Ra HJ. *Patient Satisfaction after total knee arthroplasty*. Knee Surg Relat Res 2016;28:1-15.
6 Von Lewinski G, Floerkemeier T. *10-year experience with short stem total hip arthroplasty*. Orthopedics 2015;38:S51-6.
7 Sabatini L, Giachino M, Risitano S, et al. *Bicompartmental knee arthroplasty*. Ann Transl Med 2016;4:5.
8 Wyatt M, Hooper G, Frampton C, et al. *Survival outcomes of cemented compared to uncemented stems in primary total hip replacement*. World J Orthop 2014;18;5.
9 Lafon L, Moubarak H, Druon J, et al. *Cementless RM Press-*

fit Cup: a clinical and radiological study of 91 cases with at least four years follow-up. Orthop Traumatol Surg Res 2014;100:S225-9.

10 Harvey LA, Brosseau L, Herbert RD. *Continuous passive motion following total knee arthroplasty in people with arthritis*. Cochrane Database Syst Rev 2014;6:2.

11 Husted H, Gromov K, Malchau H, et al. *Traditions and myths in hip and knee arthroplasty*. Acta Orthop 2014;85:548-55.

12 Peter WF, Nelissen RG, Vlieland TP. *Guideline recommendations for post-acute postoperative physiotherapy in total hip and knee arthroplasty: are they used in daily clinical practice?* Musculoskeletal Care 2014;12:125-31.

13 Lenssen AF, de Bie RA. *Role of physiotherapy in peri-operative management in total knee and hip surgery*. Injury 2006;37:S41-3.

Giornale Italiano di Ortopedia e Traumatologia
2016;42(Suppl. 1):S83-S87

N. Santori
A. Bertino
D. Potestio

Rome American Hospital

Artroscopia dell'anca, conflitto femoro acetabolare e lesioni associate

Hip arthroscopy, femoro acetabular impingement and correlated lesions

Riassunto

L'artroscopia dell'anca è quella che, nell'ambito delle tecniche artroscopiche, ha mostrato il più significativo sviluppo nel corso degli ultimi quindici anni. La grande spinta nella crescita dell'interesse per questa metodica è conseguente all'aumento di interesse per la chirurgia conservativa dell'anca. È infatti all'inizio del XXI secolo che viene proposta, principalmente da Reinhold Ganz, la diretta correlazione tra anomalia di forma articolare ed insorgenza di artrosi precoce di anca. Dai primi articoli su questo argomento e dall'ipotesi di trattamento esclusivamente a cielo aperto si è passati, a partire dal 2004-2005, alla promozione della artroscopia di anca come soluzione di scelta nel trattamento del conflitto femoro acetabolare.

Da allora molta ricerca si è focalizzata sia sulla ottimizzazione della tecnica chirurgica sia sullo sviluppo di strumentari sempre più sofisticati per ottimizzare i risultati. Nel presente articolo si fa il punto sulle attuali indicazioni alla artroscopia di anca con particolare focus sul conflitto femoro acetabolare ed i relativi criteri diagnostici, sulle recenti evoluzioni di tecnica e sui risultati clinici.

Parole chiave: artroscopia, anca, conflitto femoro acetabolare, lesioni labbro acetabolare

Summary

Hip arthroscopy is the technique among arthroscopic techniques which has improved most in the last fifteen years. The increase of popularity is consequent to the increased interest in conservative surgery. At the beginning of the XXI century, a theory in which a direct correlation between arthritis and anatomic incongruence of the hip was proposed primarily by Reinhold Ganz. From the first papers on this topic and from the hypothesis of treatment which was exclusively an open surgery solution, since 2004-2005 we have arrived at defining hip arthroscopy as the golden standard in treating femoro acetabular impingement.

Since then the research has been focalized on improving surgical techniques and on developing new and more sophisticated devices which constantly enable to achieve better results.

In this paper, we describe the present day indications for hip arthroscopy, focusing especially on femoro acetabular impingement and its diagnostic criteria, on recent technical innovations and on clinical results.

Key words: *hip, femoro acetabular impingement, labral lesions*

Indicazioni alla artroscopia di anca

L'artroscopia dell'anca ha vissuto il suo sviluppo tra la fine degli anni 90 e gli inizi degli anni 2000. Inizialmente le indicazioni all'artroscopia dell'anca erano estremamente limitate e prevedevano il trattamento delle sinoviti, la rimozione dei corpi mobili, il trattamento delle artriti, le biopsie, il trattamento delle protesi dolorose, le lesioni del labbro acetabolare. Una delle principali indicazioni in quegli anni era l'utilizzo dell'artroscopia a scopo diagnostico.

Molto sulle indicazioni è cambiato con la descrizione da parte di Ganz del conflitto

Indirizzo per la corrispondenza:
Domenico Potestio
Rome American Hospital
domenicopotestio@yahoo.it

femoro acetabolare [1]. Questa patologia è presto diventata la principale indicazione al trattamento artroscopico e ha fatto aumentare gli interessi intorno a questa tecnica. Il numero di procedure, il numero di tecniche e strumenti chirurgici in commercio sono esponenzialmente aumentati a partire dal 2005, anno in cui è stato descritto da Sampson [2] il trattamento del conflitto femoro acetabolare per via artroscopica.

Il conflitto femoro acetabolare

Il conflitto femoro acetabolare è dovuto ad una anomala morfologia del collo femore, dell'acetabolo o di entrambi. Nel caso in cui la deformità sia femorale si parla di conflitto di tipo CAM, nel caso in cui sia acetabolare di conflitto di tipo Pincer, mentre quando la deformità è su entrambi i versanti si parla di conflitto di tipo misto. Sono numerosi i lavori sull'epidemiologia del conflitto femoro acetabolare e i dati che emergono sono spesso sorprendenti. Nella giovane popolazione sportiva si possono trovare segni di conflitto in una percentuale del 95% [3], mentre nella popolazione non sportiva si riscontrano segni di conflitto nel 34% dei soggetti [4]. Sicuramente non tutte le persone con una morfologia da conflitto femoro acetabolare diventano sintomatici e questo ci porta a considerare che la pato morfologia del conflitto unita ad un particolare stile di vita o ad un particolare gesto sportivo, possa causare lesioni del labbro acetabolare o lesioni condrali che diventano responsabili della comparsa di una sintomatologia dolorosa. Dalla letteratura emerge anche come sia fondamentale giungere ad una corretta diagnosi precocemente e come la presenza di una sintomatologia dolorosa insorta da più di sei mesi sia associata ad un aumentato rischio di danno condrale [5].

Diagnosi clinica:

La comprensione del conflitto femoro acetabolare si basa su una valutazione clinica e strumentale. L'essenziale della valutazione clinica è quello di comprendere se il dolore riferito dal paziente è imputabile all'anca e quindi alle lesioni conseguenti al conflitto femoro acetabolare o se sono di natura extra articolare e correlabili alle patologie responsabili del "groin pain" o a patologie del rachide (Fig. 1). Un esame clinico deve comprendere tutte le manovre semeiologiche ritenute necessarie per studiare l'articolazione dell'anca, le manovre per la valutazione degli adduttori, della parete addominale, della regione pubica e della colonna. In alcuni casi può esserci una sovrapposizione di sintomi da patologia articolare e da patologia del "groin" [6] e in molti di questi casi la risoluzione dei sintomi si raggiunge solamente dopo aver trattato entrambi gli aspetti. L'esame obiettivo può, nei casi più dubbi avvalersi di manovre diagnostiche invasive quali "l'injection test" intra articolare o quali il blocco selettivo dei nervi sensitivi della bassa parete addominale.

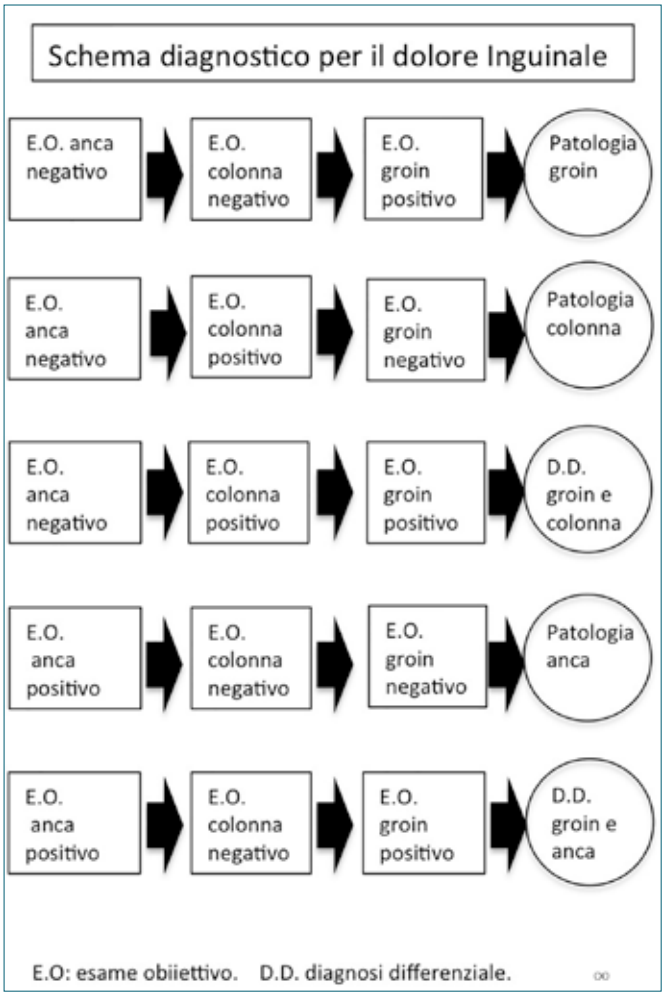

Figura 1. Schema diagnostico per il dolore inguinale.

Diagnosi strumentale.

Lo studio radiografico con le specifiche proiezioni rappresenta l'esame di primo livello nello studio del conflitto femoro acetabolare e può in molti casi essere sufficiente a porre una diagnosi e a guidare una scelta diagnostica.
I protocolli radiografici più completi prevedono l'esecuzione della radiografia del bacino in proiezione antero posteriore sotto carico e delle radiografie dell'anca in proiezione di DUNN a 45° e 90°, "frog leg" e falso profilo. L'esecuzione di questa batteria radiografica permette di visualizzare il conflitto femoro acetabolare e di ottenere una importante

indicazione sulla localizzazione della deformità ossea.
La Risonanza magnetica oltre ad escludere altre patologie ha lo scopo di valutare la presenza delle lesioni articolari associate al conflitto. Sono necessari protocolli specifici per studiare l'articolazione ed ottenere informazioni sulla morfologia del collo femore e dell'acetabolo e sulla presenza di lesioni del labbro acetabolare e della cartilagine. Per ottenere tutte queste informazioni è spesso necessario ricorrere ad esami con mezzo di contrasto intra articolare. Le nuove macchine con magnete da 1,5 Tesla riescono in molti casi a fornire informazioni complete senza dover ricorrere al mezzo di contrasto. Sono al momento ancora in fase di sperimentazione e di studio i protocolli di mappatura della cartilagine proposti da Kim [7] mediante RMN dGemric.
L'esame TAC riservato per molto tempo a casi molto selezionati sta tornando ad essere utilizzato in quanto fornisce numerosi informazioni sulla morfologia dell'articolazione, ma soprattutto perché rappresenta la base per l'utilizzo dei nuovi software di valutazione tridimensionale statica e dinamica dell'anca. Questi software, denominati nella terminologia anglosassone "collision models", rappresentano la vera innovazione tecnologica nella diagnostica del conflitto femoro acetabolare. La rielaborazione dell'esame Tac permette di ottenere informazioni statiche quali l'entità dell'angolo alfa femorale nelle differenti porzioni del collo femore secondo una distribuzione "clock wise", la stima dell'angolo LCE (lateral center edge) sempre secondo una distribuzione "clock wise", il grado di copertura acetabolare globale, anteriore e posteriore [8]. Un parametro molto interessante è dato dalla possibilità di valutare il collo femore e l'acetabolo nel loro insieme. Alla fase di analisi statica si aggiunge la possibilità di simulare i movimenti che portano l'articolazione a generare il conflitto. Questi software permettono inoltre di pianificare l'osteocondroplastica e di poter valutare la corretta quantità di osso da rimuovere sul versante femorale e/o acetabolare.

La tecnica chirurgica

L'artroscopia dell'anca può essere eseguita in decubito supino o in decubito laterale. Sono stati descritti numerosi portali artroscopici per l'esecuzione di un'artroscopica dell'anca e sono stati studiati i rapporti con le vicine strutture vascolo nervose [9]. Alcuni portali sono standard ed altri accessori necessari per eseguire suture del labbro o suture capsulari.
La tecnica chirurgica più diffusa è definita "central compartment first tecnique" e prevede il posizionamento del portale artroscopico iniziale sotto guida amplioscopica con l'anca in trazione e del primo portale di lavoro sotto guida artroscopica. La prima fase dell'intervento, dopo aver eseguito una capsulotomia, è diagnostica e ha lo scopo di valutare il labbro acetabolare, la presenza di deformità tipo Pincer, la cartilagine articolare acetabolare e della testa femorale, il legamento rotondo ed eventuali patologie della sinovia. Terminato il trattamento della regione centrale si rilascia la trazione e si accede al compartimento periferico e si aggredisce la deformità tipo CAM.
Nei casi in cui non si riesca a distrarre l'articolazione e, di conseguenza, non sia possibile accedere al compartimento centrale, si utilizza una tecnica definita "out in", la quale prevede come prima fase il tempo periferico e la capsulotomia. Terminato il tempo periferico ed eseguita la capsulotomia si accede al compartimento centrale. Questa tecnica utilizzata come opzione di "riserva" da molti chirurghi rappresenta per altri la tecnica chirurgica di scelta.

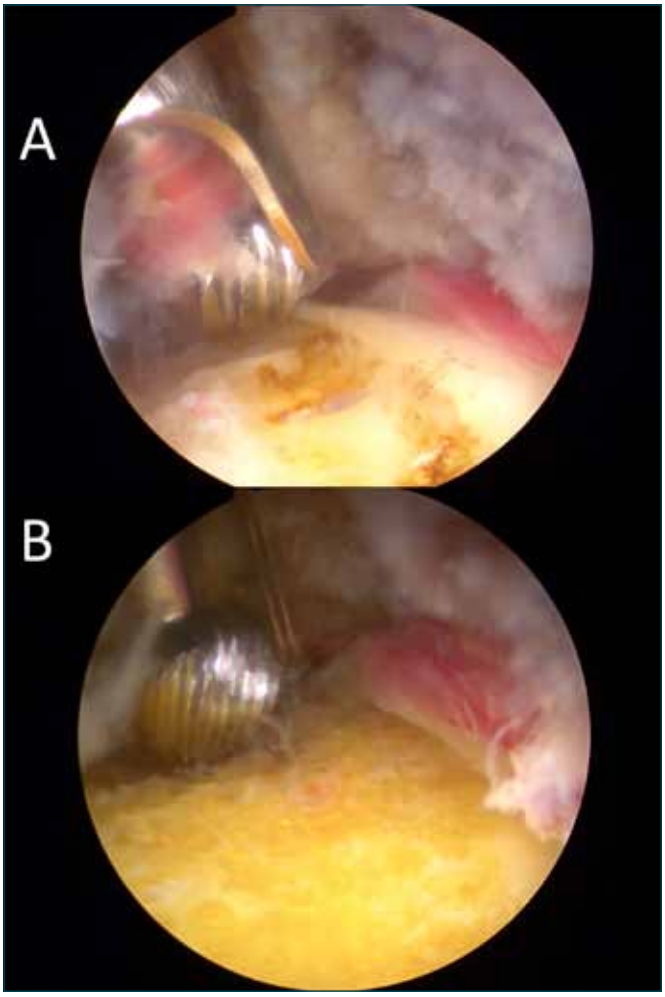

Figura 2. Conflitto femoro acetabolare tipo CAM. A. giunzione cervico cefalica con presenza del "bump" osseo. B. giunzione cervico cefalica dopo rimodellamento artroscopico.

Lesioni del labbro acetabolare e trattamento

Le lesioni del labbro acetabolare possono essere classificate secondo la classificazione di Czerny in 4 stadi: stadio 0 con labbro normale, stadio 1 con Alterazione del labbro senza lesioni, stadio 2 con lesione del labbro, stadio 3 con disgiunzione condro labrale. Non rientra in questa classificazione una entità patologica che sta assumendo una notevole importanza e che è rappresentata dalle aderenze capsulo labrali. Il trattamento delle lesioni deve mirare a mantenere il maggior tessuto labrale possibile ed a ricostituire la continuità condro labrale. Per questo motivo si eseguono, se non inevitabile, delle limbectomie parziali o selettive e si procede a suturare il labbro ogni volta che il tessuto lo permetta. Le suture possono essere eseguite con due tecniche, la prima prevede che la sutura avvolga il labbro, mentre la seconda prevede che la sutura passi attraverso il labbro. Nei casi in cui si eseguono suture con più di tre ancore, alcuni autori suggeriscono di alternare i due tipi di sutura. Dati clinici indicano che non esistono differenze nei risultati tra i due tipi di sutura [10].

Qualsiasi sia la tecnica utilizzata la parte fondamentale della sutura è rappresentata dal posizionamento dell'ancora che deve essere nell'osso subcondrale tangente al piano articolare.

Seppure i risultati delle limbectomie totali o parziali [11] siano stati descritti come buoni, alcuni autori, su tutti Philippon [12] sostengono la necessità di ricostruire il labbro in ogni caso utilizzando, se necessario, un trapianto di fascia lata autologa o un trapianto da cadavere. Questa tecnica pionieristica non ha attualmente risultati a breve medio termini e per tale motivo non è possibile esprimere un giudizio sulla sua efficacia.

Lesioni della cartilagine acetabolare e trattamento

La classificazione delle lesioni condrali acetabolari si basa su quella di Outerbridge ed è stata descritta nel 2011 da Haddad e coll. e prevede 5 gradi. Il grado 0 con cartilagine normale, il grado 1 con rammollimento o "wave sign", il grado 2 con sfaldamento, il grado 3 con delaminazione, il grado 4 con esposizione dell'osso subcondrale. È ormai evidente come i risultati dei trattamenti artroscopici siano strettamente correlati alla condizione cartilaginea. Tanto Peggiore è il danno cartilagine tanto più imprevedibile o negativo potrà essere il risultato dell'intervento chirurgico. Per le lesioni come il "wave sign" ossia il distacco della cartilagine dall'osso subcondrale con mantenimento dell'integrità della cartilagine stessa e della giunzione condro labrale, alcuni autori propongono tecniche che prevedono l'uso di colle di fibrina [13]. Per le lesioni di grado 2 e 3 non esistono dei precisi protocolli di trattamento. Le lesioni di grado 4 possono essere trattate con le microperforazioni o con l'utilizzo di tecniche tipo AMIC [14]. Ad oggi la maggior parte dei chirurghi utilizza le sole microperforazioni non essendoci evidenze scientifiche a vantaggio dei trattamenti ricostruttivi [15].

Trattamento del conflitto femoro acetaboalre

La prima fase del trattamento del conflitto è una attenta pianificazione preoperatoria. L'utilizzo dei "collision models" in questo senso rappresenta sicuramente un valido aiuto. Per quanto riguarda il trattamento del versante femorale, alcuni autori propongono di eseguire delle valutazioni ampliscopiche in differenti proiezioni prima dell'inizio dell'osteocondroplastica e di ripeterle durante e dopo la procedura stessa [16]. Definita la zona di partenza dell'osteocondroplastica, prossimale all'origine del bump osseo, si procede fino a che le immagini ampliscopiche e artroscopiche non mostrino la risoluzione del conflitto. Generalmente questa parte dell'intervento è eseguita senza trazione e con l'arto libero di essere mosso; si eseguono in questo modo dei test dinamici intra operatori che rendono possibile stabilire la bontà della decompressione eseguita. Questo test dinamico intra operatorio permette di riprodurre tutti i movimenti che erano limitati dal conflitto e di percepire immediatamente il ripristino della libertà articolare.

Per quanto riguarda la componente acetabolare del conflitto, la valutazione dell'entità di osso da rimuovere è decisamente più complessa e tutt'ora affidata prevalentemente alle capacità del chirurgo piuttosto che a precisi dettami. Ancora più importante diventa quindi aver chiaro il tipo di acetabolo che si sta trattando per evitare di eseguire resezioni insufficienti o eccessive con possibili gravi complicanze [17].

Nei casi in cui si sia in presenza di un Pincer acetabolare con labbro in buone condizioni, oggi si tende a non distaccare il labbro, ma a mantenere la giunzione condro labrale integra, ad eseguire l'osteoplastica acetabolare e quindi a suturare il labbro con una o più ancorette. Questa tecnica è descritta in letteratura con il nome di over the top [18].

Risultati

Essendo la correzione artroscopica del conflitto femoro acetabolare una tecnica relativamente recente sono disponibili risultati a breve e medio termine. Le evidenze ci dicono che si possono fare con cognizione di causa alcune affermazioni:

1) I risultati clinici sulla soluzione dei sintomi sono buoni se l'indicazione è corretta.
2) Non esiste ancora evidenza che la correzione della deformità garantisca l'arresto dell'evoluzione in artrosi
3) Pazienti con un danno condrale di IV grado, hanno un rischio elevato di avere un risultato a medio termine insoddisfacente.
4) Pazienti in cui è possibile eseguire una sutura del labbro hanno risultati migliori rispetto a quelli in cui si deve eseguire una limbectomia [19].
5) Pazienti sportivi professionisti hanno un recupero più rapido rispetto agli sportivi amatoriali ed il ritorno allo sport professionistico è possibile in oltre l'80% dei pazienti.

I risultati della nostra casistica compresa tra il 2006 ed il 2010 con un follow up a medio di 8 anni sono in linea con quelli descritti nelle casistiche internazionali che riportano risultati eccellenti in più del 80% dei casi [20].

Conclusioni

L'artroscopia di anca si è oramai affermata come procedura sicura, affidabile e riproducibile nel trattamento delle patologie dell'anca ed in particolare del conflitto femoro-acetabolare.

La tecnica presenta una curva d'apprendimento lunga sia per quanto riguarda la capacità di ottenere una diagnosi precisa sia per l'acquisizione della manualità chirurgica necessaria. I risultati, con le giuste indicazioni, sono eccellenti e si mantengono nel medio termine.

Bibliografia

1 Myers SR, Eijer H, Ganz R. *Anterior femoroacetabular impingement after periacetabular osteotomy*. Clin Orthop Relat Res 1999;363:93-9.
2 Sampson TG. *Arthroscopic treatment of femoroacetabular impingement: a proposed tecnique with clinical experience*. Instr Course Lect 2006;55:337-46.
3 Kapron AL, Anderson AE, Aoki SK, et al. *Radiographic prevalence of femoroacetabular impingement in collegiate football players: AAOS Exhibit Selection*. J Bone Joint Surg Am 2011;93:e111.
4 Laborie LB1, Lehmann TG, Engesæter IØ, et al. *Prevalence of radiographic findings thought to be associated with femoroacetabular impingement in a population-based cohort of 2081 healthy young adults*. Radiology 2011;260:494-502.
5 Aprato A, Jayasekera N, Villar R. *Timing in hip arthroscopy: does surgical timing change clinical results*. Int Orthop 2012;36:2231-4.
6 Hammoud S, Bedi A, Magennis E, et al. *High incidence of athletic pubalgia symptoms in professional athletes with symptomatic femoroacetabular impingement*. Arthroscopy 2012;28:1388-95.
7 Bulat E, Bixby SD, Siversson C, et al. *Planar dGEMRIC maps may aid imaging assessment of cartilage damage in femoroacetabular impingement*. Clin Orthop Relat Res 2016;474:467-78.
8 Khan O, Witt J. *Evaluation of the magnitude and location of Cam deformity using three dimensional CT analysis*. Bone Joint J 2014;96-B:1167-71.
9 Watson JN, Bohnenkamp F, El-Bitar Y. *Variability in locations of hip neurovascular structures and their proximity to hip arthroscopic portals*. Arthroscopy 2014;30:462-7.
10 Sawyer GA, Briggs KK, Dornan GJ, et al. *Clinical outcomes after arthroscopic hip labral repair using looped versus pierced suture techniques*. Am J Sports Med 2015;43:1683-8.
11 Santori N, Villar RN. *Acetabular labral tears: result of arthroscopic partial limbectomy*. Arthroscopy 2000;16:11-5.
12 Lee S, Wuerz TH, Shewman E, et al. *Labral reconstruction with iliotibial band autografts and semitendinosus allografts improves hip joint contact area and contact pressure: an in vitro analysis*. Am J Sports Med 2015;43:98-104.
13 Tzaveas AP, Villar RN. *Arthroscopic repair of acetabular chondral delamination with fibrin adhesive*. Hip Int. 2010;20:115-9.
14 Mancini D, Fontana A. *Five-year results of arthroscopic techniques for the treatment of acetabular chondral lesions in femoroacetabular impingement*. Int Orthop 2014;38:2057-64.
15 Marquez-Lara A, Mannava S, Howse EA, et al. *Arthroscopic management of hip chondral defects: a systematic review of the literature*. Arthroscopy 2016 Apr 23. pii: S0749-8063(16)00109-2.
16 Lee CB, Clark J. *Fluoroscopic demonstration of femoroacetabular impingement during hip arthroscopy*. Arthroscopy 2011;27:994:1004.
17 Matsuda DK. *Acute iatrogenic dislocation following hip impingement arthroscopic surgery*. Arthroscopy 2009;25:400-4.
18 Ilizaliturri VM Jr, Joachin P, Acuna M. *Description and mid-term results of the over the top' technique for the treatment of the pincer deformity in femoroacetabular impingement*. J Hip Preserv Surg 2015;14;2:369-73.
19 Khan M, Habib A, de Sa D, et al. *Arthroscopy Up to Date: Hip Femoroacetabular Impingement*. Arthroscopy 2016;32:177-89.
20 MacFarlane RJ, Konan S, El-Huseinny M, et al. *A review of outcomes of the surgical management of femoroacetabular impingement*. Ann R Coll Surg Engl 2014;96:331-8.

Giornale Italiano di Ortopedia e Traumatologia
2016;42(Suppl. 1):S88-S95

L. Turchetto[1]
A.Barbuio[1]
L. Saggin[1]
R. Ganz[2]

[1] Ospedale di Portogruaro, Italy; [2] Medical School, University of Bern, Bern, Switzerland

Modern acetabular and femoral reorientation procedures for hip dysplasia

Summary

Hip dysplasia is normally understood as developmental disorder in which the acetabular coverage of the femoral head is insufficient as single or combined anterior, lateral, and posterior insufficiency. The femoral side is as well involved although to a lesser degree. Besides this primary form there are acetabular dysplasias secondary to disorders of the femoral head such as Perthes disease. Overload of the rim area leads to rapid degenerative arthritis.

The Bernese periacetabular osteotomy is one of several techniques, offering the ability to correct the acetabular deformity in all planes. When femoral corrections are necessary, intraarticular osteotomies are more direct and therefore allow more correction with less undesired side effects.

Key words: *PAO, bernese periacetabular osteotomy, proximal femoral osteotomy, hip dysplasia*

Riassunto

La displasia evolutiva dell'anca è il risultato di anomalie anatomiche responsabili di una insufficiente copertura di un singolo o di una combinazione di più settori dell'epifisi femorale.

L'eccessiva concentrazione di forze sulla rima articolare genera picchi di pressione responsabili della rapida degenerazione della superficie articolare.

L'osteotomia periacetabolare è una tecnica chirurgica molto efficace in grado di correggere le deformità presenti su tutti i piani dello spazio ma dobbiamo conoscere le indicazioni, le controindicazioni ed i limiti della tecnica.

Le eventuali osteotomie di riorientamento del femore prossimale possono essere eguite a livello inter o sottotrocanterico ma, quando indicato, se eseguite a livello del collo femorale risultano molto più efficaci con una minor incidenza di effetti secondari indesiderati.

Parole chiave: PAO, osteotomia periacetabolare bernese, osteotomia femore prossimale, displasia anca

Introduction

The rationale of joint preserving hip surgery is careful evaluation of the individual deformity and understanding of its mechanism of destruction. For the frequent insufficiency of coverage the classic concept of overload is still valid. There is a clear correlation between osteoarthritis (OA) and acetabular dysplasia [1 2] subsequent to global or local growth disturbance, mainly of the acetabulum [3] and also at the proximal femur level with some minor deformity. More recent studies [3 4] show that 17%-34% of classic acetabular dysplasias are retroverted ; approximately 10% show a pure anterior and less than 5% an exclusively lateral deficiency [5]. Recognition of such variants is important during corrective surgery in order to avoid false corrections and problems of impingement [6]. When the major deformity is represented by

Indirizzo per la corrispondenza:
Luigino Turchetto
UOC Ortopedia e Traumatologia,
Ospedale di Portogruaro
via F. Zappetti, 58
30026 Portogruaro (VE)
lturchetto@tin.it

a shallow acetabulum, the correction should be performed on the acetabular side to increasing the load transmission area. The Bernese periacetabular osteotomy is such a re-orientation procedure allowing optimal spatial orientation as well as consideration of additional intra-and extraarticular deformities [7-9]. Furthermore with preservation of the posterior column the mechanical stability until consolidation is improved and the sciatic nerve is protected [10].

Particularities of OA of the dysplastic hip

It is common understanding that residual acetabular dysplasia leads to mechanically induced OA of the hip [2 11]. Murphy et al. [12] found that with a load transmission area smaller than represented by a Wiberg LCE angle of 16°, all hips would undergo end-stage OA [33]. When combined with subluxation of the head, disabling coxarthrosis " is inevitable [13]. Another study [14] specifies that dysplasia with additional subluxation would lead to THA by the age of 45 years. Arthro MR with radial sequences [15 16] has been used since 20 years to detect chondral lesions in the hip. One of the earliest biochemical changes within cartilage is proteoglycan (PG) depletion from the extracellular matrix. gadolinium-enhancement of the cartilage (dGEMRIC) [17] has the ability to differentiate between normal and abnormal cartilage; lower dGEMRIC indices reflect lower PG concentration [18].

Arthro MRI demonstrated that the process of joint degeneration in the dysplastic hip starts in the periphery of the acetabular cavity, however it involves first the hypertrophic labrum (Fig.1). The labrum may undergo avulsion with or without a bony fragment (Fig. 2,3). Degeneration and rupture of the labrum does not only decrease the stability of the femoral head but also reduces the sealing function and therefore the lubrication and load distribution within the joint [19]. Klaue et al. [20 21] have designated the labral rupture in the dysplastic hip a precursor of osteoarthritis, an interpretation which was confirmed by long-term results after acetabular reorientation showing better outcome of hips with intact labrum [21]. Classification of osteoarthritis of the dysplastic is routinely following the radiographic subdivision in three severity grades as proposed by Tönnis [22].MRI-studies however have shown that substantial cartilage damage can be present even in Grade 0, the definition used for a normal and healthy hip [23 24].

Reorientation procedures

Reorientation procedures turn the entire acetabulum to

Figure 1. Arthro MRI immage of dysplastic hip with labrum hypertrophy as a physiological response to the shear force and an attempt to correct the bony mismatch of the joint.

Figure 2. Degeneration and partial avulsion of the overstressed labrum with ganglia formation.

Figure 3. 'Fatigue' fracture of the acetabular rim as final result of shear force.

increase the coverage. With few exceptions of hips with a very small cavity, there is generally enough acetabulum available to increase the coverage where needed without critically uncover other parts of the head; with reorientation procedures hyaline cartilage supported by subchondral bone is the gliding surface in the area of increased coverage with optimal mechanical qualities for weight bearing. The Bernese periacetabular osteotomy does not change the width of the birth canal even when performed bilaterally [25] and the Smith Petersen approach for the osteotomy allows easy capsulotomy for joint revision and eventual femoral osteochondroplasty [23].

Indications and results

A periacetabular osteotomy can be performed from age eight to ten; in this age injury to the growth plate with the osteotomy will not anymore lead to a deformity.. Upper age limit for reorientation procedures is in the first half of the fourth decade. Older age at surgery is regularly a predictor of poor outcome [26], although good mid-term results have been reported [27]. Advanced OA before surgery is another negative predictor of outcome [26 28 29]. Tönnis Grade 2 hips may exceptionally be an indication but Grad 3 hips should be excluded from reorientation surgery. The execution of reorientation osteotomies is demanding and repor-

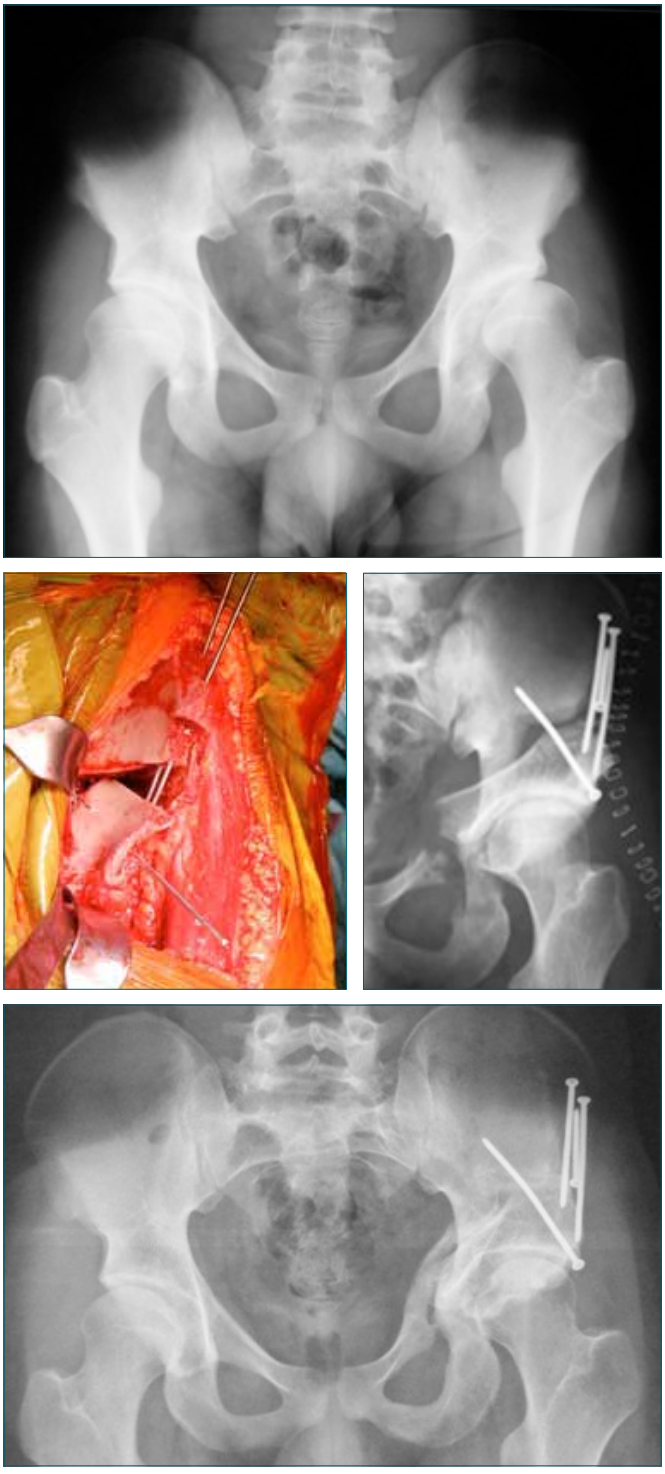

Figure 4. A. 17 year old male with Charcot Marie Toth desease and severe hip dysplasia on the left side. B. Intraoperative anteroposterior image after acetabular recolocation. C. Post Op view after PAO with good congruency and restoring of all radiologic parameters (anterior and posterio wall, ileoischial line, Schenton line). D. Eight months after PAO all osteotomies are healed.

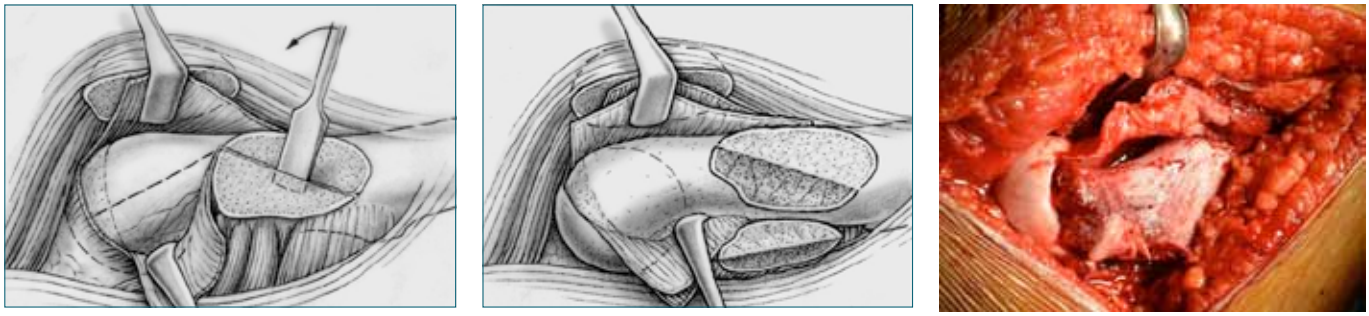

Figure 5. Extended retinacular soft tissue flap. A. After capsulotomy the neck is exposed. Using a straight osteotome, the bone mass of the stable trochanter is strictly subperiosteally reduced, piece by piece. The periosteum over the femoral neck, anterior to the retinaculum, is incised longitudinally as well as the periosteum distal to the quadratus femoris muscle. B. The inferolateral border of the periosteum is now mobilized posteriorly and distaly untill the posterior surface of the lesser trochanter becomes visible. The periosteal flap includes the insertion of all the external rotators, the ramus profundus of the medial femoral circumflex artery (MFCA), its anastomoses with the superior and inferior gluteat arteries and the retinacular vessels. C. Thereafter the femoral head is dislocated and the anterior periosteum is incised and the anteromedial subperiosteal flap is developed with a periosteal elevator. The flap includs the Weitbrecht ligament with the anteroinferior branch of the MFCA that supplies the inferomedial sector of the head.

ted complication rates between 6% and 37% underline the need for a substantial annual case load to increase a surgeons experience and decrease the number of complications [30]. An important factor for longevity is the precision of spatial correction [23] (Fig. 4).
Reorientation can produce long-term outcomes superior to the natural history in symptomatic patients [26]. When only hips without signs of osteoarthritis and without previous surgery are included and age limit is 30 years, the success rate may be as high as 100% at 15-22 years follow-up [39]. Nevertheless and despite the multitude of published information on reorientation procedures a recent literature review of Clohisy et al. [31] demonstrated that the level of evidence provided by the available studies is rather low; he therefore asks for more prospective longitudinal cohort studies to further investigate optimal selection criteria, aspects of best correction, incidence of complications and finally the efficacy of the procedure with regard to different severity grades of acetabular dysplasia.

True femoral neck osteotomy

The base of this surgical procedure is the safely surgical hip dislocation [33] combined with an extended retinacular soft-tissue flap [34], allows visual protection of the femoral head blood supply during execution of intra articular osteotomies [36]. The retinacular flap is the workhorse for most intracapsular osteotomies at the intra-capital, sub-capital and true neck level as well as for for the relative neck lengthening procedure

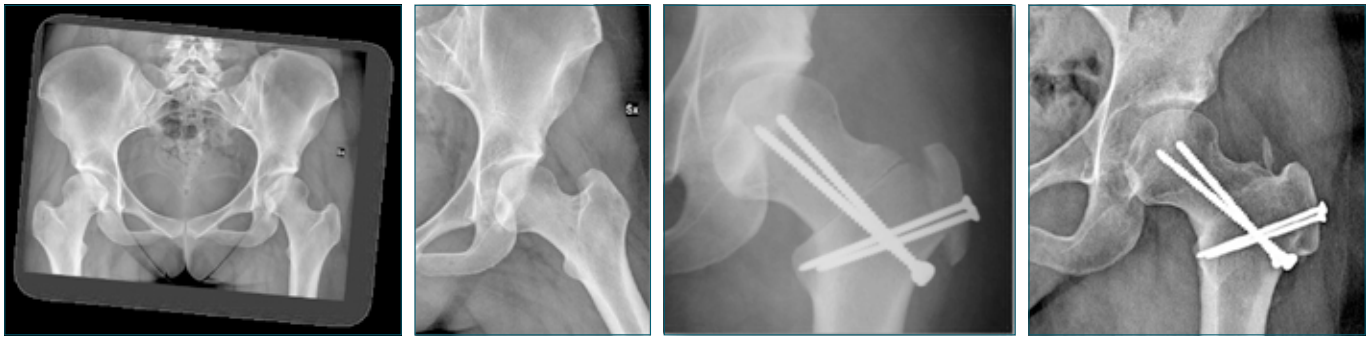

Figure 6. A. 24 years old female with slight DDH on the left side represented mainly by a fovea alta. The roof is somewhat short but the acetabular index is low. B. Abduction view with significant improvement of the congruency. C. Postoperative radiography. after varus femoral neck osteotomy and relative lengthening of the femoral neck. D. One year post op. with optimal joint configuration.

Figure 7. 17-year-old female with symptomatic Perthes deformity. A-B. Anteroposterior and axial projection showing joint incongruency, high greater trochanter and high femoral antetorsion. C-D. Control radiographies after consolidation of relative neck lengthening in combination with varus neck osteotomy and subtrochanteric derotational osteotomy.The Intra-articular cam impingement was treated with osteochondroplasty of the anterolateral head-neck junction.The joint is now congruent.

The flap reaches from the entrance area of the retinacular vessels into the femoral head down to the lesser trochanter and can be up to 10-12 cm long. It includes proximally the periosteum with the vessels attached in a mobile tissue layer and in the distal half all external rotators. The length of the flap allows access to the neck without the risk of overstretching or even rupturing the vessels (Fig. 5).

The main indications are subcapital realignement in SCFE, adduction or varus femoral neck osteotomy and osteotomy of the femoral head with resection of a head segment. In case of true femoral neck osteotomy, healing time is shorter with the closing wedge technique (Fig. 6).

The indication is given in unilateral deformity where an intertrochanteric osteotomy would create a substantial leg length discrepancy. Additional derotation is possible at the subtrochanteric level (Fig. 7). The decision to perform derotation is for antetorsion over 20 or retrotorsion less than [36].

Isolated true neck osteotomy is a rare indication in hip dysplasia and a possibility when the fovea capitis is rather high and the acetabular deformity small. It is an ideal procedure in unilateral deformities.

Osteotomy of the femoral head

Based on the knowledge of a separate blood supply for the medial and the lateral femoral head, even the execution of a central osteotomy with resection of a head segment is possible. Aim of the resection should should be a head form closer to a sphere. The mobile lateral seg-

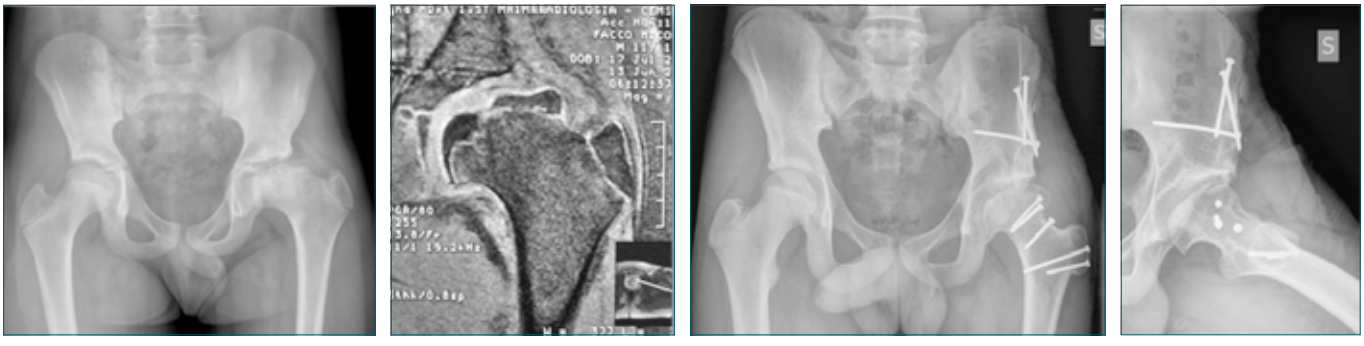

Figure 8. A. Eleven -year-old male with Perthes disease. B. Arthro-MRI confirms the severe head extrusion. C-D. Two years after head-reduction osteotomy, relative lengthening of the femoral neck and stabilizing peri-acetabular osteotomy containment and congruency are improved.

Table I. Radiological results after periacetabular osteotomy.

Radiographic Parameter	Preoperative	Postoperative
Mean Lateral Center Edge Angle	6 (-20, +18)	32 (+28, + 35)
Acetabular Index	25 (+12, +35)	6 (+5, +10)
Shenton's line	Interrupted 22/39	Restored 38/39

ment is reduced against the stable medial segment. In a 10 year experience no necrosis has been observed [37]. The typical pathology to indicate such an osteotomy is severe Perthes deformity (coxa plana) with severe extrusion, with or without central necrosis [37]. So far the indication was limited to hips with rounded medial and lateral contour. Best age is between ten and 20 years of age when some remodeling and adaptation of the final contour can still be expected. In most cases treated the acetabular dysplasia secondary to the head deformity made an additional periacetabular osteotomy necessary to sufficiently stabilize the smaller head within the acetabular socket (Fig. 8).

Portogruaro experience

Between 2008 and 2015 a periacetabular osteotomy was performed in 35 patients (39 hips).
Four patients underwent bilateral periacetabular osteotomy. The average age of the patients at surgery was 22 years (range 6-47 years). The osteotomy was performed on 24 hips in females and 15 hips in males. One patient presented with Charcot Marie Toth desease (Fig. 4).
Radiographic evaluations were done with a standard AP pelvis view. Deficiency of lateral coverage were measured by the angle described by Wiberg [32] (Lateral Center Edge Angle). The obliquity of the acetabular roof was evaluated by the acetabular angle described by Tonnis [22] and Shenton's line was classified as intact or interrupted (Tab. 1).
Presence of osteoarthritis before surgery was graded according to the criteria of Tonnis. Grade 0 represents absence of osteoarthritis, Grade 1 a widenend sclerosis zone and minimal osteophytes, Grade 2 a moderate loss of joint width and cysts and Grade 3 a degenerative finding with a joint space less than 1 mm. All patient with Tonnis grade 3 were exsluded and only 2 young patients with grade 2 were treated with PAO.
The Harris hip score was evaluated at last followup but not preoperatively becouse the retrospective data were not specific enough to allow a correct assessment of the Harris hip score before surgery. The post operative Harris hip score avarege 94 points, (range 75-100).
Surgery was done by two surgeons (R. Ganz and L. Turchetto) and was performed by the technique described by the senior author [10]. An additional femoral neck osteotomy to improve joint congruency without significant leg length discrepancy was performed in one patient. Valgus shortening intertrochanteric osteotomy was done in a congenital femoral neck non union. Eleven hips had relative femoral neck lenghtening for posterior extrarticular impingement. In two patients with Perthes disease the PAO was combined with volumetric femoral head reduction [37 9]. In one case of dysplastic bilobated femoral head the PAO was combined with femoral head reshaping.

Complications

Most severe complication was one intraarticular osteotomy in a young lady treated with a combination of relative lengthening of the femoral neck and PAO for Perthes desease, previously trated with a distal advancement of the great trochanter. The intraarticular osteotomy was diagnosed with computer tomography. Apparent intraarticular congruency led to the decision of wait and see; however after 3 months the femoral head was severely subluxated indicating total hip arthroplasty.Asymptomatic avulsion of the ischial tuberosity was seen five months after PAO in a patient with Down's syndrome but did not require surgery. Delayed union after an extreme correction was seen at the pubis in two patients. Heterotopic ossification Brooker grade 1 occured in two patients.

Conclusions

Better knowledge of vascular anatomy and new insights in the pathophysiology of OA have led to a spectrum of new and powerful osteotomies around the hip. Best results are seen with periacetabular osteotomy [38 49 40 41].

References:

1 Aronson J. *Osteoarthritis of the young adult hip: etiology and treatment*. Instr Course Lect 1986;35:119-28.
2 Harris WH. *Etiology of osteoarthritis of the hip*. Clin Orthop Relat Res 1986;213:20-33.
3 Li PLS, Ganz R. *Morphologic features of congenital acetabular dysplasia*. One in six isretroverted. Clin Orthop Relat Res 2003;416:245-53.
4 Mast JW, Brunner RL, Zebrack J. *Recognizing acetabular version in the radiographic presentation of hip dysplasia*. Clin Orthop Relat Res 2004;418:48-53.

5 Salter RB. *Innominate osteotomy in the treatment of congenital dislocation of the hip*. J Bone Joint Surg Br 1961;43B:518-39.

6 Tannast M, Hanke M, Zheng G, et al. *What are the radiographic reference values for acetabular under- and overcoverage?* Clin Orthop Relat Res 2015;473:1234-46.

7 Nakamura S, Ninomiya S, Takatori Y, et al. *Long-term outcome of rotational periacetabular osteotomy: 145 hips followed for 10-23 years*. Acta Orthop Scand 1998;69:259-65.

8 Siebenrock KA, Leunig M, Ganz R. *Periacetabular osteotomy: the Bernese experience*. Instr Course Lect 2001;50:239-45.

9 Clohisy JC, Nepple JJ, Ross JR, et al. *Does surgical hip dislocation and periacetabular osteotomy improve pain in patients with Perthes-like deformities and acetabular dysplasia?* Clin Orthop Relat Res 2015 473:1370-77.

10 Ganz R, Klaue K, Vinh TS, et al. *A new periacetabular osteotomy for the treatment of hip dysplasias. Technique and preliminary results*. Clin Orthop Relat Res 1988;232:26-36.

11 Hadley NA, Brown TD, Weinstein SL. *The effect of contact pressure elevations and aseptic necrosis on the long-term outcome of congenital hip dislocation*. J Orthop Res 1990;8:504-13.

12 Murphy SB, Ganz R, Müller ME. *The prognosis of untreated dysplasia of the hip:a study of radiographic factors that predict the outcome*. J Bone Joint Surg Am 1995;77A:985-9.

13 Wedge JH, Wasylenko MJ. *The natural history of congenital dislocation of the hip: a critical review*. Clin Orthop Relat Res 1978;137:154-62.

14 Hartofilakidis G, Karachalios T, Stamos KG. *Epidemiology, demographics, and natural history of congenital hip disease in adults*. Orthopedics 2000;23:823-7.

15 Werlen S. *Magnetic resonance arthrography of the hip in femoroacetabular impingement*. Oper Tech Orthop 2005;15:191-203.

16 Leunig M, Werlen S, Ungersböck A, et al. *Evaluation of the acetabular labrum by MR artrography*. J Bone Joint Surg Br 1997;79B:230-4.

17 Schmid MR, Notzli HP, Zanetti M, et al. *Cartilage lesions in the hip: diagnostic effectiveness of MR arthrography*. Radiology 2003;226:382-86.

18 Zilkens C, Miese F, Kim YJ, et al. *Three-dimensional delayed gadolinium-enhanced magnetic resonance imaging of hip joint cartilage at 3T: a prospective controlled study*. Eur J Radiol 2012;81:3420-5.

19 Ferguson SJ, Bryant JT, Ganz R, et al. *The acetabular labrum seal: a poroelastic finite element model*. Clin Biomech 2000;15:463-8.

20 Parvizi J, Bican O, Bender B, et al. *Arthroscopy for labral tears in patients with developmental dysplasia of the hip: a cautionary note*. J Arthroplasty 2009;24:110-3.

21 Klaue K, Durnin CW, Ganz R. *The acetabular rim syndrome: a clinical presentation of dysplasia of the hip*. J Bone Joint Surg Br 1991;73B:423-9.

22 Tönnis D. *The prearthrotic deformity as origin of coxarthrosis: radiographic measurements and their value in the prognosis*. Z Orthop Grenzgeb 1978;116:444-6.

23 Albers CE, Steppacher SD, Ganz R, et al. *Correct acetabular orientation and femoral osteochondroplasty improve the long-term results after periacetabular osteotomy*. Clin Orthop Relat Res 2012;471:1602-14.

24 Beck M, Kalhor M, Leunig M, et al. *Hip morpholoy influences the pattern of damage to the acetabular cartilage. Femoroacetabular impingement as a cause of early osteoarthritis of the hip.* J Bone Joint Surg Br 2005;87B:1012-8.

25 Flückiger G, Eggli S, Kosina J, et al. *Geburt nach periazetabulärer Osteotomie Orthopäde*. 2000;29:63-7.

26 Steppacher SD, Tannast M, Ganz R, et al. *Mean 20-year follow-up of Bernese periacetabular osteotomy*. Clin Orthop Relat Res 2008;466:1633-44.

27 Millis MB, Kain M, Sierra R, et al. *Periacetabular osteotomy for acetabular dysplasia in patients older than 40 years: a preliminary study*. Clin Orthop Relat Res. 2009; 467: 2228-34.

28 Cunningham T, Jessel R, Zurakowski D, et al. *Delayed gadolinium-enhanced magnetic resonance imaging of cartilage to predict early failure of Bernese periacetabular osteotomy for hip dysplasia*. J Bone Joint Surg Am 2006; 88A:1540-8.

39 Troelsen A, Elmengaard B, Soballe K. *Medium-term outcome of periacetabular osteotomy and predictors of conversion to total hip replacement*. J Bone Joint Surg Am 2009;91A:2169-79.

30 Davey JP, Santore R. *Complications of periacetabular osteotomy*. Clin Orthop Relat Res 1999;363:33-7.

31 Clohisy JC, Schutz AL, St John LC, et al. *Periacetabular osteotomy. A systemic literature review*. Clin Orthop Relat Res 2009;467:2041-52.

32 Wiberg G. *Studies on dysplastic acetabulum and congenital subluxation of the hip joint with special reference to the complication of osteoarthritis*. Acta Chir Scand 83, Suppl 58.

33 Ganz R, Gill TJ, Gautier E, et al. *Surgical dislocation of the adult hip*. J Bone Joint Surg Br 2001;83B:1119- 24.

34 Ganz R, Huff TW, Leunig M. *Extended retinacular soft tissue flap for intraarticular hip surgery: surgical technique, indications, and results of its application*. Instr Course Lect 2009;58:241-55.

35 Gautier E, Ganz K, Krügel N, et al. *Anatomy of the medial femoral circumflex artery and its surgical implications*. J Bone Joint Surg Br 2000;82B:679-83.

36 Kamath AF, Ganz R, ZhangH, et al. *Subtrochanteric osteotomy for femoral mal-torsion through a surgical dislocation approach*. J Hip Preservation Surgery 2015;2:65-79.

37 Ganz R, Campacci A, Grappiolo G, et al. *Open intracapsular hip surgery*. Minerva Ortop Traumatol 2014 65:53-7.

38 Turchetto L, Massè A, Aprato A, et al. *Developmental dysplasia of hip: joint preserving surgery in the adolescent and young adult*. Minerva Orthop Traumatol 2013;64:41-52.

39 Takatori Y, Ninomiya S, Nakamura S, et al. *Long-term results of rotational acetabular osteotomy in patients with slight narrowing of the joint space on preoperative radiographic findings*. J Orthop Sci 2001;6:137-40.

40 Matheney T, Kim YJ, Zurakowsky D, et al. *Intermediate to long-term results following the Bernese periacetabular osteotomy and predictors of clinical outcome. Surgical technique*. J Bone Joint Surg Am 2009;91-A:2113-23.

41 Ito H, Tanino H, Yamanaka Y, et al. *The Chiari pelvic osteotomy for patients with dysplastic hips and poor joint congruency: long-term follow-up*. J Bone Joint Surg Br 2011;93B:726-31.

Giornale Italiano di Ortopedia e Traumatologia
2016;42(Suppl. 1):S96-S102

E. Caboni
M. Giannini
G. Palumbo
L. Zagra

IRCCS Istituto Ortopedico Galeazzi, Milano

La protesizzazione negli esiti di osteotomie

Total Hip Arthroplasty after osteotomies.

Riassunto

La protesizzazione negli esiti di osteotomia è generalmente un intervento più complesso dello standard sia per la patologia di base (displasia congenita o deformazioni dell'accrescimento), sia per gli esiti chirurgici: tessuti cicatriziali, deformazioni anatomiche, presenza di mezzi di sintesi, osso sclerotico e meno vascolarizzato, alterazione dei tessuti molli. Con il presente articolo si riporta l'esperienza degli autori nel trattamento dei diversi possibili scenari allo scopo di mettere in evidenza le difficoltà da affrontare, i risultati e come prevenire le più frequenti complicanze ed i risultati. Viene inoltre dimostrato come un'accurata pianificazione preoperatoria assume un'importanza ancora maggiore in questi casi complessi.

Parole chiave: protesi totale d'anca, planning preoperatorio, osteotomie femorali, osteotomie acetabolari, complicanze, Chiari, Wagner

Summary

Total Hip Arthroplasty after osteotomies is usually more difficult to perform than a standard primary implant for both DDH (Developmental Dysplasia of the hip) and previous surgeries: scar tissues, anatomical deformities, sclerotic bone (less vascularized) and soft tissues alterations are factors to consider when thinking of THA. We present our experience in different surgical cases; we explain difficulties, possible complications to deal with, and our outcomes. We demonstrate how important a careful preoperative planning can be especially in these cases.

Key words: *Total hip arthroplasty, surgical planning femoral osteotomy, acetabular osteotomy, complications, Chiari, Wagner*

Introduzione

In passato le osteotomie di bacino e soprattutto del femore sono state largamente utilizzate in tutta Europa per il trattamento della displasia dell'anca e di altre patologie tipiche dell'età dell'accrescimento come l'epifisiolisi o il morbo di Perthes. Lo scopo era quello di ritardare il più possibile l'insorgenza di un'artrosi precoce e, a partire dagli albori della chirurgia protesica fino agli anni '80, sono state utilizzate in Italia (Bombelli) anche a scopo terapeutico per l'artrosi stessa. Attualmente vengono impiegate esclusivamente in casi selezionati come pazienti in fase pre-artrosica o nei quali vi sia ancora la possibilità di correggere la deformità. Questo, di fatto, lascia sempre più spazio alla protesizzazione grazie anche al progressivo miglioramento della tecnica chirurgica e dei materiali protesici. Se andiamo ad affrontare la protesizzazione negli esiti di osteotomie l'intervento può risultare decisamente più complesso in quanto si rende necessario considerare le alterazioni anatomiche di base e le deformazioni residue, la presenza dei tessuti cicatriziali e talvolta di mezzi si sintesi difficili da rimuovere, la bassa

Indirizzo per la corrispondenza:
Eleonora Caboni
IRCCS Istituto Ortopedico Galeazzi
via Riccardo Galeazzi, 4
20161 Milano
elecaboni@gmail.com

qualità dell'osso che consegue al trattamento chirurgico e in generale un maggiore rischio di complicanze intra e post-operatorie che possono compromettere la buona riuscita dell'intervento.

Pianificazione preoperatoria

La pianificazione pre-operatoria, sia clinica che strumentale, deve essere particolarmente accurata allo scopo di selezionare l'impianto più adeguato da utilizzare in base alle diverse caratteristiche: età del paziente, morfologia e qualità dell'osso ed eventuale osteotomia correttiva. Dal punto di vista clinico è fondamentale la valutazione della mobilità dell'anca (misuriamo l'escursione articolare mediante l'osservazione dei ROM Range Of Motion) e della colonna vertebrale in toto. Grazie ad un attento esame obiettivo infatti possiamo indagare il tono e trofismo muscolare, la positività al test di Trendelenburg, la zoppia e la dismetria effettiva degli arti. È necessario inoltre eseguire una radiografia calibrata del bacino (non della sola anca: l'articolazione da operare va confrontata con quella controlaterale), la proiezione assiale dell'anca (in quanto sul piano sagittale vi sono spesso le deformazioni femorali più complesse che vanno identificate prima dell'intervento) e TeleRx degli arti inferiori in carico (nel caso di osteotomie che abbiano implicato una deformazione di tutto l'arto inferiore) per valutare l'asse meccanico e calcolare la dismetria reale (Figura 1). La TC è molto utile per la valutazione della profondità e dell'antiversione dell'acetabolo e per la presenza di osteofiti periacetabolari e del fondo (Figura 2). Vanno valutate con cura le dimensioni del canale femorale e dell'acetabolo, la posizione del centro di rotazione e l'off-set.

Nei casi in cui la parte metafisaria prossimale del femore è meno alterata, si possono utilizzare steli retti rastremati tipo CLS (Figura 3) che sono la nostra prima scelta nei

Figura 1. Pianificazione preoperatoria co TELE-RX arti inferiori in carico con repere calibrato.

Figura 2. Pianificazione preoperatoria: A) RX anca in AP, B)RX assiale anca, C)TC anca: osteofiti del fondo dell'acetabolo.

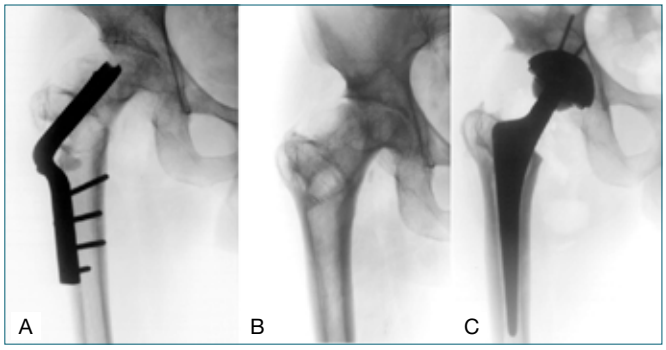

Figura 3. A) RX anca destra in AP con mezzi di sintesi in sede, B) RX dopo rimozione MDS in cui evidenzia il canale a clessidra, C) RX postoperatoria con utilizzo di stelo tipo CLS.

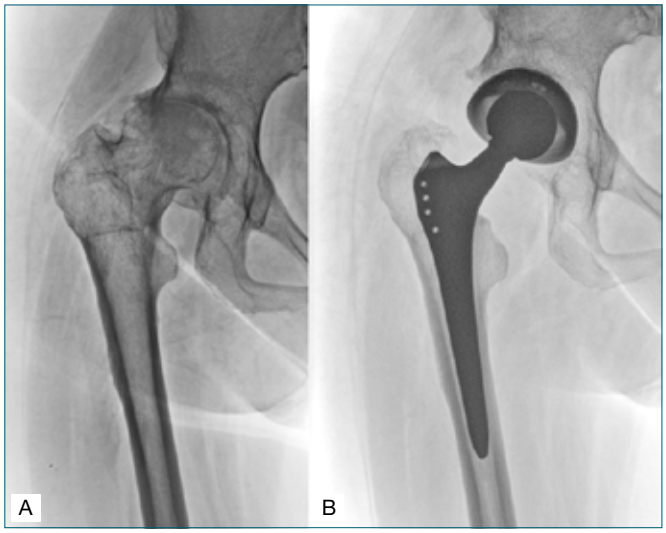

Figura 4. A) RX preoperatoria anca destra in AP in cui si evidenzia canale cilindrico, B) RX post-operatoria con utilizzo di uno stelo tipo Zweymuller.

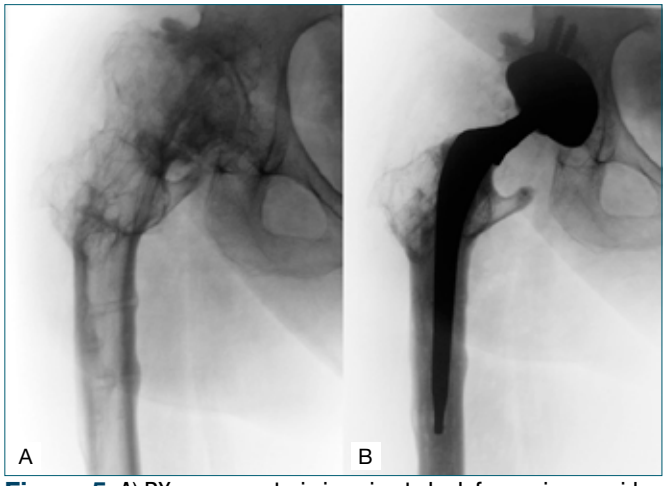

Figura 5. A) RX pre-operatoria in cui nota la deformazione residua del canale midollare, B) RX post-operatoria dopo impianto di stelo cementato tipo Charnley.

femori a clessidra. In caso di canale più largo, cilindrico o comunque quando la metafisi presenta notevoli esiti chirurgici gli steli retti tipo Zweymuller (Figura 4) sono efficaci per la loro adattabilità e per maggiore presa distale. Nei pazienti anziani con osteoporosi diffusa, ma anche in presenza di deformazioni complesse, utilizziamo steli cementati tipo Charnley (Figura 5). Nei casi di canale femorale stretto, con angolazione e di difficile gestione dell'antiversione del collo o con la necessità di correzioni osteotomiche, lo stelo che ha dimostrato la maggiore versatilità ed efficacia di utilizzo è quello conico tipo Wagner corto che, nelle versioni modulari, presenta ulteriori possibilità di adattamento alle diverse situazioni anatomiche (Figura 6). Qualora si preveda la correzione dell'asse femorale a livello sottotrocanterico, verrà invece utilizzato uno stelo conico lungo da revisione tenendo in cosidetazione l'angolazione della diafisi.

La prima sfida per il chirurgo è costituita dalla cicatrizzazione tissutale che può comportare difficoltà evidenti già a partire dall'accesso chirurgico [1 2]. È consigliabile utilizzare l'approccio con il quale si ha più esperienza e che sia possibile estendere in senso prossimale o distale per destreggiarsi al meglio nel caso in cui si presentino complicanze inattese. La scelta deve comunque considerare l'eventuale presenza di mezzi di sintesi, in particolare nel bacino, e la prospettiva di una loro rimozione. L'approccio postero-laterale offre il vantaggio di un controllo più

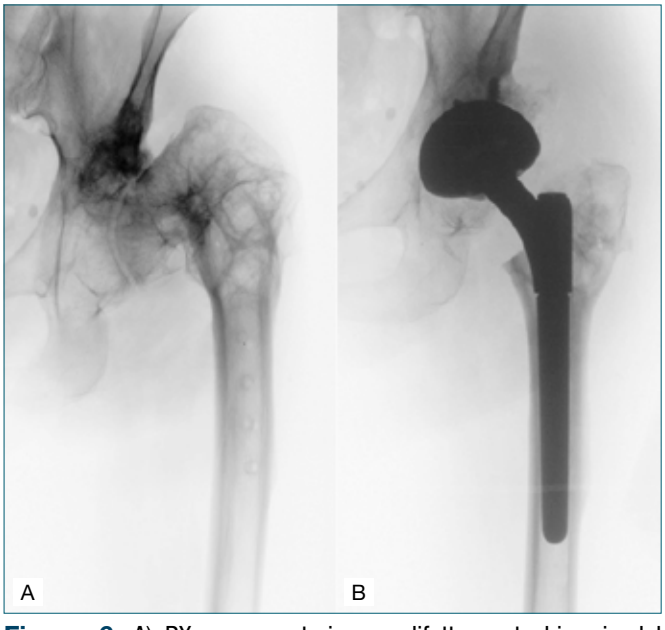

Figura 6. A) RX pre-operatoria con difetto post chirurgia del femore prossimale, B) RX post-operatoria dopo utilizzo di stelo conico modulare.

agevole delle deformazioni femorali e un maggiore rispetto della muscolatura abduttoria in considerazione del fatto che un precedente intervento come quello di osteotomia di bacino, nella maggior parte dei casi, crea dei danni più o meno gravi all'apparato muscolare. È consigliabile quando possibile, utilizzare la stessa incisione cutanea mediante escissione della cicatrice pregressa o comunque non effettuare la seconda incisione a meno di 2 centimetri dalla precedente perché in questo caso si aumenterebbe il rischio di sofferenza cutanea.

Osteotomie femorali

Se i mezzi di sintesi sono ancora presenti, in particolare placche e viti, è meglio effettuarne la rimozione in un primo tempo posticipando la protesizzazione in un secondo tempo in modo tale da ridurre il rischio di complicanze come infezioni, fratture intraoperatorie e durata del successivo intervento. Qualora questo non sia possibile, per le condizioni cliniche del paziente oppure per la sede e le caratteristiche dei mezzi da rimuovere, bisogna tenere a mente che l'intervento avrà dei tempi operatori più lunghi, possibilità di maggiore sanguinamento e presenterà ulteriori difficoltà soprattutto nel caso in cui si dovesse utilizzare una protesi cementata: in seguito alla pressurizzazione il cemento potrebbe fuoriuscire dai fori e arrivare ai tessuti molli circostanti causando reazioni avverse [3]. Inoltre non bisogna sottovalutare il rischio infettivo: in uno studio effettuato da Ferguson et al. [4] sono stati analizzati 215 casi di intervento per rimozione mezzi di sintesi, 28 dei quali risultati positivi agli esami colturali (circa il 13%), anche se in un unico caso vi è stato poi lo sviluppo di infezione risulta questo un motivo in più per la rimozione preventiva dopo un'osteotomia femorale.

Premettendo che qualsivoglia tipo di osteotomia interviene nel modificare la naturale anatomia, è necessario prestare attenzione alla nuova posizione del gran trocantere, all'inclinazione e all'antiversione del collo, all'angolazione della diafisi femorale e alla presenza di setti interossei neoformati in seguito alla rigenerazione ossea a livello del canale midollare durante la consolidazione dell'osteotomia. Una delle conseguenze osservabili più frequentemente è la medializzazione del canale diafisario che ci deve spingere ad effettuare un accurato studio preoperatorio in modo tale da valutare come questa situazione possa influenzare successivamente la statica dell'arto inferiore: una riduzione importante dell'off-set potrebbe portare ad un valgo eccessivo del ginocchio omolaterale. L'apice del grande trocantere può essere più mediale (Figura 7) rendendo difficile l'accesso al canale femorale e problematico l'impianto di uno stelo retto.

La trasposizione del gran trocantere viene effettuata solo in rari casi, poiché potenzialemente è in grado di influenzare negativamente la buona riuscita dell'intervento: il paziente, nel corso della propria vita, ha acquisito un determinato modo di deambulare e un'alterazione repentina del bilanciamento muscolare, con l'obiettivo del ripristino di un'ideale anatomia, potrebbe provocare un'ulteriore alterazione della meccanica del passo. Inoltre, e non meno importante, la trasposizione del grande trocantere è un intervento complesso, con possibili difficoltà di fissazione in presenza della protesi e che potenzialmente può dar luogo a gravi complicanze tra le quali troviamo, prima fra tutte, la mancata consolidazione. Tuttavia nei casi in cui è stata performata un'osteotomia sec. Shanz [5] che veniva effettuata circa 10 cm sotto il grande trocantere, può essere necessario correggere l'angolazione in quanto l'inserimento dello stelo potrebbe essere altrimenti impossibile. I setti ossei che si ritrovano all'interno del canale femorale possono impedire un corretto accesso all'interno del canale midollare o aumentare la probabilità di perforazioni e fratture diafisarie del femore durante l'alesatura [6], per questo è sempre consigliabile utilizzare uno strumento smusso per ricercare il passaggio, ma se costretti ad utilizzare uno strumento tagliente come una punta da trapano, è importante considerare l'intero asse femorale piuttosto che focalizzare l'attenzione esclusivamente sulla piccola porzione visibile sul campo operatorio.

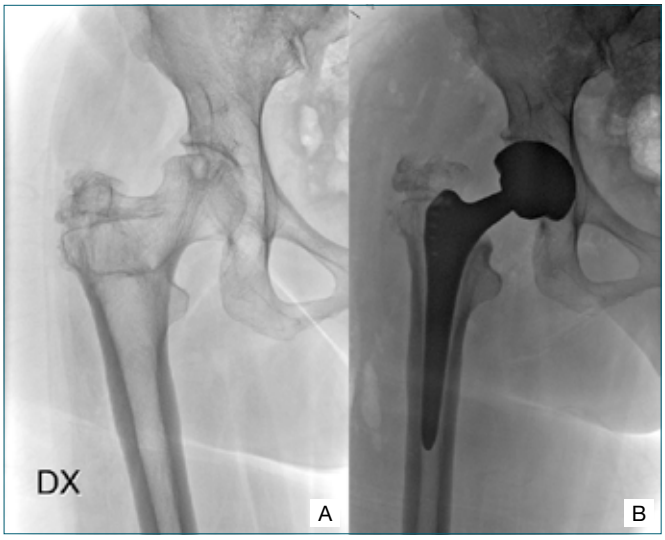

Figura 7. A) RX preoperatoria in postumi di osteotomia femorale, B) RX post-operatoria con impianto standard.

Complicanze

È opinione generale che la probabilità che si verifichino

Tabella I

	Anche displasiche	Dopo osteotomia
Numero totale	489	148
Maschi	66 (13,5%)	18 (12,2%)
Femmine	423 (86,5%)	130 (87,8%)
Età media	59 anni (26-84)	58 anni (35-81)

Tabella II

Steli	Anche displasiche	Dopo osteotomia
Cementate	49 (10,0 %)	22 (14,9%)
Mueller DDH	10 (2,0 %)	8 (5,4%)
Harris	10 (2,0 %)	5 (3,4%)
CPT	9 (1,8 %)	1 (0,7 %)
CT	20 (4,1 %)	8 (5,4 %)
Non cementate	449 (90,0 %)	126 (85,1 %)
CLS	214 (43,8 %)	54 (36,5 %)
ET	146 (29,9 %)	30 (20,3 %)
Zweymuller	39 (8,0 %)	11 (7,4 %)
Conus	10 (2,0 %)	13 (8,8 %)
Profemur	13 (3,7 %)	7 (4,7 %)
PCA	10 (2,0 %)	5 (3,4 %)
Anatomic	7 (1,4 %)	5 (3,4 %)
Su misura	1 (0,2 %)	1 (0,7 %)
Totale	489	148

Tabella III

Complicanze femorali	Anche displasiche	Dopo osteotomia
Nessuna	426 (87,1%)	122 (82,4%)
Fissurazione prossimale	33 (6,8%)	16 (10,8)
Frattura prossimali	11 (2,3%)	7 (4,7%)
Frattura distale	3 (0,6%)	
Frattura del gran trocantere	16 (3,3%)	3 (2,0%)
Totale	489	148
Non significative statisticamente (Fisher's exact test) p = 0.111/0.147/0.778		
Tempo chirurgico	69' (23'-180')	80' (40'-180')
Sanguinamento intraoperatorio	519 ml (40-5000)	557 ml (100-2500)
Sanguinamento postoperatorio	290 ml (0-1800)	358 (50-3390)

delle complicanze in questo tipo di interventi sia maggiore rispetto ai primi impianti in anche non operate precedentemente. Tuttavia la gran parte degli Autori in letteratura tende a considerare la frequenza di complicanze abbastanza bassa ed associata a determinati fattori identificabili già nel preoperatorio, come si evidenzia dallo studio di Shinar e Harris [3].

In una revisione della nostra casistica di pazienti operati nel periodo tra l'1/1/1985 e il 31/12/2000 per la valutazione del numero effettivo delle complicanze perioperatorie è emerso un dato simile. In questo arco di tempo sono state eseguite 3657 protesi totali d'anca, 489 delle quali erano anche displasiche e tra queste 148 erano state precedentemente operate di osteotomia femorale (Tabella 1). Gli steli utilizzati sono stati di diverso tipo (Tabella 2).

Sono stati confrontati alcuni parametri e le diverse complicanze intra e postoperatorie (Tabella 3) quali la durata dell'intervento, il sanguinamento, la formazione di ematoma post-chirurgico, l'evenienza di trombosi venosa profonda, il numero e il tipo delle fratture intraoperatorie, l'infezione e la lussazione. Considerando i dati globalmente possiamo notare come ci sia una tendenza ad una maggiore percentuale di complicanze nei casi dopo osteotomia rispetto ai primi impianti eseguiti su anche displasiche "vergini", ma senza una differenza statisticamente significativa, eccezion fatta per la lussazione (p= 0.018) (Tabella 4).

Andando ad approfondire la tabella riassuntiva, possiamo notare come l'unica differenza significativa tra i due grup-

Tabella IV

Ematoma	Anche displasiche	Dopo osteotomia
Assente	222 (81,9%)	61 (77,2%)
Presente	49 (18,1%)	18 (22,8%)
TVP		
Absent	260 (96,3%)	75 (94,9%)
Present	10 (3,7%)	4 (5,1%)
Infezione		
Assente	261 (96,3 %)	75 (93,8%)
Superficiale	4 (1,5 %)	1 (1,3%)
Profonda	6 (2,1 %)	4 (5,9%)
Statisticamente non significative p = 0.245		
Lussazione		
No	264 (96,7%)	75 (89,3%)
Si	9 (3,3%)	9 (10,7%)
Statisticamente significative p = 0.018		

pi sia rappresentata dal tasso di lussazione: questo dato può essere spiegato dal fatto che possiamo riscontrare un indebolimento della muscolatura abduttoria a volte presente in seguito agli interventi di osteotomia femorale, la presenza di tessuti cicatriziali e una maggiore possibilità di conflitto. Il numero complessivo di lussazioni è in ogni caso più alto rispetto ai tassi attuali in quanto in quel periodo non si eseguiva di routine la ricostruzione della capsula e il reinserimento degli extrarotatori e inoltre venivano utilizzate testine femorali di piccolo diametro (28-32 mm). La gran parte degli Autori [7-10] mette inoltre in evidenza come la sopravvivenza a lungo termine delle protesi totali d'anca dopo osteotomia sia sovrapponibile a quella dei primi impianti.

Osteotomie di bacino

Le osteotomie di bacino pongono in primo luogo dei problemi di orientamento dell'acetabolo e quindi di ricerca di un corretto posizionamento della coppa in caso di protesizzazione, per cui è indispensabile eseguire una TC dell'anca pre-operatoria. Secondo importante fattore da considerare è il probabile deficit osseo residuo e la sua adeguata vascolarizzazione che potrebbe interferire con la capacità di osteointegrazione dell'impianto e la sua stabilità nel tempo. Se osserviamo una radiografia standard di bacino in proiezione antero-posteriore, notiamo come un'osteotomia secondo Chiari (Figura 8) possa darci l'idea di una buona copertura del tetto acetabolare, ma spesso non è così nella realtà [11]. L'acetabolo infatti, dopo un intervento di questo tipo risulta verticalizzato rispetto alla norma e senza copertura a livello del muro posteriore che può essere quasi totalmente assente. Il centro di rotazione a volte subisce una medializzazione e una risalita con il risultato di un aumentato rischio di conflitti ossei o lassità muscolare e conseguente instabilità della protesi. In molti casi è praticamente impossibile ottenere una buona stabilità primaria nell'impianto della coppa senza pensare all'utilizzo di viti (nel caso in cui si utilizzino coppe non cementate). In questo caso è ragionevole l'utilizzo del metal back con finitura di superficie ad alta porosità poiché ci garantisce un grip maggiore, stabilità primaria e migliore osteointegrazione.
Per quanto riguarda le osteotomie periacetabolari possiamo vantare un'esperienza trentennale con le osteotomia secondo Wagner [12 13]. A lungo termine però è giusto sottolineare come la qualità dell'osso acetabolare si presenti veramente scarsa, fino ad arrivare ai casi in cui si realizzano delle ampie aree di osso sclerotico non adeguatamente vascolarizzate. In questo caso il problema maggiore non è tanto la copertura insufficiente o l'incongruenza, quanto la necessità di prestare un'attenzione particolare nel fresare una quantità di osso maggiore per essere sicuri che la coppa faccia presa sull'osso vivo sottostante. Da segnalare inoltre la frequente presenza di retroversione acetabolare, soprattutto nei casi più datati, data dal fatto che si cercava di coprire (spesso mediante ipercorrezione) la testa femorale con traslazioni anteriori e laterali del frammento osteotomico acetabolare. Bisogna quindi prestare particolare attenzione nell'orientamento della coppa poiché i comuni reperi chirurgici sono alterati e la parete posteriore può essere insufficiente e il muro anteriore molto sottile. In questi casi i risultati a lungo termine delle protesi totali sono comparabili a quelli con procedure di primo impianto ed esperienze simili sono state riportate anche per l'osteotomia Bernese di bacino secondo Ganz [14].
Anche nei casi in cui vi siano delle pregresse osteotomie di bacino si preferisce utilizzare la via d'accesso posterolaterale anche se non troviamo un completo accordo tra gli Autori [15] in letteratura, è noto che quest'ultima garantisce un miglior risparmio della componente muscolare abduttoria.

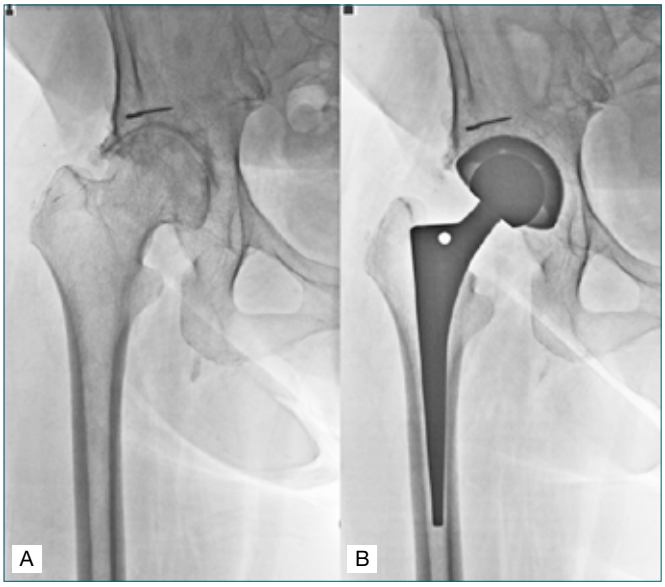

Figura 8. A) RX pre-operatoria anca destra in esiti osteotomia secondo Chiari, B) RX post-operatoria con impianto standard e coppa in Titanio ad alta porosità.

Conclusioni

Nonostante la protesizzazione dopo un intervento come quello di osteotomia di bacino o femorale sia più impegnativa rispetto ad una procedura di primo impianto standard, la nostra esperienza mostra come la percentuale di compli-

canze sia effettivamente più elevata della media ma, rispetto ai casi di protesizzazione in pazienti con anca displasica non precedentemente operati, rimanga comunque entro un range ragionevolmente accettabile ed aumenti in modo significativo solo il rischio di lussazione. L'osteotomia di bacino o di femore, come trattamento della displasia delle anche, non scongiura un successivo intervento di protesizzazione che risulta essere più complesso rispetto ad un primo impianto e dovrebbe essere eseguito da un chirurgo con ampia esperienza riguardante questa particolare casistica. Per questo motivo prima di proporre e nel pianificare un intervento di osteotomia d'anca devono essere analizzati attentamente tanti e diversi fattori che saranno poi difficilmente correggibili quali la deformazione dell'asse (con possibile alterazione secondaria dell'asse meccanico dell'arto inferiore), l'indebolimento dell'apparato della muscolatura abduttoria, tessuti cicatriziali, un osso con ridotta vascolarizzazione, la necessità della rimozione dei mezzi di sintesi.

Bibliografia

1 Sassoon AA, Trousdale RT. *Technical considerations in total hip arthroplasty after femoral and periacetabular osteotomies*. Orthop Clin North Am. 2012;43: 387-93.

2 Rossi P, Sibelli P, Castoldi F et al. *Special cases*. *Total hip arthroplasty after previous osteotomy*. G.I.O.T. 2007;33:S48-S51.

3 Shinar AA, Harris WH. *Cemented total hip arthroplasty following previous femoral osteotomy: an average 16-years follow-up study*. J Arthroplasty 1998;13:243-53.

4 Ferguson GM, Cabanela ME, Isltrup DM. *Total hip arthroplasty after failed intertrochanteric osteotomy*. J Bone J Surg. 1994;76B:252.

5 Sonohana M, Kitajima M, Kawano S, et al. *Total hip arthroplasty with femoral subtrochanteric osteotomy after Shanz osteotomy*. J Orthop Sci 2016 apr 14.

6 Ohishi M, Nakashima Y, Yamamoto T, et al. *Cementless total hip arthroplasty for patients previously treated with femoral osteotomy for hip dysplasia: the incidence of periprosthetic fracture*. Int Orthop. 2015 Sept 19.

7 Delbarre JC, Hulet C, Schiltz D et al. *Total hip arthroplasty after proximal femoral osteotomy: 75 cases with 9-year follow up*. Rev Chir Orthop Reparatrice Appar. Mot 2002;88: 245-56.

8 Parsch D, Jung AW, Thomsen M et al. *Good survival of uncemented tapered stems for failed intertrochanteric osteotomy: a mean 16 years follow up study in 45 patients*. Arch Orthop Trauma Surg 2008;128:1081-5.

9 Boos N, Krushell R, Ganz R, et al. *Total hip arthroplasty after previous femoral osteotomy*. J Bone Joint Surg Br. 1997;79:247-53.

10 Iwase T, Hasegawa Y, Iwasada S, et al. *Total hip arthroplasty after failed intertrochanteric valgus osteotomy for advanced osteoarthrosis*. Clin Orthop Relat Res 1999;175-81.

11 Minoda Y, Kadowaki T, Kim M. *Total hip arthroplasty of dysplasic hip after previous Chiari pelvic osteotomy*. Arch Orthop Trauma Surg 2006;126:394-400.

12 Zagra L, Corbella M, Giacometti Ceroni R. *Wagner's spherical periacetabular osteotomy: long term results*. Hip Int 2007;17 Suppl 5:S65-71.

13 Tamaki T, oinuma K, Miura Y et al. *Total hip arthroplasty after previous acetabular osteotomy: comparison of the three types of acetabular osteotomy*. J Arthroplasty. 2016; 31:172-5.

14 Parvizi J, Burmeister H, Ganz R. *Previous Bernese periacetabular osteotomy does not compromise the results of total hip arthroplasty*. Clin Orthop Relat Res 2004;(423):118-22.

15 Hashemi-Nejad A, Haddad FS, Tong KM, et al. *Does Chiari osteotomy compromise subsequent total hip arthroplasty?* J Arthroplasty 2002;17:731-9.

Giornale Italiano di Ortopedia e Traumatologia
2016;42(Suppl. 1):S103-S109

Protesi d'anca: che tipo di stelo

Total hip replacement: about the stem

B. Moretti
G. Vicenti
G. Solarino
A. Abate

Dipartimento di Scienze mediche di base, Neuroscienze ed organi di senso-Scuola di Medicina Università degli Studi di Bari-U.O.C. di Ortopedia e Traumatologia-Azienda Universitario-Ospedaliera "Policlinico" di Bari

Riassunto

Negli ultimi decenni si è assistito ad un progressivo incremento degli interventi di sostituzione protesica dell'anca e ciò ha determinato un crescente interesse speculativo in tale ambito, con particolare riferimento al disegno protesico ovvero alle sue caratteristiche tribologiche. In questo contesto, le ricerche si sono pertanto indirizzate verso lo studio delle proprietà della componente femorale che, nel tempo, ha subito diverse modificazioni in grado di migliorare la sua performance, come evidenziato da numerosi studi provvisti di follow-up a lungo termine. Accanto a concetti ormai acquisiti, tecniche e dispositivi ampiamente adottati dai chirurghi ortopedici, attualmente esistono ambiti di studio innovativi che testimoniano come tale tematica risulti ancora estremamente moderna ed interessante nell'ottica di migliorare l'osteointegrazione, ripristinare la biomeccanica articolare, ridurre i fenomeni di usura e dunque incrementare la longevità degli impianti.

Parole chiave: protesi d'anca, componente femorale, durata impianto, design dello stelo, collo modulare, biomateriali

Summary

During the last decades there has been a progressive increase in the prosthetic hip replacement surgery. This resulted in a growing interest, especially regarding prosthetic design and its tribological properties. Particular interest was shown to the properties of the femoral component, which, over time, has seen undergoing modifications with excellent results, actually supported by long term follow up studies. Although concepts, techniques and devices are already widely adopted by orthopedic surgeons, areas of innovative study are expression of how this theme, is still an hot topic in regard of osteointegration, restoration of biomechanics, reduction of wear debridment, and, therefore, increase in implants longevity.

Key words: *hip replacement, femoral stem, longevity, stem design, neck modularity, biomaterials*

Indirizzo per la corrispondenza:
Giovanni Vicenti
Policlinico, Dipartimento di Scienze Mediche di Base, Neuroscienze ed Organi di Senso, Sezione di Ortopedia eTraumatologia, Facoltà di Medicina e Chirurgia, Università degli Studi di Bari, piazza Giulio Cesare, 11
70124 Bari
dott.gvicenti@gmail.com

Introduzione

L'intervento di sostituzione protesica dell'anca rappresenta la soluzione funzionale di numerose patologie invalidanti che compromettono l'articolazione coxo-femorale dal momento che è in grado di risolvere la sintomatologia dolorosa, favorendo il recupero dell'autonomia del movimento e, dunque, promuovendo un indubbio miglioramento dello stile di vita del paziente.
Il progressivo incremento della richiesta in questo senso ha sicuramente contribuito ed alimentato la ricerca in tale ambito, sia in campo meccanico (disegno e biomeccanica della protesi) che biologico (rivestimenti, accoppiamenti, rispetto dei tessuti).
Le diverse casistiche presenti in Letteratura descrivono risultati altamente affidabili; tuttavia, esiste e merita attenzione la problematica del fallimento e dell'usura fisiologica dell'impianto che, proprio per l'ampio incremento della tecnica, per l'allungamento della vita media della popolazione e per l'incremento delle aspettative di vita, è divenuto attualmente il problema di maggior interesse.
Negli ultimi 30 anni si sono sviluppate diverse filosofie e tipologie di protesi, ma tutt'oggi non esiste una protesi in grado di sostituire una articolazione naturale. Sicuramente, però, i risultati conseguenti all'impianto sono condizionati da diversi fattori, come i materiali utilizzati in relazione alla loro resistenza e biocompatibilità che li rendono più resistenti alla usura ed alla rottura da fatica, la geometria ed il disegno che possono essere scelti in base alla patologia, la tecnica chirurgica accurata e rispettosa dei tessuti circostanti.
Una delle zone critiche in grado di ridurre drammaticamente la sopravvivenza di un impianto o di favorirne l'osteointegrazione è rappresentata dall'interfaccia osso-protesi, e cioè quella superficie dove il carico viene trasferito all'osso circostante con modalità correlate ai fattori suddetti.
In definitiva, la longevità protesica dipende dall'interazione di due diverse componenti, l'osso e la protesi, la prima come impalcatura molto complessa in grado di configurare un contenitore intelligente e responsivo e la seconda dotata di una struttura meccanica e tribologica sollecitata dall'ambiente ospite circostante e chimicamente aggressivo.
Immaginando il disegno di una protesi coxo-femorale, appare evidente come gran parte della superficie di contatto sia localizzata a livello dello stelo femorale. Su di esso, dunque, si concentrano buona parte delle forze precedentemente descritte nonché le interazioni biologiche e biochimiche che si creano tra osso e impianto.
La scelta dello stelo deve essere pertanto eseguita alla luce di una attenta valutazione della morfologia del femore nonché delle condizioni biologiche locali correlate alla quantità e qualità dell'osso presente. Un atteggiamento di questo tipo è, a nostro avviso, imperativo al fine di ottenere un risultato funzionale valido, essendo peraltro ad oggi presente sul mercato un'ampia gamma di presidi dedicati che rendono doveroso un attento planning preoperatorio con una possibilità di scelta diversificata se non addirittura personalizzata.
In questa trattazione considereremo alcuni dei fattori che riteniamo fondamentali nella scelta della componente femorale in un impianto protesico d'anca; sulla base dell'analisi della Letteratura, cercheremo di rendere evidenti gli elementi da considerare in questa valutazione nonché i risultati ottenuti ad oggi e le raccomandazioni degli Autori. Evidenzieremo, inoltre, i limiti ancora presenti in quello che attualmente è l'intervento di chirurgia ortopedica maggiormente praticato.

Geometria dello stelo

Il crescente impiego dell'impianto di protesi d'anca per soggetti di età, sesso e morfotipo diversi affetti da differenti quadri patologici ha reso necessario un approfondimento ed uno studio più accurato dello stelo con l'introduzione di nuovi design dedicati. A questo si aggiunge il ruolo ormai marginale rivestito dall'utilizzo del cemento, soppiantato da una ricerca spasmodica del concetto di press-fit.
L'anatomia del femore, dunque, rappresenta un elemento fondamentale in questa scelta che richiede un disegno protesico peculiare in grado di garantire in modo ottimale la stabilità primaria e la successiva integrazione.
Gli studi condotti su cadavere da Noble hanno permesso di definire, in base ad un parametro chiamato "Flare Index", tre morfotipi principali di femore prossimale (cilindrico, intermedio, a calice) che richiedono essenzialmente tre soluzioni filosofiche diverse di stelo (ad ancoraggio cervicale, metafisario e diafisario) [1].
Classicamente, comunque, distinguiamo due tipologie di steli, retti ed anatomici; i primi si differenziano poi in base al disegno (conici, cilindrici), alla sezione (trapezoidale, rotondeggiante, rettangolare) ed al rivestimento (completo o parziale). Gli steli anatomici presentano invece una convessità posteriore ed una antiversione del collo, ricalcando, appunto, l'anatomia del femore. Un cenno è doveroso per gli steli modulari, costituiti da due componenti separate, diafisaria e metafisaria, riservati ad interventi complicati da dismorfismi dell'articolazione coxo-femorale.
Ciascuno di questi impianti presenterà una fissazione tipica, prevalente a livello metafisario e/o diafisario, a seconda del disegno e delle caratteristiche di superficie [2].
Alla luce di tale classificazione, nonché della esperienza maturata con l'uso di protesi non cementate, riteniamo che la scelta dello stelo debba essere realizzata con il preciso intento di ottenere un ancoraggio ed una distribuzione

elettiva dei carichi nelle zone in cui esiste un buon trofismo scheletrico e comunque il più prossimalmente possibile. Per tali motivi, in un femore con buone condizioni trofiche prossimali, non ci sembra corretto utilizzare uno stelo che ricerca una stabilità a livello distale, quando questa appare altrettanto affidabile in sede metafisaria.
In tale ottica, sono stati studiati e realizzati i cosiddetti steli di "nuova generazione", capaci di "adattarsi e conformarsi" più agevolmente alla porzione metafisaria del femore attraverso la creazione di una curvatura mediale in corrispondenza della loro porzione prossimale che li rende complianti a diversi morfotipi femorali contribuendo a creare una maggiore e migliore interfaccia tra osso e impianto. Gli steli femorali classici, infatti, "crescono" soltanto nella loro porzione laterale; in tal caso, invece, si ottiene un incremento bilanciato del versante laterale e mediale, già durante la preparazione del canale tramite le brocce. Tale soluzione consente, tra l'altro, di ridurre la lunghezza dello stelo trasferendo buona parte dei carichi alla porzione metafisaria, garante, per le sue caratteristiche biologiche, del processo di osteointegrazione.
Pierce et al. [3], sulla scorta di una ricerca biomeccanica precedentemente condotta da Faizan et al. [4], hanno eseguito uno studio di coorte valutando i risultati a medio termine ottenuti utilizzando questo nuovo design di stelo femorale rispetto ad uno di prima generazione. Gli Autori concludono sostenendo che i risultati ottenuti appaiono sovrapponibili tra i due gruppi; tuttavia, l'utilizzo di steli di seconda generazione si correla ad una riduzione del rischio di mobilizzazione asettica e dunque di fallimento dell'impianto anche se sottolineano la necessità di condurre studi a lungo termine che confermino effettivamente tale considerazione.

Modularità del collo

La modularità configura, per certi versi, un tentativo del mercato di assicurare una "fisiologica" risposta finalizzata al ripristino dell'anatomia articolare nella chirurgia protesica d'anca; tale soluzione, però, rappresenta un argomento estremamente dibattuto tra i chirurghi ortopedici, "fedeli" o meno a questa impostazione filosofica. I vantaggi potenziali includono il ripristino della lunghezza degli arti, dell'offset e della versione femorale, ottimizzando la biomeccanica con l'auspicio di ridurre l'usura, il rischio di impingement e di lussazione. D'altro canto, la modularità, prevedendo una interfaccia aggiuntiva tra collo e stelo femorale, appare gravata da alcuni svantaggi tra cui il fretting, la corrosione galvanica, la mobilizzazione delle componenti e le fratture del collo, in particolare in quei costrutti caratterizzati da un collo lungo e varo e da teste di grande diametro ed in soggetti sovrappeso.
Dall'analisi della letteratura, si evince un atteggiamento di grande e crescente prudenza rispetto all'utilizzo indiscriminato di protesi con colli modulari che andrebbero quindi impiantate in casi selezionati, viste le complicanze possibili, gli elevati costi, il follow-up ancora limitato [5]. Duwelius et al. [6] hanno condotto uno studio retrospettivo osservazionale su un campione di 900 pazienti sottoposti ad intervento di protesi totale d'anca, paragonando tra loro gli outcomes ottenuti con gli impianti modulari vs quelli non modulari; essi concludono affermando che non esistono, ad oggi, chiare indicazioni in grado di indirizzare verso una scelta di modularità (anche se quest'ultima può in alcuni casi effettivamente agevolare il chirurgo nella procedura) dal momento che i risultati clinici ottenuti non appaiono superiori rispetto a quelli di protesi monoblocco impiantate rispettando i parametri e le procedure previste e che è necessario prevedere i rischi connessi alla corrosione a livello delle interfacce tra le singole componenti con successiva reazione dei tessuti circostanti ed in particolare dell'apparato muscolare [7-9].
A nostro avviso e per nostra esperienza, la modularità rappresenta un'opzione valida in molti casi complicati di compromissione accentuata dell'anca da esiti traumatici, bone loss e da patologia displasica. Concordiamo rispetto alla necessità di selezionare il paziente e di raccogliere dati ad un follow-up a medio e lungo termine al fine di trarre conclusioni esaustive e definitive.

Biomateriali dello stelo

Gli impianti utilizzati nel corpo umano devono soddisfare alcuni requisiti dettati dal macro e micro ambiente circostante, al fine di evitare fenomeni di corrosione ed assicurare le caratteristiche di biocompatibilità, biofunzionalità e bioadesione.
I materiali metallici sono quelli maggiormente utilizzati, grazie alle elevate proprietà meccaniche che rendono possibile la progettazione di protesi in grado di sopportare carichi elevati. I primi materiali metallici utilizzati con successo durante il ventesimo secolo nelle applicazioni ortopediche sono stati l'acciaio inox e le leghe a base di cromo-cobalto, mentre il titanio (Ti) e le sue leghe sono state introdotte nel 1940. Nonostante queste ultime possiedano una serie di ottime proprietà (resistenza alla corrosione ed all'affaticamento, bassa densità e moduli elastici relativamente bassi e simili a quelli del tessuto osseo), la loro trasformazione non è facile né attraverso lavorazione meccanica o forgiatura né con trattamento termico. L'eccellente resistenza alla corrosione delle leghe di Ti e del Ti stesso è dovuta alla formazione di uno strato adesivo di ossido TiO2 sulla superficie, conseguente al contatto con l'ossigeno atmosferico, che tende ad aumentare rapidamente nel giro di

pochi secondi. Questo strato carica negativamente l'impianto aumentando l'affinità con diverse biomolecole.
L'TiO2 possiede un'altra caratteristica importante: previene la diffusione di ioni metallici all'interno dei tessuti e ciò rende il titanio un materiale con un alto grado di biocompatibilità.
Le proprietà meccaniche dell'impianto migliorano, inoltre, con la presenza di elementi stabilizzati come alluminio e vanadio. L'alluminio infatti incrementa la durezza e riduce il peso specifico, migliorando d'altra parte il modulo elastico. La lega Ti6Al4V, dopo essere stata lavorata, risulta oltremodo vantaggiosa per gli impianti protesici poichè assicura una buona resistenza a trazione e a compressione, una buona resistenza a fatica e un'ottima biocompatibilità, distribuendo in maniera efficace ed equilibrata i carichi sull'interfaccia osso-impianto grazie alla sua elasticità. Il Ti così modificato presenta inoltre una riduzione della conducibilità termica e un aumento della resistenza all'usura. Il vanadio, tuttavia, è associato a potenziale citotossicità, pertanto il suo utilizzo in associazione al titanio è, ad oggi, notevolmente ridimensionato.
Tutti questi presupposti concorrono quindi a garantire un ottimale trasferimento dei carichi dalla protesi all'osso circostante, al fine di ridurre il fenomeno dello stress shielding che induce una progressiva mobilizzazione dell'impianto secondaria al riassorbimento osseo. Una delle problematiche attualmente più considerata è, infatti, la necessità di garantire un bone stock ottimale nell'ottica di interventi di revisione dell'impianto, sempre più frequenti in relazione all'aumentata aspettativa di vita nonché alla precocità della chirurgia di primo impianto [10].
Riteniamo considerevole la recente attenzione nei confronti di un materiale composito, ovvero la fibra di carbonio, che ha assunto un posto di rilievo nell'ambito della ricerca di nuovi biomateriali in chirurgia protesica. Il suo utilizzo a livello dello stelo femorale garantirebbe una riduzione dello stress shielding e, al tempo stesso, una buona resistenza alla fatica, essendo peraltro il suo modulo elastico molto simile a quello dell'osso [10 11]. Alcuni studi su impianti in fibra di carbonio hanno evidenziato, tuttavia, alcuni limiti tra cui una scadente fissazione, associata a loosening e a fratture dello stelo stesso [12 13] riconducibili alla incapacità delle fibre di carbonio di promuovere i fenomeni di osteointegrazione necessari a garantire una buona stabilità del sistema osso-impianto [13].
Appare interessante, nell'ambito della ricerca di migliori performances della componente femorale, lo studio di Bennet et al. [14] nel quale viene presentato ed impiantato uno stelo "ibrido" la cui porzione prossimale è composta in una lega di titanio rivestita da materiale poroso, garante di un'ottimale stabilità primaria e quindi secondaria, mentre quella distale, invece, è costituita in fibre di carbonio, potenzialmente in grado di ridurre lo stress shielding e dunque ill tigh pain. Interessante appare, a tal proposito, l'osservazione secondo la quale gli Autori rilevano un incremento della densità ossea nelle zone 1 e 7 di Gruen rispettivamente del 44% e 14% a dieci anni di follow-up.

Materiali di rivestimento

La superficie dello stelo delle protesi femorali non cementate presenta, in genere, un aspetto rugoso.
La ruvidezza della superficie, ottenuta attraverso tecniche di lavorazione dedicate, incrementa la possibilità di crescita dell'osso, assicurando una maggior stabilità secondaria della protesi e la sua osteointegrazione.
Gli steli di primo impianto presentano, in genere, una rugosità limitata al solo terzo prossimale (fissazione prossimale) e ciò assicura diversi vantaggi come l'incremento del trasferimento delle forze di carico in quest'area con riduzione dei fenomeni di stress distale e la maggiore facilità di rimozione della protesi durante un'eventuale revisione.
Nel 1981 Albrektsson et al. [15] hanno definito il concetto di "osteointegrazione" periprotesica come formazione di tessuto osseo lamellare intorno agli impianti in assenza di tessuto fibroso di interposizione. Tale processo si realizza in media dalle 4 alle 12 settimane dopo l'intervento e può continuare per i tre anni successivi.
Il contatto osso-protesi e la fissazione stabile di quest'ultima riducono i micromovimenti [16] che sono fondamentali nel condizionare tale processo, dal momento che se sono di entità superiore ai 150 µm determinano la formazione di tessuto fibroso, tra i 40 e i 150 µm producono tessuto fibroso ed osseo ed inferiori a 20 µm quasi esclusivamente tessuto osseo [17].
Per tali motivi, la fissazione primaria di un impianto viene assicurata dal cosiddetto press-fit correlato al sovradimensionamento della protesi impiantata; in tale contesto, la sua geometria nonché la ruvidità, il tipo di rivestimento e le tecniche di preparazione del canale, influenzano la stabilità e la fissazione primaria e, di conseguenza, secondaria del costrutto. La differenza fondamentale rispetto alla preparazione del canale riguarda essenzialmente la necessità o meno di procedere con l'alesaggio. Nel caso di protesi a presa prevalentemente metafisaria (disegno conico e sezione variabile) appare fondamentale la preparazione del femore per mezzo di brocce a scapito dell'alesaggio; in particolare, nelle protesi a singolo cuneo l'alesaggio distale non è contemplato. Le protesi cilindriche richiedono la preparazione tramite brocce e l'alesaggio distale. Gli impianti anatomici richiedono una preparazione complessa, riproducendo il loro disegno, quello del canale femorale.
Le prime protesi porose (con pori di ~1 mm di diametro) vennero adottate da Judet e Lord (1978), ma l'estensione

del rivestimento poroso all'intero stelo determinava una anomala distribuzione degli stress rispetto a quella fisiologica, con conseguente riassorbimento a livello della metafisi. Questo problema, assieme alla difficoltosa rimozione dell'impianto, tende a limitare attualmente l'utilizzo del rivestimento che viene circoscritto alla sola parte superiore dello stelo. Le dimensioni ottimali dei pori nell'ottica del bone ingrowth, si aggirano attorno ai 100 ÷5 00 µm.
Ad oggi, i rivestimenti più comuni sono:

- vari strati di microsfere sinterizzate in Co-Cr di circa 500 µm di diametro;
- graticola in titanio;
- plasma spray;
- idrossiapatite Ca5(PO4)3(OH).

L'idrossiapatite rappresenta, tuttavia, il rivestimento maggiormente utilizzato; le ceramiche di fosfato di calcio, grazie alla loro elevata affinità chimica con l'osso e alla assoluta non tossicità, sono i materiali più idonei per essere utilizzati come biorivestimenti. La loro elevata bioattività è correlata al rilascio di calcio e di ioni fosfato che promuovono la formazione di uno strato di carbonato di calcio-fosfato con l'incorporazione di una matrice di collagene. Tali ceramiche di fosfato di calcio, tutavia, sono soggette a riassorbimento, variando, in base alla tipologia, la rapidità in cui questo si verifica; velocità troppo elevate facilitano la disintegrazione del rivestimento con rapida perdita del legame tra osso e impianto, mentre valori più controllati conferiscono all'osso la possibilità di sostituire la porzione di rivestimento riassorbito. Il riassorbimento è strettamente legato alla composizione e alla qualità del rivestimento, oltre che al suo spessore e alla morfologia superficiale del substrato. Un altro vantaggio del rivestimento in HA è dato dalla possibilità di incorporare all'interno del materiale alcuni fattori di crescita che, grazie a un loro graduale rilascio, promuovono e velocizzano il processo di ricrescita ossea. Negli ultimi dieci anni sono stati condotti numerosi studi [18] che hanno rivelato valori di crescita ossea medi pari a 10-20% della superficie dell'impianto dopo 3 settimane, 48% dopo 12 settimane e fino a 78% dopo 25 mesi.
Prins et al. hanno constatato ottimi risultati clinico-radiografici ad un follow-up di 20 anni in un gruppo di 112 pazienti sottoposti a sostituzione protesica dell'anca con stelo rivestito prossimalmente da idrossiapatite [19].
La distribuzione circonferenziale ed uniforme del rivestimento limita il processo di riassorbimento, riduce i fenomeni di stress shielding e migliora l'osteointegrazione metafisaria evitando, infine, la mobilizzazione dell'impianto 20.

Hot topics

Steli corti

Negli ultimi decenni si è assistito ad una riduzione dell'età media dei pazienti che richiedono un primo impianto. Il soggetto giovane presenta richieste funzionali sicuramente maggiori per cui la protesi deve garantire una longevità compatibile con l'ormai sempre crescente aspettativa di vita. Per tali motivi, è ormai costantemente presente, nella valutazione pre-operatoria del paziente, la ipotesi di una chirurgia di revisione, in media a distanza di 10-20 anni in assenza di complicanze. Tale concetto era già stato intuito da Pipino et al. [21] negli anni '80, che aveva preconizzato la necessità di rispettare l'osso ed i tessuti molli durante l'accesso chirurgico ed utilizzando una particolare filosofia e un adeguato design protesico, già durante la chirurgia di primo impianto. Restano questi dunque i presupposti teorici sui quali si fonda oggi la chirurgia mini-invasiva e la tissue sparing surgery, che preconizzano il massimo rispetto dei tessuti molli e dell'osso attraverso l'impiego di protesi e strumentari in grado di consentire la realizzazione di un impianto nel massimo rispetto dei tessuti ospiti.
La definizione più semplicistica, ma sicuramente più efficace, di protesi a stelo corto è quella che le descrive come provviste di uno stelo di lunghezza inferiore ai 12 cm 22 rendendole funzionali al concetto di risparmio del bone stock nonché alla possibilità di posizionamento agevole tramite accessi mini-invasivi, in particolare la via anteriore diretta.
I risultati a breve e medio termine appaiono sovrapponibili a quelli descritti con impianti convenzionali. Comunque, numerosi studi biomeccanici hanno dimostrato una ottimale distribuzione dei carichi a livello dell'epifisi e della metafisi prossimale femorale in grado di promuovere l'osteointegrazione e, idealmente, una maggiore sopravvivenza della protesi [23].
Per tali motivi, gli steli corti, a completa o parziale conservazione del collo, riducono i fenomeni di stress-shielding, tipici di quelli non cementati standard, responsabili di un progressivo indebolimento del femore prossimale e, quindi, di una maggiore suscettibilità a fratture ed osteolisi peri-impianto promosse anche dall'usura delle componenti. Inoltre, risultati clinici promettenti a medio termine evidenziano una riduzione del dolore di coscia al 3% rispetto al 10-20% correlato a gli steli tradizionali [24], mentre l'incidenza di fratture peri-protesiche oscilla a seconda della tipologia, con valori maggiori riportati da Mayo e Gilbert pari, in percentuale, al 6% su un campione di 49 protesi impiantate [25].
Una delle complicanze tuttavia ancora ampiamente riportata è rappresentata dal malposizionamento dell'impianto. Ghera e Pavan [26] hanno evidenziato un atteggiamento in

varo nel 21% dei casi trattati con protesi Proxima ed accesso anteriore o antero-laterale; Kim et al. [27], utilizzando un approccio postero-laterale, hanno riportato valori nettamente inferiori, pari al 6%, dimostrando come la tecnica chirurgica sia uno dei parametri in grado di condizionare gli outcomes.

Per quanto concerne la durata dell'impianto, riteniamo attendibili solo 4 studi presenti in letteratura, provvisti di un follow-up medio di almeno 10 anni [28],che sottolineano come la longevità dell'impianto sia in questi casi sovrapponibile a quella degli steli standard non cementati.

Gli steli corti rappresentano pertanto una alternativa interessante, soprattutto in pazienti giovani ed attivi. Appare tuttavia necessario attendere una valutazione con un follow-up a lungo termine prima di trarre conclusioni valide che ci inducano ad estendere arbitrariamente la loro indicazione.

Infine, è necessario enfatizzare l'importanza della curva di apprendimento per il chirurgo che può essere gravata da un elevata incidenza di fallimenti, secondari essenzialmente a complicanze intra-operatorie durante la preparazione del canale nonché a fratture periprotesiche da malposizionamento, più frequentemente in varo, dell'impianto stesso.

Conclusioni

La sola trattazione delle caratteristiche e delle innovazioni riguardanti lo stelo nella protesi d'anca di primo impianto costituisce un argomento provvisto di estrema attualità ed in continuo divenire.

In questa breve analisi della letteratura, abbiamo voluto fornire alcuni spunti interessanti di riflessione che impongono un approfondimento personale finalizzato ad ampliare la conoscenza delle differenti opzioni attualmente disponibili. Numerosi sono gli ambiti di studio, tra cui i disegni protesici, i materiali di rivestimento, i concetti di modularità dello stelo e del collo. Riteniamo doveroso, da parte del chirurgo, un continuo aggiornamento nell'argomento che conduca a poter scegliere, in relazione alle proprie attitudini ed abitudini chirurgiche, l'impianto in grado di fornire il miglior risultato a lungo termine.

Bibliografia

1. Moretti B, Pesce V, Simone C. *La protesi d'anca di primo impianto*. Piero Lacaita Editore.
2. Khanuja HS, Vakil JJ, Goddard MS, et al. *Cementless femoral fixation in total hip arthroplasty*. J Bone Joint Surg Am 2011;93:500-9.
3. Pierce TP, Jauregui JJ, Kapadia BH, et al. *Second-generation versus first-generation cementless tapered wedge femoral stems*. Orthopedics 2015;38:550-4.
4. Faizan A, Wuestemann T, Nevelos J, et al. *Development and verification of a cementless novel tapered wedge stem for total hip arthroplasty*. J Arthroplasty 2015;30:235-40.
5. Mihalko WM, Wimmer MA, Pacione CA, et al. *How have alternative bearings and modularity affected revision rates in total hip arthroplasty?* Clin Orthop Relat Res 2014;472:3747-58.
6. Duwelius PJ, Burkhart B, Carnahan C, et al. *Modular versus nonmodular neck femoral implants in primary total hip arthroplasty: which is better?* Clin Orthop Relat Res 2014;472:1240-5.
7. Viceconti M, Ruggeri O, Toni A, et al. *Design-related fretting wear in modular neck hip prosthesis*. J Biomed Mater Res 1996;30:181-6.
8. Wilson DA, Dunbar MJ, Amirault JD, et al. *Early failure of a modular femoral neck total hip arthroplasty component: a case report*. J Bone Joint Surg Am 2010;92:1514-7.
9. Wright G, Sporer S, Urban R, et al. *Fracture of a modular femoral neck after total hip arthroplasty: a case report*. J Bone Joint Surg Am 2010;92:1518-21.
10. Glassman AH, Bobyn JD, Tanzer M. *New femoral designs: do they influence stress shielding?* Clin Orthop Relat Res 2006;453:64-74.
11. Skinner HB. *Composite technology for total hip arthroplasty*. Clin Orthop Relat Res 1988:224-36.
12. Adam F, Hammer DS, Pfautsch S, et al. *Early failure of a press-fit carbon fiber hip prosthesis with a smooth surface*. J Arthroplasty 2002;17:217-23.
13. Allcock S, Ali MA. *Early failure of a carbon-fiber composite femoral component*. J Arthroplasty 1997;12:356-8.
14. Bennett DB, Hill JC, Dennison J, et al. *Metal-carbon fiber composite femoral stems in hip replacements: a randomized controlled parallel-group study with mean ten-year follow-up*. J Bone Joint Surg Am 2014;96:2062-9.
15. Albrektsson T, Brånemark PI, Hansson HA, et al. *Osseointegrated titanium implants. Requirements for ensuring a long-lasting, direct bone-to-implant anchorage in man*. Acta Orthop Scan 1981;52:155-70.
16. Galante J, Rostoker W, Lueck R, et al. *Sintered fiber metal composites as* a basis for attachment of implants to bone. J Bone Joint Surg Am 1971;53:101-14.
17. Pilliar RM, Lee JM, Maniatopoulos C. *Observations on the effect of movement* on bone ingrowth into porous-surfaced implants. Clin Orthop Relat Res 1986;208:108-13.
18. Dadsi G, Laboux, Le Geros R. *Outcome and perspectives in bioactive coatings: what's new, what's coming*. ITBM-RBM 2002;23:317-25.
19. Prins W, Goosen JH, Kollen BJ, et al. *Long-term outcomes of the Bi-Metric proximally hydroxyapatite-coated femoral stem*. Hip Int 2016 Apr 19:0. doi: 10.5301/hipint.5000367.
20. LaPorte DM, Mont MA, Hungerford DS. *Proximally porous-coated ingrowth prostheses: limits of use*. Orthopedics 1999;22:1154-60.

21 Pipino F, Molfetta L, Grandizio M. *Preservation of femoral neck in hip arthroplasty: results of 13- to 17-years follow-up*. J Orthop Traumatol 2000;1:31-39.
22 Rometsch E, Bos PK, Koes BW. *Survival of short hip stems with a "modern", trochanter-sparing design - a systematic literature review*. Hip Int 2012;22:344-54.
23 Bieger R, Ignatius A, Decking R, et al. *Primary stability and strain distribution of cementless hip stems as a function of implant design*. Clin Biomech (Bristol, Avon) 2012;27:158-64.
24 Banerjee S, Pivec R, Issa K, et al. *Outcomes of short stems in total hip arthroplasty*. Orthopedics 2013;36:700-7.
25 Gilbert RE, Salehi-Bird S, Gallacher PD, et al. *The Mayo Conservative Hip: experience from a district general hospital*. Hip Int 2009;19:211-4.
26 Ghera S, Pavan L. *The DePuy Proxima hip: a short stem for total hip arthroplasty. Early experience and technical considerations*. Hip Int 2009;19:215-20.
27 Kim YH, Kim JS, Joo JH, et al. *A prospective short-term outcome study of a short metaphyseal fitting total hip arthroplasty*. J Arthroplasty 2012;27:88-94.
28 Castelli CC, Rizzi L. *Short stems in total hip replacement: current status and future*. Hip Int 2014;24:S25-8.

Giornale Italiano di Ortopedia e Traumatologia
2016;42(Suppl. 1):S110-S113

G. Zatti[1]
R. Sotiri[2]
D. Munegato[2]
M. Pungitore[2]
A. Rossi[2]

[1] Clinica Ortopedica - Università degli Studi Milano Bicocca; [2] Asst Monza - Ospedale San Gerardo Monza

Che tipo di cotile?

What choice of socket?

Riassunto

La scelta ottimale della componente acetabolare nel primo impianto di protesi di anca rimane controverso. I risultati a lungo termine mostrano elevati tassi di mobilizzazione e revisione per le componenti acetabolari cementate.

Le componenti acetabolari non cementate hanno una migliore performance in termini di radiolucenza radiografica e mobilizzazione a 10 anni di follow-up.

Sebbene i tassi di revisione a 10 anni siano sovrapponibili, la ricerca di una fissazione biologica può determinare una più longeva sopravvivenza degli impianti.

Oggiorno nuovi materiali come i metalli porosi titanio trabecolare e tantalio permettono di migliorare la stabilità primaria e favoriscono il bony ingrowth. I rivestimenti in tantalio trabecolare offrono miglior osteoinduzione e dunque osteointegrazione, grazie alla elevata porosità (80%) e basso modulo di elasticità (3 MPa), assai simili a quelli del tessuto osseo.

I rivestimenti di tantalio poroso hanno mostrato risultati clinici promettenti a breve termine non conferme del suo potenziale osteoinduttivo. I risultati clinici e radiografici a breve e medio termine con l'utilizzo di cotili rivestiti in titanio trabecolare, la cui struttura fortemente porosa e le cui proprietà meccaniche mimano quelle dell'osso ospite portando ad una più fisiologica trasmissione dei carichi e miglior longevità, sono incoraggianti come anche la nostra esperienza conferma.

Parole chiave: cotile, artroprotesi di anca, fissazione, cemento, tantalio, titanio trabecolare

Summary

The optimal choice of the acetabular component in primary total hip arthroplasty remains controversial. Long-term follow-up studies show that significant loosening rates occur with cemented acetabular components. Cementless acetabular components that rely on biologic fixation can have lower rates of radiographic loosening at 10 years compared with cemented acetabular components. Although revision rates for both modes of fixation are largely equivalent at 10 years, biologic fixation through bone ingrowth may provide more durable long-term implant survival compared with cemented fixation. Nowadays new porous metals, like trabecular titanium and trabecular tantalum are improving primary fixation and promoting bony ingrowth.The most recently added alternative fixation surface is porous tantalum metal, which offers potentially greater bone ingrowth and bone graft incorporation due to its high porosity (80%) and low modulus of elasticity (3 MPa). Porous tantalum implants have shown early favorable clinical results and have been reported to have excellent bone graft incorporation of the acetabular component based on serial radiograph data at a minimum 1-year follow-up.

Clinical and radiographic ealry and mid-term outcomes in total hip arthroplasty using an acetabular cup made of an innovative biomaterial, Trabecular Titanium™, whose highly porous structure and mechanical properties have been designed to mimic those of the natural bone, thus promoting a more physiological load transfer and a more durable fixation, are encouraging as our experience confirms.

Key words: *implant, hip arthroplasty, fixation, cement, tantalum, trabecular titanium*

Indirizzo per la corrispondenza:
Giovanni Zatti
Clinica Ortopedica, Università degli Studi Milano Bicocca
giovanni.zatti@unimib.it

La decisione su che tipo di cotile impiantare in un'artroprotesi di anca ha una genesi multifattoriale. Numerosi infatti sono gli elementi da considerare: la tipologia di paziente e sua compliance (le richieste funzionali, le comorbidità e l'aspettativa di vita), la diagnosi preoperatoria, la qualità del tessuto osseo, le eventuali deformità scheletriche, il comfort del chirurgo ortopedico, inteso come padroneggiarne la tecnica chirurgica, e non ultimo il supporto scientifico dei dati di letteratura.
La scelta del metodo di fissazione migliore della componente acetabolare rimane controverso [1].
L'uso di componenti acetabolari cementate si è notevolmente ridotto negli ultimi venti anni come conseguenza della crescente tendenza a non utilizzare questa tecnica, vuoi per necessità cliniche legate alle crescenti comorbidità del paziente, vuoi per lo sviluppo di nuovi materiali di rivestimento che favoriscono una fissazione più stabile e duratura.
Nonostante ciò, rimane il metodo di fissazione della componente acetabolare più utilizzato al mondo. Una componente acetabolare in polietilene cementata ben realizzata è durevole nel tempo, è una tecnica ben riproducibile e poco costosa, i cui risultati clinici sono eccellenti per i primi 10 anni in termini di stabilità e sopravvivenza, ma i follow up estesi fino a 20 anni ne hanno evidenziato tassi aumentati di radiolucenza radiografica e revisione [2].
Per alcuni chirurghi ortopedici la scelta della componente acetabolare è sempre polietilene cementato, indipendentemente dalla diagnosi pre operatoria, età del paziente o deformità scheletrica del bacino.
Un atteggiamento più prudente suggerisce di utilizzare la cementazione del polietilene in pazienti con età superiore a 75 anni, aspettativa di vita inferiore ai 30 anni, discreto bone stock e nel caso di bacini sottoposti a radioterapia, in considerazione delle ridotte potenzialità biologiche dell'osso ospite.
Di contro è meglio evitare la cementazione in acetaboli affetti da deformità quali displasia e protrusio acetabuli, nel caso di severa osteopenia, come nel caso di artrite reumatoide ed artropatie infiammatorie, nel caso di eccessivo sanguinamento dell'acetabolo durante la sua preparazione ed in pazienti affetti da patologie cardiopolmonari, nel timore di eventi embolici durante la pressurizzazione del cemento. La principale causa di fallimento entro i 10 anni dall'impianto di polietilene cementato è la mobilizzazione asettica, come diretta conseguenza dell'impossibilità ad ottenere una interfaccia cemento osso ottimale nella fase iniziale della cementazione. Pertanto una precisa ed attenta tecnica chirurgica risulta fondamentale per ottenere una interfaccia osso cemento stabile e permanente che consenta di mantenere al minimo i tassi di usura, che risultano essere comunque superiori ai cotili con metal back (> 0,1 mm annui). I cotili cementati con metal back avrebbero i vantaggi teorici di avere componenti modulari che consentono maggior versatilità, di consentire un mantello di cemento più spesso e di garantire minori picchi di stress tra protesi, cemento ed osso ospite. Questi impianti presentano però tassi di revisione ancor più elevati del polietilene cementato classico, in alcune serie di pazienti 43% contro 17% a 18 anni di follow up. La tecnica di cementazione della componente acetabolare deve comunque far parte dell'armamentario del chirurgo ortopedico protesizzatore contemporaneo, durante un primo impianto, per scelta o necessità, od in caso di chirurgia di revisione. Nuova linfa alla cementazione dell'acetabolo può giungere dalle evidenze del Registro Svedese che mostrano eccellenti risultati in pazienti giovani con artroprotesi ibrida inversa, cotile cementato e stelo non cementato [3].
Se la scelta propende per un impianto non cementato diverse sono le opzioni a disposizione.
Il successo di un impianto acetabolare non cementato passa attraverso lo sviluppo di un equilibrio meccanico e biologico con l'osso ospite. Ciò si ottiene con un design protesico adeguato, inteso come geometria e materiali, supportato da una valida tecnica chirurgica.
I cotili non cementati sono prodotti in una varietà di caratteristiche fondamentali per il successo dell'impianto, quali geometria, struttura di superficie e tipo di fissazione aggiuntiva, tutte finalizzate a migliorare stabilità e bony ingrowth.
Morscher ha descritto i principali modelli di cotile utilizzati per la fissazione senza cemento dal 1974 in avanti: cilindrici, squadrati, conici, ellissoidali con anelli filettanti ed emisferici [4].
I dati relativi alla sopravvivenza degli impianti acetabolari non cementati indicano che il cotile non cementato emisferico con superficie porosa per favorire l'ingrowth rappresenta il modello di maggior successo [5].
Il cotile emisferico infatti riproduce più fedelmente la anatomia dell'acetabolo nativo consentendo la minor resezione ossea e dunque maggior conservazione del bone stock. La superficie di contatto emisferica consente una trasmissione delle forze più fisiologica con maggior equilibrio tra forze di compressione e forze di taglio, eliminando la concentrazione delle sollecitazioni presenti nei cotili cementati o in cotili dalla geometria differente.
Vi sono diversi modelli disponibili di cotile emisferico:

- emisferico vero
- ellittico: presentano forma leggermente svasata alla periferia per migliorare il press-fit al bordo del cotile
- a doppia geometria: con raggio equatoriale maggiore del raggio a livello della cupola.

La fissazione acetabolare ottimale a press fit necessita di uno stretto contatto sia della periferia che del fondo della componente acetabolare per massimizzare la superficie

disponibile per la crescita ossea e per la trasmissione delle forza tra osso e protesi, senza spazi liberi superiori a 2 mm. Sperimentalmente il miglior fit si è ottenuto con un sottoalesaggio di un millimetro rispetto alla misura dell'impianto. Aumentare il sottodimensionamento aumenta il rischio di frattura intraoperatoria [6]. Bisogna comunque tener conto delle indicazioni del produttore, se la tecnica prevede un sottoalesaggio oppure line to line.
Un altro elemento da considerare per migliorare la stabilità primaria è la possibilità fissazione aggiuntiva: modelli con pinne, perni, alette, aggiuntivi di viti sono disponibili.
Gli studi sperimentali hanno dimostrato che la fissazione più stabile e con maggior resistenza agli stress torsionali si ottiene con un cotile press fit emisferico sovradimensionato di 1 mm con aggiunta di 2 viti [7].
Le superfici di rivestimento dei cotili non cementati sono state sviluppate per massimizzare la stabilità e di conseguenza favorire il bone ingrowth il più possibile.
Un diametro dei pori di 100-400 µm fornisce la massima opportunità di proliferazione ossea [8].
Tra le ceramiche di fosfato di calcio, che sono biocompatibili, atossiche ed in grado di legarsi saldamente all'osso per via della somiglianza biochimica, la piu studiata ed utilizzata come rivestimento è l'idrossiapatite.
Gli studi clinici hanno evidenziato un effetto positivo del rivestimenti di idrossiapatite sulla sopravvivenza della componente femorale, meno incoraggianti i risultati per quanto riguarda le componenti acetabolari.
I rivestimenti metallici tradizionali includono le griglie fibrometalliche in titanio (fibermesh), le sferule metalliche (sintered beads), i rivestimenti plasma spray [9].
Più moderna e promettente l'applicazione dei rivestimenti metallici porosi come come il titanio trabecolare [10] e il tantalio trabecolare [11].
Il titanio trabecolare è formato da una lega di titanio (Ti6Al4V) con struttura tridimensionale con una porosità media del 65%-72% con diametro medio dei pori di 560-650 µm, alto coefficiente di attrito e con superficie estremamente ruvida finalizzata ad ottenere la miglior stabilità ed a favorire l'osteointegrazione.
I risultati a breve e medio termine sono soddisfacenti, così come l'esperienza personale di cui parleremo in conclusione [12 13].
Il tantalio poroso presenta un alta porosità (70-80%), basso modulo di elasticità (3MPa) molto simile a quello dell'osso, e coefficiente di attrito favorendo le condizioni per una miglior stabilità ed osteointegrazione, con risultati clinici e radiografici eccellenti nel breve e medio periodo fino ad oltre 15 anni [14-16].
L'ottima osteointegrazione è stata documentata anche a livello istologico: all'osservazione dei preparati su cotile con rivestimento in tantalio rimosso si è notata apposizione di tessuto eosinofilo neoformato su quasi tutta la superficie della protesi (Fig. 1), con evidenza agli ingrandimenti 10X di trabecole ossee primitive e mature in cui sono visibili sistemi osteonici (Figg. 2a e 2b) [17].
Per queste sue potenzialità il tantalio trabecolare è stato anche testato in bacini sottoposti a radioterapia e considerato una procedura sicura a medio termine [3].
La principale causa di fallimento dei cotili non cementati è rappresentata dalla mobilizzazione asettica come conseguenza dell'osteolisi periprotesica, la cui genesi dipende



Figura 1. Cotile con rivestimento in tantalio dopo rimozione: tessuto eosinofilo che risulta apposto su quasi tutta la superficie della protesi.

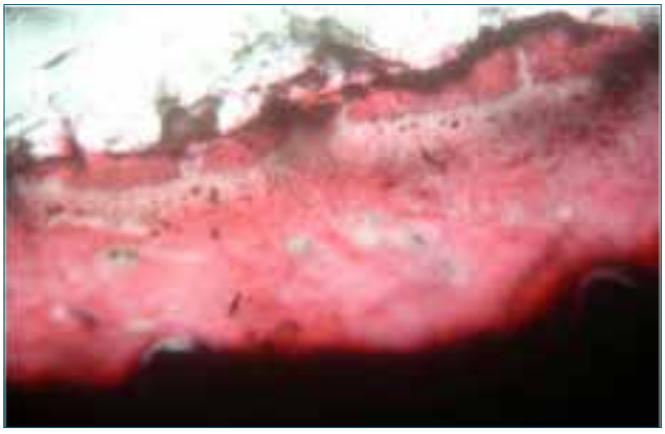

Figura 2a-b. Ingrandimento 10X di cotile con rivestimento in tantalio rimosso: trabecole ossee primitive e mature in cui sono visibili sistemi osteonici.

da molti fattori: design delle componenti, posizionamento, dimensione della testa femorale, spessore e caratteristiche del polietilene o dei materiali scelti per l'accoppiamento tribologico, livello di attività del paziente.
L'indicazione all'utilizzo di impianto non cementato è dunque molto ampia; ulteriori studi a lungo termine sono necessari per meglio determinare la potenziale superiorità di questi rivestimenti in metallo poroso e giustificarne i maggiori costi.

Bibliografia

1. Illgen R, Rubash HE. *The optimal fixation of the cementless acetabular component in primary total hip arthroplasty*. J Am Acad Orthop Surg 2002;10:43-56.
2. Mulchau H, Herberts P, Ahnfelt L. *Prognosis of total hip replacement in Sweden: follow up of 92,675 operations performed 1978-1990*. Acta Orthop Scand 1993;64:497-506.
3. Joglekar SB, Rose PS, Lewallen DG, et al. *Tantalum acetabular cups provide secure fixation in THA after pelvic irradiation at minimum 5-year followup*. Clin Orthop Relat Res 2012;470:3041-7.
4. Morscher EW. *Cementless total hip arthroplasty*. Clin Orthop Rel Res 1983;181:76-91.
5. Harris WH. *Results of uncemented cups: a critical appraisal at 15 years*. Clin Orthop Rel Res 2003;417:121-25.
6. Kim YS, Callaghan JJ, Ahn PB, et al. *Fracture of the acetabulum during insertion of an oversized hemispherical component*. J Bone Joint Surg Am 1995;77:111-7.
7. Stiehl JB, MacMillan E, Skrade DA. *Mechanical stability of porous coated acetabular componenets in total hip arthroplasty*. J Arthroplasty 1991;6:295-300.
8. Kienapfel H, Sprey C, Wilke A, et al. *Implant fixation by bone ingrowth*. J Arthroplasty 1999;14:355-68.
9. Klika AK, Murray TG, Darwiche H, et al. *Options for acetabular fixation surfaces*. J Long Term Eff Med Implants 2007;17:187-92.
10. Devine D, Arens D, Burelli S, et al. *In vivo evaluation of the osteointegration of new highly-porous Trabecular Titanium™*. J Bone Joint Surg Br 2012;94-B:201.
11. Banerjee S, Issa K, Kapadia BH, et al. *Highly-porous metal option for primary cementless acetabular fixation*. *What is the evidence?* Hip Int 2013;23:509-21.
12. Naziri Q, Issa K, Pivec R, et al. *Excellent results of primary THA using a highly porous titanium cup*. Orthopedics 2013;36:e390-4.
13. Perticarini L, Zanon G, Rossi SM, et al. *Clinical and radiographic outcomes of a trabecular titanium™ acetabular component in hip arthroplasty: results at minimum 5 years follow-up*. BMC Musculoskelet Disord 2015;16:375.
14. De Martino I, De Santis V, Sculco PK, et al. *Long term clinical and radiographic outcomes of porous tantalum monoblock acetabular component in primary hip arthroplasty: a minimum of 15 year follow up*. J Arthroplasty 2015 Dec 17 doi: 10.1016/j.arth.2015.12.020
15. Noiseux NO, Long WJ, Mabry TM, e tal. *Uncemeneted porous tantalum acetabular components: early follow up and failures in 613 primary total hip arthroplasties*. J Arthroplasty 2014;29:617-20.
16. Wegrzyn J, Kaufman KR, Hanssen AD, et al. *Performance of porous tantalum vs titanium cup in total hip arthroplasty: randomized trial with minimum 10 year follow up*. J Arthroplasty 2015;30:1008-13.
17. D'Angelo F, Murena L, Zatti G, et al. *Analysis of bone ingrowth on a tantalum cup*. Indian J Orthop 2008;42:252-9.

Giornale Italiano di Ortopedia e Traumatologia
2016;42(Suppl. 1):S114-S117

F. Traina
C. Faldini

Clinica II, Istituto Ortopedico Rizzoli; Università di Bologna

Rottura della ceramica nella protesi d'anca: fattori di rischio, diagnosi precoce e strategia di trattamento

Ceramic hip fracture: risk factors, early diagnosis, treatment strategy

Riassunto

La rottura di una componente in ceramica nella protesi d'anca è un evento raro ma di difficile soluzione chirurgica. Individuare i fattori di rischio di una possibile rottura, fare una diagnosi tempestiva e attenersi ad una strategia chirurgica di revisione supportata dai dati della letteratura dovrebbe consentire dei risultati migliori. Per questo motivo abbiamo eseguito una revisione sistematica della letteratura che potesse permettere di trarre delle indicazioni utili per una corretta e precoce diagnosi del fallimento della ceramica e per una corretta procedura chirurgica di revisione.

Parole chiave: protesi d'anca, ceramica, fallimento, diagnosi, trattamento

Summary

Ceramic component failure in total hip prosthesis is a rare event but difficult to manage. Identify risk factors for a possible failure, make a timely diagnosis and follow a surgical strategy supported by literature evidence should allow the best results. For this reason we performed a systematic review of the literature that would allow us to draw useful information for correct and early diagnosis of ceramic failure and proper procedure for surgical revision.

Key words: *hip prosthesis, ceramic, failure, diagnosis, treatment*

Introduzione

La protesi totale dell'anca è una delle procedure chirurgiche più di successo in chirurgia ortopedica e ogni anno negli Stati Uniti sono effettuati più di 285.000 interventi (dati dell'agenzia governativa americana Agency for Healthcare Research and Quality: Http://www.ahrq.gov/).

Le protesi con accoppiamento articolare metallo su polietilene (MOP) rappresentano quelle ad oggi più comunemente impiantate rispetto a quelle con accoppiamenti metallo su metallo (MOM) e ceramica su ceramica (COC). Tuttavia, le protesi con MOP sono prone nel lungo periodo alla formazione di particelle di usura del polietilene; queste possono indurre una reazione infiammatoria periprotesica con osteolisi e conseguente fallimento dell'impianto [1,2]. Inoltre, sono stati trovati elevati livelli sierici di ioni metallici nei pazienti con accoppiamenti MOM, questi ioni possono essere associati a possibili effetti avversi come tossicità renale e aberrazioni cromosomiche [3-5].

Indirizzo per la corrispondenza:
Francesco Traina
Clinica II, Istituto Ortopedico Rizzoli, Università di Bologna
francesco.traina@ior.it

In questo contesto, l'accoppiamento articolare COC è sempre più utilizzato in chirurgia protesica dell'anca visto le eccellenti proprietà tribologiche che hanno ridotto il tasso di fallimento nel lungo periodo anche in pazienti giovani ed attivi [6-8]. Tuttavia la fragilità della ceramica e il suo potenziale rischio di rottura documentato in una piccola percentuale di pazienti [9] destano ancora preoccupazione nella comunità ortopedica internazionale. Questo timore è dovuto al fatto che la rottura della ceramica è frequentemente un evento catastrofico che richiede un complesso intervento di revisione chirurgica con esito non sempre soddisfacente [10].
Negli anni la ceramica ha avuto un'evoluzione che ne ha ridotto il rischio di rottura, dall'Allumina dei primi anni 90 (Ceramica di II e III generazione) si è passati a ceramiche composite di Allumina e Zirconia. Tuttavia, anche con la ceramica di ultima generazione sono stati riportati dei casi di fallimento in una piccola percentuale dei pazienti impiantati [11-13].
Sul possibile fallimento degli impianti protesici per usura del polietilene e sui possibili effetti avversi riconducibili ad accoppiamento MOM molto è stato pubblicato negli ultimi anni, viceversa molto poco è stato pubblicato sul fallimento della ceramica. Abbiamo quindi ritenuto utile aggiornare una revisione sistematica precedentemente pubblicata [14] per trarre tutte le possibili informazioni su questo argomento.
La revisione sistematica della letteratura è stata condotta al fine di rispondere a tre domande: 1) Ci sono fattori di rischio predisponenti la rottura della ceramica? 2) È possibile una diagnosi precoce prima di una rottura catastrofica? 3) Quale è la migliore strategia di trattamento?

Materiali e metodi

Abbiamo consultato i più importanti database scientifici per identificare i lavori che concernessero i fattori di rischio, i metodi di diagnosi precoce e il trattamento della rottura della ceramica. Considerando il piccolo numero di pubblicazioni sull'argomento, tra i criteri di esclusione non sono stati considerati le differenti aziende produttrici e la generazione della ceramica. Per lo stesso motivo anche i case report sono stati presi in considerazione. Pertanto, l'unico criterio d'inclusione è stato la rottura di una componente in ceramica.
Abbiamo effettuato una ricerca utilizzando le parole chiave "ceramica", "allumina", e "sostituzione totale d'anca/protesi d'anca" in combinazione con "fallimento", "frattura", "detriti", "diagnosi", "chirurgia di revisione", "rottura di un componente", "testa", e "fattori di rischio" senza limiti per quanto riguarda l'anno di pubblicazione. Abbiamo consultato i seguenti database in data 1 Maggio 2016: PubMed (http://www.ncbi.nlm.nih.gov/sites/entrez/); Ovid (http://www.ovid.com/); Cochrane Reviews (http://www.cochrane.org/reviews/); e Google Scholar. Abbiamo preso in considerazione le pubblicazioni in inglese e in italiano. Sono state considerate tutte le riviste. I riferimenti bibliografici dei lavori selezionati sono stati controllati al fine di trovare ulteriori pubblicazioni. Abbiamo letto l'abstract ed escluso gli articoli estranei al tema dello studio. Quando l'abstract non era disponibile (come nei case report), il titolo del lavoro è stato utilizzato per valutarne la rilevanza. In caso di dubbio circa l'inserimento di un articolo, l'autore senior (C. Faldini) ha preso la decisione finale.
Dagli articoli selezionati sono state estratte le seguenti informazioni: (1) fattori di rischio per le fratture dei componenti ceramici; (2) metodi di diagnosi precoce delle fratture dei componenti ceramici; e (3) le strategie di trattamento e gli algoritmi decisionali per la chirurgia di revisione; queste ricerche hanno prodotto 232 articoli. Dal totale di 232 articoli dopo una prima lettura dei titoli e degli abstract, abbiamo escluso 77 lavori che non riportavano indicazioni sui fattori di rischio e sul trattamento della rottura della ceramica e inoltre lavori quali lettere all'editore, descrizioni tecniche, tutti i lavori che non erano stati pubblicati in riviste peer-reviewed lasciando 155 articoli alla valutazione dettagliata.
Basandoci sulla lettura degli abstract o del titolo abbiamo escluso 102 articoli che abbiamo giudicato irrilevanti per il tema della nostra revisione. Inoltre, la ricerca è stata estesa valutando tutte le citazioni bibliografiche riportate in questi lavori. Questo processo incrociato ha aggiunto altri 16 articoli ai 53 precedentemente identificati. Di questi 69 articoli selezionati abbiamo ottenuto le versioni full-text. Per evitare l'inclusione di articoli non rilevanti, quelli selezionati sono stati esaminati e discussi da tutti i co-autori. Dopo questa ulteriore selezione, sono state incluse nello studio 63 pubblicazioni. Tra queste c'erano uno studio prospettico multicentrico, due studi caso-controllo, 26 studi case-series retrospettivi, 29 case reports, 2 revisioni della letteratura e 2 studi di laboratorio.

Risultati e discussione

Il potenziale rischio di rottura della ceramica rimane una questione irrisolta e al giorno d'oggi i chirurghi hanno bisogno di linee guida su come diagnosticare precocemente la rottura e su come trattarla chirurgicamente. Questa revisione sistematica è stata effettuata con l'obiettivo di rispondere a tre domande principali : 1) Ci sono fattori di rischio predisponenti la rottura della ceramica? 2) È possibile una diagnosi precoce prima di una rottura catastrofica? 3) Qual è la migliore strategia di trattamento?

Fattori di rischio

I fattori di rischio di rottura sono stati analizzati separatamente per la testina e per l'inserto.
La rottura della testina è un evento catastrofico che abbiamo trovato riportato in 33 articoli, anche se per lo più erano case reports e in alcuni casi studi retrospettivi. Come

causa scatenante in 10 casi è stato riportato un trauma. Solo 2 lavori indagavano i fattori di rischio per la rottura della testina [15 16]. Koo et al. hanno riportato 5 rotture su 367 casi con testine di terza generazione da 28mm con collo corto [15]. Gli autori hanno indicato proprio la combinazione testina 28mm con collo corto come fattore di rischio della rottura. Questi risultati sono in accordo con quelli riportati da Callaway et al. [16] con testine 28 mm collo corto e ceramica di seconda generazione.
La rottura dell'inserto in ceramica è un evento raramente catastrofico che avviene in relazione ad un trauma, per questo spesso la diagnosi è tardiva. Abbiamo trovato 29 lavori che riportavano una rottura dell'inserto in ceramica con una incidenza variabile nelle casistiche dal 0,013% al 1,1%. Tra questi 11 case reports, 13 studi retrospetivi, 1 studio caso controllo, 1 studio di laboratorio, 2 studi multicentrici, una revisione della letteratura. La maggior parte degli studi riportava i risultati dell'inserto sandwich in polietilene e ceramica oggi in disuso. Solo in uno studio sono state analizzate le possibili cause di fallimento dell'inserto in ceramica (tutto in ceramica) [17]. Traina et al. in uno studio caso-controllo di 26 inserti in ceramica rotti rispetto a 49 senza problemi ha ipotizzato come fattore causale per il fallimento il conflitto ripetuto tra il collo dello stelo e il bordo dell'acetabolo. Questo conflitto potrebbe determinare una sublussazione della testa con un traumatismo sul lato opposto dell'inserto che ne determinerebbe così la sua rottura. Il conflitto sembra essere dovuto ad un errato posizionamento delle componenti protesiche in particolare più frequentemente del cotile. In questo studio, un maggior numero di cotili aveva un'eccessiva antiversione nel gruppo delle ceramiche rotte (P=0,03). Inoltre, nel gruppo dei 26 inserti rotti era udibile un rumore proveniente dalla protesi in 21 pazienti (80,7 %) rispetto a solo 3 casi di rumore su 49 (6,1%) nel gruppo di controllo (P=0,001). Poiché la valutazione del posizionamento dell'acetabolo riveste molta importanza nel sospetto di un fallimento della ceramica è consigliabile eseguire una TC del bacino in questi pazienti. È stato anche ipotizzato che la rottura dell'inserto può essere causata da un cattivo posizionamento dello stesso nel metal-back e che questo possa essere responsabile di molti casi di rottura della ceramica [13].

Diagnosi precoce

Non ci sono lavori che si occupino di diagnosi precoce delle rotture delle testine in ceramica, al contrario ce ne sono 2 per quanto riguarda la rottura dell'inserto. In questi due studi è stato suggerito che la microanalisi del liquido sinoviale prelevato con un agoaspirato dall'anca protesizzata possa essere un valido strumento per la diagnosi precoce delle rotture dell'inserto [18 19]. Toni et al. valutando otto fratture dell'inserto su 3710 protesi COC hanno trovato una correlazione tra il rumore e la rottura della ceramica. Gli stessi autori hanno dimostrato inoltre che la presenza di frammenti di ceramica con una dimensione superiore ai 5 micron all'esame del liquido sinoviale è fortemente associata alla rottura della ceramica [18]. Nel secondo studio il liquido sinoviale raccolto da 12 protesi ben funzionanti COC è stato utilizzato per determinare la quantità fisiologica di particelle ceramiche in protesi COC [19]. Inoltre gli autori hanno definito la presenza di almeno 11 particelle di ceramica con dimensione inferiore a 3 micron o almeno una particella di ceramica con dimensione maggiore ai 3 micron per ogni 90 μm^2 campo di osservazione come soglia per la diagnosi di rottura della ceramica. Gli autori hanno infine dimostrato che la microanalisi del liquido sinoviale ha una sensibilità del 100% e una specificità dell'88% nel predire la rottura della ceramica in caso di superamento dei valori soglia sopra riportati. Il rumore può essere considerato come predittivo per il fallimento dell'inserto di ceramica [17 18] e la presenza di un'anca rumorosa dovrebbe sollevare il sospetto di una rottura ed indurre ad eseguire una TC di controllo [17].

Strategia di trattamento

L'intervento di revisione per rottura delle componenti in ceramica può essere difficile e potrebbe essere associato a scarsi risultati [20]. È stato ipotizzato che i frammenti ceramici trattenuti nello spazio articolare possano agire come una pasta abrasiva che può incidere sulla sopravvivenza del nuovo accoppiamento articolare. Inoltre, esistono delle perplessità sul reimpianto di una nuova testina su un cono morse già utilizzato in precedenza [10].
Allo stato attuale, non vi è consenso circa la strategia migliore per affrontare un intervento di revisione in pazienti con ceramica rotta se non che l'intervento deve essere eseguito con urgenza prima che i detriti possano causare ulteriori danni [10]. La chirurgia deve sempre includere un'ampia sinoviectomia e abbondanti lavaggi dello spazio articolare, poiché la completa eliminazione dei frammenti di ceramica è di fondamentale importanza per aumentare la sopravvivenza della nuova protesi [10 20]. In uno studio retrospettivo sui risultati di 105 revisioni eseguite per rottura della testina in ceramica Allain et al. hanno riportato un tasso di fallimento del 31% ad una media di 3,5 anni di follow-up [20] .Gli autori concludono che il tasso di sopravvivenza è stato significativamente inferiore quando non era stata eseguita una sinoviectomia completa.
Un altro problema tecnico controverso nella chirurgia di revisione è la scelta del migliore accoppiamento articolare da usare. Traina et al. consigliano l'uso di ceramica su ceramica (COC) o ceramica su polietilene (COP), poiché l'elevata resistenza ai graffi della ceramica potrebbe ridurre il rischio di usura da terzo corpo estraneo [10]. Inoltre per ridurre il rischio di rottura della testina in ceramica inseri-

ta su un cono morse usurato gli stessi autori in base alla gravità del danno suggeriscono l'impiego di testine in ceramica dotate di un apposito rivestimento metallico per il cono protesico o nei casi più gravi di usura l'espianto della componente femorale.

Conclusione

Questa revisione sistematica della letteratura è stata effettuata per rispondere a tre domande considerate rilevanti per affrontare il problema della rottura della ceramica nella protesi d'anca. In particolare si è cercato di capire quali fossero i fattori di rischio per la rottura, come definire un criterio di diagnosi precoce della rottura e quale fosse la strategia di trattamento più efficace. Il rumore proveniente dalla protesi sembra un valido segno clinico di rottura; al momento della diagnosi bisogna eseguire una TC per valutare il posizionamento delle componenti protesiche; bisognerebbe evitare l'impiego di testine di piccole dimensioni con collo corto; la microanalisi del liquido sinoviale sembra essere ad oggi l'unico test diagnostico efficace per una diagnosi precoce della rottura della ceramica. Una volta che è stata fatta diagnosi di rottura della ceramica conviene operare tempestivamente il paziente e bisognerebbe eseguire una sinoviectomia completa e un lavaggio abbondante dello spazio articolare, utilizzando nuovamente se possibile una testina in ceramica accoppiata ad un inserto in polietilene o in ceramica.

Ringraziamenti

Gli Autori ringraziano il Dr. Alberto Di Martino e il Dr. Marcello De Fine, coautori della precedente Revisione sistematica, sulla quale questo lavoro si è basato.

Bibliografia

1 Bos I, Willmann G. *Morphologic characteristics of periprosthetic tissues from hip prostheses with ceramic-ceramic couples: a comparative histologic investigation of 18 revision and 30 autopsy cases*. Acta Orthop Scand 2001;72:335-42.
2 Christel PS. *Biocompatibility of surgical-grade dense polycrystalline alumina*. Clin Orthop Relat Res 1992;282:10-8.
3 Clark CR. *A potential concern in total joint arthroplasty: systemic dissemination of wear debris*. J Bone Joint Surg Am 2000;82:455-6.
4 Dunstan E, Ladon D, Whittingham-Jones P, et al. *Chromosomal aberrations in the peripheral blood of patients with metal-on-metal hip bearings*. J Bone Joint Surg Am 2008;90:517-22.
5 Visuri T, Pukkala E, Paavolainen P, et al. *Cancer risk after metal on metal and polyethylene on metal total hip arthroplasty*. Clin Orthop Relat Res 1996;329:S280-9.
6 Kamath AF, Sheth NP, Hosalkar HH, et al. *Modern total hip arthroplasty in patients younger than 21 years*. J Arthroplasty 2012;27:402-8.
7 Finkbone PR, Severson EP, Cabanela ME, et al. *Ceramic-on-ceramic total hip arthroplasty in patients younger than 20 years*. J Arthroplasty 2012;27:213-9.
8 Kim YH, Park JW, Kim JS. *Long-term results of third-generation ceramic-on-ceramic bearing cementless total hip arthroplasty in young patients*. J Arthroplasty 2016 Apr 12. pii: S0883-5403(16)30040-7.
9 Hamilton WG, McAuley JP, Dennis DA, et al. *THA with delta ceramic on ceramic: results of a multicenter investigational device exemption trial*. Clin Orthop Relat Res 2010;468:358-66.
10 Traina F, Tassinari E, De Fine M, et al. *Revision of ceramic hip replacements for fracture of a ceramic component*. J Bone and Joint Sur Am 2011;93:p. e147.9.
11 Taheriazam A, Mohajer MA, Aboulghasemian M, et al. *Fracture of the alumina-bearing couple delta ceramic liner*. Orthopedics 2012;35:e91-3.
12 Hamilton WG, McAuley JP, Dennis DA, e tal. *THA with Delta ceramic on ceramic: results of a multicenter investigational device exemption trial*. Clin Orthop Relat Res 2010;468:358-66.
13 Massin P, Lopes R, Masson B, et al; French Hip & Knee Society (SFHG). *Does Biolox Delta ceramic reduce the rate of component fractures in total hip replacement? Orthop Traumatol Surg Res 2014;100:S317-21*.
14 Morlock MM, Witt F, Bishop N, et al. *Wear of a composite ceramic head caused by liner fracture*. Orthopedics 2014;37:e653-6.
15 Koo KH, Ha YC, Jung WH, et al. *Isolated fracture of the ceramic head after third-generation alumina-on-alumina total hip arthroplasty*. J Bone Joint Surg Am 2008;90:329-36.
16 Callaway GH, Flynn W, Ranawat CS, et al. *Fracture of the femoral head after ceramic-on-polyethylene total hip arthroplasty*. J Arthroplasty 1995;10:855-9.
17 Traina F, De Fine M, Bordini B, et al. *Risk factors for ceramic liner fracture after total hip arthroplasty*. Hip Int 2012;22:607-14.
18 Toni A, Traina F, Stea S, et al. *Early diagnosis of ceramic liner fracture. Guidelines based on a twelve-year clinical experience.* J Bone Joint Surg Am 2006;88:55-63.
19 Stea S, Traina F, Beraudi A, et al. *Synovial fluid microanalysis allows early diagnosis of ceramic hip prosthesis damage*. J Orthop Res 2012;30:1312-20.
20 Allain J, Roudot-Thoraval F, Delecrin J, et al. *Revision total hip arthroplasty performed after fracture of a ceramic femoral head. A multicenter survivorship study*. J Bone Joint Surg Am 2003;85-A:825-30.

Giornale Italiano di Ortopedia e Traumatologia
2016;42(Suppl. 1):S118-S122

Quale diametro?

Which diameter?

F. Favetti[1]
M. Papalia[2]
F. Casella[1]
G. Mazzotta[1]
G. Panegrossi[1]
F. Falez[1]

[1] Dipartimento di Ortopedia e Traumatologia, Ospedale Santo Spirito in Saxia, Roma; [2] Dipartimento di Ortopedia e Traumatologia, Ospedale Nuova ITOR, Rom

Riassunto

Da anni la chirurgia protesica dell'anca si è rivolta alla ricerca della riproduzione più fedele dell'anatomia dell'articolazione coxo-femorale. Tale ricerca ha sempre mirato a riprodurre biomeccanicamente ogni caratteristica della testa femorale "nativa", anche e soprattutto in termini di dimensioni. Nei primi anni si è iniziato con l'impiego di teste di piccolo diametro per passare poi ad un utilizzo di diametri sempre maggiori e più volte ci si è affacciati alla tentazione del "grande diametro", senza però ottenere mai risultati clinici validi ed invitanti per il futuro. Difatti il grande diametro ha spesso incontrato lungo il percorso clinico del suo impiego, complicanze che portavano ad un fallimento precoce dell'impianto.

Negli ultimi anni nuove tecnologie e nuovi materiali hanno favorito la ripresentazione delle grandi teste, e nuove perplessità sono tornate a presentarsi sulla loro validità o meno.

Fino ad oggi esiste evidenza clinica sulla efficacia clinica dell'utilizzo del "medio diametro" con follow up a medio lungo termine invitanti. D'altra parte il Grande diametro offre la migliore soluzione biomeccanica in termini di stabilità e di ROM dell'impianto. Salire di dimensione, però, comporta un aumento del rischio di fallimento e una riduzione al tempo stesso di ogni margine di errore tecnico sia esso di posizionamento delle componenti, che di scelta dell'accoppiamento tribologico.

Parole chiave: grande diametro, rivestimento, pseudotumor, usura

Negli ultimi decenni il continuo progresso tecnologico ha influenzato in larga misura lo sviluppo degli impianti protesici di ultima generazione. Tutto questo al fine di raggiungere come obiettivo la massima riduzione delle possibili complicanze legate all'impianto, garantendo nel contempo la massima longevità dello stesso.

A questo si deve aggiungere il crescente numero di pazienti giovani e con elevate richieste funzionali oggi candidati ad intervento di protesi di anca. Pazienti in cui gli impianti vengono costantemente sottoposti ad elevate sollecitazioni biomeccaniche. Tali condizioni attualmente rendono pertanto ancora aperti degli interrogativi riguardo la scelta dell'impianto ideale.

Tra questi notevole interesse trova spazio il quesito: "Quale diametro?"

L'obiettivo della ricostruzione articolare protesica dovrebbe prevedere il ripristino di alcuni parametri biomeccanici fisiologici come la lunghezza dell'arto, l'off-set, la normale distribuzione delle forze di carico sul femore prossimale ed anche il ripristino teorico della grandezza nativa della testa femorale. Cosi secondo degli studi biomeccanici si dovrebbe avere come media di impianto una grandezza della testa femorale pari a 53 mm nel sesso maschile e 49 mm in quello femminile [1]. Questo risulta possibile esclusivamente attraverso l'impiego di protesi di rivestimento, comunque caratterizzate da limiti legati all'accoppiamento tribologico metallo-metallo. Obiettivo invece non possibile con l'impiego della ceramica e/o del polietilene,

Indirizzo per la corrispondenza:
Francesco Falez
Dipartimento di Ortopedia e Traumatologia, Ospedale Santo Spirito in Saxia, Roma
francesco.falez@uniroma1.it

seppur di ultima generazione. Questo per limiti dovuti allo spessore dell'inserto acetabolare che, al minimo del suo spessore possibile, non permette di accogliere teste di diametro superiori a 42 mm [1] (Fig. 1).
Convenzionalmente le testine femorali negli impianti protesici vengono suddivise in base al loro diametro in:

- piccolo diametro dai 22 ai 28 mm;
- medio diametro dai 28 ai 36 mm;
- grande diametro oltre i 36 mm;
- anatomiche le teste che riproducono la grandezza della testa femorale.

L'utilizzo del piccolo diametro nella chirurgia protesica, è stato ampiamente abbandonato dalla intera comunità or-

Figura 1.

topedica ed appartiene ormai ad un retaggio del passato. Questo a seguito delle più elevate complicanze post operatorie incontrate in termini di instabilità e di usura delle componenti.
Nel corso del più recente passato, parallelamente all'abbandono del piccolo diametro, si è assistito ad un impiego clinico sempre maggiore di testine di diametro crescente.
Il registro nazionale britannico evidenzia come l'utilizzo di testine di medio diametro (in particolare 36 mm) sia stato soggetto ad una crescita esponenziale negli ultimi anni. Da un utilizzo pari al 5% degli impianti totali nel 2005, al 26% nel 2009 arrivando al 35% nel 2011 [2].
La ricerca di un diametro della testina protesica femorale maggiore è da associare ad una serie di vantaggi biomeccanici, tra i quali principalmente:

- riduzione del tasso di lussazione dell'impianto. (maggiore è il diametro della testa, maggiore è la "jumping distance", ovvero la distanza necessaria alla testina per lussarsi) (Fig. 2);
- aumento del R.O.M. (range of motion) associato ad una riduzione dell'impingment testa-collo. L'ottimizzazione del rapporto testa/collo determina un miglioramento nella flessione dell'anca; testine di 32 mm consentono una flessione di almeno 120° nel 93,7% dei casi mentre testine di 26 mm solo nl 84% [3]. (Fig. 3).

A fronte di questi vantaggi biomeccanici però l'evidenza clinica dello scorso ventennio non ha del tutto favorito l'utilizzo del "grande diametro". Questo per lo più veniva giustificato dal fatto che aumentare il diametro della testa

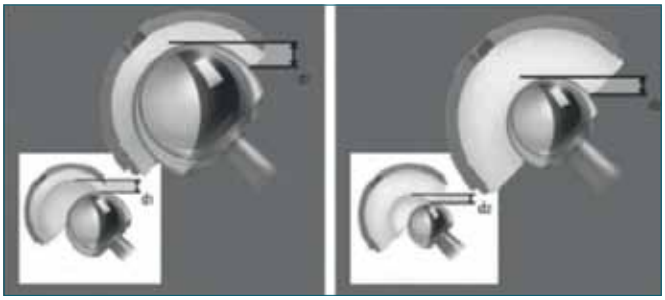

Figura 2.

da un lato oltre certe misure, significasse però necessariamente ridurre considerevolmente lo spessore dell'inserto dall'altro. Questo si traduceva in una riduzione dello spessore di quello che, fino a qualche anno fa, veniva

Figura 3.

considerato il materiale d'eccellenza, ovvero il polietilene convenzionale. Un materiale di suo già gravato da un elevato tasso di usura, se ulteriormente ridotto nello spessore

portava inevitabilmente, almeno dal punto di vista teorico, ad un precoce fallimento dell'impianto.
Si andava contro ad uno dei principi fondamentali, fino ad allora, della chirurgia protesica. Ovvero il principio della "low friction arthrtroplasty", in altre parole che l'usura dell'inserto è direttamente collegata alla grandezza della testina e che aumentando la superficie e la velocità di scorrimento della testina all'interno del liner, si sottopone quest'ultimo a stress meccanici notevoli.
Questa problematica ha portato a riflettere sui reali rischi-benefici delle testine di grande diametro e sulla loro validità a medio-lungo termine, portando gran parte della comunità ortopedica internazionale ad abbandonare presto questa filosofia, tornando all'impiego di diametri più "convenzionali" e che, fino ad allora, avessero goduto di una maggior evidenza clinica, ovvero il medio diametro (28-36 mm).
Alla luce di quanto detto, negli anni passati, l'utilizzo di teste di grandi diametri negli accoppiamenti "soft-bearing" è stato ampiamente sconsigliato a causa dell'elevato tasso di usura del polietilene convenzionale con formazione di detriti che hanno dimostrato giocare un ruolo fondamentale nel fallimento degli impianti. Per ovviare a tali problemi, nel seguito, è stato introdotto sul mercato il polietilene reticolato, che rispetto al convenzionale ha evidenziato un minor tasso di usura seppur mantenendo una minore resistenza alla fatica [4]; per questo motivo si è passati in breve tempo ad un'ulteriore modifica mediante aggiunta di vitamina E (Figg. 4-5).
Alcuni autori hanno mostrato come lo spessore minimo raccomandato, affinché il polietilene convenzionale mantenga inalterate le sue proprietà, debba essere di 6 mm. Mentre per il polietilene reticolato lo spessore potrebbe essere ridotto a 3,9 mm [5]. Questo consentirebbe di poter utilizzare testine 32 mm già per misure di cotili pari a 40 mm e testine 36 mm per misure di cotili 44 mm. Sebbene tali possibilità siano accattivanti, gli studi effettuati finora tengono conto solo dell'usura ma non della resistenza alla fatica, perciò anche per inserti in polietilene reticolato al momento lo spessore minimo risulta essere di 6 mm.
Nell'ultimo decennio ulteriori sviluppi tecnologici, hanno introdotto nel mercato nuovi materiali ad elevata resistenza meccanica. Sono stati così sviluppati e migliorati a tal fine gli accoppiamenti tribologici definiti "duri" (hard-bearing):

- metallo-matallo;
- ceramica-ceramica.

Questo, teoricamente favorendo una minima usura dell'inserto, offriva la possibilità di aumentare il diametro della testa femorale garantendo quei principi biomeccanici più simili all'articolazione fisiologica senza compromettere la longevità dell'impianto.
Si è arrivati ad usare teste anatomiche in metallo come

Figura 4.

Figura 5.

negli impianti di resurfacing, garantendo eccellenti risultati funzionali in termini di biomeccanica articolare. Lo stesso per le ceramiche di ultima generazione, in grado di allocare testine dai 32 mm fino ai 48 mm (Fig. 6). È difficile poter determinare lo spessore minimo per una ceramica composita, ma sia per i cotili monoblocco che per gli inserti "modulari" è ragionevole continuare ad utilizzare inserti di 5-6 mm di spessore.
Alcuni di essi però hanno in seguito presentato, nel medio follow up, delle problematiche di diversa natura.
Per la ceramica sono stati descritti in letteratura casi di rottura delle componenti (Fig. 7). Per il metallo, invece, negli ultimi anni si è assistito ad una crescente perplessità riguardo la sua possibile responsabilità nel rilascio di nano particelle ionizzanti, per la sua più alta percentuale di associazione a pseudotumor dei tessuti molli periprotesici (Fig. 8) e maggiori rischi di impingment con le strutture anatomiche adiacenti (m.ileopsoas) [6-8].

Figura 6.

Queste problematiche hanno evidenziato inoltre anche una minore tolleranza del grande diametro ad errori di malposizionamento delle componenti, specie quella acetabolare. Tanto che la maggiore evidenza clinica di complicanze era associata a malposizionamenti del cotile [9-13].
La storia della chirurgia protesica, come visto, ha più volte cercato di raggiungere come obiettivo il "grande diametro", per avvicinarsi il più possibile alle dimensioni della testa femorale che si va a sostituire. Tuttavia spesso ha dovuto affrontare con esso, una serie di problematiche

Figura 7.

che paradossalmente agivano in contrapposizione agli obiettivi prefissati. Vuoi per i materiali utilizzati, vuoi per gli accoppiamenti tribologici, comunque problematiche che ne hanno messo in discussione la reale efficacia pratica.
La scelta del diametro dipende senza dubbio in prima istanza dalla misura del cotile. Tale scelta non può prescindere dal fatto che componenti acetabolari di piccole dimensioni escludano per definizione l'utilizzo di grandi diametri di teste femorali.
L'impiego di diametri maggiori di 36 mm, prevede inoltre una maggiore accuratezza nel posizionamento delle

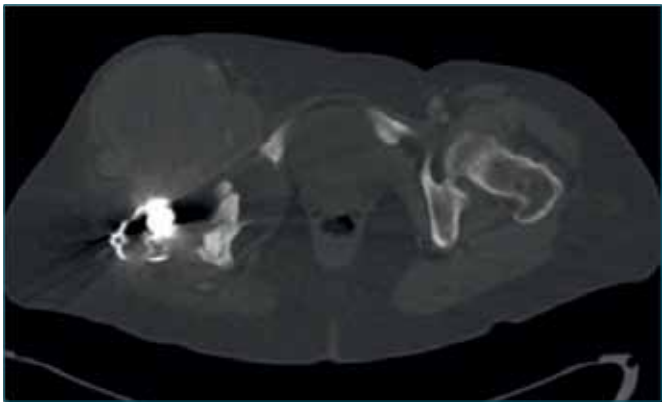

Figura 8.

componenti protesiche, specie quella acetabolare, ed una attenta selezione dell'accoppiamento tribologico. Infatti come dimostrato, il "grande diametro" risulta molto meno tollerante nei confronti dell'errore tecnico rispetto ai diametri minori. Questo rende il suo utilizzo senza dubbio più adeguato in mani esperte, traducendosi in una minore riproducibilità di risultato e quindi in una maggiore possibilità di fallimento.
Salire "sopra" i 36 mm, da un punto di vista teorico offre certamente notevoli garanzie in termini di stabilità biomeccanica, ma in termini pratici, l'evidenza clinica in letteratura non mostra ancora risultati a medio-lungo termine così soddisfacenti.

Bibliografia

1 Girard J, Lavigne M, Vendittoli PA, et al. *Biomechanical reconstruction of the hip joint: a randomized study comparing total hip resurfacing and total hip arthroplasty*. J Bone Joint Surg Br 2006;6:721-6.
2 Jameson SS, Lees D, James P. *Lower rate of dislocation with increased femoral head size after primary hip replacement: a five-year analysis of NHS patients in England*. J Bone Joint Surg Br 2011;93:876-80.
3 Burroughs BR, Hallstrom B, Golladay GJ, et al. *Range of motion and stability in total hip arthroplasty with 28, 32, 38 and 44 mm femoral head size: an in vitro study*. J Arthroplasty 2005;20:11-9.
4 Nantel J, Termoz N, Vendittoli PA, et al. *Gait patterns after total hip arthroplasty and surface replacement arthroplasty*. Arch Phys Med Rehabil 2009;90:463-9.
5 Hummel MT, Malkani AL, Yakkanti MR, et al. *Decreased dislocation after revision total hip arthroplasty using larger femoral head size and posterior capsular repair*. J Arthroplasty 2009;24:73-6.

6 Bartelt RB, Yuan BJ, Trousdale RT, et al. *The prevalence of groin pain after metal-on-metal total hip arthroplasty and hip resurfacing*. Clin Orthop Relat Res 2010;468:2346-56.

7 Bin Nasser A, Beaulé PE, O'Neill M, et al. *Incidence of groin pain after metal-on-metal hip resurfacing*. Clin Orthop Relat Res 2010;392:468-9.

8 Nantel J, Termoz N, Vendittoli PA, et al. *Gait patterns after total hip arthroplasty and surface replacement arthroplasty*. Arch Phys Med Rehabil 2009;90:463-9.

9 Bartel DL, Bicknell VL, Wright TM. *The effect of conformity, thickness and material on stresses in ultra-high molecular weight components for total joint replacement*. J Bone Joint Surg Am 1986;68:1041-51.

10 Burroughs BR, Hallstrom B, Golladay GJ, et al. *Range of motion and stability in total hip arthroplasty with 28, 32, 38 and 44 mm femoral head size: an in vitro study*. J Arthroplasty 2005;20:11-9.

11 Bishops NE, Hotan A, Morlock MM. *High friction moments in large ceramic-on-ceramic hip replacement bearings in conditions of poor lubrification*. J Orthop Res2013;31:807-13.

12 Johnson AJ, Loving LQ, Herrera L, et al. *Short term evaluation of thin acetabular liners on 36 mm femoral heads*. Clin Orthop Relat Res 2013;472:624-9.

13 Allen CL, Hooper GJ, Frampton CMA. *Do larger heads improve the functional outcome in total hip arthroplasty?* J Arthroplasty 2014;29:401-4.

Giornale Italiano di Ortopedia e Traumatologia
2016;42(Suppl. 1):S123-S126

A. Gigante[1]
F. Fusini[2]
A. Aquili[1]
C. Bottegoni[1]

[1] Clinica Ortopedica, Dipartimento di Scienze Cliniche e Molecolari, Università Politecnica delle Marche, Ancona;
[2] Scuola di specializzazione in Ortopedia e Traumatologia, Università degli Studi di Torino

Debridement e lavaggio artroscopico nelle artropatie: una valida opzione chirurgica?

Arthroscopic lavage and debridement in joint disease: a viable surgical option?

Riassunto

Numerose sono le strategie terapeutiche utilizzabili nella terapia dell'osteoartrosi. Alcuni Autori hanno ipotizzato che procedure chirurgiche mini invasive come il lavaggio articolare ed il debridement artroscopico possano essere valide alternative alla chirurgia protesica o osteotomica nel breve e medio termine, al fine di ottenere un miglioramento della sintomatologia. Numerosi Autori hanno evidenziato come il lavaggio articolare promuova una rapida e notevole riduzione della sintomatologia algica, tuttavia questa procedura non è scevra da complicanze come fenomeni settici, osteonecrosi ed attacchi di pseudogotta. Il debridement artroscopico, al pari del lavaggio articolare, consente un rapido miglioramento del dolore e della funzionalità con la possibilità di rimuovere porzioni di tessuto degenerato e di regolarizzare eventuali lesioni. I risultati di numerosi studi sembrano avvalorare l'ipotesi che questa metodica sia in grado di offrire un miglioramento prolungato della sintomatologia e della funzionalità, tuttavia la Letteratura più recente sembra non avvalorare questa ipotesi. In conclusione, nonostante le più recenti revisioni sistematiche della Letteratura non abbiano mostrato un significativo beneficio di queste metodiche, esse potrebbero comunque ricoprire un ruolo terapeutico nel breve-medio termine in pazienti selezionati

Parole chiave: lavaggio artroscopico, debridement, osteoartrosi, condrocalcinosi

Summary

Numerous therapeutic strategies are used in the treatment of osteoarthritis. Some Authors have suggested that minimally invasive surgical procedures such as joint lavage and arthroscopic debridement could be viable alternatives to the prosthetic or osteotomic surgery in short and medium follow up, in order to obtain symptoms improvement. Several Authors have shown that joint lavage promote a rapid and significant reduction in pain symptoms, however this procedure could lead to complications such as septic arthritis, osteonecrosis and pseudogout attacks. The arthroscopic debridement could rapidly improve pain and function and permit the removal of degenerated tissue. The results of several studies seem to support the hypothesis that this method is able to provide a sustained improvement of symptoms and function, however the analysis of the most Literature recent seems not support this hypothesis. In conclusion, despite the most recent systematic reviews do not show a significant benefit of these therapeutic options, they could still play a role in selected patients at short and medium follow up.

Key words: *arthroscopic lavage, debridement, osteoarthritis, chondrocalcinosis*

Indirizzo per la corrispondenza:
Antonio P. Gigante
Clinica Ortopedica, Dipartimento di Scienze Cliniche e Molecolari, Università Politecnica delle Marche
via Tronto, 10/A
60126 Torrette di Ancona
a.gigante@univpm.it

La terapia dell'osteoartrosi (OA) si avvale di numerose strategie, tra le quali la modifica dello stile di vita, la terapia fisica, nutraceutici e farmaci anti-infiammatori non steroidei (FANS). In molti casi può essere indicato il trattamento infiltrativo con cortisonici, acido ialuronico e concentrato piastrinico [1 2]. Tuttavia, nei casi in cui la terapia conservativa risulti inefficace è possibile ricorrere alla chirurgia.

Alcuni autori hanno proposto l'utilizzo di procedure chirurgiche mini-invasive come il lavaggio articolare e il debridement prima di ricorrere ad interventi di riparazio-

ne articolare, osteotomici o di sostituzione protesica. Tuttavia, molti studi hanno confutato l'utilità del lavaggio articolare e del debridment artroscopici nell'artrosi di ginocchio [3]. Entrambi questi trattamenti vanno intesi come terapie atte a migliorare nel breve/medio termine la qualità di vita del paziente e non volte a promuovere la riparazione cartilaginea. Il lavaggio articolare prevede l'instillazione di soluzione fisiologica all'interno dell'articolazione nel tentativo di rimuovere frammenti liberi di cartilagine, cristalli di fosfato di calcio e citochine proinfiammatorie che possono provocare una reazione sinoviale. Tale trattamento ha il vantaggio di poter essere associato ad altre procedure [4].
Per debridement invece si intende la regolarizzazione dello strato superficiale della cartilagine e la rimozione di corpi liberi intrarticolari e frammenti meniscali. Può rientrare in tale procedura l'asportazione e regolarizzazione di osteofiti artrosici (cheilotomia) [5].

Lavaggio articolare

Il lavaggio articolare, come precedentemente accennato, prevede il lavaggio artroscopico o non artroscopico della cavità articolare con abbondante soluzione fisiologica. I detriti intra-articolari, come ad esempio frammenti di cartilagine o menisco e cristalli di fosfato di calcio, possono essere efficacemente rimossi tramite tale tecnica [6]. A seconda della metodica, il lavaggio può essere suddiviso in:

1. irrigazione secondo Tidal: utilizza un solo ingresso per l'instillazione sequenziale e l'aspirazione del liquido iniettato;
2. lavaggio non artroscopico: vengono utilizzati due siti di ingresso, uno per l'instillazione del liquido e uno per l'aspirazione, ma non viene eseguita nessuna ispezione intrarticolare;
3. lavaggio artroscopico: oltre al liquido utilizzato per l'artroscopia, viene instillata una quantità maggiore di soluzione fisiologica. A differenza del debridement artroscopico, non viene effettuato nessun sbrigliamento meccanico o rimozione di tessuti intra-articolari.

All'inizio degli anni 90, Livesly et al. avevano osservato che il lavaggio articolare produceva un notevole beneficio in termini di dolore nelle ginocchia artrosiche. Tali autori hanno confrontato i risultati prodotti dal lavaggio articolare associato a fisioterapia rispetto alla sola fisioterapia. I pazienti sottoposti a trattamento combinato hanno mostrato migliori risultati rispetto al gruppo di controllo in termini di dolore e funzionalità articolare, tuttavia tale miglioramento era evidente solo nei primi 3 mesi di follow up. Inoltre, i risultati migliori si sono registrati nei pazienti con degenerazione articolare meno evidente all'esame radiografico [7].
Kalunian et al. hanno osservato come la sola artroscopia non associata a lavaggio articolare presenti risultati peggiori rispetto al trattamento combinato, sia in termini di VAS che di WOMAC score, in particolare nei pazienti con cristalli nel liquido sinoviale [8]. Smith et al. hanno mostrato che l'associazione di lavaggio articolare e infiltrazione di corticosteroidi rispetto a lavaggio articolare e placebo mostra risultati sovrapponibili sia sul dolore che sulla funzione [9].
Tuttavia, in uno studio più recente, Van Oosterhout et al. hanno valutato l'efficacia del lavaggio artroscopico associato ad infiltrazione di corticosteroidi comparandolo con il lavaggio artroscopico associato a placebo o artrocentesi e infiltrazione di corticosteroidi. I risultati di questo studio hanno mostrato una netta superiorità del lavaggio artroscopico associato all'infiltrazione di corticosteroidi rispetto agli altri trattamenti [10]. Nel 2007, Siparsky et al. [11] hanno effettuato una revisione della Letteratura riguardante il lavaggio artroscopico della gonartrosi, trovando pochi studi a supporto dell'utilizzo di tale procedura. Dervin et al. [12] hanno invece sottolineato l'importanza della selezione dei pazienti prima dell'artroscopia del ginocchio: secondo questi autori, i pazienti con evidenti lesioni del menisco o frammenti di cartilagine potrebbero trarre beneficio dal lavaggio articolare.
Perfino il semplice lavaggio articolare, tuttavia, non è scevro di complicanze. Infatti, sebbene esso possa favorire la diluizione delle citochine proinfiammatorie e dei cristalli presenti nel liquido sinoviale, il suo utilizzo può provocarne la diffusione e provocare un attacco acuto di pseudogotta. Pasquetti et al. hanno verificato questa ipotesi in 73 pazienti con gonartrosi associata o meno a condrocalcinosi. Nei pazienti affetti da gonartrosi e condrocalcinosi in seguito al lavaggio articolare si è verificato un aumento statisticamente significativo degli attacchi di pseudogotta rispetto ai pazienti con gonartrosi non associata a condrocalcinosi [13]. Sono inoltre presenti rischi non trascurabili legati alla comparsa di artrite settica ma soprattutto di osteonecrosi età-dipendente. Oltre ad un aumento del dolore alla disabilità, questa evenienza può portare alla necessità di una sostituzione protesica ravvicinata nel tempo, proprio l'obiettivo che entrambe le metodiche si propongono di procastinare [14].
Dalla revisione sistematica Cochrane del 2010 [15] e successivamente del 2013 [16], sono emerse scarse evidenze a supporto dell'efficacia del lavaggio articolare in termini di sollievo dal dolore e di miglioramento della funzionalità in pazienti con OA ad un follow up da tre mesi ad un anno. Gli Autori hanno concluso che tale metodica non conduce ad un beneficio rilevante e, considerate le possibili complicanze legate ad un intervento artroscopico, ne scoraggiavano l'utilizzo routinario nel trattamento dei pazienti con OA.
Un capitolo a parte è costituito dall'impiego di sostanze chelanti il calcio da inserire nel liquido del lavaggio artico-

lare, con specifica indicazione in alcune forme di condrocalcinosi articolare. Tale metodica è di recentissima acquisizione e presenta a supporto solo dati chimici-biochimici e pochi risultati in vitro, in assenza assoluta di prove di efficacia clinica. Essa rappresenta tuttavia una interessante strategia terapeutica da valutare con attenzione critica nel prossimo futuro.

Debridement artroscopico

Il debridement artroscopico consiste nell'abbondante lavaggio e sbrigliamento dei tessuti, finalizzati alla rimozione di tutti i detriti articolari che contribuiscono alla sintomatologia dell'OA [17]. Attraverso tale procedura vengono asportati lembi condrali instabili, membrana sinoviale ipertrofica, parti di menischi degenerati, parti di legamenti lesionati, corpi liberi e osteofiti. Esso non è in grado di arrestare il processo degenerativo proprio della patologia, né consente la guarigione del difetto condrale. Sebbene sia possibile ottenere un miglioramento clinico in termini di dolore e funzionalità articolare, la ricomparsa della sintomatologia si ripresenta di solito nell'arco di pochi mesi. Questo trattamento si può avvalere anche di ulteriori tecniche, quali l'elettrocauterizzazione, il laser e la radiofrequenza.

Va comunque ricordato che lo strato superficiale della cartilagine articolare è ricco di cellule con capacità proliferativa residua e che quindi tutte queste metodiche di debridment dovrebbero rispettare quanto più possibile tale strato del tessuto cartilagineo.

In Letteratura sono presenti numerosi, seppur non recenti, studi retrospettivi ed alcuni studi prospettici che hanno evidenziato benefici del debridement nelle varie fasi dell'OA, in assenza tuttavia di trial clinici randomizzati controllati. Le percentuali di successo si attestano tra il 40% e il 75% in termini di riduzione del dolore e di miglioramento della funzionalità articolare [18 19]. Tali effetti sembrano mantenersi per un periodo massimo che va da due a cinque anni, anche se vengono riportati casi fino a 7 e 13 anni 20. La maggior parte degli studi propone il debridement come trattamento temporaneo per l'OA, con maggiore efficacia nelle prime fasi della malattia, quando non si sono ancora sviluppate le degenerazioni dei capi articolari. Inoltre, è stato osservato che i pazienti con sintomatologia di breve durata presentano la tendenza a rispondere meglio a questa procedura.

La Letteratura più recente tuttavia, non sembra attribuire alcuna efficacia al debridement artroscopico. Alcuni studi infatti non riportano differenze clinicamente e statisticamente significative rispetto al trattamento artroscopico placebo. Ulteriori evidenze inoltre dimostrano lievi miglioramenti dopo lavaggio artroscopico, ma non dopo debridement [21]. Un solo studio randomizzato controllato analizza l'efficacia del debridement rispetto al placebo [22]: Moseley et al. non hanno osservato una differenza statisticamente significativa riguardo al dolore e alla funzionalità articolare a due anni di distanza tra il lavaggio artroscopico e l'intervento chirurgico placebo. Si evidenziavano inoltre risultati clinicamente inferiori a breve termine con il debridement rispetto ad altre procedure. Altri due studi evidenziano risultati contrastanti. Nel primo [23] non sono presenti differenze statisticamente significative tra debridement e lavaggio artroscopico, mentre nel secondo [24] sono presenti effetti significativamente superiori con il debridement rispetto al lavaggio artroscopico. Tuttavia, quest'ultimo studio includeva esclusivamente pazienti con grado avanzato di OA. Questo dato avvalora l'ipotesi che in relazione al diverso stadio della patologia è lecito attendersi diversa efficacia delle varie procedure. È importante sottolineare l'esiguità di studi clinici randomizzati che mettano a confronto l'efficacia del debridement rispetto al placebo. Tale limitazione è imputabile alla difficoltà nel condurre analisi dell'effetto placebo negli interventi chirurgici per evidenti motivazioni etiche.

Lo studio di Moseley et al. presenta particolare rilevanza in quanto riporta dati in netto contrasto con la maggior parte della Letteratura precedente, che indicava il debridement come trattamento di scelta dopo il fallimento delle terapie conservative nel controllo dei sintomi [25]. Va tenuto tuttavia presente che tali studi erano basati su studi osservazionali che quindi non presentavano una forte evidenza. Diversi autori sostengono la validità e la consistenza del lavoro di Moesley [26], ma sono necessari ulteriori studi che mettano a confronto il debridement con il placebo e con il trattamento conservativo e che prendano in considerazione parametri più oggettivi. Dalla revisione sistematica Cochrane del 2010 [27], è emerso che il debridement artroscopico non presenta alcun beneficio nell'OA diffusa di ginocchio, sebbene venga ipotizzato un possibile ruolo nelle lesioni condrali del comparto mediale.

Sebbene il dolore sia uno dei parametri principali nella valutazione, va tenuto presente che si tratta di un parametro non oggettivo, influenzabile da vari fattori confondenti quali l'utilizzo contemporaneo di analgesici o altri trattamenti. Per analisi future sarebbe necessaria una quantificazione oggettiva del dolore e la valutazione di ulteriori parametri, quali la durata dello studio e la necessità di ricorrere ad interventi chirurgici successivi al debridement. Il principale limite degli studi analizzati è quello di non aver stratificato i pazienti per tipo e gravità dell'artrosi. Negli stadi più avanzati dell'OA, con deformità articolari già strutturate, ad esempio, è lecito attendersi una scarsa risposta al trattamento. Ulteriore limite degli studi è quello di non confrontare le diverse tecniche ed i vari strumenti con cui può essere effettuato il debridement.

In conclusione, sulla base dei studi analizzati, è possibile concludere che al momento il debridement artroscopico non sembra essere di alcun beneficio nel trattamento dell'artrosi di ginocchio. Rimangono tuttavia spunti interessanti di dibattito sulla possibile efficacia, anche se limitata nel tempo, in selezionatissimi pazienti.

Bibliografia

1 Bottegoni C, Muzzarelli RA, Giovannini F, et al. *Oral chondroprotection with nutraceuticals made of chondroitin sulphate plus glucosamine sulphate in osteoarthritis*. Carbohydr Polym 2014;109:126-38.

2 Bottegoni C, Dei Giudici L, Salvemini S, et al. *Homologous platelet-rich plasma for the treatment of knee osteoarthritis in selected elderly patients: an open-label, uncontrolled, pilot study*. Ther Adv Musculoskelet Dis 2016;8:35-41.

3 Barlow T, Downham C, Griffin D. *Arthroscopy in knee osteoarthritis: a systematic review of the literature*. Acta Orthop Belg 2015;81:1-8.

4 Reichenbach S, Rutjes AW, Nüesch E, et al. *Joint lavage for osteoarthritis of the knee*. Cochrane Database Syst Rev 2010;(5):CD007320.

5 Evidence Development And Standards Branch, Health Quality Ontario. *Arthroscopic debridement of the knee: an evidence update*. Ont Health Technol Assess Ser 2014;14:1-43.

6 Bradley JD. *Joint irrigation as treatment for osteoarthritis*. Current Rheumatology Reports 2003;5:20-6.

7 Livesley PJ, Doherty M, Needoff M, et al. *Arthroscopic lavage of osteoarthritic knees*. J Bone Joint Surg Br 1991;73:922-6.

8 Kalunian KC, Moreland LW, Klashman DJ, et al. *Visually-guided irrigation in patients with early knee osteoarthritis: a multicenter randomized, controlled trial*. Osteoarthritis Cartilage. 2000;8:412-8.

9 Smith MD, Wetherall M, Darby T, et al. *A randomized placebo-controlled trial of arthroscopic lavage versus lavage plus intra-articular corticosteroids in the management of symptomatic osteoarthritis of the knee*. Rheumatology (Oxford) 2003;42:1477-85.

10 van Oosterhout M, Sont JK, Bajema IM, et al. *Comparison of efficacy of arthroscopic lavage plus administration of corticosteroids, arthroscopic lavage plus administration of placebo, and joint aspiration plus administration of corticosteroids in arthritis of the knee: a randomized controlled trial*. Arthritis Rheum 2006;55:964-70.

11 Siparsky P, Ryzewicz M, Peterson B, et al. *Arthroscopic treatment of osteoarthritis of the knee: are there any evidence-based indications?* Clin Orthop Relat Res 2007;455:107-12.

12 Dervin GF, Stiell IG, Rody K, et al. *Effect of arthroscopic d´ebridement for osteoarthritis of the knee on health-related quality of life*. J Bone Joint Surg Am 2003;85-A:10-9.

13 Pasquetti P, Selvi E, Righeschi K, et al. *Joint lavage and pseudogout*. Ann Rheum Dis 2004;63:1529-30.

14 Bauer T, Boisrenoult P, Jenny JY. *Post-arthroscopy septic arthritis: current data and practical recommendations*. Orthop Traumatol Surg Res 2015;101:S347-50.

15 Reichenbach S, Rutjes AW, Nüesch E, et al. *Joint lavage for osteoarthritis of the knee*. Cochrane Database Syst Rev 2010:CD007320.

16 Chaudhry H, Madden K, Bhandari M. *Cochrane in CORR ®: joint lavage for osteoarthritis of the knee*. Clin Orthop Relat Res 2014;472:22-7.

17 Cameron-Donaldson M, Holland C, Hungerford DS, et al. *Cartilage debris increases the expression of chondrodestructive tumor necrosis factor-alpha by articular chondrocytes*. Arthroscopy 2004;20:1040-3.

18 McLaren AC, Blokker CP, Fowler PJ, et al. *Arthroscopic debridement of the knee for osteoarthrosis*. Can J Surg 1991;34:595-8.

19 Shannon FJ, Devitt AT, Poynton AR, et al. *Short-term benefit of arthroscopic washout in degenerative arthritis of the knee*. International Orthopaedics 2001;25:242-5.

20 McGinley BJ, Cushner FD, Scott WN. *Debridement arthroscopy. 10-year followup*. Clinical Orthopedics Reat Surg 1999;367:190-4.

21 Gibson JN, White MD, Chapman VM, et al. *Arthroscopic lavage and debridement for osteoarthritis ofthe knee*. J Bone Joint Br 1992;74:534-7.

22 Moseley JB, O'Malley K, Petersen NJ, et al. *A controlled trial of arthroscopic surgery for osteoarthritis of the knee*. N Engl J Med 2002;347:81-8.

23 Chang RW, Falconer J, Stulberg SD, et al. *A randomized, controlled trial of arthroscopic surgery versus closed-needle joint lavage for patients with osteoarthritis of the knee*. Arthritis Rheum 1993;36:289-96.

24 Hubbard MJ. *Articular debridement versus washout for degeneration of the medial femoral condyle. A five-year study*. J Bone Joint Surg Br 1996;78:217-9.

25 Baumgaertner MR, Cannon WD Jr, Vittori JM, et al. *Arthroscopic debridement of the arthritic knee*. Clinical Orthopedics 1990;253:197-202.

26 Bernstein J, Quach T. *A perspective on the study of Moseley et al: questioning the value of arthroscopic knee surgery for osteoarthritis*. Cleve Clin J Med 2003;70:401, 405-6, 408-10.

27 Laupattarakasem W, Laopaiboon M, Laupattarakasem P, et al. *Arthroscopic debridement for knee osteoarthritis*. Cochrane Database Syst Rev 2008:CD005118.

Giornale Italiano di Ortopedia e Traumatologia
2016;42(Suppl. 1):S127-S129

F. Soldati[1]
M. Denti[2]

[1] *Clinica Luganese, Lugano, Svizzera;*
[2] *IRCCS, Istituto Ortopedico Galeazzi, Milano*

Microfratture: principi e attualità

Microfractures: current concepts

Riassunto

Le lesioni cartilaginee rappresentano ancora una sfida nel trattamento ortopedico. Molte tecniche sono state sviluppate con risultati sovrapponibili e la loro indicazione è ancora oggetto di discussione. Generalmente, le microfratture sono il trattamento di prima linea nelle lesioni focali a tutto spessore di piccole dimensioni (<2-3 cm2), essendo una tecnica semplice, riproducibile, permettendo un trattamento affidabile in un solo tempo chirurgico. Inoltre, questa metodica può fornire buoni risultati a breve-medio termine con un basso costo di esecuzione. I migliori risultati sono stati ottenuti nel trattamento di lesioni traumatiche acute in pazienti di età inferiore ai 40 anni, ma tale metodica è utilizzabile nelle lesioni focali di natura degenerativa allo scopo di migliorare l'omestasi in un'articolazione con artrosi precoce.

Parole chiave: microfratture, riparazione della cartilagine, difetti condrali, stimolazione midollare

Summary

Cartilage repair represents a challenge for orthopedic surgery. Many techniques have been developed with similar outcomes, but the indication for these type of surgery is still under discussion. Generally, microfractures are the first option to treat focal full-thickness chondral defects of small size (<2-3 cm2), because they are simple and reproducible, provide a reliable single-step treatment with good short- and medium-term results and low cost. Better outcomes are associated with acute traumatic lesions in younger patients, but this technique may be applied to cronic degenerative defects as an attempt to improve knee homeostasis in early arthritis.

Key words: *microfracture, cartilage repair, condral defect, marrow stimolation*

Le lesioni cartilaginee sono una frequente patologia dell'articolazione del ginocchio che si riscontrano spesso durante un'indagine in RM oppure una procedura artroscopica. Ciò nonostante, solo una piccola percentuale di questi difetti sono potenzialmente trattabili con tecniche di riparazione cartilaginea. Attualmente, tutte le procedure riparative (impianto di condrociti autologhi, innesti osteocondrali e microfratture) sono indicate per lesioni condrali ed osteocondrali traumatiche, mentre uno stadio avanzato di osteoartrosi rappresenta una controindicazione a queste metodiche.

Le microfratture sono la tecnica artroscopica più utilizzata di stimolazione midollare per il trattamento di difetti cartilaginei sintomatici a tutto spessore focali e di piccole dimensioni (area< 2-3 cm^2) [1]. Da un punto di vista biologico funzionano favorendo la migrazione e la differenziazione di cellule staminali mesenchimali in fibro-carti-

Indirizzo per la corrispondenza:
Francesco Soldati
Clinica Luganese, Lugano, Svizzera
francesco.soldati@clinicaluganese.ch

lagine all'interno del difetto mediante la formazione di un coagulo midollare ("marrow clot") [2].
Questo tipo di procedura è stata introdotta da Pridie[3] negli ultimi anni '50 e consisteva nella produzione di molteplici fori con fili di Kirschner di 1,5-2 mm nell'osso subcondrale per indurre la formazione di fibrocartilagine a partire da cellule progenitrici mesenchimali midollari. All'inizio degli anni '80, questa tecnica è stata ulteriormente sviluppata da Steadman, prendendo l'attuale denominazione di "microfratture" [4].
La successiva ampia diffusione di questa metodica è avvenuta grazie alla sua semplicità e al basso costo. La riproducibilità e il successo di questa procedura possono essere garantiti da un'accurata selezione dei pazienti e da una corretta tecnica chirurgica [2].
Questa procedura è indicata nel caso di lesioni cartilaginee a tutto spessore o difetti parziali con porzione superficiale instabile alla palpazione. Inoltre, occorre sottolineare il fatto che le microfratture si prestano anche al trattamento di lesioni focali di natura degenerativa circondate da tessuto cartilagineo relativamente intatto (stadio iniziale di artrosi). In questo caso, lo scopo è di mantenere stabili e localizzate queste alterazioni degenerative, colmando difetti e ricreando una connessione con il tessuto sano adiacente. In teoria, questo permetterebbe di rallentare la progressione dell'artrosi, riducendo la degenerazione articolare e migliorando la funzione complessiva dell'articolazione [5].
Nei casi di artrosi all'esordio bisogna sempre valutare la presenza di lesioni meniscali e legamentose associate, nonché problemi dovuti ad alterazione dell'asse meccanico del ginocchio. In questi casi è fondamentale un trattamento combinato di tutte le cause di sintomatologia dolorosa per garantire il successo terapeutico [6].
L'artrosi monocompartimentale nei pazienti anziani è un'altra indicazione chirurgica relativa: i benefici, anche se temporanei, dell'utilizzo di questa tecnica sono la riduzione del dolore e il miglioramento funzionale [7]. A tal proposito in questi casi è sempre opportuno trattare le altre cause di alterazione dell'omeostasi del ginocchio come rigidità, aderenze, ridotto volume capsulare e sinovite [5].
L'applicazione di questa tecnica nei disordini metabolici ed infiammatori non ha portato a risultati soddisfacenti e dovrebbe essere sconsigliata. Altre controindicazioni alle microfratture sono rappresentate dalla presenza di artrosi generalizzata e di grado avanzato con multiple lesioni diffuse e ben definite, ampi difetti che si estendono ad una vasta porzione di un compartimento, "kissing lesions" ed elevato BMI [8]. Il successo di questa metodica è strettamente legato allo svolgimento di un preciso e adeguato programma riabilitativo e risulta pertanto controindicata anche in pazienti che non sono in grado o non sono disposti ad attenersi a questo percorso post-operatorio [9].

Un'accurata tecnica chirurgica è fondamentale per la corretta formazione del coagulo che porterà alla guarigione del difetto condrale. Innanzitutto, questa procedura deve essere eseguita al termine dell'artroscopia per preservare il più possibile il coagulo a livello della lesione ed è sconsigliato l'inserimento di drenaggi. È importante eseguire un debridement della lesione cartilaginea arrivando in profondità a un tessuto subcondrale punteggiato di rosso e asportando sia il tessuto calcifico che l'osso sclerotico. Perifericamente occorre avere margini stabili di cartilagine sana che possano fornire un sufficiente supporto meccanico al coagulo midollare. Le perforazioni vengono eseguite mediante uncini ("picks") con diverse angolazioni (30° e 60° per lesioni femorali, tibiali e trocleari; 90° per le lesioni rotulee), che permettono di entrare perpendicolarmente alla superficie subcondrale. Le microperforazioni devono raggiungere una profondità sufficiente (in genere 2-4 mm) per ottenere un'adeguata risposta midollare (gocciole lipidiche) e devono avere una distanza tale da non convergere l'una nell'altra (Fig. 1). Al termine, si riduce la pressione del liquido di distensione per verificare la corretta risposta biologica (Fig. 2) [9].

Figura 1. Lesione focale del piatto tibiale trattata mediante microfratture.

Figura 2. La fuoriuscita di sangue dai fori delle microfratture segnala un'adeguata risposta biologica.

Le microfratture possono essere utilizzate in combinazione con l'utilizzo di membrane collageniche che forniscono un ulteriore supporto al coagulo midollare e alla differenziazione delle cellule mesenchimali in condrociti (condrogenesi autologa indotta da membrana) [10 11].
I migliori risultati si possono osservare nei pazienti sotto i 40 anni di età con lesioni acute traumatiche (Fig. 3 e 4), mentre l'aumento dell'età riduce il potenziale rigenerativo midollare [1 12 13].
Nei casi cronici, il deterioramento di una buona risposta clinica può avvenire dopo 18 mesi dal trattamento e può essere legato a fattori quali lesioni bipolari, difetti > 400 mm^2 ed assenza dei menischi. In questi casi il tasso di reintervento dopo 5 anni varia dal 30 al 50% [14 15].
Le maggiori complicanze a questo tipo di trattamento sono un incompleto riempimento del difetto, l'ossifica-

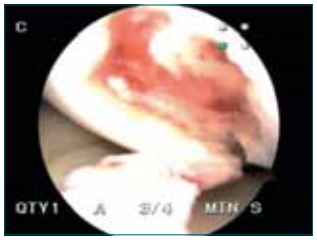

Figura 3. Lesione osteocondrale acuta posttraumatica con frammento cartilagineo completamente avulso.

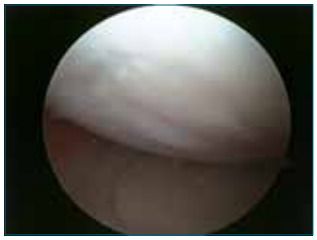

Figura 4. Second-look artroscopico con buon riempimento della lesione da parte di tessuto riparativo fibro-cartilagineo.

zione del tessuto riparato, la presenza di superfici irregolari e un'insufficiente qualità del rigenerato. Le complicazioni specifiche comprendono emartro, versamento articolare, o collasso parziale dell'osso subcondrale (quando la distanza tra i fori delle microfratture è troppo ridotta) [8].
Il percorso riabilitativo è di vitale importanza e comprende mobilizzazione passiva continua (CPM) per almeno 6 settimane (6-8 ore al giorno) dopo l'intervento, un periodo di carico parziale o non carico per 6 settimane in rapporto alla sede operata, e specifici esercizi di fisioterapia. Un edema cronico dell'osso midollare si può manifestare frequentemente dopo microperforazioni nel caso di alterazioni del metabolismo osseo (vit. D, osteopenia, osteoporosi) o quando il programma riabilitativo non è stato rispettato [9].

Bibliografia

1 Steadman JR, Briggs KK, Rodrigo JJ, et al. *Outcomes of microfracture for traumatic chondral defects of the knee: average 11-year follow-up*. Arthroscopy 2003;19:477-84.
2 Steadman JR, Rodkey WG, Rodrigo JJ. *"Microfracture": surgical technique and rehabilitation to treat chondral defects*. Clin Orthop Relat Res 2001;391:S362-9.
3 Pridie KH. *A method of resurfacing osteoarthritic knee joints [abstract]*. J Bone Joint Surg Br 1959;41:618-9.
4 Steadman JR, Rodkey WG, Singleton SB, et al. *Microfracture technique for full thickness chondral defects: technique and clinical results*. Oper Tech Orthop 1997;7:300-4.
5 Miller BS, Steadman JR, Briggs KK, et al. *Patient satisfaction and outcome after microfracture of the degenerative knee*. J Knee Surg 2004;17:13-7.
6 Sterett WI, Steadman JR, Huang MJ, et al. *Chondral resurfacing and high tibial osteotomy in the varus knee: survivorship analysis*. Am J Sports Med 2010;38:1420-4.
7 Dearing J, Nutton RW. *Evidence based factors influencing outcome of arthroscopy in osteoarthritis of the knee*. Knee 2008;15:159-63.
8 Mithoefer K, Williams RJ III, Warren RF, et al. *The microfracture technique for the treatment of articular cartilage lesions in the knee*. A prospective cohort study. J Bone Joint Surg (Am) 2005;87:1911-20.
9 Steadman JR, Rodkey WG, Briggs KK. *Microfracture: its history and experience of the developing surgeon*. Cartilage 2010;1:78-86.
10 Lee YH, Suzer F, Thermann H. *Autologous matrix-induced chondrogenesis in the knee: a review*. Cartilage 2014;5:145-53.
11 Piontek T, Ciemniewska-Gorzela K, Szulc A, et al. *All-arthroscopic AMIC procedure for repair of cartilage defects of the knee*. Knee Surg Sports Traumatol Arthrosc 2012;20:922-5.
12 Kreuz PC, Erggelet C, Steinwachs MR, et al. *Is microfracture of chondral defects in the knee associated with different results in patients aged 40 years or younger?* Arthroscopy 2006;22:1180-6.
13 Steadman JR, Briggs KK, Matheny LM, et al. *Outcomes following microfracture of full-thickness articular cartilage lesions of the knee in adolescent patients*. J Knee Surg 2015;28:145-50.
14 Mithoefer K, McAdams T, Williams RJ, et al. *Clinical efficacy of the microfracture technique for articular cartilage repair in the knee: an evidence-based system- atic analysis*. Am J Sports Med 2009;37:2053-63.
15 Salzmann GM, Sah B, Sudkamp NP, et al. *Reoperative characteristics after microfracture of knee cartilage lesions in 454 patients*. Knee Surg Sports Traumatol Arthrosc 2013;21:365-71.

Giornale Italiano di Ortopedia e Traumatologia
2016;42(Suppl. 1):S130-S134

M. Ronga
F. D'Angelo
M. Surace
P. Stissi
P. Cherubino

Clinica Ortopedica e Traumatologica, Dipartimento di Biotecnologie e Scienze della Vita (DBSV) Università degli Studi dell'Insubria, Varese

Trapianti osteocondrali autologhi

Autologous osteochondral transplants

Riassunto

Negli ultimi anni si è sviluppato un crescente interesse per il trattamento delle lesioni condrali/osteocondrali ed in particolare negli atleti sia per la loro elevata incidenza che per la frequente disabilità che ne consegue. Non vi è un consenso unanime riguardo quale sia il miglior trattamento di una lesione cartilaginea. I trapianti autologhi osteocondrali/mosaicoplastica sono delle tecniche chirurgiche che consentono di trattare la lesione cartilaginea con un tessuto maturo osteocondrale. Il principio base consiste nel trasferire un grosso innesto o multipli piccoli innesti osteocondrali (mosaicoplastica) da zone di carico relativo del femore per trattare lesioni in zone di massimo carico articolare. Obiettivo del lavoro è eseguire una revisione della letteratura analizzando i risultati di queste tecniche e confrontandoli con quelli di metodiche alternative come riportato in diversi studi prospettici comparativi.

Parole chiave: lesione cartilaginea, lesione osteocondrale, innesto osteocondrale, mosaicoplastica

Summary

During the last years, the interest for the treatment of chondral/osteochondral lesions is increased considerably and particular in athletes. This is due to their high incidence and to the possible consequent disability that could undermine the sport career. There is not a common consensus about the best treatment of chondral lesions. Autologous osteochondral transplants/mosaicplasty are procedures that addresses these lesions while maintaining the hyaline cartilage by replacing these defects with an osteochondral autograft. This technique focuses on transferring one large graft or multiple smaller cylindrical grafts (mosaicplasty) from minimally weightbearing portions of the femur to address lesions in regions with greater weight-bearing. Aim of this review is to analyze the literature analyzing the results of these techniques and comparing them to different techniques as reported in several prospective comparative studies.

Key words: *chondral lesion, osteochondral lesion, osteochondral graft, mosaicplasty*

Indirizzo per la corrispondenza:
Mario Ronga
Clinica Ortopedica e Traumatologica
Dipartimento di Biotecnologie e Scienze della Vita (DBSV)
Università degli Studi dell'Insubria
Ospedale di Circolo
viale L. Borri 57
21100 Varese
Tel. 0332 278 824
Fax 0332 278 825
mario.ronga@uninsubria.it

Introduzione

Le lesioni cartilaginee sono una delle più comuni cause di disabilità permanente nella popolazione generale ed in particolare negli atleti. In questi ultimi la prevalenza di tali lesioni è in media del 36%. Il 40% è asintomatico al momento della diagnosi ed i difetti condrali in corrispondenza della femoro-rotulea sono più comuni (37%) rispetto a quelli dei condili femorali (35%) e dei piatti tibiali (25%). La lesione associata più frequente è quella meniscale (47%), seguita dal legamento crociato anteriore (LCA) (30%) e dei due legamenti collaterali (14%) [1].

In uno studio retrospettivo su 25.124 artroscopie di ginocchio, Widuchowski et al. [2] hanno riportato un'associazione di lesioni cartilaginee ad altre lesioni articolari nel 70% dei casi ed in particolare a carico del menisco mediale (37%) e del LCA (36%). Curl et al. [3] hanno notato come la rottura del LCA fosse la principale lesione

associata a condropatia nei pazienti con età inferiore ai 30 anni, mentre la meniscopatia mediale fosse la principale nei pazienti con età superiore ai 30.
La scelta del trattamento è definita dopo la valutazione di diversi fattori quali un'adeguata raccolta anamnestica, un esame obiettivo accurato, esami strumentali appropriati (Rx sotto carico e RM con sequenze dedicate) e l'individuazione di eventuali condizioni patologiche associate quali malallineamenti articolari, lesioni legamentose e meniscali.
Il trattamento delle lesioni cartilaginee prevede il ripristino della superficie articolare con un tessuto dalle caratteristiche meccaniche e funzionali tali da permettere lo svolgimento delle comuni attività quotidiane e sportive ad alto impatto.
I trapianti osteocondrali autologhi hanno il vantaggio rispetto alle tecniche classiche di stimolazione midollare e di terapia cellulare di restituire immediatamente ed in un'unica procedura chirurgica l'unità morfofunzionale nativa (osso, osso subcondrale e cartilagine ialina) a livello del difetto cartilagineo ed osteocartilagineo [4]. Tale tecnica chirurgica può essere utilizzata in due metodiche differenti: innesti massivi e mosaicoplastica.

Innesti osteocondrali autologhi massivi

L'impiego di innesti osteocondrali autologhi fu inizialmente descritto da Wilson e Jacobs [5] nel 1952 per il trattamento delle fratture comminute del piatto tibiale con innesti da rotula dopo patellectomia. Yamashita nel 1985 [6] ha proposto l'attuale tecnica moderna per il trattamento di 2 osteocondriti dissecanti con innesti prelevati dal condilo femorale mediale borrato a sua volta con innesto corticospongioso prelevato da cresta iliaca.
Le indicazioni per l'innesto osteocondrale massivo includono lesioni unipolari di IV grado a carico della cartilagine articolare dei condili femorali, di dimensioni da 1 a 2 cm di diametro [7]. Nonostante vi siano studi che dimostrino buoni risultati a medio termine ed un buon tasso di sopravvivenza dell'innesto, questa tecnica presenta diversi svantaggi. Il sito donatore deve essere una zona soggetta a minor carico ed ha pertanto una superficie di dimensioni limitate; l'impossibilità di ripristinare con un unico innesto massivo il normale raggio di curvatura della sede da trattare con conseguente incongruenza articolare ed alterazione della normale biomeccanica articolare [7]. Inoltre in modelli animali il sito donatore ha mostrato un fallimento dei processi di guarigione se > 6,5 mm^2 ed un più elevato rischio di degenerazione in senso artrosico [7].

Mosaicoplastica

La mosaicoplastica rappresenta la moderna evoluzione degli innesti osteocondrali autologhi. Descritta nel 1993 da Matsusue [8], essa prevede l'innesto mediante tecnica press-fit a livello della lesione da trattare di cilindri di tessuto osteocondrale autologo prelevato da un'area di carico relativo dell'articolazione stessa o da un'altra donatrice. Indicazioni sono: trattamento di lesioni cartilaginee a tutto spessore delle superfici di carico dei condili femorali e femoro-rotulea e di altre articolazioni incluse caviglia, compartimento laterale del gomito e testa femorale mentre i piatti tibiali ancora oggi sono considerati un'indicazione relativa causa la complessità della tecnica di innesto; dimensioni di 1-4 cm^2; età inferiore ai 50 anni. Controindicazioni assolute sono: artriti settiche, tumori, malattie reumatiche. Controindicazioni relative: dimensioni > 4 cm^2 e tutte quelle condizioni che possono inficiare il risultato finale se non corrette preventivamente quali malallineamenti articolari, instabilità articolari e difetti meniscali [7].
Hangody et al. [9] su un campione costituito da più di 1.000 pazienti hanno riportato risultati buoni/ottimi a lungo termine quando tale procedura era eseguita a livello dei condili femorali (92%), del piatto tibiale (87%) ed a livello della femoro-rotulea (74%).
Due studi prospettici hanno valutato questa tecnica negli atleti con follow-up medio di 24-36 mesi [10 11]. Il 95% circa dei pazienti presentava risultati buoni/eccellenti con un significativo aumento della funzionalità del ginocchio. La percentuale di ritorno all'attività sportiva variava dal 61% al 93% in un intervallo di 6-9 mesi dopo l'intervento. Un intervallo di tempo elevato tra insorgenza dei sintomi ed intervento chirurgico, età superiore a 30 anni e segni clinici e radiografici di artrosi sono stati considerarti come fattori prognostici negativi per il ritorno allo sport [10 11].
Hangody et al. [4] in uno studio multicentrico hanno riportato i risultati clinici e di imaging (radiografie e RM) in 354 atleti sottoposti a mosaicoplastica, con follow-up medio di 9.6 anni (range, 2-17 anni). Il ginocchio era l'articolazione interessata in 303 casi con lesioni di dimensioni medie di 2,5 cm^2 (range, 1-5 cm^2). Sono state eseguite, quando necessarie, procedure associate (142 ricostruzioni di LCA, 26 HTO, 39 meniscectomie, 13 release del retinacolo laterale e 5 riallineamenti dell'apparato estensore). Un risultato buono/eccellente è stato registrato nel 91% delle lesioni dei condili femorali, nell'86% di quelle del piatto tibiale e nel 74% delle femoro-rotulee. Nei pazienti con lesioni dell'astragalo la percentuale di successo era del 92%. Solo nel 5% dei casi i pazienti presentavano una morbilità del sito donatore. Il second-look artroscopico è stato eseguito in 21 pazienti in caso di dolore persistente o di una nuova lesione: in 16 casi le superfici articolari si presentavano ben congruenti con una buona copertura di tessuto

fibrocartilagineo nel sito di prelievo; nei restanti 5 si sono osservate alterazioni degenerative moderate/avanzate nel sito donatore o ricevente. Alla valutazione con indentometro, in 15 casi è stata documentata una consistenza simile al tessuto cartilagineo circostante, ma nei restanti 6 il tessuto si presentava meno elastico. Un peggioramento a distanza del quadro artrosico è stato osservato nel 36% dei pazienti [4]. Nonostante 82 atleti presentassero segni radiografici di artrosi (Fairbank I e II), gli autori hanno riportano un lieve ma significativo miglioramento della sintomatologia ed una progressione radiografica di artrosi solo in un terzo dei pazienti ad un follow up medio di 9,6 anni.
Visonà et al. [12] hanno osservato l'efficacia della mosaicoplastica in 6 atleti affetti da lesione osteocondrale della rotula riportando risultati buoni sia clinici che strumentali ad un follow-up di 26 mesi. In particolare, hanno documentato un buon ripristino della superficie articolare e l'integrazione degli innesti con l'eccezione di un paziente nel quale hanno osservato un difetto cartilagineo di 5 mm di diametro e la presenza di un corpo libero intraarticolare [12].
A fronte di un'elevata percentuale di risultati buoni o eccellenti nella popolazione generale e negli atleti, difficile è la valutazione dei risultati in pazienti con atrosi precoce. Il limite riscontrato dall'analisi della letteratura è rappresentato dall'eterogeneità del campione preso in esame in termine di età, grado e localizzazione del processo artrosico. Pertanto è difficile porre una precisa indicazione all'utilizzo di tale tecnica nei pazienti con artrosi precoce a differenza delle lesioni condrali acute.
Nonostante i risultati incoraggianti, sussistono diversi limiti legati alla natura di questa metodica. Il ripristino della superficie articolare concava o convessa può essere tecnicamente difficile e la stabilità della fissazione a breve termine può diminuire precocemente. Un'errata altezza degli innesti ed eventuali difetti di contatto tra gli stessi (dead spaces) possono causare un aumento delle forze di pressione articolare. I microtraumi ripetuti tra l'innesto e la periferia della lesione possono determinare la necrosi dei condrociti con perdita dell'integrazione periferica e formazione di un difetto persistente. Inoltre la morbilità del sito donatore è direttamente proporzionale alle dimensioni del difetto da riparare e secondo alcuni autori diminuirebbe con il tempo [7].

Trattamento delle osteocondriti instabili con mosaicoplastica

La mosaicoplastica può essere utilizzata anche per il trattamento delle lesioni osteocondrali instabili di grosse dimensioni. Descritta da Berlet nel 1999 [13], la tecnica prevede la fissazione della lesione osteocondrale con un numero limitato di innesti (Fig. 1). I vantaggi di questa tecnica

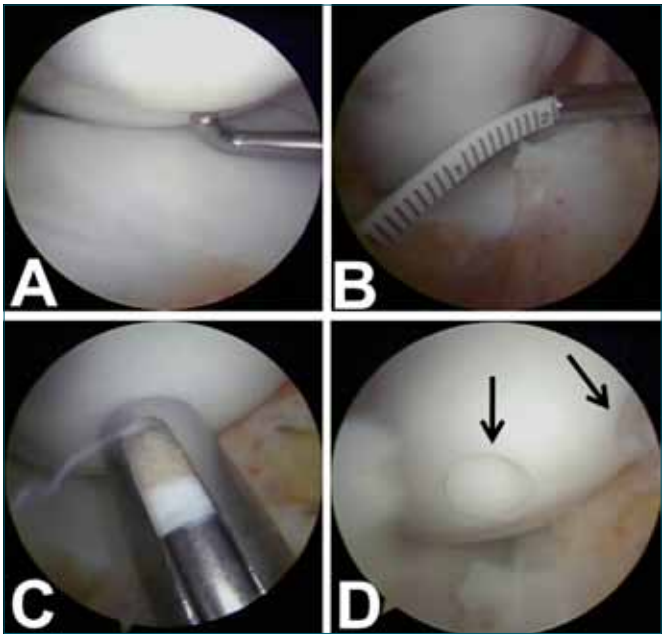

Figura 1 A. Visione artroscopica di una lesione instabile osteocondrale del condilo femorale mediale. B. Il frammento osteocondrale misura 3 x 1,7 cm. C. L'innesto osteocondrale è inserito nel sito ricevente. D. Visione finale con due innesti allineati alla superficie articolare (freccia). Per gentile concessione di CIC Edizioni Internazionali [16].

a confronto di metodiche di stabilizzazione con mezzi di fissazione standard sono: facilitare i processi di guarigione tra l'osso del condilo e quello della lesione osteocondrale mediante perforazione della linea sclerotica che li separa, innesto di osso spongioso con cellule autologhe e fattori di crescita, stabile fissazione della lesione mantenendo intatta la convessità del condilo. Due studi [14 15] ad un follow-up di 3,4 e 4,5 anni hanno riportato risultati buoni ed eccellenti nel 95% e 91% rispettivamente. Durata del follow-up ed eterogeneità della popolazione considerata (pazienti giovani ed adulti) sono i principali limiti di questi studi. Recentemente Ronga et al. [16] hanno pubblicato uno studio prospettico di coorte con un follow-up minimo di 10 anni riportando i risultati clinici e di artro-RM di quattro pazienti adulti affetti da osteocondrtite dissecante instabile di grosse dimensioni (media 3,8 cm^2; range, 2,55-5,1 cm^2) dei condili femorali. All'ultimo follow-up tutti i pazienti hanno mostrato un miglioramento clinico confermato dal ritorno alle attività sportive allo stesso livello prima della lesione. Ad eccezione di un paziente, la artro-RM ha confermato il successo del trattamento (Fig. 2).

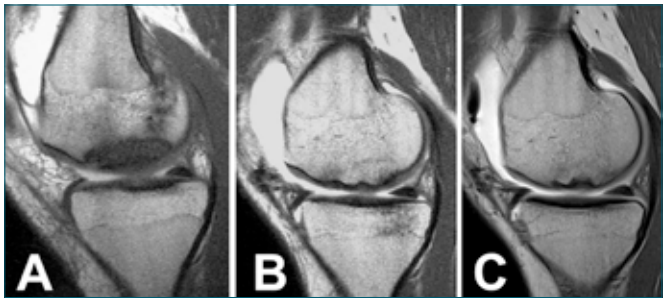

Figura 2 Artro-RM (Sagittal oblique SE T1-weighted imaging) del caso relativo alla Fig. 1. A. Osteocondrite dissecante del condilo femorale mediale con sclerosi tra la lesione e l'osso sano. B-C. 2 e 10 anni postoperatori. Riparazione del frammento osteocondrale che mostra un segnale omogeneo al confronto con l'osso circostante. Scomparsa della linea sclerotica e superficie cartilaginea integra. Per gentile concessione di CIC Edizioni Internazionali [16].

Studi comparativi

In letteratura non esiste un consenso unanime sul trattamento delle lesioni cartilaginee e soprattutto su quale sia la migliore tecnica negli atleti. La maggior parte dei lavori su questo argomento presenta un basso livello di evidenza scientifica come evidenziato da un'analisi con il Coleman Methodology Scores [17]. Pertanto per poter valutare la superiorità degli innesti osteocondrali autologhi sulle altre metodiche si rende necessaria la revisione di studi comparativi. Diversi sono gli studi comparativi pubblicati ma pochi hanno valutato i risultati negli atleti.

In uno studio prospettico randomizzato, Gudas et al. [10] hanno confrontato mosaicoplastica e microfratture su un campione di 60 atleti con età media di 24,3 anni e con lesione sintomatica condrale/osteocondrale. A 3 e 10 anni di distanza dall'intervento, entrambi i gruppi presentavano un buon risultato in particolare il gruppo "mosaicoplastica". Dopo 10 anni, il ritorno allo sport allo stesso livello pre-trauma è stato osservato nel 75% dei pazienti trattati con mosaicoplastica e nel 37% di quelli sottoposti a microfratture. All'ultimo controllo, i segni radiografici di artrosi erano evidenti nel 25% (mosaicoplastica) e nel 48% (microfratture).

Hindle et al. [18] hanno confrontato mosaicoplastica e scaffold biomimetico (TruFit). Il ritorno allo sport è stato osservato nel 61% dei pazienti nel gruppo "mosaicoplastica" e solo nel 29% dei pazienti del gruppo "Trufit". Il tempo medio di ritorno all'attività sportiva era per entrambi i gruppi 6 mesi.

Diversi studi prospettici randomizzati hanno posto a confronto mosaicoplastica a diverse generazioni di impianti di condrociti autologhi (ACI) con risultati talvolta contradditori a favore di una o dell'altra tecnica [19-21]. Il limite di fondo di questi studi risiede nell'eterogeneità del tipo, sede, dimensione della lesione e popolazione trattata. Inoltre, in tutti questi studi la valutazione è stata eseguita a diversi follow-up e soprattutto diversi tempi di prelievo bioptico del tessuto di rigenerazione durante second look artroscopici che hanno incrementato i dubbi su quale sia la migliore tecnica. Vi è comunque una tendenza ad avere risultati migliori con metodiche ACI per il trattamento di lesioni superiori ai 3,5 cm^2.

Conclusioni

Il trattamento chirurgico delle lesioni condrali/osteocondrali è complesso e multifattoriale. Gli obiettivi da raggiungere sono il ripristino di un tessuto con una buona resistenza meccanica alle forze di stress intrarticolare, la prevenzione dell'artrosi e possibilmente un'unica procedura chirurgica. Nonostante non esista una metodica gold-standard, i trapianti osteocondrali autologhi permettono una soddisfacente percentuale di ritorno alle attività quotidiane e sportive con buoni risultati a medio e lungo termine. La scelta della tecnica chirurgica più idonea comunque non deve prescindere dal rispetto delle indicazioni al trattamento che si dividono in primarie (tipo, grado, sede e dimensione della lesione; età del paziente) e secondarie (lesioni associate, richieste funzionali, tempi di recupero ed aspettative del paziente).

Bibliografia

1 Flanigan DC, Harris JD, Trinh TQ, et al. *Prevalence of chondral defects in athletes' knees: a systematic review*. Med Sci Sports Exerc 2010;42:1795-1801.
2 Widuchowski W, Widuchowski J, Trzaska T. *Articular cartilage defects: study of 25,124 knee arthroscopies*. Knee 2007;14:177-82.
3 Curl WW, Krome J, Gordon ES, et al. *Cartilage injuries: a review of 31,516 knee arthroscopies*. Arthroscopy 1997;13:456-60.
4 Hangody L, Dobos J, Balo E, et al. *Clinical experiences with autologous osteochondral mosaicplasty in an athletic population: a 17-year prospective multicenter study*. Am J Sports Med 2010;38:1125-33.
5 Wilson WJ, Jacobs JE. *Patellar graft for severely depressed comminuted fractures of the lateral tibial condyle*. J Bone Joint Surg Am 1952;34-A:436-42.
6 Yamashita F, Sakakida K, Suzu F, et al. *The transplantation of an autogeneic osteochondral fragment for osteochondritis dissecans of the knee*. Clin Orthop Relat Res 1985:43-50.
7 Lynch TS, Patel RM, Benedick A, et al. *Systematic review of autogenous osteochondral transplant outcomes*. Arthroscopy 2015;31:746-54.

8 Matsusue Y, Yamamuro T, Hama H. *Arthroscopic multiple osteochondral transplantation to the chondral defect in the knee associated with anterior cruciate ligament disruption*. Arthroscopy 1993;9:318-21.

9 Hangody L, Vasarhelyi G, Hangody LR, et al. *Autologous osteochondral grafting--technique and long-term results*. Injury 2008;39:S32-9.

10 Gudas R, Gudaite A, Pocius A, et al. *Ten-year follow-up of a prospective, randomized clinical study of mosaic osteochondral autologous transplantation versus microfracture for the treatment of osteochondral defects in the knee joint of athletes*. Am J Sports Med 2012;40:2499-2508.

11 Kish G, Modis L, Hangody L. *Osteochondral mosaicplasty for the treatment of focal chondral and osteochondral lesions of the knee and talus in the athlete. Rationale, indications, techniques, and results*. Clin Sports Med 1999;18:45-66.

12 Visona E, Chouteau J, Aldegheri R, et al. *Patella osteochondritis dissecans end stage: the osteochondral mosaicplasty option*. Orthop Traumatol Surg Res 2010;96:543-8.

13 Berlet GC, Mascia A, Miniaci A. *Treatment of unstable osteochondritis dissecans lesions of the knee using autogenous osteochondral grafts (mosaicplasty)*. Arthroscopy 1999;15:312-6.

14 Miniaci A, Tytherleigh-Strong G. *Fixation of unstable osteochondritis dissecans lesions of the knee using arthroscopic autogenous osteochondral grafting (mosaicplasty)*. Arthroscopy 2007;23:845-51.

15 Miura K, Ishibashi Y, Tsuda E, et al. *Results of arthroscopic fixation of osteochondritis dissecans lesion of the knee with cylindrical autogenous osteochondral plugs*. Am J Sports Med 2007;35:216-22.

16 Ronga M, Stissi P, G LAB, et al. *Treatment of unstable osteochondritis dissecans in adults with autogenous osteochondral grafts (Mosaicplasty): long-term results*. Joints 2015;3:173-8.

17 Jakobsen RB, Engebretsen L, Slauterbeck JR. *An analysis of the quality of cartilage repair studies*. J Bone Joint Surg Am 2005;87:2232-9.

18 Hindle P, Hendry JL, Keating JF, et al. *Autologous osteochondral mosaicplasty or TruFit plugs for cartilage repair*. Knee Surg Sports Traumatol Arthrosc 2013;22:1235-40.

19 Bentley G, Biant LC, Carrington RW, et al. *A prospective, randomised comparison of autologous chondrocyte implantation versus mosaicplasty for osteochondral defects in the knee*. J Bone Joint Surg Br 2003;85:223-30.

20 Clave A, Potel JF, Servien E, et al. *Third-generation autologous chondrocyte implantation versus mosaicplasty for knee cartilage injury: 2-year randomized trial*. J Orthop Res 2016;34:658-65.

21 Horas U, Pelinkovic D, Herr G, et al. *Autologous chondrocyte implantation and osteochondral cylinder transplantation in cartilage repair of the knee joint. A prospective, comparative trial*. J Bone Joint Surg Am 2003;85-A:185-92.

Giornale Italiano di Ortopedia e Traumatologia
2016;42(Suppl. 1):S135-S142

F. Benazzo
G. Zanon
M. Bargagliotti
A. Combi

Università degli Studi di Pavia, Clinica Ortopedica e Traumatologica, IRCCS Fondazione Policlinico S. Matteo, Pavia

ACI (Autologous Chondrocyte Implantation) di I e II generazione: review della letteratura

ACI (Autologous Chondrocyte Implantation) of I and II generation: review of the literature

Riassunto

La cartilagine ialina riveste le superfici articolari e gioca un ruolo fondamentale nella distribuzione dei carichi e nella riduzione gli attriti a livello delle articolazioni. È un tessuto cellulare non vascolarizzato, pertanto con limitate capacità rigenerative. Per tale ragione, in caso di danno, la cartilagine non è in grado di innescare una adeguata reazione infiammatoria di supporto tale da garantirne un meccanismo di auto-riparazione come avviene invece per altri tessuti cellulari. In questo contesto viene a mancare infatti sia il richiamo di cellule macrofagiche adibite alla eliminazione del tessuto danneggiato, che l'invasione da parte di cellule mesenchimali fondamentali appunto nel meccanismo riparativo cellulare [1 2 3].

Inoltre, in alcuni casi il danno tissutale può essere tale da evolvere rapidamente in poco tempo verso modificazioni strutturali irreversibili a carico dell'articolazione interessata inducendo quindi uno stato di osteoartrosi precoce.

L'evoluzione di questo meccanismo patogenetico è molto complessa, e vi giocano un ruolo chiave diversi mediatori chimici rilasciati direttamente nel fluido sinoviale quali per esempio le caspasi, l'interleuchina -1 e -6 e l'ossido nitrico [4 5].

Se quindi in caso di evoluzione artrosica articolare avanzata in pazienti anziani si possono oggi ottenere eccellenti risultati clinici e funzionali mediante la sostituzione definitiva delle superfici articolari attraverso interventi chirurgici di sostituzione protesica con plastica e metallo [6], altrettanto non si può ottenere in caso di danno cartilagineo coinvolgente giovani pazienti, dove la riparazione/sostituzione cartilaginea di aree più o meno estese non è ancora pienamente possibile, e dove un intervento chirurgico di protesizzazione potrebbe risultare un over-treatment.

In tali situazioni (lesioni di III o grado maggiore secondo Outerbridge), pur non essendoci ancora linee guida universalmente riconosciute, si può ricorrere all'impiego di differenti tecniche terapeutiche mirate al tentativo di riparazione del danno cartilagineo stesso. Queste vanno dal semplice lavaggio articolare col fine di eliminare i mediatori chimici (ed eventuali corpi liberi) con o senza "debridement" dalla cavità articolare, alle perforazioni e microfratture cartilaginee (con cui è possibile ottenere un tessuto di riparazione molto simile alla nativa cartilagine, cioè la fibrocartilagine, attraverso il richiamo di cellule mesenchimali midollari disperse nel sangue); alla mosaicoplastica (cioè trapianto autologo osteocondrale) e infine al trapianto di condrociti autologhi, o meglio conosciuto come impianto di condrociti autologhi (ACI).

La tecnica ACI negli anni ha dimostrato buoni vantaggi biologici e meccanici poiché preservando l'osso subcondrale garantisce una riparazione cartilaginea generando un tessuto molto simile alla cartilagine ialina stessa. Dal 1994 infatti, anno in cui Brittberg e collaboratori [3] descrissero per la prima volta questa tecnica impiegandola nel trattamento di lesioni condrali del ginocchio, molti chirurghi si sono avvicinati ad essa ottenendo successi terapeutici sempre più soddisfacenti . Col passare degli anni poi, sono stati apportati miglioramenti della tecnica chirurgica originale, passando cioè da trapianti di condrociti di prima generazione, a quelli di seconda e per ultimi di terza generazione; finalizzati a risolvere i punti deboli esistenti in origine [7].

Questa procedura è infatti diventata oggi una concreta alternativa terapeutica nel trattamento delle lesioni articolari condrali (specie del ginocchio), principalmente in quei casi in cui altre tecniche convenzionali (p.e., microfratture) non sono in grado di garantire un soddisfacente risultato clinico e funzionale.

Per questo motivo ACI trova anche impiego in altri distretti articolari quali la caviglia, la spalla, l'anca ed il polso.

Parole chiave: autologous chondrocyte implantation di I e II generazione, cartilagine, ingegneria tissutale, osteoartrosi

Indirizzo per la corrispondenza:
M. Bargagliotti
Università degli studi di Pavia, Clinica Ortopedica e Traumatologica, IRCCS Fondazione Policlinico S. Matteo
viale Golgi, 19
27100 Pavia
marcobarga@libero.it

Summary
Hyaline cartilage covers joint surfaces and plays an important role in reducing friction and mechanical loading on synovial joints. As it is not vascularized, this tissue has a very limited healing properties. For the same reason, there is no inflammatory response to the tissue damage. Hence there is no invasion of macrophages that remove the devitalized tissues, and no cell migration with the ability to repair the damaged area [1 2 3].
These lesions do not heal and may eventually progress to arthritis. This evolutionary process is regulated, both by chemical mediators that mix with the synovial liquid such as caspases, Interleukin-1 and -6 and Nitric Oxide (enzymatic degradation) [4 5].
Excellent clinical results can be obtained among elderly patients with severe osteoarthritis when they are treated with total arthroplasty. [6] In young patients, treatment of chondral defects is not yet standardized, despite many attempts to this end.
The therapeutic alternatives include simple joint washing with or without debridement, aimed to removing chemical mediators and free bodies that degrade the cartilage and cause pain; perforations, microfractures and abrasions, which regenerate the joint surface with scar tissue similar to hyaline cartilage (fibrocartilage), from medullary mesenchymal cells; mosaicplasty (autologous osteochondral transplantation) and autologous chondrocyte transplantation, also known as autologous cartilage implantation (ACI). The ACI technique has shown biological and mechanical advantages in comparison to the others, since besides preserving the subchondral bone support, it repairs the chondral defect with tissue similar to that of the hyaline cartilage. Since 1994, when Brittberg et al. [3] described the ACI technique for the treatment of chondral knee lesions, many surgeons have begun to investigate this field. Nowadays, there are many modifications of the technique, from the first generation to the second and third chondrocyte implant generations [7].
This procedure has become one of the most important surgical alternatives for the treatment of chondral joint lesions (especially of the knee), and its use has extended to the treatment of chondral lesions in other joints such as the ankle, shoulder, hip and wrist.

Key words: *autologous chondrocyte implantation I and II generation, cartilage, tissue engineering, osteoarthritis*

ACI di I e II generazione: l'esperienza internazionale

In presenza di lesioni condrali focali (di III grado o di grado maggiore secondo Outerbridge), una valida e sempre più promettente opzione terapeutica è offerta oggi dall'ingegneria tissutale, e nello specifico dall'impianto direttamente in situ di condrociti autologhi coltivati. Trattasi di una tecnica multi-step, inizialmente adottata per la sola patologia del ginocchio, introdotta per la prima volta da Brittberg nel 1994. In queste ultime 2 decadi ha avuto un sempre più crescente interesse d'impiego in ambito ortopedico, tenuto conto degli validi risultati scientificamente consolidati; a tal punto che ha trovato anche utilizzo nella patologia cartilaginea di anca e caviglia [8-10]. Basti pensare che oggi in letteratura (motore di ricerca Pubmed) si possono visualizzare a riguardo più di 800 articoli diversi, tra cui anche molti studi multicentrici [11] e come nella maggioranza dei casi riportino esperienze sostanzialmente positive nell'impiego delle tecniche ACI per il trattamento di lesioni condrali articolari focali.
Già fin dagli albori, come riportato nel Cartilage Repair Registry [12], la percentuale di completa soddisfazione nei pazienti trattati con trapianto autologo di condrociti era alta, e si aggirava a circa il 70%-75% dei pazienti.
Dati riconfermati poi anche più tardi, come riportano ad esempio in un recente lavoro Minas del 2013 [13], dove analizzando 210 pazienti affetti da sintomatiche lesioni condrali di ginocchio e per questo sottoposti a tecnica ACI di I generazione, si riporta un tasso di successo pari al 75% dei casi ad un follow-up medio di 10 anni. Conclusione molto simile raggiunta anche da una serie di pazienti pubblicata da Mithofer et al. nel 2005, secondo cui però, se pur sia possibile il conseguimento di ottimi risultati anche a follow-up di medio- lungo-termine, altrettanto non lo si possa dire del ritorno allo sport da parte dei pazienti indagati. Solo infatti il 33% dei casi definibili come "successo terapeutico" dopo essere stati sottoposti a tecnica ACI ritornerebbe, entro 24 mesi, ad un'attività sportiva eguagliabile a quella esistente antecedentemente all'infortunio.
Ancora oggi poi rimane del tutto controversa la correlazione tra età dei pazienti e migliori risultati clinici e funzionali. In risposta infatti ad un lavoro di Peterson et al. [14] su 54 casi pubblicato nel 2003, secondo cui cioè il trattamento con impianto di condrociti autologhi se somministrato a giovani pazienti in buona salute possa garantire un tasso di successo anche del 98% a 2 anni di follow-up, nel 2010 Niemeyer et al. [15] analizzando 37 casi di pazienti over 40 sottoposti a tecnica ACI, hanno dimostrato per contro come non sussista in realtà alcuna concreta differenza d'applicazione statisticamente significativa tra pazienti under- e over-40.
Solo a distanza di alcuni anni dalla sua introduzione, si è messa invece in discussione l'effettiva superiorità del trapianto autologo di condrociti nel trattamento della patologia articolare cartilaginea rispetto ad altre tecniche ormai consolidate nella pratica comune, come per esempio le microfratture. Tale disparità tuttavia non sembrerebbe risultare statisticamente rilevante; specialmente se si considerano lesioni condrali di dimensioni non superiori ai 3 cm^2.
A tal punto che già nel Dicembre del 2000, the *National*

Institute for Health and Clinical Excellence (NICE) aveva definito il trapianto di condrociti autologhi come tecnica non raccomandata nel trattamento routinario primario delle lesioni condrali di ginocchio.
Come riportato ad esempio da Van Assche et al. [16] infatti, che ha messo a confronto la tecnica ACI e le microfratture nel trattamento di 67 lesioni cartilaginee condilari di ginocchio di circa 2,4 cm^2 di diametro; l'efficacia delle 2 tecniche ad un follow-up di medio di 24 mesi sembra essere pressochè sovrapponibile (se pur con una non significativa superiorità della prima sulla seconda); a discapito invece di un più lento recupero post-operatorio (specialmente entro i primi 9 mesi) in caso di impianto di condrociti autologhi rispetto al trattamento con microfratture. Ciò secondo gli autori sarebbe da attribuirsi esclusivamente alla complessità della procedura chirurgica multi-step in caso di ACI, poiché necessariamente eseguita mediante una chirurgia open e non per via artroscopica come invece accade in caso di microfratture.
Anche Negrin and Vécsei [17] hanno riportato in una review del 2013 risultati analoghi a quelli sopracitati. Analizzando infatti 399 lesioni cartilaginee di diametro compreso tra 1 e 10 cm 2 in pazienti di età compresa tra i 16 e i 60 anni ad un follow-up medio superiore di 5 anni, gli autori hanno evidenziato come l'associazione dell'impianto di condrociti autologhi al trattamento con microfratture non sia significativamente migliore al semplice utilizzo delle sole microfratture, specie per lesioni relativamente piccole. Conclusione degli stessi autori è stata pertanto il riconfermare le microfratture come procedura "gold-standard" per il trattamento iniziale dei difetti cartilaginei (specie del ginocchio) di diametro inferiore ai 3 cm^2 (Tab. I).
Questo malgrado, come dimostrato da Saris et al. valutando campioni bioptici a distanza di 12 mesi dalle procedure terapeutiche, la qualità del neo-tessuto riprodotto mediante l'utilizzo di microfratture sia nettamente inferiore rispetto a quella ottenuta con tecnica ACI; pur trattandosi comunque in entrambi i casi di fibrocartilagine e non cartilagine ialina vera e propria.
Diversa conclusione emerge invece se si mettono a confronto le tecniche ACI con la mosaicoplastica per lesioni cartilaginee > 3 cm^2. Come riportato ad esempio in un trial randomizzato di Bentley et al. [18] su 100 pazienti con difetti condrali, il trapianto di condrociti autologhi ad 1 anno di distanza sembra essere nettamente superiore rispetto alla mosaicoplastica, con un tasso di fallimento a 10 anni dalla procedura pari al 55% di quest'ultima contro il 17% della tecnica ACI.
Ad oggi la mosaicoplastica è infatti l'unica tecnica chirurgica in grado di riparare un difetto cartilagineo articolare con cartilagine ialina e non fibrocartilagine (Horas et al. [19]; 2003).
L'avvento infatti di ACI di II generazione (o MACI), aveva incrementato aspettative in questo senso, e cioè la speranza di poter ottenere una tecnica terapeutica sempre capace di risolvere un danno focale cartilagineo senza la necessità di un sito donatore (diversamente dalla mosaicoplastica), ma in grado di rigenerare in situ un tessuto di cartilagine ialina più simile a quello nativo.
In realtà però, già poco dopo la sua introduzione, questo non si è dimostrato essere possibile: oggi sappiamo che la tecnica MACI (cioè il trapianto di condrociti autologhi utilizzando membrane di collagene di II e III tipo genetico) infatti pur avendo apportato concreti vantaggi rispetto alla tecnica ACI di I generazione, permette di ottenere come quest'ultima un tessuto rigenerato istologicamente sovrapponibile a fibrocartilagine. Come riportato infatti da Barlett et al. [20] nel 2005, e poi riconfermato successivamente da altri numerosi autori tra cui Giannini [21] nel 2008, Zeifang [22] nel 2010 e Goyal [23] nel 2013 il concreto vantaggio dell'impiego di scaffold nell'ACI di II generazione rispetto al semplice utilizzo di condrociti autologhi in sospensione (ACI I generazione), sarebbe esclusivamente da ricondurre ad un più rapido recupero funzionale dei pazienti, sia in termini di articolarità che di ripresa del carico ed ad una più omogenea distribuzione cellulare nel sito ricevente con un tasso di complicanze drasticamente ridotto (in primis, l'ossificazione del patch periostale impiegato nel ACI di I generazione).
Probabilmente anche per questi motivi, come descritto da Basad et al. nel 2011 [24] in un lavoro di 60 casi, la tecnica MACI sembra avere invece una marcia in più se confrontata

Tabella I. Attuale orientamento della letteratura internazionale nella scelta terapeutica appropriata per il trattamento delle lesioni cartilaginee articolari di ginocchio.

	Microfratture	OCT	ACI
Adolescenti	+++	/	/
Lesione di 1-2 cm 2	+++	+	/
Lesione di 1-4 cm 2	+	+++	++
Lesione > 4 cm 2	/	+	+++

con le semplici microfratture, specialmente per quanto riguarda la ripresa funzionale (più rapida) e il ritorno allo sport (più frequente); anche se in realtà nello specifico di questo studio siano state prese in considerazione solo lesioni cartilagine di diametro compreso tra 4-10 cm^2; e non più piccole.
Concludendo non trascurabile è il rapporto costo-beneficio della tecnica ACI paragonata alle altre alternative possibili. Come riportato già nel 2001 in uno studio di Lindahl et al. [25] analizzando 53 pazienti svedesi sottoposti ad ACI per difetto condrale di ginocchio, tale tecnica già era da considerarsi una scelta "svantaggiosa" dal punto di vista economico rispetto alle altre alternative possibili (debridement, microfratture, ecc) specie nel post operatorio a breve termine. Solo con un follow-up superiore di 10 anni, risultava invece essere la scelta vincente nel trattamento dei difetti condrali rispetto alle suddette alternative terapeutiche; a testimonianza del pur sempre ottimo potere curativo nel tempo.

Principali indicazioni al trapianto autologo di condrociti

Come riportato nella letteratura internazionale, si possono riassumere per sommi capi le corrette indicazioni all'utilizzo di trapianto di condrociti autologhi per difetti condrali come segue:

- difetto condrale isolato e ben circoscritto, coinvolgente tutto lo spessore cartilagineo di una determinata area di superficie articolare (III grado o maggiore secondo Outerbridge [26]; ICRS grade III-IV);
- difetto condrale localizzato nel contesto di cartilagine sana, delimitato da margini netti, dove non sono ancora presenti stati evolutivi (anche iniziali) di osteoartrosi;
- difetto osseo subcondrale non sembra attualmente essere controindicazione assoluta, a patto che, se il coinvolgimento dello stesso è superiore a 6-8 mm, si intervenga anche con adeguato bone grafting;
- lesioni con diametro > 3 cm^2 (Tab. I; attualmente controverso l'impiego come prima scelta terapeutica per lesioni di diametro compreso tra 2 < < 3 cm^2);
- la procedura terapeutica con ACI deve essere sempre preceduta da una artroscopia diagnostica, tale da poter quantificare direttamente la gravità ed l'estensione del danno cartilagineo prima di un approccio artrotomico [27 28];
- corretto allineamento di asse (no deformità in varo/valgo);
- buona stabilità dell'articolazione coinvolta;
- articolarità conservata dell'articolazione coinvolta;
- seconda scelta in quelle situazioni in cui si ha avuto il fallimento terapeutico della tecnica ritenuta gold-standard per quel tipo di lesione cartilaginea (es: microfratture per lesioni < 3cm 2);
- stadio maturativo di accrescimento scheletrico concluso (cartilagini di accrescimento "chiuse");
- età compresa tra i 18 e i 55 anni.

Principali controindicazioni al trapianto autologo di condrociti

Per contro, sempre come riportato nella letteratura internazionale, si possono invece individuare delle principali controindicazioni assolute all'utilizzo di trapianto di condrociti autologhi per difetti condrali:

- difetto condrale diffuso (o di numero maggiore a 1 nella stessa articolazione) e/o scarsamente circoscritto, coinvolgente gran parte della superficie articolare;
- difetto cartilagineo di lieve-moderata entità, se pur ben circoscritto (I e II grado secondo Outerbridge);
- stato evolutivo artrosico moderatamente/altamente avanzato dell'articolazione interessata dal danno cartilagineo;
- lesioni con diametro < 2 cm^2;
- deformità di asse in varo-valgo, instabilità legamentose articolari acquisite o congenite (Fig. 1);
- articolarità ridotta dell'articolazione coinvolta;
- presenza di lesioni "a specchio" ("kissing-lesions");
- particolari stili di vita (fumo) [29];
- pazienti con stati morbosi infiammatori cronici (artrite reumatoide, patologie autoimmuni, connettiviti, patologie neoplastiche);
- pazienti con BMI > 30;
- adolescenti con cartilagini di accrescimento ancora aperte.

Figura 1. Radiografia sottocarico arto inferiore sinistro di paziente maschio di 34 anni, con lesione condrale di 3,5 cm2 sulla superficie di carico del condilo femorale mediale di sinistra. Evidente è l'alterazione dell'asse meccanico dell'arto inferiore coinvolto (ginocchio varo).

Valutazione pre-operatoria

Valutazione radiografica

La valutazione radiografica pre-operatoria dovrebbe includere per ciascun paziente una proiezione in antero-posteriore e in laterale dell'articolazione coinvolta, mirata ad una valutazione in toto della stessa (es: ginocchio). A queste, indispensabile è l'associazione di una radiografia degli arti inferiori sottocarico, finalizzata all'identificazione di possibili alterazioni della distribuzione del carico in senso coronale, sagittale e/o torsionale (e quindi anche a livello del distretto interessato, Fig. 1).

Ad ogni distretto anatomico poi, si devono aggiungere infine specifiche proiezioni radiografiche, in grado di fornire ulteriori informazioni preziose per il planning pre-operatorio. (Es: proiezione di Rosenberg per quanto riguarda l'interfaccia femoro-rotulea).

Valutazione con risonanza magnetica

L'esame di risonanza magnetica è di fondamentale importanza, in quanto è in grado di fornire in modo dettagliato informazioni riguardanti estensione, localizzazione e grado della lesione cartilaginea in esame.

Già più di 10 anni fa, Friemert et al. nel 2002 e Palosaari et al. nel 2003 dimostrarono una specificità della risonanza magnetica per le lesioni cartilaginee pari al 98-99% se paragonata alla diagnosi artroscopica, ed una sensibilità del circa 80-96%.

Oggi grazie all'utilizzo di macchinari sempre più sofisticati (1.5 o 3 Tesla) ad alta definizione e di sequenze di acquisizione altamente specifiche è stato possibile rendere questa metodica ancora più affidabile, sia nella valutazione pre-operatoria che nel follow-up post-operatorio (Fig. 2).

Figura 2. Sequenza coronale T2 ginocchio sinistro di calciatore professionista di 27 anni. Si evidenzia lesione cartilaginea post-traumatica nella superficie di carico del condilo laterale associata a lesione del menisco laterale.

Valutazione con tomografia computerizzata

Come ormai consolidato nella letteratura internazionale, l'impiego della TC nel pre-operatorio può rendersi indispensabile nel momento in cui è necessario valutare la profondità e diametro di lesione, e quindi l'eventuale coinvolgimento dell'osso subcondrale. La tomografia computerizzata ad oggi, è infatti la metodica diagnostica più affidabile in questo senso specie perché meno soggetta a sovra- sotto-stime d artefatti, e pertanto in grado di fornire ulteriori informazioni per un corretto planning pre-operatorio. Senza dimenticare poi oggi la possibilità sia di avere ricostruzioni 3D che l'eventuale impiego di mezzo di contrasto (artro-TC, Thienpont et al., 2014) in grado di dare un ulteriore valore aggiunto a questa metodica nell'ambito dello studio delle lesioni cartilaginee articolari.

Valutazione artroscopica

La valutazione artroscopica rimane l'elemento finale (ma non per questo meno importante) nel momento diagnostico in caso di lesione cartilaginea articolare: mediante infatti l'impiego di un'ottica dedicata ed eventualmente di strumenti palpatori questa procedura consente al chirurgo di "saggiare con mano" la lesione incriminata, potendo cosi confermare nel caso il soddisfacimento di quei criteri necessari per la realizzazione di un trapianto autologo di condrociti (vedi sopra, paragrafo indicazioni e controindicazioni alla tecnica ACI).

La valutazione artroscopica diretta è infatti ad oggi l'unica metodica in grado di garantire una sensibilità ed una specificità circa del 100% quando ci troviamo in presenza di una lesione cartilaginea.

Tecniche a confronto: ACI di I generazione & ACI di II generazione

Aci di I generazione

Questa procedura consiste in 2 step principali. Inizialmente mediante una biopsia (procedura solitamente eseguita artroscopicamente), si esegue il prelievo di un adeguato numero di condrociti direttamente dall'articolazione coinvolta; che successivamente verranno espansi in vitro in laboratorio.

In ogni articolazione, esistono infatti siti precisi in cui eseguire la biopsia di condrociti, in modo tale da ottenere una quantità cellulare adeguata e di ottima qualità, senza compromettere ulteriormente il panno condrale articolare sano (es: zone di carico). Ad esempio nel ginocchio, è da ritenersi come area sicura sia l'angolo supero-mediale che quello supero-laterale dei condili femorali, o eventualmen-

te la regione della gola intercondiloidea. Affinché il prelievo possa poi risultare soddisfacente, sono necessari circa dai 200 ai 300 mg di cartilagine articolare, cioè corrispondenti a una superficie pari a circa 1cm^2.
Durante questa fase, deve essere infine eseguito simultaneamente anche il prelievo di 200 ml di sangue venoso periferico dal paziente, il cui siero ottenuto verrà impiegato nel terreno di coltura.
L'espansione in vitro si avvale invece anche dell'utilizzo di proteine enzimatiche in grado di scindere prima di tutto la matrice extracellulare del tessuto prelevato (circa il 90% dello stesso) dalla componente cellulare vera e proprio. Esistono poi diverse tecniche di coltivazione dei condrociti: affinché si possa avere una concentrazione terapeutica in vitro di queste cellule (cioè pari a circa 10 X 106 cellule), sono solitamente necessarie dalle 4 alle 6 settime di media, con condizioni di micro-ambiente ben precise e strettamente monitorate (37°C con il 5% di CO2) [30].
Durante il primo step, si rende pertanto sempre opportuna una artroscopia diagnostica, mirata ad accertare l'esistenza delle effettive condizioni necessarie affinché una lesione cartilaginea possa essere trattata con tecnica ACI; in secondo luogo può già prevedere parte del "debridement" e quindi della preparazione del fondo della lesione, che verrà appunto portato poi a termine solo successivamente mediante l'apposizione del patch periostale autologo (ACI-P) [3]; o, eventualmente in sostituzione ad esso, di un costrutto di origine porcina di collagene I/III (ACI-C) [31].
Il secondo passo consiste invece nell'impianto dei condrociti ottenuti (concentrati in una sospensione) nella lesione cartilaginea da trattare (procedura pressochè sempre artrotomica), previo adeguato "debridement" della stessa (vedi sopra) e fissazione con punti di sutura di lembo periostale autologo sul suo fondo, in modo tale da renderla idonea all'attecchimento delle cellule che vi verranno iniettate.

Aci di II generazione

Anche in questo caso si tratta di una procedura in 2 fasi. Ciò che differenzia però la tecnica ACI di I da quella di II generazione è la preparazione dei condrociti che vengono impiantati nel sito di lesione per colmarne il difetto. Se infatti nella I generazione si utilizza un patch periostale autologo (poiché struttura tridimensionale contenente cellule mesenchimali e fattori di crescita in grado di garantire un buon attecchimento dei condrociti espansi in vitro) e i condrociti sono inoculati in esso sotto forma di sospensione, nella II generazione queste cellule non sono più iniettate, ma vengono invece inizialmente adagiate in una membrana a doppio strato di collagene con funzione di vettore trasporto (es: MACI®; Verigen AG, Leverkusen, Germany) [32]. Questo permette di evitare sia la necessità di utilizzare un lembo periostale, garantendo una maggiore omogeneità di concentrazione degli stessi nel sito da trattare che l'impiego di una tecnica "suture-free" poiché viene utilizzata fissazione con colla di fibrina.
Come riportato in letteratura, tali differenze renderebbero più vantaggioso l'impiego di ACI di II generazione rispetto a quello di I, poiché procedura più veloce (con anche rischio infettivologico minore), in grado di ridurre significativamente il rischio di complicanze post-operatorie (su tutte l'ossificazione del lembo periostale, ipertrofia dell'impianto e delaminazione) e perché più affidabile (concentrazione nettamente più omogenea delle cellule su tutta la superficie da risanare).
ACI di I e di II generazione si distinguono infine da quelli di III, poiché in quest'ultimi
Il monostrato di condrociti è depositato invece in una matrice tridimensionale di acido ialuronico (Hyalograft-C®, Fidia Advanced Biopolymers, Abano Term, Italy) [33].

Indicazioni post-operatorie

Il principio base su cui dovrebbe basarsi la fase riabilitativa post-operatoria in caso di impianto autologo di condrociti è in primis quello di assicurare la protezione dell'innesto, garantendo in tal modo la riparazione del tessuto cartilagineo ma allo stesso tempo salvaguardando il mantenimento di una adeguata articolarità e di un buon tono muscolare.
Il programma riabilitativo è infatti strettamente dipendente dalle dimensioni della lesione, dalla localizzazione della stessa a livello del panno cartilagineo articolare e dalle condizioni intrinseche del paziente (età, stile di vita, ecc).
Queste variabili influiscono innanzi tutto sulla concessione del carico: il ritorno alla deambulazione deve essere caratterizzato da una graduale recupero frammentato in più riprese (sfiorante, parziale, completo), gestito mediante l'utilizzo di ausili.
La prima fase riabilitativa, attuabile fin dalla prima giornata post-operatoria, si basa sul CPM ("*continous passive motion*") mediante l'ausilio di macchinari dedicati, e deve essere mantenuta per i giorni successivi. Fin dai primi giorni possono anche essere introdotti esercizi di rafforzamento muscolare isometrico, accompagnati solo successivamente da stretching e recupero completo dell'articolarità (lavoro in acqua). Questa fase risulta però diversificata nel caso in cui si tratti ad esempio di lesione cartilaginea a carico dell'articolazione femoro-rotulea, dove può invece rendersi necessaria per contro una limitazione della flessione articolare entro le prime settimane post-operatorie.
Se la convalescenza procede senza problematiche, solo dalla quarta/quinta settimana si possono introdurre esercizi a catena cinetica chiusa. Gli esercizi a catena cinetica aperta invece non devono iniziare prima dei 2 mesi.

Si raccomanda di non anticipare il ritorno all'attività sportiva (corsa in linea retta) prima dei 4-6 mesi dalla procedura ACI, previo controllo RM.

Conclusioni

L'impianto autologo di condrociti è divenuto in ambito ortopedico una valida alternativa al trattamento delle lesioni condrali cartilaginee sin dalla pubblicazione delle prime serie di pazienti.

Da allora molti autori si sono affidati a questa tecnica riportando in media buoni e ottimi risultati, anche a follow-up di medio-lungo termine.

L'ingegneria tissutale negli anni ha infatti permesso di migliorare sempre di più questa metodologia, apportando innovazione e modifiche alla procedura originale.

Per contro, trattasi ancora oggi di una tecnica decisamente costosa (rispetto alle sue valide alternative) e relativamente invasiva, di cui non esiste attualmente sufficiente evidenza scientifica tale da ritenerla significativamente superiore alle alternative esistenti nel trattamento delle lesioni cartilaginee articolari.

Bibliografia

1. Buckwalter JA. *Articular cartilage: injuries and potential for healing*. J Orthop Sports Phys Ther 1998;28:192-202.
2. Wasiak J, Clar C, Villanueva E. *Autologous cartilage implantation for full thickness articular cartilage defects of the knee*. Cochrane Database Syst Rev 2006;3:CD003323.
3. Brittberg M, Lindahl A, Nilsson A, et al. *Treatment of deep cartilage defects in the knee with autologous chondrocyte transplantation*. N Engl J Med 1994;331:889-95.
4. D'Lima DD, Hashimoto S, Chen PC, et al. *Cartilage injury-induces chondrocyte apoptosis*. J Bone Joint Surg Am 2001;83:19-21.
5. Borrelli J Jr, Tinsley K, Ricci WM, et al. *Induction of chondrocyte apoptosis following impact load*. J Orthop Trauma 2003;17:635-41.
6. Zhang W, Moskowitz RW, Nuki G, et al. *OARSI recommendations for the management of hip and knee osteoarthritis Part II: OARSI evidence-based, expert consensus guidelines*. Osteoarthritis Cartilage 2008;16:137-62.
7. Behrens P, Ehlers EM, Kochermann KU, et al. *New therapy procedure for localized cartilage defects*. Encouraging results with autologous chondrocyte implantation. MMW Fortschr Med 1999;141:49-51.
8. Kwak Sk, Kern BS, Ferkel RD, et al. *Autologous chondrocyte implantation of the ankle: 2- to 10-year results*. Am J Sports Med 2014;42:2156-64
9. Giannini S, Buda R, Ruffilli A, et al. *Arthroscopic autologous chondrocyte implantation in the ankle joint*. Knee Surg Sports Traumatol Arthrosc 2014;22:1311-9.
10. McCarthy HS, Richardson JB, Parker JC, et al. *Evaluating joint morbidity after chondral harvest for autologous chondrocyte implantation (aci): a study of aci-treated ankles and hips with a knee chondral harvest*. Cartilage 2016;7:7-15.
11. Bekkers JE, Inklaar M, Saris DB. *Treatment selection in articular cartilage lesions of the knee: a systematic review*. Am J Sports Med 2009;37:148-55.
12. Mandelbaum BR, Browne JE, Fu F, et al. *Articular cartilage lesions of the knee*. Am J Sports Med 1998;26:853-61.
13. Minas T, Von Keudell A, Bryant T, et al. *The John Insall Award: a minimum 10- year outcome study of autologous chondrocyte implantation*. Clin Orthop Relat Res 2013 [Epub ahead of print].
14. Peterson L, Minas T, Brittberg M, et al. *Treatment of osteochondritis dissecans of the knee with autologous chondrocyte transplantation: results at two to ten years*. J Bone Joint Surg Am 2003;85-A:17-24.
15. Niemeyer P, Köstler W, Salzmann GM, et al. *Autologous chondrocyte implantation for treatment of focal cartilage defects in patients age 40 years and older: a matched-pair analysis with 2-year follow-up*. Am J Sports 2010;38:2410-6.
16. Van Assche D, Staes F, Bellemans J. *Autologous chondrocyte implantation versus microfracture for knee cartilage injury: a prospective randomized trial, with 2-year follow-up*. Knee Surg Sports Traumatol Arthrosc 2010;18:486-95.
17. Negrin LL, Vécsei V. *Do meta-analyses reveal time-dependent differences between the clinical outcomes achieved by microfracture and autologous chondrocyte implantation in the treatment of cartilage defects of the knee?* J Orthop Sci 2013 [Epub ahead of print].
18. Bentley G, Biant LC, Carrington RW, et al. *A prospective, randomised comparison of autologous chondrocyte implantation versus mosaicplasty for osteochondral defects in the knee*. J Bone Joint Surg Br 2003;85:223-30.
19. Horas U, Pelinkovic D, Herr G, et al. *Autologous chondrocyte implantation and osteochondral cylinder transplantation in cartilage repair of the knee joint. A prospective, comparative trial.* J Bone Joint Surg Am 2003;85:185-92.
20. Bartlett W, , Skinner JA, Gooding CR, et al. *Autologous chondrocyte implantation versus matrix-induced autologous chondrocyte implantation for osteochondral defects of theknee*. A prospective, randomised study. J Bone Joint Surg Br 2005;87:640-5.
21. Giannini S, Buda R, Vannini F, et al. *Arthroscopic autologous chondrocyte implantation in osteochondral lesions of the talus: surgical technique and results*. Am J Sports Med 2008;36:873-80.
22. Zeifang F, Oberle D, Nierhoff C, et al. *Autologous chondrocyte implantation using the original periosteum-cover technique versus matrix-associated autologous chondrocyte implantation: a randomized clinical trial*. Am J Sports Med 2010;38:924-33.

23 Goyal D, Goyal A, Keyhani S, et al. *Evidence-based status of second- and third-generation autologous chondrocyte implantation over first generation: a systematic review of level i and ii studies*. Arthroscopy 2013;29:1872-8.

24 Basad E, Ishaque B, Bachmann G, et al. *Matrix-induced autologous chondrocyte implantation versus microfracture in the treatment of cartilage defects of the knee: a 2-year randomised study*. Knee Surg Sports Traumatol Arthrosc 2010;18:519-27.

25 Lindahl A, Brittberg M, Peterson L. *Health economics benefits following autologous chondrocyte transplantation for patients with focal chondral lesions of the knee*. Knee Surg Sports Traumatol Arthrosc 2001;9:358-63.

26 Outerbridge R. *The etiology of chondromalacia patellae*. J Bone Joint Surg Br 1961;43:752.

27 Brittberg M. *Autologous chondrocyte implantation-technique and long-term follow-up*. Injury 2008;39:S40-9.

28 Petersen L. *International experience with autologous chondrocyte transplantation*. In: *Scott N, Insall J, eds. Insall & Scott Surgery of the knee.* 4th ed. New York: Elsevier 2006.

29 Jaiswal PK, Macmull S, Bentley G, et al. *Does smoking influence outcome after autologous chondrocyte implantation? A case-controlled study*. J Bone Joint Surg Br 2009;91:1575-8.

30 Mithoefer K, Williams RJ 3rd, Warren RF, et al. *Chondral resurfacing of articular cartilage defects in the knee with the microfracture technique*. *Surgical technique.* J Bone Joint Surg Am 2006;88:294-304.

31 Rezende MU, Gurgel HM, Vilaça Junior PR, et al. *Diacerhein versus glucosamine in a rat model of osteoarthritis*. Clinics (Sao Paulo) 2006;61:461-6.

32 Cherubino P, Grassi FA, Bulgheroni P, et al. *Autologous chondrocyte implantation using a bilayer collagen membrane: a preliminary report*. J Orthop Surg (Hong Kong) 2003;11:10-5.

33 Gobbi A, Kon E, Berruto M, et al. *Patellofemoral full-thickness chondral defects treated with Hyalograft-C: a clinical, arthroscopic, and histologic review*. Am J Sports Med 2006;34:1763-73.

Giornale Italiano di Ortopedia e Traumatologia
2016;42(Suppl. 1):S143-S146

P. Volpi[1]
A. Quaglia[1]
L. de Girolamo[2]

[1] UO Ortopedia del Ginocchio e Traumatologia dello Sport; Humanitas Research Hospital, Rozzano, Milano;
[2] Laboratorio di Biotecnologie Ortopediche, Istituto Ortopedico Galeazzi, Milano

Ricostruzione articolare dal trattamento biologico a quello sostitutivo: quando, perché, come

Articular Reconstruction from Biological Treatment to Joint Replacement: When, Why and How

Riassunto

La cartilagine articolare è spesso interessata da lesioni condrali o osteocondrali e tali lesioni, se non trattate, tendono progressivamente a degenerare, portando ad un quadro di artrosi inizialmente lieve, ma che con il tempo può ulteriormente progredire e aggravarsi. Le tecniche di stimolazione midollare hanno dato, negli ultimi anni, buoni risultati nei processi di rigenerazione cartilaginea e ormai tali tecniche sono di uso comune tra i chirurghi ortopedici in virtù del fatto che sono di facile utilizzo e spesso relativamente poco costose. Le tecniche maggiormente utilizzate sono ancora quelle che si basano sulla stimolazione midollare e di cui le microfratture ne rappresentano la tecnica principale. La tecnica AMIC (Autologous Matrix Induced Chondorgenesis, condrogenesi autologa indotta da matrice) può essere inclusa nella famiglia della tecniche "Matrix-assisted" e permette di combinare il potenziale delle cellule progenitrici con l'effetto di differenziazione della matrice. In questo studio sono stati analizzati i risultati clinici-funzionali di una coorte di pazienti trattata con tecnica AMIC fino ad un follow-up di 60 mesi mediante le scale VAS, Lysholm e IKDC. La scala Tegner è stata utilizzata per valutare l'attività sportiva dei pazienti prima del trauma e quindi ai diversi follow up. I dati mostrano un significativo miglioramento ($p < 0,05$) per tutti gli score valutati già dopo 6 mesi dall'intervento, con successivi miglioramenti, seppur non significativi, fino a due anni dal trattamento mantenendosi stabili fino al follow-up finale. Tale studio ha evidenziato come la tecnica AMIC permetta di ottenere buoni risultati nel trattamento delle lesioni cartilaginee focali in accordo con quanto descritto dalla letteratura.

Parole chiave: AMIC, lesioni condrali, microfratture, clinical outcome

Summary

Articular cartilage is often affected by chondral or osteochondral lesions and such injuries, if untreated, could progressively degenerate, leading to an early osteoarthritis which over time can further advance and worsen. Bone marrow-stimulation techniques shown, in recent years, good results in the processes of regeneration of cartilage and now these techniques are in common use among orthopedic surgeons because those techniques are easy to use and often relatively cheap and the main one is the microfractures technique. AMIC technique (Autologous Matrix Induced Chondorgenesis) can be included in the family of "Matrix-assisted" techniques and allows to combine the potential of progenitor cells with the effect of the matrix differentiation. In this study we analyzed the clinical-functional results of a cohort of patients treated with AMIC technique up to a follow-up of 60 months using the VAS scale, Lysholm and IKDC. The Tegner score was used to evaluate the sports activities of the patients before the trauma, and then to the different follow-up. The data showed a significant improvement (p 0.05) for all evaluated score at 6 months after surgery, with subsequent improvements, although not significant, in two years until the final follow-up. This study showed that the AMIC technique allows to obtain good results in the treatment of focal cartilage lesions according with those described in the literature.

Key words: *AMIC, chondral lesions, microfracture, clinical outcome*

Indirizzo per la corrispondenza:
Piero Volpi
Humanitas Research Hospital
via Manzoni, 56
20089 Rozzano (MI)
piero.volpi@humanitas.it

Introduzione

Nonostante l'intensa attività di ricerca e i più moderni avanzamenti tecnologici che hanno caratterizzato gli ultimi anni, il trattamento delle lesioni cartilaginee rappresenta ancora oggi un problema di non facile soluzione e di rilevante interesse pratico e scientifico. La cartilagine articolare è spesso interessata da lesioni condrali o osteocondrali, anche in soggetti di giovane età. L'incidenza delle lesioni è variabile, anche se molto rilevante, in quanto la gran parte delle lesioni sono asintomatiche, non segnalate da esami strumentali e vengono osservate e classificate durante una artroscopia. Se non trattate, le lesioni condrali tendono progressivamente a degenerare, portando ad un quadro di artrosi inizialmente lieve, ma che con il tempo può ulteriormente progredire e aggravarsi [1]. Ancora oggi, nonostante le numerose metodiche introdotte, a partire dagli scaffold, fino ad arrivare al trapianto di condrociti e all'utilizzo di cellule progenitrici, le tecniche maggiormente utilizzate sono ancora quelle che si basano sulla stimolazione midollare e di cui le microfratture ne rappresentano la tecnica principale. Tuttavia la principale limitazione delle microfratture è rappresentata dal fatto che il clot di sangue midollare richiamato dalle microfratture viene in parte disperso nell'articolazione, riducendo così l'effetto sulla guarigione del difetto. Tra le procedure atte a stabilizzare il clot midollare, la tecnica AMIC (Autologous Matrix Induced Chondorgenesis, condrogenesi autologa indotta da matrice) sfrutta il potenziale delle cellule staminali mesenchimali (MSC) contenute nel sangue midollare "intrappolandole" mediante l'utilizzo di una membrana composta da collagene I/III che viene posta sopra alla lesione, creando in una sorta di camera biologica che favorisce la formazione di neo-tessuto. Descritta per la prima volta da Benthien e Behrens [2], la tecnica AMIC ha mostrato negli anni di essere sicura e di garantire miglioramenti statisticamente significativi almeno fino ai 5 anni dall'intervento chirurgico [3-5]. Questi risultati sono stati anche confermati radiologicamente mediante MRI, che mostra un riempimento da moderato a completo dei difetti condrali [4]. La tecnica AMIC, al contrario del trapianto di condrociti, è una metodica one-step e permette quindi di trattare la problematica cartilaginea in un unico intervento, evitando i processi di prelievo e coltivazione delle cellule, avvalendosi delle sole microfratture dell'osso subcondrale per richiamare le MSC nel sito del difetto. La tecnica prevede una prima fase artroscopica in cui viene completamente rimossa tutta la cartilagine malacica; successivamente viene praticato un accesso mini-invasivo attraverso il quale, dopo aver praticato alcune microfratture nell'osso subcondrale, viene posizionata sul difetto la membrana collagenica (Chondro-Gide®, Geistlich Pharma), fissandola con colla di fibrina. In questo modo il coagulo midollare richiamato dalle microfratture viene stabilizzato e mantenuto nella sede della lesione dalla membrana, cui si legano le cellule mesenchimali trovando così un ambiente idoneo per la rigenerazione di nuovo tessuto cartilagineo. La colla evita di dover ricorrere alla sutura della membrana stessa e ottimizza la migrazione delle cellule mesenchimali (MSC) nel sito di lesione. La tecnica AMIC può essere combinata con ricostruzioni legamentose o procedure di riallineamento.

In questo studio sono stati analizzati i risultati clinici-funzionali di una coorte di pazienti trattata con tecnica AMIC fino ad un follow-up di 60 mesi.

Materiali e metodi

La nostra casistica include una coorte di 24 pazienti trattati con la tecnica AMIC per lesioni condrali del ginocchio. I pazienti, di età compresa tra i 18 e i 55 anni, presentavano segni clinici e radiografici di lesione condrale di grado III o IV della scala ICRS (International Cartilage Repair Society) sia a livello dei condili femorali che della'articolazione patella-femorale. Le lesioni, di dimensioni comprese tra 2 e 8 cm2, erano circondate da cartilagine normale. I pazienti con più di due difetti condrali, instabilità, malallineamento, lesioni mensicali, patologie immunomediate, infezioni articolari non sono stati inclusi nella casistica.

I dati clinici e funzionali sono stati raccolti pre-operatoriamente, a 6, 12, e 24 mesi e quindi al follow-up finale di 5 anni, utilizzando le scale VAS, Lysholm e IKDC. La scala Tegner è stata utilizzata per valutare l'attività sportiva dei pazienti prima del trauma e quindi ai diversi follow up.

Risultati

La media dei pazienti all'intervento era di 29,2 ± 10,5 anni. Dei 24 pazienti, 6 presentavano lesione a carico della rotula, 1 del piatto tibiale, 12 del condilo femorale mediale e 5 di quello laterale.

I dati dello studio sono espressi nelle Figure 1-3 e mostrano un significativo miglioramento ($p < 0,05$) per tutti gli score valutati già dopo 6 mesi dall'intervento, con successivi miglioramenti, seppur non significativi, fino a due anni dal trattamento (Figg. 1-3). Tali risultati si sono mantenuti stabili fino al follow-up finale.

Discussione

I dati mostrano un significativo miglioramento di tutti i parametri già a 6 mesi di FU e, in particolare, è interessante osservare come, già a partire da 12 mesi dall'intervento, i pazienti siano stati mediamente in grado di recuperare lo stesso livello di attività sportiva praticata prima del trauma, mantenendo questo dato costante fino al follow-up finale (Fig. 3).

Studi precedenti hanno messo in luce come la tecnica AMIC dia risultati migliori rispetto alle sole mcirofratture [6],

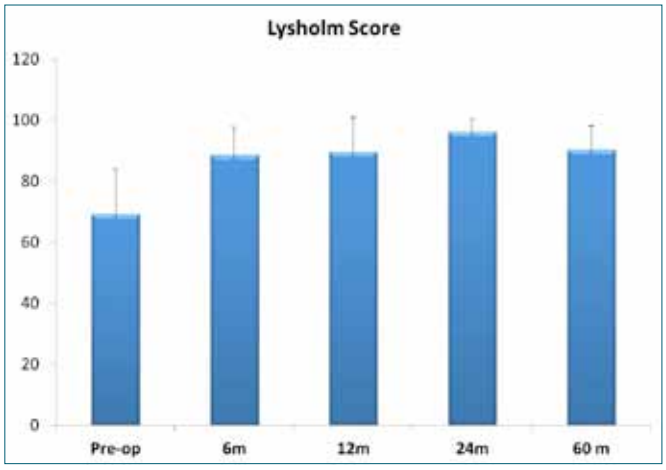

Figura 1. Punteggi della scala Lysholm valutati pre-operatoriamente, a 6, 12, 24 mesi e 60 mesi. I dati rappresentano media ± deviazione standard. ***p < 0,0001 vs pre-operatorio (Student T-test).

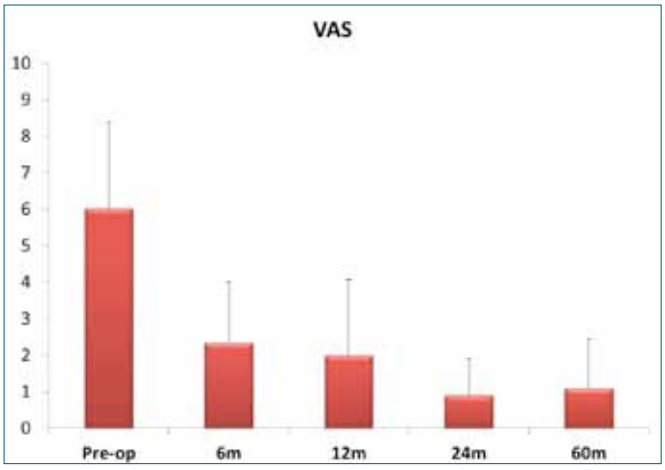

Figura 2. Punteggi della scala VAS valutati pre-operatoriamente, a 6, 12, 24 mesi e 60 mesi. I dati rappresentano media ± deviazione standard. ***p < 0,0001 vs pre-operatorio (Student T-test).

e risultati invece sovrapponibili a quelli ottenibili con altre tecniche più complesse basate sull'utilizzo di cellule [7 8].
Le tecniche di stimolazione midollare hanno dato, negli ultimi anni, buoni risultati nei processi di rigenerazione cartilaginea e ormai tali tecniche sono di uso comune tra i chirurghi ortopedici in virtù del fatto che sono di facile utilizzo e spesso relativamente poco costose. Tali metodi sono però in grado di produrre fibrocartilagine.
La tecnica AMIC può essere inclusa nella famiglia della tecniche "Matrix-assisted" e permette di combinare il potenziale delle cellule progenitrici con l'effetto di differenziazione della matrice [9].

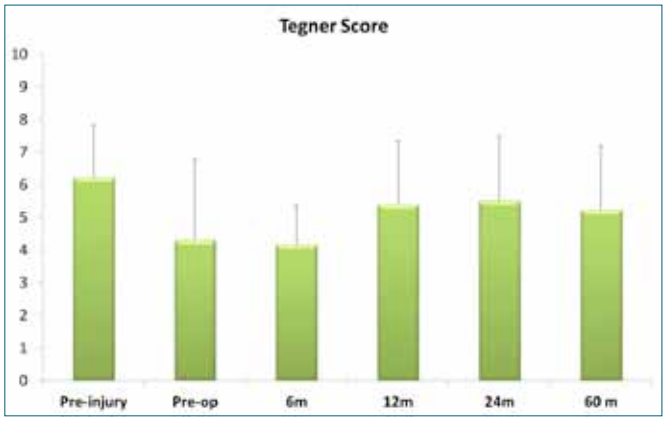

Figura 3. Punteggi della scala Tegner valutati prima del trauma, pre-operatoriamente, a 6, 12, 24 mesi e 60 mesi. I dati rappresentano media ± deviazione standard. ***p < 0,0001 vs pre-trauma (Student T-test).

Uno dei vantaggi indubbi di questa tecnica è dato dal fatto che è possibile eseguire una sola procedura chirurgica, riducendo i costi e il disconfort del paziente.
La permanenza, anche temporanea, di MSC in un sito di lesione può provocare un intenso cross-talk tra i diversi tipi cellulari, limitando il danno e promuovendo la riparazione del tessuto e ciò fa supporre che la funzione terapeutica di MSC non sia solo legata alla possibilità di differenziazione, ma anche all'interazione con le cellule residenti circostanti. Può essere non necessario l'integrazione e la loro sopravvivenza a lungo termine nel sito di impianto per promuovere la guarigione dei tessuti, poiché la modulazione temporanea del processo riparativo potrebbe essere sufficiente per sfruttare la loro funzione terapeutica.

Bibliografia

1 Shelbourne KD, Jari S, Gray T. *Outcome of untreated traumatic articular cartilage defects of the knee: a natural history study*. J Bone Joint Surg Am 2003;85-A:8-16.

2 Benthien JP, Behrens P. *Autologous Matrix-Induced Chondrogenesis (AMIC): combining microfracturing and a collagen I/III matrix for articular cartilage resurfacing*. Cartilage 2010;1:65-8.

3 Kusano T, Jakob RP, Gautier E, et al. *Treatment of isolated chondral and osteochondral defects in the knee by autologous matrix-induced chondrogenesis (AMIC)*. Knee Surg Sports Traumatol Arthrosc 2012;20:2109-15.

4 Gille J, Schuseil E, Wimmer J et al. *Mid-term results of Autologous Matrix-Induced Chondrogenesis for treatment of focal cartilage defects in the knee*. Knee Surg Sports Traumatol Arthrosc 2010;18:1456-64.

5 Gille J, Behrens P, Volpi P, et al. *Outcome of Autologous Matrix Induced Chondrogenesis (AMIC) in cartilage knee surgery: data of the AMIC Registry*. Arch Orthop Trauma Surg 2013;133:87-93.

6 Fontana A, de Girolamo L. *Sustained five-year benefit of autologous matrix-induced chondrogenesis for femoral acetabular impingement-induced chondral lesions compared with microfracture treatment*. Bone Joint J 2015;97-B:628-35.

7 Steinwachs MR, Guggi T, Kreuz PC. *Marrow stimulation techniques*. Injury 2008;39:S26-S31.

8 Mancini D, Fontana A. *Five-year results of arthroscopic techniques for the treatment of acetabular chondral lesions in femoroacetabular impingement*. Int Orthop 2014;38:2057-64.

9 de Girolamo L, Bertolini G, Cervellin M, et al. *Treatment of chondral defects of the knee with one step matrix-assisted technique enhanced by autologous concentrated bone marrow: In vitro characterization of mesenchymal stem cells from iliac crest and subchondral bone*. Injury 2010;41:1172-7.

Giornale Italiano di Ortopedia e Traumatologia
2016;42(Suppl. 1):S147-S151

S. Zaffagnini
G. Carbone
A. Grassi
G.M. Marcheggiani Muccioli
F. Raggi
T. Roberti di Sarsina

Clinica Ortopedica e Traumatologica I - Lab. di Biomeccanica ed Innovazione Tecnologica, Istituto Ortopedico Rizzoli, Bologna

Il menisco: dalla sutura al trapianto

The meniscus: from suture to transplantation

Riassunto

Le lesioni meniscali sono tra le più comuni patologie del ginocchio, specialmente nella popolazione giovane che pratica sport. Se storicamente il trattamento delle lesioni meniscali è basato sulla meniscectomia, numerose evidenze cliniche hanno dimostrato come l'asportazione del tessuto meniscale aumenti il rischio di artrosi. È dunque indispensabile cercare di preservare più tessuto meniscale possibile, attraverso le suture meniscali e, quando non possibile, attraverso trattamenti sostitutivi con protesi meniscali o trapianti da donatore.

Negli ultimi decenni l'introduzione degli scaffold meniscali e dei trapianti di menisco allograft ha permesso il trattamento delle sindromi post-meniscectomia, consentendo un buon recupero funzionale ed un miglioramento della sintomatologia dolorosa.

Se fino a qualche anno fa il trattamento sostitutivo delle lesioni meniscali era considerato sperimentale, adesso fa parte delle opzioni terapeutiche, anche nella popolazione sportiva.

Parole chiave: menisco, sutura meniscale, trapianto di menisco allograft, scaffold meniscale

Summary

Meniscal injuries are among the most common knee disorders, especially in young people practicing sports. Historically the treatment of meniscal lesions was the meniscectomy, but several clinical evidence showed that the removal of the meniscal tissue increases the risk of osteoarthritis. It is essential, therefore, trying to preserve the most meniscus tissue as possible, through the meniscal sutures and, when it is not possible, through substitution treatment by meniscal prostheses or transplantation.

In recent decades the introduction of the scaffold meniscus and meniscal allograft transplantation has allowed the treatment of post-meniscectomy syndromes, allowing a good functional recovery and an improvement in pain symptoms.

Until a few years ago I replaced the treatment of meniscal injuries was considered experimental, now part of the treatment options, even in the sports population.

Key words: *meniscus, meniscal suture, meniscal allograft transplantation, meniscal scaffold*

Introduzione

Le lesioni meniscali rappresentano una tra le più comuni patologie del ginocchio, specialmente nella popolazione giovane che pratica sport [1].

Le importanti limitazioni all'attività sportiva e talvolta delle normali azioni della vita quotidiana derivanti dall'invalidante sintomatologia meniscale (dolore, idrarto e, in caso di lesioni a manico di secchia, blocco articolare) rendono necessario il trattamento il cui gold standard è stato per molti anni rappresentato dalla semplice meniscectomia.

Indirizzo per la corrispondenza:
Stefano Zaffagnini
Clinica Ortopedica e Traumatologica
I - Lab. di Biomeccanica ed Innovazione Tecnologica, Istituto Ortopedico Rizzoli
via di Barbiano, 1/10
40136 Bologna
stefano.zaffagnini@biomec.ior.it

La rimozione del tessuto meniscale danneggiato, specialmente se eseguita in artroscopia, permette un rapido ritorno alle attività della vita quotidiana ed allo sport in poche settimane.
Tuttavia, negli ultimi anni le strategie terapeutiche si sono orientate verso trattamenti chirurgici più conservativi, come la sutura meniscale, le protesi meniscali e i trapianti meniscali, al fine di preservare il più possibile il tessuto meniscale.
I menischi, una volta considerati come residui evolutivi privi di significato funzionale, rappresentano invece delle strutture determinanti per la corretta omeostasi dell'intera articolazione del ginocchio. Il loro ruolo principale è, infatti, quello di aumentare la superficie di contatto tra la tibia ed il femore, scaricando il peso del corpo ed evitando una rapida usura della cartilagine. I menischi contribuiscono al nutrimento della cartilagine ed alla lubrificazione della stessa. Inoltre aumentano la congruenza articolare migliorando la stabilità del ginocchio; in particolare il menisco mediale rappresenta un importante stabilizzatore secondario, coadiuvando il Legamento Crociato Anteriore nel controllare la traslazione anteriore della tibia sul femore. Risulta quindi chiaro come l'articolazione del ginocchio non lavori in maniera fisiologica in assenza di completa o parziale di tessuto meniscale. È stato dimostrato come anche la parziale asportazione del menisco inneschi il processo di degenerazione artrosica a lungo termine. A tal proposito è stato stimato un rischio di gonartrosi pari al 20% dopo 10 anni da una meniscectomia mediale, del 40% dopo meniscectomia laterale [2].

Opzioni di trattamento

La sutura meniscale rappresenta attualmente la soluzione terapeutica più valida in caso di lesioni meniscali, al fine di favorirne la guarigione preservando l'originaria struttura. Le potenziali di guarigione delle lesioni meniscali più periferiche sono note fin dal 1936 [3] e da allora sono state sviluppate diverse tecniche per la sutura meniscale, in costante evoluzione soprattutto negli ultimi decenni. Purtroppo non tutte le lesioni meniscali possono essere sottoposte a sutura, a causa della particolare distribuzione della vascolarizzazione meniscale, maggiore nella porzione periferica; in particolare nelle lesioni che non coinvolgono la zona di inserzione capsulare del menisco, zona maggiormente vascolarizzata, la meniscectomia costituirà il trattamento di scelta.
La meniscectomia sarà eseguita in maniera differente in base alle caratteristiche della lesione: la localizzazione, il tipo e l'estensione della lesione influiranno sulla scelta dell'approccio chirurgico. Una meniscectomia parziale prevede l'asportazione di una quota di tessuto meniscale generalmente inferiore al 50% della superficie meniscale; viene definite subtotale o totale una meniscectomia che preveda l'asportazione di quasi totalità della superficie meniscale [4].
Talvolta, dopo una meniscectomia più o meno estesa, alcuni pazienti possono andare incontro ad una sintomatologia caratterizzata da dolore, idrarti e limitazione funzionale, causata da un'alterazione della biomeccanica articolare dopo la rimozione. L'alterata omeostasi condurrà con il passare del tempo al danneggiamento della cartilagine articolare ed infine all'artrosi.
Per fermare, o almeno rallentare il processo degenerativo che una meniscectomia innesca, negli ultimi anni sono stati adottati degli approcci di sostituzione meniscale.
Nel 1984 Milachowsky ha eseguito il primo Trapianto di Menisco da donatore (MAT) [5]. L'intervento, rappresentato dal trapianto di un intero graft meniscale prelevato da un donatore umano e processato in modo da ridurre le reazioni immunologiche e il rischio infettivo, si poneva lo scopo di sostituire l'intera struttura meniscale in pazienti con sindrome post-meniscectomia.
Un decennio dopo Rodkey and Steadman hanno introdotto la prima protesi meniscale (uno scaffold costituito da fibre di collagene bovino) impiantabile artroscopicamente ed adattabile per colmare i difetti meniscali parziali [6-8]. Più recentemente sono stati introdotti nella pratica clinica anche scaffolds meniscali completamente sintetici [9].

Indicazioni

Le suture meniscali sono indicate nel caso di lesioni longitudinali localizzate al 25-30% della periferia meniscale, che corrisponde alla zona maggiormente vascolarizzata e quindi con maggiori probabilità di guarigione, preferibilmente in soggetti giovani. Ancora controversa è l'indicazione alla sutura in caso di lesioni che riguardano la zona intermedia (red-white) del menisco. La presenza di alterazioni degenerative avanzate o una localizzazione della lesione nella zona white-white costituiscono una controindicazione alla sutura [10].
Sia gli scaffolds meniscali che i trapianti di menisco autologhi sono indicati nei pazienti con sindrome post-meniscectomia, caratterizzata da dolore, idrarto e limitazione funzionale. I migliori risultati sono comunque ottenuti in pazienti giovani di età inferiore a 55 anni.
Il trattamento con sostituti meniscali richiederebbe un ginocchio stabile, con un basso grado di degenerazione della cartilagine articolare (inferiore al grado III di Outerbridge) ed un normale allineamento dell'arto inferiore. In realtà le controindicazioni sono relative, dato che la lassità articolare, il malallineamento e i difetti cartilaginei possono avvalersi di trattamenti chirurgici, come la ricostruzione del legamento

crociato anteriore (LCA), l'osteotomia ed i trattamenti cartilaginei, contestuali alla sostituzione meniscale.
Gli scaffolds meniscali trovano un'indicazione specifica nei difetti meniscali parziali, mentre i trapianti di allograft meniscale rappresentano il gold standard per i difetti totali o subtotali.

Principi di tecnica chirurgica

Con l'affermazione dell'artroscopia, la tecnica di sutura artrotomica, descritta da De Haven [11], risulta sempre meno diffusa, a favore di numerose tecniche artroscopiche. Esistono diverse tecniche di sutura meniscale in artroscopia, le più diffuse delle quali sono la outside-in, la inside-out e la all-inside. Per quanto riguarda il posizionamento della sutura il gold standard è rappresentato dalle suture verticali, che, in quanto perpendicolari alle fibre longitudinali periferiche, sono capaci di sopportare forze superiori rispetto alla sutura di tipo orizzontale [12]. Gli Autori preferiscono la tecnica all-inside che prevede che la sutura venga eseguita rimanendo all'interno dell'articolazione grazie all'utilizzo di dispositivi di fissazione che riducono notevolmente i tempi operatori. Tuttavia è segnalata in letteratura una resistenza inferiore rispetto alle suture classiche [13]. La scelta di una tecnica rispetto ad un'altra dipende, oltre che dalle preferenza del singolo chirurgo, dalla sede della lesione (la riparazione di una lesione del corno posteriore controindica la scelta di una tecnica outside-in) e dalla disponibilità dello strumentario chirurgico.
Fin dall'introduzione nella pratica clinica degli scaffolds meniscali e dei trapianti di menisco autologhi, le tecniche chirurgiche di impianto degli stessi si sono molto evolute, consentendo adesso al chirurgo una sostituzione meniscale completamente artroscopica. Le prime tecniche descritte prevedevano un approccio a cielo aperto, attraverso cui era possibile fissare un allograft meniscale provvisto di bratte ossee in corrispondenza delle inserzioni meniscale native [5]. Tra le altre varie tecniche riportate in letteratura, gli Autori utilizzano un allograft meniscale privo di bratta ossea, fissato con tunnel transossei e suture all-inside attraverso una tecnica completamente artroscopica [14] (Fig. 1).
La tecnica dell'impianto di scaffold meniscale, pur apparendo più semplice se paragonata ad un trapianto di menisco allograft, richiede comunque una buona abilità artroscopica. Dopo aver rimosso il menisco danneggiato, il difetto viene regolarizzato e misurato artroscopicamente con un misuratore dedicato. Lo scaffold meniscale, una volta modellato in base al difetto meniscale, viene inserito in articolazione attraverso uno dei portali artroscopici ed infine suturato al muro meniscale, non essendo necessaria dunque la fissazione del corno [8] (Fig. 2).

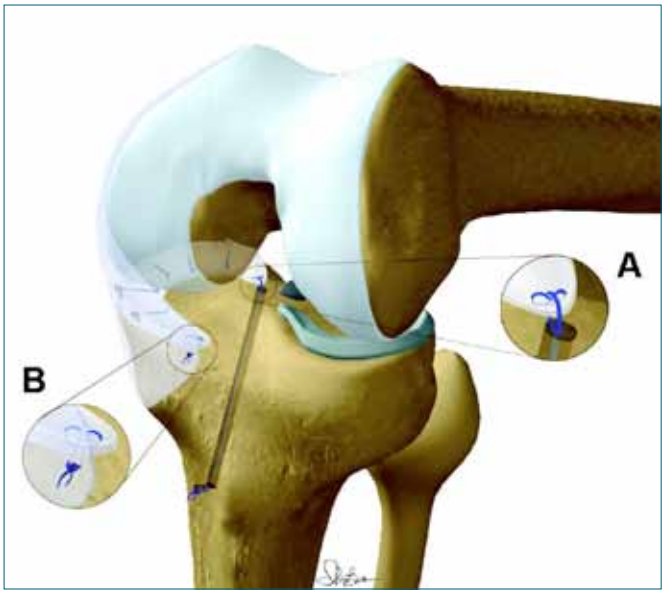

Figura 1.

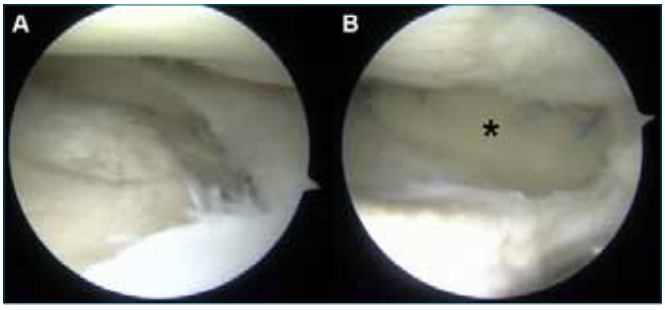

Figura 2.

Talvolta, se presenti lesioni associate che richiedono un trattamento chirurgico, la tecnica chirugica ed il timing delle procedure possono essere adattate al singolo caso. Gli Autori adottano un approccio che prevede eventualmente l'associazione di ricostruzione del legamento crociato anteriore con tendini gracile e semitendinoso autologhi nei casi con instabilità [15], la correzione del malallineamento con delle osteotomie in minus ed il trattamento delle lesioni cartilaginee o con trapianti osteocondrali autologhi nel caso di piccole lesioni [16] o con scaffold sintetici a tre strati per le lesioni di dimensioni superiori [17].

Risultati

I risultati delle suture meniscali riportati in letteratura non sono univoci a causa di una variabilità dei criteri usati nella valutazione del tasso di successi o fallimenti. La valutazio-

ne artroscopica tende a sovrastimare i fallimenti rispetto alla sola valutazione clinica mettendo in evidenza anche i fallimenti asintomatici. Alcuni Autori a 2 anni di follow up riportano una percentuale di successo con tecnica all-inside del 85-95% [18] è stato inoltre dimostrato un minor tasso di alterazioni artrosiche nei pazienti sottoposti a sutura meniscale rispetto ai pazienti sottoposti a meniscectomia (19% vs 60%) [19].

I risultati riguardanti più di 1000 trapianti di menisco autologhi, con un follow-up che va dagli 8 mesi ai 20 anni, mostra un generale incremento del Tegner score e del Lysholm score and una riduzione del dolore soggettivo. I miglioramenti tendono a ridursi con il tempo; tuttavia al follow up finale circa l'84% dei pazienti presentano un ginocchio classificabile come normale o vicino alla normalità in base allo score soggettivo IKDC e l'89% dei pazienti sono comunque soggettivamente soddisfatti dei risultati [17].

Con riferimento alla casistica personale degli Autori, ad un follow-up minimo di 3 anni tutti gli scores clinici appaiono in miglioramento, con anche buone percentuali di ritorno alla pratica sportiva mentre le valutazioni con RMN evidenziano una buona conservazione dello stato cartilagineo [14 20].

Per quanto riguarda gli scaffold meniscali, sono stati dimostrati migliori risultati funzionali e radiografici a medio e lungo termine rispetto ad una meniscectomia mediale parziale, soprattutto nei pazienti cronici con una pregressa meniscectomia. Mediamente, lo score Lysholm è risultato da buono ad eccellente in circa l'80% dei pazienti con impianto di protesi meniscale in collagene a 10 anni di follow-up [7 8 21 22]. La RMN ha mostrato integrazione e maturazione dello scaffold con produzione di un tessuto fibro-cartilagineo. A lungo termine è stato possibile rilevare un minore restringimento della rima articolare rispetto alla semplice meniscectomia, suggerendo un effetto protettivo nei confronti della progressione artrosica.

Le più recenti evidenze scientifiche considerano dunque le procedure di trapianto meniscale allograft e d'impianto di scaffold meniscale delle soluzioni sicure ed efficaci nel sostituire difetti meniscali, garantendo buoni risultati in circa l'80-90% dei pazienti operati.

Conclusioni

Negli ultimi decenni grandi passi sono stati fatti nel trattamento conservativo e sostitutivo delle lesioni meniscali, con risultati molto promettenti. La degenerazione articolare conseguente alla rimozione più o meno estesa di tessuto meniscale ha reso gli approcci conservativi e sostitutivi quanto mai attuali e sempre più necessari. La sutura meniscale è quindi indicata e preferibile ogni volta che le caratteristiche della lesione meniscale lo consentano; gli scaffold meniscali e di trapianti meniscali sono invece indicati nei pazienti sintomatici dopo una meniscectomia, dato che le soluzioni biologiche possono rappresentare una valida alternativa in attesa di una sostituzione protesica.

Bibliografia

1 Baker BE, Peckham AC, Pupparo F, et al. *Review of meniscal injury and associated sports*. Am J Sports Med 1985;13:1-4.

2 Chatain F, Adeleine P, Chambat P, et al. *A comparative study of medial versus lateral arthroscopic partial meniscectomy on stable knees: 10-year minimum follow-up*. Arthroscopy 2003;19:842-9.

3 King D. *The healing of semilunar cartilages. 1936*. Clin Orthop Relat Res1990:4-7.

4 Spahn G, Muckley T, Klinger HM, et al. *Whole-Organ Arthroscopic Knee Score (WOAKS)*. BMC Musculoskelet Disord 2008;9:155.

5 Milachowski KA, Weismeier K, Wirth CJ. *Homologous meniscus transplantation. Experimental and clinical results*. Int Orthop 1989;13:1-11.

6 Stone KR, Rodkey WG, Webber R, et al. *Meniscal regeneration with copolymeric collagen scaffolds. In vitro and in vivo studies evaluated clinically, histologically, and biochemically*. Am J Sports Med 1992;20:104-11.

7 Rodkey WG, DeHaven KE, Montgomery WH, et al. *Comparison of the collagen meniscus implant with partial meniscectomy. A prospective randomized trial*. J Bone Joint Surg Am 2008;90:1413-26.

8 Zaffagnini S, Marcheggiani Muccioli GM, Lopomo N, et al. *Prospective long-term outcomes of the medial collagen meniscus implant versus partial medial meniscectomy: a minimum 10-year follow-up study*. Am J Sports Med 2011;39:977-85.

9 Efe T, Getgood A, Schofer MD, et al. *The safety and short-term efficacy of a novel polyurethane meniscal scaffold for the treatment of segmental medial meniscus deficiency*. Knee Surg Sports Traumatol Arthrosc 2012;20:1822-30.

10 Noyes FR, Barber-Westin SD. *Repair of complex and avascular meniscal tears and meniscal transplantation*. J Bone Joint Surg Am 2010;92:1012-29.

11 DeHaven KE, Black KP, Griffiths HJ. *Open meniscus repair. Technique and two to nine year results*. Am J Sports Med 1989; 17: 788-795.

12 Rankin CC, Lintner DM, Noble PC et al. *A biomechanical analysis of meniscal repair techniques*. Am J Sports Med 2002;30:492-7.

13 Barber FA, Herbert MA, Richards DP. *Load to failure testing of new meniscal repair devices*. Arthroscopy 2004;20:45-50.

14 Marcacci M, Zaffagnini S, Marcheggiani Muccioli GM, et al. *Meniscal allograft transplantation without bone plugs:*

a 3-year minimum follow-up study. Am J Sports Med 2012;40:395-403.

15 Marcacci M, Zaffagnini S, Giordano G, et al. *Anterior cruciate ligament reconstruction associated with extra-articular tenodesis: a prospective clinical and radiographic evaluation with 10- to 13-year follow-up*. Am J Sports Med 2009;37:707-14.

16 Marcacci M, Kon E, Zaffagnini S, et al. *Multiple osteochondral arthroscopic grafting (mosaicplasty) for cartilage defects of the knee: prospective study results at 2-year follow-up*. Arthroscopy 2005;21:462-70.

17 Elattar M, Dhollander A, Verdonk R, et al. *Twenty-six years of meniscal allograft transplantation: is it still experimental? A meta-analysis of 44 trials*. Knee Surg Sports Traumatol Arthrosc 2011;19:147-57.

18 Farng E, Sherman O. *Meniscal repair devices: a clinical and biomechanical literature review*. Arthroscopy 2004;20:273-86.

19 Stein T, Mehling AP, Welsch F, et al. *Long-term outcome after arthroscopic meniscal repair versus arthroscopic partial meniscectomy for traumatic meniscal tears*. Am J Sports Med 2010;38:1542-8.

20 Zaffagnini S, Grassi A, Marcheggiani Muccioli GM, et al. *Is sport activity possible after arthroscopic meniscal allograft transplantation? Midterm results in active patients*. Am J Sports Med 2016;44:625-32.

21 Zaffagnini S, Marcheggiani Muccioli GM, Grassi A, et al. *Arthroscopic lateral collagen meniscus implant in a professional soccer player*. Knee Surg Sports Traumatol Arthrosc 2011;19:1740-3.

22 Monllau JC, Gelber PE, Abat F, et al. *Outcome after partial medial meniscus substitution with the collagen meniscal implant at a minimum of 10 years' follow-up*. Arthroscopy 2011;27:933-43.

Giornale Italiano di Ortopedia e Traumatologia
2016;42(Suppl. 1):S152-S158

R. D'Anchise
M. Andreata
C. Balbino
N. Manta

Istituto Ortopedico Galeazzi Milano

Osteotomie tibiali e femorali

Tibial and femoral osteotomies

Riassunto
In questo lavoro vengono analizzate le indicazioni alle osteotomie nel ginocchio varo o valgo, le varie tecniche chirurgiche e i sistemi di fissazione.
Si analizzano anche le possibili complicanze e si pone l'accento sulla necessità di considerare sempre (quasi a qualunque età) l'ipotesi delle osteotomie quando vi sia la corretta indicazione.

Parole chiave: ginocchio, osteotomia tibiale prossimale, osteotomia femorale distale

Summary
In this paper the Authors analyze high tibial osteotomy for the treatment of varus knee and distal femoral osteotomy in valgus knee. We consider the indications, the surgical technique, fixation systems and complications. The Authors emphasize to consider very often these techinques (regardless of old age) only in the presence of a correct indication.

Key words: *knee, high tibial osteotomy, distal femoral osteotomy*

Introduzione

Per comprendere il ruolo che le osteotomie di ginocchio occupano oggi nella chirurgica ortopedica è utile ricordare il ruolo che rivestirono alla loro origine "storica". Genericamente, dal punto di vista concettuale, il fine ultimo attuale non si discosta di molto rispetto a quello che negli anni Sessanta portò alla diffusione di questo intervento. Si trattava cioè e si tratta di "raddrizzare" il ginocchio per spostare le forze dell'asse di carico quando nelle deformità sono concentrate in un unico comparto. Scorrendo le innumerevoli pubblicazioni dedicate disponibili su PubMed si osserva una progressione di innovazioni tecnico-chirurgiche in assoluta sincronia con lo sviluppo della tecnologia e delle maggiori conoscenze acquisite grazie alla collaborazione multidisciplinare. Pertanto placche, materiali, strumentari, sostituti ossei, calcoli trigonometrici, planning sempre più precisi catturano, certamente a ragione, l'attenzione degli addetti ai lavori. A nostro parere, però, l'argomento che andrebbe più chiaramente definito con particolare sensibilità critica è quello relativo alle indicazioni, ancora confuse e non univoche. Jackson [1] fu il primo (1958) a descrivere l'osteotomia tibiale come una valida procedura nel trattamento dell'artrosi. Recuperando altri lavori, datati ma di indubbio valore educativo, come quelli pubblicati da Debeyre e Patte [2] (1961), da A. Benjamin, da P. Maquet (1968) osserviamo ancora come lo scopo ultimo terapeutico fosse finalizzato alla risoluzione del dolore in presenza di artrosi conclamata. Osservarono come l'osteotomia ridistribuiva il carico ma provocava anche un incremento della circolazione sanguigna locale riducendo così la pressione venosa intraossea con miglioramento della sintomatologia.

Indirizzo per la corrispondenza:
Roberto D'Anchise
Istituto Ortopedico Galeazzi Milano
roberto.danchise@danchise.it

Benjamin [3] ottenne buoni risultati in tal senso praticando la doppia osteotomia, femorale e tibiale in pazienti reumatici e artrosici, senza correzione né fissazione (solo effetto biologico!). Questi Autori ricordano come fino a pochi anni prima, di fronte ad un ginocchio artrosico, l' alternativa chirurgica fosse l'artrodesi talvolta necessaria bilateralmente, con tutti i disagi psicologici e sociali che tale intervento produceva. Nel 1965 Coventry introdusse l'osteotomia tibiale con accesso laterale riconoscendo anche negli effetti meccanici (oltre che vascolari) la ragione del miglioramento dei sintomi. Percorrendo velocemente gli anni arriviamo alla chirurgia protesica che rivoluzionò l'approccio del chirurgo di fronte ad un ginocchio artrosico. Inoltre gli ottimi ed indiscutibili risultati ottenuti conquistarono anche i pazienti. La protesi diventò così la soluzione di una causa di "grave disagio sociale": l'artrosi.
Con la diffusione della chirurgia protesica l'osteotomia quasi fatica a trovare uno spazio applicativo definito, venendo spesso posta e proposta in alternativa alla protesi. Secondo alcuni Autori l'osteotomia è da considerarsi come una pratica meno invasiva della protesi. L'osteotomia è indicata nei pazienti giovani ed attivi con anche in alcuni casi a scopo preventivo sulla degenerazione artrosica. A nostro parere l'osteotomia non deve essere considerata "versus protesi", è riduttivo ed anacronistico. L'osteotomia rappresenta una valida, riproducibile ed agevole possibilità chirurgica in presenza di condizioni cliniche specifiche, che vanno attentamente valutate caso per caso e senza pregiudizi (per es.: età, peso… da discutere). Può essere eseguita isolata o in associazione ad altri trattamenti chirurgici al fine di ottimizzare il risultato. Il problema non è (solo) come farla ma quando farla.

Indicazioni

L'incipit di molti articoli per quanto riguarda le indicazioni è: artrosi femoro-tibiale isolata (comparto mediale o laterale) associata a malallineamento in varo o valgo in giovani pazienti attivi per i quali è sconsigliata la protesi per il maggior rischio di precoce usura dell'impianto [4]. Altri Autori aggiungono al medesimo incipit, come tale procedura sia meglio accettata dai pazienti rispetto alla proposta protesica e come sia una tecnica estremamente versatile e maneggevole in quanto può essere associata contestualmente ad altri tempi chirurgici (ad es. ricostruzione legamentosa, trattamento osteocondrali, trapianti meniscali…) [5].
L'indicazione primaria pertanto è ginocchio varo o valgo artrosico sintomatico in paziente giovane e attivo; a questa vengono poi citate le seguenti indicazioni definite "addizionali":

- allineamento varo o valgo con associati difetti osteocondrali del comparto mediale o laterale;
- con o senza trattamento del danno condrale (deviazioni assiali contenute entro i 15°);
- pregressa meniscectomia mediale o laterale;
- presenza di instabilità legamentosa .

Accanto alle indicazioni vengono poi descritti I parametri ai quali è utile attenersi per maggior garanzia di risultato:

- età < 60 anni (?);
- contrattura del ginocchio in flessione inferiore ai 10°;
- flessione > 90°;
- degenerazione artrosica radiografica del comparto interessato non superiore al 3° di Kellgren-Lawrence
- situazione cartilaginea del comparto da NON trattare non peggiore del 2° della scala di Outerbridge;
- per quanto riguarda l'età del paziente, il genere, il BMI, se fumatore o non fumatore, l'entità del dolore, il grado di attività sono fattori che possono influenzare più che altro il tipo di fissazione da scegliere e il tipo di bone graft da inserire (se osteotomia di apertura) [6].

Il nostro candidato deve essere sintomatico in presenza di sovraccarico mediale o laterale. È consigliabile un'artroscopia preliminare del ginocchio per valutare la situazione cartilaginea del comparto da trattare (grado di usura cartilaginea) ma anche in particolare la situazione del comparto controlaterale.

Tecnica chirurgica

Osteotomia valgizzante di tibia

- Osteotomia varizzante di femore
- Osteotomia valgizzante di tibia

L'osteotomia di tibia prossimale viene utilizzata per la correzione del ginocchio varo. Schematicamente può essere praticata:

- lateralmente per sottrazione (procedura standard dal 1950 al 2000);
- medialmente per addizione;
- dome technique (Fig. 1).

L'osteotomia di addizione è diventata sempre più popolare per una serie di vantaggi: risparmio del perone con integrità della tibioperoneale, tecnica più agevole con minori rischi di danni iatrogeni neurologici (n. peroneale), minor problemi legati all'ipometria dell'arto operato, minor rischio di alterazione della rima articolare. Tuttavia l'osteotomia di addizione presenta problematiche tutt'ora oggetto di dibatto, in particolare in relazione al mezzo di fissazione, come riempire lo spazio osseo e all'ampiezza dell'angolo di apertura.
Viene abitualmente eseguita secondo una tecnica definita uniplanare, più recentemente si sta diffondendo anche la tecnica biplanare che parrebbe garantire la stabilità primaria osso-mezzo di sintesi e ridurre i rischi di rottura della corticale laterale (ricordiamo che spesso le forze assiali e

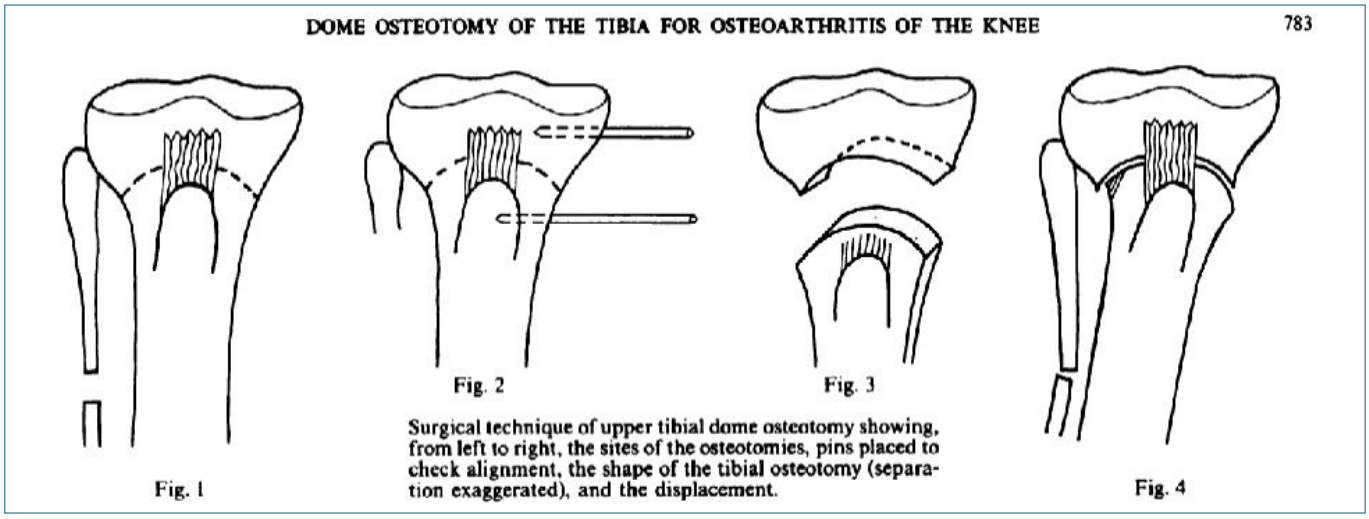
DOME OSTEOTOMY OF THE TIBIA FOR OSTEOARTHRITIS OF THE KNEE 783

Fig. 1

Fig. 2

Fig. 3

Fig. 4

Surgical technique of upper tibial dome osteotomy showing, from left to right, the sites of the osteotomies, pins placed to check alignment, the shape of the tibial osteotomy (separation exaggerated), and the displacement.

Figura 1. Dome Technique.

torsionali, in presenza di tale complicanza, possono causare pseudoartrosi).

Osteotomia monoplanare

Riteniamo indispensabile la sezione della zampa d'oca e del LCM che al termine dell'intervento vengono reinseriti. I vantaggi sono rappresentati da una buona esposizione e dal release intrinsenco di strutture comunque in tensione nel ginocchio varo. Taglio che inizia a livello del tubercolo tibiale con orientamento obliquo, al di sotto di circa 2 cm dalla emirima articolare laterale, e che deve fermarsi a circa 10 mm dalla corticale laterale. Come repere per la linea osteotomica si utilizza un filo guida sotto controllo ampliscopico. È necessario prestare attenzione a non alterare lo slope tibiale tranne che in casi particolari. Ottenuta l'apertura desiderata si pratica la fissazione. Il gap osseo (se superiore a 5 mm di apertura) viene colmato con cunei di idrossiapatite o di osso spongioso autologo prelevato dall'ala iliaca.

Osteotomia biplanare

sul piano frontale: taglio che inizia a livello del tubercolo tibiale orientato obliquamente a 2 cm al disotto dell'emirima laterale fermandosi 10mm prima della corticale laterale sul secondo piano: V-shaped fashion al di sotto dell' ATA formando un angolo di 130° col primo taglio (Fig. 2).
Gli Autori [7] concludono, dopo questo studio eseguito su modelli sintetici di tibia, che in entrambe le tecniche il rischio di frattura della corticale laterale aumenta tanto più aumenta l'angolo di apertura ma che questo rischio è ridotto nelle biplanari (nelle prove di laboratorio su tibia sintetica occorre applicare maggiore forza per interrompere la corticale laterale).

I mezzi di fissazione per l'osteotomia mediale sono:

- placche spaziatrici (es. Puddu o Aescula);
- placche di fissazione (Tomofix);
- fissatore esterno.

Le prime sono piccole, hanno basso profilo e permettono di essere inserite attraverso una incisione corta. Le seconde offrono dei vantaggi dovuti alla stabilità della fissazione permettendo un carico completo già dopo 2 settimane dall'intervento ma necessitano di una più ampia esposizione.
Tra le più diffuse sono: Tomofix placca a "T" in titanio disponibile in 2 misure (small e standard) e può essere utilizzata nelle osteotomia monoplanari e biplanari; PEEKPower e iBalance (riassorbibile) anch'esse utilizzabili in entrambe le osteotomie, la PEEKPower è a "T" come la Tomofix ma più corta ed è a stabilità angolata (multidirezionale); ContourLock (Figg 3, 4); placca di Puddu (Figg. 5, 6).
La scelta del Fissatore esterno nasce dalla possibilità di

Figura 2.

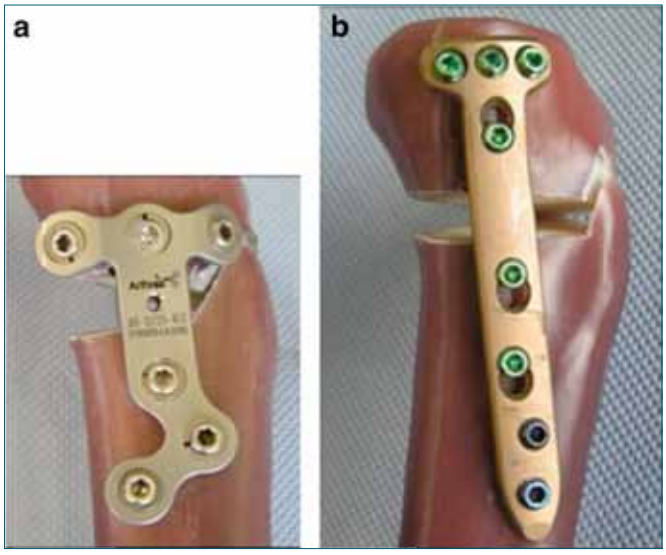

Figura 3. ContourLock e Tomofix.

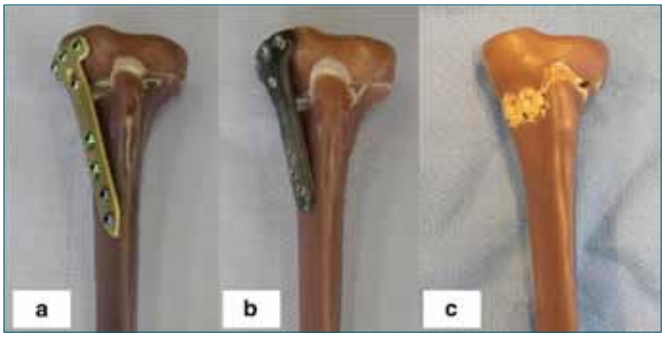

Figura 4. PEEKPower e iBalance.

controllare e di condurre meglio la correzione dell'arto, a vantaggio del maggior risparmio dei tessuti molli, dei ridotti rischi di fratture nel comparto laterale (corticale, emipiatto tibiale), inoltre i pazienti non devono essere sottoposti ad ulteriore intervento (consigliabile ma non obbligatorio) di rimozione materiale di sintesi. I sostenitori di questa tecnica osservano come sia possibile anche correggere gravi varismi (e qui dobbiamo quindi riflettere sulle indicazioni!) e sia a minor rischio di non consolidamento osseo. Nel post-operatorio la complicanza più temibile è l'infezione delle figes [8]. Spesso però i pazienti tollerano male il fissatore.

Come riempire il gap osseo di apertura?

L'osso autologo rappresenta l'ideale ma il prelievo aumenta il tempo chirurgico e determina comunque una commorbidità in sede di prelievo anche di tipo estetico. Le altre possibili

Figura 5. Placche di Puddu.

Figura 6. Controllo postoperatorio (placca di Puddu).

opzioni sono: allograft, sostituti ossei (idrossiapatite, tricalciofosfato) o nulla. La diffusione delle placche di fissazione è legata anche al fatto che per le caratteristiche intrinseche di rigidità spesso non necessitano di riempire il gap.

Angolo di apertura

Perchè l'osteotomia dia buoni risultati è necessario che la correzione sia precisa. Se la correzione è sottostimata e persiste varismo i risultati sono insoddisfacenti, al contrario un'eccessiva correzione in valgo può causare una rapida evoluzione artrosica del comparto esterno. È opinione comune che l'asse di carico corretto da ottenere nel post-operatorio debba passare di poco lateralmente al centro del ginocchio nel comparto esterno, cioè va deviato "un po' in valgo". Alcuni Autori fanno riferimento all'asse anatomico del femore e della tibia e consigliano un valgo di 8°-10°, altri facendo riferimento all'asse meccanico del femore e della tibia suggeriscono una correzione tra i 3° e 5°. Fujisawa (1979) dopo aver valutato la situazione cartilaginea, in artroscopia, in 54 ginocchia preoperatoriamente e postoperatoriamente con un follow up massimo di di 6 anni conclude che i migliori risultati si ottengono quando l'asse di carico passa in un range del 30% di distanza lateralmente dal centro del ginocchio (viene chiamato "Fujisawa point"). Da qui seguirono altri studi che portarono alla conclusione che, per l'ideale correzione, l'asse di carico (centro testa femore-centro caviglia) deve intersecare la rima articolare del ginocchio ad un valore del 62% della lunghezza rilevata dal bordo mediale al bordo laterale del piatto tibiale in proiezioni antero-posteriore in carico. In uno studio di biomeccanica del 2007 gli Autori hanno notato, su modelli, come in un ginocchio varo la pressione di carico intraarticolare sia maggiore nel comparto mediale rispetto a quello laterale del 45%. Sciftando il vettore di carico progressivamente verso il comparto esterno è interessante notare come, quando tale vettore si trova applicato esattamente nel centro del ginocchio (posizione neutra), le pressioni misurate più alte erano nel comparto esterno. Al punto corrispondente a 62% in valgo la pressione di carico laterale è maggiore del 30% rispetto alla pressione misurata sul comparto mediale. Questo studio sembra dimostrare come non sia necessario una ipercorrezione in valgo poiché potrebbe essere sufficiente far passare l'asse di carico nel centro del ginocchio. Gli Autori osservano come questa scelta dovrebbe forse essere presa valutando ciascun caso clinico, cioè tanto più avanzata è l'artrosi del comparto mediale tanto più una ipercorrezione in valgo potrebbe dare risultati clinici migliori, ipotizzando anche nei casi più gravi un release delle fibre distali del LCM.

Planning preoperatorio

Teleradiografie in carico bipodalico e sotto stress, laterali di ginocchio ed assiale di rotula, inoltre proiezioni secondo Rosenberg per valutare lo spazio articolare. Utile eseguire una RMN per la valutazione della situazione osteocondrale, anche se comunque eseguiamo un'artroscopia preliminare (Figg. 7, 8).

Complicanze

Intraoperatorie:

- rottura corticale laterale;
- frattura del piatto tibiale (11%);
- ncremento non voluto dello slope posteriore tibiale;
- ipo- o ipercorrezione assiale;
- rottura a.poplitea (case report del 2015).

Postoperatorie:

- persistenza del dolore
- fallimento dell'impianto
- generiche (infezione, tvp,...).

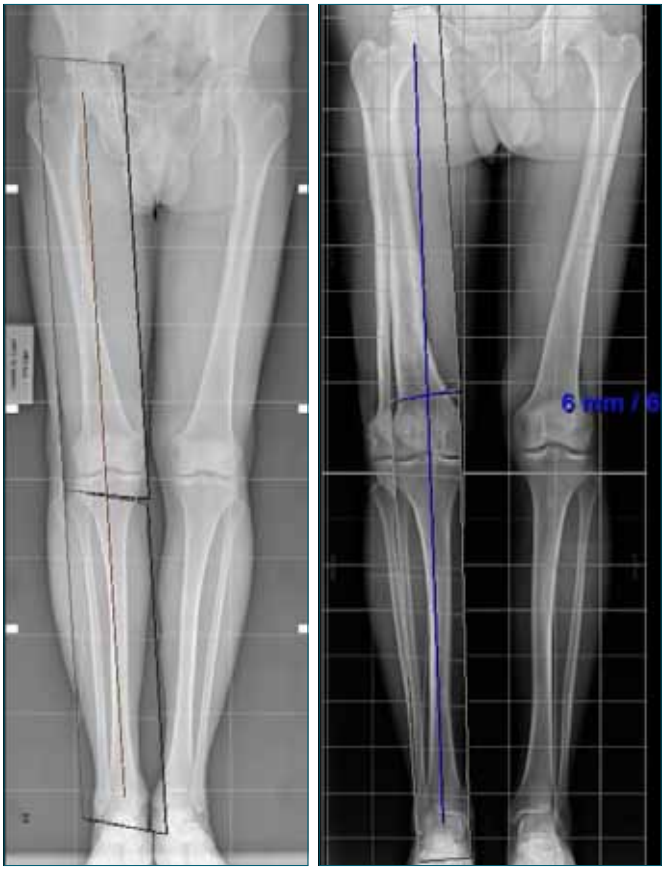

Figure 7-8. Planning preoperatorio.

Osteotomia varizzante di femore

In letteratura non ci sono molti studi riguardo all'argomento, specialmente se si confronta con l'osteotomia tibiale, probabilmente perchè il ginocchio valgo è meno diffuso del ginocchio varo [9].

Le indicazioni sono simili e a tratti speculari a quelle per l'osteotomia di tibia nel varismo. Per quanto riguarda la tecnica chirurgica distinguiamo:

- osteotomia mediale di chiusura;
- osteotomia laterale di apertura.

Mentre nell'osteotomia di tibia una volta stabilito preoperatoriamente che la femoro-rotulea non costituisce un problema aggiunto, nell'osteotomia di femore la situazione della femoro-rotulea si po' presentare come una possibile complicanza post-operatoria.

Teoricamente dopo una varizzazione femorale la lateralizzazione rotulea dovrebbe ridursi ricentrandosi nella troclea femorale, pertanto secondo alcuni Autori il successo dell'osteotomia femorale non dovrebbe essere compromesso dalla presenza di un'artrosi femoro-rotulea a differenza dell'osteotomia tibiale valgizzante [10].

Nell'osteotomia laterale di apertura in punto di partenza per il taglio osteotomico è a 6,5 cm al di sopra della rima articolare e medialmente deve arrivare all'incirca a 1 cm prossimalmente al condilo femorale. Nell'osteotomia mediale di chiusura la linea osteotomica è prossimale al punto di raggiungimento terminale di un'osteotomia di apertura. In queste aree è possibile evidenziare vasi periostali da coagulare riducendo il sanguinamento [11].

I mezzi di sintesi sono placche a stabilità angolare o le lamaplacca angolate certamente più datate rispetto alle prima ma di minor costo.

Le complicanze sono simili alle complicanze dell'osteotomia tibiale per quanto riguarda la consolidazione ossea. Alcuni Autori descrivono un aumentato rischio di fratture del femore nel post-operatorio e di rigidità articolare [12].

Vengono descritti casi di irritazione della bendelletta ileotibiale e a differenza delle osteotomie di tibia, nelle quali più di frequente si ottengono correzioni eccessive, nelle osteotomie di femore vi è un maggior rischio di correzioni insufficienti.

Conclusioni

L'osteotomia di ginocchio è un intervento che deve appartenere al bagaglio chirurgico dell'ortopedico. Negli ultimi anni si è portati ad interventi certamente risolutivi; ma l'osteotomia, in presenza di corrette indicazioni e di un accurato planning preoperatorio, può ritardare interventi più definitivi come quelli protesici.

Non riteniamo giusto porre dei limiti di età, ma dare piuttosto dei limiti riguardanti il danno artrosico. Eseguiamo sempre un'artroscopia preliminare per valutare la situazione del comparto opposto e l'entità del danno artrosico del comparto da trattare.

È indispensabile che la decisione chirurgica osteotomica venga presa in accordo col paziente evidenziando i limiti dell'intervento, in particolare il rischio di non risoluzione del problema ed evidenziando, inoltre, l'impegno post-operatorio in termini di scarico e di recupero della deambulazione autonoma. Anche l'aspetto della possibilità di reinterventi come la rimozione dei mezzi di sintesi e la necessità futura di ricorrere ad un intervento protesico devono influenzare la decisione.

È indispensabile essere aggressivi nei pazienti giovani con varismo e con una situazione cartilaginea buona ma con comparsa di sintomatologia dolorosa. Valutare sempre la necessità di effettuare l'osteotomia in associazione ad altri interventi, come la ricostruzione del crociato anteriore o il trapianto meniscale, laddove vi sia indicazione.

Bibliografia

1 Jackson JP. *Osteotomy for osteoarthritis of the knee*. In *Proceeding of the Sheffield Regional Orthopaedic Club*. J. Bone Joint Surg. 40:826,1958.

2 Debeyre and Patte. *Place des osteotomies de correction dans le traitement de la gonarthrose*. Acta Orthop Belg 1961;27:374.

3 Benjamin A. *Double osteotomy for the painful knee in rheumatoid arthritis and osteoarthritis* . J Bone Joint Surg 1969;51:694-9.

4 Uquillas C, Rossy W, Nathasingh CK. *Osteotomies about the knee: AAOS exhibit selection*. J Bone Joint Surg Am 2014;96:e199.

5 Bonasia DE, Dettoni F, Sito G, et al. *Medial opening wedge high tibial osteotomy for medial compartment overload/arthritis in the varus knee: prognostic factors*. Am J Sports Med 2014;42:608-8.

6 Giuselfi SA, Replogle WH, Shelton WR. *Opening-wedge high tibial osteotomy: review of 100 consecutive cases*. Arthroscopy 2015;31:2128-37.

7 Türkmen F, Kaçıra BK, Özkaya M, et al. *Comparison of monoplanar versus biplanar medial opening-wedge high tibial osteotomy techniques for preventing lateral cortex fracture*. Knee Surg Sports Traumatol Arthrosc 2016. [Epub ahead of print].

8 Lee DH, Ryu KJ, Kim JH, et al. *Fixator-assisted technique enables less invasive plate osteosynthesis in medial opening-wedge high tibial osteotomy: a novel technique*. Clin Orthop Relat Res 2015;473:3133-42.

9 Rosso F, Margheritini F. *Distal femoral osteotomy*. Curr Rev Musculoskelet Med 2014;7:302-11.

10 Wang JW, Hsu CC. *Distal femoral varus osteotomy for osteoarthritis of the knee*. J Bone Joint Surg Am 2005;87:127-33.

11 van der Woude JA, van Heerwaarden RJ, Bleys RL. *Periosteal vascularization of the distal femur in relation to distal femoral osteotomies: a cadaveric study*. J Exp Orthop 2016;3:6.

12 Makhmalbaf H, Moradi A, Ganji S. *Distal femoral osteotomy in genovalgum: internal fixation with blade plate versus casting*. Arch Bone Jt Surg 2014;2:246-9.

Giornale Italiano di Ortopedia e Traumatologia
2016;42(Suppl. 1):S159-S162

M. Cattani[1]
P. Adravanti[1]
A. Tecame[2]

[1] Casa di Cura Città di Parma; [2] Università Campus Bio-medico di Roma

Le protesi monocompartimentali

Unicompartmental knee arthroplasty

Riassunto

La protesizzazione monocompartimentale rappresenta una buona opzione terapeutica per il trattamento della artrosi monocompartimentale; vi sono vantaggi specifici per l'articolazione. Sono ridotte la invasività, il sanguinamento, la presenza di dolore e il tempo del recupero funzionale. Inoltre vi sono vantaggi di ordine generale, soprattutto per i pazienti anziani, come minore mortalità e inoltre minore morbidità rispetto alla protesizzazione totale: riduzione di tromboembolismo, infarto miocardico, stroke.
Per contro si osserva una maggiore percentuale di revisioni rispetto alla protesizzazione totale.
Le indicazioni classiche, molto selettive, sono state codificate nel 1989 da Kozinn e Scott e sono tutt'ora generalmente accettate. Negli ultimi anni però sono stati eseguiti studi che evidenziano come alcune situazioni cliniche non debbano più essere considerate controindicazioni.
Scopo di questo lavoro è di descrivere le attuali indicazioni che si sono diversificate da quelle ipotizzate anni fa.

Parole chiave: protesizzazione monocompartimentale, ginocchio, indicazioni

Summary

Unicompartmental arthroplasty is a valid treatment option for monocompartmental osteoarthritis.
Reduced invasivity, fewer blood transfusion, less post-surgical pain, faster recovery and faster return to active life, lower risk of major complications such as deep vein trombosis, myocardial infarction, stroke, make the UKA an interesting choice.
On the other hand, a higher percentage of revision procedures is observed after UKA compared to total knee arthroplasty.
In 1989 a paper by Kozinn and Scott established strict indications to perform UKA; they are still generally respected, even if in the last years new reports show that some clinical features mustn't be considered contraindications anymore.
The aim of the present paper is to describe the actual indications that are changed over the last years.

Key words: *unicompartmental, arthroplasty, knee, indications*

La protesizzazione monocompartimentale del ginocchio rappresenta una valida soluzione chirurgica, con diversi vantaggi rispetto alla protesizzazione totale: non altera la biomeccanica del ginocchio, non impone la protesizzazione di comparti sani, così come non sacrifica strutture potenzialmente integre come i ligamenti del pivot centrale. Inoltre riduce il traumatismo operatorio, sia per la via di accesso che è mininvasiva, sia perché preserva maggiormente il bone stock. Altri vantaggi sono la migliore propriocezione [1], il sanguinamento post-operatorio che è minimo, il recupero funzionale locale che è più veloce [2] con ridotta ospedalizzazione e più rapido ritorno ad una vita attiva [3].
Mortalità e morbidità sono ridotte con minori complicanze generali quali tromboembolismo, infarto miocardico, stroke [4].
I risultati a lungo termine sono buoni o eccellenti negli studi condotti da diversi autori e con sopravvivenza a 10 anni del 93-98% [5-7].
Va considerato però come il tasso di revisione delle protesi monocompartimentali, rispetto alle protesi totali, sia maggiore in numerose casistiche: i risultati estratti

Indirizzo per la corrispondenza:
Massimo Cattani
Casa di Cura
piazzale Athos Maestri, 5
43100 Parma
massimo.cattani@tiscali.it

dalla analisi di alcuni registri nazionali riportano percentuali di sopravvivenza a 10 anni più ridotte, attorno all' 81-88% [4 8 9].

Tra questi citiamo ad esempio lo studio di Liddle del 2014 in cui si rileva come la percentuale di revisione delle monocompartimentali rispetto alle totali sia di 2,4 volte maggiore [4].

Scopo di questo lavoro è descrivere le indicazioni alla protesizzazione monocompartimentale che sono evolute rispetto a quelle proposte anni fa.

È necessario innanzitutto puntualizzare che la protesizzazione monocompartimentale non deve essere considerata un passaggio temporaneo verso la protesizzazione totale, ma un trattamento alternativo alla stessa, quando vi siano le condizioni necessarie [10].

Nel 1989 Kozinn e Scott [11] pubblicarono un lavoro che proponeva rigide indicazioni per la selezione dei pazienti suscettibili di intervento di protesizzazione monocompartimentale interna.

Secondo questi autori la condizione necessaria è la artrosi anteromediale con contatto osso-osso, oppure la osteonecrosi.

È necessario che a queste condizioni si associno:

- assenza di processo infiammatorio in atto;
- normale spessore cartilagineo nel comparto laterale;
- legamento crociato anteriore e legamento collaterale interno funzionalmente intatti;
- assenza di severa usura patellofemorale;
- età inferiore ai 60 anni;
- livello di attività non elevato;
- assenza di dolore femoro rotuleo o del comparto esterno e assenza di dolore a riposo;
- peso massimo di 82 kg;
- articolarità in flessione maggiore di 90°;
- deficit di estensione inferiore a 5°;
- deformità in varo inferiore a 15° e comunque riducibile.

La presenza di artrosi anteromediale deve essere dimostrata con radiografia in carico in latero-laterale a 30° di flessione, mentre il contatto osso-osso del comparto interno deve essere dimostrato con radiografia in carico in antero-posteriore a 30° di flesso (proiezione di Rosemberg).

La normalità dello spessore cartilagineo del comparto laterale può essere valutata solo con radiografia in valgo-stress o eventualmente artroscopicamente.

La buona funzionalità del LCA può essere dimostrata con radiogrammi in latero-laterale con condili sovrapposti a qualsiasi angolo di flessione; questo tipo di radiologia è più affidabile dell'esame clinico e della RMN.

Infine, l'usura della articolazione patellofemorale può essere valutata con radiogramma assiale di rotula a circa 30° di flessione.

A tutt'oggi questo insieme di indicazioni è ancora accettato e utilizzato da un grande numero di chirurghi del ginocchio.

Numerosi studi più recenti però, hanno evidenziato risultati sovrapponibili a medio e lungo termine, anche eseguendo la protesizzazione senza il rispetto di alcune di queste condizioni.

In particolare si sta rivalutando la importanza della integrità del LCA.

Già Christensen nel 1991 [12] riferisce buoni risultati a distanza di 9 anni in pazienti con insufficienza di LCA e artrosi FTI e trattati con UKA; anche uno studio di Cartier nel 1996 [5] mostra buoni risultati a distanza media di 12 anni.

Hamilton et al. nel 2016 [13], in uno studio retrospettivo su 820 pazienti, hanno dimostrato che "lo stato macroscopico del legamento crociato anteriore non influenza i risultati funzionali a lungo termine".

La motivazione per cui in alcuni pazienti con insufficienza del LCA è possibile eseguire la protesizzazione monocompartimentale va ricercata nella etiopatogenesi della artrosi monocompartimentale stessa.

Infatti questa può essere secondaria ad una rottura del LCA oppure la insufficienza del LCA può essere conseguenza del fenomeno artrosico.

Nel primo caso è la mancanza stessa del crociato a indurre nel tempo la artrosi, che è dovuta principalmente al relativo scivolamento anteriore della tibia rispetto al femore e, sul piano frontale, ad una instabilità rotazionale che porta all'interessamento di tutti e tre i compartimenti: il ginocchio risulterà quindi artrosico e funzionalmente instabile. Ciò si accentua nel caso in cui concomiti anche la rottura del corno posteriore del menisco interno, per la mancanza della azione di "freno" alla traslazione anteriore della tibia del menisco stesso, inoltre alla eventuale associazione con una lesione del punto d'angolo postero mediale e infine da uno slope aumentato [14].

Nel secondo caso la rottura del crociato anteriore segue l'insorgere del fenomeno artrosico: lo squilibrio torsionale condizionato dall'artrosi porta ad uno scivolamento relativo delle spine tibiali verso il condilo esterno con formazione di osteofiti nella gola intercondilica con conseguente rottura del LCA che diventerà gradualmente insufficiente e non funzionale. È la artrosi stessa che "stabilizza" il ginocchio.

Anche verso altre situazioni considerate precedentemente delle controindicazioni vi è oggi un approccio più elastico. L'età avanzata non è più considerata una controindicazione relativa, come proposto da Kozinn e Scott, anzi si è osservato come nell'anziano vi sia miglioramento sia dei risultati che degli score di soddisfazione del paziente [15]. In una recente review anche Howieson e Farrington rilevano come "la letteratura supporti il punto di vista secondo cui

i risultati della protesi monocompartimentale nell'anziano siano buoni, con bassi gradi di morbidità e mortalità e con sopravvivenza dell'impianto a 10 anni del 87,5-98% a seconda delle casistiche" e con risultati migliori rispetto alla protesizzazione totale [16].
Nel paziente giovane è dimostrato che vi sia un aumentato rischio di revisione, sia delle UKA che delle TKA, ed un peggioramento degli outcome scores di valutazione funzionale al decrescere della età al momento dell'impianto [13 14].
Alte richieste funzionali dopo protesizzazione sono sempre state considerate non indicate.
Alcuni recenti lavori del gruppo di Oxford indicano come gli scores siano maggiori nei pazienti a più alta richiesta funzionale e come il tasso di revisione sia inferiore rispetto alla media.
In base a questi dati alti livelli di attività non sarebbero da considerarsi una controindicazione [18].
Anche la obesità è stata considerata una controindicazione alla protesizzazione monocompartimentale, in particolare con BMI>30. Anche in questo caso in diversi studi non sembrano esservi correlazioni dirette tra il peso del paziente e i risultati a distanza [17 19].
La presenza di usura della cartilagine della articolazione patello femorale è quasi costante in soggetti oltre i 60, come rilevato da numerosi studi basati sia su osservazioni sia autoptiche che intraoperatorie che radiologiche [16 20] dimostrando come queste siano in realtà compatibili con una buona funzione del ginocchio.
Vi è inoltre evidenza che la presenza di dolore anteriore preoperatorio non influenzi il risultato finale [21].
Si consideri che la erosione cartilaginea rotulea è prevalentemente a livello della faccetta mediale; dopo l'intervento di protesizzazione interna si riduce il varismo del ginocchio con riduzione dei carichi della faccetta mediale patellare stessa.
Attualmente quindi si tende a non considerare la presenza di usura della femoro-rotulea sul versante mediale o la presenza di dolore anteriore preoperatorio come una controindicazione alla protesizzazione monocompartimentale. Fanno eccezione i casi in cui sia francamente usurata la porzione laterale della rotula.
Gli stati di infiammazione articolare secondari a patologia reumatica rimangono invece una controindicazione assoluta all'intervento, per l'interessamento globale della articolazione.

Bibliografia

1 Isaac SM, Barker KL, Danial IN, et al. *Does arthroplasty type influence knee joint proprioception? A longitudinal prospective study comparing total and unicompartmental arthroplasty*. Knee 2007;14:212.
2 Smith TO, Chester R, Glasgow MM, et al. *Accelerated rehabilitation following Oxford unicompartmental knee arthroplasty: five-year results from an independent centre*. Eur J Orthop Surg Traumatol 2012;22:151.
3 Lombardi Jr AV, Berend KR, Walter CA, et al. *Is recovery faster for mobilebearing unicompartmental than total knee arthroplasty?* Clin Orthop Relat Res 2009;467:1450.
4 Liddle AD, Judge A, Pandit H, et al. *Adverse outcomes after total and unicompartmental knee replacement in 101,330 matched patients: a study of data from the National Joint Registry for England andWales*. Lancet 2014;384:1437-45.
5 Cartier P, Sanouiller JL, Grelsamer RP. *Unicompartmental knee arthroplasty surgery: 10-year minimum follow-up period*. J Arthroplasty 1996;11:782-8.
6 Van der List JP, McDonald LS, Pearle AD. *Systematic review of medial versus lateral survivorship in unicompartmental knee arthroplasty*. Knee 2015. http://dx.doi.org/10.1016/j.knee.2015.09.011.
7 Yoshida K, Tada M, Yoshida H, et al. *Oxford phase 3 unicompartmental knee arthroplasty in Japan - Clinical results in greater than one thousand cases over ten years*. J Arthroplasty 2013;28:168.
8 The New Zealand Joint Registry. *Fourteen Year Report*. January 1999 to December 2012. In. 2013.
9 Niinimaki T, Eskelinen A, Makela K, et al. *Unicompartmental knee arthroplasty survivorship is lower than TKA survivorship: a 27-year Finnish registry study*. Clin Orthop Relat Res 2014;472:1496.
10 Ait Si Selmi T, Murphy C, Bonnin M. *Preoperative planning: what I do before a UKA*. In: *The Young Arthritic Knee, 16 journées lyonnaises de chirurgie du genou.*
11 Kozinn SC, Scott R. *Unicondylar knee arthroplasty*. J Bone Joint Surg Am 1989;71:145-50.
12 Christensen NO. *Unicompartmental prosthesis for gonarthrosis*. *A nine-year series of 575 knees from a Swedish hospital.* Clin Orthop Relat Res 1991:165-9.
13 Hamilton TW, Pistritto C, Jenkins C, et al. *Unicompartmental knee replacement: Does the macroscopic status of the anterior cruciate ligament affect outcome?* The Knee 2016, in press.
14 Bonnin M. *La translation tibiale anterieure en appui monopodal dans les ruptures du LCA 31-38 8èmes jouneees lyonnaises de chirurgie du genou 1995*.
15 Howieson A, Farrington W. *Unicompartmental knee replacement in the elderly: a sistematic review*. Acta Orthop Belg 2015,81:565-71.
16 Lidgren L, Knutson K, Robertsson O. *Swedish Knee Arthroplasty Register: Annual Report 2004*. Lund 2004.
17 Pandit H, Jenkins C, Gill HS, et al. *Minimally invasive Oxford Phase 3 unicompartmental knee replacement: results of 1000 cases*. J Bone Joint Surg Br 2011;93:198-204.
18 Ali A, Pandit H, Liddle AD, et al. *Does activity affects the out-*

come of the Oxford unicompartmental knee replacement? British Association for Surgery of the Knee Annual Meeting. Telford 2015.

19 Murray DW, Pandit H, Weston-Simons JS, et al. *Does body mass index affect the outcome of unicompartmental knee replacement?* Knee 2013; 20:461-5.

20 Berend KR, Lombardi AV, Morris MJ, et al. *Does preoperative patellofemoral joint state affect medial unicompartmental arthroplasty survival? (P204)*. AAOS. San Diego, USA, 2011.

21 Beard DJ, Pandit H, Ostlere S, et al. *Pre-operative clinical and radiological assesment of the patellofemoral joint in unicompartmental knee replacement and its influence on outcome*. J Bone Joint Surg Br 2007;89:602-7.

Giornale Italiano di Ortopedia e Traumatologia
2016;42(Suppl. 1):S163-S165

F. Catani
A. Marcovigi
V. Digennaro
F. Zambianchi

Sruttura complessa di Ortopedia e Traumatologia, Azienda Ospedaliero-Universitaria Policlinico di Modena, Università di Modena e Reggio-Emilia, Modena

Protesi totali PS

PS Total knee Arthroplasty

Riassunto

Il ripristino della normale funzionalità articolare e la risoluzione della sintomatologia dolorosa sono gli obiettivi principali della protesi totale di ginocchio. Le protesi totali PS e CR rappresentano le due tipologie di stabilizzazione in senso anteroposteriore attualmente maggiormente utilizzate.
Sono stati svolti numerosi studi randomizzati e meta-analisi che non hanno però rilevato differenze cliniche o funzionali fra le due tipologie di impianto protesico.
Le protesi a stabilizzazione posteriore determinano risultati clinici sovrapponibili con una più vasta gamma di indicazioni ed una minore difficoltà operatoria legata alla tecnica chirurgica.

Parole chiave: protesi totale di ginocchio, PS, CR, legamento crociato posteriore

Summary

Restoring normal function and relieving pain are the major goals of total knee arthroplasty (TKA). PS and CR arthroprosthesis represent the two most used alternatives in terms of antero-posterior stabilization.
Many RCT studies and Meta-analysis have been performed to define which represents the best surgical choice, but resulting data provide no evidence in support of either side in terms of clinical and functional results.
Posterior stabilized total knee arthroplasty has excellent clinical and functional results but provide a wider range of indications and is less technically demanding.

Key words: *total knee arthroplasty, ps, cr, posterior cruciate ligament*

Introduzione

L'intervento di protesi totale di ginocchio (PTG) rappresenta il gold standard nella terapia dell'artrosi tricompartimentale.
Introdotta inizialmente negli anni '70, rappresenta attualmente uno degli interventi ortopedici maggiormente eseguiti negli Stati Uniti, ed in Italia è al secondo posto fra gli interventi di protesica articolare [1 2].
Negli ultimi 40 anni il numero e la tipologia di impianti presenti sul mercato è aumentato considerevolmente, insieme alle evoluzioni tecniche sia nel design che nei materiali protesici ed all'esperienza chirurgica nel loro utilizzo [1].
Le tipologie di PTG a disposizione del chirurgo ortopedico possono quindi differire per diverse caratteristiche, fra queste la tipologia di stabilizzazione antero-posteriore rappresenta un tema ancora oggi molto dibattuto.
I modelli più utilizzati sono le protesi a conservazione del legamento crociato posteriore (cruciate retaining, CR) e quelle a stabilizzazione posteriore (posterior stabilized, PS), in cui la stabilità in senso anteroposteriore è affidata ad un sistema a spina-camma.
I temi più frequentemente riportati dai sostenitori delle protesi a stabilizzazione posteriore sono l'ottenimento di un miglior arco di movimento (ROM) [3], una maggiore affidabilità nella gestione del "Rollback" femorale ed una maggiore facilità nel bilanciamento legamentoso[4][5], mentre alle protesi CR è riconosciuta una migliore propiocezione post-operatoria [6].

Indirizzo per la corrispondenza:
Marcovigi Andrea
via del Pozzo, 71
41124 Modena
Tel. +39 059 422 4309
Fax. +39 059 422 4313
dott.marcovigi@gmail.com

Nonostante l'elevata quantità di studi volti a determinare i vantaggi legati all'una o all'altra tipologia di protesi, la Letteratura non è ancora stata in grado di fornire risposte univoche, questo si riflette anche su un'elevata variabilità di utilizzo a livello internazionale e nel caso di molti registri protesici l'assenza di discriminazione fra queste due tipologie nei report finali.
A livello italiano, seguendo i dati del registro RIPO dell'Emilia Romagna, le protesi a stabilizzazione posteriore vedono un utilizzo lievemente maggiore e con un trend in aumento negli ultimi anni, passando dal 50,1% del 2000 al 61,6 % del 2014 (contro il passaggio da 47,9% del 2000 al 35,2% del 2014 per le protesi CR); al contrario nei registri britannico e neozelandese emerge come l'utilizzo delle protesi PS si attesti fra il 25% e il 30% mentre le protesi CR siano arrivate a superare il 70% [2 7 8]. Dati simili a quelli del registro RIPO sono stati ottenuti da Nguyen et. Al analizzando l'Orthopedic Research Network (ORN) database (contenente dati da 165 ospedali degli USA). Gli autori affermano come vi sia stato un graduale aumento nell'utilizzo di costrutti postero-stabilizzati a discapito dei costrutti a conservazione del legamento crociato posteriore (LCP), probabilmente a causa della percezione di maggiore facilità di utilizzo durante il bilanciamento legamentoso e la maggior riproducibilità della cinematica articolare [1].

Meta-analisi

Sono state analizzate le 5 più recenti meta-analisi che confrontano protesi PS con protesi CR allo scopo di definire eventuali differenze di outcome post-operatorio.
In una meta-analisi pubblicata nel 2015 Verra et al. Hanno confrontato 20 studi comprendenti 1877 pazienti e 2347 ginocchia senza riscontrare nessuna differenza statisticamente significativa nei risultati clinici, funzionali e radiografici [9].
Jiang et al. hanno analizzato 14 studi randomizzati per un totale di 1453 pazienti, con un minimo di follow-up di 1 anno; nessuna differenza è stata ravvisata negli score clinici, nella cinematica e nel tasso di complicanze (incluso il tasso di revisione) post-operatorie. L'unica differenza riscontrata è un miglior ROM nelle protesi PS, seppure senza influenza sulla clinica [10].
Luo et al. in una meta-analisi di 9 trial clinici randomizzati comprendenti un totale di 1261 ginocchia non hanno determinato nessuna differenza clinica o radiografica, rilevando esclusivamente una differenza subclinica nell'arco di movimento [11].
Un aumentato ROM ed un maggiore grado di flessione nelle protesi PS sono confermati anche nella meta-analisi effettuata da Bercik et. Al che concludono però affermando come il vantaggio sia ridotto e difficilmente clinicamente significativo, dato che entrambe le tipologie di protesi mostrano eccellenti risultati clinici a lungo termine.

Tecnica chirurgica

La tecnica chirurgica della protesi totale di ginocchio postero-stabilizzata è generalmente considerata di maggiore semplicità rispetto a quella della protesi a conservazione del legamento crociato posteriore, in particolare per una minore difficoltà nell'esecuzione del bilanciamento legamentoso; alcuni recenti studi mettono però in discussione questa tesi, affermando la determinazione di un'asimmetria dei gap ossei.
Numerosi studi affermano come il sacrificio del legamento crociato posteriore determini un aumento degli spazi sia in flessione che in estensione in modo simmetrico, ma prima Mihalko et al. [12] e più recentemente Schnurr et al. [13] hanno dimostrato come ad aumentare maggiormente sia lo spazio in flessione e come questi valori siano estremamente variabili e paziente specifici. Kim et al. [14] hanno inoltre mostrato come con la rimozione del LCP possa esservi un aumento degli spazi a livello mediale, potendo determinare una instabilità soprattutto in caso di esecuzione di release a livello delle strutture capsulo-legamentose mediali.
Un vantaggio indubbio dell'utilizzo di costrutti protesici postero-stabilizzati consiste nella possibilità di poter eseguire una resezione tibiale "en bloc" senza timore di ledere il legamento crociato posteriore, questa tecnica è routinariamente utilizzata anche nell'impianto di protesi CR, non tenendo conto però della possibilità di lesioni legamentose con i rischi associati.
Vari studi riportano infatti come l'esecuzione del taglio tibiale senza la preservazione di un'isola ossea posteriore possa portare alla rottura di più del 50% delle fibre del legamento crociato posteriore, valore che può raggiungere il 75% se l'inclinazione posteriore dell'osteotomia oltrepassa i 5°. La perdita di una tale quantità di sostanza può determinare un elevato rischio di instabilità e un aumento del roll-back femorale nel caso di utilizzo di un impianto che basa la propria stabilità antero-posteriore sull'integrità del legamento crociato posteriore [15 16].

Discussione

La scelta fra impianto primario a conservazione o con sacrificio del legamento crociato posteriore è spesso maggiormente legata all'esperienza clinica ed alla formazione del chirurgo più che a reali evidenze scientifiche di superiorità di una o dell'altra tipologia di impianto protesico.
Fra i numerosi studi e meta-analisi effettuate è praticamente impossibile ritrovare evidenze statisticamente significative a favore di uno o dell'altro costrutto, anche se,

come affermato da Verra et al. [9], nelle varie meta-analisi condotte non è stato possibile inserire parametri che possano valutare la migliore propiocettività ottenuta con le protesi CR.
Un altro punto spesso annoverato fra i vantaggi delle protesi PS è quello della minore difficoltà tecnica nell'esecuzione dell'intervento, in particolare nel bilanciamento capsulo-legamentoso; questa difficoltà è però più probabilmente legata all'esperienza del chirurgo con un determinato tipo di impianto, è stato infatti osservato come con la resezione del legamento crociato posteriore si possa determinare una asimmetria degli spazi, che deve essere compensata attraverso il corretto posizionamento della componente protesica, questa asimmetria è inoltre di entità difficilmente prevedibile richiedendo perciò una accurata valutazione del bilanciamento anche in assenza del LCP.
Sebbene i risultati clinici siano molto simili, è infine importante osservare come possano esserci discrepanze riguardo all'indicazione all'utilizzo delle due tipologie di protesi. Luo et al. [11] raccomandano infatti di evitare l'utilizzo di impianti primari CR in caso di deformità sul piano coronale maggiori di 20°, artrite reumatoide e gonartrosi post-traumatica.
Sebbene sia stato dimostrato da Niki et al. [17] come la presenza di artrite reumatoide non determini direttamente un aumento della traslazione posteriore in pazienti portatori di protesi CR, raccomandiamo comunque la scelta di un impianto PS in questi casi per il rischio di alterazione della struttura dei tessuti molli.

Conclusione

Le protesi totali di ginocchio a stabilizzazione posteriore (PS) rappresentano uno strumento efficace e con un ottimo rapporto costo-beneficio per la terapia della gonartrosi. È stato ampiamente dimostrato come i risultati clinici siano sovrapponibili a quelli delle protesi CR, ma rispetto a queste ultime possono vantare una maggiore gamma di indicazioni e minori rischi potenziali sia intra che post-operatori.

Bibliografia

1 Nguyen LC, Lehil MS, Bozic KJ. *Trends in total knee arthroplasty implant utilization*. J Arthroplasty 2015;30:739-42.
2 Registro Regionale di Implantologia Protesica Ortopedica. *Dati complessivi interventi di protesi d'anca, di ginocchio e di spalla in Emilia Romagna 2000-2014*.
3 Harato K, Bourne RB, Victor J. *Midterm comparison of posterior cruciate-retaining versus-substituting total knee arthroplasty using the Genesis II prosthesis: a multicenter prospective randomized clinical trial*. Knee 2008;15:217-21.
4 Conditt MA, Noble PC, Bertolusso R, et al. *The PCL significantly affects the functional outcome of total knee arthroplasty*. J Arthroplasty 2004;19:107-12.
5 Straw R, Kulkarni S, Attfield S, et al. *Posterior cruciate ligament at total knee replacement. Essential, beneficial or a hindrance?* J Bone Joint Surg Br 2003;85:671-74.
6 Swanik CB, Lephart SM, Rubash HE. *Proprioception, kinesthesia, and balance after total knee arthroplasty with cruciate-retaining and posterior stabilized prostheses*. J Bone Joint Surg Am 2004;86:328-34.
7 National Joint Registry 12th Annual Report (2015).
8 The New Zealand Joint Registry Sixteen Year Report (January 1999-December 2014).
9 Verra WC, Boom LG, Jacobs WC, et al. *Similar outcome after retention or sacrifice of the posterior cruciate ligament in total knee arthroplasty: a systematic review and meta-analysis*. Acta Orthop 2015;86:195-201.
10 Jiang C, Liu Z, Wang Y, et al. *Posterior cruciate ligament retention versus posterior stabilization for total knee arthroplasty: a meta-analysis*. PloS One 2016;11:e0147865.
11 Luo SX, Zhao JM, Su W. *Posterior cruciate substituting versus posterior cruciate retaining total knee arthroplasty prostheses: a meta-analysis*. Knee 2012;19:246-52.
12 Mihalko WM, Krackow KA. *Posterior cruciate ligament effects on the flexion space in total knee arthroplasty*. Clin Orthop Relat Res 1999;360:243-50.
13 Schnurr C, Eysel P, König DP. *Is the effect of a posterior cruciate ligament resection in total knee arthroplasty predictable? Int Orthop 2012;36:83-8*.
14 Kim SM, Jang SW, Seo JG. *Comparison of cruciate retaining and PCL sacrificing TKA with respect to medial and lateral gap differences in varus knees after medial release*. J Arthroplasty 2015;30:26-30.
15 Sessa P, Fioravanti G, Giannicola G, et al. *The risk of sacrificing the PCL in cruciate retaining total knee arthroplasty and the relationship to the sagittal inclination of the tibial plateau*. Knee 2015;22:51-5.
16 Liabaud B, Patrick DA Jr, Geller JA. *Is the posterior cruciate ligament destabilized after the tibial cut in a cruciate retaining total knee replacement? An anatomical study*. Knee 2013;20:412-5.
17 Niki Y, Mochizuki T, Momohara S, et al. *Factors affecting anteroposterior instability following cruciate-retaining total knee arthroplasty in patients with rheumatoid arthritis*. Knee 2008;5:26-30.

Giornale Italiano di Ortopedia e Traumatologia
2016;42(Suppl. 1):S166-S171

N. Confalonieri[1]
A. Biazzo[1]
A. Manzotti[2]

[1] Dipartimento di Ortopedia e Traumatologia, ASST G. Pini-CTO, Milano;
[2] Ortopedia e Traumatologia, Ospedale "Luigi Sacco", ASST FBF-Sacco, Milano

La chirurgia mininvasiva computer-assistita nella ricostruzione del ginocchio: stato dell'arte

Navigated "small implants" in knee reconstruction: the current state of the art

Riassunto

L'inizio dell'ultimo secolo è stato caratterizzato da un interesse senza precedenti verso gli approcci meno invasivi nel trattamento della patologia degenerativa del ginocchio. Da diversi anni, molti chirurghi ortopedici hanno sviluppato tecniche meno invasive per la sostituzione protesica del ginocchio, usando piccoli impianti, ed impianti personalizzati nei pazienti giovani e con alte richieste funzionali, riportando risultati brillanti, in alcuni casi superiori alla protesi totale del ginocchio. In ogni caso, possono essere considerati solo degli artisti piuttosto che degli scienziati, con risultati non riproducibili e correlati solo alla loro grande esperienza. Nell'era del computer, dove tutto può essere quantificato, questo non è più accettabile e la condivisione di tecniche standardizzate è indispensabile. Lo scopo di questo articolo è quello di realizzare una review sistematica dello stato dell'arte della chirurgia mininvasiva computer-assistita nel trattamento della patologia artrosica del ginocchio.

Parole chiave: ginocchio, protesi, computer, robot

Summary

The beginning of this last century has ignited unprecedented interest in the new concept of less-invasive approaches to the treatment of knee degenerative diseases. Despite the first attempts of soft tissue sparing with shorter incision approaches, nowadays most surgeons look at compartmental knee resurfacing with the use of small implants as the new customized approach for younger and high performing patients.

Since many years, several surgeons worldwide have developed their personal less-invasive replacement techniques even with brilliant results, even superior to a traditional total knee replacement. However, they can be considered artists rather than scientists with results not reproducible and only correlated usually to one single high volume experience.

In the computer age where everything is quantified and consistent, this situation is no longer acceptable and shared standardized techniques turn out to be mandatory.

It is the purpose of this paper to perform a systematic review of the state-of-the-art of the computer-based approaches applied at the new concept of less-invasive compartmental replacement of the knee using dedicated small implants.

Key words: *knee, prosthesis, computer, robot*

Introduzione

Nelle ultime decadi, sia i chirurghi che le aziende protesiche hanno inteso la chirurgia mininvasiva principalmente come un approccio chirurgico con piccole incisioni, per impiantare le stesse protesi utilizzate con le tecniche tradizionali. Ma riducendo l'accesso chirurgico aumentano i rischi di malallineamento delle componenti protesiche, le sofferenze delle ferite e il possibile danno tissutale a muscoli e nervi (midvastus - subvastus approach). Giulio Bizzozero, un biologo italiano, già agli inizi del secolo scorso aveva classificato i tessuti e le cellule in 3 categorie: riproduci-

Indirizzo per la corrispondenza:
Norberto Confalonieri
Dipartimento di Ortopedia
e Traumatologia, ASST G. Pini-CTO
via Bignami, 1
20126 Milano
Norberto.confalonieri@gmail.com

bili, come la cute e l'endotelio; stabili, come il mesenchima (tendini e legamenti), che guariscono bene con una cicatrice ed, infine; nobili (muscoli e nervi), che non dovrebbero essere danneggiati perché considerati tessuti perenni [1].
A questo scopo è stato ipotizzato che la vera chirurgia mininvasiva dovrebbe comprendere non solo ridotti accessi chirurgici ma anche la preservazione dei tessuti molli e della cinematica articolare, utilizzando nuovi strumenti chirurgici e piccolo impianti, introducendo così il concetto di "chirurgia con risparmio tissutale" (Tissue Sparing Surgery) [2].
Inoltre, nella pratica quotidiana, gli ortopedici si trovano di fronte a quadri artrosici compartimentali, sempre meno a ginocchia completamente distrutte. Devono curare pazienti giovani-adulti, spesso, con artrosi postraumatica o per precedenti chirurgie invasive sui menischi, in pazienti con alte richieste funzionali e sempre meno pazienti nel recupero funzionale. Oggi, la protesi monocompartimentale di ginocchio (PMG) e la protesi femoro-rotulea (PFR) sono tecniche chirurgiche accettate, nel trattamento della patologia artrosica del ginocchio ed hanno lo scopo di sostituire solo il compartimento danneggiato, preservando la fisiologica cinematica, risparmiando osso e tessuti molli [2].
Nonostante che, la maggioranza dei chirurghi ortopedici, ancora, raccomandino la protesi totale di ginocchio (PTG), come la tecnica più sicura ed affidabile, anche nelle patologie monocompartimentali. Molti altri, invece, consigliano i piccoli impianti, perfino in associazione alla ricostruzione ligamentosa [2 3]. È stato, per contro, sottolineato come le PMG, anche se con nuovi e moderni impianti, richiedano grande esperienza e siano meno riproducibili rispetto alla PTG. Questo può essere imputato ad una chirurgia tecnicamente più difficile e complessa, con strumentazione chirurgica ridotta, inappropriate indicazioni chirurgiche e difficoltà nel posizionamento degli impianti protesici, con buoni risultati solo nei centri con alto volume di pazienti [4].
Diversi autori sottolineano come un malallineamento coronale ed uno slope tibiale nelle PMG oltre i 7 gradi, aumenti il rischio di mobilizzazione asettica rispetto a quello delle PTG [5 6]. Inoltre, una eccessiva correzione nel piano coronale è una ben nota causa di fallimento perché sovraccarica il compartimento controlaterale. Tuttavia, negli ultimi anni alcuni ortopedici hanno iniziato a pubblicare dati entusiastici sulle prime serie di PMG nel trattamento della patologia artrosica, utilizzando tecniche compartimentali, sottolineando comunque la necessità di migliorare le tecniche chirurgiche e gli strumentari per garantire la longevità dell'impianto.
La chirurgia computer e robot assistita (CAS), includendo lo strumentario paziente-specifico, ha questo ruolo, ma il loro effetto sui risultati clinici a distanza, sono ancora non significativi. Diversi articoli hanno riportato che il rischio di ipercorrezione è ridotto con la CAS, che fornisce, in tempo reale, informazioni sull'asse degli arti inferiori in tutto il range di movimento, molto utile per i chirurghi meno esperti. Solo alcuni articoli (principalmente su PMG e breve follow-up) riportano differenze statisticamente significative tra la chirurgia navigata e "free-hand" in relazione ad esiti funzionali, sopravvivenza dell'impianto e range of movement. Tuttavia, nel follow-up a medio e lungo termine, nessun chiaro vantaggio è stato confermato per supportare l'uso delle PMG con la CAS [7]. Questo può, in parte, essere giustificato da indicazioni molto selettive, chirurghi poco esperti nella chirurgia monocompartimentale e nell'uso della CAS.
In questa review, gli autori presentano un'analisi dello stato dell'arte, confrontando la loro personale esperienza nella chirurgia protesica computer assistita ed i piccoli impianti [PMG, protesi bi-monocompartimentale di ginocchio (PBG), PMG + PFR, PBG + PFR] con le principali esperienze riportate nella letteratura, per cercare di dare un contributo al dibattito sull'uso dei piccoli impianti, associati alle nuove tecnologie emergenti.

La protesi monocompartimentale di ginocchio computer- e robot-assistita

La CAS offre tre differenti metodiche per migliorare l'allineamento delle componenti protesiche e i risultati chirurgici nelle PMG [8]:

- la tecnica "image-free" utilizzando camere a raggi infrarossi, cioè markers metallici fissati agli arti del paziente (femore e tibia) e un detector per aggiornare intraoperatoriamente un modello anatomico predeterminato in un software e così guidare il taglio osseo per raggiungere un corretto allineamento degli arti;
- tecniche robotiche con braccio robotico semiautomatico che è manipolato delle mani del chirurgo. Al braccio robotico è impedito di muoversi al di fuori di un percorso che viene preventivamente definito da una TC (tomografia computerizzata) preoperatoria e da misurazioni intraoperatorie ottenute con i punti di riferimento ossei;
- lo strumentario paziente-specifico, basato su immagini preoperatorie ottenute mediante TC. Lo strumentario paziente-specifico richiede abilità chirurgiche avanzate, per realizzare una pianificazione preoperatoria mediante un software dedicato, e la necessità di realizzare delle guide di taglio personalizzate, che si adattano intraoperatoriamente alla superficie ossea, per ottenere così il pianificato allineamento dell'impianto protesico.

Nonostante queste tecniche siano disponibili a tutti, ci sono pochi articoli che riportano le esperienze con queste

tecnologie applicate alla PMG. In particolare, ci sono una meta-analisi ed una review sistematica, pubblicate rispettivamente nel 2013 e 2014, entrambe riguardo la navigazione "image-free" applicata alla PMG [8 9]. La meta-analisi di Weber ha analizzato un totale di 258 protesi impiantate con l'ausilio della navigazione e 295 con tecnica tradizionale "free-hand". È così emerso che la navigazione consente un miglior posizionamento dell'impianto protesico ed un miglior risultato funzionale nel follow-up a breve e medio termine, anche se non statisticamente dimostrato [9]. Nair e coll. nel 2014 hanno analizzato una serie innumerevole di studi prospettici e retrospettivi, confrontando la navigazione e la tecnica tradizionale. Gli autori hanno ottenuto le stesse conclusioni dell'articolo precedente in termini di miglior allineamento, ma non hanno trovato nessun vantaggio in termini di sopravvivenza dell'impianto ed esito funzionale. Questo ha sottolineato come la mancanza di una chiara evidenza scientifica dell'utilità della CAS nelle PMG ne ha fortemente limitato il suo utilizzo [8]. Perfino nella nostra esperienza nelle PMG, nonostante l'utilizzo di un software dedicato, siamo stati capaci di dimostrare solo un miglior allineamento degli impianti, senza nessun vantaggio in termini di risultati funzionali e sopravvivenza (Fig. 1) [10]. Comunque, recentemente, in una serie omogenea, a 10 anni di follow-up, confrontando la navigazione e la tecnica tradizionale nelle PMG, Song e coll. hanno riportato un miglior punteggio KSS e WOMAC nel gruppo della navigazione [11].

Le tecnologie robotiche nella PMG sono state introdotte solo di recente, pertanto non sono ancora disponibili risultati a lungo termine. Fino a questo momento nessuno studio ha dimostrato vantaggi in termini di risultati funzionali o sopravvivenza dell'impianto nel follow-up a breve e medio termine paragonato alla tradizionale PMG, nonostante un provato miglior allineamento delle componenti protesiche. Ma, i tempi operatori più lunghi e gli alti costi sono ancora oggetto di dibattito.

La tecnica più discussa nella PMG è la paziente-specifica, con vantaggi clinici e radiologici non dimostrati, anche se realizzata da chirurghi esperti, e con molti dubbi sulla sua reale utilità. Nel 2016, Ollivier e coll. hanno sottolineato che la PMG paziente-specifica richiede buona conoscenza delle tecniche chirurgiche e si basa fondamentalmente solo sulla esperienza del chirurgo che deve accuratamente definire il punto ideale in cui posizionare l'impianto a seconda della morfologia del paziente [12]. Tutto questo suscita molti dubbi sui buoni risultati riportati in letteratura con questa tecnica.

Figura 1. Protesi monocompartimentale laterale in artrosi post-traumatica.

La protesi femororotulea computer- e robot-assistita

Pochi autori in letteratura hanno proposto la CAS nella PFR, supportando i sistemi di navigazione "image-free". Studi sperimentali hanno dimostrato che la resezione computer-assistita della rotula è un approccio realizzabile e che garantisce risultati paragonabili o perfino superiori a quelli ottenuti con le tecniche convenzionali [13]. Nel 2006, Cossey e coll. hanno confermato l'utilità della navigazione nel malallineamento femororotuleo, riportando però un aumento del tempo chirurgico (valore medio 20 minuti) e dei costi [14]. Hernigou e coll. nel 2013 hanno riportato una migliore rotazione trocleare associata a migliori risultati funzionali se paragonata alle tecniche convenzionali, seppur in uno studio con 15 pazienti [15]. Non abbiamo trovato nessun altro studio riguardo le tecniche computerizzate dedicate alla PFR, come ad esempio la chirurgia robotica o la strumentazione paziente-specifica, nonostante alcuni autori abbiamo ipotizzato che la PFR isolata sia la scelta ideale per lo sviluppo di tecniche personalizzate.

La chirurgia computer e robot-assistita nelle protesi bi-monocompartimentali di ginocchio

La preservazione dei legamenti crociati nella PTG è stata presa in considerazione nei primi impianti non a cerniera fin dal 1960. Al contrario, non abbiamo trovato nessuno studio che riporti l'associazione della CAS e delle PBG, eccetto 3 studi pubblicati da noi nel 2005, 2008 e 2009 [2 16 17]. Secondo i nostri risultati, la navigazione può essere un valido strumento per evitare la più commune complicazione intraoperatoria nelle tradizionali PBG. Infatti, nel 12% dei nostri casi realizzati senza l'ausilio della CAS, abbiamo avuto una frattura intraoperatoria delle spine tibiali durante il posizionamento delle componenti protesiche, verosimilmente correlata alla eccessiva tensione sul legamento crociato anteriore a causa sia di uno sbilanciamento degli spazi in flesso-estensione sia di una alterata linea articolare (Fig. 2). Non siamo stati in grado di reperire nessun altro studio che tratta della relazione tra PBG e chirurgia robotica o strumentazione paziente-specifica.

Figura 2. Osteosintesi delle spine tibiali anteriori in protesi bi-monocompartimentale computer-assistita.

La protesi femoro-rotulea e monocompartimentale computer- e robot-assistita

L'associazione della PMG e PFR è uno dei temi emergenti in questi anni. In letteratura sono stati riportati risultati paragonabili alla PTG ma con significative ridotte perdite ematiche. Al congresso ESSKA di Ginevra nel 2012 abbiamo riportato la nostra esperienza con le PMG + PFR ad un follow-up minimo di 4 anni e limitato a 21 casi. Abbiamo eseguito 3 PMG laterali + PFR e 19 PMG mediali + PFR. Il design della PFR è stato realizzato in accordo con la morfologia della troclea femorale utilizzando sia impianti "inlay" che "onlay". In 3 pazienti sono state impiantate componenti femorali anallergiche ed una componente tibiale completamente in polietilene. Lo studio si basava sull'utilizzo della CAS per verificare un corretto allineamento femoro-rotuleo e degli arti inferiori, supponendo che tale impianto potesse raggiungere risultati funzionali paragonabili ad una PTG navigata e con conservazione del crociato anteriore. Ogni singolo caso è stato confrontato con un corrispondente caso sottoposto ad una PTG navigata e con conservazione del crociato posteriore. I criteri di accoppiamento erano: sesso, età, range of motion preoperatorio e grado di artrosi. Tutti i pazienti sono stati valutati con le scale Western Ontario and McMaster Universities Osteoarthritis Index (WOMAC) e Knee Society Score (KSS). Tutte le ginocchia sono state valutate radiograficamente utilizzando lo stesso protocollo radiologico. Non abbiamo registrato nessuna complicazione intraoperatoria, nessuna revisione e nessuna differenza statisticamente significativa nella degenza ospedaliera. Al follow-up finale, nessuna differenza statisticamente significativa è stata osservata secondo il KSS tra i due gruppi. Per quanto riguarda il WOMAC invece il gruppo delle PMG + PFR ha ottenuto migliori risultati senza differenze per quanto riguarda l'allineamento.

La protesi bi-monocompartimentale + femoro-rotulea (trimonocompartimentale) computer- e robot-assistita

Questa può essere considerata come la più estrema indicazione chirurgica nell'ambito della nuova filosofia della

sostituzione compartimentale che rimpiazza la protesi totale monoblocco del ginocchio con 3 differenti impianti: femoro-rotuleo + compartimento mediale e laterale risparmiando entrambi i legamenti crociati.
Fino ad oggi nessuno studio è stato pubblicato e noi possiamo solo illustrare la nostra personale esperienza. Nella nostra tecnica chirurgica la navigazione ci consente di ripristinare il corretto allineamento degli arti, sostituendo per primo il compartimento femorotibiale più danneggiato (mono mediale per il varo e laterale per il valgo). Il ripristino della linea articolare è quindi raggiunto con il comparto femorotibiale controlaterale. Infine il tracking femoro-rotuleo è verificato tramite un software dedicato.
Dal 2010, abbiamo impiantato 12 protesi tri-compartimentali (Fig. 3) (9 uomini e 3 donne) con un follow-up medio di 22,8 mesi ed un'età media di 46 anni (range: 28-54).

Figura 3. Protesi tri-monocompartimentale.

L'indicazione principe che ci ha portato a questa decisione è stata l'artrosi post-traumatica del giovane-adulto. Un caso di artrosi primaria tricompartimentale, in una giovane paziente, affetta da morbo di Parkinson, perché conservando i crociati, non si ha l'effetto della somatoagnosia, cioè la perdita sensoriale di una parte del corpo, che aggrava la patologia neurologica di base. Al follow-up medio di 22,8 mesi, nessun impianto è stato revisionato e non è stata riportata nessuna complicazione maggiore intra- e post-operatoria. Il punteggio medio WOMAC era 1,9 per il dolore, 0.6 per la rigidità e 4,8 per la funzionalità; il punteggio medio KSS era 84,6 e 86,3 per la valutazione funzionale, senza differenze statisticamente significative rispetto al gruppo controllo delle PTG.

Conclusioni

I cambiamenti demografici dei pazienti con artrosi del ginocchio, includendo pazienti giovani, attivi e con alte richieste funzionali, rappresentano uno stimolo verso la chirurgia conservativa, come la chirurgia di rivestimento compartimentale. Negli ultimi anni infatti le tecniche mininvasive per il trattamento della patologia artrosica del ginocchio continuano ad evolversi verso il concetto di "chirurgia con risparmio tissutale" [2].
Diversi chirurghi hanno sottolineato come la curva di apprendimento sia notevole per queste procedure chirurgiche e la presenza di strumentazioni avanzate, in teoria, potrebbe agevolare la protesizzazione compartimentale del ginocchio attraverso piccole incisioni e minima resezione ossea. Con l'aumentare del numero di compartimenti che devono essere sostituiti aumenta di pari passo anche la difficoltà, rendendo indispensabile l'ausilio di strumentazioni sofisticate [18].
Nell'era dei computer, sono state proposte diverse tecnologie con lo scopo di standardizzare queste complesse procedure chirurgiche, e ridurre così anche la curva di apprendimento per i chirurghi meno esperti. Fin dall'inizio degli anni 2000, la CAS è stata applicata alla PTG e più tardi anche alla PMG. Solo recentemente è stata riportata una più alta sopravvivenza degli impianti utilizzando la CAS associata alla PTG in pazienti giovani [19]. Invece per quanto riguarda l'uso della CAS nei piccoli impianti, fino ad ora non sono stati pubblicati articoli attestanti questi ipotetici vantaggi clinici. Olliver e coll. hanno confermato che utilizzando la strumentazione paziente-specifica nelle PMG, solo chirurghi esperti possono trarre vantaggio da questa tecnologia, sottolineando la sua inutilità nelle mani di chirurghi inesperti [18].
A dimostrazione di ciò, al follow-up breve, in letteratura c'è solo un articolo che dimostra risultati clinici superiori nei piccoli impianti associati alla CAS rispetto alla tecni-

ca tradizionale; inoltre abbiamo trovato due metanalisi che riportano un evidente miglior allineamento dell'impianto nella PMG navigata ma nessun vantaggio clinico o di sopravvivenza dell'impianto [8 9]. Solo nel 2016, Song e coll. hanno riportato punteggi KSS e WOMAC superiori nella PMG navigate rispetto alla tecnica convenzionale nel follow-up a 10 anni [11]. Recentemente Watanabe ha riportato buoni risultati utilizzando la chirurgia robotica nelle PMG e PBG, confermando l'importanza della naturale cinematica del ginocchio che viene invece alterata nella PTG [20].

Fin dall'inizio di questo secolo sono stati fatti diversi tentativi per migliorare i designs delle PTG, ma noi riteniamo che l'idea più rivoluzionaria sia quella di creare impianti di rivestimento personalizzati e che vadano a sostituire solo il compartimento danneggiato, preservando così la naturale biomeccanica del ginocchio. Questo non può essere ottenuto solo mediante un miglioramento degli impianti protesici ma anche grazie alle tecnologie emergenti, che rendono gli atti del chirurgo standardizzati e riproducibili, garantendo un continuo feed-back. Senza questi ausilii, questa rivoluzionaria idea di impianti personalizzati e mininvasivi sarà riservata solo alle mani di esperti chirurghi, che saranno considerati più artisti che scienziati.

Bibliografia

1. Mazzarello P, Calligaro AL, Calligaro A. *Giulio Bizzozero: a pioneer of cell biology*. Nat Rev Mol Cell Biol 2001;2:776-81.
2. Confalonieri N, Manzotti A, Cerveri P, et al. *Bi-unicompartmental versus total knee arthroplasty: a matched paired study with early clinical results*. Arch Orthop Trauma Surg 2009;129:1157-63.
3. Parratte S, Ollivier M, Lunebourg A, et al. *Long-term results of compartmental arthroplasties of the knee: Long term results of partial knee arthroplasty*. Bone Joint J 2015;97-B:9-15.
4. Badawy M, Espehaug B, Indrekvam K, et al. *Higher revision risk for unicompartmental knee arthroplasty in low-volume hospitals*. Acta Orthop 2014;85:342-7.
5. Hamilton WG, Ammeen D, Engh CA Jr, et al. *Learning curve with minimally invasive unicompartmental knee arthroplasty*. J Arthroplasty 2009;25:735-40.
6. Hernigou P, Deschamps G. *Posterior slope of the tibial implant and the outcome of unicompartmental knee arthroplasty*. J Bone Joint Surg Am 2004;86-A:506-11.
7. Müller M, Matziolis G, Falk R, et al. *The bicompartmental knee joint prosthesis Journey Deuce: failure analysis and optimization strategies*. Orthopade 2012;4:894-904.
8. Nair R, Tripathy G, Deysine GR. *Computer navigation systems in unicompartmental knee arthroplasty: a systematic review*. Am J Orthop (Belle Mead NJ) 2014;43:256-61.
9. Weber P, Crispin A, Schmidutz F, et al. *Improved accuracy in computer-assisted unicondylar knee arthroplasty: a meta-analysis*. Knee Surg Sports Traumatol Arthrosc 2013;21:2453-61.
10. Manzotti A, Cerveri P, Pullen C, et al. *Computer-assisted unicompartmental knee arthroplasty using dedicated software versus a conventional technique*. Int Orthop 2014;38:457-63.
11. Song EK, N M, Lee SH, et al. *Comparison of outcome and survival after unicompartmental knee arthroplasty between navigation and conventional techniques with an average 9-year follow-up*. J Arthroplasty 2016;31:395-400.
12. Ollivier M, Parratte S, Lunebourg A, et al. *The john insall award: no functional benefit after unicompartmental knee arthroplasty performed with patient-specific instrumentation: a randomized trial*. Clin Orthop Relat Res 2016;474:60-8.
13. Fu C, Wai J, Lee E, et al. *Computer-assisted patellar resection for total knee arthroplasty*. Comput Aided Surg 2012;17:21-8.
14. Cossey AJ, Spriggins AJ. *Computer-assisted patellofemoral arthroplasty: a mechanism for optimizing rotation*. J Arthroplasty 2006;21:420-4.
15. Hernigou P, Flouzat-Lachaniette CH, Delblond W, et al. *Computer-assisted navigation in patellofemoral arthroplasty: a new technique to improve rotational position of the trochlea*. HSS J 2014;9:118-22.
16. Confalonieri N, Manzotti A, Montironi F, et al. *Tissue sparing surgery in knee reconstruction: unicompartmental (UKA), patellofemoral (PFA), UKA + PFA, bi-unicompartmental (Bi-UKA) arthroplasties*. J Orthop Traumatol 2008;9:171-7.
17. Confalonieri N, Manzotti A. *Mini-invasive computer assisted bi-unicompartimental knee replacement*. Int J Med Robot 2005;1:45-5.
18. Ollivier M, Parratte S, Lunebourg A, et al. *Reply to the letter to the Editor: The John Insall Award: no functional benefit after unicompartmental knee arthroplasty performed with patient-specific instrumentation: a randomized trial*. Clin Orthop Relat Res 2016;474:274-5.
19. De Steiger RN, Liu YL, Graves SE. *Computer navigation for total knee arthroplasty reduces revision rate for patients less than sixty-five years of age*. J Bone Joint Surg Am 2015;97:635-42.
20. Watanabe T, Abbasi AZ, Conditt MA, et al. *In vivo kinematics of a robot-assisted uni- and multi-compartmental knee arthroplasty*. J Orthop Sci 2014;19:552-7.

Giornale Italiano di Ortopedia e Traumatologia
2016;42(Suppl. 1):S172-S174

E. Sabetta
C. Ferraù
G. Gazzotti

Struttura Complessa Ortopedia e Traumatologia - I.R.C.C.S. Azienda Ospedaliera di Reggio Emilia - Arcispedale Santa Maria Nuova

Chirurgia artroscopica di caviglia

Arthroscopic treatment of the ankle

Riassunto

L'artroscopia di caviglia permette il trattamento ottimale di diversi quadri patologici articolari ed extra-articolari. Il conflitto tibio-astragalico, causato da osteofiti anteriori e posteriori a livello della tibio-tarsica e la presenza di corpi mobili intra-articolari o ossicles dolenti, sono una condizione frequente soprattutto in giovani sportivi in conseguenza di microtraumatismi ripetuti. Il trattamento mediante artroscopia prevede la rimozione della causa del conflitto, senza limitazioni al carico e la mobilizzazione precoce nel post-operatorio. Altre condizioni articolari abbastanza diffuse sono le lesioni condrali o osteocondrali dell'astragalo. Fondamentale è la RMN per una corretta diagnosi preoperatoria. In questi casi, a seconda del difetto condrale esistono diverse opzioni di trattamento: dalla semplice pulizia e/o perforazioni all'utilizzo di innesto di condrociti.

Parole chiave: artroscopia caviglia, conflitto, lesioni condrali

Summary

Arthroscopy of the ankle allows to treat various pathological articular and extra-articular diseases. The conflict tibio-talar caused by anterior and posterior osteophytes at the level of the tibio-tarsal joint and the presence of intra-articular loose bodies or syntomatic ossicles are a frequent painful condition especially in young sportsmen after repeated microtrauma. Treatment by arthroscopy involves the removal of the fragment because of the conflict without limitation load and early mobilization postoperatively. Other fairly common joint condition are chondral or osteochondral lesions of the talus above. MRI is essential for a correct preoperative strategy. In these cases, depending on the chondral defect, there are several treatment options: from simple cleaning and/or perforations to the use of chondrocytes graft.

Key words: *ankle arthroscopy, impingement, chondral lesion*

La chirurgia artroscopica della caviglia consente il trattamento di diversi quadri patologici e degenerativi della tibio-tarsica, articolari, periarticolari o extra-articolari. Il conflitto anteriore e posteriore della caviglia, le tendiniti e le lesione osteocartilaginee articolari sono le manifestazioni cliniche più frequenti.
Tra i vai quadri patologici sono da annoverare gli osteofiti che nella tibiotarsica causano limitazione funzionale e dolore, le ossificazioni periarticolari (ossicles), corpi mobili, lesioni cistiche, le tendiniti e infine i difetti osteocondrali [1-3].

Osteofiti

Possono essere conseguenza di microtraumatismi ripetuti o inseriti in quadro artrosico primitivo o secondario della caviglia. Sono frequenti in calciatori e danzatori [4]. Nel conflitto tibio-astragalico anteriore appaiono più frequentemente come

Indirizzo per la corrispondenza:
Ettore Sabetta
Struttura Complessa Ortopedia e Traumatologia - I.R.C.C.S. Azienda Ospedaliera di Reggio Emilia - Arcispedale Santa Maria Nuova
sabetta.ettore@asmn.re.it

prominenze a becco dell'epifisi tibiale anteriore sul margine articolare. Non di rado possono associarsi analoghe formazioni sul versante contrapposto dorsale dell'astragalo. Altre localizzazioni meno frequenti sono antero-laterale tra malleolo peroneale e astragalo e sul margine anteriore del malleolo interno [5]. Nel conflitto posteriore riguardano il versante posteriore della tibio-tarsica. La clinica è caratterizzata da dolore e flogosi a livello del conflitto con limitazione articolare. Possono essere causa di pseudoblocchi articolari. La diagnosi è radiologica. In proiezione laterale, l'angolo tra estremo distale anteriore della tibia e astragalo si riduce a meno di 60°. La TC permette una migliore definizione del conflitto [6]. Il trattamento prevede l'asportazione per via artroscopica del tessuto cicatriziale e infiammatorio che può invadere i recessi articolari e in un secondo momento l'osteofita [7 8]. Nell'immediato postoperatorio il paziente può precocemente mobilizzare la caviglia. Il carico completo è concesso dopo pochi giorni, appena ridotto il dolore.

Corpi mobili e ossificazioni periarticolari (ossicles)

I corpi mobili sono generalmente conseguenza di un trauma o di microtraumi ripetuti della caviglia [9-11]. Meno frequentemente sono la manifestazione clinica della osteocondromatosi ereditaria multipla. La clinica è variabile a seconda del numero e delle dimensioni dei corpi mobili, liberi o peduncolati. Possono essere asintomatici se rimangono adesi allo strato sinoviale oppure causare blocchi o pseudoblocchi con dolore, versamenti articolari se si distaccano dalla sinoviale e rimangono liberi in articolazione [12]. L'esame strumentale gold standard è la RMN per definire il numero dei corpi liberi e la loro localizzazione. Il trattamento artroscopico prevede la rimozione dei corpi mobili. L'accesso può essere anteriore o posteriore a seconda della loro localizzazione; se i corpi mobili sono molteplici, è consigliabile a fine intervento fare un controllo con amplificatore di brillanza per accertarne la completa asportazione. Nel post-operatorio sono concessi carico e mobilizzazione precoce.

Gli Ossicles sono frammenti osteo-condrali inglobati nei tessuti capsulo-legamentosi periarticolari. L'eziologia è dibattuta: possono essere causati da una frattura da avulsione dovuta a trazione dei legamenti della caviglia, oppure derivanti da ossa accessorie (os subtibiale, os subfibulare, os trigonum) e/o nucleo di accrescimento non fuso. Sono più frequenti sul versante esterno della caviglia. Generalmente asintomatici, possono risultare dolenti alla palpazione e alle manovre in stress (inversione/eversione) della caviglia. Il trattamento è chirurgico quando quello conservativo è fallito. Se ne consiglia l'asportazione mediante trattamento artroscopico [13].

Lesioni cistiche

Possono essere cisti sinoviali subcondrali o subarticolari. Spesso associate a condromalacia della cartilagine che le ricopre e possono comunicare con l'articolazione [14]. L'eziologia è multifattoriale: traumatica, circolatoria o degenerativa. Oltre la radiografia, che mostra una lesione radiolucente con orletto sclerotico, la RMN fornisce utili indicazioni sulle dimensioni, sul contenuto della cisti e sulle caratteristiche della cartilagine soprastante. La clinica è legata alle dimensioni della lesione (variabile da pochi mm a 4 cm di diametro). Quelle piccole sono generalmente asintomatiche, quelle più grandi si manifestano con dolore intermittente, esacerbato dall'attività fisica. Il trattamento chirurgico è indicato solo nelle forme sintomatiche. Prevede la pulizia della cisti, perforazione della parete e del circostante osso sclerotico. Nei difetti più grandi la cavità deve essere riempita con innesti di osso autologo o sostituti. A seconda della localizzazione della lesione il trattamento potrebbe non essere completamente artroscopico, in questo caso si deve praticare un accesso transmalleolare [15]. Il trattamento postoperatorio prevede la mobilizzazione immediata e il carico progressivo dopo 4-6 settimane dall'intervento.

Tendiniti

Sono fra le cause di dolore peri-/extra-articolare. Generalmente riguardano il comparto posteriore: postero-medialmente la tendinite del flessore lungo dell'alluce e in regione posteriore la tendinopatia inserzionale dell'Achille (Haglund). La tendinite del flessore lungo alluce è generalmente correlata all'attività fisica, esacerbata nella flessione dorsale e nei movimenti dell'alluce. Nella tendinite achillea il dolore è evocato dalla flessione plantare. Rx e RMN sono gli esami diagnostici da eseguire. Nel morbo di Haglund la tecnica artroscopica prevede l'asportazione dell'angolo superiore del calcagno eseguendo contemporaneamente la bursectomia e il debridement del tendine d'Achille.

Lesioni condrali

Possono essere di origine traumatica (trauma acuto o microtrauma ripetuto) [16]. La classificazione di Outerbridge è la più utilizzata (4 gradi). A seconda delle caratteristiche della lesione (estensione,profondità) e delle richieste funzionali del paziente, esistono diversi trattamenti. In artroscopia si regolarizza la cartilagine lesionata limitandosi al tessuto francamente patologico. In presenza di aree di

esposizione ossea subcondrale si possono utilizzare diverse tecniche di stimolazione midollare al fine di indurre la formazione di tessuto fibrocartilagineo di riparazione: microfratture, condroabrasioni e perforazioni.
Le lesioni osteocondrali dell'astragalo sono il capitolo più cospicuo e studiato. Ne fanno parte le fratture transcondrali, l'osteocondrite dissecante, le fratture della cupola astragalica, le fratture a fiocco e le fratture osteo-condrali. L'eziologia è generalmente traumatica [17]. Nell'osteocondrite dissecante idiopatica invece la causa non è conosciuta, esistono diverse teorie: traumatica, ischemica, difettosa ossificazione, genetica a cui si associano diversi fattori di rischio: ormonali, assunzione di steroidi, dipendenza da alcol [18]. La localizzazione può essere postero-mediale (più profonde, a coppa, da forze di inversione/rotazione interna sul piede plantar-flesso), antero-laterali (poco profonde, a wafer, da forze in inversione con il piede dorsi-flesso). La sintomatologia quando presente causa dolore, versamenti, blocchi e sensazioni di cedimento. La radiografia con proiezione frontale, laterale e obliqua è necessaria, ma l'esame gold standard per definire meglio localizzazione-estensione è la RMN. La classificazione Cheng/Ferkel/Applegate è la più utilizzata. Il trattamento artroscopico è indicato nelle fibrillazioni, fissurazioni condrali e consiste nella regolarizzazione artroscopica con motorizzato o radiofrequenze. Nelle lesioni con flap condrale, esposizione ossea e presenza di frammento libero è indicata l'asportazione del frammento e/o la sua reinserzione se la lesione è acuta e il frammento è di grandi dimensioni. In caso contrario la pulizia del letto lesionale con microfratture o perforazioni [19 20].

Gli insuccessi

Risultati peggiori nelle lesioni condrali estese, in pz giovani con elevate richieste funzionali. Le perforazioni e microfratture hanno rivelato nel tempo un deterioramento del risultato clinico. L'artrofibrosi e la presenza di lesioni degenerative associate sono altre cause di insuccesso. L'artrofibrosi è responsabile di un conflitto fibroso doloroso che molto spesso si risolve con una nuova pulizia artroscopia. Nei casi di insuccesso può essere indicato il trapianto osteocondrale o di condrociti autologhi [21 22].

Bibliografia

1 Sabetta E. *Fratture articolari*. In: Branca A, Zini R (Eds.). Artroscopia di caviglia. Milano: Springer 2004, pp. 169-85.

2 Pellacci F (Ed.). Chirurgia artroscopica dell'arto inferiore. Fidenza: Mattioli 2005.

3 Sabetta E, Ferraù C. *Patologia della tibio-tarsica*. Atti XIX Corso Teorico-Pratico di Chirurgia Artroscopica. Bologna, 16-20 Febbraio 2004. Torino: Minerva Medica Torino 2004, pp. 95-8.

4 Stoller SM. *A comparative study of the frequency of anterior impigement exostosis of the ankle in dancer and no dancer*. Foot Ankle int 1984; 4:201-3.

5 Ferkel RD. *Arthroscopy of the ankle and foot*. In: Mann RA, Coughlin M. *Surgery of the foot and the ankle*. 6th ed St Luis: C.V.Mosby, 1993 pp. 1277-1231.

6 Barnerian WS, Hecht PJ, Wapner KI et al. *Morphology of tibiotalar osteophytes in anterior ankle impingement*. Foot Ankle Int 2001;22:313-7.

7 Rasmussen S, Hjorth J. *Arthroscopic treatment of impingement of the ankle reduces pain and enhances function*. Scand J Med Sci Sport 2002;12:69-72.

8 Tol JL, Verheyen CPPM, van Dijk CN. *Artgroscopic treatment of anterior impingement of the ankle*. J Bone Joint Surg Br 2001:83:9-123.

9 Sabetta E. *Artroscopia e fratture della tibio-tarsica*. In: Pellacci F (Ed.). *Chirurgia artroscopica dell'arto inferiore*. Fidenza: Mattioli 2005, sez. II- cap. C1, pp. 1-15.

10 Sabetta E, Ferraù C, Bertoldi E. *Artroscopia e fratture della tibio-tarsica*. In: Randelli P, Mazzola C, Adravanti P (Eds.). *Artroscopia base ed avanzata*. Roma: CIC Edizioni Internazionali 2013, pp 745-52.

11 Sabetta E, Scaravella E. *Il ruolo dell'artroscopia in acuto e negli esiti. In: Le fratture del pilone tibiale*. Roma: CIC Edizioni Internazionali 2015.

12 Bianchi S, Martinoli C. *Detection of loose bodies in joint*. Radiol Clin North Am 1999;37:679-90.

13 Coughlin MJ, Mann RA. *Chirurgia del piede e della caviglia*. Verduci, Roma 2001.

14 Koulalis D, Schultz W. *Massive intraosseous ganglion of the talus: reconstruction of the articular surface of the ankle joint*. Arthroscopy 2000;16:E14.

15 Ogilvie-Harris DJ, Sarrosa EA, *Arthroscopic treatment of post traumatic cyst of the talus*. Arthroscopy 2000;16:197-201.

16 Sabetta E, Ferraù C. *Patologia osteo-condrale della tibio-tarsica*. In: Pellacci F (Ed.). *Chirurgia artroscopica dell'arto inferiore*. Fidenza: Mattioli 2005, sez. II- cap. B3, pp. 1-12.

17 Takao M, Ochi M, Naito K, et al. *Arthroscopic drilling for chondral, subchondral, and combined chondral-subchondral lesions of talar dome*. Arthroscopy 2003;19:524-30.

18 Schimmer RC, Dick W, Hintermann B. *The role of ankle Arthroscopy in the treatment strategies of osteochondritis dissecans lesion of the talus*. Foot Ankle Int 2001;22:895-900.

19 Shuman L, Struijs PAA, van Dijk CN. *Arthroscopic treatment for osteochondral defects of the talus*. J Bone Joint Surg Br 2002;84:364-8.

20 Robinson DE, Winson IG, Harries WJ, et al. *Arthroscopic treatment of ostehecondral lesions of the talus*. J Bone Joint Surg Br 200;85:989-93.

21 Al Shaikh RA, Chou LB, Mann JA, et al. *Autologous Osteochondral grafting for talar cartilage defects*. Foot Ankle Int 2002;23:381-9.

22 Gautier E, Kolker D, Jakop RP. *Treatment of cartilage defects of the talus by autologous osteochondral grafts*. J Bone Joint Surg Br 2003;84:237-44.

Giornale Italiano di Ortopedia e Traumatologia
2016;42(Suppl. 1):S175-S179

G. Gasparini
R. Russo
S. Pinto
O. Galasso

*Cattedra di Ortopedia e Traumatologia
Università degli Studi Magna Graecia,
Catanzaro*

Innesti condrali e osteocondrali: la caviglia

Chondral and osteochondral grafts: the ankle

Riassunto

Il trattamento di scelta delle lesioni osteocondrali dell'astragalo è incruento, e prevede l'associazione di immobilizzazione, scarico, fisioterapia e terapia farmacologica (per via sistemica od intraarticolare). Il trattamento chirurgico è riservato alle lesioni sintomatiche resistenti al trattamento incruento. Per lesioni di piccole dimensioni sono indicate le tecniche di stimolazione midollare che inducono la formazione di fibrocartilagine. Le lesioni più ampie possono essere gestite sia mediante innesti osteocondrali autologhi prelevati dal ginocchio omolaterale, sia con i condrociti autologhi espansi in vitro, sia utilizzando matrici tridimensionali (come tali o con condrociti autologhi o con cellule staminali autologhe o con fattori di crescita); queste tecniche inducono la formazione di cartilagine simil-ialina. Gli innesti osteocondrali di banca rappresentano un'ulteriore alternativa, attualmente meno diffusa.

Parole chiave: lesioni osteocondrali, astragalo, cartilagine, riparazione, innesto

Summary

Ostechondral lesions of the talus usually requires conservative treatment, including the association of immobilization, non-weight bearing, physiotherapy and systemic or intraarticular drug administration. For symptomatic lesions, unresponsive to conservative treatment, surgery is needed. The primary treatment strategy for small lesions is bone marrow stimulation, leading to fibrocartilagineous tissue formation thus filling the defect. Replacement strategies have been developed for larger lesions including autologous osteochondral grafts harvested from the ipsilateral knee, autologous cultured chondrocytes and scaffolds (implanted alone or in association with autologous chondrocytes and/or autologous stem cells and/or growth factors); these techniques produce hyalin-like cartilage. Osteochondral allografts represent less popular surgical options.

Key words: *Osteochondral lesion, talus, cartilage, repair techniques, graft*

L'astragalo è ricoperto per il 60% di cartilagine che raggiunge il suo massimo spessore a livello delle "spalle" talari. Le lesioni osteocondrali dell'astragalo rappresentano il 4% del totale. Quelle mediali sono più frequenti e di maggiori dimensioni rispetto alle laterali, sembrano presentare una migliore prognosi, sono di norma posteriori, morfologicamente presentano una forma a scodella e maggiore profondità e sono causate da traumi in inversione. Le lesioni laterali sono causate da traumi in estensione, sono generalmente anteriori e superficiali e comportano più frequentemente la dislocazione del frammento. Tra le possibili cause di lesione sono riportate: osteonecrosi, vasculopatie, traumi acuti o microtraumi ripetuti, fattori endocrini o metabolici, degenerazione articolare, malallineamento articolare e predisposizione genetica. Più dell'85% dei pazienti riferisce un trauma.
Le lesioni asintomatiche o paucisintomatiche in età pediatrica tendono alla riso-

Indirizzo per la corrispondenza:
Raffaella Russo
Clinica Ortopedica e Traumatologica
Università degli Studi Magna Graecia
viale Europa Germaneto
88100 Catanzaro
raffaella.russo.md@gmail.com

luzione spontanea, possibilità, questa, infrequente nell'adulto. Il trattamento in prima istanza è conservativo, basato su immobilizzazione, scarico, fisioterapia e terapia farmacologica (per via sistemica od intraarticolare), eventualmente in associazione. La principale controindicazione al trattamento conservativo è rappresentata dalle lesioni acute con frammento mobile, indipendentemente dall'età del paziente; tali lesioni richiedono la fizzazione del frammento con mezzi di sintesi riassorbibili. Il trattamento cruento, le cui opzioni sono molteplici (Fig. 1), è indicato per le lesioni sintomatiche refrattarie al trattamento conservativo. Per lesioni di dimensioni inferiori a 15 mm è possibile ricorrere alle tecniche di stimolazione midollare (perforazioni secondo Pridie e microfratture secondo Steadman) eventualmente integrate con gel piastrinico (PRP) e/o cellule staminali autologhe (cellule mononucleate midollari: CMM). Queste procedure hanno in comune l'obiettivo di indurre la formazione di fibrocartilagine; la minore resistenza meccanica di tale tessuto ne limita l'indicazione a lesioni di piccole dimensioni. Per lesioni che superino i 15 mm si può ricorrere ad innesti osteocondrali autologhi; si tratta di una procedura che nello stesso tempo chirurgico prevede l'impianto a livello del difetto talare di un tassello osteocondrale prelevato da zone di non carico del ginocchio omolaterale. Tale tecnica presenta buoni risultati a lungo termine, ma è gravata da morbilità a livello del sito donatore. Per ovviare a ciò sono state proposte alcune metodiche di medicina rigenerativa, comprendenti sia l'innesto di condrociti autologhi espansi in vitro sia l'impiego di matrici tridimensionali (utilizzate come tali o con condrociti autologhi o con cellule staminali autologhe o con fattori di crescita) che hanno il fine comune di indurre la proliferazione di un tessuto simil-ialino. Per lesioni di dimensioni superiori ai 30 mm gli innesti osteocondrali di banca rappresentano un'ulteriore alternativa terapeutica di limitato impiego e scarsamente supportata dalla letteratura.

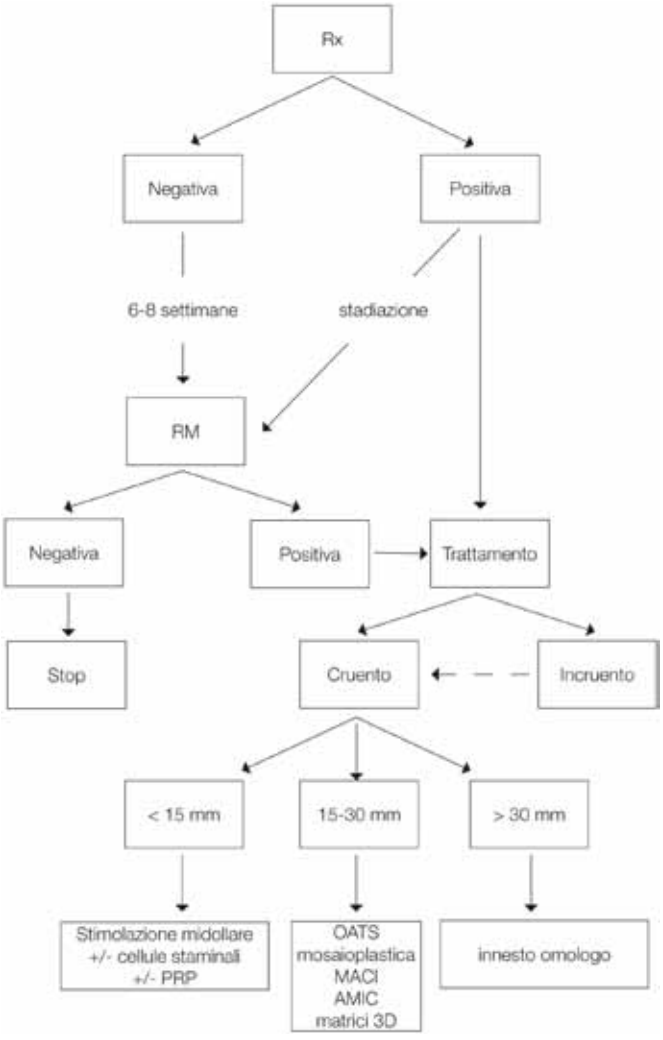

Figura 1. Algoritmo di trattamento proposto dagli autori. PRP (Platelet Rich Plasma), OATS (Osteochondral Autograft Transfer System), MACI (Matrix-induced Autologous Chondrocyte Implantation), AMIC (Autologous Matrix Induced Chondrogenesis).

La scelta terapeutica deve essere guidata dall'età e dalle richieste funzionali, dalla sintomatologia, dalla stabilità e dall'allineamento della caviglia, oltre che dalla sede e dall'estensione della lesione. Questi ultimi aspetti possono essere definiti sulla base della diagnostica per immagini. La classificazione di Berndt e Harty [1] si basa sulla misura della scomposizione del frammento osteocondrale su radiografie della caviglia in proiezione anteroposteriore sotto carico. Essa consta di quattro stadi: il primo prevede una piccola area di compressione dell'osso subcondrale; il secondo un frammento osteocondrale parzialmente separato dall'osso sottostante; il terzo un frammento separato ma non scomposto; nel quarto è presente un frammento scomposto. Loomer [2] nel 1993 ha aggiunto un quinto stadio, basato sulla TC, caratterizzato dalla presenza di cisti subcondrali. Considerato che il 50% delle lesioni osteocondrali dell'astragalo non è evidente alle radiografie standard, sono stati proposti sistemi classificativi su base RM. Tra questi, quello di Hepple [3] prevede 5 stadi. Nel primo è presente unicamente una lesione della cartilagine articolare; nel 2A la lesione cartilaginea si associa alla demarcazione di un frammento osseo con edema circostante (lesione acuta); il 2B differisce dal precedente per assenza di edema (lesione cronica); nel 3 il frammento osseo è separato dall'osso ma non dislocato; il 4 vede il frammento dislocato; il 5 prevede la presenza di cisti subcondrale. Successivamente Mintz [4] ha correlato il dato RM con l'evidenza artroscopica.

Innesti ostecondrali autologhi

Le lesioni che presentino superficie maggiore di 15 mm o profondità maggiore di 5-8 mm possono giovarsi nell'adulto di trattamento mediante innesti ostecondrali autologhi. Questi ultimi possono essere eseguiti con due differenti tecniche: attraverso un singolo tassello osteocondrale (osteochondral autograft transfer system: OATS) o attraverso innesti multipli (mosaicoplastica). La procedura prevede la regolarizzazione della lesione osteocondrale, fino a creare, mediante una fustella, una trincea cilindrica nel contesto dell'osso subcondrale. L'innesto potrà essere eseguito per via artroscopica se la lesione è visibile per il 60% con l'iperflessione della caviglia; qualora la lesione rimanga coperta per il 40% si procede alla capsulotomia anteriore o alla resezione marginale del plafond tibiale all'angolo malleolare. Nel caso in cui questa tecnica non consentisse comunque una completa visualizzazione della lesione, si procede ad accesso artrotomico mediante osteotomia malleolare mediale. Il prelievo viene eseguito dal ginocchio omolaterale in zone di non carico (bordo supero-mediale e laterale della gola intercondiloidea o bordo laterale del condilo laterale) mediante una fustella cilindrica. Le dimensioni dell'innesto sono dettate dalla misura del difetto da colmare. Le regole generali vogliono che l'innesto abbia un diametro di 1 mm maggiore ed una profondità di 1-2 mm minore rispetto alla trincea già preparata. Nel caso in cui si debbano effettuare più innesti, è indicato mantenere tra i prelievi una distanza di 1-2 mm. L'innesto dovrà essere posizionato perpendicolarmente alla cupola astragalica o con direzione obliqua nel caso in cui la lesione sia localizzata a livello dell'angolo dell'astragalo. La stabilità dell'innesto dovrà essere saggiata attraverso movimenti di flesso-estensione che escludano la sua mobilità o un conflitto intra-articolare. Le indicazioni post-operatorie prevedono il divieto di carico e la mobilizzazione passiva per due settimane, il carico parziale per due-tre settimane, il ritorno alle attività quotidiane ad 8-10 settimane ed il ritorno allo sport ad alto impatto a 5-6 mesi. Zengerink e coll. [5] hanno revisionato 9 studi per un totale di 243 innesti osteocondrali evidenziando nell'87% dei casi risultati buoni od ottimi, con morbilità del sito donatore nel 12% dei pazienti. La casistica più numerosa è quella riportata da Hangody e coll. [6] che analizzano 1097 pazienti con lesioni osteocondrali, di cui 98 con localizzazione astragalica. Di questi pazienti, il 93% ha presentato risultati da buoni ad eccellenti ad un controllo medio di 9.6 anni con dolore residuo del sito donatore nel 3% dei casi. Paul e coll. [7] ravvisano un differente recupero tra gli atleti ed i pazienti non coinvolti in attività sportive, con riduzione delle prestazioni agonistiche dei primi. Il recupero funzionale e la risoluzione della sintomatologia algica non sembrano correlati al perfetto riempimento del difetto, quanto piuttosto alla capacità di replicare il raggio di curvatura della sede ricevente. I vantaggi di questa tecnica comprendono la possibilità di esecuzione in un solo tempo chirurgico, l'ottimale osteointegrazione, e la possibilità di ridurre la morbilità del sito donatore attraverso la metodica artroscopica.

Tecniche rigenerative

Anche le tecniche rigenerative trovano indicazione per lesioni di dimensioni maggiori di 15 mm. Esse comprendono l'impianto di condrociti autologhi espansi in vitro (autologous chondrocyte implantation: ACI), di condrociti autologhi coltivati su matrice (matrix-induced autologous chondrocyte implantation: MACI), la condrogenesi autologa indotta da matrice (autologous matrix induced chondrogenesis: AMIC) e l'impiego di matrici tridimensionali composite biomimetiche. Qualsiasi sia il tipo di matrice utilizzata, essa deve rispondere a caratteristiche biologiche (biocompatibilità, biodegradabilità, bioriassorbibilità) e fisiche (porosità, resistenza meccanica) in grado di determinarne l'integrazione con i tessuti ospiti, l'adesione cellulare, nonché la proliferazione e la differenziazione in senso condrocitario. Nel caso di profondità maggiore di 10 mm si associa il borraggio di osso spongioso. Il decorso post-operatorio prevede in tutti i casi l'astensione dal carico per 8 settimane, con inizio precoce della mobilizzazione passiva ed attiva.

ACI (Autologous Chondrocyte Implantation)

Il trattamento delle lesioni osteocondrali mediante cellule mature condrocitarie autologhe è stato introdotto nel 1994 da Brittberg e coll. [8] per trattare i difetti cartilaginei del ginocchio. I primi ad applicare tale metodica al trattamento delle lesioni osteocondrali di caviglia sono stati Giannini e coll. [9]. La tecnica prevede due tempi; nella prima fase, artroscopica, si procede ad identificare una regione nativa di cartilagine articolare sana che viene bioptizzata e sottoposta a digestione enzimatica; i condrociti così isolati vengono messi in coltura per 11-21 giorni. Il secondo tempo chirurgico, artrotomico ed eventualmente transmalleolare, prevede l'impianto dei condrociti sotto un lembo periostale (prelevato dall'epifisi distale della tibia) che poi viene sigillato con colla di fibrina. L'analisi istologica del tessuto neoformato ha dimostrato che è costituito circa dal 42% di cartilagine ialina. Una recente meta-analisi condotta da Niemeyer e coll. [10] sul trattamento delle lesioni osteocondrali dell'astragalo mediante ACI riporta un successo clinico nell'89% dei 213 pazienti trattati. Le limitazioni della tecnica sono rappresentate (oltre che dalla procedura in due tempi che incrementa i costi e la potenziale morbilità) dalla distribuzione irregolare delle cellule nel difetto e dall'ipertrofia periostale; per tali ragioni questa metodica si è evoluta con il supporto di matrici tridimensionali.

MACI (Matrix-induced Autologous Chondrocyte Implantation)
L'impianto di condrociti autologhi coltivati su matrice, che rappresenta l'evoluzione della tecnica ACI, prevede egualmente due tempi chirurgici. La differenza consiste nel fatto che i condrociti vengono coltivati per quattro settimane su di una matrice tridimensionale che può essere costituita da collagene suino di tipo I e III, da ialuronato, da acido poliglicolico o polilattico. I benefici di tale tecnica sono legati al fatto che alla biopsia vengono riscontrati un numero maggiore di condrociti vitali ed una architettura tissutale più fisiologica, garantendo migliori risultati a lungo termine. Giannini e coll. [11] hanno registrato a 3 anni dall'intervento risultati clinici e istologici eccellenti in 46 pazienti trattati con matrice di ialuronato, con ripresa dell'attività sportiva e agonistica in tutti i casi.

AMIC (Autologous Matrix Induced Chondrogenesis)
Tale tecnica prevede l'associazione delle microfratture all'applicazione di collagene suino tipo I e III. La matrice di collagene stimola la differenziazione condrocitaria da parte delle cellule mesenchimali midollari, inducendo produzione di collagene di tipo II e glicosamminoglicani. La colla di fibrina, che viene abitualmente impiegata per far aderire la membrana al difetto, a sua volta stimola i condrociti ad aumentare il deposito di proteoglicani. Wiewiorski e coll. [12] hanno pubblicato numerosi studi sulla tecnica AMIC, tutti attestanti l'incremento del punteggio AOFAS ad un controllo a medio termine. Valderrabano [13] ha analizzato immagini RM a 31 mesi dall'intervento evidenziando nell'84% dei casi la presenza di tessuto con intensità di segnale uguale o simile a quella della cartilagine circostante; tale tessuto colmava completamente il difetto nel 35% dei pazienti.

Matrici addizionate con cellule staminali e PRP
L'impianto di matrici con CMM e PRP prevede un unico tempo chirurgico. Buda e coll. [14] hanno testato in 64 pazienti sia collagene suino in polvere, sia una membrana di acido ialuronico, associati a PRP e CMM. Il protocollo post-operatorio prevedeva precoce mobilizzazione passiva e attiva con divieto di carico nelle prime 6 settimane, carico completo ad 8 settimane, attività sportiva a basso impatto a 4 mesi, ad alto impatto a 10-12 mesi. Al controllo a 72 mesi viene riportato un miglioramento clinico significativo. Lo studio di Battaglia e coll. [15] conferma i buoni risultati clinici ottenuti da Giannini e la capacità di rigenerazione della cartilagine ialina, in assenza di capacità osteogenica.

Matrici tridimensionali composite biomimetiche
Una più recente opzione terapeutica nell'ambito della medicina rigenerativa e dell'ingegneria tissutale è rappresentata dalle matrici multistrato. Il razionale su cui si basa il loro impiego è rimpiazzare l'intera unità osteocondrale. Le matrici utilizzate hanno funzione di supporto cellulare e di indirizzo del fenotipo in senso condrocitario nella porzione superficiale ed osteocitario in quella profonda. I biomateriali di cui risultano costituite sono di derivazione naturale (proteica, polisaccaridica), sintetica (idrossiapatite, calcio trifosfato) o mista. Le matrici multistrato hanno dimostrato la capacità di indurre la rigenerazione dell'osso subcondrale e di produrre una cartilagine di tipo ialino in pecore e cavalli [16]. Le matrici già sperimentate sull'uomo sono due: una bifasica a base di acido polilattico-co-glicolico (PLGA) poroso e biopolimero di fosfato di calcio (ritirata dal commercio nel 2013) e una matrice tristratificata il cui strato profondo è costituito da idrossiapatite, l'intermedio da collagene tipo I e idrossiapatite, il superficiale da collagene di tipo I. Un recente studio dopo impianto di PLGA e fosfato di calcio rivela buoni risultati clinici ma i controlli RM a 2 anni indicano ritardata integrazione [17]. Delcogliano e coll. [18] hanno verificato il ritorno alle prestazioni sportive ad un anno dall'impianto di idrossiapatite e collagene.

Innesti osteocondrali omologhi

Per lesioni che superino i 30 mm si può fare ricorso a banche osteocondrali. Alcuni autori preferiscono, al fine di minimizzare la riduzione di condrociti vitali, che l'innesto sia effettuato non oltre i 7 giorni dalla morte del donatore, con espianto eseguito nelle prime 24 ore post-mortem. È stato dimostrato che dopo 28 giorni di congelamento il numero dei condrociti vitali è ridotto del 30% [19]. Il difetto dev'essere modellato conferendogli forma rettangolare. L'innesto viene sintetizzato con viti a compressione. Il vantaggio di questa tecnica è costituito da una ottimale corrispondenza della morfologia e delle dimensioni delll'innesto rispetto al sito ricevente. I limiti sono rappresentati dal rischio di mancata integrazione, dalla possibile trasmissione di patologie infettive, dalla scarsa disponibilità di innesti di banca, dall'immunogenicità che impone l'utilizzo di superfici osteocondrali relativamente sottili (10 mm di spessore totale) e dai costi elevati. Il decorso postoperatorio prevede scarico per 6-8 settimane. Per innesti di grandi dimensioni è previsto il carico protetto per un anno per permetterne l'integrazione. Hahn e coll. [20] hanno recentemente riportato 13 casi con lesione media di 36.6 mm, trattati con innesti omologhi freschi che, ad un controllo a 48 mesi, risultavano tutti integrati, con miglioramento delle scale di valutazione clinica cui corrispondeva, per tutti i pazienti, la ripresa dell'attività quotidiana entro un anno dall'intervento.

Conclusioni

Le lesioni osteocondrali dell'astragalo possono essere trattate mediante diverse procedure chirurgiche. Le tecniche di stimolazione midollare, pur determinando una risoluzione della sintomatologia, sono efficaci solo per lesioni di piccole dimensioni, producendo un tessuto fibrocartilagineo, non efficace biomeccanicamente al pari del tessuto nativo. L'innesto osteocondrale autologo presenta buoni risultati stabili anche nei controlli a lungo termine. Gli svantaggi rappresentati dal rischio di morbilità del sito donatore e dalla necessità di due atti chirurgici hanno condotto alla ricerca di nuove tecniche. La medicina rigenerativa sembra in grado di riprodurre un tessuto simile alla cartilagine ialina, per quanto le diverse metodiche siano gravate da costi elevati. Gli innesti omologhi sono indicati in lesioni di grandi dimensioni, ma presentano l'importante limitazione di dover ricorrere a banche di donatori, con i costi connessi. La scelta del trattamento deve quindi essere guidata dall'età, dalle richieste funzionali, dalla sintomatologia, dall'estensione e dalla profondità della lesione, valutando anche la stabilità e l'allineamento dell'articolazione.

Bibliografia

1 Berndt AL, Harty M. *Transchondral fractures (osteochondritis dissecans) of the talus*. J Bone Joint Surg Am 1959; 41-A:988-1020.
2 Loomer R, Fisher C, Lloyd-Smith R. *Osteochondral lesions of the talus*. Am J Sports Med 1993;21:13-9.
3 Hepple S, Winson IG, Glew D. *Osteochondral lesions of the talus: a revised classification*. Foot Ankle Int 1999;20:789-93.
4 Mintz DN, Tashjian GS, Connell DA, et al. *Osteochondral lesions of the talus: a new magnetic resonance grading system with arthroscopic correlation*. Arthroscopy 2003;19:353-9.
5 Zengerink M, Szerb I, Hangody L, et al. *2006 Current concepts: treatment of osteochondral ankle defects*. Foot Ankle Clin 11:331-59.
6 Hangody L, Vásárhelyi G, Hangody LR, et al. *Autologous osteochondral grafting--technique and long-term results*. Injury 2008;39:S32-9.
7 Paul J, Sagstetter M, Lämmle L, et al. *Sports activity after osteochondral transplantation of the talus*. Am J Sports Med 2012;40:870-4.
8 Brittberg M, Lindahl A, Nilsson A, et al. *Treatment of deep cartilage defects in the knee with autologous chondrocyte transplantation*. N Engl J Med 1994;331:889-95.
9 Giannini S, Buda R, Grigolo B, et al. *Autologous chondrocyte transplantation in osteochondral lesions of the ankle joint*. Foot Ankle Int 2001;22:513-7.
10 Niemeyer P, Salzmann G, Schmal H, et al. *Autologous chondrocyte implantation for the treatment of chondral and osteochondral defects of the talus: a meta-analysis of available evidence*. Knee Surg Sports Traumatol Arthrosc 2012;20:1696-1703.
11 Giannini S, Buda R, Vannini F, et al. *Arthroscopic autologous chondrocyte implantation in osteochondral lesions of the talus: surgical technique and results*. Am J Sports Med 2008;36:873-80.
12 Wiewiorski M, Barg A, Valderrabano V. *Autologous matrix-induced chondrogenesis in osteochondral lesions of the talus*. Foot Ankle Clin 2013;18:151-8.
13 Valderrabano V, Miska M, Leumann A, et al. *Reconstruction of osteochondral lesions of the talus with autologous spongiosa grafts and autologous matrix-induced chondrogenesis*. Am J Sports Med 2013;41:519-27.
14 Buda R, Vannini F, Cavallo M, et al. *One-step bone marrow-derived cell transplantation in talarosteochondral lesions: mid-term results*. Joints 2014;1:102-7.
15 Battaglia M, Rimondi E, Monti C, et al. *Validity of t2 mapping in characterization of the regeneration tissue by bone marrow derived cell transplantation in osteochondral lesions of the ankle*. Eur J Radiol 2011;80:e132-9.
16 Kon E, Delcogliano M, Filardo G, et al. *Orderly osteochondral regeneration in a sheep model using a novel nano-composite multilayered biomaterial*. J Orthop Res 2009 28:116-24.
17 Carmont MR, Carey-Smith R, Saithna A, et al. *Delayed incorporation of a TruFit plug perseverance is recommended*. Arthroscopy 2009;25:810-4.
18 Delcogliano M, de Caro F, Scaravella E, et al. *Use of innovative biomimetic scaffold in the treatment for large osteochondral lesions of the knee*. Knee Surg Sports Traumatol Arthrosc 2014;22:1260-9.
19 Williams SK, Amiel D, Ball ST, et al. *Prolonge storage effects on the articular cartilage of fresh human osteochondral allografts*. J Bone Joint Surg Am 2003;85:2111-20.
20 Hahn DB, Aanstoos ME, Wilkins RM. *Osteochondral lesions of the talus treated with fresh talar allografts*. Foot Ankle Int 2010;31:277-82.

Giornale Italiano di Ortopedia e Traumatologia
2016;42(Suppl. 1):S180-S184

P.D. Parchi
R. Azzone
F. Addevico
A. Vigorito
S. Marchetti
M. Lisanti

I Clinica Ortopedica Università di Pisa

L'artrodesi della tibio-astragalica Nostra esperienza e revisione della letteratura

Tibio-Tarsal Arthrodesis. Our experience and literature review

Riassunto

L'artrosi post-traumatica di caviglia rappresenta la maggior parte delle cause di artropatia degenerativa della tibio-tarsica (ADTT). A fronte di una patologia che spesso si manifesta come altamente disabilitante per il paziente che ne è affetto, rimane una delle sfide più difficili da affrontare per il Chirurgo Ortopedico.

La sostituzione protesica dell'articolazione tibiotarsica (Total Ankle Arthroplasty, TAA), benché in rapido sviluppo e con risultati sempre più incoraggianti risulta ancora gravata da limitazioni di indicazione e risultati a lungo termine non pienamente soddisfacenti. L'artrodesi di caviglia (AnkleArthrodesis, AA) viene descritta ancora oggi come il gold-standard terapeutico di un quadro avanzato di ADTT.

Riportiamo in questo articolo l'esperienza della I Clinica Universitaria di Ortopedia e Traumatologia di Pisa nel trattamento di 20 pazienti affetti da grave ADTT (grado 3-4) secondaria a trauma.

Tutti i pazienti sono stati sottoposti ad intervento di artrodesi tibio-astragalica secondo medesima tecnica. Sono stati così sottoposti a controllo radiografici seriati e a valutazione clinica a 1 anno dall'intervento con AOFAS score e NRS score. Studio a medio termine con follow-up di 1 anno.

I risultati ottenuti, in accordo con la Letteratura, si sono dimostrati positivi nell'80% dei casi e confermano come l'artrodesi della tibio-tarsica benché spesso percepita dal paziente e dal Chirurgo come un fallimento dei precedenti trattamenti, sia una soluzione terapeutica che può garantire la risoluzione di un quadro clinico altrimenti altamente disabilitante.

Parole chiave: artrodesi tibio-tarsica, artropatia degenerativa tibio-tarsica, fusione tibio-tarsica

Summary

Post traumatic ankle arthritis is one of the most common causes of degenerative disease of the tibio-tarsal joint. This disease is common and often very disabling for the affected patients. It represents a challenge for orthopedic surgeons. Surgical options are fewer as the disease progresses. Although total ankle arthroplasty is a viable option and techniques are improving with encouraging results, there are still certain limitations and, at times, the long term outcome is not fully satisfactory. For these reasons this technique cannot often be chosen whereas Ankle arthrodesis is known as the therapeutic gold standard in advanced tibio-tarsal joint disease.

In this article we will describe our experience in the treatment of 20 patients affected by severe post traumatic ankle arthritis (grade 3-4). All patients underwent a tibio-astragalus arthrodesis. The same technique was used on all patients which were then monitored using x-ray imaging at regular intervals and a clinical evaluation (AOFAS score and NRS score) at one year post operation. Mid term evaluation and one year follow up. The obtained results which are in accordance with current literature proved satisfactory with positive results in 80% of cases. This confirm that ankle arthrodesis, although often perceived by patients and surgeons as a failure of previous care, is a valid treatment which can guarantee the resolution of a disabilitating condition.

Key words: *arthrodesis ankle, ankle degenerative joint disease, molding ankle*

Indirizzo per la corrispondenza:
Michele Lisanti
I Clinica Ortopedica Università di Pisa
lisanti@med.unipi.it

Introduzione

L'intervento chirurgico di artrodesi rappresenta ad oggi il trattamento di scelta in presenza di una grave artopatia degenerativa dell'articolazione tibio-tarsica essendo i risultati degli interventi di sostituzione protesica ancora gravati da forti limitazioni e complicanze. Negli Stati Uniti nel 2010 sono stati eseguiti 4400 interventi di protesi di caviglia a fronte di 25000 interventi di artrodesi [1].

L'artropatia degenerativa della tibio-tarsica (ADTT) colpisce fino al 50% dei pazienti over 65 [2]. L'incidenza di artrosi sintomatica di caviglia nel Regno Unito si attesta a 47,7/100000. Stratificando i dati in base alla gravità radiografica, uno studio condotto su cadavere da Muehleman C. at Al attesta che l'incidenza di artrosi di grado 3 e 4 è del 18% in un pool di pazienti con media età di 76 anni [3]. L'artrosi post traumatica rappresenta la causa più comune (70% dei casi) [4]. Il trauma è per il 37% dovuto a fratture con forze che agiscono con movente rotazionale sulla caviglia o interessanti il pilone tibiale, instabilità conseguente a ripetuti traumi distorsivi (14,6%) o a singolo trauma (13,7%).

Lo scopo principale dell'intervento è di eliminare il dolore al carico garantendo una fisiologica base di appoggio per il passo. Le indicazioni all'intervento restano ad oggi più basate sulla pratica clinica che su una reale stratificazione radiografica [5 6]. Lo studio radiografico con Rx in antero-posteriore, laterale, obliquo e secondo proiezione di mortaio con paziente in ortostatismo permette di quantificare il grado di artrosi, fornire l'analisi dell'asse anatomico della gamba-piede e la quantificazione di eventuali deviazioni patologiche. Di cruciale importanza a tale scopo è il rispetto di un corretto allineamento caviglia-piede:

- flessione plantare neutra (piede a 90° rispetto alla gamba sul piano sagittale);
- 0-5° di valgismo sul piano coronale;
- 5-10°di rotazione esterne sul piano trasverso fisiologicamente passante per il normale asse malleolare.

Le controindicazioni all'intervento restano ad oggi non del tutto definite: la patologia diabetica e la presenza di un piede neurologico non vengono più considerati controindicazioni assolute perché il rischio di ulcerazioni, infezioni e amputazioni possono essere maggiori in caso di un articolazione instabile e neuropatica [7]. L'abitudine al fumo di sigaretta è associata ad un alto rischio di pseudoartrosi [8]. L'intervento resta sconsigliato in caso di bambini o adolescenti con cartilagini di accrescimento ancora apprezzabili e in caso di infezione in atto.

Scopo del nostro studio è quello di eseguire una revisione (clinica e radiografica) dei pazienti sottoposti ad artrodesi dell'articolazione tibio tarsica presso la I Clinica Ortopedica dell'Università di Pisa nel periodo 2009-2014

Materiali e metodi

Nel periodo compreso tra agosto 2009 e maggio 2014 presso l'U.O. Ortopedia 1° dell'Azienda Ospedaliera Universitaria di Pisa, sono stati eseguiti 29 interventi chirurgici di artrodesi dell'articolazione tibio-tarsica. Al fine di ottenere un gruppo di studio omogeneo sono stati inclusi nel presente studio i Pazienti affetti da un'artopatia degenerativa di tipo post-traumatico mentre sono stati esclusi i pazienti la cui artrosi non fosse secondaria a traumatismo (4 casi di artrite reumatoide e 1 caso di artrite settica in paziente neutropenico) e 2 casi in cui è stata necessario estendere l'area di artrodesi all'articolazione sottoastragalica e all'articolazione astragalo scafoidea. Un paziente ha rifiutato il consenso allo studio e 1 paziente è deceduto per cause non riconducibili all'atto chirurgico. Sono così rientrati nello studio 20 casi (♀ 8 vs ♂ 12) con un'età media di 60,7 anni (range 43-73 anni).

Per questi pazienti, l'indicazione all'artrodesi di caviglia è stata posta in seguito al riscontro clinico di artrosi post-traumatica (grado 3 e 4) associata a dolore, limitazione funzionale e zoppia che ne impediva l'attività lavorativa o le normali attività quotidiane.

Il movente patogenetico è stato: frattura del pilone tibiale associata a viziosa consolidazione (6 casi), frattura-lussazione di caviglia (5 casi di cui 1 con esposizione G-A 3), fratture bi- o tri-malleolare associate ad instabilità cronica (9 casi). In tutti i casi, è stata eseguita un'artrodesi con viti cannulate. In tutti casi è stato utilizzato un accesso chirurgico Laterale "Transfibulare" [9]. Questo accesso prevede un'incisione longitudinale di circa 10-15 cm direttamente al di sopra del perone al suo terzo distale. È stato seguito un piano internervoso con il nervo surale protetto posteriormente e il nervo superficiale peroneale anteriormente. È stata eseguita un'osteotomia di fibula circa 10 cm prossimalmente all'apice peroneale. La fibula è stata così rimossa per esporre il mortaio tibiale, la cupola astragalica e, con un modico stress in varo dell'articolazione, la faccia laterale del malleolo tibiale. La fibula è stata così cruentata nella sua porzione mediale ed usata come innesto osseo autologo laterale fissandola con due viti poste parallele sul piano coronale al di sopra del piano passante per il mortaio tibiale. L'artodesi è stata fissata con 2 viti cannulate da 6,5mm secondo tecnica di scuola (descritta anche negli studi di Ogilvie-Harris et al. [10]). Dopo un'attenta cruentazione delle superfici di artrodesi le viti sono state inserite dalla regione sovramalleolare mediale fino alla porzione laterale della base astragalica e specularmente dalla porzione laterale del pilone tibiale alla porzione mediale della base astragalica. Le due viti presentano un decorso parzialmente obliquo in senso postero/anteriore la prima ed antero/posteriore la seconda. In casi selezionati un mini accesso di circa 3 cm mediale ha permesso un innesto

osseo fra la porzione articolare del malleolo mediale e la superficie astragalica.
Al termine dell'intervento è stato confezionato uno stivaletto gessato non deambulatorio per 4 settimane successivamente sostituito con altro stivaletto gessato deambulatorio per ulteriori 4 settimane. Il tempo totale di immobilizzazione in apparecchio gessato è stato di 8 settimane.
Nell'immediato pre-operatorio ed a distanza di 1 anno dall'intervento, ciascun paziente è stato sottoposto a valutazione clinica mediante somministrazione del questionario AOFAS (American Orthopaedic Foot and Ankle Society hindfoot score) [11] e della scala NRS (Numerical Rating Scale) [12]. Le schede di valutazione AOFAS forniscono un punteggio massimo di 100 punti e prendono in esame la sintomatologia dolorosa (40 punti) la funzione (50 punti) e l'allineamento del piede (10 punti). In accordo con la letteratura scientifica, abbiamo distinto quattro tipologie di risultato in base all'esito del questionario. Nel dettaglio abbiamo considerato il risultato dell'artrodesi: Eccellente per punteggi > 90, Buono per punteggi compresi tra 75 e 89, Discreto per punteggi compresi tra 50 e 74 e Scarso per punteggi < 50.
La scala NRS [12] fornisce invece informazioni sull'intensità del dolore percepito dal paziente che può variare da 0 (assenza di dolore) a 10 (peggior dolore immaginabile). Abbiamo raccolto il valore NRS dopo una deambulazione di circa 200 metri. È stato eseguito controllo radiografico post operatorio seriato, a 1 mese (alla sostituzione dell'apparecchio gessato), a 2 mesi (rimozione apparecchio gessato) a 6 mesi e a 1 anno.
I risultati radiografici sono stati esaminati valutando la rappresentazione delle trabecole ossee a ponte sul sito di artrodesi nelle tre proiezioni (AP, LL, obliqua) (Fig. 1) [13].

Risultati

Dall'analisi dei punteggi AOFAS ottenuti, è emerso che nell'85% dei casi l'artrodesi tibio-tarsica (TT) ha dato dei buoni risultati. In particolare abbiamo registrato:

- nessun caso di risultato eccellente;
- 40% di buoni risultati;
- 45% di risultati discreti;
- 15% di risultati scarsi;
- con un aumento dei punteggi dell'AOFAS score, rispetto al pre-operatorio, nell'85% dei pazienti (Tab. I).

Tabella I. Punteggi AOFAS SCORE preo-peratori e post-operatori.

	PUNTEGGI DELL'AOFAS SCORE			
	> 90	89-75	50-74	< 50
Pre-operatorio	-	-	3 pz	17 pz
Post-operatorio	-	8 pz	9 pz	3 pz

Figura 1. Paziente affetto da ADTT di grado 3 sottoposto ad intervento ATT. A-B. Rx ap e II preoperatorie; C-D. Rx ap e II ad 1 anno.

Risultati migliori si sono registrati per quanto riguarda il netto miglioramento della sintomatologia dolorosa. I risultati ottenuti nel follow-up, espressi dalla scala NRS, hanno evidenziato un valore medio di 3 con estremi di 1 e 7, mentre il valore medio pre-operatorio risultava 7 (range 5-10).
Dalla valutazione clinico-radiografica sono emersi 2 casi di pseudoartrosi (5%).
Solo 5 dei 20 pazienti (20%) hanno sviluppato complicanze:

- 4 casi di dolore persistente nel post-operatorio;
- 1 caso di ritardo di guarigione della ferita.

I due casi di pseudo artrosi sono stati sottoposti a nuovo intervento chirurgico di artrodesi tibioastragalica mediante l'utilizzo di placche in compressione. Ad oggi tali pazienti sono sotto follow-up e non vengono inseriti nella casistica nel rispetto dell'omogeneità dei dati.

Discussione

L'artrodesi di caviglia rappresenta attualmente il Gold Standard nel trattamento di forme avanzate di artropatia degenerativa dell'articolazione tibio-tarsica. I risultati da noi ottenuti (85% positivi) sono paragonabili a quelli riportati in letteratura dove il tasso di successo varia dal 60% al 100% [8 14 15]. Strategie di successo [16] risultano essere

il corretto allineamento di caviglia piede, l'apposizione di superfici piane, ampie e ben vascolarizzare, la creazione di una fissazione stabile e rigida e la compressione nel sito di artrodesi (concetto primariamente espresso da Charnley nel 1950 secondo l'acronimo di Compression tecnique) [17].
In letteratura vengono riportati diverse tecniche di esecuzione dell'AA ed un largo numero di review pone a confronto gli stessi [18-22]. La fissazione interna con chiodo endomidollare e placche (placche angolate, WolfBladePlate, placche a T e placche in compressione) sono spesso di difficile utilizzo in caso di gravi alterazioni della morfologia articolare, importanti mancanze ossee ed in caso di reintervento dopo fallimento di protesizzazione articolare [18]. La necessità di un accesso anteriore per il corretto posizionamento delle placche è in oltre associato ad un più alto tasso di lesioni nervose e esiti cicatriziali tendinei. Secondo alcuni autori l'utilizzo di chiodo endomidollare risulta appropriato in casi di patologia del retropiede interessante articolazione tibiotarsica e sottoastragalica [23].
Le Tecniche di fissazione esterna, il cui impiego risulta adeguato in caso di rischio di infezione, sono al tempo stesso descritte come meno efficaci nel garantire stabilità e compressione dell'artrodesi [24]. Di fronte ad una più rapida mobilizzazione e un minor numero di complicanze infettive, sono infatti gravate da un più alto tasso di ritardo di consolidazione, pseudoartrosi e maggiore disconforto per il paziente [25]. L'utilizzo di fissatore esterno resta così indicato in caso di qualità ossea insufficiente a garantire stabilità di mezzi di sintesi interna ed in presenza di una storia clinica di infezioni e osteomieliti. Conditio sine qua non per l'utilizzo di tale tecnica resta la compliance del paziente nella cura e nella pulizia dei pin del fissatore esterno [26].
L'intervento di protesizzazione di caviglia (TAA) è stato per la prima volta approvato dalla FDA nel 1980. Ancora in fase di evoluzione [27], è in grado di preservare la motilità e quindi una deambulazione più fisiologica proteggendo le articolazioni adiacenti dal sovraccarico [21]. I risultati delle prime generazioni di protesi che venivano posizionate previo cementazione non erano del tutto soddisfacenti: rigidezza, complicanze di ferita, mobilizzazione precoce delle componenti ed instabilità erano descritte come la più comuni cause di fallimento [28-30]. L'avanzamento della tribologia e lo sviluppo di nuovi design ha visto nascere componenti protesiche non cementate che sembrano assicurare risultati più soddisfacenti [31] ponendo l'artroplastica di caviglia come concorrente dell'artrodesi nel trattamento delle forme avanzate di ADTT. La limitazione di indicazioni resta ad oggi il limite maggiore; La controindicazione assoluta in caso di importanti deviazioni dell'asse della gamba, severe instabilità, perdite di tessuto osseo, incapacità muscolare dell'arto e grave osteoporosi ne limitano l'impiego soprattutto in casi di ADTT post traumatica.
A fronte di un risultati a breve termini incoraggianti [29], i risultati a lungo termine restano ancora in discussione [31]. Mobilizzazione delle componenti precoce, sindromi da impingement, complicanze dovute alla via di accesso ed infezioni sono le complicanze più descritte.
La nascita delle più moderne tecniche di fissazione ha visto ridurre fortemente le complicanze inizialmente descritte come gravanti dal 48% [32] al 60% [33] dei casi. L'intervento di artrodesi resta però gravato da un alto numero di complicanze. Lo sviluppo di pseudoartrosi (in circa il 10%), vizi di consolidamento (3%) e le infezioni (6%) restano le complicanze piu frequenti (i dati riportati si riferiscono alla review condotta da Nihal A. et al. nel 2008).

Conclusione

L'intervento di artodesi tibio atragalica risulta un ottima soluzione da proporre al paziente. In considerazione dell'alto tasso di complicanze che si possono verificare, l'intervento deve essere affrontato previo un'attenta valutazione preoperatoria e necessita di un lungo follo-up successivo. Oltre ad un'accurata e precisa tecnica chirurgica per il buon esito dell'intervento è di fondamentale importanza condividere l'indicazione con il Paziente ed informarlo sull'iter terapeutico, sulle possibili complicanze e su cosa aspettarsi dopo un intervento di artrodesi.

Bibliografia

1 Iorio R, Robb WJ, Healy WL, et al. *Orthopaedic surgeon workforce and volume assessment for total hip and knee replacement in the United States: preparing for an epidemic*. J Bone J Surg Am 2008;90:1598-605.
2 Helmick CG, Felson DT, Lawrence RC, et al. *Estimates of the prevalence of arthritis and other rheumatic conditions in the United States. Part I*. Arthritis Rheum 2008;58(1):15-25.
3 Muehleman C, Bareither D, Huch K, et al. *Prevalence of degenerative morphological changes in the joints of the lower extremity*. Osteoarthritis Cartilage 1997;5:23-37.
4 Saltzman CL, Salamon ML, Blanchard GM, et al. *Epidemiology of ankle arthritis: report of a consecutive series of 639 patients from a tertiary orthopaedic center*. Iowa Orthop J 2005;25:44-6.
5 Maenpaa H, Lehto MU, Belt EA. *What went wrong in triple arthrodesis? An analysis of failures in 21 patients.* Clin Orthop Relat Res 2001;391:218-23.
6 Munoz MA, Augoyard R, Canovas F. *Surgical treatment of hindfoot inflammatory diseases: 107 arthrodesis*. Orthop Traumatol Surg Res 2012;98:S85-90.
7 Embil JM, Trepman E. *A case of diabetic Charcot arthropathy of the foot and ankle*. Nat Rev Endocrinol 2009;5:577-81.
8 Perlman MH, Thordarson DB. *Ankle fusion in a high risk population: an assessment of nonunion risk factors*. Foot Ankle Int 1999;20:491-6.

9 Mann RA, Rongstad KM. *Arthrodesis of the ankle: a critical analysis*. Foot Ankle Int 1998;19:3-9.

10 Ogilvie-Harris DJ, Fitsialos D, Hedman TP. *Arthrodesis of the ankle. A comparison of two versus three screw fixation in a crossed configuration*. Clin Orthop Relat Res 1994:195-9.

11 Leigheb M, Janicka P, Andorno S, et al. *Italian translation, cultural adaptation and validation of the "American Orthopaedic Foot and Ankle Society's (AOFAS) ankle-hindfoot scale"*. Acta Biomed 2016; 87:38-45.

12 Hawker GA, Mian S, Kendzerska T, e tal. *Measures of adult pain: Visual Analog Scale for Pain (VAS Pain), Numeric Rating Scale for Pain (NRS Pain), McGill Pain Questionnaire (MPQ), Short-Form McGill Pain Questionnaire (SF-MPQ), Chronic Pain Grade Scale (CPGS), Short Form-36 Bodily Pain Scale (SF-36 BPS), and Measure of Intermittent and Constant Osteoarthritis Pain (ICOAP)*. Arthritis Care Res (Hoboken) 2011;63: S240-52.

13 Thomas AE, Guyver PM, Taylor JM, et al. *Tibiotalocalcaneal arthrodesis with a compressive retrograde nail: a retrospective study of 59 nails*. Foot Ankle Surg 2015;21:202-5.

14 Ahlberg A, Henricson AS. *Late results of ankle fusion*. Acta Orthop Scand 1981;52:103-5.

15 Anderson JG, Coetzee JC, Hansen ST. *Revision ankle fusion using internal compression arthrodesis with screw fixation*. Foot Ankle Int 1997;18:300-9.

16 Jeng CL, Baumbach SF, Campbell J, et al. *Comparison of initial compression of the medial, lateral, and posterior screws in an ankle fusion construct*. Foot Ankle Int 2011;32:71-6.

17 Charnley J. *Compression arthrodesis of the ankle and shoulder*. J Bone J Surg Br 1951;33B:180-91.

18 Nihal A, Gellman RE, Embil JM, et al. *Ankle arthrodesis*. Foot Ankle Surg 2008;14:1-10.

19 DeHeer PA, Catoire SM, Taulman J, et al. *Ankle arthrodesis: a literature review*. Clin Podiatr Med Surg 2012;29:509-27.

20 Rabinovich RV, Haleem AM, Rozbruch SR. *Complex ankle arthrodesis: review of the literature*. World J Orthop 2015;6:602-13.

21 Piriou P, Culpan P, Mullins M, et al. *Ankle replacement versus arthrodesis: a comparative gait analysis study*. Foot Ankle Int 2008;29:3-9.

22 Giza E. *Arthroscopic ankle fusion: a change of the "gold standard"*: Commentary on an article by David Townshend, MBBS, FRCS(Orth), et al.: *Arthroscopic versus open ankle arthrodesis: a multicenter comparative case series*. J Bone J Surg Am 2013;95:e10 1-2.

23 Cooper PS. *Complications of ankle and tibiotalocalcaneal arthrodesis*. Clin Orthop Relat Res 2001:33-44.

24 Dohm MP, Benjamin JB, Harrison J, et al. *A biomechanical evaluation of three forms of internal fixation used in ankle arthrodesis*. Foot Ankle Int 1994;15:297-300.

25 Moeckel BH, Patterson BM, Inglis AE, et al. *Ankle arthrodesis. A comparison of internal and external fixation*. Clin Orthop Relat Res 1991;268:78-83.

26 Easley ME, Montijo HE, Wilson JB, et al. *Revision tibiotalar arthrodesis*. J Bone J Surg Am 2008;90:1212-23.

27 Culpan P, Le Strat V, Piriou P, et al. *Arthrodesis after failed total ankle replacement*. J Bone J Surg Br 2007;89:1178-83.

28 Kofoed H, Sorensen TS. *Ankle arthroplasty for rheumatoid arthritis and osteoarthritis: prospective long-term study of cemented replacements*. J Bone J Surg Br 1998;80:328-32.

29 Newton SE. *Total ankle arthroplasty. Clinical study of fifty cases*. J Bone J Surg Am 1982;64:104-11.

30 Bolton-Maggs BG, Sudlow RA, Freeman MA. *Total ankle arthroplasty. A long-term review of the London Hospital experience*. J Bone J Surg Br 1985;67:785-90.

31 Jordan RW, Chahal GS, Chapman A. *Is end-stage ankle arthrosis best managed with total ankle replacement or arthrodesis? A systematic review*. Adv Orthop 2014;2014:986285.

32 Morrey BF, Wiedeman GP Jr. *Complications and long-term results of ankle arthrodeses following trauma*. J Bone J Surg Am 1980;62:777-84.

33 Johnson EW Jr, Boseker EH. *Arthrodesis of the ankle*. Arch Surg 1968;97:766-73.

Giornale Italiano di Ortopedia e Traumatologia
2016;42(Suppl. 1):S185-S191

S. Giannini
A. Mazzotti

Istituto Ortopedico Rizzoli, Bologna

Protesi meccaniche e biologiche nella caviglia

Ankle mechanical and biological prosthesis

Riassunto

La protesi di caviglia trova oggi ampio consenso nella patologia degenerativa dell'articolazione tibio-tarsica ed il suo utilizzo, grazie all'affidabilità dei dispositivi di ultima generazione, è in esponenziale aumento. L'inevitabile deterioramento delle componenti protesiche nel tempo tuttavia, specialmente in pazienti giovani e attivi, rappresenta un problema e spesso un limite all'indicazione. Per queste ragioni la ricerca si è parallelamente orientata verso soluzioni sostitutive di tipo biologico. Il trapianto osteocondrale bipolare fresco di caviglia rappresenta un'affascinante alternativa terapeutica in pazienti giovani e selezionati affetti da grave degenerazione artrosica e permette di trapiantare un organo intatto, costituito di osso e cartilagine vitale, in grado mantenere la vitalità dei condrociti e di integrarsi completamente con il ricevente.

Parole chiave: tibio-tarsica, protesi di caviglia, trapianti osteocondrali di caviglia, allograft

Summary

Total ankle replacement has become mainstream surgical treatment of degenerative ankle arthritis and its use is increasing exponentially, thanks to the reliability of the latest generation implants. The deterioration of the prosthetic components over time, however, especially in young and active patients, represents a problem and often an indication limit. For these reasons, research is working towards alternative biological solutions. Bipolar fresh total osteochondral allograft is a fascinating therapeutic option in young and selected patients affected by severe degenerative ankle arthritis, is intended to provide viable articular cartilage that can survive the transplantation and possesses a thin osseous component that can progressively be integrated by the host

Key words: *ankle joint, ankle prosthesis, osteochondral total ankle transplantation, allograft*

Introduzione

La patologia degenerativa dell'articolazione tibio-tarsica è di frequente riscontro in campo ortopedico e la sua incidenza negli anni è in aumento [1]. I fenomeni degenerativi a carico della caviglia, rispetto alle articolazioni di anca e ginocchio, sono raramente di tipo primitivo e più di frequente secondari ad eventi traumatici: esiti di fratture, distorsioni ripetute e instabilità cronica. La patologia reumatica, l'emofilia, l'emocromatosi, la necrosi avascolare, la gotta e gli esiti di infezioni possono ugualmente avere un ruolo importante nella degenerazione articolare.

L'artrodesi di tibio-tarsica ha rappresentato per anni l'unico trattamento in grado di risolvere le forme avanzate e le gravi instabilità di questa articolazione ed è ancor oggi pratica valida in casi selezionati. Per quanto affidabile e facilmente riproducibile, con risultati positivi nel lungo periodo, l'artrodesi non è intervento privo di

Indirizzo per la corrispondenza:
Sandro Giannini
Istituto Ortopedico Rizzoli
via Pupilli, 1
40136 Bologna
sandro.giannini@ior.it

complicanze; anche nei casi eseguiti con corretta indicazione e appropriata tecnica possono verificarsi: pseudoartrosi, vizi di consolidazione, malallineamenti e anomalie della marcia [2 3]. Una ulteriore complicanza è rappresentata dal rischio di sviluppare artrosi a carico delle articolazioni sotto-segmentarie [3] a causa delle aumentate sollecitazioni a cui queste sono sottoposte.
A partire dagli anni Settanta, in virtù dei buoni risultati ottenuti nella protesica di anca e ginocchio, furono introdotti i primi modelli di protesi di tibio-tarsica. Nonostante i primi risultati fallimentari [4] e l'iniziale abbandono della tecnica, i decenni a seguire videro una ripresa nella progettazione di modelli più elaborati, attenti all'anatomia e alla cinematica articolare. I modelli di seconda generazione a tre componenti hanno ridotto l'usura e permesso di ottenere risultati incoraggianti con minor tassi di revisione nel tempo, ma tuttavia il disegno non era tale da preservare l'isometria ligamentosa [5]. Con l'evoluzione della bio-ingegneria e la sempre maggior attenzione alle problematiche anatomiche e biomeccaniche negli anni sono stati proposti modelli affidabili con rispetto dell'isometria ligamentosa, strumentari sofisticati e tecniche chirurgiche precise, riproducili con risultati eccellenti e stabili nel medio-termine. Gli impianti di terza generazione attualmente a disposizione, sia a tre che a due componenti, hanno aumentato l'affidabilità degli impianti e consolidato il ruolo della la protesi di caviglia nel trattamento delle gravi forme degenerative dell'articolazione tibio-tarsica.
Nonostante l'impianto e l'utilizzo delle protesi di caviglia sia oggi in esponenziale aumento, l'inevitabile deterioramento delle componenti nel tempo, specialmente in pazienti giovani e attivi, rappresenta un problema e spesso un limite all'indicazione. Per queste ragioni la ricerca si è parallelamente orientata verso soluzioni sostitutive di tipo biologico.
il trapianto osteocondrale bipolare fresco di caviglia rappresenta oggi un'affascinante alternativa terapeutica in pazienti selezionati affetti da grave degenerazione artrosica. Il razionale alla base del trattamento è quello di trapiantare un organo intatto, costituito di osso e cartilagine vitale, in grado mantenere la vitalità dei condrociti e di integrarsi completamente con il ricevente in modo da sostituire un'articolazione danneggiata senza peraltro compromettere la possibilità di interventi futuri di sostituzione protesica o l'artrodesi se necessari [6 7].

Le protesi meccaniche

La storia della protesica di tibio-tarsica ha mostrato nelle sue prime fasi una serie di fallimenti piuttosto elevata che è andata progressivamente diminuendo con gli impianti di seconda e terza generazione. L'indicazione alla protesi di caviglia trova oggi ampio consenso nel risolvere la patologia degenerativa a carico della tibio-tarsica ma non ha ancora raggiunto i risultati a distanza di tempo della protesica di anca e ginocchio. Secondo le più recenti revisioni della letteratura [8] le principali cause di fallimento sono rappresentate da mobilizzazione asettica (38% dei casi), dolore persistente (12%), mobilizzazione settica (9,8%), lussazione e insabilità (8,5%), usura delle componenti (8%), falllimento dell'impianto (5,3%), errori di tecnica chirurgica (4,6%) e fratture periprotesiche (2%).
Molti sono i modelli disponibili attualmente sul mercato, innovativi ed affidabili i materiali e diverse le tecniche chirurgiche. I tassi di sopravvivenza degli impianti più recenti hanno dimostrato di raggiungere anche il 90% a 10 anni di follow-up, con un range che oscilla in letteratura tra il 68 e il 100% [9].
I fattori dai quali dipendono i successi di una protesi di caviglia sono molteplici, primi fra tutti le indicazioni alla sostituzione, il disegno protesico, una corretta tecnica chirurgica e le aspettative del paziente.
Le indicazioni all'impianto di protesi di caviglia sono ancora in evoluzione.
Sulla base della nostra esperienza clinica la protesi di caviglia trova indicazione ideale nei casi di: pazienti di età superiore ai 50 anni con artrosi, pazienti affetti da artrite reumatoide con età anche inferiore ai 50 anni, pazienti al di sotto dei 50 anni con meno di 20° di flesso-estensione nelle altre articolazioni del piede o con pregressa artrodesi medio-tarsica e pazienti che rifiutano l'artrodesi.
Controindicazioni relative sono rappresentate da instabilità da squilibrio capsulo-legamentoso, malallienamenti, deformità di avampiede, medio e retropiede e articolazioni sovra-segmentarie (ginocchio e anca), tutte condizioni che necessitano di una correzione precedente o se possibile contestuale all'impianto della protesi. Riteniamo infine controindicazioni assolute all'impianto i gravi difetti morfologici della tibio-tarsica, l'osteoporosi marcata, una estesa osteonecrosi astrgalica, la presenza di neuropatie o disturbi neurologici severi, le gravi patologie vascolari e le infezioni in atto.
La protesi di caviglia rappresenta una notevole attrazione per il paziente giovane che desidera riconquistare la propria funzionalità e negli ultimi anni si è progressivamente assistito ad una estensione delle indicazioni, soprattutto riguardo all'età del paziente candidato all'intervento. Numerosi studi in letteratura negli anni passati hanno mostrato risultati clinici inferiori e maggiori tassi di fallimento delle protesi di caviglia in pazienti di giovane età [5]. Per questo motivo a lungo l'artrodesi è stata universalmente preferita nel trattare questa patologia, riservando la protesizzazione a persone con età superiore ai 55-60 anni [10].
Attualmente la sostituzione protesica non viene neces-

sariamente riservata a persone anziane e inattive; le più recenti pubblicazioni mostrano un aumento degli impianti in pazienti al di sotto dei 50 anni di età, fino a raggiungere per alcuni autori i 30 anni [11].
In assenza di studi in grado di confrontare nel lungo periodo i risultati delle protesi di ultima generazione impiantate in pazienti giovani rispetto a quelli di età più avanzata, l'argomento resta ancor oggi dibattuto e solo valutazioni a tempistiche maggiori potranno realmente confermare ed estendere queste indicazioni.
il disegno protesico rappresenta un altro importante fattore nel successo di una protesi di caviglia.
Le protesi di caviglia di prima generazione (impianti cementati a due componenti) sono da tempo state abbandonate per l'elevato tasso di complicanze e a causa dei numerosi fallimenti per la qualità dei materiali e delle frequenti mobilizzazioni nel breve e medio termine.
Le protesi di seconda generazione introdotte alla fine degli anni '90, vincolate e non vincolate, hanno offerto significativi miglioramenti non solo clinico-funzionali ma anche in termini di sopravvivenza rispetto ai primi disegni. Se gli impianti vincolati hanno mostrato nel tempo i propri limiti, gli impianti non vincolati hanno permesso, grazie anche alla successiva evoluzione dei biomateriali e agli studi di bioingegneria, di raggiungere risultati sempre più affidabili.
Alla base di questi iniziali successi risiedono importanti caratteristiche: la presenza di menisco mobile in polietilene in grado di attenuare e dissipare le sollecitazioni sulle componenti tibiale ed astragalica, la progressiva riduzione nelle dimensioni degli impianti ed il conseguente risparmio di tessuto osseo durante le resezioni ed infine l'abbandono del cemento per la fissazione dell'impianto.
Per quanto queste protesi abbiano mostrato risultati migliori nel tempo, la mancanza di una ricostruzione anatomica della componente tibiale a disegno piatto, senza quindi rispettare la sua naturale concavità, ha sempre rappresentato un grande limite di questi impianti.
Nella costante attenzione alle problematiche anatomiche e biomeccaniche i laboratori di ricerca dell'Istituto Oropedico Rizzoli, in collaborazione con l'Oxford Orthopaedic Engineering Centre, hanno condotto studi sulla cinematica articolare, dimostrando lo stretto rapporto fra la geometria dei legamenti e le conformazioni delle superfici articolari ed evidenziando quindi la necessità che queste si muovano in contatto reciproco, mantenendo allo stesso tempo le fibre dei legamenti ad una lunghezza costante. Ne consegue che in un disegno protesico di tibiotarsica le conformazioni delle superfici debbano essere compatibili con la geometria delle strutture legamentose legate all'articolazione.
Nel rispetto di tale criterio è stato proposto un modello protesico, BOX (Fig. 1), a 3 componenti [12], una tibiale, una meniscale mobile ed una astragalica, con le superfici articolari del tutto congruenti con quelle corrispondenti nelle componenti metalliche. L'interfaccia fra le componenti tibiale ed astragalica è rappresentato da un'articolazione sferica che permette la rotazione attorno a tutti e 3 gli assi di movimento. Un rivestimento permeabile poroso di idrossiapatite facilita la fissazione biologica dell'impianto a livello dell'interfaccia osso-protesi. Grazie a questo nuovo

Figura 1. RX pre-operatori di una paziente maschio di 63 anni affetto da artrosi dell'articolazione tibio-tarsica; (B) RX con protesi di caviglia BOX ad un controllo di 6 anni.

disegno, le forme delle componenti permettono un movimento relativo senza incontrare opposizione attraverso lo scivolamento reciproco mentre le fibre legamentose isometriche ruotano attorno alle loro origini ed inserzioni senza stirarsi o allentarsi.
Più di recente è stato presentato un nuovo modello protesico, la protesi TM Total Ankle (Fig. 2), dal disegno anatomico e costituita da due componenti. La componente tibiale, a cui è fissato un menisco in polietilene reticolato di ultima generazione, è concava, mentre la componente astragalica presenta una precisa curvatura anatomica. Il rivestimento dell'interfaccia osso-protesi è costituito da metallo trabecolare che garantisce un'ottima fissazione biologica. A differenza della maggior parte degli impianti protesici, che prevedono un accesso chirurgico anteriore, questo modello richiede un approccio trans-malleolare laterale ed uno strumentario dedicato in grado di effettuare minime resezioni ossee e di guidare con precisione tutte le soddisfacenti sia dal punto di vista clinico che radiografico, con ridotte complicanze descritte [12]. La protesi di caviglia TM Total Ankle ha mostrato risultati preliminari molto incoraggianti, supportati da buoni parametri clinici, rapida integrazione dell'impianto e soprattutto da un'ottima motilità articolare.
Il grande impulso negli studi di biomeccanica articolare della tibio-tarsica, insieme all'evoluzione dei biomateriali, ha permesso negli ultimi anni un notevole progresso dei disegni protesici, con migliori risultati funzionali e buona sopravvivenza nel tempo.
L'attuale entusiasmo per la protesi di caviglia ed il suo aumentato utilizzo, supportato dalle sempre maggiori richieste funzionali dei pazienti e dai nuovi disegni anatomici ad accesso laterale, sta progressivamente estendendo le indicazioni a questo tipo di trattamento.
Per quanto le condizioni attuali siano molto promettenti solo una valutazione della sopravvivenza degli impianti nel

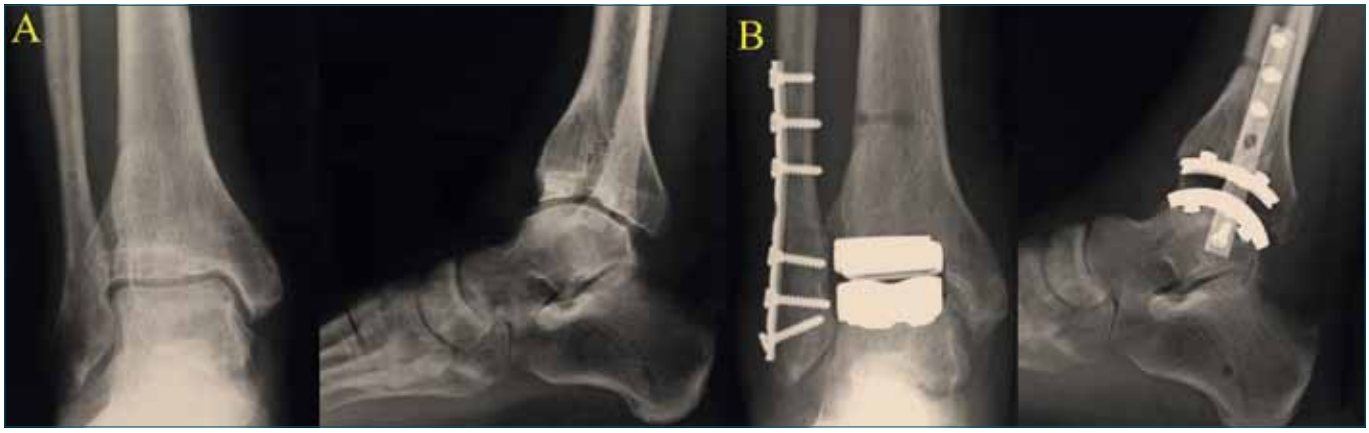

Figura 2. RX pre-operatori di un paziente maschio di 57 anni affetto da artrosi dell'articolazione tibio-tarsica; (B) RX di controllo con protesi di caviglia TM Total Ankle a 2 mesi dall'intervento.

fasi di preparazione articolare. L'approccio laterale presenta indubbiamente svantaggi e vantaggi. L'osteotomia di ribaltamento del perone e la successiva sintesi con placca e viti rappresentano procedure aggiuntive che inevitabilmente aumentano i tempi chirurgici e che talvolta necessitano di un secondo intervento per l'intolleranza dei mezzi di sintesi; l'accesso laterale tuttavia permette di effettuare un ampio release peritalare (laterale, anteriore e posteriore), di identificare il corretto e nuovo centro di rotazione per l'impianto e di eseguire resezioni ossee curve nel rispetto del disegno anatomico e della trabecolatura astragalica.
Gli studi sul modello protesico BOX godono ormai di ampie casistiche ed i risultati nel medio termine sono più che lungo periodo permetteranno di affermare in maniera definitiva il ruolo della protesi di tibio-tarsica.

Le protesi biologiche

Il trapianto fresco totale di tibio-tarsica (allograft) è stato proposto in tempi recenti come alternativa all'artrodesi o alla protesi nel trattamento dell'artrosi postraumatica di tibio-tarsica nel paziente giovane e attivo [13-16].
I candidati all'allograft totale di tibio-tarsica sono generalmente pazienti selezionati, di età inferiore ai 50 anni, affetti da artrosi bipolare post-traumatica in assenza di malallineamenti. La scelta del paziente è di fondamentale im-

portanza anche in relazione ai protocolli post-operatori [17].
Il razionale del trapianto osteocondrale fresco totale di tibio-tarsica è quello di impiantare un organo vitale costituito da cartilagine con un massimo di 1 cm di osso subcondrale per consentirne l'osteointegrazione [6]. Le componenti ossee dell'allograft vengono poi progressivamente ri-colonizzate dall'osso del ricevente in circa 2-3 anni [18].
La chirurgia dei trapianti osteocondrali necessita di una stretta e sinergica collaborazione con la banca del tessuto muscoloscheletrico. I trapianti devono essere prelevati secondo specifici protocolli, in regime di sterilità, e conservati a specifiche temperature in apposite soluzioni antibiotiche e condroprotettrici sino ad un massimo di 2 settimane per essere considerati "freschi".
Il ricevente viene poi selezionato sulla base delle caratteristiche morfologiche e mediante misurazioni radiografiche e TAC.
La procedura è estremamente complessa sia dal punto di vista tecnico che delle possibili complicanze [16]. Numerosi sono i fattori che contribuiscono a determinare la prognosi dell'intervento: la tecnica chirurgica tramite l'utilizzo di strumentari dedicati per le resezioni ossee, il protocollo riabilitativo e la possibilità di deterioramento nel tempo della cartilagine per probabili reazioni immunitarie. In letteratura questi trapianti vengono solitamente eseguiti con un accesso anteriore, con l'ausilio di uno strumentario per protesi di caviglia e concessione del carico completo a 3 mesi dall'intervento [13 15]. L'alta percentuale di fallimenti riportata nelle prime casistiche da diversi autori ha indotto ad approfondire i molteplici fattori alla base di tali insuccessi e a sviluppare nuove tecniche chirurgiche e protocolli riabilitativi.
Il trapianto di un'articolazione da donatore in sostituzione di una danneggiata è pratica da tempo utilizzata in ortopedia. La prima serie di casi di trapianti osteocondrali fu pubblicata nel 1908 da Lexer et al con una casistica di 11 allograft monopolari di caviglia [19]. Gli studi di Bonfiglio et al e di Chalmers su modello animale hanno per la prima volta considerato il ruolo della risposta immunologica al tessuto trapiantato nel processo di osteointegrazione dell'allograft, mostrando come questa risposta potesse essere ridotta dall'uso di trapianti congelati rispetto a trapianti freschi [20 21].
L'uso di trapianti congelati ha trovato ampia applicazione nella chirurgia oncologica e nella traumatologia; la perdita di vitalità dei condrociti tuttavia è tale da condizionare fortemente la qualità del risultato e l'uso di impianti massivi riduce la possibilità del trapianto di essere integrato dal ricevente, con alta percentuale di mancate consolidazioni e fratture del trapianto stesso.
L'uso di allograft massivi congelati è stato quindi progressivamente associato a protesi da revisione, in grado di mantenere e garantire nel tempo una funzionalità articolare accettabile.
I recenti progressi nelle metodiche di storaggio e conservazione dei tessuti espiantati e nelle tecniche di diagnostica delle infezioni hanno portato ad una sempre maggiore applicabilità del trapianto osteocondrale fresco a livello dei diversi distretti anatomici, specialmente ginocchio e caviglia.
I primi trapianti bipolari totali freschi in pazienti affetti da grave artrosi sono stati descritti da Kim et al. [14]. In questa casistica compaiono 7 pazienti, 4 dei quali con risultati soddisfacenti. I 3 fallimenti registrati erano causati da errori tecnici (inadeguata fissazione del trapianto o incongruenza del pezzo). Tontz et al. [16] hanno applicato la stessa metodica a 12 caviglie (9 trapianti bipolari, 3 monopolari) con l'aiuto di maschere di taglio di protesi di caviglia ottenendo risultati soddisfacenti in 11 pazienti ed un solo fallimento a 21 mesi.
Meehan et al. [15] hanno mostrato risultati incoraggianti in trapianti totali di caviglia eseguiti con l'ausilio dello strumentario da protesi di caviglia mentre Jeng et al. [13] con la medesima tecnica, hanno invece riportato un'alta percentuale di fallimenti (69%) su 29 pazienti ad un controllo medio di 2 anni.
Bugbee et al. [22] hanno riportato i risultati di 88 trapianti ad un controllo medio di 5,3 anni con un 29% di fallimenti e percentuali di sopravvivenza del 76% a 5 anni e del 44% a 10 anni.
La nostra casistica ha attualmente raggiunto 66 pazienti sottoposti a trapianto fresco totale di tibio-tarsica, con una percentuale media di miglioramento al follow-up finale del 61,2 ± 22,4 in base all'AOFAS score (Fig. 3). In 9 casi l'innesto è andato incontro al fallimento ad un follow-up medio di 21,5 ± 19.4 mesi. In un caso è stata effettuata una sostituzione protesica a 27 mesi.
I risultati ottenuti presentano follow-up ancora relativamente brevi, ma appaiono incoraggianti, con soddisfazione dei pazienti in circa 80% dei casi [23].
I buoni risultati da noi ottenuti risiedono probabilmente nel differente approccio chirurgico e nel diverso protocollo riabilitativo rispetto a quelli sino ad oggi proposti. L'uso di uno strumentario dedicato con maschere di taglio modulari per la sagomatura dell'impianto e della superficie articolare del ricevente ha il vantaggio di ridurre le possibilità di incongruenza e consente una preparazione del preparato precisa e riproducibile. Questo tipo di approccio è supportato dalle evidenze in letteratura: Beaver et al. [24] hanno sottolineato la relazione tra i fattori biomeccanici ed il successo dei trapianti, enfatizzando l'importanza di una precisa sagomatura per migliorare i risultati.
La ridotta incidenza di complicanze riportate nelle nostre casistiche, come frattura del trapianto o collasso sono

Figura 3. (A) RX pre-operatori di un paziente maschio di 31 anni affetto da artrosi di alto grado dell'articolazione tibio-tarsica; (B) RX post-operatorie con trapianto osteo-condrale. (C) RX di controllo a 5 anni dall'intervento.

inoltre attribuibili ai protocolli riabilitativi da noi proposti: la concessione del carico avviene a 6 mesi dall'intervento, notevolemente più tardi rispetto ai precedenti casi descritti in letteratura. Il paziente deve effettuare una mobilizzazione precoce dopo l'intervento e può comunque deambulare mediante un tutore con staffa di scarico e presa alta di gamba.

Le cause che conducono al fallimento sono multifattoriali. Rimangono elementi ancora sconosciuti in grado di influenzare il risultato di questi trapianti. Un'elevata incidenza radiografica di artrosi, anche in impianti ben posizionati e con una congruenza eccellente tra donatore e ricevente, resta un dato critico, anche se spesso non correlato al risultato clinico.

Un interrogativo riguarda la capacità dell'trapianto di integrarsi completamente con il ricevente e quali possano essere i fattori da cui essa dipenda. Nella nostra casistica è stata effettuata una tipizzazione genetica per valutare l'espressione dell'RNA messaggero in 15 Allograft [25]. Di questi solo 10 mostravano esclusivamente la presenza di DNA del ricevente, mentre 2 mostravano un profilo di DNA misto e 3 esclusivamente di DNA del donatore.

Il ruolo della risposta immunitaria alla cartilagine trapiantata potrebbe essere molto più importante di quanto non si ritenga oggi. La letteratura non ha ancora chiarito l'influenza dell'immunogenicità della cartilagine e della risposta immunologica al trapianto sui risultati clinici.

Meehan et al. [15] hanno riportato, nella loro casistica a 6 mesi, la presenza di anticorpi anti HLA nel siero di tutti i pazienti trattati ad eccezione di uno, sottoposto a terapia immunosoppressiva per un precedente trapianto di rene. I risultati radiografici di questo paziente si sono dimostrati eccellenti, senza alcun segno di artrosi a controlli nel tempo, aprendo così nuovi possibili scenari sul ruolo della risposta immunitaria alla cartilagine nel successo di un trapianto.

Risultati altrettanto brillanti sono stati registrati nella nostra casistica in una paziente sottoposta a disartrodesi con successivo impianto di allograft da donatore [26]. L'assenza di un pre-esistente ambiente artrosico in virtù della pregressa artrodesi e gli ottimi risultati clinici e radiografici a 44 mesi di follow-up confermano la presenza di fattori correlati alla risposta immune nel successo di questi impianti [27 28].

L'allograft bipolare fresco da donatore come alternativa biologica alla protesi di caviglia o all'artrodesi rappresenta una possibilità affascinante nella chirurgia di salvataggio dell'articolazione tibio-tarsica. La giusta scelta nella dimensione del trapianto, un'adeguata sagomatura e il carico posticipato sono attualmente fattori chiave per evitare complicanze a breve termine.

Studi ulteriori sono tuttavia necessari per migliorare i risultati già ottenuti: il progresso nel campo dell'immunogenetica, insieme a valutazioni più approfondite sui marker infiammatori coinvolti nel fenomeno di integrazione del trapianto e sui meccanismi biologici correlati al pre-esistente

microambiente artrosico, permetteranno forse in futuro di chiarire il ruolo della risposta immunitaria verso il tessuto trapiantato ed offriranno una miglior comprensione del processo di ri-colonizzazione dell'allograft da parte delle cellule del ricevente.

Bibliografia

1 Barg A, Pagenstert GI, Hügle T, et al. *Ankle osteoarthritis: etiology, diagnostics, and classification*. Foot Ankle Clin 2013;18:411-26.

2 Takakura Y, Tanaka Y, Sugimoto K, et al. *Long-term results of arthrodesis for osteoarthritis of the ankle*. Clin Orthop Relat Res 1999;(361):178-85.

3 Coester LM, Saltzman CL, Leupold J, et al. *Long-term results following ankle arthrodesis for post-traumatic arthritis*. J Bone Joint Surg Am 2001;83-A:219-28.

4 Saltzman CL. *Perspective on total ankle replacement*. Foot Ankle Clin 2000;5:761-75.

5 Spirt AA, Assal M, Hansen ST Jr. *Complications and failure after total ankle arthroplasty*. J Bone Joint Surg Am 2004;86-A:1172-8.

6 McGoveran BM, Pritzker KPH, Shasha N, et al. *Long term chondrocyte viability in fresh osteochondral allograft*. Am J Knee Surg 2002;15:97-100.

7 Bugbee WD, Convery R. *Osteochondral allograft transplantation*. Clin Sports Med 1999;18:67-75.

8 Sadoghi P, Liebensteiner M, Agreiter M, et al. *Revision surgery after total joint arthroplasty: a complication-based analysis using worldwide arthroplasty registers*. J Arthroplasty 2013;28:1329-32.

9 A Barg, MD Wimmer, M Wiewiorski, et al. *Total ankle replacement*. Dtsch Arztebl Int 2015;112:177-84.

10 Hintermann B, ed. *Total ankle arthroplasty: historical overview, current concepts and future perspective*. New York: Springer Wien New York 2005.

11 Valderrabano V, Pagenstert G, Horisberger M, et al. *Sports and recreation activity of ankle arthritis patients before and after total ankle replacement*. Am J Sports Med 2006;34:993-9.

12 Giannini S, Romagnoli M, O'Connor JJ, et al. *Early clinical results of the BOX ankle replacement are satisfactory: a multicenter feasibility study of 158 ankles*. J Foot Ankle Surg 2011;50:641-7.

13 Jeng CL, Kadakia A, White KL, et al. *Fresh osteochondral total ankle allograft transplantation for the treatment of ankle arthritis*. Foot Ankle Int 2008;29:554-60.

14 Kim CW, Jamali A, Tontz W Jr, et al. *Treatment of post-traumatic ankle arthrosis with bipolar tibiotalar osteochondral shell allografts*. Foot Ankle Int 2002;23:1091-102.

15 Meehan R, McFarlin S, Bugbee W, et al. *Fresh ankle osteochondral allograft transplantation for tibiotalar joint arthritis*. Foot Ankle Int 2005;26:793-802.

16 Tontz WL Jr, Bugbee WD, Brage ME. *Use of allografts in the management of ankle arthritis*. Foot Ankle Clin 2003;8:361-73.

17 McDermott AG, Langer F, Pritzker KP, et al. *Fresh small-fragment osteochondral allografts. Long-term follow-up study on first 100 cases*. Clin Orthop Relat Res 1985;(197):96-102.

18 Gross AE. *Use of fresh osteochondral allografts to replace traumatic joint defects*. In: Czitromm AA Gross AE, eds *Allografts in Orthopaedic Practice*. Baltimore: William &Wilkins 1992.

19 Lexer E. *Die verwendung der freinen knochenplastic nebst versuchen uber gelenkversteinfung & gelenktransplantation*. Arth Klein Chir 1908;86:939.

20 Bonfiglio M, Jeter WS and Smith C. *The immune concept: its relation to bone transplantation*. Ann NY Acad Sci 1955;59:417.

21 Chalmers J. *Transplantation immunity in bone homografting*. J Bone J Surg 1959;41B:160.

22 Bugbee WD, Khanna G, Cavallo M, et al. *Bipolar fresh osteochondral allografting of the tibiotalar joint*. J Bone Joint Surg Am 2013;95:426-32.

23 Giannini S, Buda R, Pagliazzi G, et al. *Survivorship of bipolar fresh total osteochondral ankle allograft*. Foot Ankle Int 2014 Mar;35:243-51.

24 Beaver RJ, Mahomed M, Backstein D, et al. *Fresh osteochondral allografts for post-traumatic defects in the knee. A survivorship analysis*. J Bone Joint Surg Br 1992;74:105-10.

25 Neri S, Vannini F, Desando G, et al. *Ankle bipolar fresh osteochondral allograft survivorship and integration: transplanted tissue genetic typing and phenotypic characteristics*. J Bone Joint Surg Am 2013;95:1852-60.

26 Giannini S, Buda R, Cavallo M, et al. *Conversion of painful ankle arthrodesis to bipolar fresh osteochondral allograft: case report*. Foot Ankle Int 2012;33:678-81.

27 Phipatanakul WP, VandeVord PJ, Teitge RA, et al. *Immune response in patients receiving fresh osteochondral allografts*. Am J Orthop (Belle Mead NJ). 2004;33:345-8.

28 VandeVord PJ et al. *Immunological responses to bone soluble proteins in recipients of bone allografts*. J Orthop Res 2005; 23:1059-64.

Giornale Italiano di Ortopedia e Traumatologia
2016;42(Suppl. 1):S192-S195

S. Gumina
V. Candela

Dipartimento Scienze Anatomiche, Istologiche, Medico Legali e dell'Apparato Locomotore, Clinica Ortopedica e Traumatologica. Università Sapienza, Roma

Il ruolo dell'artroscopia nella gestione dell'artrosi gleno-omerale

The role of arthroscopy in the management of glenohumeral osteoarthritis

Riassunto

Pazienti con artropatia gleno omerale possono avere un quadro clinico diverso. Nella pratica clinica è possibile osservare pazienti che per la giovane età, comorbidità, grado culturale, non vogliano o non possano sottoporsi all'impianto di una protesi di spalla. In questi casi è possibile proporre un trattamento artroscopico con il fine di attenuare il dolore, restituire quella parte di articolarità persa a motivo dello stesso dolore e di procrastinare l'intervento di protesizzazione. Il trattamento consiste nell'effettuare un'estesa sinoviectomia; asportazione di eventuali corpi liberi endoarticolari; capsulotomia anteriore o circonferenziale per decoattare la testa omerale dalla glenoide; tenotomia del capo lungo del bicipite (se presente); regolarizzazione delle superfici articolari con radiofrequenze; eventuali micro fratture (perforazioni) nelle aree di esposizione dell'osso subcondrale; bursectomia sottoacromiale da eseguire in pazienti con artropatia eccentrica.

36 pazienti (25 F – 11 M) con un'età media di 58 anni (range 48-74) e con artropatia concentrica (30 pazienti) ed eccentrica (6 pazienti) sono stati sottoposti a debridement artroscopico della spalla coinvolta.

Tutti i pazienti sono stati sottoposti a valutazione funzionale della spalla coinvolta pre-operatoriamente, dopo 6 mesi e 1 anno dall'intervento, utilizzando la scheda di Constant, il Subjective Shoulder Value (SSV) e la scala VAS. Tutti i pazienti sono stati sottoposti ad esame radiografico (vera AP ed ascellare) prima dell'intervento e al follow-up finale. L'esame TC, eseguito in tutti i casi prima dell'intervento, è stato ripetuto solo in 21 casi e in occasione del controllo ad 1 anno. I risultati sono stati sottoposti ad analisi statistica.

Il Constant score medio calcolato pre-operatoriamente è stato di 31,9 (range 25,4-35,0). Al follow up a 6 e 12 mesi il Constant score è stato rispettivamente di 45,6 e di 41,0 ($p > 0,05$).

I valori medi di SSV e VAS preoperatori sono stati rispettivamente di 29 (range 24-33) e di 8 (range 6,5-9,5). I valori medi di SSV a 6 e 12 mesi sono stati rispettivamente di 43 e 40. Nessuna differenza significativa è stata riscontrata ($p < 0,05$). Per quanto riguarda la VAS, i valori medi a 6 e 12 mesi sono stati di 3 e 4,5 rispettivamente. Una differenza significativa è emersa tra la VAS preoperatoria e quella a 6 mesi ($p < 0,05$).

I nostri dati, desunti da un campione numeroso, sono simili a quelli della letteratura. A prescindere dal tipo di artrosi, tutti i nostri pazienti hanno ottenuto, un decremento del dolore nel breve periodo (primi 6 mesi). È ipotizzabile che questa attenuazione sia dovuta alla somma di più gesti chirurgici tra cui la sinoviectomia, la bursectomia e la tenotomia del bicipite. Inoltre, il lavaggio artroscopico è responsabile della rimozione dal liquido sinoviale di note sostanze algogene. A medio termine (12 mesi) c'è stato un lieve incremento del dolore, che comunque non ha raggiunto l'intensità del periodo pre-operatorio. Pertanto, è desumibile che in un anno si ripresenti il quadro infiammatorio periarticolare responsabile del dolore. In conclusione, in una popolazione selezionata di giovani artrosici, il debridement artroscopico determina nel breve e medio termine un miglioramento della funzionalità della spalla, dovuto soprattutto all'attenuazione del dolore. Inoltre, le complicanze legate al trattamento artroscopico sono più rare e meno gravi di quelle che possono verificarsi in seguito all'impianto di una protesi. Poiché dopo un anno i nostri pazienti non hanno avuto un ulteriore peggioramento radiografico del quadro artrosico, l'impianto di un'artroprotesi non dovrebbe risultare più difficoltoso a motivo del suo procrastinamento.

Parole chiave: artroscopia di spalla, artropatia gleno-omerale, dolore di spalla, artrosi gleno omerale nel paziente giovane, debridement artroscopico

Indirizzo per la corrispondenza:
Vittorio Candela
Dipartimento Scienze Anatomiche, Istologiche, Medico Legali e dell'Apparato Locomotore, Clinica Ortopedica e Traumatologica. Università Sapienza, Roma
vittorio.candela@yahoo.it

Summary

Patients with glenohumeral arthropathy may have a different clinical presentation. In clinical practice it is possible to observe patients who because of the young age, comorbidities, cultural level, don't want or can't be submitted to surgery for the implant of a shoulder prosthesis. In these cases, it is possible to propose an arthroscopic treatment with the aim to alleviate pain, restore that part of joint function lost as a result of the pain and so to delay the implantation of a prosthesis. The treatment consists of performing an extensive synovectomy; the removal of any intra-articular loose bodies; anterior or circumferential capsulotomy; tenotomy of the long head of the biceps (if it is present); regularization of the joint surfaces with radio frequencies; perforations in theareas in which subchondral bone is present; subacromial bursectomy should be performed in patients with cuff tear arthropathy. 36 patients (25 F-11 M) with a mean age of 58 years (range 48-74) (concentric arthropathy: 30 patients; eccentric arthropathy: 6 patients) underwent arthroscopic debridement of the involved shoulder. All patients underwent functional evaluation of the involved shoulder preoperatively, after 6 months and 1 year after surgery, using the Constant score, the Subjective Shoulder Value (SSV) and VAS. All patients underwent radiographic examination (true AP and axillary) preoperatively and at final follow-up. The CT examination, performed in all cases before surgery, was repeated only in 21 cases at the 1-year control. The results were submitted to statistical analysis. The mean Constant score calculated preoperatively was 31.9 (SD: 25,4-35,0). At follow-up at 6 and 12 months, the Constant score was 45,6 and 41,0, respectively ($p > 0,05$). The average values of SSV and preoperative VAS were respectively 29 (SD: 24-33) and 8 (SD: 6,5 to 9,5). The average values of SSV at 6 and 12 months were, respectively, 43 and 40. No significant difference was found ($p < 0,05$). As regards the VAS, the mean values at 6 and 12 months were 3 and 4.5 respectively. A significant difference emerged between the preoperative VAS and that at 6 months ($p < 0,05$). Our data, derived from a large sample, are similar to those of the Literature. Regardless of the type of arthritis, all of our patients had a decrease in pain in the short term (first 6 months). It is possible that this attenuation is due to more than one surgical gestures including synovectomy, bursectomy and tenotomy of the biceps. Furthermore, the arthroscopic lavage is responsible for removing from the synovial fluid of many algogenic substances. In the medium term (12 months) there was a slight increase of pain, which however did not reach the intensity of the pre-operative period. Therefore, it is possible that in a year the inflammatory periarticular framework responsible for pain recurs.

In conclusion, in a selected population of young arthritic patients, arthroscopic debridement results in an improvement in shoulder function in the short and medium FU, mainly due to the decrease of pain. Furthermore, complications related to the arthroscopic treatment are rarer and less serious than those that may occur following implantation of a prosthesis; after one year our patients have not had a further worsening of radiographic osteoarthritis, underlying that the arthroplasty implant should not be more difficult because of this delay.

Key words: *shoulder arthroscopy, shoulder arthropathy, shoulder pain, glenohumeral osteoarthritis in young patient, arthroscopic debridement*

Introduzione

Pazienti con artropatia gleno omerale possono avere un quadro clinico diverso. Esso dipende dal grado di deformità articolare; presenza/assenza dei tendini della cuffia dei rotatori; migrazione (posteriore e/o superiore) della testa omerale; perdita ossea glenoidea; processo sinovitico associato; flogosi e stabilità del tendine del capo lungo del bicipite; presenza e dimensione degli osteofiti.

Dei pazienti artrosici, quelli con un quadro radiografico caratterizzato da segni lievi (scarsa deformità articolare, assenza di vaste aree geodiche, spazio articolare di poco ridotto ed osteofiti tipo I della scala di Samilson Prieto) possono avere una scarsa sintomatologia clinica che si manifesta saltuariamente e in occasione di sforzi fisici. Questi pazienti, soprattutto se di età inferiore a sessant'anni, traggono un momentaneo, ma soddisfacente, beneficio dalle cure mediche e fisiche. Al contrario, i pazienti con gravi deformità articolari, dolore di intensità marcata, notevole riduzione dell'escursione articolare, ultrasessantenni, sono dei candidati all'impianto di protesi di spalla. Il tipo di protesi (anatomica, inversa, a stelo corto, stemless, a preservazione di osso) dipende essenzialmente dall'età, dalle condizioni della cuffia dei rotatori e dalla qualità dell'osso.

Nella pratica clinica è possibile osservare pazienti che per la giovane età, comorbidità, grado culturale, non vogliano o non possano sottoporsi all'impianto di una protesi di spalla. In aggiunta, il ruolo della artroprotesi anatomica nel paziente giovane con artropatia concentrica è stato sempre motivo di discussione per l'alta percentuale di loosening glenoideo e per la conseguente necessità di revisionare la protesi [1-4]. In questi casi è possibile proporre un trattamento artroscopico con il fine di attenuare il dolore, restituire quella parte di articolarità persa a motivo dello stesso dolore e di procrastinare l'intervento di protesizzazione.

Il trattamento consiste nell'effettuare un'estesa sinoviectomia; asportazione di eventuali corpi liberi endoarticolari; capsulotomia anteriore o circonferenziale per decoattare la testa omerale dalla glenoide; tenotomia del capo lungo del bicipite (se presente); regolarizzazione delle superfici articolari con radiofrequenze; eventuali micro fratture (perforazioni) nelle aree di esposizione dell'osso subcondrale; bursectomia sottoacromiale da eseguire in pazienti con artropatia eccentrica.

Per la rarità del suo impiego, a tutt'oggi la letteratura fornisce scarse evidenze scientifiche sulla effettiva efficacia a breve, medio e lungo termine di questo trattamento.

Noi abbiamo condotto uno studio clinico retrospettivo su una numerosa serie di pazienti con artropatia gleno-omerale concentrica ed eccentrica al fine di quantificare l'eventuale miglioramento funzionale a breve e medio termine dopo debridement artroscopico.

Materiali e metodi

36 pazienti (25 F-11 M) con un'età media di 58 anni (range 48-74) e con artropatia concentrica (30 pazienti) ed eccentrica (6 pazienti) sono stati sottoposti a debridement artroscopico della spalla coinvolta. La tenotomia del capo lungo del bicipite è stata effettuata in tutti i pazienti con artropatia eccentrica e in 5 di quelli con artropatia concentrica. Solo 11 dei trenta pazienti con artropatia concentrica avevano corpi liberi endoarticolari. Le dimensioni di alcuni di questi hanno richiesto la loro frammentazione per l'asportazione. Le microfratture nelle aree di esposizione ossea sono state effettuate sempre quando presenti sulla superficie articolare glenoidea e in 8 casi (tutti con artropatia concentrica) sulla superficie anteriore omerale.
Tutti i pazienti sono stati sottoposti a valutazione funzionale della spalla coinvolta pre-operatoriamente, dopo 6 mesi e 1 anno dall'intervento. Per la valutazione è stata impiegata la scheda di Constant, il Subjective Shoulder Value (SSV) e la scala VAS. Tutti i pazienti sono stati sottoposti ad esame radiografico (vera AP ed ascellare) prima dell'intervento e al follow-up finale. L'esame TC, eseguito in tutti i casi prima dell'intervento, è stato ripetuto solo in 21 casi in occasione del controllo ad 1 anno. I risultati sono stati sottoposti ad analisi statistica utilizzando il software SPSS 18. Il t di student è stato applicato per verificare la presenza di differenze significative tra i valori medi di Constant score, SSV e VAS.

Risultati

La Tabella I riassume i risultati funzionali osservati pre-operatoriamente e al follow-up. Nessuno dei pazienti aveva un'artropatia di grado III secondo Samilson e Prieto. Dei 30 pazienti con artropatia concentrica, 9 avevano una erosione glenoidea tipo A1; 16 di tipo A2; 3 di tipo B1 e 2 di tipo B2. Dei 6 pazienti con artropatia eccentrica, 3 avevano uno stadio III e 3 uno stadio IVb secondo Hamada. Il Constant score medio calcolato pre-operatoriamente è stato di 31,9 (range 25,4-35,0). In realtà questo valore assoluto variava quando calcolati separatamente in pazienti con diversi tipi di artrosi. Infatti, quelli con artropatia eccentrica e concentrica avevano un Constant score rispettivamente di 27,2 e di 32,3 ($p > 0,05$) Questa differenza, seppur non statisticamente significativa, è emersa per tutte le voci che il Constant score contempla e sempre con valori più alti in pazienti con artropatia concentrica.
I valori medi di SSV e VAS preoperatori sono stati rispettivamente di 29 (range 24- 33) e di 8 (range 6,5-9,5).
Al follow-up a 6 e 12 mesi il Constant score è stato rispettivamente di 45,6 e di 41,0 ($p > 0,05$). Le differenze registrate tra i due tipi di artrosi non sono state significative a 6 mesi né a 12 mesi. Analizzando esclusivamente la voce

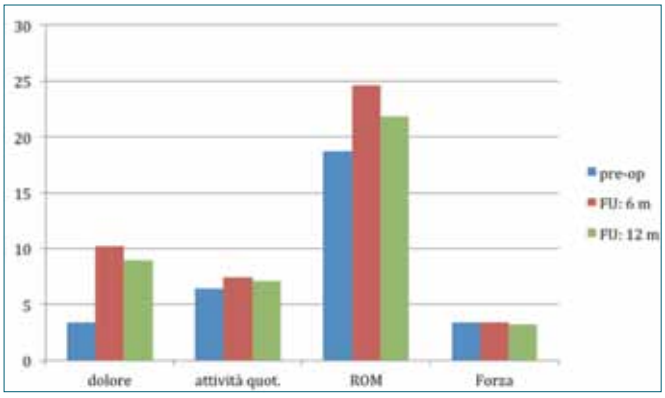

Figura 1. Valutazione funzionale (sec. Constant) della spalla artrosica sottoposta a debridement artroscopico.

"dolore" e "ROM", è stata riscontrata una differenza statisticamente signifcativa tra il valore preoperatorio e quello del follow-up a 6 mesi ($p < 0,05$). I valori medi di SSV a 6 e 12 mesi sono stati rispettivamente di 43 e 40. Nessuna differenza significativa è stata riscontrata ($p < 0,05$). Per quanto riguarda la VAS, i valori medi a 6 e 12 mesi sono stati di 3 e 4,5 rispettivamente. Una differenza significativa è emersa tra la VAS preoperatoria e quella a 6 mesi ($p < 0,05$). L'esame TC eseguito al follow-up su 21 pazienti ha consentito di escludere un significativo peggioramento del quadro artrosico.

Discussione

Dati della letteratura indicano che il debridement artroscopico attenua significativamente il dolore nel breve e medio periodo. Richards e Burkhart [5] hanno effettuato un debridement associato ad una capsulotomia in 8 pazienti con artropatia gleno omerale (osteoartrosi concentrica) (età media 56 ± 12 anni). I pazienti hanno ottenuto un incremento medio della mobilità; inoltre, hanno riferito che i 9 mesi successivi all'intervento sono stati caratterizzati da un'attenuazione evidente del dolore.
Van Thiel et al. [6] hanno osservato un significativo decremento del dolore dopo debridemnent artroscopico in 55 dei 71 pazienti operati (77,5%), dopo un periodo medio di circa 27 mesi dall'intervento.
In uno studio di Millett et al. [7], 30 spalle con marcata artropatia concentrica (età media, 52 anni) sono state trattate con debridement artroscopico (release capsulare, osteoplastica omerale, neurolisi ascellare, tenodesi open del capo lungo del bicipite) con il fine di procrastinare l'intervento di protesizzazione. Delle 30 spalle, 6 (20,0%) richiesero un intervento di protesizzazione dopo 1.9 anni dalla precedente artroscopia. Dopo un follow-up medio

di 2.6 anni, i pazienti che non sono andati incontro ad un intervento di protesi hanno mostrato un significativo incremento dell'ASES score (P < ,001) e dei livelli di dolore (P < ,05), con un indice di soddisfazione soggettivo di 9 su 10. I nostri dati, desunti da un campione numeroso, sono simili a quelli della letteratura. A prescindere dal tipo di artrosi, tutti i nostri pazienti hanno ottenuto, un decremento del dolore nel breve periodo (primi 6 mesi). È ipotizzabile che questa attenuazione sia dovuta alla somma di più gesti chirurgici tra cui la sinoviectomia, la bursectomia e la tenotomia del bicipite. Inoltre, il lavaggio artroscopico è responsabile della rimozione dal liquido sinoviale di note sostanze algogene [8]. A medio termine (12 mesi) c'è stato un lieve incremento del dolore, che comunque non ha raggiunto l'intensità del periodo pre-operatorio. Pertanto, è desumibile che in un anno si ripresenti il quadro infiammatorio periarticolare responsabile del dolore.

Poiché il debridement artroscopico non prevede gesti che possano modificare la biomeccanica della spalla (eccetto la decoattazione della testa omerale), è desumibile che il lieve incremento della mobilità sia attribuibile all'attenuazione del dolore. Al follow-up a 6 e 12 mesi, le attività quotidiane e la forza rimangono pressoché invariate rispetto al periodo che ha preceduto l'intervento.

Dati della letteratura indicano anche che la mortalità perioperatoria dopo un debridement artroscopico nella popolazione relativamente giovane e attiva è vicina allo zero [9]. Invece, è stato osservato che la percentuale sale allo 0.002, 0.004, 0.008 in occasione di una artroprotesi, revisione di artroprotesi e re-revisione di artroprotesi, rispettivamente [10-12].

Spiegl et al. [9] hanno costruito un modello teoretico decisionale (sec. Markov) per comparare la qualità/lunghezza della vita in seguito a debridement artroscopico o ad artroprotesi anatomica eseguiti per il trattamento dell'artropatia gleno omerale concentrica e per determinare i possibili effetti del fattore età sulla strategia del trattamento. Secondo questo modello decisionale, il trattamento artroscopico sarebbe da preferire quando debbono essere trattati pazienti di età inferiore a 47 anni; mentre l'artroprotesi anatomica sarebbe il trattamento di scelta per i pazienti di età superiore ai 66 anni. Per i pazienti di età compresa tra 47 e 66 anni, entrambe le soluzioni chirurgiche risultano ragionevoli.

In conclusione, in una popolazione selezionata di giovani artrosici, il debridement artroscopico determina nel breve e medio termine un miglioramento della funzionalità della spalla, dovuto soprattutto all'attenuazione del dolore. Inoltre, le complicanze legate al trattamento artroscopico sono più rare e meno gravi di quelle che possono verificarsi in seguito all'impianto di una protesi. Poiché dopo un anno i nostri pazienti non hanno avuto un ulteriore peggioramento radiografico del quadro artrosico, l'impianto di un'artroprotesi non dovrebbe risultare più difficoltoso a motivo del suo procrastinamento.

Rimane da chiarire: "quando impiantare una protesi di spalla in un giovane con artropatia concentrica". Di certo, ci sono molti fattori che condizionano la decisione: l'eziologia, l'anatomia individuale, i sintomi, le aspettative del paziente, la presunta durata dell'impianto, le future opzioni.

Bibliografia

1 Cheung EV, Sperling JW, Cofield RH. *Revision shoulder arthroplasty for glenoid component loosening*. J Shoulder Elbow Surg 2008;17:371-5

2 Deutsch A, Abboud JA, Kelly J, et al. *Clinical results of revision shoulder arthroplasty for glenoid component loosening*. J Shoulder Elbow Surg 2007;16:706-16.

3 Sperling JW, Cofield RH, Rowland CM. *Minimum fifteen-year follow-up of Neer hemiarthroplasty and total shoulder arthroplasty in patients aged fifty years or younger*. J Shoulder Elbow Surg 2004;13:604-13.

4 Papadonikolakis A, Neradilek MB, Matsen FA. *Failure of the glenoid component in anatomic total shoulder arthroplasty: a systematic review of the English-language literature between 2006 and 2012*. J Bone Joint Surg Am 2013;95:2205-12.

5 Richards DP, Burkhart SS. *Arthroscopic debridement and capsular release for glenohumeral osteoarthritis*. Arthroscopy 2007;23:1019-22.

6 Van Thiel GS, Sheehan S, Frank RM, et al. *Retrospective analysis of arthroscopic management of glenohumeral degenerative disease*. Arthroscopy 2010;26: 1451-5.

7 Millett PJ, Horan MP, Pennock AT, et al. *Comprehensive arthroscopic management (CAM) procedure: clinical results of a joint-preserving arthroscopic treatment for young, active patients with advanced shoulder osteoarthritis*. Arthroscopy 2013;29:440-8.

8 Millett PJ, Gaskill TR. *Arthroscopic management of glenohumeral arthrosis: humeral osteoplasty, capsular release, and arthroscopic axillary nerve release as a joint-preserving approach*. Arthroscopy 2011;27:1296-1303.

9 Spiegl UJ, Faucett SC, Horan MP, et al. *The role of arthroscopy in the management of glenohumeral osteoarthritis: a Markov decision model*. Arthroscopy 2014;30:1392-9.

10 Gonzalez JF, Alami GB, Baque F, et al. *Complications of unconstrained shoulder prostheses*. J Shoulder Elbow Surg 2011;20:666-82.

11 White CB, Sperling JW, Cofield RH, et al. *Ninety-day mortality after shoulder arthroplasty*. J Arthroplasty 2003;18:886-8.

12 Mather RC III, Watters TS, Orlando LA, et al. *Cost effectiveness analysis of hemiarthroplasty and total shoulder arthroplasty*. J Shoulder Elbow Surg 2010;19:325-34.

Giornale Italiano di Ortopedia e Traumatologia
2016;42(Suppl. 1):S196-S200

G. Porcellini[1]
G. Merolla[1]
S. Marenco[2]
P. Paladini[1]

[1] Unit of Shoulder and Elbow Surgery, D. Cervesi Hospital, Cattolica, RN, [2] Città della Salute e della Scienza - C.T.O. Maria Adelaide, Torino

Artrosi gleno-omerale sotto i 40 anni

Gleno-humeral arthritis in patient under 40 years old

Riassunto

La cartilagine articolare non è caratterizzata da proprietà auto-rigenerative e se durante un intervento artroscopico si reperta una lesione condrale probabilmente sarà necessario eseguire ulteriori gesti chirurgici. Questo studio si propone di valutare i benefici di un trattamento artroscopico in pazienti con artrosi precoce e di valutare quali caratteristiche cliniche e radiografiche sono correlate con un miglior outcome del trattamento artroscopico.

Materiali e metodi. Su un totale di 2707 spalle operate, abbiamo eseguito 61 artroscopie in pazienti tra i 30 e 55 anni con spalla dolorosa a causa dell'artrosi precoce. Abbiamo portato a termine uno studio retrospettivo su 47 spalle con lesione condrale stadio I o II secondo Samilson-Prieto, misurando con Constant Murley Score [CMS] e Simple Shoulder Test [SST] l'outcome dei pazienti operati. In tutte le artroscopie abbiamo eseguito una capsulotomia circonferenziale per aumentare lo spazio articolare, classificato le lesioni condrali glenoidee per posizione (anteriore, posteriore, centrata) e per dimensione (piccola, grande e totale) trattando la lesione con microfratture. Negli ultimi 11 pazienti è stata posizionata una membrana di acido ialuronico, Hyalograft, sul difetto glenoideo. La riabilitazione post chirurgica ha previsto la mobilizzazione il giorno dopo l'intervento chirurgico e arto in scarico per 15gg in tutore. A 3-6-12 e 24 mesi sono stati eseguiti controlli di follow-up e i dati clinici e radiografici sono stati confrontati con l'ultimo controllo eseguito.

Risultati. La media del CMS è cresciuta da 43,8 a 79,1. La media del SST è passata da 4,9 a 9,4. In 44 pazienti (93,6%) i valori di CMS e SST sono migliorati significativamente. Nei tre pazienti (6,4%) con valori dei test più bassi l'artrosi è progredita. Età, sesso, distanza gleno-omerale e presenza della membrana di acido ialuronico non hanno dimostrato una relazione con i migliori risultati durante il follow-up. Il recupero del ROM nelle lesioni piccole e centrate ha dimostrato un'associazione statisticamente significativa con il miglioramento della soddisfazione dei pazienti e sia del CMS che del SST.

Conclusioni. Le procedure effettuate sui tessuti molli (inclusa sinovialectomia e capsulotomia) associate alle microfrature risultano efficaci solo in malati con artrosi precoce con cartilagine omerale conservata e con lesione glenoidea piccole e centrali.

Parole chiave: artrosi precoce, spalla, artroscopia, lesioni cartilaginee

Summary

The articular cartilage of the shoulder is not endowed with intrinsic repair abilities, so the detection of chondral lesions during arthroscopy may indicate that additional articular procedures are needed. The aim of the current study was to evaluate the benefits of arthroscopy in patients with early shoulder arthritis, and to assess which clinical and radiological features are correlated with better arthroscopic outcomes.

Materials and methods. *Out of a total of 2,707 shoulders, 61 arthroscopies were performed on patients aged 30-55 years suffering from a painful early arthritic shoul- der. We performed a retrospective study of 47 of those 61 patients with osteoarthritis at Samilson–Prieto stage I or II. SST and Constant score were used as outcome measures. Arthroscopic circumferential capsulotomy was performed to release the soft tissues and increase the joint space. Glenoid chondral lesions were caregorized according to location (anterior, posterior, centered) and size (small, large, total) and treated with microfractures; in the last 11 patients, we placed a engineered hyaluronic acid mem- brane, Hyalograft, on the surface of the glenoid. Post-operative care included mobilization the day after surgery, with the arm protected in a sling for two weeks. Follow-up examinations were performed at 3, 6, 12, and 24 months after surgery. The clinical and radiographic data collected were compared with those obtained at the last examination.*

Indirizzo per la corrispondenza:
Giuseppe Porcellini
Unit of Shoulder and Elbow Surgery, D. Cervesi Hospital, Cattolica (RN)
gporcellini@tin.it

Results. *The mean Constant score increased from 43.8 points to 79.1, and the mean SST score increased from 4.9 points to 9.4 points. Clinical outcomes improved signifi- cantly in 44 patients (93.6 %). The three patients (6.4 %) with the lowest scores showed progression of arthritis. Age, gender, glenohumeral distance, and presence of engineered hyaluronic acid membrane were not related to clinical scores. Recovery of range of motion as well as small and centered cartilage lesions were statistically associated with improved outcome.*
Conclusion. *The main finding was that soft tissue procedures (including capsulotomy and synovectomy) associated with glenoid microfractures are only suitable for patients with early arthritis and preserved humeral head shape, particularly in cases with small and centered glenoid cartilage lesions.*

Key words: *early arthritis, shoulder, arthroscopy, cartilage lesions*

Prefazione

L'osteoartrosi dell'articolazione gleno-omerale è una patologia rara nel paziente giovane. Se si presenta prima dei 40 anni è generalmente un evento secondario a traumi, patologie della cuffia dei rotatori o capsulo-legamentose e con caratteristiche tipiche di una lesione allo stadio I. Preservare o ricostruire la cartilagine articolare, diminuire la sintomatologia e restituire la funzione persa sono alla base di un trattamento ortopedico. Le terapie mediche si sono dimostrate relativamente efficaci soprattutto nella popolazione in età lavorativa con alte richieste funzionali. In questi casi l'indicazione chirurgica si deve avvalere dell'artroscopia che permette una diagnostica precisa e un ottimo management delle lesioni associate e delle lesioni artrosiche. La tecnica delle microfratture e più recentemente le nanofratture, associate a release capsulare e sinovialectomia con rimozione dei detriti articolari sembrano essere valide opzioni per le lesioni di piccole dimensioni glenoidee e grado I e II ma, non adatta alle bone to bone kissing lesion o alle lesioni cartilaginee omerali. Extrema ratio è l'utilizzo di protesi che però sono un'opzione che deve essere riservata ad artrosi invalidanti e sintomatologie mal controllabili con la terapia medica. Attualmente per danni condrali omerali gravi sono disponibili emi-artroprotesi anatomiche di recente introduzione in materiali come il pirocarbonio, che sembrano essere più rispettosi della superficie condrale glenoidea. Quando il danno però interessa entrambe le superfici articolari, o è molto grave nel versante glenoideo, l'opzione della protesi totale non va scartata a priori solo per la giovane età del paziente. Infatti l'evoluzione della malattia con erosione del versante glenoideo e peggioramento della sublussazione omerale potrebbe peggiorare l'outcome fino a precludere la strada della protesi anatomica, lasciando percorribile solo l'opzione protesi inversa, con tutti i dubbi e le perplessità di un impianto che non ha alternative in caso di fallimento.

Introduzione

L'osteoartrosi è una patologia degenerativa fortemente invalidante quando interessa l'articolazione gleno-omerale (GO), capace di ridurre drasticamente l'autonomia della persona e l'abilità lavorativa individuale. Limitazione funzionale, riduzione del ROM e dolore sono i principali sintomi dell'artrosi della spalla [1]. La cartilagine articolare non ha la capacità di autorigenerarsi, quindi quando patologie come instabilità GO o lesioni della cuffia dei rotatori si associano, anche piccole lesioni cartilaginee possono evolvere rapidamente in artrosi. Le lesioni cartilaginee sono infrequenti, soprattutto nel paziente under 40 e sono un frequente reperto occasionale durante procedure artroscopiche [2]. Meno comuni ma responsabili dell'instaurarsi di processi artrosici, anche nel paziente giovane, sono la displasia glenoidea e l'osteocondrite dissecante [3]. Estensione e profondità della lesione condrale sono influenzate da: differente spazio articolare e le proprietà di resistenza dell'osso sub-condrale, senza dimenticare la resistenza delle superfici articolari [4]. Lesioni di cuffia o lesioni del legamento gleno-omerale inducono lesioni cartilaginee minori con estensione topografica articolare peculiare dovuta al differente stress meccanico prodotto sulla cartilagine. Differenti studi hanno correlato sito di lesione condrale e sintomatologia dolorosa nella spalla come nel ginocchio [5 6]. Sono disponibili molteplici strategie conservative per ridurre l'infiammazione, la sintomatologia dolorosa e rallentare l'evoluzione dell'artrosi [7]. In pazienti con cuffia dei rotatori integra per diminuire il dolore e rallentare questo processo evolutivo, queste terapie possono anche comportare il cambiamento dello stile di vita, l'utilizzo di farmaci orali e topici arrivando fino alla visco-supplementazione con acido ialuronico [8]. Minore però è la soddisfazione del paziente in condizioni di osteoartrosi precoce, con associate lesioni della cuffia dei rotatori [8]. Sono altresì disponibili svariate opzioni chirurgiche, da utilizzare in base alla gravità del danno e della severità della sintomatologia. Tecniche meno invasive come l'artroscopia per il debridement e per la sutura tendinea o capsulare e tecniche più complesse come la copertura del gap condrale con fascia lata [9], trapianto osteocondrale autologo [10], protesi di resurfacing [11] e infine le protesi totali di spalla.
Non va dimenticato l'utilizzo delle microfratture che nei pazienti giovani ha dato buoni risultati nelle lesioni condrali

piccole, tecnica con risultati non incoraggianti nelle lesioni bipolari [12] anche quando si è associato un flap periostale di copertura [13]. Le microfratture migliorano la ricolonizzazione condrale fornendo un ambiente adatto per la formazione del nuovo tessuto [14]. L'associazione di microfratture e viscosupplementazione con iniezioni intra articolari di acido Jaluronico ha evidenziato effetti positivi sul tessuto di riparazione del difetto condrale già a un precoce follow-up. Questo vantaggio è probabilmente frutto delle proprietà condro protettive e antinfiammatorie dell'acido ialuronico che limita la progressione di fattori degenerativi articolari [15]. L'artroscopia appare efficace per trattare lesioni condrali e lesioni associate che possano predisporre ad un'evoluzione artrosica.

Materiali e metodi

Non invasiva e versatile, l'artroscopia, dovrebbe essere il primo approccio chirurgico per trattare danni condrali nel paziente giovane. Con una valutazione retrospettiva abbiamo selezionato 61 spalle operate in artroscopia per artrosi precoce delle 2707 operate tra Gennaio 2006 e Dicembre 2008. Tutte le artroscopie sono state eseguite da un singolo chirurgo con tecnica chirurgica simile. Pazienti con età compresa tra 35 e 55 anni, tutti sottoposti a studio rx preoperatorio con artrosi stadio I o II secondo Samilson-Prieto [16], inolte è stata eseguita RMN a conferma del danno condrale. Il CMS e SST sono stati usati per misurare l'evoluzione della condizione clinica [17 18].
I criteri d'inclusione sono stati: artrosi stadio I o II, rigidità in elevazione frontale passiva a 40° e 30° in rotazione esterna 1 (RE1). Il difetto cartilagineo glenoideo è stato valutato durante l'artroscopia in Piccolo (< 2cm^2), Grande (> 2cm^2) o Totale se interessava tutta la superficie glenoidea. Tutti i difetti cartilaginei erano di grado IV [19] o 4a/b secondo classificazione ICRS [5]. Un danno sul versante cartilagineo omerale, una perdita di elevazione > 40° e di RI1 > 30°, un precedente intervento chirurgico, un danno neurologico o una lesione della cuffia dei rotatori sono stati definiti come criteri di esclusione. Applicati i criteri di inclusione 50 spalle sono risultate arruolabili e 47 hanno terminato il follow-up.

Valutazione radiografica

Utilizzando radiografie preoperatorie e al follow-up è stata misurata la distanza tra la superficie glenoidea e quella omerale nella proiezione ascellare [19]. Le proiezioni impiegate sono state: antero-posteriore in rotazione neutra e paziente in ortostatismo, laterale di scapola (outlet) e proiezione ascellare.

Tecnica chirurgica

Paziente è stato posto in decubito laterale con 5 kg di trazione, portali artroscopici standard (antero-superiore, antero-inferiore e posteriore). È stata eseguita la rimozione della membrana sinoviale e una capsulectomia circonferenziale per ottenere maggiore spazio articolare. Rimozione del tessuto sinoviale ipertrofico, debridement dell'intervallo dei rotatori e rimozione di eventuali corpi mobili, se presenti. Dopo la delimitazione dei margini della lesione cartilaginea della glena (lasciando il cercine glenoideo in situ) sono state eseguite microfratture posizionando il punteruolo ortogonalmente alla superficie sub-condrale e a 2-3mm di distanza tra loro [14]. Negli ultimi 11 casi, dopo le microfratture, è stata posizionata una membrana di acido ialuronico (hyalofast, Fidia Advanced Biopolymers S.r.l. Abano Terme, Italy) sul difetto glenoideo. La membrana non è stata fissata con viti o colla di fibrina, ed è stata introdotta attraverso una cannula da 8,5 mm del portale antero-inferiore. A fine procedura, rimossa la trazione e a secco, è stata testata la stabilità della membrana alla mobilizzazione della testa omerale.

Riabilitazione

Il programma di riabilitazione post-chirurgica prevedeva l'utilizzo di tutore per le prime due settimane post-operatorie, con immediata mobilizzazione passiva assistita dal fisioterapista. Alla terza settimana Idro kinesiterapia con ROM indolore. Solo ad otto settimane dall'intervento sono stati permessi esercizi di rotazione interna ed esterna con elastici. Inoltre, tutti i pazienti hanno eseguito la fisioterapia ambulatoriale presso il nostro centro di riabilitazione per circa sei mesi per massimizzare il ROM fino al raggiungimento del massimo miglioramento possibile. La rivalutazione al follow-up è stata eseguita come di routine a 3, 6, 12 e 24 mesi dall'intervento chirurgico. I dati raccolti sono stati confrontati con quelli dell'ultimo esame. Radiografie [16] ed esami clinici finali sono stati eseguiti a due anni di follow-up.

Analisi statistica

L'analisi statistica è stata effettuata con il software per windows Intercoled Stata 9.0 (Stata Corporation, College Station, TX, USA). Secondo l'analisi della regressione logistica è stata indagata l'influenza dei fattori selezionati e il risultato finale (variabili dipendenti). Le variabili sono state definite eleggibili nel modello se con $p < 0.05$ associato a un trend positivo nei risultati degli score. Le variabili esaminate come predittive (variabili indipendenti) sono state età del paziente, genere, pre e post-op perdita di elevazione frontale, pre e post-op perdita di rotazione esterna con arto addotto, pre e post-op distanza tra glena e testa omerale misurata sulla radiografia in proiezione ascellare, tipo di lesione glenoidea (piccola < 2cm^2, grande > 2cm^2 e totale), posizione della lesione (anteriore, posteriore o centrale), utilizzo della

membrana di acido ialuronico. A queste variabili è stato assegnato un valore dicotomico (0/1). La relazione tra ogni fattore e il miglioramento degli score è stata testata con l'analisi bivariata (v2 test). Per valutare la concordanza intra osservatore della classificazione del grado d'artrosi è stato usato il Pearson Correlation Coefficent (PCC)

Risultati

La media dei valori del Constant Murley Score (CMS) preoperatorio dei due gruppi era di 43,8 punti (DS 12.9). A due anni di follow-up il valore medio del CMS era di 79.1 punti (DS 14,9; $p < 0,05$). La media dell'SST è passata da 4,9 (DS 1,8) a 9.4 (DS 1,9). Il PCC era molto vicino a 1 (0,93143), a indicare una bassa variabilità delle misurazioni. Non ci sono state differenze statisticamente significative del PCC tra i tre differenti osservatori ($p < 0,05$). Ventuno pazienti (87,5%) hanno avuto un buon risultato mentre tre pazienti (12,5%) hanno avuto un pessimo outcome e vi è stata una progressione della malattia artrosica allo stadio III di Samilson-Prieto e coinvolgimento della superficie omerale. Non abbiamo evidenziato differenze statisticamente significative della distanza gleno-omerale misurata sulle radiografie pre e post-operatorie: questa distanza è rimasta 2,4 mm di media (range 1-4 mm, DS ± 1,6) ($p > 0,05$). Età e sesso non sono stati fattori influenzanti il risultato finale ($p > 0,05$). Stratificando i risultati abbiamo evidenziato come lesioni piccole e centrali diano risultati clinici e dei test migliori ($p < 0,05$), mentre il trattamento con la membrana di acido ialuronico non abbia effetti benefici ($p > 0,05$). I peggiori risultati sono stati quelli misurati nei pazienti con lesioni interessanti tutta la superficie glenoidea ($p > 0,05$).

Discussione

L'artroscopia permette la rimozione dei detriti cartilaginei, le citochine e i mediatori dell'infiammazione [5 6]. Il miglioramento del ROM e della sintomatologia dolorosa può essere il risultato del debridement e della capsulectomia artroscopica. Lo studio effettuato evidenzia come lesioni maggiori di 2 cm^2 siano correlate al persistere del dolore e quindi fattore prognostico negativo della procedura artroscopica [20], infatti, nel nostro studio i peggiori risultati sono stati quelli registrati nei pazienti con lesioni grandi o totali. La procedura artroscopica non sembra essere efficace nei pazienti con artrosi importante visti i pessimi risultati ottenuti. La progressiva diminuzione del ROM è dovuta alla contrattura capsulare e alla deformazione della testa omerale. La compressione della superficie cartilaginea danneggiata, il meccanismo di pivot centrale, i carichi eccentrici in una lesione cartilaginea periferica possono promuovere il deterioramento della superficie omerale. Il miglioramento del ROM può essere ottenuto con una capsulotomia a 360°, procedura necessaria nell'approccio artroscopico alla spalla rigida artrosica [6]. In particolare in pazienti con patologie con spazio articolare residuo la capsulotomia può alleviare la sintomatologia dolorosa quando associato a debridement artroscopico. In condizioni di artrosi con spazio articolare conservato l'impianto di una membrana di acido ialuronico non sembra fornire un vantaggio rispetto alle procedure appena citate. L'approccio artroscopico per capsulotomia, debridement e microfratture sembra essere una buona strategia nel paziente giovane e attivo con una lesione focale sintomatica per diminuire il dolore, recuperare il ROM e, probabilmente, un rallentamento dell'evoluzione artrosica. Risultati non perseguibili nelle grandi lesioni che, se trattate artroscopicamente, non sembrano migliorare nel tempo. Chi sarebbero, pertanto, i migliori candidati a un trattamento artroscopico dell'artrosi di spalla? Sulla base dei risultati del nostro studio sarebbero pazienti giovani (30-55anni) con lesioni condrali glenoidee centrali, piccole (< 2cm^2) e una lieve diminuzione del ROM. I dati raccolti in questo studio non possono garantire che il trattamento artroscopico sia la migliore opzione per il trattamento dell'artrosi precoce, servono ulteriori studi con follow-up più lunghi con campioni più numerosi e magari con valutazione istologica durante un second-look artroscopico prima di poter affermare con sicurezza le procedure descritte siano affidabili e sicure nel trattare l'artrosi GO. Questo studio ha diversi limiti: mancanza di un gruppo di controllo; diversi tipi di lesione articolare; mancanza del gruppo di controllo con RMN post-op; la mancanza di un second-look artroscopico, che permetta un esame istologico dei tessuti per chiarire le differenze tra tessuti cartilaginei ottenuti per coltura su scaffold di acido ialuronico e ottenuti con microfratture. Analizzati questi limiti, i principali risultati di questo studio sono che la progressione di malattia si è verificata solo nel 12,5% dei pazienti (3 casi) e che le procedure sui tessuti molli (capsulectomia e sinovialectomia) vanno associate alle microfratture, poiché ritardano la progressione della malattia, riducendo il carico e la pressione a livello GO oltre a migliorare il ROM.

Bibliografia

1 Memel Ds, Kirwan JR, Sharp DJ, et al. *General practitioners miss disability and anxiety as well as depression in their patients with osteoarthritis*. Br J Gen Pract 2000;50:645-8.
2 Cameron ML, Kocher MS, Briggs KK, et al. *The prevalence of glenohumeral osteoarthrosis in unstable shoulders*. Am J Sports Med 2003;31:53-5.
3 Meyer DC, Fucentese SF, Koller B, et al. *Association of osteopenia of the humeral head with full-thickness rotator cuff tears*. J Shoulder Elbow Surg 2004;13:33-7.

4 Elser F, Braun S, Dewing CB, et al. *Glenohumeral joint preservation: current options for managing articular carti- lage lesions in young, active patients*. Arthroscopy 2010;26:685-96.

5 McCarty LP 3rd, Cole BJ. *Nonarthroplasty treatment of glenohumeral cartilage lesions*. Arthroscopy 2005;21:1131-42.

6 Savoie FH 3rd, Brislin KJ, Argo D. *Arthroscopic glenoid resurfacing as a surgical treatment for glenohumeral arthritis in the young patient: midterm results*. Arthroscopy 2009;25:864-71.

7 Dines JS, Strauss EJ, Fealy S, Craig EV. *Arthroscopic- assisted core decompression of the humeral head*. Arthroscopy 2007;23:103.e1-4.

8 Merolla G, Sperling JW, Paladini P, et al. *Efficacy of hylan G-F 20 versus 6-methylprednisolone acetate in primary glenohumeral osteoarthritis: a retrospective controlled trial*. Musculoskeletal Surg 2011;95:215-24.

9 Ho JY, Miller SL, et al. *Allografts in the treatment of athletic injuries of the shoulder*. Sports Med Arthrosc 2007;15:149-57.

10 Scheibel M, Bartl C, Magosch P, et al. *Osteochondral autologous transplantation for the treatment of full-thickness articular cartilage defects of the shoulder*. J Bone Joint Surg Br 2004;86:991-7.

11 Lollino N, Pellegrini A, Paladini P, et al. *Gleno-humeral arthritis in young patients: clinical and radiographic analysis of humerus resurfacing prosthesis and meniscus interposition*. Musculoskelet Surg 2011;95:S59-S63.

12 Millett PJ, Huffard BH, Horan MP, et al. *Outcomes of full-thickness articular cartilage injuries of the shoulder treated with micro fracture*. Arthroscopy 2009;25:856-63

13 Siebold R, Lichtenberg S, Habermeyer P. *Combination of micro fracture and periostal-flap for the treatment of focal full thickness articular cartilage lesions of the shoulder: a prospective study*. Knee Surg Sports Traumatol Arthrosc 2003;11:183-9.

14 Steadman JR, Rodkey WG, Rodrigo JJ. *Microfracture: surgical technique and rehabilitation to treat chondral defects*. Clin Orthop Relat Res 2011;S362-S9.

15 Strauss E, Schachter A, Frenkel S, et al. *The efficacy of intra-articular hyaluronan injection after the micro fracture technique for the treatment of articular cartilage lesions*. Am J Sports Med 2009;37:720-26.

16 Samilson RL, Prieto V. *Dislocation arthropathy of the shoulder*. J Bone Joint Surg Am 1983;65:456-60.

17 Lippitt SB, Harryman DT, Matsen FA. *A practical tool for evaluating function: the simple shoulder test*. In: Matsen FA III, Fu FH, Hawkins RJ (eds) *The shoulder: a balance of mobility and stability*. American Academy of Orthopaedic Surgeons, Rosemont, 1993 pp 501-18.

18 Constant CR, Murley AH. *A clinical method of functional assessment of the shoulder*. Clin Orthop Relat Res 1987;214:160-4.

19 Parson IM, Millett PJ, Warner JP. *Glenoid wear after shoulder hemiarthroplasty: a quantitative analysis*. Clin Orthop Relat Res 2004;421:120-5.

20 Chong PY, Srikumaran U, Kuye IO, et al. *Gleno- humeral arthritis in the young patient*. J Shoulder Elbow Surg 2011 20 doi:10.1016/j.jse.2010.11.014.

Giornale Italiano di Ortopedia e Traumatologia
2016;42(Suppl. 1):S201-S204

F. A. Grassi

Università degli Studi del Piemonte Orientale "A. Avogadro" S.C. di Ortopedia e Traumatologia - A.O.U. "Maggiore della Carità" Novara

Artrosi gleno-omerale concentrica

Concentric gleno-humeral arthrosis

Riassunto

L'artrosi gleno-omerale concentrica si caratterizza per la conservazione della cuffia dei rotatori, condizione indispensabile per prevenire la migrazione superiore della testa omerale. Le alterazioni anatomo-patologiche più peculiari includono l'osteofita inferiore sul versante omerale e l'usura posteriore della glena, la cui progressione può portare ad una sublussazione statica della spalla. Il quadro clinico è molto variabile e condiziona l'approccio terapeutico. Nelle fasi iniziali il trattamento conservativo è sufficiente a controllare il dolore e preservare una buona funzionalità articolare; tuttavia il peggioramento delle condizioni anatomo-cliniche richiede la terapia chirurgica, che consiste principalmente nella sostituzione protesica della spalla. Attualmente si preferisce impiantare protesi totali piuttosto che parziali in virtù di risultati clinici migliori.

Parole chiave: gleno-omerale, artrosi, cuffia dei rotatori, protesi di spalla

Summary

Concentric gleno-humeral arthrosis is characterized by preservation of the rotator cuff, which is indispensable to prevent superior migration of the humeral head. Peculiar anatomo-pathological changes include the inferior osteophyte on the humeral side and the posterior wear of the glenoid, whose progression can lead to a static subluxation of the shoulder. Clinical findings are quite variable and influence the therapeutic approach. In the early stages, conservative treatment is sufficient to control pain and maintain a good joint function; however, worsening of anatomo-clinical conditions requires surgical treatment that consists mainly in shoulder replacement. At present, the use of total shoulder arthroplastiy is preferred to hemiarthroplasty owing to better clinical outcomes.

Key words: *gleno-humeral, arthrosis, rotator cuff, shoulder arthroplasty*

Le artropatie degenerative della spalla includono quadri anatomo-patologici di diversa natura, nei quali le alterazioni osteo-cartilaginee si associano in vario modo alla compromissione strutturale dei tessuti molli articolari e periarticolari, in particolare della cuffia dei rotatori e dell'apparato capsulo-legamentoso. L'espressività clinica così come le ripercussioni funzionali sono molto variabili e condizionano le scelte terapeutiche, che tuttavia non possono prescindere da un'attenta valutazione delle condizioni generali e delle aspettative dei singoli pazienti.

Sono stati descritti tre principali pattern di degenerazione articolare [1]:

- il I tipo, quello più frequente, si caratterizza per l'appiattimento del trochite (femoralizzazione) e piccole formazioni osteofitarie della testa omerale; la glena mostra un'eburneizzazione del polo superiore e l'acromion può apparire usurato inferiormente;

Indirizzo per la corrispondenza:
Federico Grassi
S.C. Ortopedia e Traumatologia - A.O.U. "Maggiore della Carità"
corso Mazzini, 18
28100 Novara
federico.grassi@med.uniupo.it

- il II tipo mostra invece un voluminoso osteofita inferiore della testa omerale, che simula un appiattimento della stessa in visione frontale; la glena appare slargata in sede inferiore per osteofitosi marginale e talvolta usurata in sede posteriore;
- il III tipo si distingue dai precedenti, oltre che per la più frequente unilateralità, per il reale appiattimento della testa omerale e una più evidente deformità della glena.

L'artrosi gleno-omerale concentrica corrisponde al II tipo, quello in cui le alterazioni degenerative articolari non si associano a rotture della cuffia dei rotatori tali da determinare una migrazione superiore della testa dell'omero o a processi patologici primitivi (fratture, infezioni, etc.) responsabili di danni anatomici più complessi. Va peraltro detto che aspetti di tendinopatia della cuffia con ipotrofia dei corrispettivi ventri muscolari possono associarsi ad un'artrosi concentrica in fase avanzata quale conseguenza del disuso della spalla.

Oltre all'osteofita inferiore "a goccia" o "a barba" della testa omerale, quasi patognomonico dell'artrosi primaria della spalla, un'alterazione anatomo-patologica rilevante è l'usura posteriore della glena con l'eventuale sublussazione statica posteriore dell'omero. Nella patogenesi di questa deformità un ruolo preminente è svolto dalla retrazione delle strutture capsulo-legamentose anteriori, che nei movimenti di rotazione esterna forzano la testa omerale in direzione posteriore, incrementando gli stress di contatto in questa circoscritta regione glenoidea [2].

La classificazione morfologica della glena a cui si fa comunemente riferimento è quella proposta da Walch, in cui vengono distinti tre tipi principali (A, B e C) per un totale di 5 morfotipi (Fig. 1) [3].

Le principali manifestazioni cliniche dell'artrosi concentrica consistono nel dolore e nella rigidità articolare. Nelle fasi iniziali la sintomatologia dolorosa si manifesta a seguito di attività che richiedono uno specifico impegno funzionale della spalla, quali sollevamenti o lanci, ma nel corso del tempo tende ad aggravarsi per intensità e frequenza, presentandosi dapprima durante il riposo notturno e poi in modo quasi continuativo.

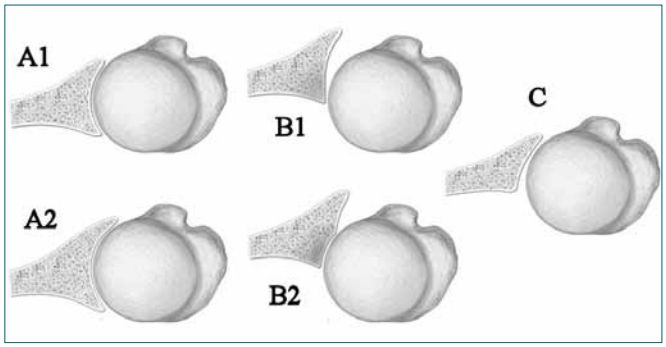

Figura 1. Classificazione di Walch dei morfotipi glenoidei nell'artrosi di spalla:usura concentrica lieve (A1) e moderata (A2);usura posteriore (B1) e glena biconcava (B2) con sublussazione posteriore statica della testa omerale;glena displasica (C).

La perdita di articolarità attiva e passiva della spalla in assenza di un deficit di forza muscolare (da valutare in isometria) accomuna l'artrosi concentrica alla capsulite adesiva: per la diagnosi differenziale tra le due patologie è sufficiente l'esecuzione di uno studio radiografico standard. Nelle fasi più avanzate dell'artrosi il movimento gleno-omerale si associa alla presenza di scrosci e/o scatti, che sono invece caratteristici di questa condizione.

Nella maggior parte dei soggetti la compromissione clinico-funzionale della spalla si verifica nel corso di diversi anni. Un'attenta indagine anamnestica è importante per rilevare eventuali patologie responsabili delle alterazioni degenerative articolari: instabilità, traumi, infezioni, interventi chirurgici o assunzione di corticosteroidi possono indirizzare la diagnosi verso forme di artrosi secondaria.

La diagnostica per immagini prevede innanzitutto uno studio radiografico della spalla in più proiezioni per valutare l'ampiezza della rima articolare e la morfologia della testa omerale e della glena. I reperti radiografici non si correlano in modo costante con il quadro clinico, potendosi osservare pazienti paucisintomatici con alterazioni di grado avanzato e viceversa.

La migliore definizione del quadro scheletrico è tuttavia offerta dalla TC, la cui esecuzione è consigliata per il planning preoperatorio di una protesizzazione. Questo studio consente infatti una precisa definizione della morfologia del collo scapolare, aspetto indispensabile per la scelta dell'impianto e il corretto posizionamento della componente glenoidea. La RM trova indicazione soprattutto nelle fasi precoci della malattia, essendo in grado di evidenziare lesioni cartilaginee in quadri di spalla dolorosa di difficile inquadramento; in fase avanzata la RM espone al rischio di sopravvalutare le alterazioni della cuffia con possibili condizionamenti sulle scelte chirurgiche.

L'approccio terapeutico è influenzato, oltre che dal quadro anatomo-clinico, anche dall'età e dalle richieste funzionali del paziente.

La terapia conservativa è indicata in presenza di quadri anatomo-patologici di lieve e moderata gravità, così come in presenza di disturbi clinici modesti indipendentemente dall'entità delle alterazioni degenerative. Oltre a terapie sintomatiche volte al controllo del dolore, basate sulla somministrazione di farmaci antinfiammatori e analgesici, le principale misure adottate consistono nella riduzione dei carichi di lavoro sulla spalla, nella kinesiterapia (in particolare esercizi di mobilizzazione volti alla conservazione dell'articolarità, quando possibile) e nella terapia infiltrativa.

Da una recente revisione della letteratura si rileva come le infiltrazioni con cortisonici garantiscano un beneficio solo temporaneo sulla sintomatologia e che l'efficacia della viscosupplementazione con acido ialuronico non raggiunga ancora un'evidenza tale da giustificare una chiara raccomandazione al suo impiego [4].
Il ricorso al trattamento chirurgico si rende necessario nei pazienti con sintomatologia ingravescente, non controllata da misure conservative. Procedure condotte per via artroscopica, quali osteofitectomia, release capsulare, tenotomia/tenodesi del CLB e rimozione di corpi mobili, trovano indicazione nell'artrosi concentrica di grado lieve o moderato in soggetti al di sotto dei 50-60 anni. L'artroscopia ha il vantaggio di una minima invasività e di una bassa incidenza di complicanze, ma non vi sono chiare informazioni in letteratura sulle specifiche indicazioni. Alcuni autori hanno riportato buoni risultati a breve termine per ciò che riguarda il controllo del dolore e il miglioramento dell'articolarità [5 6], ma è bene sottolineare che la finalità di questo intervento consiste solo nel ritardare la sostituzione protesica dell'articolazione.
Il gold standard per il trattamento chirurgico dell'artrosi concentrica conclamata resta la protesizzazione della spalla, che può essere effettuata con impianti a configurazione anatomica (parziali o totali) o inversa.
Le protesi parziali, con le componenti omerali oggi disponibili (rivestimento, a conservazione metafisaria o con stelo diafisario), offrono il vantaggio di conservare la glena naturale, permettendo così di evitare un tempo chirurgico talvolta di difficile esecuzione oltre che problemi di mobilizzazione della componente glenoidea. Tuttavia i dati pubblicati in letteratura dimostrano come le protesi totali consentano di ottenere risultati migliori sul dolore e sulla funzione rispetto a quelle parziali [7]. La scelta di ricorrere alla sola protesizzazione omerale deve essere attentamente valutata in base alle condizioni della glena e la sua esecuzione deve associarsi ad un bilanciamento ottimale dei tessuti molli articolari. In caso di insuccesso, l'eventuale conversione da protesi parziale a totale è in grado di migliorare la sintomatologia, ma i risultati sono comunque inferiori rispetto a quelli di una protesi totale primaria [8].
Sempre al fine di evitare la protesizzazione della glena, sono state descritte tecniche di rivestimento biologico per la superficie articolare della scapola, con l'interposizione di tessuti allogenici di banca (menisco laterale, tendine d'Achille); tuttavia l'incidenza di fallimenti è elevata e i risultati tendono a deteriorare in breve tempo [9 10].
Come si è accennato, il principale problema delle artroprotesi risiede nella componente glenoidea, che è l'anello debole della catena a causa dell'elevata incidenza di usura, radiolucenze periprotesiche e mobilizzazioni a medio e lungo termine. Gli impianti non si sono modificati in modo sostanziale, se non per i materiali, dal modello proposto da Neer negli anni Settanta: le componenti interamente in polietilene restano ancora quelle più diffusamente utilizzate in quanto più affidabili rispetto a quelle con metal-back. L'usura posteriore della glena, specie se rilevante, rende assai complesso l'impianto della componente glenoidea ed espone ad un maggiore rischio di fallimento precoce, anche in virtù della difficoltà ad eseguire innesti ossei a questo livello. Per far fronte a questo problema sono state proposte due soluzioni: da un lato il miglioramento degli strumentari (efficaci nel facilitare la correzione per retroversioni fino a 10°-15°) (Fig. 2), dall'altro l'introduzione di protesi glenoidee conformate a cuneo o a scalino in modo da colmare il difetto osseo posteriore [11].

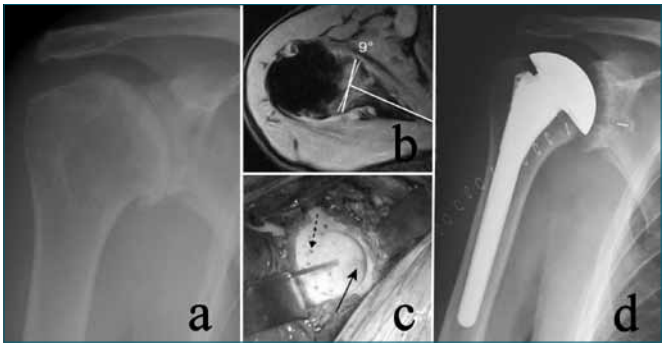

Figura 2. a) Quadro radiografico di artrosi gleno-omerale concentrica. b) Scansione assiale RM che mostra usura posteriore della glena con retroversione di 9° (tipo B1 sec. Walch) e concomitante lieve dislocazione della testa omerale. c) Fotografia intraoperatoria che mostra la fresatura asimmetrica guidata della glena, più accentuata anteriormente (freccia continua) che non posteriormente (freccia tratteggiata), per correggere la retroversione della superficie articolare. d) Quadro radiografico dopo impianto di protesi totale.

Rispetto agli impianti anatomici la protesi inversa offre migliori possibilità di fissazione della componente glenoidea in presenza di superfici articolari di difficile approccio. I primi studi pubblicati a riguardo hanno mostrato buoni risultati clinici a breve termine [12 13], ma tale indicazione dovrebbe essere riservata a soggetti di età avanzata o con basse richieste funzionali in considerazione delle scarse possibilità di revisione per fallimento dell'impianto.

Bibliografia

1 Edelson JG. *Patterns of degenerative change in the glenohumeral joint*. J Bone Joint Surg (Br) 1995;77B:288-92.

2 Strauss EJ, Roche C, Flurin PH, et al. *The glenoid in shoulder arthroplasty*. J Shoulder Elbow Surg 2009;18:819-33.

3 Walch G, Badet R, Boulahia A, et al. *Morphologic study of the glenoid in primary glenohumeral osteoarthritis*. J Arthroplasty 1999;14:756-60.

4 Colen S, Geervliet P, Haverkamp D, et al. *Intra-articular infiltration therapy for patients with glenohumeral osteoarthritis:a systematic review of the literature*. Int J Shoulder Surg 2014;8:114-21.

5 Millett PJ, Horan MP, Pennock AT, et al. *Comprehensive Arthroscopic Management (CAM) procedure: clinical results of a joint-preserving arthroscopic treatment for young, active patients with advanced shoulder osteoarthritis*. Arthroscopy 2013;29:440-8.

6 Van Thiel GS, Sheehan S, Frank RM, et al. *Retrospective analysis of arthroscopic management of glenohumeral degenerative disease*. Arthroscopy 2010;26:1451-5.

7 Radnay CS, Setter KJ, Chambers L, et al. *Total shoulder replacement compared with humeral head replacement for the treatment of primary glenohumeral osteoarthritis:a systematic review*. J Shoulder Elbow Surg 2007;16:396-402.

8 Carroll RM, Izquierdo R, Vazquez M, et al. *Conversion of painful hemiarthroplasty to total shoulder arthroplasty: long-term results*. J Shoulder Elbow Surg 2004;13:599-603.

9 Nicholson GP, Goldstein JL, Romeo AA, et al. *Lateral meniscus allograft biologic glenoid arthroplasty in total shoulder arthroplasty for young shoulders with degenerative joint disease*. J Shoulder Elbow Surg 2007;16:S261-6.

10 Wirth MA. *Humeral head arthroplasty and meniscal allograft resurfacing of the glenoid*. J Bone Joint Surg Am 2009;91A:1109-19.

11 Knowles NK, Ferreira LM, Athwal GS. *The arthritic glenoid:anatomy and arthroplasty designs*. Curr Rev Musculoskelet Med 2016;9:23-9.

12 Mizuno N, Denard R, Raiss P, et al. *Reverse total shoulder arthroplasty for primary glenohumeral osteoarthritis in patients with a biconcave glenoid*. J Bone Joint Surg Am 2013;95:1297-304.

13 Steen BM, Cabezas AF, Santoni BG, et al. *Outcome and value of reverse shoulder arthroplasty for treatment of glenohumeral osteoarthritis:a matched cohort*. J Shoulder Elbow Surg 2015;24:1433-41.

Giornale Italiano di Ortopedia e Traumatologia
2016;42(Suppl. 1):S205-S209

N. Ivaldo

Casa di Cura Villa Igea, Acqui Terme, GSL, Gruppo Sanitario Ligure, Osp. S.M. di Misericordia, Albenga

Artrosi gleno-omerale eccentrica

Eccentric gleno-humeral osteoarthritis

Riassunto

L'artropatia gleno-omerale eccentrica rappresenta una condizione tipica di spalla end-stage, generalmente in rapporto a un progressivo fallimento della cuffia dei rotatori. L'obiettivo della chirurgia di ricostruzione dovrebbe consistere nella riparazione della cuffia e nel ripristino di una spalla bilanciata dal punto di vista biomeccanico. Tuttavia, nelle lesioni massive della cuffia, la retrazione tendinea può rendere la riparazione impossibile e, analogamente, laddove i cambiamenti radiografici in senso artrosico hanno preso campo, anche una ricostruzione tecnicamente perfetta può portare a risultati inaccettabili. In tali condizioni, la protesi totale inversa originariamente proposta dal Prof. Grammont è in grado di ridurre il dolore e migliorare la funzione della spalla nella grande maggioranza dei pazienti. Nonostante i dubbi mossi in origine, relativi a tasso di complicanze e sopravvivenza degli impianti, molti lavori sono stati pubblicati negli ultimi anni, specchio dell'interesse in crescendo verso questo tipo di impianto e di una sostanziale evoluzione tecnica riguardante diversi suoi aspetti.

Parole chiave: artropatia eccentrica, lesione massiva di cuffia, protesi inversa

Summary

Eccentric gleno-humeral osteoarthritis represents a common end-stage shoulder condition generally due to progressive rotator cuff failure. Goal of the reconstructive surgery should be to repair the rotator cuff, restoring a biomechanically balanced shoulder. Unfortunately, in severe massive rotator cuff tears, tendons retraction often makes repair impossible. Similarly, when radiographic osteoarthritic changes take place, even a technically good reconstruction of the rotator cuff could lead to unacceptable results. In such conditions, Prof. Grammont's reverse total shoulder arthroplasty reliably reduces pain and improves shoulder function by increasing active abduction and forward elevation in the majority patients. Despite the original doubts with regard to complications rate and implant survival, several comforting works have been published in the last years, mirroring the increasing interest this kind of prosthesis is receiving, and the specific technical advancements as well.

Key words: *cuff tear arthropathy, massive rotator cuff tear, reverse shoulder prosthesis*

Introduzione

I primi casi di artrosi gleno-omerale associata a lesione della cuffia dei rotatori furono descritti da Adams e Smith già nella prima metà del 1800 1. Solo nella seconda metà del secolo scorso, tuttavia, questa condizione venne ad essere considerata come entità clinica definita. Nel 1983 Neer la definì"artropatia da lesione di cuffia" o "cuff tear arthropathy" (CTA) e la descrisse come tipicamente caratterizzata da lesione massiva della cuffia dei rotatori con migrazione superiore dell'omero e diminuzione della distanza acromion-omerale, erosione della grande tuberosità ("femoralizzazione"), erosione ed eventuale "acetabolarizzazione" dell'acromion e altre modificazioni in senso artrosico dell'articolazione gleno-omerale (Fig. 1) [2]. Sebbene diverse teorie etiopatogenetiche siano state proposte, è verosimile che la CTA risulti dalla combinazione di molteplici fattori [3]. La cuffia dei rotatori gioca un ruolo

Indirizzo per la corrispondenza:
Nicola Ivaldo
Casa di Cura Villa Igea
Strada Moirano 2
15011 Acqui Terme (AL)
Tel. +39 0144 310801
nikivaldo@libero.it

Figura 1. Artropatia gleno-omerale eccentrica (stadio IVB sec. Hamada).

chiave nella stabilizzazione dinamica della spalla. Nei gradi intermedi ed estremi dell'arco di movimento i muscoli della cuffia mantengono la testa omerale centrata all'interno di cercine e glena, permettendo la rotazione concentrica della testa omerale, attraverso il meccanismo noto come "concavità-compressione" [4]. Tale meccanismo viene perso in caso di lesione massiva della testa omerale, e il conseguente disaccoppiamento delle forze causa instabilità e permette la traslazione craniale dell'omero, con riduzione della distanza acromion-omerale. A seguito del conflitto meccanico tra testa omerale e acromion prende avvio un processo di frammentazione della cartilagine e produzione di debris: ne deriva l'attivazione di una risposta enzimatica a cascata, con ulteriori danni a carico della cartilagine. Il dolore e l'immobilità conseguenti porteranno infine a deterioramento da non-uso delle superfici articolari.

Nel 1990 Hamada e collaboratori hanno classificato dal punto di vista radiografico le lesioni massive della cuffia dei rotatori in cinque gradi, in riferimento alle modificazioni patologiche che progressivamente si verificano a carico della gleno-omerale [5]. La stessa classificazione, è stata parzialmente modificata dal dr Walch e successivamente correlata al grado di compromissione dei tessuti molli (i.e. retrazione tendinea e degenerazione fibroadiposa dei ventri muscolari secondo classificazione di Goutallier), all'evoluzione peggiorativa nel tempo del quadro clinico-radiografico e alla prognosi legata all'eventuale riparazione della lesione di cuffia [7].

Possibilità di trattamento

Scopo della chirurgia di ricostruzione è la riparazione della lesione di cuffia, volta al ripristino del corretto bilancio di forze in seno all'articolazione gleno-omerale: obiettivo purtroppo non sempre raggiungibile. Sfortunatamente, nelle lesioni massive di cuffia la retrazione tendinea rende spesso la riparazione impossibile. Talvolta, nonostante una modica retrazione e una riparazione tecnicamente fattiva, la degenerazione dei tendini rende la riparazione biomeccanicamente inutile. Nei casi in cui risulta impossibile ripristinare il corretto bilancio articolare mediante la riparazione della cuffia, alcuni trattamenti alternativi come la tenotomia del CLBB e il debridement artroscopico possono essere considerati al fine di alleviare la sintomatologia dolorosa [8 9]. Gli stessi trattamenti vanno ovviamente considerati quando ci si trovi di fronte a una spalla dolorosa ma con un compenso funzionale ancora sufficientemente conservato. Purtuttavia, quando si sviluppa una vera pseudoparalisi, la protesi inversa rappresenta la sola opzione terapeutica disponibile per ripristinare una funzione gleno-omerale utile, ricreando un fulcro articolare stabile su cui il deltoide può fare leva e sollevare l'arto, by-passando la necessità di una cuffia funzionante [10].

Risultati associati all'uso della protesi inversa

L'utilizzo della protesi inversa si è ampiamente diffuso su scala mondiale nell'ultima decade, soprattutto dopo la sua approvazione nel 2003 da parte dell'FDA. Nonostante le reticenze nel suo utilizzo, principalmente legate al consistente tasso di complicazioni [11 12], diversi importanti lavori ne hanno confermato l'utilità nel ripristinare una spalla con funzione utile e non dolorosa [13-15], con i risultati migliori ottenuti in caso di CTA rispetto ad altre indicazioni [16 17]. In una serie storica di 464 pazienti trattati con protesi inversa per CTA e seguiti per un tempo medio di 7,5 anni, Favard e collaboratori [13] hanno riportato valori medi di flessione attiva di 128,6°, rotazione esterna attiva a braccio abdotto di 42,1°, rotazione esterna attiva a braccio addotto di 10,6°. La sopravvivenza libera da revisione è stata pari a 89% a 10 anni, con due importanti punti di flessione negativa a 2 e 9 anni dall'intervento. Sebbene incoraggianti, è opportuno sottolineare come tali dati siano comunque da contestualizzare in riferimento all'esperienza dei chi-

rurghi coinvolti e all'utilizzo di impianti protesici di generazione precedente rispetto a quelli attualmente in uso. In anni recenti, diversi autori hanno mostrato come la protesi inversa rappresenti una valida e sicura soluzione in caso di CTA non solo nei pazienti ultra-settantenni, ma anche nelle fasce d'età under-65 e over-80 [18-21], con un effetto consistente sulla qualità di vita correlata alla patologia in oggetto.

Protesi inversa e transfer miotendinei

Alcuni pazienti mostrano un deficit combinato di elevazione anteriore e rotazione esterna, noto come pseudoparalisi combinata. Questa condizione è generalmente correlata a una lesione massiva posterosuperiore della cuffia dei rotatori, con coinvolgimento del muscolo piccolo rotondo, e implica una compromissione severa della funzione dell'arto superiore nei gesti più semplici della vita quotidiana [22]. In tali circostanze è verosimile che la protesi inversa da sola non offra grandi risultati funzionali, principalmente a causa del noto limite tecnico riguardante il ripristino della rotazione esterna [23]. L'associazione del transfer di grande rotondo e gran dorsale alla protesi inversa, effettuato con unico accesso deltopettorale, offre un'utile possibilità di recupero non solo della flessione anteriore ma anche di alcuni gradi di rotazione esterna [24 25]. Seppure a spese di una qualche limitazione della rotazione interna, il guadagno funzionale risulta generalmente significativo e l'esito finale è considerato eccellente o buono dalla maggioranza dei pazienti. Un'accurata preparazione del paziente, con totale chiarezza comunicativa circa l'esito funzionale atteso e le eventuali limitazioni rappresenta, tanto più in questi casi, un cardine fondamentale della gestione preoperatoria.

Alterazioni radiografiche e lateralizzazione del COR

La protesi inversa è generalmente associata, nelle pubblicazioni storiche, a un importante tasso di complicazioni [11 12]. Tra le complicazioni riportate, il notching scapolare infraglenoideo è certamente la più frequente nelle serie disponibili, con un'incidenza oscillante tra il 44% e il 96%. L'etiopatogenesi è correlata all'impingement meccanico del margine mediale della coppa omerale contro il collo scapolare, ma la reale implicazione nella stabilità dell'impianto protesico è ancora oggetto di discussione [15 26]. Alcuni accorgimenti tecnici relativi al posizionamento della metaglena e delle viti di fissaggio e l'utilizzo di glenosfere eccentriche e di maggiore diametro sembrano limitare l'incidenza del notching. Studi di follow-up radiografico a lungo termine sono auspicabili in tal senso, al fine di verificare la reale efficacia preventiva nei confronti di una complicanza che, seppure poco compresa nelle sue implicazioni finali, è opinione comune che debba essere evitata. Un recente avanzamento anche su questo fronte è stato offerto dal lavoro del dr Boileau sulla lateralizzazione della componente glenoidea [27]. Alcuni lavori recenti relativi alla BIO-RSA (Bony increased-offset RSA) hanno mostrato come l'utilizzo di un disco osseo ricavato dalla testa omerale consenta, attraverso la lateralizzazione del centro di rotazione (COR), di ridurre l'incidenza di notching infraglenoideo e ottenere altresì risultati superiori in termini di arco di movimento. Sebbene la tecnica BIO-RSA costituisca un indubbio avanzamento tecnico, ancora non sono chiari i risultati a lungo termine soprattutto in relazione al destino dell'innesto osseo (Fig. 2). Per di più, l'utilizzo nella gestione dei difetti ossei glenoidei, importante fronte di discussione, appare limitato ai casi primari e non applicabile laddove la testa omerale non sia disponibile, come in caso di revisione o di esiti fratturativi in presenza di mezzi di sintesi.

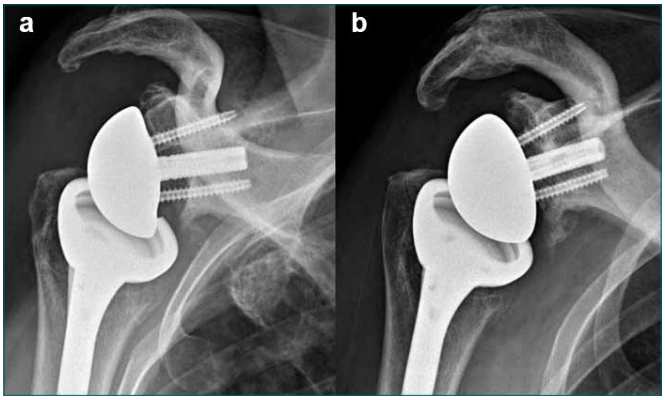

Figura 2. a) BIO-RSA, controllo RX a 3 mesi dall'intervento; b) controllo RX a 1 anno dall'intervento, con evidenza di progressivo riassorbimento dell'innesto osseo.

Conclusioni

Dopo più di dieci anni dalla sua approvazione da parte della FDA, la protesi inversa rappresenta oggi la soluzione gold standard nella gestione dell'artropatia gleno-omerale eccentrica. Numerose pubblicazioni ed esperienze di chirurghi specialisti confermano come la RSA sia in grado di ripristinare la funzione della spalla e, contestualmente, la qualità di vita pregiudicata dalla patologia. A fronte di

risultati solidamente dimostrati e di avanzamenti tecnici consistenti, numerosi dubbi ancora restano in piedi, relativamente a limiti della tecnica e complicanze. La direzione indicata dal prof. Grammont è quella giusta, e in tale direzione è auspicabile che vengano convogliati nei prossimi anni ricerche e sforzi congiunti di chirurghi e ingegneri, ai fini dell'ulteriore ottimizzazione tecnica e della limitazione delle problematiche connesse alla protesi inversa.

Bibliografia

1. Smith JG. *Pathologic appearance of seven cases of injury of the shoulder joint with remarks*. London Medical Gazette 1834;14:280.
2. Neer CS 2nd, Craig EV, Fukuda H. *Cuff-tear arthropathy*. J Bone Joint Surg Am 1983;65:1232-44.
3. Collins DN, Harryman DTI. *Arthroplasty for arthritis and rotator cuff deficiency*. Orthop Clin North Am 1997;28:225-39.
4. Labriola JE, Lee TQ, Debski RE, et al. *Stability and instability of the glenohumeral joint: the role of shoulder muscles*. J Shoulder Elbow Surg 2005;14:S32-S8.
5. Hamada K, Fukuda H, Mikasa M, et al. *Roentgenographic findings in massive rotator cuff tears. A long-term observation*. Clin Orthop Relat Res 1990;254:92-6.
6. Goutallier D, Postel JM, Bernageau J, et al. *Fatty muscle degeneration in cuff ruptures. Pre- and postoperative evaluation by CT scan*. Clin Orthop Relat Res 1994;304:78-83.
7. Hamada K, Yamanaka K, Uchiyama Y, et al. *A radiographic classification of massive rotator cuff tear arthritis*. Clin Orthop Relat Res 2011;469:2452-60.
8. Boileau P, Baque F, Valerio L, et al. *Isolated arthroscopic biceps tenotomy or tenodesis improves symptoms in patients with massive irreparable rotator cuff tears*. J Bone Joint Surg Am 2007;89:747-57.
9. Walch G, Edwards TB, Boulahia A, et al. *Arthroscopic tenotomy of the long head of the biceps in the treatment of rotator cuff tears: clinical and radiographic results of 307 cases*. J Shoulder elbow Surg 2005;14:238-46.
10. Grammont PM, Baulot E. *Delta shoulder prosthesis for rotator cuff rupture*. Orthopedics 1993;16:65-8.
11. Farshad M, Gerber C. *Reverse total shoulder arthro-plasty-from the most to the least common complication*. Int Orthop 2010;34:1075-82.
12. Zumstein MA, Pinedo M, Old J, et al. *Problems, complications, reoperations, and revisions in reverse total shoulder arthroplasty: a systematic review*. J Shoulder Elbow Surg. 2011;20:146-57.
13. Favard L, Levigne C, Nerot C, et al. *Reverse prostheses in arthropathies with cuff tear: are survivor- ship and function maintained over time?* Clin Orthop Relat Res 2011;469:2469-75.
14. Frankle M, Siegal S, Pupello D, et al. *The reverse shoulder prosthesis for glenohumeral arthritis associated with severe rotator cuff deficiency: a minimum two-year follow-up study of sixty patients*. J Bone Joint Surg Am 2005;87:1697-705.
15. Sirveaux F, Favard L, Oudet D, et al. *Grammont inverted total shoulder arthroplasty in the treatment of glenohumeral osteoarthritis with massive rupture of the cuff: results of a multicentre study of 80 shoulders*. J Bone Joint Surg Br 2004;86:388-95.
16. Wall B, Nove-Josserand L, O'Connor DP, et al. *Reverse total shoulder arthroplasty: a review of results according to etiology*. J Bone Joint Surg Am. 2007;89:1476-85.
17. Boileau P, Watkinson D, Hatzidakis AM, et al. *Neer award 2005: the Grammont reverse shoulder prosthesis: results in cuff tear arthritis, fracture sequelae, and revision arthroplasty*. J Shoulder Elbow Surg 2006;15:527-40.
18. Walters JD, Barkoh K, Smith RA, et al. *Younger patients report similar activity levels to older patients after reverse total shoulder arthroplasty*. J Shoulder Elbow Surg 2016 Mar 30. [Epub ahead of print]
19. Sershon RA, Van Thiel GS, Lin EC, et al. *Clinical outcomes of reverse total shoulder arthroplasty in patients aged younger than 60 years*. J Shoulder Elbow Surg 2014;23:395-400.
20. Ek ET, Neukom L, Catanzaro S, et al. *Reverse total shoulder arthroplasty for massive irreparable rotator cuff tears in patients younger than 65 years old: results after five to fifteen years*. J Shoulder Elbow Surg 2013; 22:1199-208.
21. Mangano T, Cerruti P, Repetto I, et al. *Reverse shoulder arthroplasty in older patients: is it worth it? A subjective functional outcome and quality of life survey*. Aging Clin Exp Res 2015 Nov 21. [Epub ahead of print]
22. Walch G, Boulahia A, Calderone S, et al. *The 'dropping' and 'hornblower's' signs in evaluation of rotator-cuff tears*. J Bone Joint Surg Br 1998;80:624-8.
23. Simovitch RW, Helmy N, Zumstein MA, et al. *Impact of fatty infiltration of the teres minor muscle on the outcome of reverse total shoulder arthroplasty*. J Bone Joint Surg Am 2007;89:934-9.
24. Boileau P, Chuinard C, Roussanne Y, et al. *Reverse shoulder arthroplasty combined with a modified latissimus dorsi and teres major tendon transfer for shoulder pseudoparalysis associated with dropping arm*. Clin Orthop Relat Res 2008;466:584-93.
25. Ivaldo N, Rossoni M, Caione G, et al. *Latissimus dorsi transfer associated to Grammont reversed shoulder prosthesis: results at 22 months of follow up*. Minerva Ortop traumatol 2006;57:329-36.
26. Lévigne C, Boileau P, Favard L, et al. *Scapular notching in reverse shoulder arthroplasty*. In: Walch G, Boileau P, Molé D, Favard L, Lévigne C, Sirveaux F. eds. *Reverse shoulder arthroplasty: Clinical results, Complications, Revisions*. Montpellier: Sauramps Médical 2006, pp. 353-72.
27. Boileau P, Moineau, G, Roussanne Y, et al. *Bony increased-offset reversed shoulder arthroplasty: minimizing*

scapular impingement while maximizing glenoid fixation. Clin Orthop Relat Res 2011;469:2558-67.

28 Athwal GS, MacDermid JC, Reddy KM, et al. *Does bony increased-offset reverse shoulder arthroplasty decrease scapular notching? J Shoulder Elbow Surg 2015;24:468-73*.

29 Greiner S, Schmidt C, Herrmann S, et al. *Clinical performance of lateralized versus non-lateralized reverse shoulder arthroplasty: a prospective randomized study*. J Shoulder Elbow Surg 2015;24:1397-404.

Giornale Italiano di Ortopedia e Traumatologia
2016;42(Suppl. 1):S210-S214

D. Petriccioli
C. Bertone

Unità Operativa di Ortopedia, Istituto Clinico "Sant'Anna", Brescia, Italy

La revisione della protesi di spalla: quando, perché, come

Shoulder arthroplasty revision: when, why, and how

Riassunto

L'aumento del numero di protesi di spalla primarie ha portato con sé un inevitabile incremento del numero di complicanze e di conseguenti procedure di revisione. La natura di queste complicanze ed il numero delle revisioni differiscono in base al tipo di impianto che è stato utilizzato, anatomico o inverso. La revisione della protesi di spalla è una chirurgia complessa il cui successo è condizionato da un'attenta pianificazione pre-operatoria che non può prescindere dalla valutazione delle aspettative del paziente, il quale deve sempre essere debitamente informato e coinvolto nel processo decisionale. Le complicanze dopo revisione di una protesi di spalla sono simili a quelle che si possono presentare in seguito ad un impianto primario. Tuttavia, il tasso di complicanze dopo revisione è significativamente maggiore.

Parole chiave: protesi di spalla, complicanze, revisioni

Summary

The number of primary total shoulder arthroplasties has increased exponentially in recent years as a result of an expansion in implant options, clinical indications, and surgical experience, with a corresponding increase in the number of revision procedures. The nature of these complications differs depending on the type of implant used, anatomical or reversed. Because shoulder arthroplasty revision surgery is a complex and delicate undertaking, meticulous attention must be paid to the pre-operative planning. Before the operation the surgeon must address, in priority, the expectations of the patient. Complications after revision shoulder arthroplasty are similar to those in the primary setting. Unlike, in the revision setting, the rate of complications is significantly greater.

Key words: *shoulder arthroplasty, complications, revisions*

Introduzione

Il numero di protesi di spalla primarie è aumentato in maniera esponenziale nel corso degli anni come risultato di una sempre più ampia disponibilità di modelli protesici, di un allargamento delle indicazioni e, non ultimo, di un miglioramento delle tecniche chirurgiche. Tuttavia, l'aumento del numero di primi impianti ha portato con sé un inevitabile incremento del numero di complicanze e di conseguenti procedure di revisione.

La natura di queste complicanze ed il numero delle revisioni differiscono in base al tipo di impianto che è stato utilizzato, anatomico o inverso. In una revisione sistematica di 47 studi con impianti anatomici per patologie degenerative o infiammatorie con almeno due anni di follow-up, l'insorgenza di una complicanza post-operatoria si è verificata in 906 delle 4010 protesi osservate per un tasso complessivo di complicanze pari al 22,6%. Di questi 906 impianti, 451 (11,2%) sono stati sottoposti ad una revisione chirurgica e, tra questi ultimi, è stato necessario sostituire almeno una delle componenti dell'impianto nel 7,9% dei casi

Indirizzo per la corrispondenza:
Celeste Bertone
Istituto Clinico "Sant'Anna"
via del Franzone, 31
25127 Brescia
Fax: +39 030 3197414
Tel: +39 340 7078408
bercel1971@gmail.com

(317/4010). La maggior parte delle complicanze erano a carico del versante scapolare, glenoide, per usura della superficie ossea in caso di emiartroplastica (20,6%) o allentamento ("loosening" degli autori anglosassoni) della componente protesica in caso di artroplastica totale (14,3%) [1].
Un altro recente studio di meta-analisi ha riassunto i risultati delle principali pubblicazioni in lingua inglese sull'impianto di protesi di spalla inversa; 164 (20%) dei 782 impianti analizzati nello studio avevano presentato almeno una complicanza post-operatoria ed in 105 casi (13,4%) era stato necessario procedere ad una revisione chirurgica. Tra i casi revisionati chirurgicamente (105/782), 26 casi (3,3%) non hanno richiesto di modificare l'impianto, mentre in altri 79 casi (10,1%) è stato necessario rimuovere o sostituire, in modo parziale o completo, l'impianto stesso. Le cause più comuni di revisione chirurgica erano state in ordine decrescente: l'instabilità protesica (38%), le infezioni (22%), i fallimenti della componente omerale (21%; tra cui l'allentamento, il dis-assemblaggio e la frattura) e, infine, i problemi di fallimento della componente glenoidea (13%) (Fig. 1). Le complicazioni che avevano portato ad un nuovo intervento erano spesso multiple e la loro associazione era stata spesso sottovalutata. Nella popolazione in studio, non rari sono stati i casi di pazienti sottoposti più volte ad interventi di revisione per il persistere della stessa complicanza, per la mancata diagnosi iniziale di complicanze associate o per l'insorgenza di un'ulteriore complicanza [2].
Appare quindi evidente dall'analisi di questi risultati che, per le protesi di spalla anatomiche o inverse, le complicanze e la loro gestione chirurgica (revisione) rappresentano un problema estremamente attuale. La conoscenza delle differenti e tipiche complicanze è indispensabile per orientare le indagini diagnostiche ed il trattamento nel caso di fallimento di un impianto protesico [1-4].

Figura 1. Esempio di completa dissociazione di una protesi inversa senza lussazione dell'impianto (immagine TC).

Perché procedere alla revisione di una protesi di spalla?

Risultati insoddisfacenti dopo l'impianto primario di una protesi di spalla sono purtroppo comuni. Il risultato clinico di una protesi di spalla può essere definito dal punto di vista del chirurgo, del paziente oppure di entrambi. La valutazione soggettiva del successo della procedura dal punto di vista del paziente può essere diversa da quella del chirurgo, dalla valutazione obiettiva della funzionalità della spalla (Constant score, DASH score, Simple Shoulder test, ed altri) o dalla valutazione radiografica.
Come chirurghi della spalla, è nostro dovere concentrarsi non solo sui casi in cui la protesi di spalla produce un risultato soddisfacente per il paziente ma soprattutto su quei casi in cui la procedura non riesce ad esprimere il suo potenziale miglioramento della qualità della vita dei nostri pazienti e su tutte quelle situazioni clinico-radiografiche che possono compromettere la sopravvivenza dell'impianto stesso.
Per esempio, come è stato osservato da Franta e collaboratori [5], un'eccessiva retroversione della componente omerale può essere associata con il fallimento a lungo termine della protesi anatomica per instabilità posteriore, ma non è necessariamente la causa di un risultato insoddisfacente per il paziente. Allo stesso modo, la presenza di linee di radiolucenza attorno ad una componente glenoidea non necessariamente preclude un ottimo risultato funzionale.
Tuttavia, l'identificazione di variabili ad evoluzione clinica potenzialmente sfavorevole, come quelle sopradescritte, è estremamente utile per il chirurgo nella valutazione dei risultati nel follow-up e per il suo algoritmo decisionale di fronte alla possibile insorgenza di complicanze.
Il dolore è riconosciuto come il segno clinico soggettivo più comune in una protesi di spalla fallita ed è la ragione più frequente per la quale un paziente con protesi di spalla richiede una valutazione specialistica. In una delle più grandi casistiche di protesi di spalla fallite, Franta e collaboratori [5] hanno osservato che il dolore è stato il sintomo più comune, presente in circa l'85% dei pazienti valutati.

Tuttavia, solo in pochi pazienti (6%) il dolore è stato l'unico sintomo presente; spesso, il dolore era associato a rigidità della spalla o, più raramente, a debolezza, instabilità e crepitii. Pochi sono stati i soggetti che si sono presentati per altre complicanze quali fratture (1%) o infezioni (5%).
Il tipico quadro clinico di presentazione di una protesi di spalla infetta comprende sintomi locali, come ad esempio dolore alla spalla, diminuzione del "range" di movimento, eritema, gonfiore, calore, arrossamento e secrezioni dalla ferita chirurgica, e sintomi sistemici, quali febbre, brivido, e malessere (Fig. 2). Tuttavia, a seconda della virulenza degli organismi infettanti e dell'intensità della risposta immunitaria, una protesi infetta può avere lievi o addirittura nessun segno clinico. La possibile presenza di un'infezione deve sempre essere considerata in ogni protesi di spalla dolorosa da lungo tempo, senza intervalli liberi, anche in assenza di sintomi e segni clinici specifici. Portillo e collaboratori [6], rivalutando 112 pazienti sottoposti ad intervento di revisione di protesi articolare, hanno dimostrato infatti che, se l'artroplastica di revisione viene effettuata entro i primi 2 anni dall'impianto, l'eziologia del fallimento è più probabilmente un'infezione piuttosto che una mobilizzazione asettica.
L'incidenza di infezione riportata in letteratura per le protesi di spalla varia tra lo 0% e il 2,9%, con un incremento negli impianti più vincolati (protesi inverse) fino al 15,4%. Gli agenti che più comunemente possono determinare un'infezione in una protesi di spalla sono quelli che si possono ritrovare in qualsiasi altra infezione di protesi articolare: stafilococchi coagulasi negativi (30-40%), Staphylococcus aureus (12-23%), Streptococchi (9-10%), bacilli gram-negativi ed enterococchi (3-7%) o una flora mista (10-12%). [7] Recentemente, più lavori hanno identificato il Propionibacterium quale agente patogeno responsabile d'infezioni misconosciute in pazienti sottoposti ad intervento di revisione per dolore, rigidità o "loosening" delle componenti senza evidenza pre-operatoria d'infezione [8].

Figura 2. Protesi di spalla infetta. Segno clinico di infezione è la presenza di una fistola secernente in vicinanza della cicatrice chirurgica. A destra esempio di revisione in "due tempi" con blocco spaziatore.

Quando procedere alla revisione di una protesi di spalla?

La revisione della protesi di spalla è una chirurgia complessa il cui successo è condizionato da un'approfondita conoscenza non solo delle strutture che costituiscono l'artroplastica della spalla (componenti protesiche, strutture capsulo-muscolo-tendinee, tessuto osseo gleno-omerale) ma anche delle condizioni cliniche del paziente.
La revisione di una protesi di spalla, anche se rara, rappresenta sempre un momento devastante sia per il paziente che per il chirurgo e, come è stato dimostrato, i risultati clinici dopo chirurgia di revisione sono generalmente inferiori a quelli della chirurgia d'impianto primaria [9]. Talvolta il risultato clinico di questa complessa procedura può rappresentare un successo in termini di revisione delle componenti protesiche, ma un insuccesso per il paziente a causa ad esempio della persistenza di dolore, della mancanza di movimento o della presenza d'instabilità.
Pertanto il chirurgo, prima di procedere ad un intervento di revisione, deve valutare, in via prioritaria, quali siano le aspettative del paziente il quale deve sempre essere debitamente informato e coinvolto nel processo decisionale. Un paziente con basse richieste funzionali, i cui unici obiettivi sono il sollievo dal dolore e la possibilità di riposare durante la notte, può beneficiare a volte di trattamenti meno complessi, anche non chirurgici, ben diversi da quelli che andrebbero riservati a pazienti più attivi il cui obiettivo è la ripresa delle proprie attività professionali e ricreative.
Sulla base di questi presupposti, nell'elaborato algoritmo di trattamento di una revisione di protesi di spalla fallita, il "timing" per re-intervenire rappresenta un fattore cruciale. Ad esempio, dopo impianto di una protesi inversa, la causa più comune di fallimento precoce è rappresentata dall'instabilità articolare (2,9% entro i primi tre mesi dall'intervento secondo Chalmers e collaboratori [10]). Se l'instabilità è riconosciuta ed immediatamente trattata, entro il primo mese dopo l'intervento, l'impianto protesico può essere ridotto in anestesia generale con manovre esterne ed in seguito immobilizzato per 45 giorni. Nel caso in cui l'instabilità viene riconosciuta tardivamente, il trattamento conservativo presenta un alto rischio di recidiva ed è necessario procedere ad un intervento di revisione con

correzione della rotazione della componente omerale più o meno associata all'utilizzo di un inserto in polietilene più spesso e/o di una glenosfera di diametro maggiore.
Analogamente, nel caso di infezione di protesi, il "timing" risulta essere fondamentale. Se l'infezione si verifica precocemente dopo l'intervento chirurgico (entro le 3 settimane) o è ematica acuta, il lavaggio con debridement e sostituzione delle componenti mobili (inserto in polietilene, testa omerale, glenosfera, etc.) può portare a buoni risultati funzionali con eradicazione dell'infezione stessa. Se l'infezione è riconosciuta tardivamente, il trattamento non può prescindere dalla rimozione dell'impianto, del cemento e di corpi estranei eventualmente presenti, che potrebbero ospitare l'infezione [11 12].

Come si procedere alla revisione di una protesi di spalla?

Nell'approccio alla revisione di una protesi di spalla fallita, la presenza di abbondante fibrosi cicatriziale dei tessuti molli peri-articolari, l'insufficienza della cuffia dei rotatori, le deformità e i difetti ossei dell'omerale prossimale e della glenoide, l'ampia disponibilità di modelli protesici, la possibile insorgenza di nuove complicanze intra-operatorie, sono tutti elementi che richiedono una notevole versatilità da parte dell'operatore [1-5 9].
Standard per tutti gli approcci chirurgici è il posizionamento del paziente in decubito semi-seduto con flessione del tronco tra i 45 ed i 60 gradi. Per quanto riguarda la via d'accesso chirurgica, la maggior parte delle procedure di revisione avviene attraverso una via deltoideo-pettorale anche se l'avvento della protesi inversa ha reso sempre più popolare, negli ultimi anni, l'approccio antero-superiore. Questa via, però, poco si adatta alla chirurgia di revisione in quanto la necessità di prolungare distalmente l'incisione cutanea e lo "split" deltoideo espone il nervo circonflesso a rischio di lesione iatrogena.
Ogni caso di revisione presenta caratteristiche e problemi peculiari, che impongono al chirurgo un'attenta pianificazione pre-operatoria. Prima di procedere all'intervento è essenziale assicurarsi che in sala operatoria sia disponibile, con le sue differenti componenti, la protesi appropriata. Per questa ragione, in fase di programmazione, il chirurgo deve accertarsi della esatta compatibilità dei sistemi protesici, in particolare quando non è stato lui stesso a realizzare il primo impianto. Quando tutto è stato correttamente pianificato, anche il trattamento di una complicanza intra-operatoria quale, ad esempio, una frattura della diafisi omerale può risultare relativamente facile se una componente a stelo lungo è immediatamente disponibile in sala operatoria.
Nella maggior parte dei fallimenti di emi- o artroprotesi anatomiche, la revisione viene eseguita per trattare una erosione glenoidea o un'insufficienza della cuffia con instabilità associata. In queste situazioni, la revisione di una componente omerale generalmente stabile ed osteointegrata rappresenta un problema tecnico molto complesso che espone a possibili rischi intra- o post-operatori quali: eccessiva perdita di "bone stock" omerale, fratture peri-protesiche, lesioni neurologiche, malconsolidazione o pseudoartrosi dell'osteotomia omerale con successiva mobilizzazione della componente reimpiantata. Oggi, la disponibilità di sistemi protesici modulari che garantiscono la conversione di una protesi anatomica in inversa senza la rimozione dello stelo omerale, hanno consentito di ridurre i tempi operatori, le perdite ematiche e complessivamente le complicanze intra-operatorie (fratture, lesioni nervose, etc.) [13-16].
In tutte quelle situazioni di revisione in cui è incerta la possibilità di preservare o ripristinare la funzione della cuffia, la conversione da anatomica in inversa è diventato il trattamento di scelta, soprattutto per i pazienti più anziani. Da una revisione sistematica della letteratura, Alentorn-Geli e collaboratori [17] hanno evidenziato che i pazienti sottoposti ad impianto di protesi inversa come procedura di revisione avevano un più alto tasso di complicanze rispetto ai casi di impianto primario o trattati per il fallimento di una procedura chirurgica precedente non protesica.
Le complicanze dopo revisione di una protesi di spalla sono simili a quelle che si possono presentare in seguito ad un impianto primario ed includono: instabilità, fratture, perdita di tessuto osseo, infezioni, lesioni nervose, e mobilizzazione delle componenti. Tuttavia, il tasso di complicanze dopo revisione è significativamente maggiore e la gestione è più complessa a causa di complicanze spesso sovrapposte ed opzioni di trattamento limitate. In queste complesse situazioni, la chirurgia non è sempre la migliore opzione dati i rischi elevati di nuove complicanze in una situazione di ri-revisione [18].

Conclusioni

Il fallimento di una protesi di spalla è una condizione, poco frequente, con molteplici origini e cause. Quando un paziente con protesi di spalla si presenta con dolore e deficit funzionale, una storia clinica dettagliata, un attento esame fisico ed un esame radiografico standard sono molto spesso utili e sufficienti per riconoscere la causa del fallimento. La gestione chirurgica del fallimento dipende da diversi fattori: condizioni cliniche e richieste funzionali del paziente; tipo di protesi; anatomia disponibile, in termini di "bone stock" e tessuti molli (tendini e muscoli). Nella nostra pratica, oggi, la protesi inversa viene sempre

più comunemente utilizzata per il trattamento del fallito di una precedente chirurgia protesica sia anatomica che inversa. I principi biomeccanici unici della protesi inversa forniscono al chirurgo un potente strumento per ristabilire una funzionalità normale all'articolazione gleno-omerale anche in caso di revisione. È comunque importante sia per il chirurgo che per il paziente tenere sempre presente che si tratta di una chirurgia tecnicamente difficile e, anche nelle mani più esperti, il tasso di complicanze può essere molto significativo.

Bibliografia

1. Gonzalez JF, Alami GB, Baque F, et al. *Complications of unconstrained shoulder prostheses*. J Shoulder Elbow Surg 2011;20:666-82.
2. Zumstein MA, Pinedo M, Old J, et al. *Problems, complications, reoperations, and revisions in reverse total shoulder arthroplasty: a systematic review*. J Shoulder Elbow Surg 2011;20:146-57.
3. Groh GI, Groh GM. *Complications rates, reoperation rates, and the learning curve in reverse shoulder arthroplasty*. J Shoulder Elbow Surg 2014;23:388-94.
4. Boileau P. *Complications and revision of reverse total shoulder arthroplasty*. Orthop Traumatol Surg Res 2016;102:S33-43.
5. Franta AK, Lenters TR, Mounce D, et al. *The complex characteristics of 282 unsatisfactory shoulder arthroplasties*. J Shoulder Elbow Surg 2007;16:555-62.
6. Portillo ME, Salvadó M, Alier A, et al. *Prosthesis failure within 2 years of implantation is highly predictive of infection*. Clin Orthop Relat Res 2013;471:3672-8.
7. Updegrove GF, Armstrong AD, Kim HM. *Preoperative and intraoperative infection workup in apparently aseptic revision shoulder arthroplasty*. J Shoulder Elbow Surg. 2015;24:491-500.
8. Hsu JE, Bumgarner RE, Matsen FA 3rd. *Propionibacterium in shoulder arthroplasty: what we think we know today*. J Bone Joint Surg Am 2016 ;98:597-606.
9. Sajadi KR, Kwon YW, Zuckerman JD. *Revision shoulder arthroplasty: an analysis of indications and outcomes*. J Shoulder Elbow Surg 2010;19:308-13.
10. Chalmers PN, Rahman Z, Romeo AA, et al. *Early dislocation after reverse total shoulder arthroplasty*. J Shoulder Elbow Surg 2014;23:737-44.
11. Werner BC, Burrus MT, Begho I, et al. *Early revision within 1 year after shoulder arthroplasty: patient factors and etiology*. J Shoulder Elbow Surg 2015;24:e323-30.
12. Chalmers PN, Gupta AK, Rahman Z, et al. *Predictors of early complications of total shoulder arthroplasty*. J Arthroplasty 2014;29:856-60.
13. Castagna A, Delcogliano M, de Caro F, et al. *Conversion of shoulder arthroplasty to reverse implants: clinical and radiological results using a modular system*. Int Orthop 2013;37:1297-305.
14. Crosby LA, Wright TW, Zuckerman JD. *Revision total shoulder arthroplasty without humeral component removal a preliminary report on the role of a platform humeral component*. Bull Hosp Jt Dis 2015;73:136-9.
15. Wieser K, Borbas P, Ek ET, et al. *Conversion of stemmed hemi- or total to reverse total shoulder arthroplasty: advantages of a modular stem design*. Clin Orthop Relat Res 2015;473:651-60.
16. Weber-Spickschen TS, Alfke D, Agneskirchner JD. *The use of a modular system to convert an anatomical total shoulder arthroplasty to a reverse shoulder arthroplasty: clinical and radiological results*. Bone Joint J. 2015;97-B:1662-7.
17. Alentorn-Geli E, Samitier G, Torrens C, et al. *Reverse shoulder arthroplasty. Part 2: systematic review of reoperations, revisions, problems, and complications*. Int J Shoulder Surg 2015;9:60-7.
18. Rahmi H, Jawa A. *Management of complications after revision shoulder arthroplasty*. Curr Rev Musculoskelet Med 2015;8:98-106.

Giornale Italiano di Ortopedia e Traumatologia
2016;42(Suppl. 1):S215-S220

L.A. Pederzini
F. Di Palma

Orthopaedic and Arthroscopic Department, New Sassuolo Hospital, Sassuolo, Modena

Artrosi del gomito nel giovane

Elbow arthritis in young patients

Riassunto
L'artrosi del gomito è una condizione debilitante che nelle sue iniziali fasi di sviluppo si manifesta con dolore fino a determinare una vera e propria rigidità articolare. Il trattamento conservativo è finalizzato a fornire sollievo sintomatico nella maggior parte dei pazienti nelle prime fasi di sviluppo della malattia. Il trattamento chirurgico, invece, attuato nelle fasi avanzate dipende dall'eziologia della artropatia degenerativa, dal grado di artrosi, dall'età e dalle richieste funzionali del paziente. Il trattamento chirurgico nel giovane e/o nei soggetti con elevate richieste funzionali comprende attualmente la sinoviectomia artroscopia e/o a cielo aperto, il debridement artroscopico e/o a cielo aperto, l'artroplastica di interposizione e l'emiartroplastica omero radiale.

Parole chiave: artrosi, rigidità, artrolisi, artroscopia

Summary
The elbow osteoarthritis is a debilitating painful condition that can determine in late stages joint stiffness. Conservative treatment is aimed to provide symptomatic relief in most patients early in the disease process. Surgical treatment, however, used in advanced stages depends on the etiology of osteoarthritis, the degree of osteoarthritis, the age and the patient's functional requirements. Surgical treatment in young and / or high demand patients includes today arthroscopic and/or open synovectomy, arthroscopic and/or open debridement, interposition arthroplasty and radiocapitellar hemiarthroplasty.

Key words: *arthrosis, stiffness, arthrolysis, arthroscopic*

Introduzione

L'artropatia degenerativa del gomito rappresenta una vera sfida per quanto riguarda il trattamento, sia per il paziente che per il chirurgo.
Il range articolare funzionale richiesto per le normali attività di vita quotidiana è considerato essere di circa 100 gradi (di cui 30 gradi di estensione e 130 gradi di flessione) e 100 gradi di rotazione dell'avambraccio (di cui 50 gradi di pronazione e 50 gradi di supinazione).
L'artrosi del gomito può essere primitiva o secondaria a traumi del gomito, ad artrite reumatoide, artrite settica, artropatia da cristalli ed emofilia.
L'artrosi primaria del gomito è rara e generalmente coinvolge l'arto dominante di uomini di mezza età che praticano lavori manuali pesanti o sport che richiedono elevate prestazioni funzionali dell'arto superiore coinvolto.
L'anatomia del gomito rende questa articolazione estremamente congruente con elevata stabilità intrinseca che comporta una conservazione della maggior parte della cartilagine articolare fino a stadi avanzati dello sviluppo artrosico.
Nelle fasi iniziali della malattia, quindi, si ha solo dolore nei gradi estremi della

Indirizzo per la corrispondenza:
Felice Di Palma
Orthopaedic and Arthroscopic Department,
New Sassuolo Hospital
via F. Ruini, 2
41049 Sassuolo
felice.dipalma@libero.it

estensione e flessione con graduale formazione di osteofiti in corrispondenza dell'apice del processo coronoideo e olecranico e nelle corrispondenti fosse [1-3].
Nelle fasi avanzate della malattia con il progressivo coinvolgimento di tutta l'articolazione il dolore sarà presente durante tutto l'arco di movimento.
Il conflitto articolare degli osteofiti inizialmente causa solo dolore ma successivamente il loro ingombro articolare diventa tale da non permettere più una completa mobilità articolare con successiva rigidità articolare.
L'artrosi primaria isolata dell'articolazione omero-radiale è rara essendo quasi sempre associata a degenerazione dell'articolazione omero-ulnare.
Nel caso di una patologia isolata della omero-radiale prossimale il dolore è localizzato lateralmente e la prono-supinazione determina maggiore dolore rispetto alla flesso-estensione.
Nel giovane l'artropatia degenerativa del gomito è più comunemente secondaria a traumi del gomito non solo fratturativi con probabile sviluppo precoce di artrosi ma anche a traumi con sole lesioni dei tessuti molli, come l'apparato legamentoso mediale e laterale, con sviluppo secondario di microinstabilità o franche instabilità che se non trattate possono portare a graduale sviluppo artrosico negli anni per alterazione della normale biomeccanica del gomito.
In quest'ultimo caso spesso non si tratta di un evidente e grosso trauma come può essere una lussazione semplice ma di microtraumi nel tempo come accade a giovani sportivi che esercitano sport ad elevate richieste funzionali come può essere un lanciatore di baseball. In tal caso si sviluppa una progressiva microinstabilità inizialmente asintomatica, per presenza di meccanismi di compenso muscolare, ma che negli anni comporta una degenerazione articolare con formazione di corpi mobili intrarticolari e osteofiti.
L'artrosi del gomito secondaria ad un trauma può assumere diverse forme spesso dipendente dalla natura del trauma originario e dalla sede della lesione ossea e/o legamentosa.
Un esempio è l'artrosi omero-radiale isolata secondaria a frattura intrarticolare del capitello radiale misconosciuta o non ridotta.
In questi casi il dolore sarà laterale con localizzazione in corrispondenza della articolazione omero-radiale con dolore più accentuato dalla prono supinazione che flesso estensione.
Di frequente riscontro è anche l'artrosi secondaria a fratture intrarticolari misconosciute o non ridotte dell'omero distale o dell'ulna prossimale.
Il paziente con artrosi del gomito, sia se trattasi di artrosi primaria o secondaria, generalmente lamenta dolore associato a progressiva perdita dell'articolarità. La differenza, infatti, tra i due tipi di artrosi sarà la sede del disordine articolare.
La scelta del trattamento sarà influenzata dall'età del paziente, dal livello di richiesta funzionale, dalla sede e dal grado di degenerazione articolare.

Diagnosi

Anamnesi

L'esame clinico deve essere preceduto da una meticolosa raccolta anamnestica.
Il dolore che è generalmente il primo sintomo va precisamente localizzato (ad es. articolazione omero-radiale, articolazione omero-ulnare prossimale) e va valutato in relazione alla flesso-estensione.
In caso di rigidità articolare bisogna valutare se il deficit primario è di flessione, di estensione o entrambi. Importante è capire se la rigidità limita l'esecuzione di normali atti della vita quotidiana oppure se il paziente riferisce solo di aver notato una semplice asimmetria rispetto all'arto sano.
Nell'artrosi primaria, come accennato, nelle fasi iniziali si ha solo dolore nei gradi massimi di flesso-estensione. Il dolore costante durante tutto l'arco di movimento è tipico delle fasi avanzate della malattia. La differenziazione clinica è importante nella decisione del trattamento ottimale.
I pazienti con artrite reumatoide del gomito generalmente lamentano dolore durante tutto l'arco di movimento. Alcuni pazienti lamentano dolore laterale in corrispondenza del capitello radiale. Deficit di flesso-estensione e prono-supinazione sono riscontrati in casi avanzati della malattia. Una severa e sintomatica instabilità potrebbe svilupparsi data la prolungata sinovite con disturbo degli stabilizzatori ossei e dei tessuti molli circostanti.
L'artrosi postraumatica può svilupparsi dopo qualsiasi insulto traumatico del gomito a prescindere dalla severità. In questi casi la valutazione di pazienti con rigidità del gomito postraumatica deve includere uno studio della causa iniziale della rigidità, dell'eventuale pregresso intervento, la posizione di mezzi di sintesi impiantati e possibile storia di infezioni. Il dolore è generalmente causato dalla degenerazione della cartilagine articolare e ad impingement e/o a neuropatie da compressione. Meno comunemente il paziente lamenta instabilità.
Pregressi trattamenti dovrebbero essere considerati incluse terapie fisiche, splinting.
Nel selezionare il paziente da trattare chirurgicamente è fondamentale valutare la sua personalità, le sue richieste funzionali, aspettative e la sua compliance considerando la lunga riabilitazione richiesta e il possibile insuccesso e/o recidiva dopo trattamento chirurgico.
Le aspettative e le richieste funzionali del paziente influenzano le opzioni di trattamento soprattutto nei casi avanzati della patologia dove vengono prese in considerazione artroplastiche di sostituzione parziali o totali.

In caso di sospetta infezione markers sierologici di infezione dovrebbero essere ricercati e andrebbe fatto un esame del liquido articolare.
L'anamnesi dovrebbe inoltre includere anche la raccolta di eventuali disturbi neurologici, perché disordini specialmente del nervo ulnare sono comuni nel gomito degenerativo a prescindere dalla causa.

Esame clinico

L'esame clinico deve includere la documentazione di eventuali pregresse cicatrici chirurgiche, zone di scarsa copertura cutanea, contratture o fibrosi che potrebbero condizionare l'eventuale successivo intervento chirurgico.
A meno che non ci sia un severo sviluppo di ossificazione eterotopica o una completa anchilosi, generalmente c'è un movimento residuo che va quantificato con un goniometro.
L'articolarità del gomito e dell'avambraccio devono essere valutati in maniera comparativa e annotando i gradi entro cui si provoca dolore nel gomito affetto.
Al fine di una corretta diagnosi e per il planning operatorio è necessario valutare, ai gradi massimi della flesso estensione possibile, il tipo di blocco (rigido, elastico, doloroso o meno), ogni tipo di crepitio e l'eventuale presenza di blocchi recidivanti che potrebbero far pensare a corpi mobili.
L'esaminatore inoltre dovrebbe valutare la stabilità in varo-valgo e rotazione del gomito con l'esecuzione di tests manuali come manovre di stress in varo-valgo, pivot-shift test, milking manouver ecc.
Nel gomito affetto da artrosi primitiva bisogna prestare attenzione nella valutazione dell'articolazione omero-radiale in quanto anche se sembra degenerata alle indagini strumentali spesso non è la causa principale di dolore a meno che il paziente non riferisca che il dolore è principalmente provocato della prono supinazione più che dalla flesso-estensione [4-6].
Un esame clinico completo deve includere anche un esame neurologico dell'arto superiore coinvolto in quanto come già detto spesso una neuropatia dell'ulnare potrebbe essere presente. In alcuni studi Williams et al. [7], Pederzini et al. [8] hanno riscontrato che in pazienti sottoposti a release articolare del gomito si rende necessaria anche una neurolisi dell'ulnare associata. Dati di questi autori suggeriscono che una decompressione preventiva del nervo ulnare associata all'intervento di release articolare è consigliabile in gomiti rigidi con meno di 100 gradi di flessione prima dell'intervento altrimenti non è necessario.
Studi elettrodiagnostici potrebbero essere necessari per determinare l'estensione della neuropatia.
In ultimo in caso di dubbi segni di infezione il liquido sinoviale dovrebbero essere aspirato ed inviato ad un laboratorio per una analisi completa.

Imaging

È importante valutare e confrontare le indagini radiografiche eseguite in precedenza nei casi postraumatici o pazienti già sottoposti ad interventi chirurgici.
Inizialmente con l'esecuzione di proiezioni standard (antero-posteriore, laterale con gomito flesso a 90° e oblique per l'articolazione omero radiale prossimale) si ottengono importanti informazioni diagnostiche.
Ricordiamo che l'artrite reumatoide generalmente comporta alle indagini strumentali un restringimento simmetrico dello spazio articolare, erosioni periarticolari e osteopenia da disuso mentre nei casi di gomito degenerativo primitivo c'è una certa conservazione dello spazio articolare omero ulnare e omero radiale con aspetti degenerativi e osteofiti nella parte anteriore e posteriore anche nei casi più avanzati.
Alle indagini strumentali, quindi, bisognerebbe valutare la congruenza delle articolazioni omero-radiale e omero-ulnare, il grado di restringimento delle rime articolari, la presenza e la sede degli osteofiti e l'eventuale presenza di fratture non guarite nei casi postraumatici.
Retting et al [9] proposero un sistema di classificazione per stadiare radiograficamente il gomito artrosico e dimostrarono che l'efficacia del debridement diminuisce all'aumentare del grado dell'artrosi. Nel grado 1 rientrano gomiti con osteofiti marginali dell'articolazione omero-ulnare senza interessamento dell'articolazione omero-radiale. Nel grado 2 si ha un graduale interessamento dell'articolazione omero radiale con conservazione della sua congruenza e senza segni di sublussazione e nel grado 3 c'è una sublussazione omero-radiale.
La tomografia computerizzata (TC) e la risonanza magnetica nucleare (RMN), spesso associate a mezzo di contrasto intrarticolare, sono utili nell'artrosi primaria nell'identificazione di corpi mobili, nel definire forma, grandezza e sede delle ossificazioni eterotopiche e nell'identificazione di osteofiti difficilmente rilevabili con le radiografie standard come accade per gli osteofiti nella fossa olecranica, coronoidea, fossetta radiale, osteofiti posteriori e osteofiti nello spazio mediale in stretto rapporto con il nervo ulnare.
L'esame TC è anche utile nell'artrosi postraumatica oltre che per evidenziare osteofiti anche e soprattutto per evidenziare eventuale presenza di pseudoartrosi e per caratterizzare meglio la deformità.
La scintigrafia ossea viene invece impiegata nei casi di sospetta infezione.

Trattamento

Trattamento conservativo

Sia l'artrosi primitiva che postraumatica del gomito vengono trattate conservativamente nei primi stadi.

Nell'artrite reumatoide grazie all'uso di nuovi farmaci specifici e terapie biologiche si riesce ad ottenere una completa risoluzione di segni e sintomi nel 10% dei pazienti [10].
Nell'artrosi primaria, invece, nelle fasi iniziali vengono prescritti farmaci antinfiammatori non steroidei e riposo funzionale consigliando al paziente di modificare la propria attività ma questo diventa difficilmente accettabile da pazienti lavoratori manuali pesanti o atleti.
Il ruolo della viscosupplementazione per l'artrosi del gomito è stato studiato da van Braken e Eygendaal [11] che hanno riscontrato una lieve diminuzione del dolore a 3 mesi, ma nessun beneficio residuo a 6 mesi in 18 pazienti.

Trattamento chirurgico

Al fallimento del trattamento conservativo, a prescindere della causa della degenerazione della cartilagine articolare, ci sono numerosi fattori da considerare prima di programmare un trattamento chirurgico.

Sinoviectomia

La sinoviectomia è un'opzione di trattamento consolidata per i pazienti con artrite reumatoide del gomito.
Lo scopo principale della sinoviectomia è di ridurre il dolore e prevenire la distruzione dell'articolazione del gomito.
Nel gomito reumatoide senza importanti erosioni della superficie articolare il trattamento può essere eseguito in artroscopia. I vantaggi della sinoviectomia artroscopica includono migliore visualizzazione del tessuto da rimuovere, minore ospedalizzazione e tempi di recupero più brevi.
Kang et al. [12] hanno concluso che la sinoviectomia artroscopica per il trattamento dell'artrite reumatoide di grado medio può effettivamente diminuire il dolore, aumentare il ROM e ritardare la progressione radiologica con un alto tasso di soddisfazione anche se bisogna mettere in conto eventuali recidive in alcuni pazienti. D'altra parte Chalmers et al. [13] con una meta-analisi di 58 studi hanno riscontrato che la sinoviectomia artroscopica mentre dà una simile riduzione del dolore, crea un più alto rischio di recidiva e di progressione radiografica dell'artrite reumatoide. Tuttavia, hanno concluso che sono necessari altri studi randomizzati per confermare questi risultati.

Debridement

Nel paziente con artrosi primaria innanzitutto bisogno considerare qual è il disturbo principale lamentato.
I pazienti che si lamentano più della rigidità che del dolore nel quadro di una degenerazione articolare di grado lieve o moderato sono candidati ideali per un debridement artroscopico e/o a cielo aperto e release capsulare. Lo stesso vale per i pazienti con artrosi primaria e dolore solo ai massimi gradi di flesso-estensione in cui il dolore è dovuto all'impingement di osteofiti presenti anteriormente e posteriormente mentre la maggior parte della cartilagine articolare è indenne da aspetti degenerativi.
Il paziente, invece, con diffuso restringimento della rima articolare associato a dolore durante tutto l'arco di movimento, indicativo quindi di un ampio coinvolgimento articolare non sono candidati per un debridement ma potrebbero beneficiare di procedure più complesse come l'artroplastica di interposizione, protesi totale e artrodesi.
A prescindere che venga effettuato un debridement artroscopico e/o a cielo aperto i principi di trattamento sono gli stessi.
Nei casi di perdita di flessione con sintomi di impingement anteriore il trattamento consisterà nell'asportazione degli osteofiti anteriori causa di impingement che spesso sono presenti tra processo coronoideo e fossa coronoidea, più raramente tra capitello radiale e fossa radiale e il release o asportazione della capsula posteriore se necessario. Nei casi invece di deficit di estensione e impingement posteriore il trattamento consisterà nell'asportazione di osteofiti posteriori tra il processo olecranico e la sua fossa e il release o asportazione della capsula anteriore se necessario.
La presenza di osteofiti anteriori e posteriori riducono rispettivamente e principalmente la flessione e l'estensione, in realtà quando voluminosi vengono a limitare in toto il range articolare creando tensione capsulare.
Per pazienti giovani (meno di 60 anni) e attivi con artropatia degenerativa un buon aumento del range articolare funzionale e riduzione del dolore possono essere ottenuti con un debridement artroscopico. Questa tecnica permette la rimozione di osteofiti che causano impingement o corpi mobili intrarticolari e, quando necessario, un release della capsula anteriore e posteriore per aumentare l'estensione articolare [14].
Una relativa controindicazione all'artroscopia di gomito è l'alterazione della normale anatomia secondaria a pregressi interventi chirurgici o a traumi con aumento in questi casi del rischio di lesioni iatrogene delle strutture neurovascolari vicine.
L'asportazione del capitello radiale può anche essa essere eseguita in artroscopia nei casi in cui ci si trovi un importante interessamento anche dell'articolazione omero radiale anche se le indicazioni e benefici della procedura rimangono controversi. Una progressione nell'artrosi omero ulnare, infatti, è stata osservata in alcuni gomiti dopo asportazione del capitello radiale a causa delle aumentate sollecitazioni di carico nell'articolazione omero-ulnare per la secondaria alterazione della biomeccanica del gomito [6].
Kelly et al. [6] hanno concluso che l'asportazione del capitello radiale non è essenziale nel trattamento dell'artrosi del gomito, in quanto sono stati riportati buoni risultati senza l'asportazione della testa radiale, anche in pazienti con grave interessamento dell'articolazione omero-radia-

le. Quindi a meno che il paziente non abbia una dolorosa rotazione dell'avambraccio, l'asportazione artroscopica del capitello radiale non è necessaria.
Le indicazioni per il debridement a cielo aperto sono simili a quelle che il debridement artroscopico.
La prima descrizione del debridement a cielo aperto per l'artrosi del gomito conosciuta come procedura di Outerbridge-Kashiwagi [15], veniva eseguita attraverso un approccio posteriore che permetteva una diretta visualizzazione per il debridement dell'articolazione omero ulnare posteriore seguita da un debridement della fossa coronoidea attraverso un'apertura circolare della fossetta olecranica appena prossimale alla troclea. Sebbene consenta un'eccellente esposizione posteriore questa procedura non permette un facile accesso all'articolazione radio omerale e alla capsula anteriore per cui ha limitate indicazioni.
Il debridement a cielo aperto è ora più comunemente eseguito mediante un accesso mediale e/o laterale che permette un completo accesso alla camera anteriore e posteriore del gomito.
Numerosi dati in letteratura del debridement a cielo aperto dimostrano un miglioramento della sintomatologia così come un incremento dell'articolarità con una media di 20-30 gradi [16 17].
Attualmente il trattamento artroscopico del gomito degenerativo, grazie ai notevoli progressi nelle tecniche artroscopiche di gomito, sta assumendo un ruolo sempre più importante.
Una decompressione del nervo ulnare a cielo aperto e/o una trasposizione, come anticipato, dovrebbero essere presa in considerazione sempre con il debridement a cielo aperto o artroscopico in tutti i casi con rigidità in flessione meno di 100° [7].
Nei casi di interessamento dell'articolazione omero radiale il dolore con la rotazione dell'avambraccio più comunemente differenzia il paziente con artrosi sintomatica omero radiale dal paziente con artrosi omero ulnare sintomatica e patologia omero radiale asintomatica con diagnosi occasionale.
Per i primi quando non è presente instabilità buoni risultati in termini di aumento della mobilità e diminuzione del dolore sono stati riportati con l'asportazione del capitello radiale sia in artroscopia [5 6] che a cielo aperto [18].
I secondi, invece, beneficiano di un trattamento dell'artrosi omero ulnare ma non dell'articolazione omero radiale nonostante l'aspetto degenerato, cosi da evitare il rischio di un aumento del carico attraverso l'articolazione omero ulnare dopo asportazione del capitello radiale [6].
La protesi di capitello radiale rappresenta un'altra opzione di trattamento in questi pazienti con vantaggi rispetto alla sola asportazione del capitello radiale che includono prevenzione della migrazione prossimale del radio e prevenzione dell'artrosi omero ulnare da ripetuti carichi in valgo.
L'artroplastica è specialmente utile nei quadri postraumatici con instabilità, ma comporta un rischio di degenerazione articolare del capitulum humeri nel tempo. In questi casi il resurfacing del capitulum humeri è stato descritto ma sono necessari molti altri studi per confermarne i vantaggi.

Artroplastica di interposizione

L'artroplastica di interposizione trova indicazione nei pazienti giovani e attivi con severa artrosi infiammatoria (meno di 30 anni) o con artrosi postraumatica (meno di 60 anni) particolarmente quelli con severa distruzione articolare. L'artroplastica di interposizione non comporta le stesse restrizioni sul limite del peso che si può sollevare come la protesi totale di gomito (5 kg) e potrebbe essere più duratura nei pazienti attivi [19 20].
Una deformità fissa in varo-valgo più di 10 gradi è considerata una controindicazione a causa dell'aumento delle forze di taglio che si genererebbero attraverso il graft [19].
Larson e Morrey [19] riportarono i loro risultati dell'artroplastica di interposizione effettuata su 45 pazienti con allograft di tendine di Achille, ricostruzione legamentosa e fissatore esterno articolato per proteggere il tessuto molle durante la fase di guarigione.
Gli autori hanno concluso che l›artroplastica di interposizione è un trattamento intermedio ragionevole per l'artrosi grave del gomito, fornendo un miglioramento dell'articolarità con buoni risultati funzionali. Inoltre è possibile un eventuale intervento di revisione con la stessa tecnica oppure permette comunque l'eventuale impianto di protesi totale [21].
Tuttavia, nonostante gli sforzi per ricostruire i legamenti collaterali l'instabilità del gomito rimane la più frequente complicanza di questa tecnica.

Emiartroplastica omero radiale

L'artrosi dell'articolazione omero radiale può essere primaria o secondaria a traumi. In caso di pregressa asportazione del capitello radiale e con l'aumento nell'utilizzo di protesi metalliche di capitello radiale vi può essere lo sviluppo di artrosi del capitulum humeri [22].
Nonostante i primi risultati dell'emiartroplastica omero radiale sembrano essere buoni, ulteriori studi sono necessari per confermare il suo valore.

Conclusioni

Il trattamento dell'artrosi post-traumatica o primitiva del gomito deve essere specifico caso per caso, a seconda della localizzazione dell'artrosi, dell'età, delle richieste fun-

zionali del paziente e dallo stadio della patologia. L'artrosi nello stadio precoce può beneficiare del debridement sia in artroscopia o a cielo aperto. I primi risultati di entrambe le procedure sembrano dimostrare una simile efficacia. Entrambe le procedure possono essere eseguite in modo sicuro, ma il debridement artroscopico richiede una esperienza avanzata nell'artroscopia e nel trattamento artroscopico delle patologie del gomito.
L'artrosi negli stadi più avanzati invece richiede procedure ricostruttive e più complesse con scelte specifiche basate soprattutto sull'età e richieste funzionali del paziente.

Bibliografia

1 Cheung EV, Adams R, Morrey BF. *Primary osteoarthritis of the elbow: current treatment options*. J Am Acad Orthop Surg 2008;16:77-87.
2 Gallo RA, Payatakes A, Sotereanos DG. *Surgical options for the arthritic elbow*. J Hand Surg Am 2008;33:746-59.
3 Kokkalis ZT, Schmidt CC, Sotereanos DG. *Elbow arthritis: current concepts*. J Hand Surg Am 2009; 34:761-8.
4 McLaughlin RE 2nd, Savoie FH 3rd, Field LD, et al. *Arthroscopic treatment of the arthritic elbow due to primary radiocapitellar arthritis*. Arthroscopy 2006;22:63-9.
5 Menth-Chiari WA, Ruch DS, Poehling GG. *Arthroscopic excision of the radial head: clinical outcome in 12 patients with post-traumatic arthritis after fracture of the radial head or rheumatoid arthritis*. Arthroscopy 2001;17:918-23.
6 Kelly EW, Bryce R, Coghlan J, et al. *Arthroscopic debridement without radial head excision of the osteoarthritic elbow*. Arthroscopy 2007;23:151-6.
7 Williams BG, Sotereanos DG, Baratz ME, et al. *The contracted elbow: is ulnar nerve release necessary?* J Shoulder Elbow Surg. 2012;12:1632-36.
8 Pederzini LA, Tosi M, Prandini M, et al. *Elbow Arthroscopy in stiff elbow*. In: Pederzini LA, Bain G, Safran MR, eds. *Elbow Arthroscopy 2013*. Springer Heidelberg 2013, pp. 43-57.
9 Rettig LA, Hastings H 2nd, Feinberg JR. *Primary osteoarthritis of the elbow: lack of radiographic evidence for morphologic predisposition, results of operative debridement at intermediate follow-up, and basis for a new radiographic classification system*. J Shoulder Elbow Surg 2008;17:97-105.
10 Brasington R. *TNF-alpha antagonists and other recombinant proteins for the treatment of rheumatoid arthritis*. J Hand Surg Am 2009; 34:349-50.
11 van Brakel RW, Eygendaal D. *Intra-articular injection of hyaluronic acid is not effective for the treatment of post-traumatic osteoarthritis of the elbow*. Arthroscopy 2006;22:1199-203.
12 Kang HJ, Park MJ, Ahn JH, et al. *Arthroscopic synovectomy for the rheumatoid elbow*. Arthroscopy. 2010;26:1195-1202.
13 Chalmers PN, Sherman SL, Raphael BS, et al. *Rheumatoid synovectomy: does the surgical approach matter?* Clin Orthop Relat Res 2011;469:2062-71.
14 Diaz VA, Baratz ME. *Elbow osteoarthritis: arthroscopic treatment*. In: Glickel SZ and Bernstein RA, ed. *Arthritis of the hand and upper extremity: a master skills publication*. Rosemont, IL: American Society for Surgery of the Hand 2011:367-79.
15 Kashiwagi D. *Osteoarthritis of the elbow joint: intraarticular changes and the special operative procedure; Outerbridge-Kashiwagi method (O-K method)*. In: Kashiwagi D, ed. *The elbow joint*. Philadelphia: Elsevier; 1985 pp. 177-88.
16 Morrey BF. *Primary degenerative arthritis of the elbow*. *Treatment by ulnohumeral arthroplasty*. J Bone Joint Surg Br 1992;74:409-13.
17 Phillips NJ, Ali A, Stanley D. *Treatment of primary degenerative arthritis of the elbow by ulnohumeral arthroplasty*. *A long-term follow-up*. J Bone Joint Surg Br 2003;85:347-50.
18 Broberg MA, Morrey BF. *Results of delayed excision of the radial head after fracture*. J Bone Joint Surg Am 1986;68:669-74.
19 Larson AN, Morrey BF. *Interposition arthroplasty with an Achilles tendon allograft as a salvage procedure for the elbow*. J Bone Joint Surg Am 2008;90:2714-23.
20 Nolla J, Ring D, Lozano-Calderon S, et al. *Interposition arthroplasty of the elbow with hinged external fixation for post-traumatic arthritis*. J Shoulder Elbow Surg 2008;17:459-64.
21 Larson AN, Adams RA, Morrey BF. *Revision interposition arthroplasty of the elbow*. J Bone Joint Surg Br 2010;92:1273-7.
22 Heijink A, Morrey BF, Cooney WP 3rd. *Radiocapitellar hemiarthroplasty for radiocapitellar arthritis: a report of three cases*. J Shoulder Elbow Surg 2008;17:e12-e15.

Giornale Italiano di Ortopedia e Traumatologia
2016;42(Suppl. 1):S221-S227

D. Polimanti
M. Scacchi
G. Bullitta
G. Giannicola

Azienda Policlinico Umberto I, Sapienza, Università di Roma

Protesi di capitello radiale e protesi totale del gomito: indicazioni e tecnica chirurgica

Radial head arthroplasty and total elbow replacement: indications and surgical techniques

Riassunto

Negli ultimi decenni, la chirurgia protesica del gomito è stata oggetto di una notevole evoluzione che ha portato a risultati clinici a lungo termine sempre più incoraggianti. Ciò è da attribuire a diversi fattori, tra cui le nuove acquisizioni anatomiche e biomeccaniche, il continuo sviluppo dei biomateriali, delle vie e tecniche chirurgiche ed infine, ma non meno importante, la migliore definizione delle indicazioni terapeutiche. Tra i diversi tipi d'impianti protesici, le protesi di capitello radiale e le protesi totali tipo linked sono le più utilizzate. Le principali indicazioni sono rappresentate dalle fratture, dalle artriti e dagli esiti post-traumatici in pazienti in cui le tecniche chirurgiche ricostruttive non sostitutive non possono essere utilizzate o hanno già fallito. Un'accurata selezione dei pazienti e una precisa tecnica chirurgica sono tra i fattori che più condizionano la sopravvivenza a lungo termine di questi impianti.

Parole chiave: gomito, protesi, capitello radiale, indicazioni, tecnica

Summary

In recent decades, considerable progress has been made in elbow prosthetic surgery, with increasingly promising long-term outcomes. These results may be ascribed to various factors, including the acquisition of new anatomical and biomechanical data on this joint, the continual development of biomaterials and surgical approaches and techniques and, last but not least, more accurate therapeutic indications. The most widely used elbow implants are radial head prostheses and linked type total prostheses. The main indications for such prostheses are fractures, arthritis and post-traumatic conditions in which non-prosthetic approaches cannot be adopted or have already failed. The careful selection of patients and a precise surgical technique are the factors that most influence the long-term success of such implants.

Key words: *elbow, arthroplasty, prosthesis, radial head, replacement*

Introduzione

Negli ultimi decenni si è assistito a una notevole evoluzione della chirurgia protesica del gomito che ha reso ingiustificato lo scetticismo che ancora la circonda. Numerosi studi con follow-up a lungo termine dimostrano, infatti, che le protesi del gomito hanno una curva di sopravvivenza simile agli impianti protesici dell'anca, seppure con un tasso di complicanze maggiore, molte delle quali non correlabili all'impianto [1,2]. Ciò si è reso possibile grazie alla continua evoluzione del design dei modelli protesi ma anche e soprattutto per la migliore definizione delle indicazioni e perfezionamento delle tecniche chirurgiche d'impianto. Scopo di questo lavoro è di descrivere le attuali indicazioni alla sostituzione parziale o totale del gomito ed i passaggi fondamentali di una corretta tecnica chirurgica.

Indirizzo per la corrispondenza:
Giannicola Giuseppe
via Emilio Repossi, 15
00158 Roma
giannicola.giuseppe@gmail.com

Protesi capitello radiale

Attualmente sono disponibili diversi modelli di protesi di capitello radiale che differiscono per design e biomateriali, tipo di fissazione nel collo radiale e principi biomeccanici/cinematici. Le protesi di capitello radiale possono essere classificate in monopolari o bipolari, monoblocco o modulari, anatomiche o non-anatomiche, con stelo corto o lungo, cementato o non cementato, quest'ultimo può essere applicato a press-fit od a loose-fit [3-5]. Le protesi monopolari monoblocco, tra le prime ad essere commercializzate, sono cadute in disuso poiché l'assenza di modularità non consentiva di ristabilire la corretta anatomia e cinematica del capitello radiale. Studi biomeccanici hanno dimostrato, infatti, l'importanza dell'accurata riproduzione delle dimensioni ed orientamento del capitello radiale per ristabilire la fisiologia articolare [6 7]. Le successive protesi monopolari modulari hanno permesso di ottenere migliori risultati clinici [8 9]; tuttavia, anche questo tipo d'impianti, determinando una lieve incongruenza articolare, può comportare nel tempo alterazioni degenerative del capitulum humeri responsabili di artrosi e dolore a livello del compartimento laterale del gomito [8 9]. Per questi motivi è stata introdotta la protesi modulare monopolare anatomica che, tuttavia, non ha risolto completamente queste problematiche, in quanto non consente comunque di far fronte a tutte le varianti anatomiche della regione prossimale del radio. Inoltre, la protesi anatomica richiede una tecnica chirurgica ancora più rigorosa poiché minimi errori rotazionali possono determinare un'incongruenza articolare significativa.

Partendo da queste considerazioni sono state sviluppate le protesi bipolari modulari che si adattano più facilmente all'anatomia del singolo individuo e che prevedono una tecnica chirurgica semplificata [10 11]. La bipolarità consente, infatti, un orientamento "automatico" della testa radiale rispetto al collo e alle contrapposte superfici articolari, a discapito tuttavia, di una minore stabilità articolare e di possibili problematiche tribologiche legate all'usura del polietilene posto tra lo stelo e la cupola radiale [3 12]. Altro presupposto teorico vantaggioso di questo tipo di impianti è la riduzione degli stress all'interfaccia stelo-osso e protesi-cartilagine, che consentirebbe di ridurre le mobilizzazioni asettiche e l'usura della cartilagine articolare omerale ed ulnare. Anche questo tipo di impianti non permette il ripristino dell'off-set del centro della fovea articolare rispetto a circonferenza e collo radiale.

Lo stelo protesico dei moderni impianti non cementati può essere liscio od avere un rivestimento rugoso; nel primo caso lo stelo non è progettato per osteointegrarsi e non è ricercato il press-fit, bensì un loose-fit che consenta movimenti dello stelo all'interno del canale endomidollare. Questi movimenti permetterebbero un miglior affrontamento della testa radiale rispetto alle superfici articolari contrapposte durante i movimenti di prono-supinazione e flesso-estensione [9]. Di conseguenza, è frequente osservare una radiolucenza periprotesica asintomatica [12 13]. Negli impianti con stelo a superficie ruvida, il rivestimento è costituito da un biomateriale osteoconduttivo che favorisce il press-fit primario e l'osteointegrazione. In questi tipo d'impianti, come in quelli che prevedono la cementazione, il movimento avviene esclusivamente tra la testa radiale e le superfici articolari nelle protesi monopolari, o tra lo stelo, la testa e le superfici articolari nelle protesi bipolari. In questi casi, gli stress trasmessi all'interfaccia stelo-osso o cemento-osso sono teoricamente aumentati rispetto agli impianti loose-fit, comportando un maggior rischio di mobilizzazioni. Allo stato attuale delle conoscenze non sembrano tuttavia esservi differenze significative in termini di sopravvivenza a lungo termine tra i diversi tipi di impianti sopra descritti [5].

L'indicazione principale alla sostituzione protesica del capitello radiale è una frattura non osteosintetizzabile (Fig. 1). Generalmente ciò si verifica quando l'intera circonferenza radiale è interessata (Mason III) ed il numero dei frammenti

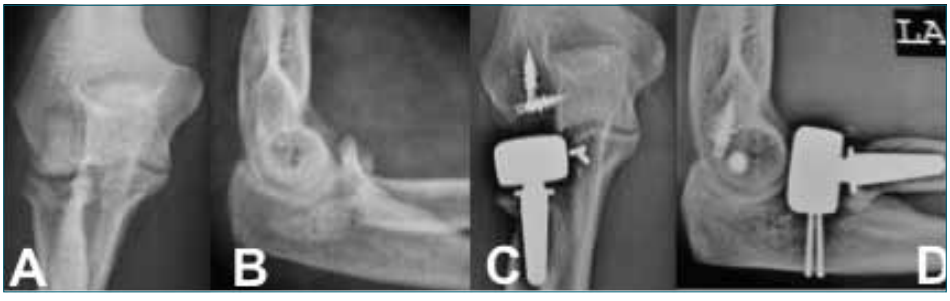

Figura 1. Frattura scomposta pluriframmentaria non sintetizzabile del capitello radiale in paziente con terribile triade (A, B). Per trattare la frattura non sintetizzabile del capitello è stata utilizzata una protesi anatomica modulare di capitello radiale con stelo corto a press-fit (C, D).

Figura 2. Le radiografie mostrano un esito di frattura di capitello radiale con deformità, pseudoartrosi e migrazione dei mezzi di sintesi (A,B); il paziente presentava una grave rigidità rotatoria. Il trattamento è consistito nella rimozione del filo di K migrato nei tessuti molli ed impianto di una protesi bipolare modulare con stelo corto a press-fit (C, D).

articolari è maggiore di 3, in quanto l'osteosintesi in questi casi comporta frequentemente risultati insoddisfacenti [1 13]. Inoltre, l'impianto protesico è spesso necessario nelle fratture Mason II in cui è presente una frattura non ricostruibile che interessa oltre il 30% della circonferenza radiale o una frattura comminuta e scomposta del collo radiale [1 4 5 13]. Altre indicazioni meno frequenti sono gli esiti cronici sintomatici della capitellectomia, come nell'instabilità radio-ulnare longitudinale dell'avambraccio (lesione di Essex-Lopresti) e nell'instabilità postero-laterale cronica; inoltre la protesi può essere indicata nelle consolidazioni viziose, nelle pseudoartrosi, nelle necrosi asettiche ed, infine, nell'artrosi post-traumatica (Fig. 2). Le principali controindicazioni all'impianto sono le infezioni, attive o pregresse, ed una grave artropatia degenerativa del capitulum humeri [1-5 13].

La tecnica chirurgica d'impianto prevede abitualmente il decubito supino con l'arto appoggiato su un apposito supporto e l'applicazione del bracciale o laccio ischemico. L'incisione cutanea può essere posteriore o postero-laterale secondo la necessità di trattare lesioni associate. Scollato il piano cutaneo da quello fasciale in unico strato, è possibile accedere all'articolazione utilizzando differenti vie muscolari; tra queste, la più utilizzata è quella Kocher, la cui estensione può essere variata (limitata distalmente od estesa prossimalmente a seconda delle lesioni associate). I principali vantaggi di questo approccio sono: 1) la completa visualizzazione del complesso del legamento collaterale laterale e 2) una adeguata distanza dal nervo radiale [14]. Più raramente è impiegato un accesso più anteriore, come quello di Kaplan, o più posteriore come la via di Boyd o di Wrightington. Giunti al piano articolare si esegue la resezione e/o regolarizzazione del collo radiale; in alcuni tipi di impianti è fornita una guida per il livello ed orientamento della osteotomia che non sempre va eseguita perpendicolarmente all'asse del collo radiale. Il livello della resezione deve consentire il ripristino dell'altezza del capitello radiale, rappresentando questo un fattore determinante per il risultato clinico a distanza [11]. Infatti, una protesi posizionata alta (in "overstuffing") è responsabile di incongruenza e diastasi articolare che determinano dolore laterale, limitazione del movimento, precoce artrosi omerale e dolore al polso; al contrario una protesi posizionata bassa può determinare instabilità articolare persistente, soprattutto in presenza di lesioni legamentose o ossee associate.

Successivamente si provvede alla preparazione del canale radiale con brocce di diametro crescente e si verifica con amplificatore di brillanza il corretto orientamento e dimensione dello stelo protesico. Nelle protesi a press-fit si ricercherà il massimo contatto possibile, mentre nelle protesi a loose-fit lo stelo dovrà essere sottodimensionato. La scelta delle dimensioni della testa protesica rappresenta un altro fattore prognostico rilevante: questa non deve mai superare le dimensioni della testa radiale nativa. Nelle protesi anatomiche dovrà essere considerato il diametro maggiore della circonferenza radiale mentre nelle protesi non anatomiche sarà preso come riferimento il diametro minore. Posizionate le componenti protesiche di prova, si controllano la congruenza (rapporto tra la protesi ed il solco intertrocleo-capitellare e l'incisura semilunare), la mobilità e stabilità articolare, prima di procedere all'impianto definitivo; particolare importanza ha il controllo della congruenza omero-ulnare per evitare "over-stuffing". Inoltre, nelle protesi anatomiche va posta attenzione alla rotazione dello stelo durante il suo affondamento, in modo da orientare correttamente la testa radiale. La cementazione degli steli, quando indicata, rispetta le generali regole tecniche ormai ben note per tutte le altre articolazioni; in particolare in questi casi si dovrebbe prevedere l'utilizzo di cemento a bassa viscosità e con lunghi tempi di solidificazione. L'accurata ricostruzione dei piani capsulolegamentoso e muscolotendineo termina questo tipo d'interventi.

Protesi totale

I modelli protesici disponibili per la sostituzione totale dell'articolazione del gomito sono classicamente distinti in "linked" (ad es. Coonrad-Morrey-Zimmer; GSB III-Zimmer, Discovery-Biomet) ed "unlinked" (ad es. Capitellocondylar- Johnson & Johnson Orthopaedics Inc, iBP-Biomet, Kudo- Biomet;). La principale differenza tra questi due tipi d'impianti è la presenza o assenza di un vincolo (cerniera) tra la componente omerale e quella ulnare. Recentemente sono stati introdotti gli impianti "linkable" o "convertible" (ad es. Latitude-Tornier, Acclaim-Depuy Orthopaedics Inc) ossia protesi modulari, che possono essere trasformate da unlinked in linked, quando è presente un'instabilità intra o post-operatoria. Ciò può essere realizzato cambiando solamente il tipo di giunto, lasciando in sede le componenti ulnare ed omerale. Inoltre, gli impianti anatomici "convertible" consentono di trasformare un'endoprotesi omerale in artroprotesi, senza la necessità di revisionare la componente omerale precedentemente impiantata [5 15].

Negli ultimi anni l'utilizzo dei modelli protesici di tipo linked è notevolmente aumentato a discapito degli impianti unlinked; ciò è da correlare alla mancanza di evidenze scientifiche che abbiano dimostrato che le protesi unlinked consentano di risparmiare il bone stock e di aumentare la sopravvivenza degli impianti, come teorizzato nel passato [5 15].

Caratteristica biomeccanica delle protesi totali di gomito (PTG) è il grado di "constraint", ossia la capacità dei capi articolari di resistere alla dislocazione; questo è strettamente dipendente dalla geometria delle componenti protesiche e dalla loro interazione con gli stabilizzatori statici e dinamici dell'articolazione. Il grado di "constraint" è variabile tra i diversi impianti protesici e non è deducibile né dal tipo di giunto (unlinked o linked) nè dal loro grado di conformità anatomica, ossia dalla somiglianza morfologica della protesi con l'anatomia normale dell'articolazione [16].

Le PTG di tipo linked attualmente disponibili sono tutte semi-constrained, ossia a giunto lasso ("sloppy-hinged") che consente alcuni gradi di libertà tra la componente ulnare e quella omerale in rotazione (5°-7°) e varo-valgo (circa 5°-10°). L'introduzione del giunto lasso ha notevolmente migliorato la sopravvivenza delle PTG poiché ha consentito di ridurre gli stress all'interfaccia protesi-osso-cemento; questo ha permesso di diminuire il tasso di mobilizzazioni asettiche, le fratture periprotesiche e la rottura degli impianti che si osservavano con le protesi a vincolo fisso [5 15].

Un'altra evoluzione del design protesico, che ha contribuito al prolungamento della sopravvivenza di questi impianti, è stata l'introduzione della flangia anteriore che ha permesso di contrastare adeguatamente le sollecitazioni dirette posteriormente e gli stress torsionali [17].

Le principali indicazioni alla PTG sono le artropatie degenerative infiammatorie croniche in stadio avanzato, come l'artrite reumatoide o l'artrite psoriasica, e le artropatie degenerative post-traumatiche, preferibilmente in pazienti di età superiore a 60 anni e con basse richieste funzionali (Fig. 3). In particolare l'indicazione scaturisce dalla presenza di dolore invalidante, rigidità e/o instabilità che impediscono il normale svolgimento delle attività della vita quotidiana [15 18].

Generalmente, i pazienti artritici sono i principali candidati all'impianto protesico sia perché la riduzione del dolore e il miglioramento della funzionalità del gomito sono rapidi e significativi, sia perché la natura poliarticolare e sistemica della patologia infiammatoria determina un basso livello di attività e di richieste funzionali. Ciò si riflette positivamente sulla sopravvivenza degli impianti con una minore incidenza di usura e mobilizzazioni asettiche [2 5 15 18].

Nei casi in cui non vi sono deformità rilevanti, vi è un buon "bone stock" e le strutture capsulo-legamentose sono valide possono essere utilizzati sia gli impianti unlinked che linked, mentre in tutti gli altri casi è sempre necessario ap-

Figura 3. La figura mostra un caso di artrosi postraumatica di grado marcato associato a grave rigidità in esito a "shear fracture" dell'estremità distale dell'omero (A, B). La grave degenerazione delle superfici articolari ha richiesto l'impianto di una protesi totale linked (C, D).

plicare protesi linked. Nell'artrosi post-traumatica, indicazione sempre più frequente, sono essenzialmente utilizzati gli impianti vincolati, poiché a questa condizione patologica si associano frequentemente instabilità, deformità articolari e grave rigidità che controindicano le protesi unlinked. In questi casi, in cui i pazienti sono spesso giovani ed ad alte richieste funzionali, è fondamentale un'accurata selezione dei pazienti stessi ed una adeguata informazione sui limiti funzionali imposti dalle PTG, in quanto i risultati clinici a lungo termine sono strettamente correlati al grado di "compliance". Infatti, i fallimenti meccanici e le mobilizzazioni asettiche precoci sono strettamente correlati a un improprio "over-use" dell'arto protesizzato [19].

Altra indicazione alla PTG, emersa negli ultimi anni, è rappresentata dalle fratture comminute non sintetizzabili dell'estremo distale dell'omero in pazienti anziani [2 5 15 20] o con pregressa artropatia degenerativa, nei casi con cattiva qualità dell'osso (malattie metaboliche osso) ed aspettativa di vita limitata (oncologici). In queste fratture è possibile impiantare anche l'endoprotesi anatomica omerale (Fig. 4), soprattutto nei pazienti giovani con integrità delle due colonne ed un buon tessuto capsulo-legamentoso. In questi casi è essenziale la reinserzione dei legamenti collaterali per il corretto funzionamento dell'impianto [21]. Infine le PTG sono utilizzate nelle pseudoartrosi intra-articolari non ricostruibili dell'omero distale, nelle artropatie emofiliche, nei gravi deficit di bone-stock in esito a traumi esposti o resezioni oncologiche e, più raramente nell'artrosi primitiva di grado marcato [2 5 15 20 22].

Le controindicazioni, assolute e relative, alla PTG comprendono le infezioni attive o recenti, le fratture gravemente esposte, l'anchilosi non dolorosa in pazienti con basse richieste funzionali, la pregressa artrodesi, la paralisi dei muscoli del braccio (in particolare dei flessori), i gravi deficit funzionali dell'unità funzionale polso-mano, la scarsa qualità del tessuto cutaneo; inoltre le PTG sono spesso controindicate negli sportivi agonisti, in pazienti che svolgono attività lavorative manuali pesanti non disponibili a cambiare attività lavorativa, e, più in generale, quando il paziente mostra una scarsa affidabilità. Le PTG sono inoltre sconsigliate nei pazienti con demenza senile o disturbi psichiatrici, con gravi deficit della funzione deambulatoria che richiedono l'utilizzo di ortesi, quali bastoni canadesi o carrozzine; in questi casi l'eccessiva richiesta funzionale non è compatibile con la resistenza biomeccanica dell'impianto.

L'intervento chirurgico si esegue generalmente in anestesia generale ed ischemia dell'arto, cui può essere associato, intra o post-operatoriamente, un blocco del plesso brachiale per il controllo del dolore. La posizione del paziente sul letto operatorio può essere supina, prona o in decubito laterale, secondo le preferenze dell'equipe chirurgica. Il decubito scelto non deve interferire con l'escursione articolare del gomito, poiché una completa flesso-estensione è necessaria per la corretta esposizione e preparazione dei capi articolari e per l'impianto delle componenti protesiche definitive. L'incisione cutanea è longitudinale posteriore paraolecranica mediale o laterale estesa per circa 15 cm. Il piano cutaneo è distaccato a tutto spessore dalla sottostante fascia muscolare, ed i lembi ottenuti ribaltati e fissati con punti di seta. Sono state descritte varie vie di accesso profonde che si distinguono per il diverso rispetto dell'apparato estensore. L'insufficienza del tricipite dopo PTG è stata riportata, infatti, nel 2-8% dei casi e rappresenta una temibile complicanza [14]. Attualmente si distinguono tre principali tipi di accesso posteriore: 1) vie transtricipitali che prevedono l'attraversamento e sezione dell'unità muscolo-tendinea, 2) vie che prevedono il distac-

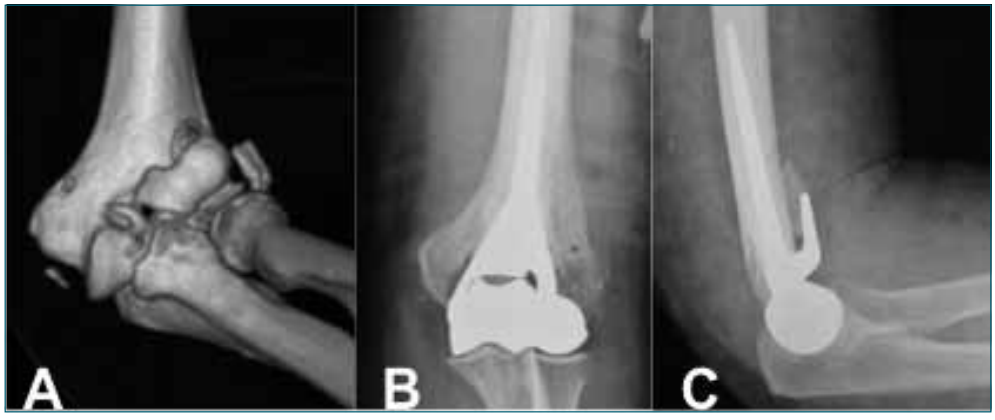

Figura 4. Le radiografie pre-operatorie mostrano una frattura pluri-frammentaria articolare dell'estremità distale dell'omero (shear-fracture tipo IV) (A, B). È stata impiantata una endoprotesi omerale anatomica, considerando la giovane età della paziente e l'integrità delle due colonne (C, D).

co del tricipite dall'olecrano con ribaltamento laterale, mediale o prossimale, 3) vie che preservano l'inserzione del tricipite [14]. Al primo gruppo appartengono l'accesso transtricipitale originariamente descritto da Campbell (1932) e le varianti proposte successivamente [14] (Van Gorder 1940, Gschwend 1996, Pooley 2000). I vantaggi di questi accessi sono rappresentati dalla rapidità di esecuzione e dalla facile e buona esposizione della superficie articolare, mentre lo svantaggio principale è rappresentato dallo scarso rispetto dell'anatomia dell'apparato estensore che comporta maggiori restrizioni nella mobilizzazione precoce dell'articolazione, deficit di forza e possibili deiscenze post-operatorie. Al secondo gruppo appartengono l'accesso di Bryan-Morrey (1981) ideato specificatamente per l'impianto delle PTG con la sua variante da laterale a mediale, ed il Triceps Reflecting Anconeus Pedicle (TRAP approach) (O'Driscoll 2000) in cui il tricipite viene scollato dall'olecrano insieme all'anconeo e ribaltato prossimalmente. Rispetto alle vie precedenti, queste determinano un ridotto insulto chirurgico all'unità muscolo-tendinea, preservando, inoltre, il trofismo del muscolo anconeo; tuttavia comportano il rischio di cedimento della reinserzione tendinea e comportano una riabilitazione postoperatoria comunque protetta [14].
Recentemente, si è diffuso l'utilizzo della via "Triceps On", nota anche come Triceps Preserving o Bilaterotricipital [14] (Alonso-Liames 1972), che prevede lo sviluppo esteso dell'intervallo di Kocher e quello dell'intervallo muscolare mediale con lo scollamento del capo ulnare del FUC dal bordo posteromediale dell'ulna. Il vantaggio di questo approccio è legato al completo rispetto dell'apparato estensore del gomito: sono, perciò evitate le complicanze correlate al distacco del tricipite, consentendo un rapido recupero funzionale post-operatorio [22]. Controindicazione all'esecuzione di questo accesso sono, per alcuni autori, le severe contratture in flessione del gomito [14]. Lo svantaggio principale di questa via è rappresentato da una minore esposizione della superficie articolare del gomito rispetto a tutti gli altri approcci che determina un allungamento dei tempi operatori e richiede maggiori abilità chirurgiche.
Indipendentemente dalla via chirurgica utilizzata, il primo step chirurgico è sempre rappresentato dall'isolamento e liberazione ampia del nervo ulnare. Questo al termine dell'intervento è generalmente trasposto anteriormente nel sottocutaneo: ciò evita neuropatie da compressione nel periodo post-operatorio e rende più agevole un futuro intervento di revisione protesica.
Sviluppato l'intervallo muscolare, i successivi steps chirurgici di release dei legamenti collaterali ed asportazione della capsula articolare, consentono di esporre adeguatamente i capi articolari; la rimozione di eventuali osteofiti o ossificazioni eterotopiche presenti, è spesso necessaria nelle gravi rigidità per ottenere la lussazione completa dell'articolazione. Si asportano, inoltre, il tip dell'olecrano e della coronoide per agevolare la preparazione ulnare ed evitare conflitti ossei omero-ulnari post-operatori [18].
La preparazione del canale midollare e della regione metafisaria dell'omero rappresentano i tempi chirurgici successivi; questi sono finalizzati al ripristino dell'asse di rotazione del gomito con l'impianto protesico omerale, punto chiave necessario per ripristinare la corretta chinesiologia e biomeccanica dell'arto protesizzato. A tal fine, ogni tipo di strumentario prevede specifiche guide per centrare la componente omerale sull'asse di rotazione. La preparazione dell'omero è eseguita avendo cura di preservare le colonne laterale e mediale, quando possibile; il canale midollare viene preparato con apposite brocce di calibro crescente fino a quando lo stelo riempie adeguatamente il canale diafisario. Terminata la preparazione della regione omerale si procede alla preparazione di quella ulnare; si identifica la cresta ulnare della grande cavità sigmoidea che rappresenta un repere importante per l'orientamento della broccia ulnare e si ricerca il canale ulnare utilizzando gli appositi strumentari ed una microfresa ad alta velocità. Successivamente, la preparazione e l'allargamento del canale viene eseguita con apposite brocce ulnari, in modo simile alla preparazione dell'omero. Il corretto posizionamento della componente protesica ulnare prevede che questa sia perpendicolare alla "flat-zone" olecranica e che il suo centro di rotazione sia allineato a quello della grande cavità sigmoidea. Quindi si assemblano le componenti di prova per il controllo clinico ed amplioscopico delle dimensioni, allineamento ed articolarità.
L'impianto delle componenti definitive prevede il posizionamento del tappo midollare omerale, il lavaggio pulsato per l'accurata asportazione di detriti endomidollari e la cementazione delle componenti con tecnica retrograda. Il cemento dovrebbe essere antibiotato, a bassa viscosità e a lungo tempo di solidificazione. La cementazione delle componenti protesiche può essere eseguito in due tempi o in tempo unico, previo assemblaggio delle stesse fuori dal campo operatorio. La cementazione in due tempi consente, a nostro avviso, un miglior controllo del posizionamento delle singole componenti ma richiede un allungamento dei tempi operatori; inoltre non sempre è compatibile con tutti i modelli protesici ed in tutte le situazioni cliniche. Infine è utile un controllo intraoperatorio con amplificatore di brillanza per verificare la corretta posizione dell'impianto ed escludere eventuali complicanze. L'intervento termina con la ricostruzione dell'apparato estensore, qualora distaccato, e dei legamenti quando indicato, come nell'endoprotesi anatomica omerale. Il posizionamento di due-tre drenaggi di adeguato calibro e di un bendaggio elastico in estensione terminano l'intervento chirurgico.

Bibliografia

1 Bonnevialle N. *Radial head replacement in adults with recent fractures*. Orthop Traumatol Surg Res 2016;102:S69-79.

2 Plaschke HC, Thillemann TM, Brorson S. *Outcome after total elbow arthroplasty: a retrospective study of 167 procedures performed from 1981 to 2008*. J Shoulder Elbow Surg 2015;24:1982-90.

3 Calfee R, Madom I, Weiss APC. *Radial head artrhoplasty*. J Hand Surg 2006;31A:314-21.

4 Monica JT, Mudgal CS. *Radial head arthroplasty*. Hand Clin 2010;26:403-10.

5 Giannicola G, Sacchetti FM, Antonietti G, et al. *Radial head, radiocapitellar and total elbow arthroplasties: a review of recent literature*. Injury 2014;45;428-36.

6 Pomianowski S, Morrey BF, Neale PG, et al. *Contribution of monoblock and bipolar radial head prostheses to valgus stability of the elbow*. J Bone Joint Surg Am 2001;83-A:1829-34.

7 Doornberg JN, Linzel DS, Zurakowski D, et al. *Reference points for radial head prosthesis size*. J Hand Surg Am 2006;31:53-7.

8 Grewal R, MacDermid JC, Faber KJ, et al. *Comminuted radial head fractures treated with a modular metallic radial head arthroplasty*. *Study of outcomes*. J Bone Joint Surg Am 2006;88:2192-200.

9 Doornberg JN, Parisien R, van Duijn PJ, et al. *Radial head arthroplasty with a modular metal spacer to treat acute traumatic elbow instability*. J Bone Joint Surg Am 2007;89:1075-80.

10 Judet T, Garreau de Loubresse C, Piriou P, et al. *A floating prosthesis for radial-head fractures*. J Bone Joint Surg Br 1996;78:244-9.

11 Moon JG, Berglund LJ, Zachary D, et al. *Radiocapitellar joint stability with bipolar versus monopolar radial head prostheses*. J Shoulder Elbow Surg 2009;18:779-84.

12 Fehringer EV, Burns EM, Knierim A, et al. *Radiolucencies surrounding a smooth-stemmed radial head component may not correlate with forearm pain or poor elbow function*. J Shoulder Elbow Surg 2009;18:275-8.

13 Van Riet RP, Van Glabbeek F, Morrey BF. *Radial head fracture*. In: Morrey BF, Sanchez- Sotelo J (Eds). *The elbow and its disorders.* 4th. Philadelphia: Saunders-Elsevier 2009, pp. 359-88.

14 Morrey BF. *Surgical exposures of the elbow*. In: Morrey BF, Sanchez- Sotelo J (Eds). *The elbow and its disorders.* 4th. Philadelphia: Saunders-Elsevier 2009, pp. 115-42

15 Cooney WP, Morrey BF. *Elbow Arthroplasty: Historical Perspective and Emerging Concepts*. In: Morrey BF, Sanchez-Sotelo J (Eds). The elbow and its disorders 4th. Philadelphia: Saunders-Elsevier 2009, pp.705-19.

16 Kamineni S, O'Driscoll SW, Urban M, et al. *Intrinsic constraint of unlinked total elbow replacements - the ulnotrochlear joint*. J Bone Joint Surg Am 2005;87:2019-27.

17 Quenneville CE, Austman RL, King GJ, et al. *Role of an anterior flange on cortical strains through the distal humerus after total elbow arthroplasty with a latitude implant*. J Hand Surg Am 2008;33:927-31.

18 Sanchez-Sotelo J. *Total elbow arthroplasty*. Open Orthop J 2011;5:115-23.

19 Throckmorton T, Zarkadas P, Sanchez- Sotelo J, et al. *Failure patterns after linked semiconstrained total elbow arthroplasty for posttraumatic arthritis*. J Bone Joint Surg Am 2010;92:1432-41.

20 Cobb TK, Morrey BF. *Total elbow arthroplasty as primary treatment for distal humeral fractures in elderly patients*. J Bone Joint Surg Am 1997;79:826-32.

21 Dunn J, Kusnezov N, Pirela-Cruz M. *Distal humeral hemiarthroplasty: indications, results, and complications*. *A systematic review*. Hand (N Y) 2014;9:406-12.

22 Giannicola G, Scacchi M, Polimanti D, et al. *Discovery elbow system: 2- to 5-year results in distal humerus fractures and posttraumatic conditions: a prospective study on 24 patients*. J Hand Surg Am 2014;39:1746-56.

Giornale Italiano di Ortopedia e Traumatologia
2016;42(Suppl. 1):S228-S282

Approfondimenti ANCA

Sabato 29 Ottobre 2016 dalle 10:00 alle 11:00

RISULTATI CLINICI E RADIOGRAFICI DI UN NUOVO STELO CORTO NELLA PROTESI TOTALE DI ANCA A 5 ANNI DI FOLLOW-UP

M. Loppini*, F. Astore, A. Della Rocca, F. Della Rocca, R. Ruggeri, G. Santoro, G. Grappiolo

Humanitas Research Hospital ~ Milano

Introduzione: Gli steli non cementati convenzionali hanno dimostrato eccellenti risultati clinici e radiografici a lungo termine, ma determinano una riduzione del bone stock a livello trocanterico, invadono la diafisi femorale e possono associarsi a fenomeni di stress shielding. Lo stelo corto GTS ha una fissazione metafisaria e persegue l'obiettivo della mini-invasività sull'osso e sui tessuti molli nella protesi totale di anca (PTA) primaria. L'obiettivo del presente studio era la valutazione dei risultati clinici e radiografici dello stelo GTS nel medio termine.
Materiali e Metodi: Da Gennaio a Settembre 2010, 214 pazienti (M:F=132:82) (223 anche) sono stati sottoposti a PTA primaria con età media di 59 anni (20-80). La diagnosi preoperatoria era artrosi primaria (75%), artrosi secondaria a displasia di anca (17%), artrosi post-traumatica (4%), necrosi avascolare della testa del femore (3%) e altro (1%). Il follow-up medio era di 64,3 mesi (60-69). L'analisi della sopravvivenza è stata eseguita considerando come endopoint la revisione dell'impianto per qualsiasi motivo.
Risultati: Il valore medio del questionario Harris Hip Score è aumentato da 39,4±5,4 nel preoperatorio a 97,3±8,2 all'ultimo follow-up (p<0. 0001). Nessun paziente ha riportato dolore di coscia o rumori di clicking. L'esame radiografico ha evidenziato ipertrofia corticale femorale in 3 (1%) e ossificazioni eterotopiche in 38 (17%) anche, ma nessuna ha richiesto rimozione chirurgica. Lo stelo era lievemente in varo (3°–5°) in 29 (13%) anche. Fratture periprotesiche intraopratorie si sono verificate in 4 (11%) anche. A 5 anni di follow-up, il tasso di sopravvivenza era di 98,3%: 2 (1%) steli sono stati revisionati per mobilizzazione asettica, e 2 (1%) per lussazione.
Discussione: La fissazione metafisaria con stabilità rotatoria della GTS è dovuta a forma conica dello stelo, alette sulle superfici anteriore e posteriore, e compattamento dell'osso spongioso metafisario. Nonostante la stabilità primaria sia analoga a quella degli steli non cementati convenzionali, l'impianto si presenta più corto e senza la spalla trocanterica in modo da risparmiare il bone stock trocanterico. L'assenza di riassorbimento di osso in sede prossimale e la bassa frequenza di ipertrofia delle corticali suggeriscono una trasmissione fisiologica dei carichi a livello femorale prossimale.
Conclusioni: Lo stelo GTS ha dimostrato buoni risultati clinici e radiografici a 5 anni di follow-up in pazienti sottoposti a PTA primaria.

TECNICA FEMUR FIRST: PROCEDURA NON NAVIGATA PER OTTENERE UNA CORRETTA ANTIVERSIONE COMBINATA NELL'INTERVENTO DI PROTESI TOTALE DI ANCA

M. Loppini*[1], F. Astore[1], E. Caldarella[1], G. Cusmà[2], A. Della Rocca[1], G. Mazziotta[1], G. Grappiolo[1]

[1]Humanitas Research Hospital ~ Milano, [2]Humanitas Gavazzeni ~ Bergamo

Introduzione: Nell'intervento di protesi totale di anca (PTA), l'antiversione combinata (AC) di acetabolo e stelo si è dimostrata più importante del posizionamento delle componenti basato esclusivamente su reperi anatomici. Gli obiettivi del presente studio erano di valutare 1) se la tecnica femur first non navigata permette di ottenere una AC compresa tra 25° e 50° con un'inclinazione acetabolare compresa tra 30° e 50°; e 2) se esiste una relazione tra tilt pelvico preoperatorio e AC postoperatoria.
Materiali e Metodi: Nel preoperatorio e 3 mesi dopo intervento di PTA primaria, la valutazione radiografica è stata eseguita in posizione ortostatica con sistema radiografico EOS 2D/3D. Le immagini 3D sono state utilizzate per misurare l'angolo del piano pelvico anteriore (PPA) preoperatorio, gli angoli di inclinazione (IA) e antiversione (AA) acetabolare e l'antiversione dello stelo (AS) postoperatori. La valutazione clinica è stata eseguita con il questionario Harris Hip Score (HHS).
Risultati: Sono stati arruolati 40 pazienti consecutivi con età media di 61 anni (36-84). Il valore medio di HHS è aumentato da 43±5 (37-52) nel preoperatorio a 97±6 (86-100) all'ultimo follow-up (P<0,0001). Il valore medio di AC era di 38°±9° (12°-55°); esso era 34°±8° (23°-51°) nel gruppo con AS ≤9° e 41°±9° (12°-55°) nel gruppo con ≥10° (P=0,002). 13 di 19 (68%) pazienti con antiversione femorale preoperatoria ≥10° hanno riportato una AS ≥10°. Il valore medio di IA era di 39°±6° (30°-55°) nel gruppo con stelo standard (angolo cervico-diafisario 135°) e 45°±7° (39°-58°) nel gruppo con stelo varo (angolo cervico-diafisario 125°) (P=0,007). Non è stata dimostrata alcuna correlazione tra i valori di AC postoperatoria e angolo del PPA preoperatorio (r=0,26, P=0,87) e alcuna regressione lineare tra tali variabili (R2=0,004, P=0,71).
Discussione: La presente tecnica permette di posizionare la coppa in modo congruente allo stelo, rispettando il concetto dell'AC, indipendentemente dal tilt pelvico preoperatorio. Al contrario, i sistemi di navigazione intraoperatoria che si riferiscono a reperi ossei devono considerare il tilt pelvico preoperatorio al fine di prevenire un posizionamento errato della coppa. Inoltre, i valori di AC sono influenzati dall'AS in modo direttamente proporzionale.
Conclusioni: La tecnica femur first è una procedura non navigata che permette di ottenere una AC compresa tra 25° e 50° con una IA compresa tra 30° e 50°, indipendentemente dal tilt pelvico preoperatorio.

RISULTATI DELLE PROTESI DI RIVESTIMENTO METALLO-METALLO CON DIAMETRO < 48 MM IN PAZIENTI DI SESSO FEMMINILE AD UN FOLLOW-UP MINIMO DI 5 ANNI

A. Moroni*, M. T. Miscione, R. Orsini, G. Micera, S. Mosca, F. Sinapi, F. Acri

Università di Bologna ~ Bologna

Introduzione: La letteratura ha recentemente dimostrato un tasso di revisione in pazienti di sesso femminile operate di protesi di rivestimento (HR), in particolare per gli impianti con componente femorale di piccolo diametro (<48mm), superiore a quello riportato nel sesso maschile, anche se i risultati sono ancora accettabili. Questo ha portato ad un uso più cauto di questi impianti e limitazioni nell'utilizzo sono state proposte dai produttori stessi. Lo scopo di questo studio è stato quello di analizzare i risultati delle HR con diametro della componente femorale < 48 mm nelle pazienti di sesso femminile ad un follow-up minimo di 5 anni.
Materiali e Metodi: Abbiamo analizzato 205 operazioni eseguite dallo stesso chirurgo. A tutte le pazienti è stato chiesto di compilare un Oxford Hip Score, UCLA Activities Score, di eseguire radiografie standard dell'anca, un controllo clinico ed il dosaggio degli ioni metallo. Tutti i dati sono stati analizzati mediante t-test, test di Levene, ANOVA, test di Pearson, test di Mann-Whitney, test di Kruskal-Wallis per trovare un a possibile relazione tra i risultati e gli impianti, il diametro della componente femorale, il follow-up, la diagnosi primaria, il dosaggio degli ioni metallio.
Risultati: Il follow-up medio è stato di 7,4 anni (5-13,2). 21 pazienti sono stati persi al follow-up, 7 sono stati revisionati. L'Oxford Hip Score medio al follow-up era 44 (SD 8. 4), l'UCLA Activities Score è stato 4 (SD 1.1). Nessun reperto radiologico patologico è stato notato in tutti gli impianti superstiti. La media del dosaggio del cromo era 2.85 µg / dL, del cobalto era 1. 09 µg / dL; lievi innalzamenti sono stati osservati in impianti che presentavano piccoli difetti di posizionamento. Nessuna relazione statisticamente significativa è stata trovata tra i risultati e tutti gli aspetti valutati; risultati più negativi sono stati osservati in pazienti che presentavano diagnosi primaria di displasia congenita dell'anca, misure molto piccole della componente femorale e più anziane.
Discussione: La artroprotesi di rivestimento metallo-metallo è in grado di offrire un buon recupero della qualità della vita anche nelle pazienti di sesso femminile; dallo studio effettuato, la chirurgia sembra essere uno degli aspetti più importanti che influenzano i risultati.
Conclusioni: In conclusione possiamo dire che le artroprotesi di rivestimento metallo-metallo, se è rispettata la giusta indicazione e se accuratamente posizionate, possono dare risultati eccellenti anche nel sesso femminile e con misure piccole.

ENDOPROTESI D'ANCA PER FRATTURE DEL COLLO DEL FEMORE: CONFRONTO FRA VIA ANTERIORE MINI-INVASIVA E POSTERO-LATERALE

E. Pala, M. Trono, A. Bitonti, M. Zavatta, G. Lucidi*

Ortopedia e Traumatologia ~ Rimini

Introduzione: La via anteriore mini-invasiva è utile nelle protesi totale d'anca ma i vantaggi di questo approccio possono anche essere sfruttati anche nel trattamento delle fratture del collo del femore. Scopo di questo studio è quello di confrontare la via anteriore mini-invasiva e la via posteriore-laterale per l'impianto di endoprotesi d'anca su frattura del collo del femore per valutare le differenze in termini di tempo chirurgico, perdita ematica, dolore post-operatorio, tempo di ospedalizzazione e incidenza di complicanze.
Materiali e Metodi: Tra gennaio 2013 e dicembre 2014, 109 pazienti sono stati trattati con endoprotesi d'anca per frattura mediale del collo del femore; 88 femmine e 21 maschi, età media di 88 anni (range 66-103 anni). La via postero-laterale è stata eseguita in 54 casi e quella anteriore in 55 casi. 31 pazienti sono deceduti ad un tempo medio di 8 mesi e fra questi 9 pazienti sono deceduti entro 1 anno.
Risultati: Il tempo chirurgico medio è stato 47 minuti nei casi trattati con via anteriore e 57 minuti per la postero-laterale; il tempo chirurgico è stato significativamente minore nel gruppo di pazienti trattati con la via anteriore (P = 0.001). La riduzione dei valori di emoglobina è stata significativamente inferiore nel gruppo trattato con approccio anteriore (P = 0.02). Il dolore post-operatorio (valutato con il NRS score) è stato 1.5 nei casi di approccio anteriore e 2.1 nei casi con approccio postero-laterale all'anca con valori di dolore post-operatorio significativamente inferiore nei pazienti tratti con la via anteriore (P = 0.001). Il periodo di ospedalizzazione medio è stato di 2 giorni inferiore nei pazienti trattati con via chirurgica anteriore ma senza una differenza significativa (P = 0.09). I casi di lussazione sono stati maggiori nei casi trattati con via postero-laterale (7.4%) rispetto alla via anteriore (1.8%).
Discussione: La via anteriore mini-invasiva per l'impianto di endoprotesi in pazienti anziani con frattura mediale del collo del femore offre benefici significativi nel periodo postoperatorio rispetto all'approccio posterolaterale in termini di tempo chirurgico, perdita di emoglobina, dolore post-operatorio, tempo di recupero e incidenza di lussazione.
Conclusioni: Questa tecnica necessita di una curva di apprendimento che può comportare un elevata incidenza di complicazioni nei primi casi ma quando utilizzata routinariamente diventa più veloce e più efficace degli approcci convenzionali.

VALUTAZIONE DI EFFICACIA DI UN INTERVENTO DI PROTESI PRIMARIA TOTALE DI ANCA DAL PUNTO DI VISTA DEL PAZIENTE: UTILIZZO DEL QUESTIONARIO HIP DISABILITY AND OSTEOARTHRITIS OUTCOME SCORE

I. Luzi*[1], F. Mirabella[1], S. Bellino[1], S. Mudoni[2], M. T. Balducci[2], C. Germinario[2], M. Torre[1]

[1]Istituto Superiore di Sanità ~ Roma, [2]Osservatorio Epidemiologico Regione Puglia ~ Bari

Introduzione: La qualità della vita (QoL) è un concetto multidimensionale influenzato da aspetti economici, sociali e personali, che può essere misurato attraverso questionari. L'Health-Related Quality of Life (HRQoL) valuta la QoL in relazione allo stato di salute, l'impatto di una malattia e l'efficacia delle terapie attraverso opinioni soggettive; l'Hip disability and Osteoarthritis Outcome Score (HOOS) misura lo stato di salute di soggetti con coxartrosi sulla base dei punteggi ottenuti in 5 sottoscale: Pain, Symptoms, Activities of Daily Living (ADL), Sport/Recreation, Quality of Life (QoL). L'obiettivo dello studio era valutare l'esito dell'intervento, anche in relazione al genere e all'età del paziente, e analizzare la relazione tra le sottoscale dell'HOOS e la HRQoL per verificare quale di queste fosse maggiormente predittiva della qualità di vita.
Materiali e Metodi: Studio longitudinale, multicentrico. Sono stati arruolati 84 volontari, prevalentemente donne (58%) con un'età media di 64 anni, con diagnosi di coxartrosi, ricoverati per intervento di protesi primaria totale d'anca. Ai pazienti è stato richiesto di auto-compilare l'HOOS prima dell'intervento e dopo un follow-up di 6 mesi.
Risultati: Dal confronto tra i valori della scala HOOS pre e post intervento è emerso un miglioramento significativo ($p<0.001$) dello stato di salute percepito per tutte le sottoscale. Non sono emerse differenze statisticamente significative nella valutazione dell'esito tra maschi e femmine e tra classi di età. Le variazioni dei punteggi relativi alle sottoscale sono risultate positivamente correlate tra loro ($p<0.001$). In particolare, il miglioramento del punteggio riscontrato nella sottoscala ADL spiega circa il 60% di quello relativo alla sottoscala QoL.
Discussione: Dopo 6 mesi dall'intervento lo stato di salute percepito dal paziente è significativamente migliorato, indipendentemente dal genere e dall'età. La possibilità di svolgere le attività quotidiane è risultata la componente che maggiormente influenza la QoL.
Conclusioni: La valutazione soggettiva del paziente del proprio stato di salute è un valido indicatore complementare a misurazioni oggettive di esito. Inoltre, come testimoniato dai Registri di artroprotesi svedese e inglese e sperimentato in un recente studio condotto in Puglia, se le informazioni relative alla QoL vengono unite ai dati raccolti dal Registro è possibile conoscere e monitorare lo stato di salute del paziente anche in relazione ad aspetti legati al tipo di intervento e al dispositivo medico impiantato.

STELI CORTI NELLA PROTESI D'ANCA: L'ESPERIENZA A MEDIO TERMINE NEL REGISTRO REGIONALE RIPO

F. Giardina, G. Guerra, C. Calamelli*, M. Montalti, A. Sudanese, A. Toni

Istituto Ortopedico Rizzoli ~ Bologna

Introduzione: La protesi d'anca costituisce al giorno d'oggi un trattamento diffuso anche nel paziente giovane, per il quale sono stati pertanto progettati steli corti allo scopo di ottenere una stabilizzazione nella porzione prossimale del femore, con un modello di distribuzione delle forze più anatomico, riducendo il dolore cosciale e per preservare più osso. Alcuni autori li definiscono come caratterizzati da una lunghezza totale inferiore a due volte la distanza tra l'apice del gran trocantere e la base del piccolo, distinguendoli facilmente rispetto agli standard. Vengono inoltre divisi in due gruppi, a seconda del livello dell'osteotomia: con (a) o senza risparmio (b) del collo.
Lo scopo di questo studio è quello di descrivere l'esperienza a medio termine degli steli corti nel registro della nostra regione.
Materiali e Metodi: 59.614 steli impiantati fra il 2000 ed il 2013, sono stati divisi in tre gruppi a seconda del tipo ed il livello di osteotomia: corti con risparmio del collo (gruppo A); corti senza risparmio (B); standard (C). Sono state identificate le variabili demografiche in tutti i pazienti (età al momento dell'intervento, il sesso, BMI, etc.) in ciascun gruppo e quelle relative agli impianti. Sono state valutate la sopravvivenza e le complicanze intra e post-operatorie precoci.
Risultati: Il gruppo A è composto da 1539 casi, il B da 1540, il C da 56534. Gli steli corti (A + B) sono stati utilizzati nel 5,2%, aumentando ogni anno. Non è stata identificata alcuna correlazione significativa tra le variabili demografiche dei pazienti e quelle relative agli impianti fra i tre gruppi. L'analisi di sopravvivenza non ha mostrato differenze rilevanti.
Discussione: In letteratura la principale indicazione per il Paziente per l'utilizzo di uno stelo corto è l'alta attività richiesta e la giovane età (< 65 aa M, <60 aa F), oltre a presupporre un buon "bone stock" per il loro impianto.
In verità, dal nostro studio non emerge una differenza fra le caratteristiche dei pazienti. Lo svantaggio dei corti dovrebbe essere una maggior incidenza di fratture intraoperatorie che nella nostra casistica non appare essere statisticamente più elevata.
Conclusioni: Secondo i dati attualmente disponibili dalla nostra analisi del registro regionale, in accordo con la letteratura, si può quindi concludere gli steli corti si possono considerare come una valida e sicura alternativa agli steli standard, poiché mostrano sopravvivenze a medio termine comparabili a quelle degli steli standard, e quindi simili ai "golden standards" raggiunti nell'ultimo decennio. Gli studi sugli steli corti in nostro possesso, tuttavia, sono attualmente a breve termine rispetto a quelli sugli steli standard, pertanto solo nei prossimi anni sarà possibile disporre di dati più precisi e definiti.
Permane, inoltre, la necessità di una classificazione univoca per meglio valutare i risultati dei registri e degli studi clinici per renderli meglio comparabili.

Approfondimenti CAVIGLIA E PIEDE

Sabato 29 Ottobre 2016 dalle 10:00 alle 11:00

SPORT E ATTIVITÀ FISICA DOPO PROTESI DI CAVIGLIA

A. Pantalone*[1], M. Grassi[2], M. Guelfi[1], V. Salini[1], F. G. Usuelli[2]

[1]Clinica Ortopedica e Traumatologica, Ospedale Clinicizzato Ss Annunziata, Dipartimento di Medicina e Scienze dell'Invecchiamento, Università degli Studi G. d'Annunzio ~ Chieti, [2]Unità Specialistica Piede e Caviglia, IRCCS Galeazzi ~ Milano

Introduzione: Lo scopo di questo studio è riportare la nostra esperienza riguardo il grado pre- e post-operatorio di attività sportiva dei pazienti trattati con protesi di caviglia mobile bearing.
Materiali e Metodi: È stato eseguito uno studio retrospettivo, da Maggio 2011 ad Ottobre 2014, su 76 pazienti affetti da artrosi sintomatica end-stage di caviglia trattati con protesi di caviglia mobile bearing (Hintegra®). I pazienti, principalmente maschi (44/76,58%), avevano al tempo dell'intervento un'età media di 56 anni (22.3 a 79.6). Sono state effettuate nel pre- e post-operatorio (follow-up minimo 12 mesi e massimo 58 mesi) le seguenti valutazioni cliniche: AOFAS, VAS e SF-12 (PCS e MCS). Il livello di attività fisica è stato determinato utlizzando la UCLA activity scale.
Risultati: Al follow-up minimo di 12 mesi, rispetto ai valori pre-operatori, vi è stato un aumento statisticamente significativo dell'AOFAS score da 35.2 a 68.9 ($p<0.001$), di SF-12 PCS da 34.3 a 45.4 ($p<0.001$), e di SF-12 MCS da 39. 8 a 49.6 ($p<0.001$). Inoltre vi è stato anche un decremento statisticamente significativo del dolore misurato con la VAS: da 8.7 nel pre-operatorio a 3. Prima dell'intervento chirurgico il 33% dei pazienti praticava attività sportiva, dopo l'impianto della protesi al follow-up minimo di 12 mesi tale percentuale è salita a 52.7%; allo stesso tempo l'UCLA activity scale è aumentata da 4.2 +/- 2.1 a 6.5 +/- 2.5. Tra le attività sportive più praticate vi sono state: ciclismo, nuoto e palestra (fitness). C'è inoltre da riportare che 6 pazienti hanno dichiarato di aver praticato, contro il parere medico, sports ad alto impatto quali jogging (3), ballo(2) e arti marziali (1). Tutti questi risultati, comunque, devono essere rivalutati con un numero maggiore di pazienti ed un follow-up minimo più lungo.
Discussione: Attualmente non è ancora chiaro se l'attività sportiva possa incidere positivamente oppure negativamente su un eventuale fallimento dell'impianto. Valderrabano et al. (2006) riportarono che il tasso di ritorno allo sport era aumentato nei pazienti dopo l'intervento di protesi di caviglia; Naal et al. (2009) and Schuh et al. (2012) documentarono che più del 50% dei pazienti con protesi praticava sport. Sicuramente la giovane età, un alto BMI ed una qualità scadente dell'osso possono essere fattori che condizionano e possono indurre il chirurgo ortopedico ad essere più cauto e restrittivo nel consigliare un ritorno allo sport.
Conclusioni: Dall'analisi dei nostri dati si evince che, grazie alla diminuzione del dolore ed al miglioramento del range of motion, si può avere un aumento della pratica sportiva successivamente ad impianto di protesi di caviglia.

TRATTAMENTI RIGENERATIVI NELLE LESIONI OSTEOCONDRALI DELL'ASTRAGALO: TRAPIANTO DI CONDROCITI AUTOLOGHI VS TRAPIANTO DI CELLULE MONONUCLEATE MIDOLLARI

F. Castagnini*, F. Vannini, C. Faldini, F. Traina, M. Baldassarri, G. Pagliazzi, R. Buda

Istituto Ortopedico Rizzoli ~ Bologna

Introduzione: Le lesioni osteocondrali dell'astragalo solitamente richiedono un trattamento chirurgico. Tra le numerose tecniche a disposizione, le procedure rigenerative stanno attualmente trovando molto spazio, in quanto permettono di ripristinare un tessuto analogo alla cartilagine nativa. Tra le tecniche rigenerative, hanno uno spazio primario il trapianto di condrociti autologhi (TCA) e il trapianto di cellule mononucleate midollari (TCMM). Scopo del lavoro è comparare due gruppi omogenei di pazienti con lesioni osteocondrali dell'astragalo trattati con TCA o con TCMM.
Materiali e Metodi: 80 pazienti, giovani ed attivi, sono stati trattati con tecniche rigenerative: 40 con TCA e 40 con TCMM. Sono stati valutati con follow-up regolari fino a 48 mesi. I due gruppi erano omogenei per caratteristiche demografiche pre-operatorie (età, sesso, precedenti interventi chirurgici, eziologia della lesione, ecc.) e per caratteristiche intra-operatorie (profondità e dimensione della lesione, necessità di borraggio osseo o altri gesti accessori). Tutti i pazienti sono stati trattati con procedura artroscopica impiantando uno scaffold in acido ialuronico caricato con condrociti nel TCA e con cellule mesenchimali midollari nel TCMM. Tutti i pazienti sono stati valutati clinicamente con lo score AOFAS e radiologicamente con RMN (score Mocart e T2-mapping).
Risultati: I risultati clinici sono stati simili in entrambi i gruppi. Nessun parametro pre-operatorio ha influenzato il risultato finale in maniera significativa. Il tasso di ritorno allo sport ha mostrato risultati appena migliori per il TCMM rispetto al TCA. La valutazione con T2-mapping ha mostrato una maggiore quantità di cartilagine ialina nel TCMM rispetto al TCA ed un tasso inferiore di fibrocartilagine nel TCMM.
Discussione: Entrambe le tecniche rigenerative si sono mostrate soddisfacenti da un punto di vista clinico e radiologico. Tuttavia la TCMM con tecnica one-step presenta una maggiore praticità rispetto al TCA (2 step).
Conclusioni: Sebbene entrambe le procedure rigenerative siano efficaci nel trattamento delle lesioni osteocondrali dell'astragalo, il TCMM rappresenta l'alternativa migliore in termini di praticità, minor disagio per il paziente e minori costi.

LA FISSAZIONE ESTERNA TEMPORANEA NELLE FRATTURE DI CAVIGLIA

F. Lavini, T. Maluta*, M. Mazzi, G. Carpeggiani, E. Samaila, B. Magnan

Azienda Ospedaliera Universitaria Integrata ~ Verona

Introduzione: Nelle fratture articolari del terzo distale di gamba, derivanti da traumi ad alta energia o comunque caratterizzati da sofferenza dei tessuti molli in lesioni ossee considerate instabili, la gestione in urgenza con fissazione esterna temporanea a ponte rimane il trattamento elettivo per ridurre le complicanze.
Lo scopo del nostro studio è stato la valutazione dei risultati clinici e radiologici di fratture del terzo distale di gamba trattate con fissazione esterna temporanea a ponte in urgenza, seguita da rimozione della stessa nel successivo trattamento definitivo.
I risultati ottenuti sono poi stati confrontati con una nuova coorte di pazienti in cui la fissazione esterna a ponte temporanea veniva mantenuta anche dopo trattamento definitivo sostituendosi a sistemi di contenzione quali valve gessate e/o tutori.
Materiali e Metodi: Tra gennaio 2010 e gennaio 2016 abbiamo valutato 70 pazienti affetti da frattura del terzo distale di gamba. Quaranta casi, gruppo A, (23 fratture coinvolgenti il pilone tibiale e 17 fratture-lussazione bi-tri-malleolari) sono stati trattati con F. E. a ponte in urgenza poi rimosso dopo trattamento definitivo. Nei rimanenti 30 casi, gruppo B, (17 fratture coinvolgenti il pilone tibiale e 13 fratture-lussazioni bi-tri-malleolari) abbiamo invece mantenuto la fissazione esterna fino al termine del periodo di immobilizzazione dopo trattamento definitivo.
Tutti i pazienti sono stati valutati clinicamente con AOFAS Score e radiograficamente a 3,6, e 12 mesi.
Risultati: Nel gruppo A abbiamo osservato i seguenti punteggi in riferimento all'AOFAS Score: 65 a 3 mesi, 70 a 6 mesi e 71 a 12 mesi per le fratture del pilone tibiale; 75 a 3 mesi, 83 a 6 mesi e 85 a 12 mesi per le fratture-lussazioni instabili bi-tri-malleolari. Nel gruppo B invece 70 a 3mesi, 72 a 6 mesi e 75 a 12 mesi per le fratture del pilone tibiale e 80 a 3 mesi, 85 a 6 mesi e 85 a 12 mesi per le fratture-lussazione bi-tri-malleolari.
Tra le complicanze riportate abbiamo avuto 6 sofferenze nella guarigione della ferita, 2 distrofie simpatiche riflesse ed 1 artrosi precoce nel gruppo A, 2 sofferenze della ferita e 1 precoce artrite nel gruppo B.
Discussione: Il protocollo di trattamento in due stadi, già ampiamente accettato in letteratura, ha il vantaggio di ottimizzare la gestione dei tessuti molli, diminuendo il tasso di infezione rispetto all'ORIF nelle fratture del pilone tibiale.
Conclusioni: Il nuovo protocollo, mantenendo la fissazione esterna contemporanea assieme all'ORIF durante la prima fase di guarigione ossea, sembra essere un buon metodo di trattamento con un basso tasso di complicanze associate alla gestione dei tessuti molli.

RISULTATI DELL'ACCESSO AL SENO DEL TARSO NELLE FRATTURE DI CALCAGNO SANDERS II E III IN PAZIENTI CON ALTE RICHIESTE FUNZIONALI. RISULTATI CLINICI E RADIOGRAFICI A MEDIO TERMINE

P. Ceccarini*[1], F. Manfreda[1], P. Antinolfi[1], G. Gambaracci[2], M. Bisaccia[1], G. Rinonapoli[1], A. Caraffa[1]

[1]Clinica Ortopedica e Traumatologica, Università degli Studi di Perugia ~ Perugia, [2]Dipartimento di Radiodiagnostica, Università degli Studi di Perugia ~ Perugia

Introduzione: Il trattamento delle fratture di calcagno è ancora controverso. L'obiettivo di questo studio è di valutare il ritorno al lavoro o allo sport in pazienti adulti attivi, trattati chirurgicamente per frattura di calcagno. Inoltre è stata eseguita una review della letteratura recente. L'ipotesi è quella che l'accesso laterale al seno del tarso da risultati buoni comparabili agli altri accessi.
Materiali e Metodi: È stato condotto uno studio retrospettivo su 118 pazienti (131 fratture) operati dal 2001 al 2014 con lo stesso accesso al seno del tarso e sintesi con viti o fili di K., che rispettavano i seguenti criteri di inclusione: frattura di Sanders II e III, di età compresa tra i 18 e i 65 anni, lavoratori o sportivi con un punteggio alla Tegner Activity Scale >4 (camionisti). Sono stati esclusi pazienti diabetici e over 65, fratture esposte e Sanders 4. Dopo questa selezione abbiamo rivalutato 34 pazienti (37 fratture) con un follow-up medio di 52.6 mesi.
Abbiamo riportato i risultati radiografici dell'angolo di Bohler nel pre-operatorio, immediato post-ooperatorio e al follow-up finale Per la valutazione clinica sono state usate la Tegner activity scale, la VAS-FA e il FAOS score.
Risultati: Abbiamo riportato un recupero statisticamente significativa dell'angolo di Böhler. I punteggi di outcome clinici hanno mostrato sollievo dal dolore e buone attività funzionali nel 80% dei pazienti, ma nessuno di loro ha migliorato la scala Tegner e la maggior parte di loro hanno praticato attività senza contatto dopo l'intervento chirurgico. In tre dei 37 casi è stata osservata una infezione della ferita superficiale. In 2 pazienti è stata eseguita una artrodesi sottoastragalica a causa del dolore. Non sono stati segnalati casi di osteomielite, infezioni profonde o pseudoartrosi.
Discussione: Molte tecniche mini-invasive sono state descritte, ognuna con pro e contro. Questo studio mostra come l'articolazione sotto-astragalica può essere ripristinata anche senza utilizzo della placca e di accessi più invasivi. Il tasso di infezioni e di complicanze maggiori sembra essere minore rispetto all'accesso classico anche se lo studio presenta dei limiti come l'assenza di un gruppo di controllo e il confronto diretto con altre tecniche.
Conclusioni: L'approccio mini-invasivo seno del tarso per l'adultocon alte richieste funzionali è una tecnica valida e riproducibile con un basso tasso di complicanze maggiori, ma importante una corretta informazione del paziente consulenza obbligatoria per quanto riguarda l'attesa del risultato.

TRATTAMENTO ARTROSCOPICO DELL'IMPINGEMENT FIBROSO DI CAVIGLIA: NUOVA CLASSIFICAZIONE TOPOGRAFICA E RISULTATI A MEDIO TERMINE

M. Baldassarri*, G. Pagliazzi, L. Perazzo, F. Castagnini, A. Ruffilli, R. Buda

Istituto Ortopedico Rizzoli ~ Bologna

Introduzione: L'Impingement anteriore (IA) di caviglia ad oggi è una patologia molto comune (circa il 20% delle distorsioni). Il suo trattamento con la tecnica artroscopica è comunemente considerato efficacie. Quando in una malattia da IA viene esclusa la componente ossea, il conflitto viene classificato come fibroso. Il comportamento di queste diverse forme di IA non è chiaro. Lo scopo dello studio è osservare i risultati a lungo termine di una serie di pazienti affetti da IA fibroso anteriore trattati artroscopicamente e proporre una classificazione topografica a scopo prognostico.
Materiali e Metodi: 42 pazienti con una età media di 32. 6 anni sono stati trattati tra il 2004 ed il 2008. La lesione da conflitto è stata classificata mediante parametri clinici e confermata radiograficamente (RX e RMN). I criteri di inclusione sono stati: diagnosi di sindrome da IA non risolta (dopo almeno 3 mesi di terapia conservativa) e presenza di lesioni dei tessuti molli a livello antero-laterale (AL), antero-mediale (AM), sindesmosico (S) o diffuso (D). L'IA fibroso è stato valutato con RMN, confermato in artroscopia e classificato secondo distribuzione topografica (AM, AL, S o D). La morfologia del piede, precedenti traumi o chirurgie sono stati registrati. I pazienti sono stati rivalutati dopo un intervallo medio di 90. 1 mesi attraverso la scala AOFAS.
Risultati: Sono stati persi al follow-up 5 pazienti: 2 pazienti hanno abbandonato volontariamente lo studio, 1 paziente ha subito una nuova frattura malleolare che ha richiesto trattamento. Inoltre, 2 pazienti sono stati sottoposti ad una nuova procedura artroscopia per recidiva dei sintomi. I pazienti sono stati rivalutati dopo 2, 4 e 6 anni di follow-up. Gli AOFAS pre-operatori medi sono stati 40.6, mentre ai successivi follow-up abbiamo ottenuto rispettivamente 82.6, 78.4 e 74.8 ($p<0,05$). La forma AL ha mostrato punteggi clinici migliori rispetto alla forma diffusa ed AM. Età, morfologia del piede, precedenti traumi o chirurgia non hanno influenzato i risultati. Il BMI sopra 26 si è accompagnata ai risultati peggiori, così come il sesso maschile.
Discussione: Il trattamento artroscopico ha permesso di ottenere buoni risultati, anche se condizionati, nel lungo termine, dalla localizzazione della lesione. In particolare la forma AM ha mostrato i peggiori risultati con lo score AOFAS. Il motivo di ciò non è stato ancora chiarito, numerose ipotesi sono state presentate: la ns casistica mostra che su 7 casi di IA AM 4 casi presentavano un piede piatto con retropiede valgo. La presenza di piattismo associata a retropiede valgo può determinare una debolezza dei muscoli supinatori della caviglia che può predisporre a distorsioni in grado di determinare un IA fibroso AM. Al follow-up di 6 anni l'IA AM associato ad alti valori di BMI rappresenta fattore prognostico negativo.
Conclusioni: Sulla base di questi risultati finali abbiamo sviluppato una nuova classificazione prognostica al fine di indirizzare il trattamento artroscopico.

TRATTAMENTO CHIRURGICO DELL'INSTABILITÀ CRONICA DI CAVIGLIA SECONDO LA TECNICA BROSTRÖM-GOULD: RISULTATI A MEDIO-LUNGO TERMINE.

I. Bonetti*, E. Samaila, L. D"Orazio, M. Giardini, B. Magnan

Azienda Ospedaliera Universitaria Integrata ~ Verona

Introduzione: L'instabilità cronica laterale di caviglia è una patologia dall'eziologia multifattoriale. Sicuramente traumi distorsivi multipli ne rappresentano la causa più frequente. L'instaurarsi di un'instabilità articolare di carattere meccanico necessita sempre di un trattamento chirurgico. Tra le tecniche più utilizzate vi è la ricostruzione anatomica di Broström-Gould.
Materiali e Metodi: Da marzo 2001 a luglio 2012 sono stati trattati 44 pazienti affetti da instabilità cronica laterale di caviglia utilizzando la tecnica di Broström-Gould. Vi sono stati 7 drop out al follow-up e quindi la casistica effettiva è risultata di 37 pazienti (21 maschi, 16 femmine) con un'età media al momento dell'intervento di 30,2 anni (range 12,2-58,1 anni). Due pazienti erano affetti da instabilità cronica di caviglia bilaterale e quindi i casi trattati sono stati 39. I pazienti sono stati suddivisi in tre gruppi, il primo con instabilità cronica semplice, il secondo con associate lesioni osteocondrali e il terzo con lesione dei tendini peronieri. Tutti i pazienti sono stati valutati utilizzando l'AOFAS Score, il SEFAS e l'SF-36. Tali punteggi sono riferiti alla situazione preoperatoria e al follow-up.
Risultati: Il follow-up medio è risultato di 95,6 mesi (range 28,0-164,4 mesi). L'AOFAS score è aumentato da un valore medio di 31.77 (range 8-74) prima dell'intervento ad un valore medio di 90.85 (range 48-100) al follow-up, nel preoperatorio il 97,4% dei pazienti aveva un punteggio <65 su 100, al follow-up il 79,5% superava i 90 punti su 100. Sono stati comparati i risultati tra AOFAS score, SEFAS, ISF e ISM prima dell'intervento e al follow-up e per tutte le scale il miglioramento si è dimostrato statisticamente significativo, con p value <0,05.
Successivamente sono stati correlati gli score di valutazione tra loro: le scale specifiche per la caviglia, AOFAS e SEFAS, con una correlazione dei valori maggiore del 50%; ISF con AOFAS e SEFAS, è risultato con una correlazione maggiore del 30% per entrambe le scale.
Discussione: Sono stati confrontati i risultati tra le differenti scale e le relazioni individuabili tra esse. Per prima cosa si può notare la correlazione molto evidente che intercorre tra le scale AOFAS e SEFAS. Anche analizzando la relazione che intercorre tra l'ISF e i punteggi delle due scale specifiche per la valutazione della tibiotarsica si è osservata una situazione abbastanza simmetrica.
Conclusioni: La procedura di Broström-Gould si è dimostrata efficace per il trattamento chirurgico dell'instabilità cronica laterale di caviglia. È stato evidenziato che vi è una buona correlazione, ma non totale tra la clinica e la sintomatologia. Inoltre non vi è stata una differenza statisticamente significativa nei risultati tra i pazienti trattati per la sola instabilità cronica con la tecnica Broström Gould a quelli trattati con tempi accessori per le lesioni associate.

Approfondimenti PROTESICA

Sabato 29 Ottobre 2016 dalle 11:00 alle 12:00

RISULTATI DI UNA SERIE DI 308 PROTESI INVERSE DI SPALLA SOTTOPOSTE A PROTOCOLLO RIABILITATIVO POST OPERATORIO PRECOCE DOPO RIPARAZIONE DEL DELTOIDE CON TECNICA "DOUBLE ROW": UN NUOVO CONCETTO

E. Fawzy[1], G. Sforza*[2], P. Consigliere[3], O. Levy[1]

[1]Royal Berkshire Hospital ~ Reading, United Kingdom, [2]Berkshire Independent Hospital ~ Reading UK, [3]Ashford and St. Peter's Hospitals ~ Chertsey UK

Introduzione: La riabilitazione del muscolo deltoide gioca un ruolo fondamentale nel recupero funzionale dopo protesi inversa di spalla (RSA). Studi di biomeccanica hanno sottolineato la sua importanza nell'ottenere un'elevazione omerale veloce e fluida, caratteristiche del movimento che sono le più rappresentative e più importanti da ripristinare. Non c'è consenso riguardo ad un protocollo unificato di riabilitazione postoperatoria. La maggior parte dei protocolli raccomandano un inizio del movimento attivo a 7 settimane.
L'obiettivo è valutare la sicurezza e l'efficacia del protocollo precoce di riabilitazione attiva dopo protesi inversa di spalla in cui il deltoide è stato riparato con robusta sutura "double row" e punti inter-ossei a livello dell'acromion.
Materiali e Metodi: Il protocollo inizia nell'immediato post operatorio con esercizi pendolari ed esercizi di allungamento passivo. Appena il paziente può, viene istruito a iniziare il regime di riabilitazione attivo, cominciando in posizione supina con basso peso e alto numero di ripetizioni, flessione attiva, abduzione e rotazione esterna. La rotazione interna forzata viene vietata per 6 settimane, così come alzarsi da una sedia spingendosi con le braccia.
Tra il 2007 ed il 2015, 308 pazienti consecutivi si sono sottoposti a protesi inversa di spalla. I risultati sono stati esaminati a posteriori. Il follow up medio è 4 anni (1-10 anni). Le indicazioni sono artropatia della cuffia dei rotatori (172), artrite reumatoide (43), revisione per fallimento di protesi di superficie (21), frattura di omero prossimale (38), osteoartrite con deficienza di glenoide (21), fallimento di riparazione di cuffia (13).
Risultati: A 3 settimane, la flessione era 80 gradi, l'abduzione 70, la rotazione esterna 22 e il Constant Score (CS) 39. A 3 mesi il CS era 54, la flessione 110 gradi, l'abduzione 100, la rotazione esterna 25. Il CS è migliorato da 18 pre-operativamente a 63 post-operativamente all'ultimo follow up, la flessione da 60 a 130 gradi, l'abduzione da 53 a 121 e la rotazione esterna da 16 a 36. ADLEIR Score da 13 a 31.
Discussione: La mancanza di un protocollo riabilitativo unificato a seguito di protesi inversa di spalla lascia spazio a tecniche riabilitative che non sempre valorizzano a sufficienza la ripresa funzionale del deltoide. La tecnica da noi utilizzata permette una ripresa precoce del movimento attivo e comporta un ritorno precoce alle attività della vita quotidiana.
Conclusioni: Noi raccomandiamo l'uso della tecnica di sutura del deltoide con "double row" e punti interossei per riattaccare il deltoide all'acromion, permettendo di iniziare il protocollo di riabilitazione attiva precoce a seguito di intervento di protesi inversa. Il risultato è un recupero precoce, una buona funzione e la soddisfazione del paziente.

I MODULAR FLUTED TAPERED STEMS NELLA REVISIONE DI STELO PER FALLIMENTO ASETTICO DI PROTESI DI ANCA

U. Cottino*[1], M. P. Abdel[2]

[1]Ospedale Mauriziano Umberto I Torino ~ Pecetto Torinese, [2]Mayo Clinic ~ Rochester MN, USA

Introduzione: Gli steli modulari da revisione Modular fluted tapered (MFT) sono diventati la categoria di steli da revisione più comunemente usati in Nord America per la riproducibilità dei risultati e la semplicità di utilizzo. Nonostante quest'aspetto, i dati pubblicati in letteratura sono limitati da un follow-up limitato e da serie di limitata numerosità. Lo scopo di questo studio era di determinare la percentuale di successo e i fattori associate al successo, al fallimento ed alle complicanze degli steli MFT utilizzati nelle revisioni di protesi totale di anca (PTA) per fallimento asettico nella serie più ampia mai registrata.
Materiali e Metodi: Sono stati identificate 519 revisioni femorali asettiche nelle quali era stato utilizzato uno stelo MFT. Sono state determinati gli outcome clinici, la sopravvivenza secondo Kaplan-Meier, gli outcome radiografici e le complicanze. L'età media al momento della revisione era di 70 anni, il BMI medio di 29 kg/m2 ed il follow-up medio era di 4.5 anni (range, 4 days – 14 years).
Risultati: La media dell'Harris hip score (HHS) è aumentata significativamente da un valore preoperatorio di 51 a 76 a 2 anni ($p < 0.001$). Questo incremento è stato mantenuto all'ultimo follow-up (HHS = 75). Al follow-up più recente, si sono registrate 16 revisioni femorali (6 per scollameto asettico, 4 per infezione, 3 per instabilità, 2 per fratture periprotesiche ed 1 per rottura dello stelo). La sopravvivenza a 10 anni libera da revisione per ogni motive era del 96% e libera da ogni rioperazione del 90%. Nei pazienti in vita e non revisionati un affondamento dello stelo è stato registrato in 12 casi, tutti stabilizzati dopo affondamento, fatta eccezione per uno. Complicanze postoperatorie sono state registrate nel 13% dei casi. La successive revisione dei casi presi in esame non è risultata correlate con la categoria di perdita ossea preoperatoria o con fattori demografici dei pazienti.
Discussione: In questa grande casistica, gli steli MFT hanno

assicurato una alta percentuale di osteointegrazione e un considerevole miglioramento degli outcome clinici a lungo termine. Questo metodo di revisione femorale ha dimostrato un'alta percentuale di successo, fissazione dell'impianto in tutte le categorie di perdita ossea peoperatoriaed una percentuale di complicanze accettabile in considerazione della complicate patologia sottostante.
Conclusioni: Gli steli MFT hanno dimostrato di essere uno strumento, affidabile, semplice e di grande efficacia clinica anche a lungo termine.

RICOSTRUZIONI ACETABOLARI CON INNESTI OSSEI MASSIVI: TRATTAMENTO DEI FALLIMENTI MECCANICI

M. De Paolis*, C. Romagnoli, M. Romantini, F. Mariotti, M. Manfrini, D. M. Donati

Istituto Ortopedico Rizzoli ~ Bologna

Introduzione: La ricostruzione, dopo la resezione di sarcoma ossei periacetabolari, è una sfida ortopedica. La ricostruzione con innesto osseo massivo permette di ripristinare l'architettura pelvica e fornisce un adeguato bone-stock per l'impianto di una componente acetabolare (APC).
Nonostante la complicanza più temibile sia l'infezione, sono frequentemente riportate complicazioni meccaniche nei lungo sopravviventi.
Lo scopo del lavoro è quello di definire il metodo migliore di revisione di una componente acetabolare mobilizzata rispetto ad un innesto osseo massivo periacetabolare.
Materiali e Metodi: Negli ultimi 25 anni, abbiamo effettuato 75 ricostruzioni periacetabolare con protesi composite (APC). Tra ott 1992 e feb 2015, 21 pazienti (14 femmine / 7 maschi) sono stati sottoposti a 29 revisioni per fallimento meccanico di un innesto osseo massivo periacetabolare. In 24 casi la revisione è stata di una APC mentre in 5 casi è stata di un innesto osteoarticolare (pazienti molto giovani al momento del trattamento del sarcoma osseo). Il risultato funzionale è stato valutato con il sistema di MSTS. La revisione chirurgica è stata eseguita una volta in 15 pazienti, due volte in 5 pazienti, quattro in 1 paziente. La gabbia di Burch-Schneider è stata utilizzata in 11 casi (Gruppo A), anelli eterogenei in 9 (Gruppo B), tantalio in 6 (Gruppo C) e coppe a stelo iliaco in 3 (Gruppo D). Il FU medio è stato di 56 mesi (6-205).
Risultati: Dopo un FU medio di 42 mesi 8/29 impianti (28%) hanno mostrato ulteriore fallimento meccanico. I risultati peggiori sono stati osservati nel gruppo B (67%). Due fallimenti si sono verificati nel gruppo A (18%), nessun fallimento nei gruppi C e D. Nel Gruppo D, 2/3 casi hanno mostrato riassorbimento attorno allo stelo. Il risultato funzionale medio è stato di 22. I migliori risultati sono riportati nel gruppo C.
Discussione: La revisione degli impianti acetabolari impiantati su innesti ossei massivi, come ricostruzione dopo resezione di sarcomi ossei delle pelvi, dovrebbe essere considerato lo scenario più difficile nelle revisioni di PTA. Nel tempo gli innesti massivi tendono a perdere la loro integrità meccanica mostrando progressiva debolezza nel sostenere l'impianto.
Conclusioni: La gabbia di Burch-Schneider è risultata una modalità versatile di ricostruzione. L'uso del tantalio, più recentemente, sembra essere una scelta più affidabile.

RISULTATI A LUNGO TERMINE DELLE MODERNE PROTESI DI GINOCCHIO A VINCOLO ROTANTE (RHK)

U. Cottino*[1], M. P. Abdel[2]

[1]Ospedale Mauriziano Umberto I Torino ~ Pecetto Torinese, [2]Mayo Clinic ~ Rochester MN, USA

Introduzione: le protesi di ginocchio vincolate a vincolo rotante (RH TKA) sono considerate procedure di salvataggio. Nonostante sia innegabile il vantaggio di questi impianti in fatto di stabilità immediata, lo storico elevato tasso di fallimento ne ha sempre temperato l'utilizzo. Lo scopo di questo studio è stato quello di determinare gli outcome, il risultato radiografico e la sopravvivenza delle attuali RH TKA.
Materiali e Metodi: sono state identificate 408 RH TKA consecutive impiantate per indicazioni non oncologiche dal 2002 al 2012 in una singola istituzione accademica. 268 (66%) RH TKAs sono state impiantate per fallimento asettico, mentre 140 (34%) sono state utilizzate per reimpianto dopo trattamento two-stage per infezione. Le RH TKA sono state usate per impianto primario complesso in 74 casi (18%), e per un impianto di revisione in 334 casi (82%). Gli outcome clinici sono stati determinati tramite l'applicazione del Knee Society (KS) scores, ed è stata eseguita un'analisi di sopravvivenza di Kaplan-Meier a 10 anni. L'età media della popolazione era di 69 anni; il follow-up medio di 4 anni.
Risultati: Al controllo più recente, la media di KS knee score è incrementata a 81 ($p<0.0001$), mentre la media di KS functional score è aumentata a 56 ($p<0.0001$). Ad una media di 4 anni,, 17% delle component tibiali risultava avere radiolucenza, come l'8% delle component femorali. Al controllo più recente, si sono registrate 59 revisioni e 25 rioperazioni dei casi in oggetto. La sopravvivenza libera da ogni revisione era del 90% a 2 anni e 71% a 10 anni. La sopravvivenza libera da ogni revisione per scollamento asettico era del 98% a 2 anni e 94% a 10 anni. I coni metafisari sono stati utilizzati in 114 casi (28%). L'analisi di sopravvivenza ha rivelato una tendenza a un diminuito rischio di revisione (hazard ratio [HR] = 0.69) e rioperazione (HR = 0.51) in pazienti con coni, nonostante il loro uso sia stato in casi di gravi difetti ossei.
Discussione: In questa grande casistica, le protesi a vincolo rotante hanno assicurato un incremento sostanziale nei risultati clinici e funzionali dei Pazineti, anche a lungo termine. Questo metodo di revisione di protesi di ginocchio ha dimostrato un'alta percentuale di successo anche in pazienti con patologie complesse ed ampia perdita ossea a fronte di complicanze relativamente contenute.
Conclusioni: Le RH TKA contemporanee hanno riportato un netto miglioramento nella sopravvivenza a 10 anni in caso di fallimento asettico, fino ad un eccellente risultato del 94%. Grande enfasi deve essere posta sul contributo dei coni metafisari a questo risultato. I pazienti ora possono sperare in sostanziali miglioramenti negli outcome clinici.

LA STIMOLAZIONE ELETTRICA NEUROMUSCOLARE NEI PAZIENTI SOTTOPOSTI AD IMPIANTO DI PROTESI TOTALE DI GINOCCHIO

A. Bistolfi*[1], F. Alberghina[3], F. Allisiardi[4], E. Lioce[4], G. Massazza[2]

[1]I Clinica Ortopedica e Traumatologica, Università degli Studi di Torino ~ Torino, [2]A. O. U. Citta della Salute e della Scienza di Tori... A. O. U. Citta della Salute e della Scienza di Torino ~ Torino, [3]Scuola di Specializzazione in Ortopedia e Traumatologia, Università degli Studi di Torino ~ Torino, [4]Università degli Studi di Torino ~ Torino

Introduzione: L'obiettivo di questo lavoro è di analizzare gli studi clinici controllati randomizzati presenti in letteratura che mettano a confronto la stimolazione elettrica neuromuscolare con i programmi riabilitativi tradizionali in pazienti che abbiano subito un intervento di protesi totale di ginocchio e valutare in modo qualitativo e quantitativo i risultati ottenuti.
Materiali e Metodi: È stata condotta una ricerca bibliografica sistematica sui principali database, il cui quesito di ricerca è stato formulato utilizzando l'approccio PICOS, definendo quindi a priori i criteri di inclusione e di esclusione. Sono stati impiegati, come parole chiave, i termini controllati, o "MeSH terms", e gli operatori booleani per aumentare la sensibilità e la specificità della ricerca.
Risultati: Dei 30 risultati ottenuti dall ricerca, sono stati inclusi nella metanalisi 5 studi controllati randomizzati che rispecchiassero i criteri di inclusione, concernenti un totale di 436 partecipanti. Nella maggior parte degli studi entrambi i gruppi (controllo e NMES) seguivano un protocollo riabilitativo standard. ; il gruppo NMES eseguiva in aggiunta delle sedute di stimolazione elettrica neuromuscolare. I soggetti che durante il periodo riabilitativo hanno beneficiato della stimolazione elettrica neuromuscolare in aggiunta alla normale terapia fisica, hanno ottenuto dei punteggi migliori rispetto al gruppo controllo. In particolare i test che meglio esprimono questa differenze sono stati il Test Up and Go, lo Stair-Climbing Test e i test del cammino (3MWT e 6MWT); la differenza evidenziata è stata spiccata nelle prime settimane/mesi post-operatori e andava via via scemando con il passare dei mesi.
Discussione: In letteratura numerosi lavori affermano l'importanza dei programmi riabilitativi nel migliorare i gradi di movimento articolare e la qualità della vita a breve termine dopo intervento di artroplastica totale di ginocchio. Tuttavia, l'attuale tendenza è quella di ricercare programmi mirati con specifici obiettivi funzionali. Per tale ragione diversi autori hanno voluto analizzare l'efficacia e i benefici terapeutici della stimolazione elettrica neuromuscolare la quale rappresenta un interessante strumento riabilitativo in tali pazienti.
Conclusioni: Sulla base delle evidenze scientifiche ottenute è plausibile ritenere che la stimolazione elettrica neuromuscolare, non solo non sia inferiore rispetto alla semplice terapia fisica, ma che permetta anche un miglior recupero funzionale in seguito all'intervento di protesi totale di ginocchio in particolare per i soggetti che presentano un deficit marcato dell'attivazione muscolare di tipo neuronale.

PROTESI TOTALE DI CAVIGLIA E CONTEMPORANEA ARTODESI DELLA SOTTOASTRAGALICA: VALUTAZIONE TC DEL TASSO DI FUSIONE

L. Manzi*[1], F. G. Usuelli[1], C. Maccario[2], C. Indino[3]

[1]Irccs Istituto Ortopedico Galeazzi ~ Milano, [2]Università degli Studi di Milano ~ Milano, [3]Università degli Studi di Pavia ~ Pavia

Introduzione: I pazienti affetti da artrosi o gravi patologie neuromotorie che coinvolgono sia la caviglia che l'articolazione sottoastragalica possono beneficiare di una artrodesi tibiotalocalcaneare (TTC) o di una protesi totale di caviglia associata ad artrodesi della sottoastragalica. Attualmente, l'artrodesi TTC è considerata come una opzione di salvataggio, rendendo la caviglia ed il retropiede rigidi, limitando notevolmente la funzione globale del piede. Con l'evoluzione del design protesico e delle tecniche chirurgiche, la protesi totale di caviglia (TAR) è diventata un'alternativa ragionevole rispetto all'artrodesi. Lo scopo di questo studio è stato quello di valutare il tasso di fusione della sottoastragalica nei pazienti trattati contemporaneamente con sostituzione totale della caviglia (TAR) e artrodesi della sottoastragalica.
Materiali e Metodi: Lo studio comprende 25 pazienti sottoposti a TAR e simultanea artrodesi della sottoastragalica da maggio 2011 al novembre 2014. Sedici maschi (64%) e 9 femmine (36%) sono stati arruolati, con un'età media di 58 anni (range 25-82). I pazienti sono stati valutati clinicamente preoperatoriamente e dopo 6 e 12 mesi dall'intervento. L'esame radiografico comprende una TAC postoperatoria acquisita 12 mesi dopo l'intervento chirurgico.
Risultati: A 12 mesi dall'intervento, il tasso di fusione della sottoastragalica nei pazienti trattati con TAR e simultanea artrodesi della sottoastragalica è stata del 92%. C'è stato un aumento statisticamente significativo dell'AOFAS score da 27,9 a 75,1 punti. Il ROM è aumentato da 12 a 32,8 gradi. Inoltre, c'è stata una diminuzione statisticamente significativa del dolore (VAS score) da 8,6 a 2,1 punti.
Discussione: Numerosi studi hanno notato lo sviluppo di una artrosi di sottoastragalica dopo artrodesi di caviglia. In alcuni casi si rende necessaria una artrodesi di sottoastragalica. L'alterato carico e la ridotta vascolarizzazione dopo artrodesi di tibia-tarsica possono creare un substrato sfavorevole per la fusione della sottoastragalica in questo sottogruppo di pazienti.
Conclusioni: La protesi di caviglia associata ad artrodesi della sottoastragalica è una procedura affidabile per il trattamento dell'artrosi di caviglia e della sottoastragalica. Inoltre, la TC ha mostrato un'eccellente affidabilità nel determinare il grado di fusione dell'artrodesi della sottoastragalica.

Approfondimenti GINOCCHIO

Sabato 29 Ottobre 2016 dalle 11:00 alle 12:00

ANALISI DELL'INFLUENZA DEL "GUARDING" DEL PAZIENTE SULLA VALUTAZIONE CLINICA E QUANTITATIVA DEL TEST DEL PIVOT SHIFT NELLA ROTTURA DEL LEGAMENTO CROCIATO ANTERIORE

S. Zaffagnini*[1], F. Raggi[1], C. Signorelli[1], G. M. Marcheggiani Muccioli[1], T. Bonanzinga[1], A. Grassi[1], N. F. Lopomo[2], M. Marcacci[1], S. G. Pivot[3]

[1]Istituto Ortopedico Rizzoli ~ Bologna, [2]Università degli Studi di Brescia ~ Brescia, [3]UPMC, IOR, Kobe, Goteborg ~ Pittsburg

Introduzione: Diverse manovre vengono utilizzate nella valutazione clinica delle lassità del ginocchio associate a rottura del legamento crociato anteriore. La letteratura scientifica ha evidenziato come diversi fattori possano influenzare la sensitività e la specificità di questi test, compreso il "guarding" del paziente. Nel corso degli ultimi anni, sono stati introdotti diversi strumenti in grado di integrare la valutazione delle lassità del ginocchio con un'informazione di tipo quantitativo [Lopomo 2013 KSSTA]. L'obiettivo di questo lavoro è stato quello di valutare il test del pivot shift in pazienti svegli e anestetizzati utilizzando due diverse metodologie quantitative e confrontando i risultati con la valutazione clinica oggettiva.
Materiali e Metodi: L'analisi si avvale di uno studio multicentrico internazionale. Pazienti con età compresa tra i 16 e i 50 anni, lesione di almeno uno dei due fasci e sottoposti a ricostruzione primaria unilaterale a fascio singolo del LCA, sono stati considerati per l'inclusione. Il test del pivot shift è stato eseguito prima dell'intervento, con il paziente sveglio e, di nuovo, con il paziente in anestesia generale. Il test è stato classificato clinicamente (IKDC) e quantificato per mezzo di due sistemi non invasivi: un sistema basato sull'utilizzo di marcatori cutanei ed analisi video – in grado di stimare la traslazione del compartimento laterale del ginocchio [Hoshino 2013 KSSTA] -, e un sistema basato su sensori inerziali – capace di valutare l'accelerazione della tibia durante la manovra [Lopomo 2012 CMBBE].
Risultati: 103 pazienti sono stati inclusi nello studio. A livello statistico, sono state evidenziate differenze significative tra la distribuzione delle valutazioni cliniche effettuate nei pazienti svegli e quelle effettuate sotto anestesia (P<.01). Analogamente, confrontando i valori riscontrati nei pazienti svegli rispetto alle condizioni di anestesia, sono stati evidenziati valori più bassi di accelerazione (3.7 ± 1.5 m/s2 vs 6.0±4.6 m/s2, P<.01) e di traslazione del compartimento laterale nell'arto coinvolto (2. 2±1. 7 mm vs 3. 0±2.2 mm, P<.01).
Discussione: Questo studio ha evidenziato come esistano differenze statisticamente significative nella classificazione del test del pivot shift tra i pazienti svegli e anestetizzati, indipendentemente dall'utilizzo di analisi cliniche o strumenti quantitativi.
Conclusioni: L'analisi del test del pivot shift nel paziente sveglio deve essere utilizzata con cautela sia in fase diagnostica che di controllo, anche nel caso in cui si utilizzino strumenti non invasivi di valutazione quantitativa.
Gli autori desiderano ringraziare ISAKOS/OREF per il supporto ottenuto nella realizzazione dello studio PIVOT.

STUDIO PROSPETTICO-RANDOMIZZATO: CONFRONTO TRA LA SOMMINISTRAZIONE ENDOVENOSA E COMBINATA DELL'ACIDO TRANEXAMICO NEI PAZIENTI SOTTOPOSTI AD ARTROPROTESI DI GINOCCHIO

P. Adravanti[1], E. Di Salvo*[2], A. Ampollini[1], G. Calafiore[1], M. A. Rosa[2]

[1]Casa di Cura "Città di Parma" ~ Parma, [2]Dipartimento di Scienze Biomediche, Odontoiatriche e delle Immagini morfologiche e funzionali - Scuola di Specializzazione in Ortopedia e Traumatologia ~ Messina

Introduzione: È noto in letteratura che l'acido tranexamico è un antifibrinolitico sintetico che riduce il sanguinamento intra e post-operatorio nei pazienti sottoposti a protesi totale di ginocchio. Scopo di questo studio è confrontare, in termini di perdita ematica, la somministrazione per sola via endovenosa o associata a quella periarticolare dell'acido tranexamico.
Materiali e Metodi: Tra Settembre 2015 e Gennaio 2016 è stato condotto uno studio prospettico-randomizzato su 80 pazienti, suddivisi in 2 gruppi e sottoposti ad intervento chirurgico di protesi totale di ginocchio. Sono stati valutati l'emoglobina e l'ematocrito pre e post-operatori, la quantità di sangue trasfusa e quella presente nel drenaggio rimosso dopo 24 ore. Ad entrambi i gruppi veniva somministrato 1g endovena di acido tranexamico mezz'ora prima dell'inizio dell'anestesia; In più, al gruppo 2, venivano somministrati 2g periarticolari. In entrambi i gruppi la somministrazione ev di 1g di acido tranexamico è stata ripetuta dopo 3 e 9 h dall'intervento.
Risultati: Non ci sono state differenze statisticamente significative tra i due gruppi di pazienti in termini di perdita ematica post-operatoria. La media di sangue presente nel drenaggio era di 281.19 cc nel gruppo 2, di 319.53 cc nel gruppo 1. Il valore di Hb in 4° giornata era più alto nel gruppo 2 (11.1g/dl) rispetto al gruppo 1 (10.3g/dl). Solo 2 pazienti sono stati trasfusi ed appartenevano al gruppo 1. Non abbiamo riscontrato nessuna complicanza infettiva né tromboembolica nel post-operatorio.
Discussione: L'uso dell'acido tranexamico nei pazienti sottoposti a protesi totale di ginocchio è un argomento ben conosciuto in letteratura per la sua capacità di ridurre il sanguinamento post-operatorio e di conseguenza il tasso di trasfusioni. Nonostante il

suo largo impiego, non vi è ancora consenso unanime riguardo il regime ottimale di somministrazione.
Conclusioni: Sulla base dei risultati ottenuti, la somministrazione ev e combinata dell'acido tranexamico ha la stessa efficacia nel ridurre la perdita ematica post-operatoria dopo protesi totale di ginocchio, senza sacrificare la sicurezza. L'unico dato statisticamente significativo è il valore di emoglobina in 4° giornata che è più alto nel gruppo combinato.

TRASPOSIZIONE DELLA TUBEROSITÀ TIBIALE ANTERIORE (TTA) NEL TRATTAMENTO DEL DOLORE ANTERIORE DI GINOCCHIO: FATTORI PROGNOSTICI

G. Governale*[1], F. Rosso[2], V. Cherubini[3], D. Bonasia[2], M. Bruzzone[2], F. Dettoni[2], R. Rossi[2]

[1]Osp. Chivasso - ASL TO4 ~ Chivasso - Torino, [2]AO Ordine Mauriziano - Ospedale Mauriziano Umberto I di Torino ~ Torino, [3] Università degli Studi di Torino - Medicina e Chirurgia ~ Torino

Introduzione: Lo scopo di questo studio è valutare i risultati dell'antero-medializzazione della tuberosità tibiale anteriore (TTA) in pazienti affetti da dolore femoro-rotuleo, analizzando i fattori prognostici che li possano influenzare.
Materiali e Metodi: Tra il 2003 e il 2013 i pazienti sopposti a intervento di trasposizione della TTA, esclusi coloro affetti da patologia infiammatoria, pregressa lussazione o trattamento chirurgico, sono stati inclusi nello studio. I pazienti sono stati valutati prospetticamente utilizzando il WOMAC-SF, il Kujala score e l'"International Knee Documentation Committee form" (IKDC) con aggiunta di alcuni parametri significativi per la patologia in studio (es. lassità, antiversione femorale, pronazione piede). Differenti variabili (demografiche, cliniche e radiografiche) sono state correlate con gli outcome utilizzando la regressione logistica. La sopravvivenza cumulativa è stata valutata utilizzando il metodo di Kaplan- Meier.
Risultati: Sono stati inclusi 78 casi (74.4% di donne), con un follow-up medio di 67.9 mesi (DS 34.5) e un'età media di 43. 5 anni (DS 16.1). Il WOMAC e il Kujala score sono aumentati significativamente nel post-operatorio ($p<0.001$). La sopravvivenza cumulativa è 91. 1% a 108 mesi (DS 0.07). Un peggior WOMAC score è stato associato all'età avanzata (> 45 anni, OR=141. 7), all'aumentata antiversione femorale (OR=70), allo scarso trofismo quadricipitale post-operatorio (OR=127.6) e alla persistenza di un angolo Q patologico post-operatorio (OR=18.8). Un peggiore Kujala score è associato all'aumentata età (OR=8.4) e alla presenza di un piede pronato (OR=5.1). Una scarsa soddisfazione del paziente è invece associata alla presenza di un Rabot positivo post-operatorio (OR=4.4) e a un'ipotonotrofia muscolare (OR=5.1).
Discussione: Questo studio conferma l'efficacia di questo intervento nei pazienti affetti da dolore di femoro-rotulea, con una sopravvivenza cumulativa pari a 91. 1% a 108 mesi. L'età avanzata e l'ipotonotrofia quadricipitale sono associate a peggiori risultati. La relazione tra antiversione femorale, angolo Q e pronazione del piede è stata confermata.
Conclusioni: Con le corrette indicazioni e tecnica chirurgica la trasposizione della TTA è una procedura valida nel trattamento del dolore femoro-rotuleo. Alcuni fattori, quali l'età del paziente, l'ipotonotrofia quadricipitale, la persistenza di un angolo Q patologico, l'antiversione femorale e la pronazione del piede sono fattori correlati a un peggior outcome.

MACI VS TECNICHE "ONE-STEP": RISULTATI ARTROSCOPICI E BIOPTICI A CONFRONTO

S. Cecconi*[1], S. Manzotti[2], A. Gigante[2]

[1]Azienda Ospedaliero-Universitaria Umberto I ~ Ancona, [2]Università Politecnica Marche ~ Ancona

Introduzione: Nella riparazione della cartilagine articolare si è assistito a un passaggio da metodiche a due tempi chirurgici tipo MACI, a metodiche di tipo "one step", che prevedono microfratture del fondo della lesione ricoperte da una membrana con funzione di scaffold, associate o meno a un concentrato di cellule adulte mesenchimali stromali (MSCs). Scopo del presente studio multicentrico è quello di confrontare i risultati (macroscopici e bioptico-istologici) di alcune di queste metodiche.
Materiali e Metodi: Sono state valutate retrospettivamente 44 ginocchia; i casi provenivano da vari centri ortopedici trattati tra il 2001 ed il 2010 mediante ricostruzione artroscopica di lesioni condrali (grado 4° secondo Outerbridge) del ginocchio. 33 ginocchia erano state trattate secondo tecnica in due tempi di tipo MACI, mentre 11 ginocchia mediante tecnica "one step" tipo AMIC, con microfratture ed impianto di membrana associata a concentrato di cellule midollari. Tutti i pazienti erano stati sottoposti, dopo 12-18 mesi, a un "second look" artroscopico, durante il quale era stata eseguita una biopsia del tessuto di riparazione. Sono state effettuate analisi artroscopica della lesione mediante la ICRS Cartilage Repair Assessment (CRA) e analisi istologica della biopsia mediante ICRS II histological score.
Risultati: I pazienti avevano un'età media di 40,7 anni. La lesione aveva una dimensione media di circa 3,5 cm2 e con una prevalenza a livello del condilo femorale mediale. Non vi erano differenze statisticamente significative per quel che riguarda età, sesso e sede della lesione tra i due gruppi. Nel gruppo MACI il "second look" artroscopico ha evidenziato nell'82% dei casi aspetti compresi tra "normal" e "nearly normal" secondo la valutazione CRA, mentre le biopsie hanno evidenziato un valore di ICRS II overall di 57,5 ±12. Nel gruppo AMIC la valutazione macroscopica ha dato un valore di tipo "normal" nella totalità dei casi con una differenza statisticamente significativa rispetto al gruppo MACI, mentre le biopsie hanno evidenziato un valore di ICRS II overall di 59,8 ±14 senza differenze statisticamente significative tra i due gruppi.
Discussione: Esistono pochi studi in letteratura su biopsie eseguite durante un second-look dopo riparazione della cartilagine articolare. La tecnica ACI e MACI hanno evidenziato formazione di tessuto fibrocartilagineo compreso tra il 40 ed il 60%. Ancora di meno si sa sulle nuove metodiche AMIC, con o senza uso di cellule staminali stromali di varia origine.
Conclusioni: I nostri dati suggeriscono che, dopo 12-18 mesi

dall'intervento, entrambe le metodiche permettono di ottenere la formazione di un tessuto di riparazione di qualità variabile (ialino/fibrocartilagineo), ma in nessun caso la restitutio ad integrum tessutale. La qualità istologica di tale riparazione non sembrerebbe correlata al tipo di tecnica chirurgica adottata.

LA RICOSTRUZIONE DEL LEGAMENTO CROCIATO POSTERIORE CON TECNICA INLAY: RISULTATI CLINICI E RADIOGRAFICI SOTTO STRESS CON TELOS A F. U. MINIMO DI UN ANNO

F. Giron, R. Buzzi, M. Losco*, L. Giannini, A. Botti, D. A. Campanacci

AOU Careggi ~ Firenze

Introduzione: Il trattamento delle lussazioni traumatiche di ginocchio rimane controverso e impegnativo. Diverse tecniche sono descritte per la ricostruzione del legamento crociato posteriore (LCP) sia artroscopiche che aperte. Scopo dello studio è stato valutare i risultati clinici e radiografici sotto stress con telos della ricostruzione del LCP con tecnica inlay a f.u. minimo di un anno.
Materiali e Metodi: 25 pazienti consecutivi con lesione del LCP trattata con ricostruzione con tecnica inlay da due senior surgeons (F. G. e R. B.) sono stati inseriti nell studio. L'età media era di 33,4 mesi (range 15-50); 5 pazienti erano di sesso femminile e 20 di sesso maschile; 8 pazienti sono stati operati entro 45 giorni dal trauma (media 19 gg) mentre 17 oltre 45 giorni (media 27,5 mesi). 7 Pazienti avevano una lesiona isolata del LCP; 4 pazienti avevano anche una lesione del LCA; 6 pazienti avevano anche una lesione del LCL; 3 pazienti avevano anche una lesione di LCA e LCM e 3 pazienti anche di LCA e LCL. Tutte le lesioni associate al ginocchio sono state trattate. Tutti i pazienti sono stati valutati preo e post-operatoriamente con le schede IKDC oggettiva e soggettiva e la scheda KOOS. Una valutazione con rx sotto stress con telos è stata eseguita nel preoperatorio e nel postoperatorio in media dopo un anno. La RMN è stata eseguita nella totalità dei pazienti nel preoperatorio.
Risultati: Tutti i pazienti sono stati valutati nel post-operatorio a un f. u. minimo di un anno(media 37 mesi, range 12-72 mesi). I risultati della scheda KOOS e della parte soggettiva della scheda IKDC hanno mostrato un miglioramento significativo nel post-operatorio rispetto al preoperatorio. Il risultato finale della scheda IKDC oggettiva è stato "normale" o "quasi normale" (categoria A e B) nella totalità dei casi. La valutazione in rx sotto stress con telos ha evidenziato sempre una differenza inferiore a 5 mm rispetto al ginocchio sano.
Discussione: La lussazione di ginocchio è una patologia infrequente e difficile da trattare con complicanze potenzialmente devastanti e invalidanti. Lo scopo del trattamento è di ricreare un ginocchio stabile e funzionale e la ricostruzione del LCP è uno step critico e fondamentale nella chirurgia.
Conclusioni: La ricostruzione del LCP con tecnica inlay ha evidenziato risultati eccellenti o buoni in tutti i casi sia alla valutazione clinica oggettiva e soggettiva che radiografica sotto stress.

RISULTATI CLINICI E RITORNO ALLO SPORT NEI PAZIENTI SOTTOPOSTI A RICOSTRUZIONE DEL LEGAMENTO CROCIATO ANTERIORE (LCA): ANALISI DEI FATTORI PROGNOSTICI

F. Rosso*[1], D. Bonasia[1], U. Cottino[2], S. Cambursano[2], F. Dettoni[1], M. Bruzzone[1], R. Rossi[1]

[1]AO ordine Mauriziano ~ Torino, [2]Università degli Studi di Torino ~ Torino

Introduzione: Scopo dello studio è valutare i fattori prognostici associati al ritorno all'attività sportiva e ai risultati in seguito a ricostruzione del LCA.
Materiali e Metodi: I pazienti sottoposti a ricostruzione del LCA tra il 2008 e il 2012 sono stati inclusi nello studio. Sono stati raccolti i dati demografici, il tipo di trattamento chirurgico, l'attività sportiva e relativi alla fase riabilitativa. La scheda oggettiva e soggettiva dell'International Knee Documentation Committee (IKDC) e altri questionari riconosciuti (Knee Injury and Osteoarthritis Outcome Score, KOOS, e Lyshlom) sono stati utilizzati per la valutazione dei pazienti. Lo SPORTS (Subjective Patient Outcome for Return to Sports) e l'ACL-RSI (Anterior Cruciate Ligament-Return to Sport after Injury) score sono stati utilizzati per valutare il ritorno all'attività sportiva. Le regressioni logistica semplice e multivariata sono state utilizzate per misurare l'associazione con i 3 outcome principali (oggettivo, soggettivo e ritorno all'attività sportiva).
Risultati: 176 pazienti sono stati inclusi (80.1% maschi), con un follow-up medio di 44.1 mesi. Il 92. 2% dei pazienti ha ottenuto risultati buoni o eccellenti alla valutazione oggettiva. Il 90.1% dei pazienti è ritornato all'attività sportiva, con il 57.6% tornati allo stesso livello rispetto al pre-infortunio. Gli score oggettivi sono stati negativamente influenzati da un inizio tardivo della riabilitazione (OR=2.75), da una lesione del LCA controlaterale (OR=19.61), e dal timing della lesione (acuta, OR=4.03). Inoltre, la presenza di una "riabilitazione sul campo" è associata a migliori risultati all'IKDC soggettiva (OR=2.7). Il ritorno allo sport è influenzato positivamente dalla lunghezza della riabilitazione (OR=13.16), mentre è inversamente associato all'ACL-RSI (OR=0.04). Infine, vi è una relazione inversa tra peggiore score oggettivo all'IKDC e ACL-RSI (OR=0.31), mentre inferiori risultati soggettivi influiscono negativamente l'ACL-RSI e il livello di attività sportiva (OR=0.15 e OR=0.20).
Discussione: Lo studio conferma il ruolo della riabilitazione nei risultati e ritorno allo sport dopo ricostruzione del LCA. In particolare, una completa aderenza al programma riabilitativo, che includa una "riabilitazione sul campo", si associa a migliori risultati soggettivi e a un più alto tasso di ritorno allo sport. Inoltre, la relazione tra componente psicologica, (ACL-RSI), e il ritorno all'attività sportiva è stata confermata.
Conclusioni: Dopo ricostruzione del LCA un completo programma riabilitativo può migliorare gli outcome e il tasso di ritorno allo sport.

Approfondimenti RICOSTRUZIONE ARTICOLARE

Sabato 29 Ottobre 2016 dalle 12:00 alle 13:00

MONOCOMPARTIMENTALE DI GINOCCHIO: RISULTATI A 2 ANNI SU 100 CASI CON TECNICA ROBOT ASSISTITA

L. Ciampalini[2], M. Mangiavacchi*[2], P. Caldora[1], A. Trombetta[2], D. Scipio[2], F. Nobile[2]

[1]usl8 ~ Arezzo, [2]Ospedale del Valdarno

Introduzione: La protesi monocompartimentale di ginocchio è una procedura utilizzata per sostituire un compartimento del ginocchio affetto da malattia, in genere quello mediale. Il livello di difficoltà che tale metodica comporta rende tuttavia poco utilizzata questa procedura, in termini soprattutto di corretto allineamento delle componenti protesiche.
Materiali e Metodi: Abbiamo analizzato i risultati clinici e rx grafici a 2 anni medi di follow up nei primi 100 pazienti operati di monocompartimentale di ginocchio robot assistita. Questa tecnologia si avvale di un interfaccia tra modulo video, braccio robotico e software che guida il chirurgo nella corretta preparazione ossea e corretto posizionamento delle componenti al decimo di millimetro e grado di rotazione o di varo-valgo, impedendo che si verifichino errori durante la procedura.
Risultati: I risultati ottenuti a 2 anni medi di follow up (min 6 mesi e max 30) sono soddisfacenti in termini di recupero del ROM e della soddisfazione espressa dai pazienti. Le schede di valutazione che abbiamo utilizzato sono il KSSS e l'Oxford Knee Score. Non abbiamo mai effettuato emotrasfusioni nel post operatorio e non si sono registrate complicanze tromboemboliche o infettive.
Discussione: L'utilizzo del robot nella monocompartimentale di ginocchio permette una precisione nel posizionamento delle componenti e un corretto bilanciamento legamentoso che risulta molto difficile ottenere con la metodica tradizionale. Inoltre i rischi legati ad un eventuale errore dell'operatore sono decisamente ridotti proprio perchè il sistema una volta effettuata una corretta pianificazione non permette che tali si verifichino durante la preparazione ossea
Conclusioni: I risultati che abbiamo ottenuto fino ad adesso sono estremamente incoraggianti. Considerando sempre i limiti della protesi monocompartimentale sosteniamo che i vantaggi che tale metodica offre può farci pensare anche di ampliare le indicazioni per questo tipo di protesi.

RISULTATI A 10 ANNI DELLA PROTESI MONOCOMPARTIMENTALE MEDIALE OXFORD NON CEMENTATA

S. Campi*[1], H. Pandit[1], G. Hooper[2], D. Snell[2], C. Jenkins[3], C. Dodd[3], R. Maxwell[2], D. Murray[1]

[1]University of Oxford ~ Oxford, [2]University of Otago Christchurch ~ Christchurch, [3]Nuffield Orthopaedic Centre ~ Oxford

Introduzione: La fissazione non cementata nelle protesi monocompartimentali di ginocchio moderne è sicura ed efficace. Essa presenta dei vantaggi rispetto alla cementazione, tra i quali un tempo chirurgico più breve, una ridotta incidenza di linee di radiolucenza periprotesiche, e l'eliminazione dei possibili errori di cementazione. Tuttavia l'evidenza sui risultati a lungo termine è ad oggi molto limitata. Lo scopo di questo studio è determinare i risultati clinici, la sopravvivenza e le complicanze della protesi monocompartimentale mediale Oxford non cementata con un follow-up di 10 anni.
Materiali e Metodi: Questo studio prospettico descrive i risultati di 1000 protesi monocompartimentali Oxford (OUKR) non cementate consecutive, impiantate secondo le indicazioni raccomandate in due centri e con follow-up indipendente. I pazienti sono stati valutati mediante l'Oxford Knee Score (OKS) ed esami radiografici seriati.
Risultati: Il follow-up medio è stato di 6,2 anni (range 3,8 – 11,3), con un follow-up di 10 anni per 62 casi. L'OKS è migliorato da un valore preoperatorio medio 24 (SD: 8) a 42 (SD: 7) all'ultimo follow-up ($p < 0.001$). La sopravvivenza a 10 anni di follow-up è stata del 97% (CI 95%: 91-100%). Il 2.2% dei pazienti (22 casi) ha necessitato di un intervento di revisione, definito come la sostituzione di una componente protesica o l'aggiunta di una nuova componente. La causa di revisione più frequente è stata la progressione dell'artrosi nei compartimenti non protesizzati (9 casi, 0,9%), seguita dalla lussazione dell'inserto (6 casi, 0,6%). L'analisi radiografica ha dimostrato la presenza di linee di radiolucenza parziali nel 9% dei casi. Non sono state riscontrate linee di radiolucenza complete o patologiche.
Discussione: I risultati di questa case series sono simili a quelli ottenuti in simili studi sulla versione cementata dell'impianto. Non sono state identificate complicanze specifiche o controindicazioni. La fissazione non cementata presenta alcuni vantaggi rispetto alla cementazione, tra i quali un tempo chirurgico più breve, una ridotta incidenza di linee di radiolucenza periprotesiche, e l'eliminazione dei possibili errori di cementazione. Questi vantaggi potrebbero in futuro riflettersi in un miglioramento dei risultati delle protesi monocompartimentali nei registri protesici, che attualmente contrastano con quanto riportato da molti centri specialistici.
Conclusioni: La protesi monocompartimentale mediale Oxford

non cementata è una procedura sicura ed efficace per il trattamento dell'artrosi anteromediale di grado severo, con risultati clinici eccellenti e un alto tasso di sopravvivenza a lungo termine. La fissazione non cementata si è dimostrata affidabile ed adatta a tutti i pazienti candidati a protesi monocompartimentale mediale.

EFFICACIA DELLA FISSAZIONE NON CEMENTATA NELLA PROTESI MONOCOMPARTIMENTALE DI GINOCCHIO: FOLLOW-UP A 5 ANNI DI UN TRIAL CLINICO RANDOMIZZATO

S. Campi*[1], B. Kendrick[2], B. Kaptein[3], E. Valstar[3], W. Jackson[2], C. Dodd[2], A. Price[1], D. Murray[1]

[1]University of Oxford ~ Oxford, [2]Nuffield Orthopaedic Centre ~ Oxford, [3]Leiden University Medical Centre ~ Leiden

Introduzione: Il design della protesi monocompartimentale Oxford è particolarmente adatto alla fissazione non cementata, poichè le forze trasmesse all'interfaccia osso-protesi sono compressive. I risultati a due anni di questo studio suggeriscono che la fissazione non cementata sia efficace almeno quanto quella cementata.
Questo studio presenta i risultati a 5 anni di un trial clinico randomizzato basato sull'analisi radiostereometrica (RSA), per comparare la fissazione delle componenti cementate e non cementate della protesi monocompartimentale mediale Oxford.
Materiali e Metodi: Un totale di 43 pazienti è stato randomizzato per ricevere una protesi monocompartimentale con fissazione cementata o non cementata. Durante la preparazione dei tagli ossei sono stati inseriti dei marker in tantalio nel femore e nella tibia per consentire la successiva analisi radiostereometrica. I pazienti sono stati sottoposti a RSA sotto carico dopo l'intervento e a 3, 6, 12, 24 e 60 mesi. Sono stati inoltre effettuati esami radiografici standard. Tutte le stereoradiografie sono state analizzate mediante model-based RSA. La migrazione è stata confrontata ad ogni intervallo di tempo con i valori postoperatori (tempo 0) e tra i due gruppi. La power calculation ha richiesto 16 pazienti per gruppo per evidenziare una differenza di 0. 2 mm con potenza dell'80% e significatività di 0,05.
Risultati: Dei pazienti inizialmente inclusi, 39 sono stati analizzati al follow-up a 5 anni (19 nel gruppo cementato, 20 nel gruppo non cementato). Non è stata riscontrata una differenza significativa di migrazione della componente femorale tra i due gruppi a 60 mesi di follow-up ($p > 0,05$). Inoltre non è stata riscontrata nessuna migrazione nell'intervallo tra 12 e 60 mesi. La componente tibiale ha mostrato un piccolo ma significativo affondamento tra 12 e 60 mesi, rispettivamente di 0,07 mm nelle componenti cementate e 0,04 mm nelle componenti non cementate. La differenza tra i due gruppi non è statisticamente significativa. Sono state riscontrate linee di radiolucenza in 6 casi nel gruppo cementato e in un caso nel gruppo non cementato. A 5 anni l'Oxford Knee Score era 37 (SD 12) nel gruppo cementato e 41 (SD 7) nel gruppo non cementato. Tale differenza non è statisticamente significativa ($p = 0,26$).
Discussione: La componente femorale raggiunge la stabilità a 12 mesi in entrambi i metodi di fissazione. La fissazione non cementata della componente tibiale presenta un maggiore affondamento nei primi mesi, dovuta ad un possibile assestamento prima del subentro della stabilità secondaria. Dopo i primi 12 mesi non è stata riscontrata differenza significativa nella migrazione delle componenti cementate e non cementate, confermando l'affidabilità di entrambe le modalità di fissazione.
Conclusioni: Le fissazione non cementata è efficace almeno quanto quella cementata con un follow-up di 5 anni, con una minore incidenza di linee di radiolucenza periprotesiche.

STRATEGIE RICOSTRUTTIVE NEL TRATTAMENTO DELLE LESIONI CRONICHE DEL TENDINE ROTULEO DOPO PROTESI TOTALE DI GINOCCHIO

A. Lamberti*[1], G. Balato[1], A. Rajgopal[2], A. Baldini[1]

[1]I. F. C. A. ~ Firenze, [2]Medanta Bone and Joint Institute, Medanta ~ The Medicity ~ Gurgaon, Haryana, India

Introduzione: La lesione del tendine rotuleo è una complicanza rara ma grave dopo protesi totale di ginocchio (PTG), con conseguenze severe sulla funzionalità e sulla longevità dell'impianto.
Materiali e Metodi: Abbiamo selezionato, con metodologia case matching, 21 casi di ricostruzione del tendine rotuleo effettuata con tre differenti tecniche: 7 autotrapianti di tendine quadricipitale con augment di semitendinoso (QSA), 7 allotrapianti di tendine d'Achille (ATA) e 7 allotrapianti di apparato estensore completo (EMA). Tutti i pazienti sono stati seguiti in maniera prospettica ad un follow-up medio di 4. 6 anni (range 1. 5-10 anni). Preoperatoriamente e ad ogni follow-up sono stati registrati il Knee Score (KS) ed il grado di extensor lag. Sono stati considerati fallimenti i casi con extensor lag > 20°, KS < 60 punti e quelli in cui è stata necessaria la revisione o la rimozione del trapianto.
Risultati: Nell'analisi complessiva dei 21 casi si è osservato un miglioramento statisticamente significativo del KS medio da 44.72 (range 0-70) a 78. 86 (range 54-98) e dell'extensor lag da 50. 24° (range 20°-90°) a 2. 76° (range 0°-15°). All'ultimo follow-up il KS medio si è modificato da 34.9 (range 0-54) a 87.7 (range 57-98) nel gruppo ATA, da 65 (range 60-70) a 70 (range 65-75) nel gruppo QSA e da 34 (range 15-54) a 78.9 (range 54-93) nel gruppo EMA; l'extensor lag è variato da 54.3° (range 40°-90°) a 2.1° (range 0°-10°) nel gruppo ATA, da 40° (range 20°-60°) a 4.7° (range 0°-15°) nel gruppo QSA e da 56.4° (range 30°-90°) a 1.4° (range 0°-10°) nel gruppo EMA. I fallimenti sono stati 2: una reinfezione nel gruppo ATA trattata mediante artrodesi, ed una rirottura a livello della tuberosità tibiale nel gruppo EMA, per la quale è stata effettuata una nuova ricostruzione con ATA. Dall'analisi comparativa tra i tre gruppi, sono risultate statisticamente significative le differenze di KS tra gruppo ATA e gruppo QSA.
Discussione: La ricostruzione del tendine rotuleo per lesione cronica dopo PTG determina un miglioramento clinico significativo. L'ATA, per le caratteristiche intrinseche del trapianto, rappresenta la soluzione chirurgica più idonea. I risultati del QSA correlano maggiormente con l'età del paziente, vista la scarsa qualità dei tessuti autologhi in pazienti anziani e già sottoposti a diversi

interventi chirurgici pregressi. L'EMA rimane l'alternativa più congrua in caso di associata osteolisi o comminuzione della rotula e/o in presenza di lesione associata del tendine quadricipitale, seppur con maggiori difficoltà tecniche legate alle caratteristiche dimensionali e geometriche del graft.
Conclusioni: L'autotrapianto di tendine quadricipitale con augment di semitendinoso e gli allotrapianti di tendine d'Achille e di apparato estensore completo rappresentano tutte valide soluzioni ricostruttive nelle lesioni croniche del tendine rotuleo dopo PTG. Il rispetto dell'indicazione e la selezione del paziente determinano il successo clinico dell'intervento.

STUDIO DELLA RELAZIONE TRA IL TILT PELVICO E IL POSIZIONAMENTO ACETABOLARE FUNZIONALE CON SISTEMA EOS 2D/3D

M. Loppini*, F. Astore, E. Caldarella, A. Della Rocca, D. Ricci, F. Traverso, G. Grappiolo

Humanitas Research Hospital ~ Milano

Introduzione: L'orientamento funzionale della pelvi è correlato al bilanciamento vertebrale sagittale e influenza l'orientamento acetabolare dopo intervento di protesi totale di anca (PTA). Lo slope sacrale (SS), piuttosto che l'angolo del piano pelvico anteriore (PPA), potrebbe esprimere il reale orientamento pelvico. Gli obiettivi dello studio erano di analizzare: la variazione del tilt pelvico dopo PTA, la relazione tra PPA e SS, e la relazione tra PPA e SS con l'inclinazione (IA) e l'antiversione acetabolare (AA).
Materiali e Metodi: 50 pazienti consecutivi (M:F=28:22) sono stati studiati con sistema radiografico EOS 2D/3D in posizione ortostatica e seduta, prima e 3 mesi dopo PTA. Nelle immagini 3D sono stati misurati angolo del tilt pelvico (TP), PPA e SS prima e dopo la chirurgia. Nelle immagini 3D postoperatorie, sono stati misurati anche AA e IA.
Risultati: In ortostasi il TP era significativamente aumentato dopo la chirurgia (P=0,03), ma meno di 3°. Dopo PTA, nessuna differenza significativa è stata trovata per il TP in posizione seduta, e i valori di PPA e SS in posizione ortostatica e seduta. Nessuna relazione è stata dimostrata tra i valori di PPA e SS prima e dopo l'intervento in entrambe le posizioni. È stata riscontrata una correlazione tra le variazioni di SS e AA (r=-0.61; P<0.0001; R2=0.55), ma non tra le variazioni di PPA e i valori di AA e IA.
Discussione: Il sistema radiografico EOS 2D/3D permette di ottenere una immagine dell'intero corpo in proiezioni anteroposteriore e laterale, contemporaneamente, in posizione ortostatica e seduta. Le immagini 3D permettono si studiare l'orientamento funzionale della pelvi secondo il bilanciamento vertebrale sagittale per ciascun paziente in entrambe le posizioni. La correlazione dimostrata tra variazione di SS e variazione di AA, non riscontrata invece tra APP e l'orientamento acetabolare, supporta l'ipotesi che lo SS sia un parametro che esprime più accuratamente l'orientamento funzionale della pelvi rispetto al PPA.
Conclusioni: I parametri pelvici non si modificano significativamente dopo PTA. Poiché le variazioni di PPA non correlano con le variazioni dell'orientamento pelvico, l'orientamento funzionale della coppa dovrebbe essere pianificato in base allo SS. Sistemi di navigazione futuri dovrebbero tener conto dello SS per ciascun paziente.

CONCENTRATO MIDOLLARE AUTOLOGO E STIMOLAZIONE BIOFISICA NELLE LESIONI OSTEOCONDRALI DELL'ASTRAGALO: STUDIO RANDOMIZZATO-CONTROLLATO

M. Cadossi*, R. Buda, A. Sambri, S. Giannini, C. Faldini

Istituto Ortopedico Rizzoli ~ Bologna

Introduzione: Le lesioni osteocondrali dell'astragalo possono portare a dolore cronico e nel tempo a osteoartrosi. Recentemente è stata proposta un'efficace tecnica chirurgica che utilizza uno scaffold colonizzato con cellule mesenchimali (MSC), prelevate dalla cresta iliaca del paziente e impiantato nella lesione osteocondrale attraverso una singola procedura artroscopica (tecnica ONE STEP). Ciò nonostante le MSC, inserite in un ambiente infiammatorio, possono tendere a differenziarsi verso un fenotipo fibroblastico con un conseguente deterioramento delle caratteristiche biomeccaniche del neotessuto formato.
Diversi elementi possono influire negativamente sul successo di una procedura di medicina rigenerativa, tuttavia l'infiammazione locale rappresenta il fattore più critico. Studi pre-clinici hanno dimostrato l'efficacia della Stimolazione Biofisica mediante Campi ElettroMagnetici Pulsati (CEMP) come adiuvante di tecniche di ingegneria tessutale per la riparazione delle lesioni osteocartilaginee. Essa è in grado di incrementare l'attività anabolica dei condrociti, prevenire gli effetti catabolici dell'infiammazione, preservare il fenotipo condrocitario delle MSC e limitare la formazione di tessuto fibrocartilagineo.
Lo scopo di questo studio è stato quello di valutare l'effetto dei CEMP sul risultato funzionale in pazienti sottoposti a tecnica ONE STEP per la riparazione di lesioni osteocondrali dell'astragalo.
Materiali e Metodi: 30 pazienti affetti da lesioni osteocondrali (gradi III e IV Outerbridge) sono stati sottoposti a tecnica ONE STEP e randomizzati in due gruppi, uno stimolato (I-ONE TPC terapia, 4 ore/die, 60gg) ed uno di controllo. La valutazione clinica è stata fatta mediante AOFAS e VAS.
Risultati: Nel gruppo stimolato è stato registrato uno score AOFAS più elevato rispetto al controllo sia a 6 mesi (p=0.035) che a 12 mesi (p=0.014) di follow-up. Minor dolore è stato registrato nel gruppo stimolato rispetto al controllo a 60 giorni (p=0.039), 6 mesi (p=0.024) e 12 mesi (p=0.040). Al follow-up finale è stato riscontrato un risultato clinico superiore nel gruppo stimolato con una differenza media di 13.3 punti.
Discussione: Il controllo dell'ambiente articolare (infiammazione) dopo un intervento di ingegneria tessutale è fondamentale per un buon risultato clinico.
Conclusioni: La stimolazione biofisica iniziata precocemente dopo tecnica ONE STEP è in grado di risolvere il dolore già a 2 mesi e di abbreviare i tempi di recupero mantenendo un migliore risultato clinico anche a distanza di un anno dall'intervento.

Approfondimenti RACHIDE

Sabato 29 Ottobre 2016 dalle 12:00 alle 13:00

L'AREA DI ARTRODESI NELLE DEFORMITÀ DELL'ADULTO: UN NUOVO ALGORITMO CHIRURGICO NELL'ERA DELLE VITI PEDUNCOLARI

G. Bakaloudis*

Clinica Guarnieri ~ Roma

Introduzione: La corretta selezione dell'area di artrodesi, nelle deformità dell'adulto, risulta impegnativa e dipende da molteplici fattori. Scopo del presente lavoro è stato quello di validare un nuovo algoritmo chirurgico nella selezione dei limiti di fusione ed del tipo di osteotomia da eseguire.
Materiali e Metodi: È stato eseguito uno studio retrospettivo su 104 pazienti affetti da una deformità' vertebrale e trattati chirurgicamente tra Maggio 2009-Dicembre 2011 mediante una artrodesi posteriore (> 5 livelli) con sole viti peduncolari. La validazione statistica di tale algoritmo includeva l'incidenza di eventuali complicazioni, le revisioni chirurgiche eseguite, la mineralometria ossea (BMD), il BMI, l'età, il sesso, parametri radiologici come l'entità della curva dorsale e/o lombare, il bilanciamento globale coronale (BGC) e sagittale (BGS), la cifosi dorsale e toracolombare, la lordosi lombare, l'incidenza pelvica, il "pelvic tilt" e le corrispettive percentuali di correzione sono stati analizzati nel preoperatorio e nell'ultimo controllo disponibile.
Risultati: Ad un minimo follow-up di 2 anni (range, 24-40) abbiamo potuto osservare come:
1. nella scelta dell'osteotomia/tipo del release per via posteriore l'algoritmo proposto si è dimostrato altamente predittivo, con una "sensibilità" statisticamente significativa (sensitività=0. 913, PPV=0. 874, NPV=0.865);
2. l'accuratezza dei criteri di inclusione del rachide dorsale alto (T3/T4 vs T10/T11) è risultata essere pari al 89% (r =0.603, p<0.001), con 10/104 pazienti (9. 6%) che dimostravano un sbilanciamento sul piano sagittale (μBGS= 4. 3cm, μCGP= 12°) espresso come una cifosi giunzionale prossimale;
3. i criteri di inclusione del tratto lombosacrale sembrano sensibili (92 %; r=0. 72, p<0.001) nell'ovviare una decompensazione e successiva revisione-estensione alla cerniera lombosacrale, con 9/104 pazienti (9.5%) che hanno necessitato una revisione chirurgica.
Discussione: L'ipercorrezione della cifosi toracica/toracolombare (r =0.39, p<0.05), del bilanciamento globale sagittale (r =0.38, p<0.001), l'età superiore a 65 anni (r=0.76; p<0.005), un "Pelvic Tilt" all'ultimo controllo superiore a 30° (r=0.48; p<0.005), un BGS finale superiore a 6,5 cm (r=0.56, p<0.001), ma soprattutto un mancato ripristino di una lordosi nel range della normalità (cut off: -40°; r=0.83, p<0.0001) risultavano essere dei fattori di rischio statisticamente significativi per un outcome finale non soddisfacente.
Conclusioni: L'algoritmo chirurgico proposto sembra altamente predittivo a tal proposito con una sensibilità complessiva pari al 90%. Ad un minimo follow up di 2 anni una eccessiva correzione sia della cifosi toracica/toracolombare preoperatoria sia del bilanciamento sagittale globale, ma sopratutto il mancato ripristino sia della lordosi lombare sia della cifosi sacrale, come espressa dal "Pelvic Tilt" rappresentano dei fattori predisponenti ad un insuccesso.

IL TRATTAMENTO CHIRURGICO DELLA SCOLIOSI DEGENERATIVA DELL'ADULTO CON TECNICA XLIF. RISULTATI CON FOLLW-UP MINIMO DI 2 ANNI

M. Balsano*[1], A. Zachos[1], G. R. Mosele[2], C. Doria[2]

[1]Ulss4, Centro di riferilmento chirurgia Vertebrale, regione Veneto ~ Santorso, [2]Università di Sassari ~ Sassari

Introduzione: Il trattamento chirurgico della scoliosi lombare dell'adulto prevede spesso un approccio anteriore e/o posteriore, con tasso di complicanze in letteratura comprese tra il 30 ed il 65%.
La tecnica XLIF, attraverso un accesso mini-invasivo antero-laterale, riduce significativamente la percentuale di complicanze relative all'approccio anteriore, le giornate di degenza e il tasso di infezioni.
Presentiamo i risultati a 2 anni di scoliosi lombari dell'adulto trattate con tecnica XLIF.
Materiali e Metodi: Si tratta di uno studio prospettico, non randomizzato, di 100 pazienti, con età media di 59 anni (range 51-73), affetti da scoliosi lombare sintomatica sottoposti a trattamento chirurgico correttivo con tecnica XLIF.
Abbiamo trattato 41 pz. con scoliosi idiopatica progressiva (Type 2 della classificazione di Aebi) e 59 pz. con scoliosi 'de novo' (tipo 1 della classificazione di Aebi).
Tutti i pazienti sono stati valutati mediante esame radiografico standard e con bendings coronale e sagittale, esame clinico mediante punteggio ODI, VAS e SF36 pre-operatoriamente, a 6 settimane, a 3,6,12 e 24 mesi post-operatoriamente.
I livelli operati variano da un minimo di 2 ad un massimo di 5 livelli.
In tutti i pazienti è stata associata una sintesi posteriore o laterale, dai livelli T12-L1 a L4-L5.
Risultati: La correzione media della scoliosi è stata del 56%) 37. 6° Cobb a 16. 5°). Il VAS è passato da una media preoperatoria di 7.5 a 3.2; l'ODI da una media preoperatoria del 65% al 25%.
Le complicanze registrate sono state: 12 casi di neuroaprassia del nervo femorale, risolti con trattamento farmacologico mediante cortisonici in 30 gg., 1 caso di lesione viscerale (ematoma

renale) e 1 caso di migrazione di una cage che ha richiesto un intervento di revisione (13. 8%).
Discussione: La tecnica XLIF è una procedura mini-invasiva molto utile nella correzione chirurgica della scoliosi lombare dell'adulto.
La possibilità di fornire un supporto intersomatico per via anteriore con un approccio mini-invasivo fornisce una migliore garanzia di fusione e di stabilità nel tempo.
Conclusioni: I nostri risultati ne dimostrano la validità della tecnica.
In confronto alle tecniche anteriori open, XLIF ha permesso una precoce mobilizzazione dei pazienti, una riduzione dei giorni di degenza ed una ripresa funzionale molto più rapida.

IL TRATTAMENTO CHIRURGICO DELLA IPERCIFOSI IN M. DI SCHEUERMANN

M. Palmisani*, E. Dema, S. Cervellati

Hesperia Hospital ~ Modena

Introduzione: In questi ultimi anni l'impiego della sintesi peduncolare ha modificato l'orientamento chirurgico nel trattamento delle gravi cifosi morbo di Scheuermann permettendo di raggiungere delle correzioni ottimali con l'impiego del solo approccio posteriore.
Materiali e Metodi: Abbiamo trattato chirurgicamente 45 casi di ipercifosi dorsale da osteocondrosi giovanile utilizzando sintesi peduncolare a tutti i livelli. Si trattava di 36 maschi e 9 femmine di età compresa fra i 16 e 52 anni. In 5 casi è stato eseguito un doppio approccio chirurgico (4 casi liberazione anteriore e correzione posteriore nella stesso tempo chirurgico ed in 1 caso strumentazione e correzione della deformità seguito a distanza di 1 mese dal tempo di artrodesi anteriore). Nei rimanenti 40 casi abbiamo eseguito un approccio posteriore con fissazione peduncolare e osteotomie secondo Ponte.
Risultati: Ad un follow up medio di 5 anni (1-10 anni) abbiamo ottenuto una correzione media del 56% con una perdita di correzione media a distanza di 3°.
Tra le complicazioni registriamo 3 patologie giunzionali, 2 distalmente alla strumentazione ed uno prossimale, ripresi chirurgicamente con prolungamento dell'artrodesi. 2 complicazioni neurologiche risolte spontaneamente senza postumi.
Discussione: Si tratta di una chirurgia che spone, rispetto alla scoliosi ad una maggiore incidenza di problematiche meccaniche e neurologiche. Necessario un approfondito studio pre operatorio e per ridurre al minimo il rischio di patologie giunzionale è a nostro avviso utile programmare una corretta area di artrodesi, utilizzare barre meno rigide, salvaguardare il complesso capsulolegamentoso ai poli della strumentazione e applicare prossimalmente una coppia di uncini per modulare l'impatto della concentrazione di stress meccanico all'apice della strumentazione.
Conclusioni: Il trattamento chirurgico con approccio solo posteriore con l'utilizzo di sintesi peduncolare e la tecnica di Ponte consente di ottenere della ottime correzioni stabili nel trattamento delle gravi cifosi osteocondrosiche.

PROTESI CUSTOM-MADE IN TITANIO REALIZZATE IN STAMPA 3D: NUOVA TECNICA PER LA RICOSTRUZIONE CIRCONFERENZIALE DELLA COLONNA VERTEBRALE A SEGUITO DI RESEZIONI EN BLOC

A. Gasbarrini*, S. Bandiera, G. Barbanti Brodano, S. Terzi, R. Ghermandi, M. Girolami, L. Babbi, M. Chehrassan, S. Boriani

Istituto Ortopedico Rizzoli ~ Bologna

Introduzione: La resezione "en bloc" della colonna vertebrale, nei casi in cui è indicata e tecnicamente fattibile, produce una perdita di sostanza che deve essere ricostruita in modo da ottenere una stabilità immediata ed indurre nel tempo una solida artrodesi. Lo scopo del presente lavoro è condividere l'esperienza degli autori riguardo le differenti tecniche di ricostruzione in esiti di resezione "en bloc" della colonna vertebrale.
Materiali e Metodi: Sono state eseguite 138 vertebrectomie "en bloc" con conseguente ricostruzione. Tutti i pazienti sono stati stadiati secondo le classificazioni di Enneking e di Weinstein-Boriani-Biagini. Successivamente alla resezione di uno o più livelli, una ricostruzione circonferenziale è stata eseguita utilizzando strumentazione posteriore ed impianti anteriori. Protesi modulari in carbonio sono state utilizzate in 111 pazienti, mesh in titanio in 21 pazienti mentre protesi ad espansione in titanio in 3 pazienti. Negli ultimi 3 pazienti trattati sono state impiegate protesi "custom-made" in titanio realizzate con stampante 3D. Questi ultimi impianti sono stati realizzati sulla base delle linee di osteotomia definite sulla TC preoperatoria.
Risultati: Le protesi modulari in carbonio non sono andate incontro ad alcuna complicanza meccanica né a breve, né a lungo termine. Analogamente le "mesh" in titanio non hanno mostrato fallimenti meccanici. Per quanto riguarda le protesi "custom made" il follow up è ancora solo a breve termine.
Discussione: Con le protesi in carbonio si ha il vantaggio di poter diagnosticare e trattare una eventuale recidiva locale precocemente, grazie alla radiotrasparenza del materiale ed alla sua ridotta produzione di artefatti alla TC ed alla RMN. Le "cages" in titanio sono più economiche e possono rappresentare una buona alternativa alle protesi modulari in carbonio, anche se con queste la diagnosi di una eventuale recidiva locale della malattia può essere ritardata dagli artefatti metallici. Grazie alle sue ottime caratteristiche di biocompatibilità, il titanio combinato ad un innesto osseo può rappresentare un'eccellente opzione.
Conclusioni: Le protesi "custom-made" in titanio realizzate mediante stampante 3D presentano, in aggiunta ai vantaggi elencati precedentemente, il teorico vantaggio di riprodurre la biomeccanica personale del paziente, ma ulteriori studi con un follow-up più lungo sono necessari.

T3/T4 VS T10/T11 NEL TRATTAMENTO DELLE DEFORMITÀ DELL'ADULTO: CRITERI DI INCLUSIONE E FATTORI DI RISCHIO PER L'INSORGENZA DI UNA CIFOSI GIUNZIONALE PROSSIMALE

G. Bakaloudis*

Clinica Guarnieri ~ Roma

Introduzione: Scopo del presente lavoro è stato quello di identificare possibili fattori di rischio preoperatori e validare i criteri di inclusione del rachide dorsale alto utilizzati nel centro di riferimento.
Materiali e Metodi: È stato eseguito uno studio retrospettivo su 53 pazienti trattati chirurgicamente tra Maggio 2009 ed Luglio 2010. Si trattava di 15 maschi e 38 femmine, età media di 63 anni (range, 44-72). Questa coorte di pazienti è stata suddivisa in due gruppi, 21 pazienti ove l´artrodesi si estendeva al rachide dorsale alto (T3/T4), mentre nei restanti 32 l'artrodesi includeva solo il rachide dorsale basso (T10/T11). I criteri di inclusione utilizzati nella scelta tra T3/T4 vs T10/T11 erano i seguenti: 1) cifosi T5-T10 >50°, 2) cifosi T10-L2 >20°, e 3) deformità coronale dorsale >40°.
Risultati: Ad un follow-up medio di 23 mesi (range, 12-33) abiamo potuto osservare come 6/53 pazienti (9. 6%) presentavano un sbilanciamento sul piano sagittale (μBGS= 4.3cm, μCGP= 12°), con una accuratezza dei criteri di inclusione del rachide dorsale alto pari al 89% (r =0.603, p<0.001. Quattro appartenevano al gruppo T10/T11 con un incidenza statisticamente superiore rispetto al gruppo T3/T4 (p<0.05).
L´insorgenza di una CGP risultava statisticamente correlata con una correzione superiore sia della cifosi toracica/toracolombare (55% vs 35%; r =0.43, p<0.05), sia del bilanciamento globale sagittale (-5,5 cm vs -2,1 cm; r =0.35, p<0.01).
Discussione: Un corretto bilanciamento sagittale globale risulta essere cruciale nel trattamento ricostruttivo delle deformità vertebrali. A tal fine la corretta selezione del limite superiore dell'artrodesi appare imperativa e dipende da molteplici fattori.
Conclusioni: I criteri di inclusione utilizzati nel presente lavoro sembrano altamente predittivi di un soddisfacente risultato, sia radiologico sia clinico (89%; r =0.603, p<0.001). L'insorgenza di una cifosi giunzionale prossimale sembra correlata ad una eccessiva correzione sia della cifosi toracica/toracolombare preoperatoria sia del bilanciamento sagittale globale, nonché il mancato miglioramento della cifosi sacrale, come espressa dal "Pelvic Tilt". La densitometria ossea mineralizzata e l'indice di massa corporea appaiono altresì fattori predisponenti all'insorgenza di una cifosi giunzionale prossimale, reperto questo ultimo non sempre di importanza clinica significativa.

ARTRODESI SOLO POSTERIORE CON STRUMENTAZIONE PEDUNCOLARE NELLE SCOLIOSI IDIOPATICHE SEVERE DELL'ADOLESCENZA

M. Di Silvestre*, A. Baioni, T. Greggi, F. Vommaro

Istituto Ortopedico Rizzoli ~ Bologna

Introduzione: Il trattamento chirurgico delle scoliosi severe dell'adolescenza (scoliosi superiori ad 80°) è stato affidato in passato ad un approccio combinato (release anteriore mediante toracotomia seguito dall'artrodesi posteriore). Di recente l'uso delle viti peduncolari ha riaffermato il ruolo della sola artrodesi posteriore nelle scoliosi complesse dell'adolescenza.
Materiali e Metodi: Sono stati inclusi nello studio 52 pazienti consecutivi rivisti ad un follow-up piuttosto lungo (in media 8.3 anni; da 5.2 a 8.5). Tutti presentavano una scoliosi severa toracica idiopatica dell'adolescenza oltre gli 80° (Lenke type 1, 2). Il valore angolare medio della scoliosi era di 98° (min 88°, max 125°). Una fase di trazione halo pre-operatoria in media di 20 giorni è stata eseguita in 31 casi (59. 6%), perché la scoliosi aveva un valore angolare >100° e una scarsa corregibilità al test in gesso (<20%) su letto di Risser. Analogo il trattamento chirurgico: tutti sono stati trattati mediante osteotomie toraciche a più livelli tipo Ponte, e aggiunta di osteotomia di sottrazione peduncolare della vertebra apicale con strumentazione posteriore tutta peduncolare. La densità delle viti peduncolari era dell'83% in media (min 77-max 91%). Una toracoplastica per un miglior effetto estetico è stata associata in 35 casi (76%).
Risultati: Al follow-up, la correzione finale media della scoliosi è stata del 67.4%, con una perdita correttiva media di -1.9°. La traslazione dell'ultima vertebra strumentata è stata di -1.00 cm e il tilt è stato corretto di -19° sul piano coronale. Una revisione chirurgica si è resa necessaria per il pull-out di una vite sulla LIV a distanza di 11 mesi dall'intervento. Un versamento pleurico si è registrato in 8 dei 35 casi sottoposti a toracoplastica (23%) e ha richiesto una toracentesi in 6 di essi tra 4° e la 6° giornata postoperatoria.
Discussione: Non si sono avute complicazioni neurologiche, ma si è resa necessaria la sospensione dell'intervento in 4 casi (7.6%) per un calo drammatico di PESS e PEM al momento dell'applicazione delle barre, subito rimosse: al risveglio il quadro neurologico era indenne; l'intervento è stato completato circa 7 gg dopo senza conseguenze.
Conclusioni: La correzione solo posteriore della scoliosi con viti peduncolari e osteotomie toraciche ha permesso di ottenere risultati stabili ad un follow-up minimo di 5 anni dall'intervento, anche nelle deformità scoliotiche più complesse.

Approfondimenti ORTOPEDIA PEDIATRICA

Sabato 29 Ottobre 2016 dalle 15:30 alle 16:30

OSTEOTOMIA SOTTOCAPITATA MODIFICATA SECONDO DUNN PER IL TRATTAMENTO DELL'EPIFISIOLISI DELLA TESTA DEL FEMORE. RISULTATI CLINICI E RADIOGRAFICI A QUATTRO ANNI DI FOLLOW-UP

N. Guindani*, O. Eberhardt, T. Wirth, F. F. Fernandez

Olgahospital - Klinikum Stuttgart ~ Stuttgart

Introduzione: L'osteotomia sottocapitata secondo Dunn modificata (MDO) è una tecnica utilizzata negli ultimi anni con sempre maggior frequenza per il trattamento dell'epifisiolisi della testa del femore (ECF). Scopo di questo lavoro è valutare i risultati della MDO utilizzata per il trattamento della ECF severa con follow-up minimo di un anno.
Materiali e Metodi: Sulla base di uno studio clinico retrospettivo sono stati valutati i risultati clinici e radiografici dei pazienti operati con MDO presso un unico centro dal 2009 al 2014. L'ECF è stata classificata in base alla stabilità secondo Loder, all'angolo di scivolamento e secondo Fahey e O'Brien (acuta, acuta su cronica o cronica). I risultati clinici si sono basati sulla valutazione dell'articolarità, della funzionalità e della soddisfazione personale e anche con comuni scale di valutazione: "nonarthritic hip score" (NAHS), "modified Harris hip score"(mHHS) e SF-12. I risultati radiografici si sono basati sull'analisi della deformità residua, segni di necrosi della testa del femore (ON), di artrosi (OA) ed eventuali complicanze relative ai mezzi di sintesi (MDS).
Risultati: Ad un follow-up medio di 4 anni sono stati analizzati i risultati in 19 pazienti (20 anche) operate con MDO per ECF severa e con un'età media di 14 anni, con un drop-out di 2/22 pazienti (9%). Il 75% delle anche operate si presentava con un'ECF cronica, il 25% acuta su cronica. Lo scivolamento medio dell'epifisi 72°(range, 60-90) e 5% si presentava come instabile. L'80% dei pazienti era soddisfatto dei risultati. A quattro anni nel 35% delle anche si era registrato un qualunque tipo di complicanza: 25% ON, 5% mobilizzazione dei MDS e 1/20 (5%) rimozione parziale dei MDS. In un caso con ON era stata impiantata un'artroprotesi.
Discussione: La frequenza e tipo di complicanze riscontrate in questo studio sono elevate in confronto ai primi studi sulla MDO e in linea con più recenti ricerche. I risultati sembrano essere sia funzione della patologia stessa, sia della curva di apprendimento della tecnica e del volume di pazienti operati. In base a questi risultati può essere meglio valutata l'indicazione al trattamento, inoltre sono un punto di partenza per il confronto con la storia naturale della patologia e con alternative terapeutiche a lungo termine.
Conclusioni: La MDO per l'ECF severa è una tecnica impegnativa, non scevra da complicanze. I rischi e benefici devono essere discussi con attenzione col paziente, inoltre a lungo termine non sono ancora disponibili dati consistenti.

RISULTATI DELL'INCHIODAMENTO ENDOMIDOLLARE ELASTICO NELLE FRATTURE DIAFISARIE DI OMERO IN ETÀ PEDIATRICA

L. Marengo*[1], F. Canavese[2], S. Vanni[1], M. Paonessa[1], A. Andreacchio[1]

[1]Struttura di Ortopedia e Traumatologia, Ospedale Infantile Regina Margherita ~ Torino, [2]Struttura di Ortopedia e Traumatologia Pediatrica, Ospedale Universitario CHU Estaing ~ Clermont-Ferrand

Introduzione: Lo scopo del lavoro è di analizzare retrospettivamente l'outcome clinico e radiografico delle fratture diafisarie di omero trattate mediante inchiodamento endomidollare elastico (ESIN) nei bambini e adolescenti di età inferiore ai 16 anni e di valutare l'outcome funzionale di queste lesioni utilizzando il Quick-DASH, la versione breve del questionario DASH (Disabilities of Arm, Shoulder and Hand Outcome Questionnaire)
Materiali e Metodi: 38 pazienti trattati mediante ESIN per una frattura chiusa scomposta della diafisi omerale sono stati retrospettivamente valutati. Tutti i pazienti sono stati sottoposti a regolari visite di follow-up clinico e radiografico per almeno un anno dopo l'intervento chirurgico. A tutti i pazienti, dopo la rimozione dei mezzi di sintesi, è stato chiesto di rispondere alla versione breve del questionario DASH (Quick-DASH).
Risultati: L'età media al momento della frattura era di 11.1 anni. Il tempo medio follow-up è stato di 30 mesi. In tutti casi è avvenuta la guarigione ossea completa, ma tre pazienti hanno avuto un valgo residuo >10°, due un varo residuo >10°, 4 un recurvato residuo >10°, e uno un procurvato residuo >10°.4 complicazioni sono state osservate. Tuttavia l'oucome funzionale è stato buono in tutti i pazienti con un Quick DASH medio di 3.
Discussione: Il trattamento delle fratture diafisarie dell'omero in età pediatrica è tradizionalmente conservativo, essendo l'omero un osso non sottoposto al carico e grazie alla sua capacità di rimodellamento. Tuttavia nei bambini più grandi e negli adolescenti l'indicazione chirurgica trova spazio a causa della ridotta capacità di rimodellamento e dell'alta incidenza di scomposizioni secondarie. I dati emersi da questo studio mostrano buoni risultati clinici e funzionali nei bambini e negli adolescenti affetti da frattura isolata diafisaria dell'omero trattati mediante ESIN, anche nei casi in cui residuava una lieve deformità sul piano frontale o saggittale.
Conclusioni: Il trattamento delle fratture diafisarie di omero nei pazienti di età superiore ai 10 anni con ESIN non è controindicato e permette di ottenere buoni risutati clinici e funzionali.

OUTCOME DELLE FRATTURE DI OLECRANO IN PAZIENTI CON IMMATURITÀ SCHELETRICA: RIDUZIONE A CIELO APERTO E SINTESI CON TIRANTE VS RIDUZIONE A CIELO CHIUSO CHIUSO E SINTESI CON VITE PERCUTANEA

M. Corradin*[1], L. Marengo[2], M. Paonessa[2], V. Giacometti[2], A. Andreacchio[2], F. Canavese[3]

[1]Clinica Ortopedica ~ Padova, [2]Ospedale Pediatrico Regina Margherita ~ Torino, [3]Orthopedie pédiatriques - CHU Estaing ~ Clermont Ferrand

Introduzione: La frattura di olecrano è una lesione rara che può incorrere in complicazioni talvolta gravi in pazienti in fase di crescita. Lo scopo di questo studio è di confrontare il risultato di due diverse tecniche chirurgiche per il trattamento delle frattura di olecrano.
Materiali e Metodi: Abbiamo valutato retrospettivamente 22 bambini con fratture isolate di olecrano (follow-up medio 17. 9 mesi) trattati con riduzione a cielo aperto e sintesi con tirante e riduzione a cielo chiuso e sintesi con vite cannulata percutanea. Radiograficamente abbiamo valutato l'entità della dislocazione, prima e dopo l'intervento chirurgico. Dal punto di vista clinico i pazienti sono stati esaminati con Quick Dash® score.
Risultati: Entrambe le tecniche hanno mostrato buon esito radiologico (dislocazione >2mm in tutti i casi) e clinico (Quick Dash® 1.82 vs 3.42) senza differenze statisticamente significative (p> 0,05). Tutti i bambini hanno ripreso le attività precedenti. In quattro casi l'estensione del gomito è risultata limitata (15-20°), con nessuna differenza statisticamente significativa nei due gruppi.
Discussione: Le fratture di olecrano con dislocazione superiore ai 5 mm possono essere trattate con entrambe le tecniche descritte senza differenza statisticamente significativa in termine di risultati radiologici, tasso di complicanze e esito clinico al follow-up finale.
Conclusioni: Non vi è controindicazione ad operare pazienti con immaturità scheletrica con frattura di olecrano. Tuttavia, i risultati ottenuti non dimostrano differenze statisticamente significativa nei pazienti trattati con riduzione a cielo aperto e sintesi con tirante rispetto al gruppo trattato con riduzione a cielo chiuso e sintesi con vite percutanea.

LE FRATTURE PROSSIMALI DI OMERO NEI BAMBINI: RISULTATI CLINICI E RADIOGRAFICI CON LA FISSAZIONE ESTERNA

M. Bisaccia*, J. Teodori, M. Manni, G. Colleluori, L. Piscitelli, C. Ibáñez Vicente, G. Rinonapoli, P. Ceccarini, A. Caraffa

Ospedale "S. Maria della Misericordia" ~ Perugia

Introduzione: Le fratture dell'omero rappresentano meno del 1% di tutte le fratture pediatriche. Nella stragrande maggioranza dei casi il trattamento è conservativo in virtù dell'elevato potere di rimodellamento delle ossa dei bambini. L'obiettivo di questo lavoro è di valutare l'outcome di questo tipo di fratture trattate con fissatore esterno.
Materiali e Metodi: Abbiamo trattato 11 pazienti con fissatore esterno tipo Hoffmann 2 con fratture di 4° grado dell'omero prossimale secondo la classificazione di Neer-Horowitz. L'età media era di 10,3 anni (6-15) a il follow up medio è stato di 24 mesi (13-36). Sono stati fatti controlli rx durante tutto il follow up, ed è stato utilizzato per la valutazione clinica il Constant Shoulder Score. Abbiamo raccolto tutte le complicanze post operatorie.
Risultati: La durata media dell'intervento è stata di 38' (25-61). In nessuno dei casi si è resa necessaria la riduzione aperta e la sintesi interna. C'è stato un solo caso di infezione superficiale di una fiche che si è risolta con la terapia antibiotica locale. Il Constant Shoulder score medio è stato di 97 punti (84-100). Il fissatore esterno è stato rimosso in media a sei settimane (5-8) e in tutti i casi abbiamo avuto un rapido recupero del Rom completo della spalla in media a 2 mesi dall'intervento.
Discussione: Nei bambini, in virtù dell'elevato rimodellamento osseo, la stragrande maggiornaza delle fratture prossimali di omero può essere trattata in maniera conservativa. La fissazione esterna va riservata ai casi in cui non si ottenga una riduzione accettabile con tecniche meno cruente
Conclusioni: La fissazione esterna nelle fratture prossimali dell'omero dei bambini può essere utilizzata come valida alternative ad altre tecniche chirurgiche. Abbiamo ottenuto una buona stabilità della frattura e una rapida consolidazione in tutti i casi. Tra i benefici ci sono una rapida mobilizzazione delle articolazioni, una bassa invasività, un singolo intervento chirurgico e la possibilità di correggere eventuali scomposizioni secondarie.

L'INSTABILITÀ ROTULEA NEGLI ADOLESCENTI: RISULTATI DOPO RICOSTRUZIONE COMBINATA DEL LEGAMENTO PATELLO-FEMORALE MEDIALE E PATELLO-TIBIALE CON INNESTO DI SEMITENDINOSO E GRACILE

M. Giordano*, A. G. Aulisa, F. Falciglia, G. Mastantuoni, V. Guzzanti

Ospedale Pediatrico Bambino Gesù ~ Roma

Introduzione: L'instabilità di rotula negli adolescenti è di comune riscontro, spesso associata a fattori anatomici predisponenti che possono comportare malallineamento dell'apparato estensore. Numerose procedure chirurgiche sono state proposte per il trattamento. La presenza di uno o più di questi fattori può rendere inefficace il trattamento. Abbiamo usato una tecnica mini-invasiva completamente physeal-sparing per la ricostruzione combinata del legamento patella-femorale mediale (LPFM) e del legamento patella-tibiale mediale (LPTM) utilizzando l'innesto autologo di semitendinoso (ST) e gracile (G). Scopo dello studio era di verificare i risultati clinici a lungo termine e l'efficacia nel mantenere i corretti rapporti di congruenza pastello-femorale rispetto ad altre tecniche chirurgiche.
Materiali e Metodi: La ricostruzione del LPFM e del LPTM mediante innesto di ST e G è stata usata in 12 pazienti scheletricamente immaturi (Tanner ≤3) con lussazione recidivante di rotula in presenza di fattori di rischio accertati (rotula alta, angolo Q > 15°, displasia trocleare, TAGT > 1.2 cm all'esame TC e iperlassità) pre-operatoriamente mediante Rx standard, RMN e TC

statico-dinamica. I pazienti sono stati rivalutati al follow-up clinicamente (criteri di Crosby e Insall) e con TC statica e dinamica.
Risultati: In presenza di lussazione ricorrente di rotula sostenuta da fattori di rischio accertati la tecnica proposta ottiene risultati funzionali nel follow-up a distanza moto soddisfacenti. La tecnica, mini-invasiva, non ha provocato alcun disturbo di crescita. I risultati clinici al follow-up sono stati eccellenti nel 76. 5% e buoni nel 23. 5% dei casi. La valutazione con TC postoperatoria ha documentato in tutti i casi il corretto rapporto di congruenza patello-femorale. Tale dato è stato confermato anche durante la fase dinamica dell'esame TC fino a 48 mesi dall'intervento.
Discussione: La presenza di alterazioni scheletriche e costituzionali che possono favorire la lussazione di rotula, in considerazione dell'incerto l'equilibrio statico dinamico della rotula nei 3 piani dello spazio dovuto alle modificazioni che coinvolgono l'apparato estensore durante il passaggio dalla pre-adolescenza fino all'età adulta.
La sola ricostruzione del LPFM può non essere sufficiente in particolare in presenza di una rotula alta, mentre l'intervento di Galeazzi modificato manca della ricostruzione del legamento patello-femorale mediale. Queste osservazioni ci ha spinto a ricercare soluzioni tecniche che potessero garantire la massima stabilità durante l'accrescimento scheletrico.
Conclusioni: La tecnica descritta evita il ripetersi di nuovi episodi di lussazione e di instabilità soggettiva, l'instaurarsi di condromalacia, risparmiare al bambino la limitazione delle attività sportiva. I vantaggi della tecnica sono la ricostruzione contestuale di MPFL e MPTL, l'uso del doppio fascio e l'approccio mini-invasivo.

TRATTAMENTO DELLE FRATTURE DIAFISARIE DI TIBIA MEDIANTE INCHIODAMENTO ENDOMIDOLLARE ELASTICO NEI PAZIENTI IN ETÀ PEDIATRICA DI PESO SUPERIORE AI 50 KG: RISULTATI E COMPLICAZIONI

M. Paonessa*, L. Marengo, A. Andreacchio, S. Marenco, F. Canavese

Struttura di Ortopedia e Traumatologia, Ospedale Infantile Regina Margherita ~ Torino

Introduzione: Lo scopo del lavoro è di valutare risultati e complicazioni del trattamento delle fratture diafisarie di tibia mediante inchiodamento endomidollare elastico (ESIN) nei pazienti in età pediatrica di peso uguale o supreiore ai 50 Kg e di ricercare eventuali correlazioni fra il rapporto tra diametro dei chiodi/diametro del canale midollare e l'outcome.
Materiali e Metodi: 26 bambini di peso uguale o superiore ai 50 Kg sono stati trattati tra il Settembre 2010 e il Maggio 2014 per una frattura scomposta chiusa della diafisi tibiale mediante ESIN. Tutti i pazienti sono stati sottoposti a regolare follow-up clinico e radiografico per almeno un anno dall'intervento chirurgico.
Risultati: L'età media dei pazienti al momento del trattamento era di 13. 5 anni (range: 11.3-16.1 anni), il peso medio era di 57 Kg (range: 50-80). Il tempo medio follow-up è stato di 23 mesi (range: 12-38). In totale sono state osservate 4 complicazioni: 3 minori (2 casi di borsite reattiva e 1 caso di migrazione prossimale di un chiodo) e 1 maggiore (1 caso di sindrome compartimentale). Tutti i pazienti erano ainstomatici all'ultima visita di follow-up ed avevano ripreso le attività sportive. Non sono state osservate correlazioni tra il rapporto dimensione dei chiodi/diametro del canale midollare e l'outcome o il tasso di complicanze.
Discussione: Il metodo ESIN costituisce una valida opzione terapeutica per il trattamento delle fratture scomposte e instabili della diafisi tibiale in soggetti di età compresa tra i 6 e i 15 anni, idealmente di peso inferiore ai 50 Kg. Pochi lavori analizzano i risultati di tali tecnica in pazienti di peso uguale o superiore ai 50 Kg. I dati emersi da questo studio mostrano per le fratture diafisarie di tibia in pazienti di peso uguale o superiore ai 50 Kg risultati e tasso di complicazioni sovrapponibili a quelli riportati in letteratura nei pazienti di peso inferiore.
Conclusioni: La tecnica ESIN per il trattamento delle fratture scomposte ed instabili della diafisi tibiale non è controindicata in pazienti di peso superiore ai 50 Kg e di età superiore agli 11 anni. Al contrario di quanto osservato per le fratture della diafisi femorale, questo lavoro non mostra risultati peggiori e tassi di complicazioni più alti nei pazienti di peso ed età superiori.

Approfondimenti SPECIALIZZANDI

Sabato 29 Ottobre 2016 dalle 15:30 alle 16:30

LUCI ED OMBRE DELL'APPROCCIO IN URGENZA DIFFERITA DELLE FRATTURE PROSSIMALI DI FEMORE NELL'ANZIANO

S. Costa*, M. Barchi, S. Pizzolo, A. Raffa, C. G. Bruno, G. Sessa, A. Kory

AOU Policlinico - Vittorio Emanuele ~ Catania

Introduzione: Le moderne linee guida sul trattamento delle fratture di collo femore pongono l'accento sul timing dell'intervento. Trattare il paziente entro 48 ore ha degli indubbi vantaggi ma non sempre di agevole attuazione.
Materiali e Metodi: Eseguito uno studio retrospettivo, si sono selezionati i pazienti con frattura del collo femore trattati entro 48 ore dal 2014 ad oggi. I pazienti sono stati suddivisi per fattori demografici, ASA score, stato funzionale, comorbilità, tipo e durata di anestesia e tipo e durata di chirurgia. Sono state valutate la ripresa delle attività quotidiane, la sopravvivenza dei pazienti operati entro 48 ore, rispetto ai pazienti trattati dopo le 48 ore, con un follow up a 1 mese e 3 mesi.
Risultati: Dei 418 soggetti (33% uomini; 67% donne), il 59,3% erano affetti da fratture laterali e il rimanente 41,7% erano affetti da fratture mediali. Il 59% è stato trattato entro 48 ore, il 41% oltre le 48 ore.
Nel gruppo di pazienti trattati entro 48 ore la media di emotrasfusioni è stata 1 ± 2 e le correzioni elettrolitiche sono avvenute nel 29% dei casi. La degenza media è stata di 4,35 giorni. Al follow-up il 47,5% ha ripreso la normale attività quotidiana, il 19,8% è totalmente assistito, il 19,5% è parzialmente assistito, il 13,2% è deceduto.
Nel gruppo di pazienti trattati oltre 48 ore, la media di emotrasfusioni è stata 2 ± 3, con correzioni elettrolitiche nel 34% dei casi. La degenza media è stata di 5,25 giorni. Al follow-up il 32,8% ha ripreso la normale attività quotidiana, il 23,4% è totalmente assistito, il 27,2% è parzialmente assistito, l'16,6% è deceduto.
Discussione: I risultati ottenuti, in linea con la letteratura odierna, suggeriscono che il trattamento chirurgico precoce riduce il rischio di decesso e complicanze, nonostante non ci sia una differenza significativa tra i due gruppi. Le cause che portano ad un ritardo del trattamento chirurgico sono molteplici e spesso indipendenti dal chirurgo: ridotta disponibilità di sale operatorie, personale dedicato, posti letto o la necessità di eseguire approfondimenti diagnostici non immediatamente fruibili.
Conclusioni: Non essendo emerse significative differenze tra i gruppi in studio, possiamo concludere che migliorare lo stato generale dei pazienti defedati, eseguire accertamenti di secondo livello e stabilizzarli per sostenere un intervento chirurgico, non sono elementi descritti, ma di fondamentale importanza per la qualità della vita del paziente, così come il timing del trattamento.

FRATTURE PERIPROTESICHE SU ENDOPROTESI D'ANCA: INCIDENZA, CARATTERISTICHE E RISULTATO CLINICO IN STUDIO RETROSPETTIVO SU 1366 CASI CONSECUTIVI IN SEI ANNI

A. Nordio*, A. Moretti, H. Bramir, G. Canton, C. Ratti, L. Murena

SC Clinica Ortopedica Azienda Ospedaliero Universitaria 'Ospedali Riuniti' Trieste ~ Trieste

Introduzione: Le fratture periprotesiche (FP) su endoprotesi d'anca (EP) hanno un'incidenza in letteratura del 0,1%-14% e una elevata mortalità. La letteratura non chiarisce l'epidemiologia e l'eziopatogenesi. Osteolisi, mobilizzazione dello stelo, difetti corticali e impianti non cementati sembrano favorire l'insorgenza di FP. Nostro obiettivo è riportare l'incidenza di FP su EP nella nostra esperienza valutando il risultato clinico e i possibili fattori di rischio, in particolare la correlazione con la non cementazione dello stelo.
Materiali e Metodi: La popolazione oggetto di studio comprende tutti i pazienti operati di EP nel periodo 2010-2015. È stata registrata l'incidenza di FP in tale popolazione, classificando le fratture tramite la classificazione di Vancouver. Incidenza e tipologia sono state correlate con età, sesso, modalità d'impianto e tempo trascorso. La valutazione clinica è stata fatta con Harris Hip Score (HHS).
Risultati: Tra 2010 e 2015 sono state impiantate presso il nostro centro 1366 EP per fratture di femore prossimale. Al follow-up 874 pazienti risultavano viventi (63. 9%), di cui 92% donne, età media 84 +/-8,80% di impianti non cementati. Ci sono state 6 FP (5 donne), incidenza di 0,68% in 6 anni. Tutte le fratture sono avvenute con trauma minore in impianti non cementati, 3 di tipo B1 e 3 di tipo B2. Il trattamento è stato chirurgico in 4 casi (3 B2 e 1 B1) e conservativo in 2 casi (B1). Non si è osservata correlazione tra incidenza, tipologia di frattura, impianto, età e sesso. Al follow up due pazienti risultavano deceduti (mortalità 33% a 2,5 anni). L'HHS medio (48) non ha mostrato differenze tra i diversi trattamenti.
Discussione: L'EP è il gold-standard per il trattamento delle fratture intracapsulari di femore dell'anziano. Le FP su EP rappresentano un fenomeno in aumento con un'incidenza in letteratura fino al 14% (1,43% in 6 anni nel nostro studio). Pochi studi mostrano maggior incidenza di FP su steli non cementati, proponendo stress-shielding, inadeguato rimodellamento osseo, ischemia endostale e modificazione del load-transfer tipico di anziani e osteoporotici come possibili cause. Nel nostro studio le FP sono state determinate da trauma minore su impianti non cementati in tutti i casi, l'83% delle quali entro 1 anno, dati che avvalorano l'ipotesi che qualità ossea e mancata osteointegrazione dell'impianto siano fattori rilevanti. La mortalità delle FP su

EP in letteratura è del 30% a 2 anni (33% a 2,5 anni nel nostro studio), con risultati clinici tendenzialmente scadenti (HHS medio 48 nel nostro studio).
Conclusioni: I risultati del nostro studio appaiono in linea con la letteratura nel sostenere che i pazienti anziani con EP, le FP siano una complicanza post-operatoria rilevante per incidenza e morbilità. La non cementazione dello stelo sembra un importante fattore di rischio.

SPONDILOLISTESI AD ALTO GRADO RUOLO DELLA RIDUZIONE

E. Maredi*, T. Greggi

Istituto Ortopedico Rizzoli ~ Bologna

Introduzione: Vari autori hanno descritto come il trattamento chirurgico delle spondilolistesi (SL) ad alto grado mediante riduzione della listesi può comportare una modificazione dei parametri pelvici.
Materiali e Metodi: Criteri di inclusione: SL otgenetica, di III o IV grado sec. Meyerding, livello L5-S1, assenza di sacralizzazione o lombarizzazione delle ultime vertebre, età inclusa tra I 10 ed I 18 anni, interventi eseguiti tra il 2003 ed il 2012 presso il Nostro Centro, follow up radiografico minimo di 6 mesi. , assenza di patologie concomitanti. Abbiamo calcolato il grado è la percentuale dello scivolamento, l'angolo lombosacrale (LSA), la Pevic Incidence (PI), lo Sacral Slope (SS), ed il Pelvic Tilt (PT). La casistica è stata analizzata prima nel suo complesso e poi divisa in gruppi balanced ed unbalanced.
Risultati: Sono stati individuate 28 pazienti, 19 F e 9 M. Età media 15. 61 anni. Percentuale media di scivolamento 81.04%. Follow up medio 39 mesi (min 6 mesi – max 7 mesi). Considerando tutta la casistica nell'insieme, la riduzione è stata statisticamente significativa (dal 81% al 43%), come lo è stato anche LSA (da -19.5% a -6-6%). Non è stato registrato un miglioramento statisticamente significativo di LL, SS e PT. Quando abbiamo diviso I pazienti in gruppi balanced ed unbalanced abbiamo riscontrato osservazioni simili, ossia un miglioramento statisticamente significativo della listesi e del LSA ma senza un miglioramento significativo dei parametri pelvici.
Discussione: La spondilolistesi ad alto grado va dunque considerata come una deformità lombosacrale per tale motivo i parametri spino pelvici vanno presi in considerazione quando si decide di trattare chirurgicamente un paziente. Non si può prescindere dalla riduzione per ripristinare un corretto assetto del rachide lombosacrale anche se non sembra avere correlazioni dirette con il ripristino dei parametri spino pelvici.
Conclusioni: Ulteriori approfondimenti devono essere eseguiti prima di definire il rapporto tra tipologia e quantità di listesi ed orientamento pelvico.

VISCOSUPPLEMENTAZIONE INTRARTICOLARE ECO-GUIDATA CON ACIDO IALURONICO NELLA COXARTROSI: ANALISI DEI RISULTATI A UN ANNO DAL TRATTAMENTO

A. Paraskevopoulos*, F. Pogliacomi, T. Casotti, M. De Filippo, G. D"Angelo, E. Vaienti, F. Ceccarelli

Azienda Ospedaliero Universitaria di Parma ~ Parma

Introduzione: La coxartrosi è una patologia degenerativa, dovuta ad una progressiva alterazione della cartilagine articolare. Tale degenerazione determina una crescente riduzione della funzionalità, associata ad un aumento del dolore articolare. L'obiettivo di questo studio è stato quello di valutare l'efficacia clinica, nei vari gradi di degenerazione articolare, della viscosupplementazione intrarticolare eco-guidata con una somministrazione di acido ialuronico ad alto peso molecolare (2500 kDa) nei pazienti affetti da coxartrosi sintomatica.
Materiali e Metodi: 74 pazienti (età media 64.24, BMI medio 25.82) sono stati inclusi e analizzati clinicamente (utilizzando gli indici WOMAC e Harris Hip Score) e radiologicamente (attraverso la classificazione di Kellgren-Lawrence) prima dell'inizio della terapia infiltrativa (T0) e solo clinicamente a distanza di tre (T3), sei (T6) e dodici mesi (T12). I risultati sono stati confrontati tra loro dal punto di vista statistico e correlati al grado di artrosi.
Risultati: Rispetto ai punteggi medi raccolti a T0, si è ottenuto un significativo miglioramento dell'indice WOMAC (T3: -12.21%, T6: -18.52%) e dell'Harris Hip Score (T3: +17.66%, T6: +24. %) fino a sei mesi dall'infiltrazione (p <.001). 18 pazienti (24.32%) si sono dovuti sottoporre ad intervento chirurgico di artroprotesi d'anca (PTA) ad una distanza media di 23.22 (range 16-36) mesi dall'infiltrazione, per la persistenza della sintomatologia dolorosa. Di questi, nessuno è stato sottoposto a PTA entro un anno dall'infiltrazione.
Discussione: In letteratura sono descritti diversi trattamenti per la cura della coxartrosi, tra i quali la metodica della viscosupplementazione, consigliata nei pazienti che non hanno risposto a trattamenti fisioterapici o farmacologici. Lo studio suggerisce che una singola infiltrazione di acido ialuronico ad alto peso molecolare è ben tollerata nei pazienti affetti da coxartrosi ed efficace nel miglioramento clinico della funzionalità articolare a distanza di tre, sei e dodici mesi, secondo gli indici WOMAC e Harris Hip Score. Questo dato è confermato dal fatto che nessuno dei pazienti sia stato sottoposto a PTA entro un anno dalla terapia infiltrativa. Il grado di artrosi influenza il risultato a un anno.
Conclusioni: I dati relativi al limitato numero di pazienti pervenuti all'attenzione chirurgica inducono a sostenere che la terapia infiltrativa eco-guidata con acido ialuronico ad alto peso molecolare possa svolgere un ruolo importante almeno nel ritardare la protesizzazione dell'anca artrosica.

CAMPIONATO MONDIALE MOTOGP: EPIDEMIOLOGIA ED ANALISI DEGLI INFORTUNI TRAUMATICI IN UN ANNO DI ATTIVITÀ

P. Schiavi*[1], F. Pogliacomi[1], M. Zasa[2], R. Polo[1], E. Vaienti[1], F. Ceccarelli[1]

[1]Azienda Ospedaliero Universitaria di Parma ~ Parma, [2]Clinica Mobile nel Mondo ~ Parma

Introduzione: La Clinica Mobile nel Mondo è un servizio medico presente in tutte le categorie del Campionato Mondiale Motogp e fornisce un supporto diagnostico e terapeutico per le lesioni traumatiche dei piloti. Questa attività prevede la presenza nei test e nelle gare di un traumatologo specializzato e dal 2014 anche di un medico in formazione specialistica della Scuola di Specializzazione in Ortopedia e Traumatologia dell'Università di Parma.
Materiali e Metodi: In questo studio sono stati revisionati tutti gli interventi traumatologici eseguiti nel Campionato Mondiale 2014 e analizzati i dati degli infortuni conseguenti a traumi. Per ciascun evento traumatico sono stati studiati i seguenti dati: circuito, categoria del pilota, tipologia di competizione (test/gara), condizioni atmosferiche, tipo di trauma e localizzazione della lesione traumatica. L'analisi univariata ha ricercato la presenza di correlazioni tra infortunio e circuito, e tra frequenza dei traumi e condizioni atmosferiche. Una analisi multivariata inoltre ha ricercato fattori predittivi di trauma.
Risultati: 204 piloti sono giunti in Clinica Mobile per eventi traumatici; di questi 30 (14,7%) sono stati catalogati come traumi maggiori e interessavano prevalentemente gli arti superiori. Sono stati trattati: 20 piloti con fratture interessanti diversi segmenti corporei e 10 episodi di lussazione di diverse articolazioni. In 3 casi i piloti hanno riportato traumi cranici lievi ed in 7 casi traumi del rachide.
Nessun circuito è risultato statisticamente più pericoloso. La probabilità di traumi è maggiore con pista bagnata (p=0,035) e durante la gara (p=0,028). All'analisi multivariata l'appartenenza alla categoria Moto3 è stato identificato come fattore predittivo per un maggior rischio di traumi.
Discussione: L'unico fattore predittivo per un maggior rischio di traumi è l'appartenenza alla categoria Moto3. Questo dato può avere diverse interpretazioni. Da sottolineare il maggior numero di piloti presenti in questa categoria.
Conclusioni: I traumi all'apparato muscolo-scheletrico sono tra gli eventi maggiormente frequenti durante il Campionato Mondiale di Motociclismo. Una maggiore sorveglianza per l'aumentato rischio di traumi è indicata per la categoria Moto3, in condizioni di pista bagnata e durante le gare valide per il Campionato.

ROTTURA DEL TENDINE QUADRICIPITALE: STUDIO CASO-CONTROLLO SULLA SUTURA CON ANCORETTE

F. Nappi*[1], G. Toro[1], M. De Falco[1], G. Calabrò'[2], G. F. Trinchese[3], A. Toro[3]

[1]Dipartimento Specialità Medico-Chirurgiche Seconda Università degli Studi Di Napoli ~ Napoli, [2]Uoc Ortopedia e Traumatologia Ospedale "Villa Maltà" ~ Sarno, [3]Uoc Ortopedia e Traumatologia "Villa Malta" ~ Sarno

Introduzione: Questo studio si pone l'obiettivo di comparare gli outcomes clinici e funzionali della riparazione chirurgica con sutura trans-ossea e con sutura mediante ancorette delle lesioni del tendine quadricipitale.
Materiali e Metodi: Abbiamo condotto uno studio retrospettivo dal 2000 al 2015 su 22 pazienti con età media di 54 anni (42-59) con lesione traumatica del tendine quadricipitale. I pazienti sono stati suddivisi in due gruppi e trattati rispettivamente 15 con sutura trans-ossea e 7 con sutura mediante ancorette. Abbiamo valutato gli outcomes clinici e funzionali utilizzando la Lysholm score, IKDC, il ROM, il grado di soddisfazione del paziente.
Risultati: Il gruppo di pazienti trattato con sutura trans-ossea è stato valutato con un follow-up di 5 anni e 3 mesi ed ha mostrato un Lysholm score medio pari a 90, IKDC medio pari a 88, ROM 1°-125° e buona soddisfazione del paziente. Il gruppo trattato con sutura con ancorette è stato valutato con un follow-up di 16 mesi ed ha mostrato un Lysholm score medio pari a 95, IKDC medio pari a 88,5, ROM 1°-130° e buona soddisfazione del paziente.
Discussione: Le rotture del tendine del quadricipite femorale sono lesioni rare che si verificano più frequentemente in pazienti con età superiore ai 45 anni ed affetti da patologie sistemiche. Il gold standard per la loro riparazione è la sutura del tendine trans-ossea. Recentemente la sutura con ancorette è stata proposta da diversi autori come alternativa caratterizzata da una maggiore facilità di utilizzo e tempi chirurgici minori. Le ancorette sono tuttavia presidi particolarmente costosi.
Conclusioni: I risultati dimostrano che le due metodiche non presentano differenze statisticamente significative sia clinicamente che funzionalmente. La sutura con ancorette è una metodica semplice e veloce, occorre tuttavia effettuare una considerazione costo-benefici.

VISCOSUPPLEMENTAZIONE PRECOCE DOPO MENISCECTOMIA ARTROSCOPICA: STUDIO RANDOMIZZATO CONTROLLATO

F. Tentoni*, E. Kon, G. Filardo, B. Di Matteo, A. Di Martino, A. Cavicchioli, M. Marcacci

Istituto Ortopedico Rizzoli ~ Bologna

Introduzione: La gestione del periodo post-operatorio può essere difficoltosa, in quanto il trauma chirurgico altera profondamente il microambiente articolare, causando il rilascio di numerosi cataboliti e fattori proflogistici. La possibilità di utilizzare acido ialuronico, in considerazione delle sue proprietà reologiche, per ottenere una riduzione del dolore post-operatorio e una rapida ripresa funzionale sembra quindi attraente.
Scopo del presente studio randomizzato in doppio cieco è di valutare gli effetti, in termini di controllo del dolore e ripresa funzionale, prodotti da una singola infiltrazione intra-articolare di acido ialuronico al termine di una meniscectomia artroscopica.
Materiali e Metodi: Novanta pazienti (18 e 50 anni), sono stati inclusi in accordo con i seguenti criteri: 1 lesione meniscale sintomatica necessitante di resezione parziale; 2 ginocchio controlaterale sano; 3 no pregressa chirurgia al ginocchio in esame; 4 assenza di concomitanti lesioni intra-articolari necessitanti di trattamento chirurgico. I pazienti sono stati randomizzati in due gruppi: sola meniscectomia artoscopica vs singola infiltrazione di 3 ml di acido ialuronico al termine della meniscectomia artroscopica. Tutti i pazienti sono stati valutati prima dell'intervento chirurgico e successivamente a 15 giorni, 1, 2 e 6 mesi utilizzando i seguenti scores: IKDC soggettivo, KOOS, VAS, EQ-VAS e Tegner. Inoltre, ad ogni follow-up sono state misurate la circonferenza trans-patellare ed il range of motion (ROM) attivo e passivo del ginocchio in oggetto e del controlaterale sano.
Risultati: Non sono stati riportati eventi avversi maggiori. In tutti gli scores clinici è stato registrato un aumento statisticativamente significativo in entrambi i gruppi, benchè nessuna differenza significativa tra i due gruppi sia stata trovata in nessun periodo di follow-up. Nessuna differenza è stata osservata anche per quanto riguarda la circonferenza trans-patellare ed il ROM, così come nel ritorno all'attività sportiva.
Discussione: In questo studio abbiamo potuto constatare come la viscosupplementazione precoce post-meniscectomia non si sia dimostrata efficace nel procurare significativi benefici clinici, in termini di recupero funzionale e miglioramento sintomatologico.
Conclusioni: La viscosupplementazione precoce post-meniscectomia artroscopica, nonostante l'assenza di eventi avversi maggiori, non si è dimostrata una strategia vincente in termini di rapido recupero funzionale miglioramento della sintomatologia dopo meniscectomia artroscopica.

RISULTATI ONCOLOGICI, FUNZIONALI E COMPLICANZE DI SCAPULECTOMIA TOTALE: SOSPENSIONE OMERALE O RICOSTRUZIONE MASSIVA?

S. Maraldi*, M. Yakoub, E. Athanasian, P. Boland, J. Healey, N. Fabbri

Memorial Sloan Kettering Cancer Center ~ New York

Introduzione: Un intervento di conservativo dell'arto superiore in pazienti con neoplasia del cingolo scapolare è possibile nella maggioranza dei casi grazie ad una scapulectomia totale +/- resezione dell'omero prossimale. Mentre la tecnica di sospensione dell'omero alla clavicola o alla parete toracica è stata utilizzata da decenni, una ricostruzione massiva con impianto protesico od innesto osteoarticolare è stata più recentemente riportata in letteratura ed associata ad un superiore risultato funzionale. Le domande di questo studio sono: Quale sia il risultato funzionale in seguito ad intervento di scapulectomia, con e senza ricostruzione; Quale sia l'incidenza di complicanze associate con le diverse tecniche chirurgiche.
Materiali e Metodi: Dal 1995 al 2013, 54 pazienti con neoplasia maligna del cingolo scapolare sono stati sottoposti ad intervento di scapulectomia totale. Una scapulectomia totale intra-articolare (Malawer III) è stata eseguita in 35 pazienti, seguita da ricostruzione con innesto osteoarticolare (20), sospensione omerale (9) o ricostruzione con protesi di scapola (6). Una scapulectomia totale extra-articolare (Malawer IV) è stata effettuata in 19 casi, seguita da ricostruzione con impianto protesico di scapola e di omero prossimale.
Risultati: La valutazione del risultato funzionale è stata ottenuta tramite il punteggio della Musculo-Skeletal Tumor Society (MSTS). I pazienti con ricostruzione protesica di scapola e quelli con ricostruzione protesica sia di scapola che di omero prossimale avevano, rispettivamente, un punteggio MSTS medio di 76% e 60%; per i pazienti con una escissione Malawer tipo III il punteggio medio MSTS era 70% per le ricostruzioni con allograft e 66% per le sospensioni omerali. Differenti complicanze postoperatorie sono avvenute in 9 pazienti in seguito a ricostruzione massiva (5 successivi interventi di cui 3 rimozione dell'impianto), ed in 3 pazienti con sospensione omerale.
Discussione: La scelta del trattamento chirurgico piu idoneo per le neoplasie maligne della scapola deve essere individualizzato. La funzione postoperatoria dipende dalla muscolatura residua e può essere ottimizzata da una ricostruzione massiva. Tuttavia, questa può associarsi ad un aumentato rischio postoperatorio di complicanze. Se una buona copertura muscolare non è disponibile, la sospensione omerale resta una valida opzone a lungo termine.
Conclusioni: Non si sono osservate differenze statisticamente significative tra le differenti tecniche ricostruttive e non, ma abbiamo osservato una tendenza ad un risultato superiore nelle resezioni intra-articolari con ricostruzione massiva rispetto alla semplice sospensione omerale. Tuttavia, le complicanze postoperatorie possono influenzare negativamente il risultato ed anche portare alla rimozione dell'impianto.

TRATTAMENTO DELLA SINDROME POST MENISCECTOMIA CON SCAFFOLD MENISCALE. VALUTAZIONE CLINICO RADIOLOGICA A 3 ANNI DI FOLLOW UP

L. Dei Giudici*[1], V. Condello[2], V. Madonna[2], A. Gigante[1], C. Zorzi[2]

[1]Clinica Ortopedica - DISCLIMO - Università Politecnica delle Marche ~ Ancona, [2]Dipartimento di Ortopedia e Traumatologia, Ospedale Sacro Cuore Don Calabria, Negrar ~ Verona

Introduzione: In alcune situazioni la meniscectomia risulta l'unica opzione, ma gravata dalla possibile comparsa della sindrome post-meniscectomia. Per il trattamento si sta affermando il concetto di ricostruzione parziale con scaffolds, apparente risolutivo sui sintomi, e in grado di arrestare il processo degenerativo.
Materiali e Metodi: Da una analisi retrospettiva della nostra casistica, sono stati identificati i pazienti sottoposti ad impianto di scaffold in poliuretano alifatico, nei quali erano rispettati i criteri di inclusione ed esclusione per il presente studio. La coorte finale risulta costituita da 81 pz, con un followup medio di 36 mesi. Sono stati raccolti dati demografici, anamnestici, le caratteristiche della lesione, dell'impianto (dimensioni, tipologia e numero di punti usati per l'ancoraggio), le chirurgie associate, le complicanze sviluppate, i reperti clinici al followup, e le schede VAS, IKDC, KOOS, e Tegner, routinariamente compilate nel preoperatorio e somministrate nuovamente al followup, il tempo di recupero delle attività e il tasso di soddisfazione generale. Tutti hanno eseguito RM di controllo, valutate da un osservatore indipendente sec. i criteri di Genovese.
Risultati: 3 pazienti sono stati persi al followup. Dei rimanenti 78, 21 erano F e 57 M, con un'età media di 40 anni. Non si sono osservate correlazioni significative per quanto riguarda sede e tipo di lesione, numero di suture meniscali usate, e dimensioni dello scaffold, e punteggi finali. L'associazione con patologie secondarie non si è rivelata essere influente, mentre si è osservato un outcome inferiore in quei pazienti in cui sono state associate più di una procedura secondaria, o in coloro che presentavo un grado di condropatia maggiore. Il tasso finale di complicanze è stato di circa il 13%, comprendendo rotture traumatiche dello scaffold (n=4), estrusioni (n=2), rigidità articolari (n=2), e idrartri recidivanti (n=2). Con le schede di valutazione, la differenza tra preoperatorio e followup è stata significativa, con miglioramento netto (p<0,001). Il ROM è risultato leggermente ridotto in 8 pazienti e molto ridotto in uno, ma con estensione completa sempre conservata, il tempo medio di ritorno alle attività è stato di 7 mesi; 6 pazienti, hanno riferito insoddisfazione. Le RM eseguite hanno dimostrato principalmente un segnale tipo 2a secondo Genovese.
Discussione: I risultati testimoniano un effetto terapeutico dello scaffold meniscale, indipendentemente dalle molte variabili analizzate e con alto tasso di soddisfazione. Ad oggi, lo studio presenta una casistica importante, con un followup in linea con la letteratura.
Conclusioni: L'impianto del presente scaffold meniscale offre eccellenti risultati clinico-funzionali e strutturali duraturi. Efficace e sicuro, rappresenta l'opzione ideale per il trattamento della sindrome post meniscectomia, e potrebbe, con le evidenze fornite da ulteriori studi, sostituire la meniscectomia.

TRATTAMENTO PERCUTANEO DELLA BRACHIMETATARSIA DEL QUARTO RAGGIO CON MINI FRESA E FISSATORE ESTERNO

F. Fusini, D. Calabrò*, G. Cautiero, F. Zanchini

Clinica Ortopedica, Seconda Università di Napoli ~ Napoli

Introduzione: La brachimetatarsia è una condizione rara caratterizzata dall'accorciamento di un raggio metatarsale dovuto ad una prematura chiusura dell'epifisi ossea. Il sesso femminile ed il 4° raggio sono più colpiti. Abbiamo valutato i risultati dell'allungamento metatarsale tramite fissatore esterno dopo osteotomia effettuata con mini fresa.
Materiali e Metodi: Abbiamo reclutato 7 donne affette da brachimetatarsia del 4° raggio bilaterale tranne una per un totale di 13 casi. L'allungamento del 4° metatarso è stato ottenuto dopo osteotomia percutanea della diafisi metatarsale con mini fresa. Abbiamo analizzato l'allungamento metatarsale, AOFAS lesser toe metatarsophalangeal-interfalangeal score, la soddisfazione del paziente, il ripristino della parabola di Leliévre e il tempo di trattamento. I dati numerici sono stati riportati come media +/- deviazione standard e l'intervallo di confidenza, il Mann-Whitney U test è stato usato per valutare i cambiamenti dell'AOFAS score con un livello di significatività P<0.05.
Risultati: L'allungamento metatarsale medio è stato di 7.46mm ± 4.89mm [IC 95% (14,8mm – 20,12mm)], il tempo medio di trattamento di 99,23 days ± 8,53 days [IC 95% (94,59 days – 103,87 days)], l'AOFAS score medio ha subito un incremento da 76,38 ± 2,66 [IC 95% (74,77 – 78,03)] a 86,46 ± 1,45 [(IC 95% (84,85 – 88,07)] con un livello di significatività P< 0,01. Dodici su 13 piedi (92,31%) hanno ottenuto un ripristino della parabola di Leliévre e tutti i pazienti sono rimasti soddisfatti dei risultati.
Discussione: I trattamento chirurgici finora proposti sono gravati da rischio di recidiva, infezione, malallineamento, sublussazione articolare e ritardo di consolidazione. Nel nostro lavoro non abbiamo registrato complicanze maggiori. L'ostetomia con micro fresa lasciando in situ frammenti di osso e di midollo può favorire la formazione del callo osseo. Il carico è stato concesso immediatamente tramite l'uso di una scarpa speciale che consente un parziale carico sulla testa metatarsale per stimolare il riassorbimento di edema e guarigione ossea, riducendo la rigidità articolare e accorciando i tempi di riabilitazione. Il tempo di trattamento è risultato simile a quello di altri studi.
Conclusioni: L'osteotomia percutanea con mini fresa e l'allungamento con fissatore esterno è un trattamento efficace con ottimi risultati clinici e funzionali, alta soddisfazione del paziente e lo stesso tempo del trattamento di altre procedure.

Approfondimenti MANO E POLSO

Sabato 29 Ottobre 2016 dalle 16:30 alle 17:30

I RISULTATI NEL LUNGO TERMINE DOPO REIMPIANTO DIGITALE O RIVASCOLARIZZAZIONE: LA FUNZIONE MIGLIORA CON IL TEMPO?

A. Fenoglio*, F. Giacalone, S. Vanni, M. Bertolini, I. Pontini

Città della Salute ~ Torino

Introduzione: Il reimpianto la rivascolarizzazione sono stati una sfida per tutti i chirurghi della mano e microchirurghi negli ultimi 40 anni. Il miglioramento delle tecniche chirurgiche e lo sviluppo di strumenti microchirugici hanno permesso un tasso di sopravvivenza. Attualmente, la principale preoccupazione non è solo il ripristino di un tessuto vitale, ma l'ottenimento di una funzione soddisfacente del segmento reimpiantati. Lo scopo del nostro studio è stato di eseguire una valutazione a lungo termine (oltre 10 anni di follow - up), al fine di capire se la funzione progredisce con il tempo.
Materiali e Metodi: Nel reparto di Chirurgia della mano, dal gennaio 2004 a dicembre 2005 sono stati eseguiti 55 reimpianti o rivascolarizzazione, in 43 pazienti. Il tasso di sopravvivenza è stato del 88%. Nel 2006, tutti i casi di successo sono stati valutati clinicamente, misurando la sensibilità, il movimento, la forza, il dolore residuo e l'intolleranza al freddo. Il DASH Score è stato valutato per analizzare la soddisfazione soggettiva e infine i pazienti sono stati classificati secondo i criteri di Chen. Il follow - up medio è stato di 15 mesi.
Nel 2015, un nuovo studio è stato eseguito, utilizzando gli stessi parametri. 13 pazienti sono stati persi al secondo follow-up e 1 paziente è morto. I rimanenti pazienti sono stati quindi valutati con un follow-up minimo di 10 anni e sono stati quindi sono stati confrontati i risultati dei 2 studi.
Risultati: Dopo 1 anno, i risultati funzionali sono stati buoni, con il 18% di grado 1 di Chen, il 35% di grado 2, il 36% di grado 3 e 11% di grado 4. La media del DASH era 35,7. A 10 anni di follow-up i risultati funzionali sono leggermente migliorati, con il 14% di grado 1 di Chen, 41% di grado 2, il 36% di grado 3 e il 9% di grado 4, mentre il valore medio DASH era 17,3
Discussione: Valutare i risultati dopo un reimpianto è molto impegnativo a causa della variabilità del meccanismo e del livello di lesione. Tenendo conto di questi limiti, è stato interessante osservare che i risultati oggettivi erano paragonabili a 1 e 10 anni mentre i risultati soggettivi sono migliorati con il tempo.
Conclusioni: Le prove di miglioramento soggettivo, senza suggeriscono che nel tempo ci sia un adattamento di tutti i pazienti nello svolgere la loro attività quotidiana, nonostante la lesione subita,ma in realtà, il miglioramento funzionale raggiunga il massimo in 24 mesi dopo la lesione

INDICAZIONE, TECNICA E RISULTATI NELL'IMPIEGO DELL'OSTEOSINTESI ENDOMIDOLLARE ELASTICA NEL TRATTAMENTO DELLE FRATTURE DI POLSO

F. Pascarella*, A. Militerno, F. Fanfani

Università Cattolica del Sacro Cuore ~ Roma

Introduzione: Le fratture di polso sono un evento che si verifica con notevole frequenza e rappresentano circa 1/6 di tutte le fratture trattate nei dipartimenti di emergenza. Il meccanismo traumatico determina il tipo di frattura. In letteratura sono presenti numerose classificazioni delle fratture di polso, non esiste però una classificazione anatomo-chirurgica che pone l'indicazione chirurgica in base al tipo di frattura. Gli autori propongono una classificazione anatomo-chirurgica e riportano la loro esperienza e le indicazioni al trattamento delle fratture di polso mediante osteosintesi endomidollare elastica.
Materiali e Metodi: Dal 1997 al 2014 presso la nostra unità operativa sono state trattate circa 2500 fratture di polso mediante osteosintesi endomidollare elastica. Sono state trattate con questa metodica: fratture intra- ed extra-articolari ad instabilità dorsale non comminute o con modesta comminuzione del focolaio di frattura. Una serie di 330 casi operati e rivalutati a distanza tra ottobre 2012 e ottobre 2014 è stata analizzata. L'età media era di 61 anni, 240 donne (72. 7%) e 90 uomini (26. 3%). 9 pazienti sono stati esclusi dallo studio (1 deceduto, 8 irreperibili). I risultati sono stati valutati mediante schede di valutazione (PRWHE, Q-DASH) e ROM in flesso-estensione e prono-supinazione.
Risultati: Il PRWHE medio è stato 15.41, il Q-DASH 15.47; il ROM in fesso-estensione 141.2° e in prono-supinazione 149.6°. In 21 casi (6.4%) si è verificata un'infezione cutanea nel punto di ingresso dei fii risolta con terapia antibiotica. In 6 casi (1.8%) si è verificata una sindrome algodistrofica post-chirurgica risolta completamente con FKT.
Discussione: In letteratura sono riportate molteplici tecniche di sintesi delle fratture di radio distale. Nessun autore prende però in considerazione una classificazione anatomo-chirurgica per porre una precisa indicazione chirurgica. La tecnica dell'osteosintesi endomidollare elastica è una tecnica poco utilizzata e quasi sconosciuta in letteratura, la corretta indicazione ed il corretto impiego di questa tecnica ha mostrato risultati eccellenti nel trattamento delle fratture di polso.
Conclusioni: I vantaggi di questa tecnica sono la non esposizione del focalaio di; l'assenza di immobilizzazione post-operatoria; i costi contenuti. L'unico svantaggio è l'utilizzo di radiazioni ionizzanti. Secondo la nostra esperienza questa tecnica rappresenta il gold standard per il trattamento delle fratture di radio distale intra- ed extra-articolari ad instabilità dorsale non comminute o con modesta comminuzione del focolaio di frattura

LE FRATTURE ARTICOLARI DEL RADIO DISTALE IN PAZIENTI ULTRASESSANTENNI. CONFRONTO FRA TRATTAMENTO CHIRURGICO E TRATTAMENTO CONSERVATIVO A DISTANZA DI 12 MESI

T. Maluta, F. Lavini, G. Carpeggiani*, M. Mazzi, M. Corain, E. Samaila, B. Magnan

Azienda Ospedaliera Universitaria Integrata Verona ~ Verona

Introduzione: In questo lavoro sono stati analizzati i risultati funzionali e radiografici di frattura di polso di tipo C (AO) trattati con apparecchio gessato o con tecnica ORIF in pazienti di età superiore ai 60 anni a distanza di 1 anno.
Materiali e Metodi: Tra gennaio 2014 e febbraio 2015 sono stati valutati 47 pazienti di età compresa tra i 60 ed i 75 anni, affetti da frattura di polso tipo C a distanza di 1 anno. Ventidue pazienti (gruppo A) sono stati trattati con tecnica ORIF e venticinque pazienti (gruppo B) sono stati trattati conservativamente. Tutti i pazienti sono stati valutati clinicamente e radiograficamente a 1, 3, 6 e 12 mesi. A distanza di un anno sono stati inoltre valutati con DASH score e Modified Mayo Wrist score. I risultati clinici e radiografici dei due gruppi sono stati analizzati utilizzando il test "t"di Student.
Risultati: Il punteggio medio di DASH Score è stato di 40,36 nel gruppo A e 36,92 nel gruppo B. Il punteggio medio di Modified Mayo Wrist score è stato di 90,68 nel gruppo A e 93,6 nel gruppo B. Il livello di soddisfazione è stato: 45,5% ottimo, 40,9% buono, 9,1% discreto e 4,5% sufficiente nel gruppo A e 44% ottimo, 44% buono, 8% discreto e 4% sufficiente nel gruppo B. Nel gruppo A la mobilità articolare media è stata: 69,1° di flessione, 60,3° di estensione, 79,9° in pronazione e 73,1° in supinazione, mentre nel gruppo B è stata: 64,1° di flessione, 58,3° di estensione, 72,4° in pronazione e 68° in supinazione. Nel gruppo A i parametri radiografici sono stati: 21,7° di inclinazione ulnare e 10 ° di tilt volare, mentre nel gruppo B sono stati: 19,5° di inclinazione ulnare e 8,8° di tilt volare. Tra le complicanze: 2 casi di S. del tunnel carpale nel gruppo A, 8 casi di dolore intenso alla riduzione incruenta e 4 casi di intolleranza all'apparecchio gessato nel gruppo B.
Discussione: Non sono state dimostrate significative differenze tra la funzionalità finale dell'articolazione dei pazienti del gruppo A e B, inoltre non è stata dimostrata alcuna correlazione tra il risultato clinico-funzionale e la qualità del quadro radiografico.
Analizzando i dati raccolti mediante il test "t" di Student non si sono riscontrate differenze statisticamente rilevanti tra il gruppo A e il gruppo B in termini di: punteggio D.A.S.H., punteggio Mayo, flessione, estensione, supinazione ed inclinazione ulnare.
Conclusioni: I risultati ottenuti permettono di evincere che non sussistono significative differenze cliniche, in particolare relative a funzionalità e dolore, al termine del trattamento tra i due gruppi studiati, indipendentemente dal risultato radiologico. Questo lavoro conferma i dati disponibili in letteratura dimostrando la mancanza di linee guida sul trattamento ideale delle fratture di polso dell'anziano. È auspicabile prendere in considerazione oltre al tipo di frattura, le condizioni generali, lo stile di vita e le richieste funzionali.

L'OSTEOSINTESI DELLE FRATTURE DELLE FALANGI CON TECNICA PERCUTANEA, VITE ENDOMIDOLLARE E ANESTESIA LOCALE TIPO WIDE AWAKE SENZA TOURNIQUET (WALANT): UN'ALTERNATIVA AFFIDABILE. STUDIO MULTICENTRICO SU 35 PAZIENTI

A. Poggetti*[1], T. Giesen[2], M. Calcagni[2], R. Gazzola[3], G. Brogi[4], G. Maffei[4], M. Lisanti[1]

[1]Ortopedia e Traumatologia I Universitaria ~ Pisa, [2]klinik für plastische chirurgie und handchirurgie ~ Zurich, [3]Unità operativa di Chirurgia Plastica, IRCCS ~ Milano, [4]ASL 3 Ospedali SS Cosma e Damiano ~ Pescia (PT)

Introduzione: Le fratture delle falangi (P) sono lesioni frequenti che possono essere trattate chirurgicamente (fili di Kirschner, cerchiaggi metallici, placche e viti). L'approccio chirurgico tuttavia può essere gravato da risultati post-operatori non sempre soddisfacenti secondari a rigidità articolari, aderenze cicatriziali, CRPS, etc.
Materiali e Metodi: Dal 2014 al 2015 sono stati trattati 35 pazienti (29 uomini e 6 donne) per fratture delle falangi prossimali e medie (33 P1 e 2 P2) utilizzando viti endomidollari. Il pattern frattura era in 23 casi trasversale, in 8 obliquo e in 4 comminuto. In 4 casi si trattava di fratture patologiche (encondroma). Il mezzo di sintesi scelto è stato una vite in titanio auto-filettante e auto-perforante senza testa (2,2 millimetri CCS Martin® o HCS 2.4 Synthes® di diametro). In 29 casi la vite è stata introdotta per via anterograda con tecnica percutanea, mentre in 6 è stato necessario utilizzare un mini accesso (frattura irriducibile o comminuta). Tutti gli interventi sono stati eseguiti con anestesia tipo WALANT. Le dita non sono state immobilizzate e l'AROM è iniziato nell'immediato post operatorio. Un bendaggio in sindattilia è stato applicato fino a consolidazione della frattura.
Risultati: I Pazienti sono stati controllati fino al recupero della funzionalità della mano (range 6-10 settimane), tutti sono tornati alle attività lavorative in media dopo 3. 5 settimane dall'intervento (range 3-7). Tutte le fratture sono consolidate con meno di 5° di deformità. Non sono stati segnalati casi di CRPS, lesioni tendinee o nervose, infezioni, mobilitazione della vite.
Discussione: L'utilizzo di un mezzo di sintesi endomidollare di diametro adeguato consente di ottenere una stabilità primaria della frattura tale da incoraggiare la mobilizzazione precoce. La scelta di un'anestesia locale e della tecnica percutanea influenzano la rapidità dell'intervento e la valutazione immediata di deformità residue.
Conclusioni: La sintesi con vite endomidollare con tecnica WALANT per il trattamento delle fratture della P1 e P2 rappresenta una'alternativa alle consuete tecniche di osteosintesi permettendo una rapida mobilizzazione con un precoce ritorno alle attività quotidiane.

ESTENSORE PROPRIO DELL'INDICE PRO LEGAMENTO COLLATERALE ULNARE DEL POLLICE: UNA TECNICA DI RICOSTRUZIONE NELLE LESIONI CRONICHE DEL LEGAMENTO COLLATERALE ULNARE DEL POLICE. STUDIO ANATOMICO E RISULTATI CLINICI

P. Battistini*, M. Rosati, A. Poggetti, M. Novi, M. Lisanti

Ortopedia e Traumatologia 1° Universitaria ~ Pisa

Introduzione: La lesione cronica del legamento collaterale ulnare del pollice (UCL) esita in una riduzione dell'efficacia della pinza pollice indice, dolore e instabilità dell'articolazione metacarpo-falangea (MCP). Per la ripara-zione del UCL possono essere utilizzate tecniche chirurgiche statiche (ricostruzioni con graft tendinei) e dinamiche (avanzamento adduttore del police, trasferimenti tendinei).

Materiali e Metodi: Presso la 1° Clinica Ortopedica di Pisa, dal 2010 al 2014 sono stati trattati 5 Pazienti con lesione cronica del UCL che presentavano dolore e instabilità della MCP: 3 maschi lavoratori manuali e 2 femmine con attività lavorative con minima richiesta di forza manuale; età media di 46 anni (min 30-max 65). Tutti i pazienti han-no eseguito radiografie preoperatorie per escludere lesioni degenerative delle superfici articolari. La tecnica chirurgica prevede il trasferimento al pollice dell'EPI: il tendine viene solidarizzato al I MC e fissato con tecnica pull-out attraverso un tunnel transosseo che origina dalla base della P1. I pazienti sono stati immobi-lizzati per 4 settimane con uno splint con pollice in opposizione intermedia, MCP flessa di 15° e IP libera. I pazienti sono stati rivalutati clinicamente (AROM) con un follow-up medio di 2 anni e 8 mesi e sottoposti a Glikel score e PRWE score. Inoltre è stata valutata l'efficacia della metodica anche su cadavere.

Risultati: Non sono state osservate instabilità della MCP allo stress in radializzazione o complicanze come rigidità del-la MCP dell'indice, cicatrici distrofiche, CRPS, irritazione dei rami sensitivi del nervo radiale; Kapandji test > 7. I dati analizzati col Glickel score e PRWE hanno ottenuto punteggi ottimi.

Discussione: Il trasferimento dell'EPI pro UCL è una tecnica poco utilizzata per la ricostruzione delle lesioni croniche del legamento collaterale ulnare del pollice. Questa soluzione ha il vantaggio di poter essere di facile e rapida esecuzione e di ripristinare la stabilità della MCP. Il principale svantaggio di questo studio è l'esiguo numero di pazienti trattati.

Conclusioni: Il trasferimento dell'EPI pro UCL è una tecnica poco utilizzata per la ricostruzione delle lesioni croniche del legamento collaterale ulnare del pollice. Questa soluzione ha il vantaggio di poter essere di facile e rapida esecuzione e di ripristinare la stabilità della MCP. Il principale svantaggio di questo studio è l'esiguo numero di pazienti trattati.

I VANTAGGI NEL TRATTAMENTO DEL POLSO SNAC(SCAPHOID NONUNION ADVANCED COLLAPSE) TIPO III CON LA TECNICA DELL'ARTRODESI CARPICA PARZIALE. RISULTATI A 5 ANNI DI FOLLOW UP NELLA MANO DOMINANTE

G. De Nigris*[1], G. Falzarano[1], A. Medici[1], F. Fierro[1], D. Rossi[2], R. Cioffi[1], L. Meccariello[3]

[1]U. O. C. Ortopedia e Traumatologia, AORN G. Rummo, Direttore: Dott. Gabriele Falzarano ~ Benevento, [2]Università degli Studi Federico II ~ Napoli, [3]Dipartimento di Scienze Mediche Chirurgiche e Neuroscienze, Sezione di Ortopedia e Traumatologia, Università di Siena,Direttore: Prof. Paolo Ferrata. ~ Siena

Introduzione: Il polso SNAC (Scaphoid nonunion advanced collapse) rappresenta una complicanza delle fratture dello scafoide trattate conservativamente nonché uno dei pattern artrosici del polso che il chirurgo della mano è costretto ad affrontare più frequentemente

Materiali e Metodi: Dal Giugno 2005 al Dicembre 2010 abbiamo trattato 15 polsi SNAC. Mediamente i pz sono stati operati dopo 5 anni dal trauma. Tutti i pz sono stati trattati per via dorsale con la tecnica dell'artrodesi parziale carpica e scafedectomia totale associata a denervazione del territorio del nervo interosseo posteriore. Tutti hanno mantenuto un guanto gessato per 3 settimane nel post-operatorio. Nel pre-operatorio è stata effettuata una radiografia all'arto controlaterale sano per la misurazione del corretto spazio radio carpico. Follow-up con controlli clinici e radiografici a 1,3,6 e 12 mesi dal trauma poi ciclicamente ogni 12 mesi. Criteri scelti per la valutazione dei pazienti:scala analogica visiva del dolore (VAS),tempo medio di artrodesi radiografica delle ossa del polso,Active Range of Motion del Polso(WAROM),punteggio soggettivo Mayo Wrist Score (MWS) e The Short Form (36) Health Survey (SF-36),ritorno alla mansione principale e le complicanze. L'Endpoint valutativo è stato fissato a 60 mesi.

Risultati: Tempo medio dell'intervento: 48.3 minuti. Tempo medio di consolidamento delle artrodesi: 67.8 giorni. La VAS e il Warom hanno mostrato un miglioramento progressivo nei controlli seriati tornando a valori quasi identici a quella pre-traumatici a 5 anni di follow-up. A 60 mesi di follow-up post chirurgia:i punteggi del MWS e del SF-36 erano simili alla situazione pre-traumatica. Mediamente il ritorno alla mansione lavorativa pre-trauma è avvenuto in 12. 5 mesi post chirurgia. Non abbiamo avuto nessuna complicanza.

Discussione: L'artrosi del polso è causa di importante disabilità per il pz. In passato i casi che non rispondevano alla terapia medica e/o ortesica si concludevano con l'artrodesi totale del polso e conseguenti importanti deficit funzionali. Oggi il chirurgo possiede un ampio ventaglio di opzioni terapeutiche che permettono di alleviare la sintomatologia salvaguardando però la funzione dell'articolazione.

Conclusioni: La tecnica dell'artrodesi carpica parziale rappresenta una metodica sicura ed efficace per il trattamento del polso SNAC. I nostri risultati mostrano un miglioramento progressivo e significativo del ROM,della VAS e grande soddisfazione da parte del pz.

Approfondimenti TUMORI

Sabato 29 Ottobre 2016 dalle 16:30 alle 17:30

LA RICOSTRUZIONE SCHELETRICA NEI BAMBINI CON SARCOMI OSSEI: QUALI NOVITÀ? ANALISI DEGLI IMPIANTI PRIMARI USATI ALL'ISTITUTO ORTOPEDICO RIZZOLI NEGLI ULTIMI 20 ANNI

M. Manfrini, M. Colangeli*, E. Staals, L. Campanacci, D. M. Donati

Istituto Ortopedico Rizzoli ~ Bologna

Introduzione: La ricostruzione scheletrica nei bambini con sarcomi ossei è un argomento affascinante. In questa età il chirurgo deve affrontare ostacoli impegnativi correlati alle piccole dimensioni dell'osso e al coinvolgimento della cartilagine di accrescimento. Gli Autori riportano la loro esperienza legata al trattamento di 323 pazienti pre-puberali curati per sarcomi ossei all'Istituto Ortopedico Rizzoli.
Materiali e Metodi: Sono stati analizzati i dati clinici e radiografici di 323 pazienti scheletricamente immaturi (range età: 1-12) trattati chirurgicamente dal 1995 al 2014 per sarcomi ossei.
La diagnosi sono state: Osteosarcoma in 223 casi, Sarcoma di Ewing in 95 e altri tipi di sarcoma in 5 casi. Le sedi interessate erano: il femore in 178 casi, la tibia in 72, l'omero in 45, il radio o l'ulna in 12 e la pelvi nella zona P2 in 16 casi.
La chirurgia eseguita includeva 14 amputazioni (4%) e 14 giroplastiche (4%). In tutti gli altri casi è stata invece eseguita una chirurgia di tipo ricostruttivo con salvataggio dell'arto. In particolare:
-103 Megaprotesi (comprendenti 37 protesi allungabili):32%;
- 53 Protesi composite (associazione di protesi con innesto osseo omologo): 16%;
- 84 ricostruzioni intercalari con innesti ossei omologhi (in alcuni casi anche perone vascolarizzato): 26%;
-50 ricostruzioni con innesti osteoarticolari (innesti omologhi o perone vascolarizzato autologo in accrescimento):15%.
Il trend nelle diverse indicazioni durante il periodo di studio così come la sopravvivenza degli impianti sono stati valutati.
Risultati: Ad un follow-up medio di 96 mesi (range 13-245), 205 pazienti (63%) risultano vivi. Ci sono state 16 (5%) amputazioni secondarie (14 di queste a causa di una recidiva locale) e 45 pazienti (15%) hanno necessitato di una completa revisione dell'impianto originario per complicazioni meccaniche (33 casi) o settiche (12 casi). I fallimenti delle ricostruzioni primarie si sono avuti in: 24 megaprotesi (23%), 7 protesi composite (13%), 15 innesti intercalari (18%) e 12 innesti osteoarticolari (24%).
Discussione: Nel corso degli anni l'indicazione all'uso di una megaprotesi si è mantenuta stabile in percentuale. L'indicazione all'uso di innesti osteoarticolari è invece progressivamente diminuita, mentre si è avuto un aumento nell'uso di protesi composite. Negli ultimi 5 anni l'uso di protesi composite ha rappresentato il 27% di tutte le procedure chirurgiche in questa età.
Conclusioni: L'uso degli innesti ossei permette di ottenere ricostruzioni "custom" con proprietà biologiche e biomeccaniche uniche, particolarmente utili nel ripristinare la perdita di bone stock conseguente all'asportazione del tumore nei pazienti in accrescimento. In questa serie, oltre la metà delle procedure di salvataggio d'arto in bambini hanno comportato l'utilizzo di innesti ossei massivi a testimonianza del forte ruolo che l'osso di Banca può svolgere nella ricostruzione degli arti dei piccoli pazienti oncologici.

LA PROFILASSI ANTIBIOTICA IN ONCOLOGIA DEL SISTEMA MUSCOLO-SCHELETRICO: I VANTAGGI DELL'APPLICAZIONE DI UN PROTOCOLLO STANDARDIZZATO

A. Ziranu*, M. Fantoni, C. Perisano, S. Careri, G. Di Giacomo, S. D"Adamio, G. Maccauro

Università Cattolica del Sacro Cuore di Roma, Policlinico Gemelli ~ Roma

Introduzione: Le infezioni post-operatorie continuano a rappresentare, per incidenza e ripercussioni sui costi di degenza, un problema primario nella pratica clinica dei reparti chirurgici. L'impiego degli antibiotici, sia in terapia che in profilassi, ha determinato negli ultimi anni significativi miglioramenti nel controllo delle infezioni. Tuttavia l'uso improprio degli antibiotici ha favorito un incremento dell'incidenza delle infezioni post-operatorie con conseguente allungamento dei tempi di degenza.
Materiali e Metodi: Scopo di questo studio è razionalizzare l'antibiotico-profilassi in chirurgia ortopedica oncologica creando degli indicatori di processo e di esito che permettano di identificare una matrice di responsabilità ed uniformando dunque gli schemi attraverso delle raccomandazioni comuni di semplice e pratica applicazione. In linea con l'epidemiologia locale è stato creato un algoritmo per la selezione della profilassi antibiotica in relazione alle caratteristiche del paziente ed alla tipologia di intervento chirurgico cui deve essere sottoposto. Abbiamo arruolato un campione di 93 pazienti affetti da differenti patologie oncologiche del sistema muscolo-scheletrico analizzando la concorrenza di vari fattori di rischio e verificando il rischio assoluto e relativo di incontrare infezioni del sito chirurgico (SSI) dei pazienti per i quali veniva eseguito correttamente l'algoritmo proposto.
Risultati: Dei 93 pazienti considerati, 36 (39%) eseguivano correttamente l'algoritmo con un valore assoluto di infezioni postoperatorie del 8,3% (rischio assoluto 0.083). Tra i restanti 57 pazienti (61%) il 14,1% hanno contratto infezioni postoperatorie. Il rischio relativo calcolato tra i due gruppi è stato di 0,59.
Discussione: Dall'analisi dei risultati si evince che nel gruppo dei pazienti per i quali non veniva eseguito correttamente l'algoritmo, in 46 casi non veniva rispettato il giusto timing di somminis-

strazione dell'antibiotico. Dall'analisi invece della ricorrenza delle comorbidità (diabete, obesità, artrite reumatoide, ASA score, radioterapia, malnutrizione, etc) si è evidenziata una stretta correlazione tra durata dell'intervento, ASA score e SSI.
Conclusioni: Una corretta profilassi antibiotica, la sua applicazione ed i suoi risultati necessitano di una valutazione globale del rischio infettivo del paziente oncologico e pertanto della collaborazione di un equipe multidisciplinare (ortopedico, infettivologo, anestesista etc). Si tratta di uno studio preliminare e con dimensioni ristrette del campione ma fornisce primissime evidenze circa il ruolo positivo che l'applicazione di un protocollo standardizzato ha nella prevenzione delle SSI in oncologia del sistema muscolo-scheletrico.

RISULTATI A LUNGO TERMINE DOPO ESCISSIONE DI SARCOMI DELLE PARTI MOLLI DELLA COSCIA

G. Beltrami*[1], F. Frenos[1], F. R. Campo[2], M. De Gori[3], F. Muratori[1], L. Bettini[1], G. Ristori[1], G. Scoccianti[1], P. Cuomo[1], F. Totti[1], A. D"Arienzo[4], R. Capanna[1]

[1]AOU Careggi ~ Firenze, [2]Università di Messina ~ Messina, [3] Università "Magna Graecia" ~ Catanzaro, [4]Università di Palermo ~ Palermo

Introduzione: Obiettivo del nostro studio è valutare i risultati a lungo termine dopo escissione di sarcomi delle parti molli della coscia; la nostra ipotesi è che le differenti localizzazioni compartimentali delle neoformazioni potessero influenzare i tassi di sopravvivenza, di recidiva locale e di metastatizzazione.
Materiali e Metodi: Tra Gennaio 1989 e Dicembre 2015 abbiamo escisso 481 (36%) sarcomi delle parti molli della coscia. L'età media dei pazienti al momento della chirurgia era 56 (1-94) anni. Vi sono stati 139 sarcomi di basso grado e 342 di alto grado. Nel 45% pazienti la neoformazione era localizzata nel compartimento anteriore, nel 31% in quello posteriore, nel 24% in quello mediale. Vi sono stati 356 pazienti operati per tumore primitivo, 50 per recidiva locale, 63 per radicalizzazione e 12 per metastasi. I tumori primari erano <5 cm in 75 casi, 5-10 cm in 209 casi e >10 cm in 50 casi. I margini di escissione sono risultati adeguati (ampli + radicali) in 361 casi e inadeguati (marginali e intralesionali) in 120 casi.
Risultati: Rivisti a 58 (6-256) mesi, 305 pazienti erano liberi da malattia, 45 erano liberi da malattia dopo trattamento di recidiva, 41 erano affetti da malattia, 75 erano deceduti per malattia e 15 erano deceduti per altra causa. In 64 casi si è manifestata una recidiva locale. In 112 casi si è manifestata una metastatizzazione. La sopravvivenza globale è stata 79.6% a 5 anni e 78.1% a 10 anni. La sopravvivenza libera da recidiva locale è stata 84.2% a 5 anni e 82.2% a 10 anni. La sopravvivenza libera da metastasi è stata 71.5% a 5 anni e 70.9% a 10 anni. Nell'ambito dei sarcomi di alto grado, la localizzazione nel compartimento posteriore ha mostrato un lievemente più elevato rischio di recidiva locale (p=0.052). L'analisi multivariata ha mostrato che un alto grado di malattia (HR 3.826, p<0.001), più grandi dimensioni (HR 1.555, p=0. 004) e l'inadeguatezza dei margini (HR 1. 835, p=0. 008) erano fattori di rischio per recidiva locale, essendone per il ricorso alla radioterapia un fattore protettivo (HR 0.473, p=0.016).
Discussione: La nostra esperienza testimonia che, nonostante l'aggressività delle neoformazioni e la complessità anatomica, i sarcomi delle parti molli della coscia possono essere spesso efficacemente escissi.
Conclusioni: I pazienti affetti da un sarcoma di alto grado e del compartimento posteriore sono a rischio di raggiungere più scadenti risultati.

RECIDIVA LOCALE NELL'OSTEOSARCOMA AD ALTO GRADO DELLE ESTREMITÀ: TRATTAMENTO LOCALE?

M. De Paolis*[1], M. Romantini[1], C. Romagnoli[1], F. Mariotti[1], T. Frisoni[1], A. Biazzo[2], D. M. Donati[1]

[1]Istituto Ortopedico Rizzoli ~ Bologna, [2]ASST Gaetano Pini-CTO ~ Milano

Introduzione: La sopravvivenza per l'osteosarcoma localizzato dell'estremità è di circa il 70%, con un tasso di recidiva locale che varia tra il 5 ed il 15%.
Non risultano differenze in termini di sopravvivenza nei malati trattati con chirurgia conservativa e chirurgia demolitiva. In caso di RL la % di sopravvivenza è inferiore al 20% a 5 anni.
In caso di recidiva locale è ancora dibattuto quale possa essere il corretto approccio chirurgico.
Scopo di questo studio retrospettivo è individuare quali fattori influenzano la sopravvivenza nei pazienti con recidiva locale di osteoarcoma delle estremità e quale sia il trattamento locale più idoneo.
Materiali e Metodi: Dal 1990 al 2011, sono stati trattati chirurgicamente 70 pazienti con una recidiva loacale di osteosarcoma delle estremità. Età media 26 anni, follow-up medio di 47 mesi.
Il tempo medio di comparsa della recidiva è stato di 27 mesi, 42 pazienti con recidiva inferiore ai 5 cm e 28 con recidiva maggiore di 5 cm. 46 casi erano stadio IIB e 24 stadio IIIB. 33 pazienti sono stati trattati con un'amputazioni, 37 con escissioni. È stato associato un trattamento chemioterapico ulteriore nella metà dei casi in entrambi i gruppi.
Risultati: La sopravvivenza, ad un follow up medio di 47 mesi, è stata del 37% ed è risultata essere influenzata dallo stadio oncologico, dal tempo di insorgenza della recidiva e dalle dimensioni. I pazienti trattati conservativamente hanno prognosi migliore rispetto a quelli amputati (p<0,0002).
Discussione: Il trattamento locale della recidiva locale risulta ancora controverso in letteratura.
Tradizionalmente l'amputazione è considerata la scelta più sicura, tuttavia dai nostri dati è emersa una sopravvivenza migliore nel gruppo di pazienti trattati conservativamente. La nostra casistica potrebbe essere influenzata da un bias di selezione infatti dei 33 pz amputati, il 15% aveva una recidiva < di 5 cm, mentre dei 37 pz escissi il 62% di loro aveva una recidiva < 5 cm.
Conclusioni: Anche dai nostri dati la prognosi risulta influenzata dallo stadio di malattia, dalle dimensioni della recidiva locale e dal tempo libero di malattia.

Non essendoci a tutt'oggi evidenza di quale sia il trattamento locale più idoneo crediamo che la chirurgia conservativa dovrebbe essere presa in considerazione ogni qual volta sia tecnicamente possibile.

INTERVENTO DI RESEZIONE DEL SACRO PER CORDOMA: RISULTATI ONCOLOGICI E FUNZIONALI IN 71 CASI

A. Angelini[1], G. Trovarelli[1], P. Picci[2], A. Piccioli[3], P. Ruggieri*[4]

[1]Dipartimento di Ortopedia, Università di Bologna, Istituto Rizzoli ~ Bologna, [2]Dipartimento di Oncologia, Istituto Rizzoli ~ Bologna, [3] Dipartimento di Ortopedia Oncologica, CTO ~ Roma, [4]Dipartimento di Ortopedia ed Ortopedia Oncologica, Università di Padova ~ Padova

Introduzione: La chirurgia di resezione del sacro per cordoma è una sfida chirurgica. Lo scopo del presente lavoro è stato analizzare il ruolo di una precedente chirurgia inadeguata e dei margini chirurgici di resezione sulla sopravvivenza e recidive locali di malattia.
Materiali e Metodi: Sono stati analizzati retrospettivamente 71 pazienti affetti da cordoma del sacro trattati con resezione del sacro. In 48 casi è stata eseguita una resezione prossimale ad S3 ed in 23 casi ad S3 o distalmente. L'approccio chirurgico è stato solo posteriore in tutte le resezioni distali ed antero-posteriore nelle resezioni prossimali, ad eccezione di 8 pazienti trattati con una nuova tecnica chirurgica con un unico approccio posteriore. Undici pazienti erano stati trattati precedentemente con chirurgia a margini inadeguati.
Risultati: I margini chirurgici sono stati ampi in 44 resezioni, ampi contaminati in 11, marginali in 9 ed intralesionali in 7 casi. Tre pazienti deceduti per complicanze postoperatorie sono stati esclusi da ulteriori analisi. La sopravvivenza è stata del 92%, 65% e del 44% rispettivamente a 5, 10 e 15 anni. Ad un tempo di controllo medio di 9,5 anni, 37 sono vivi senza evidenza di malattia (NED 54,4%): 27 continuativamente NED, 6 NED dopo trattamento di recidiva locale (RL) e 4 sono deceduti per altra causa. Sono deceduti per malattia 23 pazienti (33,8%) ed 8 risultano vivi con malattia (11,7%). Quindici pazienti hanno avuto una RL, 6 metastasi a distanza e 17 sia recidiva che metastasi. L'incidenza di RL è statisticamente superiore in pazienti trattati precedentemente con chirurgia inadeguata (p=0.0217). Fattori che influiscono sulla RL sono i margini chirurgici inadeguati (p=0. 0339), ed il volume tumorale (p<0.01). L'analisi multivariata ha confermato il ruolo del volume tumorale. Le complicazioni sono state numerose (80,9%) di cui il 41,2% infezioni.
Discussione: Il trattamento di scelta per il cordoma del sacro è la resezione. Il fattore prognostico più importante è l'esecuzione ab-initio di un trattamento chirurgico con margini chirurgici ampi. L'incidenza di complicazioni è frequente anche in assenza di una ricostruzione.
Conclusioni: Una precedente chirurgia a margini inadeguati influenza negativamente la prognosi. La recidiva locale è influenzata dai margini chirurgici e dal volume tumorale mentre i risultati oncologici delle resezioni prossimali sono sovrapponibili a quelli delle resezioni distali.

DIAGNOSI E TRATTAMENTO DEI TUMORI METASTATICI AL SACRO: ANALISI RETROSPETTIVA DI 80 CASI

A. Angelini[1], G. Trovarelli[1], P. Picci[2], A. Piccioli[3], P. Ruggieri*[4]

[1]Dipartimento di Ortopedia, Università di Bologna, Istituto Rizzoli ~ Bologna, [2]Dipartimento di Oncologia, Istituto Rizzoli ~ Bologna, [3] Dipartimento di Ortopedia Oncologica, CTO ~ Roma, [4]Dipartimento di Ortopedia ed Ortopedia Oncologica, Università di Padova ~ Padova

Introduzione: Il sacro è costituito da osso, cartilagine, midollo osseo, strutture neurologiche e residui embrionali (notocorda). I tumori maligni possono originare da ognuna di queste strutture, ma sono relativamente rari (6% di tutti i tumori maligni). Le metastasi rappresentano il secondo tumore maligno più frequente dopo il cordoma.
Materiali e Metodi: Abbiamo analizzato retrospettivamente 80 pazienti con metastasi del sacro: 43 uomini (53%) e 37 donne (47%) trattati ad un'età media di 60 anni (range 22-79 anni). Dolore e deficit neurologici erano i sintomi più comuni. Il dolore è stato riferito dal 93% dei pazienti per un periodo medio di 7,2 mesi. La scintigrafia era positiva nel 95% dei casi, mentre un Rx falso negativo era presente in oltre il 50% dei pazienti. Il sacro era localizzazione unica in 47 casi (59%) mentre in 33 pazienti erano presenti lesioni multiple. La biopsia è stata effettuata nel 71% dei casi. Le lesioni più frequenti erano metastasi da carcinoma colorettale o renale, ma nel 36% il tumore primitivo era sconosciuto.
Risultati: Il trattamento è rappresentato prevalentemente da chemio/radioterapia, mentre la chirurgia è stata effettuata in soli 15 pazienti (19%). I trattamenti chirurgici sono stati: laminectomia e decompressione (6 casi), curettage a scopo palliativo (5 casi) e resezione del sacro (4 casi). Un'embolizzazione arteriosa selettiva a scopo palliativo è stata effettuata in 11 casi, elettrochemioterapia in 2 e termoablazione in un caso. Il follow-up medio è stato 6 anni (range 6 mesi-27 anni). Tutti i pazienti ad eccezione di 5 sono deceduti per malattia, con una sopravvivenza media di 6,7 mesi. Quattro pazienti sono vivi con malattia metastatica. Un paziente è risultato continuativamente libero da malattia dopo resezione del sacro per metastasi da carcinoma squamocellulare.
Discussione: I pazienti con metastasi ossee al sacro presentano una prognosi significativamente peggiore rispetto ad altre localizzazioni. Il trattamento del paziente metastatico è multidisciplinare.
Conclusioni: L'obiettivo principale è rappresentato dal controllo del dolore, dal mantenimento dell'autonomia, miglioramento della qualità di vita e prevenzione della progressione locale di malattia. Ad oggi sono disponibili nuove metodiche di trattamento a fine palliativo per pazienti con metastasi ossee: moderna radioterapia, chemioterapia, embolizzazione, elettrochemioterapia, ablazione con radiofrequenze e FUS (high intensity focused ultrasound).

Approfondimenti BIOMATERIALI E BIOTECNOLOGIE

Sabato 29 Ottobre 2016 dalle 16:30 alle 17:30

UTILIZZO DI SCAFFOLD OSTEOCONDRALI BIOMIMETICI COME PROCEDURA DI SALVATAGGIO PER LE OSTEONECROSI DEL GINOCCHIO: FOLLOW-UP A 4 ANNI

F. M. Uboldi*[1], S. Pasqualotto[2], D. Tradati[2], E. Usellini[2], P. Ferrua[2], M. Berruto[2]

[1]AOU Sassari - Clinica Ortopedica ~ Sassari, [2]Istituto Ortopedico G. Pini ~ Milano

Introduzione: Lo scopo di questo lavoro è stato di valutare l'efficacia di uno scaffold biomimetico tri-layer osteocondrale (Maioregen® - Finceramica Faenza SpA, Faenza, Italia) come procedura di salvataggio e di preservazione dell'articolazione nel trattamento dell'osteonecrosi all'ultimo stadio del ginocchio
Materiali e Metodi: Nove pazienti, attivi e con età inferiore a 65 anni, presentanti segni clinici e radiologici di SPONK, sono stati trattati con uno scaffold biomimetico tri-layer osteocondrale. Tutti i pazienti sono stati valutati clinicamente sia nel properatorio che annualmente, con un follow-up minimo di 4 anni. Sono state utilizzate le scale IKDC soggettiva e Lysholm Knee Scale per la valutazione clinica. Il dolore pre- e post-operatorio è stato valutato con la scala VAS e il livello di attività con la scala Tegner
Risultati: La scala IKDC soggettiva (da 35 ± 14.5 a 75.7 ± 20) e la Lysholm Knee Scale (da 49.7 ± 17.9 a 86. 6 ± 12.7) hanno incrementato significativamente i loro punteggi al follow-up ($p < 0.01$). La VAS media si è ridotta da un valore preoperatorio di 6.3 ± 2.5 a 1.6 ± 2.7 a 4 anni di follow-up. Nessuna variazione significativa alla scala Tegner. Due dei nove pazienti hanno ripresentato la sintomatologia algica dopo 18 mesi dall'impianto ed un ulteriore collasso radiologico dei condili femorali, nonostante la procedura riparativa, e sono stati sottoposti ad impianto protesico
Discussione: Lo scaffold biomimetico osteocondrale utilizzato si è dimostrato essere una valida opzione nel trattamento chirurgico della SPONK in pazienti giovani e attivi
Conclusioni: L'uso di questa tecnica, originariamente sviluppata per il trattamento dell'OCD, ha dato risultati confortanti ad un follow-up a breve-medio termine anche nella terapia dell'osteonecrosi, e può permettere di ritardare o anche evitare, l'impianto protesico.

IL TRATTAMENTO DEI DIFETTI OSSEI CON LA METODICA REAMER IRRIGATOR ASPIRATOR. NOSTRA ESPERIENZA

G. C. Salvo*[1], S. Bonfiglio[1], D. Lo Vano[1], V. Burgio[2], R. Evola[1], G. Longo[1]

[1]Aziena Ospedaliera Emergenza "Cannizzaro" ~ Catania, [2]Scuola Specializzazione Università di Messina ~ Messina

Introduzione: Il trattamento dei difetti ossei post-traumatici rappresenta per l'ortopedico una scommessa entusiasmante, sebbene i risultati non siano sempre soddisfacenti. Nell'ultimo decennio il RIA (Reamer-Irrigator-Aspirator) è andato affermandosi come potenziale risorsa per le perdite di sostanza ossea, in virtù delle proprietà osteogeniche e osteoinduttive. Scopo del presente lavoro è quello di valutare a medio termine i risultati clinici e radiografici del trattamento dei difetti ossei dell'arto inferiore con metodica RIA.
Materiali e Metodi: Dal Gennaio 2011 al Dicembre 2015, 20 pazienti, 14 maschi e 6 femmine, sono stati trattati per difetto osseo post-traumatico con metodica RIA. L'èta media era 39 anni (range 23-55); in 15 pazienti il difetto era localizzato alla tibia, in 5 al femore. I pazienti sono stati sottoposti ad esame radiografico e TC per quantificare l'entità del difetto osseo: il gap osseo variava da 5,5 cm a 9 cm. Il trattamento chirurgico si basava inizialmente sulla resezione ossea associato a debridement dei tessuti limitrofi, osteosintesi con chiodo bloccato e posizionamento di spaziatore in cemento; Successivamente (2-3 mesi), dopo rimozione dello spaziatore, il difetto veniva colmato con il prodotto dell'alesaggio ottenuto con metodica RIA. In 5 casi è stato necessario associare un intervento di copertura plastica. I pazienti sono stati seguiti clinicamente e radiograficamente ad intervalli regolari.
Risultati: Il follow-up medio è stato di 18 mesi (range 8-24). L'integrazione del difetto è avvenuta in 16 pazienti in un tempo medio di 6,5 mesi (5-10), mentre in 4 pazienti si è osservato un progressivo riassorbimento dell'innesto.
Discussione: Il trattamento dei difetti ossei post-traumatici deve tenere in considerazione: la presenza di infezione, lo stato dei tessuti molli, l'età e le co-morbilità del paziente, le dimensioni del difetto. La metodica RIA rappresenta una valida alternativa all'osteogenesi distrazionale mediante fissazione esterna nel trattamento dei difetti ossei tra i 5 ed i 10 cm. I vantaggi dell'utilizzo del RIA sono: la ridotta invasività del sito di prelievo, la cospicua quantità di innesto ricavato, le elevate potenzialità biologiche (fattori di crescita e cellule multi potenti), gli elevati tassi di guarigione ed i costi relativamente contenuti. L'utilizzo dell'aspirazione durante l'alesaggio permette di ridurre le complicanze respiratorie (sindrome da distress respiratorio acuto - ARDS), mente l'irrigazione continua permette la diminuzione della necrosi termica.

Conclusioni: Il trattamento dei difetti ossei con metodica RIA si dimostra sicuro ed affidabile. Tale metodica rappresenta una valida sorgente di osso autologo da utilizzare come innesto nei difetti ossei post-traumatici. Inoltre, consente di evitare l'impiego di innesti ossei autologhi o eterologhi, eliminando cosi le complicanze derivanti dall'utilizzo di tali trattamenti.

EFFETTO DEI CAMPI MAGNETICI PULSATI NEL RECUPERO PRECOCE DOPO INTERVENTO DI PROTESI TOTALE DI GINOCCHIO: STUDIO RANDOMIZZATO CONTROLLATO

D. Tradati*[1], G. Vergottini[2], F. M. Uboldi[3], L. Gala[1], N. Marelli[1], M. Berruto[1], B. M. Marelli[1]

[1]Istituto Ortopedico G. Pini ~ Milano, [2]Ospedale A. Manzoni ~ Lecco, [3]AOU Sassari - Clinica Ortopedica ~ Sassari

Introduzione: I risultati delle indagini precliniche dello studio CRES (Cartilage Repair & Electromagnetic stimulation) hanno dimostrato che lo stimolo biofisico indotto dai campi magnetici pulsati (CMP) può migliorare il controllo del microambiente articolare, rappresentando un'importante possibilità terapeutica nel dolore cronico.
L'obiettivo del nostro lavoro è stato quello di valutare se l'utilizzo dei CMP in pazienti sottoposti ad artroprotesi di ginocchio possa ridurre il dolore modulando la fase infiammatoria e accorciare i tempi di recupero funzionale.
Materiali e Metodi: Sono stati reclutati 33 pazienti che hanno eseguito un intervento di artroprotesi totale di ginocchio; in modo randomizzato 16 pazienti sono stati assegnati al gruppo controllo e 17 al gruppo attivo. Il protocollo ha previsto l'utilizzo dei CMP per 4ore/die per 60 giorni. Tutti i pazienti sono stati sottoposti a visita clinica e valutazioni sul dolore, funzionalità, gonfiore e qualità della vita sia in fase pre-operatoria sia a 1,2 e 6 mesi dall'intervento chirurgico. Al baseline non sono state riscontrate differenze statisticamente significative fra i gruppi in studio.
Risultati: La valutazione del Knee Score durante il follow-up non ha evidenziato differenze significative fra i due gruppi (p=0.47), con un miglioramento medio in entrambi del 116% a 6 mesi (da 29.3±10.3 a 63±17.1 punti). Anche i dati sul gonfiore articolare e sulla qualità della vita non hanno evidenziato differenze sostanziali tra i 2 gruppi: sweeling index p=0. 26 a 2 mesi, questionario SF-36 p=0.11 a 6 mesi con miglioramento medio da 35±10 a 57±11 punti. I valori di Functional Score sono invece significativamente superiori nel gruppo attivo rispetto al controllo già a 2 mesi dell'intervento 53. 6±10.1 vs 45. 9±12. 5 (p<0.05), e permangono a 6 mesi 79±5.2 vs 66. 9±10. 3 (p<0.001). Si osserva inoltre una riduzione del dolore (scala VAS) nel gruppo attivo rispetto al controllo, già da 1 mese dall'intervento 5. 3±1. 3 vs 7. 0± 1 (p<0.0005) che si mantiene a 2 e 6 mesi 1. 5± 0.8 vs 3.2± 0. 9 (p<0.0001).
Discussione: Nel nostro studio prospettico su pazienti con protesi di ginocchio trattati con stimolazione biofisica si osserva una netta e significativa riduzione del dolore dopo l'intervento, che permane fino al termine dello studio (6 mesi). Si osserva inoltre un significativo miglioramento funzionale dell'articolazioen a partire a 2 mesi dopo l'intervento, che si mantiene anch'esso a 6 mesi.
Conclusioni: L'uso dei CMP può essere di aiuto nel recupero precoce post-operatorio.

LESIONI OSTEOCONDRALI ROTULEE: TRATTAMENTO CHIRURGICO CON IMPIANTO DI SCAFFOLD BIOMIMETICO. STUDIO PROSPETTICO A 2 ANNI DI FOLLOW-UP

M. Lo Presti*, G. Filardo, F. Perdisa, L. Andriolo, S. Cialdella, G. G. Costa, E. Kon, M. Marcacci

Istituto Ortopedico Rizzoli ~ Bologna

Introduzione: Lo scopo di questo studio prospettico è quello di analizzare il risultato clinico dopo l'impianto di uno scaffold biomimetico osteocondrale in lesioni condrali o osteocondrali rotulee, sito difficile da trattare con le comuni procedure di riparazione / rigenerazione della cartilagine.
Materiali e Metodi: Sono stati trattati 35 pazienti con l'impianto di un nuovo scaffold osteocondrale costituito da gradienti differenti di collagene e idrossiapatite (Maioregen) attraverso un approccio mini-artrotomico. Tutti i soggetti arruolati sono stati valutati a 6, 12 e 24 mesi di follow-up, utilizzando scheda IKDC e Tegner score. Sono stati inclusi 19 maschi e 16 femmine. L'età media era 30,0 (16-52) anni, BMI medio 23.4 ± 3. La dimensione media del difetto osteocondrale era di 2,1 ± 1 cm^2. In 23 casi la lesione era di tipo degenerativo, traumatico in 9 casi e in 3 pazienti osteocondrite dissecante. Per 14 pazienti è stato necessario eseguire procedure chirurgiche combinate per affrontare patologie concomitanti.
Risultati: Tutti i pazienti hanno avuto un miglioramento statisticamente significativo ai diversi follow up. IKDC score è aumentato da 39,4 ± 15,2 prechirurgico a 62,2 ± 18,2 al primo follow-up e a 68,3 ± 16,9 a 24 mesi (p <0.05). Tegner score è aumentato da 1.8 ± 1 pre-chirugico a 3 ± 1 a due anni di follow-up (p <0.05). I pazienti sottoposti a procedure chirurgiche associate hanno avuto un recupero più lento (P <0.005 a 12 mesi) con risultato clinico inferiore.
Discussione: L'uso degli scaffolds biomimetici è stato descritto ampiamente in letteratura, con risultati incoraggianti. Nel nostro studio, un significativo trend positivo a 1 e 2 anni di follow-up dei risultati clinici e funzionali lascia ben sperare sull'utilizzo di questa tecnica biologica quale alternativa ad interventi chirurgici più aggressivi, quali l'artroprotesi di ginocchio, in soggetti giovani e sportivi.
Conclusioni: L'uso di questo scaffold biomimetico per trattare lesioni osteocondrali e condrali della rotula permette di ottenere un recupero funzionale soddisfacente e un buon esito clinico ad un follow-up breve termine, anche se risultati ottenuti sulla rotula sono inferiori se comparati a quelli ottenuti nelle lesioni osteocondrali in altri compartimenti del ginocchio.

FILM SOTTILI DI IDROSSIAPATITE PER IMPIANTI ORTOPEDICI REALIZZATI MEDIANTE PULSED ELECTRON DEPOSITION

A. Russo[1], A. Ortolani*[1], M. Boi[1], A. Gambardella[1], F. Liscio[2], S. Kaciulis[3], M. Barbalinardo[3], F. Valle[3], M. Marcacci[1]

[1]Laboratorio di NanoBiotecnologie (NaBi) - Istituto Ortopedico Rizzoli ~ Bologna, [2]Istituto per la Microelettronica e i Microsistemi - CNR ~ Bologna, [3]Istituto per lo studio dei Materiali Nanostrutturati - CNR ~ Roma

Introduzione: Quando un impianto metallico viene posizionato nell'osso, una superficie non fisiologica viene introdotta creando un mismatch tra le proprietà dei tessuti e dell'impianto. Comunemente per rendere la superficie metallica più simile al tessuto osseo circostante, viene creato uno strato intermedio di calcio fosfato (CaP) sotto forma di idrossiapatite (HA). Tali ricoprimenti vengono preparati nella maggior parte dei casi mediante Plasma Spraying (PS), mediante la quale si determina uno strato di alto spessore (50-200 m) che però possono andare incontro a fatica sotto carico, delaminazioni e rotture del rivestimento. Inoltre hanno una struttura non omogenea (amorfa e cristallina). Attualmente si sta cercando di ottenere ricoprimenti di CaP sottili nell'ordine di alcune centinaio di nanometri, con migliorata adesione e resistenza alla frattura e diminuzione di stress residui.
Materiali e Metodi: In questo studio è stata investigata la possibilità di depositare mediante Pulsed Electron Deposition (PED) ricoprimenti sottili, resistenti e ben aderenti di CaP su un substrato in titanio. Le proprietà microstrutturali, chimiche e morfologiche sono state investigate. La biocompatibilità in vitro è stata valutata mediante test di adesione e proliferazione con osteoblasti di ratto.
Risultati: I ricoprimenti di CaP erano amorfi ed esibivano una superficie densa ed uniforme, le cui proprietà meccaniche sono risultate simili ai ricoprimenti realizzati mediante PS, ma con spessore significativamente inferiore (poche centinaia di nm contro decine di micrometri). Dopo trattamento termico a 600°C per 1 ora in aria, il ricoprimento passava da una fase amorfa a cristallina. I test meccanici e di adesione al substrato hanno mostrato un forte miglioramento rispetto ai ricoprimenti nontrattati, con elevati valori di durezza, deformazione elastica allo stress e resistenza alla deformazione plastica. Infine i test in vitro hanno rivelato buona biocompatibilità per entrambi i ricoprimenti.
Discussione: La PED ha dimostrato di poter ottenere ricoprimenti in fase cristallina di HA dopo trattamento di termico. I test meccanici hanno rivelato come questi ricoprimenti siano in grado di resistere agli stress e di rimanere aderenti al substrato e di promuovere l'adesione e la proliferazione cellulare in vitro.
Conclusioni: I risultati ottenuti suggeriscono la possibilità di poter utilizzare questi ricoprimenti di CaP realizzati mediante PED come alternativa ai ricoprimenti bioattivi convenzionali nell'ambito della chirurgia ortopedica e dentale.

IL RECUPERO EMATICO POST-OPERATORIO NELLE FRATTURE MEDIALI DEL FEMORE: UNA REALTÀ CONSOLIDATA

A. Crescibene*[1], F. Martire[1], A. Cundari[1], G. Gentile[1], G. Vena[1], A. Rende[2], M. Candela[1]

[1]U. O. C. Ortopedia e Traumatologia, Ospedale S. Francesco di Paola, ASP Cosenza, Paola (CS) ~ Paola - cosenza, [2]U. O. C. Medicina Trasfusionale, Ospedale S. Francesco di Paola, ASP Cosenza, Paola (CS); ~ Paola - cosenza

Introduzione: Nell'ambito della chirurgia ortopedica è necessario condividere dei protocolli per la gestione e l'utilizzo delle terapie trasfusionali.
La corretta prescrizione è ormai un concetto standardizzato, onde ottenere il miglior risultato clinico nell'assoluto rispetto degli standard di sicurezza.
Le trasfusioni di sangue omologo sono abbastanza frequenti e costose ma non scevre da potenziali rischi di natura generale ed infettiva.
L'uso del sistema di re-infusione postoperatorio è altamente efficace nella riduzione della domanda di trasfusioni di sangue omologo con un risparmio economico importante nella gestione sanitaria del paziente.
Materiali e Metodi: È stato condotto uno studio retrospettivo su 188 pazienti, 25 maschi e 162 donne, con età media pari a 78,3 anni, con diagnosi di frattura sottocapitata del femore, 98 a destra e 90 a sinistra; sono stati sottoposti ad intervento di endoprotesi biarticolare in 150 casi e artroprotesi di anca nei restanti 38 casi.
55 pazienti sono stati esclusi per valori emoglobinici inferiori a 12 g/dl nelle donne e 14 g/dl nei maschi, mentre una paziente è stata esclusa per alterazioni ematologiche post-operatorie farmaco indotte.
Il campione monitorato, costituito da 132 pazienti, è stato sottoposto a re-infusione di una sacca di sangue autologo (valore medio 259,1 ml); solo 11 hanno ricevuto inoltre una ulteriore sacca di sangue omologo per valori emoglobinici inferiori a 8 g/dL.
Risultati: Abbiamo registrato i valori emoglobinici medi al momento del ricovero (13,1 g/dl), in fase pre e post-operatoria 11,5 e 11,5 g/dl), nella prima e seconda giornata (10,7 e 10,2 g/dl) ed al momento della dimissione (10,4 g/dl). Non abbiamo registrato alcuna reazione avversa.
Inoltre abbiamo effettuato i controlli microbiologici su un prelievo di 4 ml dalla sacca di raccolta, con esito negativo.
Discussione: L'analisi dei dati dimostra che tale una procedura permette di ridurre le trasfusioni di sacche di sangue omologo e di migliorare il decorso post-operatorio.
Conclusioni: I nostri risultati evidenziano l'efficacia di questa procedura ed esaltano le caratteristiche di semplicità, basso costo e facile riproducibilità.

Approfondimenti SPALLA E GOMITO

Domenica 30 Ottobre 2016 dalle 14:30 alle 15:30

RUOLO DEL NON USO E DEL SOVRACCARICO FUNZIONALE NELL'EZIOLOGIA DELLA DEGENERAZIONE DEI TENDINI DELLA CUFFIA DEI ROTATORI DELLA SPALLA. STUDIO RM SU PAZIENTI CON AMPUTAZIONE MONOLATERALE ANTICA DI ARTO SUPERIORE

S. Gumina*, V. Candela, D. Passaretti, L. Mariani, T. Venditto

Sapienza, Università di Roma ~ Roma

Introduzione: L'eziologia della rottura della cuffia dei rotatori (RCR) è ancora motive di discussione. Con l'obiettivo di verificare l'ipotesi che l'overuse svolga un ruolo significativo nella genesi della RCR, abbiamo valutato tramite RM entrambe le spalle di pazienti con amputazione monolaterale antica di arto superiore, aspettandoci di riscontrare una percentuale maggiore di rotture nella cuffia del lato sano perchè inevitabilmente più coinvolto nell'attività quotidiana.
Materiali e Metodi: 25 pazienti (19M-6F; età media:57. 32±14. 05) con una amputazione antica (>20 anni) monolaterale di braccio sono stati sottoposti ad una RM di entrambe le spalle. Lo stato dei tendini della cuffia dei rotatori e il trofismo muscolare del sovraspinoso sono stati valutati attraverso le classificazioni di Sugaya e Goutallier, rispettivamente. Inoltre è stata misurata la distanza acromio-omerale di entrambe le spalle. I tests di Mann-Whitney e del chi-quadro sono stati utilizzati per analizzare la prevalenza delle categorie di Sugaya e Goutallier in ogni lato. Il test della regression lineare è stato calcolato per identificare il rischio di rottura di cuffia usando le categorie di Sugaya come variabili dipendenti e l'età e il sesso come variabili indipendenti.
Risultati: Riguardo allo stato dei tendini della cuffia, nessuna differenza significativa è stata riscontrata tra la ripartizione delle categorie di Sugaya nei due lati; è stata riscontrata invece una prevalenza significativa del tipo II nel lato amputato ($\chi2=12.5$, $p=0.02$) e del tipo I nel lato sano ($\chi2=25.5$, $p<0.001$). I tendini della cuffia erano sani nel 28% e nel 52% del lato amputate e sano, rispettivamente. Il valore medio della distanza acromio-omerale nel lato amputato ed in quello sano è stato rispettivamente di 0. 81cm (SD:0.11) e 0.87cm (SD:0.13), ($p=0.02$). È stata riscontrata una prevalenza significativa di Goutallier II nel lato sano ($\chi2=22.8$, $p<0.001$). Goutallier III e IV sono stati misurati nel 40% e nel 12% del lato amputato e sano, rispettivamente.
Discussione: Oggigiorno, il ruolo dei fattori estrinseci nella patogenesi della rottura di cuffia è nettamente ridimensionato, rendendo sempre più forte l'ipotesi che la degenerazione tendinea, principale conseguenza dell'invecchiamento e dei disordini del microcircolo periferico, sia la causa principale.
Conclusioni: I nostril dati indicano che la degenerazione tendinea e la conseguente rottura della cuffia dei rotatori è solo in minima parte imputabile all'overuse. Infatti, questi cambiamenti patologici sono stati più frequentemente riscontrati nelle spalle del lato amputate che è inevitabilmente meno coinvolti nell'attività quotidiana. Quindi, in questi pazienti, degenerazione e rottura della cuffia dei rotatori è maggiormente dovuta a fattori intrinseci.

RISULTATI DEL TRATTAMENTO CHIRURGICO DELL'INSTABILITÀ POSTEROMEDIALE ACUTA DEL GOMITO

G. Giannicola, P. Calella*, M. Scacchi, P. Sessa

"Sapienza" Università di Roma ~ Roma

Introduzione: L'instabilità postero-mediale acuta (IPM) è un raro pattern d'instabilità complessa del gomito. Pochi studi hanno analizzato i risultati del trattamento chirurgico dell'IPM e allo stato attuale non sono disponibili linee guida a riguardo. Questo studio analizza prospetticamente i risultati del trattamento chirurgico di 18 pazienti affetti da IPM di età media di 45 anni.
Materiali e Metodi: In tutti i pazienti sono state eseguite radiografie standard, esame TC e valutazione intraoperatoria della stabilità. Tutte le fratture della coronoide sono state classificate secondo O'Driscoll. La coronoide è stata sintetizzata con placca anatomica in 4 pazienti, con uno o più fili filettati (FFS) in 11 e con ancora in 3. È stato riparato con ancora il LCL in 16 casi e il LCM in 8. In seconda giornata post-operatoria è stato applicato un tutore articolato ed iniziata la riabilitazione. La valutazione funzionale al follow-up è stata effettuata utilizzando il MEPS, il Q-DASH ed m-ASES. Le radiografie sono state eseguite nell'immediato post-operatorio, dopo due settimane, a 45 giorni, a tre, sei, nove e 12 mesi. Successivamente annualmente.
Risultati: Il follow-up medio è stato di 26 mesi. Il MEPS medio è stato di 97 punti con risultato eccellente e buono in 16 e 2 casi, rispettivamente; il Q-DASH e l'm-ASES medio sono stati rispettivamente di 2 e 94 punti. L'estensione, la flessione, la pronazione e la supinazione medie post-operatorie sono state di 8°, 141°, 85° e 85°, rispettivamente. Le complicanze osservate sono state: 1 instabilità moderata, 1 instabilità marcata e 1 mobilizzazione dei FFS. I controlli radiografici post-operatori hanno evidenziato 6 casi di artrosi di grado I e 2 casi di grado II, in accordo con Broberg e Morrey.
Discussione: L'IPM del gomito rappresenta un raro pattern d'instabilità complessa spesso misconosciuto. Il riconoscimento e trattamento di tutte le lesioni ossee, capsulolegamentose e tendinee consente di ottenere un'elevata percentuale di risultati soddisfacenti. L'osteosintesi della coronoide con FFS è adeguata in casi senza eccessiva frammentazione; in questi ultimi, la placca con funzione di neutralizzazione e sostegno sembra la tecnica più indicata. Dopo l'osteosintesi, la riparazione legamentosa e tendinea permettono di ottenere un'adeguata stabilità

post-operatoria consentendo una precoce rieducazione funzionale.
Conclusioni: Il trattamento chirurgico della IPM permette di ottenere risultati soddisfacenti nella maggioranza dei pazienti con un basso numero di complicanze.

SPESSORE DEL RIVESTIMENTO CARTILAGINEO E SUO EFFETTO SULLA FORMA E DIMENSIONI DELL'OMERO DISTALE: STUDIO RMN IN PAZIENTI SANI

G. Giannicola, P. Spinello*, M. Scacchi, G. Bullitta

"Sapienza" Università di Roma ~ Roma

Introduzione: Pochissimi studi hanno analizzato lo spessore della cartilagine dell'omero distale e come questa modifichi la forma e dimensioni della superficie articolare. Per questo motivo è stato analizzato lo spessore cartilagineo e come questo si correli con le dimensioni ossee dell'omero distale.
Materiali e Metodi: Sono stati analizzati 78 gomiti sani (39 pazienti, 19 femmine e 20 maschi) con un'età media di 28 anni (range, 21-32). Sono state eseguite RMN ad alta definizione bilateralmente. Lo spessore cartilagineo è stato misurato su scansioni sul piano assiale e coronale. Le misurazioni sono state eseguite in 19 punti: 13 sulla troclea e 6 sul capitulum humeri. Sono stati determinati i diametri ossei della cresta mediale e laterale della troclea, del solco trocleare e del capitulum humeri sul piano sagittale; sono state inoltre misurate la larghezza della superficie articolare e l'altezza del paziente, quale misura indiretta della lunghezza totale dell'omero. Sono stati utilizzati la correlazione di Pearson ed il t-test di Student per l'analisi statistica.
Risultati: Lo spessore medio della cartilagine è stato di 0.867 mm, ed ha mostrato variazioni significative nei punti esaminati (range, 0.45-1.76 mm), indipendenti dal sesso e dal lato. Lo spessore medio della cartilagine delle estremità mediale e laterale della superficie articolare è stato di 0.758 mm (range, 0.45-1.2mm), mentre quello del solco intertrocleocapitellare, solco trocleare, cresta laterale della troclea e centro del capitulum humeri, è stato di 0.924 mm (range, 0.53-1.76), con una differenza significativa ($p<0.05$). Il diametro osseo delle creste mediale e laterale, del solco trocleare e del capitulum humeri è stato di 25.1, 20.7, 16.8, 20.2 mm. , rispettivamente. La larghezza media della superficie articolare è stata di 42.8 mm (range, 36.5-50.2 mm). Nessuna correlazione significativa è stata trovata tra lo spessore della cartilagine e le dimensioni ossee.
Discussione: Lo spessore della cartilagine articolare dell'omero distale non è uniforme e modifica la morfologia e morfometria della superficie articolare. Queste osservazioni anatomiche hanno particolare rilevanza per la progettazione degli impianti protesici anatomici omerali e spiegano le rilevanti alterazioni di carico osservate in recenti studi biomeccanici che hanno testato le endoprotesi omerali "custom-made" realizzate con esame TC.
Conclusioni: Il rivestimento cartilagineo dell'omero distale presenta uno spessore variabile e non è correlato con le dimensioni ossee sottostanti.

LA RIPARAZIONE FUNZIONALE ARTROSCOPICA DELLA CUFFIA DEI ROTATORI – RISULTATI A LUNGO TERMINE

R. Castricini[1], D. A. Riccelli*[2], M. De Gori[2], M. De Benedetto[1], N. Orlando[1], O. Galasso[2], G. Gasparini[2]

[1]Casa di Cura Privata "Villa Verde" - Fermo ~ Fermo, [2]Unità Operativa di Ortopedia e Traumatologia del Policlinico Universitario "Mater Domini" di Catanzaro ~ Catanzaro

Introduzione: La riparazione funzionale artroscopica della cuffia dei rotatori è indicata quando una riparazione completa è impossibile.
Materiali e Metodi: Sono stati valutati 95 pazienti con lesione irreparabile della cuffia dei rotatori a 7 anni di distanza dall'intervento di riparazione funzionale. L'indicazione è stata posta nei casi di lesione irreparabile del sovraspinoso associata ad una lesione riparabile del sottospinoso e ad un sottoscapolare integro o riparabile. La scala di Constant e Murley (CMS) è stata utilizzata per la valutazione pre e postoperatoria. Al follow-up sono stati utilizzati inoltre il Simple Shoulder Test (SST), il questionario di salute SF-36 e il Single Assessment Numeric Evaluation (SANE). In 65 pazienti è stato effettuato un confronto tra l'arto operato e quello sano controlaterale in relazione all'articolarità (ROM), al punteggio CMS e alla forza. I valori dell'SF-36 sono stati rapportati a quelli normalizzati per età e sesso.
Risultati: È stato riscontrato un incremento significativo del CMS da 40(10-61) a 79(32-93) ($p<0.001$). È stato ottenuto un valore mediano di SST di 9(1-12). Sebbene l'arto operato mostrasse al follow-up valori significativamente inferiori rispetto al controlaterale in termini di articolarità in abduzione (ABD) e rotazione interna (IR), di forza in ABD e di CMS, le mediane relative alle componenti fisica e mentale dell'SF-36 hanno raggiunto rispettivamente il 98% e il 100% dei valori normalizzati per età e sesso, con il 92% dei pazienti soddisfatti. Nessuna differenza significativa è stata osservata nei risultati tra diversi tipi di lesione. I maschi hanno riportato maggiore forza in ABD, rotazione esterna (ER) e IR rispetto alle femmine (tutte $p<.001$). I giovani hanno ottenuto maggiore articolarità in ABD ($p=.019$) e in ER ($p<.03$), con forze in ABD ($p=.002$) e ER ($p=.006$) superiori.
Discussione: Pochi risultati a medio termine sono presenti in letteratura e poche informazioni esistono sull'analisi dei predittori di risultato dopo riparazione funzionale. A differenza di trattamenti chirurgici puramente sintomatici, la riparazione funzionale rappresenta una scelta efficace per ripristinare, almeno in parte, la funzionalità della spalla.
Conclusioni: La riparazione funzionale assicura risultati di successo e affidabili 7 anni dopo l'intervento, a prescindere dai diversi tipi di lesione, con articolarità e forza migliori in pazienti giovani e di sesso maschile.

RUOLO DEL "CRITICAL SHOULDER ANGLE" NELLO SVILUPPO DI PATOLOGIE DEGENERATIVE DELLA SPALLA

A. Giani*[3], E. Bellato[1], R. Rossi[1], F. Castoldi[2], D. Blonna[1]

[1]Ospedale Mauriziano-Umberto I, Dipartimento di Ortopedia e Traumatologia, Università degli studi di Torino ~ Torino, [2]Città della salute e della Scienza, Presidio ospedaliero CTO-Maria Adelaide, Dipartimento di Ortopedia e Traumatologia, Università degli studi di Torino ~ Torino, [3]Ospedale Regionale di Locarno La Carità, Dipartimento di Chirurgia e Traumatologia, Ente Ospedaliero Cantonale ~ Locarno

Introduzione: Il Critical Shoulder Angle (CSA) è stato proposto come un parametro radiografico affidabile che combina inclinazione della glena ed estensione laterale dell'acromion. Obiettivo del nostro studio è di valutare l'associazione tra CSA e sia lesioni della cuffia dei rotatori sia artrosi concentrica di spalla e di testare l'ipotesi che valori estremi di CSA si associano a lesioni tendinee più gravi e artrosi più severa.

Materiali e Metodi: Nello studio sono stati inclusi 40 pazienti con artrosi concentrica, 40 con una lesione isolata del tendine sovraspinato, 40 con una lesione coinvolgente almeno i tendini sovraspinato ed infraspinato e 80 senza disturbi alla spalla in anamnesi (gruppo di controllo). Sono stati raccolti dati quali CSA, età, sesso, arto dominante, fumo, ipertensione, Body Mass Index e tipo di attività lavorativa.

Risultati: La concordanza inter-osservatore della misurazione del CSA si è associata a un errore sistematico di 0°. Il valore medio di CSA è risultato 34° ± 3° (gruppo di controllo), 36° ± 3° (lesione isolata del tendine sovraspinato), 40° ± 3.5° (lesione di sovraspinato ed infraspinato) e 28° ± 2° (artrosi concentrica). Pazienti con ampia lesione della cuffia dei rotatori hanno presentato un CSA significativamente maggiore rispetto a quelli con lesione isolata del tendine sovraspinato (p=0.03). Il CSA è risultato il fattore di rischio maggiore per lesione di cuffia dei rotatori (ODDS 1.7, IC 1.4-2.0). Il coefficiente di correlazione di Spearman tra CSA e grado di severità di artrosi eccentrica è stato 0.4 (p=0.01). I due fattori di rischio significativamente associati ad artrosi concentrica sono risultati il CSA (ODDS 0.5, IC 0.4-0.6) e l'età (ODDS 1.1, IC 1.0-1.2).

Discussione: Il valore di CSA nel gruppo di controllo rinforza la teoria che un CSA di 33°-34° possa proteggere la spalla da patologie atrumatiche degenerative. Valori maggiori sembrano associarsi a un rischio più alto di lesioni sintomatiche e ampie della cuffia dei rotatori e correlano con il grado di artrosi eccentrica. Valori minori invece sembrano aumentare il rischio e il grado di artrosi concentrica. Queste associazioni sono risultate significative nonostante l'esclusione di variabili potenzialmente confondenti.

Conclusioni: Questo studio supporta l'associazione tra entità del CSA e patologie degenerative della spalla. Il CSA è risultato il parametro più "critico" tra quelli presi in considerazione.

RISULTATI DEL TRATTAMENTO CHIRURGICO DELL'INSTABILITÀ CRONICA COMPLESSA PERSISTENTE DEL GOMITO: ANALISI DI 23 CASI E REVISIONE DELLA LETTERATURA

G. Giannicola, P. Sessa*, P. Calella, G. Cinotti

"Sapienza" Università di Roma ~ Roma

Introduzione: L'instabilità complessa cronica persistente (ICCP) del gomito è una rara e grave condizione patologica il cui trattamento è controverso. Questo studio riporta i risultati della nostra casistica (23 casi) e quelli della letteratura.

Materiali e Metodi: I 23 pazienti presentavano esiti di 1 "humeral shear-fracture" e lussazione, 1 frattura paletta omerale, 1 frattura capitello radiale e lussazione, 13 terribili triadi e 7 "Monteggia-like lesions". Il trattamento degli esiti è stato eseguito dopo 63 settimane in media dal trauma. Tutti i pazienti, tranne due, sono stati sottoposti a più procedure chirurgiche combinate (21 debridement, 14 trasposizioni nervo ulnare, 7 artroprotesi totali, 6 ricostruzione coronoide, 6 neurolisi ulnare in situ, 8 protesi di capitello radiale, 8 ritensionamenti LCL, 4 ritensionamenti LCL e LCM, 3 bonifiche di pseudoartosi ulna, 2 resezioni di capitello radiale, 2 fissatori esterni dinamici, 1 osteotomia ulna, 1 artroplastica omero-radiale con interposizione anconeo, 1 osteotomia capitulum humeri e troclea, 2 non trattamento per cattiva compliance). Sono stati utilizzati il MEPS, Q-DASH, m-ASES e il paired T-test per l'analisi dei risultati.

Risultati: Il follow-up medio è stato di 29,4 mesi. Flessione, estensione, pronazione e supinazione media post operatoria è stata di 138°,14°,80° e 82°, rispettivamente. I valori post-operatori del MEPS, Q-DASH e m-ASES sono stati, rispettivamente, di 88, 15 e 80; è stata osservata una differenza significativa (p<0.05) con i valori pre-operatori. Sono stati osservati reinterventi nel 23% dei casi (2 rigidità e sinostosi r-u, 2 recidiva instabilità, 1 cedimento osteosintesi). La revisione della letteratura ha evidenziato un MEPS (4studi), DASH (2studi) ed m-ASES (1studio) medio post-operatorio di 83,19 e 71 con una flessione, estensione, pronazione e supinazione (15studi) media post operatoria di 126°,24°,71° e 60°, rispettivamente.

Discussione: L'ICCP è una condizione patologica di difficile trattamento. Lo stato delle superfici articolari, la presenza di pseudoartrosi, deformità intra ed extra-articolari, rigidità, il tipo di lesioni legamentose e lo stato neurologico, oltre che età, richieste funzionali e compliance, rappresentano i fattori che più condizionano la scelta terapeutica ed il risultato.

Conclusioni: Il trattamento della ICCP è complesso, deve essere estremamente personalizzato, richiede spesso più procedure chirurgiche e presenta una cattiva prognosi in una percentuale significativa di casi.

Approfondimenti RICERCA DI BASE

Domenica 30 Ottobre 2016 dalle 14:30 alle 15:30

ACIDO TRANEXAMICO: È POSSIBILE L'USO INTRARTICOLARE NELLA PREVENZIONE DELL'EMARTROSI?

A. Marmotti*[1], F. Dettoni[1], F. Rosso[1], M. Bruzzone[1], D. Bonasia[1], G. Peretti[2], S. Mattia[1], F. Castoldi[3], R. Rossi[1]

[1]Ospedale Mauriziano ~ Torino, [2]Ospedale Galeazzi ~ Milano, [3] Ospedale CTO ~ Torino

Introduzione: L'acido tranexamico (TA) sta acquisendo sempre più popolarità negli ultimi anni nella prevenzione del sanguinamento in chirurgia ortopedica.
L'uso intrarticolare, in letteratura, è ancora in fase di analisi.
In questo studio in vitro, frammenti di cartilagine ottenuti durante la ricostruzione del legamento crociato anteriore sono stati coltivati con esposizione a TA.
La null hypothesis era l'assenza di effetti tossici di TA sui condrociti migrati dai frammenti di cartilagine.
La conferma della null hypothesis permetterebbe di ipotizzare un uso clinico del TA per ridurre emartro postoperatorio dopo chirurgia ricostruttiva articolare (ad esempio di ginocchio e caviglia).
Materiali e Metodi: Frammenti di cartilaginee ottenuti da 10 pazienti sono stati distribuiti su piastra, stabilizzati da colla di fibrina (Tisseel) e coltivati per 6 settimane in medium condrogenico
L'esposizione al TA è stat condotta con il seguente schema
2 sett: medium condrogenico
2 sett: medium condrogenico + TA (7mg/ml)
2 sett: medium condrogenico
I controlli erano costituiti da frammenti di cartilagine coltivati per 6 sett in assenza di TA
LA migrazione e la crescita dei condrociti a partenza dai frammenti di cartilagine è stata valutata mediante anali istologica tradizionale mediante microscopia ottica e immunofluorescenza per ricerca dei markers condrocitari.
E stata anche condotta l'analisi dei FGAG rapportata per coltura al contenuto di DNA (colorimetric assay of quantification per is-GAG, spectrophotometric assay fluorescence per il DNA).
Risultati: L'esposizione a TA (7mg/ml) non ha influenzato negativamente la migrazione dei condrociti dai frammenti: il numero delle cellule migrate a 6 sett non presentava differenza statisticamente significativa tra il gruppo di studio e I controlli (p value<0,05).
L'analisi in immunofluorescenza non ha mostrato differenze significative nei livelli di espressione di markers condrogenici quali SOX9 e collagen type II (p value<0,05), e markers proliferative quali beta-catenin e PCNA (p value<0,05).
Il rapporto s-GAG/DNA non ha presentato differenze significative dopo 6 settimane nelle colture con e senza esposizione a TA (p value<0,05).
Discussione: Confermando la null hypothesis, lo studio mostra come il TA non ostacoli l'abilità e il meccanismo biologico con cui i condrociti migrano dai frammenti di cartilagine e proliferano in coltura. Tale assenza di tossicità suggerisce la possibilità di compatibilità dell'uso del TA anche nei confronti dell'ambiente intrarticolare.
Conclusioni: La rilevanza clinica dello studio è elevata perché lo studio rappresenta un traguardo importante nell'ottica di validare l'uso clinico intrarticolare del TA come misura profilattica nei confronti dell'emartro durante chirurgia ricostruttiva articolare ad alto rischio di versamento ematico articolare quali la ricostruzione legamentosa e cartilaginea.

RIPARAZIONE CONDRALE CON FRAMMENTI DI CARTILAGINE E AMBIENTE IPOSSICO INTRARTICOLARE: STUDIO IN VITRO

A. Marmotti*[1], G. Peretti[2], S. Mattia[1], D. Bonasia[1], M. Bruzzone[1], F. Dettoni[1], F. Castoldi[3], D. Blonna[1], R. Rossi[1]

[1]Ospedale Mauriziano ~ Torino, [2]Ospedale Galeazzi ~ Milano, [3] Ospedale CTO ~ Torino

Introduzione: I frammenti di cartilagine sono una sorgente cellulare promettente per la riparazione cartilaginea one stage. Tuttavia il microambiente intrarticolare è ipossico e in letteratura ci sono scarse evidenze riguardo al comportamento dei frammenti di cartilagine in ambiente ipossico.
Lo scopo dello studio è di valutare se l'ipossia possa influenzare la migrazione di condrociti dai frammenti verso lo scaffold (a. ialuronico/ fibrina) e il comportamento delle cellule in migrazione rispetto a quello che si può osservare in ambiente normossico.
Tale studio ha rilevanza clinica nella prospettiva di una applicazione di tale tecnica one-stage a livello clinico.
Materiali e Metodi: Costrutti con frammenti di cartilagine da 20 donatori umani sono stati preparati distribuendo i frammenti in HYAFF-11 e stabilizzandoli con colla di fibrina commerciale (Tisseel). Tali costrutti sono stati coltivati in ambiente normossico e ipossico (10% O2) con mezzo di coltura standard (DMEM-high-glucose (4500mg/l)with 10% fetal-bovine-serum).
Dopo 1 mese I costrutti sono stati sezionati e colorati con ematoss. /eosina e Safranin-O ed è stato eseguito il conteggio cellulare; mediante immunofluorescenza è stata valutata l'espressione di markers condroditari (SOX9,collagen-II,collagen-I), ipossici (HIFs) e proliferativi (beta-catenin, PCNA).
Risultati: Le cellule migrate hanno mostrato fenotipo affusolato vicino ai frammenti e più tondeggiante all'interno della matrice dello scaffold.
È stata osservata una lieve diminuzione della migrazione e della proliferazione condrocitaria in ambiente ipossico, non statisticamente significativa. Al contrario, è stata osservata espressione

di SOX9, beta-catenin, HIFs, collagen-II ($p<0.05$) nei condrociti migrate all'interno delle colture ipossiche
Discussione: La condizione ipossica sembra promuovere il fenotipo condrocitario nelle cellule migrate dai frammenti di cartilagine verso lo scaffold di HA/fibrina. L'ipossia, inoltre, non ostacola l'abilità di migrazione dei condriciti né i meccanismi biologici utilizzati dai condrociti per realizzare la migrazione cellulare e la colonizzazione dello scaffold circostante.
Conclusioni: Tale studio è clinicamente rilevante nell'ottica di validare la tecnica di riparazione one-stage mediante frammenti di cartilagine veicolati in scaffold composito

CELLULE DA CORDONE OMBELICALE E CAMPI MAGNETICI PULSANTI: UN POSSIBILE ORIZZONTE PER L'INGEGNERIA TISSUTALE DEI TENDINI?

A. Marmotti*[1], G. Peretti[2], S. Mattia[1], D. Bonasia[1], D. Blonna[1], M. Bruzzone[1], F. Dettoni[1], R. Rossi[1], F. Castoldi[3]

[1]Ospedale Mauriziano ~ Torino, [2]Ospedale Galeazzi ~ Milano, [3] Ospedale CTO ~ Torino

Introduzione: La riparazione tendinea è una procedura complessa. Le MSC da cordone ombelicale (UC) possono rappresentare un candidato possibile per migliorare la riparazione della cuffia dei rotatori.
Lo scopo dello studio è valutare l'effetto in vitro di PEMF a bassa frequenza sul differenziamento tendineo di MSC isolate da UC, nell'ottica di ipotizzare l'uso combinato di stimoli fisici con PEMF e supplementazione cellulare mediante MSC per migliorare la riparazione tendinea (ad esempio cuffia dei rotatori, t. di Achille)
Materiali e Metodi: 10 campioni di UC sono stati recuperate durante parti cesarei, sono stati manualmente frammentati in unità da < 4mm diametro e coltivati in MSC expansion medium. Al 14° giorno i frammenti di UC sono stati rimossi e le cellule aderenti a piastra sono state coltivate per ulteriori 2 settimane.
Per il differenziamento tenogenico, il medium era compost da DMEM, 10% FCS, 50 U/ml penicillin, 50 lg/ml streptomycin, 2 mM L-glutamine and 5 ng/ml basic fibroblast growth factor (b-FGF). Sono sotate allestite le seguenti colture.
i) UC-MSCs con MSC differentiation medium + esposizione a PEMF.
ii) UC-MSCs con MSC differentiation medium senza esposizione a PEMF.
iii) UC-MSCs with MSC-grown base medium (senza b-FGF) e senza esposizione a PEMF.
la stimolazione con EPMF era generate da due bobine connesse con generatore secondo parametric noti (PEMF generator system IGEA, Carpi, Italy, intensity of magnetic field = 1.5 mT, frequency = 75 Hz).
Le cellule sono state sottoposte a PEMF per 4 o 8 ore al giorno. A 7, 14 e 21 giorni è stata analizzata l'apoptosi con sistema annexin V/propidium iodide ed è stata eseguita immunofluorescenza per collagen type I, scleraxis (markers di differenziamento tendineo) e PCNA (proliferative marker).
Risultati: Le UC-MSC in presenza di FGF-2 e PEMFG hanno mostrato maggiore produzione di collagen type I e scleraxis rispetto ai controlli senza PEMF e senza PEMF e FGF-2 ($p<0,05$); l'espressione di PCNA in presenza di FGF-2 era diminuita ($p<0,05$) rispetto ai controlli senza PEMF e senza PEMF e FGF-2. L'esposizione a PEMF non ha influenzato la vitalità cellulare
Discussione: I risultati suggeriscono che la procedura di raccolta delle UC-MSC a P1 da frammenti di UC può ottenere una popolazione cellulare promettente con potenziale rilevante per l'ingegneria tissutale del tendine.
L'uso di PEMF potrebbe creare uno stimolo meccanico che sembra promuovere il differenziamento tendineo delle UC-MSC.
Conclusioni: Le osservazioni di questo studio potrebbero essere rilevanti nei confronti dell'applicazione di PEMF nella riparazione dei tendini (cuffia dei rotatori, t. di achille) e, in futuro, nella di stimoli fisici con PEMF e supplementazione cellulare mediante MSC come adiuvanti della riparazione tendinea.

CORTICAL INDEX FEMORALE: CORRELAZIONE CON COMORBILITÀ E RISCHIO DI UNA NUOVA FRATTURA DA FRAGILITÀ

M. Feola*, C. Rao, V. Tempesta, E. Piccirilli, J. Baldi, U. Tarantino

Università degli Studi Tor Vergata ~ Roma

Introduzione: Il cortical index femorale (CIF) rappresenta un parametro di valutazione del bone stock femorale che si ottiene dal rapporto tra il diametro della diafisi femorale e lo spessore della corticale calcolato 10 cm distalmente al centro del piccolo trocantere in una radiografia in anteroposteriore del femore. Scopo del nostro studio è valutare se esiste un'associazione tra bassi valori del CIF, fattori di rischio, le comorbilità ed i livelli di vitamina D e se il CIF possa essere considerato un fattore predittivo di una nuova frattura.
Materiali e Metodi: È stato condotto uno studio retrospettivo su 220 pazienti (74 uomini e 146 donne) (età 60 -103) trattati chirurgicamente per frattura del femore prossimale nell'anno 2013 nel nostro policlinico. Il CIF è stato calcolato attraverso una radiografia in antero-posteriore del bacino sia sul femore fratturato che sul contro laterale. Per ogni paziente è stata analizzata la presenza di comorbilità quali diabete, ipertensione, IRC, artrite reumatoide, eventuali fattori di rischio e i livelli ematici di vitamina D.
Risultati: I valori medi del CIF calcolato erano 0,42 dal lato fratturato (range 0,18-0,58) e 0,48 a livello del femore controlaterale (range 0,25-0,66) con una differenza statisticamente significativa ($p=0,002$). Dal lato fratturato è stato riscontrato un valore medio di 0,45 negli uomini, e di 0,40 nelle donne. Pazienti con ipovitaminosi grave (concentrazioni di vitamina D <12 ng/ml) avevano un CIF minore rispetto a quelli con un deficit meno marcato (0,41 vs 0,46; $p<0,01$). La presenza di comorbilità o fattori di rischio incideva in misura differente sui valori riscontrati.
Discussione: Nel nostro studio abbiamo osservato una correlazione tra bassi livelli di CIF e una fragilità ossea, sia clinica che laboratoristica, in pazienti con frattura di femore. I livelli di CIF più bassi riscontrati nei pazienti con doppia frattura di femore possono far pensare che questo parametro sia considerato un fattore

predittivo di una nuova frattura. È ancora discussa l'associazione con il valore di BMD fornito dalla Dxa, dato che comunque non metterebbe in discussione lo studio vista la modesta specificità dell'esame densitometrico.
Conclusioni: Il CIF appare un fattore predittivo di fragilità ossea. Le comorbilità e i fattori di rischio hanno un peso differente nelle sue variazioni, mentre l'ipovitaminosi grave incide fortemente su di esso. Una valutazione successiva potrebbe essere fatta, andando ad analizzare le variazioni dei valori del CIF dal lato controlaterale a quello fratturato, nei pazienti sottoposti a terapia anti-osteoporotica.

TECNICA DI MASQUELET: UNA REVIEW SISTEMATICA A TRENT'ANNI DALLA SUA INTRODUZIONE

I. Morelli*, E. Gallazzi, C. L. Romanò

Istituto Ortopedico IRCCS Galeazzi ~ Milano

Introduzione: La tecnica della membrana indotta (TMI) di Masquelet è una procedura in due tempi, utilizzata per il trattamento delle pseudoartrosi settiche o asettiche e dei difetti ossei post-traumatici o da resezione chirurgica. Scopo di questo revisione sistematica della letteratura è di esaminare l'efficacia della TMI riguardo la guarigione dall'infezione ed il consolidamento osseo.
Materiali e Metodi: Sono stati ricercati nelle principali banche dati internazionali studi che rispondessero alle parole chiave "Masquelet technique" e "Induced Membrane Technique", includendo articoli originali in lingua Inglese, Francese e Italiana, con almeno 5 casi di TMI applicata alle ossa lunghe negli adulti e con un follow-up minimo di 12 mesi. Sono stati registrati i dati clinici e anamnestici dei pazienti, sede, eziologia e lunghezza del difetto osseo, variante della tecnica utilizzata e complicanze, tassi di guarigione dall'infezione e chiusura del difetto osseo.
Risultati: Dieci studi (312 pazienti) si accordavano con i criteri di inclusione; solo cinque di questi riportavano i dati dei singoli pazienti (65 casi). La valutazione dei dati è stata complicata dalle varianti tecniche introdotte nei diversi studi: uso di spaziatore con cemento antibiotato (60%), osteosintesi nel primo tempo mediante chiodi endomidollari o placche e fili di K (68%); utilizzo di Reamer-Irrigator-Aspirator (40%), osso iliaco (63%) o sostituti ossei (18%), eventualmente addizionati con fattori di crescita (41%). I difetti ossei trattati variavano da 0,6 a 26 cm. Complessivamente la guarigione dalle infezioni ed il consolidamento osseo sono stati ottenuti, rispettivamente, nel 93% e nell'88% dei casi, in pazienti con difetti ossei post traumatici (54%), pseudoartrosi settiche (47%) o asettiche (7%) o dopo resezioni tumorali (2%) delle ossa lunghe. Frequenti sono risultate le complicanze (53%) e la necessità reinterventi (32%). L'esiguità degli studi disponibili non ha consentito di calcolare l'impatto delle diverse variabili sul risultato finale, sia esso l'infezione o la consolidazione ossea.
Discussione: La presente revisione sistematica dimostra che, nonostante siano trascorsi tre decenni dalla prima descrizione della metodica, la TMI rimane una procedura relativamente rara ed eseguita secondo modalità differenti; ciò rende la comparazione dei risultati difficoltosa, mentre l'elevato tasso di complicanze e di reinterventi suggerisce la necessità di una adeguata informazione dei pazienti e di una applicazione riservata a centri specializzati.
Conclusioni: A distanza di 30 anni dalla sua prima descrizione, la TMI sembra efficace nel trattare infezioni ossee e mancate consolidazioni, seppur con un elevato tasso di complicanze e di reinterventi. Appaiono necessari studi controllati per confermare i risultati e per valutare il ruolo delle possibili varianti tecniche.

STUDIO QUANTITATIVO E QUALITATIVO SUL RILASCIO DI ANTIBIOTICO DAL CEMENTO IN 3 DIVERSE FORMULAZIONI: RISULTATI PRELIMINARI ED EFFICACIA NELLE INFEZIONI PERIPROTEICHE

R. Ientile[2], D. Fenga*[1], D. J. Ortolà Morales[1], M. Rosi[1], A. Cantivalli[1], M. Currò[2], M. A. Rosa[1]

[1]Dipartimento di Scienze Biomediche, Odontoiatriche e delle Immagini morfologiche e funzionali - Scuola di Specializzazione in Ortopedia e Traumatologia ~ Messina, [2]Dipartimento di Scienze Biomediche, Odontoiatriche e delle Immagini morfologiche e funzionali ~ Messina

Introduzione: Scopo del presente studio è quello di studiare la metodica di preparazione migliore della miscela polvere di cemento, antibiotico e polimero per ottenere la maggiore quantità di antibiotico in articolazione e per il tempo più lungo possibile.
Materiali e Metodi: Sono stati confezionati in ambiente sterile 3 diversi composti:

1° CAMPIONE: VANCOMICINA 4GR. + POLIMERO + CEMENTO 40GR
2° CAMPIONE: VANCOMICINA 4GR.+SOLUZIONE FISIOLOGICA(4ML) + CEMENTO 40 GR + POLIMERO
3° CAMPIONE: VANCOMICINA 4GR. + CEMENTO 40 GR. + POLIMERO.

Al tempo T0 I tre campioni sono stati messi in provette sterili, aggiungendo ad ognuno 5 ml di soluzione di PBS (tampone fosfato sterile) e messi in stufa a 37 °C per 24 ore.
È stato creato anche un campione di PBS senza cemento, "T controllo". Lo studio prevede due momenti: uno quotidiano, in cui si sostituisce il PBS ricreando le condizioni di ricambio del corpo umano, e l'altro a T1, T2, T3, T5, T10, T20, T40, T50, T60. Come previsto dalla metodica si è proceduto a:

a) Prelievo del cilindro di cemento antibiotato e trasferimento in una nuova provetta sterile alla quale viene aggiunto 5 ml di PBS e riposizionamento in Stufa a 37°C per 24 ore;
b) Valutazione qualitativa e quantitativa del liquido incubato con il cemento nelle precedenti 24 ore;
c) Prelievo di 2,5 ml del precedente liquido per la fase microbiologica dello studio e conservazione di questi a -80 °C;
d) Prelievo del liquido residuo per l'analisi biochimica con HPLC (High Performance Liquid Chromatography).

Risultati: Dall'analisi dei dati grezzi è emerso che a T1 vi era una netta prevalenza di rilascio di antibiotico dal campione 1 (17702 g/ml), rispetto al campione 2 (1814 g/ml) e 3 (1501 g/ml). Una differenza si è mantenuta fino al tempo T20; da T21 in poi il rilascio di antibiotico si è gradualmente livellato nei 3 campioni.

L'eluizione di antibiotico si è mantenuta rilevabile fino a T60.
Discussione: Poco emerge dalla letteratura in merito alla metodica di confezionamento del cemento antibiotato in sala operatoria.
Dal nostro lavoro si evince che la modalità di preparazione del campione è determinante sul quantitativo di antibiotico rilasciato, soprattutto per i primi 20 giorni.
La letteratura in merito al tempo di eluizione dell'antibiotico è contrastante. I dati preliminari in nostro possesso sono concordi con l'ipotesi che il rilascio di antibiotico sia dosabile fino ai 60gg.
Conclusioni: È utile conoscere la reale cinetica dell'antibiotico in articolazione. Ulteriori studi sono necessari per determinare l'efficacia dell'antibiotico contro i micro-organismi e per quanto tempo esso agisca.

Approfondimenti TRAUMA

Domenica 30 Ottobre 2016 dalle 15:30 alle 16:30

INCIDENZA DI NECROSI AVASCOLARE DELLA TESTA FEMORALE IN PAZIENTI CON FRATTURA ACETABOLARE ASSOCIATA A LUSSAZIONE POSTERIORE DELL'ANCA: STUDIO RETROSPETTIVO SU 126 PAZIENTI

C. Galante[1], A. Casiraghi*[1], G. Pesenti[1], S. Cecconi[2], F. Bove[1], D. Capitani[1]

[1]Ospedale Niguarda Ca'Granda ~ Milano, [2]Ospedali Riuniti di Ancona ~ Ancona

Introduzione: Le fratture acetabolari associate a lussazione traumatica dell'anca rappresentano un quadro patologico che richiede un tempestivo trattamento in centri specializzati. Questo quadro patologico è molto spesso complicato da un alta incidenza di necrosi avascolare della testa femorale (AVN). Scopo del nostro studio è verificare l'incidenza della necrosi avascolare nella fratture acetabolare con lussazione dell'anca in relazione ai diversi pattern di frattura.
Materiali e Metodi: Presso il nostro Istituto dal 2002 al 2014 sono stati trattati chirurgicamente 126 pazienti con lussazione posteriore d'anca associata a frattura acetabolare. Quando possibile una riduzione in narcosi della lussazione è stata eseguita entro le 6h dal trauma. Tutte le fratture acetabolari sono state suddivise in base al pattern di frattura in accordo con la classificazione di Letournel e Judet. I pazienti hanno eseguito un controllo clinico e radigrafico ad 1,3,6 e 12 mesi dall'intervento e successivamente una volta all'anno presso un ambulatorio dedicato.
Risultati: Nell'83,4% dei pazienti una riduzione della lussazione è stata eseguiata entro le 6 ore dal trauma, tra questi pazienti 2 hanno sviluppato una AVN. Tra i rimanenti 21 pazienti (16,6%), nei quali la riduzione è stata effettuata dopo le 6h dal trauma la necrosi avascolare è stata riscontrata in 6 pazienti. La AVN è insorta in 3 pazienti con frattura della parete posteriore, 1 paziente con frattura della colonna posteriore, 2 pazienti con fratture della colonna + parete posteriore, 1 paziente con frattura trasversa associate a parete posteriore e 1 con frattura a "T".
Discussione: Dai dati sopra riportati emerge che i pazienti con riduzione tardiva della lussazione hanno un incidenza di AVN notevolmente aumentata. Inoltre alcuni pattern di frattura si associano, più frequentemente rispetto di altri, alla AVN. Probailmente l'aumento dell'incidenza di questa complicanza è riconducibile alla lesione dell'arteria circonflessa media che si associa spesso a questi quadri patologici o al loro trattamento chirurgico.
Conclusioni: La diagnosi precoce e la riduzione della lussazione d'anca, associato ad un attento rispetto della vascolarizzazione della testa femorale rappresentano il punto cruciale del corretto trattamento delle fratture acetabolari associate a lussazione

RISULTATI A MEDIO – LUNGO TERMINE DEL TRATTAMENTO DI FRATTURE ARTICOLARI OMERO DISTALE CON PLACCHE ACCIAIO E VITI A TENUTA ANGOLARE

D. Papadia*, G. Sacchetti, A. Musetti, R. Martinelli, L. Bertoldi, E. Demattè

Apss ~ Trento

Introduzione: Abbiamo valutato retrospettivamente a medio lungo termine i risultati ottenuti con sintesi interna (ORIF) con placche anatomiche in acciaio e viti a tenuta angolare delle fratture intercondilari articolari di gomito che rappresenta una sfida che coinvolge frequentemente pazienti anziani con marcata comminuzione ed osteoporosi. La riduzione e sintesi stabile di queste lesioni rappresenta l'obbiettivo principale per il recupero funzionale.
Materiali e Metodi: Lo studio comprende i casi stabilizzati con placche in acciaio periarticolari con viti a tenuta angolare utilizzando la via transolecranica dal gennaio 2009 al marzo 2015. I criteri di inclusione comprendevano fratture tipo 13 A-B-C secondo criteri Orthopaedic Trauma Association (AO), età superiore a 18 anni con follow up minimo di 1 anno applicando protocollo standardizzato Performance Score Mayo Elbow (MEP) e DASH. Sono stati rivalutati il meccanismo traumatico, il tempo di attesa chirurgica, il tempo chirurgico medio, il grado di articolarità e funzionalità ottenuti, complicanze.
Risultati: In 75 mesi sono stati trattati con ORIF 46 casi con età media 53 anni (18 - 88 anni). I maschi sono stati 19 (18-63 anni media 41 anni) e le femmine 27 (18-88 anni media 61 anni). Al follow up medio ad 1 anno Il Mayo score è stato di 95 +/- 4 el il DASCH SCORE 30 +/- 3, il range of motion 20 +/- 5 a 115 +/- 8. Non abbiamo registrato fallimento della sintesi e pseudoartrosi anche olecranica. Abbiamo registrato complicanze nel 15% dei casi (neuro aprassie transitorie, 2 casi di infezione, mobilizzazione dei fili olecranici).
Discussione: L'uso di placche periarticolari con viti a tenuta angolare in acciaio ha permesso di determinare un costrutto angolare stabile che ha consentito di sintetizzare anche fratture complesse multi frammentarie in osso osteopenico. Nei casi di importante comminuzione, scarso bone stock o qualità ossea scadente abbiamo posticipato la mobilizzazione della articolazione non registrando perdite di riduzione secondaria né di recupero funzionale. . La rimozione delle placche è indicata a guarigione avvenuta per intolleranza dei mezzi di sintesi sottocute.
Conclusioni: Questa complessa chirurgia presenta una variabilità di risultati per tipo di frattura, età e qualità ossea ed una componente operatore dipendente. I dati ottenuti, alta percentuale di risultati buoni/ottimi, confermano la validità di questo tipo di osteosintesi. Anche i pazienti anziani hanno ottenuto un buon re-

cupero articolare finalizzato ad esigenze funzionali spesso ridotte; riteniamo quindi vantaggiosa la sintesi anche in questi pazienti che per alcuni autori necessiterebbero di trattamento protesico in acuto. L'uso di sostituto osseo in alcuni casi ha comportato una soluzione riempitiva del bone loss che necessità di un ampliamento di casistica.

POSSIAMO PREVEDERE LA PSEUDOARTROSI DELLE FRATTURE DELLE OSSA LUNGHE DEGLI ARTI INFERIORI?

E. Santolini*[1], Robert M. West[2], Peter V. Giannoudis[3]

[1]Clinica Ortopedica, Università degli Studi di Genova ~ Genova, [2] Leeds Institute of Health Sciences, University of Leeds ~ Leeds, [3] Academic Department of Trauma and Orthopaedics, University of Leeds ~ Leeds

Introduzione: La pseudoartrosi continua a essere la più comune complicanza post chirurgica delle fratture. La sua gestione è associata a costi elevati in termini di trattamento e impatto sociale per il paziente, e aumenta il carico di lavoro per il sistema sanitario. Lo scopo di questo studio caso-controllo è stato quello di esplorare lo sviluppo e l'efficacia di una regola di decisione clinica per aiutare i chirurghi a considerare presto il re-intervento.
Materiali e Metodi: 200 pazienti (100 casi e 100 controlli) sono stati reclutati da due centri traumatologici di primo livello. Una regressione logistica multipla stabilisce l'importanza relativa di 10 fattori di rischio principali, fornendo i pesi per una regola di decisione clinica. Abbiamo prodotto sia una regola precisa basata sulla regressione logistica, sia uno strumento di decisione più conveniente, basato sul conteggio del numero di fattori presenti.
Risultati: I fattori di rischio per la pseudoartrosi si sono dimostrati essere: gap di frattura post-chirurgico > 4 mm (Odds Ratio = 11,54, intervallo di confidenza al 95% 4,12-32,33), infezione superficiale o profonda (OR = 9.98, 95% CI 2.40- 41.46), stabilità meccanica non-ottimale (OR = 9.60, 95% CI 3.57- 25.87), scomposizione di oltre il 75% della larghezza della diafisi ossea (OR = 6.69, 95% CI 2.19- 20.42), frattura della tibia piuttosto che del femore (OR = 4.08, 95% CI 1.24- 13.39), danno ai tessuti molli (OR = 3,99, 95% CI 1.24- 12.81), metodo aperto di riduzione (OR = 3.90, 95% CI 1,46 - 10.44), tipo di frattura 'frammentata' o 'complessa' (OR = 3.20, 95% CI 1.03 - 9.99), paziente fumatore (OR = 1.39, 95% CI 0.53- 3.63), sito di frattura nella zona di bassa vascolarizzazione dell'osso (OR = 1.31, 95% CI 0.51- 3.35).
L'analisi multivariata ha confermato che tutti i 10 fattori di rischio hanno una forte associazione con la pseudoartrosi. L'applicazione dei pesi derivanti dalla regressione logistica ha prodotto una regola di decisione clinica con una sensibilità del 91% e una specificità del 82%. Una regola semplificata che conta il numero di fattori, si è dimostrata essere quasi altrettanto efficace con sensibilità 87% e specificità 79%.
Discussione: …
Conclusioni: La regola di decisione clinica derivante dal conteggio dei fattori di rischio, può essere facilmente applicata, e può aiutare i medici a informare i pazienti circa il rischio di pseudoartrosi. Promette di essere un potente aiuto per la valutazione dell'esito della fissazione delle fratture e di permettere un intervento precoce.

FRATTURE DEL PILONE TIBIALE: PROPOSTA DI UN NUOVO SISTEMA CLASSIFICATIVO BASATO SU IMMAGINI TAC

D. Leonetti*, D. S. Tigani

Ospedale Maggiore ~ Bologna

Introduzione: Il trattamento delle fratture del pilone tibiale pone diverse sfide per il chirurgo. Sebbene queste lesioni siano classificate mediante sistemi basati sulle radiografie, l'utilizzo della TAC è ritenuto fondamentale per la corretta pianificazione del trattamento. Lo scopo dello studio è quello di proporre una nuova classificazione basata su immagini TAC che sia prognostica e di aiuto al chirurgo nella pianificazione dell'intervento.
Materiali e Metodi: Sono stati valutati retrospettivamente 72 casi di frattura di pilone tibiale trattate presso il nostro ospedale dal 2010 al 2014. Le fratture sono state classificate secondo un nuovo sistema basato su immagini TAC che prevede una divisione in 4 gruppi:
I: fratture composte o extra-articolari.
II: fratture scomposte in 2 frammenti, denominate 2F nei casi in cui la frattura si sviluppi sul piano frontale e 2S nei casi in cui si sviluppa sul piano sagittale
III: fratture scomposte in 3 frammenti, denominate 3F nei casi in cui la linea maggiore di frattura si sviluppa sul piano frontale e 3S nei casi in cui si sviluppa sul piano sagittale
IV: fratture scomposte in 4 o più frammenti e fratture comminute.
Le fratture comminute sono suddivise ulteriormente in base alla zona di comminuzione.
All'ultimo follow-up sono state eseguite le valutazioni radiografiche e la valutazione clinica con punteggio AOFAS. Le fratture sono state classificate indipendentemente, da 5 chirurghi secondo la classificazione AO, Ruedi-Allgower e secondo il nuovo sistema proposto.
Risultati: Dei 72 casi esaminati, 9 presentavano una frattura di tipo I, 20 di tipo II, 14 di tipo III e 29 di tipo IV. L'Aofas medio calcolato ad un FU medio di 3 anni è stato: 92,7 per le tipo I, 88,2 per le II, 75,9 per le III e 63,7 per le IV. Per valutare la concordanza tra i valutatori è stato calcolato il coefficiente K di Cohen riportando un valore > 0,8.
Discussione: La classificazione si è dimostrata prognostica riportando risultati clinici migliori nelle tipo I e II e peggiori nelle fratture di tipo IV. La classificazione è utile anche nella pianificazione del trattamento chirurgico e della sintesi interna. In particolare al fine di neutralizzare lo scivolamento dei monconi di frattura ed eseguire una sintesi interframmentaria con viti ortogonali alla rima di frattura, è consigliabile sintetizzare le fratture II-F e III-F con placca e viti poste anteriormente o posteriormente, le fratture II-S e III-S con placca e viti poste medialmente e le fratture tipo 4 con placca posta a protezione della zona di massima comminuzione.
Conclusioni: Il trattamento delle fratture del pilone tibiale è complesso e per ottenere buoni risultati è necessario attenersi

a protocolli di trattamento in più tempi ed a tecniche chirurgiche rispettose dei tessuti molli basate su un accurato planning preoperatorio. L'utilizzo di questo nuova classificazione può costituire un aiuto per l'ortopedico sia per il suo valore prognostico e sia per la pianificazione della migliore tecnica chirurgica.

TIBIA PLATEAU FRACTURES IN WINTER SPORTS FRACTURE PATTERNS AND CT EVALUATION - CREATION OF A FREQUENCY MAP TO DETERMINE LOCATION AND DEGREE OF DAMAGE TO THE JOINT SURFACE

P. Gebel*, M. Tryzna, W. Bernd, D. Sramek, T. Beck

Spital Wallis ~ Visp

Introduzione: Computed tomography (CT) is a useful modality in characterizing tibia plateau fractures. Fractures of the tibia plateau involve an unmatched set of considerations which must be understood to provide optimal treatment.
The purpose of this study was to create and evaluate a frequency map of tibia plateau fractures by CT in winter sports. We hypothesized that the frequency mapping shows aspects of involvement that do not fit to the classic classifications which could be important for clinical operative planning and clinical results
Materiali e Metodi: 185 tibial plateau fractures between Jan. 2013- Dec. 2015 in winter sports were retrospectively included in this single center study. We created a frequency map onto an axial template of an intact subarticular tibial plateau. Therefore we separated the joint surface in 3 lateral, 3 medial and 3 tibial spine areas and counted the frequency of involvement. Furthermore we calculated the volume of impression and measured the distance of dislocation of the main fragments
Risultati: This study included 104 female and 81 male patients (average age 53 years) with a tibia plateau fracture. 153 Patients were skier, 10 were snowboarders and 32 were other winter sports like sledding.
96 fractures were Schatzker type 1, 2 or 3; 37 were Schatzker type 4 and 27 were Schatzker type 5 or 6.
2 were orthopedic trauma association type A, 106 were type B and 55 were type C fractures.
Three major fracture areas were found: the lateral joint area, found in 45%; the combination of lateral, tibia spine and medial area, found in 23%; and the lateral in combination with tibial spine, found in 16%
Discussione: The tibial plateau fractures in this study show 3 major fracture characteristics in our frequency map (76%). Nevertheless there are many other combinations of fractures expressed in this frequency map. The complexity of the fractures concerning the joint surface is not sufficiantely covered in the common classifications.
For the preoperative planning and surgical strategy an understanding of these complex fractures is essential.
Conclusioni: Our frequency map offers a simple and useful addition to the common classification systems.

OUTCOME CLINICO-RADIOLOGICO E RITORNO ALL'ATTIVITÀ SPORTIVA IN PAZIENTI OPERATI PER FRATTURA DI ACETABOLO DI ETÀ INFERIORE AI 40 ANNI

A. Casiraghi[1], C. Salerno*[1], G. Pesenti[1], S. Cecconi[2], F. Giarda[1], F. Bove[1], D. Capitani[1]

[1]Ospedale Niguarda ~ Milano, [2]Ospedali Riuniti ~ Ancona

Introduzione: Le fratture di acetabolo costituiscono un problema socio-sanitario importante,considerando l'aumento della loro incidenza in particolare nella popolazione giovane attiva. In letteratura pochi sono gli studi che valutano i risultati clinico radiografici a lungo termine ed ancora meno quelli che prendono in considerazione la popolazione giovane adulta. Scopo del nostro studio è quello d'investigare, nei pazienti con frattura di acetabolo occorsa prima dei 40 anni, l'outcome clinico-radiografico e la ripresa delle attività quotidiane,in particolare il ritorno all'attività sportiva.
Materiali e Metodi: Dal 2002 al 2014 sono stati operati presso nostra struttura 402 pz per frattura di acetabolo. 109 di questi al momento del trauma avevano un'età inferiore ai 40 anni(17-40),81 sono stati ricontattati e si sono presentati a controllo. Abbiamo classificato le fratture al momento del trauma(secondo Letournel),la riduzione post operatoria(secondo Matta)e le abbiamo confrontate con il grado di artrosi istauratasi al momento del controllo(secondo Tonnis)e delle calcificazioni periarticolari formatesi. A ogni paziente è stato effettuato l'SF-12,l'Harris Hip Score e l'UCLA Activity Score,confrontando lo stato al momento del follow up con il livello pre-trauma. Tutti i pazienti sono stati sottoposti ad esame strumentale su pedana stabilometrica per stabilire la presenza o meno di alterazioni della distribuzione del carico.
Risultati: Il follow up medio è stato di 67,5 mesi (149 - 12 mesi). La classificazione radiologica ha evidenziato una prevalenza di fratture della parete posteriore e delle fratture trasverse,con un grado di riduzione anatomica nella maggior parte dei casi. 57 pazienti hanno sviluppato artrosi post-traumatica e 25 di questi sono stati sottoposti ad intervento di PTA. Al follow-up l'SF12 è risultato essere di 44,7 il PCS e 51,3 l'MCS mentre l'HHS era di 88,2. L'UCLA ha evidenziato un ritorno all'attività sportiva pre trauma nel 29% dei casi. La pedana stabilometrica non ha rilevato alterazioni significative sulla distribuzione del carico.
Discussione: I dati emersi dal presente studio hanno evidenziato un condizionamento dell'evento traumatico nelle attività quotidiane e sportive. È stata osservata una significativa riduzione del livello di attività e della frequenza con cui viene svolta l'attività sportiva in pazienti che hanno avuto una frattura di acetabolo.
Conclusioni: Le fratture acetabolari nonostante il miglioramento della tecnica chirurgica costituiscono ancora una sfida per l'ortopedico traumatologo.

Approfondimenti ARTROSCOPIA

Domenica 30 Ottobre 2016 dalle 15:30 alle 16:30

TENDINOPATIA CALCIFICA DEL SOVRASPINATO: CONFRONTO TRA NEEDLING E RIMOZIONE COMPLETA DEL DEPOSITO CALCIFICO CON REINSERZIONE TENDINEA CON ANCORE E SUTURE

S. De Giorgi*[1], A. Castagna[2], B. Moretti[1]

[1]Università degli Studi di Bari ~ Bari, [2]IRCCS Istituto Clinico Humanitas ~ Rozzano (Mi)

Introduzione: Scopo dello studio è stato quello di verificare le differenze nel risultato finale di due tecniche artroscopiche, nel trattamento chirurgico della tendinopatia calcifica del sovraspinato: needling del tendine versus rimozione completa del deposito calcifico e reinserzione tendinea con ancore e suture.
Materiali e Metodi: Dal Settembre 2010 al Dicembre 2014, abbiamo trattato artroscopicamente 53 pazienti con tendinopatia calcifica del sovraspinato. Abbiamo eseguito un'analisi statistica valutando l'eventuale correlazione tra la presenza di calcificazione residua al follow-up e la tecnica usata, paragonando la tecnica del needling (Gruppo 1) alla rimozione completa del deposito calcifico e sutura tendinea (Gruppo 2). Abbiamo usato il test T-Student per campioni non appaiati per verificare eventuali differenze tra i 2 gruppi ai vari tempi di follow-up ed il T-test per campioni appaiati per valutare le differenze nei valori medi prima del trattamento ed ai vari tempi di follow-up. Abbiamo considerato significativo un valore di $P< 0.05$.
Risultati: Non sono state evidenziate differenze statisticamente significative tra Gruppo 1 e Gruppo 2 nel Constant, UCLA, SST and VAS scores, raggiunti al follow-up finale. Gli scores clinici (Constant, UCLA, SST, VAS) sono migliorati significativamente tra preoperatorio e postoperatorio a 6 e 12 mesi, senza differenze statisticamente significative tra i due gruppi. Nella scala ASES i valori sono risultati migliori nel gruppo needling (Group1). Nella valutazione del movimento passivo, il miglioramento è stato più evidente per i soggetti trattati con ancore e suture (Group2).
Discussione: Poiché non emergono sostanziali differenze tra i due gruppi, il needling tendineo sembra essere la tecnica più idonea, poiché è la meno costosa e la più rapida nell'esecuzione.
Conclusioni: Entrambe le tecniche sono risultate idonee a risolvere i sintomi della tendinopatia calcifica del sovraspinato. Gli scores clinici sono migliorati in entrambi i gruppi. Calcificazioni residue sono state identificate solo in pochi casi e sono risultate essere sempre inferiori a 10mm.

LESIONI PARZIALI DEL LEGAMENTO CROCIATO ANTERIORE: EPIDEMIOLOGIA, TECNICA CHIRURGICA, RISULTATI CLINICI

C. Carulli*, M. Innocenti, L. Sirleo, F. Matassi, M. Innocenti

Clinica Ortopedica, Università di Firenze ~ Firenze

Introduzione: L'evidenza dell'esistenza di due fasci distinti del Legamento Crociato Anteriore (LCA) e il progresso della Risonanza Magnetica (RM) hanno determinato il riscontro di lesioni parziali, soprattutto a carico del fascio antero-mediale (AM). In tali rare situazioni è stata pertanto proposta una ricostruzione selettiva. Lo scopo del presente studio è l'analisi epidemiologica delle lesioni parziali del LCA e la valutazione dei nostri risultati dopo ricostruzione selettiva.
Materiali e Metodi: Nel periodo 2013-15, su una serie consecutiva di 118 ricostruzioni di LCA, 12 pazienti sono stati selezionati per ricostruzione selettiva di un singolo fascio del LCA. Le lesioni, sospettate clinicamente e alla RM, sono state confermate durante l'artroscopia, rivelando anche lesioni associate (meniscali e condrali). In tutti i casi, tranne uno, è stato ricostruito il fascio AM mediante semitendinoso autologo. Dopo protocollo riabilitativo personalizzato, i pazienti sono stati valutati a 6 e 12 mesi mediante International Knee Documentation Committee (IKDC), Knee injury and Osteoarthritis Outcome Score (KOOS) ed analisi statistica dei dati ottenuti.
Risultati: Il follow-up medio è stato di 13. 6 mesi. Nessuna complicanza intra e postoperatoria è stata registrata. Tutti i soggetti hanno completato il follow-up a 12 mesi. A 14 mesi un solo paziente ha riferito sensazione di instabilità, per cui ha subito ricostruzione del secondo fascio altrove. Il tempo medio di ritorno all'attività piena è risultato di 5. 1 mesi. Alla IKDC soggettiva sono stati ottenuti valori medi di 96. 1 e il 55% dei pazienti ha riportato un grado A e 45% un grado B. La KOOS totale è risultata di 96. 8. Dieci pazienti sono ritornati al livello di attività sportiva pre-infortunio, due hanno modificato la loro attività (tra cui il soggetto rioperato).
Discussione: La letteratura riporta scarse serie di ricostruzione parziali, che vanno riconosciute se non altro in fase intraoperatoria e, a nostro giudizio, selettivamente ricostruite per soddisfare i principi della moderna chirurgia a risparmio tissutale. Specifici accorgimenti tecnici vanno adottati per ottenere una ricostruzione anatomica e per sfruttare la capacità propriocettiva della parte sana residua.
Conclusioni: Gli eccellenti risultati clinici ed il tempo di recupero, più breve rispetto alla ricostruzione totale, giustificano la ricostruzione selettiva come metodica da considerare in presenza di lesioni parziali.

PROPOSTA DI UNO SCORE PROGNOSTICO PRE-CHIRURGICO NELLA PATOLOGIA DEL LABBRO IN RISONANZA MAGNETICA CONTRASTOGRAFICA

D. Maglione*[1], A. Aliprandi[1], M. Brioschi[2], S. Magnani[2], F. Sardanelli[1], F. Randelli[1]

[1]Policlinico San Donato ~ Milano, [2]Università degli Studi di Milano ~ Milano

Introduzione: Le sempre maggiori indicazioni, la crescita tecnologica e tecnica della metodica artroscopica hanno affiancato alla labrectomia le tecniche ricostruttive del labbro consentendo un migliore out-come dei pazienti e minore sintomatologia. L'artro-RM, grazie alla elevata accuratezza diagnostica nello studio del labbro cotiloideo, rappresenta l'indagine di scelta nella valutazione prechirurgica. Obiettivo del nostro lavoro è identificare quale sia la soglia oltre cui si renda necessaria una labrectomia in sede operatoria.
Materiali e Metodi: I 39 pazienti selezionati hanno effettuato un'artro-RM dell'anca e successivamente sono stati sottoposti ad artroscopia. Le immagini artro-RM sono state valutate mediante sequenza 3D DESS (Dual Echo Steady State; TR/TE=17/6 ms, spessore strato=0,8 mm, voxel=0,8x0,8x0,8 mm), in post processing e con tecnica delle sequenze radiali. Abbiamo identificato e quantificato mediante scala numerica 3 parametri generando un acronimo ETD: E=extension, numero di quadranti acetabolari coinvolti (punteggio da 1 a 4); T=thickness, spessore minimo del labbro (punteggio da 1 a 4), D=damage, tipologia del danno strutturale (punteggio da 1 a 3). La somma dei valori ottenuti genera uno score, compreso in un range che va da 3 punti sino a 11 punti con il valore maggiore espressione del danno più elevato.
Risultati: 31 dei 39 pazienti (79%), durante l'artroscopia sono stati sottoposti a una semplice riparazione del labbro. Gli 8 pazienti (21%) che hanno subito una labrectomia hanno mostrato la tendenza ad avere un alto score ETD.
Discussione: Diversi studi in letteratura mostrano come la riparazione del labbro, confrontata con la labrectomia, al medio e lungo follow up, fornisca score clinici migliori e una minore degenerazione articolare in caso di conflitto femoro-acetabolare. Fondamentale è quindi per il chirurgo ortopedico riconoscere nel periodo preoperatorio quali lesioni del labbro possono essere suturate con buoni esiti e quando invece è indicata la labrectomia. La risonanza magnetica con mezzo di contrasto si è rivelata sensibile ma poco specifica per identificare le lesioni del labbro. Il nostro studio vuole indagare il possibile ruolo dell'artro-rm nella selezione preoperatoria dei pazienti che potrebbero beneficiare da una sutura del labbro. Attualmente non esiste un consenso sull'utilità prognostica dell'imaging del labrum.
Conclusioni: L'artroscopia d'anca oggigiorno permette molteplici opzioni terapeutiche nel trattamento del danno labrale. La valutazione artro-RM con lo score ETD consentirebbe una valutazione prognostica in fase prechirurgica più completa.

IL POSIZIONAMENTO DEL TUNNEL FEMORALE NELLA REVISIONE DI RICOSTRUZIONE DEL LEGAMENTO CROCIATO ANTERIORE CON TECNICA OUTSIDE-IN: VALUTAZIONE IN TC CON RICOSTRUZIONI 3-D

F. Giron, M. Losco*, L. Giannini, R. Buzzi

AOU Careggi ~ Firenze

Introduzione: Un posizionamento errato del tunnel femorale è una delle principali cause di fallimento della ricostruzione del legamento crociato anteriore (LCA).
Scopo dello studio è stato valutare prospetticamente con immagini TC 3-D l'accuratezza e l'affidabilità della tecnica outside-in nel corretto posizionamento del tunnel femorale nella chirurgia di revisione del LCA.
Materiali e Metodi: Quindici pazienti sottoposti consecutivamente a intervento di revisione di ricostruzione del LCA sono stati valutati nel pre e post-operatorio con tomografia computerizzata con ricostruzioni 3-D. In tutti i pazienti il fallimento della ricostruzione è stato confermato con valutazione clinica, valutazione artrometrica con Kt-1000 e RMN. In 14 pazienti è stata eseguita un revisione one-stage, mentre in uno è stato necessario un intervento in due tempi per un eccessivo widening del tunnel tibiale. In tutti i casi tranne 3 il tunnel femorale era posizionato in posizione non-anatomica. Al momento della revisione la tecnica out-side in ci ha permesso di posizionare in maniera libera e indipendente il nuovo tunnel femorale mirando a una posizione anatomica al centro dell'inserzione femorale del LCA. Le immagini TC sono state valutate da due operatori indipendenti e la posizione del tunnel femorale è stata misurata con i metod descritti da Amis e Bernard- Hertel. I dati ottenuti sono stati quindi comparati a quelli ottenuti in altri studi in letteratura.
Risultati: Utilizzando il metodo descritto da Bernard e Hertel il centro del tunnel femorale era posizionato in media al 27,6% in profondità e al 33,3% in altezza. Altri sei studi in letteratura riportano una media del 27,3 % in profondità e del 34,35 % in altezza. Utilizzando il metodo descritto da Amis il centro del tunnel era posizionato in media al 31,8 % in profondità e al 52,7 % in altezza. Tutti i dati ottenuti sono sostanzialmente in linea con quelli riportati in letteratura recente. Le due metodologie di descrizione della posizione dei tunnel utilizzando immagini Tc con ricostruzione 3-D si sono rivelate semplici e altamente riproducibili con un ICC (Interobserver Correlation Coefficient) sempre superiore a 0. 80.
Discussione: Un posizionamento non anatomico del tunnel femorale è una della principali cause di fallimento nella ricostruzione del LCA. LA tecnica outside-in nella chirurgica di revisione permette di produrre, in maniera libera e indipendente dal tunnel tibiale, un nuovo tunnel femorale in posizione anatomica. I dati ottenuti sono sostanzialmente in accordo con quelli in letteratura.
Conclusioni: La misurazione del posizionamento del tunnel femorale in TC con ricostruzione 3-D ha mostrato avere una eccellente riproducibilità. La tecnica Outside-in nella chirurgia di revisione del LCA ci ha permesso un posizionamento anatomico del tunnel femorale in tutti i casi.

LA PLASTICA DELLA GOLA INTERCONDILOIDEA NELLA RICOSTRUZIONE DEL LEGAMENTO CROCIATO ANTERIORE: REVISIONE DELLA LETTERATURA

F. Ranuccio*, G. Tedesco, F. La Camera, F. Familiari, G. Gasparini

Magna Graecia University ~ Catanzaro

Introduzione: Pur essendo La plastica della gola intercondiloidea un gesto chirurgico di comune esecuzione,i suoi effetti sui risultati della ricostruzione del LCA(legamento crociato anteriore) sono controversi, nè sono disponibili evidenze scientifiche circa le sue precise indicazioni. Obiettivo del lavoro è quindi di analizzare la letteratura presente in merito, con l'intento di chiarire se e quale sia il ruolo della plastica intercondiloidea nella ricostruzione del LCA.
Materiali e Metodi: Abbiamo effettuato una approfondita analisi della letteratura ricercando sui database MEDLINE/PubMed,EMBASE,COCHRANE, utilizzando le seguenti parole chiave in varie combinazioni: notchplasty,"intercondylar notch","acl reconstruction","anterior cruciate ligament reconstruction", acl, "anterior cruciate ligament".
Risultati: Dei 506 articoli risultanti ne abbiamo esclusi 460 dopo lettura di titolo ed abstract. Ulteriori 22 sono stati esclusi dopo lettura del full text ed i rimanenti 24 sono stati inclusi ed analizzati. I dati ottenuti provengono da studi su modelli animali, su cadavere, radiologici e clinici di livello III-IV. Sebbene alcuni studi abbiano dimostrato l'utilità di questa procedura, diversi altri hanno evidenziato ricrescita del tessuto osseo asportato, effetti dannosi sulla cartilagine circostante, effetti biomeccanici negativi a carico del graft, aumentata incidenza di deficit di estensione del ginocchio dopo ricostruzione di LCA e slargamento del sito di entrata del tunnel femorale. Appare sconsigliato effettuare questa procedura in associazione a tecniche di ricostruzione anatomiche. Riguardo altre applicazioni, la letteratura ne suggerisce l'utilità nella chirurgia dell'artrofibrosi, in caso di conflitto postoperatorio e nel caso di riscontro intraoperatorio di osteofiti.
Discussione: Il presente studio ha due principali limiti: (1) lo scarso livello qualitativo della letteratura presente ed (2) una certa eterogeneità tra gli articoli. Si avverte pertanto la necessità di studi clinici randomizzati controllati che valutino la effettiva utilità della plastica intercondiloidea come gesto chirurgico accessorio nella ricostruzione del LCA e che ne definiscano le precise indicazioni.
Conclusioni: Tenendo conto della non dimostrata utilità della plastica della gola intercondiloidea e considerando invece i possibili effetti negativi della stessa, suggeriamo di evitare il più possibile l'esecuzione di questo gesto chirurgico durante la ricostruzione primaria del LCA, riservando per questa procedura un ruolo nel trattamento chirurgico dell'artrofibrosi, in presenza di osteofiti marginali e nella chirurgia di revisione del LCA.

TRATTAMENTO ARTROSCOPICO IN PAZIENTI CON DISPLASIA BORDERLINE E CONFLITTO FEMOROACETABOLARE

D. Munegato*, M. Bigoni, G. Zatti

ASST Monza Ospedale San Gerardo ~ Monza

Introduzione: Il trattamento artroscopico nei casi di displasia borderline è ancora dibattuto per la possibilità di esacerbare una situazione di instabilità, mentre nei casi di conflitto femoroacetabolare (FAI) in assenza di displasia ha mostrato risultati buoni e duraturi. Lo scopo dello studio è quello di valutare i risultati nei casi in cui le due patologie coesistono.
Materiali e Metodi: Sono stati considerate15 anche in 14 pazienti (11M e 3F), età media 29 anni (DS 8. 5) con displasia borderline e FAI trattati in artroscopia dell'anca. Nove anche erano classificate come Tonnis 0, 4 come Tonnis 1 e 2 come Tonnis 2. Sono state raccolte le rx preop e postop, sono state somministrate le schede modified Harris Hip Score (mHHS) e Hip Outcome Score (HOS daily e sport). Sono stati valutati retrospettivamente ad follow-up medio di 47. 6 mesi.
Risultati: L'angolo di Wiberg preop medio era di 24. 3° (DS 1. 44). L'angolo alfa medio preop era 67. 6° (DS 6. 72) mentre l'angolo medio alfa postop è stato 46. 5° (DS 4. 16) ($p<0.05$). I punteggi clinici sono migliorati tra preop e postop in maniera statisticamente significativa; il mHHS preop medio era 70. 9 (DS 12. 6), il postop è stato 92. 4 (DS 15. 6) ($p<0.05$), il HOS daily preop medio era 74. 5 (DS 15. 55) e postop 95. 7 (DS 6. 72) ($p<0.05$), il HOS sport preop era 52. 5 (DS 22. 42) ed il postop era 91. 8 (DS 19. 59) ($p<0.05$). I risultati buoni o eccellenti sono stati registrati nell'80 % dei pazienti. Due pazienti (13. 3%) con Tonnis 1, uno rimasto invariato ed uno peggiorato nel postp, sono stati trattati con protesi.
Discussione: Risultati simili sono stati riportati da recenti articoli in letteratura con miglioramento nei risultati clinici buoni o eccellenti nel 77% dei pazienti come riportato da Domb BG nel 2013, mentre Philippin MJ nel 2015 ha registrato un incremento nel mHHS medio tra preop 63. 5 e postop 84. 9 ($p<0.001$). I tassi di fallimento sono risultati compresi tra il 7. 7% ed il 11. 8% sempre come riportato dai precedenti autori e paragonabili ai tassi di fallimento del trattamento artroscopico del FAI non associato a displasia.
Conclusioni: Il trattamento artroscopico in questi pazienti è risultato efficace nella maggior parte dei pazienti, sicuramente in questi casi è molto importante suturare la capsula al termine dell'intervento per evitare di creare un'instabilità iatrogena.

Approfondimenti RETE TRAUMATOLOGICA

Domenica 30 Ottobre 2016 dalle 16:30 alle 17:30

RISULTATI DEL TRATTAMENTO CHIRURGICO DELLE FRATTURE TRASVERSE DEL SACRO SUPERIORE

L. Rizzi*, C. C. Castelli

Ospedale Papa Giovanni XXIII - Ortopedia e Traumatologia ~ Bergamo

Introduzione: Le fratture del sacro superiore sono rare con un'incidenza inferiore al 3% di tutte le fratture sacrali. Secondo la classificazione di Denis interessano la zona III, ma spesso le linee di frattura coinvolgono le tre zone di Denis dando origine a fratture con conformazione a U o a forma di H. Roy Camille è stato il primo autore che le ha descritte sottolineando come queste fratture siano estremamente instabili. Vi è inoltre un'alta incidenza di lesione neurologiche del plesso lombo-sacrale. Malgrado la loro gravità le fratture a U o a H del sacro hanno ricevuto poca menzione e il loro trattamento è ancora controversa. Scopo del nostro lavoro è quello di presentare i nostri risultati del trattamento chirurgico di queste "insolite" lesioni dell'anello pelvico.
Materiali e Metodi: Dal 2009 al 2015 abbiamo trattato 16 pazienti con frattura del sacro superiore mediante sintesi con viti ileosacrali o sistema di fissazione spinopelvica ed eventuale decompressione posteriore del canale e delle radici sacrali. L'età media dei pazienti era di 22 anni e tredici erano tutti uomini. L'interessamento dell'anello pelvico anteriore era presente in 9 casi. Secondo la classificazione di Roy Camille 4 pazienti avevano una frattura in flessione con spostamento anteriore (tipo 1) 7 una frattura in flessione con spostamento posteriore (tipo 2) e 5 aveva una frattura in estensione (tipo 3). L'interessamento del plesso lombosacrale era presente in 12 pazienti.
Risultati: La riduzione postoperatoria dell'angolazione è stata ridotta fino ad un angolo medio di 10° (10° -17°) rispetto ad un valore preoperatorio significativo di deformità angolare di 28° (14°-53°). Abbiamo osservato un caso di un'infezione profonda precoce, entro un mese dall'intervento, che si è risolto dopo la revisione chirurgica. Il recupero neurologico completo si è osservato in 14 pazienti mentre 2 avevano un recupero parziale.
Discussione: Il trattamento delle fratture a U e H del sacro è ancora controverso tra chi propone un trattamento conservativo e chi opta per il trattamento chirurgico. La nostra esperienza ha dimostrato risultati clinici di recupero delle lesioni neurologiche e di assenza di dolore, e radiografici riguardanti la riduzione ottenuta, eccellenti e buoni in oltre l'80% dei nostri pazienti operati. La stabilizzazione chirurgica contribuisce inoltre a poter mobilizzare precocemente il paziente ed a prevenire deformità dolorose.
Conclusioni: La frattura trasversale del sacro superiore è un infortunio dell'anello pelvico molto instabile conseguente ad una lesione traumatica caratterizzata da un significativo carico assiale. Le caratteristiche anatomopatologiche e i risultati ottenuti ci consentono di affermare la superiorità del trattamento chirurgico rispetto a quello conservativo soprattutto eseguito in Trauma Center con specifica esperienza in chirurgia della pelvi e spinale.

RUOLO DELLA FORMAZIONE ED APPLICAZIONE DI UN PROTOCOLLO GESTIONALE DEI POLITRAUMATIZZATI CON FRATTURE INSTABILI DI BACINO ED INCREMENTO DELLA SOPRAVVIVENZA IN UN TRAUMA CENTER

D. Papadia*[1], A. Musetti[1], A. Massè[1], G. Tugnoli[1], F. Buccelletti[2], G. Folgheraiter[1], C. Marchetti[1], M. Cavana[1], C. Ramponi[1], G. Bellanova[1]

[1]apss Trento ~ Trento, [2]~ Trento

Introduzione: La gestione dei politraumatizzati prevede una gestione multidisciplinare e continua a rappresentare un problema complesso con mortalità elevata. Il trattamento precoce di questi pazienti seguendo i principi della damage control e golden hour incide positivamente sulla loro sopravvivenza e prognosi. Sono state dedicate risorse al coinvolgimento, alla formazione ed al coordinamento diretto degli specialisti della urgenza emergenza. Viene riportata l'analisi del ruolo, nel nostro trauma center, di corsi formativi ed un protocollo gestionale del politraumatizzato con lesione instabile di bacino.
Materiali e Metodi: Dal novembre 2012 è stato istituito un gruppo multidisciplinare del trauma (trauma team) che ha organizzato dei corsi denominati "management del politraumatizzato" (MP) e "Discussione casi clinici" (DCC) (accreditati ECM), è stato elaborato un protocollo gestionale del politraumatizzato ed è stato istituito un registro del trauma. Dal gennaio 2012 al dicembre 2014 sono stati valutati retrospettivamente i pazienti trattati con politrauma maggiore con un Injury Severity Score (ISS) > 15. I parametri confrontati nel periodo pre e post corsi di formazione sono stati la centralizzazione dal territorio, l'utilizzo della E FAST, l'uso di embolizzazione, il packing pelvico, trasfusioni massive, il tempo di accesso in sala operatoria e la mortalità precoce entro le 48 ore.
Risultati: Sono stati formati 110 medici nel corso MP e 78 nel DCC. I pazienti con ISS>15 registrati prima e dopo il novembre 2013 con e senza interessamento di bacino sono stati rispettivamente 98/25 e 132/32. La centralizzazione dal territorio è passata dal 67. 5% al 83%, l'utilizzo della E fast dal 15,6 al 51,3%, il tempo di accesso in sala operatoria da 62 a 44 minuti. La mortalità precoce entro le 48 ore è passata dal 9% al 4,5% (p<0. 005).
Discussione: L'obbiettivo perseguito è stato l'applicazione concreta dei principi di damage control e golden hour caratterizzato dalla identificazione e stabilizzazione precoce delle fratture instabili di bacino con applicazione immediata di cintura pelvica anche sul territorio e successiva precoce fissazione esterna in

sala operatoria. La marcata riduzione della mortalità registrata è correlata alla riduzione di tempo di accesso alla sala operatoria che appare il principale indicatore di una catena gestionale maturata e consolidata con la formazione.
Conclusioni: L'approccio multidisciplinare di professionisti motivati, formati e coordinati rappresenta la best practice nel trattamento dei politraumatizzati. L'istituzione di un gruppo di operatori dedicati all'emergenza ed al trauma rappresenta una opzione organizzativa che ottimizza le risorse già presenti in grado di programmare facilitare e consolidare i processi formativi raggiunti ed i protocolli operativi della urgenza emergenza.

L'ORGANIZZAZIONE DELLA RETE TRAUMATOLOGICA DELLA MANO IN ITALIA

M. Bertolini*, E. Dutto, A. Fenoglio, L. Mattei, I. Pontini

S. C. Chirurgia della mano Presidio C. T. O. Città della salute e della scienza ~ Torino

Introduzione: Si è reso necessario creare nelle varie regioni centri capaci di fornire cure adeguate in base all'entità delle lesioni traumatiche dell'arto superiore. I traumi della mano sono divisibili in due livelli:
- I livello, a "bassa complessità"
- II livello, ad "alta complessità" con particolare riguardo ai reimpianti di arto. Secondo le linee guida è necessaria una struttura di II livello ogni 4 milioni di abitanti ed una struttura di I livello in ogni presidio ospedaliero sede di DEA di I livello.
L'identificazione dei centri di I e II livello e la possibilità di trasportare i pazienti in un centro adeguato,hanno rivoluzionato completamente l'approccio a questi traumi, garantendo un livello di assistenza appropriato ed una maggior percentuale di successo nella sopravvivenza del reimpianto. È stato creato un sistema di coordinamento delle emergenze.
Materiali e Metodi: Criteri per essere centro H24-118 CUMI:1) presenza di almeno 3 chirurghi della mano con competenze traumatologiche e soci ordinari della Società Italiana di Chirurgia della Mano (SICM). 2) Almeno uno dei chirurghi deve avere il diploma dell'esame europeo. 3) Il centro deve essere attivo 24 ore su 24,7 giorni su 7.4) Il centro deve avere in media almeno due casi di trauma per seduta operatoria.
Attualmente sono presenti sul territorio italiano 21 centri H24-118 CUMI. Sul sito della SICM, è consultabile una mappa dei diversi centri italiani. Il personale del 118 valuta la tipologia del trauma ed invia il paziente ad un centro di I o II livello previo contatto telefonico,oppure lo trasporta all'ospedale più vicino se il paziente è instabile o per prima valutazione ortopedica.
È possibile inviare immagini via smartphone per più adeguata comunicazione ed immediata visione dell'arto traumatizzato.
Risultati: Questa rete ha permesso di migliorare l'adeguatezza dell'invio del paziente, di diminuire l'impiego dell'elisoccorso, di ottimizzare la tempistica del trasporto e di migliorare i risultati funzionali.
Discussione: Oggi si sta lavorando all'ottimizzazione di questa rete secondo il modello Hub & Spoke valutando grado di complessità del trauma e competenza delle strutture ospedaliere. I centri Hub sono di riferimento e di eccellenza. È indispensabile la stretta collaborazione tra il 118, il DEA ed il microchirurgo reperibile.
Sono tuttora presenti delle criticità: (1) la mancanza di linee guida riguardanti l'organizzazione del modello Hub & Spoke, ed in particolare l'interazione tra i due tipi di centri; (2) la non sempre perfetta comunicazione con i centri Spoke che talvolta inviano ai centri Hub pazienti con lesioni traumatiche di bassa complessità. (3) la totale mancanza di Centri Mano in alcune regioni italiane
Conclusioni: Molto è stato fatto in questi anni per ottimizzare questa rete, ma ci sono ancora diversi aspetti sui quali lavorare, non ultimo quello della formazione continua da parte dei centri Hub con corsi e stage per i futuri microchirurghi,infermieri e fisioterapisti dedicati.

MODIFICA DELLE SEDUTE CHIRURGICHE E TEMPO DI ATTESA PREOPERATORIO NEL PAZIENTE ANZIANO CON FRATTURA DI FEMORE

P. Pignedoli*, D. Di Motta, C. Bendini, S. Bondioli, M. Cappa, M. Paterlini, A. Timoncini, F. Pinto, G. Gazzotti, G. Groppi, G. Pioli, E. Sabetta

Arcispedale Santa Maria Nuova ~ Reggio Emilia

Introduzione: Il ritardo operatorio incrementa il rischio di complicanze e mortalità nei pazienti anziani con frattura di femore. Il tempo di attesa preoperatorio è tuttavia influenzato da fattori clinici e organizzativi. In questo studio sono stati analizzati, attraverso audit interni di analisi di equità, gli effetti sulla quota di pazienti operati entro 48 ore di 2 interventi organizzativi finalizzati al miglioramento della disponibilità delle sale operatorie
Materiali e Metodi: Soggetti: tutti i pazienti di età superiore ai 75 anni ricoverati per frattura di femore dal maggio 2012 al maggio 2015. Durante lo studio sono stati eseguiti 3 audit: il primo nel marzo 2013 dopo l'attuazione del percorso diagnostico terapeutico della frattura di femore; il secondo alla fine del 2014, dopo la realizzazione di una seduta aggiuntiva il sabato e il terzo dopo l'attivazione di procedure di urgenza per la frattura di femore. Le caratteristiche basali dei pazienti, il tipo di frattura, la provenienza e il giorno dell'ingresso sono stati raccolti per l'analisi di equità attraverso una regressione logistica multivariata
Risultati: Le caratteristiche di base dei 3 gruppi sono risultate simili. Nel primo gruppo il 60% dei pazienti era operato entro 48 ore e risultavano significativi fattori di rischio di ritardo operatorio il giorno di ricovero (gio-sab vs dom-mer OR 5.3, 95% CI 2.7-10.5), il tipo di frattura (intracapsulari OR 2.2, 95% CI 1.2-3.9) e la mancanza di sostegno sociale. Con l'introduzione della seduta aggiuntiva il sabato aumentava la quota dei pazienti operati entro 48 ore al 76% ma rimaneva un rischio di ritardo operatorio per i pazienti ricoverati negli ultimi giorni della settimana (OR 4.1, 95% CI 2. 5-7.5). Infine dopo l'implementazione delle procedure d'urgenza la quota dei pazienti operati precocemente saliva al 89% sebbene l'ammissione in fine settimana avesse ancora un residuo significativo rischio di ritardo operatorio (OR 3.0, 95% CI 1.2-7.4).

Discussione: L'obiettivo di un'elevata quota di interventi precoci nei pazienti anziani fratturati richiede sia la disponibilità quotidiana di sale chirurgiche dedicate sia la condivisione di criteri di urgenza che ne definiscano la priorità chirurgica. Un elevato ritardo operatorio può associarsi a elementi di discriminazione evidenziati dall'analisi di equità.
Conclusioni: Per eliminare completamente le disequità legate al giorno del ricovero è necessaria la disponibilità di sedute chirurgiche dedicate 7 giorni su 7.

LA MANO TRAUMATICA: DALLE LESIONI SEMPLICI AL REIMPIANTO

E. Dutto*, S. Vanni, A. Fenoglio, M. Bertolini, M. Ferrero
Cittadellasalute - CTO ~ Torino

Introduzione: Le lesioni traumatiche della mano costituiscono una patologia numericamente significativa tra le diverse cause di accesso al Pronto Soccorso con esiti rilevanti in termini di costi sociali. Spesso si tratta di traumi sul lavoro o casalinghi che determinano un'assenza prolungata dal lavoro e un'inabilità parziale residua. L'evoluzione chirurgica e dei materiali, associato ad una centralizzazione ed ultraspecializzazione della gestione dei traumi della mano hanno permesso un progressivo miglioramento degli outcomes.
Materiali e Metodi: In Piemonte nel biennio campione 2013-2014 sono stati registrati circa 120000 accessi in Pronto Soccorso per traumi mano-polso: nella maggior parte si trattava di incidenti domestici (40%) e di traumi sul lavoro (13%). Dei circa 8000 traumi lavorativi annui 3600 erano rappresentati da amputazioni e subamputazioni e di questi il 60% interessava piccoli segmenti. L'8% circa di tutte le lesioni traumatiche ha necessitato di un intervento chirurgico in emergenza o urgenza differita entro 20 giorni.
Il continuo afferire di queste lesioni ha portato nel tempo ad una riorganizzazione interna della nostra Struttura con istituzione 25 anni fa del Gruppo Interdivisionale di Microchirurgia (GIM) e 3 anni fa della Guardia Mano (GM): il primo fornisce un servizio di reperibilità per tutte le urgenze microchirurgiche 24 ore su 24, il secondo un servizio di guardia attiva dalle 8.00 alle 16.00 7 giorni su 7.
Risultati: La riorganizzazione del servizio di Chirurgia della Mano e Microchirurgia ha permesso un progressivo miglioramento dei risultati e, nel caso di lesioni microchirurgiche, un maggior tasso di sopravvivenza del segmento. L'implementazione organizzativa ha determinato una riduzione dei trattamenti chirurgici eseguiti in urgenza differita ed una riduzione degli accessi secondari all'ambulatorio con i costi relativi.
Discussione: La formazione di personale e strutture con competenze superspecialistiche ha consentito non solo di migliorare gli outcomes all'interno della nostra Struttura, ma anche di educare Medici Chirurghi sul territorio a discriminare quali lesioni debbano afferire in un Centro specialistico e quali no.
Conclusioni: La strutturazione di una rete regionale e nazionale, coadiuvata dall'utilizzo di un supporto telematico ed informatico, che faccia capo ad un HUB superspecialistico, risulta fondamentale per ottimizzare i risultati e la gestione delle risorse nella traumatologia, semplice e complessa, della mano.

POSSIBILI CORRELAZIONI TRA INFEZIONE DA VIRUS DELL'IMMUNODEFICIENZA ACQUISITA E COMPLICANZE A BREVE TERMINE NELLE FRATTURE DI FEMORE: STUDIO MATCHED PAIR

A. Manzotti*, L. P. Marchesi, D. Brioschi, G. Salvadori Dal Prato, F. Moioli
ASST Fatebenefratelli Sacco ~ Milano

Introduzione: L'innovazione nelle terapie ha portato ad un incremento di durata e qualità della vita delle persone affette dal virus dell'immunodeficienza acquisita (HIV), con conseguente aumento della probabilità che questi pazienti incorrano in eventi traumatici. In letteratura tuttavia vi sono pochissimi lavori relativi ad outcome e complicanze in pazienti HIV+ sottoposti ad intervento chirurgico per frattura.
Scopo del lavoro è presentare l'esperienza nel trattamento di fratture del femore in pazienti HIV+, valutando outcome e complicanze a breve termine.
Materiali e Metodi: Dal 1 Gennaio 2001 al 30 Settembre 2015 sono state trattate 32 fratture di femore in altrettanti pazienti affetti da HIV. Ai singoli casi sono stati abbinati controlli in base a: tipo di frattura, intervento chirurgico, razza, sesso, indice di comorbilità e stato sociale, anno di procedura chirurgica. Sono state quindi analizzate le complicanze perioperatorie di qualsiasi tipo occorse nei primi 3 mesi dopo l'intervento, l'incidenza di reintervento precoce e la durata del ricovero.
Risultati: Dei 32 pazienti del gruppo A (HIV+: età media 53,23, min 36, max 72) solo 3 pazienti hanno presentato infezione di sito chirurgico nell'immediato post-operatorio, mentre di 1 paziente si segnala emocoltura positiva ad 1 mese dall'intervento senza interessamento successivo dell'impianto di osteosintesi. Un solo caso è stato sottoposto a reintervento per nuova frattura prossimale alla precedente osteosintesi insorta durante il ricovero per riabilitazione. Tutti i pazienti presi in esame assumevano la terapia prescritta, in alcuni casi con compliance ridotta. Nel gruppo B (HIV-), si evidenzia un solo caso di infezione di sito chirurgico.
Discussione: Dallo studio effettuato si evidenzia innanzitutto la giovane età dei soggetti in esame, che presentano nel 75% dei casi (24 pazienti, età media 52,73 anni) fratture tipiche dell'anziano, quale possibile conseguenza dell'osteopenia indotta dalle terapie antiretrovirali e, nel 45% dei casi, da alti valori di comorbilità e bassa condizione sociale. In secondo luogo non si denota una differenza significativa nell'incidenza di infezioni acute nel postoperatorio dei pazienti affetti da HIV.
Conclusioni: L'infezione da parte del virus HIV, quando trattato adeguatamente, non determina un rischio significativamente aumentato di contrarre infezioni acute dEL sito chirurgico.

Approfondimenti INFEZIONI

Domenica 30 Ottobre 2016 dalle 16:30 alle 17:30

INFEZIONE DOPO RESEZIONE E IMPIANTO DI MEGAPROTESI: ANALISI DEI FATTORI DI RISCHIO

M. De Gori*[1], G. Scoccianti[2], M. Mariotti[2], L. Bettini[2], G. Beltrami[2], R. Capanna[2]

[1]Università "Magna Graecia" ~ Catanzaro, [2]AOU Careggi ~ Firenze

Introduzione: Le infezioni sono la principale causa di fallimento degl'impianti protesici, e il loro tasso d'infezione aumenta drasticamente dopo ricostruzioni complesse: difatti, l'impianto di una megaprotesi è gravato da un tasso d'infezione periprotesica del 10%. Obiettivo del nostro lavoro è stato valutare il tasso d'infezione dopo resezione e impianto di megaprotesi, e analizzarne possibili fattori di rischio.
Materiali e Metodi: Tra giugno 2001 marzo 2015 abbiamo impiantato 511 Mega C. I pazienti, 264 maschi e 247 femmine, sono stati operati a un'età media di 50±21 anni per resezione prossimale di femore in 235 (46%) casi, distale di femore in 167 (32.7%), prossimale di tibia in 47 (9. 2%), extrarticolare di ginocchio in 41 (8%), totale di femore in 20 (3. 9%) e intercalare di femore in 1 (0.2%). Sono stati trattati tumori osseo primitivi (49. 1%), metastasi ossee (32.7%) e complesse perdite di sostanza o revisioni protesiche per patologie non oncologiche (18.2%).
Risultati: Abbiamo riscontrato un tasso di sopravvivenza libera da infezione del 93. 4% a 2 anni, 89. 4% a 5 anni e 83.6% a 10 anni. Sono stati individuati come a rischio d'infezione i pazienti affetti da un pregresso episodio infettivo (OR 10.467, p<0.001) o da diabete mellito (OR 4.1, p=0.037), Abbiamo inoltre osservato un maggio rischio d'infezione in pazienti con un'ipoalbuminemia preoperatoria (OR 12, p=0.031), un'anemia perioperatoria (OR 3. 605, p=0.018) e trasfusione (OR=3.81, p=0.005). Tra le sedi trattate, la resezione prossimale di femore è apparsa a minor rischio d'infezione (OR=0.375, p=0.02).
Discussione: A oggi, pochi studi in letteratura hanno condotto un'analisi dei fattori di rischio per infezione dopo resezione e impianto di megaprotesi. Dai nostri dati derivano conferme di alcuni dati già noti, come il maggior rischio d'infezione in pazienti sottoposti ad emotrasfusioni e la minore incidenza in infezioni nelle resezioni di femore prossimale, ma si evidenziano anche elementi di rischio non precedentemente segnalati come i valori dell'albuminemia e dell'emoglobinemia preoperatorie.
Conclusioni: L'infezione resta una temibile complicanza dopo resezione e impianto di megaprotesi. La sua prevenzione non può che passare attraverso una attenta analisi dei fattori di rischio e delle possibili contromisure. Un ruolo di particolare importanza risulta costituito dall'emoglobinemia, dall'albuminemia e dal ricorso a trasfusioni, cui deve dedicarsi particolare attenzione sia nella preparazione preoperatoria del paziente che durante l'intervento stesso.

VALUTAZIONE COMPARATIVA DEL DISPOSITIVO MICRODTTECT VS TAMPONI NELLA DIAGNOSI DELLE INFEZIONI IN CHIRURGIA ORTOPEDICA E TRAUMATOLOGICA

G. M. Calori*[1], M. Colombo[1], P. Navone[2], M. Nobile[2], F. Auxilia[3], M. Toscano[4], L. Drago[5]

[1]Reparto di Chirurgia Ortopedica Riparativa ~ Centro Specialistico Ortopedico Traumatologico Gaetano Pini - C. T. O. ~ Università degli Studi di Milano ~ Milano, [2]Centro Specialistico Ortopedico Traumatologico Gaetano Pini - C. T. O. – Università degli Studi di Milano ~ Milano, [3]Dipartimento di Scienze Biomediche per la Salute - Università di Milano ~ Milano, [4]Laboratorio di Chimica Clinica e Microbiologia - IRCCS Galeazzi - Dipartimento di Scienze Biomediche per la Salute ~ Milano, [5]Laboratorio di Microbiologia Clinica - Dipartimento di Scienze Biomediche per la Salute ~ Milano

Introduzione: L'incidenza di complicanze settiche in Chirurgia Ortopedica e Traumatologica è in aumento nella popolazione generale a causa dell'incremento delle indicazioni chirurgiche e dell'evoluzione di nuovi dispositivi protesici e di osteosintesi.
La strategia adottata nella scelta del trattamento chirurgico o terapeutico si basa sulla identificazione del patogeno; la conoscenza degli agenti eziologici è un elemento essenziale nel processo decisionale volto a migliorare il trattamento che può essere conservativo o chirurgico.
Ciò deve essere considerato anche nei casi di dubbia sepsi, anche se semplice infiammazione, per una previsione più realistica dell'evoluzione verso uno stato settico o verso la guarigione.
Questa potrebbe essere la tipica condizione patologica legata alle cosiddette "infezioni correlate al biofilm".
Il biofilm rallenta il metabolismo dei microrganismi e prolunga la loro sopravvivenza, rendendoli resistenti agli antibiotici; Inoltre, quando i microrganismi sono incorporati nel biofilm sono mal riconosciuti dal sistema immunitario causando la cronicizzazione del processo di infezione. La formazione del biofilm nasconde i batteri e rende difficile il loro isolamento ed identificazione. Per questa ragione la raccolta di campioni adeguati mediante tecniche in grado di isolare i batteri dalla superficie della protesi è ad oggi sempre più necessaria.
Materiali e Metodi: Lo scopo principale dello studio è quello di valutare l'affidabilità di una tecnologia innovativa (MicroDTTect), applicata per la raccolta e il trasporto dei campioni espiantati (protesi, dispositivi di osteosintesi, tessuti biologici) rispetto ai tamponi colturali standard.
La caratteristica fondamentale del sistema, che è rapido e semplice da usare, è il fatto di essere un sistema chiuso, è totalmente sterile e sicuro per il paziente trattato e contiene una concentrazione specifica di ditiotreitolo (DTT) in grado di distaccare i batteri dal biofilm aderente alle superfici protesiche.

Abbiamo valutato il numero di campioni positivi e negativi al fine di confrontare la metodologia MicroDTTect con le collezioni di tamponi standard in 30 procedure.
Risultati: I risultati ottenuti hanno mostrato che MicroDDTect ha una sensibilità maggiore rispetto ai tamponi (77% e 46%, rispettivamente), e ha permesso di ottenere il 35% di risultati positivi, mentre i tamponi solo il 20%.
Discussione: Questi risultati preliminari mostrano una superiorità del MicroDTTect nell'identificazione batterica in Chirurgia Ortopedica rispetto alla raccolta di tamponi.
Conclusioni: L'individuazione precoce dei microorganismi, responsabili della condizione settica, può migliorare l'appropriatezza nonché l'efficacia della terapia e di conseguenza aumentare il tasso di guarigione e la qualità della vita del paziente, riducendo la gravità delle sequele.

FATTORI DI RISCHIO E INFEZIONI PERI-PROTESICHE: REVISIONE SISTEMATICA DELLA LETTERATURA E SVILUPPO DELLA "PJI RISK" APP

E. Gallazzi*[1], S. Scarponi[1], I. Morelli[1], D. George[2], L. Drago[1], C. L. Romanò[1]

[1]Istituto Ortopedico IRCCS Galeazzi ~ Milano, [2]Department of Trauma and Orthopaedics, University College London Hospitals ~ Londra

Introduzione: Le infezioni peri-protesiche si verificano con incidenza diversa a seconda del tipo di ospite. Per meglio comprendere quanto il ruolo dei vari fattori incida sul rischio, abbiamo condotto una revisione sistematica della letteratura, anche al fine di implementare tali dati in una originale applicazione per smartphone.
Materiali e Metodi: Sono stati inclusi studi relativi ai fattori di rischio per infezioni peri-protesiche di anca e ginocchio, pubblicati dal gennaion 1998 al novembre 2015. Gli studi, identificati attraverso database internazionali, dovevano contenere una analisi statistica dei diversi fattori di rischio ed un campione di soggetti superiore a 20. Le condizioni associate ad un aumentato rischio di infezione sono state quindi suddivise in correlate all'ospite, al fornitore del trattamento o in fattori di rischio post-chirurgici.
Risultati: Ventotto articoli originali sono stati identificati; cinque (17.9%) riportavano dati solo sull'anca, 4 (14.3%) solo su protesi di ginocchio e 19 (67.9%) su entrambe. I fattori rischio principali sono risultati: la presenza di infezione superificiale della ferita chirurgica (OR 35.9, 95% CI 8.3-154.6), l'uso di elevate dosi di steroidi (OR 21.0, 95% CI 3.5-127.2), una BMI > 50 (OR 18.3), un punteggio ASA pari a 4 (OR 13. 9, 95% CI 2. 55-76.71), il fumo (OR 12.76, 95% CI 2. 47-66.16) ed una BMI < 20 (OR 6.00, 95% CI 1. 2-30.9). Il numero totale di fattori di rischio legati all'ospite (n=34) è risultato largamente superiore a quelli legati al fornitore del trattamento (n=4). I dati sono stati utilizzati, unitamente ad un algoritmo di calcolo originale, per sviluppare una applicazione per smartphone per ambiente Android e iOS ("PJI Risk Calculator" App), che consente di calcolare automaticamente il rischio di ogni paziente, consentendo inoltre di alimentare un database dedicato, per l'ulteriore miglioramento del metodo di calcolo stesso.
Discussione: Il presente studio conferma l'esistenza di molti fattori, che possono aumentare il rischio di infezione peri-protesica in un dato individuo anche di decine di volte, rispetto alla popolazione generale. Per la prima volta questo studio evidenzia, inoltre, come i fattori di rischio legati all'ospite giochino, nel loro complesso, un ruolo largamente superiore rispetto a quelli legati al fornitore del trattamento. Inoltre, molti di tali fattori risultano non modificabili.
Conclusioni: La conoscenza, attraverso una semplice App del proprio rischio di infezione post-chirurgica, può permettere ad ogni paziente di scegliere in modo più consapevole se sottoporsi o meno ad un dato intervento chirurgico. Conoscere e calcolare il rischio un dato ospite ha inoltre un chiaro risvolto in ambito decisionale per il chirurgo e valutativo per gli aspetti medico-legali.

IL TRATTAMENTO CHIRURGICO DELLE PROTESI DI SPALLA INFETTE. REVIEW SISTEMATICA DELLA LETTERATURA

G. M. Marcheggiani Muccioli*, A. Grassi, T. Roberti Di Sarsina, G. Carbone, F. Raggi, T. Bonanzinga, M. P. Neri, S. Zaffagnini, M. Marcacci

Istituto Ortopedico Rizzoli - Università di Bologna ~ Bologna

Introduzione: Valutare le opzioni di trattamento delle protesi di spalla infette ed i loro risultati.
Materiali e Metodi: Una revisione sistematica della letteratura dal 1996 al 2016 ha identificato 15 studi di livello IV. Criteri di inclusione: (1) lavori sul trattamento chirurgico delle infezioni di protesi di spalla, (2) scritti nel 1996-2016, (3) in lingua inglese. Criteri di esclusione: (1) casi clinici, (2) studi relativi a trattamento non chirurgico, (3) follow-up minimo < 24 mesi e (4) che non riportavano chiaramente risultati clinici e tasso di infezione persistente (IP) post-operatori. Abbiamo considerato fallimento del trattamento l'IP ed il successo assenza di IP. I risultati chirurgici sono stati valutati in base alla media ponderata del Costant-Murley score (CMS) per ciascun gruppo di trattamento.
Risultati: Sono stati selezionati 299 pazienti (153 maschi/146 femmine) con un follow-up medio di 50.4 mesi (range 32-99.6). L'IP in tutta la popolazione è stata del 9.7%. La media del CMS della popolazione, disponibile per 218 pazienti, è stata di 39±13. Quarantasei pazienti (15.4%) sono stati trattati con pulizia chirurgica (IP 32.6%, CMS 41±12), 60 pazienti (20%) con artroplastica di resezione (IP 8.3%, CMS 32±16), 37 pazienti (12.4%) con spaziatore permanente (IP 10.8%, CMS 33±14), 79 pazienti (26.4%) con revisione in due tempi (IP 8.9%, CMS 42±12) e 77 pazienti (25.8%) con la revisione in un tempo (IP 3.9%, CMS 49±11).
La pulizia chirurgica ha mostrato il più alto tasso di IP (32.6%), la revisione in un tempo ha riportato il tasso di IP più bassa (3.9%). L'artroplastica di resezione e lo spaziatore hanno mostrato i valori peggiori di CMS (p≤0.0001). Il CMS è risultato più alto nei pazienti sottoposti a revisione (in due tempi o in un tempo) rispetto alle altre procedure chirurgiche (45±12 vs 35±14) (p<0. 0001).

Non sono state riscontrate differenze significative in termini di tasso di IP e di valori medi di CMS tra revisione in due tempi e revisione in un tempo.
Discussione: La pulizia chirurgica ha il più alto tasso di IP (32. 6%). La revisione protesica (in due tempi oppure in un tempo) ha mostrato tasso di IP più basso e valori medi più alti di CMS rispetto alle altre procedure chirurgiche utilizzate nel trattamento delle infezioni di protesi di spalla. Non sono state riscontrate differenze significative tra revisione in due tempi e revisione in un tempo.
Conclusioni: La pulizia chirurgica da sola ha il più alto tasso di fallimento. Studi randomizzati, controllati, ben disegnati e che utilizzano score-system validati sono ancora carenti in questo campo.

UTILIZZO DEL TEST ALFA-DEFENSINA NELLA DIAGNOSI DI INFEZIONE ARTICOLARE PERIPROTESICA

S. Franzoni*, F. Gotti, G. D. Spini, G. Zattoni, M. Albini

Poliambulanza ~ Brescia

Introduzione: Nel 2015 il Dipartimento di Ortopedia e Traumatologia della Fondazione Poliambulanza Brescia ha introdotto nello schema diagnostico delle infezioni articolari periprotesiche il test Alfa-Defensina(AD). Da marzo 2015 a dicembre 2015 sono stati eseguiti n. 40 test in 3 setting: Pronto soccorso(PS), Reparto(R),Sala operatoria(SO). L'utilizzo del test AD ha significati diversi in base al setting: in SO orienta una scelta chirurgica(riprotesi in 1 o 2 tempi),in PS orienta una scelta diagnostica,semplificando un iter spesso lungo e indaginoso
Materiali e Metodi: Il risultato del test AD è stato confrontato con i criteri diagnostici di infezione periprotesica definiti dalla Musculoskeletal Infection Society 2011(MSIS) (applicabile solo nei casi SO). Campione esaminato: n. 25 pazienti(M11, F14;età media 71+9,3 anni;ginocchio 14, anca 11; durata media della protesi 7,1+5,8 anni).
Risultati: I criteri MSIS sono risultati positivi nel 36% (9/25) e il test AD nel 28% (7/25) dei casi. Il livello di concordanza fra criteri MSIS e test AD è elevato (84%), ma non completo: MSIS+/AD+ 24%, MSIS-/AD- 60%, MSIS+/AD- 12%, MSIS-/AD+ 4%.
I batteri isolati sono lo Stafilococco epidermidis(4),aureus MRSA(1) e Warneri(1),il Kocuria varians(1) e Streptococco agalactie(1). I batteri identificati nei 3 casi MSIS+/AD- sono lo Stafilococco epidermidis(n. 2 casi) e il Kocuria varians
Discussione: I dati evidenziano una concordanza non totale del test AD rispetto ai criteri di riferimento della MSIS; le possibili spiegazioni sono molteplici e ognuna è stata oggetto di rivalutazione in modo tale che nei prossimi casi non sussistano delle giustificazioni metodologiche.
Conclusioni: Al momento il test AD rappresenta un elemento decisionale aggiuntivo al golden standard, rappresentato dai criteri MSIS.

RIVESTIMENTO ANTIBATTERICO DAC PER LA PREVENZIONE DELLE INFEZIONI PRECOCI DOPO PROTESI ARTICOLARI. RISULTATI DI UNO STUDIO MULTICENTRICO EUROPEO

S. Scarponi*[1], K. Malizos[2], N. Capuano[4], M. D"Arienzo[5], R. Mezzoprete[3], C. Van Der Straeten[6], L. Drago[1], C. L. Romanò[1]

[1]Istituto Ortopedico IRCCS Galeazzi ~ Milano, [2]Orthopaedic Surgery & Trauma, Medical School, University of Thessaly ~ Larissa, [3] Department for Orthopaedics, San Camillo de Lellis Hospital ~ Rieti, [4]Department for Orthopaedics, San Luca Hospital ~ Vallo della Lucania, [5]Orthopaedic Dept. , University Clinic ~ Palermo, [6] Department for Orthopaedics, Medical University ~ Ghent

Introduzione: Le infezioni rimangono una delle prime cause di fallimento degli impianti protesici. Diversi studi preclinici hanno dimostrato come alcuni rivestimenti antibatterici siano in grado di prevenire o di ridurre in modo efficace l'adesione batterica e la formazione di biofilm. Tuttavia, solo poche tecnologie sono disponibili in ambito clinico, a causa del complesso processo di validazione e regolatorio europeo. Scopo di questa presentazione è di riportare i risultati del primo studio multicentrico europeo sull'utilizzo di un rivestimento antibatterico costitutito da un idrogel a rapido riassorbimento (< 72 h) a base di acido jaluronico e polilattato (Defensive Antibacterial Coating, DAC®, Novagenit, Mezzolombardo, TN), in pazienti sottoposti ad interventi di protesi di anca o di ginocchio.
Materiali e Metodi: In questo studio prospettico, randomizzato, multi-centrico europeo, 380 pazienti, sottoposti ad intervento di protesi primaria o di revisione di anca o di ginocchio mediante protesi non cementato o ibride, sono stati casualmente assegnati, in sei centri ortopedici europei, ad un gruppo trattato con protesi rivestite con l'idrogel antibatterico DAC, addizionato con antibiotico, o ad un gruppo di controllo, senza rivestimento. La valutazione dei punteggi clinici, della guarigione della ferita chirurgica, degli esami di laboratorio e radiografici è stata effettuata ad intervalli di tempo prefissati.
Risultati: Complessivamente 373 pazienti sono stati valutati ad un follow-up minimo di 6 mesi (massimo di 24 mesi) dall'intervento. In media, la guarigione delle ferite chirurgich, degli esami di laboratorio ed i quadri radiografici non hanno dimostrano differenze significative tra i due gruppi. Undici pazienti hanno riportato una infezione del sito chirurgico nel gruppo di controllo (6%), mentre solo una infezione è stata osservata nel gruppo trattato (0.6%)(p=0.003). Non si sono osservati effetti collaterali locali o generali o interferenze con la guarigione radiografica dell'osso periprotesico attribuibili all'uso dell'idrogel DAC.
Discussione: I risultati dimostrano che l'uso di un idrogel antibatterico a rapido riassorbimento, addizionato con antibiotici, non determina effetti collaterali locali o generali e non interferisce con la guarigione ossea, nel medio termine, consentendo una riduzione significativa delle infezioni del sito chirurgico precoci, dopo chirurgia protesica dell'anca e del ginocchio.
Conclusioni: L'utilizzo routinario di un tale rivestimento antibatterico potrebbe modificare significativamente l'impatto delle infezioni post-chirurgiche in ortopedia. Alla luce dei risultati ottenuti, appaiono certamente indicati ulteriori studi in altre possibili

applicazioni ed una valutazione dell'efficacia a più lungo termine, mentre è auspicabile che i sistemi regolatori europei consentano una più rapida e semplice introduzione di queste tecnologie in campo clinico.

Giornale Italiano di Ortopedia e Traumatologia
2016;42(Suppl. 1):S283-S396

Comunicazioni RICOSTRUZIONE ARTICOLARE 1

Sabato 29 Ottobre 2016 dalle 10:00 alle 11:00

MANAGEMENT DEL DOLORE DOPO PROTESI TOTALE DI GINOCCHIO:EFFICACIA DI UN PROTOCOLLO PRIVO DI OPPIACEI

G.L. Canata*, V. Casale, A. Chiey

Ospedale Koelliker ~ Torino

Introduzione: In questo studio prospettico randomizzato sono stati comparati i risultati ottenuti dalla somministrazione endovenosa di un oppiaceo e quelli di un protocollo di analgesia locale intraoperatoria, per individuare la modalità più sicura ed efficace per la gestione del dolore postoperatorio dopo PTG.
Materiali e Metodi: 50 pazienti, età media 73 anni (r. 55-84), operati tra il 2013 e il 2015, suddivisi in due gruppi. Gruppo A (25 pazienti, 4 uomini e 21 donne): somministrati 20 ml/h di 0,3 mg di Buprenorfina diluiti in 250 cc di soluzione fisiologica. Gruppo B (25 pazienti, 7 uomini e 18 donne): infiltrate localmente 2 fiale di Ropivacaina da 10 mg/dl, associate a 2 fiale di Ketorolac da 30 mg/dl durante l'intervento. Infusione endovenosa di 1 g di Paracetamolo in 100 cc di soluzione fisiologica ogni 6 ore in entrambi i gruppi nelle 24 ore successive all'intervento. Nessun drenaggio postoperatorio applicato ai due gruppi.
Valutazione funzionale pre- e post- operatoria: Knee Injury and Osteoarthritis Outcome Score (KOOS) con follow- up medio 4 mesi (r. 2-6), misurazione del Range of Motion (ROM) a 40 giorni dall'intervento e il Visual Analogue Score (VAS) il giorno dell'intervento, a 7 e 40 giorni dopo. Emoglobina ed ematocrito a 7 giorni, VES e PCR a 40 giorni. Test t di Student per analisi statistica.
Risultati: Gruppo A: score medio KOOS preoperatorio: 40,8 (DS 19,4), postoperatorio 75,6 (DS 19,5). VAS medio il giorno dell'intervento 3,2 (r.0-6) (DS 1,7), VAS medio a 7 giorni: 1,2 (r. 0-7) (DS 1,6); VAS medio a 40 giorni: 2,1 (r. 0-7) (DS 2,3). ROM medio a 40 giorni: 0°-0°-110°. Media degli ematochimici a 1 settimana: HB 10.9 (r. 8,0-12,5) (DS 1,1), HCT 31,4 (r. 10,7-37,3) (DS 6,1). Media VES a 40 giorni: 40,4 (r. 14-77) (DS 19,1); media PCR: 5,6 (r. 0,1-36,6) DS 9,5.
Gruppo B: score medio KOOS preoperatorio 42,1 (DS 17,8), postoperatorio 79,7 (DS 19,7). VAS medio il giorno dell'intervento: 1,1 (r. 0-5) (DS 1,8), VAS medio a 7 giorni: 0,7 (r. 0-6) (DS 1,3); VAS medio a 40 giorni: 1,0 (r. 0-8) (DS 1,8). ROM medio a 40 giorni: 1°-1°-110°. Media degli ematochimici a 7 giorni: HB 11,8 (r. 9,4-21,1) (DS 2,3), HCT 32,8 (27,5-38,1) (DS 2,9). Media VES 40 giorni: 35,3 (r. 9-93) (DS 21,3); media PCR: 4,3 (r.0,3-16) (DS 4,6). In ciascun gruppo un paziente sottoposto a trasfusione di emazie. Nessuna differenza significativa per i punteggi funzionali valutati e i parametri ematici. È stata invece riscontrata una significativa differenza nei valori del VAS il giorno dell'intervento (P=0,0001).
Discussione: I valori del VAS più bassi nel Gruppo B sono attribuibili all'infiltrazione locale analgesica, che prolunga l'effetto dell'anestesia nelle ore che seguono l'intervento.
Conclusioni: L'infiltrazione locale analgesica garantisce risultati sovrapponibili a quelli ottenuti con gli oppiacei e una significativa riduzione del dolore nell'immediato postoperatorio, migliorando il benessere del paziente, consentendone una rapida mobilizzazione e accelerando il recupero funzionale.

STUDIO IN VITRO PER LA SOSTITUZIONE PROTESICA PERSONALIZZATA DELLA CAVIGLIA UTILIZZANDO IL 3D PRINTING

C. Belvedere*[1], A. Ensini[1], S. Siegler[2], M. D"Amato[1], P. Barbadoro[1], A. Illuminati[1], A. Fortunato[3], S. Durante[1], A. Leardini[1]

[1]Istituto Ortopedico Rizzoli ~ Bologna, [2]Department of Mechanical Engineering and Mechanics, Drexel University ~ Philadelphia, PA-USA, [3]Dipartimento di Ingegneria Meccanica, Università di Bologna ~ Bologna

Introduzione: La sostituzione totale di caviglia spesso non determina risultati pienamente ottimali e presenta un tasso di revisione più elevato rispetto alla protesi totale d'anca e ginocchio. La causa può risiedere nel fatto che il disegno delle attuali componenti protesiche tiene conto solo parzialmente delle caratteristiche specifiche di ogni singolo paziente. I recenti sviluppi nel medical-imaging, sia in termini di acquisition device e data-processing, unitamente all'avvento della tecnologia di stampa 3D, rendono oggi molto più semplice la realizzazione di forme uniche e molto complesse. È quindi possibile disegnare e produrre componenti protesiche conformi alla reale morfologia di una articolazione danneggiata dal processo degenerativo.
Materiali e Metodi: 10 gambe da cadavere, con caviglie in ottime condizioni anatomo-funzionale, sono state testate. Dopo scongelamento, attraverso accesso anteriore alla caviglia, sono stati eseguiti i tunnel paralleli a livello della tibia distale per il fissaggio della componente tibiale utilizzando lo strumentario tradizionale per artroplastica di caviglia. Successivamente è stata eseguita una TAC per la modellazione biomeccanica della caviglie da protesizzare, e per la realizzazione dei prototipi protesici tramite stampa 3D. Questi sono stati prodotti in materiale plastico, ed in tre casi anche in lega metallica, e sono stati impiantati nelle relative caviglie utilizzando i tunnel ossei di riferimento precedentemente preparati. Per ogni caviglia, con l'ausilio di un navigatore chirurgico, è stato possibile misurare i dati cinematici dell'articolazione originale e dopo la ricostruzione tramite i prototipi.
Risultati: Il recupero della flesso-estensione è stato pressoché completo, essendo le differenze tra caviglia naturale e protesizzata sotto i 2°. Anche il recupero delle rotazioni della caviglia, ovvero intra ed extra-rotazione e inversione ed eversione, è stato completo.

Discussione: I risultati ottenuti mostrano un ottimo recupero della cinematica e della dinamica articolare naturale dopo l'impianto della protesi personalizzata. Attualmente sono in corso ulteriori prove per corroborare quanto ottenuto e confrontarsi con gli attuali disegni protesici.
Conclusioni: Questo studio ha dimostrato la bontà della procedura, successivamente sarà necessario valutare la capacità di integrazione biologica e di fissazione meccanica dell'impianto all'osso, che si prevede possano a loro volta avvantaggiarsi dall'alta conformità tra le componenti protesiche personalizzate e l'osso del paziente.

RISULTATI DELLA RICOSTRUZIONE DELL'APPARATO ESTENSORE CON ALLOTRAPIANTI IN PROTESI TOTALE DI GINOCCHIO

A. Lamberti*, G. Balato, F. Traverso, P. Summa, A. Baldini

I.F.C.A. ~ Firenze

Introduzione: La lesione dell'apparato estensore è una complicanza rara ma devastante dopo protesi totale di ginocchio (PTG). Tra le diverse tecniche ricostruttive proposte, l'allotrapianto di apparato estensore completo (EMA) e quello di tendine d'Achille con bratta calcaneare (ATA) hanno fornito i risultati clinici e funzionali migliori ai follow up a medio e lungo termine.
Materiali e Metodi: Da luglio 2005 a gennaio 2015 abbiamo effettuato 39 ricostruzioni di apparato estensore con allotrapianto per lesione cronica dopo PTG in 38 pazienti (15 maschi e 23 femmine) con età media di 69.9 anni. Il follow up medio è stato di 4.6 anni (range, 6 mesi-10 anni). Due diversi metodi di ricostruzione sono stati utilizzati con specifiche indicazioni. In 32 casi è stato utilizzato un EMA, costiuito da tuberosità tibiale, tendine rotuleo, rotula e tendine quadricipitale, mentre in sette casi è stato impiegato un ATA Ai diversi follow up sono stati valutati il range di movimento (ROM) ed il grado di soddisfazione del paziente. Sono stati considerati fallimenti i casi con extensor lag > 20°, KS < 60 punti e quelli in cui è stata necessaria la revisione o la rimozione del trapianto.
Risultati: La flessione media nel post-operatorio è risultata di 104° (75°-130°). Il recupero dell'estensione attiva massima si è avuto in ventitre casi (58.9%). Tredici pazienti (33.3%) hanno manifestato un extensor lag, pari a 5° in sei casi e a 10° in sette casi. Il livello di soddisfazione è risultato ottimo in ventisei (66.6%), buono in dieci (25.6%) e scarso in tre (7.7%) casi (Tab. 3). Questi ultimi tre casi corrispondono ad altrettanti fallimenti, dei quali due EMA per ri-rottura a livello della tuberosità tibiale ed un ATA per re-infezione che è stata trattata con artrodesi.
Discussione: Le diverse tecniche di riparazione dell'apparato estensore dopo PTG descritte in letteratura hanno fornito risultati variabili, e l'ideale metodo di trattamento resta ancora da definirsi. Nella casistica presentata, i risultati ottenuti ad un follow-up a medio-lungo termine con allotrapianti si sono rivelati incoraggianti sia in termini funzionali, con il miglioramento dell'extensor lag e il mantenimento della flessione, sia in termini soggettivi, con l'elevato grado di soddisfazione dei pazienti.
Conclusioni: L'utilizzo degli allotrapianti nella ricostruzione dell'apparato estensore dopo PTG rappresenta una soluzione chirurgica complessa ma valida. Rispetto delle indicazioni e disciplina nella tecnica chirurgica sono gli elementi fondamentali per il successo clinico. La funzionalità degli allotrapianti non sembra deteriorarsi al follow-up a medio-lungo termine. Studi comparativi potrebbero essere utili a confrontare i due trapianti, pur restando peculiari le rispettive indicazioni.

LA MEDICINA RIGENERATIVA NEL TRATTAMENTO DELL'OSTEONECROSI DELL'ANCA: STUDIO CLINICO COMPARATO SULL'USO DI CONCENTRATI DI CELLULE STAMINALI AUTOLOGHE IN PRESENZA O IN ASSENZA DI BMP

P. De Biase*

San Donato ~ Arezzo

Introduzione: L'osteonecrosi dell'anca (AVN) se non trattata, evolve nel collasso strutturale della testa del femore e nell'osteonecrosi secondaria. Trattamenti innovativi per le prime fasi (ARCO Classificazione I, II) sono core decompression, eseguita da sola o con l'aggiunta di materiali osteoconduttivi, e più recentemente midollo osseo autologo concentrato (BMAC). Scopo del nostro studio è stato quello di confrontare nell'AVN l'efficacia di trattamenti con BMAC o BMP soli o in combinazione.
Scopo del nostro studio è stato quello di valutare l'efficacia dell'uso di BMAC, in presenza o assenza di BMP, associata a core decompression nel trattamento dell'osteonecrosi dell'anca.
Materiali e Metodi: Sono stati trattati 23 pazienti (28 anche) con osteonecrosi del femore prossimale (ARCO stadio II) dal 2006 al 2010. I pazienti in fase I sono trattati con metodi conservativi e rivalutati dopo 1, 3 e 6 mesi. Nei pazienti di fase II, è stata eseguita la tecnica del core decompression con strumentario dedicato (X-Alesatore, Wright Medical), che crea un tunnel di 9 mm di diametro nel collo femorale fino alla zona necrotica poi rimosso utilizzando la fresa espandibile incorporata. Successivamente, il vuoto creato è stato riempito con una combinazione di BMAC, raccolte durante l'intervento dalla cresta iliaca con un dispositivo intraoperatorio monouso (RegenLab) con o senza l'aggiunta di OP-1. La zona del tunnel osseo del collo femorale è stato poi sigillata con un sostituto osseo, 11 pazienti sono stati trattati con BMAC e OP-1, mentre un secondo gruppo di 16 pazienti sono stati trattati con BMAC e allogenico solamente.
Risultati: Il follow-up era minimo di 5 anni ed è stata osservata la scomparsa dei sintomi in aggiunta alla risoluzione della lesione o la mancanza di progressione nel 79% dei casi.I parametri funzionali del trattamento, come rom di movimento e forza, non è cambiata significativamente. È stato osservato un tasso di guarigione dell'82% nei casi trattati con BMAC, trapianto e OP-1, che non erano da un punto di vista statistico significativamente diversi dai risultati osservati quando si usava BMAC e solo allotrapianto (79% di guarigione). L'uso di uno scaffold nell'innesto composito iniettato nell'area di necrosi si è rivelata di notevole importanza.
Inoltre, questo studio suggerisce che l'OP-1 da solo non è adatto a riempire il vuoto lasciato dopo curettage della lesione necrotica.

Conclusioni: Il trattamento della fase iniziale dell'AVN con BMAC da solo porta alla guarigione nel 79% dei casi. L'aggiunta di OP-1 mostra una tendenza per risultati migliori, ma la differenza non era statisticamente significativa. Risultati negativi sono legati alla mancanza di uno scaffold mineralizzato. Consigliamo vivamente l'utilizzo di BMAC come preparazione sicura ed efficace quando combinato con un scaffold mineralizzato quando viene eseguito un curettage della lesione necrotica, lasciando così un vuoto che è più grande di un semplice il foro di alesaggio.

FRATTURE ACETABOLARI CON PESSIMA PROGNOSI: SINTESI O PROTESI?

A. Aprato*, C. Ghia, M. Favuto, A. Massè

Ospedale San Luigi Gonzaga, Università di Torino ~ Torino

Introduzione: Abbiamo condotto uno studio prospettico su pazienti affetti da frattura acetabolare, trattati chirurgicamente sia con intervento di riduzione e sintesi a cielo aperto (gruppo F) che con protesizzazione totale d'anca in acuto (gruppo A). L'obiettivo dello studio è confrontare le due tecniche sulla base dell'outcome clinico, della qualità di vita (QoL), della spesa e del rapporto costo/efficacia dei due interventi nei primi cinque anni dopo la chirurgia.
Materiali e Metodi: Sono stati raccolti i dati demografici, follow-up, diagnosi, tipo intervento chirurgico effettuato ed eventuali trattamenti successivi. A tutti i pazienti sono stati sottoposti lo score di Merle D'Aubignè Postel ed il questionario EQ-5D-5L relativamente alla loro condizione precedente al trauma, alla dimissione dal reparto chirurgico, ad un anno, a due, tre, quattro e cinque anni dall'intervento. Si sono messi a confronto rispettivamente i costi, lo score clinico, la QoL guadagnata per singolo anno, i QALYs complessivamente guadagnati nei primi cinque anni dopo la chirurgia ed il rapporto costo/efficacia.
Risultati: Si sono raccolte le informazioni relative a 147 pazienti affetti da frattura acetabolare. I 135 pazienti sottoposti ad intervento di riduzione e sintesi a cielo aperto sono stati confrontati con i 12 pazienti sottoposti ad intervento di artroplastica totale d'anca in acuto.
L'unica differenza significativa nel Merlè d'Aubigne tra i due trattamenti è risultata essere quella registrata alla dimissione. Non si sono trovate differenze significative nei successivi cinque anni.
I QALYs guadagnati in cinque anni sono stati 2,788 per i pazienti trattati con intervento di riduzione e sintesi e 3,175 per quelli sottoposti a sostituzione protesica. Il gruppo A ha ottenuto una qualità di vita significativamente migliore rispetto al gruppo F sia alla dimissione che ad un anno dall'intervento. Non si sono invece rilevate differenze significative dal secondo al quinto anno dopo la chirurgia.
Il costo totale medio per la gestione complessiva dei pazienti del gruppo F è risultato pari a 23.965€ contro i 16.878€ mediamente spesi per i soggetti del gruppo A. La differenza nel costo totale è principalmente dovuta alla chirurgia, all'ospedalizzazione ed alla spesa per le sedute fisioterapiche.
Il rapporto costo efficacia è risultato essere di 5.483euro/QALY (SD 2.247) per il gruppo A e di 10.838 euro/QALY (DS 14.108) per il gruppo F.
Discussione: Se la scelta tra le due opzioni terapeutiche fosse esclusivamente basata sul rapporto costo/efficacia dei primi cinque anni, l'intervento di artroplastica sarebbe da suggerirsi. Tuttavia, i risultati clinici sono a favore della fissazione in quanto a cinque anni dalla chirurgia non si hanno significative differenze rispetto alla sostituzione protesica.
Conclusioni: I pazienti dovrebbero essere informati che l'intervento di sintesi darà loro una minore qualità di vita ed una minor funzionalità solo per i primi due anni.

IS UNICONDYLAR OSTEOARTICULAR ALLOGRAFT STILL A VIABLE OPTION FOR RECONSTRUCTIONS AROUND THE KNEE?

G. Bianchi*, A. Sambri, E. Caldari, E. Sebastiani, D.M. Donati

Istituto Ortopedico Rizzoli ~ Bologna

Introduzione: L'innesto osteoarticolare di un condilo (IOC) rappresenta una valida possibilità nella ricostruzione di difetti ossei massivi del ginocchio nel caso un solo condilo sia affetto dalla malattia.
Lo scopo di questo studio retrospettivo è la valutazione dei risultati funzionali e della sopravvivenza degli IOC e la descrizione di possibili procedure di salvataggio nel caso in cui l'innesto fallisca.
Materiali e Metodi: Venticinque IOC sono stati impiantati nel nostro Istituto: 22 casi dopo resezione per tumore, 2 per difetti ossei massivi post-traumatici, 1 per il fallimento di un IOC.
L'età media era 33 anni (range: 15–63). Diciotto IOC erano nel femore distale, sette nella tibia prossimale.
Risultati: Tre pazienti sono morti (solo uno a causa del tumore). Uno IOC è stato rimosso a causa di una recidiva di condrosarcoma e uno a causa della frattura dello IOC.
La sopravvivenza media degli IOC è di 129 mesi (range 12-302), con una miglior sopravvivenza degli IOC di femore (85%) rispetto a quelli di tibia (40%) a 150 mesi.
Sei IOC sono stati convertiti in protesi di ginocchio per lo sviluppo di artrosi dopo un tempo medio di 146 mesi. Dopo un follow-up medio di 3 anni non sono state registrate complicazioni negli impianti protesici.
I 14 pazienti con lo IOC in sede al follow-up finale (media 123 mesi) sono stati valutati clinicamente e radiologicamente: non sono state osservate correlazioni tra la funzione del ginocchio e il grado di artrosi.
Discussione: In casi selezionati lo IOC offre ottimi risultati clinici e permette di rimandare la necessità di una protesi di ginocchio. Nel caso di fallimento dello IOC, l'osso impiantato offre la possibilità di impiantare protesi di ginocchio tradizionali.
Conclusioni: Nonostante I risultati incoraggianti nel breve periodo, un follow-up maggiore è necessario per valutare il risultato delle protesi di ginocchio dopo IOC.

ANALISI SUI COSTI STANDARD NEGLI INTERVENTI DI ARTROPROTESI TOTALE DI ANCA E GINOCCHIO: STUDIO COMPARATIVO SUGLI SCOSTAMENTI DI 7 UNITÀ OPERATIVE DI ORTOPEDIA

A. Angelini*[1], D. Onestini[2], G. Zanotti[1]

[1]Dipartimento di Ortopedia, AUSL Romagna, Italia ~ Lugo, [2] Programma aziendale del farmaco, AUSL Romagna, Italia. ~ Lugo

Introduzione: L'artroprotesi totale di anca (PTA) e ginocchio (PTG) sono tra gli interventi di maggior successo; al chirurgo spetta il dovere di compierlo in maniera sicura, efficace e durevole. Obiettivo dello studio è valutare il rapporto costo effettivo unitario/costo standard come indicatore di performance economica al fine di stimare i costi per impianto in ognuna delle unità operative indipendenti che afferiscono allo stesso dipartimento.
Materiali e Metodi: Sono stati valutati 474 impianti di PTA e 213 di PTG nel primo semestre 2015 presso 7 unità operative di ortopedia. Sono stati esclusi interventi di sostituzione parziale e revisioni. Dai dati RI.PO sono stati individuati i volumi di attività, i dati clinici e le indicazioni chirurgiche per impianto. Dal programma aziendale di gestione acquisti di magazzino sono stati identificati i materiali utilizzati ed i costi aziendali per singolo presidio.
Risultati: Volumi di attività PTA: 474 impianti con costo complessivo di 1.320.564€. Il costo medio ponderato per singolo impianto è 2.786€. Per il medesimo impianto è risultata una differenza significativa di 554,5€ tra i centri con minor(-354€)/maggior(+200,50€) costo medio aziendale. Gli elementi che influiscono sul costo degli impianti sono: sistemi modulari (+210€), accoppiamento ceramica-ceramica (+500€), steli con nuovo design (+300€), testa in ceramica di grande volume (+300€), cotile con inserto preassemblato in ceramica (+300€), lavorazione strutturale del titanio.
Volumi di attività PTG: 213 impianti con costo complessivo di 561.894€. Il costo medio ponderato per singolo impianto è 2.638€. Per il medesimo impianto è risultata una differenza di 534€ tra i centri con minor(-394€)/maggior(+140€) costo medio aziendale. Gli elementi che influiscono sul costo sono il tipo di fissazione e le componenti anallergiche.
Discussione: La condivisione di precisi criteri clinici rappresenta un presupposto fondamentale per indirizzare le limitate risorse disponibili verso interventi sanitari efficaci, appropriati e sicuri, contribuendo ad eliminare i consumi inutili e costi eccessivi.
Conclusioni: La finalità dello studio è portare all'evidenza come i diversi comportamenti dei professionisti possano incidere sui costi complessivi dell'attività in ambito protesico. È necessaria la condivisione di criteri omogenei in relazione alle indicazioni ed utilizzo dei materiali, al fine di uniformare/standardizzare i costi nell'ottica del rispetto dell'appropriatezza.

Comunicazioni ARTROSCOPIA

Sabato 29 Ottobre 2016 dalle 10:00 alle 11:00

L'ARTROSCOPIA D'ANCA NEL TRATTAMENTO CONFLITTO FEMOROACETABOLARE: INDICAZIONI E RISULTATI CLINICI

C. Carulli*, M. Mancini, V. Berti, M. Innocenti

Clinica Ortopedica, Università di Firenze ~ Firenze

Introduzione: L'artroscopia d'anca si sta sempre più diffondendo soprattutto come trattamento dell'impingement femoroacetabolare (FAI) e i risultati ottenuti sono i migliori e più duraturi rispetto ad altre indicazioni. Gli autori presentano la loro esperienza nel trattamento artroscopico del FAI in pazienti giovani sintomatici.
Materiali e Metodi: Nel periodo 2012-15, sono stati inclusi 17 interventi di artroscopia d'anca in 16 pazienti di età media 33.4 anni (intervallo: 21-46), 11 di sesso maschile e 5 femminile con diagnosi di FAI. Tutti i pazienti praticavano attività sportiva (a livello amatoriale o professionistico) o lavoravano. Dei 16 pazienti, di cui 1 sottoposto a distanza di 8-10 mesi ad intervento anche nel lato controlaterale, 10 presentavano una storia familiare di coxartrosi o Displasia Congenita. Tutti i pazienti sono stati studiati clinicamente con Non Arthritic Hip Score (NHAS) e Modified Harris Hip Score (mHHS) e radiologicamente mediante Rx ed ArtroRM. Tutti i soggetti sono stati operati dallo stesso chirurgo, in decubito laterale, anestesia generale e trazione dedicata. Sono stati riabilitati con un periodo di scarico e riattivazione motoria in acqua variabile in base alla tipologia di procedura eseguita. Il follow-up è stato condotto mediante visite a tre settimane, 3, 6 mesi e successivamente ogni anno.
Risultati: Il follow-up medio è stato di 25.4 mesi (intervallo: 12-39). Nessun paziente è stato perso al follow-up e tutti si sono dichiarati soddisfatti fino al 6° mese postoperatorio, con punteggio medio al NAHS e mHHS in continuo aumento. Nessuna complicanza è stata registrata. Undici pazienti hanno riferito di essere tornati alla stessa attività lavorativa o sportiva, mentre 3 soggetti hanno dovuto modificare permanentemente le occupazioni. Un solo paziente ha riferito un progressivo peggioramento dei sintomi dopo un anno dalla procedura, ritenendosi non più soddisfatto. Il tempo di recupero medio dai sintomi è stato di 1.9 mesi (intervallo: 1-3), mentre quello di recupero dell'abilità funzionale di 4.5 mesi (intervallo: 3-8).
Discussione: Il FAI è ormai una patologia nota ma che in pochi centri viene ancora tempestivamente trattata. Sebbene non sia l'unico trattamento disponibile, l'artroscopia d'anca risulta quello meno invasivo e con tempi di recupero più rapidi. Inoltre nelle più importanti serie riportate in letteratura, i risultati sono assolutamente validi.
Conclusioni: L'artroscopia d'anca è un intervento sicuro, riproducibile ed efficace purchè si esegua una selezione attenta dei casi.

CONFLITTO FEMOROACETABOLARE E RIGIDITÀ DELLA COLONNA LOMBOSACRALE

A. Aprato*[1], C. Alluto[1], P. Dainese[2], M. Roppolo[2], E. Rebaglietti[2], M. Gollin[2], A. Massè[2]

[1]Ospedale San Luigi Gonzaga, Università di Torino ~ Torino, [2] Università di Torino ~ Torino

Introduzione: Il conflitto femoroacetabolare (FAI) può essere aggravato da iperlordosi lombare e/o rigidità della colonna: come conseguenza di questi fattori si ha un minor range di movimento libero da contatto tra collo femorale e acetabolo, che può aumentare la frequenza di impingement anche a range non estremi e può aggravare la sintomatologia dolorosa. Scopo di questo studio è la valutazione della lordosi lombare e del range di movimento della colonna lombosacrale in pazienti trattati artroscopicamente per FAI e di confrontarli con un gruppo di soggetti sani.
Materiali e Metodi: 17 soggetti sani (gruppo di controllo=CG) e 21 pazienti trattati artroscopicamente per FAI (gruppo FAI=GFAI) sono stati reclutati. I gruppi sono stati confrontati per età, sesso ed attività sportive praticate. Range di movimento dell'anca, risultati al sit and reach test, analisi morfologica dinamica e statica della colonna mediante Spinal Mouse sono state valutate e confrontate tra i due gruppi.
Risultati: I due gruppi sono risultati statisticamente simili dal punto di vista dell'età, sesso ed attività sportive praticate. Il range di movimento dell'anca e i risultati al sit and reach test sono risultati significativamente inferiori nel GFAI. Non abbiamo evidenziano differenze significative tra i due gruppi nell'analisi statica della colonna vertebrale. L'analisi dinamica ha invece mostrato una significativa rigidità della colonna nel GFAI.
Discussione: Recenti pubblicazioni hanno ipotizzato che l'iperlordosi possa aggravare la sintomatologia dolorosa nel FAI. I risultati del nostro studio non confermano questa ipotesi ma suggeriscono che la rigidità della colonna possa essere un fattore determinante nella sintomatologia dolorosa dovuta al FAI.
Conclusioni: Essendo la rigidità della colonna lombosacrale significativa nei pazienti con FAI, un'attenta valutazione clinica della mobilità della colonna è da ritenersi utile nell'esame obiettivo di questi pazienti.

TRATTAMENTO IN ARTROSCOPIA DELL'INSTABILITÀ ANTERIORE DI SPALLA

A. Cigolotti*, A. Camporese, C. Iacobellis, P. Ruggieri

Clinica Ortopedica Università ~ Padova

Introduzione: Viene presentato lo studio di una casistica di pazienti trattati con tecnica Bankart artroscopica per lussazione recidivante della spalla. I dati raccolti vengono confrontati con quelli riportati in letteratura per la chirurgia artroscopica e aperta
Materiali e Metodi: Fra il 2010 e il 2013 operati 22 pazienti per stabilizzazione anteriore di spalla (unico operatore) con l'utilizzo di ancore riassorbibili (Osteoraptor Smith&Nephew). Età media 30 ± 13,3. Attività sportiva a diversi livelli praticata da 16 pazienti su 21. Due pazienti presentavano iperlassità ligamentosa congenita generalizzata con Beighton score di 6 punti su 9. Tutti i pazienti sono stati interrogati su eventuali disturbi riferiti e valutati con test di Constant, Rowe, Walch-Duplay e Beighton Score
Risultati: Follow up medio 48 mesi. In 17/22 (77%) casi i pazienti riferiscono assenza di dolore e ritorno alle normali attività quotidiane senza limitazioni. In 20/22 (91%) casi forza conservata. Articolarità completa in 19/22 (86,3%) spalle. Constant score medio 91 (range 46-100). Rowe score medio 89,1 (range 30-100). Walch-Duplay score medio 88,9 (range 25-100). L'iperlassità di due pazienti non ha influenzato l'esito dell'intervento e il CS totale è risultato di 97 e di 100. Tutti i pazienti sono tornati alle normali attività quotidiane e sportive mediamente dopo 2,2 ±0,8 mesi e 20/22 (91%) si ritengono pienamente soddisfatti. Due pazienti con grado di soddisfazione buono/sufficiente presentavano rispettivamente SLAP 2 con engaging Hill Sachs e Bankart lesion. Nel primo permane una sublussazione recidivante (4,7%) e un constant score di 46 mentre nel secondo caso un ridotto ROM e un constant score di 76
Discussione: La chirurgia aperta sec. Latarjet-Bristow e Bankart repair sec. Rowe presentano percentuali di recidiva dell'1-3 %. La chirurgia artroscopica, dopo curva di apprendimento e in pazienti selezionati, presenta insuccessi del 2%-3%. In questa casistica 1/22 insuccessi. Il recupero dell'articolarità della spalla è più rapido e consente una ripresa funzionale precoce rispetto alla chirurgia open. Pur con la limitazione numerica di questo studio si possono confermare i dati riferiti in letteratura
Conclusioni: Il trattamento artoscopico dell'instabilità anteriore di spalla è affidabile e garantisce buoni risultati clinici, tassi di recidiva analoghi con un recupero post-operatorio più rapido rispetto alle tecniche a cielo aperto. Richiede esperienza artroscopica precedente oltre che una necessaria curva di apprendimento.

COMPARAZIONE BIOMECCANICA TRA LE TECNICHE SI SUTURA MODIFIED FINGER-TRAP E MODIFIED ROLLING HITCH

F. Fazzari, L. Camarda*, M. Lauria, M. D"Arienzo

Università degli studi di Palermo - Policlinico "P. Giaccone" ~ Palermo

Introduzione: Negli ultimi anni si è potuto osservare un certo interesse sulle tecniche di sutura tendinee utilizzate durante le ricostruzioni legamentose. La tecnica di Krakow e la whipstitch rappresentano le tecniche più conosciute ed utilizzate. Recentemente, sono state descritte diverse tecniche di sutura che consistono nel passare la sutura attorno al tendine senza violare il trapianto con l'ago di sutura (grasping tendineo). L'obiettivo di questo studio è stato quello di comparare dal punto di vista biomeccanico 2 tipi di grasping tendineo.
Materiali e Metodi: Per lo studio sono stati utilizzati 30 tendini flessori profondi di suino. I tendini sono stati ancorati alla macchina prova-materiali Instron 3367 (Instron Systems, Norwood, Massachusetts) provvista di una cella di carico di 30 kN. 12 tendini sono stati imbastiti secondo la tecnica Modified Finger-trap (MFT) mentre in altri 15 tendini è stata utilizzata la tecnica Modified Rolling Hitch (MRH). In tutte le prove è stata utilizzata la sutura Fiberwire No 2 (Arthrex). Ciascun provino è stato sottoposto ad un pre-carico (50 N per 300 sec), 200 carichi ciclici (35-240 N) ed ad un carico a rottura finale (velocità 20mm/min)
Risultati: I tendini suturati secondo la tecnica MFT sono andati tutti incontro a fallimento per rottura del filo di sutura durante il carico a fallimento. 3 tendini suturati secondo la tecnica MRH sono falliti per scivolamento precoce della sutura sul tendine durante i carichi ciclici. Comparando le due diverse tecniche, abbiamo osservato che la tecnica MRH presentava una minore elongazione ed una maggiore rigidezza durante i carichi ciclici rispetto alla tecnica MFT. Inoltre, non abbiamo osservato differenze significative tra le 2 tecniche durante il carico finale a rottura.
Discussione: In questo studio abbiamo osservato che i tendini suturati secondo la tecnica MRH presentavano una minore elongazione ed una maggiore rigidezza durante i carichi ciclici rispetto ai tendini suturati secondo la tecnica MFT. Tale reperto sembrerebbe essere legato allo slippage della sutura sul tendine ed alla deformazione del tendine che si verifica durante i carichi ciclici
Conclusioni: Le tecniche MFT e MRH rappresentano delle tecniche di sutura sicure, riproducibili ed efficaci. Pertanto, esse rappresentano delle valide alternative alle tecniche Krakow e Whipstich durante la preparazione del trapianto nelle ricostruzioni legamentose.

TRATTAMENTO ARTROSCOPICO DELLE DEFORMITÀ FEMORO ACETABOLARI COMPLESSE

N. Santori*, A. Bertino, D. Potestio

Rome American Hospital ~ Roma

Introduzione: Non ostante le gravi deformità come la protrusione acetabolare, i gravi sub spine impingement, gli esiti dell'epifisiolisi e dell'artrite settica giovanile siano state considerate controindicazioni per l'artroscopia dell'anca, ci sono alcuni lavori che descrivono la possibilità di trattare tali condizioni artroscopicamente.
Materiali e Metodi: In questo studio descriviamo il trattamento artroscopico di 6 casi di deformità complesse. Nessuno di questi aveva displasia dell'anca né problemi torsionali degli arti inferiori né alterazioni significative della versione femorale. L'età media era di 24 anni. Il mHHS e NAHS pre operatori sono registrati. Ogni paziente è stato sottoposto ad rx del bacino in A-P sotto carico, proiezione di Dunn a 45° e proiezione falso profilo di Le-

squense che hanno mostrato la deformità e la presenza di una buon rima articolare. Nei casi di deformità acetabolare è stato eseguito un esame TC ed un collision model per valutare con più certezza la possibilità di trattare il caso artroscopicamente. I due casi di deformità acetabolare sono stati trattati mediante tecnica out in, gli altri casi con tecnica centra compartment first. Ogni procedura terminava dopo l'ottenimento di un test dinamico intra operatorio soddisfacente ad indicare l'ottenimento di una buona decompressione.
Risultati: Le Rx post operatorie hanno dimostrato in tutti i casi un miglioramento della morfologia dell'anca. Il R.O.M. è migliorato significativamente in tutti i casi con un aumento medio della flessione di 40°, della intra rotazione di 20° della extra rotazione di 15° e dell'abduzione di 30°. Il miglioramento del R.O.M. si è mantenuto ai controlli a 3.6 e 12 mesi. Il mHHs ed il NAHS si sono aumentati fino ad un valore medio di 94 e 92.
Discussione: Queste deformità non rappresentano controindicazioni assolute al trattamento artroscopico.
Conclusioni: Una valutazione preoperatoria accurata è fondamentale per comprendere la specifica morfologia e per comprendere la possibilità di trattare il caso artroscopicamente. I collison models son di notevole aiuto specialmente per quel che riguarda le deformità acetabolari.

IL TRATTAMENTO ARTROSCOPICO DEI TUMORI GIGANTOCELLULARI TENOSINOVIALI DEL GINOCCHIO

S. Giannotti*, G. Dell"Osso, F. Celli, E. Cei, F. Casella, N. Cazzella, G. Guido

Azienda ospedaliero-universitaria pisana ~ Pisa

Introduzione: I tumori tenosinoviali a cellule giganti sono un gruppo di neoplasie ad eziologia ancora poco nota interessanti nella maggior parte dei casi le parti molli. Più raramente hanno un coinvolgimento intrarticolare. Possono essere divisi in diffusi o localizzati. Generalmente sono benigni. Nell'85% dei casi interessano la mano ed il polso. Meno frequentemente sono localizzati nel ginocchio. Il trattamento prevede l'exeresi chirurgica della neoformazione associata o meno a sinoviectomia, eseguita in artroscopia od artrotomia. La sintomatologia può essere limitata ed aspecifica ed è legata all'impegno meccanico intrarticolare.
Materiali e Metodi: Abbiamo rivalutato una serie di 7 pazienti, tutti di sesso femminile con età compresa tra i 30 e i 50 anni, con un follow up medio di 24 mesi. Tutti gli interventi sono stati eseguiti artroscopicamente. La tecnica prevede l'isolamento della neoformazione e sua exeresi con eventuale allargamento di un portale per permetterne la rimozione della tumefazione. In tutti i casi non vi era un coinvolgimento diffuso della membrana sinoviale, per cui non è stata mai eseguita la sinoviectomia. L'esame istologico è stato effettuato in ogni singolo caso ed ha confermato la diagnosi strumentale (RM). Ogni paziente ha iniziato la kinesi dell'arto operato già in prima giornata post-operatoria
Risultati: Tutti i pazienti hanno ottenuto un'ottima ripresa funzionale, con ripristino del proprio livello di attività. Non è stata registrata nessuna complicanza post-operatoria e nessun caso di recidiva
Discussione: L'uso della tecnica artroscopica, grazie ad una minore invasività permette un più rapido recupero funzionale. Inoltre, se paragonata alla tecnica open, consente una visualizzazione completa e più accurata della cavità intrarticolare, così da conseguire una escissione completa del tessuto patologico.
Conclusioni: L'exeresi artroscopica del tumore gigantocellulare tenosinoviale del ginocchio si è dimostrata sicura, non gravata di maggior rischio di recidive purché l'asportazione del tessuto patologico sia completa

TEMPO CHIRURGICO PER LA PREPARAZIONE DEL GRAFT DURANTE LA RICOSTRUZIONE LEGAMENTOSA

S. Giambartino*, L. Camarda, M. Lauria, M. Saporito, V. Triolo, M. D"Arienzo

Policlinico P. Giaccone ~ Palermo

Introduzione: Ad oggi sono state descritte diverse tecniche chirurgiche per l'imbastitura del graft durante la ricostruzione legamentosa. Lo scopo di questo studio è quello valutare il tempo di realizzazione di diverse suture per la preparazione dei tendini usati per le ricostruzioni legamentose.
Materiali e Metodi: Per questo studio sono stati utilizzati i i flessori digitali profondi di zampe di maiale. Tre le tecniche di sutura sono state valutate: Krackow (K), Whipstitch(W) e la Modiefied Finger-Trap (MFT). I tendini sono stati suturati per una distanza di 30 mm. Le configurazioni delle suture K e W sono state eseguite con cinque punti transtendinei. Secondo la tecnica MFT, la sutura è stata passata 5 volte attorno al tendine applicando alla fine un punto di bloccaggio (rolling hitch). Mediante l'utilizzo di un cronometro, è stato calcolato su ogni tendine il tempo richiesto per completare ogni sutura. Cinque esaminatori con differenti livelli di esperienza hanno eseguito la sutura tendinea in tre differenti occasioni per determinare la riproducibilità e ripetibilità del gesto chirurgico.
Risultati: Il tempo medio richiesto per eseguire la sutura secondo Krackow è stato 69.1 sec ±18.3 SD (range 31.8-120). Il whipstitch ha richieso 59.9 secondi± 21.2 SD (range 27-93). Il tempo medio richiesto per completare il modified Finger-Trap è stato 29.3 secondi±11.4 (range 21.6-33).
Per tutti gli esaminatori, il tempo per eseguire il MFT è stato significativamente inferiore rispetto a tutte le altre tecniche (p< 00.5). I coefficienti di correlazione intraobserver in ogni gruppo erano compresi tra 0.72 e 0.83.
Discussione: Un breve tempo chirurgico è stato richiesto per completare una sutura secondo la tecnica MFT. Inoltre, la tecnica MFT ha richiesto meno tempo per completare l'imbastitura tendinea rispetto alle tecniche Krackow e Whipstitch.
Conclusioni: La tecnica Fingertrap, ai fini dell'imbastimento tendineo, risulta più vantaggiosa in termini di tempo ed efficienza rispetto alle alla tecnica di sutura Krackow e Whipstitch.

Comunicazioni ORTOPEDIA PEDIATRICA

Sabato 29 Ottobre 2016 dalle 10:00 alle 11:00

ACCESSO SUBGLUTEO PER LE FRATTURE TUBEROSITÀ ISCHIATICA

A. Aprato*, A. Bonani, A. Massè

Ospedale San Luigi Gonzaga, Università di Torino ~ Torino

Introduzione: L'avulsione completa traumatica della tuberosità ischiatca è un evento raro nei giovani atleti; il trattamento chirurgico è consigliato nei soli casi in cui la scomposizione è superiore ai 2 cm. Tradizionalmente l'accesso di Kocher-Langhebeck è quello più utilizzato per il trattamento di queste lesioni, tuttavia espone al rischio di lesioni del nervo sciatico. Scopo di questo lavoro è valutare l'efficacia dell'accesso subgluteo per la sintesi dell'avulsione tuberositaria.
Materiali e Metodi: Cinque giovani atleti hanno sofferto di avulsione completa traumatica della tuberosità ischiatica con scomposizione maggiore di 2 cm. L'età media al momento dell'intervento era compresa tra 13.8 e 15 anni. Tutti i pazienti sono stati operati entro una settimana dall'evento traumatico; l'approccio utilizzato è stato per tutti la via subglutea e seguente riduzione e sintesi con placca a 3 fori. Tutti i pazienti hanno seguito un protocollo riabilitativo specifico e sono stati rivalutati con un follow-up compreso tra 12 e 24 mesi.
Risultati: A giudizio dell'operatore e dell'equipe l'esposizione chirurgica della frattura si è rivelata non ottimale in tutti i casi. In 3 pazienti su 5 si è ottenuta una riduzione imperfetta della frattura; tutti i pazienti hanno raggiunto la completa guarigione radiografica al follow up. Gli atleti hanno conseguito ottimi risultati funzionali con buona soddisfazione soggettiva dopo l'intervento. Tutti sono stati in grado di riprendere la propria attività sportiva allo stesso livello di prima del trauma. Solo 1 paziente ha lamentato parestesie nel territorio del nervo sciatico.
Discussione: L'accesso subgluteo è una via sicura ed efficace per il trattamento delle avulsioni traumatiche della tuberosità ischiatica. Anche i risultati estetici sono ottimi; l'incisione tuttavia non permette una completa visualizzazione delle componenti intatte della parte sana della tuberosità e ciò può comportare la non perfetta riduzione della frattura.
Conclusioni: Tuttavia questo subottimale aspetto radiografico non sembra aver effetto sui risultati clinici, che si sono rivelati buoni in tutti i casi in esame.

FRATTURA LUSSAZIONE METACARPALE MULTIPLA CON ASSOCIATA LUSSAZIONE TRANSSTILO-PIRAMIDO-PERILUNARE: CASE REPORT ED OPZIONI TERAPEUTICHE PER UN CASO INEDITO IN LETTERATURA

P. Pellegrino*[1], A. D'Amelio[1], A. Andreacchio[2], B. Battiston[3]

[1]Università degli Studi - Dipartimento di Ortopedia e Traumatologia ~ Torino, [2]Ospedale Infantile Regina Margherita- SC Ortopedia e Traumatologia Pediatrica ~ Torino, [3]città della salute e della scienza- SC Traumatologia ~ Torino

Introduzione: Le lesioni complesse di carpo e metacarpo sono un'evenienza relativamente rara nella popolazione pediatrica. Nello specifico, lesioni associate legamentose di carpo con fratture-lussazioni di metacarpo non sono mai state riportate in letteratura nei bambini. Riportiamo la diagnostica, la tecnica chirurgica e l'outcome di una lussazione luno-piramidale associata a frattura lussazione del II-III e IV metacarpo.
Materiali e Metodi: Ad una paziente di 12 anni in seguito ad un trauma da precipitazione si diagnosticano una frattura del cuboide e scafoide con sublussazione dell'astragalo a destra, una frattura diafisaria distale della tibia destra, un distacco epifisario tipo Salter Harris 4 esposto con associata lussazione di caviglia a sinistra, frattura lussazione del II III e IV metacarpo a sinistra ed a destra ed una frattura amielica di L2. Intraoperatoriamente, durante le manovre di riduzione delle fratture lussazioni metacarpali a destra si riscontra una lussazione dorsale del semilunare con una deformità in VISI, instabile alle manovre di riduzione. All'esplorazione chirurgica si riscontra un distacco del legamento lunopiramidale dorsale dall'inserzione con un frammento osseo in combinazione con lesione del legamento scafolunato e conseguente lussazione scafolunata e lunopiramidale. Sono state ridotte le lussazioni carpali e metacarpali e stabilizzate tramite l'ausilio di fili di kirschner; il legamento scafolunato è stato suturato, mentre il legamento lunopiramidale è stato reinserito tramite un'ancoretta
Risultati: È stato mantenuta una valva gessata per 4 settimane, i fili di k carpali sono stati rimossi alle 6 e quelli metacarpali alle 8 settimane. Ad un anno dall'intervento, la paziente presenta un range di movimento completo di mano e polso senza dolore
Discussione: Non sono descritte in letteratura lesioni combinate di questo tipo, specialmente in pazienti pediatrici; l'intervento tempestivo è la migliore garanzia di successo. La mancata diagnosi ab initio della lesione carpale avrebbe potuto essere diagnosticata attraverso proiezioni radiografiche specifiche, che nelle condizioni critiche nelle quali si trovava la paziente non sono state eseguite. La tc, dopo contenimento in valva gessata, sarebbe stata di fondamentale aiuto diagnostico
Conclusioni: In lesioni ad alta energia della mano, in presenza

di radiografie non chiare, la TC può essere un valido strumento diagnostico. Il riconoscimento ed il trattamento tempestivo di tali lesioni migliora l'outcome evitando deformità strutturali carpali.

LA CORREZIONE DELLE RECIDIVE DELLE DEVIAZIONI ASSIALI DEGLI ARTI INFERIORI IN PAZIENTI AFFETTI DA RACHITISMO VITAMINA D RESISTENTE

F. Verdoni*, L. Pedretti, A. Memeo

Istituto Ortopedico G.Pini Milano ~ Milano

Introduzione: Il rachitismo vitamina D resistente deriva da una rara condizione genetica che rende i pazienti non sensibili alla vitamina D ed è caratterizzato da bassi livelli di fosfato nel sangue che determina disordini della mineralizzazione ossea ed una riduzione della crescita degli arti inferiori associate a deviazioni assiali degli stessi.
L'obiettivo di questo studio è analizzare i benefici e le complicanze nel trattamento delle recidive delle correzioni chirurgiche di questi pazienti.
Materiali e Metodi: Tra I 13 pazienti che sono stati trattati per dal 2003, 5 hanno presentato recidive dopo correzione chirurgica degli arti inferiori (1 femore e 4 tibie).
Le recidive sono state tutte trattate con fissazione esterna esapodalica in un'età compresa tra I 10 ed i 18 anni.
Tutti i pazienti erano in terapia con fosfato e vitamina D. La valutazione e quantificazione preoperatoria delle recidive degli arti inferiori è stata valutata sia clinicamente che radiograficamente mediante la misurazione dell'asse meccanico come descritto da Paley's et Al.
Risultati: Il follow up minimo è stato di 24 mesi. Dopo un mese dall'intervento tutti i pazienti presentavano una buona correzione dell'asse della deformità; la rimozione del fissatore è avvenuta dopo 4-6 mesi.
Discussione: Il trattamento farmacologico di questa patologia è caratterizzato da una terapia di supporto con fosfato e Vitamina D con una riduzione delle deformità scheletriche dalla prima infanzia.
La chirurgia supportata dal trattamento farmacologico porta a buoni risultati, ma può essere associata ad osteomalacia; di conseguenza possono avvenire recidive nonostante un trattamento chirurgico e farmacologico adeguato.
Conclusioni: Le deformità degli arti inferiori in pazienti con rachitismo vitamina D resistente necessitano di correzione al fine di prevenire l'evoluzione precoce artrosica delle articolazioni.
L'utilizzo della fissazione esterna esapodalica consente la correzione accurata delle deformità ed una buona consolidazione ossea specialmente nei casi di recidiva; è comunque necessario specialmente in questi casi ottenere un buon compenso metabolico.

IL TRATTAMENTO DELLE FRATTURE DIAFISARIE DI FEMORE IN ETÀ PEDIATRICA: CONFRONTO RETROSPETTIVO TRA CHIODI TEN E OSTEOSINTESI CON PLACCA E VITI

G. Mazzitelli*, F. Donati, A. Menghi, C. Conti, A. Valassina, G. Maccauro

Università Cattolica del Sacro Cuore ~ Roma

Introduzione: Diversi trattamenti chirurgici e conservativi sono attualmente proposti per la gestione delle fratture diafisarie di femore in età pediatrica. Le fratture considerate instabili richiedono una sintesi adeguata ottenibile con placca e viti (ORIF) o mediante inchiodamento endomidollare. Il trattamento con chiodi elastici in titanio (TEN) ha dimostrato una buona efficacia, tuttavia pochi dati a medio e lungo termine sono disponibili in letteratura.
Materiali e Metodi: Tra le fratture diafisarie instabili di femore trattate chirurgicamente tra il 2001 e il 2015, 52 casi sono stati trattati con osteosintesi retrograda con TEN, 43 casi con ORIF. In tutti i casi i mezzi di sintesi sono stati rimossi a guarigione avvenuta. I pazienti sono stati rivalutati clinicamente e radiograficamente secondo i criteri di Flynn ed è stata eseguita un'analisi statistica per confrontare i risultati ottenuti nei due gruppi riguardanti: dismetria, alterazioni dell'asse o rotazionali, livello funzionale ottenuto, tempo di ospedalizzazione, complicazioni richiedenti ulteriori interventi chirurgici, soddisfazione del paziente e dei genitori.
Risultati: 59 maschi e 36 femmine con un'età media di 10,7 anni al tempo del trattamento sono stati rivalutati ad un follow up medio di 68 mesi (12-157). 6 pazienti sono stati persi al follow-up. In 7 casi trattati con ORIF si sono verificate complicanze infettive o ritardi di consolidazione che hanno richiesto nuovi interventi chirurgici contro 4 casi di re-intervento nel gruppo trattato con TEN. La dismetria compresa tra i 5 e i 20 mm di allungamento è risultata sovrapponibile (28,8% TEN contro 30,2% ORIF). Tre casi di significativa deviazione assiale sono stati riscontrati nel gruppo trattato con TEN contro 1 caso nelle ORIF. Non ci sono state differenze significative tra i 2 gruppi per difetti rotazionali e livello funzionale (ROM anca e ginocchio, capacità di correre e saltare sull'arto operato). La soddisfazione media dei pazienti e dei genitori è risultata mediamente maggiore nei pazienti trattati con TEN che hanno anche necessitato di un periodo di ospedalizzazione minore.
Discussione: Entrambi i trattamenti hanno ottenuto buoni risultati clinici e radiografici a medio termine con ottimo grado di soddisfazione del paziente e dei genitori. La mininvasività e la minore percentuale di complicanze registrata nei pazienti trattati con TEN ci fa propendere per questa metodica quando è possibile ottenere un'adeguata riduzione incruenta. Nei pazienti vicini a fine crescita è invece spesso preferibile la sintesi con placca che garantisce maggiore stabilità e minor rischio di deviazioni assiali residue.
Conclusioni: L'osteosintesi con TEN è attualmente il trattamento di scelta nelle fratture diafisarie di femore in età pediatrica. La sintesi con placca e viti costituisce tuttora una valida alternativa in casi selezionati.

LE LESIONI TRAUMATICHE DELL'ANELLO PELVICO NEL PAZIENTE PEDIATRICO: RISULTATI CLINICI E RADIOGRAFICI A LUNGO TERMINE

V. Ciriello*[1], A. Valassina[2]

[1]AO "SS Antonio e Biagio e Cesare Arrigo" ~ Alessandria, [2]Istituto di Clinica Ortopedica, Università Cattolica del Sacro Cuore ~ Roma

Introduzione: Le lesioni traumatiche dell'anello pelvico (LAP) in età pediatrica sono eventi rari, con un'incidenza di 1 su 100.000 per anno derivanti da traumi ad alta energia e spesso associate a danno multi-organo. La mortalità può raggiungere il 25%, anche se raramente la lesione scheletrica è la diretta causa della morte. A causa della rarità di tali lesioni esistono solo pochi lavori in Letteratura e non c'è un consenso generale in merito alle strategie di trattamento.
Scopo dello studio è di riportare i risultati a lungo termine riguardo al trattamento di 12 pazienti pediatrici con lesione dell'anello pelvico e di suggerire nuove strategie di trattamento basate su criteri biomeccanico-evolutivi
Materiali e Metodi: Tutti i pazienti di età compresa tra 0 e 14 anni con LAP sono stati inclusi nello studio. Sono stati registrati: il tipo di frattura (classificazione di Torode e Zieg modificata), lesioni d'organo associate, tipo di trattamento e complicanze. le misure di outcome adottate sono: Majeed score per i risultati clinici, valutazione radiografica secondo Keshishyan, misura della dismetria residua.
Risultati: Sono stati inclusi 12 pazienti (mediana età 9,9 anni, range: 1-14 anni). I tipi di frattura riportati: 1 di tipo I, 1 di tipo II (lesione d'arma da fuoco), 4 di tipo IIIA (di cui 2 "lesioni a quadrante"), 2 tipo IIIB, 4 tipo IV. Tutte le fratture di tipo IV e la lesione d'arma da fuoco sono state trattate chirurgicamente. Non sono state registrate complicanze, né decessi. Il follow-up medio è stato di 6,8 anni (range 1-9 anni). All'ultimo controllo l'asimmetria pelvica è apparsa ridotta del 51,4% (p=0.008, test di Friedman), con un Majeed score mediano di 80/80. Un solo caso con una dismetria significativa ha mostrato dolore residuo e deficit funzionali
Discussione: Le LAP in età pediatrica sono raramente associate a emorragie massive. Le caratteristiche biomeccaniche della pelvi pediatrica rendono le "scomposizioni a quadrante" attorno alla cartilagine triradiata e le lesioni stabili dell'anello pelvico molto frequenti sino ai 7-8 anni di età. Dopo questa età le LAP divengono sempre più simili a quelle dell'adulto. il potenziale di crescita residuo e di rimodernamento consentono di compensare anche ampie scomposizioni. Le caratteristiche di crescita, tuttavia, non consentono di compensare le scomposizioni in senso verticale, soprattutto se riguardanti la regione periacetabolare
Conclusioni: Le LAP instabili (tipo IV) presentano indicazione chirurgica di riduzione e sintesi anche in età pediatrica. Le lesioni stabili e le lesioni a quadrante possono essere trattate conservativamente, seppure le fratture con scomposizione verticale abbiano poche possibilità di rimodellamento.

TRATTAMENTO MEDIANTE INCHIODAMENTO ENDOMIDOLLARE ELASTICO DELLE FRATTURE DI FEMORE NEI PAZIENTI IN ETÀ PEDIATRICA DI PESO UGUALE O SUPERIORE AI 50 KG: RISULTATI E COMPLICAZIONI

L. Marengo*[1], A. Andreacchio[1], M. Paonessa[1], F. Canavese[2]

[1]Struttura di Ortopedia e Traumatologia, Ospedale Infantile Regina Margherita ~ Torino, [2]Struttura di Ortopedia e Traumatologia Pediatrica, Ospedale Universitario CHU Estaing ~ Clermont-Ferrand

Introduzione: Lo scopo del lavoro è di valutare i risultati del trattamento con inchiodamento endomidollare elastico (ESIN) delle fratture diafisarie scomposte di femore in bambini di peso superiore ai 50 Kg e di identificare possibili correlazioni tra il rapporto diametro dei chiodi/diametro del canale midollare e l'outcome.
Materiali e Metodi: Su 117 bambini trattati chirurgicamente mediante ESIN per una frattura chiusa, scomposta della diafisi femorale, 20 presentavano un peso ugule o superiore a 50 Kg. Tutti i pazienti sono stati sottoposti a regolare follow-up clinico e radiologico per almeno un anno dopo l'intervento chirurgico.
Risultati: L'età media dei pazienti al momento della frattura era di 13.1 anni (range: 10.3-15.6). Il tempo medio di follow-up è stato di 29.4 mesi (range: 13-57). In totale sono state osservate 9 complicazioni (45%). Il tasso di complicazioni è stato più alto tra i pazienti che pesavano 55 Kg e oltre (67%) che tra quelli più leggeri di 55 Kg (28%) e tra i pazienti di età uguale o superiore ai 13 anni (72%) che tra quelli di età inferiore ai 13 anni (11%). Non sono state osservate correlazioni tra il rapporto diametro dei chiodi/diametro del canale midollare e il tasso di complicanze.
Discussione: Il metodo ESIN rappresenta il trattamento di scelta per le fratture diafisarie di femore in bambini di età compresa tra i 6 e i 12 anni e che pesano meno di 50 Kg. Pochi dati sono disponibili sui risultati di tale metodo nei bambini ed adolescenti di peso superiore ai 50 Kg. I dati emersi da questo lavoro dimostrano che i bambini e gli adolescenti di peso superiore ai 50 Kg trattati con ESIN per una frattura diafisaria scomposta di femore hanno un rischio di complicanze aumentato. In particolare i pazienti di età uguale o superiore ai 13 anni che pesavano 55 kg o più hanno mostrato un tasso di complicazioni maggiori molto elevato (75%).
Conclusioni: Alla luce dei risultati osservati, la tecnica ESIN appare sicura ed efficace nel trattamento delle fratture diafisare di femore in bambini di età inferiore ai 13 anni e di peso inferiore ai 55 Kg; tuttavia nei pazienti più vecchi (età ≥13 anni) e più pesanti (peso ≥55 Kg) il rischio di complicanze è elevato e pertanto bisognerebbe preferire sistemi di fissazione rigida.

RICOSTRUZIONE DEL MPFL NELL'INSTABILITÀ PATELLO-FEMORALE IN ETÀ PEDIATRICA

V. Pavone, C. Giuseppe, G. Testa*, L. Lucenti, C. De Cristo, A. Buscema, G. Sessa

A.O.U.P. Vittorio Emanuele ~ Catania

Introduzione: L'instabilità rotulea comprende un gruppo eterogeneo di alterazioni morfo-funzionali che interessano l'apparato estensore del ginocchio.
Scopo del presente lavoro è stato valutare retrospettivamente pazienti in età adolescenziale trattati con ricostruzione chirurgica del legamento patello-femorale mediale (MPFL) nell'instabilità femoro-rotulea.
Materiali e Metodi: Tra Gennaio 2009 e Dicembre 2014, 7 pazienti con instabilità rotulea sono stati trattati presso la Clinica Ortopedica e Traumatologica dell'Università di Catania. Cinque pazienti (71,4%) erano di sesso femminile e 2 (28,6%) di sesso maschile. L'età media al momento dell'intervento era di 15 anni (range 13-16).
Nella totalità dei casi il trattamento chirurgico si era reso necessario in seguito ad episodi di lussazione laterale recidivante di rotula, dopo il fallimento del trattamento conservativo per un periodo medio di sei mesi. Nella ricostruzione del MPFL è stato utilizzato il tendine semitendinoso in 6 casi e il gracile in un caso. Nel post operatorio tutti i pazienti sono stati immobilizzati in ginocchiera a 20° di flessione per 4 settimane e sottoposti a protocollo riabilitativo standardizzato per 12 settimane. Controlli clinici sono stati effettuati a 4, 8 e 12 settimane post-operatorie e poi ogni 6 mesi fino ai 2 anni.
I parametri valutati sono stati: Knee Society Score (KSS), dolore (scala VAS), forza muscolare (scala MRC), differenza di trofismo tra i due arti e numero di recidive dopo l'intervento.
Risultati: Il follow-up medio è stato di 26 mesi (range 12-46 mesi). La valutazione a 2 anni dall'intervento ha individuato un punteggio medio KSS di 94 (range 78-100). È stato raggiunto un risultato eccellente in 6 pazienti (85,7%) e buono in un paziente (14,3%).
Una differenza di trofismo rilevante tra i due arti è stata notata in un singolo caso che aveva presentato una recidiva a distanza di 4 mesi dall'intervento.
Discussione: Dall'analisi delle valutazioni effettuate a distanza di 2 anni dall'intervento è emersa una correlazione tra la valutazione clinico-funzionale del ginocchio del paziente, il trofismo muscolare ottenuto con la fisioterapia e il numero di recidive.
Conclusioni: Dal nostro studio è emerso che l'intervento di ricostruzione del MPFL porta a dei risultati più che soddisfacenti ad un follow-up a medio termine. Il rispetto delle indicazioni nel trattamento della instabilità femoro-rotulea e un'adeguata fisioterapia, a prescindere dal tipo di trapianto utilizzato, sono di fondamentale importanza.

Comunicazioni RICOSTRUZIONE ARTICOLARE 2

Sabato 29 Ottobre 2016 dalle 11:00 alle 12:00

LE FRATTURE COMPLESSE DEL PIATTO TIBIALE: È SEMPRE NECESSARIO L'UTILIZZO DI INNESTI OSSEI O LA PLACCA MEDIALE. PARLIAMONE

R. Spagnolo*[1], F. Sala[2], F. Luceri[3]

[1]ASST Ospedale Papa Giovanni XXII BG ~ Bergamo, [2]Ospedale Niguarda Càgranda ~ Milano, [3]Università degli studi Milano ~ Milano

Introduzione: Nel trattamento delle fratture complesse del piatto tibiale,5 e 6 di Schatzker, le problematiche da affrontare sono molteplici prima di decidere l'intervento chirurgico. La valutazione dei tessuti molli,la morfologia della frattura,il timing dell'intervento e infine l'accessso chirurgico.Il mezzo di sintesi rappresenta la sintesi finale di questo percorso,placca a stabilità angolare da sola o con supporto mediale,fissatore esterno.Il nostro scopo è portare la nostra esperienza nell'utilizzo delle placche a stabilità angolare

Materiali e Metodi: al dicembre 2002 al dicembre 2015 abbiamo trattato 30 pazienti con fratture complesse del piatto tibiale. Lo studio pre operatorio è stato completato con studio Tac 2D e 3D in tutti i casi.Tutti i pazienti sono stati trattati con placche a stabilità angolare.La valutazione clinica è stata effettuata valutando la motilità del ginocchio,quella radiologica calcolando il varo valgo in 10 pazienti collaboranti

Risultati: isultati: il carico completo è stato raggiunto intorno alla 16.2 settimane. In 3 casi abbiamo rimosso le placche per intollerana al mezzo di sintesi.Due pazienti hanno sviluppato infezioni superficiali che abbiamo trattati con terapia antibiotica. Abbiamo avuto due casi di pseudoartrosi a livello diafisario. Le pseudoartrosi sono state trattate una con chiodo endomidollare e la seconda con placca e gel piastrico.Non abbiamo mai utilizzato innesti ne autologhi,ne omologhi.

In solo 2 casi abbiamo utilizzato anche la placca medialE

Discussione: Il trattamento delle fratture complesse del piatto tibiale può essere effettuato sia con le placche a stabilità angolare e/o con la fissazione esterna.Le placche hanno il vantaggio di evitare l'utlizzo delle placche mediale,anche gli innesti ossei o sostituti sono sempre meno utilizzati.

La ripresa funzionale e la tollerenza delle placche hanno rimpiazzato la fissazione esterna.Fissazione esterna che diventa insostituibile nelle fratture esposte

Conclusioni: L'utilizzo delle placche a stabilità angolare, rappresenta il gold standard per il trattamento delle fratture bicondilari. La stabilizzazione con placche deve essere preceduta dalla riduzione indiretta nelle fratture a componente diafisaria,questo ci permette di evitare i mal allineamenti.La riduzione della componente articolare deve essere eseguita a cielo aperto.La fissazione esterna,rimane il gold standard nelle fratture esposte o ove il trattamento open potrebbe essere controindicato

LA CHIRURGIA MININVASIVA E COMPUTER-ASSISTITA NELLA PROTESIZZAZIONE DEL GINOCCHIO: BICOMPARTIMENTALE VERSUS TOTALE. STUDIO OSSERVAZIONALE CON FOLLOW-UP MINIMO DI 12 ANNI

N. Confalonieri*[1], A. Biazzo[1], A. Manzotti[2], P.F. Santamaria[1]

[1]Gaetano Pini-CTO ~ Milano, [2]Ospedale Luigi Sacco ~ Milano

Introduzione: Gli autori hanno valutato e confrontato i risultati funzionali della protesizzazione computer-assistita bicompartimentale versus totale nel trattamento dell'osteoartrosi del ginocchio con femororotulea asintomatica.

Gli autori hanno ipotizzato che la protesi bicompartimentale garantisce risultati funzionali e grado di soddisfazione del paziente simili alla sostituzione totale.

Materiali e Metodi: 19 pazienti con gonartrosi bicompartimentale femorotibiale sono stati sottoposti a protesi bicompartimentale tra il 1999 e 2003 e sono stati inseriti nel gruppo A. Criteri di inclusione: artrosi bicompartimentale femorotibiale; deformitá in varo inferiore a 8°; un indice di massa corporea inferiore a 34; nessuna evidenza clinica di insufficienza del legamento crociato anteriore; range of movement preoperatorio di almeno 110° ed una femororotulea asintomatica.

Il gruppo A é quindi stato paragonato al gruppo B, costituito da pazienti che avevano subito una protesi totale di ginocchio computer-assistita nello stesso periodo. Il risultato clinico è stato valutato utilizzando il Knee Society Score, il GIUM Score ed il WOMAC Index.

Risultati: Secondo il Knee Society Score ed il GIUM score tra i due gruppi non é stata riscontrata nessuna differenza statisticamente significativa. Invece con il WOMAC Index é stata riscontrata una differenza statisticamente significativa in favore del gruppo A. Al follow-up di 12 anni tutte le protesi total di ginocchio sono rimaste posizionate entro 4 gradi dall'ideale angolo HKA di 180° e dall'ideale angolo FTC di 90° con un allineamento statisticamente significativo migliore rispetto al gruppo A. Il tasso di sopravvivenza degli impianti, calcolato secondo la curva di Kaplan-Meier, é stato di 88.9% e 91.1% rispettivamente per il gruppo A e B, senza differenze statisticamente significative.

Discussione: Con un follow-up minimo di 12 anni non abbiamo riscontrato differenze statisticamente significative tra i due gruppi in termini di sopravvivenza dell'impianto e di risultati funzionali, nonostante un peggior allineamento dell'impianto nel gruppo A. I punteggi WOMAC sono stati statisticamente migliori nelle protesi bicompartimentali.

L'artrosi bicompartimentale femorotibiale é stata sempre vista come un'indicazione assoluta per la protesi totale di ginocchio, anche se questa non ripristina la normale biomeccanica del ginocchio. Risparmiando il legamento crociato anteriore, la protesi

bicompartimentale potrebbe offrire una soluzione interessante in casi selezionati.
Conclusioni: Questo lavoro rappresenta il più lungo studio comparativo tra le due tecniche chirurgiche e suggerisce che la protesi bicompartimentale è una valida opzione per il trattamento dell'artrosi femorotibiale bicompartimentale così come la protesi totale.

ANALISI DEL DISEGNO DI DIFFERENTI SUPERFICI ARTICOLARI IN UNA PROTESI TOTALE DI GINOCCHIO A PIATTO MOBILE DURANTE L'ATTIVITÀ GIORNALIERA DEL PAZIENTE

G. Castellarin*[1], B. Innocenti[2], S. Pianigiani[3], G. Ricciardi[4]

[1]Ospedale di Suzzara ~ Suzzara, [2]Università libera di Brussels ~ Brussels, [3]Istituto ortopedico Galeazzi ~ Milano, [4]Università Politecnica delle Marche ~ Ancona

Introduzione: Oggi per le protesi di ginocchio a piatto mobile sono disponibili diversi tipi di inserti con congruenze differenti.
La nostra esperienza clinica ha riscontrato come inserti asimmetrici "lateral sliding" (LS) permettano al ginocchio protesizzato di avere una migliore e più naturale cinematica rispetto agli inserti a congruenza standard (SC).
La correlazione fra i riscontri clinici ed il disegno della superficie articolare non è stata sino ad ora provata in uno studio biomeccanico.
Materiali e Metodi: In questo studio abbiamo pertanto voluto comparare le performances dei due disegni di inserti articolari, SC ed LS, sia dal punto di vista clinico che in uno studio di simulazione sperimentale.
Abbiamo analizzato in maniera retrospettiva un gruppo di 303 pazienti operati fra il 2012 ed il 2015. Tutti i pazienti avevano ricevuto lo stesso disegno protesico (Genus MB, Adler Ortho), ma in 151 casi era stato impiantato un inserto SC, mentre nei restanti 152 casi era stato utilizzato un inserto LS. In tutti i casi il legamento crociato posteriore è stato rispettato.
Allo stesso tempo è stato sviluppato un modello matematico che permettesse di osservare le teoriche performance dei due disegni articolari durante la marcia e lo squatting valutando la cinematica ed il trasferimento dei carichi all'osso durante queste attività.
Risultati: La flessione pre-operatoria media dei pazienti era di 105° con un deficit di estensione medio di 5°. All'ultimo follow-up il gruppo con inserto LS mostrava una flessione media di 120° con nessun deficit in estensione, mentre il gruppo con l'inserto SC mostrava un grado di flessione medio inferiore. I pazienti appartenenti al gruppo con l'inserto LS mostravano un grado di soddisfazione superiore e nessun tipo di dolore post-operatorio, mentre alcuni pazienti appartenenti al gruppo con l'inserto SC riportavano un dolore nella zona antero-laterale del ginocchio.
Discussione: L'analisi biomeccanica ha invece mostrato che l'inserto SC portava ad un livello più alto di stress a livello dell'osso. L'inserto LS invece mostrava un livello inferiore di stress con un miglioramento della stabilità dell'impianto. Entrambi i disegni mostravano una cinematica simile, ma il tipo di movimento era differente nei due casi: l'inserto SC ruota maggiormente sulla base metallica rispetto all'inserto LS, ma con un movimento relativo inferiore fra il femore e l'inserto stesso rispetto a quest'ultimo.
Conclusioni: L'analisi biomeccanica sembra essere allineata con i risultati clinici. La cinematica dei due disegni è simile, ma l'inserto LS dimostra di avere un trasferimento degli stress inferiore ed un livello di dolore post-operatorio nettamente inferiore.

IL TRATTAMENTO MINI-INVASIVO CON IMPIEGO DI ORTOBIOLOGIE DELLE AVN DI ANCA, GINOCCHIO, SPALLA E PIEDE

G.M. Calori*, M. Colombo, A. Pellegrini, P. Fadigati, S. Mazzola, A. Colombo, E. Mazza

Reparto di Chirurgia Ortopedica Riparativa ~ Centro Specialistico Ortopedico Traumatologico Gaetano Pini - C.T.O. ~ Università degli Studi di Milano ~ Milano

Introduzione: L'osteonecrosi della testa del femore ad uno stadio iniziale è tutt'oggi una sfida per l'ortopedico, soprattutto in considerazione del fatto che spesso colpisce pazienti giovani (tra la terza e la quinta decade di vita). La protesizzazione totale dell'anca rimane il trattamento gold standard pur essendo una scelta drastica che non risparmia l'articolazione colpita da tale patologia. Per questo da tempo sono state proposte varie tecniche alternative (artrodiastasi, tecnica di Mont, trapianto di perone vascolarizzato, core decompression con o meno inserimento di mezzi di sintesi e fattori di crescita) in grado di salvare la testa femorale. Tale patologia oltre alla testa del femore può colpire la testa omerale, i condili femorali e l'astragalo.
Materiali e Metodi: Partendo dall'idea della core decompression abbiamo voluto sviluppare una nuova tecnica chirurgica con uno strumentario dedicato che associa l'asportazione del tessuto necrotico (core decompression) all'inserimento di fattori di crescita (rh-BMP-7) e uno scaffold di osso equino flessibile arricchito con cellule mesenchimali autologhe. Abbiamo trattato con tale metodica 90 pazienti per un totale di 90 anche affette, tutti pazienti presentavano al massimo uno stadio IIIc secondo la classificazione di Steinberg. Ogni malato è stato indagato preoperatoriamente mediante valutazione clinica, radiografica, RMN e TC. I pazienti sono quindi stati rivalutati clinicamente e rmediante imaging (Rx, TC e/o RMN) a 1, 3, 6 mesi e 1,2,3 e 5 anni.
Risultati: Abbamo ottenuto in 82 casi su 98 degli ottimi risultati clinici e di imaging (non progressione della necrosi, conservazione profilo corticale della testa femorale, assenza di collasso strutturale e buona articolarità) a 5 anni di FU, 15 casi di insuccesso con persistenza della sintomatologia e progressione della necrosi, 1 caso di frattura sottotrocanterica in seguito a trauma accidentale.
Discussione: La tecnica sembra offrire degli ottimi risultati soprattutto in considerazione dei brevi tempi chirurgici, della semplicità della tecnica operatoria e della possibilità di salvare un'articolazione ancora sana in pazienti giovani ma già sintomatici.
Conclusioni: Tale trattamento mini-invasivo viene eseguito con uno strumentario dedicato che consente di trattare con la me-

desima tecnica altre localizzazioni della patologie come la testa dell'omero, i condili femorali e l'astragalo. Abbiamo già trattato tali tipologie di lesioni con buon risultato, ulteriori studi sono necessari per validarne l'efficacia e la sicurezza.

LA SOSTITUZIONE PROTESICA NEGLI ESITI DOLOROSI DELLE FRATTURE SCOMPOSTE E PLURIFRAMMENTARIE DELL'OMERO PROSSIMALE

E. Siuni*, I. Pusceddu, B. Orrù, A. Mastellone, V. Pace

Asl 8 Cagliari ~ Cagliari

Introduzione: Obiettivo di questo studio è di valutare quali risultati si possono ottenere con l'utilizzo di differenti soluzioni protesiche negli esiti dolorosi delle fratture complesse dell'omero prossimale
Materiali e Metodi: Sono stai osservati 43 Pazienti con esiti dolorosi di frattura scomposta pluriframmentaria meta-epifisaria dell'omero prossimale, di cui 9 con frattura-lussazione, 5 anteriori e 4 posteriori. 23 Pazienti erano stati trattati conservativamente e 20 chirurgicamente, 14 con placca e viti e 4 con fili di Kirschner percutanei, 1 con viti percutanee ed 1 con chiodo endomidollare. Sono state impiantate, da un singolo operatore, 6 endoprotesi senza stelo nei casi di necrosi post-traumatica della testa omerale e 11 protesi con stelo quando è stato possibile ricostruire le tuberosità con la cuffia dei rotatori ancora funzionalmente valida in pazienti giovani. Negli altri 26 Pazienti, più anziani, è stata impiantata l'artroprotesi inversa perché le tuberosità e/o la cuffia dei rotatori non erano riparabili. Si tratta di 12 maschi e 31 femmine in età compresa tra 47 e 81 anni. I Pazienti sono stati valutati con la "Constant Score" e con esami radiografici standard. Il follow-up medio è stato di 26 mesi (min.6, max.80).
Risultati: L'incremento migliore del Costant Score si è avuto nei Pazienti più giovani (esiti tipo 1 e 2 secondo Boileau) in cui è stata impiantata l'endoprotesi, mediamente da 23 a 64 punti, mentre i Pazienti con esiti tipo 3 e 4, in cui è stata impiantata la protesi inversa da 17 a 56 punti. Tra le complicazioni importanti abbiamo riscontrato 1 dissociazione delle componenti, 2 casi con rottura secondaria dolorosa della cuffia dei rotatori che ha richiesto la revisione da endoprotesi ad artroprotesi inversa, 1 neuroaprassia temporanea del nervo muscolo-cutaneo, 1 ematoma con deiscenza della ferita chirurgica
Discussione: Il trattamento degli esiti dolorosi delle fratture complesse dell'omero prossimale e delle fratture-lussazioni inveterate rappresenta un impegno importante per il Chirurgo, per la presenza di molteplici aderenze, per l'alterata anatomia, per le retrazioni capsulo-legamentose, l'ipotrofia muscolare e l'insufficienza funzionale della cuffia dei rotatori. Talvolta si rende necessario oltre alla lisi delle aderenze, l'osteotomia correttiva delle tuberosità, la sutura della cuffia dei rotatori o la trasposizione muscolare
Conclusioni: L'indicazione alla sostituzione protesica scaturisce dalla marcata limitazione funzionale e dal dolore cronico invalidante. La scelta tra una protesi senza stelo, una endoprotesi con stelo cementato o no, ed una artroprotesi inversa dipende dallo stato pre-operatorio della cuffia dei rotatori, dalla posizione delle tuberosità ed anche dall'età del Paziente.

FRATTURE PERIPROTESICHE E PROTESI TUMORALI: "OVERTREATMENT" O "GOOD PRACTICE"?

D. Vanni*[1], A. Pantalone[1], E. Andreoli[1], A. Belluati[2], V. Salini[1]

[1]Clinica Ortopedica e Traumatologica Università "G. d'Annunzio" ~ Chieti, [2]U.O.C di Ortopedia e Traumatologia ~ Ravenna

Introduzione: Le fratture periprotesiche femorali rappresentano una delle più frequenti cause di revisione chirurgica. La loro incidenza e prevalenza risultano purtroppo in costante incremento. L'aumento della speranza di vita alla nascita ha contestualmente determinato un'espansione delle patologie di interesse geriatrico, come in particolare l'osteoporosi, influenzando di conseguenza e in maniera profonda l'indicazione chirurgica e la tipologia di trattamento in presenza di fragilità e comorbidità.
Materiali e Metodi: Le fratture periprotesiche del femore prossimale sono state classificate secondo la classificazione di Vancouver. È stata utilizzata la classificazione di Kim per inquadrare le fratture periprotesiche del femore distale. La valutazione del bone stock è stata ulteriormente approfondita sulla base degli esami densitometrici ossei. In caso di fratture periprotesiche del femore prossimale Vancouver tipo IIB e del femore distale Kim tipo III, si è optato per un intervento di revisione ed osteosintesi in pazienti con T-score compreso tra -2,5 e -3, (gruppo A) mentre è stato eseguito un intervento di revisione con protesi tumorali in pazienti con T-score inferiore a -3 (gruppo B). I pazienti sono stati valutati clinicamente mediante Harris Hip Score e radiograficamente a 1, 3, 6, 12, 24 e 36 mesi.
Risultati: La degenza operatoria media e il numero di complicanze peri e post operatorie sono risultate statisticamente minori nei pazienti sottoposti ad interventi di revisione mediante protesi tumorali rispetto a coloro in cui è stata eseguita la revisione dello stelo protesico e successiva osteosintesi. Durante il follow-up si sono registrati valori di Harris Hip Score mediamente e statisticamente più elevati nei pazienti del gruppo B. In quest'ultimo inoltre non c'è stata alcuna necessità di eseguire interventi di revisione per mobilizzazione protesica, contrariamente a quanto accaduto nel gruppo A.
Discussione: Il principale scopo del trattamento chirurgico dell'anziano fragile è consentire il prima possibile il ripristino dell'ortostatismo e fornire al paziente, per quanto possibile, una personale indipendenza, al fine di evitare tutte le complicanze legate alla "sindrome da allettamento". Anche la riduzione dei tempi chirurgici e di ospedalizzazione convergono efficacemente in questa direzione. Pertanto l'utilizzo di impianti protesici di tipo tumorale ci ha permesso di ottenere un recupero totale e immediato del carico e di raggiungere rapidamente e con minori rischi un immediato ripristino dell'ortostatismo, con tutti i vantaggi da esso derivanti.
Conclusioni: L'utilzzo di protesi tumorali in pazienti anziani affetti da fratture periprotesiche e con severo deficit del bone stock, rappresenta un' opzione di trattamento valida ed efficace al fine di ottenere una mobilizzazione precoce del paziente stesso, evitando tutte le complicanze tipiche dei paziente anziano fragile della "sindrome da allettamento".

VALUTAZIONE CLINICA E CINEMATICA PRIMA E DOPO ARTROPROTESI TOTALE DI GINOCCHIO: COME VENGONO INFLUENZATE DAL TIPO DI IMPIANTO? STUDIO PILOTA

P. Di Benedetto*, P. Barbattini, V. Cainero, R. Gisonni, A. Beltrame, E. Di Benedetto, A. Causero

Clinica Ortopedica - AOU di Udine ~ Udine

Introduzione: L'intervento di protesi totale di ginocchio rappresenta il trattamento chirurgico definitivo della patologia degenerativa del ginocchio. Nonostante i progressi della tecnologia e il graduale miglioramento della sopravvivenza protesica, fino al 25% dei pazienti operati di artroprotesi di ginocchio lamenta risultati funzionali non ottimali.
Con questo studio, quindi, si vuole andare ad analizzare la cinematica della deambulazione prima e dopo l'intervento chirurgico eseguito utilizzando due modelli protesici differenti, uno con linea articolare perpendicolare all'asse meccanico e l'altro con ripristino del fisiologico varismo di 3°.
Materiali e Metodi: Sono stati arruolati due gruppi di 12 pazienti fra i 50 e gli 85 anni con diagnosi di gonartrosi ed indicazione ad intervento di protesi totale di ginocchio. Pregressi interventi di osteosintesi, osteotomia, protesi monocompartimentale o ricostruzione legamentosa a carico delle ginocchia sono stati considerati criteri di esclusione.
Tutti i pazienti sono stati valutati preoperatoriamente e a tre e sei mesi di follow up con gait analysis con sistema BioVal® ed elettromiografia di superficie. Sono stati somministrati inoltre i questionari KOOS e KSS.
Il gruppo A è stato sottoposto ad intervento con impianto di protesi Journey 2 (Smith&Nephew) a ripristino del varismo articolare, al gruppo B è stato operato con impianto di protesi Attune (De Puy) con rima articolare a 0° rispetto all'asse meccanico.
Risultati: Entrambi i gruppi di pazienti hanno riportato buoni risultati in termini di recupero articolare, ripresa delle attività quotidiane e risoluzione delle algie.
Nello specifico la Journey 2 si è dimostrata superiore alla Attune per quanto riguarda la flessione massima con una media a 3 mesi di 110° contro i 100° della Attune. Questo ha portato a risultati migliori anche nei test di salita e discesa delle scale.
Nessuna differenza è stata riscontrata in termini di attivazione neuromuscolare valutabile all'elettromiografia o in termini di stabilità antero-posteriore o latero-laterale durante la deambulazione. Nei test di stabilità rotazionale la Journey 2 ha consentito maggiore libertà sia in estensione che in flessione.
Discussione: Come già evidenziato in letteratura attraverso studi di cinematica articolare la protesi Journey 2 garantisce un elevato rollback femorale che, associato ad una maggiore libertà rotazionale, si traduce in elevata capacità di flessione. La stabilità non è compromessa rispetto ad un modello senza varismo articolare e la soddisfazione personale del paziente è comparabile.
Conclusioni: Impianti a ripristino del varismo articolare e a geometria asimmetrica si configurano quindi come valide alternative alle protesi tradizionali a geometria standard. Ulteriori studi sono tuttavia necessari per stabilire l'incidenza di fallimenti a lungo termine.

Comunicazioni CAVIGLIA E PIEDE 1

Sabato 29 Ottobre 2016 dalle 11:00 alle 12:00

TRATTAMENTO CHIRURGICO DELL'ALLUCE VALGO: OSTEOTOMIA DISTALE PERCUTANEA SEC. BOSCH (PDO) E SCARF OSTEOTOMY A CONFRONTO

A. Sanfilippo*[1], V. Greco[1], G. Margiotta[1], M. Oddy[2]

[1]Clinica Ortopedica e Traumatologica (DI.CHIR.ON.S) - Università degli Studi di Palermo ~ Palermo, [2]University College Hospital of London ~ London

Introduzione: L'obiettivo di questo studio retrospettivo di tipo comparativo è quello di confrontare i risultati ottenuti nel trattamento chirurgico dell'alluce valgo con due differenti tecniche chirurgiche, l'osteotomia distale percutanea sec. Bosch (PDO) e la Scarf Osteotomy.
Materiali e Metodi: La popolazione oggetto dello studio, reclutata nel triennio 2012-2014, è stata divisa in due gruppi: un primo comprendente 42 pazienti, sottoposti ad intervento di correzione dell'alluce valgo secondo l'osteotomia Scarf, i cui dati sono stati raccolti ed analizzati all'University College Hospital of London, ed un secondo, sottoposti ad intervento di osteotomia distale percutanea sec. Bosch, i cui dati sono stati raccolti ed analizzati all'U.O.C. di Ortopedia e Traumatologia dell'Università degli Studi di Palermo.
Risultati: Dal punto di vista radiologico tutti i valori angolari presi in considerazione (HVA, IMA) sono migliorati in modo significativo; nel gruppo di pazienti trattato con Scarf Osteotomy (gruppo A), è stata registrato un valore di HVA medio preoperatorio di 35,6°, ridottosi poi ad un valore di HVA medio postoperatorio di 14,75°. L'IMA medio preoperatorio era di 14,85° mentre il valore medio postoperatorio è stato di 11,3°.
Il gruppo di pazienti sottoposto a PDO sec. Bosch (gruppo B) ha registrato, invece, un valore di HVA medio preoperatorio di 39,2°, abbassatosi ad un valore di HVA medio postoperatorio di 12,7°; l'IMA medio preoperatorio era di 14,2°, ridottosi, in seguito ad intervento chirurgico, al valore medio di 6,7°.
Il tempo medio operatorio, la lunghezza media della degenza dei pazienti e le complicanze verificatesi sono stati altresì confrontati nei due gruppi.
Discussione: Tra gli obiettivi principali di questo studio, vi era quello di indagare se vi fosse una tecnica chirurgica migliore dell'altra, quantificando e comparando soprattutto le misurazioni radiografiche dell'HVA e dell'IMA. È emerso che si è raggiunta una maggiore correzione, in termini di media della differenza tra l'ampiezza degli angoli nel pre e nel postoperatorio, sia dell'HVA che dell'IMA nei pazienti sottoposti a osteotomia distale percutanea sec. Bosch.
La durata dell'intervento chirurgico è risultata significativamente minore nell'osteotomia distale percutanea sec. Bosch rispetto all'osteotomia Scarf, così come la degenza ospedaliera dei pazienti.
I pazienti sottoposti a Scarf Osteotomy sono stati soggetti a complicanze in numero superiore rispetto ai pazienti sottoposti a PDO sec. Bosch.
Conclusioni: In conclusione, lo studio conferma che l'osteotomia Scarf e l'osteotomia distale percutanea sec. Bosch sono entrambe delle tecniche valide.
Nonostante ciò, l'osteotomia distale percutanea sec. Bosch realizzata con un'incisione minima e con tempi di degenza e di recupero riabilitativo ridotti ha portato una maggiore soddisfazione del paziente.

TRATTAMENTO DELLE LESIONI OSTEOCARTILAGINEE DEGENERATIVE DI CAVIGLIA CON TRAPIANTO DI CELLULE MIDOLLARI MONONUCLEATE IN ARTROSCOPIA: RISULTATI CLINICI E RADIOLOGICI

F. Castagnini*, R. Buda, G. Pagliazzi, M. Baldassarri, L. Perazzo, F. Traina, C. Faldini

Istituto Ortopedico Rizzoli ~ Bologna

Introduzione: Le lesioni osteocartilaginee degenerative di caviglia (OCDC) rappresentano un'incognita di trattamento soprattutto nei soggetti giovani. Trattamenti sostitutivi con protesi o allograft, così come l'artrodesi di caviglia, sono procedure scarsamente accettate. Le tecniche rigenerative con trapianto di condrociti autologhi o mosaicoplastica sono di difficile esecuzione per l'ampiezza delle lesioni. Il recente trattamento con trapianto di cellule mononucleate midollari (TCMM) rappresenta una metodica promettente se associata a bonifica delle lesioni articolari concomitanti.
Il nostro studio presenta i risultati clinici e radiologici ottenuti su 40 pazienti trattati con tecnica artroscopica di bonifica delle lesioni articolari: ossee, cartilaginee e capsulari.
Materiali e Metodi: Tra il 2008 e il 2012 sono stati sottoposti ad intervento di TCMM associato a bonifica articolare artroscopica 40 pazienti (37,4±7,1 anni) affetti da OCDC. Le cellule mononucleate midollari sono state prelevate dalla cresta iliaca posteriore e concentrate con tecnica "one step" previa bonifica articolare ed osteofitaria. La valutazione clinica (Score AOFAS) e radiologica (RX e RMN) dei pazienti è stata eseguita pre e postoperatoriamente con follow-up a 12, 24, 36 e 48 mesi.
Risultati: I risultati hanno mostrato un incremento dell'AOFAS da 41,86±9,1 a 77,50±16,23 a 24 mesi ed un lieve declino a 48 mesi (75,60±15,46) segnando un picco a 18 mesi di 82,50±9,05. Fattori prognostici negativi sono stati l'età del paziente, le dimensioni della lesione, il grado di artrosi e l'intervallo tra il trauma e il trattamento. La valutazione con Rx ha dimostrato progressione della degenerazione articolare nel 25% dei casi. La RMN ha mo-

strato una buona rigenerazione osteocondrale a livello del focolaio di lesione nel 46% dei casi, parziale nel 30%. Si segnalano 4 artrodesi e 3 risultati clinici insufficienti a 48 mesi.
Discussione: Il trattamento delle OCDC con tecnica "one-step" ha fornito risultati soddisfacenti sia dal punto di vista clinico che strumentale. Il processo degenerativo è stato contenuto nella maggior parte dei casi, rigenerando, almeno in parte, la lesione ossea e cartilaginea.
Conclusioni: I risultati ottenuti indicano che il TCMM nelle OCDC, utilizzato in casi selezionati ed in pazienti giovani, può limitare o quantomeno ritardare il ricorso all'artrodesi od alla protesi. L'opzione terapeutica potrà essere confermata da casistiche più ampie.

L'OSTEOTOMIA DISTALE PERCUTANEA (P.D.O.) NELLE RECIDIVE DELL'ALLUCE VALGO: RISULTATI A MEDIO-LUNGO TERMINE

E. Samaila*, I. Bonetti, L. D"Orazio, S. Negri, B. Magnan

Azienda Ospedaliera Universitaria Integrata ~ Verona

Introduzione: La recidiva post-chirurgica è una delle più comuni complicanze nella chirurgia dell'alluce valgo. Le tecniche maggiormente diffuse sono quelle tradizionali "a cielo aperto" caratterizzate da molte complicanze e con un decorso post-operatorio lungo. Per tali motivi negli ultimi anni la comunità ortopedica internazionale sta tentando di proporre degli approcci alterativi per la chirurgia di revisione.
Lo scopo di questo studio è di valutare i risultati a medio e lungo termine ottenuti con l'utilizzo della metodica "mini-invasiva" di osteotomia distale percutanea (P.D.O.) del primo metatarsale nella recidiva di alluce valgo.
Materiali e Metodi: Dall'aprile 1997 a febbraio 2010, 26 pazienti affetti da recidiva di alluce valgo sono stati trattati con intervento chirurgico di osteotomia distale percutanea (P.D.O.) del primo metatarsale. In totale sono stati trattati 32 piedi (6 bilaterali) e in 18 casi è stato eseguito un concomitante tempo accessorio per la correzione di deformità dei raggi laterali.
Tutti i pazienti sono stati valutati clinicamente prima dell'intervento e al follow-up utilizzando l'A.O.F.A.S score e il S.E.F.A.S score. Sono state eseguite le radiografie convenzionali del piede sottocarico nel preoperatorio, a 3 mesi dall'intervento e al follow-up e sono stati misurati l'Hallux Valgus Angle (H.V.A) e l'Inter-Metatatarsal Angle (I.M.A).
Risultati: Il follow-up medio è stato di 9,9 ± 4,3 anni (range 2,4-15,2). Il punteggio medio dell'A.O.F.A.S score è variato da 46,9 ± 17,9 punti nel preoperatorio a 85,2 ± 14,9 al follow-up; quello del S.E.F.A.S score è variato da 32,9 ± punti 10,2 a 44,7 ± 4,8 punti. Dal punto di vista radiografico il valore medio dell'angolo H.V.A. è passato da 26,1° ± 9,1° nel preoperatorio a 9,7° ± 5,4° al follow-up, mentre il valore medio dell'angolo I.M.A. è passato da 11,5° ± 4,5° a 6,7° ± 4,1°. La differenza dei valori è stata pertanto di 16,9° per l'HAV e di 4,8° dell'IMA.
Tutti i risultati clinici e radiografici sono stati statisticamente significativi (p<0,0001).
Le complicanze rilevate sono state un ritardo di consolidazione dell'osteotomia (3,1%), due casi di riduzione dei R.O.M al di sotto di 30° (6,2%) ed un caso di recidiva (3,1%).
Discussione: I risultati ottenuti in questo studio, aprono all'effettiva possibilità di utilizzare la procedura "mini-invasiva" di osteotomia distale percutanea (P.D.O) del primo metatarsale per il trattamento della recidiva di alluce valgo.
I risultati che sono stati ottenuti sono perfettamente in linea con i migliori ritrovabili in letteratura
Tali risultati nel trattamento della recidiva si sono ottenuti a fronte di un minor riscontro di complicanze rispetto alle procedure tradizionali.
Conclusioni: Si può pertanto concludere che oggi l'osteotomia percutanea distale del primo metatarsale può essere considerata una valida alternativa alle tecniche di salvataggio utilizzate nella chirurgia della recidiva di alluce valgo.

EVOLUZIONE CLINICA E RADIOLOGICA DELL'ALLUCE RIGIDO TRATTATO CHIRURGICAMENTE MEDIANTE OSTEOTOMIA SECONDO YOUNGSWICK: RISULTATI A MEDIO E LUNGO TERMINE

E. Samaila*, I. Bonetti, L. D"Orazio, L. Padovani, B. Magnan

Azienda Ospedaliera Universitaria Integrata ~ Verona

Introduzione: L'alluce rigido è una patologia artrosica molto comune, secondaria solamente all'alluce valgo. Il trattamento conservativo, rappresentato da una scelta più accurata delle calzature con associata modifica dello stile di vita, può risolvere inizialmente la sintomatologia dolorosa. Per i trattamenti non conservativi si parte da quelli meno invasivi, come la semplice cheilectomia, o le osteotomie distali del primo metatarsale (di cui fa parte l'osteotomia secondo Youngswick) o della base della prima falange, fino ad arrivare a quelli più complessi come le artroplastiche, l'impianto di protesi articolari ed infine l'artrodesi con blocco dell'articolazione.
Materiali e Metodi: Dal 2000 al 2014 sono state eseguite, presso la Clinica Ortopedica e Traumatologica dell'Università di Verona, 55 osteotomie secondo Youngswick su 45 pazienti affetti da alluce rigido di grado sia lieve che avanzato, cioè dal primo grado al terzo grado della stadiazione di Regnauld. Sono stati quindi rivalutati al follow-up 23 pazienti, 6 uomini (pari al 26,1%) e 17 donne (pari al 73,9%), la cui età media al follow-up è stata 56,2 anni (range 33-74) per un totale di 29 piedi (6 bilaterali). Ogni paziente è stato sottoposto ad un esame clinico completo e ad un esame radiografico nelle proiezioni AP e LL sotto carico. Tutti i pazienti sono stati valutati utilizzando l'A.O.F.A.S. Score, il S.E.F.A.S. Score ed il Maryland Foot Score.
Risultati: Il follow-up medio è stato di 7,5 anni (range 1-15 anni). Il punteggio medio A.O.F.A.S., indipendentemente dal grado di artrosi di partenza, è stato di 86,2 (range 44-100). Per quanto riguarda il valore medio del S.E.F.A.S. è risultato di 41,8 (range 28-48), mentre quello del Maryland Foot Score è stato di 91,5 (range 62-100).
Discussione: Da come si evince dai risultati minore è il grado di artrosi iniziale e mediamente migliore saranno i risultati al follow-up. Infatti nell'alluce rigido di I grado, in base ai questionari utilizzati, il risultato è stato ottimo, con ben 4 piedi su 8 hanno presentato il punteggio massimo; nel grado II i risultati sono stati

più vari con più della metà dei piedi valutati (10 su 19) con buoni risultati e i rimanenti con esiti intermedi; infine nel grado III i piedi sono stati solo due ma entrambi con esiti buoni e con un buon feed-back da parte dei pazienti in questione.
Conclusioni: I dati ottenuti con questo studio ci incoraggiano ad affermare la validità l'osteotomia di Youngswick per l'alluce rigido, che si pone quindi come un valido intervento chirurgico in grado non solo di rallentare il decorso della patologia artrosica, ma in alcuni casi di garantire un netto miglioramento rispetto alla situazione pre-operatoria, come si può constatare dagli ottimi risultati ottenuti da alcuni pazienti che partivano da uno stadio di artrosi medio-avanzato.

BALLOON ASSISTED REDUCTION, PIN FIXATION AND TRICALCIUM PHOSPHATE AUGMENTATION FOR CALCANEAL FRACTURE: OUR FOUR YEAR EXPERIENCE

D. Vittore[3], G. Vicenti[1], G. Caizzi[1], G. Picca*[1], M. Carrozzo[1], A. Abate[2], M. Dilonardo[3], B. Moretti[1]

[1]Azienda Ospedaliero Universitaria Policlinico ~ Bari, [2]Ospedale "Monsignor Raffaele Dimiccoli" ~ Barletta, [3]Ospedali Riuniti Azienda Ospedaliera Universitaria ~ Foggia

Introduzione: I due terzi delle fratture del retropiede coinvolgono il calcagno. Il gold standard del trattamento di queste fratture è ancora dibattuto. Proponiamo la nostra esperienza di trattamento per le fratture intra articolari di calcagno con una nuova tecnica: la calcaneoplastica (BALLONPLASTY).
Obiettivi: Valutare l'efficacia del trattamento minivasivo della calcaneoplastica con un follow up medio di 48 mesi.
Materiali e Metodi: Da aprile 2010 a febbraio 2012 20 pazienti con fratture Sanders tipo 3 e 4 sono state trattate presso il nostro istituto di Bari con la tecnica di riduzione incruenta Balloon assisted, fissazione temporanea con fili di k ed augmentation con Tricalcio Fosfato.
In tutti i pazienti è stato concesso il carico parziale a 7 giorni dal trattamento e il carico completo a 3 settimane dall'intervento. Tutti i pazienti è stata eseguita una valutazione clinico radiografica ad 1, 2, 3, 6, 12 mesi post operatori e a seguire con cadenza annuale.
Sono state utilizzate come scale di valutazione:
• AOFAS SCALE;
• MFS.
L'angolo di Bohler ed il SAVE score sono stati utilizzati come parametro di valutazione per la riduzione della frattura e l'allineamento calcaneare.
Risultati: Il valore medio dell'AOFAS score è stato di 78.75 (53-94) mentre il valore medio del MFS è stato 75.85. È stato registrato un completo ripristino del Range Of Motion nel 85% dei pazienti (17 pazienti), il valore medio dell'angolo do Bohler post operatorio è stato di 25.5° (8-37°).
I risultati del SAVE score sono stati eccellenti/buoni in 11 pazienti (55%), moderati in 6 pazienti (30%) e scarsi in 3 pazienti (15%).
Sono stati registrati due casi di fascite plantare risolti con l'ausilio di ortesi e trattamento riabilitativo.
In un paziente è stata riscontrata disestesia cronica della porzione laterale del meso e retropiede. All'ultimo follow up un paziente presentava dolore cronico al retropiede durante la deambulazione, mentre in un altro paziente tale dolore persisteva anche a riposo.
Discussione: La tecnica mini-invasiva della calcaneoplastica appare un efficace trattamento per le fratture intra articolari di calcagno.
Conclusioni: Punti di forza di questa tecnica sono la sua mini invasività con assoluto rispetto dei tessuti molli associata alla possibilità di una precoce riabilitazione associati a risultati clinici medio-lungo termine complessivamente buoni.

OSTEOCONDRITE DISSECANTE GIOVANILE DI CAVIGLIA: RISULTATI CLINICI E RADIOLOGICI DEL TRAPIANTO DI CELLULE MONONUCLEATE MIDOLLARI

G. Pagliazzi*, A. Ruffilli, F. Vannini, M. Baldassarri, F. Castagnini, R. Buda, C. Faldini

Istituto Ortopedico Rizzoli ~ Bologna

Introduzione: L'osteocondrite dissecante giovanile di caviglia (ODGC) è una patologia che danneggia il tessuto osteocondrale di pazienti con fisi aperte, causando una sintomatologia invalidante e predisponendo all'evoluzione artrosica. In caso di frammenti piccoli e stabili, il trattamento conservativo appare soddisfacente. In caso di frammento instabile, il trattamento chirurgico è consigliabile: microfratture, drilling e fissazione del frammento sono stati eseguiti con risultati incerti. Inoltre queste tecniche comportano spesso la formazione di fibrocartilagine, poco adeguata in pazienti giovani. Sulla base dei buoni risultati ottenuti dal trapianto di cellule mononucleate midollari (TCMM) nelle lesioni osteocondrali di caviglia, è stata applicata la tecnica con TCMM anche in 7 casi di ODGC.
Materiali e Metodi: Sono stati selezionati retrospettivamente 7 pazienti, età media di 13 anni (range: 12–14), con presenza di un ODGC di 2.2 ± 0.53 cm2, in caso di frammenti instabili o refrattari al trattamento conservativo. Tutti i pazienti presentavano fisi aperte al momento dell'intervento (evidenza radiografica). I pazienti sono stati trattati con il TCMM, applicando in artroscopia, in un unico tempo chirurgico, una membrana collagenica caricata con cellule autologhe precedentemente prelevate dalla cresta iliaca posteriore. I pazienti sono stati seguiti clinicamente per una media di 46.2±15.3 mesi e valutati con AOFAS score. A 24 mesi, i pazienti sono stati sottoposti ad analisi radiologica con RMN, valutata tramite score di Mocart.
Risultati: L'AOFAS score è incrementato dal valore pre-operatorio di 58.8±5.9 al risultato finale di 92.8±9.1 ($p<0.0005$). Tutti e 6 i pazienti che praticavano attività sportiva prima della lesione sono tornati allo sport, 3 allo stesso livello pre-lesione. L'analisi radiologica con RMN ha mostrato un riempimento completo del difetto in 5 pazienti, con buona integrazione dei bordi. Tessuto ipertrofico è stato trovato in 2 pazienti. In 4 casi persisteva edema subcondrale.
Discussione: Il TCMM ha permesso un'efficace ricostruzione

del tessuto osteocondrale, riducendo la sintomatologia e permettendo il ritorno allo sport
Conclusioni: Il TCMM ha mostrato buoni risultati clinici e radiologici nell'ODGC. Casistiche più ampie e maggiori follow-up potranno confermare i risultati di questa tecnica

TRATTAMENTO MINI-INVASIVO DELLE FRATTURE DI CALCAGNO. REVISIONE SU UNA CASISTICA DI 91 PAZIENTI

S. Giannini*[1], A. Mazzotti[1], L. Ramponi[1], D. Francesconi[1], A. Parma[2], M. Cadossi[1]
[1]Istituto Ortopedico Rizzoli ~ Bologna, [2]Casa di cura Villa Laura ~ Bologna

Introduzione: Le fratture di calcagno incidono con una frequenza del 5% sul totale delle fratture del piede e coinvolgono per lo più adulti in traumi ad alta energia. Il trattamento chirurgico delle fratture di calcagno è ancora oggi controverso e dibattuto e diverse tecniche sono descritte in letteratura. Più di recente il trattamento delle fratture di calcagno ha visto lo sviluppo di diverse tecniche mini-invasive con l'obiettivo comune di ridurre i tempi chirurgici, le complicazione post-operatorie e la durata del ricovero ospedaliero.
Materiali e Metodi: È stato eseguito uno studio retrospettivo su una serie consecutiva di 91 pazienti (età media 42,5, range: 17-74 anni) con 97 fratture intra-articolari di calcagno e trattati con riduzione e sintesi con fili di K (81 pazienti) e/o viti (25 pazienti) tramite una mini-incisione a livello del seno del tarso. Nel pre-operatorio sono state effettuate RX del piede e valutazione TC. Le fratture sono state classificate secondo il sistema Essex-Lopresti (18 Joint Depression, 79 Tongue-Type) e di Sanders (35 tipo II, 44 Tipo III e 18 di tipo IV). L'angolo di Bohler è stato misurato prima dell'intervento, nel post-operatorio e all'ultimo follow-up disponibile. La valutazione clinica è stata effettuata tramite AOFAS all'ultimo follow-up.
Risultati: Il follow-up medio è stato di 26,9 mesi (12-42). L'angolo di Bohler nel pre-operatorio mostrava valori medi di 8,1° (-6° - 29°), nel post-operatorio di 26,7 ° (15° - 40°) e al follow-up finale di 24,6° (9°- 40°). Tredici pazienti hanno sviluppato una deiscenza della ferita risolta con medicazioni progressive. I valori medi di AOFAS all'ultimo follow-up sono stati di 87,8 (58-100). Sulla base della classificazione Sanders, 62 pazienti su 79 con frattura tipo II o III hanno riportato risultati eccellenti o buoni, mentre 6 pazienti su 12 con frattura tipo IV hanno riportato scarsi risultati.
Discussione: Il trattamento mini-invasivo delle fratture di calcagno con riduzione e sintesi tramite fili di K e/o viti tramite approccio mini-invasivo al seno del tarso ha il vantaggio di combinare una buona riduzione anatomica grazie alla diretta visualizzazione della frattura a un minor tasso di complicanze nella guarigione delle ferite, per via del minor trauma chirurgico e del ridotto utilizzo di mezzi di sintesi. Una corretta valutazione della frattura e una accurata pianificazione preoperatoria sono fondamentali per ottenere buoni risultati.
Conclusioni: Diverse tecniche mini- invasive sono state riportate in letteratura per il trattamento delle fratture di calcagno, con ridotte complicanze rispetto alle metodiche tradizionali. Nonostante i buoni risultati, studi prospettici a più ampio campione e follow-up maggiori sono necessari per valutare meglio vantaggi e svantaggi.

Comunicazioni TUMORI 1

Sabato 29 Ottobre 2016 dalle 11:00 alle 12:00

IL TUMORE A CELLULE GIGANTI DEL FEMORE PROSSIMALE PRESENTA UN MAGGIOR RISCHIO DI RECIDIVA LOCALE COMPARATO ALLE ALTRE SEDI DOPO CURETTAGE E RIEMPIMENTO DELLA CAVITÀ CON CEMENTO OD INNESTI OSSEI

C. Errani*, G. Leone, L. Cevolani, B. Spazzoli, T. Frisoni, D.M. Donati

Istituto Ortopedico Rizzoli ~ Bologna

Introduzione: Il tumore a cellule giganti è ancora uno dei più controversi e discussi tumori primitivi dell'osso. L'obiettivo di questo studio è quello di identificare possibili fattori di rischio nel trattamento dei pazienti affetti da tumore a cellule giganti delle estremità mediante curettage.
Materiali e Metodi: Presso il nostro Istituto dal 1990 al 2013 sono stati trattati mediante curettage 249 pazienti affetti da tumore a cellule giganti delle estremità. Adiuvanti locali come alcol, fenolo e cemento sono stati impiegati in 185 casi, mentre nei rimanenti 64 casi la cavità residua è stata riempita con innesti ossei omologhi. Il follow-up medio è stato di 84 mesi.
Risultati: 203 pazienti sono risultati liberi da malattia, 38 pazienti hanno avuto una recidiva locale (15.3%), 4 pazienti hanno presentato metastasi polmonari (1.6%), un paziente è morto per altre cause e 3 pazienti sono stati persi al follow-up. In pazienti trattati con curettage e cemento (185 casi) la percentuale di recidiva locale è stata del 12% (22 casi). In pazienti trattati con curettage ed innesti ossei omologhi la percentuale di recidiva locale è stata più alta (16/64 casi), con una incidenza del 25% (p=0.004). Il rischio di ricaduta locale sembra essere legato alla sede, risultando più frequente nel femore prossimale (p=0.037). La recidiva locale è avvenuta solamente negli stadi 2 e 3 senza una differenza statistica significativa (p>0.05). L'intervallo medio tra la chirurgica e la recidiva è stato di 22 mesi. Nell'analisi multivariata, l'unico fattore di rischio indipendente legato alla recidiva locale è risultata essere la sede, con un più alto rischio di ricaduta locale nel tumore a cellule giganti del femore prossimale.
Discussione: La nostra osservazione di un maggiore rischio di recidiva locale dopo trattamento di curettage del tumore a cellule giganti nel femore prossimale comparato alle altre sedi non è mai stata riportata in precedenza. La letteratura scientifica ha già evidenziato come i tumori ossei benigni localizzati al femore prossimale siano più difficili da trattare per il rischio di osteonecrosi o di frattura iatrogena.
Conclusioni: Una attenzione particolare deve essere posta al trattamento del tumore a cellule giganti del femore prossimale, dove, una chirurgia più complessa legata ad una sede difficile da trattare, è associata ad un più alto rischio di recidiva locale.

LA RESEZIONE EXTRA-ARTICOLARE DI GINOCCHIO NELL'OSTEOSARCOMA DI ALTO GRADO DI FEMORE DISTALE: OTTIMO CONTROLLO LOCALE DI MALATTIA A FRONTE DI UN MEDIOCRE RISULTATO FUNZIONALE

E. Marini*[1], R. Yang[2], P. Boland[2], J. Healey[2], N. Fabbri[2]

[1]Istituto Ortopedico Gaetano Pini ~ Milano, [2]Memorial Sloan Kettering Cancer Center ~ New York

Introduzione: Storicamente la chirurgia nei casi di osteosarcoma con invasione articolare prevedeva la resezione en-bloc dell'intero ginocchio insieme all'apparato estensore. Nelle ultime due decadi sono state introdotte varianti tecniche che permettono di mantenere la continuità dell'apparato estensore migliorando così la funzionalità articolare del ginocchio.
Gli obbiettivi di questo studio sono:
1)La valutazione della capacità di ottenere un controllo locale della malattia dal punto di vista oncologico
2)Le complicazione associate alla tecnica classica e alle sua varianti
3)I risultati funzionali associati alla tecnica classica e alle più recenti differenti tecniche chirurgiche introdotte
Materiali e Metodi: Sono stati valutati retrospettivamente ventidue pazienti trattati con resezione extra-articolare di ginocchio affetti da osteosarcoma (1991-2013). Sono state confrontate tre tecniche chirurgiche: Classica (resezione en-bloc comprensiva di apparato estensore), Modificata (mantenimento continuità dell'apparato estensore), Enucleazione rotulea (artrotomia circonferenziale della rotula). Il risultato funzionale è stato valutato utilizzando il Muscoloskeletal Tumor Society score (MSTS). L'analisi di regressione è stata eseguita utilizzando il Kruskal-Wallis H test. La sopravvivenza protesica e la sopravvivenza globale sono stati calcolati con il metodo di Kaplan-Meier.
Risultati: 1)Assenza di recidive locali; la sopravvivenza globale è 63%
2)La sopravvivenza protesica è 80, 58 e 12 percento a tre, cinque e dieci anni. L'incidenza di complicanze è 60%: infezione profonda (36,8%), mobilizzazione asettica (27,7%), usura delle componenti protesiche (27,7%)
3)Il risultato medio di MSTS score è 24. Il deficit di estensione varia considerevolmente (tecnica Classica 68°, Modificata 25°, Enucleazione rotulea 3°: p = 0,02)
Discussione: Questo studio dimostra come l'Enucleazione rotulea permetta di avere risultati funzionali paragonabili alla resezione intra-articolare. Rimane alto il tasso di complicanze: il sacrifico delle parti molli, la durata dell'intervento e l'utilizzo di lembi di copertura portano ad un rischio di infezione profonda molto elevato.
Conclusioni: Questo studio dimostra come la resezione extra-

articolare in casi di osteosarcoma di alto grado sia associata ad eccellente controllo locale di malattia; è efficace in un sottoinsieme di pazienti a maggior rischio per le grandi dimensioni tumorali, l'esteso coinvolgimento dei tessuti molli e l'alta incidenza (50%) di pazienti con scarsa risposta alla chemioterapia.

LA FRATTURA PATOLOGICA INFLUENZA LA PROGNOSI E LA SCELTA CHIRURGICA NEI PAZIENTI AFFETTI DA OSTEOSARCOMA?

R. Casadei*, G. Drago, S. Maraldi, S. Ferrari, D.M. Donati

Istituto Ortopedico Rizzoli ~ Bologna

Introduzione: Si è voluto verificare nei pazienti affetti da osteosarcoma l'influenza che la frattura patologica (FP) ha sull'indicazione chirurgica e sulla prognosi del paziente.
Materiali e Metodi: Abbiamo valutato 355 casi di osteosarcoma delle estremità non metastatici all'esordio trattati con chemioterapia neoadiuvante. Abbiamo osservato 60 FP (17%).
Risultati: 40 FP (67%) insorgevano in OS osteoblastici, 8 (13%) in fibroblastici, 7 (12%) in emorragici, 4 (6%) in condroblastici. La necrosi indotta dalla chemioterapia è buona (58%) anche nei pazienti con FP anche se inferiore a quella evidenziata nei casi senza FP (62%). Esiste una correlazione statistica tra la presenza di FP e l'aspetto radiografico (p 0.0007). Il 60% delle FP insorge in lesioni litiche mentre solo il 7% in quelle addensanti. Non vi è una correlazione statistica tra FP e volume della lesione anche se esiste una forte tendenza delle FP ad insorgere nei pazienti con OS dal volume maggiore di 70 cm3: 81% valutato sulle Rx standard, 70% sulla Tac o RM.
Nei nostri casi la FP non è risultata correlata alla prognosi: il 52% dei pazienti con FP era libero da malattia ad un controllo medio di 5 anni. Anche l'insorgenza di recidiva locale non è correlata alla presenza di una FP poiché solo il 3% dei pazienti con FP mostravano una ripresa locale di malattia. Il 46% dei pazienti con FP mostrano una consolidazione della stessa alla fine del trattamento chemioterapico preoperatorio e questo può spiegare in parte il ridotto rischio di recidiva locale per disseminazione mediante l'emorragia di frattura. La FP induce un maggior numero di interventi demolitivi (27% di amputazioni) rispetto al 13% nei pazienti senza FP anche se la differenza non è statisticamente significativa.
Discussione: I nostri dati sono in accordo con quanto riportato da recenti metanalisi che confermano come la FP non incida sulla prognosi e non debba essere considerata un'indicazione all'amputazione.
Conclusioni: La FP è segno di una malattia più aggressiva, ma se trattata adeguatamente non influenza in modo significativo la prognosi del paziente e pur riducendo il numero di interventi conservativi non può essere considerata una controindicazione assoluta ad una resezione.

NUOVI SVILUPPI NEL TRATTAMENTO DEL TUMORE A CELLULE GIGANTI DELL'OSSO LOCALMENTE AGGRESSIVO: ANALISI DI 37 CASI

F. Totti*[1], G. Ristori[1], G. Beltrami[1], G. Scoccianti[1], A. D"Arienzo[2], P. Cuomo[1], R. Capanna[1]

[1]Ortopedia Oncologica e Ricostruttiva, AOUC Careggi ~ Firenze, [2]Clinica Ortopedica Università di Palermo ~ Palermo

Introduzione: Il tumore a cellule giganti (TGC) è un tumore benigno, localmente aggressivo in grado di causare osteolisi progressiva, che può essere particolarmente problematica a livello peri-articolare. Nel tempo sono state introdotte svariate terapie adiuvanti per migliorare il controllo locale della malattia dopo curettage, come il cemento, il fenolo e la crioterapia. In più, negli ultimi anni, si è diffuso l'utilizzo di farmaci inibitori del RANKL (denosumab) o i bifosfonati.
Materiali e Metodi: È stata condotta una revisione retrospettiva di 37 pazienti (M/F: 21/16; età media: 36 anni, range 17-66) sottoposti a trattamento chirurgico per TGC tra il 2000 e il 2015 con l'utilizzo della crioterapia. In 33 pazienti (gruppo 1) è stato eseguito un curettage con crioterapia adiuvante e borraggio del difetto osseo con cemento (18), innesti ossei (9) oppure cemento e innesti ossei (6); in 5 pazienti l'acido zolendronico è stato aggiunto all'innesto osseo e/o al cemento. 18 di questi pazienti hanno assunto denosumab in accordo al nostro protocollo istituzionale. I restanti 4 pazienti (gruppo 2) presentavano una lesione a livello pelvico e sacrale, e la crioterapia è stata utilizzata durante il curettage/resezione con lo scopo di ridurre il sanguinamento e facilitare l'escissione.
Risultati: Il follow-up medio è stato di 31 mesi (range 2-145). Nessun paziente ha riportato fratture nella sede trattata, probabilmente grazie alla sintesi preventiva con placca (21). Si è osservata una buona risposta all'utilizzo del denosumab con "downstaging" chirurgico in tutti i 14 pazienti che hanno ricevuto il trattamento preoperatorio. Solo 2 pazienti (2/33, 6%), entrambi del gruppo 1 trattati con denosumab, hanno sviluppato una recidiva: per essi è stato eseguito un ulteriore curettage, con attuale buon controllo locale della malattia.
Discussione: L'obiettivo del trattamento nei TCG è quello di ottenere un buon controllo della malattia salvando l'articolazione. A causa dell'alto tasso di recidive locali dopo curettage e la morbidità di una resezione, non c'è consensus sul quale sia il trattamento migliore nei TCG localmente aggressivi.
Conclusioni: In attesa di un maggior follow-up per la conferma dei risultati, la nostra tendenza circa il trattamento del TCG osseo localmente avanzato è costituita da 3-4 dosi di denosumab pre-operatorio, seguito da curettage aggressivo, crioterapia, borraggio con cemento addizionato con bifosfonati e osteosintesi preventiva con placca.

COMPARSA DI RECIDIVE LOCALI E METASTASI A DISTANZA IN LIPOSARCOMA DI BASSO GRADO/TUMORE LIPOMATOSO ATIPICO DEGLI ARTI O DEL BUSTO DURANTE IL PERIODO DI FOLLOW-UP INDICATO DALLE LINEE GUIDA. ANALISI RETROSPETTIVA DI 163 PAZIENTI

M. Boffano*[1], U. Albertini[1], R. Piana[1], S. Mortera[1], P. Pellegrino[1], A. Linari[2], E. Grignani[3], A. Comandone[4]

[1]città della salute e della scienza- SC chirurgia oncologica e ricostruttiva ~ Torino, [2]città della salute e della scienza-dipartimento di Patologia ~ Torino, [3]Unita Sarcomi, Divisione di Oncologia Medica – FPO, IRCCS, Candiolo ~ Torino, [4]Dipartimento di Oncologia, Ospedale Gradenigo ~ Torino

Introduzione: dopo un'adeguata escissione di un sarcoma dei tessuti molli (STM), è obbligatorio un corretto follow-up (FU) che dovrebbe essere personalizzato a seconda del sito di origine, grado ed istotipo della lesione. La maggior parte delle linee guida suggeriscono controlli clinici (anamnesi ed esame obiettivo) e radiologici (radiografie, ETG, TC, RMN) che prendano in esame solo 2 ampie categorie (sarcomi dei tessuti molli di basso ed alto grado) ignorando l'eterogenicità istotipica. Abbiamo analizzato il nostro database con l'intento di individuare una correlazione tra tumore lipomatoso atipico (TLA) e rischio di recidiva, al fine confermare il tipo di trattamento da noi proposto.
Materiali e Metodi: Sono stati calcolati il costo e l'esposizione media ai raggi X per tutta la durata del FU. Sono stati valutati pazienti con TLA i cui dati clinici fossero completi (istologia della lesione rivalutata nel centro, atto operatorio ed almeno 3 anni di FU). Sono stati stimati, attraverso curve di Kaplan-Meier, la sopravvivenza totale e l'intervallo libero da malattia a livello sistemico e locale.
Risultati: nel periodo 2001-2011, sono stati trattati 163 pazienti con liposarcoma di basso grado. 152 pazienti (93%) presentavano dati clinici completi. Un adeguato FU è stato osservato in 127 casi (78%). Il FU medio è stato di 117 mesi. A 10 anni, la sopravvivenza totale e l'intervallo libero da malattia a livello sistemico e locale sono stati rispettivamente del 100%, 74% e 74%. Tra i 13 pazienti (10%) con recidiva, non si sono verificate differenziazioni nè metastasi. Tutte le recidive sono state sottoposte ad exeresi chirurgica. Due pazienti sono morti durante il FU per cause non correlate alla malattia. Il costo pro capite per il FU di 10 anni è stato stimato essere di 450 euro con un'esposizione media alle radiazioni di 0,9 mSv.
Discussione: nel 2001 il SSN ha adottato le linee guida dei STM di basso grado: esame obiettivo ogni 4-6 mesi per i primi 3 anni, ogni 6 mesi fino ai 5 anni poi annualmente; ad ogni visita, radiografia del torace e radiografia o TC del segmento interessato dalla lesione.Il nostro studio mostra l'inutilità dell'esecuzione sistematica di radiografie toraciche nel FU dei TLA poiché costose e potenzialmente nocive a lungo termine.
Conclusioni: Le future linee guida per il trattamento dei STM dovranno tenere in conto questi aspetti sebbene sia necessario un consenso internazionale unanime per la definizione di un corretto FU nei liposarcomi di basso grado.

SARCOMA DI EWING DEL PIEDE

R. Casadei*, G. Drago, S. Maraldi, D.M. Donati

Istituto Ortopedico Rizzoli ~ Bologna

Introduzione: Verificare se il sarcoma di Ewing (SE) del piede ha una prognosi migliore di altre sedi e quale sia il tipo di trattamento migliore
Materiali e Metodi: Sono stati valutati 36 SE del piede ad un tempo medio di 62 mesi (12-276 m). 24 erano maschi, 12 femmine con un'età media di 15 anni (6-43 a.). 19 (53%) erano localizzati al calcagno, 15 (42%) ai metatarsi, 1 al cuboide e 1 alle falangi.
Risultati: 33 pazienti avevano dolore in media da 8 mesi (1-24 m.), In 31 casi era presente una tumefazione in media da 6 mesi (2-24) con zoppia di fuga in 18 pazienti e febbre in 5 casi. Il 26% mostrava elevati valori di LDH e FA. Il 39% e il 60% aveva rispettivamente elevati valori di anemia e di VES. 30 casi erano stadio IIB e 4 IIIB, mentre 2 IIA. Solo 4 erano le fratture patologiche (11%). Solo il 50% dei nostri casi risulta vivo senza malattia all'ultimo controllo. Tutti e 4 i pazienti con metastasi all'esordio sono deceduti ad un tempo medio di 22 mesi. I 4 pazienti trattati con sola chirurgia demolitiva sono tutti deceduti ad un tempo medio di 26 mesi. Dei 10 pazienti trattati con chemioterapia e radioterapia solo 4 sono vivi all'ultimo controllo di cui 2 dopo ricaduta. Dei 14 pazienti trattati con chirurgia e chemioterapia il 71% risulta vivo all'ultimo controllo. Infine tutti i 4 pazienti trattati con chemioterapia, radioterapia e chirurgia risultano tutti vivi ad un controllo medio di 52 mesi (p 0.01). Confrontando le due sedi più interessate (calcagno vs metatarso) si è osservato che esiste una relazione statistica tra la sede e la prognosi (p 0.02). Il 69% dei pazienti con SE al calcagno risultano deceduti rispetto al 31% dei pazienti con lesione ai metatarsi.
Discussione: In contrasto con la letteratura dove l'amputazione è notevolmente diffusa i nostri dati preliminari definiscono possibile una buona prognosi anche con interventi conservativi purchè associati a trattamento sistemico e radioterapico.
Conclusioni: Pazienti affetti da SE del piede hanno una prognosi sovrapponibile a quella di altre sedi. Le lesioni al calcagno hanno prognosi peggiore di quelle ai metatarsi. I pazienti con metastasi all'esordio hanno prognosi infausta come i pazienti trattati con sola chirurgia. Il trattamento migliore risulta l'associazione di chemioterapia neoadiuvante, radioterapia e chirurgia.

RISULTATI A LUNGO TERMINE DOPO ESCISSIONE DI SARCOMI DELLE PARTI MOLLI DELL'ARTO SUPERIORE

G. Beltrami*[1], F.R. Campo[2], F. Frenos[1], M. De Gori[3], F. Muratori[1], L. Bettini[1], G. Ristori[1], G. Scoccianti[1], P. Cuomo[1], F. Totti[1], A. D"Arienzo[1], R. Capanna[1]

[1]AOU Careggi ~ Firenze, [2]Università di Messina ~ Messina, [3] Università "Magna Graecia" ~ Catanzaro

Introduzione: La localizzazione nell'arto superiori di sarcomi delle parti molli rappresenta sovente una sfida per il chirurgo ortopedico. Infatti, tanto per l'aggressività delle neoformazioni quanto per la complessità anatomica, il rischio di amputazione dell'arto è elevato. Obiettivo del nostro studio è valutare i risultati a lungo termine dopo escissione di sarcomi delle parti molli dell'arto superiore.

Materiali e Metodi: Nel periodo compreso tra Gennaio 1989 e Dicembre 2015 abbiamo escisso 322 sarcomi delle parti molli dell'arto superiore. L'età media dei pazienti al momento della chirurgia era 53 (1-90) anni, con un rapporto maschi/femmine di 1.4. Vi sono stati 88 (27%) sarcomi di basso grado e 234 (73%) di alto grado. In 83 (26%) pazienti il tumore era localizzato nel cingolo scapolare, in 89 (28%) nel braccio, in 150 (46%) nell'avambraccio. Vi sono stati 147 (46%) operati per tumore primitivo, 72 (22%) per recidiva locale e 98 (30%) per radicalizzazione. I tumori primari erano <5 cm in 148 (46%) casi, 5-10 cm in 124 (38%) casi e >10 cm in 50 (16%) casi. I margini di escissione sono risultati adeguati (ampli e radicali) in 257 (80%) casi e inadeguati (marginali e intralesionali) in 65 (20%) casi. È stata effettuata chemioterapia in 63 casi, radioterapia in 155 casi e brachiterapia in 58 casi. In 70 casi è stato utilizzato un lembo microchirurgico, in 39 un lembo di rotazione e in 31 un lembo libero.

Risultati: Rivisti a 61 (6-292) mesi, 243 (75%) pazienti erano liberi da malattia, 28 (9%) erano liberi da malattia dopo trattamento di recidiva, 21 (7%) erano affetti da malattia e 30 (9%) erano deceduti. In 32 (10%) casi (23 senza e 9 con lembo) si è manifestata una recidiva locale. In 60 casi (40 senza e 20 con lembo) si è manifestata una metastatizzazione. Quindici (5%) pazienti hanno mostrato complicanze locali legate alla radioterapia. L'analisi di sopravvivenza ha mostrato che i pazienti affetti da sarcoma di alto grado erano a maggior rischio di morte (HR=7.333, 95% CI=3.577-15.032, p=0.001) e di recidiva locale (HR=3.151, 95% CI=1.099-9.035, p=0.034); non vi sono state differenze in accordo all'utilizzo o meno di un lembo.

Discussione: La nostra esperienza testimonia che, nonostante l'aggressività delle neoformazioni e la complessità anatomica, i sarcomi delle parti molli dell'arto superiore possono essere spesso efficacemente escissi.

Conclusioni: I pazienti affetti da un sarcoma di alto grado sono a rischio di raggiungere più scadenti risultati.

Comunicazioni RICOSTRUZIONE ARTICOLARE 3

Sabato 29 Ottobre 2016 dalle 12:00 alle 13:00

PERDITA DI SOSTANZA OSSEA IN ESITI TRAUMATICI E SETTICI DI CAVIGLIA: POSSIBILITÀ RICOSTRUTTIVE VS MEGAPROTESI DI GAMBA DISTALE

G.M. Calori*, M. Colombo, A. Pellegrini, P. Fadigati, S. Mazzola, A. Colombo, E. Mazza

Reparto di Chirurgia Ortopedica Riparativa – Centro Specialistico Ortopedico Traumatologico Gaetano Pini - C.T.O. – Università degli Studi di Milano ~ Milano

Introduzione: In ortopedia una delle complicanze più temute è l'infezione. Il verificarsi di tale evento aumenta in modo significativo il tasso di fallimento; sia nel caso di chirurgia protesica sia nei traumi. Alcuni pazienti nonostante procedure antisettiche meticolose, uno stretto monitoraggio peri- e post-operatorio possono sviluppare una complicanza settica con il rischio di sviluppare un'osteomielite. Questo rischio è fortemente aumentato nei traumi che coinvolgono la gamba distale a causa dei noti problemi legati allo scarso apporto di sangue e la deficitaria copertura dei tessuti molli.
La strategia terapeutica proposta dal nostro gruppo è basata sulla classificazione NUSS (Non Union Scoring System) in grado di identificare i pazienti in cui è possibile eseguire una ricostruzione (NUSS < di 75) e quelli nel quale è preferibile eseguire una sostituzione protesica in quanto le capacità rigenerative del paziente sono altamente compromesse.
La nostra tecnica tratta il focolaio pseudoartrosico osteomielitico come uno pseudo-tumore, viene pertanto eseguita un'ampia resezione, una bonifica ed un impianto di spaziatore antibiotato; durante una seconda procedura, risolto lo stato settico, sarà possibile procedere ad una ricostruzione o all'impianto di una megaprotesi artrodesizzante definitiva.
Materiali e Metodi: L'obiettivo di questo studio è quello di valutare in modo retrospettivo i risultati clinici e radiografici dopo ricostruzione o impianto di una megaprotesi artrodesizzante di caviglia in difetti ossei post-traumatici e perdite di tessuto osseo della gamba distale. Tutte le complicazioni o recidive di infezione sono state registrate. Tra gennaio 2010 ad oggi abbiamo trattato 30 pazienti seguendo la Tecnica della Camera Indotta (C.I.T.) mediante una procedura in 2 fasi. Di questi in 17 pazienti è stata eseguita un a ricostruzione mediante innesto osseo autologo prelevato dal femore endomidollare associato a biotecnologie e sintesi con placca, in 13 pazienti è stata impiantata una megaprotesi artrodesizzante di caviglia.
Risultati: Tutti i 30 pazienti hanno concluso le 2 fasi con ripresa della funzione e carico completo a 5 mesi per il gruppo "ricostruzione" e a 3 mesi per il gruppo "protesi", in 1 caso trattato con protesi si è avuta recidiva di infezione per cui è stato necessario eseguire una pulizia chirurgica, ad un follow up medio di 9 mesi non si sono registrate mobilizzazioni o fallimenti meccanici degli impianti.
Discussione: Il sistema NUSS è in grado di indirizzare la scelta terapeutica verso la ricostruzoione o la sostituzione protesica.
Conclusioni: L'esperienza di fondo in oncologia ortopedica, ha permesso di sviluppare megaimpianti in grado di interrompere il circolo vizioso dell'osteomielite e ripristinare una funzione al segmento interessato. Grazie allo sviluppo di questo nuova protesi sarà possibile estendere il trattamento delle perdite di sostanza ossea fino al piede e ridurre il tasso di amputazione.

IL RUOLO DELLE PROTESI DI CAPITATO NEL COLLASSO CARPALE:STUDIO COMPARATIVO TRA RCPI E RESEZIONE PRIMA FILIERA

E. Dutto*, M. Ferrero, F. Giacalone, S. De Vivo, I. Pontini

Cittadellasalute - CTO ~ Torino

Introduzione: Nell'ultimo decennio il trattamento delle artropatie degenerative del polso ha visto l'introduzione delle protesi di rivestimento della testa del capitato (RCPI) associate alla resezione della prima filiera del carpo (FRC). Obiettivo di questo studio è valutare la reale efficacia delle RCPI, attraverso un confronto dei casi trattati con RCPI e FRC con quelli sottoposti solamente a FRC.
Materiali e Metodi: Tra il 2007 e il 2010 sono stati operati 50 pazienti affetti da degenerazione artrosica del carpo: 25 (affetti da SLAC-SNAC stadio III-IV o Kienbock stadio IV) sono stati sottoposti a RCPI e FRC; 25 (affetti da SLAC-SNAC stadio I-II o Kienock stadio III) a FRC. Tutti i pazienti sono stati rivalutati clinicamente e radiograficamente con un follow-up medio di 32 mesi, utilizzando il PRWE (Patient Rated Wrist Evaluation) score e il DASH (Disability of the Arm, Shoulder and Hand) score.
Risultati: I pazienti con impianto di RCPI mostravano persistenza di lieve dolore (VAS 2,5), preservando una buona forza e mobilità articolare. I valori medi ottenuti sono stati 24,2 per il DASH score e 32,8 per il PRWE score. Tutti i pazienti riferivano un elevato tasso di soddisfazione con ritorno alle precedenti attività quotidiane. Non è stato riscontrato nessun caso di mobilizzazione dell'impianto protesico ne di accelerazione del processo artrosico, tuttavia in due casi è stato necessario un reintervento. Il confronto tra i due gruppi non ha mostrato nessuna differenza statisticamente significativa, eccetto una migliore estensione di polso nei soggetti sottoposti a sola FRC ($p < 0,05$).
Discussione: Per quanto i due gruppi di pazienti si differenzino per un diverso grado di degenerazione artrosica, l'utilizzo delle RCPI associato a FRC mostra buoni risultati, comparabili con quelli ottenuti con la sola resezione. Tale deduzione permette di

allargare le indicazioni della FRC anche ai quadri avanzati di artrosi, con l'eccezione dei pazienti affetti da osteoporosi, osteomielite e artrite reumatoide.
Conclusioni: Alla luce dei buoni risultati ottenuti, in accordo con la maggior parte degli studi disponili in letteratura, le RCPI, in caso di degenerazione artrosica del capitato, possono essere considerate una valida alternativa a procedure di salvataggio più aggressive. Ulteriori studi rimangono comunque necessari per valutare quale sarà l'effettivo ruolo di tali impianti protesici nel futuro.

LE RICOSTRUZIONI BIOLOGICHE ARTICOLARI TOTALI: 15 ANNI DI ESPERIENZA

S. Giannini*, A. Mazzotti, F. Vannini, R. Buda, C. Faldini

Istituto Ortopedico Rizzoli ~ Bologna

Introduzione: Il trattamento delle gravi condizioni artrosiche nel paziente giovane e attivo rappresenta spesso una sfida. I più comuni trattamenti sono rappresentati da sostituzioni protesiche o artrodesi. L'inevitabile limitata sopravvivenza di un impianto protesico nel tempo, l'impossibilità di effettuare interventi di artrodesi in alcuni segmenti ed il rifiuto di molti pazienti a sottoporsi ad un blocco articolare hanno portato alla ricerca di nuovi metodi biologici di riparazione ed il trapianto di allograft totale fresco rappresenta un'affascinante possibilità.
Materiali e Metodi: 78 pazienti affetti da grave artrosi a livello di spalla (3 pazienti), ginocchio (7 pazienti), caviglia (64 pazienti) e prima articolazione metatarso-falangea (4 pazienti, 2 bilaterali), sono stati sottoposti a trapianto di allograft totale. L'indicazione al trattamento prevedeva grave degenerazione artrosica in età inferiore ai 50 anni. In 2 casi (1 ginocchio e caviglia) il trapianto è stato utilizzato per convertire un'artrodesi. I pazienti sono stati valutati clinicamente e radiograficamente nel pre-operatorio, a 1, 2, 4, 6 e 12 mesi e dopo ogni anno.
Risultati: La valutazione clinica è stata effettuata secondo specifici punteggi: Constant-Murley (spalla), IKDC (ginocchio) e AOFAS (caviglia e piede). I trapianti di spalla hanno mostrato una percentuale media di miglioramento al follow-up finale del 32,3 ± 39,8. A livello del ginocchio un solo paziente ha mostrato un risultato soddisfacente con un punteggio IKDC di 65 a 24 mesi, mantenuto al follow-up finale. Nei restanti 6 casi l'innesto non ha portato buoni risultati ad un follow-up di 19,5 ± 3,9 mesi. Nei pazienti con trapianto di caviglia la percentuale media di miglioramento al follow-up finale è stato del 61,2 ± 22,4. In 9 casi l'innesto è andato incontro al fallimento ad un follow-up medio di 21,5 ± 19.4 mesi. In un caso a 27 mesi è stata effettuata una sostituzione protesica. Nei pazienti con trapianto di metatarso-falangea la percentuale media di miglioramento al follow-up finale è stato 81,9 ± 4.6. Un paziente ha mostrato fallimento ad 1 mese. In tutti i pazienti ad ogni follow-up si è registrata una progressione artrosica a livello radiografico, non tuttavia influente in maniera diretta sui risultati clinici.
Discussione: Il trapianto di allograft totale fresco rappresenta un'opzione emergente nel trattamento delle gravi forme artrosiche in pazienti giovani e attivi. Gli studi molecolari sulla capacità del ricevente di ri-colonizzare il trapianto e le indagini immunologiche sul ruolo della risposta immunitaria e del pre-esistente ambiente artrosico presentano tuttavia ancora numerosi interrogativi.
Conclusioni: Le ricostruzioni articolari biologiche hanno già offerto una buona percentuale di risultati soddisfacenti. La strada per il completo successo necessita tuttavia di ulteriori ricerche, specialmente riguardo alla risposta immunitaria.

CELLULE MESENCHIMALI DA CORDONE OMBELICALE: CANDIDATE POTENZIALI PER L'INGEGNERIA TISSUTALE DI OSSO E CARTILAGINE?

A. Marmotti*[1], G. Peretti[2], D. Bonasia[1], S. Mattia[1], M. Bruzzone[1], F. Dettoni[1], D. Blonna[1], F. Castoldi[3], R. Rossi[1]

[1]Ospedale Mauriziano ~ Torino, [2]Ospedale Galeazzi ~ Milano, [3] Ospedale CTO ~ Torino

Introduzione: Mediante un protocollo semplice e efficiente basato sulla frammentazione del cordone ombelicale (UC), è stato isolato un considerevole numero di cellule mesenchimali (§MSC) Lo scopo di questo studio in vitro è indagare la pluripotenzialità, in particolare il potenziale osteogenico e condrogenico, delle UC-MSC sia in monolayer sia su scaffold tridimensionale.
Materiali e Metodi: 10 campioni di UC sono stati recuperate durante parti cesarei, sono stati manualmente frammentati in unità da < 4mm diametro e coltivati in MSC expansion medium. aL 14° giorno I frammenti di UC sono stati rimossi e le cellule aderenti a piastra sono state coltiva te per ulteriori 2 settimane.
Al 28° giorno le cellule sono state ripiastrati fino a confluenza (P1).
È stata eseguita caratterizzazione immunofenotipica, Fluorescence In Situ Hybridization(FISH), telomere length analysis, Immunosoppressione of T lymphocyte cultures, e differenziazione multilinea su cellule a P1o P2.
Per il differenziamento condrogenico su scaffold, le UC-MSC a P2 sono state distribuite su hyaluronic-acid (HA) felt (Hyaff-11) o collagen-I/III membrane (Chondrogide) e stabilizzate da colla di fibrina e sono state coltivate in ambiente normossico e ipossico (10%O2). Dopo 1 mese, sulle sezioni degli scaffold è stata eseguita immunofluorescenza per analizzare markers condrocitari (sox-9, type II collagen) e ipossici (HIFs)
Per il differenziamento osteogenico le UC-MSC a P2 sono state distribuite su sostituto osseo commercial (Orthoss) e cresciute in medium osteogenico. Dopo 10, 20 e 30 giorni le sezioni sono state colorate con ematossilina/eosina e Alizarin red e in immunofluorescenza è stata valutata l'espressione di osteocalcin e RunX2.
Risultati: A P1, è stato ottenuto un valore di 0.79(SD 0.36) x 10E6 cellule/g di UC.
Le cellule erano positive per CD73, CD90, CD105, CD44, CD29 e HLA-I e negative per CD34 e HLA-II-.
I risultati della FISH hanno dimostrato origine fetale nel 95-100% delle UC-MSCs.
La lunghezza del telomero era simile a MSC da midollo di donator di 20-30 anni.

A 5 gg, il supernatante delle UC-MSC esercitava azione immunosoppressiva su colture di linfociti T.
La popolazione eterogenea di MSC da UC era capace a differenziare verso line osteogeniche in monolayer, adipogeniche, miogeniche, tenogeniche e condrogeniche (pellet culture).
Il differenziamento condrogenico su scaffold era confermato e l'ipossia aumentava l'espressione dei markers condrogenici.
Il differenziamento osteogenico su scaffold era confermato anch'esso.
Discussione: I risultati suggeriscono che la procedura di raccolta delle UC-MSC a P1 da frammenti di UC può ottenere una popolazione cellulare promettente con potenziale rilevante per l'ingegneria tissutale ortopedica.
Conclusioni: Tale studio ha rilevanza nell'ottica futura di ottenere una popolazione cellulare on-demand per trattamenti rigenerativi ossei e cartilaginei one-stage.

LE FRATTURE SOVRACONDILOIDEE DELL'OMERO NEL GIOVANE E NELL'ANZIANO: RIDUZIONE E SINTESI CON PLACCHE A STABILITÀ ANGOLARE DEL DANNO ARTICOLARE: RISULTATI A CONFRONTO

G. Restuccia*

Arnas Garibaldi ~ Catania

Introduzione: Le fratture sovracondiloidee sono rare (10%) pero quando accadono, sono molto complesse per l'anatomia e la biomeccanica dell'articolazione del gomito. Sono in crescita sia nei giovani, per l'incremento degli incidenti da lavoro ed automobilistici, ma soprattutto negli anziani per un aumento dell'età media della popolazione. La prognosi è dipendente da diversi fattori: dalla personalità della frattura, dalla qualità dell'osso, dalla comorbilità negli anziani e dall'utilizzo di un sistema di sintesi stabile. Il nostro trattamento, salvo casi rari, è cruento con la finalità di una mobilizzazione attiva e passiva precoce e una ripresa funzionale il più completa possibile. Le ultime innovazioni sulle placche, con il sistema a stabilita angolare e l'anatomicità delle stesse, ha permesso, rispetto alle vecchie placche, una ricostruzione più anatomica dell'articolazione, un recupero funzionale migliore e quindi una migliore qualità di vita.
Materiali e Metodi: Abbiamo esaminato una casistica di 95 pazienti trattati dal 2005 al 2014, ponendo indicazioni precise all'osteosintesi con placca (AO: B2,C). Nella maggior parte dei casi soggetti giovani (75%) prevalentemente di sesso maschile (73%), con prevalenza del gomito dx (60%). I risultati sono stati valutati mediante controlli clinici e radiografici a 1,3 6 e 12 mesi, con scheda di valutazione constant Mayo clinic performance index for elbow.
Risultati: Il follow-up medio è di 4,5 anni (1-9). Tutte le fratture sono state considerate guarite con un tempo medio di consolidazione di circa 9 settimane. Non si sono riscontrati segni di necrosi a carico dei frammenti articolari, in entrambi i gruppi di studio. Nel 35% abbiamo avuto rigidità articolare ed ossificazione eterotopica, maggiormente nei giovani. Abbiamo ottenuto in totale il 57,3% di buoni risultati, con un costant Mayo clinic performance index for elbow di 79,5%.
Discussione: Le fratture sovracondiloidee dell'omero sono complesse e la prognosi è peggiorativa se vi è un osso osteoporotico. Per tale ragione nel passato, la scelta sul tipo di trattamento era controverso. Il nostro orientamento è stato quello del trattamento cruento con placche, nel giovane e nell'anziano, secondo attenta classificazione.
Conclusioni: Le vecchie placche garantivano poco la stabilità della frattura ed erano riduttive per ciò che concerne l'anatomicità del sito anatomico. L'utilizzo delle nuove, a stabilità angolare, garantisce invece oltre che una migliore stabilità anche una riduzione il più anatomica possibile del sito.

"CELL FACTORY IN-VIVO", UN' ALTERNATIVA AL TRADIZIONALE INGEGNERIA NELLA RIPARAZIONE DI DIFETTI OSSEI DI GRANDI DIMENSIONI CAVITARIA

P. De Biase*

San Donato ~ Arezzo

Introduzione: Il presente studio risponde al crescente interesse nei nuovi approcci alla medicina rigenerativa che prevede l'impiego di fattori di crescita e midollo osseo autologo concentrato nel trattamento delle lesioni pseudotumorali. L'obiettivo dell'utilizzo del midollo osseo autologo insieme a scaffold è quello di fornire una guarigione migliore e più rapida delle lesioni pseudotumorali, e di diminuire il tasso di recidiva della malattia primitiva. Abbiamo raccolto dati da 131 casi in oltre un decennio di esperienza nell'utilizzo di concentrati midollari autologhi nel trattamento delle lesioni pseudotumorali.
Materiali e Metodi: Abbiamo esaminato 131 operazioni chirurgiche di lesioni pseudotumorali, corrispondenti a 103 pazienti (65 M, 38 F), trattati dal 2000-2012 con un innesto arricchito. Abbiamo studiato 34 cisti ossee aneurismatiche; 41 cisti ossee unicamerali; 6 cisti ossee aneurismatiche associati a displasia fibrosa; 6 casi di tumori a cellule giganti allo stadio I; 3 casi di fibrosi istiocitomi benigne; 3 condroblastomi; 5 fibromi non ossificanti; 1 sarcoma di Ewing; 1 tumore desmoide, 1 adamantinoma, 1 fibroma a cellule giganti e 1 condrosarcoma allo stadio I. Tutti i pazienti sono stati trattati con un sostituto osseo combinato con midollo osseo concentrato (BMAC) ottenuto con un dispositivo intraoperatorio, veloce e monouso (RegenLab). Per fornire i componenti osteoinduttivi e osteoconduttive necessari per rigenerazione ossea, si è aggiunto il plasma ricco di piastrine (PRP), in aggiunta alla matrice ossea demineralizzata (DBM).
Risultati: La guarigione è stata ottenuta senza recidiva della lesione nel 78.76% di pazienti. Nessuna differenza è stata osservata a seconda del sito di prelievo del midollo osseo.
Con rispetto a componenti osteoinduttive degli innesti compositi utilizzati, DBM sembravano essere inefficace in quanto il tasso di guarigione non differivano in sua assenza o presenza nel trapianto (72% vs 67%, rispettivamente). Al contrario, PRP ha mostrato un effetto molto positivo e 87% dei casi guariti con successo
l'Età è risultato essere la caratteristica principale ad influenzare il risultato.
Discussione: x
Conclusioni: Nel campo della medicina rigenerativa, l'utilizzo di

questi metodi quando dobbiamo rigenerare grandi cavità ossee dovute a lesioni pseudotumorali dimostra essere sicuro, efficace e ha molti potenziali applicazioni in altre malattie. Nel trapianto composito, oltre al BMAC si può usare il PRP che è il più efficace, mentre DBM non mostra risultati positivi. È importante notare che altri fattori di crescita, quali Ostegenic Proteine, non può essere applicato a causa della natura delle malattie trattate. In conclusione, i dati presentati qui, abbracciano 10 anni di esperienza e 131 interventi chirurgici, confermano che una tecnica chirurgica che utilizza un innesto composito arricchito con autologhe,concentrato midollo osseo e altre preparazioni, come PRP, è sicuro non invasivo e conveniente.

L'UTILIZZO DEL COTILE RITENTIVO LEPINE® NEI REIMPIANTI E PRIMI IMPIANTI DI PROTESI TOTALE D'ANCA

M. Schirò*[1], F. Alberghina[1], A. Bistolfi[2], A. Massè[2]

[1]Scuola di Specializzazione in Ortopedia e Traumatologia, Università degli Studi di Torino ~ Torino, [2]I Clinica Ortopedica e Traumatologica, Università degli Studi di Torino ~ Torino

Introduzione: Le lussazioni in seguito a reimpianto o a primo impianto di protesi totale di anca rappresentano una complicanza per severa. L'utilizzo di cotili ritentivi, che consentono di bloccare la testa femorale, rappresenta un'utile soluzione per ovviare a tale problema in casi di revisione complessa o primi impianti difficili. Tuttavia l'utilizzo di tali modelli è stato correlato ad un alto tasso di fallimento. Lo scopo del nostro studio è stato quello di valutare i risultati di 73 protesi totali di anca dotati di cotile ritentivo Lepine® a medio e lungo termine.

Materiali e Metodi: Tra il novembre 1999 ed il dicembre 2014 una serie di 73 pazienti è stata sottoposta ad impianto di 77 protesi totali di anca o revisione con cotile ritentivo Lepine®. 55 pazienti erano donne e 18 uomini; l'età media è di 75 anni (range 49-83). La valutazione degli outcomes clinici è stata ottenuta con la scala valutativa HSS-HS; l'analisi radiografica è stata standardizzata misurando il corretto offset della protesi. Tutti i modelli sono stati cementati. Tutti i dati clinici e radiografici sono stati analizzati con un livello di significatività statistica pari a p=0.05.

Risultati: Il termine dello studio è stato fissato a dicembre 2014, il follow-up è compreso tra i 3 mesi e i 12 anni. 16 pazienti (16 anche) sono state persi e 7 sono deceduti all'ultimo follow-up. Il punteggio HSS-HS all'ultimo controllo è stato di 86 (SD +/- 6.32) punti. Radiograficamente la differenza di offset rispetto al centro fisiologico di rotazione della testa è di 0.8 cm (+/-0.2). La sopravvivenza è stata del 95% nei primi due anni dall'impianto e del 42% a 10 anni.

Discussione: Il cotile ritentivo può essere utilizzato nelle situazioni di grave instabilità, in pazienti anziani e come primo impianto in pazienti con problematiche neurologiche. Un vantaggio è rappresentato dalla possibilità di cementare il cotile nel metal back precedente senza dover renderne necessaria la rimozione. Tuttavia, il tasso di fallimento è piuttosto elevato, probabilmente a causa dell'impingement collo-cotile dovuto al meccanismo stesso di ridotta articolarità.

Conclusioni: Questo tipo di cotile è da considerarsi un impianto di estrema ratio da utilizzare in casi di ridotte richieste funzionali.

Comunicazioni CAVIGLIA E PIEDE 2

Sabato 29 Ottobre 2016 dalle 12:00 alle 13:00

TRATTAMENTO MINI-INVASIVO DELL'ALLUCE VALGO CON TECNICA PBS (PERCUTANEOUS BIANCHI SYSTEM): RISULTATI CLINICO-RADIOGRAFICI A BREVE-MEDIO TERMINE

L. Berni, A. Fontanarosa*, L. Fonzone Caccese, R. Cepparulo, A. Guardoli, A. Guardoli, A. Bianchi

Ospedale Santa Maria di Borgotaro ~ Borgo Val di Taro

Introduzione: Diverse tecniche chirurgiche mini-invasive sono state descritte per il trattamento dell'alluce valgo. Scopo di tali tecniche è ridurre il trauma chirurgico, il tasso di complicanze e consentire un più rapido recupero. Obiettivo di questo studio è valutare l'efficacia di una nuova tecnica mini-invasiva (PBS technique) nella correzione dell'alluce valgo a breve medio termine.
Materiali e Metodi: È stato effettuato uno studio prospettico su 112 piedi con alluce valgo doloroso operati dal 2012 al 2014 con tecnica PBS. Questa tecnica prevede la tenotomia del tendine adduttore e mediante l'utilizzo di frese dedicate l'osteotomia del I metatarso (viene creato per via percutanea uno spigolo osseo a base distale, che incuneandosi medialmente al frammento prossimale del metatarso, mantiene la correzione); in rapporto alla gravità dell'alluce viene effettuata un'osteotomia di Akin della falange prossimale. La correzione ottenuta viene mantenuta da un bendaggio ben confezionato. Sono stati inclusi nello studio pazienti con alluci valghi dolorosi, anche gravi; sono state escluse le recidive. I pazienti sono stati valutati preoperatoriamente con AOFAS e un Rx sotto carico del piede; in particolare abbiamo misurato l'angolo metatarso falangeo, intermetatarsale e il PASA. I pazienti hanno effettuato un controllo radiografico nel postoperatorio a 15 giorni, 1 mese, 2 mesi e all'ultimo follow up (follow up medio 26,3; range 20-36 mesi)
Risultati: Il punteggio AOFAS è passato da 43,3 ± 15,2 nel preoperatorio a 90 ± 11,5 all'ultimo follow up. Controllo radiografico al follow-up ha mostrato una completa guarigione della osteotomia e rimodellamento del metatarso. L'angolo metatarsofalangeo è passato da 33,03 preop in media (range da 18° a 55°) ad un valore di 9,48 (range da -8° a 34° in valgo); l'angolo intermetatarsale è passato da un valore medio di 13,4 preop (range 7 a 24) ad un valore medio di 8,65 (range da 2° a 18°) all'ultimo follow up. Un basso tasso di complicanze è stato segnalato. In particolare 9 piedi hanno recidivato (8% dei casi). Si è osservato un solo caso di ipercorrezione in varismo.
Discussione: Questo studio ha dimostrato che la tecnica PBS è efficace nel trattamento dell'alluce valgo, in termini di sollievo dai sintomi e di miglioramento funzionale. Le caratteristiche dell'osteotomia rendono la correzione stabile, anche in assenza di mezzi di sintesi.
Conclusioni: Tale tecnica consente la correzione dei principali parametri della deformità, con buoni risultati clinico-radiografici.

IL TRATTAMENTO CHIRURGICO DELLA METATARSALGIA DA INSTABILITÀ METATARSOFALANGEA CON TECNICA PERCUTANEA

E. Samaila*, I. Bonetti, G.M. Micheloni, A. Cochetti, B. Magnan

Azienda Ospedaliera Universitaria Integrata ~ Verona

Introduzione: Nelle metatarsalgie di origine biomeccanica, di gran lunga le più frequenti nella pratica clinica, il trattamento chirurgico può essere indicato in caso di fallimento delle metodiche conservative ed ortesiche.
Abbiamo utilizzato un'osteotomia distale dei metatarsali laterali eseguita con tecnica completamente percutanea nel trattamento delle metatarsalgie biomeccaniche con instabilità metatarsofalangea, nei casi in cui l'articolazione interessata sia ancora riducibile in assenza di deformità strutturali delle dita. Lo studio prospettico ha avuto come obiettivo principale quello di verificare la possibilità di ottenere con tecnica M.I.S. percutanea risultati analoghi a quelli riportati nella Letteratura con le tecniche di osteotomia metatarsale a "cielo aperto" e nel contempo analizzare gli eventuali vantaggi o svantaggi rispetto a queste ultime in termini di complicanze, costi, tempi chirurgici e di guarigione.
Materiali e Metodi: Sono state eseguite 106 osteotomie percutanee in 57 pazienti (55 donne ed 2 uomo).
L'età media dei pazienti al momento dell'operazione è stata di 60,2 anni (min 30, max 81 anni). I pazienti sono stati prospetticamente valutati clinicamente e radiograficamente prima dell'intervento e a 3, a 6 mesi e ad 1 anno dall'intervento chirurgico e al follow-up mediante schede di valutazione dell'American Orthopedic Foot and Ankle Society (A.O.F.A.S.) per le articolazioni metatarsofalangee ed interfalangee e indagine radiografica sotto carico.
Risultati: Il follow up medio è stato di 45,0±13,3 mesi. Il punteggio medio secondo l'A.O.F.A.S. score è variato da 42.7 ± 13.4 preoperatorio a 92.8 ± 8.6 al follow up.
I controlli radiografici hanno evidenziato la progressiva consolidazione dei monconi di osteotomia in tutti i casi, con un corretto orientamento dell'articolazione metatarsofalangea.
Tra le complicanze si è osservato un caso con frattura da stress, due casi di metatarsalgia da trasferimento e un caso di sofferenza cutanea. Non si sono evidenziate complicanze maggiori, né casi di necrosi avascolare delle teste metatarsali.
Discussione: I risultati valutati mediante il punteggio A.O.F.A.S. hanno dimostrato un signficativo incremento di questi sin dal 3 mese postoperatorio, per la notevole remissione del dolore, con la tendenza al mantenimento di tali valori fino al follow-up.
Il basso rischio di complicanze può essere associato alla mini-invasività di questa tecnica, eseguita in tempi chirurgici molto brevi.

Conclusioni: Le osteotomie percutanee dei raggi laterali rappresentano un'opzione chirurgica affidabile nelle metatarsalgie da instabilità metatarsofalangea, in particolare negli stadi precoci, nei casi in cui il dolore non sia responsivo al trattamento conservativo, eventualmente anche in associazione al trattamento delle deformità del I° raggio.

IL TRATTAMENTO DEL PIEDE PIATTO IN ETÀ EVOLUTIVA MEDIANTE VITE DA CALCANEO-STOP RIASSORBIBILE. STUDIO RETROSPETTIVO AD UN FOLLOW-UP MINIMO DI 4 ANNI

S. Giannini*, V. Persiani, A. Mazzotti, D. Luciani, F. Fusai, M. Cadossi

Istituto Ortopedico Rizzoli ~ Bologna

Introduzione: L'artrorisi dell'articolazione sotto-astragalica è una tecnica chirurgica ampiamente utilizzata nel trattamento del piede piatto in età di accrescimento e diversi sono i metodi proposti in letteratura. La tecnica calcaneo-stop utilizza solitamente una vite in metallo posta a livello calcaneare o astragalico con lo scopo di dominare l'eccessiva eversione sotto-astragalica tipica della deformità. Nonostante i buoni risultati clinici di questi impianti, la rimozione della vite è sempre consigliata e avviene di solito a 2 o 3 anni dall'intervento. Nel tentativo di risolvere questo svantaggio, di recente è stato introdotto un nuovo modello di vite calcaneare in materiale riassorbibile.
Materiali e Metodi: Sono stati valutate 88 procedure con vite da calcaneo-stop in materiale riassorbibile eseguite su 44 pazienti. La diagnosi di piede piatto è stata effettuata tramite esame clinico e radiografico. Tutti i pazienti sono stati valutati clinicamente ad un minimo di 4 anni di follow-up tramite VAS e impronta plantare secondo classificazione di Viladot. Sono stati inoltre valutati angolo astragalo-calcaneare e linea di Meary a livello radiografico ed il comportamento del dispositivo nel tempo a livello di risonanza magnetica.
Risultati: Il follow-up medio è stato di 56 mesi. Su 44 pazienti, 33 (75%) hanno riportato ottimi risultati clinici, 9 (20,5%) buoni e 2 (4,5%) scarsi. Un miglioramento nell'impronta plantare secondo la classificazione di Viladot è stato registrato in tutti i pazienti. I valori della linea di Meary erano 160,6 ° ± 7,7 ° nel preoperatorio e 170,6 ° ± 6,5 ° all'ultimo follow-up ($p < 0.001$). L'angolo astragalo-calcaneare è diminuito da 39,9 ° ± 5,2 ° nel preoperatorio a 29,4 ° ± 4 ° al momento del follow-up ($p < 0.001$). A 4 anni di follow-up l'impianto era quasi completamente scomparso a livello di risonanza magnetica. In 2 casi si è registrata una rottura della vite, tuttavia con scarse implicazioni cliniche ed in ogni caso con un miglioramento sia dell'impronta plantare all'indagine podiscopica che dei parametri radiografici.
Discussione: L'efficacia della vite da calcaneo-stop è stata ampiamente confermata in letteratura. Per quanto diversi autori abbiano riportato buoni risultati clinici e radiografici con l'uso della vite metallica e scarse complicanze, la necessità di un secondo intervento chirurgico per la rimozione della vite ha sempre rappresentato il principale svantaggio di questa procedura.
Conclusioni: La vite da calcaneo-stop in materiale riassorbibile ha mostrato risultati positivi nel trattamento del piede piatto in età di accrescimento e rappresenta una soluzione semplice, efficace e poco invasiva con il grande vantaggio di richiedere una singola procedura chirurgica.

IL TRATTAMENTO CHIRURGICO DEL PIEDE SPASTICO EQUINO-SUPINATO NEI PAZIENTI ADULTI CON CEREBRO O MIELOLESIONE

M.P. Tarello*, L. Conforti, B. Battiston

Città della Salute e Della Scienza Torino ~ Torino

Introduzione: Il piede spastico equino-supinato è la deformità acquisita che più frequentemente si riscontra nei pazienti affetti da cerebro o mielo-lesione; la lesione è altamente invalidante per questa categoria di pazienti potendone limitare o impedire la deambulazione, la stazione eretta o la postura in carrozzina.
La correzione chirurgica di tale deformità permette un miglioramento della qualità di vita e dell'autonomia di questi pazienti.
Materiali e Metodi: Dal gennaio 2009 al gennaio 2016 abbiamo operato 31 pazienti adulti (35 piedi) affetti da piede equino-supinato in cerebro o mielo-lesione presentatisi al nostro Servizio di Chirurgia Funzionale.
La patologia di base dei pazienti considerati era: mielo-lesione post-traumatica 7, paralisi cerebrale infantile 6, tetraparesi spastica centrale 10, patologie centrali o periferiche a diversa eziologia degenerativa 8.
Gli interventi chirurgici eseguiti sono stati prevalentemente a carico della componente tendinea (tenotomie, allungamenti, tenodesi, transfer); solo in 2 casi (5,7%) è stato necessario eseguire un'artrodesi di caviglia.
Il follow-up medio dei pazienti è di 33,4 mesi (range 83-1 mesi). Due pazienti sono deceduti per complicanze legate alla patologia di base.
Risultati: 24 pazienti hanno ripreso la deambulazione assistita senza dolore, 3 pazienti hanno potuto assumere l'ortostatismo su standing, 2 pazienti hanno migliorato la postura in carrozzina. Una paziente è stata sottoposta a re-intervento per recidiva dell'equino-supinato; 1 paziente è stato sottoposto a re-intervento per insorgenza di ulteriori deformità legate alla progressione della patologia. In 2 casi si è verificata la deiscenza di una delle ferite chirurgiche.
Discussione: La correzione chirurgica del piede spastico equino-supinato si basa principalmente su allungamenti e transfer tendinei con una percentuale di successo di circa il 95% ed una percentuale di complicanze del 5,7%. Le artrodesi sono indicate nei fallimenti del tempo tendineo o nelle gravi deformità non riducibili.
Conclusioni: L'intervento correttivo del piede equino supinato, ove esso è possibile per la collaborazione del paziente, è una semplice soluzione chirurgica di un'importante disfunzione e permette il ripristino di una deambulazione più sicura o la postura corretta su carrozzina e standing.

L'ARTRODESI TIBIO-TALO-CALCANEALE CON LOCKING PLATE LATERALE E VITI POLIASSIALI È UNA SCELTA AFFIDABILE IN SITUAZIONI COMPLESSE DEL RETROPIEDE

E. Samaila*, L. D"Orazio, I. Bonetti, T. Maluta, B. Magnan

Azienda Ospedaliera Universitaria Integrata ~ Verona

Introduzione: L'artrodesi tibio-talo-calcaneale (TTCA) è spesso un intervento di "salvataggio" volto a garantire una deambulazione corretta e libera da dolore in patologie complesse del retropiede.

Materiali e Metodi: TECNICA CHIRURGICA

Prevede un accesso laterale al retropiede; l'incisione è centrata sul perone e curvilinea sul corpo calcaneare posteriormente, durante la quale è importante reperire ed isolare il fascio vascolo-nervoso surale. Si procede quindi all'osteotomia ed alla rimozione del terzo distale di perone che può essere successivamente utilizzato come innesto osseo. L'ampia esposizione della tibiotarsica e della sottoastragalica permette la rimozione di eventuali mezzi di sintesi, componenti protesiche o spacers cementati precedentemente impiantati, e la preparazione delle superfici articolari per l'artrodesi. Il "gap" osseo dovuto alla perdita di sostanza astragalica deve essere colmato con l'innesto di allograft, generalmente una testa femorale modellata per innesto a press-fit, previa preparazione del letto astragalico con fresa cotiloidea. In alcuni casi è possibile colmare il gap col solo osso prelevato del perone distale asportato. La placca Ortholoc, posizionata lateralmente alle strutture ossee, previa protezione del surale, viene fissata grazie a viti poliassiali (range 30°) ed a stabilità angolare (alcune quali stabilizzano il trapianto) in compressione.

Risultati: ESPERIENZA CLINICA

Dal Settembre 2014 sono stati trattati 9 pazienti (7 maschi e 2 femmine) di età compresa tra i 42 ed i 77 anni con artrodesi tibio-talo-calcaneale con innesto osseo massivo stabilizzata con placca Ortholoc TTC e viti poliassiali. Il follow up dei pazienti è compreso tra i 4 ed i 16 mesi. In tutti i casi si è ottenuta la consolidazione dell'artrodesi e l'integrazione del trapianto osseo. Nessuno degli impianti è stato rimosso. Per quanto riguarda le complicanze segnaliamo 1 deviazione in varo per un parziale riassorbimento e collasso del trapianto riscontrata a 9 mesi dall'intervento ed 1 infezione superficiale della ferita chirurgica risoltasi con terapia antibiotica.

Discussione: Il periodo di follow-up ancora ridotto e l'esiguo numero di pazienti finora trattati con artrodesi TTC stabilizzata con placca laterale "dedicata" non ci permette di esprimere un giudizio sui risultati di questo intervento a lungo termine.

Conclusioni: Tuttavia va segnalato come questa tecnica chirurgica permetta un agevole accesso alla tibio-astragalica ed alla sotto astragalica, la possibilità di rimuovere precedenti impianti anche applicati per altra via, una buona gestione/correzione degli assi e della metria con una stabile fissazione in compressione fornita da questo mezzo di sintesi che si è rivelata un solido ausilio e la promessa di evitare l'impiego del solo residuo peroneale stabilizzato con viti: artrodesi complesse del retropiede.

RITORNO ALLO SPORT DOPO OSTEOTOMIA DI MEDIALIZZAZIONE DI CALCAGNO E TRANSFER DEL FLESSORE LUNGO DELLE DITA PRO TIBIALE POSTERIORE

C. Di Silvestri*[1], R. D"Ambrosi[2], U. Alfieri Montrasio[2], F.G. Usuelli[2]

[1] "Clinica Ortopedica" Policlinico-Vittorio Emanuele ~ Catania, [2] USPeC IRCCS Galeazzi ~ Milano

Introduzione: L'osteotomia di medializzazione del calcagno (OMC) associata a transfer del tendine del flessore lungo delle dita (FLD transfer) pro Tibiale Posteriore (PTT) è una procedura diffusa nel trattamento del piede piatto dell'adulto associata a deficit del tendine tibiale posteriore (PTTD, stadio 2 sec. la classificazione di Myerson).

Lo scopo del presente studio è stato analizzare il ritorno alla pratica sportiva in pazienti sottoposti ad osteotomia di OMC + FLD transfer e correlare i livelli di attività raggiunti ai risultati radiografici

Materiali e Metodi: 42 pazienti con età media di 36,4 anni (range 16-67 anni) sono stati valutati clinicamente e radiograficamente, con un follow-up minimo di 24 mesi. Sono state richieste le attività sportive e il numero di ore dedicate allo sport dai pazienti prima e dopo l'intervento chirurgico e all'ultimo controllo è stato chiesto di compilare il questionario SAFAS. Sulle radiografie sotto carico standard eseguite nel pre e post operatorio, sono stati misurati il Meary Index e il Calcaneal Pitch angle, i cui valori sono poi stati messi a confronto.

Risultati: I pazienti che praticavano sport erano 27 su 42 (64,3%) nel preoperatorio e 36 su 42 (85,7%) dopo l'intervento, con un tempo medio dedicato che è aumentato da 1,4 a 3,5 ore a settimana.

Il Meary Index medio è variato da 11,5° a 7°; il Calcaneal Pitch angle medio è aumentato da 16,9° a 19°.

I risultati dello score SAFAS hanno mostrato un buon livello di soddisfazione dei pazienti riguardo tutti gli ambiti esaminati: tolleranza ai sintomi (86,40%), al dolore (89%), performance nelle attività quotidiane (96%), performance nelle attività sportive (86,73%).

Discussione: Come per molti Autori, dal nostro lavoro emerge che la procedura è sicura, efficace e vantaggiosa. Anche se radiograficamente la correzione non sempre è marcata, clinicamente i risultati sono molto soddisfacenti.

In letteratura non sono presenti altri studi sulla ripresa delle attività sportive in pazienti sottoposti a tale tecnica chirurgica, ma dal nostro lavoro si evince un buon tasso di ritorno allo sport e buoni livelli di soddisfazione del paziente, come dimostrato dai valori di SAFAS raggiunti.

Conclusioni: La maggior parte dei pazienti è tornato a praticare attività sportive in seguito a OMC + FLD transfer, con l'aumento del numero di attività e delle ore dedicate rispetto al preoperatorio.

CORREZIONE PERCUTANEA DELL'ALLUCE VALGO: RISULTATI CLINICI E RADIOGRAFICI DEI PAZIENTI TRATTATI DURANTE LA CURVA DI APPRENDIMENTO

I. Di Vavo*[1], A. Carcangiu[1], G. Lucattelli[2], F. Cerza[1]

[1]ASL Roma 6 ~ Velletri (RM), [2]Casa di Cura Villa Salaria ~ Roma

Introduzione: l'attuale orientamento in chirurgia ortopedica è quello della mininvasività, per conseguire un maggior risparmio dei tessuti e per salvaguardare le articolazioni. La tecnica percutanea è la massima espressione di questo concetto ed ha trovato particolare applicazione nella chirurgia del piede.
Tuttavia non è chiaro in letteratura se queste tecniche, che richiedono gesti chirurgici molto precisi ed eseguiti a cielo chiuso, possono presentare problemi e complicanze particolari durante la curva di apprendimento.
Scopo di questo studio e di valutare i risultati clinici e radiografici nei pazienti trattati durante la curva di apprendimento con tecnica percutanea WOS (senza mezzi di sintesi).
Materiali e Metodi: Fra Gennaio e Giugno 2011 25 pazienti in lista per intervento di correzione del valgismo del I raggio sono stati trattati con tecnica WOS sviluppata da Lucattelli et.al.
Erano 23 donne e 2 uomini con età media di 56.7 years (DS 8.1). I 25 pazienti consecutive rappresentavano la curva di apprendimento dell'autore.
La tecnica prevede la rimozione della iperostosi della testa del I metatarso, la osteotomia distale del I metatarso secondo Bosch, il release dei tendini del m. abduttore dell'alluce e infine una osteotomia secondo Akin della falange prossimale. Il tutto senza uso di mezzi di sintesi.
Tutti i pazienti sono stati valutati con scheda AOFAS per la valutazione clinica e radiografica.
Risultati: Il valore medio pre-operatorio dell'AOFAS score è stato di 42.6 (DS 13.3) mentre quello postoperatorio ad un follow up medio di 10 mesi è stato di 89.4 (DS 8.8) con un miglioramento nettamente significativo statisticamente ($p<0.01$). I pazienti risultavano soddisfatti in oltre il 90% dei casi.
Non abbiamo registrato complicanze maggiori nella serie. In due casi (8% dei casi) si è verificata una persistenza algica con lievi limitazioni funzionali. In un caso era una metatarsalgia da trasferimento che successivamente è stata trattata chirurgicamente. Nel secondo caso una algodistrofia migliorata parzialmente con magnetoterapia. Nessuna recidiva è stata evidenziata al controllo finale.
Discussione: Il nostro studio conferma la validità della tecnica percutanea per la correzione dell'alluce valgo ed in particolare della WOS. Anche durante la curva di apprendimento il rateo delle complicanze (tutte minori) appare estremamente basso.
Conclusioni: In base al nostro studio la correzione percutanea sembra consentire di ottenere buoni risultati senza significative complicanze durante la curva di apprendimento.

Comunicazioni TUMORI 2

Sabato 29 Ottobre 2016 dalle 12:00 alle 13:00

TRATTAMENTO CHIRURGICO DEI CONDROSARCOMI DEL BACINO: ANALISI MULTICENTRICA DI 309 CASI

A. Angelini[1], A.F. Mavrogenis[2], U. Lenze[3], G. Trovarelli[1], P.J. Papagelopoulos[2], R. Von Eisenhart--Rothe[3], A. Piccioli[4], P. Ruggieri*[5]

[1]Dipartimento di Ortopedia, Università di Bologna, Istituto Rizzoli ~ Bologna, [2]1st Dipartimento di Chirurgia Ortopedica, ATTIKON University General Hospital, Università di Atene ~ Atene, Grecia, [3] Dipartimento di Ortopedia e Medicina ortopedica dello sport, Klinikum rechts der Isar der TU ~ Monaco di Baviera, Germania, [4] Centro Oncologico Az. Policlinico Umberto I Palazzo Baleani ~ Roma, [5] Dipartimento di Ortopedia ed Ortopedia Oncologica, Università di Padova ~ Padova

Introduzione: La localizzazione pelvica dei condrosarcomi (CS) è frequente. La chirurgia è il trattamento "gold standard" in quanto chemio/radioterapia non rivestono un ruolo significativo. Scopo di questo studio retrospettivo è stato quello di analizzare i risultati oncologici e funzionali di un'ampia casistica multicentrica di pazienti trattati chirurgicamente per CS della pelvi.
Materiali e Metodi: La casistica comprende 309 pazienti trattati tra il 1975 ed il 2013: 193 uomini (63%) e 116 donne (37%) con un età media di 46,4 anni (min 15, max 81 anni). I CS erano centrali in 136 casi (34 grado 1, 83 grado 2 e 19 grado 3), periferici in 109 casi (60 grado 1, 47 grado 2 e 2 grado 3), dedifferenziati in 36, a cellule chiare in 4, mesenchimali in 2 e periostei in 3, mentre in 19 casi non è stato possibile individuare la variante istologica. Il tumore aveva una localizzazione di tipo I in 74 casi, I-IV in 13, I-II in 39, II-III in 57, III in 35, II in 42 e I-II-III in 49 casi. Un'amputazione interileoaddominale è stata effettuata in 49 pazienti (16%), mentre 260 (84%) sono stati trattati conservativamente: 144 resezioni senza ricostruzione e 116 resezioni con ricostruzione. I margini sono risultati ampi in 212 casi, ampi contaminati in 23 casi, marginali in 50 ed intralesionali in 24 casi.
Risultati: La sopravvivenza a 10 e 15 anni è stata rispettivamente del 73% e 70%. Ad un tempo di controllo medio di 9 anni (min 2, max 32 anni), 188 pazienti (61%) risultavano continuativamente liberi da malattia, 28 liberi dopo trattamento di recidiva locale (9%), 54 (17%) deceduti per malattia, 13 (4%) deceduti per altre cause e 26 (8%) vivi con malattia. L'alto grado istologico ed il sottotipo dedifferenziato correlano significativamente con peggior prognosi (p<0,0001). All'analisi multivariata sulla sopravvivenza, stadio e grado influenzano significativamente la prognosi. L'incidenza di recidiva locale è stata del 27,8% (86 pazienti).
Discussione: La chirurgia conservativa è ad oggi il trattamento indicato per i CS della pelvi, tuttavia il tipo di intervento chirurgico e le opzioni ricostruttive rappresentano una sfida per il chirurgo oncologo.
Conclusioni: L'amputazione inter-ileoaddominale deve essere considerata qualora non si possano ottenere margini adeguati. La localizzazione acetabolare pone importanti difficoltà tecniche per la ricostruzione. C'è una correlazione significativa tra grado tumorale e sopravvivenza.

IL PERONE VASCOLARIZZATO COME TECNICA DI SALVATAGGIO NEI FALLIMENTI DELLE RICOSTRUZIONI INTERCALARI CON INNESTI OSSEI MASSIVI A SEGUITO DI RESEZIONI ONCOLOGICHE

A. Biazzo*[1], M. Romantini[2], M. De Paolis[2], M. Manfrini[2], D.M. Donati[2]

[1]Gaetano Pini-CTO ~ Milano, [2]Istituto Ortopedico Rizzoli ~ Bologna

Introduzione: Le ricostruzioni intercalari con innesti ossei massivi rappresentano una delle opzioni ricostruttive più frequenti dopo resezioni per tumore osseo, soprattutto nei pazienti giovani, attivi e con alte richieste funzionali. Tuttavia, questo tipo di ricostruzione è caratterizzata da diverse complicazioni, tra le quali fratture dell'innesto, infezioni e pseudoartrosi all'interfaccia osso-innesto. Lo scopo di questo studio è quello di riportare la nostra esperienza con l'uso del perone vascolarizzato come tecnica di salvataggio nei fallimenti delle ricostruzioni intercalari con innesti ossei massivi eseguite per tumori maligni primitivi dell'osso.
Materiali e Metodi: Nel nostro Istituto abbiamo seguito 20 uomini e 8 donne, tutti trattati con perone vascolarizzato per il fallimento di innesti ossei intercalari realizzati per sarcoma osseo. La causa più frequente di fallimento della ricostruzione intercalare è stata la pseudoartrosi (18 casi), seguita dalla frattura dell'innesto (5 casi), infezione (4 casi) e mobilizzazione asettica dei mezzi di sintesi (1 caso). In 27 casi abbiamo usato un perone vascolarizzato libero; solo in un caso il perone era peduncolato. Il perone vascolarizzato è stato usato senza innesto osseo in 9 casi, con il supporto meccanico di un innesto osseo massivo in 13 casi ed associato ad una stecca di osso corticale in 6 casi.
Risultati: I risultati funzionali sono stati eccellenti in 19 casi, buoni in 8 casi e scarsi in un paziente. Tra le complicazioni del perone vascolarizzato abbiamo riportato 4 pseudoartrosi, 2 fratture dell'innesto osseo, 1 pseudoartrosi con rottura dei mezzi di sintesi, 1 rottura dei mezzi di sintesi, 1 infezione, 1 accorciamento dell'arto ed una deformità in varo di un ginocchio. Le complicazioni sono state tutte risolte senza rimuovere il perone vascolarizzato.
Discussione: Nel corso degli ultimi 20 anni, diversi studi hanno analizzato i risultati a lungo termine del perone vascolarizzato, sottolineandone i principali problemi, tra cui pseudoartrosi, fratture ed infezioni, più frequenti in pazienti sottoposti a chemiote-

rapia. L'uso del perone vascolarizzato, da solo o in associazione ad un innesto osseo massivo, ha dimostrato essere un valido strumento per la gestione delle complicanze meccaniche ed infettive di precedenti ricostruzioni intercalari delle ossa lunghe.
Conclusioni: Il razionale del perone vascolarizzato è quello di fornire uno stimolo biologico all'interfaccia osso-innesto. L'associazione dell'innesto osseo massivo fornisce invece immediata resistenza meccanica.

LA GESTIONE DELLE "FRATTURE IN ITINERE" DELLE OSSA LUNGHE

D. Fenga*, C. Casablanca, M. Florio, L. La Verde, C. Favazzi, M.A. Rosa

Dipartimento di Scienze Biomediche, Odontoiatriche e delle Immagini morfologiche e funzionali - Scuola di Specializzazione in Ortopedia e Traumatologia ~ Messina

Introduzione: Il termine di "fratture in itinere" è stato sviluppato per aiutare i clinici nella gestione delle malattie neoplastiche che colpiscono l'apparato scheletrico, in particolare le ossa lunghe. Esistono però diverse altre condizioni "simil-tumorali" che possono portare a frattura. La gestione di queste fratture cambia in relazione alla diagnosi primaria. Scopo degli autori è quello di evidenziare le opzioni diagnostiche e di trattamento in relazione al tipo di patologia in presenza di una "frattura in itinere".
Materiali e Metodi: Dal Gennaio 2011 al Dicembre 2015 sono stati trattati 42 casi di "impending fractures": 14 omeri, 21 femori, 3 tibia, 4 ulna, come localizzazioni metastatiche da carcinoma della mammella, renale, tiroide, mieloma multiplo e linfoma. Di questi, 27 sono stati trattati con inchiodamento endomidollare, 10 con fissatore esterno e 5 con la sola immobilizzazione.
Risultati: All'ultimo follow-up sono risultati clinicamente guariti 24 pazienti, mentre deceduti 11. Di questi, 7 (di cui 5 affetti da k mammella, 1 da mieloma multiplo e 1 da carcinoma midollare della tiroide) presentavano già alla prima osservazione metastasi ossee multiple, per lo più a livello vertebrale. Nei restanti due casi, il decesso si è verificato a seguito di scompenso metabolico sistemico, pur in presenza di singola localizzazione scheletrica.
Discussione: Ad oggi in letteratura ci sono pareri discordanti sulla gestione e sul trattamento delle "fratture in itinere". Gli Autori presentano la loro casistica personale in base alla patologia primitiva (malattie metaboliche, lesioni simil-tumorali, malattie neoplastiche primitive e secondarie).
Conclusioni: Le "fratture in itinere" rappresentano una sfida per l'ortopedico. Una diagnosi tempestiva ed un trattamento multidisciplinare sono fondamentali per un corretto trattamento.

RICOSTRUZIONE DEL FEMORE PROSSIMALE CON PROTESI COMPOSITA DOPO RESEZIONE ONCOLOGICA: REVISIONE DI 29 CASI

G. Ristori*[1], F. Totti[1], G. Beltrami[1], G. Scoccianti[1], P. Cuomo[1], D.A. Campanacci[2], R. Capanna[1]

[1]Ortopedia Oncologica e Ricostruttiva, AOUC Careggi ~ Firenze, [2] Traumatologia e Ortopedia Generale, AOUC Careggi ~ Firenze

Introduzione: Le resezioni oncologiche o le revisioni protesiche a livello del femore prossimale portano, in molti casi, ad un'importante perdita di sostanza ossea. In questi casi la ricostruzione può essere effettuata utilizzando protesi modulari o protesi composite con innesti ossei.
Materiali e Metodi: Nel presente lavoro è stata condotta la revisione retrospettiva di una serie di 29 pazienti (M/F: 16/13; età media: 33 anni, range 4-77), sottoposti a ricostruzione del femore prossimale con protesi composita dopo resezione oncologica tra il 1996 e il 2015. In 21 pazienti la ricostruzione prevedeva l'utilizzo di protesi da revisione a stelo lungo (14) o megaprotesi e innesto osseo sospeso (7); lo stelo era cementato alla diafisi femorale in 10 casi e non cementato in 10 casi, in 1 caso è stata effettuata una ricostruzione del femore totale. Nei restanti 8 pazienti (gruppo 2) è stata impiantata una protesi convenzionale cementata nell'innesto e sintesi con placca. In tutti i pazienti, le strutture tendinee sono state suturate alle inserzioni del trapianto.
Risultati: Con un follow-up medio di 76 mesi (range 1-237), la sopravvivenza dell'impianto composito è risultata del 85,9% a 5 anni e del 75,2% a 10 anni. Il fallimento si è registrato in 3 casi (10,2%)in media a 55 mesi (range 31-88): in 2 casi per mobilizzazione con riassorbimento dell'innesto osseo (entrambi nel gruppo 1), e in 1 caso per frattura (gruppo 2). Due pazienti hanno subito l'impianto di una megaprotesi modulare, l'altro di una nuova protesi composita. Il riassorbimento del trapianto è risultato essere una frequente complicanza tardiva (7), che però non ha influenzato la stabilità dell'impianto in nessun caso. La valutazione funzionale a distanza minima di 1 anno ha mostrato un MSTS score medio di 24 punti (range 13-29).
Discussione: La ricostruzione del femore prossimale con una protesi composita rappresenta un'alternativa che consente di ristabilire il bone stock e permettere la reinserzione tendinea dei muscoli abduttori e dell'ileopsoas. Le indicazioni sono limitate ai casi con sacrificio delle entesi glutee in pazienti che non devono fare radioterapia e dove si ricerca un'ottimale ripresa funzionale.
Conclusioni: In caso di resezioni ampie del femore prossimale, la ricostruzione con protesi composita appare una procedura efficace: il rischio di complicanze appare accettabile, e i risultati a distanza sono soddisfacenti, nonostante il possibile riassorbimento parziale dell'innesto osseo.

TRATTAMENTO DELL'OSTEOMA OSTEOIDE DEL PIEDE: ANALISI DI 100 CASI

A. Angelini[1], G. Trovarelli[1], E. Rimondi[2], A. Piccioli[3], P. Ruggieri*[4]

[1]Dipartimento di Ortopedia, Università di Bologna, Istituto Rizzoli ~ Bologna, [2]Dipartimento di Radiologia interventistica, Istituto Rizzoli ~ Bologna, [3] Centro Oncologico Az. Policlinico Umberto I Palazzo Baleani ~ Roma, [4]Dipartimento di Ortopedia ed Ortopedia Oncologica, Università di Padova ~ Padova

Introduzione: L'osteoma osteoide (OO) è un tumore osteogenico benigno, di piccole dimensioni, che si localizza nel piede in meno dell'11% dei casi. Obiettivo dello studio è analizzare l'esperienza di centri di riferimento nel trattamento dell'OO del piede per 1) analizzarne la prevalenza e la localizzazione, 2) studiare l'incidenza di recidiva locale considerando il tipo di trattamento (escissione chirurgica, biopsia escissionale TC-guidata o ablazione con radiofrequenza).
Materiali e Metodi: Sono stati analizzati retrospettivamente 100 casi di OO del piede trattati tra il 1975 ed il 2009. La casistica comprende 73 uomini e 27 donne con età media di 23,4 anni (range 7-61 anni). Le lesioni erano localizzate all'astragalo (n=59), calcagno (n=14), metatarsi (n=9), cuneiformi (n=5), falangi (n=4), cuboide (n=4), navicolare (n=2) and ossa tarsali non altrimenti specificate (n=3). Nessun paziente ha ricevuto precedenti trattamenti chirurgici o percutanei. Dodici lesioni erano intrarticolari, mentre nei restanti 88 casi la localizzazione era extrarticolare. Tutti i pazienti hanno assunto FANS precedentemente al trattamento.
Risultati: I trattamenti effettuati sono stati ablazione con radiofrequenze (RFA) in 43 pazienti, biopsia escissionale TC-guidata con trocar o resezione percutanea con drill (PDR) in 21 pazienti, curettage intralesionale in 43 pazienti, resezione ampia in 1 caso, resezione ampia e artroprotesi di caviglia in un caso. Le indicazioni in relazione alle scelta del trattamento sono cambiate nel periodo di studio a favore della RFA. In tutti i casi si è verificata una riduzione del dolore postoperatorio. Un paziente trattato con RFA ha riportato una recidiva dopo due mesi, trattata efficacemente con nuova RFA. L'incidenza di recidiva locale è risultata complessivamente dell'1% (2,3% nei pazienti trattati con RFA). Non è stato registrato nessun evento avverso in relazione al tipo di trattamento o alla sede.
Discussione: Nonostante sia una sede relativamente rara, l'OO rappresenta il tumore primitivo benigno di maggior frequenza (20%) nel piede e caviglia, con particolare predilezione per l'astragalo e calcagno.
Conclusioni: La RFA è una alternativa sicura ed efficace alla escissione chirurgica dell'OO del piede. È necessaria cautela nell'eseguire tale procedura in lesioni localizzate in prossimità delle strutture neurovascolari (< 1 cm) o lesioni superficiali a causa del rischio di necrosi termica nelle parti molli.

INDICAZIONI AL TRATTAMENTO DELLE FRATTURE PATOLOGICHE DELL'OMERO

R. Casadei*, G. Drago, S. Maraldi, D.M. Donati

Istituto Ortopedico Rizzoli ~ Bologna

Introduzione: Abbiamo voluto definire le indicazioni per un più adeguato tipo di trattamento delle fratture patologiche (FP) dell'omero che è la seconda sede di FP dopo il femore e che creano una notevole disabilità in questi pazienti.
Materiali e Metodi: Abbiamo valutato 115 FP dell'omero. 34 erano lesioni sistemiche (TS), 61 tumori maligni primitivi (TMP) e 15 tumori benigni (TB). Abbiamo individuato 4 tipi di fratture: Tipo 1: frattura composta con rima trasversa (a) o obliqua impattata in varo (b); Tipo 2: frattura scomposta ad latus < ½ del diametro omerale (a), > ½ (b), deviazione angolare (c); Tipo 3: frattura scomposta con scivolamento dell'epifisi; Tipo 4: frattura scomposta con perdita di sostanza
Risultati:
L'incidenza delle FP è stata: 30% tipo 1a, 16% tipo 1b, 15% tipo 2a, 9% tipo 2b, 19% tipo 2c, 5% tipo 3, 6% tipo 4. Il tipo 1a e 2b sono più frequenti a livello della metadiafisi prossimale, il tipo 1b e 3 alla metafisi prossimale, il tipo 2a e 4 alla diafisi e il tipo 2c alla diafisi prossimale (p 0.001). Nel 51% dei casi la FP era il primo segno di malattia, nel 12% insorgeva dopo un trattamento medico o strumentale e nel 37% dopo un periodo medio di 9 mesi di dolore alla spalla. Il tipo 2 era quello che più frequentemente veniva riscontrato dopo un trattamento alla spalla (44%). La FP era più frequente nei TMP (55%) rispetto ai TS (31%) e ai TB (14%). Il tipo 1 era più frequente nei TB, il tipo 2 nei TS mentre il tipo 3 e 4 nei TMP. Il tipo 1b e 4 insorgevano più spesso nei tumori con volume > 100 cm3. Complessivamente il 37% delle FP consolidava a un tempo medio di 2,7 mesi, ma mai il tipo 4. 40% delle ostesintesi era riservato al tipo 2c, mentre il 37% delle resezioni al tipo 1a, il 33% dei curettage al tipo 2b e il 29% delle amputazioni al tipo 4 (p 0.008). Il 60% dei pazienti con FP tipo 1 e 2a sono liberi da malattia all'ultimo controllo, mentre il 61% dei pazienti con FP tipo 2c, 3 e 4 risultano deceduti. 50% dei pazienti con FP tipo 2b è vivo all'ultimo controllo. Il 64% dei pazienti amputati, il 79% di quelli trattati con osteosintesi e il 60% di quelli trattati solo con chemio e radioterapia è deceduto all'ultimo controllo, mentre tutti quelli trattati con curettage e il 58% di quelli resecati sono vivi (p 0.001).
Discussione:.
Conclusioni: Quando una FP insorge all'omero 3 sono i possibili tipi di trattamento:
1) Trattamento conservativo riservato alle FP nei TB stadio 1;
2) Trattamento chirurgico ritardato riservato alle FP nei:
a) TB stadio 2 dove un curettage viene eseguito dopo un periodo di trattamento conservativo per far consolidare la frattura;
b) TMP che necessitano di un trattamento chemioterapico preoperatorio;
3) Trattamento chirurgico immediato riservato alle FP nei:
a) TS dove la guarigione spontanea della frattura è molto rara;
b) TB stadio 3 e TPM senza chemioterapia preoperatoria dove l'aggressività della lesione impedisce la consolidazione della frattura.

LESIONI SECONDARIE DELLA COLONNA CERVICALE: NOSTRA ESPERIENZA

G. Orlando*[1], F. Cacciola[2], G. La Fata[2], M.A. Pino[2], D. Fenga[1], M. Florio[1], M.A. Rosa[1]

[1]Dipartimento di Scienze Biomediche, Odontoiatriche e delle Immagini morfologiche e funzionali - Scuola di Specializzazione in Ortopedia e Traumatologia ~ Messina, [2]Dipartimento di Scienze Biomediche, Odontoiatriche e delle Immagini morfologiche e funzionali - Scuola di Specializzazione in Neurochirurgia ~ Messina

Introduzione: I tumori metastatici sono le lesioni maligne più frequenti del rachide. Il 5-10% dei pazienti con neoplasia sistemica è affetto da lesioni metastatiche spinali ed il rachide cervicale è coinvolto nel 10% circa dei casi.
Materiali e Metodi: Abbiamo effettuato una review dei pazienti operati per lesioni metastatiche cervicali nel periodo compreso tra il 1997 e il 2015, con l'obiettivo di valutare l'efficacia del trattamento chirurgico ai fini del recupero funzionale e della biomeccanica del rachide. Sono stati individuati 36 pazienti con età media pari a 65 anni. I pazienti sono stati valutati secondo il quadro neurologico, scala di Karnofsky per la qualità di vita e di Denis per il dolore. Tutti gli interventi sono stati eseguiti con tecnica microchirurgica. Controlli post-operatori sono stati eseguiti ad 1, 3, 6 e 12 mesi.
Risultati: Nel periodo di follow-up 18 pazienti sono deceduti per la progressione della neoplasia primitiva. Dei 36 pazienti trattati, l'esame istologico ha documentato una lesione primitiva della mammella in 12 casi, del polmone in 10, della prostata in 5, del rene in 4, della tiroide in 2, del testicolo in 2 ed 1 caso di plasmocitoma. Non sono state osservate complicanze intra-operatorie e peri-operatorie. Lo status neurologico indenne è stato rispettato in tutti i casi con sensibile miglioramento nei pazienti affetti da severa tetraparesi. I pazienti hanno mostrato un aumento del punteggio del Karnofsky passando in media da 70 a 85.
Discussione: L'aspettativa di vita dei pazienti è correlata strettamente alla sede ed alle caratteristiche biologiche del tumore primitivo. Più del 95% delle metastasi spinali sono lesioni extradurali, nei restanti casi si tratta di lesioni intradurali extramidollari e soltanto nello 0.5% dei casi si tratta di metastasi intramidollari. La sintomatologia d'esordio nella maggior parte dei casi è rappresentata da algie cervicali, ma in più del 50% dei pazienti possono manifestarsi severi deficit neurologici. L'aspettativa di vita in pazienti con metastasi da carcinoma polmonare è di circa 6 mesi, mentre la media di sopravvivenza nelle metastasi da carcinoma della mammella, rene e prostata è di circa 1.5/2 anni.
Conclusioni: Quando i vari metodi conservativi risultano inefficaci, o quando le condizioni cliniche del paziente lo impongono, il trattamento chirurgico consente un miglior controllo del dolore, recupero delle funzioni neurologiche, della biomeccanica del rachide ed un generale miglioramento della qualità della vita residua.

Comunicazioni RETE TRAUMATOLOGICA 1

Sabato 29 Ottobre 2016 dalle 15:30 alle 16:30

RITARDO CHIRURGICO E RISCHIO DI DELIRIUM PERIOPERATORIO NEL PAZIENTE ANZIANO CON FRATTURA DI FEMORE

C. Bendini*, P. Pignedoli, S. Bondioli, G. Gazzotti, G. Groppi, M. Paterlini, F. Pinto, M. Cappa, A. Timoncini, D. Di Motta, G. Pioli, E. Sabetta

Arcispedale Santa Maria Nuova-IRCCS ~ Reggio Emilia

Introduzione: Il delirium è una complicanza perioperatoria frequente nei pazienti anziani con frattura di femore, ed è stato associato ad incremento della mortalità, della durata della degenza e del rischio di disabilità ed istituzionalizzazione. Sono considerati fattori di rischio per la comparsa di delirium la presenza di demenza, la pre-esistente disabilità, l'età avanzata ed anche infezioni, alterazioni elettrolitiche, farmaci o immobilità. Lo scopo di questo studio è stato quello di indagare il rapporto tra insorgenza di delirium e tempi dell'intervento chirurgico nei pazienti anziani con frattura di femore.
Materiali e Metodi: Disegno: studio di coorte prospettico su pazienti con frattura di femore di età ≥ 75 anni, ricoverati consecutivamente al reparto di ortopedia nell'arco di 18 mesi. All'ingresso sono stati raccolti per ogni paziente dati su età, sesso, abilità funzionali, status sociale, comorbidità, deterioramento cognitivo, farmaci mentre la comparsa di delirium è stata valutata attraverso la CAM (Confusion Assessment Method), somministrata quotidianamente nel periodo perioperatroio. Il rischio di sviluppare delirium è stato analizzato attraverso una regressione logistica multivariata.
Risultati: Durante il periodo di studio sono stati ricoverati 552 pazienti (età media 85,4 anni, 23% maschi) con frattura dell'anca e 140 (25,3%) hanno sviluppato delirium durante la degenza ospedaliera. Nell'analisi multivariata solo due variabili sono risultate significative sul rischio di delirium: la presenza di demenza che aumentava di circa 3 volte l'incidenza (OR 2.9 IC 95% 1.604-5.247; p = 0,00), e l'intervento precoce entro le 48 ore che la riduceva di un terzo (OR 0.656, IC 95% 0.435-0.988; P= 0.044). L'interazione tra le due variabili ha evidenziato che l'intervento precoce riduce il rischio di delirium soprattutto nei soggetti con deterioramento cognitivo lieve moderato.
Discussione: Gli outcome negativi correlati alla comparsa del delirium possono essere in parte ridotti dall'intervento chirurgico precoce soprattutto nei soggetti a rischio intermedio mentre risulta meno rilevante nei soggetti a rischio molto basso (cognitivamente integri) o molto alto (demenza severa).
Conclusioni: La riduzione del rischio di delirium è un ulteriore vantaggio dell'intervento chirurgico precoce nei pazienti anziani con frattura di femore.

FRATTURE DELLA PELVI: OUTCOME FUNZIONALI E CLINICI

F. Tonelli*, G. Sani, F. Totti, M. Pietragalla, S. Bianco, R. Buzzi, D.A. Campanacci

AOUC Carreggi ~ Firenze

Introduzione: Le fratture dell'anello pelvico sono conseguenza di traumi ad alta energia e possono essere associate a significative comorbilità e mortalità. Le lesioni neurologiche e urogenitali sono quelle più frequentemente associate a questo tipo di fratture. L'obiettivo del nostro studio è di valutare gli outcome clinici, radiologici e funzionali del paziente.
Materiali e Metodi: Dal 2011 al 2015 sono stati operati per una frattura della pelvi presso il nostro Istituto 68 pazienti, di questi è stato possibile rivalutare al follow-up 40 pazienti (36 maschi,4 femmine) di età media di 50 anni (15-85 anni).Ventotto pazienti sono stati persi al follow-up (1 deceduto,27 irreperibili).Le fratture sono state classificate secondo la classificazione di Tile e secondo la classificazione di Young e Burgess. Il follow-up medio è stato di 3 anni (range 1-4 anni).Al follow-up è stata eseguita una valutazione radiologica, una valutazione clinica utilizzando il questionario SF-36,Hannover pelvic outcome, Majeed score e l'Harris Hip score.
Risultati: La dinamica del trauma è stata un incidente stradale in 27 casi, un incidente sul lavoro in 10 casi e una defenestrazione in 3 casi. Lesioni associate neurologiche e/o urogenitali sono state riscontrate nel 47,5% dei casi:13 lesioni del plesso lombare-sacrale (54% al plesso pudendo,38% al nervo sciatico,8% al nervo otturatorio);4 lesioni vescicali;2 lesioni uretrali. Abbiamo riscontrato un'incidenza delle lesioni urogenitali variabile in base al tipo di frattura. La dismetria media è stata 7,31mm (0-25mm),l'HHS medio è stato 82,28 (37-100),l'SF-36 ha evidenziato valori medi di ISF 44,03 (22-58) e ISM 45,39 (19-62). Il valore medio di forza muscolare pretrauma è stato di 4,85/5 (1-5) mentre il valore post-operatorio è stato di 4,15/5 (1-5).La valutazione funzionale secondo Majeed è stato 67,31 (36-80).
Discussione: Lesioni neurologiche e urogenitali si riscontrano in gran parte dei pazienti con fratture dell'anello pelvico. Gli esiti possono essere invalidanti come dimostrano gli outcome clinici analizzati nonostante i buoni risultati radiologici in termine di riduzione e consolidazione. In particolare le lesioni del nervo pudendo possono determinare un importante stress psicofisico.
Conclusioni: Il frequente riscontro di lesioni associate nelle fratture dell'anello pelvico comporta necessariamente un approccio multidisciplinare al paziente (urologo, neurologo, neurochirurgo). Una precisa classificazione delle fratture della pelvi e il loro precoce trattamento possono ridurre le complicanze a lungo termine.

LE FRATTURE SACRALI CON DISSOCIAZIONE SPINO-PELVICA

L. Bettini*[1], F. Totti[1], I. Barni[2], F.R. Campo[3], M. De Gori[4], S. Romoli[2], R. Buzzi[1]

[1]SOD Traumatologia e Ortopedia Generale, Azienda Ospedaliera Universitaria Careggi, Firenze ~ Firenze, [2]SOD Neurochirurgia, Azienda Ospedaliera Universitaria Careggi, Firenze ~ Firenze, [3] Scuola di specializzazione in Ortopedia e Traumatologia, Università degli Studi di Messina ~ Messina, [4]Scuola di specializzazione in Ortopedia e Traumatologia, Università "Magna Graecia" di Catanzaro ~ Catanzaro

Introduzione: Le fratture sacrali con dissociazione spino-pelvica sono rare fratture bilaterali del sacro associate a una componente trasversa che determinano una dissociazione tra il rachide e il bacino. Sono altamente instabili, spesso sottovalutate o non rilevate. Possono associarsi a danni neurologici del plesso lombosacrale (35%) e se non prontamente diagnosticate e trattate possono causare dolore cronico e instabilità.
Materiali e Metodi: Tra il 2013 ed il 2015 abbiamo trattato 9 fratture sacrali con dissociazione spino-pelvica in 5 donne e 4 uomini d'età media di 42 (15-66) anni. La dinamica del trauma per 7 pazienti è stata una caduta dall'alto, mentre i restanti 2 pazienti sono stati coinvolti in incidenti automobilistici.
Risultati: Vi sono state 7 fratture tipo "U" e 2 tipo "Lamba" secondo Denis; la componente trasversa interessava in 4 casi il livello S1-S2 e in 5 casi il livello S2-S3. In un caso era associata una frattura pelvica con diastasi della sinfisi pubica. In un altro caso il paziente ha riportato frattura bilaterale di femore prossimale, trattata in urgenza. In un caso è stata eseguita prima una stabilizzazione percutanea L1-L3 per frattura amielica di L2 e poi, per il riscontro di una dissociazione spino-pelvica inizialmente non diagnosticata, un secondo intervento di rimozione dell'impianto e stabilizzazione L1-Ileo. Il tempo intercorso tra il trauma e l'intervento chirurgico è stato in media di 8 giorni. Tutti i pazienti sono stati sottoposti a stabilizzazione spino-pelvica per via posteriore ed in un caso è stata eseguita anche la laminectomia di S1. Rivisti a 12 (1-34) mesi, nessun paziente ha riportato complicanze postoperatorie.
Discussione: Le dissociazioni spino-pelviche sono conseguenza di traumi ad alta energia. In molti casi si tratta di lesioni misconosciute o sottovalutate ed è quindi fondamentale, nei traumi da precipitazione e nei politraumatizzati, eseguire una TC con ricostruzioni sagittali, coronali e 3D, che permette una diagnosi precoce ed una corretta classificazione della lesione e consente di programmare un adeguato trattamento. È altresì necessario un accurato esame neurologico per valutare eventuali deficit radicolari.
Conclusioni: Nelle dissociazioni spino-pelviche vi è indicazione a eseguire una stabilizzazione spinopelvica per via posteriore, associata o meno a laminectomia decompressiva, allo scopo di ridurre il rischio di deficit neurologici, instabilità residua, deformità e dolore cronico. La nostra esperienza dimostra che questa procedura è sicura ed efficace.

VALUTAZIONE DELL'EFFICACIA DELL'UTILIZZO IN FASE PREOSPEDALIERA DEL T-POD NEI PAZIENTI POLITRAUMATIZZATI CON SOSPETTA LESIONE DELL'ANELLO PELVICO

A. Casiraghi[1], S. Ronchi*[1], M. Nardi[1], S. Cecconi[2], G. Pesenti[1], F. Bove[1], D. Capitani[1]

[1]Ospedale Niguarda Ca' Granda ~ Milano, [2]Azienda ospedaliera Ospedali Riuniti di Ancona ~ Ancona

Introduzione: Le fratture instabili dell'anello pelvico si presentano spesso in associazione a traumi multisistemici e sono gravate da un'elevata mortalità in seguito ad emorragia intrapelvica. Richiedono pertanto una stabilizzazione precoce mirata alla riduzione dell'instabilità della frattura e al tamponamento dell'emorragia. L'obiettivo del nostro studio è determinare l'efficacia della stabilizzazione meccanica non invasiva mediante utilizzo del T-POD nella fase preospedaliera.
Materiali e Metodi: Sono stati valutati retrospetticamente tutti i pazienti con trauma maggiore e sospetta lesione dell'anello pelvico afferiti ai principali centri trauma dell'area metropolitana di Milano per il periodo compreso tra il 1° gennaio 2014 e il 31 dicembre 2015. Sono stati confrontati i pazienti nei quali è stato posizionato il T-POD in fase preospedaliera e quelli nei quali non è stato posizionato. Per ciascun paziente sono stati analizzati i seguenti parametri: dati demografici, tipologia di frattura sec. Tile, parametri di gravità del trauma, parametri emodinamici preospedalieri e all'ingresso in PS, liquidi ed emazie trasfusi, mortalità.
Risultati: Durante il periodo di 24 mesi sono stati inclusi nel nostro studio 180 pazienti. Il T-POD è stato posizionato nella fase preospedaliera nel 43% dei casi. Di questi, il 72% presentava una frattura instabile dell'anello pelvico, mentre nel restante 28% non vi è stata evidenza agli esami diagnostici eseguiti in PS di frattura instabile. Nei pazienti nei quali era stato posizionato il T-POD con evidenza radiografica di frattura instabile dell'anello pelvico è stata dimostrata una riduzione significativa del numero di emazie e liquidi trasfusi nelle prime ore associata a una maggiore stabilità dei parametri emodinamici valutati (PAS, PAD, FC). Non è stata dimostrata una riduzione significativa della mortalità.
Discussione: I risultati del nostro studio sono concordi con quelli presenti in letteratura nel dimostrare l'efficacia della stabilizzazione meccanica non invasiva effettuata precocemente nei pazienti con trauma maggiore che necessitano di trasferimento presso i Trauma Center.
Conclusioni: L'applicazione del T-POD nella fase preospedaliera si è dimostrata efficace nella stabilizzazione dei parametri emodinamici dei pazienti con trauma maggiore e frattura instabile dell'anello pelvico. In presenza di un sospetto clinico di frattura dell'anello pelvico sulla scena del trauma l'utilizzo di tale dispositivo è pertanto raccomandato.

L'UTILIZZO DELLA CORPECTOMIA CON ACCESSO MINI-INVASIVO ESTREMO LATERALE NEL TRATTAMENTO DELLE FRATTURE VERTEBRALI TORACO – LOMBARI. RISULTATI DI 30 CASI

M. Balsano*[1], A. Zachos[1], G.R. Mosele[2], C. Doria[2]

[1]Ulss4, Centro di riferimento Chirurgia Vertebrale, Regione Veneto ~ Santorso, [2]Università di Sassari ~ Sassari

Introduzione: Da diversi anni stiamo portando avanti il concetto di mini-invasività applicato alla chirurgia vertebrale. Spesso si presentano alla nostra attenzione pazienti affetti da altre patologie che per tali ragioni non potrebbero essere sottoposti ad interventi di chirurgia maggiore. In questo lavoro analizziamo diversi pazienti che presentano una frattura vertebrale di natura osteoporotica. Tali fratture alla TC e ed alla RM mostravano una minima protrusione del muro posteriore senza immagini riferibili a compressione delle strutture adiacenti, avevano però delle deformità come la cifosi. Tale deformità in passato avrebbe sicuramente richiesto un intervento chirurgico di corpectomia per via anteriore con posizionamento di una mesh intersomatica e stabilizzazione.
Materiali e Metodi: Da gennaio 2009 ad agosto 2015, abbiamo trattato 30 pazienti, 16 maschi e 14 femmine con un'età media di 66 anni. La maggior parte di loro presentavano delle comorbidità. Abbiamo deciso di utilizzare una tecnica mini-invasiva che ci ha permesso di evitare l'approccio anteriore ma tuttavia ci permette di trattare le vertebre interessate attraverso una via meno traumatica possibile. L'intervento è stato eseguito mediante due approcci chirurgici effettuati nella stessa seduta operatoria. Il primo ha previsto un decubito laterale con una incisione di circa 6 cm. L'esposizione consente la visualizzazione diretta del versante laterale discale facilitando la discectomia, la corpectomia ed il posizionamento di una protesi di corpo vertebrale ad espansione ed innesti ossei. Attraverso tale tecnica è stato possibile asportare il corpo vertebrale fratturato e ripristinare il supporto meccanico della colonna anteriore. Il secondo tempo ha previsto invece un decubito prono e l'inserimento di viti trans peduncolari cementate nei corpi vertebrali adiacenti alla vertebra fratturata solidarizzate per mezzi di due barre. Il grado di cifosi, il ripristino dell'altezza e il cedimento della cage in relazione alla limitante somatica vertebrale sono state misurate preoperatoriamente, nell'immediato post operatorio e in un follow-up a distanza.
Risultati: Non è stata osservata nessuna complicanza intraoperatoria. Rapido recupero funzionale con carico concesso dalla quinta alla nona giornata. Risoluzione del dolore con riduzione dei valori di VAS (pre –op 9,l post-op 5) ed ODI (86% pre-op, post-op 38%).
Discussione: Questa metodica consente di asportare completamente il corpo vertebrale fratturato e posizionare un supporto meccanico che garantisce la stabilità della colonna anteriore.
Conclusioni: L'avvento della chirurgia mini-invasiva ha permesso di eseguire interventi chirurgici, come la corpectomia vertebrale, con accesso mini-invasivo, perdita di sangue esigua, consentendo un rapido recupero funzionale con ridotti tempi di degenza.

RIVESTIMENTO ANTIBATTERICO DAC PER LA PREVENZIONE DELLE INFEZIONI PRECOCI DOPO OSTEOSINTESI. RISULTATI DI UNO STUDIO MULTICENTRICO EUROPEO

C.L. Romanò*[1], M. Blauth[2], K. Malizos[3], N. Capuano[4], R. Mezzoprete[5], D. Romanò[1], L. Drago[1]

[1]Istituto Ortopedico IRCCS Galeazzi ~ Milano, [2]Department for Trauma Surgery, Medical University ~ Innsbruck, [3]Orthopaedic Surgery & Trauma, Medical School, University of Thessaly ~ Larissa, [4]Department for Orthopaedics, San Luca Hospital ~ Vallo della Lucania, [5]Department for Orthopaedics, San Camillo de Lellis Hospital ~ Rieti

Introduzione: Le infezioni sono una delle prime cause di fallimento degli impianti di ostesintesi. Studi preclinici hanno dimostrato come alcuni rivestimenti antibatterici siano in grado di prevenire o di ridurre in modo efficace l'adesione batterica e la formazione di biofilm, tuttavia, solo poche tecnologie sono disponibili in ambito clinico, a causa del complesso processo di validazione e regolatorio europeo. Scopo di questa presentazione è di riportare i risultati del primo studio multicentrico europeo sull'utilizzo di un rivestimento antibatterico costituito da un idrogel a rapido riassorbimento (< 72 h) a base di acido jaluronico e polilattato (Defensive Antibacterial Coating, DAC®, Novagenit, Mezzolombardo, TN), in pazienti sottoposti ad intervento di osteosintesi di fratture chiuse.
Materiali e Metodi: In questo studio prospettico, randomizzato, multi-centrico europeo, 256 pazienti, sottoposti ad intervento di riduzione ed osteosintesi di fratture chiuse, sono stati casualmente assegnati, in cinque centri ortopedici europei, ad un gruppo trattato con impianti rivestiti con l'idrogel antibatterico DAC, addizionato con antibiotico, o ad un gruppo di controllo, senza rivestimento. La valutazione dei punteggi clinici, della guarigione della ferita chirurgica, degli esami di laboratorio e radiografici è stata effettuata ad intervalli di tempo prefissati.
Risultati: Complessivamente 253 pazienti sono stati valutati ad un follow-up minimo di 6 mesi (massimo di 24 mesi) dall'intervento. In media, la guarigione delle ferite chirurgiche, degli esami di laboratorio ed i quadri radiografici non hanno dimostrano differenze significative tra i due gruppi. Sei pazienti hanno riportato una infezione del sito chirurgico nel gruppo di controllo (4.7%) e nessuna nel gruppo trattato(p=0.02). Non si sono osservati effetti collaterali locali o generali o interferenze con la guarigione radiografica dell'osso, attribuibili all'uso dell'idrogel DAC.
Discussione: I risultati dimostrano che l'uso di un idrogel antibatterico a rapido riassorbimento, addizionato con antibiotici, non determina effetti collaterali locali o generali e non interferisce con la guarigione ossea, nel medio termine, consentendo una riduzione significativa delle infezioni del sito chirurgico precoci, dopo chirurgia osteosintesi interna per fratture chiuse.
Conclusioni: L'utilizzo routinario di un tale rivestimento antibatterico potrebbe modificare significativamente l'impatto delle infezioni post-chirurgiche nella traumatologia dello scheletro. Alla luce dei risultati ottenuti, appaiono certamente indicati ulteriori studi in altre possibili applicazioni ed una valutazione dell'efficacia a più lungo termine, mentre è auspicabile che i sistemi rego-

latori europei consentano una più rapida e semplice introduzione di queste tecnologie in campo clinico.

LA FISSAZIONE ESTERNA NEL DAMAGE CONTROL ORTOPEDICO DEL POLITRAUMATIZZATO CON FRATTURA DELL'ANELLO PELVICO: QUANDO, COME E PERCHÉ?

G. Falzarano[1], A. Medici[1], E. De Blasio[2], A. Pironti[1], D. Varricchio[1], D. Mottola[1], R. Cioffi[1], L. Meccariello*[3]

[1]U.O.C. Ortopedia e Traumatologia, AORN G. Rummo,Direttore: Dott. Gabriele Falzarano ~ Benevento, [2]U.O.C. Anestesia,Terapia Intensiva e Terapia del Dolore, AORN G Rummo,. Direttore: Dott. Elvio De Blasio ~ Benevento, [3]Dipartimento di Scienze Mediche Chirurgiche e Neuroscienze, Sezione di Ortopedia e Traumatologia, Università di Siena, Direttore: Prof. Paolo Ferrata ~ Siena

Introduzione: Le gravi fratture del cingolo pelvico spesso nei pazienti politraumatizzati necessitano di una stabilizzazione in emergenza. Le fratture dell'anello pelvico non sono rare e si associano spesso a gravi traumi dell'apparato muscolo-scheletrico e agli organi interni costituendo un problema grave.
Materiali e Metodi: Abbiamo trattato 46 pazienti politraumatizzati con fratture pelviche associate a fratture delle ossa lunghe, da gennaio 2004 a febbraio 2016, tutti sono stati trattati in urgenza con un intervento di fissazione esterna anteriore dell'anello pelvico. L'Injury Severity Score medio all'accesso in pronto soccorso era di 27.9 punti (range 12-63) e un Glasgow Coma Score medio di 10.8 punti (7-15). L'indice di Mortalità MPM2 medio all'ingresso era di 84.3% (48.2%-99.9%). Più del 60% avevano tre o più lesioni gravi associate. e delle ossa lunghe. Il trattamento definitivo mediamente è stato effettuato 5.8 giorni(range 3-12 giorni) dopo il trauma.
Risultati: Al monitoraggio del III giorno post trattamento in urgenza il MPM2 era sceso a una media di 24.6% (range 11.4% a 65.3%). Non ci sono stati morti rispetto ai 3 pazienti deceduti nei restanti 140 pazienti trattati con varie metodiche di damage control della pelvi.
La quantità media di sangue trasfuso dall'ingresso alla dimissione del paziente è stata di 5.6 unità internazionali. La degenza in Ospedale media è stata di 18.4 (range 1-35 giorni). Dei 46 pazienti trattai con fissazione esterna anteriore dell'anello pelvico 20 pazienti sono stati dimessi a domicilio, mentre i restanti 23 sono stati trasferiti a varie strutture di riabilitazione o di strutture di assistenza.
Discussione: La prognosi infausta delle fratture pelviche, associate alle fratture delle ossa lunghe, è legata alla elevata incidenza di shock emorragico, dovuta alla lesione dei vasi, dei parenchimi degli organi interni e allo shock metabolico.
Negli ultimi anni diversi studi hanno dimostrato che la corretta fissazione esterna delle fratture del cingolo pelvico e delle ossa lunghe riduce le complicanze polmonari, la mortalità e la degenza con relativi costi sociali. Infatti il DCO, con la fissazione esterna riduce al minimo la perdita di sangue, il tempo di anestesia e il "Second HIT".
Inoltre è accertato che i pazienti con gravi lesioni addominali e toraciche traggono i maggiori benefici dal trattamento definitivo ritardato.
Nei pazienti con lesioni endocraniche, la rapida stabilizzazione con la fissazione esterna dell'anello pelvico e delle ossa lunghe porta alla diminuzione della somministrazione di liquidi con diminuzione dei tassi di ipossiemia e ipotensione, contribuendo ad una prognosi neurologica favorevole.
Conclusioni: La stabilizzazione precoce del cingolo pelvico e delle ossa lunghe, con la fissazione esterna, assicura la riduzione delle complicanze, migliorando l'indice di prognosi qoad vitam e qoad valitudinem.

Comunicazioni INFEZIONI

Sabato 29 Ottobre 2016 dalle 15:30 alle 16:30

ACCURATEZZA DIAGNOSTICA DELLA CONTA DEI LEUCOCITI E DELLA PERCENTUALE DEI POLIMORFONUCLEATI NEL LIQUIDO SINOVIALE NELLE INFEZIONI PERIPROTESICHE DI GINOCCHIO

A. Baldini[2], G. Balato*[1], D. Bartoli[2], A. Lamberti[3], G. Virgili[4], M. Mariconda[1]

[1]Dipartimento di Ortopedia, Università degli studi di Napoli "Federico II" ~ Napoli, [2]Istituto IFCA ~ Firenze, [3]Università Campus Biomedico ~ Roma, [4]Università Degli Studi di Firenze ~ Firenze

Introduzione: L'accertamento preoperatorio della natura settica del fallimento di una protesi articolare riveste un'importanza fondamentale per stabilire la corretta strategia terapeutica. L'analisi del liquido sinoviale rappresenta un importante strumento diagnostico che permette di eseguire, oltre alle analisi microbiologiche, una valutazione della conta dei leucociti e della percentuale di polimorfonucleati (PMN), pur persistendo incertezza sui valori soglia indicativi di infezione di questi parametri. Il presente studio valuta appunto l'accuratezza diagnostica della conta dei leucociti e della percentuale dei PMN nel liquido sinoviale in pazienti con protesi totale di ginocchio dolorosa.
Materiali e Metodi: 128 pazienti con protesi totale di ginocchio dolorosa e sospetto di infezione dell'impianto sono stati sottoposti ad artrocentesi per ottenere campioni di liquido sinoviale da testare per la conta dei globuli bianchi e la percentuale di PMN. La performance diagnostica dei test è stata valutata utilizzando la definizione della Società di Infezioni Muscoloscheletriche (MSIS) come gold standard. L'accuratezza diagnostica della conta leucocitaria e della percentuale dei polimorfonucleati nel liquido sinoviale è stata misurata mediante la valutazione di sensibilità, specificità (95% IC), valore predittivo positivo, valore predittivo negativo e mediante il calcolo dell'area sotto la curva ROC.
Risultati: La definizione d'infezione protesica basata sui criteri della MSIS ha permesso di classificare 25 infezioni periprotesiche e 103 fallimenti asettici in Il valore medio dei leucociti osservato nei pazienti con infezione protesica è risultato essere significativamente più alto rispetto ai pazienti con fallimento asettico ($p < 0,001$). Il valore soglia ottimale di conta leucocitaria del liquido sinoviale indicativo della presenza di infezione è stato di 3000/ UL, con una sensibilità dell'80% (intervallo di confidenza (CI) 95% = 57,8-92,9), una specificità del 90% (95% CI = 83,0-95,3), un valore predittivo positivo del 66% (95% CI = 45,7-82,1), ed un valore predittivo negativo del 95% (95% CI = 88,6-98,3). La sensibilità, specificità, valore predittivo positivo e valore predittivo negativo erano gli stessi per una percentuale di PMN nel liquido sinoviale > 65%. L'area sotto la curva ROC era 0,86 (95% CI = 76-94).
Discussione: Questo studio evidenzia l'utilità della conta leucocitaria e della percentuale di PMN nel liquido sinoviale nel consentire una distinzione tra presenza e assenza di infezione in pazienti con protesi di ginocchio dolorosa. anche grazie all'integrazione di questi test con altri parametri clinici e di laboratorio.
Conclusioni: Un cut-off > 3000 cellule/UL ed un valore percentuale di PMN > 65% mostrano una buona performance diagnostica.

L'ASPIRAZIONE DELL'ANCA PREOPERATORIA ECO- VS FLUROSCOPIA-GUIDATA NELLA MOBILIZZAZIONE DI PROTESI: UNO STUDIO OSSERVAZIONALE RETROSPETTIVO SU 37 PAZIENTI

M. Brioschi*, S. Favilla, F. Pace, D. Maglione, F. Randelli

Policlinico San Donato ~ San Donato Milanese

Introduzione: La diagnosi preoperatoria di infezione periprotesica (PJI) dell'anca è ancora una sfida per il chirurgo ortopedico. Attualmente non esiste un gold standard per la diagnosi di PJI. L'utilità di aspirazioni preoperatorie dell'anca è ancora dibattuta in letteratura, così come non esiste un consenso su quale tecnica di aspirazione sia preferibile (fluoroscopia-, eco-, o TC-guidata) L'obiettivo primario di questo studio osservazionale retrospettivo è di valutare e confrontare la capacità discriminante dell'aspirazione d'anca preoperatoria eco- e fluoroscopia-guidata nella diagnosi di PJI.
Materiali e Metodi: 38 aspirazioni (N=18 eco-, N=20 fluoroscopia-guidate) sono state eseguite dal 2013 al 2015 su 37 pazienti affetti da mobilizzazione di protesi d'anca e sottoposti a revisione chirurgica.
I pazienti sono stati divisi in due gruppi, in base ad aspirazione eco-guidata (EG) o fluoroscopia-guidata (FG). I criteri della MuscleSkeletal Infection Society (MSIS) sono stati considerati il gold standard per la diagnosi di PJI. Sono state calcolate sensibilità, specificità, valore predittivo positivo, valore predittivo negativo, accuratezza di entrambe le tecniche.
Risultati: Nel gruppo FG 6 pazienti su 20 (30%) sono risultati infetti. La sensibilità nel gruppo FG è risultata 50%, la specificità 85%, il valore predittivo positivo 60%, il valore predittivo negativo 80%, l'accuratezza 75%. Nel gruppo EG, 5 pazienti su 18 (27,8%) sono stati considerati infetti. In questo gruppo la sensibilità è risultata 80%, la specificità 100%, il valore predittivo positivo 100%, il valore predittivo negativo 93%, l'accuratezza 89%.
Discussione: L'aspirazione dell'anca sotto guida fluoroscopica con iniezione di mezzo di contrasto rappresenta la tecnica più eseguita in letteratura per la diagnosi di PJI preoperatoria. Le tecnica sotto guida ecografica al contrario evita dosi di radiazioni, di anestesia, di mezzi di contrasto, e l'ospedalizzazione del

paziente, diminuendo i possibili rischi, costi sanitari e sociali. In questo studio retrospettivo le aspirazioni dell'anca eco-guidata hanno mostrato una migliore sensibilità (80% vs 50%), una migliore specificità (100% vs 85%) e accuratezza (89% vs 75%).
Conclusioni: La diagnosi preoperatoria di PJI è fondamentale per l'ortopedico. Il nostro studio, così come la letteratura, mostra come l'aspirazione sotto guida ecografica possa essere considerata una valida alternativa a quella eseguita sotto guida fluoroscopica nel sospetto di PJI.

LA TECNICA DELLA CAMERA INDOTTA (CIT) NEL TRASPORTO OSSEO PER MIGLIORARE LA QUALITÀ DEL RIGENERATO E PER GUARIRE LO STATO SETTICO

G.M. Calori*, M. Colombo, A. Pellegrini, P. Fadigati, S. Mazzola, A. Colombo, E. Mazza

Reparto di Chirurgia Ortopedica Riparativa – Centro Specialistico Ortopedico Traumatologico Gaetano Pini - C.T.O. – Università degli Studi di Milano ~ Milano

Introduzione: Pseudoartrosi settiche e perdite di sostanza sono condizioni molto impegnative nella pratica Ortopedica. La qualità dell'osso, i precedenti interventi chirurgici, il tessuto cicatriziale, le caratteristiche dei tessuti molli e le condizioni generali dei pazienti sono di solito molto compromesse in queste situazioni. Approcciando questo tipo di pazienti è importante utilizzare un sistema di classificazione che tenga in considerazione tutti questi aspetti per dare un corretto algoritmo di cura. Il NUSS (Non Union Scoring System) permette di ottenere un punteggio finale ponderato compreso tra 0 e 100. La tecnica della camera indotta (CIT) è normalmente applicabile nel terzo gruppo di pazienti (51-75 punti) in cui la medicina rigenerativa è possibile anche in presenza di uno stato settico. Scopo di questo studio è mostrare i nostri risultati nel trattamento di difetti ossei settici critici della tibia con una procedura mista con tecnica di Masquelet (tecnica della camera indotta) e osteogenesi distrazionale.
Materiali e Metodi: Abbiamo valutato retrospettivamente tutti i pazienti trattati nella nostra unità per difetti ossei settici critici della tibia utilizzando la tecnica della camera indotta e il trasporto osseo dal 2007 al 2014. Tutti i pazienti sono stati operati con la stessa tecnica: primo tempo: resezione del focolaio, debridment, impianto di spaziatore antibiotato e fissazione con fissatore esterno circolare; secondo tempo: rimozione dello spaziatore antibiotato e inizio del trasporto osseo (1 millimetro/die) fino a raggiungimento del docking point. Quando è stato necessario abbiamo eseguito una terza procedura a livello del docking point per ottenere l'unione dei capi ossei. Il follow up medio è stato di 24 mesi. Abbiamo calcolato il tasso di guarigione e il tempo clinico e radiologico medio di guarigione. Sono state registrate tutte le complicanze.
Risultati: Abbiamo trattato 22 pazienti con punteggio medio NUSS di 70 punti. Abbiamo ottenuto in 8/22 casi un ripristino radiologico dell'unione ossa e una guarigione clinica senza bisogno di una procedura a livello del docking point. In 14/22 casi non abbiamo ottenuto unione a livello del docking point e abbiamo dovuto eseguire quindi una procedura di cruentazione e innesto osseo. Non abbiamo avuto recidiva di infezione profonda in alcun caso. In 4/22 pazienti abbiamo registrato la presenza di infezione superficiale a livello dei perni di fissazione esterna.
Discussione: Il trattamento con CIT sembra essere un buon approccio terapeutico per i pazienti con difetti ossei settici critici della tibia. Questa tecnica associata all'osteogenesi distrazionale può dare buoni risultati con complicazioni inferiori e sicurezza maggiore.
Conclusioni: Questa metodica terapeutica aumenta inoltre la possibilità di applicazione del trasporto osseo e aumenta la possibilità di consolidamento del docking point evitando, in alcuni casi, il trattamento supplementare a questo livello.

EFFETTO DEL RITARDO DELLA PREPARAZIONE CUTANEA SULLA CRESCITA BATTERICA IN PAZIENTI AFFETTI DA FRATTURA DI OMERO PROSSIMALE

L. Manino[1], N. Barbasetti Di Prun*[2], R. Rossi[1], F. Castoldi[2], D. Blonna[1]

[1]Ospedale Mauriziano-Umberto I, Dipartimento di Ortopedia e Traumatologia, Università degli studi di Torino ~ Torino, [2]Città della salute e della Scienza, Presidio ospedaliero CTO-Maria Adelaide, Dipartimento di Ortopedia e Traumatologia, Università degli studi di Torino ~ Torino

Introduzione: L'infezione è una delle complicanze post-operatorie più severe. Scopo di questo studio è valutare l'effetto della preparazione cutanea sulla crescita batterica a livello del sito chirurgico in pazienti affetti da frattura di omero prossimale.
Materiali e Metodi: Lo studio ha incluso 32 pazienti. Il giorno del trauma è stato eseguito un primo tampone cutaneo a livello del solco deltoideo-pettorale. Appena prima della preparazione del campo operatorio, l'area attorno al solco deltoideo-pettorale è stata suddivisa in 2 sotto-aree sottoposte a diversa preparazione: con solo iodopovidone la prima (singola disinfezione), con una soluzione di clorexidina gluconata seguita da iodopovidone la seconda (doppia disinfezione). Su entrambe le sub-aree è stato eseguito un nuovo tampone. Tutti i tamponi sono stati inviati al laboratorio di microbiologia entro un'ora dal prelievo. Le colture sono state incubate per 24-48 ore a 37° in condizioni di aerobiosi e per 7-14 giorni in condizioni di anaerobiosi.
Risultati: I batteri più frequentemente riscontrati sono stati lo Stafilococco Coagulasi negativo (CoNS) e il Propionibacterium Acnes (P. Acnes). La carica batterica è aumentata dal giorno del trauma al giorno dell'intervento chirurgico, mentre è diminuita sia dopo la singola sia dopo la doppia disinfezione. La carica dei CoNS si è ridotta significativamente ($p < 0.001$) da 36800 ± 45500 unitá fromanti colonie (CFU), a 2900 ± 6500 CFU dopo la singola disinfezione e a 190 ± 670 CFU dopo la doppia disinfezione; anche la differenza di carica batterica tra singola e doppia disinfezione è risultata significativa ($p < 0.03$). Riguardo al Propionibacterium Acnes (P. Acnes), si è osservata una riduzione da 18000 ± 8000 CFU a 990 ± 2500 CFU dopo singola disinfezione e 770 ± 1800 CFU dopo doppia disinfezione ($p = 0.02$). In

questo caso la differenza tra singola e doppia disinfezione non è risultata significativa (p = 0.7).
Discussione: La doppia disinfezione è risultata più efficace della singola a diminuire la carica batterica dei CoNS e ha diminuito la carica batterica del P. Acnes, ma senza una differenza significativa tra singola e doppia disinfezione.
Conclusioni: Una doppia preparazione cutanea del campo operatorio potrebbe avere un ruolo nella prevenzione delle infezioni post-operatorie in fratture di omero prossimale. Ulteriori studi sono necessari per valutare l'efficacia di questo approccio e l'eventuale utilità di una profilassi antibiotica contro il P. Acnes.

MEGAPROTESI NELLE REVISIONI DI PROTESI DI ANCA INFETTE. SERIE CLINICA E REVISIONE DELLA LETTERATURA

S. Artiaco*[1], Z. Kristijan[1], P. Bianchi[2], F. Bellomo[1]

[1]Ospedale CTO, AOU Città della Salute e della Scienza ~ Torino, [2]Clinica Ortopedica, Seconda Università di Napoli ~ Napoli

Introduzione: Il trattamento delle perdite ossee femorali associate ad infezioni periprotesiche è un problema di difficile soluzione nella chirurgia protesica di revisione dell'anca. In queste complesse procedure ricostruttive l'uso delle megaprotesi femorali è stato raramente riportato in letteratura.
Materiali e Metodi: In questo studio abbiamo valutato I risultati clinici e l'eradicazione dell'infezione in cinque pazienti sottoposti a revisione protesica con steli modulari femorali presso il nostro centro. Nella nostra serie la perdita ossea femorale era di grado III-B in tre casi e gradi IV in due casi secondo la classificazione di Paprosky. L'età media al momento dell'intervento era di 72 anni (range 60-81) ed il tempo medio di follow-up di 62 mesi (range 36-82). Dalla revisione sistematica della letteratura solo in due studi sono emersi dati clinici omogenei relativi ad età, risultati clinici, complicanze e recidiva dell'infezione in ulteriori quindici pazienti sottoposti ad impianto di megaprotesi per infezioni protesiche d'anca. Shih ha riportato nove casi con età media di 49 anni (range 25-69) e follow-up medio di 73 mesi (range 48-108). Sewell ha riportato sei casi con età media di 68.6 anni (range 53-80) e follow-up medio di 66.3 mesi (range 52-99).
Risultati: Abbiamo riscontrato una eradicazione della sepsi in quattro dei cinque pazienti della nostra serie. I risultati clinici sono stati soddisfacenti con un valore medio di Harris Hip Score pari a 74 punti (range 46-95). I risultati cumulativi ottenuti considerando la nostra casistica ed i dati riportati in letteratura per un totale di venti casi hanno mostrato un valore medio di Harris Hip Score pari a 75 punti (range 42-95) nei pazienti capaci di deambulare ed una recidiva di infezione nel 33% dei pazienti. Complicanze maggiori sono state osservate in otto dei venti pazienti (lussazione in sei casi, distacco del grande trocantere in due casi, paresi del nervo sciatico in un caso)
Discussione: Il numero di pazienti operati con megaprotesi femorali per revisione di protesi di anca infette risulta limitato. Nel complesso è stato osservato un numero di complicanze rilevante ma in linea con quanto riportato in letteratura. La lussazione dell'impianto e la recidive di infezioni sono I principali problemi postoperatori. Il trattamento delle recidive di infezioni è particolarmente complesso e le opzioni terapeutiche (ulteriore revisione, rimozione dell'impianto o terapia antibiotica soppressiva) dovrebbero essere valutate considerando le condizioni locali, lo stato generale di salute e le aspettative del paziente.
Conclusioni: Le revisioni con megaprotesi nel caso di infezione di protesi totali d'anca con perdita ossea maggiore sono interventi complessi e con un rischio di complicanze non trascurabile. Questi interventi dovrebbero essere attentamente valutati ed eseguiti in pazienti selezionati quando altre procedure chirurgiche non sono attuabili.

INFEZIONI PERIPROTESICHE DI GINOCCHIO: REVISIONE IN DUE TEMPI CON SPAZIATORI ARTICOLATI PREFORMATI IN CEMENTO ANTIBIOTATO

F. La Camera*[1], I. De Martino[2], R. D"Apolito[3], M. Sticozzi[1], O. Galasso[1], G. Gasparini[1]

[1]Cattedra di Ortopedia e Traumatologia, Università Magna Graecia ~ Catanzaro, [2]Complex Joint Reconstruction Center, Department of Orthopaedic Surgery, Hospital for Special Surgery ~ New York, [3]Dipartimento di Geriatria, Neuroscienze e Ortopedia, Università Cattolica del Sacro Cuore ~ Roma

Introduzione: Scopo dello studio è analizzare i risultati a medio termine degli spaziatori articolati preformati in cemento antibiotato nel trattamento delle artroprotesi di ginocchio infette
Materiali e Metodi: Abbiamo analizzato retrospettivamente 33 pazienti (33 ginocchia) sottoposti tra il 2004 e il 2009 a revisione in due tempi per infezione periprotesica di ginocchio utilizzando uno spaziatore articolato preformato in cemento antibiotato. I pazienti sono stati valutati clinicamente e radiograficamente nel preoperatorio, nel periodo tra l'impianto dello spaziatore e l'impianto definitivo, e successivamente al reimpianto a distanza di minimo 5 anni (range, 5-10). Abbiamo valutato il tasso di eradicazione dell'infezione, la perdita di sostanza ossea, il recupero funzionale ed il tasso di complicanze
Risultati: Il tempo medio di impianto dello spaziatore è stato di 15 settimane (range, 6-54). In tre casi è stato necessario impiantare un secondo spaziatore (con le medesime caratteristiche) per eradicare l'infezione. Per il reimpianto sono state utilizzate protesi modulari semivincolate o vincolate. In tre pazienti è stata osservata una recidiva tra i 5 e gli 8 anni di distanza. Il Knee Society Score è aumentato da 34 nel preoperatorio a 74 al momento del reimpianto, raggiungendo 77 all'ultimo controllo. Il valore medio della flessione è aumentato da 60° a 77° al momento del reimpianto fino ad una media di 98° all'ultimo controllo. La contrattura in flessione è migliorata da 8° ad 1° al momento del reimpianto fino a 2° all'ultimo controllo, eccetto che per un paziente sottoposto a trapianto di apparato estensore che ha raggiunto un ROM di 60°-90°. Si è verificata 1 lussazione di spaziatore. Il difetto osseo è rimasto invariato tra il primo e l'ultimo intervento
Discussione: Lo spaziatore articolato preformato in cemento antibiotato evita ulteriori perdite di sostanza ossee, previene la retrazione capsulolegamentosa, evita la fibrosi quadricipitale e riduce la formazione di tessuto cicatriziale periarticolare

Conclusioni: L'utilizzo di spaziatori articolati preformati in cemento antibiotato e terapia antibiotica endovenosa con reimpianto dilazionato si è dimostrato affidabile nel trattamento dell'infezione e nel recupero della funzionalità

IL RUOLO DELL'ALFA DEFENSINA NELLA DIAGNOSI DI INFEZIONE PERIPROTESICA

G. Balato*[1], D. Bartoli[2], A. Lamberti[3], A. Baldini[2]

[1]Sezione di Ortopedia e Traumatologia, Dipartimento di Sanità Pubblica, Università Federico II ~ Napoli, [2]Istituto IFCA ~ Firenze, [3]Università Campus Biomedico ~ Roma

Introduzione: L'infezione è una delle più temute complicanze di un impianto di artroprotesi.
Attualmente la complicanza infettiva si verifica nel 0.8-1.9% delle protesi di ginocchio e nel 0.3-1.7% delle protesi d'anca. Questa percentuale può essere sottostimata a causa della bassa sensibilità degli esami colturali tradizionali e della sfumata manifestazione clinica che spesso accompagna le infezioni subcliniche.
Per tali ragioni, nonostante siano disponibili numerosi test diagnostici, la diagnosi d'infezione protesica rappresenta ancora una sfida per l'ortopedico. Recentemente è stato identificato un peptide antimicrobico l'alfa-defensina che viene rilasciata dai neutrofili esclusivamente in risposta ad un'infezione batterica. La valutazione della presenza mediante dosaggi immunologici delle α – defensine nel liquido sinoviale sembrerebbe avere una sensibilità e specificità che superano il 90%.
Materiali e Metodi: Dal Gennaio 2015 al Gennaio 2016 abbiamo arruolato 35 pazienti con fallimento di protesi articolare (25 PTG e 10 PTA). In tutti i pazienti è stata praticata artrocentesi e i campioni di liquido sinoviale ottenuti sono stati analizzati sia per la valutazione della conta leucocitaria con la specifica della percentuale dei polimorfonucleati sia per esami colturali. Inoltre tali campioni sono stati testati con un nuovo test immunologico sinoviale ottimizzato per le α – defensine. La definizione di infezione protesica proposta dalla Società di Infezioni Muscoloscheletriche (MSIS) è stata usata per classificare14 pazienti con fallimento settico dell'impianto protesico e 21 fallimenti asettici. Tale classificazione è stata utilizzata come standard contro cui è stato confrontato il test diagnostico.
Risultati: il dosaggio nel liquido sinoviale dell'alfa defensina predice correttamente la classificazione MSIS di tutti i pazienti nello studio, dimostrando una sensibilità e una specificità del 100 % per la diagnosi di infezione periprotesica.
Discussione: il test immunologico sinoviale ottimizzato per l'alfa defensina rappresenta un test valido, semplice da eseguire e che offre una maggiore sensibilità e specificità nell'identificazione delle infezioni protesiche.
Conclusioni: Per tali ragioni dovrebbe essere utilizzata nella routine clinica in aggiunta ai test già in uso soprattutto nei casi in cui la diagnosi risulta dubbia.

Comunicazioni RETE TRAUMATOLOGICA 2

Sabato 29 Ottobre 2016 dalle 16:30 alle 17:30

LA RETE TRAUMATOLOGICA IN UN TERRITORIO MONTANO: UN MODELLO INTER-OSPEDALIERO

D. Papadia*, M. Molinari, E. Demattè, L. Bertoldi, L.U. Romano, F. Cortese, M. Andermarcher, G. Bianchini

apss Trento ~ Trento

Introduzione: La Traumatologia è un fenomeno complesso scarsamente preventivabile con un enorme onere per i sistemi sanitari nazionali. Sono fortemente richiesti ai sistemi di gestione del trauma maggiori criteri di efficienza, efficacia ed economicità. Vengono riportati i risultati pianificati, implementati e consolidati di un modello di razionalizzazione ortopedica degli Ospedali in un Territorio montuoso con una popolazione di 536.000 abitanti con forte incremento stagionale turistico fino a 8.300.000 presenze in estate. La rete delle urgenze-emergenze è caratterizzata da un servizio 118 centralizzato ed una rete ospedaliera di una unica azienda che ha istituito 1 centro HUB, 2 Spoke e tre ospedali territoriali ad alta specializzazione.
Materiali e Metodi: Gli indicatori più attendibili individuati sono, per il trauma maggiore, il registro trauma istituito nel 2011 che monitorizza come indicatori la Mortalità, il Tempo Triage-TAC, Triage-ricovero /trasferimento sala operatoria, % Centralizzazione e Trasferimenti Secondari. La attività traumatologica chirurgica viene analizzata utilizzando i dati del registro operatorio unico aziendale informatizzato (SIO) monitorando i codici per distretti anatomici trattati.
Risultati: Nel trauma maggiore con frattura instabile di bacino si è registrata una riduzione di mortalità entro 48 ore dal 9% al 5% ($p<0,005$) e riduzione tempi di incisione chirurgica da 62 a 44 minuti.
Gli interventi traumatologici urgenti rappresentano il 27% della attività ortopedica totale (2296 urgenti/8383 totali -interventi/anno) ma caratterizzano il 57% della attività del centro hub (1134 urgenti/1975 totali -interventi/anno) inoltre il centro hub esegue 425 interventi di traumatologia pediatrica/anno. La percentuale di interventi per frattura di femore trattati entro i due giorni ha raggiunto progressivamente il 82.7% (2015)(programma nazionale esiti).
Discussione: Le persistenti criticità riscontrate sono: informazioni dal territorio migliorabili, l'integrazione tra Unità Operative, il Trauma Pediatrico. Lo squilibrio di attività traumatologico della struttura HUB a scapito della attività 'ortopedica', causa principale 'mobilità passiva'. Il principale correttivo si è ottenuto potenziando la attività in sala operatoria con riduzione della mobilità passiva e del tempo di attesa per il trattamento chirurgico delle fratture di femore prossimale. Si è iniziato a ridistribuire sul territorio le urgenze traumatologiche differibili nelle fasi di criticità da turismo.
Conclusioni: Il "Sistema Trauma" è stato pianificato, è migliorata la gestione del paziente (e il suo outcome). Le procedure condivise hanno creato una "cultura del trauma". L'assistenza professionale in strutture adeguate e soprattutto la prevenzione al trauma sono le più importanti "cure" per la malattia globale chiamato trauma.

AZIONE DI UNA UNITÀ OPERATIVA IRCCS UNO STABILIMENTO OSPEDALIERO AUSL: ESPERIENZA 2010-2015

M. Girolami*, L. Mavilla, R. Beluzzi, R. Bevoni, C. Onofri, E. Forte, G. Mignani

Istituto Ortopedico Rizzoli ~ Bologna

Introduzione: Nel 2009, nell'ambito del progetto riguardante la riorganizzazione dell'area ortopedica-traumatologica della città, promosso dalla Conferenza Territoriale Socio Sanitaria, è stata attivata una UOC Ortopedia localizzata presso uno stabilimento ospedaliero di un comune periferico appartenente alla Azienda Territoriale della città. L'obiettivo era quello di portare specifiche competenze di alto peso della disciplina di ortopedia e traumatologia in un'area periferica, senza perdere di vista l'importante ruolo di risposta al territorio in termini di punto di pronto soccorso per le urgenze ortopediche. Obiettivo ulteriore era l'aumento di efficienza del sistema di cure locali.
Materiali e Metodi: Analisi del progetto organizzativo e dei risultati quantitativi attraverso l'interrogazione delle banche dati regionali.
Risultati: A distanza di sei anni dalla attivazione i risultati sono andati oltre l'obiettivo di programma: aumento dell'attività rispetto alla precedente gestione esclusiva da parte della AUSL di oltre il 60% della casistica con un aumento del peso medio (da 1,19 a 1,23).
I report di soddisfazione degli utenti parlano di una alta qualità percepita, con una percentuale pari all'89,6% di ricoveri giudicati nel loro complesso adeguati e molto adeguati.
Discussione: Una unità operativa "ibrida" rappresentata da direttore e personale medico ortopedico IRCCS con personale infermieristico e personale di sala operatoria (anestesisti e infermieri) afferente alla AUSL ha comportato il ridisegno dei percorsi ma anche delle responsabilità con la realizzazione di sperimentazioni organizzative e gestionali per la risoluzione delle criticità via via emergenti.
Tra gli aspetti che hanno comportato modifiche sostanziali vanno menzionati: la necessità di integrazione dei sistemi informatici, la integrazione dei documenti, percorsi e linee guida delle due Aziende, la definizione di obiettivi con contrattazione su tre dipartimenti e il rispetto di un accordo di fornitura tra le Aziende.

Conclusioni: L'analisi dei risultati a sei anni dimostra il pieno raggiungimento degli obiettivi iniziali. Vi è stato un aumento dell'efficienza dell'utilizzo delle risorse disponibili con aumento dell'indice di occupazione posto letto mediamente pari al 88%, aumento della numerosità e della complessità della casistica.

FRATTURE DELLA METAEPIFISI PROSSIMALE DEL FEMORE NELL'ANZIANO: STUDIO TROMBOELASTOGRAFICO (TEG®) DELLA COAGULAZIONE NELL'IMMEDIATO PERIOPERATORIO

M. Scaglione*[1], M. Mordà[1], L. Fabbri[1], C. Citarelli[1], S. Pini[2], G. Guido[1]

[1]Clinica Ortopedica Università di Pisa ~ Pisa, [2]Anestesia e Rianimazione Pronto Soccorso AOUP ~ Pisa

Introduzione: Le fratture del femore prossimale sono frequenti soprattutto nella popolazione geriatrica. L'età avanzata e il trauma sono due condizioni che stimolano un assetto trombofilico del sangue del paziente. All'ingresso in ospedale viene impostata una terapia profilattica a base di eparina a basso peso molecolare (EBPM), che viene mantenuta anche successivamente all'intervento chirurgico. Il nostro studio ha l'obiettivo di valutare l'andamento della coagulazione di questi pazienti nell'immediato perioperatorio con l'ausilio della TEG®.
Materiali e Metodi: Abbiamo reclutato 52 pazienti con frattura del femore prossimale, divisi in un primo gruppo di 32 pazienti e un secondo gruppo di 20 pazienti, reclutati a distanza di 6 mesi dal primo gruppo. Per ogni paziente del primo gruppo è stato eseguito uno studio TEG® della coagulazione in prima giornata post-operatoria (POD-1) e in terza giornata post-operatoria (POD-3); per i pazienti del secondo gruppo in prima giornata post-operatoria (POD-1), in terza (POD-3) e alla dimissione (DIM). La coagulazione è stata valutata sia su sangue nativo, sia su sangue processato con l'enzima Eparinasi. I parametri TEG® considerati sono il parametro R (reaction time v.n. 4-8 min), il parametro MA (maximum amplitude v.n. 54-72 mm), il parametro CI (coagulation index v.n. -3 +3).
Risultati: Abbiamo considerato le medie matematiche per i 3 diversi parametri TEG®. L'indice di coagulazione CI è risultato in aumento durante la degenza sia nel primo gruppo (POD-1 2,63->POD-3 3,05;sia nel secondo gruppo (POD-1 1.69->POD-3 2,16->DIM 2.83). Il parametro MA risulta dall'inizio superiore ai valori normali e in costante aumento. La sua variazione appare statisticamente significativa ($p<0,05$).Il parametro R risulta invece nel range di normalità e con variazione non significativa ($p>0,05$). Inoltre il parametro MA su sangue con Eparinasi mostra un aumento statisticamente significativo ($p<0,05$) rispetto a quello su sangue nativo. La differenza tra sangue con Eparinasi e nativo per il parametro R non risulta invece statisticamente significativa ($p>0,05$).
Discussione: Il paziente anziano con frattura del terzo prossimale del femore già all'ingresso presenta un quadro di ipercoagulabilità. Questa viene peggiorata dall'intervento chirurgico e aumenta durante la degenza. Nonostante l'utilizzo di EBPM il nostro studio dimostra come l'assetto trombofilico non migliori ma, anzi, vada peggiorando nel tempo.
Conclusioni: Il parametro MA, il cui valore è espressione dell'attività piastrinica, appare determinante nel mantenimento dell'ipercoagulabilità e su di esso sembra estrincarsi maggiormente l'azione delle EBPM. Esso è più strettamente correlato alla funzionalità piastrinica che alla cascata coagulativa, per cui possiamo ipotizzare che nuovi schemi terapeutici basati sull'introduzione di antiaggreganti potrebbero migliorare questa tendenza all'ipercoagulabilità e prevenire eventi avversi come TVP e EP.

L'UTILIZZO DEL FISSATORE ESTERNO JET-X BAR NEL DAMAGE CONTROL ORTHOPEDIC

E. Malagoli*, F. Bove, F. Sala, M. Melato, G. Pesenti, A. Casiraghi, D. Capitani

Ospedale Niguarda Ca'Granda ~ Milano

Introduzione: Sono numerosi i campi di impiego della fissazione esterna (FE) in orto-traumatologia. Il più frequente è l'utilizzo per il Damage Control Orthopedic (DCO) del paziente colpito da trauma maggiore con fratture multiple, chiuse o esposte. L'utilizzo del FE ha lo scopo di stabilizzare temporaneamente le fratture, gestire i tessuti molli e ottenere un nursing più agevole.
Lo scopo del nostro studio è stato quello di valutare l'utilizzo del fissatore Jet-X Bar in questa tipologia di pazienti.
Materiali e Metodi: Dal 1 Gennaio al 31 Dicembre 2015 abbiamo trattato con FE 98 pazienti coinvolti in traumi ad alta energia, di cui 21 fratture dell'anello pelvico, 29 fratture di femore, 34 fratture di tibia, 5 fratture di omero, 9 fratture di radio-ulna. In 48 di questi pazienti è stato applicato un FE Jet-X Bar. Il fissatore è sempre stato applicato in urgenza. La percentuale di fratture esposte è stata del 40%. I parametri con cui è stato valutato il vantaggio dell'utilizzo del FE Jet-X Bar sono stati: complicanze a breve termine, rapidità di applicazione, facilità di utilizzo, stabilità dell'impianto.
Risultati: Nessuno dei 48 pazienti ha mostrato complicanze a breve termine dovute alla presenza del FE. Il tempo medio chirurgico è stato di 45 minuti e l'età media dell'operatore di 36 anni. Al momento della sintesi definitiva i controlli radiografici hanno evidenziato il mantenimento della riduzione. È stata possibile inoltre l'applicazione del FE in concomitanza con interventi chirurgici salvavita, questo ha garantito un'ottimizzazione del nursing post-operatorio.
Discussione: La gestione del paziente con trauma maggiore pone il chirurgo ortopedico di fronte alla necessità di essere efficace e rapido allo stesso tempo al fine di poter permettere una miglior stabilizzazione dei parametri generali. La scelta fra early total care e DCO rimane in taluni casi dibattuta. La fissazione esterna con utilizzo di un impianto di facile applicazione e con curva di apprendimento rapida può risolvere in parte questo dilemma.
Conclusioni: L'impiego di questo FE è stato agevole e non ha in alcun modo inficiato un concomitante trattamento di altra natura oppure accertamenti diagnostici. Ha inoltre garantito ottima stabilità della frattura in attesa del trattamento di conversione definitiva e sufficiente velocità di esecuzioni anche in mani meno esperte.

LA GESTIONE DELLE LESIONI DI PLESSO BRACHIALE: DALLA DIAGNOSI ALLA CREAZIONE DI UNA RETE DI CENTRI DI RIFERIMENTO PER IL TRATTAMENTO

B. Battiston*, P. Titolo, T. Benigno, P. Tos

Città della salute e della scienza ~ Torino

Introduzione: Il 95% delle lesioni traumatiche del plesso brachiale avviene per incidente motociclistico (traumi ad alta energia, presenza del casco che allontana la testa dal tronco). Il meccanismo lesivo predominante è quello da stiramento, essendo rare le ferite con sezione diretta. Una lesione particolare è costituita dall'avulsione delle radici dal midollo, con un quadro clinico, prognostico e terapeutico di maggior importanza rispetto alle lesioni dei nervi già formati. La presenza concomitante di lesioni associate può aggravare o comunque modificare l'approccio diagnostico-terapeutico ed i risultati della riparazione. Di fronte ad una lesione del plesso anche un centro che non effettua la riparazione di queste lesioni deve conoscere la diagnostica necessaria (RM, EMG, etc.) e le tempistiche utili per l'intervento e quindi per l'invio nei Centri di riferimento.
Materiali e Metodi: Abbiamo rivalutato 31 casi sottoposti a riparazione chirurgica nel nostro Centro in un periodo di 8 anni. Nella valutazione dei risultati deve essere tenuto in conto non solo il recupero motorio e sensitivo (scale BRMC) ma anche la valutazione soggettiva del recupero funzionale dell'arto effettuata con appositi sistemi (es. SF-36 da noi utilizzato).
Risultati: I risultati della chirurgia riparativa del plesso brachiale dipendono ovviamente dall'entità della lesione (les. Alta tipo Duchenne, les. Completa, etc) e da quanto essa è più prossimale (prognosi peggiore per le avulsioni). Nelle lesioni parziali alte (tipo Duchenne) il recupero della funzionalità dell'arto superiore è spesso molto buono anche se mai completo. Nelle lesioni totali ed in particolare in quelle da avulsione il recupero motorio ottenuto anche se scarso trasforma spesso un arto completamente paralizzato in un arto con funzionalità motorie semplici (abduzione spalla e flessione gomito) ma che cambia le possibilità di vita del paziente.
Discussione: La revisione di 8 anni di casistica ci consente di dire che anche i risultati meno brillanti di recupero oggettivo in pazienti con gravi lesioni (avulsioni totali) sono percepiti quasi sempre dal paziente come un miglioramento della qualità di vita e quindi giustificano interventi spesso pesanti e dalla prognosi non sempre facile purché i pazienti vengano indirizzati nei tempi corretti.
Conclusioni: La gestione iniziale del paziente (comprensione della lesione, informazione a paziente e familiari, impostazione della diagnostica, contatto con un centro di riferimento) è importante per la successiva fase di trattamento da parte delle Unità Operative con competenze microchirurgiche. Questo auspica la creazione di una vera e propria rete ben individuata di Centri per questo tipo di lesioni.

LA RICOSTRUZIONE DEL LEGAMENTO CROCIATO ANTERIORE IN ADOLESCENT TANNER 2 E 3

F. Falciglia*[1], A. Schiavone Panni[2], M. Giordano[1], A.G. Aulisa[1], V. Guzzanti[1]

[1]Ospedale Bambino Gesù ~ Roma, [2]Università del Molise ~ Campobasso

Introduzione: È ancora discusso il trattamento delle lesioni del legamento crociato anteriore (LCA) in pazienti in accrescimento Tanner 2 e 3. Le ricostruzioni usate nell'adulto possono causare disturbi di crescita per lesioni della cartilagine di accrescimento. Le alternative esistono ma pochi sono gli studi che riportano i risultati a lungo termine. Lo scopo dello studio è valutare i risultati a medio e lungo termine di una ricostruzione transepifiso-metafisaria parziale (femorale) e definire la percentuale di lesione possibile senza creare danni in pazienti in crescita.
Materiali e Metodi: Dal 1989 al 2012 sono stati operati di ricostruzione del LCA 42 adolescenti a rischio di disturbo di crescita. Prima dell'intervento sono state studiate le caratteristiche di crescita degli adolescenti (età ossea, radiografia arti inferiori, sviluppo puberale) e calcolata la percentuale ipotetica di lesione provocata da un tunnel di 6 mm attraverso la cartilagine di accrescimento femorale (sul piano frontale e trasversale). La tecnica di ricostruzione prevede la sezione solo prossimale del semitendinoso e gracile, tunnel solo epifisario tibiale e transepifiso-metafisario femorale sotto controllo scopico. Abbiamo distinto due gruppi: A) Follow up a lungo termine (media 13aa7m, min 10.9, max16.2) and B) follow up (media 6aa3m, min 3.7 – max 9.9). Tutte le ginocchia sono state valutate con IKCD e KT2000. Le radiografie delle ginocchie sono state comparate per valutare la presenza di osteoartrosi secondo la classificazione di Kellgren-Lawrence.
Risultati: Nel gruppo A (12 pazienti) abbiamo osservato 1 artrosi grado 2, 1 instabilità, 10 buone stabilità e funzioni; non disturbi di crescita. La media del valore del KT2000 a 30 lb ha evidenziato differenze di +2.4mm (range 1 - 4 mm) tra il ginocchio operato ed il controlaterale ($p<0.05$).
Nel gruppo B (21 pazienti) abbiamo osservato: 2 fallimenti (nuova distorsione con lesione durante attività sportiva), 19 buona stabilità e funzione. La media del valore del KT2000 a 30 lb ha evidenziato differenze di +1.9 mm (range 1 - 5 mm) tra il ginocchio operato ed il controlaterale ($p<0.05$).
La media IKDC di tutti i pazienti è stata 90 (min. 68 – max. 97). Nessuno dei pazienti ha avuto conseguenze sulla crescita degli arti inferiori dopo una perforazione corrispondente a meno del 7% sul piano frontale e 1% dell'area di sezione sagittale.
Discussione: Questo studio definisce la possibilità di eseguire una ricostruzione intra-articolare che evita la cartilagine di accrescimento della tibia e coinvolge invece quella del femore (transepifiso-metafisaria parziale) in pazienti in crescita (previsione di crescita arti inferiori > di 5 cm. e sviluppo puberale Tanner 2 – 3)e di ottenere buoni risultati a medio e lungo termine senza causare disturbi di accrescimento.
Conclusioni: La ricostruzione del LCA è possibile in età evolutiva ma è necessario studiare prima le caratteristiche di crescita dei pazienti ed il tipo di lesione possibile con la tecnica proposta

IL TRATTAMENTO DELL'INSTABILITÀ POST-TRAUMATICA COMPLESSA DI GINOCCHIO CON FISSATORE ESTERNO ARTICOLATO

E. Crainz Fossati*, R. Lucarelli, V.R. Corbo, M. Vespi

Azienda Ospedaliera Universitaria Senese ~ Siena

Introduzione: La lussazione di ginocchio è una problematica di non frequente riscontro ma di notevole gravità che può esitare in complicanze a lungo termine quali artrofibrosi, rigidità e/o instabilità articolare e dolore. Il trattamento rimane tuttora dibattuto. In questo studio viene descritta la nostra esperienza nel trattamento chirurgico della lussazione di ginocchio con ricostruzione/riparazione delle strutture articolari associata all'utilizzo di un fissatore esterno articolato.

Materiali e Metodi: Abbiamo studiato retrospettivamente 8 pazienti trattati da Gennaio 2011 a Luglio 2015: 1 è stato sottoposto a ricostruzione del LCP, 4 a ricostruzione dei legamenti collaterali, 1 presentava associata una paralisi del nervo SPE, 5 presentavano fratture tibiali o patellari, in 3 casi la lussazione era esposta. In tutti i pazienti la causa del trauma era un incidente stradale. Abbiamo valutato i pazienti utilizzando l'International Knee Documentation Committee Form clinical score, sia oggettivo che soggettivo. Il follow-up minimo è stato di 10 mesi (range 10-34).

Risultati: In media il punteggio dell'International Knee Documentation Committee Form clinical score è stato di 75; un paziente è stato sottoposto a manipolazione sotto anestesia durante l'intervento di rimozione del cerchiaggio rotuleo, tutti sono ritornati alle attività che svolgevano prima del trauma. Non sono state registrate complicanze maggiori.

Discussione: Le strategie per il trattamento delle lussazioni di ginocchio sono molteplici e dibattute ed attualmente non vi è accordo per quanto riguarda il trattamento dei casi complessi con lesioni associate.

Conclusioni: In base al nostro protocollo ricostruiamo o ripariamo tutte le strutture articolari le quali vengono poi tutelate con un fissatore esterno dinamico che permette il movimento e il carico precoci, riducendo in maniera significativa tutte le complicanze quali rigidità e instabilità. Come risultato abbiamo avuto oltre il 70% di articolazioni ritornate pressoché alla normalità dopo il trattamento con il ROM leggermente ridotto nella sola flessione, permettendo a tutti i pazienti di ritornare alle attività precedenti al trauma.

Comunicazioni RICERCA DI BASE

Sabato 29 Ottobre 2016 dalle 16:30 alle 17:30

IL RUOLO DEL CROSS-TALK E DEI MEDIATORI DELLA FLOGOSI NELLA GENESI DELL'OSTEOPOROSI E DELLE FRATTURE DA FRAGILITÁ: RISULTATI PRELIMINARI

T. Maluta, F. Lavini, G. Carpeggiani*, C. Dall"Oca, M. Mazzi, E. Samaila, B. Magnan

Azienda Ospedaliera Universitaria Integrata ~ Verona

Introduzione: Il grasso presente nelle trabecole dell'osso spongioso ha una distribuzione irregolare talora manifestando differenze anche macroscopiche in volumi relativamente vicini come nel caso dell'osso spongioso prossimale del femore. Il tessuto adiposo midollare non è mai stato studiato in base alla sua posizione nel segmento osseo, ne comparato a quello vicinale periosteo o pericapsulare e intramuscolare e a quello sottocutaneo peritrocanterico. Il presente studio si propone di indagare sulla morfologia dei suddetti tessuti e di quelli muscolari in prossimità della regione prossimale del femore e dell'eventuale presenza di indicatori di infiammazione.
Materiali e Metodi: Abbiamo utilizzato campioni di tessuto adiposo peri-trocanterico, di tessuto muscolare e di spongiosa derivante dalla testa-collo femorale di 20 pazienti sottoposti ad intervento di sostituzione protesica anca su frattura mediale del collo femorale. I campioni sono stati immersi in glutaraldeide al momento del prelievo in sala operatoria. I campioni ottenuti, così come quelli prelevati dal grasso peritrocanterico, sono stati preparati per essere sottoposti agli esami di immunoiscochimica, per la valutazione dei macrofagi totali, infiammatori e anti-infiammatori, e microscopia ottica ed elettronica a scansione. Ad ogni paziente sono stati misurati altezza e peso ed è stato calcolato il body mass index (BMI).
Risultati: Pur trattandosi di pazienti con frattura prossimale del femore, all'esame istologico il grasso sottocutaneo peritrocanterico si è presentato regolare nelle sue peculiarità strutturali e nel microcircolo. Il tessuto osseo spongioso è costituito da tessuto adiposo che presenta adipociti di dimensioni non uniformi con frequenti cellule ipertrofiche. Inoltre sono presenti aree che mostrano accumuli di macrofagi, alternate ad altre in cui questi sono rari o assenti. L'immunoistochimica evidenzia che i macrofagi presenti sono sia di tipo infiammatorio sia anti-infiammatorio. Nelle zone con infiltrazione macrofagica sono presenti alcune lesioni elementari di tipo granulomatoso contenenti frammenti di adipociti.
Discussione: I risultati preliminari mostrano che il grasso midollare presente nel tessuto osseo spongioso della testa e del collo del femore, presenta caratteristiche infiammatorie. Poiché l'infiltrazione del midollo osseo da parte del tessuto adiposo è un processo progressivo molto antecedente al manifestarsi del fenomeno osteoporotico causa della frattura o dei fenomeni di osteomalacia sottoarticolare, questi risultati possono suggerire l'ipotesi che la presenza di tessuto adiposo infiammato possa essere la causa piuttosto che la conseguenza di questi.
Conclusioni: Se questi dati preliminari saranno confermati dalla successive indagini, si potranno formulare ipotesi sul ruolo di alcuni di questi fattori nella prevenzione dell'osteoporosi.

TESSUTO ADIPOSO MICROFRATTURATO ATTIVATO NEL TRATTAMENTO DELLE LESIONI CONDRALI: LA NOSTRA ESPERIENZA

M. Franceschini*[1], C. Tremolada[2], C. Castellaneta[1], F. Calabrò'[1], G. Mineo[1]

[1]Istituto Ortopedico Gaetano Pini ~ Milano, [2]Istituto Image ~ Milano

Introduzione: Le lesioni condrali rappresentano una difficile sfida per il chirurgo ortopedico a causa dello scarso potere rigenerativo del tessuto colpito. Negli ultimi anni abbiamo assistito ad un interesse crescente verso l'utilizzo di cellule mesenchimali come fonte di rigenerazione tissutale. Il tessuto adiposo rappresenta una valida fonte di cellule mesenchimali (ADSC) data la sua abbondante disponibilità, la facile raccolta e facile processazione delle cellule
Materiali e Metodi: Nella nostra esperienza abbiamo trattato 100 casi di gonalgia cronica dovuta a lesioni condrali di grado III e IV secondo Outerbridge, associate o meno a lesioni meniscali. La diagnosi preoperatoria è stata eseguita mediante esame clinico, radiografia, Risonanza Magnetica (RMN) e in qualche caso Artroscopia diagnostica o mirata al trattamento delle lesioni meniscali. I pazienti sono stati sottoposti ad un prelievo di tessuto adiposo autologo dall'addome. Il tessuto adiposo è stato microfratturato e preparato con sistema Lipogems e il prodotto ottenuto è stato iniettato nel ginocchio. Una successiva RMN e un esame clinico a distanza di 6-12 mesi sono stati eseguiti per valutare i risultati.
Risultati: Tutti i pazienti da noi trattati hanno riferito un miglioramento soggettivo della sintomatologia, con diminuzione del dolore, minor utilizzo di farmaci antinfiammatori e miglioramento della KOOS. Le immagini alla RMN a 6 mesi dal trattamento hanno mostrato una parziale rigenerazione del tessuto condrale a livello della lesione nel 93% dei casi. Non è stato osservato alcun evento avverso.
Discussione: Il tessuto adiposo microfratturato ottenuto con sistema Lipogems, attraverso la secrezione di fattori bioattivi, determina una attivazione dei periciti e una loro differenziazione lungo la linea condrocitaria.
Nella nostra esperienza questa attivazione ha portato a una rigenerazione parziale della cartilagine apprezzabile alla RMN e a una regressione della gonalgia e della limitazione funzionale.

Conclusioni: Le ADSC ottenute per microframmentazione del tessuto adiposo iniettate in articolazione sembrano avere un effetto trofico sulla cartilagine, determinando una copertura almeno parziale delle lesioni condrali e un significativo miglioramento clinico della sintomatologia. Rappresentano dunque una terapia sicura ed efficace nel trattamento delle lesioni condrali.

IL RUOLO DELL'ACIDO TRANEXAMICO NELLE ENDOPROTESI D'ANCA ESEGUITE PER VIA ANTERIORE MINI-INVASIVA

G. Antonini*[1], W. Stuflesser[2], F. Ferrara[2], A. Maione[2], G. Touloupakis[1], C. Crippa[1], R. Giancola[1]

[1]ASST SANTI PAOLO E CARLO ~ MILANO, [2]Università statale di Milano ~ Milano

Introduzione: L'acido tranexamico (TXA) è un farmaco sintetico anti-fibrinolitico, inibisce competitivamente la trasformazione del plasminogeno in plasmina; È facile da maneggiare e di basso costo. Vari studi hanno dimostrato l'efficacia del TXA nel ridurre il calo emoglobinico e, in generale, le perdite ematiche postoperatorie, nelle protesi totali d'anca e ginocchio.
Anche la via anteriore all'anca, ormai sempre più utilizzata, si è dimostrata efficace nel ridurre la richiesta trasfusionale e di conseguenza il recupero funzionale nei pazienti con fratture di collo di femore.
Materiali e Metodi: Lo scopo di questo studio è quello di valutare il ruolo del TXA nel ridurre il calo emoglobinico e le richieste trasfusionali nell'endoprotesi d'anca eseguita per via anteriore mini-invasiva.
Sono stati valutati 60 pazienti affetti da frattura mediale di collo di femore.
I primi 30 consecutivi sono pazienti non trattati (non TXA), i secondi 30 pazienti consecutivi sono stati trattati con TXA.
I due gruppi sono risultati statisticamente omogenei.
Tutti i paziente sono stati operati nel biennio 2014-2016 con l'impianto di una protesi parziale AMISTEM (Medacta International, Ticino, Svizzera) da un unico operatore.
Nel gruppo di studio TXA è stato introdotto 1 grammo di TXA localmente dopo l'impianto delle componenti protesiche definitive e lasciato in situ per almeno 5 minuti.
Per entrambi i gruppi di pazienti si è valutato l'andamento emoglobinico, il numero di trasfusioni eseguite e l'eventuale comparsa di complicanze.
Risultati: L'età media dei pazienti è 83,9 anni.
Lo score ASA medio è 2,6.
Nel gruppo TXA la perdita emoglobinica media e la richiesta trasfusionale sono state inferiori rispetto al gruppo non TXA (Media Trasfusioni = 0,9 vs 1,3; media calo emoglobinico = 1,34 vs 2,7g/dl).
Non si sono verificate complicanze.
Discussione: Nonostante i limiti derivanti da un numero limitato di pazienti e l'assenza di randomizzazione, questo studio conferma come l'utilizzo del TXA sia efficace nel ridurre la richiesta trasfusionale nelle fratture di femore trattate con l'impianto di un'endoprotesi per via anteriore mini-invasiva.
Nelle fratture di femore da fragilità ossea la riduzione delle perdite ematiche, il precoce ritorno alla deambulazione e di conseguenza il minor numero di complicanze sono fattori di estrema importanza.
Conclusioni: L'utilizzo del TXA nel trattamento protesico delle fratture di collo di femore dell'anziano è una metodica sicura, in grado di ridurre significativamente le perdite ematiche.

FRATTURE FEMORALI ATIPICHE: SERIE DI CASI E ANALISI DEI FATTORI DI RISCHIO

G. Gridavilla*[1], C. Mariani[2], D. Munegato[2], G. Zatti[3]

[1]ASST Lecco ~ Lecco, [2]ASST Monza Ospedale San Gerardo ~ Monza, [3]ASST Monza Ospedale San Gerardo - Università degli Studi di Milano Bicocca ~ Monza

Introduzione: I bifosfonati (BPs) sono farmaci utilizzati per ridurre il rischio di fratture da fragilità. Fratture femorali (regione sub trocanterica o diafisaria) atipiche sono state riportate in pazienti in terapia con BPs, ma anche in pazienti non in terapia antiriassorbitiva. Scopo del nostro studio è valutare la presenza di fattori di rischio nelle fratture femorali atipiche.
Materiali e Metodi: 16 pazienti di sesso femminile, età media 73 anni, affette da frattura femorale atipica definita secondo i criteri maggiori American Society of Bone and Mineral Research (8 pazienti con frattura bilaterale, 8 pazienti con frattura monolaterale), trattate tra Gennaio 2011 e Novembre 2015. Per queste pazienti sono state raccolte l'anamnesi, la terapia farmacologica e la relativa durata,le comorbidità, gli esami diagnostici (RX, RM, TC, scintigrafia ossea, MOC), gli esami di laboratorio (indici del metabolismo osseo, con particolare attenzione ai valori VitD, PTH e calcemia, esame istologico su biopsia del focolaio di frattura).
Risultati: 16 pazienti in trattamento con BPs per un periodo medio di 11.3 anni, 9 pazienti in trattamento cronico con inibitori pompa protonica (IPP), 6 pazienti in trattamento con diuretici dell'ansa, 2 pazienti in trattamento cronico con glucorticoidi. 13 pazienti presentavano valori deficitari di concentrazione sierica di vitamina D (valore medio 19,58 ng/ml), 1 solo paziente ha presentato un valore aumentato di PTH (108 pg/nl) associato a ipovitaminosi D (11 ng/ml).
Discussione: Per la loro struttura chimica i BPs presentano una forte affinità per l'idrossiapate. Essi sono utili per il trattamento di malattie ossee da riassorbimento; tuttavia la comparsa di effetti collaterali quali l'osteonecrosi della mascella e le fratture femorali atipiche ha attirato l'attenzione della comunità medico scientifica negli ultimi anni. Dalla nostra revisione della letteratura emerge come non ci sia ancora un consenso circa il rischio di frattura atipica e terapia farmacologica utilizzata.
Conclusioni:: Il nostro studio conferma che le fratture femorali atipiche possono essere considerate fratture da stress in cui la contemporanea presenza di fattori di rischio quali l'assunzione prolungata di BPs, l'ipovitaminosi D, l'utilizzo cronico di IPP facilitì il formarsi della frattura attraverso un meccanismo di riduzione del rimodellamento osseo associato ad esempio alla riduzione dell'assorbimento del calcio e la riduzione dell'acidità gastrica.

EFFETTO DEL TRATTAMENTO COMBINATO CON VIBRAZIONE MECCANO-SONORA FOCALIZZATA E TERAPIA FARMACOLOGICA SULLA DENSITÀ MINERALE OSSEA IN DONNE IN MENOPAUSA

R.G. Bellomo*

Università degli Studi "G. d'Annunzio" ~ Chieti

Introduzione: L'osteoporosi è una patologia dall'impatto sociale ed economico rilevante, a causa del progressivo invecchiamento della popolazione, con conseguente aumento del numero di soggetti a rischio, almeno per quanto riguarda le forme primitive, cioè quella post-menopausale e quella senile. La terapia farmacologica associata all'esercizio fisico regolare rappresenta il gold standard del trattamento. Risultati incoraggianti per quanto riguarda la riorganizzazione della struttura trabecolare ossea e il miglioramento dell'equilibrio e della propriocezione – fattori importanti nel prevenire il rischio di caduta e il rischio di frattura propri dell'osteoporosi – derivano anche dall'applicazione della stimolazione vibratoria.
Obiettivo dello Studio è valutare l'efficacia del trattamento combinato con terapia vibratoria meccano-sonora focalizzata con ViSS, un dispositivo capace di produrre onde acustiche a frequenza elevata (300 Hz), così da stimolare la propriocezione a livello di specifici gruppi muscolari e indurre a livello cellulare un potenziamento a lungo termine di selezionate reti nervose, evitando le possibili complicanze del sovraccarico muscolo-scheletrico, in associazione con la terapia farmacologica, per un periodo di 6 mesi.
Materiali e Metodi: Studio caso-controllo in aperto su tre livelli randomizzato, condotto su 30 pazienti di sesso femminile, di età > 45 anni in menopausa non indotta, con T-score < 0 alla densitometria ossea total body, e senza patologie concomitanti. Ciascun soggetto è stato sottoposto a 2 sedute settimanali di vibrazione acustica focalizzata per 6 mesi, ciascuna della durata di 15 minuti.
Risultati: I risultati hanno evidenziato: riduzione del T-score total body (da -1.8 a -1.5), femorale (da -1.3 a -1.0) e lombare (da -2.9 a -2.3); si è riscontrato inoltre un incremento del punteggio alla Tinetti balance scale (da 25.9 a 26.3) e un decremento del punteggio ottenuto al questionario ECOS-16 (da 2.56 a 1.37), indice di miglioramento della qualità di vita, un incremento del parametri "lavoro" e "picco di forza" valutati mediante test isocinetico, nonché una simmetrizzazione dei gruppi muscolari antagonisti.
Discussione: I risultati ottenuti mostrano che la combinazione di terapia farmacologica e vibrazione meccano-sonora focalizzata esercita un effetto benefico sulla densità minerale ossea nonché sullo stato di salute e la qualità di vita dei soggetti trattati. Nonostante questi risultati, un follow-up prolungato è necessario per stabilire se gli effetti della terapia vibratoria siano transitori o perduranti nel tempo, e dunque per confermare la reale superiorità del trattamento combinato rispetto alla sola terapia farmacologica, la cui efficacia è verificabile soltanto a medio e lungo termine.
Conclusioni: In prospettiva futura, il trattamento con ViSS potrebbe essere utilizzato non soltanto in fase avanzata di malattia ma anche come misura preventiva dello sviluppo di osteoporosi conclamata.

LA CLASSIFICAZIONE NUSS (NON-UNION SCORING SYSTEM) È ANCORA VALIDA PER DESCRIVERE I CASI DI FALLIMENTO SETTICO?

G.M. Calori*, M. Colombo, A. Pellegrini, P. Fadigati, S. Mazzola, A. Colombo, E. Mazza

Reparto di Chirurgia Ortopedica Riparativa – Centro Specialistico Ortopedico Traumatologico Gaetano Pini - C.T.O. – Università degli Studi di Milano ~ Milano

Introduzione: Osteomielite e pseudoartrosi sono diagnosi difficili per ogni paziente a causa del loro prolungato processo di trattamento. Una classificazione ben fatta potrebbe fornire informazioni significative al chirurgo ortopedico per una buona gestione del trattamento necessario e permettere di creare gruppi di studio comparabili per scopi di ricerca. Un nuovo sistema di punteggio, il NUSS (Non Union Scoring System) è disponibile per assistere i chirurghi nella scelta del corretto trattamento chirurgico delle pseudoartrosi. Questa classificazione presta particolare attenzione alla condizione settica del paziente con una valutazione tramite test sul sangue periferico (globuli bianchi, ESR, CRP), l'infezione attuale o pregressa e la condizione dei tessuti molli. Lo scopo di questo studio è di determinare gli elementi di prova a sostegno dell'uso della classificazione NUSS nell'approccio del trattamento delle pseudoartrosi settiche di ossa lunghe e per convalidare l'algoritmo di trattamento suggerito da questo sistema di punteggio.
Materiali e Metodi: 100 pazienti con pseudoartrosi settiche delle ossa lunghe sono stati inclusi nello studio clinico: 30 pseudoartrosi settiche di tibia, 30 pseudoartrosi settiche di femore, 20 pseudoartrosi settiche di omero e 20 pseudoartrosi settiche di avambraccio. L'età media dei pazienti era di 45 anni (range17-79). Diverse opzioni di trattamento sono possibili per l'osteomielite in ogni fase: antibiotici nella fase acuta e cronica per il trattamento conservativo, debridement radicale, fenestrazione ossea, alesaggio del solco osso, tecnica in due tempi di Masquelet, resezione segmentaria con distrazione del callo, innesto osseo, impianto di megaprotesi e persino amputazione come terapia chirurgica.
Risultati: Il follow-up medio era di 27,5 mesi. 80/100 (80%) pazienti hanno raggiunto l'unione ossea e sono stati soddisfatti del risultato funzionale ed estetico. 93/100 (93%) infezioni sono state controllate. Il tasso di complicanze è notevole, tale che i difetti dei tessuti molli dovrebbero essere valutati utilizzando lembi di copertura per le ferite già nelle fasi iniziali.
Discussione: Nella letteratura scientifica, vi sono alcuni articoli che esaminano i sistemi di classificazione per le pseudoartrosi e, in particolare, l'algoritmo di trattamento di pseudoartrosi settiche. Un'analisi statistica dei primi risultati che abbiamo ottenuto con l'uso del NUSS per applicare un algoritmo di trattamento chirurgico in pseudoartrosi settiche mostrato significativi tassi di guarigione in tutti i pazienti valutati.
Conclusioni: Il NUSS potrebbe essere un sistema di punteggio adeguato, al fine di classificare e stratificare le pseudoartrosi e nella scelta del trattamento corretto. Il trattamento dell'osteomielite deve essere fatto in centri con esperienza nel trattamento di questa malattia impegnativa.

UTILIZZO DI MODELLI TRIDIMENSIONALI VIRTURALI E REALI, OTTENUTI MEDIANTE PROTOTIPAZIONE RAPIDA, PER IL TRAINING CHIRURGICO IN CHIRURGIA PROTESICA DELL'ANCA

P. Parchi*[1], L. Andreani[1], N. Piolanti[1], V. Ferrari[2], M. Carbone[2], S. Condino[2], M. Lisanti[1]

[1]I Clinica Ortopedica Università di Pisa ~ Pisa, [2]Centro Endocas Università di Plsa ~ Pisa

Introduzione: Scopo del presente lavoro è di valutare l'utilizzo di tridimensionali paziente specifici virtuali e reali (3D printing) non solo come strumento di pianificazione chirurgica ma anche come strumento di training chirurgico nella chirurgia protesica dell'anca.

Materiali e Metodi: Il modello 3D dell'articolazione coxo-femorale viene ottenuto mediante un processo di segmentazione semi-automatica delle immagini TC del paziente realizzato con un apposito tool, denominato "EndoCAS segmentation Pipeline" basato sul software open-source ITK Snap 1.5. Una volta ottenuto e validato da parte del chirurgo il modello 3D Virtuale viene esportato in formato STL ed inviato alla stampa tridimendisionale (Elite Dimension-Stratasys) in modo da generare il modello 3D reale del Paziente in ABS. A scopo di training chirurgico sono stati quindi costruiti dei simulatori chirurgici (e-SPres3D s.r.l), in cui il modello 3D dell'articolazione coxo-femorale è stato inserito all'interno di un emibacino in materiale morbido sul quale il discente può eseguire il test di impianto. Sono stati quindi istituiti dei corsi surgeon to surgeon basati sull'utilizzo di questi simulatori ed alla fine di ciascun corso a ciascun discente è stato sottoposto un questionari di valutazione.

Risultati: Dai questionari somministrati i primi feedback ottenuti dagli utilizzatori sono stati molto incoraggianti. Il modello solido dell'articolazione riesce a riprodurre in maniera abbastanza fedele la complessità chirurgica del Paziente e permette, di eseguire simulatori di difficoltà crescente ai fini della realizzazione di percorsi di formazione strutturati

Discussione: Come evidenziato da altri lavori presenti in letteratura eseguire il planning in ambiente tridimensionale con l'utilizzo di modelli 3D virtuali e reali consente di ottimizzare la scelta del tipo impianto (forma, fissazione, dimensione, posizionamento) in base alla specifica anatomia del paziente fino a rendere evidente la necessità, in casi particolari, di utilizzare componenti su misura "custom made". L'utilizzo di questi stessi modelli a fini di formazione chirurgica rappresenta una nuova opportunità che a differenza del training su cadavere consente di poter scegliere in anticipo, da una libreria di pazienti, il grado di complessità del caso ed adattarlo a livello di esperienza del chirurgo (da corsi base → a corsi avanzati).

Conclusioni: Riteniamo che l'utilizzo dei modelli 3D paziente specifici virtuali e reali rappresentino un valido strumento per una precisa pianificazione di casi complessi di sostituzione protesica di anca. L'utilizzo di simulatori basati su modelli 3D si è dimostrato uno strumento molto utile a fini didattici e di formazione chirurgica consentendo a chirurghi una vera e propria simulazione della procedura sia in ambiente virtuale sia in ambiente reale mediante l'esecuzione di prove di impianto sul modello solido.

Comunicazioni MANO E POLSO

Domenica 30 Ottobre 2016 dalle 14:30 alle 15:30

PLACCHE VOLARI IN TITANIO VS NUOVE PLACCHE IN CFR-PEEK NEL TRATTAMENTO CHIRURGICO DELLE FRATTURE DI RADIO DISTALE.RISULTATI PRELIMINARI DI UNO STUDIO PROSPETTICO MONOCENTRICO

G. Agati*[1], C. Baroni[2], S. Risitano[2], C. Alluto[4], A. Massè[3]

[1]AOU San Luigi Gonzaga ~ Torino, [2]Scuola di Specializzazione in Ortopedia e Traumatologia Università degli studi di Torino ~ Torino, [3] CTO - I Clinica Ortopedica e Traumatologica Università degli Studi di Torino ~ Torino, [4]Ospedale E. Agnelli Pinerolo ~ Pinerolo (TO)

Introduzione: Le fratture di radio distale sono le più comuni fratture dell'arto superiore. Nell'ultimo decennio il sistema più comune di osteosintesi è stato con l'utilizzo di placche volari in titanio. Ultimamente la ricercata combinazione di alta resistenza e bassa rigidità è stata ottenuta con polimeri composti come il carbon-fiber-reinforced polyetheretherketone (CFR- PEEK).
Materiali e Metodi: Oggetto del lavoro è stato testare la validità del nuovo dispositivo CFR-PEEK nella riduzione e sintesi di tali fratture, confrontandolo con le placche in titanio.Sono stati arruolati 27 pazienti, divisi in 2 gruppi: 13 sono stati trattati con placca volare in CFR-PEEK, 14 con quelle in titanio. Per il controllo clinico i pazienti sono stati sottoposti ad esame fisico diretto e valutazione funzionale mediante 3 questionari soggettivi validati(il Disabilities of the Arm, Shoulder and Hand, il Mayo Wrist Score e la scala visuo-analogica del dolore).I controlli clinici e radiografici sono stati effettuati a 1-3-6 mesi. È stato anche valutato il tempo di esposizione, l'intensità e la tensione sviluppata dall'amplioscopio durante l'intervento chirurgico. La durata totale del follow-up è stata di 6 mesi.
Risultati: Nel gruppo CFR-PEEK il valore medio di flessione volare è stato di 83°,di flessione dorsale 71°,di supinazione 70° e di pronazione 75°, risultati sovrapponibili a quelli del gruppo TITANIO.Per quanto riguarda i punteggi DASH, MWS e VAS non sono state riscontrate differenze statisticamente significative. La riduzione chirurgica della frattura è stata considerate anatomica nel 58.3% dei casi nel gruppo CFR-PEEK e nel 64.4% dei casi nel gruppo TITANIO. Non si è riscontrata perdita della riduzione in nessun caso, nè differenze evidenti riguardanti l'utilizzo dell'amplioscopio nel posizionamento della placca.
Discussione: Si è visto come la rigidità di molti metalli possa ridurre lo stress meccanico a cui l'osso sottostante è normalmente sottoposto e che ne regola la guarigione. Il CFR-PEEK oltre alla combinazione di alta resistenza e bassa rigidità date dal modulo di elasticità più simile a quello dell'osso corticale, è risultato interessante anche per le caratteristiche di radiotrasparenza, stabilità angolare e poliassialità del sistema.
Conclusioni: Dai risultati preliminari del nostro studio si è visto come i dati clinici e radiologici a medio termine sembrino confermare la validità della nuova placca volare in CFR-PEEK e le ottime caratteristiche del materiale, seppur il numero ancora limitato di casi e il breve follow-up.

ESPERIENZA PRELIMINARE NELL'UTILIZZO DELLE VITI A COMPRESSIONE (A SCOMPARSA DI TESTA) NELLA SINTESI DELLE FRATTURE DI FALANGI E METACARPI

A. Tomarchio*, L. Denaro, T.C. Russo

Ospedale "R.Guzzardi" ASP 7 RG ~ Vittoria (Rg)

Introduzione: È ormai risaputo che in presenza di fratture di piccoli segmenti della mano, metacarpi e specialmente falangi, il periodo di immobilizzazione gioca un ruolo chiave nel "recupero" delle stesse. Indubbiamente ottenere il ripristino anatomico, specialmente in presenza di fratture articolari, e garantire stabilità alla fissazione rappresentano la "conditio sine qua non" da ricercare in presenza di fratture ad indicazione chirurgica.
Materiali e Metodi: Negli ultimi 12 mesi presso la nostra U.O. abbiamo trattato chirurgicamente mediante la sintesi con viti a compressioni a scomparsa di testa (anche associata all'utilizzo di placche e viti a stabilità angolare) 7 pazienti: 6 fratture metacarpali e 2 falange. In un caso si trattava di frattura bilaterale diafisaria spiroide di II e III metacarpo. I pazienti presentavano età media di 31 anni (16-47); 6 maschi e 2 donne. In tutti i casi abbiamo provveduto ad immobilizzazione post chirurgica per circa 7 giorni.
Risultati: Tutte le fratture sono guarite al controllo clinico radiografico a 30 giorni. In due casi 15 giorni dopo l'intervento i pazienti presentavano completo recupero funzionale. Abbiamo in tutti i casi eseguito controlli clinici e rxgrafici periodici. In nessun caso abbiamo provveduto al posizionamento intramidollare o a gesti chirurgici accessori (tenolisi), ne alla rimozione dei mezzi di sintesi.
Discussione: L'utilizzo di tali mezzi di sintesi (viti Bss 1.5 per la sintesi delle falangi, 2.0 per la sintesi dei metacarpali) permette una compressione graduale della frattura dopo un'adeguata riduzione della stessa mediante mini incisione. Ciò è permesso dal filetto di punta che penetra l'osso più velocemente del filetto di testa e dalla disponibilità del filetto lungo o corto per adattarsi alle dimensioni dei frammenti di frattura. La stabilità della frattura si rende evidente al momento dell'introduzione delle viti (forma tronco cronica del filetto di testa) e dalle manovre intra operatorie.
Conclusioni: Tale metodica permette una fissazione stabile, una ripresa precoce dell'articolarità senza immobilizzazioni prolungate e quindi un ritorno "immediato" all'attività lavorativa confrontato alle altre alternative chirurgiche

FRATTURE METACARPALI MULTIPLE: ALGORITMO DIAGNOSTICO E TERAPEUTICO

A. Buscema*, D. Costa, A. Kory, P. Cosentino, G. Bruno, V. Pavone, G. Sessa

Az. Ospedaliera Policlinico-Vittorio Emanuele ~ Catania

Introduzione: Le fratture dei metacarpi rappresentano il 25% di tutte le lesioni della mano. Circa l'85% di queste fratture si avvale di un trattamento incruento. L'indicazione al trattamento chirurgico si pone in caso di rotazione dei frammenti, presenza di accorciamento e nelle fratture esposte. Tra le tecniche proposte in letteratura la riduzione e sintesi a minima con fili di K rappresenta il trattamento più utilizzato. Le fratture diafisarie multiple, in cui manca l'elemento stabilizzante dato dai metacarpi contigui, sono trattate mediante placche a compressione.
Materiali e Metodi: Nel periodo tra Gennaio 2013 e Dicembre 2015, sono stati trattati 12 pazienti, di età compresa fra 15 e 75 anni (età media 45,2) che presentavano fratture metacarpali multiple, di cui 6 casi interessavano il II e III metacarpo, 3 casi il IV e V metacarpo e 3 casi il III, IV e V metacarpo. Secondo la classificazione di Tscherne 6 casi appartenevano al tipo 0, 4 erano di tipo 1 e i restanti di grado 2. Non abbiamo osservato casi di fratture esposte. Tutti i pazienti sono stati trattati entro 5 giorni mediante riduzione e sintesi con placca e viti a cui ha fatto seguito un periodo di immobilizzazione in doccia gessata per due settimane. I pazienti sono stati seguiti con controlli clinici e radiografici ad 1, 3, 6, 12 mesi. Le schede di valutazione utilizzate sono state il DASH score ed il Michigan Hand Questionnaire (MHQ). In ultimo si è valutata la forza di presa e la presenza di complicanze associate.
Risultati: I pazienti hanno evidenziato un punteggio medio al DASH di 32.6 ed al MHQ del 77%; la forza di presa è stata in media pari a 10kg. Tra le complicanze abbiamo osservato 1 caso di ritardo di consolidazione e 2 casi di rigidità. In 3 pazienti si è osservato una perdita di forza e di articolarità che ha limitato il ritorno alle normali attività quotidiane.
Discussione: L'obbiettivo del trattamento chirurgico nelle fratture metacarpali multiple è la riduzione anatomica delle fratture mediante una sintesi stabile premessa fondamentale per una ripresa funzionale precoce, garanzia per il corretto recupero dell'articolarità e della forza muscolare.
Conclusioni: Nella mano la ricostruzione anatomica dell'osso è condizione fondamentale ma non è sinonimo di guarigione, soprattutto quando a essere interessati sono più metacarpi contigui. Il rispetto delle indicazioni, la stabilità della osteosintesi, l'adeguato approccio riabilitativo sono indispensabili per il conseguimento di risultati soddisfacenti a medio lungo termine.

FRATTURE ASSOCIATE DEL RADIO ED ULNA DISTALE: DOPPIA PLACCA O FISSATORE ESTERNO?

J.C. Messina*, F. Torretta

UO Chirurgia della Mano ~ Milano

Introduzione: La frattura dell'ulna distale può essere associata alla frattura del radio distale nei gravi traumi del polso contribuendo ad incrementare l'instabilità del trauma alle strutture ossee. L'osteosintesi del solo radio distale comporta in questi casi il prolungamento dei tempi di immobilizzazione mentre l'osteosintesi associata dell'ulna distale permette la riduzione dei tempi di immobilizzazione e la rieducazione funzionale precoce.
In questo studio sono stati valutati i risultati di due metodiche di osteosintesi.
Materiali e Metodi: Ventitré pazienti affetti da frattura biossea del polso sono stati trattati mediante osteosintesi del radio e dell'ulna distali. L'età media del pazienti era 65 anni (range 26-78), 20 donne and 3 uomini. I pazienti sono stati suddivisi in due gruppi. Nel gruppo I, 15 patienti sono stati trattati con l'osteosintesi del radio e dell'ulna con doppia placca e viti. Nel gruppo II, 6 pazienti sono stati trattati con l'osteosintesi con placca e viti del radio distale e con fissatore esterno dell'ulna distale. Tutti i pazienti sono stati rivalutati clinicamente e radiograficamente a 30, 60, 90 gg dall'intervento e poi ad un follow-up medio di 21 mesi (range 4-34 mesi). Sono stati inoltre valutati i tempi operatori in entrambi i gruppi. Nel gruppo I la stecca antibrachiale è stata mantenuta per 30 gg e quindi iniziata la rieducazione funzionale, mentre nel gruppo 2, l'immobilizzazione con fissatore esterno è stata mantenuta per 45 gg con un inizio della rieducazione più tardivo. I pazienti sono stati valutati al follow up mediante il Mayo wrist score, DASH score and PRWE.
Risultati: Tutti i pazienti del gruppo I hanno ottenuto con il Mayo score ottimi risultati, con rapido recupero funzionale in assenza di dolore. In 2 casi è stata riscontrata una lieve riduzione della forza (90% rispetto al controlaterale). Il DASH medio è stato di 5.3 (0-10.8) e PRWE 10 (0-38). La durata media dell'intervento è stata di 100 minuti.
Nel gruppo II i risultati secondo il Mayo score sono stati ottimi nell'80% dei casi e buoni nel 20%. La durata media dell'intervento è stata di 75 minuti. Il DASH medio è stato di 6.8 (2-16,5), PRWE 11,5 (2- 38).
Discussione: Il moderno trattamento delle fratture associate del radio ed ulna distali comporta la stabilizzazione di entrambe le fratture. L'osteosintesi con doppia placca e viti permette la mobilizzazione precoce ma con tempi operatori più lunghi, mentre il trattamento con fissatore esterno dell'ulna distale non permette la rieducazione precoce della prono supinazione, pur avendo tempi operatori più brevi.
Conclusioni: Entrambi i tipi di osteosintesi hanno portato alla guarigione dei pazienti ma l'osteosintesi interna di entrambe le fratture favorisce la rieducazione precoce e la ripresa precoce delle attività del paziente.

LA NOSTRA ESPERIENZA NEL TRATTAMENTO DELLA RIZOARTROSI: EMIPTRAPEZIECTOMIA E INTERPOSIZIONE DI SPAZIATORE TENDINEO

G. Larosa*, M. Milano, M. Chiavola, S. Cazzamali

ASLTO5 ~ CHIERI

Introduzione: La rizoartrosi è una patologia molto diffusa che colpisce specialmente le donne e porta a limitazione funzionale. Sebbene la cause siano note, le modalità di trattamento rimangono ancora controverse.
Materiali e Metodi: Gli AA riportano uno studio retrospettivo su 31 pazienti trattati con emitrapeziectomia + interposizione di spaziatore tendineo confrontandoli con i risultati ottenuti da 42 pazienti trattati con trapeziectomia e artroplastica di sospensione. È stata utilizzata la scala QUICK DASH per indagare la qualità di vita, la scala VAS per misurare il dolore e la misurazione della motilità articolare.
Risultati: Entrambi i gruppi hanno riportato risultati buoni, sia dal punto di vista clinico (dolore e range articolare) che radiografico. Nessun caso di infezione né di reintervento.
Discussione: Le tecniche di artroplastica che prevedono una trapeziectomia, totale o parziale, danno solitamente buoni risultati. I risultati che abbiamo potuto verificare (follow-up medio di 2 anni) sono soddisfacenti e sovrapponibili a quelli ottenuti con la tecnica usata precedentemente.
Conclusioni: Con questo lavoro dimostriamo che la tecnica dell'emitrapeziectomia + interposizione di spaziatore tendineo è risultata semplice, affidabile, poco invasiva, e con bassi costi di materiale e di gestione. La curva di apprendimento è inoltre più bassa pur offrendo risultati analoghi alla tecnica di tenosospensione.

L'ARTROSI RADIO-CARPICA: QUALI STRATEGIE DI TRATTAMENTO?

L. Cugola[1], G. Dib*[2]

[1]Cdc Pederzoli ~ Peschiera del Garda, [2]Università degli Studi di Verona, Ortopedia e Traumatologia ~ Verona

Introduzione: L'artrosi radiocarpica, patologia degenerativa che affligge l'articolazione tra epifisi distale del radio e porzione prossimale del carpo, si esplica con dolore localizzato peggiorato dai movimento del polso, associato o meno a tumefazione. A tale quadro clinico corrispondono diversi quadri anatomopatologici di degenerazione articolare, a cui corrispondono quindi diversi trattamenti.
Risulta fondamentale per il chirurgo sapere riconoscere e distinguere le varie forme di artrosi radiocarpica per poter offrire al paziente la soluzione che sia al tempo stesso la più efficace e meno invasiva possibile.
Scopo del lavoro è analizzare le varie possibilità chirurgiche per trattare le diverse forme anatomopatologiche di artrosi radiocarpica.
Materiali e Metodi: Revisione retrospettiva di casistica personale.
Risultati: Delle differenti forme si riferisce il razionale di trattamento riportando la casistica personale.
Discussione: L'artrosi R-C si può distinguere in:

A) Artrosi localizzata alla sola radio-scafoidea in cui le opzioni di trattamento sono:
   I) Rimozione scafoide e stiloidectomia radiale
   II) Emiscafoidectomia ed inserimento di spaziatore in pirocarbonio (APSI) + stiloidectomia radiale
B) Artrosi coinvolgente tutta la radiocarpica in cui le opzioni di trattamento sono:
   I) Artrodesi radio-luno-scafoidea
   II) Carpectomia prossimale + eventuale interposizione di membrana biologica
   III) Lunarectomia + emiscafoidectomia con inserimento di spaziatore (AMANDYS o RCP)

Conclusioni: Svariate soluzioni chirurgiche sono valide nel trattamento dell'artrosi radiocarpica. Tra le soluzioni protesiche, AMANDYS ed RCP si sono dimostrate di particolare efficacia clinica.

SINERGIE INTERSPECIALISTICHE PER RISOLUZIONE DI PROBLEMATICHE

M. Pettiti, P. Ghiggio, L. Trifilio*, F. Mosetto, E. Kontou

Asl to4 ~ Ivrea

Introduzione: SAi presenta un caso di lesione complessa dalla mano nel cui decorso, complicato da necrosi cutanea a livello interfalangeo del pollice, con esposizione articolare si è resa necessaria collaborazione tra specialità cliniche differenti per ottenere un buon risultato
Materiali e Metodi: Paziente di anni 49 che riportò grave trauma da schiacciamento alla mano sinistra presentando ampia fcl dorsale mano con fratture esposte di II metacarpale e falange prossimale del pollice con subamputazione del medesimo.
trattata in urgenza con stabilizzazione con fili di Kirschner, tenorrafia estensore pollice.
Successiva revisione e sintesi con placca della frattura del II metacarpale nel postoperatorio ha presentato necrosi di area cutanea dorsale alla interfalangea del pollice con esposizione parziale articolare per cui venne affidato a chirurghi platici.
Risultati: Dopo i suddetti trattamenti e con adeguata rieducazione si è ottenuto un buon risultato clinico e funzionale con piena soddisfazione della paziente, confermato da valutazione ad oltre tre anni dall'inizio
Discussione: il trattamento di gravi lesioni traumatiche della mano può necessitare, come evidenziato precedentemente, della collaborazione di specialisti di varie branche per potere ottenere risultati clinici e funzionali soddisfacenti.
Conclusioni: Le gravi lesioni della mano possono determinare complicazioni durante e dopo il trattamento per cui è assolutamente necessario poter disporre di una adeguata rete di sinergie polispecialistiche per poter ottenere risultati soddisfacenti.

Comunicazioni BIOMATERIALI E BIOTECNOLOGIE

Domenica 30 Ottobre 2016 dalle 14:30 alle 15:30

L'USO DELLA MATRICE OSSEA DEMINERALIZZATA (DBM), GEL PIASTRINICO E MIDOLLO OSSEO CONCENTRATO (CM) INCREMENTA LA GUARIGIONE NEI PAZIENTI AFFETTI DA RITARDO DI CONSOLIDAZIONE

L. Cevolani, B. Spazzoli*, T. Frisoni, M. Di Liddo, C. Errani, D.M. Donati

Istituto Ortopedico Rizzoli ~ Bologna

Introduzione: Il ritardo di consolidazione si presenta radiograficamente come un callo di frattura poco evidente o assente a 6 mesi dall'osteosintesi. L'incidenza varia dal 5 al 10% delle fratture delle ossa lunghe. I pazienti sono però soggetti a lunghi periodi di immobilizzazione e ciò contribuisce ad aumentare il costo sociale della patologia. La tecnica che noi proponiamo prevede la riduzione del periodo di immobilizzazione e quindi la riduzione del costo di gestione della patologia.
Materiali e Metodi: La nostra tecnica prevede l'infiltrazione del focolaio di ritardo di consolidazione con gel piastrinico, concentrato midollare e matrice ossea demineralizzata. Sono stati effettuati controlli clinici e radiografici a 3, 6 e 12 mesi, quindi controllo annuali.
Risultati: Dal novembre 2008 al dicembre 2015 abbiamo trattato 31 pazienti (età media 35 anni, min 18 - max 53). Le sedi interessate erano la tibia (13) ed il femore (18) con esposizione in 9 casi. L'osteosintesi era stata eseguita con chiodo (10), fissatore esterno (10) e placca (11). Prima del nostro trattamento, eseguito in media a 14 mesi (min 5 – max 38) dall'osteosintesi, tutti i pazienti presentavano dolore e non concedevano carico totale. Il follow-up medio dei pazienti trattati è stato di 12 mesi (min 3 – max 30). Al termine del followup, 22 su 31 pazienti risultavano guariti in un tempo medio di 7 mesi (range 3 – 18).
Discussione: Le strategie terapeutiche in caso mancata consolidazione di una frattura sono molteplici ed includono la sostituzione o la dinamizzazione dei mezzi di sintesi, l'osteosintesi con placca associata o meno a stecca d'osso contrapposta, la fissazione esterna e l'impiego di adiuvanti (stimolazione elettrica, campi magnetici, innesti ossei, impiego di BMP's). Queste procedure costringono il paziente all'immobilizzazione per lunghi periodi. La tecnica che noi proponiamo consente un riduzione dei tempi di guarigione dalla patologia, una precoce ripresa del carico e quindi una riduzione dei costi di gestione della patologia.
Conclusioni: L'applicazione di matrice ossea demineralizzata, gel piastrinico e concentrato midollare autologo consente una riduzione dei tempi di guarigione nei ritardi di consolidazione ed unisce la possibilità di praticare interventi a breve distanza dall'osteosintesi, minimamente invasivi e in regime di day-surgery, riducendo notevolmente il costo di gestione della patologia.

IL RUOLO DELLE BIOTECNOLOGIE NELLE REVISIONE PROTESICHE DELL'ANCA: A CRITICAL REVIEW

M. Colombo*, E. Mazza, A. Pellegrini, P. Fadigati, S. Mazzola, A. Colombo, G.M. Calori

Reparto di Chirurgia Ortopedica Riparativa - Centro Specialistico Ortopedico Traumatologico Gaetano Pini - C.T.O. - Università degli Studi di Milano ~ Milano

Introduzione: L'impianto di protesi d'anca è attualmente in aumento nella pratica Ortopedica e Traumatologica. Questo sta portando ad un aumento di revisioni protesiche dovute a mobilizzazioni degli impianti spesso associate ad osteolisi periprotesica che ne determinano il fallimento e portano ad una perdita di sostanza ossea.
Vi sono molti presidi biotecnologici che possono essere associati o sostituire l'osso autologo o omologo. Queste biotecnologie (cellule mesenchimali stromali, fattori di crescita e sostituti ossei) possono essere utilizzate in tali situazioni, tuttavia, la letteratura non offre evidenze cliniche di classe 1 in questo campo di applicazione.
Materiali e Metodi: Abbiamo eseguito una revisione della letteratura con i motori di ricerca universalmente validati in campo biomedico: PubMed / Medline, Google Scholar, Scopus, EMBASE. Le parole chiave utilizzate sono state: "Fattori di crescita", "plasma arricchito di piastrine", "OP-1", "BMP", "BMP-2", "BMP-7", "matrice ossea demineralizzata", "cellule staminali", "Midollo Osseo", "scaffold", "sostituti ossei" sono stati incrociati con "anca"," revisione ", "sostituzione", "protesi", "perdita di sostanza ossea", "osteolisi".
Risultati: La ricerca ha portato a 321 elementi, di questi sono stati considerati rilevanti: per quanto riguarda i fattori di crescita 21 articoli relativi a studi in vivo su animali e 2 nell'uso clinico delle BMP e 1 singolo articolo sull'uso di PRP, per quanto riguarda le cellule mesenchimali stromali 2 elementi di applicazione in animali; per quanto riguarda l'uso di sostituti ossei abbiamo analizzato una review su questa applicazione.
Discussione: L'uso delle biotecnologie nelle revisioni protesiche d'anca ha prodotto risultati contrastanti: i fattori di crescita autologhi (PRP) sono sicuramente efficaci in chirurgia maxillo-facciale, in studi animali i risultati delle BMP sono in contrasto negli articoli analizzati con studi che convalidano il loro uso e altri che lo sconsigliano. L'applicazione clinica ha dimostrato l'uso limitato di BMP-7 nelle revisioni con anche un aumentato rischi di mobilizzazione precoce dell'impianto. Le cellule mesenchimali possono aumentare le possibilità di ricostruzione e integrazione degli innesti, ma una variabile importante è il numero di cellule che sono ancora vive dopo l'impattamento dell'innesto che ne limita la vitalità. I sostituti ossei sembrano essere sicuri e mol-

to utili, specialmente se applicati al fine di implementare l'osso omologo, che è ancora il più utilizzato in questa chirurgia.
Conclusioni: La revisione sistematica della letteratura ha mostrato una notevole carenza di studi clinici riguardanti l'uso delle biotecnologie nelle revisioni protesiche di anca. E 'quindi difficile trarre delle linee guida che ne regolino l'applicazione, futuri studi clinici randomizzati sono pertanto necessari per convalidarne l'efficacia.

EFFETTO PROFILATTICO DI UN SOSTITUTO OSSEO BIFASICO ANTIBIOTATO NEL TRATTAMENTO DI FRATTURE ESPOSTE CON PERDITA DI SOSTANZA OSSEA

D. Papadia*, A. Musetti

apss Trento ~ Trento

Introduzione: Le fratture esposte con perdita di sostanza ossea rappresentano una evenienza frequente nella chirurgia ortopedica con elevato rischio di infezioni e complicazioni. Scopo di questo studio è quello di analizzare l'effetto profilattico per osteomieliti e pseudoartrosi di un sostituto osseo (BS) bifasico riassorbibile (calcio solfato ed idrossiapatite) che rilascia antibiotico (vancomicina ed gantamicina) nel trattamento di fratture esposte e con lesione delle parti molli.
Materiali e Metodi: Dal Dicembre 2012 al Dicembre 2015 sono stati analizzati i dati di pazienti cn bone loss alla cui osteosintesi è stato associato BS e vancomicina e gentamicina.
I pazienti sono stati trattati per fratture esposte gustilo 1-2 o con lesioni delle parti molli con alto rischio di contaminazione ed infezione. La procedura chirurgica ha previsto il debredment, la riduzione aperta della frattura con sintesi interna (ORIF o chiodi), l'applicazione di BS antibiotato e la copertura con tessuti molli associato a terapia antibiotica sistemica per almeno 2 settimane in tutti i casi.
I pazienti sono stati sistematicamente seguiti nel tempo clinicamente e radio graficamente a 1,2,3,6,e 12 mesi
Risultati: Dal 2013 al 2015 dieci uomini e sette donne con una età media di 53 anni (24.77 anni) sono stati trattati con BS antibiotato. Le sedi delle fratture sono state piatto tibiale (due) diafisi tibiale (due), omero prossimale (una) calcagno (quattro) talo (uno), polso (uno), avambraccio (tre), gomito (uno), falangi (due) femore distale (uno). Il follow-up medio è stato di 11.1 mesi; range 7-13).
Non sono state osservate infezioni ossee nel periodo di follow up. Due pazienti hanno sviluppato sieroma sterile che è stato trattato conservativamente. In due casi si è osservata una pseudoartrosi che ha necessitato di ulteriore trattamento con successivo revisione chirurgica con innesto osseo autologo. Il calcio solfato si è riassorbito radio graficamente dalle 4 alle 6 settimane, la guarigione ossea. Non sono state evidenziate complicazioni.
Discussione: L'uso di questo BS è ben documentato in letteratura. Questo nuovo prodotto 175 mg di gentamicina in 10 ml e mostra un elevato rilascio di antibiotica nei test in vitro. Tuttavia l'uso di questo biomateriale con funzione di carrier per l'antibiotico non è stato ancora ben studiato in vivo. In questa serie di 17 casi si è osservato in quasi tutti i casi un precoce recupero funzionale. Questo materiale appare altamente osteoconduttivo e presenta un elevato potenziale profilattico per le infezioni nel trattamento di fratture esposte o associate a lesioni dei tessuti molli.
Conclusioni: Riteniamo necessario un approccio politerapico per il trattamento dei difetti ossei che continuano a rappresentare una rilevante problematica clinica. Studi successivi con casistiche più estese sono necessari per confermare in modo più dettagliato questa azione profilattica riscontrata.

REAZIONE ALLERGICA E SENSIBILIZZAZIONE METALLO-MEDIATA DOPO PROTESIZZAZIONE DI SPALLA: SONO NECESSARI IMPIANTI ANALLERGICI?

P. Pellegrino*[3], A. Pautasso[1], A. Chiesa[2], A. Ferrario[2], C. Romano[4], F. Castoldi[3]

[1]Università degli studi di Torino ~ Torino, [2]Città della salute e della scienza-dipartimento di Medicina del Lavoro ~ Torino, [3]Università degli studi- dipartimento di ortopedia e traumatologia ~ Torino, [4] Università degli studi- dipartimento di Medicina del lavoro ~ Torino

Introduzione: Il rilascio di ioni metallici dalle protesi articolari può indurre reazioni locali e/o sistemiche e causare una sensibilizzazione ai materiali da cui sono composte. Gli studi presenti in letteratura usano come unici modelli le protesi di anca e ginocchio. In alcuni pazienti, l'usura, il rilascio ionico e la conseguente sensibilizzazione hanno portato ad algie e fallimento protesico
Materiali e Metodi: In 36 mesi sono stati arruolati 40 pazienti selezionati con follow up minimo di 6 mesi. I pazienti sono stati sottoposti ad una visita ortopedica, allergologica e dermatologica. Sono stati effettuati i prelievi ematici ed urinari, ed è stato applicato il patch test testando 22 apteni metallici e del cemento. Sono stati ricercati 12 metalli in siero ed urina.
Risultati: Sono state riscontrate due positività al nichel (6%), una positività per il benzoile perossido (collante) (3%) ed una per il potassio bicromato. I dati di laboratorio hanno mostrato un rialzo dei valori urinari di alluminio e manganese di una volta e mezza, e di cromo di due volte rispetto al basale. Questi non sono influenzati né dal sesso, nè dal tempo trascorso dall'impianto protesico.
Discussione: Le positività al nichel sono state riscontrate in pazienti con previa sensibilizzazione, quella al collante verosimilmente è stata dovuta a cerotti e quella al cromo non affidabile a causa della negatività ad altri apteri dello stesso metallo. Interessante notare come la positività non si accompagna a sintomatologia e, viceversa, i pazienti sintomatici o con un'outcome funzionale scarso non sono associati ad una sensibilizzazioni ai metalli. I valori di laboratorio fuori range mostrano un rilascio costante dei metalli da parte della protesi ma nettamente inferiore rispetto alle protesi sottoposte a carico.
Conclusioni: Dai risultati ottenuti si evince una tendenza alla non sensibilizzazione ai metalli e una scarsa probabilità di allergie metallo-mediate indotte dalle protesi di spalla, dato contrastante rispetto a quelli di letteratura. Ciononostante in un paziente con anamnesi positiva per sensibilizzazione ai metalli, un patch test preoperatorio può essere una valida opzione diagnostica. La li-

mitazione di questo studio è la piccola numerosità campionaria; in considerazione dei risultati, riteniamo che siano necessari ulteriori studi di maggiore potenza statistica

TRATTAMENTO ANABOLICO CON TERIPARATIDE PER STIMOLARE LA GUARIGIONE OSSEA IN DIFFERENTI CASI DI FRATTURE O PERDITA DI SOSTANZA OSSEA CON RITARDO DI CONSOLIDAZIONE

E. Pola*, D. Colangelo, V. Pambianco, V.M. Formica, G. Autore, F.C. Tamburrelli, G. Maccauro

Ospedale Gemelli Università Cattolica del Sacro Cuore ~ Roma

Introduzione: I ritardi di consolidamento delle fratture e le perdite di sostanza ossea rappresentano una grave complicanza in traumatologia. Clinici e bioingegneri hanno tentato di migliorare le tecniche esistenti sviluppando nuove soluzioni per favorire il processo di guarigione del tessuto osseo. In questa "case series" presentiamo i risultati della nostra esperienza clinica ottenuti in pazienti con ritardo di consolidazione di diversa eziologia tramite la somministrazione di Teriparatide off-label.
Materiali e Metodi: Sono stati selezionati 7 pazienti, di età compresa tra 65 e 80 anni, con lesioni focali ossee (perdita di sostanza ossea in esiti di spondilodiscite, frattura da scoppio dorsale, frattura di tibia e perone, frattura di perone, osteolisi periprotesica di femore e fratture del dente dell'epistrofeo) in ritardo di consolidazione (6 mesi) in seguito a fallimento di trattamento conservativo o chirurgico oppure non candidabili a trattamento cruento. Sono stati esclusi pazienti con ipercalcemia e storia tumorale recente. I pazienti sono stati sottoposti a terapia anabolica con Teriparatide 20 mcg/die s.c. per 3 mesi. Il follow-up è stato eseguito con dosaggio di calcemia, fosforemia, fosfatasi alcalina ossea, PTH e vitamina D, VAS score e QoLQ, RX e TC.
Risultati: Tutti i pazienti, al termine del trattamento, hanno mostrato fase più o meno avanzata di guarigione visibile tramite presenza di callo e di rimodellamento osseo con fusione dei frammenti o in altri casi tramite riempimento del gap con tessuto osseo neoformato. I controlli clinici hanno evidenziato un miglioramento della sintomatologia con VAS score medio di 2,5 a fronte di un valore iniziale medio di 8,3. Anche i questionari sulla qualità di vita hanno mostrato un incremento dei valori medi finali rispetto a quelli di partenza. Gli esami ematochimici non hanno evidenziato alterazioni del metabolismo osseo. Non sono stati osservati effetti collaterali.
Discussione: Il Teriparatide, la cui somministrazione aumenta l'ossificazione stimolando l'attività osteoblastica, risulta attualmente approvato per il trattamento dell'osteoporosi severa. Nella nostra case series il farmaco è stato somministrato off-label in pazienti con lesioni focali ossee di varia natura con un difetto di riempimento osseo senza segni radiografici di miglioramento negli ultimi 6 mesi, in seguito a trattamenti chirurgici o conservativi volti a ricostituire stabilità meccanica o in pazienti non candidabili a trattamento cruento.
Conclusioni: Questa case series dimostra come l'utilizzo off-label del frammento ricombinante 1-34 del Paratormone umano per una durata di 3 mesi possa essere considerato un' alternativa valida in pazienti selezionati, suggerendo la necessità di effettuare studi su ampie popolazioni con l'obiettivo di determinarne l'applicabilità ad altre patologie muscolo-scheletriche per ridurre i costi socio-sanitari e le comorbidità ad esse associate.

BIOMATERIALI: UNA BUONA ALTERNATIVA ALL'OSSO AUTOLOGO PER LA FUSIONE VERTEBRALE

G. Barbanti Brodano*, F. Lolli, G. Giavaresi, M. Fini, S. Bandiera, A. Gasbarrini, S. Terzi, R. Ghermandi, L. Babbi, M. Girolami, S. Boriani

Istituto Ortopedico Rizzoli ~ Bologna

Introduzione: Lo scopo principale della fusione spinale è la stabilizzazione della colonna vertebrale per il trattamento di patologie degenerative, traumatiche ed oncologiche. L'impiego di osso autologo è tuttora considerato il "gold standard". Tuttavia, biomateriali potenzialmente osteogenici, osteoinduttivi e osteoconduttivi possono essere utilizzati nel processo di fusione spinale. Questo studio preclinico animale valuta due nuovi sostituti ossei come alternativa all'osso autologo per la fusione spinale.
Materiali e Metodi: Lo studio preclinico confronta l'efficacia dei biomateriali SINTlife® Putty e DBSINT® associati con osso autologo tradizionale in un modello ovino di fusione spinale lombare. SINTlife® è un biomateriale a base di idrossiapatite arricchita con ioni magnesio, molto simile all'osso. DBSint® è una pasta ossea osteo-induttiva, flessibile e malleabile, composta da matrice ossea demineralizzata (DBM) e da idrossiapatite biomimetica. Diciotto pecore adulte sono state selezionate per svolgere artrodesi vertebrale su due livelli. Gli animali sono stati divisi in due gruppi: nel gruppo A, un livello di fusione è stato trattato con SINTlife® Putty e l'altro con osso autologo corticale-spongioso; nel gruppo B, un livello di fusione è stato trattato con DBSINT® e l'altro con osso autologo corticale-spongioso. I diversi segmenti della colonna vertebrale sono stati analizzati mediante radiografia, microtomia, istologia e istomorfometria.
Risultati: Il biomateriale SINT-Life® Putty mostra un'osteointegrazione perfetta in tutti i campioni istologici esaminati. È stata rilevata un'elevata percentuale di tessuto osseo di nuova formazione, con numerose trabecole di struttura e morfologia simile all'osso preesistente. In tutti i campioni prelevati da animali trattati con DBSINT® è stata segnalata la presenza della sola idrossiapatite, ma non della matrice ossea demineralizzata. L'osso neoformato presenta trabecole molto sottili e irregolari accanto alla zona della cartilagine, mentre lontano dal confine di ossificazione esistono trabecole con spessore simile all'osso preesistente.
Discussione: …
Conclusioni: L'uso del biomateriale sperimentale SINT-Life® Putty in un modello ovino porta allo sviluppo di tessuto osseo neoformato senza differenze qualitative e quantitative rispetto a quello formato con osso autologo. I dati preclinici riportati suggeriscono un'interessante potenzialità osteogenica per il biomateriale SINT-Life® Putty.

Altri dati preclinici supportano l'uso di biomateriali derivati da idrossiapatite per la fusione vertebrale e i primi studi clinici sono già stati avviati.

DIFFERENZE MORFO-FUNZIONALI TRA COLTURE CONDROCITARIE TROCLEARI IN PAZIENTI CON SINDROME DOLOROSA ANTERIORE: STUDIO CASO-CONTROLLO

G. Caggiari*[1], F.M. Uboldi[1], G. Giachetti[1], G. Pintus[2], A.F. Manunta[1]

[1]AOU Sassari - Clinica Ortopedica ~ Sassari, [2]AOU Sassari - Biochimica molecolare ~ Sassari

Introduzione: L'origine del dolore femoro-patellare (PFPS) può essere associato con un inadeguato bilanciamento della matrice cartilaginea e a un'insufficiente funzione bioattiva dei condrociti trocleari. L'alterata proliferazione cellulare, e di recente scoperta anche l'ampia morte cellulare per apoptosi, sono stati descritti come elementi caratterizzanti in alcuni casi di pazienti con condromalacia. Obiettivo del nostro studio è stato quello di identificare in laboratorio la presenza di differenze tra i condrociti trocleari di pazienti controllo senza PFP e quelli di casi sintomatici.
Materiali e Metodi: 10 pazienti (tra i 45 e 55 anni) sono stati reclutati per questo studio: 4 pazienti con dolore femoro-patellare hanno costituito il gruppo caso, mentre 6 pazienti asintomatici, già sottoposti a chirurgia per lesione traumatica meniscale, hanno costituito il gruppo di controllo. I pazienti che hanno soddisfatto i criteri di ammissibilità, sono stati sottoposti a procedura artroscopica per prelevare con biopsia il tessuto cartilagineo trocleale con un punch speciale da 3 millimetri, con un estensione in profondità fino all'osso subcondrale. In laboratorio i frammenti cartilaginei sono stati trattati e, i condrociti ottenuti sono stati isolati tramite digestione enzimatica. Cresciute in coltura specifica in T25 culture flasks le cellule sono state analizzate riguardo a velocità di replicazione, attività biologica e grado di dedifferenziazione.
Risultati: I condrociti dei pazienti asintomatici hanno avuto un tempo di moltiplicazione e di riempimento delle T25 culture flasks di 28-36 ore, mentre I tempi sono stati notevolmente aumentati per quanto riguarda i condrociti di pazienti sintomatici che hanno impiegato tra le 60 e 80 ore. Inoltre mentre i condrociti dei pazienti asintomatici impiegavano circa 7 cicli moltiplicativi prima di iniziare la quiescenza e poi la de-differenziazione in fibroblasti, i condrociti dei pazienti sintomatici hanno iniziato il processo già dopo il 2-3 ciclo di moltiplicazione.
Discussione: Nei pazienti con dolore anteriore i condrociti hanno rivelato una ridotta attività biologica, con bassa velocità di replicazione e una dedifferenziazione più rapida e semplice in fibroblasti rispetto ai casi controllo. Le differenze osservate possono essere indice di alterazioni nella struttura e nella biologia dei condrociti trocleari in questa popolazione.
Conclusioni: Un inquadramento attraverso esami colturali come presidio diagnostico nelle PFPS potrebbe avere un ruolo fondamentale a guidare il trattamento.

Comunicazioni PROTESICA 1

Domenica 30 Ottobre 2016 dalle 14:30 alle 15:30

CONFRONTO FRA LA TECNICA NAVIGATA E LA TECNICA CONVENZIONALE NELLE PROTESI TOTALI DI GINOCCHIO A 10 ANNI DI FOLLOW-UP

M. D"Amato*, C. Belvedere, P. Barbadoro, A. Illuminati, A. Leardini, A. Ensini

Istituto Ortopedico Rizzoli ~ Bologna

Introduzione: La protesi totale di ginocchio (PTG) rappresenta un intervento chirurgico efficace nel trattare il paziente affetto da artrosi severa. Per migliorare l'accuratezza del posizionamento delle componenti protesiche, rispetto alla tecnica convenzionale (CS), è stato sviluppato il navigatore chirurgico (CAS). Solo pochi studi hanno però confrontato queste due tecniche ad un lungo follow-up. Lo scopo di questo studio è confrontare 2 gruppi di pazienti, operati di PTG utilizzando il CAS (Gruppo A) e lo SC (Gruppo B), paragonando i risultati clinici e il tasso di sopravvivenza dell'impianto, ad un follow-up minimo di 10 anni.
Materiali e Metodi: Sono stati valutati in questo studio un gruppo di 120 pazienti operati di PTG. Tutti i pazienti disponibili all'ultimo controllo sono stati valutati clinicamente mediante il questionario KSS (Knee Society Score) e il questionario KOOS (Knee injury and Osteoarthritis Outcome Score). È stato calcolato il numero di pazienti revisionati, deceduti o non reperibili all'ultimo follow-up. I pazienti revisionati per motivi post-traumatici sono stati esclusi dalla casistica. È stata infine eseguita un'analisi statistica dei dati così ottenuti confrontando il gruppo A con il gruppo B.
Risultati: Sono state operate 60 PTG utilizzando tecnica CAS (gruppo A) e 60 PTG utilizzando tecnica SC (gruppo B). Il follow-up medio è stato di 10,8 anni. 7 PTG (11,7%) del gruppo A e 7 PTG (11,7%) del gruppo B non erano reperibili all'ultimo controllo disponibile. Nel gruppo A, 2 PTG sono state revisionate, rappresentando un tasso di revisione del 3,77% calcolato fra le 53 PTG reperibili all'ultimo controllo. Nel gruppo B invece 3 PTG su 53 PTG sono state revisionate (5,66%). La curva di sopravvivenza di Kaplan-Meier ha riportato un valore di 1,775, risultando pertanto non statisticamente significativa. 5 pazienti nel gruppo A (9,43%) e 6 pazienti nel gruppo B (11,32%) erano deceduti prima dell'ultimo controllo disponibile. Il KOOS medio era 82,33 nel gruppo A e 78,62 nel gruppo B. Il KSS medio era 168 nel gruppo A e 168,8 nel gruppo B.
Discussione: I pazienti analizzati nello studio, operati con le due differenti metodiche, non presentavano differenze statisticamente significative da un punto di vista clinico e in termini di tasso di sopravvivenza dell'impianto.
Conclusioni: Il sistema di navigazione chirurgica nelle protesi di ginocchio non sembra portare a reali vantaggi rispetto alla tecnica convenzionale in termini di risultati clinici e tasso di revisione a 10 anni di follow-up.

EFFETTI DEL POSIZIONAMENTO POSTOPERATORIO IN MEDIA O ELEVATA FLESSIONE DEL GINOCCHIO SUL SANGUINAMENTO ED IL RECUPERO DELLA FUNZIONALITÀ DOPO SOSTITUZIONE PROTESICA

F. Traina*[3], M. De Fine[1], D. Fenga[2], I. Sanzarello[2], F. Pilla[3], A. Ruffilli[3], M.A. Rosa[2], C. Faldini[3]

[1]Istituto Ortopedico Rizzoli, Dipartimento Rizzoli-Sicilia ~ Bagheria (PA), [2]Università degli Studi di Messina ~ Messina, [3]Istituto Ortopedico Rizzoli ~ Bologna

Introduzione: Il tasso di interventi di sostituzione protesica del ginocchio è in continua crescita, così come i costi per i sistemi sanitari nazionali. Una efficace strategia di posizionamento postoperatorio dell'arto operato può rappresentare una valida alternativa per ridurre il sanguinamento e velocizzare il recupero dell'articolarità, riducendo conseguentemente la degenza ospedaliera ed i costi. Scopo di questo studio è comparare in maniera prospettica e randomizzata l'efficacia in termini di riduzione del sanguinamento postoperatorio e recupero della articolarità di due differenti protocolli di posizionamento postoperatorio dell'arto operato in pazienti sottoposti ad intervento di protesi di ginocchio, uno che prevede il posizionamento in flessione a circa 30 gradi, un altro che prevede il posizionamento a circa 70 gradi
Materiali e Metodi: 60 pazienti sottoposti a protesizzazione del ginocchio presso il Dipartimento Rizzoli Sicilia per artrosi primaria sono stati arruolati prospetticamente e randomizzati secondo un criterio casuale in due gruppi: il gruppo verde, a cui è stato posizionato un cuneo a 30 gradi di flessione, ed il gruppo blu a cui è stato posizionato un cuneo a 70 gradi. Entrambi i cunei sono stati mantenuti in sede per 48 h dall'intervento. Sono stati valutati il recupero del range di articolarità in flessione a 7 gg, la presenza e l'entità di una deformità fissa in flessione a 7 gg, e l'entità del sanguinamento postoperatorio.
Risultati: I due gruppi non presentano differenze per quel che concerne i parametri demografici. Sebbene non siano emerse differenze sul sanguinamento totale fra i due gruppi, i pazienti appartenenti al gruppo verde hanno manifestato un più efficace recupero del range di articolarità a 7 gg. Inoltre la percentuale di pazienti intolleranti al cuneo a 70 gradi è stata superiore.
Discussione: I risultati di questo studio dimostrano come il protocollo di posizionamento in flessione a 30 gradi del ginocchio operato nelle prime 48 ore postoperatorie rappresenti una efficace alternativa per ridurre il sanguinamento e migliorare il ripristino dell'articolarità. Il protocollo di posizionamento a 70 gradi di flessione pur consentendo di contenere ugualmente i livelli di sanguinamento, non si è dimostrato in grado di garantire il medesimo recupero funzionale, risultando peraltro meno tollerato dai pazienti

Conclusioni: I nostri risultati confermano come il posizionamento in media flessione per le prime 48 ore postoperatorie rappresenti una efficace ed economica strategia di contenimento delle perdite ematiche e di velocizzazione del recupero funzionale dopo protesi di ginocchio.

LA SOSTITUZIONE PROTESICA DELL'ANCA NEL PAZIENTE POLIOMIELITICO: RISULTATI A MEDIO TERMINE

C. Faldini*, F. Traina, R. Borghi, D. Fabbri, C. Pungetti, C. Calamelli, A. Mazzotti, F. Perna, V. Persiani, N. Stefanini

Istituto Ortopedico Rizzoli ~ Bologna

Introduzione: Considerato che l'ultima epidemia di poliomielite nei paesi occidentali si è verificata circa 50 anni fa, molti pazienti affetti da esiti di poliomielite anteriore acuta accusano oggigiorno forme di artrosi secondaria a carico dell'arto colpito. Nonostante questo, la letteratura riguardante i risultati delle protesi d'anca in pazienti con esiti di poliomielite si limita ad aneddotici case report. Lo scopo di questo studio è valutare i risultati clinici e radiografici della sostituzione protesica dell'anca in pazienti affetti da esiti di poliomielite sull'arto operato ad un follow-up medio di 6 anni.
Materiali e Metodi: È stato eseguito uno studio retrospettivo per valutare i risultati di 14 interventi di sostituzione protesica dell'anca effettuati in 14 pazienti affetti da artrosi secondaria dell'anca in esiti di poliomielite tra Giugno 1999 e Settembre 2011. L'età media al momento dell'intervento era 51 anni (range, 26-66 anni). In 13 casi era presente una forma di artrosi secondaria a displasia dell'anca. Il follow-up medio è stato di 73 mesi (range, 21-142 mesi). In tutti i casi è stata utilizzata una via di accesso laterale. Tutti gli impianti tranne uno erano non-cementati.
Risultati: Due impianti sono stati revisionati: nel primo caso si è verificata una frattura traumatica del bacino 6 gg dopo l'intervento, a causa di una caduta; nel secondo caso si è avuta una mobilizzazione asettica della componente cotiloidea, evidente a 142 mesi di follow-up. L'unica complicanza riscontrata è stata una paralisi transitoria di sciatico popliteo esterno, completamente risoltasi dopo 6 mesi. Non si sono riscontrati casi di lussazione. All'ultimo follow-up l'Harris Hip Score è risultato in media di 85,3 (range, 73 to 94) con un sostanziale increment rispetto al valore preoperatorio (media 52, range 32 to 78).
Discussione: La sostituzione protesica dell'anca in pazienti affetti da esiti di poliomielite è generalmente considerata con cautela, perché sovente si associano le difficoltà tecniche della protesizzazione dell'anca in esiti di displasia con i maggiori rischi di lussazione dovuti ad un ridotto tono dei muscoli periarticolari dell'anca.
Conclusioni: I risultati di questo studio suggeriscono come la sostituzione protesica dell'anca rappresenti una valida strategia terapeutica nella coxartrosi in esiti di poliomielite. Considerato l'elevato numero di reports sulle complicanze meccaniche legate all'utilizzo di componenti cotiloidee ritentive o tripolari, la via laterale diretta in associazione a componenti protesiche standard sembra essere la scelta migliore al fine di ridurre i rischi di lussazione.

LA RICOSTRUZIONE BIOLOGICA DELLA COXA FEMORALE NEGLI ESITI DI EPIFISIOLISI CRONICA IRRIDUCIBILE NELL'ADOLESCENTE

C. Faldini*[1], F. Traina[1], M. De Fine[2], R. Borghi[1], C. Pungetti[1], D. Fabbri[1], F. Perna[1], A. Mazzotti[1], C. Calamelli[1], V. Persiani[1], N. Stefanini[1]

[1]Istituto Ortopedico Rizzoli ~ Bologna, [2]Istituto Ortopedico Rizzoli, Dipartimento Rizzoli-Sicilia ~ Bagheria (PA)

Introduzione: Il trattamento chirurgico dell'epifisiolisi subacuta e cronica è tecnicamente complesso e la letteratura non fornisce indicazioni concordi in merito. L'osteotomia sottocapitata è l'unica in grado di ripristinare in maniera accettabile l'anatomia del femore prossimale, senza introdurre una deformità inversa. Lo scopo di questo lavoro è di presentare i risultati preliminari di osteotomie sottocapitate eseguite tramite via di accesso anteriore mininvasiva in casi di epifisiolisi cronica presso la nostra struttura.
Materiali e Metodi: 18 pazienti (12 femmine e 6 maschi) con età media di 13 anni sono stati trattati presso la nostra struttura tra Maggio 2012 e Febbraio 2015 per epifisiolisi cronica. Il grado di scivolamento è stato valutato radiograficamente secondo la classificazione di Southwick. In tutti i casi è stata eseguita un'osteotomia sottocapitata per via mini-invasiva anteriore stabilizzata con 2 viti cannulate, con associata stabilizzazione preventiva controlaterale. L'Harris Hip Score e il range di movimento dell'anca sono stati valutati preoperatoriamente, a 1 mese, 3,6, 12 mesi, e ogni anno successivamente. La via di accesso anteriore è stata preferita al più popolare accesso trans trocanterico secondo Ganz, per la possibilità di evitare la lussazione dell'anca prestando la massima attenzione a non violare l'integrità della corticale posteromediale, sede principale della vascolarizzazione del femore prossimale.
Risultati: Come unica complicanza abbiamo registrato uno stupor del nervo femorocutaneo laterale della coscia, completamente receduto a 4 mesi dall'intervento. All'ultimo follow-up non sono stati evidenziati casi di necrosi della testa del femore. Il range di movimento è stato ripristinato in maniera pressoché completa in quasi tutti i casi, e l'Harris Hip Score è marcatamente incrementato rispetto ai livelli preoperatori.
Discussione: I risultati di questo studio suffragano la validità di una osteotomia sottocapitata per via anteriore mini-invasiva nel trattamento delle forme di epifisiolisi cronica.
Conclusioni: Attraverso questo approcci chirurgico è possibile infatti dominare e correggere la deformità senza la necessità di lussare l'anca. Nell'eseguire l'osteotomia è fondamentale porre la massima attenzione per evitare di violare la corticale posteromediale, sede principale della vascolarizzazione del femore prossimale.

POSTERIOR TALAR SHIFTING: MOBILE-BEARING VS FIX-BEARING

C. Indino*[1], L. Manzi[2], C. Maccario[2], F.G. Usuelli[2]

[1]Università degli Studi di Pavia ~ Pavia, [2]IRCCS Istituto Ortopedico Galeazzi ~ Milano

Introduzione: È dimostrato che il tibio-talar ratio (T-T ratio) si modifica nel tempo nelle protesi di caviglia mobile-bearing aumentando tra i 2 e i 6 mesi dall'intervento chirurgico. Obiettivo di questo studio è confrontare l'andamento del T-T ratio in un sistema mobile-bearing e in uno semiconstrained quale è il fix-bearing (Hintegra, Newdeal, Lyon, France; Integra, Plainsboro, NJ - Zimmer Trabecular Total Ankle, Zimmer, Warsaw, IN).
Materiali e Metodi: Sono stati arruolati 71 pazienti sottoposti a protesi di caviglia Hintegra e 33 a protesi Zimmer tra il 15.05.2011 e il 15.01.2015. Essi sono stati valutati clinicamente e radiologicamente preoperatoriamente (T0), a 6 mesi (T2) e 12 mesi (T3) nel periodo postoperatorio. È stata effettuata una valutazione radiologica 2 mesi dopo l'intervento chirurgico (T1). L'artrosi post-traumatica è stata l'indicazione più frequente (80,3% nel gruppo Hintegra, 78,8% in quello Zimmer).
Risultati: Il confronto del T-T ratio tra i 2 gruppi e a distanza di tempo ha mostrato una correlazione con il tipo di impianto e il tempo trascorso dall'intervento chirurgico, alla luce della quale il cambiamento del T-T ratio nel tempo dipende dall'impianto utilizzato ($p<0.001$). La modifica del T-T ratio non è stata significativa nel gruppo Zimmer. Nel gruppo Hintegra, il T-T ratio a 2 mesi è stato significativamente differente rispetto a quello a 6 mesi. L'AOFAS score è aumentato significativamente dal periodo preoperatorio a 6 mesi dopo l'intervento in entrambi i gruppi (Hintegra 53±16,0 a 6 mesi, $p<0.001$; Zimmer 76.8±7.0 a 6 mesi, $p<0.001$).
Discussione: Il significativo cambiamento del TT-ratio nei pazienti sottoposti a protesi mobile-bearing pare ricollegabile alla presenza di un'interfaccia mobile tra l'inserto in polietilene e la componente tibiale. Tale movimento sembra stabilizzarsi 6 mesi dopo l'intervento e potrebbe essere in relazione alla ripresa di funzione della muscolatura posteriore. Questo movimento non è riscontrabile nelle protesi fix-bearing.
Conclusioni: Il posterior talar shifting potrebbe rappresentare un vantaggio nelle protesi fix-bearing, in quanto la tibio-tarsica comincerebbe a lavorare nel centro di rotazione corretto a partire dal giorno 0. D'altro canto un mal posizionamento potrebbe esporre la protesi a stress periarticolari maggiori, mancando un sistema di compenso.

LA PLACCA LISS NELLE FRATTURE PERIPROTESICHE DI GINOCCHIO: NOSTRA ESPERIENZA

G. Caff*, V. Gargano, A. Grimaldi, A. Merenda, E. Bonura, G. Restuccia

Arnas Garibaldi ~ Catania

Introduzione: L'aumento dell'età media e il sempre crescente numero di primi impianti protesici di ginocchio hanno determinato un incremento dell'incidenza delle fratture periprotesiche. Attualmente tali lesioni rappresentano una grave complicanza dopo protesi di ginocchio e, pazienti osteoporotici o con un ridotto bone stock ne risultano maggiormente colpiti. Le possibilità di trattamento sono varie e, non essendoci una uniformità di pensiero, la scelta deve essere fatta per singolo paziente in base agli aspetti clinici e radiografici.
Materiali e Metodi: Da Gennaio 2005 a Dicembre 2014, presso l'U.O.C. di Ortopedia e Traumatologia dell'ARNAS Garibaldi sono state trattate 41 fratture periprotesiche di ginocchio (37 femmine, 4 maschi). Le fratture sono state classificate secondo il metodo AO/OTA. In 36 pazienti (87,8%) è stata eseguita una osteosintesi con placca di LISS (Less Invasive Stabilisation System, LISS®, Synthes). Un unico programma di riabilitazione è stato fornito a ciascun paziente.
Tutti i pazienti sono stati valutati clinicamente e radiograficamente a 1, 3, 6 e 12 mesi.
Risultati: Ad un follow up medio di 61 mesi (range 132-12 mesi), il 100% dei pazienti è stato considerato guarito: non si sono verificati casi di infezioni superficiali o profonde, fallimento della sintesi e pseudoartrosi
Discussione: Le fratture periprotesiche di ginocchio rappresentano un serio problema per il chirurgo ortopedico. Il trattamento chirurgico con placca di LISS (Less Invasive Stabilisation System, LISS®, Synthes) è attualmente considerato una valida alternativa grazie alla ridotta invasività nei confronti dei tessuti molli e alla grande stabilità data, garantendo un basso tasso di complicanze.
Conclusioni: Un accurata valutazione preoperatoria, sia clinica che radiografica, deve essere fatta in ogni paziente con frattura periprotesica per decidere l'adeguato trattamento e l'eventuale necessità di sostituzione dell'impianto protesico.

RISULTATI CLINICI NELL'IMPIEGO DELLA PROTESI MONOCOMPARTIMENTALE ZUK

L. Matascioli*, F. Magli, G.D. Spini, F. Bozzi, F. Terragnoli

Fondazione Poliambulanza ~ Brescia

Introduzione: L'utilizzo di protesi moncompartimentali del ginocchio permette di preservare i tessuti molli ed osteocartilaginei non coinvolti nel processo degenerativo, ed allo stesso tempo, consente un più rapido recupero clinico e funzionale. Nonostante queste premesse i registri delle protesi hanno mostrato in passato un tasso più elevato di fallimento di questi impianti rispetto alle protesi totali. Scopo di questo studio è di analizzare i risultati di una serie consecutiva di pazienti sottoposti a protesi monocompartimentale ZUK tra il 2005 ed il 2007, prendendo in considerazione outcomes clinici e funzionali e tasso di sopravvivenza degli impianti.

Materiali e Metodi: Analisi retrospettiva di una serie di 95 impianti di protesi ZUK in 95 pazienti, operati tra il 2005 ed il 2007, con un follow up massimo di 11 anni. I pazienti sono stati valutati tramite Oxford Knee score e Knee society score. È stata eseguita una valutazione radiografica dell'asse meccanico dell'arto inferiore ed identificazione di eventuali linee di radiolucenza o segni di mobilizzazione. Sono state registrate tutte le revisioni.

Risultati: 95 pazienti sottoposti ad altrettanti impianti, il campione è costituito da 66 donne e 29 uomini con un età media al momento dell'intervento di 64. 6 anni (47-77),e di 75.05 all'ultimo follow up (57-87); abbiamo registrato 93 sostituzioni del comparto mediale e 2 del comparto esterno. La diagnosi è stata di artrosi in 91 casi; 4 i casi di necrosi del condilo femorale mediale. I punteggi medi riportati sono stati: Oxford Knee score 44.9 (38-48), KSS knee 93.87 (80-100); function 89.35 (70-100). 4 pazienti sono stati sottoposti a revisione (3 per mobilizzazione asettica a circa 10 anni dall'intervento, ed uno per progressione artrosica degli altri comparti) con un tasso di sopravvivenza del 97.3%. Non si sono registrate mobilizzazioni settiche.

Discussione:: I risultati sono soddisfacenti dal punto di vista clinico e funzionale, con un raggiungimento di punteggi eccellenti agli scores utilizzati. Il tasso di sopravvivenza all'ultimo follow up è stato del 97, 3 %, registrando inoltre il 100 % di sopravvivenza a 5 anni dall'impianto.

Conclusioni: L'impianto di protesi monocompartimentali ZUK risulta essere un'opzione affidabile e duratura nel tempo per il trattamento della degenerazione artrosica di un singolo comparto del ginocchio. È necessario che vengano rispettate scrupolosamente le indicazioni per l'utilizzo di tale protesi al fine di ottenere buoni risultati ed una piena soddisfazione dei pazienti.

Comunicazioni SPALLA E GOMITO 1

Domenica 30 Ottobre 2016 dalle 15:30 alle 16:30

IDEAZIONE E VALIDAZIONE DEL "DEGREE OF SHOULDER INVOLVEMENT IN SPORT" SCALE

E. Bellato*[1], F. Castoldi[2], G.L. Canata[3], R. Rossi[1], D. Blonna[1]

[1]Ospedale Mauriziano-Umberto I, Dipartimento di Ortopedia e Traumatologia, Università degli studi di Torino ~ Torino, [2]Città della salute e della Scienza, Presidio ospedaliero CTO-Maria Adelaide, Dipartimento di Ortopedia e Traumatologia, Università degli studi di Torino ~ Torino, [3]Ospedale Koelliker, Centro di Traumatologia dello Sport, Torino ~ Torino

Introduzione: Scopo di questo studio è creare e validare il Degree of Shoulder Involvement in Sport (DOSIS) scale, con l'obiettivo di poter confrontare i risultati in seguito a trattamento chirurgico per instabilità di spalla stratificando i pazienti sulla base della loro attività sportiva.
Materiali e Metodi: A 7 chirurghi esperti di spalla e gomito è stato inviato un questionario con 20 tipi di sport, per ciascuno dei quali si richiedeva di definire se l'attività implica un range of motion completo dell'arto, se è definibile "overhead sport" e il grado di stress a cui è sottoposta la spalla durante l'attività. Quindi il comitato sportivo SIGASCOT (Società Italiana del Ginocchio Artroscopia Sport Cartilagine Tecnologie Ortopediche) ha coniato un questionario che è stato spedito a tutti i membri della società; con i risultati ottenuti, gli sport sono stati classificati in 3 (no/minimal demand, moderate demand, high demand) o 5 categorie (no/minimal demand, low demand, moderate demand, high demand, extremely high demand). È seguita una valutazione della concordanza inter-osservatore delle due versioni (indice k di Fleiss), si è scelto uno dei due questionari e si è valutata la sua concordanza intra-osservatore (analisi di Bland-Altman) durante il follow-up di 41 pazienti sottoposti a stabilizzazione secondo Bristow-Latarjet. Sono state testate 5 ipotesi e confrontate con le proprietà psicometriche del Tegner Activity Scale.
Risultati: La distinzione in 3 categorie si è associata ad una maggiore concordanza inter-osservatore (k rispettivamente 0.71 e 0.63) rispetto alla distinzione in 5 ed è stata quindi scelta per la valutazione della concordanza intra-osservatore, la quale è risultata eccellente (errore sistematico tra prima e seconda valutazione pari a 0 punti con un upper limit of agreement al 95% di 0.88 punti). Nè il Tegner Activity Scale nè il DOSIS scale hanno mostrato "ceiling/floor effect". Tre delle 4 ipotesi testate sono risultate valide.
Discussione: Il DOSIS scale si è dimostrato dotato di una buona concordanza inter- ed intra osservatore, anche se non tutte le proprietà psicometriche del test sono state prese in esame.
Conclusioni: Il DOSIS scale fornisce un buon strumento per la valutazione della spalla sulla base dell'attività sportiva dei pazienti.

PROTESI TOTALE DI SPALLA CON COMPONENTE GLENOIDEA IN METAL-BACKED TRABECULAR TANTALIO (TM) DI SECONDA GENERAZIONE: RISULTATI CLINICI E RADIOGRAFICI A MEDIO TERMINE

G. Merolla[1], L. Nalbone*[2], P. Chin[4], T. Sasyniuk[4], A. Padolino[3], M. D"Arienzo[2], P. Paladini[1], G. Porcellini[1]

[1]Ospedale "Cervesi", Unità Operativa di Chirurgia della Spalla e del Gomito, Laboratorio di Biomeccanica ~ Cattolica, [2]Università degli Studi Policlinico "Paolo Giaccone" Clinica Ortopedica e Traumatologica ~ Palermo, [3]Policlinico "San Matteo" Clinica Ortopedica e Traumatologica ~ Pavia, [4]Clinical Research Consulting of British Columbia ~ Vancouver, Canada

Introduzione: Nonostante siano stati realizzati diversi design e migliorate le tecniche di fissazione, la migliore soluzione per la protesizzazione glenoidea è ancora oggetto di discussione. La componente glenoidea rappresenta il punto debole nei fallimenti della protesi totale di spalla. Il tantalio trabecolare (TM®), per le sue caratteristiche di porosità e biocompatibilità, ha le potenzialità di promuovere l'osteointegrazione, tuttavia le protesi in TM di prima generazione introdotte nel 2003 hanno fatto registrare un tasso elevato di fallimenti.
Scopo di questo lavoro è stato quello di eseguire una valutazione clinica e radiologica delle artroprotesi totali di spalla nell'artrosi primitiva gleno-omerale con componente glenoidea in TM di seconda generazione.
Materiali e Metodi: Dal 2009 al 2012 sono stati arruolati 40 pazienti che sono stati sottoposti ad artroprotesi totale di spalla utilizzando la componente glenoidea in TM di seconda generazione. L'età media era di 63,8 anni (range 40-75) ed il follow-up medio di 38 mesi (range 24-42). I pazienti sono stati valutati con il Constant Score, l'American Shoulder and Elbow Surgeon (ASES) score e radiografie nelle proiezioni standard.
Risultati: Differenze significative tra il pre e il post-operatorio sono state registrate per il Constant score (p=0,003), e ASES (p=0,009) score; inoltre è stato evidenziato un miglioramento del dolore (p<0,001), della forza (p<0,001) e della mobilità attiva su tutti i piani (p<0,05). Non sono state rilevate mobilizzazione delle componenti glenoidee ed omerali. Linee di radiolucenza sono state evidenziate in 3 casi intorno alla componente omerale (<di 1,5 mm) ed in 2 casi intorno alla componente glenoidea (<di 1 mm) ma tutti i pazienti erano asintomatici. Assottigliamento della chiglia ed una leggera usura del polietilene è stata riscontrata in 1 caso.
Discussione: Nuovi materiali sono stati introdotti nel tentativo di migliorare la fissazione della componente protesica glenoidea all'osso. La struttura del TM si avvicina molto all'osso trabecolare ed ha un modulo di elasticità vicino a quello dell'osso spu-

gnoso. La componente glenoidea di prima generazione ha avuto un tasso di fallimento alto (4/19 impianti, 21%)(Budge, Nolan, Heisey, Baker, & Wiater, 2013). I risultati di questo lavoro sono incoraggianti, non avendo registrato casi di mobilizzazione. La configurazione a chiglia con 5 pegs sembra essere più affidabile e contribuisce ad una più stabile fissazione.
Conclusioni: La protesi totale di spalla con il metal-back in TM di seconda generazione ha fornito risultati clinici incoraggianti, con alta soddisfazione dei pazienti ad un follow -up medio di tre anni.

IL FALLIMENTO DELLE PROTESI DI CAPITELLO RADIALE: REVISIONE DELLA LETTERATURA E NOSTRA ESPERIENZA

S. Vanni*, S. Marenco, M. Calò, B. Battiston

CTO Maria Adelaide Città della salute e della scienza ~ Torino

Introduzione: L'obiettivo principale del trattamento di una frattura di capitello radiale è prevenire l'insorgenza di un'instabilità di gomito o di avambraccio. Di fronte ad una frattura non sintetizzabile, sempre più spesso si ricorre all'impianto di una protesi di capitello, procedura chirurgica tutt'altro che scevra da rischi. Possono infatti verificarsi molteplici complicanze, alcune delle quali possono determinare il fallimento dell'impianto con necessità di reintervento.
Materiali e Metodi: Tra il 2005 e il 2010 sono state impiantate presso la nostra Struttura 24 protesi di capitello radiale. Tutti i pazienti sono stati rivalutati con un follow-up minimo di 5 anni: sono stati indagati il range of motion di gomito e polso, la stabilità, la sensibilità, la forza muscolare e l'eventuale comparsa di complicanze sia cliniche che radiografiche. Inoltre sono stati somministrati i seguenti questionari: Visual Aanalogic Scale, Disability of the Arm Shoulder and Hand, Mayo Elbow Performance Score ed Oxford Elbow Score.
Risultati: La rivalutazione ha evidenziato complessivamente buoni risultati funzionali, in accordo con quanto riportato nella maggior parte dei lavori disponibili in Letteratura. La maggior parte delle complicanze è stata evidenziata soltanto sulla radiografia, senza nessun riscontro clinico. Soltanto in 2 pazienti è stato necessario reintervenire chirurgicamente: in 1 caso si è verificata una lussazione della protesi per overstuffing della stessa che è quindi stata sostituita; il secondo paziente è andato incontro alla rottura dell'impianto ed alla sua successiva rimozione.
Discussione: Molteplici sono le complicanze cui può andare incontro una protesi di capitello: tra quelle che ne determinano il fallimento le più frequenti sono la mobilizzazione, settica o no, il mal posizionamento, l'overstuffing, la dissociazione testa-collo e la rottura dell'impianto. La maggior parte degli Autori in caso di fallimento propone la sostituzione della protesi stessa.
Conclusioni: Nella nostra esperienza, pur essendo necessari ulteriori studi con maggiori tempi di follow-up, riteniamo che oltre alla revisione dell'impianto protesico con la sua sostituzione, possa trovare indicazione anche la sua semplice rimozione. Naturalmente la resezione artroplastica di una protesi di capitello può essere realizzata laddove la complicanza insorga ad una distanza di tempo tale per cui la formazione di tessuto cicatriziale garantisca il mantenimento della stabilità articolare.

REINSERZIONE ANATOMICA DEL TENDINE DISTALE DEL BICIPITE BRACHIALE: QUANDO E COME ESEGUIRLA

C. Rovesta*[1], L. Tarallo[2], M. Lombardi[1], F. Catani[1]

[1]Clinica Ortopedica Università degli studi di Modena e R.E. ~ Modena, [2]Azienda Ospedaliero-Universitaria Policlinico di Modena ~ Modena

Introduzione: La reinserzione del tendine distale del bicipite brachiale mediante doppia incisione (di Boyd e Anderson nel '61, modificato da Morrey nel 1981), prevede la sutura transossea tendinea sulla tuberosità radiale, previo splitting muscolare tra estensore ulnare del carpo ed estensore comune delle dita, ottenendo una reinserzione anatomica alla tuberosità riducendo le complicanze ai nervi della singola incisione con il recupero completo della forza anche in supinazione.. Il nostro lavoro si propone di considerare le principali criticità di tale tecnica, le complicanze e i risultati
Materiali e Metodi: 67 pazienti (maschi, età media 45 anni), operati entro 20 giorni dal trauma dei quali il 70.1% all'arto dominante Il controllo è stato effettuato in media a 18 mesi dall'intervento. Valutata la percentuale di ROM in prono-supinazione e flesso-estensione rispetto al controlaterale sano, la forza e la presenza di eventuali complicanze.
Risultati: In media abbiamo osservato un recupero del 95% in flessione e del 97% in estensione, 92% e 88.5%, per la prono-supinazione. Minor tolleranza allo sforzo nel 4,4% dei pazienti, con un punteggio MEPS complessivo di 96,2. Come complicanze specifiche e riferibili alla tecnica chirurgica, abbiamo riscontrato 1 sinostosi radio-ulnare con blocco completo della prono-supinazione 3 casi di deficit transitori del nervo interosseo anteriore (complicanze maggiori) e come complicanze minori, 3 casi di ossificazione eterotopica in assenza di limitazioni del ROM. 1 caso di neuropatia del nervo cutaneo mediale dell'avambraccio e 3 del nervo cutaneo laterale dell'avambraccio.
Discussione: Questa tecnica permette di ristabilire la normale anatomia e funzionalità del paziente ma può presentare alcune complicanze legate alla indicazione scorretta, al tempo dalla lesione alla esecuzione della tecnica chirurgica al trattamento fisioterapico postoperatorio.
Conclusioni: Per dare la indicazione a questo intervento è necessaria una accurata valutazione del paziente, del tipo di lavoro, se è l'arto dominante, quali hobby e attività del tempo libero pratica. Inoltre è necessaria un'attenzione particolare durante i passaggi più delicati del tempo chirurgico e una precoce ma graduale mobilizzazione per ottenere risultati ottimali.

RISULTATI DEL TRATTAMENTO CHIRURGICO DELLE ROTTURE DEL TENDINE DEL TRICIPITE BRACHIALE IN PAZIENTI NON SPORTIVI PROFESSIONISTI: STUDIO MULTICENTRICO

G. Giannicola[1], G. Bullitta*[1], D. Blonna[2], M. Iapicca[3], G. Merolla[4], G. Restuccia[5], M. Fontana[6], A. Greco[7], F.M. Sacchetti[8], R. Rotini[9]

[1]"Sapienza" Università di Roma ~ Roma, [2]Ospedale Mauriziano di Torino ~ Torino, [3]Ospedali Riuniti di Bergamo ~ Bergamo, [4]Ospedale Cervesi di Cattolica ~ Cattolica, [5]Azienda Ospedaliero-Universitaria Pisana ~ Pisa, [6]Presidio Ospedaliero di Faenza ~ Faenza, [7]Ospedale di L'Aquila ~ L'Aquila, [8]Ospedale Cristo Re ~ Roma, [9]Istituti Ortopedici Rizzoli ~ Bologna

Introduzione: Le lesioni sottocutanee del tendine del tricipite brachiale (LTT) sono molto rare. I pochi studi che ne hanno riportato i risultati dopo trattamento chirurgico, hanno analizzato soprattutto sportivi professionisti. Nostro obbiettivo è stato di realizzare uno studio multicentrico per analizzare i risultati del trattamento chirurgico in pazienti non sportivi professionisti.
Materiali e Metodi: Dal 2008 al 2015 sono stati trattati chirurgicamente 24 pazienti (20 maschi e 4 femmine) di età media di 43 anni. Tutte le lesioni sono state classificate con la RMN e/o l'ecografia e con il riscontro chirurgico. 6 delle 24 LTT erano inveterate. 17 pazienti sono stati trattati di reinserzione transossea, 6 casi con ancore ed 1 caso con augmentation tendineo e reinserzione transossea. La valutazione dei risultati funzionali è stata eseguita con il MEPS, m-ASES e Q-Dash. La forza muscolare è stata valutata clinicamente con la scala MRC. Per l'analisi statistica è stato utilizzato il Mann-Whitney U test.
Risultati: 7 pazienti presentavano una rottura completa del tendine superficiale e 1 paziente una lesione profonda, mentre 16 una rottura completa superficiale e profonda. Al follow-up finale (media 46 mesi; estremi 7-204), l'articolarità era completa in 22 pazienti, mentre in 2 era presente un lieve deficit di estensione. I valori del MEPS, m-ASES e Q-Dash erano di 97, 97 e 7, rispettivamente. Il MEPI ha mostrato 20 risultati eccellenti e 4 buoni. La forza muscolare era 5/5 in 16 pazienti e 4/5 in 8. Nessuna complicanza maggiore è stata osservata dopo l'intervento. L'analisi statistica non ha evidenziato differenze significative tra i risultati finali delle LTT in acuto e in cronico (P>0,05).
Discussione: Il trattamento chirurgico delle LTT acute e croniche nella popolazione non sportiva professionista consente di ottenere ottimi risultati nella maggioranza dei pazienti; ciò concorda con quanto già osservato nella popolazione sportiva professionista. La tecnica chirurgica più utilizzata è la reinserzione transossea con sutura Krackow. Non sono emerse differenze significative tra i risultati delle lesioni acute e croniche; tuttavia, la tecnica chirurgica è risultata più complessa nelle lesioni inveterate a causa della retrazione tendinea associata.
Conclusioni: Il trattamento chirurgico delle LTT nella popolazione generale garantisce risultati soddisfacenti nella maggior parte dei casi. La diagnosi tardiva, pur comportando una maggiore complessità della tecnica chirurgica, non sembra influenzare il risultato clinico finale.

LA ARTRODESI DI GOMITO NEGLI ESITI TRAUMATICI: STRATEGIE CHIRURGICHE CON LA TECNICA ILIZAROV

F. Sala*[1], M. Catagni[2], D. Pili[2], R. Spagnolo[3], P. Capitani[1], F. Bove[1]

[1]Divisione di Ortopedia e Traumatologia dell'Ospedale di Niguarda ~ Milano, Italia., [2]Divisione di Ortopedia e Traumatologia dell'Ospedale A. Manzoni ~ Lecco, Italia., [3]Divisione di Ortopedia e Traumatologia dell'Ospedale di San Giovanni Bianco ~ San Giovanni Bianco, Bergamo.

Introduzione: La artrodesi di gomito (EA) è una procedura chirurgica raramente eseguita con riportati insuccessi. Lo scopo di questo lavoro è di valutare la tecnica di Ilizarov per la artrodesi del gomito, nelle sequele post-traumatiche, con montaggi e strategie chirurgiche differenti.
Materiali e Metodi: Una serie consecutiva di 4 pazienti (3 maschi ed una femmina) sono stati trattati fra il 2009 ed il 2013. La età media è stata di 46.7 [35-75] anni. Due pazienti presentavano complicazioni a seguito di protesizzazione del gomito in esiti traumatici. Altri due pazienti presentavano pseudoartrosi dopo frattura del condilo omerale. La tecnica "avanzata ibrida" Ilizarov venne applicata in tutti i casi.
Risultati: Tre interventi per artrodesi ulno-omerale ed una per artrodesi radio-omerale vennero eseguiti in due differenti centri ospedalieri. La consolidazione ossea venne ottenuta in tre EA (75%) con un tempo medio di 23 settimane, senza ricorrere ad ulteriori procedure chirurgiche. L'angolo di EA venne compreso tra 90 e 120 gradi. Il follow-up medio dopo la consolidazione della EA fù di 33 mesi (18-60 mesi). Tre pazienti ritornarono alla loro attività lavorativa precedente.
Discussione: Un paziente in trattamento bifocale con trasporto anterogrado, dopo espianto di una protesi da revisione di gomito con difetto osseo omerale, richiese la amputazione sopra il gomito per la persistenza della infezione e del dolore. L'angolo di EA nei rimanti tre pazienti venne compreso tra 90 e 120 gradi in accordo con i dati presenti in letteratura. Al follow-up finale il punteggio medio del questionario breve "Disabilities of the Arm, Shoulder, and Hand" fu 42.4 (27.3-52.2).
Conclusioni: La EA non è una comune procedura chirurgica. La EA con tecnica Ilizarov nonostante le sue difficoltà necessita di uno specifico addestramento chirurgico. la tecnica Ilizarov consente di ottenere la consolidazione ossea con l prescelto angolo di EA. I vantaggi sono la mini-invasività, la precoce mobilizzazione dell'arto operato la accuratezza e la versatilità nei montaggi.

PUÒ IL RITARDO DELL'INTERVENTO CHIRURGICO INFLUENZARE LA COLONIZZAZIONE BATTERICA CUTANEA IN FRATTURE DELL'OMERO PROSSIMALE?

N. Barbasetti Di Prun*[1], F. Castoldi[1], R. Rossi[2], D. Blonna[2]

[1]Città della salute e della Scienza, Presidio ospedaliero CTO-Maria Adelaide, Dipartimento di Ortopedia e Traumatologia, Università degli studi di Torino ~ Torino, [2]Ospedale Mauriziano-Umberto I, Dipartimento di Ortopedia e Traumatologia, Università degli studi di Torino ~ Torino

Introduzione: L'infezione è una delle complicanze più severe del trattamento chirurgico per una frattura dell'omero prossimale. È stata ipotizzata una possibile correlazione tra infezione acuta e ritardo dell'intervento chirurgico. Obiettivo di questo studio in 2 fasi è valutare se questo ritardo possa influenzare la carica e il tipo di batteri nell'area cutanea sede dell'incisione chirurgica.
Materiali e Metodi: In fase 1, l'effetto del ritardo è stato simulato in 20 pazienti affetti da frattura dell'omero prossimale trattati conservativamente: dopo l'esecuzione di un primo tampone cutaneo a livello del solco deltoideo-pettorale, il paziente veniva trattato con bendaggio (giorno 0); quindi un nuovo tampone veniva eseguito il giorno dopo e 5 giorni dopo il trauma per simulare un intervento chirurgico acuto (giorno 1) o ritardato (giorno 5). In fase 2 sono stati inclusi 20 pazienti trattati chirurgicamente (i tamponi venivano raccolti il giorno 0 e il giorno dell'intervento chirurgico). Le colture sono state incubate per 24-48 ore a 37° in condizioni di aerobiosi e per 7-14 giorni in condizioni di anaerobiosi.
Risultati: In fase 1, sia il numero totale di unità formanti colonie (CFU) sia la carica batterica di ogni singola specie è aumentata dal giorno 0 al 5 ($p<0.05$). Tre pazienti sono risultati positivi per Stafilococco (S.) Aureo il giorno 0 e sette il giorno 5; dodici per S. Epidermidis il giorno 0 e tredici il giorno 5; undici per Propionibacterium (P.) Acnes il giorno 0 e tredici il giorno 5. Nella seconda fase, nei pazienti trattati entro 48 ore la carica batterica non è cambiata significativamente ($p>0.1$), mentre l'aumento è stato significativo ($p<0.05$) nel gruppo di pazienti operato oltre le 48 ore dal trauma. Considerando le singole specie batteriche, l'aumento è stato significativo per S. Epidermidis, S. coagulasi negativi e P. Acnes, non per S. Aureo.
Discussione: Il numero di batteri è aumentato significativamente dal giorno del trauma a quello dell'intervento chirurgico. La seconda fase dello studio ha confermato tale osservazione. Un numero aumentato di batteri è stato osservato nei pazienti che si sono sottoposti a intervento chirurgico oltre due giorni dal trauma.
Conclusioni: Il ritardo dell'intervento chirurgico si associa a un'aumentata carica batterica cutanea a livello del solco deltoideo-pettorale. Ciò puó giustificare la correlazione tra tale ritardo e rischio d'infezione.

Comunicazioni GINOCCHIO 1

Domenica 30 Ottobre 2016 dalle 15:30 alle 16:30

LEGAMENTO ANTEROLATERALE DEL GINOCCHIO: VERA STRUTTURA LEGAMENTOSA O ISPESSIMENTO DELLA CAPSULA ARTICOLARE? STUDIO ISTOLOGICO IN VIVO

L. Sabatini*, F. Atzori, A. Oliva

AOU San Luigi Orbassano ~ Torino

Introduzione: L'obiettivo dello studio è di condurre un'analisi di tipo istologico su una porzione di legamento anterolaterale prelevato "in vivo" durante interventi di protesizzazione totale del ginocchio e di porre a confronto questa struttura con quella di una porzione di legamento crociato anteriore e di capsula articolare provenienti dallo stesso paziente, nonché redimere il dibattito tra chi asserisce nella vera e propria identità di questo legamento e che lo ritiene un ispessimento capillare privo di significato funzionale.
Materiali e Metodi: Il prelievo effettuato non crea alcun tipo di problematiche d'instabilità al paziente, e nemmeno inficia sui tempi chirurgici, poiché sono passaggi normalmente eseguiti nelle fasi di intervento standard di protesizzazione del ginocchio.
L'end point primario dello studio è dunque di comprendere se la struttura del legamento anterolaterale sia più simile istologicamente al legamento crociato anteriore o a quella della capsula antero-laterale del ginocchio; nello studio viene valutata la struttura nucleare, la tipologia di collagene, la presenza di tessuto adiposo, l'orientamento delle fibre e della cellularità, in ogni campione.
L'end point secondario è la valutazione della presenza o meno di fibre nervose e dunque, di strutture propriocettive a livello dei tre campioni, tramite l'utilizzo della colorazione S100; in ultimo la valutazione delle fibre elastiche con la colorazione di Weigert.
Risultati: Nelle varie colorazioni e valutazioni istologiche il legamento antero laterale sembra essere più somigliante per caratteristiche al legamento crociato anteriore
Discussione: La conferma istologica della struttura di tipo legamentoso del legamento anterolaterale potrebbe condurre ad una modifica nella pratica chirurgica della ricostruzione capsulo-legamentosa del ginocchio, in particolar modo del legamento crociato anteriore, alla quale potrebbe associarsi, in caso di instabilità rotatoria, la ricostruzione del legamento anterolaterale.
Conclusioni: LA nostra valutazione istologica in vivo conferma la vera struttura legamentosa del legamento anterolaterale conferendo allo stesso una valutazione funzionale che porterebbe a rendere molto importante la sua eventuale ricostruzione nenie instabilità del ginocchio.

EFFECTIVENESS DEL CALCIFEDIOLO SUI LIVELLI SIERICI DI 25-IDROSSI-VITAMINA D3, SULLA FORZA MUSCOLARE APPENDICOLARE E SULLA PERFORMANCE FISICA IN DONNE IN POST-MENOPAUSA: STUDIO PROSPETTICO DI COORTE

A. De Sire*, A. Moretti, D. Calafiore, R. Gimigliano, F. Gimigliano, G. Iolascon

Seconda Università degli Studi di Napoli ~ Napoli

Introduzione: In letteratura sono stati dimostrati gli effetti extra scheletrici della vitamina D in particolare nel contrastare la riduzione della performance muscolare correlata all'età. Ad oggi, però, non esistono raccomandazioni che supportino l'utilizzo di quest'ormone nelle diverse forme disponibili per il miglioramento della funzione muscolo-scheletrica nei soggetti anziani.
Pertanto, obiettivo del nostro studio è stato valutare gli effetti del calcifediolo sui livelli di 25-idrossi-vitamina D3 [25(OH)D3], sulla forza muscolare e sulla performance fisica in donne in post-menopausa.
Materiali e Metodi: Nel nostro studio prospettico abbiamo incluso donne in post-menopausa di età ≥50 anni a cui è stato prescritto calcifediolo. Sono stati valutati al baseline (T0) e dopo 6 mesi (T1): livelli sierici di 25(OH)D3, forza muscolare appendicolare, mediante Hand Grip Strength Test (HGS) e Knee Extensor Strength Test (KES), e performance fisica, utilizzando la Short Physical Performance Battery (SPPB).
Risultati: Abbiamo valutato 103 donne in post-menopausa, con età media di 71,19 ± 8,13 anni. Dopo 6 mesi di assunzione di calcifediolo, le pazienti trattati hanno mostrato miglioramenti statisticamente significativi rispetto ai valori al baseline in tutti gli outcome: 25(OH)D3 (51,80 ± 19,85 ng/ml vs 31,74 ± 13,03 ng/ml; p<0,001), HGS (18,29 ± 3,85 kg vs 15,54 ± 6,67 kg; p = 0,014) e SPPB (9,70 ± 2,14 vs 8,41 ± 3,32; p=0,008).
Discussione: Diversi studi hanno evidenziato gli effetti della vitamina D in termini di aumento di massa e funzione muscolare, ma non vi è un accordo unanime sul ruolo e sulla formulazione in cui dovrebbe essere utilizzata per avere degli effetti significativi sulla performance muscolare.
Conclusioni: Nella nostra coorte di donne in post-menopausa, il trattamento con calcifediolo ha mostrato un'efficacia non solo in termini di aumento di livelli sierici di 25(OH)D3, ma anche di miglioramento della funzione muscolare.

IMPIANTO DI PROTESI MONOCOMPARTIMENTALE MEDIALE DEL GINOCCHIO COMBINATO A RICOSTRUZIONE DEL LCA: RISULTATI A MEDIO TERMINE

C. Legnani*[1], C. Terzaghi[2], E. Borgo[1], A. Ventura[1]

[1]Chirurgia Articolare Mini-Invasiva ~ Milano, [2]Istituto Clinico Villa Aprica ~ Como

Introduzione: Lo scopo di questo studio è stato quello di valutare retrospettivamente i risultati clinici e radiografici in pazienti sottoposti a intervento di protesi monocompartimentale mediale di ginocchio combinata a ricostruzione del legamento crociato anteriore (LCA). L'ipotesi è che questa procedura porti ad un alto tasso di successo in pazienti affetti da artrosi monocompartimentale mediale e lassità anteriore di ginocchio.
Materiali e Metodi: Tredici pazienti con lesione del LCA e concomitante artrosi del compartimento mediale sintomatica trattati tra il 2006-2010 sono stati rivalutati a un follow-up medio di 6.2 anni (range 5-8). La valutazione comprendeva punteggio KOOS, punteggi Oxford e KSS, l'indice WOMAC di osteoartrosi, il livello di attività secondo Tegner e l'esame obiettivo compresi test di lassità strumentale con KT-1000. È stata inoltre eseguita una valutazione radiologica con RX standard.
Risultati: Dopo un follow-up medio di 6.2 anni, il punteggio KOOS, l'indice WOMAC e la KSS sono migliorati in modo statisticamente significativo dopo l'intervento chirurgico (p <0.001). I test manuali e strumentali di lassità sono risultati negativi. Alla valutazione radiografica, non sono state riscontrate linee di radiolucenza patologiche intorno alle componenti protesiche. In uno dei pazienti segni di artrosi del compartimento laterale sono stati osservati 28 mesi dopo l'intervento chirurgico.
Discussione: I risultati mostrano che l'intervento combinato di protesi monocompartimentale mediale del ginocchio e ricostruzione del LCA porta a risultati clinici e strumentali incoraggianti a 6 anni dalla procedura chirurgica con un alto tasso di sopravvivenza e un livello di attività soddisfacente nella maggior parte dei pazienti trattati.
Conclusioni: L'intervento combinato di protesi monocompartimentale mediale del ginocchio e ricostruzione del LCA rappresenta una valida strategia terapeutica nei pazienti affetti da artrosi monocompartimentale mediale e lassità anteriore di ginocchio.

VALUTAZIONE CLINICA, IN RISONANZA MAGNETICA ED ARTROSCOPICA DELLE LESIONI INTRA-ARTICOLARI DEL GINOCCHIO

L. Felli[1], G. Garlaschi[2], M. Formica[1], A. Zanirato[1], A. Muda[2], M. Alessio--Mazzola*[1]

[1]Clinica Ortopedica e Traumatologica, IRCCS San Martino IST, Università degli Studi di Genova ~ Genova, [2]Radiologia Universitaria 1, IRCCS San Martino IST, Università degli Studi di Genova ~ Genova

Introduzione: La diagnosi preoperatoria corretta delle lesioni intra-articolari del ginocchio non è semplice. L'esame RM rappresenta la metodica di imaging di prima scelta per la valutazione meniscale e legamentosa, tuttavia alcune lesioni intraarticolari possono emergere solamente all'esame artroscopico.
Scopo dello studio è di comparare l'accuratezza diagnostica dell'esame clinico e dell'esame RM 1.5 T del ginocchio valutata da due radiologi indipendenti, con conferma artroscopica, per la diagnosi delle lesioni meniscali e del LCA.
Materiali e Metodi: Da gennaio 2015 a giugno 2015 sono stati valutati clinicamente ed in RM in modo prospettico 76 pazienti consecutivi candidati a chirurgia artroscopica. Tutte le immagini provenienti dai diversi centri radiologici sono state raccolte e consegnate in forma anonima ad un secondo radiologo esperto in patologia muscoloscheletrica per una seconda refertazione. I dati raccolti sono stati correlati ai reperti clinici ed artroscopici calcolando veri positivi (VP), veri negativi (VN), falsi positivi (FP) e falsi negativi (FN) per esame clinico, primo e secondo referto di RM, e valutando sensibilità (SENS), specificità (SPEC), valore predittivo positivo (VPP) e valore predittivo negativo (VPN).
Risultati: Abbiamo prospetticamente analizzato 76 pazienti consecutivi (60 lesioni del menisco mediale, 20 lesioni del menisco laterale, 38 lesioni del LCA).
Non è stata identificata alcuna differenza statisticamente significativa nella valutazione del MM fra SENS, SPEC, VPP e VPN, con grado di concordanza eccellente fra i due referti (κ= 0.82) e moderato fra l'esame clinico ed entrambi i referti (κ=0.48 e κ=0.42).
Nella valutazione del ML l'accuratezza diagnostica del secondo radiologo è risultata significativamente più elevata rispetto al primo (p<0.01) e rispetto all'esame clinico (p=0.02). L'accuratezza dell'esame clinico è risultata significativamente superiore rispetto al primo referto (p<0.01).
Il livello di concordanza fra l'esame clinico ed i referti RM è risultato debole (κ = 0.29 e κ = 0.38), e scarso fra i due referti (κ = 0.16).
Non è stata identificata alcuna differenza nella valutazione del LCA fra l'esame clinico, il primo ed il secondo referto, con buon livello di concordanza fra l'esame clinico ed il secondo referto RM (κ = 0.76) e debole associazione fra l'esame clinico ed il primo referto (κ = 0.25) e fra i due referti (κ = 0.37).
Conclusioni: Non vi sono differenze statisticamente significative nella valutazione clinica ed RM per lesioni del MM e del LCA. Un radiologo esperto ha ottenuto una migliore accuratezza diagnostica per la valutazione delle lesioni del menisco esterno.

SCAFFOLD ACELLULARE A BASE DI POLIURETANO PER IL TRATTAMENTO DI PERDITE PARZIALI DI SOSTANZA MENISCALE: RISULTATI A 6 ANNI DI FOLLOW-UP

F. Perdisa*, G. Filardo, S. Zaffagnini, A. Sessa, L. Andriolo, R. De Filippis, M. Busacca, E. Kon, M. Marcacci

Istituto Ortopedico Rizzoli ~ Bologna

Introduzione: Lo scopo di questo studio è documentare i risultati, clinici e di RMN, a medio termine di follow-up dall'impianto di uno scaffold acellulare a base di poliuretano per il trattamento di perdite parziali di sostanza meniscale.

Materiali e Metodi: Diciotto pazienti sono stati arruolati consecutivamente e trattati con l'impianto di uno scaffold meniscale in artroscopia (12 mediali e 4 laterali). In caso di presenza di comorbidità, sono state effettuate procedure associate. 16 pazienti (9 uomini e 7 donne, età media 45±12.6, BMI medio 25±3) sono stati valutati in maniera prospettica con IKDC soggettivo ed oggettivo a 24, 36, 48, 60, e 72 mesi di follow-up. Il livello di attività fisica è stato valutato tramite Tegner score. Infine, una valutazione RMN dell'impianto è stata effettuata in 11 pazienti al follow-up finale.
Risultati: Lo score IKDC soggettivo è migliorato in maniera significativa dal preoperatorio ai 24 mesi (45.6±17.5 e 75.3±14.8, rispettivamente; p=0.02), ed è quindi rimasto stabile fino al follow-up finale di 72 mesi (75.0±16.8). Il Tegner score al follow-up finale è risultato migliorato significativamente (p=0.039), pur rimanendo significativamente inferiore ai valori di prima dell'infortunio (p=0.027). La RMN ad alto campo ha evidenziato parametri anomali per quanto riguarda morfologia, intensità di segnale ed interfaccia tra l'impianto ed il menisco nativo. Infine, l'impianto è apparso estruso nella maggior parte dei casi, sebbene non sia stata trovata alcuna correlazione tra questi rilievi ed il risultato clinico.
Discussione: L'impianto di questo scaffold è in grado, anche senza l'ausilio di cellule, di produrre un significativo miglioramento clinico. I benefici descritti in letteratura fino ai 24 mesi di follow-up sono risultati stabili nel tempo fino a 72 mesi di follow-up, che attualmente è il termine più lungo riportato per questo tipo di impianto. Sebbene l'aspetto RMN non sia del tutto soddisfacente, resta da definire fino a che punto questo possa influire sul risultato clinico.
Conclusioni: Questo studio riporta risultati clinici soddisfacenti dopo l'impianto di uno scaffold acellulare di menisco a base di poliuretano. Il trattamento è risultato ugualmente efficace sia per le lesioni isolate del menisco che nei casi complessi che hanno richiesto procedure chirurgiche combinate. D'altro canto è stata osservata un'alta percentuale di alterazioni in RMN, senza però trovare alcuna correlazione tra questi parametri e lo stato clinico.

QUANTIFICAZIONE DEL LACHMAN TEST: KIRA E KT1000

F. Raggi*, C. Signorelli, H. Yue, T. Roberti Di Sarsina, G.M. Marcheggiani Muccioli, A. Grassi, T. Bonanzinga, S. Zaffagnini
Istituto Ortopedico Rizzoli ~ Bologna

Introduzione: Scopo del presente studio in vivo è quello di determinare la correlazione tra i valori di lassità ottenuti utilizzando il sistema innovativo KiRA (Orthokey, USA) e i valori indicati dal KT1000 durante il Lachman test.
Materiali e Metodi: 22 pazienti sono stati sottoposti al Lachman test (manual-maximum), da due diversi operatori (OP1 e OP2) dopo la ricostruzione del LCA a 20 anni di follow dopo l'intervento chirurgico. Per ogni paziente sono stati rilevati i dati relativi al ginocchio operato e al controlaterale sia con il dispositivo KiRA che con il KT1000. Inoltre, 23 pazienti, sono stati testati prima dell'intervento da un terzo operatore (OP3). Si è quindi analizzato:
1) la correlazione tra i due operatori OP1 e OP2 riguardante i dati KiRA nelle articolazioni sottoposte a ricostruzione di LCA;
2) la correlazione tra i dati KiRA e KT1000 sia per l'operatore OP1 che OP2;
3) la correlazione tra i dati del KiRA e KT1000 considerando le articolazioni controlaterali dei pazienti testati da OP3 e le articolazioni sottoposte a ricostruzione di LCA testate da OP1 e OP2.
Per le analisi sono stati usati i coefficienti di Pearson (r) e, qualora le assunzioni per il modello di correlazione parametrica non siano soddisfatte, il coefficiente di Spearman (rs). La significatività è stata fissata a 0.05.
Risultati: I valori di correlazione così ottenuti sono risultati essere:
1) r=0.7 tra i dati KiRA acquisiti da OP1 e OP2 nelle articolazioni ricostruite;
2) rs=0.6 e rs=0.8, rispettivamente per le ginocchia ricostruite e sane dell'OP1 e analogamente rs=0,8 e rs=0,6 per OP2;
3) rs=0.4 considerando i dati di acquisiti sulle articolazioni contro laterali considerando l'operatore OP3 e OP1 e rs=0.5 considerando i dati acquisiti da OP3 e OP2.
Discussione: Dall'analisi inter-operatore riguardante i dati acquisiti con il KiRA (Orthokey, USA), si è ottenuta una buona correlazione tra i dati di OP1 e OP2. Anche i confronti eseguiti sia sulle articolazioni controlaterali che le articolazioni ricostruite hanno evidenziato una buona/ottima correlazione tra i due dispositivi utilizzati.
Conclusioni: L'innovativo dispositivo KiRA (Orthokey, USA) si presenta quindi come una valida soluzione non invasiva e di facile e comodo utilizzo per la quantificazione del Lachman test.

IL MANAGEMENT DELLE LESIONI DELL'ANGOLO POSTERO-ESTERNO: EARLY REPAIR OR LATE RECONSTRUCTION? OVERVIEW DELLA LETTERATURA

A. Tecame*[1], A. Ampollini[2], M. Cattani[2], R. Papalia[1], P. Adravanti[2]
[1]Campus Bio-Medico di Roma ~ Roma, [2]Clinica Città di Parma ~ Parma

Introduzione: Il management delle lesioni dell'angolo posteroesterno (PLC) del ginocchio rappresenta una sfida per i chirurghi a causa degli scarsi e confusi risultati ottenuti dai diversi tipi di trattamento sia in acuto (A) che in cronico (C). Lo scopo di questo studio è rivedere in maniera sistematica gli outcome soggettivi ed oggettivi del management delle lesioni del PLC e determinarne quindi l'iter terapeutico migliore
Materiali e Metodi: Sono stati selezionati gli articoli pubblicati dal gennaio 1992 a febbraio 2016, utilizzando diverse combinazioni di parole chiave, concentrando l'attenzione sui risultati ottenuti dal management delle lesioni dell'angolo postero-esterno. Sono stati considerati solo gli studi con un minimo di 24 mesi di follow-up ed esclusi studi sperimentali e biomeccanici, su cadavere e su animali e tutti quelli in cui non è stato possibile ottenere i parametri specifici per la valutazione dei pazienti. Sono stati presi in considerazione: tecniche chirurgiche, trapianti utilizzati,

test soggettivi ed oggettivi, test strumentali, tassi di successo e fallimento.
Risultati: 23 studi sono stati inclusi in questa review.15 trattavano le lesioni del PLC croniche (>4 settimane) ed 8 acute (<4 settimane). Su un totale di 599 pazienti, 465 sono stati trattati in cronico e 134 in acuto. L'età media era compresa tra 21 e 40 anni. Sulla base dei test clinici quali IKDC (range A 78.1-91.3; C 62.6-86) e Lysholm (range A 87.5-90.3; C 65.5-91.8), dei test soggettivi di stabilità e radiografie in varo stress, il tasso di fallimento delle lesioni acute è stato del 19% mentre quello delle lesioni croniche del 10%.
Discussione: Ampiamente dibattuto in letteratura è il management delle lesioni del PLC che vede gli autori divisi tra la riparazione o ricostruzione, in acuto od in cronico. È comunemente accettato che le lesioni croniche vengano trattate mediante ricostruzione possibile con diverse tecniche chirurgiche che non influiscono in maniera significativa sugli outcomes. Per le lesioni acute non si ha una comune linea di pensiero anche se, dai risultati ottenuti, la riparazione delle lesioni del PLC in acuto porta ad un rate di fallimento pari al 45% in più rispetto alla ricostruzione in cronico.
Conclusioni: L'intervento chirurgico di ricostruzione delle lesioni del PLC in cronico presenta un tasso di fallimento minore rispetto all'intervento di riparazione eseguito in acuto. Le lesioni acute devono essere riparate soltanto in casi estremamente selezionati che dipendono dalla sede anatomica della lesione.

Comunicazioni RACHIDE 1

Domenica 30 Ottobre 2016 dalle 15:30 alle 16:30

EPIDEMIOLOGIA, DIAGNOSI E TRATTAMENTO IN 150 PAZIENTI AFFETTI DA SPONDILODISCITE PIOGENICA CON FOLLOW-UP A 2 ANNI

E. Pola*, D. Colangelo, L.A. Nasto, G. Autore, V.M. Formica, F. Taccari, V. Pambianco, M. Fantoni, F.C. Tamburrelli

Policlinico Universitario A. Gemelli - Università Cattolica del Sacro Cuore ~ Roma

Introduzione: Le spondilodisciti piogeniche rappresentano il 2-7% delle osteomieliti con un'incidenza annua europea stimata tra 0,4 e 2,4/100000 abitanti e mortalità compresa tra 0 e 11%. Le spondilodisciti sono sempre più frequenti per l'aumento della popolazione a rischio e delle tecniche chirurgiche invasive e mininvasive.
Materiali e Metodi: 150 pazienti di età media 63,3 anni con diagnosi di spondilodiscite sono stati valutati presso il nostro istituto di Chirurgia Vertebrale. Per ogni paziente sono stati raccolti dati anamnestici e clinici, diagnosi microbiologiche, indagini radiologiche, indici ematochimici, trattamento antibiotico e ortopedico, questionari VAS e SF-36. Ogni paziente è stato valutato alla diagnosi e a 1, 3, 6,12 e 24 mesi.
Risultati: L'agente eziologico è stato isolato in 126 casi (86%); i principali patogeni isolati sono stati: S.aureus (21,7%), S.Epidermidis (19,38%), K.Pneumoniae (7,75%). Il tratto lombosacrale è stato il più coinvolto (61,26%), seguito dal tratto dorsale (27,5%) e cervicale (11,24%). I livelli più coinvolti, per patogeno, sono stati: da L2 a L5 e D8-D9 per S.Aureus; da L4 a S1 per S.Epidermidis; da L3 a L5 per K.Pneumoniae. Il ritardo diagnostico medio dalla comparsa dei sintomi è stato di 54,34 giorni. I sintomi e segni più frequenti all'esordio sono stati dolore rachideo, febbre, calo ponderale, deficit motorio e di sensibilità. Il 78,23% dei pazienti è stato sottoposto ad immobilizzazione in ortesi rigida per almeno 3 mesi e il 21,77% a trattamento cruento (stabilizzazione a cielo aperto o per via percutanea). Sono state osservate differenze nei punteggi VAS tra i trattamenti conservativo, chirurgico percutaneo e chirurgico a cielo aperto ad 1 mese (5,20 vs 2,76 vs 2,14), 3 mesi (2,85 vs 2,31 vs 1,85) e a 6 mesi (1,90 vs 1,80 vs 1,25). Il tempo di guarigione medio è stato di 79,65 giorni dalla diagnosi.
Discussione: L'approccio multidisciplinare permette di arrivare ad una diagnosi precoce nonostante la sintomatologia aspecifica di esordio. Sebbene non ci sia una differenza significativa nel tempo di guarigione tra i trattamenti conservativo e chirurgici, la risoluzione della sintomatologia algica avviene più rapidamente nei pazienti trattati chirurgicamente.
Conclusioni: La conoscenza delle caratteristiche cliniche, patogenetiche e chirurgiche delle spondilodisciti piogeniche e l'approccio in equipe del chirurgo vertebrale e infettivologo permettono un miglioramento della prognosi in termini di qualità della vita.

CORREZIONE A BREVE TERMINE IN CORSETTO DELLA SCOLIOSI IDIOPATICA EVOLUTIVA: FATTORI DETERMINANTI

A.G. Aulisa*[1], M. Giordano[1], F. Falciglia[1], M. Galli[2], V. Guzzanti[1]

[1]Ospedale Pediatrico Bambino Gesù ~ Roma, [2]University Hospital "Agostino Gemelli", Catholic University of the Sacred Heart ~ roma

Introduzione: L'esperienza clinica dimostra che non sempre è possibile ottenere lo stesso grado di correzione della curva scoliotica anche se il corsetto è lo stesso e lo si utilizza con modalità analoghe applicando le stesse azioni correttive.
Lo scopo dello studio è quello di indagare i possibili fattori che influenzano la correzione iniziale in-corsetto.
Materiali e Metodi: Da un database prospettico abbiamo selezionato 381 pazienti affetti da scoliosi idiopatica con curve inferiori a 40° Cobb sottoposte a trattamento con corsetto fino alla fine della crescita scheletrica.
Ogni paziente ha eseguito delle teleradiografie della Colonna in AP e LL. Sono state selezionate solo le radiografie effettuate all'inizio del trattamento (t0) e a 3 mesi dall'inizio del trattamento (t1).
Sono stati valutati i seguenti dati: età a t0, l'età al menarca, Risser a t0, l'entità della curva in gradi Cobb (a t0 e t1), l'entità della rotazione in gradi Perdriolle (a t0 e t1).
I pazienti sono stati divisi in due gruppi in base alla risposta iniziale ottenuta in corsetto.
Nel Gruppo A abbiamo incluso quei pazienti che hanno mostrato una risposta "ottimale" al trattamento, definita come una correzione della curva di almeno il 50% dei gradi Cobb a t1. Gli altri pazienti (che hanno ottenuto una correzione inferiore al 50% in t1) sono stati inclusi nel gruppo con una risposta al trattamento "sub-ottimale" (Gruppo B).
L'analisi di regressione logistica è stata effettuata confrontando "ottimale" con "sub-ottimale" e usando i risultati come variabile dipendente.
Risultati: Il Gruppo A include 146 pazienti con una curva media di 26,5 (SD 4,6) gradi Cobb a t0, che diventano 9,1 (SD 3,8) a t1 dopo la prima correzione in-corsetto.
Gruppo B include 235 pazienti con una curva media di 29,5 (SD 5,4) gradi Cobb a t0, che diventano 19,2 (SD 4,7) a t1 dopo la prima correzione in-corsetto.
L'analisi di regressione logistica ha dato la seguente equazione:
L = 2,93 - 0,06 * (gradi Cobb) - 0,148 * (gradi Pedriolle)
Il coefficiente Cobb, sebbene significativo (p = 0,025), è molto meno significativo di quello dei Pedriolle (p = 0,0004).
Con questa equazione la probabilità che il risultato possa essere

stimato in ogni singolo paziente è> 50% ed è assunto come indicativo del risultato "ottimale".
La precisione di questo test predittivo è circa del 70%.
Discussione: Alla diagnosi il fattore più determinante, per la predizione della risposta iniziale al trattamento, è l'entità della rotazione vertebrale in gradi Pedriolle. Ovviamente anche la valutazione in gradi Cobb è significativa, anche se meno importante. Il modello logistico ha scartato altre variabili bio-fisiologici come l'età, sesso, Risser e menarca.
Conclusioni: A differenza di quanto normalmente ritenuto il fattore più determinante è la rotazione.

IL TRATTAMENTO CHIRURGICO DELLA SCOLIOSI GRAVE (>80°) DELL'ADOLESCENZA

M. Palmisani*, E. Dema, S. Cervellati

Hesperia Hospital ~ Modena

Introduzione: Il trattamento chirurgico delle gravi scoliosi (> di 80°) rappresenta un campo di aperta sfida anche per chirurghi vertebrali esperti. L'utilizzo della sintesi peduncolare ha permesso, in questi ultimi anni di ridurre la necessità di ricorrere ad un doppio accesso anteriore e posteriore.
Materiali e Metodi: Da 2009 al 2013 abbiamo trattato chirurgicamente 41 casi di scoliosi grave dell'adolescenza con valore angolare > di 80°, con età media 15 a (11-17). In Il valore angolare medio delle scoliosi dell'adolescenza era di 85° (80-112). In 12 casi era presenta una ipocifosi toracica -7° (-22/+10), in 14 casi era presenta una ipercifosi toracica con valore angolare medio di 72° (62-80).
In 16 casi alla sintesi peduncolare è stata associato l'utilizzo di fili sottolaminari, in 12 clamps mentre in 12 casi è stata impiegata solo sintesi peduncolari a tutti i livelli.
Risultati: Da 2009 al 2013 abbiamo trattato chirurgicamente 41 casi di scoliosi grave dell'adolescenza con valore angolare > di 80°, con età media 15 a (11-17). In Il valore angolare medio delle scoliosi dell'adolescenza era di 85° (80-112). In 12 casi era presenta una ipocifosi toracica -7° (-22/+10), in 14 casi era presenta una ipercifosi toracica con valore angolare medio di 72° (62-80). In 16 casi alla sintesi peduncolare è stata associato l'utilizzo di fili sottolaminari, in 12 clamps mentre in 12 casi è stata impiegata solo sintesi peduncolari a tutti i livelli.
Discussione: L'analisi dei risultati ha evidenziato come l'impiego della sola sintesi peduncolare o associata alla fissazione sottolaminare non incide nell'entità di correzione della deformità. È stato evidenziano una minore perdita di correzione a distanza nei casi trattati con sola sintesi peduncolare.
Conclusioni: Il trattamento chirurgico con approccio solo posteriore con l'utilizzo di sintesi peduncolare associata o meno alla fissazione sottolaminare consente nelle gravi scoliosi dell'adolescenza di raggiungere soddisfacenti correzioni che si mantengono stabili al controllo a distanza senza ricorrere alla chirurgia anteriore.

TRATTAMENTO MINI-INVASIVO DELLE DEFORMITÀ DEL RACHIDE DELL'ADULTO MEDIANTE APPROCCIO LATERALE RETROPERITONEALE

L. Proietti*[1], L. Scaramuzzo[2], G. Noia[1], G. Barone[3], E. Valenzi[1], A. Perna[1], F.C. Tamburrelli[1], G. Cerulli[1]

[1]Università Cattolica del Sacro Cuore - Policlinico A. Gemelli ~ Roma, [2]IRCCS Istituto Ortopedico Galeazzi ~ Milano, [3]Università degli Studi di Perugia - Ospedale S. Maria della Misericordia ~ Perugia

Introduzione: La scoliosi degenerativa lombare è una condizione comune negli adulti. Gli approcci chirurgici tradizionali sono associati ad alti tassi di complicanza e morbilità. Scopo dello studio è quello di analizzare i risultati clinici e radiografici dei pazienti con scoliosi degenerativa dell'adulto trattati con approccio XLIF.
Materiali e Metodi: Sono trattati 22 pazienti affetti da lombosciatalgia e che presentavano una scoliosi degenerativa dell'adulto con stenosi lombare associata.
Età media era di 59 anni e un follow up medio di 12 mesi. L'approccio XLIF stand alone è stato utilizzato in 3 pazienti, mentre i restanti 19 sono stati trattati con approccio XLIF e stabilizzazione percutanea posteriore. I livelli trattati sono stati minimo uno all'apice della curva e massimo 3, da L2 a L5. Sono state ottenute Rx standard in 2 proiezioni in ortostatismo prima dell'intervento e a 1, 3 e 12 mesi dall'intervento. La valutazione radiografica è stata eseguita confrontando gli angoli di cobb, la lordosi lombare e i parametri spino-pelvici pre e post operatori. Per la valutazione clinica sono stati utilizzati Oswestry Disability Index e VAS leg e back somministrati prima dell'intervento e nel post-operatorio a 1, 3 e 12 mesi dall'intervento. Sono stati riportati inoltre il numero di livelli trattati, l'Hb pre e post operatoria, l'eventuale presenza di complicanze e la media dei giorni di degenza.
Risultati: I pazienti hanno presentato un miglioramento della sintomatologia clinica con un VAS leg medio da 6,5 nel preoperatorio a 3 a 18 mesi, VAS back pain medio da 5,5 a 3,5 e un miglioramento dell'ODI da 90% nel re-operatorio a 20% a 18 mesi. Radiograficamente si è assistito ad un miglioramento della lordosi lombare, da una media di 35°nel pre-operatorio a 40° a 18 mesi. Perdita media di Hb per livello trattato è stata di 0,18 g/dl. Il tasso di fusione è stato del 100% a valutazione finale. I giorni medi di degenza sono stati 4. Un paziente ha presentato una deiscenza della ferita chirurgica risoltasi con terapia antibiotica.
Discussione: I risultati mostrano un notevole miglioramento della sintomatologia clinica relativa all'irradiazione lombosciatalgica e una rapida ripresa del paziente nel post-operatorio. I risultati radiologici evidenziano una soddisfacente correzione della deformità sul piano sagittale anche solo con XLIF stand-alone. La ridotta invasività e le ridotte perdite ematiche permettono di utilizzare questo tipo di approccio anche in pazienti con un'età avanzata.
Conclusioni: L'utilizzo dell'approccio laterale mini-invasivo mediante XLIF rappresenta un efficace trattamento per la scoliosi degenerativa dell'adulto con associata stenosi, se i parametri spino-pelvici risultano bilanciati nel pre-operatorio. Ulteriori studi multicentrici e di revisione della letteratura sono necessari per ottimizzare i criteri di selezione del candidato ideale per l'intervento di XLIF.

È IL SEGNO DI RISSER DETERMINANTE NELL'INDICARE L'INIZIO DELLO SVEZZAMENTO DAL CORSETTO NEL TRATTAMENTO CONSERVATIVO DELLA SCOLIOSI IDIOPATICA

A.G. Aulisa*[1], F. Falciglia[1], M. Galli[2], M. Giordano[1], V. Guzzanti[1]

[1]Ospedale Pediatrico Bambino Gesù ~ Roma, [2]University Hospital "Agostino Gemelli", Catholic University of the Sacred Heart ~ roma

Introduzione: Tutti gli Autori concordano nel ritenere che il trattamento ortesico vada protratto per l'intero arco d'accrescimento scheletrico. Infatti, per conseguire il rimodellamento dei segmenti di movimento, l'azione meccanica del corsetto deve agire per tutto il periodo in cui sono attive le cartilagini fertili vertebrali. Questo stadio viene determinato mediante il segno di Risser e/o l'ossificazione delle ring-apofisi vertebrali.
Lo scopo dello studio è quello di determinare il ruolo del segno Risser nel trattamento conservativo, presentando i risultati dei pazienti che hanno iniziato il trattamento in corsetto con un Risser 4 e confrontandoli con quelli che lo hanno terminato a Risser 4.
Materiali e Metodi: Lo studio include 2 gruppi di pazienti affetti da Scoliosi Idiopatica Adolescenziale, trattati tra il 1999 e il 2014. Il Gruppo A è composto da 39 pazienti con Risser 4 ad inizio trattamento e il Gruppo B da 20 pazienti che hanno abbandonato il trattamento a Risser 4.
Lo svezzamento nel Gruppo A è iniziato a chiusura delle ring apophysis.
Follow-up è stato di minimo 24 mesi.
Sono stati misurati i gradi Cobb (CM) e la rotazione con Perdriolle (TA) ad inizio trattamento (t1), all'abbandono (t3) e a 2 anni di Follw-up (t5).
In accordo con i criteri SRS abbiamo stabilito 3 outcome.
L'analisi statistica è stata eseguita con GraphPad Prism 6.
Risultati: I risultati dello studio mostrano che CM del gruppo A era 33.6 ± 8.9 SD a t1 e 24.55 ± 10.7 SD a t5. TA era 15.89 ± 5.5 SD a t1 e 13.2 ± 6.7 a t5. Invece nel gruppo B era 33.1 ± 11.08 SD a t1, 19.60 ± 9.11 SD a t3 e 28.35 ± 9.4 SD a t5. TA era 15.4 ± 4.2 SD a t1 e 11.2 ± 3.9 a t5.
La differenza tra gradi Cobb e Perdriolle (CM t5-t1 e TA t5-t1) era statisticamente significativa in entrambi i gruppi ($p<0.0001$).
I risultati a confronto, tra il Gruppo A e B mostrano: nessuna differenza all'inizio del trattamento, Cobb (33.6 vs 33.1) e Perdriolle (15.89 vs 15.4), invece al follow up il Gruppo A mostra una correzione leggermente più alta, ma non statisticamente significativa (24.55 vs 28.35). Nessuna significativa differenza è stata trovata nella percentuale di correzione (79.5% vs 80%) e di progressione (2.5% vs 5%) della curva.
Discussione: I risultati mostrano che i pazienti che hanno iniziato il trattamento a Risser 4, al follow up, mantengono una correzione leggermente migliore rispetto a quelli che abbandonano a Risser 4. Ciò si verifica perché la crescita della colonna vertebrale termina con la fusione ring apophysis, che nella maggior parte dei casi corrisponde ad un Risser 5.
Conclusioni: In conclusione, per ottenere risultati migliori, lo svezzamento dal corsetto deve iniziare a completa fusione delle ring apophysis o almeno ad un Risser 5.

INFLUENZA DELLA RIABILITAZIONE SULLA QUALITÀ DI VITA PERCEPITA DA ADOLESCENTI CON SCOLIOSI IDIOPATICA LIEVE-MODERATA: STUDIO PROSPETTICO

A. De Sire*, I. Fatatis, A. Moretti, F. Gimigliano, G. Iolascon

Seconda Università degli Studi di Napoli ~ Napoli

Introduzione: La scoliosi idiopatica ha un'influenza negativa sulla qualità di vita correlata alla salute (HRQoL, Health Related Quality of Life) degli adolescenti affetti, in particolare sull'autostima e sull'immagine di sé. È noto che esercizi fisioterapici specifici possano migliorare la funzione fisica di soggetti affetti da scoliosi idiopatica, ma vi sono poche evidenze sull'effetto che hanno sulla HRQoL. Lo scopo del nostro studio prospettico è stato pertanto valutare gli effetti di un trattamento riabilitativo sulla qualità di vita in adolescenti con scoliosi idiopatica di grado lieve-moderato.
Materiali e Metodi: Abbiamo incluso adolescenti (di età tra i 10 e i 19 anni) con diagnosi di scoliosi idiopatica lieve-moderata (11-30° Cobb); sono state escluse femmine prima del menarca e adolescenti trattati con corsetti. La popolazione è stata divisa in due gruppi secondo l'angolo di Cobb: 11-20° e 21-30°. Tutti i partecipanti sono stati sottoposti ad esercizi fisioterapici specifici per scoliosi per un periodo di 1 anno. Abbiamo valutato la HRQoL utilizzando il Scoliosis Research Society 22 Questionnaire (SRS-22) al baseline (T0) e dopo 1 anno di trattamento (T1).
Risultati: Dei 94 partecipanti (33 femmine e 61 maschi) con scoliosi idiopatica (34 dorsale, 50 dorso-lombare e 10 lombare), con età media di media 14,6 ± 2,1 e BMI medio di 21,5 ± 2,0 kg/m2, 48 presentavano un angolo di Cobb di 11-20° e 46 presentavano un angolo di Cobb di 21-30°. Al T1 vi sono stati miglioramenti statisticamente significativi dell'SRS-22 rispetto al baseline sia nel gruppo di soggetti con scoliosi idiopatica di grado lieve (3,6±0,6 vs 4,5±0,2; $p<0,001$) sia in quelli con angolo di Cobb di 21-30° (3,3±0,4 vs 4,4±0,3; $p<0,001$).
Discussione: È noto in letteratura l'importanza del trattamento fisioterapico della scoliosi idiopatica giovanile, in particolar modo in quella lieve-moderata che non ha indicazioni per l'intervento chirurgico. Poche evidenze hanno mostrato un beneficio della riabilitazione sulla HRQoL di questi pazienti. Diversi studi hanno testimoniato come l'SRS-22 sia uno strumento affidabile per valutare l'evoluzione della HRQoL in adolescenti affetti da scoliosi, ma vi sono dubbi sulla validità discriminativa tra grandi e piccole curve scoliotiche mediante questo strumento.
Conclusioni: Dall'analisi dei nostri risultati si evince che un anno di adeguato trattamento riabilitativo possa migliorare la HRQoL di adolescenti con scoliosi idiopatica lieve e moderata.

TRATTAMENTO CHIRURGICO DELLA SCOLIOSI IDIOPATICA DELL'ADOLESCENZA CON VITI PEDUNCOLARI: DESCRIZIONE DELLE TECNICHE CHIRURGICHE E REVISIONE DELLA LETTERATURA

C. Faldini*[1], R. Borghi[1], F. Perna[1], M. Chehrassan[1], A. Toscano[2], A. Di Martino[3], F. Traina[1]

[1]Istituto Ortopedico Rizzoli ~ Bologna, [2]Istituto Ortopedico Rizzoli, Dipartimento Rizzoli-Sicilia ~ Bagheria (PA), [3]Clinica Ortopedica. Università Campus Biomedico di Roma ~ Roma

Introduzione: Il trattamento chirurgico della scoliosi idiopatica dell'adolescenza (SIA) si propone l'obiettivo di ottenere una schiena bilanciata, preservare quanti più segmenti possibili per garantire maggior movimento residuo e di prevenire la progressione della deformità mediante una solida artrodesi. Nel corso degli anni numerose tecniche sono state sviluppate per il trattamento chirurgico della SIA: artrodesi in situ non strumentata (Hibbs, 1911); artodesi in compressione e distrazione con barre di Harrington e uncini; fissazione sottolaminare secondo Luque; forme combinate (Harrington-Luque) fino ad arrivare ad artrodesi con barre e connettori multipli (uncini laminari, uncini peduncolari o viti peduncolari) secondo Cotrel-Dubousset. L'utilizzo di sole viti peduncolari è stato per la prima volta descritto da Roy-Camille nel 1990 e da allora numerosi studi sui loro presunti vantaggi e svantaggi si sono susseguiti.
Scopo di questo lavoro è di presentare la nostra esperienza sul trattamento chirurgico della SIA con artrodesi strumentata con viti peduncolari presentando le diverse tecniche chirugiche di posizionamento delle viti e confrontare i nostri risultati con la letteratura più recente
Materiali e Metodi: Sono stati analizzati 18 pazienti affetti da SIA, 15 femmine e 3 maschi, con età media di 15,7 anni. Il trattamento chirurgico è consistito in correzione della deformità per via posteriore tramite facectomie, osteotomie di Ponte, artrodesi e strumentazione su tutti i livelli con viti peduncolari. Il valore medio preoperatorio della curva scoliotica misurato in gradi di Cobb era di 67,8°. Le tre principali tecniche di posizionamento delle viti peduncolari (straight-forward, anatomic e in-out-in) sono state analizzate sia con l'utilizzo del probe che del trapano valutandone i rispettivi vantaggi e svantaggi connessi e confrontandoli con quelli della letteratura
Risultati: Il valore medio postoperatorio della curva scoliotica misurato in gradi di Cobb è risultato 16,6°. Il follow-up medio è stato di 2 anni. Non si sono registrate complicanze perioperatorie nè progressioni delle deformità e pseudoartrosi per la durata del follow-up
Discussione: L'utilizzo di viti peduncolari nel trattamento chirurgico della SIA consente una migliore correzione della deformità sui tre piani dello spazio mediante la possibilità di sfruttare tutte le principali tecniche disponibili: distrazione e compressione segmentaria, derotazione, traslazione e rotazione vertebrale diretta.
Conclusioni: La tecnica chirurgica inoltre, attraverso la riduzione dell'area di artrodesi, consente di preservare un maggior movimento e una migliore funzionalità della colonna vertebrale con bassi rischi di complicanze e di fallimento della correzione della deformità nel tempo.

Comunicazioni PROTESICA 2

Domenica 30 Ottobre 2016 dalle 15:30 alle 16:30

OUTCOME INIZIALI OTTENUTI CON IL METODO FAST TRACK NELLA CHIRURGIA PROTESICA ARTICOLARE PRESSO IL DIPARTIMENTO DI ORTOPEDIA DELLA FONDAZIONE POLIAMBULANZA - BRESCIA

G. Maggi, M. Formagnana, V. Morea, A. Cabrioli, S. Franzoni*

Fondazione Poliambulanza ~ Brescia

Introduzione: Dal 1-9-2015 nel Dipartimento di Ortopedia e Traumatologia della Fondazione Poliambulanza – Istituto Ospedaliero di Brescia per la chirurgia protesica dell'anca e ginocchio in elezione si applica il metodo Fast Track (FT).
Materiali e Metodi: Nel quadrimestre 1-9-2015 / 31-12-2015 sono stati eseguiti con il metodo FT n.100 interventi di protesi di anca (PA) e n. 108 di ginocchio (PG). Nonostante si tratti del periodo di implementazione solo in 2 pazienti non è stato possibile applicare totalmente il metodo FT per recente malattia tromboembolica. L'analisi dei dati si basa sul confronto fra PA vs PG.
L'età media dei pazienti è simile (PA 69,7+10,3 vs PG 68,3+9 anni), mentre prevale il sesso femminile per le protesi del ginocchio (PA 56% vs PG 72%).
La durata della degenza, oltre ad essere simile (PA 5,3+1,2 vs PG 5,1+1,1giorni), presenta lo stesso tipo di variazione in funzione del giorno di dimissione nei reparti di riabilitazione (PA infrasettimanale 4,3+0,5 vs PA week-end 6+1 giorni; PG infrasettimanale 4,3+0,7 vs PG week-end 5,8+0,9 giorni).
Risultati: Il rapido recupero funzionale ha consentito ad una discreta percentuale di pazienti il trasferimento in riabilitazione con l'automobile personale (PA 35,1% vs PG 48,8%).
Il nadir dei valori di emoglobina (Hb) è raggiunto al 3° giorno e risulta in media entro valori di sicurezza (PA Hb 10,5+1,1 vs PG Hb 10,6+1,4 g/dl) il che spiega il ridotto ricorso alle emotrasfusioni (totale n.4; PA 3% vs PG 0,9%).
Il cateterismo vescicale è stato effettuato solo nel periodo postchirurgico ed in modo transitorio (PA 12,8% vs PG 7,4%).
Il controllo antalgico multimodale (pre-emptive, local infiltration intraoperative e patient-tailored after surgery anesthesia) ha limitato in modo significativo i pazienti con dolore postchirurgico moderato-severo (almeno un episodio di dolore >5 alla Numerical Rating Scale) che risultano relativamente più frequenti nelle PG sia il giorno dell'intervento che il 1°, 2° e 3° giorno postchirurgico: PA 1%, 3%, 2%, 4% vs PG 9,3%, 9,3%, 13%, 11,1%.
Si segnala 1 solo caso di emartro nelle PG.
Discussione: Gli outcome funzionali sono stati raggiunti dalla quasi totalità dei pazienti sin dal giorno dell'intervento (verticalizzazione, marcia da fermo, esecuzione 8 passi con girello, indossare la calza), consentendo al 3° giorno la marcia con due bastoni canadesi (PA 80,5+36,9 vs PG 78,1+25,6 metri) e la salita e discesa delle scale
Conclusioni: I dati evidenziano il raggiungimento di obiettivi molto validi nel periodo postoperatorio con un rapido recupero funzionale che apre nuovi scenari alla fase riabilitativa dopo la dimissione dal reparto di ortopedia.

VALUTAZIONE COSTO/BENEFICIO DELLE MODERNE TECNICHE DI DIAGNOSI MICROBIOLOGICA CON SISTEMI ANTIBIOFILM

L. Drago*, S. Scarponi, C.L. Romanò

Istituto Ortopedico IRCCS Galeazzi ~ Milano

Introduzione: Le infezioni correlate a materiali impiantabili, incluse le infezioni peri-protesiche e post-osteosintesi, sono infezioni correlate al biofilm. La presenza del biofilm rende poco affidabile l'isolamento del microrganismo con le tecniche microbiologiche tradizionali, per cui sono state recentemente proposte muove metodiche, quali ad esempio l'uso di sostanze chimiche antibiofilm in sistemi di campionamento e trasporto chiusi (microDTTect, 4i Srl, Monza). Scopo di questo studio è di esaminare il potenziale costo/beneficio di tale nuova metodica per la diagnosi di infezioni peri-protesiche articolari.
Materiali e Metodi: Si sono comparati i costi diretti della diagnosi microbiologica di protesi di anca o ginocchio sospetta settica, eseguita mediante il sistema microDTTect verso sonicazione, applicando l'analisi TAT ("Turn Around Time") ed il costo corrente dei materiali d'uso.
Una ulteriore analisi dell'impatto economico è stata condotta mediante la simulazione dei costi indotti dalla inaccuratezza diagnostica microbiologica (falsi negativi e falsi positivi), comparando microDTTect con la microbiologia tradizionale.
Risultati: I costi diretti medi complessivi sono risultati pari a € 391.70 per il sistema midroDTTect, rispetto a € 400.00 per la sonicazione.
I costi stimati ospedalieri indiretti, derivanti dall'attuale inaccuratezza diagnostica, inclusi possibili trattamenti inadeguati, recidive di infezione, contenziosi medico-legali, ecc., sono quantificabili, in media, in circa € 90,000 ed in € 65,000 per ogni falso negativo e positivo, rispettivamente. Considerando un costo medio di microDTTect di € 500 ad esame, con un miglioramento dell'accuratezza diagnostica del 50% (riduzione degli attuali falsi positivi e negativi dal 20% al 10%, in media), considerando che solo il 10% dei falsi negativi e positivi generi costi aggiuntivi per la struttura sanitaria, si calcola un risparmio atteso per l'ospedale di circa € 100,000 per ogni 100 pazienti trattati con il sistema microDTTect.
Discussione: Per quanto a nostra conoscenza, questo è il primo studio sull'impatto economico della diagnostica microbiologica in campo ortopedico. Il sempre crescente ricorso alla chi-

rurgia protesica e la necessità di differenziare tra fallimenti asettici e settici, rende oggi necessario per ogni ospedale dotarsi di sistemi diagnostici microbiologici affidabili, tenendo presente che l'isolamento del patogeno è il cardine della diagnosi ed uno degli elementi chiave anche del trattamento. Il presente studio dimostra che i nuovi sistemi di diagnosi antibiofilm sono economicamente sostenibili, rappresentando una risorsa sia per il clinico che per l'ente ospedaliero.
Conclusioni: MicroDTTect, il primo sistema chiuso di campionamento, trasporto e processazione di biomateriali, impianti e tessuti in sospette infezioni correlate al biofilm, appare economicamente sostenibile.

MALPOSIZIONAMENTO DEL COTILE NELLE PROTESI D'ANCA: INFLUENZA DELL'OBESITÀ

M. Franceschini, F. Calabrò'*, O. De Bartolomeo, G. Mineo

Istituto Ortopedico Gaetano Pini ~ Milano

Introduzione: L'intervento di protesi totale d'anca (PTA) è una procedura chirurgica di successo e di frequente esecuzione, nella quale il corretto posizionamento delle componenti influenza la sopravvivenza a lungo termine dell'impianto e assicura il ripristino di una biomeccanica fisiologica d'anca. Il malposizionamento della cup è frequentemente associato complicazioni. È importante inquadrare quali fattori possano condizionare il posizionamento acetabolare. Tra tutti, l'obesità sembra avere un ruolo predominante. Scopo del nostro studio è di determinare l'influenza del BMI (Body Mass Index), in particolare dell'obesità, sul posizionamento della componente acetabolare e sui conseguenti risultati clinici.
Materiali e Metodi: Abbiamo effettuato una valutazione retrospettiva di 232 PTA eseguite da Gennaio 2013 a Febbraio 2016 nel nostro istituto, dividendo i dati raccolti in 3 gruppi a seconda dell'approccio chirurgico (Laterale diretto, antero-laterale e anteriore diretto). Abbiamo studiato le corrispondenze tra malposizionamento della cup e sesso, età, diagnosi e BMI (se BMI <25 pz non obesi; se BMI ≥25 pz obesi). Successivamente abbiamo misurato i gradi di abduzione e antiversione acetebolare alle rx postop.
Risultati: Abbiamo osservato un'importante differenza del grado di abduzione medio e una differenza lieve del grado di antiversione medio tra pazienti obesi e non. L'età media della popolazione era 67,4 anni, il 70,7% aveva un BMI normale, il 29,3% era obeso. Il 40,6% erano uomini e il 59,4% donne. L'accesso chirurgico laterale è stato usato nel 46% dei pazienti, l'anterolaterale nel 16% e l'anteriore diretto nel 38%.
Discussione: Nei pazienti obesi risulta più difficile ottenere una corretta inclinazione per ogni approccio chirurgico, in particolare per l'anterolaterale. L'antiversione si trova nel range di sicurezza sia nei pazienti obesi che non obesi. Le difficoltà legate alla presenza di abbondante tessuto sottocutaneo possono essere contrastate in parte con uno strumentario adeguato.
Conclusioni: Abbiamo trovato una correlazione tra l'obesità e la posizione della cup protesica. La scorretta disposizione pelvica sul lettino operatorio, la difficoltà nell'identificare i punti di repere ossei e l'ostruzione dovuta agli abbondanti tessuti molli sottocutanei può determinare un posizionamento meno accurato della componente acetabolare. Riteniamo che gli attuali metodi di impianto della cup protesica siano poco adeguati in caso di pazienti obesi.

L'USO DEL BILANCIATORE DI GINOCCHIO X-CELERATE (TRIATHLON) PER IL BILANCIAMENTO E LA VALUTAZIONE DELLA ROTAZIONE FEMORALE NELLA CHIRURGIA PROTESICA DEL GINOCCHIO

F. Pezzillo*, C. Barresi, D. Marotta, F. D'Imperio

Ospedale San Carlo di Nancy ~ Roma

Introduzione: La rotazione esterna della componente femorale è indicata per creare uno spazio in flessione bilanciato e per favorire un corretto tracking rotuleo. Se eccessiva induce anomalie rotazionali, modifica la lassità in flessione e causa incongruità rotatorie, in flessione ed in estensione contribuendo all'usura del polietilene. Da queste considerazioni sorge la domanda se la rotazione esterna del femore debba essere sempre la stessa o se non vada valutata, di volta in volta.
Materiali e Metodi: Da gennaio 2013 al dicembre 2015 sono state impiantate 100 protesi di ginocchio Triathlon Stryker; i casi trattati sono 64 di sesso femminile e 36 maschile con 6 casi di impianto bilaterale.Il follow-up medio è stato di 24 mesi con un massimo di 30 mesi ed un minimo di 6 mesi.
Risultati: I risultati clinici e radiografici evidenziano un buon recupero dell'asse fisiologico del ginocchio, la scomparsa del dolore, il recupero pressoché completo dell'articolarità (0-100°), il ripristino della capacità deambulatoria e il miglioramento della qualità di vita.Abbiamo osservato tre casi di difetto dello scorrimento femoro-rotuleo con dolore anteriore di ginocchio, un caso di infezione superficiale risoltosi con terapia antibiotica, un caso di frattura intraoperatoria del condilo femorale in un femore piccolo con impianto femorale PS.
Discussione: La rotazione esterna della componente femorale viene valutata in rapporto ad un asse anatomico di riferimento che, più comunemente, è l'epicondiloideo. Meno frequentemente si utilizza, allo scopo, l'asse verticale di Whiteside, con una rotazione esterna media di 3°-4°.
Quasi tutti i chirurghi si avvalgono di tecniche miste per poter bilanciare i legamenti e decidere la rotazione femorale ma le filosofie originali sono due: la bony landmark technique e la gap balancing technique.
La prima prevede di identificare sul femore dei reperi anatomici (epicondili) e di posizionare la componente femorale cercando di ricalcare l'originale anatomia del paziente da protesizzare.
La gap balancing technique invece prevede di valutare preventivamente lo stato di tensione legamentosa e quindi successivamente di eseguire il taglio. Nel tempo si sono succeduti strumenti via via più sensibili per studiare la tensione. I primi sono stati spreader che, tensionati in maniera simile, consentivano di effettuare un taglio posteriore parallelo al taglio tibiale. A questi sono poi seguiti flexion-spacer, ovvero spessori asimmetrici che, inseriti in flessione, permettono di arrivare alla tensione corretta.

Conclusioni: Il sistema X-CELERATE a nostro avviso costituisce una soluzione semplice da utilizzare, veloce e allo stesso tempo molto valida per la determinazione dello spazio in flessione ed estensione associato ad un buon bilanciamento dei tessuti molli. Con il sistema X-CELERATE è possibile determinare il grado di rotazione ottimale della componente femorale in base alla tensione dei tessuti molli e dell'impianto protesico.

ESPERIENZA NELLA REVISIONE ACETABOLARE PER VIA ANTERIORE

C. Faldini*, F. Traina, F. Pilla, R. Borghi, C. Pungetti, D. Fabbri, F. Perna, C. Calamelli, A. Mazzotti, V. Persiani, N. Stefanini

Istituto Ortopedico Rizzoli ~ Bologna

Introduzione: La via di accesso anteriore mini-invasiva all'anca è ampiamente impiegata per la chirurgia protesica dell'anca poiché data la sua scarsa invasività sui tessuti molli permette un rapido recupero funzionale dei pazienti. Le complicanze piú frequentemente riportate sono correlabili spesso ad una difficile esposizione del femore in tutti i pazienti che aumenta il rischio di fratture intraoperatorie e complicanze neurologiche soprattutto del nervo femoro-cutaneo laterale. Raramente sono state riportate complicanze sul versante acetabolare poiché l'accesso permette una facile e ottimale visualizzazione dell'acetabolo. Questa caratteristica dell'accesso ci ha spinto a considerarlo d'elezione in tutti i casi di revisione isolata dell'acetabolo. Questo studio riporta i risultati preliminari di 22 revisioni acetabolari isolate eseguite con un accesso anteriore all'anca.
Materiali e Metodi: Ventidue interventi di revisione acetabolare isolata attraverso una via di accesso anteriore sono stati eseguiti in 22 pazienti (9 maschi e 13 femmine) tra Aprile 2012 e Dicembre 2014. L'età media dei pazienti al momento dell'intervento era di 71 anni (min. 57, max. 78 anni). La valutazione clinica preoperatoria e postoperatoria è stata eseguita utilizzando l'Harris Hip Score e il WOMAC. Sono stati inoltre valutate valutate le complicanze intra e perioperatorie della procedura e i risultati clinici e radiografici ad un follow-up medio di 24 mesi (min. 12, max. 43).
Risultati: Non sono mai state riscontrate nei 22 casi delle ossificazioni eterotopiche, sanguinamenti maggiori e lussazioni della protesi. Il valore medio dell'Harris Hip Score all'ultimo follow-up è stato di 88.2 (range 69–93), mentre il valore medio preoperatorio era di 37.5 (range 17–61). Il WOMAC è incrementato da un valore medio preoperatorio di 76.5 (range 67-97) ad uno postoperatorio di 38.5 (range 29-49). L'angolo medio di abduzione del cotile è stato 48.7° (range 39°–62°). Sono state riscontrante due neuroaprassie transitorie del NFCL, un ritardo di guarigione della ferita chirurgica, un caso di TVP. Tutti i pazienti sono stati in grado di deambulare senza ausili in 12a settimana postoperatoria.
Discussione: l'accesso per via anteriore permette una ottimale visualizzazione, permette di rimuovere facilmente la cicatrice dei pregressi interventi chirurgici, riduce il sanguinamento, riduce le complicanze precoci e tardive di questa procedura
Conclusioni: La via di accesso anteriore all'anca sembra essere indicata per le revisioni isolate di acetabolo

QUALE È IL RUOLO DEI VIZI DI ROTAZIONE NEL DOLORE ANTERIORE DOPO PROTESI DI GINOCCHIO?

C. Faldini*, F. Traina, F. Pilla, A. Mazzotti, N. Stefanini, C. Calamelli, V. Persiani, C. Pungetti

Istituto Ortopedico Rizzoli ~ Bologna

Introduzione: Il mal allineamento rotazionale delle componenti protesiche è considerato uno dei possibili fattori causali dei cattivi risultati nella protesi di ginocchio senza evidenti segni di mobilizzazione. Tuttavia in letteratura non c'è accordo fra gli autori del reale ruolo dei vizi di rotazione e alcuni ritengono che non vi siano riferimenti precisi per un allineamento ottimale.
Gli obiettivi di questo studio erano determinare se ci fosse una reale correlazione tra l'allineamento rotazionale e i risultati clinici della protesi, correlare il vizio rotazionale con il dolore anteriore di ginocchio, e dare delle linee guida per l'indicazione alla revisione della protesi in caso di documentato vizio di rotazione.
Materiali e Metodi: Abbiamo eseguito una ricerca bibliografica per gli articoli originali che considerassero i vizi rotazionali nelle protesi di ginocchio e l'esito clinico. Abbiamo fatto una meta-analisi dei risultati per estrapolare una linea guida sul trattamento dei vizi rotazionali.
Risultati: Sono stati identificati 905 articoli che corrispondevano ai criteri di ricerca. Dopo la revisione degli abstract 29 articoli sono stati inclusi nella revisione poiché corrispondevano ai criteri di inclusione. L'analisi di correlazione tra il vizio di rotazione e il dolore anteriore di ginocchio sia per un vizio di rotazione della componente femorale che tibiale era positiva. La revisione per malrotazione ha dato risultati positivi in tutti gli studi presi in considerazione.
Discussione: Sulla base delle evidenze attualmente disponibili, esiste una correlazione positiva tra vizio rotazionale e dolore anteriore di ginocchio. La revisione per la correzione del vizio di rotazione da buoni risultati clinici.
Conclusioni: Non è possibile identificare un valore di cut-off espresso in gradi per dare l'indicazione alla revisione. Tuttavia in tutti i casi in cui siano escluse tutte le altre possibili cause di dolore e il paziente manifesti la sintomatologia da almeno 6 mesi, la revisione della protesi da ottimi risultati.

VIA D'ACCESSO ANTERO-SUPERIORE TISSUE SPARING NELLA PROTESI INVERSA DI SPALLA: ANALISI DEI PRIMI 100 CASI

S. Giannotti*, G. Dell'Osso, V. Bottai, F. Celli, G. Bugelli, G. Agostini, N. Bianchi, G. Guido

Azienda ospedaliero-universitaria pisana ~ Pisa

Introduzione: Paul Grammont per primo introdusse l'accesso trans-acromiale per l'impianto della protesi inversa di spalla. Nel 1993 MacKenzie descrisse l'accesso antero-superiore che permetteva una visione migliore della glena. Nel 2011 Molè descrisse un accesso modificato con risparmio del tendine sottoscapolare. Noi abbiamo utilizzato un accesso antero-superiore differente. L'osteotomia omerale è eseguita in situ senza disinserire la porzione anteriore del deltoide e risparmiando il tendine

del sottoscapolare. Abbiamo già pubblicato i primi 36 casi, senza evidenziare differenze significative clinico radiografiche con la via deltoideo pettorale e con netti vantaggi in termini di tissue sparing, riduzione dei tempi chirurgici, rapida mobilizzazione nel post-operatorio e stabilità degli impianti.

Materiali e Metodi:
Descriviamo brevemente la tecnica chirurgica tissue sparing e lo strumentario dedicato a questo approccio superiore. Riportiamo i risultati di 93 pazienti consecutivi affetti da artropatia da cuffia dei rotatori, 100 protesi inverse di spalla sono state impiantate dallo stesso chirurgo (7 casi bilaterali). L'età media era di 75 anni con un follow-up medio di 41.2 mesi (6-92). Nel post-operatorio è stato posizionato tutore in abduzione a 45° per i primi 21 giorni. La mobilizzazione passiva inizia in prima giornata post-operatoria mentre gli esercizi attivi dopo 15 giorni. Abbiamo valutato le complicanze post-chirurgiche e i risultati clinico-funzionali e radiografici.

Risultati: Mediamente, il tempo chirurgico è stato 45 minuti con una incisione lunga 7.2 cm. Non abbiamo avuto casi di lussazione o danno nervoso. Si sono verificati 4 casi di mobilizzazione della componente glenoidea di cui 2 su base traumatica, 1 infezione (mycobacterium tuberculosis) e 1 caso di frattura dell'acromion 3 mesi dopo l'intervento.

Discussione: Grazie allo strumentario dedicato e alla curva di apprendimento eseguita riteniamo questa metodica affidabile e veloce. Ci permette inoltre, grazie al tissue-sparing, di dare una tensione corretta. Non abbiamo avuto problemi nella gestione dei casi di grave retrazione capsulare e tendinea.

Conclusioni: Secondo la nostra esperienza, questa via chirurgica ha risultati clinico-funzionali e radiografici sovrapponibili alla via deltoideo-pettorale, garantendo inoltre un notevole risparmio tissutale, una riduzione dei tempi chirurgici, una maggiore stabilità dell'impianto ed una rapidità nel recupero funzionale.

Comunicazioni SPALLA E GOMITO 2

Domenica 30 Ottobre 2016 dalle 16:30 alle 17:30

ARTROPROTESI INVERSA DI SPALLA: NOSTRA ESPERIENZA A MEDIO TERMINE

L. Ciriaco*, C. Pistritto, D. Amato, M. Ferlazzo

Casa di Cura COT ~ Messina

Introduzione: È sempre più frequente l'utilizzo di artroprotesi inversa di spalla (RSA) nella patologia degenerativa e traumatica di questa articolazione. Grazie all'utilizzo di nuovi presidi protesici, i chirurghi vengono aiutati da i nuovi design e strumentari sempre più precisi.
Lo studio confronta 2 tipi di RSA valutando 2 gruppi di pazienti ad un anno di distanza dall'intervento chirurgico.
Materiali e Metodi: Presso la nostra struttura, da Gennaio 2011 a Gennaio 2015 sono stati operati di RSA, 2 pazienti per frattura dell'epifisi prossimale di omero e 35 pazienti per artrosi gleno-omerale secondaria a lesione massiva della cuffia dei rotatori. Sono stati utilizzati i seguenti modelli protesici: Delta Xtend (Depuy) ed Equinoxe (Exactech).
I pazienti sono stati suddivisi in 2 gruppi in base al tipo di modello protesico a geometria inversa usato:
Gruppo A 15 pazienti (Exactech).
Gruppo B 22 pazienti (DePuy).
Tutti i pazienti sono stati valutati nel pre-operatorio ed a un anno dalla chirurgia attraverso la scala Costant e valutazione Rx.
Risultati: Si è visto che i pazienti del gruppo A hanno avuto risultati migliori in termini di dolore e ripresa funzionale rispetto ai pazienti del gruppo B, ottenendo un punteggio totale nella scala di Constant superiore ($P<0.005$) e in minor tempo chirurgico. L'esame Rx ha evidenziato il corretto posizionamento dell'impianto nel 100% dei casi e, nei controlli a un anno, non si è rilevato alcun segno di scollamento.
Inoltre nei pazienti con frattura, la ripresa funzionale è stata più lenta ottenendo un punteggio di Constant inferiore.
Discussione: I risultati mostrano come il modello protesico così come l'indicazione chirurgica, influenzano il risultato finale. Naturalmente la fisioterapia condiziona molto i risultati a medio termine.
Conclusioni: L'artroprotesi a geometria inversa è un intervento molto soddisfacente per il paziente in quanto permette una veloce ripresa funzionale e migliora la sintomatologia algica grazie anche ai nuovi modelli a allo strumentario che facilita molto il corretto posizionamento delle componenti. Il limite di questo studio deriva dal fatto che i risultati sono ancora in evoluzione essendo il follow up di circa un anno ancora troppo breve per esprimersi.

FORME SUBCLINICHE DI IPOTIROIDISMO E DIABETE MELLITO RAPPRESENTANO FATTORI DI RISCHIO PER RIGIDITÀ DI SPALLA DOPO INTERVENTI CHIRURGICI IN ARTROSCOPIA

F. Fissore*[3], E. Bellato[1], R. Rossi[1], F. Castoldi[2], D. Blonna[1]

[1]Ospedale Mauriziano-Umberto I, Dipartimento di Ortopedia e Traumatologia, Università degli studi di Torino ~ Varese, [2]Città della salute e della Scienza, Presidio ospedaliero CTO-Maria Adelaide, Dipartimento di Ortopedia e Traumatologia, Università degli studi di Torino ~ Torino, [3]Università degli Studi dell'Insubria ~ Varese

Introduzione: Alcuni pazienti sviluppano rigidità di spalla dopo interventi chirurgici in artroscopia, ma le cause non sono del tutto note. Scopo dello studio è valutare il possibile ruolo di forme subcliniche di ipotiroidismo e diabete mellito nello sviluppo di questa complicanza.
Materiali e Metodi: Dal 2012 al 2014, 65 pazienti sottoposti ad artroscopia di spalla (decompressione subacromiale o sutura della cuffia dei rotatori), sono stati prospetticamente inclusi nello studio. Pazienti con rigidità preoperatoria sono stati esclusi. Il dosaggio degli ormoni fT3, fT4 e TSH e della glicemia a digiuno è stato eseguito prima dell'intervento. I pazienti sono stati seguiti a 30, 60, 90 e 180 giorni, con rivalutazione di range of motion (ROM), Oxford Shoulder Score (OSS), Visual Analogic Scale (VAS) per il dolore, Constant Score (CS), Subjective Shoulder Value (SSV), e Subjective Outcome Determination (SOD) score. La valutazione di potenziali fattori di rischio è stata eseguita con un'analisi univariata e di regressione logistica. Sulla base del ROM, la rigidità è stata classificata in "severa" o "moderata".
Risultati: L'incidenza complessiva di rigidità post-operatoria è stata 29% (19/65), 23% considerando solo i pazienti sottoposti a sutura della cuffia dei rotatori (7/31). In 5 casi si è fatta diagnosi di forme subcliniche di ipotiroidismo o diabete: tutti questi 5 pazienti hanno sviluppato rigidità post-operatoria. Dall'analisi di regressione logistica l'ipotiroidismo è risultato fattore di rischio per rigidità severa (RR= 25; p= 0.001) mentre il diabete per rigidità moderata (RR= 5.7; p= 0.03).
Discussione: Questo studio dimostra in uno studio prospettico l'importanza di forme subcliniche di ipotiroidismo e diabete mellito nello sviluppo di rigidità di spalla post-artroscopia.
Conclusioni: La rigidità post-operatoria in pazienti sottoposti ad artroscopia di spalla può essere prevista grazie ad un'accurata anamnesi e ricercando forme subcliniche di ipotiroidismo e diabete mellito.

LE COMPLICANZE CUTANEE NELL'ACCESSO POSTERIORE AI GOMITI COMPLESSI: PREVENZIONE E TRATTAMENTO

A. Sard*, S. Vanni, S. De Vivo, F. Giacalone, I. Pontini

SC Chirurgia della Mano - CTO Città della Salute e della Scienza ~ Torino

Introduzione: L'accesso posteriore al gomito, specie nei soggetti anziani e nel caso di lesioni traumatiche complesse, è gravato da un elevato tasso di complicanze cutanee, quali la formazione di un ematoma, la deiscenza della ferita chirurgica e la necrosi dei tessuti con esposizione dell'impianto protesico o dei mezzi di sintesi. Una copertura cutanea adeguata, oltre a ridurre il rischio infettivo, consente una precoce riabilitazione, evitando l'insorgere di una rigidità di gomito.
Materiali e Metodi: Tra il 2010 e il 2015, 30 pazienti sono stati sottoposti ad intervento chirurgico mediante accesso posteriore al gomito. In 4 casi si sono verificate complicanze cutanee con necessità di revisione.
Risultati: In due pazienti sottoposti a sintesi di frattura-lussazione di gomito si è verificata una deiscenza della ferita con esposizione dei mezzi di sintesi: entrambi sono stati trattati con VAC (Vacuum Assisted Closure) therapy seguita in un caso da copertura con lembo peduncolato di gran dorsale più innesto dermo-epidermico (IDE) e nell'altro da copertura con lembo a flusso ulnare diretto più IDE.
Negli altri due pazienti, sottoposti ad impianto di una protesi totale di gomito per rigidità in esiti traumatici, si sono verificate una complicanza infettiva con formazione di fistola e un sanguinamento con formazione di uno pseudoaneurisma di un ramo dell'arteria omerale. In entrambi i casi si è proceduto ad applicazione di VAC therapy e copertura con IDE.
Discussione: Qualora insorgano complicanze cutanee a seguito di un accesso posteriore al gomito, le principali soluzioni proposte in letteratura comprendono l'applicazione della VAC therapy e la copertura con innesti o lembi fasciocutanei locali, muscolari locali (estensore radiale lungo del carpo, flessore ulnare del carpo, brachioradiale ed anconeo) e liberi.
Conclusioni: Elemento fondamentale per prevenire l'insorgenza di complicanze cutanee in un accesso posteriore al gomito è valutare attentamente la condizione locale pre-operatoria ed eventualmente modificare l'accesso chirurgico "standard", evitando una tensione cutanea che non consenta una chiusura per prima intenzione. Altro accorgimento è rappresentato, in caso di sanguinamento, dal posizionamento di due drenaggi, così da prevenire la formazione di un ematoma. Molto importante è immobilizzare il gomito in parziale estensione, aumentando progressivamente il range of motion nei giorni successivi l'intervento chirurgico.

TRATTAMENTO CONSERVATIVO O CHIRURGICO NELLE LUSSAZIONI ACROMION CLAVICOLARI DI III GRADO?

A. Corradini*[1], F. Stermieri[2], C. Rovesta[1], M.C. Marongiu[1], F. Catani[1]

[1]Azienda Ospedaliero Universitaria Policlinico di Modena ~ Modena, [2]Università di Modena e Reggio Emilia ~ Modena

Introduzione: Il trattamento ottimale della lussazione acromion clavicolare (AC) di III grado di Rockwood è ancora oggetto di dibattito, a differenza degli altri gradi, per i quali esiste un approccio terapeutico condiviso.
Materiali e Metodi: Dal 2007 al 2013, 332 pazienti sono stati valutati c/o il PS ortopedico per lussazione AC (62,2% di I-II grado, 21,4% di III, 12,4% di IV). In base a caratteri quali lesioni associate, dominanza dell'arto, esigenze funzionali, lavorative o sportive del paziente, le 71 lussazioni di III grado sono state indirizzate al trattamento conservativo o chirurgico. Nel follow up era prevista una valutazione clinica, radiologica e di soddisfazione soggettiva.
Risultati: Nel trattamento conservativo il tempo medio di immobilizzazione è stato di 25,8 giorni (7-62). Nei pazienti trattati chirurgicamente è stato di 61 giorni (20-135), con rimozione dei fili di K ad un tempo medio di 2 mesi dall'intervento; il 31% di essi ha presentato una complicanza (3 infezioni superficiali dei fili di K; 2 perforazioni cutanee da mezzi di sintesi), non pregiudicante il risultato finale o determinante variazioni dal protocollo. Rispettivamente, la ripresa dell'attività lavorativa è avvenuta a 46,5 giorni (7-92) e a 126,4 giorni (45-362). Non si osservano differenze significative tra le riprese funzionali nei due gruppi (punteggi Constant e DASH). Il risultato funzionale è stato definito dai pazienti eccellente nel 52% e buono nel 35% nei trattati con chirurgia; eccellente nel 45% e buono nel 45% nei trattati in modo conservativo.
Discussione: Il trattamento chirurgico ha permesso di ristabilire un profilo anatomico della AC nell'84% dei casi contro solo il 60% dei trattati conservativamente, con notevole impatto sul gradimento del paziente. Il trattamento chirurgico, riservato ad una popolazione di età media 41 anni (vs. 50) e praticante un'attività sportiva overhead o di contatto, ne ha permesso la ripresa allo stesso livello nell'88% dei casi. Nel gruppo dei pazienti trattati in modo incruento solo il 57% dei pazienti con caratteristiche omogenee al gruppo chirurgico ha proseguito la propria attività e comunque ad un livello minore.
Conclusioni: Nelle lussazioni acute di III grado riteniamo indicato l'intervento entro le 2 settimane in pazienti giovani (25-45 anni), se è coinvolto il braccio dominante, che pratichino lavori o sport soprattutto overhead e/o che non accettano l'alterazione estetica della lesione, informando che i tempi di recupero sono maggiori nel trattamento incruento.

ANALISI DELLA BIOMECCANICA DI UNA PROTESI INVERSA DI SPALLA. EFFETTI DEL POSIZIONAMENTO DI UNA COMPONENTE METAFISARIA CON OFFSET VARIABILE SULLO STELO OMERALE

L. Nalbone*[1], A. D"Arienzo[1], L. Camarda[1], M. D"Arienzo[1], T. Ingrassia[2], V. Nigrelli[2], V. Ricotta[2], P. Paladini[3], G. Merolla[3], G. Porcellini[3]

[1]Università degli Studi Policlinico "Paolo Giaccone" ~ Palermo, [2] Università degli Studi Dipartimento di Ingegneria Chimica, Gestionale, Informatica, Meccanica. ~ Palermo, [3]Ospedale Cervesi, Unità Operativa di Chirurgia Della Spalla, Laboratorio di Biomeccanica. ~ Cattolica

Introduzione: La protesi inversa di spalla applicata nell'artropatia da lesione della cuffia o nelle gravi fratture in pazienti anziani si è rivelata una efficace alternativa di trattamento. Innumerevoli studi clinici hanno dimostrato la sua utilità migliorando il dolore e funzionalità. Rimangono però controverse le soluzioni da adottare per ampliare il range di movimento in abduzione e rotazione attiva, migliorare il tensionamento del deltoide e ridurre lo scapular notching.Scopo del presente lavoro è lo studio cinematico di una protesi inversa di spalla con componente metafisaria ad offset variabile, al fine di valutare l'influenza del suo posizionamento sul range di movimento dell'articolazione e sul tensionamento del deltoide.
Materiali e Metodi: Nel nostro studio abbiamo utilizzato la protesi inversa "Aequalis Ascend Flex" della Tornier con uno stelo omerale corto, con un angolo finale ottenuto di 145° e con un piatto metafisario posizionato con un offset di 3,5mm a copertura della superficie di taglio.
Le componenti protesiche sono state acquisite e convertite in un modello CAD tramite uno scanner 3D.
Per l'assemblaggio delle componenti sull'omero e sulla scapola si sono utilizzati riproduzioni di ossa ricavate da un modello di scheletro umano da una libreria on-line.
Il gambo della protesi è stato posizionato nell'omero con due configurazioni con versione 0° e 20°. Sul gambo è stato montato un piatto con offset 3,5 con l'inserto finale in polietilene.Infine la glenosfera è stata posizionata nella glenoide ottenendo un'articolazione protesi scapolo omerale virtuale.Il piatto metafisario con offset di 3,5 è stato posizionato con modalità variabile ruotandolo in senso orario di 1/4 di giro alla volta (ore 12,3,6,9), ottenendo così posizioni diverse: mediale, laterale, posteriore e anteriore.
Risultati: L'impingment inferiore migliora posizionando la metafisi anteriormente. L'abduzione migliora con il piatto in posizione mediale; le rotazioni interna ed esterna non risultano sensibilmente influenzate al variare del posizionamento del piatto metafisario.
Discussione: Il miglioramento della funzione della spalla con protesi inversa è dovuta alla medializzazione del centro di rotazione e all'abbassamento dell'omero che incrementa il tensionamento del deltoide.
Non vi sono linee guida definite sulla possibilità di ottenere variazioni nel tensionamento del deltoide e per massimizzare il range di movimento. Esistono soltanto raccomandazioni sull'inclinazione del taglio della testa omerale, sull'angolo di versione dello stelo e sull'angolo d'inclinazione e tilt inferiore della glenosfera.
Conclusioni: Un piatto metafisario con offset variabile può essere una buona soluzione per influire sul tensionamento del deltoide e migliorare il range di movimento.
È possibile agire potenzialmente su alcuni muscoli favorendo l'articolarità, spostare il centro di rotazione e incrementare la stabilità aumentando la costrizione per contatto.

STUDIO COMPARATIVO SULL'UTILIZZO DELLA STIMOLAZIONE BIOFISICA NEI PAZIENTI SOTTOPOSTI A RIPARAZIONE DELLA CUFFIA DEI ROTATORI

S. Giannotti*, G. Dell"Osso, V. Bottai, F. Celli, G. Agostini, C. Citarelli, M. Mordà, G. Guido

Azienda ospedaliero-universitaria pisana ~ Pisa

Introduzione: Attraverso la riparazione chirurgica della cuffia dei rotatori si ottiene fin da subito una reinserzione meccanica dei tendini, ma l'obiettivo a medio-lungo termine è quello di ripristinare sia biologicamente che funzionalmente il complesso osso-tendine. La stimolazione biofisica con campi elettomagnetici pulsati (PEMPs) od elettrici con accoppiamento capacitativo (CCEFs) può costituire un'importante opzione terapeutica. Essa agisce modulando la reazione infiammatoria, agendo sugli effetti catabolici di citochine pro-infiammatorie, quali IL-1β e TNF-α, e favorendo potenzialmente la riparazione tissutale.
Materiali e Metodi: lo studio comprende una seria consecutiva di 31 pazienti affetti da lesione della cuffia dei rotatori riparabile e non retratta, di età minore di 65 anni. Tutti i pazienti sono stati trattati con la stessa tecnica chirurgica artroscopica associata a miniopen. La reinserzione tendinea al trochite è stata eseguita con viti trans-ossee in titanio previa preparazione ossea con microfratture.I pazienti sono stati suddivisi tramite randomizzazione in tre gruppi, due dei quali hanno eseguito un protocollo riabilitativo post-operatorio standard associato a stimolazione biofisica (un gruppo con un generatore PEMPs, ed uno con generatore CCEFs) ed un gruppo controllo che ha eseguito il solo protocollo riabilitativo. I pazienti sono stati valutati con un follow-up di 6 mesi sia dal punto di vista clinico (VAS e Constant score), che radiologico con Rx e RMN, valutando l'integrità e la retrazione tendinea (copertura del foot-print), l'atrofia e l'infiltrazione adiposa muscolare, la risalita della testa omerale e la degenerazione articolare.
Risultati: Il test ANOVA indica che per il Constant Score ci sono delle differenze marginalmente significative (p=0.08) a 2 mesi e significative (p=0.03) a 6 mesi fra i 3 gruppi, mentre non ci sono differenze significative per la scala VAS.
Discussione: prendendo in considerazione tutti gli end-points, l'uso della stimolazione biofisica ha dimostrato di avere un vantaggio statisticamente significativo sulla ripresa funzionale dell'arto operato.
Conclusioni: I dati analizzati ci permettono di concludere che la stimolazione biofisica determina un effetto positivo sulla funzionalità clinica dell'arto trattato.

INFORTUNI ALLA SPALLA NEL CROSSFIT

S. Carbone*[1], C. Razzano[2], R. Mezzoprete[1]

[1]Ospedale San Camillo de Lellis ~ Rieti, [2]Centro Medico Erre ~ Sant'Agata dei Goti, Benevento

Introduzione: Il CrossFit è un programma di rafforzamento e condizionamento fisico creato da nel 2000. In questa nuova disciplina sportiva, numerosi sono gli esercizi over-head, la maggior parte dei quali eseguiti con pesi e contrazioni muscolari concentriche, eccentriche ed isometriche. Lo scopo di questo studio è di descrivere gli infortuni al cingolo scapolare in crossfitters amatoriali e agonisti nel biennio 2013-2015.

Materiali e Metodi: Da Gennaio 2013 a Ottobre 2015, una serie consecutiva di crossfiiters sono stati visitati e trattati per infortuni al cingolo scapolare. I criteri di inclusione sono età compresa tra i 18 e 50 anni, pratica del crossfit da almeno 2 anni, nessun infortunio all'arto superiore, assenza di comorbidità. La diagnosi è stata basata sull'esame clinico e su risonanza magnetica.

Risultati: Dei 15 crossfitter con infortunio al cingolo scapolare, 5 erano affetti da lesione della cuffia postero-superiore, 5 da tendinite del capo lungo del bicipite (di cui 1 rottura completa), 3 da artropatia acromion-claveare, 2 da lesione parziale del tendine del gran pettorale. Di questi, 4 sono stati sottoposti ad intervento chirurgico (2 riparazioni della cuffia postero-superiore, 1 da tenodesi del capo lungo del bicipite, 1 da resezione del terzo distale della clavicola secondo Mumford). Ad una media di 3 mesi e mezzo dall'intervento (range: 1-6), tutti gli atleti sono tornati alla pratica dell'attività sportiva. A sei mesi di follow-up, tutti gli atleti avevano un Constant Score sovrapponibile alla spalla controlaterale. (P=0.67).

Discussione: Il crossfit è uno sport completo e ad alta intensità, con notevoli benefici da un punto di vista della performance atletica, ma con un intenso sovraccarico funzionale del cingolo scapolare.

Conclusioni: Le lesioni tendinee, anche in atleti giovani, sono relativamente frequenti; il ritorno all'attività sportiva, in casi selezionati, può essere concesso precocemente. Un protocollo riabilitativo specifico deve essere adottato.

Comunicazioni GINOCCHIO 2

Domenica 30 Ottobre 2016 dalle 16:30 alle 17:30

RISULTATI A LUNGO TERMINE DEL TRAPIANTO ARTROSCOPICO DI CONDROCITI AUTOLOGHI NEL TRATTAMENTO DELL'OSTEOCONDRITE DISSECANTE DEL GINOCCHIO

L. Andriolo*, G. Filardo, E. Kon, F. Perdisa, B. Di Matteo, F. Tentoni, A. Sessa, S.A. Altamura, F. De Caro, M. Marcacci

Istituto Ortopedico Rizzoli ~ Bologna

Introduzione: L'Osteocondrite Dissecante (OCD) è una lesione idiopatica dell'osso subcondrale, caratterizzata da riassorbimento osseo con conseguente collasso e formazione di un sequestro, con possibile coinvolgimento della cartilagine articolare. Scopo dello studio è stato valutare l'efficacia a lungo termine del trapianto artroscopico di condrociti autologhi su scaffold di acido ialuronico per il trattamento di tali lesioni.
Materiali e Metodi: 31 pazienti (23 uomini e 8 donne, età media 20,4 anni) affetti da OCD del ginocchio sono stati inclusi nello studio e trattati in due tempi con borraggio di osso autologo e tecnica artroscopia. La grandezza media dei difetti riscontrati è stata di 2,6±1,1 cm^2; in 22 casi la lesione è stata localizzata a livello del condilo femorale mediale (CFM) ed in 9 casi a livello del condilo femorale laterale (CFL). I pazienti sono stati valutati prospetticamente fino a un minimo di 10 anni di follow up tramite questionari di valutazione International Knee Documentation Committee (IKDC) soggettivo e Tegner; in più, gli stessi pazienti sono stati sottoposti annualmente a controlli RM. Le reazioni avverse occorse sono state registrate.
Risultati: A un follow-up a lungo termine (media 11,5 anni, range 10-15 anni) i risultati si sono dimostrati soddisfacenti e stabili nel tempo, con un IKDC soggettivo di 84,7±20,4 e un Tegner di 5,3±2,4. Sono stati registrati 4 fallimenti, rioperati per la stessa lesione. L'analisi attraverso RM ha evidenziato un buon riempimento del difetto, come attestato dai punteggi della scala MOCART.
Discussione: Questa procedura di trapianto autologo di condrociti su scaffold di acido ialuronico rimane una delle a matrice evita l'uso di flap periostali, semplificando la procedura chirurgica e permettendo di effettuare l'impianto per via artroscopica, con conseguente riduzione della morbidità della procedura. I risultati a lungo termine si sono dimostrati
Conclusioni: I risultati clinici e radiologici del trapianto di condrociti autologhi su scaffold per il trattamento dell'OCD si sono dimostrati positivi e stabili nel tempo anche a un follow-up a lungo termine.

VIE DI ACCESSO DIFFICILI NELLE REVISIONI DI ARTROPROTESI DI GINOCCHIO

A. Camera*, A. De Caro, S. Tornago, E. Carriere, M. Gramazio

Santa Corona ~ Pietra Ligure

Introduzione: Le revisioni di TKA rappresentano sempre interventi complessi sia per l'approccio chirurgico che per la scelta della protesi da revisione da utilizzare. La presenza della cicatrice chirurgica precedente con la conseguente presenza di aderenze delle parti molli e la retrazione fibrosa del tendine rotuleo associata alla ipotrofia e/o fragilità dell'apparato estensore rendono l'esposizione dell'articolazione spesso difficoltosa soprattutto nel tentativo di preservare tutte queste strutture a tutti i costi. Tra le varie tecniche proposte, presso il nostro centro di Chirurgia Protesica dell'Ospedale Santa Corona di Pietra Ligure (SV) utilizziamo la tecnica del distacco della tuberosità tibiale anteriore sia nelle esposizioni difficili, come ad esempio negli esiti di sepsi periprotesica, sia negli esiti di artroprotesi per riposizionare la rotula, spesso baja.
Materiali e Metodi: Dal 2010 al 2014 abbiamo trattato 72 casi di revisione complesse trattate con protesi semivincolate e con l'utilizzo della via di accesso sopracitata.
Risultati: Dei 72 pazienti trattati di revisione di protesi di ginocchio con associata il distacco della tuberosità tibiale anteriore, abbiamo riscontrato un incremento medio del KSS knee score da 40 nel preoperatorio a 75 nel postoperatorio con un range di movimento medio al follow-up di circa 95°. La guarigione ossea radiografica si è ottenuta in media a circa 2 mesi dall'intervento chirurgico. Le complicanze verificatesi sono state: 3 casi di mobilizzazione tardiva delle viti poste a stabilizzare la tuberosità tibiale, 2 casi di reazione periostale tibiale sulla parte distale del fittone con dolore ed 1 caso di deficit della flessione con rom 0-50° recuperato solo parzialmente in un secondo tempo con intervento chirurgico.
Discussione: Nonostante l'utilizzo di nuovi strumentari dedicati e l'impiego di nuove tecnologie, la revisione di una protesi di ginocchio è sempre un intervento molto difficoltoso. Un'adeguata descrizione e conoscenza di tutti i possibili rischi e complicanze cui si può incorrere in questi tipi di intervento, consentirà al chirurgo ortopedico di pianificare e affrontare al meglio questa difficile chirurgia implementando il numero di successi.
Conclusioni: Nell'ambito della chirurgia protesica di revisione del ginocchio le problematiche principali che il chirurgo deve affrontare riguardano primariamente la via d'accesso: l'utilizzo della tecnica del distacco della tuberosità tibiale anteriore consente una buona esposizione dell'articolazione senza alterare l'inserzione del tendine rotuleo e/o delle altre componenti dell'apparato estensore la cui compromissione meccanica risulterebbe una complicanza catastrofica.

RICOSTRUZIONE DEL LEGAMENTO CROCIATO ANTERIORE CON TENDINE ROTULEO: PROGRESSIONE DELL'ARTROSI A 20 DI FOLLOW UP

P. Di Benedetto*[1], L. Povegliano[1], A. Beltrame[1], R. Gisonni[1], V. Cainero[1], P. Bertolin[2], A. Causero[1]

[1]Clinica Ortopedica AOU di Udine ~ Udine, [2]Casa di Cura Rizzola ~ San Donà

Introduzione: La lesione del legamento crociato anteriore è correlata ad una aumentata incidenza di artrosi in particolare a livello del compartimento mediale del ginocchio. Nel nostro studio osservazionale abbiamo voluto valutare l'incidenza di artrosi del ginocchio in pazienti sottoposti ad intervento di ricostruzione del legamento crociato anteriore, con tendine rotule autologo con follow-up minimo di 20 anni.
Materiali e Metodi: Nello studio abbiamo arruolato 80 pazienti consecutivi con età compresa tra i 20 e i 30 anni sottoposti ad intervento di ricostruzione del legamento crociato anteriore tra il dicembre1993 e il febbraio 1996 eseguiti dallo stesso operatore con tendine rotuleo autologo. Abbiamo valutato le radiografie pre-operatorie e post-operatorie ad un follow-up minimo di20 anni dall'intervento. Nel 93% dei casi i pazienti erano stati trattati contestualmente anche per lesioni a carico del menisco e/o della cartilagine. Inoltre in 40 pazienti abbiamo anche valutato le radiografie del ginocchio contro-laterale. Per la valutazione radiologica ci siamo avvalsi della scala IKDC radiografica, valutando separatamente ogni compartimento (femoro-rotuleo: FR, laterale: LAT, mediale: MED). Ogni radiografia è stata valutata separatamente da 3 chirurghi esperti e la valutazione finale è data dalla media data da ognuno ad ogni radiografia.
Risultati: Pre-operatoriamente avevamo un IKDC A 75% FR, 92.5% LAT, 45% MED, IKDC B 25% FR, 7,5% LAT, 55% MED, nessun paziente con IKDC C. Nel follow-up a 20 anni dello stesso ginocchio operato, IKDC A 41.2% FR, 72.5% LAT, 36.2% MED, IKDC B 51.3% FR, 26.2% LAT, 51.3% MED, IKDC C 7,5% FR, 1.3% LAT, 12.5% MED. Abbiamo inoltre messo a confronto le radiografie post-intervento, dei 40 pazienti di cui le disponevamo, con le radiografie del ginocchio controlaterale valutando sempre mediante la scala IKDC radiografica con i seguenti risultati: ginocchio operato IKDC A 47.5% FR, 82.5% LAT, 42.5% MED, IKDC B 52.5% FR, 17.5% LAT, 50% MED, IKDC C 7.5% MED rispetto al controlaterale IKDC A 70% FR, 87.5% LAT, 47.5% MED, IKDC B 27.5% FR, 12.5% LAT, 50% MED, IKDC C 2.5% FR, 0% LAT, 2.5% MED
Discussione: I dati ottenuti dalla valutazione radiografica evidenziano un peggioramento radiografico a 20 anni dal'intervento con interessamento di tutti e tre i compartimenti ma in particolare della femoro-rotulea. Considerando invece i dati radiografici di confronto tra il ginocchio operato ed il ginocchio controlaterale, l'unico dato statisticamente significativo è stata l'evoluzione in senso artrosi del compartimento femoro-rotuleo dove passiamo da un 70% di punteggio IKDC A nel ginocchio controlaterale ad un 47.5% nel ginocchio operato.
Conclusioni: L'incidenza dell'artrosi di ginocchio dopo intervento di ricostruzione del legamento crociato anteriore con tendine rotuleo autologo interessa soprattutto l'articolazione femoro-rotulea. Ulteriori studi con un maggior numero di pazientti sono necessari per confermare questi risultati.

USE OF ELECTROMYOGRAPHY IN THE DIAGNOSIS AND FOLLOW-UP OF PFPS IN ATHLETES

G. Placella*[1], M. Freddolini[2], M.M. Tei[1], G. Cerulli[1]

[1]Università Cattolica del Sacro Cuore ~ Roma, [2]Istituto di Ricerca Traslazionale per l'apparato Locomotore Nicola Cerulli ~ Arezzo

Introduzione: La Sindrome Dolorosa Patello femorale è uno dei disordini più frequenti nei giovani atleti con alta prevalenza nelle donne, le cause sono ancora oggi da stabilire anche se ad oggi l'ipotesi più avvalorata è legata alla differente attivazione del Vasto mediale rispetto al Vasto Laterale. In realtà le cose non sono così semplici. La nostra intenzione è di studiare le cause biomeccaniche dell'imbalance muscolare che causano il dolore e trovare un test Biomeccanico che ci permetta non solo di fare diagnosi con maggior sicurezza ma soprattutto di seguire il follow-up post trattamento dei pazienti trattati e definire la guarigione oggettiva per il ritorno in sicurezza allo sport.
Materiali e Metodi: Abbiamo studiato 20 atleti professionisti, 10 sani e 10 che soffrivano di dolore anteriore di ginocchio, oltre allo studio clinico e alla compilazione di schede di valutazione specifica tutti sono stati sottoposti ad una valutazione biomeccanica comprensiva di Opto-Electric motion tracking con il sistema Vicon, la valutazione dell'analisi del passo, della corsa, valutazione stabilometrica ed elettromiografia.
Risultati: Durante il passo i soggetti con dolore anteriore di ginocchio avevano un costante aumento dell'attività di alcuni gruppi muscolari più lungo rispetto a tutti gli altri e soprattutto rispetto ai soggetti sani. Questa attività andava man mano diminuire e a ritornare nella norma durante il trattamento.
Discussione: Come si sa il trattamento del dolore anteriore di ginocchio è per la maggior parte dei casi non chirurgico, ma ad oggi è difficile decidere quando si può tornare in sicurezza allo sport soprattutto se si va a guardare la percentuale di recidiva di questa sindrome.
Avere un parametro affidabile, oggettivo e chiaro per decidere se la cinetica femore-rotulea sia ristabilita e la cinematica normalizzata è importante e fondamentale negli atleti professionistici.
Conclusioni: La valutazione cinetica e cinematica dei diversi attori della femore-rotulea permettono oggi di identificare e correggere i difetti specifici che causano la sindrome dolorosa pastello-femorale, ed oggi non si può prescindere da queste valutazioni per il corretto trattamento e il ritorno allo sport in sicurezza.

INFLUENZA DELLA MENISCECTOMIA SULLA LASSITÀ ARTICOLARE DEL GINOCCHIO IN CASO DI LESIONE ASSOCIATA DI LEGAMENTO CROCIATO ANTERIORE

A. Grassi*, C. Signorelli, F. Raggi, T. Roberti Di Sarsina, G.M. Marcheggiani Muccioli, T. Bonanzinga, S. Zaffagnini

Istituto Ortopedico Rizzoli ~ Bologna

Introduzione: Scopo del presente studio in vivo è quello di determinare quantitativamente gli effetti di diversi tipi di meniscectomia effettutate in pazienti con associata lesione di legamento crociato anteriore (LCA).
Materiali e Metodi: Usando un sistema di navigazione chirurgico sono stati acquisiti i test cinematici relativi a 56 pazienti arruolati consecutivamente (45 maschi e 11 donne). I dati sono stati acquisiti intraoperatoriamente prima di eseguire la ricostruzione di LCA. In particolare sono stati eseguiti test clinici per la valutazione della lassità statica e dinamica quali il Lachman test (AP30), il test del cassetto anteriore (AP90), il test di rotazione interna/esterna, il test di rotazione varo/valgo ed infine il Pivot Shift test. I pazienti erano divisi in tre gruppi in base allo stato del menisco mediale. Ovvero, gruppo BH: 8 pazienti con lesione a "manico di secchio" del menisco mediale sottoposti a meniscectomia subtotale; gruppo PHB: 19 pazienti con lesione corpo-corno posteriore del menisco mediale sottoposti a meniscectomia parziale; gruppo CG: 29 pazienti con lesione isolata del LCA e considerato quindi come gruppo di controllo.
Risultati: Durante il Lachman test il gruppo CG ha mostrato un valore mediano di traslazione pari a 10.1 mm (range 8.9 – 11.4 mm), il gruppo BH 14.5 mm (range 13-15.6 mm) e il gruppo PHB 13,5 mm (range 12.6-14.7 mm). Per il Drawer test nel gruppo CG si è ottenuto un valore di 7.0 mm (range 6.5 – 8.4mm), 12.2 mm (range 11.1-13.6mm) nel gruppo BH e 10.3 mm (range 8.4-11.7mm) nel gruppo PHB. I valori ottenuti nel Pivot Shift sono: 20.3 mm (range 12.4-23.9 mm) per il gruppo CG, 28.0 mm (range 20.4 – 32.7 mm) nel gruppo BH e infine 34.5 mm (range 28.0-35.7 mm) nel gruppo PHB.
Discussione: È stata osservata una differenza significativa ($P<<0.01$) nella traslazione anteriore durante il Lachaman e il Drawer test nei confronti BH – CG e PHB – CG. Anche il test del Pivot Shift ha evidenziato differenze statisticamente significative nei confronti BH-CG e PHB-CG per quanto riguarda la traslazione anteriore.
Conclusioni: Lo studio dimostra che sia la lassità statica che dinamica è significativamente influenzata da una lesione mediale meniscale in caso di lesione associata di LCA.

RIPRESA DELL'ATTIVITÀ FISICA E SPORTIVA DOPO LA PROTESI DI GINOCCHIO

A. Donato*, R. Pinna Nossai, E. Ciurlia, F. Pisanu

AOU Sassari ~ Sassari

Introduzione: L'artrosi di ginocchio è una delle principali cause di disabilità nell'adulto, può limitare marcatamente lo svolgimento delle attività quotidiane ed il mantenimento di uno stile di vita attivo. La protesi di ginocchio totale (ATG)o parziale (AMG) è una procedura ampiamente diffusa i cui effetti sulla riduzione del dolore e sul ripristino della funzionalità sono ben documentati, mentre sono ancora piuttosto empiriche le indicazioni riguardanti la successiva ripresa dell'attività fisica e sportiva (AFS). Lo scopo di questo studio è riportare l'evidenza basata sulle prove (EBM) di quanto sia auspicabile, possibile e consigliabile la ripresa dell'AFS dopo la protesi di ginocchio.
Materiali e Metodi: È stata condotta una review della letteratura pubblicata fino al gennaio 2016 utilizzando come database MEDLINE e SPORTdiscus. Sono stati inclusi studi riguardanti ATG e AMG focalizzati sulla ripresa dell'attività fisica e sportiva. La qualità degli studi analizzati è stata valutata con il QUIPS (Quality in Prognosis Studies).
Risultati: Dai dati dell'OMS l'inattività risulta essere il 4° fattore di rischio di morte nel mondo e nei paesi ad alto reddito il 41% degli uomini ed il 48% delle donne non raggiungono i livelli minimi consigliati di attività fisica. Esiste l'EBM della possibilità di ritorno alla pratica sportiva in seguito alla sostituzione protesica totale o parziale del ginocchio (36-89% in ATG e 75 >100% in AMG). Non sono stati reperiti studi clinici in grado di dimostrare una diversa sopravvivenza degli impianti protesici di ginocchio in relazione alla pratica sportiva.
Discussione: Esistono diversi fattori confondenti che rendono complessa l'interpretazione dei dati in letteratura: la definizione stessa di ripresa dell'attività sportiva; l'influenza di precauzioni empiriche, comorbidità, fattori psicosociali e aspettative sul risultato atteso.
Conclusioni: In seguito ad intervento di ATG e AMG la ripresa dell'attività fisica è sicuramente auspicabile per il mantenimento di uno stile di vita attivo e salutare secondo le indicazioni dell'OMS. La ripresa della pratica sportiva è possibile in seguito alla ATG e AMG in particolare per attività a basso e moderato impatto. La ripresa dell'AFS è consigliabile nel rispetto delle raccomandazioni dell'OMS ma non è possibile formulare una previsione sulla sopravvivenza dell'impianto legata all'usura che è funzione dell'uso e non del tempo.

ATTIVITÀ SPORTIVA DOPO PROTESI MONOCOMPARTIMENTALE DI GINOCCHIO: ILLUSIONE O REALTÀ CONCRETA?

M. Lo Presti*, G.G. Costa, S. Cialdella, M.P. Neri, G. Filardo, G.F. Raspugli, F. Iacono, M. Marcacci

Istituto Ortopedico Rizzoli ~ Bologna

Introduzione: Negli ultimi anni, la protesi di ginocchio monocompartimentale ha acquisito sempre più rilevanza, con incremento sia in termini di percentuali di impianto, sia di sopravvivenza. Lo scopo di questo lavoro è stato di valutare i risultati clinici e soprattutto di capire se vi fosse la possibilità di ripresa delle attività sportive precedenti all'impianto di protesi monocompartimentale.

Materiali e Metodi: Sono stati rivalutati retrospettivamente 53 pazienti "sportivi" (15 uomini e 38 donne, con un'età media di 59 anni), sottoposti ad intervento di protesi moncompartimentale mediale(All Poly De Puy J and J) determinando il risultato clinico (HSS score) e la soddisfazione generale (VAS) e l'eventuale ritorno all'attività sportiva, ad un follow-up medio di 48 ± 6 mesi (range 12-56 mesi).

Risultati: La maggior parte dei pazienti (90%) ha mantenuto la capacità di partecipare a sports o attività ricreative, con ritorno alle attività sportiva dopo circa 3 mesi nel 45% dei pazienti ed entro 6 mesi nel 69%. La frequenza delle attività (sedute a settimana) era di 2.1 (± 1.1 SD) prima dell'intervento ed è rimasto più o meno costante al momento della rilevazione (1,9 ± 1,3 SD) con un decremento non significativo statisticamente della durata media del gesto sportivo (da 50 minuti a 40 minuti dopo l'intervento chirurgico). Il Valore medio HSS pre operatorio era 52 (± 5) nel gruppo degli uomini e 57 (± 3) per le donne (P = 0,0,043), mentre il valore medio HSS a 48 mesi di follow up è stato rispettivamente di 94 (± 5) nel gruppo degli uomini e 86 (± 4) nel gruppo delle donne (P = 0,0019). Tutti i pazienti hanno mostrato un aumento statisticamente significativo in termini di VAS score, con valore medio al follow up di 2,5.

Discussione: La maggior parte dei pazienti operati è tornata ad eseguire attività sportive e ricreative precedenti all'intervento chirurgico. Le attività sportive più comuni dopo l'intervento sono state a basso impatto nella maggioranza dei casi, seppure alcuni pazienti abbiano ripreso sport ad alto impatto, come tennis (9,4%), calcio (9,4%) e arrampicata i (5,6%), sci (3,7%). Pazienti in sovrappeso e con B.M.I. alto(> 25) hanno avuto risultati lievemente inferiori soprattutto per quanto concerne la durata media della sessione sportiva, anche se il dato non si è mostrato statisticamente significativo.

Conclusioni: La Protesi monocompartimentale può essere considerata una valida alternativa in pazienti relativamente giovani con alte richieste funzionali e con le corrette indicazioni, mettendo comunque in guardia il paziente circa i rischi di usura del polietilene e precoce mobilizzazione delle componenti protesiche in seguito alla ripresa di attività sportive ad alto impatto.

Comunicazioni RACHIDE 2

Domenica 30 Ottobre 2016 dalle 16:30 alle 17:30

LA DEROTAZIONE VERTEBRALE NELLE SCOLIOSI IDIOPATICHE DELL'ADOLESCENTE: RISULTATI SUL GIBBO COSTALE

T. Greggi*, E. Maredi, F. Vommaro, S. Giacomini, M. Di Silvestre, A. Baioni

Istituto Ortopedico Rizzoli ~ bologna

Introduzione: Lo scopo dello studio è valutare la correzione del ginno costale ottenuto con derotazione vertebrale diretta nelle scoliosis idiopatiche dell'adolescente.
background:
La scoliosis è una deformità tridimensionale che coinvolge Colonna e gabbia toracica.Le moderne tecniche di strumentazione e derotazione hanno ottenuto ottimi risultati in termini di correzione sul piano coronale della scoliosis (° Cobb), ma come influenzano il gibbo costale?
Materiali e Metodi: Sono stati analizzati 80 pazienti operati di scoliosi idiopatica dell'adolesente fra I 40 e gli 80°, trattati chirurgicamente con artrodesi posterior strumentata e derotazione vertebrale senza gibbotomia.
È stato dunque misurato il gibbo costale pre e postoperatorio in termini di RIB-INDEX.
Risultati: La scoliosi aveva un valore medio preoperatorio di 65.8°Cobb e un RI di 2.1. nel postoperatorio si è ottenuto un valore di scoliosis di 21.3° cobb con un RI di 1.6.
Discussione: i risultati sono stati elaborati ed interpretati secondo la letteratura corrente.
Conclusioni: La derotazione vertebrale diretta da sola senza l'ausilio della toracoplastica garantisce una buona correzione della scoliosis e del gibbo costale evitando complicazioni ricorrenti della gibbotomia quali versamenti pleurici e pneumotorace. Ancora da chiarire è se l'effetto della derotazione si mantenga a lungo termine.

COMPLICANZE CUTANEE DOPO CHIRURGIA VERTEBRALE PER CORREZIONE DI SCOLIOSI NEUROGENE

N. Catena*, F. Becchetti, A. Andaloro, F.M. Senes

Istituto Giannina Gaslini ~ Genova

Introduzione: I pazienti affetti da spina bifida hanno ormai una buona aspettativa di vita, nonostante le diverse problematiche connesse con la patologia, che richiedono un costante controllo clinico e il possibile ricorso a procedure chirurgiche.
I casi con livello lesionale alto presentano importanti deficit motori e sensitivi a livello di rachide, bacino ed arti inferiori, che sono alla base della formazione di ulcere da pressione.
Un frequente riscontro sono le complicanze cutanee conseguenti la chirurgia vertebrale eseguita per la correzione della scoliosi: infatti il modificato allineamento della colonna, determina dei cambiamenti posturali nella posizione seduta che sono alla base della comparsa di ulcere in regione lombosacrale ed ischiatica.
Un altro potenziale problema è rappresentato dal rischio di procidenza con secondaria esposizione dello strumentario vertebrale, sia per deiscenza della ferita chirurgica che per la fragilità intrinseca della cute insensibile.
Le lesioni cutanee riscontrabili vanno da semplici deiscenze delle ferite fino ad ulcere crateriformi: la vicinanza col tratto genito urinario ed ano rettale è un fattore di rischio aumentato per la loro contaminazione.
Materiali e Metodi: Gli autori presentano la propria esperienza sulle complicanze cutanee post artrodesi vertebrale in un gruppo di 16 pazienti affetti da spina bifida.
Risultati: Le procedure di "wound care" saranno diverse per le ulcere superficiali (grado 1-2) e per quelle profonde (grado 3-4).
Nel primo caso l'uso di medicazioni semplici o avanzate, eventualmente in associazione a terapia antibiotica, può essere sufficiente alla guarigione delle stesse.
In presenza ulcere profonde, che risultano sovente contaminate, la prima scelta è rappresentata dall'applicazione della pressione negativa con lo scopo di pulire il cratere, drenandone le secrezioni.
La guarigione delle ulcere col solo trattamento incruento non è sempre possibile per cui in diversi casi è necessario ricorrere al debridment chirurgico ed alla copertura con lembi cutanei o muscolari in relazione alle dimensioni del difetto da coprire.
Discussione: Nel caso di piccoli difetti, lembi locali di rotazione o di avanzamento possono essere sufficienti per una buona chiusura mentre in caso di lesioni crateriformi è necessario l'uso di lembi muscolari o muscolo cutanei.
Nell'esperienza degli autori, i due lembi che si sono dimostrati più affidabili sono il lembo gluteo (sia nella variante classica che in quella basata sulle perforanti) per la copertura della regione lombo sacrale ed il lembo di bicipite femorale per la regione ischiatica.
Conclusioni: Alla luce del lavoro svolto, si ritiene essenziale la presenza di un team multidisciplinare con competenze ortoplastiche e di chirurgia ricostruttiva, nella gestione delle complicanze descritte.

SCOLIOSI DEGENERATIVA LOMBARE E DENSITÀ MINERALE OSSEA IN SOGGETTI ANZIANI: STUDIO DI COORTE RETROSPETTIVO

A. De Sire*, G. Toro, G. Scaravilli, A. Moretti, A. Baldissara, P. Bianchi, G. Iolascon

Seconda Università degli Studi di Napoli ~ Napoli

Introduzione: Le deformità del rachide in età adulta (ASD) sono tra i disturbi con maggiore impatto sulla qualità di vita dei soggetti anziani. In particolare, l'ASD può essere suddivisa in scoliosi degenerativa lombare (DLS), scoliosi degenerativa secondaria e squilibrio sagittale fisso (FSI). L'eziologia della DLS rimane a tutt'oggi sconosciuta, e se da un lato la degenerazione discale resta l'ipotesi patogenetica più accreditata, dall'altro alcuni studi hanno ipotizzato che questa condizione possa essere correlata all'osteoporosi.
L'obiettivo dello studio è valutare la correlazione tra densità minerale ossea (BMD) e DLS in donne anziane.
Materiali e Metodi: In questo studio osservazionale retrospettivo abbiamo incluso pazienti anziane deambulanti (di età compresa tra 80 e 90 anni) con diagnosi di DLS (>20° Cobb), escludendo le pazienti che presentavano storia di fratture vertebrali del tratto lombare. In questa popolazione abbiamo misurato l'angolo di Cobb su esame radiografico e la BMD lombare e femorale mediante DXA. La correlazione tra la severità della scoliosi e la BMD è stata calcolata con lo Spearman's rank correlation test. L'analisi statistica è stata condotta con software STATA 11.0.
Risultati: La nostra coorte era costituita da 15 donne con scoliosi idiopatica, con un'età media di 83 ± 2,6 anni, un BMI medio di 26,9 ± 5,2 kg/m2. L'angolo di Cobb medio era 27,0 ± 4,4°, la BMD lombare media era 1,066 ± 0,245 g/cm2 con un T-score medio di -0,9 ± 2 DS, quella femorale 0,717 ± 0,108 g/cm2 con un T-score di -2,2 ± 0,9 DS e le donne con valori densitometrici compatibili con diagnosi di osteoporosi erano 6 (40%). La severità della curva scoliotica era correlata in modo significativo con la BMD femorale (r= -0.67, p=0.006), ma non con la BMD lombare (p=0.297).
Discussione: Diversi studi dimostrano che la progressione della DLS è correlata positivamente con il grado di degenerazione del disco intervertebrale. I risultati del nostro studio supportano, invece, l'ipotesi di una correlazione negativa significativa di grado moderato tra entità della DLS e valori di BMD femorale.
Conclusioni: Il nostro studio suggerisce che esiste una correlazione inversa tra DLS e BMD. Sono necessari ulteriori studi di tipo prospettico per indagare il ruolo dell'osteoporosi come fattore di rischio di progressione della DLS.

CORRELAZIONE TRA SINDROME DEPRESSIVA PREOPERATORIA E SODDISFAZIONE POSTOPERATORIA IN CHIRURGIA DEGENERATIVA LOMBARE

F. Ciccolo*, G. Vila, D. Cancer, A. Covaro, A. Garcia De Frutos, M. Ubierna, E. Caceres

Institut Universitari Dexeus ~ Barcelona

Introduzione: il grado di soddisfazione dopo una procedura chirurgica a livello della colonna lombare può essere influenzato da diversi fattori. L'obbiettivo del presente studio è stabilire, in un campione di pazienti trattati per patología degenerativa lombare, se uno stato d'animo depresso, prima dell'intervento chirurgico, condiziona il grado di soddisfazione all'anno dalla procedura. Un secondo obbiettivo è stato analizzare che procedura determinasse più soddisfazione e quale meno.
Materiali e Metodi: studio prospettico che include 86 pazienti trattati chirurgicamente per: discectomia semplice, laminotomia e decompressione senza materiale di strumentazione, artrodesi circumferenziale strumentata a un solo livello, artrodesi strumentata a piu di un livello. Preoperatoriamente tutti i pazienti in studio sono stati sottoposti a VAS lombare, VAS radicolare, Oswestry Disability Index, scala di depressione di Zung. A un anno dall'intervento si è rivalutato: scala di VAS lombare e radicolare, e l'eventuale soddisfazione del paziente, mediante due domande: è rimasto soddisfatto dal risultato della procedura chirurgica? Tornerebbe a operarsi?
Risultati:: di ottantasei pazienti inclusi nello studio, il 77% si è mostrato soddisfatto dell'intervento chirurgico, e il 79% tornerebbe a operarsi. Trentasette pazienti presentavano un disturbo depressivo preoperatoria, quarantanove invece non presentavano sintomi depressivi. Non sono state riscontrate differenze statisticamente significative tra i due gruppi, in merito al grado di soddisfazione all'anno dall'intervento chirurgico (p 0,5).
I pazienti depressi presentavano un grado di disfunzione maggiore riguardo alla scala valutativa di Oswestry (p 0.001) se rapportati a quelli non depressi nel preoperatorio.
La procedura che ha fatto registrare più soddisfazione nel grupo in studio è stata la laminotomia decompressiva senza materiali di strumentazione. L'artrdesi strumentata a più di un livello invece la meno gradita.
Discussione: lo studio realizzato mostra che la depressione preoperatoria dei pazienti trattati per patología degenerativa lombare non condiziona il grado di soddisfazione all'anno dall'intervento chirurgico.
Conclusioni: Il 100% dei pazienti trattati mediante laminotomia decompressiva senza materiali di strumentazione ha mostrato soddisfazione postoperatoria.

TRATTAMENTO DELLE SCOLIOSI SEVERE: RUOLO DELL'HALO TRAZIONE PROGRESSIVA VS BARRA MAGNETICA PROVVISORIA E CORREZIONE POSTERIORE IN DUE TEMPI

T. Greggi*, E. Maredi, F. Vommaro, S. Giacomini, M. Di Silvestre, A. Baioni

Istituto Ortopedico Rizzoli ~ Bologna

Introduzione: Il trattamento chirurgico per le scoliosi severe è stato affidato in passato ad un approccio combinato (release anteriore più tempo posteriore),le viti peduncolari hanno riaffermato il ruolo della sola artrodesi posteriore. Attualmente le opzioni di scelta sono: release posteriore e halo-trazione progressiva, osteotomie e fusione posteriore, vertebrectomia e artrodesi posteriore; opzioni per quanto valide non scevre da rischi.
Materiali e Metodi: A:F 13 anni, siringomielia e scoliosi toracica destra di 140°,cifosi di 125°, halo-trazione progressiva per 3 settimane e intervento con release, osteotomie tipo Ponte a tutti i livelli, strumentazione con viti peduncolari per via posteriore
B: F,12 anni, scoliosi severa toracica di 120°,cifosi dorsale di 90° siringomielia e Chiari I operata di decompressione occipitocervicale. Primo tempo chirurgico: ampio release posteriore(osteotomie di Ponte)strumentazione con viti peduncolari da T3 a L4 con barra magnetica dal lato concavo in distrazione, due segmenti di barra dal lato convesso. Sono stati poi eseguiti allungamenti giornalieri con controller esterno della barra magnetica, per tre settimane. In seguito secondo intervento di artrodesi posteriore strumentata con barre definitive e gibbotomia.
Risultati: Halo-trazione (A):La correzione della scoliosi toracica del 46,4% e della cifosi del 53% con valori rispettivamente di 73° e 67°. Nessuna complicanza neurologica, perdite ematiche intra e postoperatorie di 1000cc,ospedalizzazione di 41 giorni di cui 8 giorni postoperatori.
Barra magnetica temporanea (B):Con il primo intervento la scoliosi è passata a 75° e la cifosi 70°,con un allungamento del sistema di circa 4 cm della barra magnetica. Dopo il secondo intervento si è arrivati a 42° con una correzione del 65%. Nessuna complicanza neurologica, una lieve reazione pleurogena a destra.
Perdite ematiche intraoperatorie di circa 500 cc. e 400cc.Ospedalizzazione di 40 giorni.
Discussione: Entrambe le tecniche si sono state efficaci, con ottimi risultati in termini di correzione della scoliosi principale e del balance sul piano sagittale. La barra magnetica in distrazione progressiva è sicuramente una valida alternativa nei casi in cui l'Halo può essere controindicato.
Conclusioni: L'halo trazione esercita una tensione importante a livello cervicale, tale azione è controindicata in presenza di malformazioni mileoradicolari. L'halo trazione progressiva può non essere ben tollerata anche da parte del paziente, per le importanti limitazioni che richiede durate il periodo di applicazione. I risultati in termini di correzione sono paragonabili e l'impatto psicologico del paziente e della famiglia dell'allungamento con barra magnetica, è sicuramente favorevole. Sono al momento disponibili scarse informazioni in letteratura ed un breve follow-up da parte nostra, riteniamo quindi necessarie ulteriori esperienze e studi.

VERTEBROPLASTICA E CIFOPLASTICA. DUE TECNICHE A CONFRONTO NEL TRATTAMENTO DELLE FRATTURE VERTEBRALI OSTEOPOROTICHE

G. Barbanti Brodano, S. Bandiera, A. Gasbarrini, S. Terzi, R. Ghermandi, L. Babbi*, M. Girolami, S. Boriani, G. Griffoni

Istituto Ortopedico Rizzoli ~ Bologna

Introduzione: La superiorità di vertebroplastica (VTP) e cifoplastica (CP) nella terapia delle fratture vertebrali osteoporotiche rispetto al trattamento trattamento conservativo è stata dimostrata nei trials clinici finora effettuati. Il nostro è uno studio prospettico multicentrico randomizzato che mette a confronto le due metodiche di intervento, analizzandone gli effetti dal punto di vista del dolore e della qualità di vita.
Materiali e Metodi: Abbiamo arruolato 132 pazienti affetti da fratture osteoporotiche toraciche o lombari, successivamente randomizzati per essere assegnati al trattamento mediante CP (n= 66) o al trattamento mediante VTP (n= 66). Lo stato clinico dei pazienti è stato esaminato somministrando ai pazienti, prima e dopo l'intervento chirurgico, test di autovalutazione sul dolore (VAS, Visual Analog pain Score), sulla funzione (ODI, Oswestry Disability Index) e sulla qualità della vita (Euro QoL-5D). I risultati radiografici sono stati valutati in relazione alla riduzione della frattura e all'eventuale insorgenza di ulteriori fratture durante il follow up.
Risultati: Complessivamente, buoni risultati sono stati ottenuti con entrambe le tecniche, sia dal punto di vista clinico che dal punto di vista radiografico. Gruppo CP: VAS pre-operatorio medio 8,6; VAS post-op. medio 4,7; ODI pre-op. medio 57,9; ODI post-op. medio 29,3; QoL pre-op. medio 34; QoL post-op. medio 53. Gruppo VTP: VAS pre-op. medio 7,7; VAS post-op. medio 5,1; ODI pre-op. medio 54,2; ODI post-op. medio 37,2; QoL pre-op. medio 36,2; QoL post-op. medio 51,4. Nel gruppo CP 20 pazienti su 66 sono stati esclusi dallo studio (30%), la maggior parte a causa di problemi tecnici o a controindicazioni aella metodica. Abbiamo registrato 10 casi di nuove fratture e quindi re-intervento nel gruppo vertebroplastica (16,4%) e un solo caso (2,2%) nel gruppo cifoplastica.
Discussione: I risultati finora ottenuti indicano una buona efficacia di entrambe le procedure chirurgiche nel trattamento delle fratture vertebrali osteoporotiche.
Conclusioni: A favore della CP risulta essere il minor numero di successive fratture vertebrali. L'aspetto economico, legato ad un maggior onere relativo agli interventi di CP, potrebbe essere un motivo di riflessione legato all'utilizzo di questa metodica.

VERTEBROPLASTICA ED ELASTOPLASTICA: POLI-METIL-METACRILATO VS. VK-100. CONFRONTO TRA DUE TECNICHE NEL TRATTAMENTO DELLE FRATTURE VERTEBRALI OSTEOPOROTICHE DELL'ANZIANO

R. Ghermandi*[1], A. Gasbarrini[1], G. Barbanti Brodano[1], S. Bandiera[1], S. Terzi[1], M. Girolami[1], L. Babbi[1], M. Chehrassan[1], L. Mirabile[2], F. De Iure[2], S. Boriani[1]

[1]Istituto Ortopedico Rizzoli ~ Bologna, [2]Ospedale Maggiore ~ Bologna

Introduzione: La vertebroplastica percutanea con poli-metil-metacrilato (PMMA) ripristina la rigidità e la robustezza in caso di fratture dei corpi vertebrali, tuttavia altera la modalità di trasferimento dei carichi rendendosi responsabile di fratture del segmento adiacente. L'elastoplastica con VK-100, sta emergendo come tecnica per la sua capacità di evitare questa complicazione. L'obiettivo dello studio è confrontare i risultati clinici dell'elastoplastica con silicone e quelli della vertebroplastica con PMMA.

Materiali e Metodi: Sono stati esaminati 39 pazienti (9 di sesso maschile, 30 di sesso femminile) per un totale di 87 livelli trattati con elastoplastica e 66 pazienti (7 di sesso maschile, 59 di sesso femminile) trattati con vertebroplastica. Sono stati valutati: variazioni di intensità del dolore (scala VAS) tra pre- e post- operatorio precoce, eventuali "leakage" o embolie del silicone. Ad un minimo di 6 mesi di follow-up sono state registrate eventuali fratture del segmento adiacente ed ogni altra complicazione.

Risultati: L'età media per i due gruppi, elastoplastica e vertebroplastica, era 67 anni (range 38-84) e 69 anni (range 56-82), rispettivamente. Il follow up medio è stato di 12,5 mesi. La riduzione media dell'intensità del dolore (scala VAS) è stata da 7 a 3,5 punti e da 7,7 a 5,1, rispettivamente. "Leakage" del silicone è avvenuto in 5 (13%) e 10 (15%) casi rispettivamente, mentre in nessuno dei due gruppi si sono osservate embolie. Si sono verificate 2 (5%) e 10 (16,4%) fratture del segmento adiacente, rispettivamente.

Discussione: I risultati finora ottenuti indicano una buona efficacia di entrambe le procedure chirurgiche nel trattamento delle fratture vertebrali osteoporotiche. A favore dell'elastoplastica risulta essere il minor numero di successive fratture vertebrali.

Conclusioni: Alla luce della robustezza del silicone prossima a quella dell'osso, l'elastoplastica potrebbe rappresentare una solida opzione nel trattamento delle fratture vertebrali osteoporotiche.

Comunicazioni PROTESICA 3

Domenica 30 Ottobre 2016 dalle 16:30 alle 17:30

RECALL DEL SISTEMA ABG II MODULARE: RISULTATI CLINICI, DIAGNOSTICI E PATIENT-ORIENTED A 8 ANNI DI FOLLOW-UP

C. Villani[1], A. Calistri[1], S. Sarti*[1], V. Calistri[1], G. Giuliani[2], O. Moreschini[1]

[1]Sapienza ~ Roma, [2]Policlinico Tor Vergata ~ Roma

Introduzione: L'utilizzo di protesi con collo modulare ha portato degli indubbi vantaggi in quanto permette di ottimizzare l'antiversione del collo, l'offset, la tensione e la resistenza degli abduttori e di migliorare la stabilità dell'anca. In considerazione del significativo tasso di revisione del sistema ABG II Modulare, 3,9% ad un anno e 10,3% a tre anni, evidenziato dal Registro Australiano, si è deciso di effettuare un'analisi retrospettiva dei pazienti portatori di tale sistema. Obiettivo dello studio è valutare la sopravvivenza del sistema, la qualità della vita, lo stato funzionale e psicologico di questi pazienti.
Materiali e Metodi: Dei 151 pazienti operati, da aprile 2008 a maggio 2012, presso il nostro Istituto, 100 sono venuti a controllo e in 9 casi l'impianto è bilaterale. I pazienti sono stati sottoposti ad un esame clinico, Rx AP di bacino e assiale di anca, RMN con sequenze MARS, alla misurazione dei livelli ematici di Cromo e Cobalto e a questionari patiented-oriented e specifici per avere una valutazione oggettiva e comparabile.
Risultati: Al primo controllo effettuato il valore medio sierico di cromo era di 1,45µg/L e 4,82 µg/L per il cobalto. Al secondo controllo, invece, abbiamo evidenziato una leggera diminuzione del valore medio sierico del cobalto pari a 4,42 µg/L mentre per il cromo è 1,52 µg/L. La curva di Kaplan Meier ha messo in luce un tasso di revisione dell'11,7% e un tasso di sopravvivenza dell'impianto dell'88,3%, a otto anni, considerando i 6 casi di revisione che sono stati sottoposti a intervento chirurgico di revisione protesica per una forte limitazione antalgica dovuta alla presenza di una cospicua falda fluida periprotesica.
Discussione: La protesi ABG II Modulare è composta da un collo in GADS Vitallium, una nuova lega di cromo-cobalto, e da uno stelo in lega di titanio. L'interfaccia esistente tra il collo modulare e lo stelo potrebbe costituire una fonte potenziale di sfregamento metallico e di corrosione. Il rilascio di ioni metallo, come conseguenza del fenomeno della corrosione, potrebbe provocare una reazione avversa locale tessutale (ALTR) e, potenzialmente, anche l'insuccesso prematuro dell'artroprotesi a causa di osteolisi, mobilizzazione asettica e pseudotumor.
Conclusioni: Una conoscenza migliore circa il fenomeno della corrosione e dell'usura a livello dell'interfaccia collo-stelo è certamente necessaria, pertanto continueremo a seguire i nostri pazienti nel tempo in quanto gli effetti a lungo termine e le conseguenze di questi processi sono ancora sconosciuti.

POSSONO LE COMPLICANZE DELLA PROTESIZZAZIONE DELLA ROTULA CONDIZIONARE LE NOSTRE SCELTE?

A. Tecame*[1], G. Calafiore[2], A. Ampollini[2], R. Papalia[1], P. Adravanti[2]

[1]Campus Bio-Medico di Roma ~ Roma, [2]Clinica Città di Parma ~ Parma

Introduzione: Il management rotuleo del paziente sottoposto ad intervento di protesi totale di ginocchio (PTG) è un argomento controverso e dibattuto, diretto verso 3 possibili alternative: protesizzare, non protesizzare o protesizzare la rotula soltanto in pazienti selezionati. A favore di chi non protesizza la rotula è il rischio di elevate complicanze femoro-rotulee. Lo scopo di questo studio è valutare in modo retrospettivo il rate delle complicanze della protesizzazione rotulea in pazienti sottoposti a PTG effettuati tra il 2001 ed il 2006.
Materiali e Metodi: Tra il 1 gennaio 2001 ed il 31 dicembre 2006 sono stati sottoposti ad intervento chirurgico di protesi totale di ginocchio 1280 pazienti da parte di un unico chirurgo in un centro dedicato alla chirurgia del ginocchio. 861 pazienti (639 F e 222 M di età media 67,7 ± 12.3aa) sono stati arruolati nello studio dopo processo di selezione mediante intervista telefonica. Il Follow-up medio è stato di 7,1 ± 3,2 anni. Postoperatoriamente è stato valutato il Knee Pain Score (KPS). Nei pazienti che riportavano un valore di KPS al di sopra di 36 ed in quelli sottoposti a reintervento venivano valutati: asse anatomico (AA), Insall-Salvati index (ISI) ed il Patellar Tilt (PT) su teleradiografia degli arti inferiori in AP, Rx in laterale ed assiale.
Risultati: Degli 861 pazienti inclusi nello studio, 801 pazienti hanno riportato un valore di KPS inferiore a 36. Dei restanti 60 pazienti, 33 presentavano un valore di KPS superiore a 36 mentre 27 hanno subito un reintervento. I risultati degli outcomes valutati in questi pazienti hanno mostrato una riduzione dell'ISI e PT medi (da 1.08 a 1.02 e da 9.3 a 9.1) ed una variazione dell'AA medio (da -2.6° a 1.1°) da pre a postoperatorio. Dei 27 pazienti sottoposti a reintervento soltanto 5 pazienti (0.6%) presentavano problematiche legate all'articolazione femoro-rotulea.
Discussione: Nonostante esistano evidenze scientifiche che mostrino la riduzione del tasso di dolore anteriore di ginocchio dopo intervento di PTG con protesizzazione rotulea, molti autori sono ancora scettici su questo tipo di approccio a causa del rischio di elevate complicanze a carico della femoro-rotulea.
Conclusioni: Dai risultati ottenuti dallo studio si evince il basso rate di complicanze associate alla protesizzazione rotulea (0.6%) nei pazienti sottoposti ad intervento di PTG. Consigliamo quindi di eseguire la protesizzazione della rotula con un approccio selettivo valutando le specifiche caratteristiche del paziente e della patologia della femoro-rotulea.

PROTESI UNILATERALE DI ROTULA IN SOGGETTI OPERATI DI PROTESI GINOCCHIO BILATERALE

G. Bove*[1], G. Bove[1], F. Bove[2]

[1]Policlinico Umberto I ~ Roma, [2]INI ~ Grottaferrata

Introduzione: Nonostante negli anni ci sia stato un progredire nella ricerca nel campo della protesica di ginocchio per migliorare il design e la funzione della protesi per riuscire a colmare quel gap di riproducibilità del movimento anatomico, spesso il paziente operato presenta una sintomatologia che recentemente viene classificato come "dolore anteriore".
Poiché in letteratura riguardo la protesizzazione o meno della rotula, non vi sono differenze statisticamente significative, molti chirurghi decidono di non protesizzare la rotula per accorciare i tempi operatori e per evitare di impiantare un dispositivo aggiuntivo aumentando i rischi di complicazioni a distanza.
D'altra parte negli ultimi anni, vi è un'inversione di tendenza riguardo la scelta di impiantare o meno la rotula, cosi da poter escludere la possibilità che un dolore anteriore successivo ad intervento non possa dipendere da una ginocchio senza la rotula protesizzata, evitando al medico il rammarico di non aver impiantato la rotula.
In questa ricerca, è stato deciso di valutare pazienti con protesi di ginocchio totale (con protesi di rotula) e protesi ginocchio controlaterale senza protesi di rotula, per poter definire dal punto di vista della soddisfazione del paziente se vi sia una differenza percepita nella funzionalità e nel ritorno alla vita comune rispetto al precedente intervento, cercando cosi di eliminare ogni possibile "bias" di età, peso, sesso, patologie muscoloscheletriche annesse.
Materiali e Metodi: -20 pazienti operati di protesi ginocchio con rotula precedentemente operati di protesi di ginocchio controlaterale senza componente rotulea:

- età compresa tra 65-85 anni
- operati dallo stesso operatore, con la stessa tecnica, stesso piano riabilitativo.

Il gradimento è stato valutato in maniera retrospettiva, con scala WOMAC e HHS confrontando il grado di soddisfazione nel primo intervento senza rotula con il secondo intervento sul ginocchio controlaterale con rotula.
Risultati: Non sono state messe in evidenza significative differenze (p>0,05) tra le due metodiche analizzate.
Discussione: -
Conclusioni: I risultati ottenuti da questa ricerca risultano essere in linea con l'ipotesi di partenza, ovvero che non vi fosse differenza significativa soggettiva tra l'applicazione della protesi rotulea e non. In questa analisi il concetto viene rinforzato dal fatto che il paziente che giudica le differenze soggettive è il medesimo a "indossare" una protesi di ginocchio totale e una protesi di ginocchio senza rotula, eliminando perciò molti elementi psico-fisici che potrebbero alterare i risultati.

ESPERIENZA NELLA SOSTITUZIONE PROTESICA DELL'ANCA PER VIA ANTERIORE NEL PAZIENTE GIOVANE

C. Faldini*, F. Traina, F. Pilla, R. Borghi, D. Fabbri, C. Pungetti, C. Calamelli, F. Perna, V. Persiani, A. Mazzotti

Istituto Ortopedico Rizzoli ~ Bologna

Introduzione: La via di accesso anteriore mini-invasiva all'anca è teoricamente una approccio ideale per il paziente giovane attivo in quanto consente di raggiungere l'articolazione sfruttando un piano intermuscolare e riducendo al minimo il traumatismo sui tessuti molli. Queste caratteristiche dovrebbero permettere un ridotto sanguinamento, velocizzare la riabilitazione, determinare una minore incidenza di lussazioni e consentire un ritorno precoce alla attività sportiva. Lo scopo di questo studio è di valutare i risultati precoci della sostituzione protesica dell'anca effettuata attraverso via di accesso anteriore mini-invasiva in 87 pazienti di età inferiore o uguale a 45 anni.
Materiali e Metodi: Quarantacinque interventi di sostituzione protesica dell'anca attraverso una via di accesso anteriore mini-invasiva sono stati eseguiti dal medesimo chirurgo in 45 pazienti (29 maschi e 16 femmine) tra Aprile 2012 e Luglio 2014. L'età media dei pazienti al momento dell'intervento era di 41 anni (min. 19, max. 45 anni). La valutazione clinica preoperatoria e postoperatoria è stata eseguita utilizzando l'Harris Hip Score e il WOMAC. Sono stati inoltre valutati il posizionamento delle componenti protesiche e le perdite ematiche. Il follow-up medio è stato 24 mesi (min. 18, max. 44).
Risultati: L'unica complicanza intraoperatoria riscontrata è stata una frattura del gran trocantere in un paziente muscolare, trattata intraoperatoriamente mediante cerchiaggio metallico. Il valore medio dell'Harris Hip Score all'ultimo follow-up è stato di 94.2 (range 79–97), mentre il valore medio preoperatorio era di 47.5 (range 27–71). Il WOMAC è incrementato da una valore medio preoperatorio di 63.5 (range 57-89) ad uno postoperatorio di 27.5 (range 19-37). L'angolo medio di abduzione del cotile è stato 46.5° (range 42°–61°). Il livello medio di emoglobina alla dimissione è stato 11,8 g/dL (range 9.5-13,5). Nella maggior parte dei casi è stata ottenuta una eumetria degli arti inferiori, con dismetria superiore ad 1 cm in 1 caso. Tutti i pazienti sono stati in grado di deambulare senza ausili in 4 settimana postoperatoria esclusa il paziente con la frattura intraoperatoria. Il ritorno alla attività sportiva è stato raggiunto ad una media di 14 settimane per gli sport senza impatto.
Discussione: La via di accesso anteriore mini-invasiva all'anca sembra essere indicata nel paziente giovane sportivo, in cui le basse perdite ematiche e le più rapida ripresa funzionale consentono di ridurre il tasso di complicanze generali nel primo periodo postoperatorio e di accelerare la ripresa funzionale dell'anca.
Conclusioni: La via di accesso anteriore mini-invasiva all'anca sembra essere indicata nel paziente giovane sportivo.

UTILIZZO DELLE ZONE DI GRUEN MODIFICATE NELLA VALUTAZIONE RADIOGRAFICA DI UNO STELO CORTO(FITMORE®) IN COMPARATIVA CON UNO STELO TRADIZIONALE(METABLOC®) AI 5 ANNI DI FOLLOW UP

A. Rodriguez[1], P. Maltés Fermandois[1], E. Garcia Almagro[1], P. Pellegrino*[2]

[1]Hospital Universitari sant Joan ~ Reus, Spagna, [2]Università degli Studi- dipartimento di ortopedia e Traumatologia ~ Torino

Introduzione: Gli steli corti non cementati sono ampiamente utilizzati in chirurgia protesica d'anca in pazienti giovani ed hanno subito una forte evoluzione negli ultimi 20 anni. Gli steli corti hanno differenti disegni e caratteristiche biomeccaniche rispetto a quelli tradizionali, e le misure radiologiche tradizionali sviluppate per gli steli standard possono non essere altrettanto precise riguardo l'analisi dell'osteointegrazione e dello spessore delle corticali peri-impianto.
Materiali e Metodi: Abbiamo utilizzato una nuova proposta di modifica delle zone di Gruen, adattate alla morfologia degli steli corti, in cui il cortical index è presentato come un indice sicuro, riproducibile, meno aggressivo ed economicamente conveniente per valutare l'osteointegrazione e lo spessore della corticale. Abbiamo analizzato il comportamento del cortical index applicando le zone di Gruen "classiche" e modificate in ciascuno dei gruppi. Entrambi gli steli in esame sono ad ancoraggio metafisario prossimale; abbiamo studiato 100 steli Fitmore e 100 Metabloc (Zimmer INC, Warsaw, MN, USA) con un follow up medio di 5 anni (range 4-8 anni). Sono stati analizzate l'osteointegrazione e lo stress shielding, sotto forma di misura del cortical index, secondo le zone di Gruen tradizionali e modificate.
Risultati: Nelle zone di Gruen 3-5 e 10-12, negli steli corti, non v'è cambio del cortical index e nell'osteointegrazione durante il follow up. Dal punto di vista dell'analisi radiologica sulla qualità dell'integrazione e su eventuali stress meccanici sono stati riscontrati valori simili nei due gruppi. Tali parametri si modificano mostrando valori inferiori se si utilizzano le zone di Gruen tradizionali per entrambi i gruppi.
Discussione: Abbiamo osservato come sia necessario adattare alla dimensione dell'impianto i riferimenti per misurare il cortical index, utilizzando come riferimento l'apice negli steli corti. Questo nuovo riferimento permette di misurare lo spessore corticale indipendentemente dalla lunghezza dello stelo stesso, e non essere fuorviati nel valutare la risposta dell'osso all'impianto di uno stelo di differente lunghezza.
Conclusioni: Estendere questo tipo di misurazioni in grandi serie con un maggiore follow up, correlando osteointegrazione, spessore della corticale e sopravvivenza protesica, specialmente per gli steli corti, è una necessità per validare tale tipo di misurazioni e renderle uno standard.

VALIDITÀ DELL'EMORECUPERO POSTOPERATORIO NEI PAZIENTI OPERATI DI ARTROPROTESI NON CEMENTATA DI ANCA, LA NOSTRA ESPERIENZA RISPETTO ALLA LETTERATURA

G. Orsolini, F.P. Ciampa, L. Velluto, S. Porfiri, S. Rossetti*

Casa di Cura "Villa Serena" ~ Città Sant'Angelo

Introduzione: L'importanza delle emotrasfusioni nei pazienti operati di artroprotesi di anca è ormai nota in letteratura per le problematiche relative alle loro complicanze, costi e aumento dei tempi di degenza.
Fine di questo studio è valutare l'efficacia dei sistemi di recupero ematico postoperatorio per diminuire la necessità di emotrasfusioni in queste categorie di pazienti e la possibile incidenza di altri fattori.
Materiali e Metodi: Abbiamo preso in considerazione 180 pazienti consecutivi operati di artroprotesi non cementata di anca, effettuate nella nostra unità operativa in circa 6 mesi da 2 chirurghi, a cui è stato applicato sistema di recupero postoperatorio CBC II Costavac (Stryker). I dati sono stati estrapolati tramite analisi retrospettiva delle cartelle cliniche di tali pazienti.
Sono stati presi in considerazione e confrontati i differenti tipi di impianto, tempi chirurgici, valori di emoglobina preoperatori, postoperatori minimi e dopo eventuale emotrasfusione, quantità di sangue reinfuso, drenaggio residuo, numero di unità ematiche infuse, eventuali reazioni post-trasfusionali, eventuali infezioni postoperatorie.
Risultati: 180 pazienti Età media 65,3
28 Trasfusi (15,5%) 4 con 3 sacche (16%)12 con 2 sacche (42%) 12 con 1 sacca (42%)
Reinfusi 325 ml Drenaggio rimanente 308 ml
Tempo medio intervento 59'
HGB media pre 14 mg/dl HGB media post 9,7 mg/dl Perdita media 4,2 mg/dl Media post-trasfusionale 9,0 mg/dl
112 steli std (62,2%) 68 steli corti (37,7%).
Discussione: Si evidenzia come il numero di pazienti trasfusi sia minore rispetto ai dati presenti in letteratura relativi a sistemi tradizionali (drenaggi a caduta, nessun drenaggio, drenaggi in aspirazione) che non sono univoci (15-30%), nessuna presenza di complicanze postrasfusionali e di infezioni postoperatorie.
Conclusioni: Riteniamo che tale sistema di emorecupero, unito al tempo chirurgico ridotto, all'emodiluizione perioperatoria e all'attenzione all'emostasi possa essere di valido aiuto nel ridurre in maniera sostanziale le emotrasfusioni postoperatorie nei pazienti operati di artroprotesi di anca.

PREDITTORI PRECOCI DI SCAPULAR NOTCHING NELLA PROTESI DOPPIA INVERSA DI SPALLA. QUALE RUOLO PER LA LUNGHEZZA DEL COLLO SCAPOLARE?

A. Speziali*[1], G. Giustelli[1], D. Bellini[1], M. Biserni[2]

[1]Clinica Ortopedica e Traumatologica, Azienda USL 2 Umbria ~ Orvieto, [2]Direttore Clinica Ortopedica e traumatologica, Azienda USL2 Umbria

Introduzione: La protesi inversa di spalla rappresenta la procedura di scelta in pazienti affetti da artrosi eccentrica con lesione massiva della cuffia dei rotatori. Tuttavia non è esente da complicazioni, come lo scapular notching.
L'obiettivo dello studio è stato quello di identificare predittori precoci di scapular notching nella protesi doppia inversa di spalla.
L'ipotesi del nostro studio è stata che la lunghezza del collo scapolare possa essere un indice precoce di scapular notching.
Materiali e Metodi: Sono stati arruolati 40 pazienti affetti da omartrosi eccentrica con lesione massiva della cuffia. I pazienti sono stati sottoposti ad intervento di protesi doppia inversa di spalla. Un paziente ha effettuato l'intervento bilateralmente. L'età media dei pazienti era 74 ± 7 anni, 8 erano maschi e 32 erano femmine, 26 destri e 15 sinistri.
La valutazione radiografica è stata effettuata da due investigatori indipendenti utilizzando la proiezione antero-posteriore vera secondo Nyffeler. Sono stati misurati i seguenti parametri: 1) indice acromiale (AI); 2) distanza tra grande tuberosità-acromion (GTA); 3) lunghezza del collo scapolare (SNL); 4) angolo protesi-collo scapolare (PSNA); 5) distanza peg-rima glenoidea (PGRD).
Infine è stato misurato lo scapular notching (SN) utilizzando la scala di Nerot-Sirveaux.
Mediante analisi statistica è stato calcolato il valore medio e la deviazione standard, con $p<0.05$ considerata statisticamente significativa.
Risultati: Ad un follow-up medio di 9±8 mesi lo SN è stato riportato in 9 pazienti (22%). In 7 pazienti (77,8%) è stato di grado 1 e in 2 pazienti (22.2%) di grado 2.
In 6 pazienti con SN la SNL era 14 ± 4mm ma la PGRD è stata 6 ± 1 mm ($p<0.05$). In 3 pazienti (33.3%) con SN la PGRD è stata 2 ±1mm ma la SNL è stata 8±1mm ($p<0.05$).
Discussione: Dai risultati del nostro studio possiamo identificare due indicatori precoci dello SN statisticamente significativi: la PGRD >5mm che è correlata con la posizione dell'impianto protesico; il secondo predittore è la SNL <10 mm ed è correlata all'anatomia scapolare. Nei pazienti con PGRD>5mm e SNL <10mm lo SN è stato più severo (grado 2).
Conclusioni: Nel 22% dei pazienti è stato riportato lo SN, di grado 1 nel 77.8% e di grado 2 nel 22.2%. La posizione della glenosfera e la lunghezza del collo scapolare sono stati identificati come indicatori precoci di SN ad un follow-up di 9±8 mesi.

Comunicazioni TRAUMA 1

Lunedi 31 Ottobre 2016 dalle 08:00 alle 09:00

APPROCCIO SINGOLO VOLARE PER FRATTURE BIOSSEE DI AVAMBRACCIO VERSUS DOPPIO ACCESSO. STUDIO RETROSPETTIVO SU UNA CASISTICA DI 20 CASI

R. Procaccini*, S. Cecconi, M. Martiniani, M. Marinelli, N. Specchia

Ao ospedali riuniti ancona ~ ancona

Introduzione: Le fratture biossee di avambraccio nei soggetti giovani adulti rappresentano un pattern frequente in particolare su traumi ad alta energia e con un tasso di complicanze elevato. Il trattamento considerato gold standard è rappresentato da osteosintesi con placca e viti, comunemente eseguito mediante doppio accesso chirurgico. Le complicanze più comuni sono rappresentate dalla sofferenza cutanea e dai ritardi di consolidazione, con esiti particolarmente invalidanti. Scopo del nostro studio è stato quello di revisionare la nostra casistica di pazienti con frattura biossea di avambraccio trattati con orif mediante doppio accesso versus accesso unico volare.
Materiali e Metodi: Sono stati analizzati in maniera retrospettiva 20 pazienti affetti da frattura biossea d'avambraccio, afferenti presso la nostra azienda ospedaliera nel periodo dal 01-01-2010 al 01-01-2016. I pazienti sono stati sottoposti tutti a orif a cielo aperto, le fratture sono state classificate secondo l'A.O. Sono stati valutati clinicamente mediante scheda di valutazione DASH, ROM articolare del gomito e polso e VAS al momento del follow-up. Tutti i pazienti hanno eseguito controlli radiografici seriati a 1,3,6 mesi dal trauma.
Risultati: l'età media dei pazienti è risultata essere di circa 32 ±4,5 anni, 12 di sesso maschile e 8 femminile, tutti con traumi chiusi ed isolati. il follow up medio di 18 ±6 mesi. Timing dell'intervento a 3 ±1gg dal trauma. 12 pazienti trattati con doppio accesso, mentre 8 con accesso unico volare. Tutti gli interventi eseguiti con placche da 3.5 mm. Nel gruppo trattato con unico accesso il DASH medio finale è di 14,5 ±10, il tempo medio di consolidazione è di 45±10 gg che è risultato significativamente migliore rispetto al gruppo con doppio accesso. Per il ROM articolare e la VAS non vi erano differenze statisticamente significative.
Discussione: In letteratura non vi sono numerose fonti in relazione all'utilizzo di un unico accesso per le fratture biossee di avambraccio. Dall'analisi dei dati del presente studio tale metodica si caratterizza per un tempo medio di consolidazione e un risultato funzionale migliore rispetto alla tecnica convenzionale mediante doppio accesso.
Conclusioni: L'utilizzo dell'unica via di accesso è una metodica sicura e caratterizzata da un recupero funzionale e sociale migliore. Sono necessari ulteriori studi di tipo prospettico randomizzato per validare tale ipotesi.

LA FISSAZIONE ESTERNA COME SOLUZIONE EFFICACE NEL TRATTAMENTO DELLE FRATTURE DI DIAFISI OMERALE: STUDIO RETROSPETTIVO SU 109 PAZIENTI

L. Conforti*[1], C. Arrigoni[1], G. Costa[2], D. Aloj[1], B. Battiston[1]

[1]Città della Salute e Della Scienza Torino ~ Torino, [2]Ospedale Di Alba ~ Alba

Introduzione: Le fratture di diafisi omerale rappresentano il 3% delle fratture e il 20% di quelle dell'omero. Pochi studi hanno indagato l'efficacia della fissazione esterna come terapia definitiva e molti autori la considerano solamente nell'ambito della "chirurgia di controllo del danno".
Materiali e Metodi: Dal Gennaio del 2007 all'Aprile del 2014 presso in nostro centro sono state trattate, con questa metodica, 109 fratture di diafisi omerale. Il gruppo di pazienti era così composto: 41,1% politraumatizzati, 10,1% pazienti con fratture esposte, 66,4% maschi, 33,6% femmine. I pazienti sono stati rivisti in modo retrospettivo (follow-up medio di 50,6 mesi) e sono stati sottoposti a questionari per lo studio della funzionalità della spalla (Constante Shoulder Score) e del gomito (Mayo Elbow Performance Index). La guarigione radiografica è stata definita con la presenza di un ponte osseo corticale in 3 proiezioni su 4.
Risultati: L'incidenza di pseudoartrosi era dello 0,9% e il tempo medio di guarigione radiografica di 13,8 settimane. Sia nell'analisi univariata sia nella regressione lineare multipla non sono stati identificati fattori statisticamente influenti sul tempo di guarigione radiografica. Nell'11,9% dei casi è segnalata un'infezione superficiale, nessuna profonda. I valori medi dei questionari al termine erano 85,6 punti (Constant score) e 97,4 (M.E.P.I). Il 91% dei pazienti ha riferito un ritorno al lavoro/sport senza limitazioni. Comorbidità severe, storia di alcolismo o abuso di sostanze e la presenza di lesioni omolaterali associate, sono fattori predittivi negativi sul risultato clinico.
Discussione: Il fissatore esterno assiale rappresenta una terapia efficace nella cura delle fratture di diafisi omerale, sia in pazienti mono-fratturati sia in politraumatizzati, poiché combina i vantaggi del trattamento incruento (preservazione dell'ematoma, rispetto della vascolarizzazione locale, riduzione del rischio d'infezioni profonde) con quelli tipici di quello cruento (riduzione buona e stabilità adeguata) e permette un recupero funzionale precoce.
Conclusioni: Con i nostri dati supportiamo la letteratura sull'utilizzo della fissazione esterna come trattamento definitivo in queste fratture. Una buona compliance del paziente e un rispetto rigoroso della tecnica chirurgica sono fondamentali per ridurre l'incidenza di complicanze

TIMING DI TRATTAMENTO DELLE FRATTURE DEL FEMORE PROSSIMALE. 48 ORE O NO?

F. Dettoni*[1], F. Rosso[1], M. La Russa[1], F. Trucchi[1], G. Ronco[1], R. Rossi[2]

[1]Ospedale Mauriziano ~ Torino, [2]Ospedale Mauriziano - Università di Torino ~ Torino

Introduzione: L'obiettivo di questo studio era valutare se il timing dell'intervento e altre variabili fossero associate a un'aumentata mortalità nel trattamento chirurgico delle fatture del femore prossimale dell'anziano.
Materiali e Metodi: Abbiamo rivalutato tutti i pazienti trattati per frattura di femore presso la nostra divisione tra il 2005 e 2012. È stata eseguita un'analisi di regressione logistica per valutare la correlazione tra la mortalità a differenti follow-up (30 giorni, 6 mesi e un anno) e diverse variabili correlate ai pazienti e al trattamento. Sono stati valutati 1558 pazienti consecutivi (età media 80,3 anni, 78,8% femmine). Abbiamo valutato: età, sesso, comorbidità del paziente, terapia farmacologica; tipo di frattura, lato, presenza di una frattura bilaterale, timing dell'intervento, trattamento adottato, protocollo riabilitativo postoperatorio.
Risultati: La mortalità è risultata essere del 4% a 30 giorni, 14,1% a sei mesi e 18,8% a un anno dall'intervento. La regressione logistica ha riportato una mortalità aumentata per tutti e tre gli endpoint nei pazienti affetti da più di due comorbidità (rispettivamente odds ratio 30gg = 2,003, OR 6m = 1,8654, OR 1aa = 1,9362). Il sesso maschile risulta associato a una maggiore mortalità a sei mesi (OR = 1,7158) e a un anno (OR = 1,9362) dall'intervento. I pazienti di età inferiore a 74 anni hanno riportato una mortalità inferiore per tutti gli endpoint (OR 30gg = 0,0703; OR 6m = 0,2191; OR 1aa = 0,2486). L'intervento eseguito entro 48 ore risulta associato a una minore mortalità a un anno dall'intervento (OR = 0,7341; p = 0,0392). Abbiamo anche voluto analizzare quanto fosse accettabile l'opzione di intervento in terza giornata: i pazienti operati tra le 48 e le 72 ore sono stati posti a confronto con quelli operati entro le 48 ore e con quelli operati oltre le 72 ore. La regressione logistica non ha riportato differenze significative di questa opzione rispetto alla chirurgia precoce (entro 48 ore) né rispetto a quella ritardata (oltre 72 ore).
Discussione: L'opzione di operare il paziente 'in terza giornata' non può quindi essere considerato una valida alternativa all'intervento entro le 48 ore. Questo studio ha dimostrato che età, sesso e numero di comorbidità influenzano la mortalità sia a breve che a medio termine nei pazienti affetti da frattura del femore prossimale.
Conclusioni: La chirurgia precoce influenza la mortalità a un anno con un rischio ridotto per i pazienti operati entro 48 ore. Un ritardo oltre le 48 ore non può essere considerato accettabile.

RISULTATI E MORTALITÀ NEL TRATTAMENTO DELLE FRATTURE PERIPROTESICHE DEL FEMORE PROSSIMALE. REVISIONE DELLA NOSTRA CASISTICA

M. Spina*, G. Rocca, P. Savonitto, A. Scalvi

Azienda Ospedaliero Universitaria Integrata di Verona ~ Verona

Introduzione: La frattura periprotesica del femore prossimale è una complicanza sempre più frequente. Riportiamo i risultati clinico radiografici, le complicanze e la mortalità ad un FU (follow up) a lungo termine.
Materiali e Metodi: La nostra casistica è costituita da 103 pazienti (F 82, M 21) ricoverati da Giugno 1998 a Gennaio 2016 (età media 79 anni). 96 fratture sono su protesi primaria (93.2%) e 7 su protesi da revisione (6.8%). Le fratture sono state classificate secondo il sistema di Vancouver: AG 3, B1 35, B2 25, B3 17, C 19. L'osteosintesi è stata eseguita nell'81.4% dei casi e la revisione protesica nei casi restanti. Il risultato clinico è stato valutato mediante l'HHS (Harris Hip Score) e test di autovalutazione, quello radiografico mediante i Criteri di Beals e Tower, consolidazione della frattura e stabilità dell'impianto.
Risultati: Ad un FU clinico medio di 52 mesi, l'HHS medio è stato 71.98, la ripresa della deambulazione anche aiutata da ausili si è avuta nel 72.6%. Il 21.9% dei pazienti è andato incontro a complicanze legate alla protesi di cui il 15.6% è stato rioperato. Ad un FU radiografico medio di 38 mesi i risultati secondo i Criteri di B e T sono stati eccellenti-buoni nel 80% dei pazienti dopo il primo trattamento chirurgico. A fine trattamento, la completa consolidazione della frattura e la stabilità dell'impianto si è avuta nel 84.4% dei casi. La mortalità dopo la chirurgia è stata 1.9% a 3 mesi, 4.8% a 1 anno, 11.6% a 2 anni. Il tasso di mortalità entro i 2 anni dalla chirurgia è stato 5.8% nei pazienti operati entro i 2 gg dal trauma, 8.7% entro i 3-5 gg e 20.4% dal 6° gg in poi.
Discussione: La frattura periprotesica del femore prossimale rappresenta la terza causa di revisione protesica dopo la mobilizzazione asettica e l'instabilità. Il trattamento delle fratture periprotesiche d'anca è associato ad un elevato numero di complicanze e reinterventi. Il sistema di Vancouver garantisce la classificazione della frattura e pone indicazioni sul trattamento. La nostra condotta ha rispecchiato rigorosamente il sistema di Vancouver per la classificazione mentre ci siamo discostati dalla indicazioni sul trattamento, privilegiando l'osteosintesi alla revisione protesica. Questo ci ha permesso di ottenere risultati clinico radiografici simili ad altre casistiche ma con un tasso di mortalità decisamente più basso.
Conclusioni: Nella nostra casistica un più elevato ricorso alla sintesi ha dato buoni risultati radiografici ed un basso tasso di mortalità. Nonostante tutto bisogna sottolineare come in questa chirurgia buoni risultati radiografici non significa automaticamente buoni risultati clinici.

CONSIDERAZIONI SUL TRATTAMENTO DELLE FRATTURE PERIPROTESICHE DELL'ANCA IN UNA CASISTICA DI ULTRASETTANTENNI

V. Lorusso*, G. Caruso, L. Massari

Azienda Ospedaliero-Universitaria S.Anna ~ Ferrara

Introduzione: Le fratture periprotesiche rappresentano un'entità patologica emergente ad alto impatto nel nostro sistema socio-sanitario, la cui incidenza è destinata ad aumentare nei prossimi anni coerentemente al crescente numero di impianti protesici e all'invecchiamento della popolazione. Per motivazioni cliniche e biomeccaniche, il trattamento conservativo trova spazio in un limitato numero di casi. L'approccio chirurgico, d'altra parte, non è strettamente standardizzato a causa della variabilità ed eterogeneità di presentazione di queste fratture e va modulato con crescente invasività a seconda del pattern lesionale, della mobilizzazione delle componenti protesiche e del bone stock residuo. Le opzioni di trattamento variano dalla sintesi a minima fino a revisioni protesiche complesse con una progressione dell'aggressività chirurgica e conseguente aumento delle complicanze maggiori in una popolazione di pazienti che spesso presenta un alto numero di comorbidità.
Materiali e Metodi: Abbiamo valutato retrospettivamente una serie consecutiva di pazienti ultrasettantenni trattati chirurgicamente per frattura periprotesica di anca afferiti presso la U.O. di Ortopedia e Traumatologia dell'Azienda Ospedaliero-Universitaria Sant'Anna di Ferrara dal 2004 al febbraio 2014 e con un follow-up minimo di 12 mesi al fine di inquadrarne il trattamento, il decorso e gli esiti.
Risultati: La maggior parte dei 68 pazienti trattati era di sesso femminile (18 maschi e 50 femmine), con un'età al momento dell'intervento chirurgico tra i 70 e i 96 anni (81.5 ± 9 aa). 62 fratture si sono realizzate su artroprotesi mentre 6 su endoprotesi. Il 50% dei pazienti ha presentato una frattura di tipo B1, il 20% di tipo C, il 15% di tipo B3, l'8% di tipo B2 e il 7% di tipo A. Nel 77% dei casi sono stati eseguiti interventi a media e alta invasività (54% osteosintesi, 23% revisioni protesiche) mentre nel 23% interventi a medio-bassa aggressività. Tra le complicanze maggiori abbiamo registrato un decesso (a 15 giorni dall'intervento chirurgico), 2 casi di shock emorragico nell'immediato post operatorio, 1 caso di insufficienza respiratoria, 1 caso di grave insufficienza renale. Il 95% dei pazienti è stato trasfuso durante il ricovero (2.21 ±1.59, min1, max 12).
Discussione: Il trattamento delle fratture periprotesiche di anca nei grandi anziani non dovrebbe esclusivamente discendere dalla classificazione ma considerare le numerose comorbidità tipiche di questa popolazione.
Conclusioni: I nostri dati si allineano a quelli disponibili in Letteratura evidenziando come le fratture periprotesiche di anca rappresentino una sfida per il chirurgo ortopedico non scevra da complicanze maggiori. La complessità del trattamento chirurgico, i lunghi periodi di degenza, l'aggravamento di comorbilità preesistenti, il forte impatto sul recupero funzionale e la disabilità residua possono inficiare la qualità della vita e rappresentano un forte costo sul sistema socio-sanitario.

IL TRATTAMENTO DI DIFETTI OSSEI ACUTI NEI GRAVI TRAUMI DEGLI ARTI INFERIORI

B. Battiston, D. Santoro*, D. Aloj, L. Conforti

Città della salute e della scienza ~ Torino

Introduzione: Le fratture diafisarie degli arti inferiori con difetto osseo segmentario acuto per importante comminuzione o perdita di frammenti in caso di esposizione sono poco frequenti (poche casistiche in letteratura) ma rappresentano un problema importante. Presentiamo il protocollo di trattamento del nostro Centro derivato dall'esperienza ottenuta negli anni con l'uso di due tecniche chirurgiche: l'osteogenesi distrazionale e gli innesti ossei vascolarizzati.
Materiali e Metodi: In un periodo di 11 anni (2002 - 2013) sono stati trattati 28 pazienti con difetti ossei acuti, 20 dei quali solo con Ilizarov (fissazione iniziale, seguita da osteogenesi distrazionale - gruppo A) e 8 con innesti ossei vascolarizzati (stabilizzati con fissatori esterni od anche placche - gruppo B). L'impiego di innesti vascolarizzati è stato inizialmente riservato a perdite ossee più gravi.
Risultati: Nel gruppo A il tempo medio di trattamento è stato di 36 settimane con un numero medio di 3.5 interventi. Tutti i pazienti sono tornati ad una vita normale.
Nel gruppo B il tempo medio di trattamento è stato di 61 settimane con un numero medio di interventi di 7,6. Un paziente, tossicodipendente ha subito l'amputazione a seguito di grave infezione non controllabile. Questi dati sono legati anche all'utilizzo di questa tecnica nei casi più gravi.
Discussione: L'esperienza maturata in questi anni e qui riportata ci porta a suggerire l'utilizzo di queste due tecniche sempre più in associazione cosa che attualmente facciamo quasi sistematicamente nelle gravi perdite di sostanza ossee. Presenteremo quindi i casi più significativi con questo nuovo approccio. Questo è supportato anche dal concetto di combinare principi biologici e di tenuta biomeccanica. Ciò consente un carico precoce al paziente per il supporto meccanico di protezione all'innesto biologicamente attivo ed allo stesso tempo la fissazione circolare, che gradualmente diventa elastica, stimola l'ipertrofia dell'innesto vascolare. In alcuni casi poi il sistema di Ilizarov consente una contemporanea correzione di dismetrie.
Conclusioni: Riteniamo quindi che l'utilizzo di queste due tecniche (fissazione esterna circolare ed innesti vascolarizzati) non sia un'alternativa come spesso riportato in letteratura ma specialmente in casi di gravi perdite di sostanza ossee sia una felice combinazione di elementi biologici e meccanici.

IL RUOLO DELLA FISSAZIONE ESTERNA NELLE FRATTURE COMPLESSE DELL'OMERO

M. Bisaccia*, J. Teodori, M. Manni, L. Piscitelli, G. Rinonapoli, C. Ibáñez Vicente, P. Ceccarini, G. Colleluori, A. Caraffa

Ospedale "S. Maria della Misericordia" ~ Perugia

Introduzione: Esistono diverse tecniche per il trattamento delle fratture della diafisi omerale nell'adulto: chiodi anterogradi e retrogradi, placche, trattamento conservativo con tutori funzionali, fissazione esterna. In questo lavoro riportiamo i risultati radiologici e funzionali di fratture diafisiarie omerali trattate con fissatore esterno Hoffmann II.

Materiali e Metodi: Tra il 2010 e il 2013, abbiamo trattato 21 pazienti (di età compresa tra l 20 e gli 84 aa) con fratture diafisarie dell'omero con fissatore esterno Hofmann II. Abbiamo valutato l risultati funzionali in termini di ROM, Constant, DASH e Vas e l risultati radiografici sono stati valutati nelle proiezioni anteroposteriore e laterale.

Risultati: Il follow- up medio è stato di 18 mesi e il tempo medio di fissazione è stato di 76 gg. Abbiamo ottenuto la guarigione delle fratture in tutti i casi e solo in un caso abbiamo avuto un ritardo di consolidazione che si è risolto senza necessità di ulteriori interventi. In tre pz abbiamo avuto infezione superficiale delle fiches, risolta con terapia antibiotica orale.

Discussione: Esistono diverse possibilità terapeutiche nel trattamento delle fratture diafisarie dell'omero che vanno da un trattamento conservativo (Sarmiento), all'utilizzo di chiodi (anterogradi e retrogradi), alle placche. Noi riteniamo che la fissazione esterna, in mani esperte e in pazienti selezionati, rappresenti un'ottima possibilità terapeutica.

Conclusioni: La fissazione esterna con il fissatore Hoffmann II rappresenta un trattamento valido nelle fratture diafisarie dell'omero, con una minima invasività, un elevato tasso di guarigione, con bassi rischi di infezione del sito chirurgico e una ripresa rapida della motilità.

Comunicazioni TRAUMA 2

Lunedi 31 Ottobre 2016 dalle 09:00 alle 10:00

VALUTAZIONE CLINICA DEI RISULTATI DEI PAZIENTI CON FRATTURA DI POLSO TRATTATI CON OSTEOSINTESI PERCUTANEA E ORIF VS PAZIENTI TRATTATI INCRUENTEMENTE. RISULTATI E COMPLICANZE

V. Sessa[1], F. Dini[2], N. Silluzio*[2], T. Malara[2], M.S. Spinelli[1], M.A. Rosa[2]

[1]Ospedale San Giovanni Calibita "Fatebenefratelli" ~ Roma, [2] Dipartimento di Scienze Biomediche, Odontoiatriche e delle Immagini morfologiche e funzionali - Scuola di Specializzazione in Ortopedia e Traumatologia ~ Messina

Introduzione: La frattura dell'epifisi distale del radio è uno degli eventi più diffusi in traumatologia e trova un picco d'incidenza tra gli uomini sotto i 30 anni e nelle donne sopra i 60 anni con osteoporosi. La gestione di questi casi non trova in letteratura una uniformità di comportamento, anche se dal punto di vista chirurgico, l'approccio con placca e viti a stabilità angolare con accesso volare trova ormai un utilizzo diffuso. La riabilitazione viene senz'altro facilitata dall'indicazione alla mobilizzazione precoce capace di ridurre gli effetti collaterali.
Materiali e Metodi: Tra l'Ottobre 2014 e Ottobre 2015 abbiamo valutato 60 pazienti con frattura di polso tipo I, II, III secondo la classificazione di Fernandez escludendo dal nostro studio le fratture di tipo IV e V. 30 pazienti trattati con tecnica ORIF e impiego di placca volare e 30 con sintesi percutanea con fili di K. Inoltre questo gruppo di pazienti è stato messo a confronto con un gruppo di 30 pazienti trattati incruentamente con apparecchio gessato. Abbiamo rivalutato tutti i pazienti a 3, 6 mesi e un anno dal trattamento con esami strumentali e schede di valutazione MAYO WRIST SCORE, DASH e QUICK DASH.
Risultati: Su un totale di 90 pazienti, 27 trattati con tecnica ORIF e 7 trattati con fili di K hanno avuto una ottimale ripresa della mobilità del polso (90-100 MAYO WRIST SCORE e DASH 5,7),23 trattati con ORIF e 2 con fili di K hanno evidenziato soddisfacente ripresa funzionale (80-70 MAYO WRIST SCORE e DASH 6),1 è stato sottoposto ad ulteriore intervento;10 trattati in gesso hanno avuto ripresa funzionale ottimi (90 MAYO WRIST SCORE, DASH 12,5),12 discreti,8 rigidità dei movimenti e con risultati pari a 50 MAYO WRIST SCORE e DASH 18.
Discussione: L'approccio con placca e viti a stabilità angolare con accesso volare trova un utilizzo diffuso avvalorato da numerosi studi scientifici. Dal punto di vista riabilitativo è ormai affermata la scelta della mobilizzazione precoce, che mira a ridurre i possibili effetti collaterali legati a queste problematiche: quali l'osteoartrosi secondaria, edema, deficit funzionale, neuropatie, rigidità delle dita.
Conclusioni: Il trattamento con placca e viti ha dimostrato essere più efficace e soddisfacente rispetto alle altre tecniche menzionate. Numerosi articoli scientifici suggeriscono questo trattamento con alta percentuale di buoni risultati per tutte le fratture di polso. I risultati con placca sono soddisfacenti ma il nostro studio conferma come il trattamento con fili percutanei sia ancora attuale in quanto in grado di assicurare buoni risultati. Riserviamo il trattamento incruento in casi scelti in base alle richieste funzionali e qualità dell'osso.

FRATTURE DEL CAPITELLO RADIALE TIPO III E IV DI MASON: ANALISI DEI RISULTATI DI DIVERSI TRATTAMENTI CHIRURGICI

P. Schiavi*, F. Pogliacomi, F. Calderazzi, A. Nosenzo, F. Ceccarelli

Azienda Ospedaliero Universitaria di Parma ~ Parma

Introduzione: Le fratture del capitello radiale rappresentano il 4% di tutte le fratture ed il 33% di quelle interessanti il gomito. Spesso il loro trattamento non è semplice soprattutto nelle lesioni tipo III e IV di Mason. Obiettivo di questo studio è stato quello di valutare l'outcome di pazienti affetti da frattura di capitello radiale tipo III (38 casi) 3 IV (25 casi) ad un follow-up di 6 e 12 mesi dopo 3 diversi trattamenti chirurgici.
Materiali e Metodi: Sono stati inclusi 63 pazienti operati tra il Gennaio 2006 ed il Dicembre 2015 presso l'Azienda Ospedaliero-Universitaria di Parma. I tre differenti trattamenti chirurgici eseguiti sono stati: riduzione e sintesi con viti e placca e viti (ORIF), protesi di capitello (RHA) o capitellectomia. L'outcome clinico è stato valutato con il Mayo Elbow Performance Score (MEPS). Sui dati raccolti e dalla valutazione delle radiografie è stata eseguita un'analisi statistica per individuare il miglior trattamento chirurgico e la presenza di fattori predittivi di evoluzione sfavorevole.
Risultati: Gli interventi eseguiti sono stati i seguenti: 34 ORIF, 20 RHA e 9 capitellectomie. Nessuna differenza statisticamente significativa è stata osservata al follow-up tra il MEPS dell'arto fratturato e quello dell'arto sano per ogni gruppo. All'analisi multivariata è risultato che una frattura tipo IV di Mason è un fattore predittivo per un outcome peggiore e che una frattura della coronoide associata determina una maggiore instabilità residua del gomito. Inoltre le fratture tipo IV di Mason trattate con protesi di capitello hanno mostrato un'evoluzione più favorevole.
Discussione: I Pazienti con frattura di capitello inclusi in questo studio hanno mostrato un buon outcome a breve termine. Tuttavia è importante valutare le eventuali lesioni associate a livello del gomito perché queste possono avere un importante influenza sull'evoluzione clinica. In casi selezionati un trattamento primario con RHA può essere indicato.
Conclusioni: In questo studio l'impianto di una protesi di capitello è risultato essere il trattamento di scelta nei casi di frattura tipo IV di Mason, mentre nei pazienti con frattura tipo Mason III non sono state rilevate differenze evolutive per i diversi trattamenti chirurgici.

VALUTAZIONE TC DELLA ROTAZIONE DELL'OMERO NELLE FRATTURE DIAFISARIE DOPO TRATTAMENTO FUNZIONALE SECONDO SARMENTO:STUDIO PROSPETTICO

S. Ferraro*[1], M. Ronga[1], M. Valoroso[1], G. Angeretti[2], P. Cherubino[1]

[1]Clinica Ortopedica e Traumatologica. Università degli Studi dell'Insubria. ~ Varese, [2]U.O Radiologia. Ospedale di Circolo ~ Varese

Introduzione: Il trattamento funzionale nelle fratture diafisarie d'omero è una metodica con elevata percentuale di consolidazione. Pochi studi hanno però valutato la malrotazione residua dell'omero ed il suo impatto sulla funzione dell'arto. Obiettivo dello studio è la valutazione prospettica clinica e di imaging dei pazienti trattati con metodica Sarmento. L'ipotesi è che non vi siano difetti significativi di rotazione (≥ 25°) rispetto all'omero controlaterale.
Materiali e Metodi: Sono stati inclusi 11 pazienti (3 fratture tipo A, 2 B, 6 C secondo classificazione AO) trattate con metodica Sarmiento. L'età media era di 59 anni (12-90). I pazienti sono stati valutati mensilmente, dal trauma sino alla guarigione radiografica. La consolidazione è stata definita dalla presenza radiografica di un ponte osseo a livello dei frammenti principali. La valutazione funzionale dell'arto è stata eseguita mediante il Wasmer score. La rotazione dell'omero è stata valutata a guarigione avvenuta da due operatori indipendenti mediante TC secondo il protocollo Boileau comparando entrambi gli omeri.
Risultati: Tutti i pazienti sono andati incontro a guarigione in un tempo medio di 10.3 settimane (7-12). Sette degli 11 pazienti hanno avuto un risultato eccellente, 3 buono ed 1 discreto. Dallo studio TC, due pazienti presentavano una malrotazione ≥ 25° accompagnata da un deficit in extrarotazione ≥ 20°. Non sono state osservate differenze significative nella valutazione dei due operatori.
Discussione: Lo studio ha dimostrato come la valutazione TC della rotazione dell'omero secondo il protocollo di Boileau sia facilmente riproducibile e come la malrotazione sia direttamente proporzionale ad un deficit clinico di rotazione. È da valutare a distanza il suo impatto sull'articolazione glenomerale in quanto è stato riportato come una malrotazione ≥ 25° può predisporre allo sviluppo di artrosi. Il numero limitato e l'eterogeneità dei casi trattati non ha consentito di eseguire una correlazione tra risultati clinici e di imaging.
Conclusioni: Il trattamento funzionale è una metodica efficace nel trattamento delle fratture diafisarie omerali anche se una potenziale malrotazione dell'omero deve essere considerata. Una casistica omogenea con un maggior numero di pazienti e più lungo follow-up potrà definire l'effetto della malrotazione sullo sviluppo di artrosi glenomerale.

INCHIODAMENTO DOPO TRASPORTO OSSEO NELLA RICOSTRUZIONE DEGLI ARTI INFERIORI

A. Colella*, A. Bernardi, F. Conserva, G. Corina

Ospedale Dario Camberlingo ~ Francavilla Fontana

Introduzione: Per osteogenesi per distrazione si intende la produzione di nuovo tessuto osseo tra due superfici ossee vascolarizzate create da una osteotomia, il tutto in un sistema meccanicamente stabile. Tale metodica necessita di un adeguato planing pre-operatorio. Il fissatori monoassiali attuali possono avere una sufficiente stabilità da consentire tale processo, ma è preferibile quello circolare nella correzione delle deformazioni meccaniche ed in caso di doppio ascensore.
Materiali e Metodi: Nella nostra casistica, dal 2004 al 2011, abbiamo eseguito 37 procedure su arto inferiore e 7 su arto superiore per un totale di 44 pazienti. Di questi 42 erano maschi e due femmine. I pazienti appartenevano tutti al 3° gruppo della classificazione NUSS (non union scoring system). Il periodo di trattamento è stato mediamente di 13 mesi; il follow-up massimo di 8 anni. È stato utilizzato il fissatore circolare in 25 casi e quello monoassiale in 19 casi.
Risultati: Non abbiamo riscontrato differenze nei risultati, nel tempo di trattamento e le complicanze fra l'uno e l'altro sistema. Abbiamo avuto nella quasi totalità dei casi flogosi con infezione cutanea superficiale dei fili K sempre risolta (100%); in 1 caso abbiamo dovuto interrompere il trattamento per intolleranza e decidere di amputare l'arto (2 %); 32 casi di sofferenza della cute con perdita di sostanza che abbiamo trattato con medicazioni avanzate (72 %); x casi di deformità del rigenerato; 7 casi (16 %) di non-union del docking point. Routinariamente a livello del docking-site effettuiamo un debridement dei tessuti molli (tessuto fibroso e talora cute interposta) ed una cruentazione delle superfici ossee che verranno a contatto; in 7 casi non abbiamo eseguito tale metodica poiché alla rx il contatto appariva ottimale. In questi casi appunto non abbiamo avuto la guarigione, per cui abbiamo eseguito un inchiodamento, ovviamente dopo aver constatato la negatività degli indici di flogosi e qualunque eventuale segno di infezione.
Discussione: Routinariamente a livello del docking-site effettuiamo un debridement dei tessuti molli (tessuto fibroso e talora cute interposta) ed una cruentazione delle superfici ossee che verranno a contatto; in 7 casi non abbiamo eseguito tale metodica poiché alla rx il contatto appariva ottimale. In questi casi appunto non abbiamo avuto la guarigione, per cui abbiamo eseguito un inchiodamento, ovviamente dopo aver constatato la negatività degli indici di flogosi e qualunque eventuale segno di infezione.
Conclusioni: In conclusione riteniamo la manovra di rimozione del tessuto fibroso interposto e di cruentazione delle superfici ossee a livello del docking-site alla fine del trasporto osseo necessaria al fine di ottenere una buona guarigione ossea; nei casi di non-union l'inchiodamento endomidollare rappresenta probabilmente la soluzione più efficace.

VALUTAZIONE DELLA COMPATTAZIONE E DELLA PERDITA DI RIDUZIONE DELLE FRATTURE OSTEOPOROTICHE DELL'OMERO PROSSIMALE TRATTATE CHIRURGICAMENTE

S. Carbone[1], M. Papalia*[2], R. Postacchini[3], R. Mezzoprete[1]

[1]Ospedale San Camillo de Lellis ~ Rieti, [2]Clinica Nuova Itor ~ Roma, [3]Ospedale Israelitico, Chirurgia della Spalla ~ Roma

Introduzione: Il trattamento delle fratture di omero prossimale è ancora molto controverso, in quanto l'incidenza delle complicazioni post-operatorie è elevata. Numerosi sono i mezzi di sintesi progettati per questo segmento, ma nessuno di questi riesce a impedire completamente le scomposizioni post-operatorie. L'obiettivo dell studio è di valutare la compattazione e la perdita di riduzione in una serie consecutiva di fratture osteoporotiche dell'omero prossimale trattate con osteosintesi con placca e viti.
Materiali e Metodi: 31 pazienti consecutivi affetti da frattura scomposta di omero prossimale sono stati trattati mediante riduzione mini-invasiva e osteosintesi con placca e viti. La diagnosi e la classificazione delle fratture è stata basata su esame radiografico e TC. Lo spessore in mm della corticale laterale dell'omero (CBTAVG) è stato misurato per valutare l'osteoporosi locale. L'ammontare di perdita di riduzione e compattazione dei frammenti della testa omerale è stata studiata e 3 e 18 mesi di follow-up. Il Constant Score (CS) è stato calcolato a 6 e 18 mesi di follow-up.
Risultati: 21 fratture (67.7%) avevano una CBTAVG di meno di 4 mm. A 3 mesi di follow-up, 7 casi (22.5%) hanno mostrato una significativa perdita di riduzione e un ammontare medio di compattazione di 2.8mm. A 18 mesi di follow-up, è stato registrato 1 caso di ulteriore scomposizione e una compattazione media di 3 mm ($p<0.05$). A 6 mesi di follow-up, il CS medio è stato di 58 punti, mentre a 18 mesi è risultato di 70 punti ($p=0.02$). L'ammontare di compattazione della frattura è risultato significativamente correlato all'età del paziente ($p=0.031$), al sesso femminile ($p=0.011$), al CBTAVG ($p=0.019$) e alla comminuzione metafisaria ($p=0.013$).
Discussione: Le fratture osteoporotiche dell'omero prossimale possono presentare una importante compattazione e perdita di riduzione nei primi tre mesi dopo l'osteosintesi anche se trattate con un sistema di fissazione rigido con numerose (fino a 9) viti cefaliche.
Conclusioni: I chirurghi che trattano queste fratture dovrebbero essere consapevoli di queste complicazioni anche se viene usato un sistema di fissazione rigido.

LE FRATTURE DA FRAGILITÀ DELL'ANELLO PELVICO: TRATTAMENTO E RISULTATI A BREVE TERMINE

M. Arduini*, A. Piperno, M. Riccardi, I. Pignatale, U. Tarantino

Università di Tor Vergata ~ Roma

Introduzione: Le fratture da fragilità dell'anello pelvico sono un riscontro sempre più frequente. La diagnosi è spesso complessa e il loro trattamento richiede spesso un approccio sia chirurgico che farmacologico. Rommens ha proposto una nuova classificazione che prende in considerazione sia la morfologia della frattura che il grado di instabilità; fornisce inoltre raccomandazioni sulle indicazioni del trattamento. Le fratture di tipo 1 richiedono un trattamento conservativo. Quelle di tipo 3 e 4 richiedono un trattamento chirurgico. Quelle di tipo 2 richiedono trattamento percutaneo, dopo un tentativo di trattamento conservativo.
Materiali e Metodi: Nella nostra esperienza abbiamo trattato 14 pazienti con frattura da insufficienza dell'anello pelvico: 5 pazienti presentavano fratture di tipo 2, 7 presentavano fratture di tipo 3, 2 paziente presentava una frattura di tipo 4. Sono stati sottoposti a avvitamento percutaneo associato a stabilizzazione della sinfisi pubica in 5 casi, avvitamento percutaneo associato con stabilizzazione trans-sacrale e stabilizzazione della sinfisi pubica in 2 casi e stabilizzazione lombopelvica (lumbopelvic fixation) e placca trans-sacrale in 1 caso. Tutti i pazienti sono stati trattati farmacologicamente.
Risultati: Presentiamo i risultati preliminari con follow-up medio a 14 mesi. In tutti i casi è stata riscontrata consolidazione della frattura al follow-up a 6 mesi. In uno dei casi trattati con stabilizzazione lombopelvica una vite iliaca è stata posizionata non correttamente e aggettava dentro la pelvi. Questo comunque non ha impedito la consolidazione della frattura e non ha causato complicanze.
Non sono state osservate complicane maggiori.
Discussione: La stabilizzazione percutanea eventualmente associata alla placca transsacrale, con la stabilizzazione della sinfisi pubica rappresentano il trattamento di scelta per le fratture di tipo 2 e 3, per le fratture di tipo 4 la stabilizzazione lombopelvica percutanea rappresenta una procedura non troppo invasiva che garantisce ottimi risultati clinici.
Conclusioni: Le fratture da insufficienza dell'anello pelvico rappresentano una diagnosi sempre più frequente e spesso richiedono un trattamento chirurgico associato alla terapia farmacologica. La nostra casistica ha mostrato risultati incoraggianti anche se il follow-up è ancora a breve termine.

ALTERAZIONE RADIOGRAFICHE PRECOCI NELLE OSTEOSINTESI CON PLACCA E VITI DELLE FRATTURE A 4 FRAMMENTI DELL'OMERO PROSSIMALE: ANALISI DELLE COMPLICANZE

G. Touloupakis[1], W. Stuflesser*[2], F. Ferrara[2], A. Maione[2], G. Antonini[1], C. Crippa[1], R. Giancola[1]

[1]ASST Santi Paolo e Carlo ~ Milano, [2]Università degli Studi ~ Milano

Introduzione: Le fratture di omero prossimale presentano un alto numero di complicanze nonostante una riduzione apparentemente soddisfacente. Scopo dello studio è l'analisi radiografica dell'evoluzione della frattura dopo osteosintesi.

Materiali e Metodi: Sono stati valutati i pazienti affetti da frattura a 4 frammenti dell'omero prossimale, operati dal 2011 al 2015 presso la nostra struttura. Sono state valutate le immagine radiologiche a disposizione presso PACS aziendale. È stato valutato il ruolo prognostico di: angolo cervico-diafisario (HHSA), qualità della riduzione (insufficiente, buona, eccellente), presenza o meno delle viti-calcar. È stato definito un segno radiografico ("P-sign") per indicare le fratture ridotte con HHSA minore di 130.

Risultati: Di 81 pazienti eleggibili sono stati esclusi 42 soggetti per insufficiente follow-up. Età media: 70,76 ± 8,3. Follow-up medio 7,2 mesi. HHSA medio postoperatorio 131,5 ± 9,4. Valutazione riduzione postoperatoria: eccellente in 23 casi (58,97%), buona o insufficiente rispettivamente in 8 casi (20,51%). Le viti-calcar sono state posizionate in 27 casi (69,23%). Il "P-sign" era presente in 17 casi (43,59%). Si sono evidenziate complicanze in 14 casi (35,9%) ad un tempo medio di 10,7 mesi, mediana 6,4 mesi. La qualità soggettiva di riduzione e la presenza di viti calcar non hanno mostrato correlazione con l'insorgenza di complicanze. L'HHSA medio è significativamente maggiore nei pazienti con esito radiografico favorevole (133,9 vs. 127,6 - p=0,03). È stata evidenziata una correlazione tra "P-sign" postoperatorio e insorgenza di complicanze (OR: 3,68 p=0,09), benché non statisticamente significativa.

Discussione: L'elevato numero di complicanze è in linea con la letteratura. Circa il 50% degli eventi avversi si verifica nei primi sei mesi. Nei pazienti con complicanze l'HHSA post-operatorio era significativamente minore: la correlazione evidenziata tra "P-sign" e insorgenza di complicanze, benché non significativa, avvalora tale dato. Al contrario l'anatomicità soggettiva della riduzione così come la presenza di viti a livello del calcar, non è significativa. Tali evidenze potrebbero spiegare gli esiti non ottimali di tali gravi fratture, nonostante un'apparente discreta riduzione.

Conclusioni: Il nostri dati mostrano che la maggior parte delle complicanze si sviluppano precocemente e suggeriscono un controllo radiologico seriato e attento di questi pazienti. Il P-sign potrebbe essere utilizzato come indicatore prognostico riproducibile, benché occorrano ulteriori studi.

Comunicazioni TRAUMA 3

Lunedi 31 Ottobre 2016 dalle 10:00 alle 11:00

LE FRATTURE DELLA PARETE E DELLA COLONNA POSTERIORE DELL'ACETABOLO. NOSTRA ESPERIENZA

G.C. Salvo*, S. Bonfiglio, S. Milazzo, D. Lovano, R. Evola, G. Longo

Azienda Ospedaliera Emergenza "Cannizzaro" ~ Catania

Introduzione: Le fratture della parete e della colonna posteriore dell'acetabolo rappresentano circa il 30 % delle fratture del cotile.
La classificazione cui si fa riferimento è quella proposta da Letournel e Judet, successivamente modificata dall'AO.
Materiali e Metodi: Dal 1992 al Gennaio 2015, sono state trattate presso il nostro istituto 465 fratture dell'acetabolo così distribuite: 226 del tipo I di Judet con frattura isolata della parete posteriore, 67 del tipo I con frattura della colonna posteriore, 64 del tipo II con frattura di colonna e/o parete anteriore, 28 del tipo 3 con frattura trasversa pura, 32 del tipo 3 bicolonnari e 35 del tipo 3 con associazione di frattura trasversa e parete posteriore.
La via d'accesso utilizzata è la classica via posteriore di Kocher-Langenbeck, con paziente prono sul lettino operatorio e ginocchia flesse per evitare stiramenti del nervo sciatico.
Il tempo chirurgico, compreso tra i 60 e i 120 minuti, prevede un'osteosintesi con viti da 3,5 mm e placca con diversi raggi di curvatura per adattarsi al meglio alla tridimensionalità del cotile, associate a seconda del tipo di frattura, ad una sintesi interframmentaria con viti libere.
Le placche da noi usate per la sintesi della parete posteriore fanno parte dello strumentario di Matta, dedicate: trattasi di placche MPS curve a 6 fori R 108, e MPS flex a 8 fori.
Risultati: I pazienti sono stati valutati tramite la scala di Merle d'Aubigné. L'incidenza di impianto di artroprotesi totale d'anca (PTA), varia secondo il tipo di frattura dal 6,8 % (3/44) per fratture isolate della parete posteriore, a oltre il 27,3 % (3/11) per quelle associate a fratture a "T".
L'impianto di artroprotesi si è reso necessario in 12 pazienti, che presentavano una scomposizione residua della frattura superiore ai 2 mm e che comunque avevano avuto un impatto ad alta energia che in 8 di loro aveva provocato anche la lussazione della testa femorale.
In 15 pazienti si è avuta deficit temporaneo dello SPE, risoltosi spontaneamente a 2 mesi dall'intervento.
In 7 casi si sono sviluppate ossificazioni eterotopiche.
Discussione: Il trattamento delle fratture della parete posteriore e della colonna posteriore è essenzialmente chirurgico mediante osteosintesi a cielo aperto con placca e viti.
La diagnosi è già possibile mediante uno studio radiologico basato sulla proiezione anteroposteriore standard del bacino.
Le proiezioni oblique danno un quadro pressoché completo della tipologia della fratture ad un occhio esperto.
Lo studio TAC consente di individuare eventuali lesioni associate di altre strutture dell'anello pelvico, eventuali frammenti liberi in articolazione.
Conclusioni: Lo scopo del trattamento è assicurare una riduzione anatomica e un'osteosintesi stabile, che ripristini l'anatomia dell'acetabolo, in modo da ridurre l'incidenza di artrosi e consentire in futuro l'impianto di un'artroprotesi d'anca.
Il più importante fattore predittivo dei risultati rimane la qualità della riduzione ottenuta.

RIPRODUCIBILITÀ E AFFIDABILITÀ DEI SISTEMI CLASSIFICATIVI NELLE FRATTURE MALLEOLARI-VALORE PREDITTIVO DELLE MISURAZIONI RADIOGRAFICHE PER LA VALUTAZIONE DELL'INSTABILITÀ DELLA SINDESMOSI: STUDIO PROSPETTICO

G. Vicenti[1], M. Carrozzo*[1], A. Abate[2], G. Picca[1], A. Colella[3], I. Covelli[1], G. Solarino[1], B. Moretti[1]

[1]Azienda Ospedaliero Universitaria Policlinico ~ Bari, [2]Ospedale "Monsignor Raffaele Dimiccoli" ~ Barletta, [3]Ospedale Dario Camberlingo ~ Francavilla Fontana

Introduzione: La diagnosi dell'instabilità della sindesmosi (complesso legamentoso tibiofibulare distale) è attualmente basata sui risultati intraoperatori. L'indicazione chirurgica è principalmente ottenuta dalle radiografie della caviglia usando diversi sistemi di classificazione e misurazioni radiografiche.
Lo studio indaga il potere diagnostico e l'affidabilità dei tre più importanti sistemi di classificazione (Weber, Lauge-Hansen e AO) e misurazioni radiografiche per identificare l'instabilità della sindesmosi, basandosi sui risultati intraoperatori come gold standard di riferimento.
Materiali e Metodi: Abbiamo condotto uno studio prospettico sui pazienti con frattura malleolare che afferivano presso l'U.O.C. di Ortopedia e Traumatologia II dell'Azienda Ospedaliero-Universitaria Policlinico di Bari durante il periodo compreso fra gennaio 2007 e dicembre 2013 e ivi sottoposti a intervento di riduzione e sintesi della frattura.
Abbiamo analizzato: sesso, età, giorno del trauma, giorno del ricovero, giorno dell'intervento, giorno della dimissione, lato del trauma, tipo di trauma (bassa energia per le distorsioni e le cadute accidentali mentre alta energia per gli incidenti stradali o cadute dall'alto), sede della frattura (monomalleolari, bimalleolari o trimalleolari) e se è stata posizionata o meno la vite sindesmosica
Risultati: La valutazione radiografica degli operatori, con classificazione e misurazioni, di una frattura della caviglia dimostra bassa sensibilità (50%) nel rilevare l'instabilità della sindesmosi, quindi strumenti diagnostici alternativi dovrebbero essere utilizzati per valutare la sindesmosi nella fase preoperatoria. La specificità è maggiore (77%).

La sensibilità tra TFO, TFCS e MCS/SCS e il giudizio dell'osservatore sulla presenza della lesione della sindesmosi presenta una forza dell'accordo che varia da bassa a moderata, a eccezione dell'alta specificità del rapporto MCS/SCS risultata alta.
Discussione: I sistemi di classificazione con poche variabili sono raccomandati, e la concordanza tra gli osservatori si riduce con sistemi di classificazione a più variabili.
La classificazione di Danis-Weber ha dimostrato il miglior grado di riproducibilità e concordanza tra i differenti osservatori
Il 2 % delle fratture sono risultate inclassificabili con le classificazioni utilizzate.
Conclusioni: Le misurazioni radiografiche dimostrano una affidabilità da buona ad eccellente nella predittività della lesione sindesmosica con scarsa concordanza tra i differenti valutatori.
La valutazione intra operatoria rappresenta la miglior metodica (costo\affidabilità) nella valutazione delle lesioni sindesmosiche
Altri studi dimostrano come l'RMN pre operatoria ha un ottimo grado di specificità e sensibilità ma correlata ad un aumento delle spese e dei tempi di ospedalizzazione.

FRATTURE-LUSSAZIONI DEL COMPLESSO ARTICOLARE DI LISFRANC: TRATTAMENTO CHIRURGICO ED AGGIORNAMENTO DELLA REVISIONE CASISTICA PRESSO OSPEDALE REGIONALE DI AOSTA

G. Basile*, L. Accetta, D. Canale, D. Giubrone, R. Matteotti
Usl Valle Aosta ~ Aosta

Introduzione: I traumi del complesso articolare di Lisfranc comprendono un gruppo estremamente eterogeneo di lesioni che vanno dalle lesioni legamentose pure (Turco's injury) fino al completo sovvertimento della struttura del medio piede.
Gli obiettivi del trattamento, quali che siano le metodiche, sono raggiunti se si ottiene un piede non dolente al carico, stabile nella fase di appoggio e di spinta del passo ed un assetto plantigrado nel rispetto dell'anatomia funzionale.
Il momento diagnostico è di importanza fondamentale ai fini del corretto trattamento di tale lesione. È necessario che l'ortopedico di Pronto Soccorso mantenga un elevato indice di sospetto, conoscendo gli aspetti anatomo-patologici e radiografici della lesione che comporta sempre la rottura del robusto legamento di Lisfranc, il principale stabilizzatore statico dell'articolazione.
Gli autori presentano una revisione dei casi trattati chirurgicamente presso l'Ospedale Regionale di Aosta.
Materiali e Metodi: Per la diagnosi in urgenza, mantenendo un elevato indice di sospetto, può essere sufficiente un esame RX standard, in tre proiezioni, tenendo presenti le "linee guida", proposte da Stein, anche se, il ricorso ad esami T.C., può aiutare nella diagnosi, limitando il rischio, descritto in letteratura finanche nel 20% dei casi, di misconoscere la lesione. Gli A.A. presentano un aggiornamento della casistica dell'Ospedale di Aosta che comprende 29 casi dal gennaio 2002 al giugno 2015, di cui 22 revisionati. I pazienti sono stati valutati secondo i parametri della Midfoot Scale - AOFAS, ottenendo risultati complessivamente soddisfacenti.
Risultati: Anche se, recentemente, sono stati proposti trattamenti con placche dorsali, il trattamento degli A.A. è consistito nella riduzione cruenta ed osteosintesi con fili di Kirschner o viti mediante un accesso trasversale o doppio accesso longitudinale dorsale. Il ripristino della anatomia e della stabilità articolare è risultato essere determinante per l'esito funzionale, che risulta comunque gravato da un alto tasso di deformità, limitazione funzionale e dolore
Discussione: Purtroppo, anche quando correttamente diagnosticate e trattate, queste lesioni possono dare risultati insoddisfacenti nel medio e lungo periodo, con esiti in deformità o dolore cronico a carico del mesopiede.
Conclusioni: A giudizio degli autori, l'indicazione è pressoché sempre chirurgica, perché la funzione non può prescindere dalla riduzione anatomica e dalla stabilizzazione dell'interlinea articolare; solo il trattamento cruento consente la rimozione delle strutture capsulari e fibrose che, interponendosi nell'articolazione, ne impediscono la riduzione anatomica.
Nell'esperienza degli autori, l'utilizzo di fili di Kirschner, cambre o viti per la fissazione non ha modificato sostanzialmente, l'esito del trattamento; non sono mai state effettuate artrodesi primarie, ma solo per trattare gli esiti di lesioni passate misconosciute.

FRATTURE PERIPROTESICHE DEL FEMORE DISTALE TRATTATE CON PLACCA E VITI A STABILITÀ ANGOLARE

A. Botti*, M. Cenatiempo, R. Buzzi, D.A. Campanacci
Cto Careggi ~ Firenze

Introduzione: Le fratture periprotesiche del femore distale sono un problema complesso. In presenza di una protesi stabile e di un sufficiente bone stock l'intervento di scelta è la riduzione e sintesi. L'obiettivo di questo studio è di valutare i pazienti operati con placca e viti a stabilità angolare.
Materiali e Metodi: Dal 2010 al 2014 abbiamo operato 24 pazienti, 23 femmine ed un maschio di età media 81 anni. La protesi era di tipo cruciate retaining in 17 casi, posterior stabilized in 4 e rotating hinge in 3 casi. Tre pazienti avevano uno stelo femorale, 2 un chiodo trocanterico e 3 una protesi di anca. È stato utilizzato l'accesso laterale esteso in 18 casi e tecnica mininvasiva con scivolamento submuscolare della placca in 6 casi. Le placche includevano 14 LISS (Synthes), 7 NCB (Zimmer), 3 PERI-LOC (Smith e Nephew).
Risultati: Ventitrè pazienti sono stati rivisti con follow up medio di 15 mesi. Prima della frattura 9 pazienti presentavano un arco di movimento <90°. Al follow-up 23 fratture erano consolidate mentre un paziente operato con tecnica aperta ha sviluppato una nonunione. Il punteggio della Knee Society era 69 punti. Sedici pazienti avevano dolore assente o lieve. Un arco di movimento < 90° e una contrattura in flessione > 10° erano presenti rispettivamente in 11 e 4 pazienti. L'allineamento post operatorio della frattura era soddisfacente in 22 casi senza perdite di riduzione. Furono necessarie trasfusioni nel 39 e nel 17 % degli operati con tecnica aperta e mininvasiva rispettivamente.
Discussione: Le fratture periprotesiche del femore distale presentano difficoltà dovute alla sede, alla presenza di una compo-

nente femorale ed eventualmente di impianti nel femore prossimale, la frequente comminuzione, la fragilità dei pazienti, l'osteoporosi. L'uso di una tecnica mininvasiva minimizza il trauma per il paziente e la devascolarizzazione del focolaio di frattura.
Conclusioni: La placca con stabilità angolare è una valida scelta in queste fratture come testimonia la consolidazione in 23 casi su 24. È raccomandabile l'uso di tecniche di riduzione indiretta ed un accesso mininvasivo con scivolamento submuscolare della placca e sintesi in condizione di stabilità relativa.

IL TRATTAMENTO DELLE FRATTURE DELL'OMERO DISTALE IN PAZIENTI "OVER 65": FISSAZIONE PERCUTANEA O SINTESI INTERNA

F. Rodia, A. Ventura*, M. Lillo, V. Cilli

UO Ortopedia Generale CCISMTI PO CTO ASL Roma 2 ~ Roma

Introduzione: Il trattamento delle fratture dell'omero distale è spesso impegnativo e offre soluzioni non sempre univoche, specie nei pazienti anziani. Lo scopo del presente lavoro è la valutazione retrospettiva dei risultati nel trattamento di queste fratture nei pazienti di età maggiore di 65 anni trattati nel nostro Centro confrontando i risultati ottenuti con la fissazione percutanea e la sintesi interna rigida.
Materiali e Metodi: Nel periodo 2010-2014 sono state trattate nel nostro centro 106 fratture dell'omero distale con la seguente epidemiologia: età media 61,5 aa, 65 donne e 41 uomini, ratio f:m 1,58: 1, classificazione AO 13 A3 32 casi (30,19%),e AO 13 C 1 25 casi (23,59%), AO 13 C2 34 casi (32,07%), AO 13 C3 15 casi (14,15%) Di questi, 23 pazienti età maggiore di 65 sono stati inclusi nel presente studio con la seguente distribuzione: 13 donne, 10 uomini età media 71,2 aa con classificazione AO 13 A3 2 casi (8,70%), e AO 13 C 1 5 casi (21,73%), AO 13 C2 3 casi (13,04%), AO 13 C3 3 casi (13,04%) (%). e classificati come ASA 2 9 paz (39,13%), ASA 3 8 paz (34,8%) e ASA 4 6 paz (26,1%). Diciotto casi (78,26%),7 donne e 3 uomini, età media 68, 9 anni, AO 13 A3 1 caso (4,35%),e AO 13 C 1 7 casi (30,43%), AO 13 C2 6 casi (26,1%), AO 13 C3 4 casi (17,4%) sono stati sottoposti ad intervento di risultati di riduzione e sintesi interna, mentre 5 (21,73%)casi, 4 donne e 1 uomo, età media 74,1 aa, AO 13 C1 2 casi (8,69%) AO 13 C2 2 casi (8,69%) e AO C3 1 caso (4,35%) sono stati sottoposti a fissazione percutanea I risultati sono stati valutati in: tempi di consolidazione, recupero articolare espresso come ROM, indice di Katza, e Mayo Elbow Performance Score e la comparsa di complicanze infettive o neurologiche.
Risultati: Il tempo di consolidazione medio è risultato di 2,3 mesi con un caso di PSA convertito in artroprotesi totale di gomito. Non sono stati registrati casi di infezione nè di lesione nervosa. Il MEPS ha registrato un punteggio medio di 85,2 punti nel gruppo trattato con sintesi interna contro un punteggio di 79,2 nel gruppo trattato con fissazione percutanea.
Discussione: Le fratture dell'omero prossimale rappresentano una difficoltà terapeutica per il chirurgo e un lungo difficile percorso di guarigione per il paziente, al punto di poter essere trattate con sistemi diametralmente opposti.
Conclusioni: I risultati del presente studio indicano che la sintesi interna rigida è percorribile anche nei pazienti over 65 e che la fissazione percutanea dovrebbe essere riservata solo nei casi ove questa sia controindicata per comorbidità pre-esistenti al trauma.

FISSAZIONE SEMI RIGIDA DI FRATTURE TIPO HERTEL 7 E 12 CON L'HUMERUSBLOCK

S. Carbone*, V. Arceri, G. Teori, R. Mezzoprete

Ospedale San Camillo de Lellis ~ Rieti

Introduzione: Abbiamo valutato i risultati clinici e radiografici di fratture di omero prossimale di tipo 7 e 12 secondo la classificazione di Codman-Hertel usando l'Humerusblock senza fissazione diretta delle tuberosità. Noi abbiamo ipotizzato che se la posizione della testa omerale viene ristabilita anatomicamente, la grande e la piccola tuberosità non necessitano di fissazione aggiuntiva.
Materiali e Metodi: 40 pazienti affetti da frattura di omero prossimale di tipo 7 e 12 sono state prospetticamente arruolate in questo studio. La diagnosi e la classificazione è stata basata su esame rx e TC. La lunghezza dell'estensione metafisaria postero-mediale e l'integrità della cerniera mediale sono state misurate; la comminuzione metafisaria è stata valutata. Lo spessore della corticale laterale dell'omero (CBTAVG) è stato misurato per valutare l'osteoporosi locale. L'accuratezza della riduzione è stata classificata da eccellente a scarsa. La perdita di riduzione è stata studiata comparando le radiografie post-operatorie e a due mesi di follow-up. I risultati clinici sono stati calcolati e 3 e 24 mesi di follow-up.
Risultati: 38 fratture sono state valutate al follow-up finale. Una riduzione da buona ad eccellente è stata ottenuta in 29 casi. A 3 mesi di follow-up, 7 casi (18.4%) hanno mostrato una perdita di riduzione, con 2 ulteriori casi di perdita di riduzione a due anni di follow-up. La perdita di riduzione è stata relazionata significativamente alla comminuzione metafisaria (p=0.002) e alla CBTAVG (p=0.003). A 3 mesi di follow-up, il Constant Score medio è stato di 55 punti, e di 70 punti a 24 mesi (p=0.02).
Discussione: Questo studio mostra che la Perdita di riduzione non dipende da quanto rigida è la fissazione, ma da variabili preoperatorie come la comminuzione metafisaria e l'osteoporosi.
Conclusioni: Una osteosintesi che si adatti ad un osso fragile, con mezzi di sintesi sottili e flessibili, è opportuna.

FRATTURE DELL'ESTREMITÀ DISTALE DI RADIO TRATTATE CON FISSATORE ESTERNO NON BRIDGING. VALUTAZIONE DEI RISULTATI DEI PRIMI 100 CASI A MINIMO 6 ANNI DI FOLLOW UP

D. Potestio*[1], F. Laurenti[2]

[1]Rome American Hospital ~ Roma, [2]Policlinico Umberto I ~ Roma

Introduzione: Le fratture del radio distale rappresentano circa il 17% degli accessi ai Pronto Soccorsi Italiani. Nel 2008 abbiamo iniziato a trattare queste fratture con un nuovo sistema di fissazione. La sintesi è garantita da 2 o più fili di K. Che possono essere intra midollari, trans corticali e/o inter frammentari. Questi fili sono connessi a due fiches radiali da una barra ad L esterna. Questo sistema radio radiale garantisce stabilità alla frattura e permette di muovere il polso immediatamente. La rimozione del fissatore avviene a 35/40 giorni dalla sintesi.

Materiali e Metodi: In questo studio riportiamo i risultati dei primi 100 casi ad un minimo di 6 anni di follow up. I pazienti sono stati sottoposti ad esame clinico a 2,3,6 e 12 mesi. La valutazione radiografica è stata effettuata a 35 giorni quindi a 3 e 12 mesi. I risultati sono stati misurati considerando il R.O.M., la forza prensile il DASH ed il PRWE. Tutti i pazienti sono stati rivalutati clinicamente ad un minimo di 6 anni dall'intervento.

Risultati: Tutti i pazienti hanno mostrato un risultato eccellente o buono ed erano soddisfatti del risultato ottenuto. A 60 giorni dall'intervento il 90% dei pazienti aveva un risultato clinico eccellente. A 3 mesi il 95% mostrava un recupero completo. Il DASH ed il PRWE hanno dato risultati eccellenti. A minimo 6 anni di follow up non si è evidenziato un peggioramento dei risultati.

Discussione: Questo sistema di fissazione ha dato risultati eccellenti associati ad un approccio mini invasivo e ad una precoce mobilizzazione del polso.

Conclusioni: I risultati funzionali erano molto buoni già a 3 mesi ed eccellenti a 6 mesi con una limitata necessità da parte dei pazienti di eseguire fisioterapia. Il controllo a minimo 6 anni ha mostrato un mantenimento del risultato.

Comunicazioni ANCA 1

Lunedi 31 Ottobre 2016 dalle 11:00 alle 12:00

EFFETTO DELLE VARIAZIONI DELL'OFFSET E DELLA METRIA SUL DOLORE POSTOPERATORIO NELL'IMPIANTO DI PROTESI TOTALI D'ANCA

F. Dettoni*, M. La Russa, M. Bruzzone, D. Bonasia, A. Marmotti, M. Corgiat Loia, U. Cottino, R. Rossi

Ospedale Mauriziano ~ Torino

Introduzione: Lo scopo di questo studio era valutare l'effetto delle variazioni dell'offset e della metria sul dolore e la soddisfazione dei pazienti sottoposti a impianto di protesi totale d'anca (PTA).
Materiali e Metodi: 128 pazienti consecutivi trattati con impianto di PTA (stelo CLS cotile Trilogy, Zimmer) sono stati inclusi nello studio (81 femmine, 47 maschi, età media 70,88 anni).
Sono state valutate le radiografie pre- e post-operatorie e tre questionari di outcome: Womac, Harris Hip Score (HHS), ed NRS (Numeric Rating Score del dolore).
Sulle radiografie sono stati misurati i seguenti valori: angolo cervico diafisario, offset femorale, offset mediale, abductor lever arm, dismetria.
Le variazioni di queste variabili tra pre- e post operatorio sono stati correlati ai risultati di outcome. È stata considerata come significativa una variazione dei valori di almeno 4 mm.
Risultati: I valori medi di outcome dei pazienti sono i seguenti: HHS 84,21, Womac 90,62, NRS 1,20.
All'analisi statistica non sono state rilevate differenze significative di Womac e HHS correlate alle variazioni di offset e di dismetria (p>0,05).
48 pazienti su 128 (37%) hanno riportato un dolore postoperatorio. La sede di maggior dolore è rappresentata dal trocantere (20 pazienti su 48, 41,67% del totale) seguito del dolore inguinale (29,17%) e gluteo (18,75%).
Il dolore è risultato correlato significativamente con il sesso femminile rispetto a quello maschile (44,23% vs 25,53%).
La localizzazione del dolore (trocanterico, inguinale o gluteo) non risulta correlata a nessuna delle variabili considerate.
L'aumentato offset femorale appare correlato significativamente con il dolore (56,57% vs 27,77% p>0,05).
È stata rilevata una correlazione significativa del dolore con l'aumentato abductor lever arm (39,17% vs 24,12%, p>0,05).
L'ipermetria dell'arto non è associata significativamente ad un aumento del dolore (32,12% vs 25,56%, p<0,05); solo nella popolazione in cui l'ipermetria è associata ad un aumento dell'offset si osserva un dolore significativamente maggiore (47,75% vs 26,29%, p>0,05).
Discussione: I dati di questo studio confermano come l'aumento di offset ed ipermetria si associno ad un dolore post operatorio nei pazienti sottoposti a impianto di PTA. Non abbiamo tuttavia rilevato differenze per quanto riguarda la soddisfazione del paziente.
Conclusioni: Mentre l'aumento dell'offset, e in particolare dell'abductor lever arm, appare responsabile del dolore, l'ipermetria appare più tollerata ed è causa di dolore solo nel caso sia associata ad un aumento dell'offset.

IMPATTO DELLA GESTIONE INTEGRATA ORTO-GERIATRICA NELLE FRATTURE MEDIALI DEL FEMORE PROSSIMALE

F. Mancuso*[1], M.C. Somma[2], P.E. Venchiarutti[1], L. Castriotta[3], D. Salviato[4], S. Demitri[1]

[1]SOC Ortopedia e Traumatologia, Azienda Ospedaliero-Universitaria "Santa Maria della Misericordia" ~ Udine, [2]SOC Medicina Interna 2, Azienda Ospedaliero-Universitaria "Santa Maria della Misericordia" ~ Udine, [3]SOC Istituto Igiene ed Epidemiologia Clinica, Azienda Ospedaliero-Universitaria "Santa Maria della Misericordia" di Udine ~ Udine, [4]Clinica Ortopedica, Azienda Ospedaliero-Universitaria "Santa Maria della Misericordia" ~ Udine

Introduzione: Le fratture mediali del collo femorale che richiedono un trattamento chirurgico con sostituzione protesica sono molto comuni e rappresentano un problema complesso per le caratteristiche dei pazienti coinvolti. Si tratta infatti di pazienti solitamente anziani, in cui la frattura complica un quadro generale spesso già compromesso, con una mortalità ad 1 anno dall'intervento che si attesta tra il 20 e il 50% nelle diverse casistiche. Lo scopo del presente studio è valutare l'impatto della precocità dell'intervento e la disponibilità di una gestione integrata ortogeriatrica quotidiana sulla mortalità precoce e a breve termine.
Materiali e Metodi: Dal 2009 al 2015, presso la nostra struttura, sono state eseguite 1083 endoprotesi per fratture mediali del femore prossimale (età media 84.4 anni; 629 non cementate vs 454 cementate). La coorte di pazienti è stata suddivisa in due gruppi consecutivi dal punti di vista temporale (554 vs 529 pazienti), in relazione all'inserimento di uno specialista in medicina interna nella gestione del reparto ed in ulteriori due gruppi in relazione alla precocità dell'intervento. Sono stati quindi confrontati retrospettivamente la durata della degenza (test Wilcoxon-Mann-Whitney) e il tasso di mortalità a 30 giorni e ad un 1 anno (test chi-quadro).
Risultati: La mortalità precoce entro 30 giorni è scesa dal 5.8% al 4% nel gruppo seguito in collaborazione con l'ortogeriatra (p>0.05) mentre ad un anno è scesa dal 23.3% al 22.3% (p>0.05) con una durata del ricovero sovrapponibile (16.4 vs 15.4 giorni, p>0.05). Per quanto riguarda la precocità dell'intervento, l'esecuzione dello stesso entro le 48 ore dal ricovero si associa ad una riduzione della mortalità a 30 giorni dal 5.8% al 3.2% (p>0.05).

Discussione: L'outcome di questi pazienti è determinato da numerose variabili ed in particolare le comorbidità croniche rappresentano uno dei fattori prognostici più importanti. La gestione integrata di questi pazienti, sia nella fase pre-operatoria che nel post-operatorio, ne agevola il compenso generale in previsione di un intervento precoce e ne favorisce la ripresa nel post-intervento.
Conclusioni: L'analisi della nostra coorte ha evidenziano come la gestione integrata orto-geriatrica così come la precocità dell'intervento consentano di ottenere una riduzione nella mortalità a breve termine, anche se non statisticamente significativa, senza determinare un allungamento della degenza.

SINDROME DA CEMENTO: STUDIO TROMBOELASTOGRAFICO (TEG®) DELL'IMPATTO DEL CEMENTO SULLA COAGULAZIONE

M. Scaglione*[1], M. Mordà[1], L. Fabbri[1], N. Bianchi[1], S. Pini[2], G. Guido[1]

[1]Clinica Ortopedica Università di Pisa ~ Pisa, [2]Anestesia e Rianimazione Pronto Soccorso AOUP ~ Pisa

Introduzione: La malattia o sindrome da cemento è una rara ma probabilmente sottostimata forma di embolia polmonare (EP) intraoperatoria, massiva e fatale, che si verifica durante gli interventi di protesi d'anca con utilizzo di cemento e mai si è verificata negli interventi senza cementazione. Alla base vi sono due principali teorie eziopatologiche: il modello monomero mediato e il modello meccanico.
Il nostro obiettivo è quello di valutare e confrontare con la TEG® le modifiche del pattern emocoagulativo nei pazienti con frattura del collo del femore sottoposti a intervento di artroprotesi cementata e non.
Materiali e Metodi:: Abbiamo reclutato 32 pazienti con frattura del femore prossimale (6 maschi e 26 femmine, età media 81,91 anni).
I pazienti sono stati divisi in due gruppi: cementazione [13 pazienti, età media 82,46 anni, 9 femmine, 4 maschi] e non cementazione (protesi non cementate + osteosintesi) [19 pazienti, età media 81,53, 17 femmine e 2 maschi].
È stato eseguito uno studio TEG® della coagulazione all'ingresso del paziente in sala operatoria (tempo A) e al termine dell'intervento (tempo B).
I parametri TEG presi in considerazione sono il parametro R ("reaction time" v.n 4-8 min), il parametro MA ("maximum amplitude" v.n. 54-72 mm) e il parametro CI ("coagulation index" v.n. -3, +3). Considerate le medie matematiche per i 3 diversi parametri TEG® ai vari tempi di prelievo, abbiamo utilizzato un t test di Student per campioni indipendenti a numerosità diversa per confrontare le differenze tra i due gruppi
Risultati: L'indice di coagulazione CI viene modificato verso l'ipercoagulabilità dall'intervento chirurgico in entrambi i gruppi, ma senza significatività statistica (p>0,05) al confronto. Il parametro R subisce una flessione tra tempo A e B in entrambi i gruppi in modo simile e non statisticamente significativo (p>0,05). Il parametro MA non subisce grosse variazioni tra tempo A e B senza differenza significativa (p>0,05) tra i due gruppi.
Discussione: Dal nostro studio appare evidente che, sebbene l'intervento chirurgico determini una modifica del tracciato TEG verso l'ipercoagulabilità, questa è simile per gli interventi con e senza cementazione. Il modello meccanico risulta quindi rafforzato.
Conclusioni: Un'alterata coagulazione non appare essere la causa o una concausa nel determinare la sindrome da cemento. Studi su nuove tecniche e materiali per ridurre la pressione endomidollare al momento della cementazione dovrebbero essere eseguiti per limitare al minimo questa grave e fatale complicanza.

LA PIANIFICAZIONE 3D NELL'ARTROPLASTICA TOTALE D'ANCA CON VIA D'ACCESSO MINI INVASIVA ANTERIORE SU LETTO OPERATORIO STANDARD. È UN METODO ACCURATO?

M. Accardo*, P. Pinelli, J. Arlaud, B. Gassend

Istituto Fiorentino di Cura ed Assistenza ~ Firenze

Introduzione: Diversi concetti sono stati sviluppati per migliorare il posizionamento dell'impianto per la PTA, compresa la pianificazione 3D basata sulla TC. Lo scopo di questo studio è quello di valutare l'accuratezza di questo metodo sia per la scelta della taglia che del posizionamento dell'impianto protesico, mediante l'utilizzo di una via di accesso anteriore su tavolo operatorio standard.
Materiali e Metodi: È stata passata in rassegna una serie prospettica di 200 pazienti sottoposti a protesi primaria totale d'anca non cementata. Tutti i pazienti sono stati operati da POP o JYA attraverso un approccio diretto anteriore (Hueter) in posizione supina su tavolo operatorio standard. Sono state messe a confronto le pianificazioni pre-operatorie basate su CT (HIP-PLAN®, Symbios, Svizzera) con un esame TC post-operatorio con il metodo di fusione per 100 pazienti, la lunghezza delle gambe e la stabilità solo per gli altri 100 pazienti.
Risultati: La taglia delle componenti protesiche è stata prevista correttamente nel 97% dei casi per quanto riguarda lo stelo, nel 96% dei casi per la coppa acetabolare e nell'86% per quanto riguarda la lunghezza delle teste. La differenza media tra il planning preoperatorio e la lunghezza reale delle gambe misurata nel post-operatorio è stata di -1 mm. I valori di offset, antiversione femorale, inclinazione e antiversione della componente acetabolare sono risultati rispettivamente 0,3 ± 1,7 millimetri, 1,7 ° ± 4,7 °, -5 ° ± 6 ° e 9 ° ± 8.9 °. Si è osservato inoltre in questa serie un caso di lussazione (anteriore).
Discussione: La via di accesso anteriore mini-invasiva all'anca, su letto operatorio standard, consente di controllare immediatamente la lunghezza degli arti e la stabilità dell'anca operata già alla fine della procedura chirurgica.
Conclusioni: Noi crediamo, in base alla nostra personale esperienza, che la pianificazione 3D sia un metodo riproducibile che consente di anticipare e ottimizzare la scelta della taglia ed il posizionamento degli impianti.

ALGORITMO PREDITTIVO DELLA PERDITA EMATICA E NECESSITÀ DI TRASFUSIONI NEL FAST-TRACK DELLA PROTESICA D'ANCA

C. Trevisan*, R. Klumpp, G. Mazzarella, C. Cazzaniga, R. Compagnoni

Azienda Ospedaliera "Bolognini" - Seriate ~ Seriate

Introduzione: La gestione del sanguinamento post-operatorio è una problematica di rilievo nella protesica d'anca, soprattutto quando viene utilizzato un percorso di Fast-track. Obiettivo di questo studio è implementare un algoritmo che permetta di identificare i pazienti ad alto rischio di trasfusione nei giorni successivi all'intervento.
Materiali e Metodi: I valori di emoglobina pre e post operatori sono stati analizzati in due gruppi differenti di pazienti (57 e 67 pazienti rispettivamente). È stato quindi creato un algoritmo che permettesse in base a questi valori di identificare i pazienti ad alto rischio di trasfusione. I valori di questo algoritmo sono stati applicati per cercare la migliore efficienza (Percentuale di veri positivi e falsi negativi) con il minor numero di falsi negativi.
Risultati: È stato ottenuto un valore predittivo negativo tra l'89.8 e il 94.6% e un valore predittivo Positivo tra il 52.9 e il 70%. Questi risultati rappresentano un'efficienza tra l'80.6 e il 86%. Un livello di emoglobina superiore a 10 g/Dl il primo e secondo giorno post-operatorio è stato il più significativo nel nostro algoritmo per identificare pazienti ad alto rischio.
Sono stati identificati come ad alto rischio il 29% dei pazienti, con 35 pazienti sottoposti a trasfusioni di cui 28 identificati correttamente dall'algoritmo.
Discussione: I risultati evidenziano un valore predittivo positivo e negativo molto alto, permettendo di raggiungere l'obiettivo primario dello studio.
Conclusioni: Considerando l'alto valore predittivo uno studio prospettico in una popolazione più ampia potrebbe essere indicato, al fine di permettere l'utilizzo di questo algoritmo nella pratica clinica.

ESITI FUNZIONALI DELLA LUSSAZIONE CHIRURGICA DELL'ANCA SECONDO GANZ

A. Piccato*[1], A. Aprato[3], A. Bistolfi[2], A. Massè[2]

[1]Università degli Studi di Torino (scuola di specializzazione in Ortopedia e Traumatologia) ~ Torino, [2]Prima Clinica Ortopedica CTO (Città della Salute) ~ Torino, [3]Ortopedia e Traumatologia AOU San Luigi Gonzaga ~ Orbassano

Introduzione: La lussazione chirurgica dell'anca è una tecnica che presenta un basso tasso di complicanze (9%): ossificazioni eterotopiche, neuroaprassia del nervo sciatico, intolleranza ai mezzi di sintesi, dolore.
Lo scopo dello studio è valutare gli esiti funzionali di questa tecnica.
Materiali e Metodi: Sono stati valutati, attraverso domande mirate, 46 pazienti (affetti da conflitto femoroacetabolare [CFA], epifisiolisi, esiti del morbo di Perthes, condromatosi sinoviale e sinovite villonodulare pigmentata), operati tra il 2005 ed il 2013.
Gli esiti quali dolore (trocanterico, inguinale, ed ai movimenti di adduzione e abduzione), grado di soddisfazione ed esito funzionale (Modified Harris Hip Score [MHHS]), sono stati correlati con le variabili del campione (genere, età all'intervento e patologia di base).
Risultati: Il dolore trocanterico è riferito dal 30% dei pazienti (media 6,57), ed aumenta con l'età (p=0,006). È maggiore nei soggetti trattati per CFA (p=0,017), ma l'età può essere un fattore confondente. Il dolore trocanterico non correla con il dolore inguinale (p=0,851), in abduzione (p=0,377) e in adduzione (p=0,068). Nel 28% dei casi è stato eseguito un intervento di rimozione dei mezzi di sintesi, con persistenza di dolore trocanterico, non differente dal dolore con le viti ancora in sede (p=0,843).
Il dolore inguinale è presente nel 30% dei casi (media 5,07): è maggiore nei soggetti trattati per CFA (p=0,030), ed è indipendente dall'età (p=0,664). È correlato con il dolore ai movimenti di abduzione ed adduzione (p<0,001).
La soddisfazione media è di 8,76. Il grado di soddisfazione non correla con il dolore trocanterico (p=0,124), ma con quello inguinale (p=0,006).
Il MHHS riflette la soddisfazione dei pazienti (p=0,007). La media è di 84,32 punti: il risultato è migliore nei pazienti trattati per epifisiolisi (p<0,001). Il MHHS correla con il dolore trocanterico (p<0,001) ed inguinale (p=0,001).
Discussione: Il dolore trocanterico è determinato dall'età. La patologia di base ed i mezzi di sintesi sono dei fattori probabili.
Il dolore inguinale, che indica verosimilmente un danno cartilagineo causato dalla patologia, è correlato al dolore ai movimenti articolari.
La soddisfazione dipende prevalentemente dal dolore inguinale (e quindi dal danno articolare), mentre l'esito funzionale (MHHS) è influenzato sia dal dolore inguinale che da quello trocanterico (quindi anche dalla tecnica chirurgica).
Conclusioni: La tecnica è sicura ed efficace. Può risultare un dolore trocanterico, che influenza l'esito funzionale.

VALUTAZIONE ELETTROMIOGRAFICA: VIA MININVASIVA ANTERIORE VS ANTEROLATERALE NELLA PROTESI TOTALE DI ANCA

M. Villano*, A. Cozzi Lepri, L. Vignini, R. Civinini

Clinica Ortopedica Università degli Studi di Firenze CTO ~ Firenze

Introduzione: Negli ultimi anni abbiamo assistito ad un crescente interesse per la chirurgia a risparmio tissutale nelle protesi totali d'anca ed in particolare per l'accesso anteriore diretto (DAA). Tuttavia vi è un altro accesso "anteriore", meno popolare che è l'accesso "anterolaterale" (AL) descritto da Bertin e Rottinger nel 2004. Questo approccio utilizza il piano intermuscolare tra tensore della fascia lata (TFL) e medio gluteo. Entrambi gli accessi sono intermuscolari, anteriori al trocantere e risparmiano il medio gluteo; differiscono solo nell'intervallo muscolare utilizzato. Lo scopo di questo lavoro è stato pertanto quello di valutare

l'attività muscolare dopo protesi totale d'anca (PTA), registrata con elettromiografia di superficie (sEMG) confrontando l'accesso anteriore diretto (DAA) e quello anterolaterale (AL).

Materiali e Metodi: 48 pazienti operati di artroprotesi totale d'anca sono stati valutati in maniera prospettica eseguendo un elettromiografia di superficie pre-operatoria, a 10 giorni, 6 settimane e 3 mesi, valutando l'ampiezza dell'attività muscolare di medio gluteo e tensore della fascia lata e normalizzando i risultati ottenuto sulla massima contrazione isometrica volontaria. In 24 casi si trattava di pazienti operati con accesso anteriore, in 24 casi con accesso anterolaterale.

Risultati: L'attività muscolare del medio gluteo e del tensore della fascia lata registrate con sEMG durante gli esercizi isometrici e dinamici non hanno dimostrato differenze significative nel gruppo DA rispetto al gruppo AL, a 10 giorni e 6 settimane dopo l'intervento ($p < 0,05$). In ambedue i gruppi sei settimane dopo l'intervento il segnale SEMG del muscolo gluteo medio in isometria era superiore rispetto al pre-operatorio($p < 0,05$).

Conclusioni: Lo studio elettromiografico da noi condotto ha dimostrato come la via anteriore e quella anterolaterale hanno un analoga riduzione danno muscolare e quindi condividono lo stesso tempo di recupero funzionale. Riteniamo pertanto che anche l'accesso antero-laterale debba essere classificato fra gli accessi anteriori all'anca. Tuttavia, rispetto all'approccio anteriore diretto, quello anterolaterale non richiede un tavolo specializzato, è estensibile in tutte le direzioni, ha una minore curva di apprendimento ed infine non condiziona la scelta della componente femorale.

Comunicazioni ANCA 2

Lunedi 31 Ottobre 2016 dalle 12:00 alle 13:00

LA PROTESI TOTALE D'ANCA IN COXARTROSI SECONDARIA A FRATTURA D'ACETABOLO: RISULTATI A MEDIO-LUNGO TERMINE

F. Giardina, C. Masetti, M. Di Liddo, F. Castagnini*, C. Calamelli, A. Sudanese, A. Toni

Istituto Ortopedico Rizzoli ~ Bologna

Introduzione: Le fratture acetabolari frequentemente esitano in un'artrosi secondaria, caratterizzata da forte dolore e limitazione funzionale. Il trattamento di elezione è la sostituzione protesica, che tuttavia risulta difficoltosa per la presenza di mezzi di sintesi, alterazioni post-traumatiche periarticolari e difetti ossei di entrambi i capi articolari interessati. Scopo di questo studio è verificare l'efficacia clinica della sostituzione protesica nelle coxartrosi post-traumatiche.
Materiali e Metodi: Fra il 1998 ed il 2009 sono stati trattati 90 pazienti affetti da coxartrosi in esito di frattura acetabolare. Il follow-up medio è stato di 10,5 aa (range 5-16).
L'età media dei pazienti al momento della protesi era di 46 anni (25-75).
Nella totalità dei casi sono state usate protesi non cementate con accoppiamento cer-cer. In tutti i casi si è utilizzato un accesso all'anca antero-laterale mini invasivo, con conservazione della capsula.
In 88 pazienti (96.7%) non sono stati usati innesti ossei.
Tutti i pazienti sono stati sottoposti ad una valutazione preoperatoria con TAC ed acquisendo tali immagini col con software 3D HIP-OP, permettendo una pianificazione preoperatoria molto accurata estremamente utile nei casi con presenza di mezzi di sintesi e/o con deficit osseo o pseudoartrosi dell'acetabolo.
Risultati: HHS medio è aumentato da 39.7 punti nel pre-operatorio ai 92.4 (eccellente) nel post operatorio, per tutti quei pazienti che non hanno avuto necessità di un intervento di revisione.
Sono stati eseguiti 6 interventi di revisione chirurgica: due revisioni di stelo per mobilizzazione asettica, tre revisioni-sostituzioni del colletto protesico modulare per rottura meccanica sine trauma, una revisione di stelo a seguito di frattura periprotesica traumatica verificatasi a distanza di 14 anni dall'impianto.
Si è verificata 1 lussazione precoce dell'impianto, che è stata trattata conservativamente.
Discussione: I nostri risultati concordano nell'attribuire un maggior grado di difficoltà agli interventi eseguiti su anche trattate precedentemente in maniera cruenta: la presenza di tessuto cicatriziale, mezzi di sintesi, ossificazioni eterotopiche, rendono il posizionamento dell'impianto più complesso. Queste difficoltà,che hanno richiesto un moderato aumento dei tempi chirurgici associato ad una maggiore perdita ematica, non si sono rivelate ostacolo per l'esecuzione di una corretta procedura.
Il numero di complicazioni intra o post-operatorie precoci emerse da questa casistica sono in linea o migliorative rispetto alla letteratura.
Conclusioni: L'artroprotesi d'anca su artrosi post traumatica è più difficile da attuare rispetto ai casi di artrosi primaria.
Nonostante tali difficoltà, i risultati clinici sono, nella nostra esperienza, eccellenti o buoni, con un'incidenza di complicanze in linea con le protesi su artrosi primarie.

REVISIONE ACETABOLARE NELLE GRAVI PERDITE DI SOSTANZA OSSEA CON COLLIE A VITE ILIACA SANSONE: CONTROLLO A 2-7 ANNI

G. Pignatti*, M. Cadossi, F. Garcia, A. Sambri, I. Andreoli

Istituto Ortopedico Rizzoli ~ Bologna

Introduzione: Il difetto osseo periacetabolare è il problema maggiore nella revisione del cotile e diverse soluzioni sono disponibili. I cotili a stelo iliaco sono stati utilizzati in tale situazione con risultati controversi. Un nuovo cotile modulare,(Cotile Sansone), non cementato, con vite a presa iliaca poliassiale, è stato introdotto per superare gli inconvenienti riscontrati con i cotili a stelo iliaco.
Lo scopo del presente studio retrospettivo è di riportare i risultati dell'uso del cotile Sansone a un follow-up di 2-7 anni in pazienti con gravi perdite di sostanza ossea periacetabolare.
Materiali e Metodi: Abbiamo valutato clinicamente e radiograficamente una serie consecutiva di 125 anche trattate con il cotile Sansone (118 revisioni e 7 casi complessi di protesi d'anca primaria) ad un follow-up medio di 46 mesi. I risultati funzionali sono stati valutati con l'Harris Hip Score (HHS).
Risultati: Ci sono stati 8 reinterventi. Due per mobilizzazione asettica, cinque per infezione, uno per lussazione recidivante. In 6 casi l'impianto è stato rimosso. La sopravvivenza a 5 anni dell'impianto stimata tramite analisi Kaplan-Meier è stata del 94.9% (95% IC, 91 – 99) se consideriamo tutti i fallimenti e 98.3% (95% IC, 95 - 100) escludendo i casi falliti per infezione. All'ultimo controllo il valore HHS medio è stato di 77 (intervallo: 44-95; DS 12.2).
Discussione: …
Conclusioni: Il cotile a vite iliaca nelle revisioni acetabolari in presenza di grave deficit osseo ha mostrato una buona sopravvivenza, un basso tasso di complicanze e incoraggianti risultati funzionali a distanza di 2-7 anni dall'intervento.

LA REVISIONE FEMORALE CON STELO CONICO SL DI WAGNER: RISULTATI A LUNGO TERMINE

I. Bonetti*, D. Regis, A. Sandri, E. Sambugaro, B. Magnan

Azienda Ospedaliera Universitaria Integrata ~ Verona

Introduzione: Il fallimento della componente femorale di una protesi d'anca è frequentemente accompagnato dalla perdita di tessuto osseo periprotesico con conseguente mobilizzazione dell'impianto. Questo studio riporta i risultati a lungo termine della revisione femorale utilizzando lo stelo conico di Wagner ad ancoraggio distale.
Materiali e Metodi: Da settembre 1992 a marzo 1998 sono stati sottoposti a revisione con stelo conico SL di Wagner 66 pazienti, per complessive 68 anche, affetti da mobilizzazione asettica della componente femorale. Ventisei soggetti sono deceduti per cause non correlate all'intervento. Ad un follow-up medio di 13.9 anni (minimo 10.4 e massimo 15.8) sono stati rivalutati 40 pazienti, 11 maschi e 29 femmine, di età media di 61 anni (minimo 29 e massimo 80). In 31 casi la protesi di Wagner è stata applicata con via di accesso transfemorale.
Risultati: In 5 casi si è resa necessaria una ulteriore revisione femorale: 1 caso per lussazione inveterata, 2 per progressivo affondamento endomidollare dello stelo e 2 per infezione. Tra le complicanze si sono verificati 3 casi di lussazione e 8 casi di subsidence ≥ 10 mm. L'Harris Hip Score è aumentato da un valore medio di 33.0 prima dell'intervento a quello di 73.3 al follow-up ($p < 0.001$). In 32 steli (91.4%) si sono evidenziati segni radiografici di fissazione ossea stabile. La sopravvivenza complessiva dell'impianto a 15.8 anni considerando come fallimento la revisione dello stelo per qualsiasi causa e per cause correlate direttamente allo stelo è stata rispettivamente del 92.0% e del 96.6%.
Discussione: Questo studio a lungo termine ha dimostrato la validità dello stelo conico ad ancoraggio distale di Wagner, evidenziando nel tempo il ripristino del patrimonio osseo periprotesico del femore prossimale. L'elevata incidenza di complicanze, lussazione precoce e subsidence, riscontrabile nella maggior parte delle casistiche, potrà essere ridotta dall'adozione degli impianti modulari.
Conclusioni: La revisione della componente femorale di una protesi d'anca associata ad estesa perdita del tessuto osseo prossimale costituisce una procedura assai complessa a causa della difficoltà di ottenere una adeguata stabilità della nuova protesi e l'ancoraggio distale dello stelo conico SL di Wagner rappresenta una brillante soluzione in grado di garantire risultati favorevoli a lungo termine.

LA PROTESI TOTALE D'ANCA IN COXARTROSI SECONDARIA A GRAVE DISPLASIA CONGENITA: RISULTATI A MEDIO-LUNGO TERMINE

M. Montalti*, F. Giardina, C. Calamelli, F. Castagnini, A. Sudanese, A. Toni

Istituto Ortopedico Rizzoli ~ Bologna

Introduzione: La sostituzione protesica in pazienti affetti da grave displasia congenita dell'anca (grado III e IV di Crowe) costituisce una sfida per il chirurgo ortopedico, dovuta all'anomalia anatomica della morfologia del femore prossimale e al difficile posizionamento del cotile.
Un'attenta pianificazione pre-operatoria con TC tridimensionale è quindi fondamentale per garantire la sopravvivenza dell'impianto.
Nel nostro Istituto è stato sviluppato un software specifico (TC Hip-Op) che permette di "navigare" all'interno dell'articolazione e posizionare tridimensionalmente le componenti proteiche.
Scopo di questo studio è descrivere l'esperienza e i risultati a medio-lungo termine di pazienti affetti da grave DCA e sottoposti a PTA previa pianificazione con software TC Hip-Op.
Materiali e Metodi: Dal 1990 al 2000, 81 pazienti (84 anche) hanno subito una PTA per DCA con Crowe tipo III (44) ed tipo IV (40). L'età media era di 54,6 anni (range 21-80 anni), 63 erano femmine. Il peso medio è stato di 53 kg (44-102). Tutti gli interventi sono stati eseguiti con approccio antero-laterale senza osteotomia trocanterica. Tutti gli impianti sono stati realizzati con accoppiamento ceramica-ceramica con testina da 28 mm. In tutti i casi sono stati utilizzati colli modulari in titanio. Grafts autologhi da testa femorale od allotrapianti non sono stati utilizzati per la ricostruzione acetabolare mentre grafts ossei morcellizati sono stati usati in 7 casi durante l'impianto del componente femorale. È stata eseguita una valutazione radiografica (Engh et al.) e clinica (Merle d'Aubigné).
Risultati: Abbiamo osservato 9 complicanze post-op (2 paralisi n. sciatico, 1 rottura dell'inserto, 1 frattura periprotesica femorale, 2 affondamenti dello stelo, 2 lussazioni ricorrenti e 1 una mobilizzazione precoce del cotile) e 5 revisioni protesiche tardive. La valutazione pre-op media con Merle d'Aubigné era 9.3 mentre al più recente follow up è stata di 14,4. La sopravvivenza presenta un valore di 90.5 a 14 anni (74.5-96.9).
Discussione: LA PTA in esito di DCA risulta difficile in virtù delle numerose alterazioni anatomiche presenti. Gli obiettivi sono la risoluzione del dolore e recupero funzionale dell'anca colpita (almeno parziale). L'incremento dell'offset femorale è importante per ottenere un recupero della forza abduttoria. La frequenza di paralisi del nervo sciatico dopo questo intervento è segnalato come superiore di circa dieci volte rispetto a pazienti non displasici, e nella nostra serie abbiamo avuto 2 paralisi in pazienti con allungamento oltre i 2 cm. Dolore e mobilità sono i parametri che hanno mostrato un maggior miglioramento.
Conclusioni: Secondo la nostra esperienza la modularità protesica, applicata previa attenta valutazione TC, permette un miglior ripristino dell'off-set femorale, della dismetria e della cinematica articolare. Il tasso di complicanze maggiore nella grave DCA richiede un'attendo planning ed esperienza chirurgica.

IL RUOLO DEI COLLISION MODELS NELLA CORREZIONE DEL CONFLITTO FEMORO ACETABOLARE

N. Santori*, A. Bertino, D. Potestio
Rome American Hospital ~ Roma

Introduzione: Il risultato della decompressione artroscopica del conflitto femoro acetabolare dipende dalla corretta indicazione, dall'integrità della superficie cartilaginea articolare e dalla bontà della osteocondroplastica. La radiologia convenzionale e la RMN sono esami adeguati per decidere il trattamento e per valutare le lesioni cartilaginee. La localizzazione e la morfologia del conflitto femoro acetabolare sono di più difficile comprensione in quanto possono dipendere dall'acetabolo, dal femore o da entrambi. Inoltre differenti attività sportive richiedono differenti R.O.M. e questo comporta la necessità di pianificare con precisione l'osteocondroplastica. I collision models aumentano la comprensione del ruolo delle differenti porzioni articolari nel limitare il R.O.M. Possono mostrarci la localizzazione degli spot che creano impingement e la correlazione tra movimenti e zone di impingement. Possono mostrarci la copertura acetabolare globale e la versione acetabolare e femorale. Il chirurgo può valutare il R.O.M. prima e dopo la simulazione di correzione. Il software fornisce numerose informazioni tra cui la copertura acetabolare totale, parametro utile per pianificare di limitare l'osteocondroplastica al solo versante femorale qualora l'acetabolo risultasse poco coprente. Di estrema importanza a nostro avviso è la possibilità di analizzare l'angolo alfa in rapporto all'acetabolo.
Materiali e Metodi: Da Gennaio 2015 a Gennaio 2016 abbiamo utilizzato un collision model (Clinicla Graphics) in 16 pazienti (17 casi). In tutti i pazienti il collision model è stato ottenuto partendo da un esame TC del bacino. Il collision model è stato utilizzato su un gruppo selezionato di pazienti che presentava deformità complesse acetabolari o in giovani atleti di alto livello. In ogni caso è stata eseguita una valutazione clinica del R.O.M pre e post operatoria e comparata con il R.O.M. del collision model. L'osteocondroplastica pianificata dal collision model è stata eseguita in ogni caso tenendo come riferimento i test dinamici intra operatori.
Risultati: In un solo caso abbiamo riscontrato una discrepanza di 20° tra clinica e collision model pre operatorio in abduzione. in tutti gli altri casi abbiamo riscontrato una eccellente corrispondenza con un margine di errore di +/- 5°. Abbiamo riscontrato un'accuratezza del 100% tra colliso model e test dinamico intra operatorio.
Discussione: La discrepanza di +/- 5° a nostro avviso è imputabile ai tessuti molli che non sono analizzati dal collision model.
Conclusioni: In conclusione la nostra iniziale esperienza con i collision models per la comprensione del conflitto femoro acetabolare è stata molto utile. Questi softaware rappresentano uno strumento valido nello studio del conflitto, nella comprensione delle specifiche morfologie e nel migliorare i risultati. Un elemento da non trascurare inoltre è che i collision models aiutano enormemente i pazienti a comprendere la loro patologia.

VIA ANTERIORE MINI-INVASIVA NELL'ARTROPROTESI D'ANCA: GLI EFFETTI DEL PROTOCOLLO ANESTESIOLOGICO SUL RECUPERO FUNZIONALE

C. Concina*, M. Crucil, O. Regeni
Ospedale San Polo ~ Monfalcone (GO)

Introduzione: Il programma "fast track" applicato alla chirurgia protesica dell'anca è diventato oggetto di grande interesse. Pertanto, anche la via anteriore mini-invasiva, sfruttando un piano intermuscolare ed internervoso, presenta un suo ruolo nell'applicazione di tale percorso. Da molti anni si discute su quale possa essere il protocollo anestesiologico migliore. Il presente studio si pone l'obiettivo di confrontare l'anestesia generale associata ad infiltrazione di anestetico locale e l'anestesia spinale superselettiva associata a blanda sedazione in pazienti sottoposti ad artroprotesi d'anca tramite via anteriore mini-invasiva.
Materiali e Metodi: Sono stati confrontati due gruppi di 30 pazienti ciascuno sottoposti ad intervento di artroprotesi d'anca attraverso via anteriore mini-invasiva nel 2014 (gruppo A in anestesia generale ed infiltrazione di anestetico locale e gruppo B in anestesia spinale superselettiva associata a blanda sedazione con propofol). Tutti i pazienti rientravano in un programma di "fast track" ed erano stati istruiti prima del ricovero mediante incontro informativo. Sono stati confrontati l'entità del dolore (scala NRS a 0, 3, 6, 24, 48 ore dall'intervento), la terapia antalgica assunta nelle prime 48 ore, le eventuali complicanze post-operatorie e la capacità deambulatoria a 4, 24 e 48 ore dall'intervento, valutandone il progresso con il Timed-Up-and-Go Test (TUGT).
Risultati: I pazienti del gruppo B presentavano meno dolore post-operatorio, minore comparsa di effetti collaterali correlati ad oppioidi, minore ipotensione ortostatica, minori alterazioni cognitive. Non ci sono state differenze in termini di mortalità, eventi cardio-vascolari e trombo-embolici. 5 pazienti su 30 del gruppo A e 29 pazienti su 30 del gruppo B erano stati in grado di deambulare nell'immediato post-operatorio. I tempi del TUGT a 24 e 48 ore erano inferiori per il gruppo B.
Discussione: Seppur con i limiti della bassa numerosità del campione, il presente studio mette in evidenza come l'anestesia multimodale sia associata a minori effetti collaterali ed a minore utilizzo di farmaci antalgici nel post-operatorio e permetta una più precoce deambulazione del paziente.
Conclusioni: L'utilizzo dell'anestesia multimodale in ortopedia sta diventando sempre più comune. Essa permette di ridurre l'utilizzo degli oppioidi e gli effetti collaterali dei singoli farmaci. In questo modo consente una più rapida mobilizzazione del paziente. Tale aspetto è estremamente importante per riuscire a migliorare la qualità delle cure percepita dal paziente, ridurre i tempi di degenza, aumentare la produttività aziendale e ridurre i costi.

ENDOPROTESI VS ARTROPROTESI A DOPPIA MOBILITÀ NELLE FRATTURE DEL COLLO FEMORE: RISULTATI A 12 MESI NEL PAZIENTE ANZIANO AFFETTO DA DEMENZA DI TIPO DEGENERATIVO

A. Pantalone*, F. Del Sordo, D. Vanni, M. Guelfi, F. Fascione, E. Andreoli, V. Salini

Clinica Ortopedica e Traumatologica, Dipartimento di Medicina e Scienze dell'Invecchiamento, Università degli Studi G. d'Annunzio ~ Chieti

Introduzione: Il trattamento delle fratture intra-articolari del femore prossimale nei pazienti anziani può essere effettuato mediante endoprotesi o artroprotesi; la scelta dell'impianto è spesso influenzata dalla presenza di comorbidità (patologie neuromuscolari, disfunzioni neurocognitive). Il sistema a doppia mobilità, a differenza dell'endoprotesi, consiste di due articolazioni distinte: questa configurazione, aumentando la jump distance, garantisce maggiore stabilità dell'impianto, riducendo così il tasso di lussazioni.

Materiali e Metodi: In questo studio retrospettivo sono stati inclusi 40 pazienti, affetti da demenza di tipo degenerativo (e.g. Alzheimer, Parkinson) sottoposti ad intervento di sostituzione protesica (accesso laterale diretto) per fratture collo femore(classificate sec. Garden)da Gennaio 2013 a Gennaio 2015: 20 pz(6 maschi, 14 femmine, età media 81.6) sono stati trattati con artroprotesi a doppia mobilità; 20 pz(8 maschi, 12 femmine, età media 84.3) endoprotesi biarticolare cementata. Nel periodo di degenza post-operatoria sono state valutate le perdite ematiche (riduzione di Hgb e n° trasfusioni di emazie concentrate). Controlli clinici (valutazione Harris Hip Score) e radiografici sono stati effettuati a 1,3,6 e 12 mesi.

Risultati: Nell'immediato post-operatorio non si sono registrate perdite ematiche significative tra le due procedure (Hgb 3,4 g/dl endoprotesi; 3,7 g/dl doppia mobilità):sono state effettuate trasfusioni di emazie concentrate (e.c.) in 3 pazienti (2 unità di e.c. per ciascun paziente) sottoposti ad intervento di endoprotesi biarticolare cementata e 2 unità di e.c. in 1 paziente trattato con artroprotesi a doppia mobilità. A 12 mesi, in entrambi i gruppi, non sono state riscontrate complicanze quali infezioni e lussazioni, nè segni di mobilizzazione visibili radiograficamente. Si è evidenziato a 12 mesi un HHS migliore nei pz. trattati con artroprotesi a doppia mobilità (punteggio medio 85.5) rispetto ai pz. con endoprotesi biarticolare cementata (punteggio medio 75).

Discussione: L'artroprotesi a doppia mobilità ha tre goals principali: diminuire l'usura, aumentare la stabilità dell'impianto e ripristinare una articolarità più vicina possibile a quella normale. Dai nostri risultati a breve termine si evince che l 'utilizzo di un'artroprotesi a doppia mobilità potrebbe ridurre le perdite ematiche nel postoperatorio e migliorare il ROM di pazienti affetti da patologie neurodegenerative, aspirando così a divenire il gold standard nel trattamento delle fratture del collo del femore nel paziente anziano con tali comorbidità.

Conclusioni: Il sistema a doppia mobilità è indicato nei pazienti affetti da patologie neuromuscolari e disfunzioni neurocognitive e pertanto ad alto rischio di lussazione. Un follow-up a lungo termine è però necessario per confermare i nostri primi dati a 12 mesi e valutare la successiva comparsa di eventuali complicanze quali mobilizzazioni settiche e asettiche.

Giornale Italiano di Ortopedia e Traumatologia
2016;42(Suppl. 1):S397-S406

Sessione A.I.S.O.T. (Associazione Italiana Specializzandi Ortopedia e Traumatologia). Comunicazioni libere specializzandi

Lunedi 31 Ottobre 2016 dalle 10:45 alle 12:45

RISULTATI A LUNGO TERMINE DELLA REVISIONE ACETABOLARE CON GABBIA ANTIPROTRUSIONE DI BURCH-SCHNEIDER E INNESTI OSSEI MASSIVI NELLE OSTEOLISI PERIPROTESICHE

A. Iudica, * D. Regis, A. Sandri, I. Bonetti, B. Magnan

Clinica Universitaria, Ospedale Civile Borgo Trento ~ Verona

Introduzione: La revisione della componente acetabolare di una protesi d'anca presenta particolari difficoltà nei casi di riassorbimento osseo per la difficoltà di ottenere una adeguata stabilità e di ricostruire il patrimonio osseo periprotesico. Questo studio valuta i risultati clinici e radiografici ad un follow-up minimo di 10 anni degli innesti ossei massivi associati alla gabbia antiprotrusione di Burch-Schneider per la ricostruzione acetabolare.
Materiali e Metodi: Da gennaio 1992 ad agosto del 2005, 106 anche con osteolisi periprotesica sono state sottoposte a revisione acetabolare utilizzando innesti ossei massivi e la gabbia antiprotrusione di Burch-Schneider. Quarantacinque pazienti, per complessive 49 anche, sono deceduti per cause non correlate all'intervento. Le rimanenti 59 anche in 59 pazienti sono state sottoposte a valutazione clinica e radiografica con un follow-up minimo di 10.0 e massimo di 18.9 anni (media 15.1). La casistica comprendeva 17 maschi e 42 femmine, con un'età compresa tra 29 e 83 anni (media 59). La valutazione clinica è stata effettuata mediante la scheda dell'Harris hip score (HHS). Radiograficamente sono state valutate la stabilità dell'anello secondo i criteri di Gill e l'evoluzione dell'innesto osseo utilizzando mediante i criteri di Gross.
Risultati: Dieci anche hanno richiesto un ulteriore intervento di revisione acetabolare per infezione (3 casi), mobilizzazione asettica (6) e rottura della flangia dell'anello acetabolare (1). Inoltre, 4 gabbie hanno mostrato segni radiografici di instabilità con severo riassorbimento osseo. La sopravvivenza dell'anello di Burch-Schneider a 21.9 anni con rimozione per qualsiasi causa oppure migrazione radiografica o fallimento asettico o radiografico come endpoint è stata rispettivamente di 76.3 e 81.4. Il valore medio dell' HHS è aumentato da 33.2 in fase preoperatoria a 75.7 all'ultimo controllo.
Discussione: Il riassorbimento dell'innesto osseo utilizzato negli interventi di revisione acetabolare determina la mobilizzazione della componente cotiloidea. L'utilizzo della gabbia antiprotrusione protegge l'osso dalle sollecitazioni meccaniche permettendone l'integrazione.
Conclusioni: Nella chirurgia di revisione dell'anca, l'esteso riassorbimento di tessuto osseo periprotesico rende difficoltoso un ancoraggio stabile e duraturo del nuovo impianto. L'applicazione della gabbia di Burch-Schneider in associazione ad innesti omologhi massivi si è dimostrata una soluzione in grado di garantire risultati postivi a lungo termine, favorendo il ripristino del patrimonio osseo.

STUDIO COMPARATIVO TRA ARTROPROTESI D'ANCA CONVENZIONALE E PROTESI DI RIVESTIMENTO CON ACCESSO ANTEROLATERALE

E. Sambugaro, E. Bonfante*, D. Regis, A. Sandri, B. Magnan

UOC Ortopedia e Traumatologia B, Ospedale Civile Maggiore (Università degli studi di Verona) ~ Verona

Introduzione: Soprattutto nei soggetti giovani, la protesi d'anca di rivestimento (PR) rappresenta una valida alternativa all'impianto convenzionale (PTA), in quanto consente un evidente risparmio di osso sul versante femorale. Questo studio confronta retrospettivamente i risultati delle PR di ultima generazione con quelli delle PTA standard.
Materiali e Metodi: Nel periodo compreso tra Agosto 2004 e Giugno 2009, due gruppi omogenei di pazienti sono stati sottoposti ad impianto di artroprotesi d'anca in elezione. Sono state confrontate retrospettivamente 41 protesi convenzionali non cementate e 42 di rivestimento. In tutti i casi è stata utilizzata una via d'accesso anterolaterale. I risultati clinici sono stati valutati con la scheda a punti dell'Harris hip score (HHS). La differenza tra il diametro della testa femorale, misurata sui radiogrammi pre-operatori, e la taglia della coppa acetabolare impiantata è stata utilizzata come indicatore della quantità di osso acetabolare asportato. Infine, sono stati registrati i valori pre- e post-operatori di emoglobina ed il numero di trasfusioni.
Risultati: La mediana dell'incremento negli HHS pre- e post-operatori è stata di 45.62 per la PTA e di 30.72 per la PR ($p<0.0001$). Nonostante siano stati riscontrati valori sovrapponibili nei diametri delle teste femorali (mediana di 49.09 nelle PTA e 48.91 nelle PR, $p<0.54$), la taglia della componente acetabolare è risultata significativamente maggiore nel resurfacing (56 mm vs 52 mm, $p<0.00$). Infine, anche se il gruppo trattato con protesi di rivestimento presentava valori pre-operatori di emoglobina decisamente superiori a quello che aveva ricevuto la protesi convenzionale ($p<0.02$), ha richiesto nel post-operatorio una quantità di trasfusioni significativamente maggiore ($p<0.04$).
Discussione: Da questa esperienza comparativa emerge chiaramente la maggior quantità di resezione ossea acetabolare che la protesi di rivestimento comporta. Il risultato clinico sembra superiore con le protesi con stelo standard, che presentano inoltre una minor necessità di emotrasfusioni.
Conclusioni: Da questa esperienza comparativa emerge chiaramente la maggior quantità di resezione ossea acetabolare che

la protesi di rivestimento comporta. Il risultato clinico sembra superiore con le protesi con stelo standard, che presentano inoltre una minor necessità di emotrasfusioni.

L'USO DI CENTRIFUGATO DA TESSUTO ADIPOSO AUTOLOGO PER IL TRATTAMENTO DI CISTI OSSEE SEMPLICI: NOSTRA ESPERIENZA

N. Barbasetti Di Prun *[1], U. Albertini[2], M. Boffano[2], R. Ferracini[2], S. Marone [2], R. Piana[2]

[1]Scuola di Specializzazione in Ortopedia e Traumatologia- Università degli studi di Torino ~ Torino, [2]S.C. Ortopedia Oncologica - Ospedale CTO ~ Torino

Introduzione: Il trattamento cisti ossee solitarie è ancora oggetto di discussione. Vari metodi di trattamento vengono correntemente utilizzati , tra cui borraggio con cemento di PMMA o sostituti ossei sintetici, lavaggio e infusione di cortisonici, infusione di centrifugato di sangue midollare. L'uso di cellule staminali derivate da tessuto adiposo autologo (ADSC) potrebbe dimostrare una maggiore efficienza ricostruttiva rispetto a tutti gli altri sistemi utilizzati per i difetti cavitari ossei, grazie alla superiore quantità di precursori della linea mesenchimale.
Materiali e Metodi: Abbiamo selezionato 7 pazienti con cisti ossee solitarie con conferma diagnostica di imaging. I pazienti sono stati trattati intraoperatoriamente con un prelievo di 250 cc di tessuto adiposo dalla regione addominale e/o dalla coscia bilaterale dopo infiltrazione sottocutanea con soluzione di Klein senza anestetico locale. Il tessuto prelevato è stato centrifugato e si è ricavato un volume medio di 40 cc di tessuto adiposo arricchito che è stato infuso con cannula in-out all'interno della lesione fino al completo riempimento del difetto previo lavaggio della cavità con soluzione fisiologica. Tutti i pazienti sono stati valutati a 6 mesi dal trattamento con rx standard per valutare la percentuale di opacizzazione del difetto e l'ispessimento della corticale. I risultati sono stati confrontati con casi clinici trattati precedentemente mediante lavaggio della cavità ed infusione di centrifugato da sangue midollare.
Risultati: Il trattamento con ADSC non ha presentato complicanze né a livello del sito di prelievo né al livello del sito ricevente, si è dimostrato superiore all'uso di sangue midollare centrifugato e il risultato di osso neoformato è superiore rispetto a quello ottenuto con centrifugato da sangue midollare.
Discussione: Il trattamento con ADSC sta fornendo risultati incoraggianti rispetto alle altre metodiche. Il vantaggio sembra essere attribuibile alla frazione di cellule adipose che fungono da scaffold tridimensionale per le cellule staminali, che risultano presenti in numero maggiore rispetto a quanto documentato negli altri sistemi biologici. Inoltre presenta costi inferiori rispetto al centrifugato di sangue midollare.
Conclusioni: L'uso di ADSC rappresenta una valida alternativa tra i sistemi biologici per la ricostruzione dell'osso all'interno delle cisti ossee solitarie, rappresenta inoltre un sistema economico ed a bassa invasività chirurgica.

OSTEOTOMIA MEDIALIZZANTE DI CALCAGNO PER IL TRATTAMENTO DEL PIEDE PIATTO DELL'ADULTO: QUALE MEZZO DI SINTESI?

L. D'Orazio *, L. Possamai , E. Samaila , I. Bonetti , T. Maluta, B. Magnan

Azienda Ospedaliera Universitaria Integrata ~ Verona

Introduzione: Il piede piatto acquisito dell'adulto è caratterizzato da dolore e deformità in rapporto alla gravità del quadro. Nell'adulto il piede piatto, iperpronato e dolente, richiede un trattamento chirurgico. Il trattamento più indicato nelle fasi iniziali di questa patologia è l'osteotomia medializzante di calcagno (MCO), finalizzata alla correzione della deformità e della biomeccanica. Le complicanze post-operatorie sono modeste e scarsamente invalidanti a confronto con quelle che si possono verificare in seguito all'artrodesi. Il fine di questo studio è di valutare i risultati clinici dell'MCO sintetizzata con differenti mezzi di sintesi nel trattamento del piede piatto dell'adulto.
Materiali e Metodi: Tra il Settembre 2001 ed il Febbraio 2012 sono stati eseguiti 40 interventi di MCO in 34 pazienti (6 bilaterali). Per la sintesi sono stati usati viti in 26 pazienti, fili fi K in 6 e placche in 7. Sono state adoperate le scale di valutazione AOFAS per il retro piede e SEFAS per le condizioni cliniche.
Risultati: Il follow-up medio è stato di 66,1 mesi. Nel confronto tra i valori pre-operatori e finali l'AOFAS ed il SEFAS sono passati rispettivamente da 34.9±22.7 a 85.8±20.4, e da 21.1±10.6 a 40.8±8.7. Tra le complicanze segnaliamo parestesie nei territori del surale in 3 placche e 2 viti, 1 linfedema in un paziente trattato con placca e deiscenza della ferita in un paziente trattato con fili di K. Nel follow-up sono stati inclusi tutti i pazienti trattati.
Discussione: Diversi sono i mezzi di sintesi utilizzati nell'osteotomia di calcagno per il trattamento del piede piatto dell'adulto. Sicuramente l'utilizzo delle placche comporta maggiori complicanze dei tessuti molli e della ferita chirurgica.
Conclusioni: Nel paziente affetto da piede piatto dell'adulto il dolore è il parametro più affidabile per confermare l'indicazione all'osteotomia medializzante di calcagno. Nella nostra esperienza le viti sono risultate il mezzo di sintesi con meno complicanze post-operatorie ed una maggiore tolleranza.

L'ARTRODESI TIBIO-CALCANEARE CON CHIODO RETROGRADO IN PAZIENTI DIABETICI: UNO STUDIO RETROSPETTIVO CON FOLLOW UP A MEDIO TERMINE

M. Bartoli *, M. Peruzzi , R. Palmisano, R. Vitiello, M. Galli

Università Cattolica del Sacro Cuore - Policlinico Gemelli ~ Roma

Introduzione: Il diabete mellito può causare alterazioni dovute principalmente a due condizioni: neuropatia e vasculopatia. Queste concorrono alla genesi del piede diabetico suscettibile di processi infettivi, ischemie periferiche, ulcere e di sviluppare l'artropatia di Charcot.
L'incidenza dell'artroneuropatia di Charcot in soggetti diabetici oscilla tra lo 0.08% ed il 7.5%.

La presenza di tale patologia rende sempre necessaria la valutazione del ricorso all'artrodesi di caviglia
Materiali e Metodi: Tra il 2010 e il 2013 sono stati sottoposti a intervento chirurgico di artrodesi di tibio-tarsica con chiodo endomidollare retrogrado 7 pazienti. Il tempo minimo di follow-up è stato di 12 mesi.
La tecnica chirurgica utilizzata è la Kelikian modificata. Il goal post-operatorio che si è tentato di ottenere è il migliore allineamento gamba-piede e il migliore adattamento alla deambulazione dei movimenti dell'anca e del ginocchio, con una extrarotazione di 5-10 gradi, una flessione neutra della caviglia e un valgismo di circa 5 gradi.
Risultati: L'incidenza globale delle complicanze, minori o maggiori, è stata del 57%.
Tutti i pazienti sono stati sottoposti a valutazione tramite scale AOFAS: la media dei punteggi pre-operatori è stato di 44.1, mentre nel post operatorio di 63.7, con un miglioramento medio di 19.5 punti.
Discussione: La stabilizzazione chirurgica delle articolazioni tibiotarsica e astragalocalcaneare mediante chiodo retrogado è finalizzata a creare una stabilità del retropiede tale da garantire un adeguato outcome funzionale e a minimizzare i rischi di complicanze, quali ulcerazioni ed infezioni, così da prevenire eventuali amputazioni.
L'utilizzo di tale tecnica permette di ottenere una migliore stabilità, un minore traumatismo dei tessuti molli ed evita la prolungata permanenza di tramiti transcutanei come nel caso della fissazione esterna. Le controindicazioni all'utilizzo della fissazione tramite chiodo endomidollare sono la presenza di un focolaio infettivo in atto, severa deformità distale di tibia, grave osteoporosi e la presenza di un'articolazione sottoastragalica sana.
Conclusioni: L'artrodesi tibiocalcaneare mediante l'utilizzo di chiodi retrogradi è una tecnica di salvataggio estremamente utile nel trattamento delle patologie del retropiede del paziente diabetico.

LESIONI DELL'ARTICOLAZIONE DI LISFRANC: STUDIO MORFOLOGICO

M. Cenatiempo*, S. Bianco, A. Botti, R. Buzzi, D.A. Campanacci

AOU Careggi ~ Firenze

Introduzione: Le fratture-lussazioni di Lisfranc necessitano frequentemente di un trattamento chirurgico. La conoscenza del pattern di lesione e la sua sede è critica per un corretto trattamento.
Materiali e Metodi: Nel periodo 2002-2016 abbiamo operato 25 pazienti con lesione instabile della Lisfranc, 17 maschi e 8 femmine di età media 45 anni. I pazienti furono studiati con radiografie standard e TC e poi sottoposti a valutazione in anestesia e intervento. Ogni singola articolazione della Lisfranc fu classificata come lussazione (lesione legamentosa pura) o come frattura-lussazione annotando se la frattura era sul versante prossimale (cuneiforme o cuboide), distale (basi dei metatarsi) o su ambedue.
Risultati: Tutte le lesioni erano dovute a trauma in abduzione e dorsiflessione. Le lussazioni pure erano più frequenti a carico del I raggio (32%) e del V (22%) mentre erano rare nell'articolazione dalla II alla IV (0-4%), dove predominavano le fratture-lussazioni. Le fratture a carico del versante distale, presenti nel 58% dei casi, erano più spesso fratture articolari parziali plantari. Fratture a carico del versante prossimale, presenti nel 63% dei casi, erano rare nel I e II raggio (34% e 12%) ma più frequenti in III, IV e V (60-69%) ed erano più spesso dorsali o dorsolaterali. Un paziente presentava un'instabilità tra I e II cuneiforme.
Discussione: L'articolazione di Lisfranc presenta dei legamenti plantari più consistenti dei dorsali e manca di legamenti interossei tra le base del I e del II metatarso (MT). Caratteristiche anatomiche e direzione del trauma spiegano la morfologia di questa lesione. La I e la V articolazione, le più mobili e meno protette essendo localizzate ai margini del piede, si presentavano con lesione legamentosa pura nel 32% e 22% dei casi. Nelle articolazioni di Lisfranc del II, III e IV raggio la predominavano le fratture-lussazioni. Le fratture delle basi metatarsali sono più spesso fratture da avulsione poste plantarmente. Le fratture del versante prossimale sono dovute a un meccanismo in compressione poste in sede dorsale e dorsolaterale.
Conclusioni: Le lesioni della Lisfranc sono multiformi e le fratture-lussazioni sono più frequenti rispetto alle lussazioni pure. Le fratture delle basi metatarsali sono piccoli frammenti plantari causati da un meccanismo in trazione. Le fratture del versante prossimale sono poste dorsalmente e lateralmente e dovute a un meccanismo in compressione.

INFLUENZA DELLE VARIABILI CHIRURGICHE DELLA RICOSTRUZIONE DEL LEGAMENTO CROCIATO ANTERIORE SULLA LASSITÀ STATICA POSTOPERATORIA?

T. Roberti Di Sarsina*, C. Signorelli, A. Grassi, F. Raggi, N. Lopomo, T. Bonanzinga, S. Zaffagnini

Istituto Ortopedico Rizzoli ~ Bologna

Introduzione: Scopo del presente studio è quello di determinare gli effetti di variabili caratteristiche della ricostruzione del legamento crociato anteriore (LCA) sulla lassità postoperatoria dell'articolazione del ginocchio.
Materiali e Metodi: La lassità articolare postoperatoria è stata acquisita intraoperatoriamente mediante un sistema di navigazione chirurgica in 17 pazienti subito dopo la ricostruzione a Singolo Fascio con tenodesi extra-articolare laterale. I parametri analizzati di lassità sono: rotazione interna/esterna a 30° e a 90° di flessione, rotazione in varo/valgo a 0° e a 30° di flessione e traslazione anteriore/posteriore a 30° e a 90° di flessione. Sono state definite come variabili chirurgiche gli angoli tra il tunnel tibiale e i tre piani anatomici fondamentali (θTSAG, e θTCOR, θTTRA) la lunghezza del tunnel tibiale e la distanza del tunnel stesso dall' inserzione nativa del LCA. Analogamente si è proceduto per la porzione femorale del graft. Un'analisi multivariata è stata eseguita al fine di valutare i fattori predittivi per le lassità postoperatorie. Per ciascun modello multivariato sono stati valutati l'indice di correlazione ($\eta 2$) tra il valore di lassità postoperatoria stima-

to e quello acquisito dal navigatore e il corrispondente valore P (*P<0.050).
Risultati: I parametri che maggiormente hanno mostrato un'influenza sulla lassità postoperatoria sono gli angoli che definiscono l'orientazione del tunnel tibiale rispetto ai tre piani anatomici. In particolare la stima di AP30, IE30 e IE90 ha evidenziato che tali valori decrescono al decrescere di θTTRA.
Inoltre, si è evidenziato che una riduzione dell'angolo che definisce l'orientamento del tunnel tibiale rispetto al piano sagittale e coronale provocava una diminuzione dei valori di AP30, IE30, IE90.
Mentre un aumento di θTSAG, e θTCOR determina una riduzione della lassità VV0.
Discussione: I modelli individuati hanno permesso una stima statisticamente significativa della lassità statica postoperatoria analizzando diverse variabili chirurgiche caratteristiche della specifica tecnica di ricostruzione del LCA.
Conclusioni: I modelli così individuati, che possono essere implementati per diverse tecniche ricostruttive, risultano di grande utilità soprattutto nell'ottica della pianificazione personalizzata della ricostruzione di LCA.

DISTOMEDIALIZZAZIONE STANDARDIZZATA DELLA TUBEROSITÀ TIBIALE PER IL TRATTAMENTO DELLA ROTULA ALTA E DELL'INSTABILITA' ROTULEA POTENZIALE

D. Enea*[1], L. Dei Giudici[2], M. Fravisini[1], A. Gigante[2], P.P. Canè[1]

[1]Department of Orthopaedics, Casa di Cura "Sol et Salus", Torre Pedrera ~ Rimini, [2]Clinica Ortopedica - DISCLIMO - Università Politecnica delle Marche ~ Ancona

Introduzione: L'instabilità rotulea potenziale (PPI) si presenta nel caso in cui la gonalgia anteriore e la sensazione di instabilità non siano associate con una lussazione documentata. In questi casi, al fallire del trattamento conservativo, è stato suggerito un approccio "a la carte" per la correzione delle diverse anomalie anatomiche specifiche. L'ipotesi di questo studio è che una disto-medializzazione della tuberosità tibiale (DMTT) possa rappresentare una valida opzione per i casi di PPI associati a rotula alta, e che la DMTT si possa eseguire in maniera standardizzata.
Materiali e Metodi: Nel presente studio 18 pazienti consecutivi sono stati trattati con DMTT standardizzata (10mm di distalizzazione, 7 mm di medializzazione) e seguiti fino ad un follow up medio di 4 anni. I pazienti sono stati sottoposti a radiografie e RM; il calcolo della distanza tuberosità tibiale-troclea femorale (TT-TG) è stato effettuato da un osservatore indipendente, ed è rimasto ignoto al chirurgo sperimentatore per poter meglio validare l'ipotesi di partenza. Come controllo, 6 pazienti (7 ginocchia) affetti da instabilità rotulea oggettiva (OPI) sono stati sottoposti alla stessa procedura. Gli outcome sono stati valutati clinicamente e con gli score VAS, Kujala, e Tegner. Il protocollo riabilitativo è stato lo stesso per entrambi i gruppi.
Risultati: Entrambi i gruppi hanno ottenuto una significatività statistica in termini di riduzione della VAS e di aumento dello score Kujala, mentre il confronto tra gruppi non ha dimostrato differenze. Nel gruppo PPI si è dimostrata una riduzione significativa della sensazione di instabilità, mentre si è osservato un trend di maggiore miglioramento della Kujala negli OPI rispetto ai PPI. In quest'ultimo gruppo si è, inoltre, osservato un fallimento.
Discussione: Il presente studio dimostra che la DMTT standardizzata può essere una valida opzione per i pazienti con PPI e rotula alta, indipendentemente dai valori di TT-TG. L'outcome finale si è rivelato sovrapponibile per entrambi i gruppi supportando l'ipotesi di partenza.
Conclusioni: La DMTT è una tecnica applicabile con successo sulla scorta del solo esame clinico, garantendo un esito paragonabile a quello ottenibile pianificando l'intervento su TC, ma offrendo l'ulteriore vantaggio di un minor tempo di attesa e di radiazioni.

PSEUDOARTROSI SETTICHE E PERDITE DI SOSTANZA CRITICHE NELL'AVAMBRACCIO

S. Mazzola*, M. Colombo, A. Pellegrini, E. Mazza, P. Fadigati, A. Colombo, G.M. Calori

Reparto di Chirurgia Ortopedica Riparativa - Centro Specialistico Ortopedico Traumatologico Gaetano Pini - C.T.O. - Università degli Studi di Milano ~ Milano

Introduzione: La classica raccomandazione per il trattamento delle pseudoartrosi è una fissazione stabile e l'utilizzo contemporaneo di un innesto osseo autologo (ABG) al fine di stimolare il substrato biologico e potenziare il processo di guarigione. Negli ultimi anni gli studi si sono focalizzati su di una nuova strategia di stimolazione biologica che possa velocizzare e quindi anticipare i processi di guarigione. Questa nuova strategia, definita "politerapia", comporterebbe l'utilizzo e l'impianto simultaneo di tutte e tre le componenti fondamentali del concetto di diamante: MSCs, rh-BMPs e scaffolds. Il presente studio intende valutare quale possa essere la strategia terapeutica più indicata nell'ambito del trattamento delle pseudoartrosi e perdite di sostanza critica dell'avambraccio.
Materiali e Metodi: Questo è uno studio clinico retrospettivo osservazionale di un database relativo a pazienti trattati per pseudoartrosi di avambraccio.
Nel nostro studio sono stati arruolati 52 pazienti classificati utilizzando il NUSS SCORE. Questo sistema classificativo ci ha permesso di suddividere i pazienti arruolati in 4 classi ciascuna con differenti fattori di rischio e differente prognosi.
I pazienti sono stati suddivisi in 2 gruppi di trattamento: il "gruppo monoterapia" che include 33 pazienti e il "gruppo politerapia" che include 19 pazienti. E' stato valutato un successo clinico, un successo radiologico e un successo funzionale mediante l'uso del DASH SCORE.
Risultati: Nel gruppo monoterapia 21/33 pseudoartrosi (63,64%) sono andate incontro a una guarigione sia radiografica che clinica a 12 mesi; il DASH SCORE medio calcolato al follow-up dei 12 mesi ha mostrato un valore medio di 55,15 punti. Nel gruppo politerapia 17/19 (89,47%) pseudoartrosi sono andate

incontro a guarigione sia clinica che radiografica a 12 mesi; il DASH score medio rilevato a 12 mesi ha mostrato un valore medio di 45,47 punti.
I tempi medi di guarigione radiografica rilevati sono di 6,18 mesi nei pazienti trattati con politerapia e di 8,43 mesi nei pazienti trattati con monoterapia.
Discussione: I dati esposti, mostrano all'analisi statistica una superiorità del trattamento con politerapia in termini di guarigione radiografica e clinica a 12 mesi (p=0,0431) e in termini di risultato del DASH SCORE a 12 mesi (p=0,0477). Anche dal punto di vista dei tempi medi di guarigione radiografica (p=0,0105) e clinica (p=0,0267) il trattamento con politerapia mostra una superiorità statisticamente significativa.
Conclusioni: In base ai risultati presentati dal nostro studio clinico, si evince che il trattamento basato sulla politerapia è superiore ad una semplice monoterapia in pazienti che presentano un NUSS SCORE elevato, cioè pazienti appartenenti alla seconda e terza classe che sono quindi considerati complessi per la coesistenza di severi fattori di rischio prognostici per la guarigione di una pseudoartrosi.

LE LESIONI COMPLESSE DEL CARPO: STATO DELL'ARTE E NOSTRA ESPERIENZA

S. Vanni*, E. Dutto, M. Ferrero, F. Giacalone, M. Bertolini

Citta della Salute - CTO ~ Torino

Introduzione: Le lesioni complesse del carpo, in cui si verifica una lussazione del carpo associata alla presenza di lesioni legamentose e/o fratture ossee, costituiscono una patologia rara. Le più frequenti sono le lussazioni perilunari che nel 65% dei casi si presentano sottoforma di frattura-lussazione transcafoperilunare dorsale. La riduzione incruenta di tali lesioni è indispensabile in acuto per ristabilire i normali rapporti anatomici, ma è insufficiente per il trattamento definitivo che deve essere cruento.
Materiali e Metodi: Tra il 2002 e il 2014, presso la divisione di Chirurgia della Mano, sono stati trattati 45 pazienti con lesioni complesse del carpo. Tutti i pazienti sono stati rivalutati da uno stesso esaminatore non coinvolto nel trattamento chirurgico prestato con un follow-up medio di 58 mesi. I pazienti sono stati sottoposti ad una rivalutazione clinico-funzionale-radiografica, utilizzando il Mayo Wrist Score, il Clinical Scoring Chart e il Disability of the Arm, Shoulder and Hand (DASH) score. I risultato ottenuti sono stati sottoposti ad un analisi statistica e messi a confronto con la recente letteratura.
Risultati: In tutti i casi sono stati ottenuti risultati clinici buoni, con un recupero accettabile della funzionalità della mano tale da consentire un ritorno alle attività quotidiane ludico-lavorative. I punteggi medi dei questionari utilizzati sono stati 74,6/100 per il Mayo Wrist Score, 80/100 per il Clinical Scoring Chart e 14,5/100 per il DASH score: tutti i valori risultano in accordo con quanto riportato nella maggior parte dei lavori disponibili in letteratura.
Discussione: Trattandosi di lesioni complesse, nella maggior parte dei casi causate da un trauma ad alta energia, raramente la rivalutazione al follow-up fornisce dei risultati eccellenti, ma, in accordo con la letteratura, la soddisfazione del paziente e il recupero funzionale per una buona qualità di vita sono elevate.
Conclusioni: I principali fattori che influenzano i risultati sono rappresentati dal tipo di lesione e dal tempo intercorso prima del trattamento. Trattandosi di patologie rare, in assenza quindi di una coorte sufficiente di pazienti, rimane tuttavia controversa in letteratura la definizione del miglior trattamento chirurgico.

LE PROTESI TOTALI DI GINOCCHIO:CEMENTATE VS NON CEMENTATE.VALUTAZIONE CLINICO-RADIOLOGICA A MEDIO TERMINE

M. De Falco*[1], G. Toro[1], F. Nappi[1], G. Calabro"[2], L. Lepore[2], A. Toro[2]

[1]Dipartimento Specialità Medico-Chirurgiche seconda Università degli Studi di Napoli ~ Napoli, [2]Uoc Ortopedia e Traumatologia ''Villa Malta" ~ Sarno

Introduzione: La metodica di fissazione delle protesi totali di ginocchio (PTG) costituisce argomento di dibattito. Le PTG con componenti non cementate sono proposte come alternativa alla fissazione cementata, nel tentativo di apportare miglioramenti in termini di osteointegrazione, stabilità dell'impianto e longevità dello stesso.
Materiali e Metodi: Sono stati inclusi 60 pazienti sottoposti ad intervento di PTG primaria per osteoartrosi tra il 2012 ed il 2013; i pazienti presentavano un età media di 66 anni (range 34-88 anni) e BMI di 32,5 Kg/m2 (range 20-54 kg/m2). I pazienti sono stati divisi in due gruppi: gruppo I 30 pazienti con PTG non cementata e gruppo II 30 pazienti con PTG cementata. I due gruppi sono stati valutati al tempo zero e successivamente con un follow-up a 3, 6, 12, 18, 24 mesi; ciascun paziente è stato valutato clinicamente attraverso la raccolta delle scale knee Society score (KSS) e VAS, attraverso la constatazione del range di movimento e della qualità di vita. Sono stati inoltre valutati radiograficamente attraverso il rilevamento di linee di radiolucenza e la valutazione della distanza condilo-femorale delle componenti. È stata considerata l'incidenza delle complicanze nei 2 gruppi.
Risultati: Clinicamente e radiograficamente nessuna differenza statisticamente significativa è stata osservata in rapporto al tipo di fissazione a 24 mesi. In particolare a 3 mesi di follow-up la VAS media era più alta nel gruppo I. A 2 anni gli score KSS, la VAS ,il ROM ed il grado di soddisfazione del paziente erano simili nei due gruppi, ma il gruppo II presentava un KSS più elevato (96,4 vs. 96,3). Radiograficamente il gruppo I presentava maggiori linee di radiolucenza a 24 mesi. Nel gruppo I una protesi è stata revisionata per instabilità, mentre nel gruppo II per infezione
Discussione: I potenziali benefici di una fissazione biologica non cementata delle PTG includono la preservazione del bone stock, la riduzione dei tempi chirurgici, l'eliminazione di complicanze associate alla cementazione incluse la produzione di debris e fenomeni di usura, nonché il miglioramento nella tecnica di eventuali revisioni.
Conclusioni: Le PTG non cementate mostrano outcomes clinici e radiografici a due anni di follow-up simili alle PTG cementate;

tuttavia le PTG non cementate si caratterizzano per tempi chirurgici più brevi, per più elevato dolore nei primi 3 mesi postoperatori e per il riscontro di una maggiore radiolucenza a 2 anni. Occorre continuare il follow-up per valutare i vantaggi della fissazione biologica.

L'INCIDENZA DELLO SQUEAKING DOPO ARTROPROTESI DI ANCA CON ACCOPPIAMENTO CERAMICA-CERAMICA E CERAMICA-METALLO

E. Porco*, B. Iannò, C.F. Bruno, L. Romano, O. Galasso, G. Gasparini

Unità Operativa di Ortopedia e Traumatologia del Policlinico Universitario "Mater Domini" di Catanzaro ~ Catanzaro

Introduzione: Lo squeaking è un fenomeno che può manifestarsi in seguito all'impianto di artroprotesi di anca con accoppiamenti ceramica-ceramica (CoC) o ceramica-metallo (CoM). Si tratta di un rumore la cui eziologia non è completamente nota ma, sicuramente, multifattoriale. È riportato in letteratura che il fenomeno si verifica con maggiore incidenza nei pazienti giovani, alti e obesi. A volte può essere tale da indurre il paziente a richiedere un intervento di revisione. L'obiettivo di questo studio è valutare l'incidenza dello squeaking nei pazienti sottoposti ad intervento di artroprotesi di anca con superfici CoC e CoM e la sua influenza sui risultati postoperatori.
Materiali e Metodi: Sono stati valutati ed analizzati prospetticamente 50 pazienti, 29 uomini e 21 donne, reclutati tra il 2007 e il 2014. I pazienti sono stati sottoposti ad artroprotesi di anca, di cui 36 con superfici di accoppiamento CoC e 14 CoM. L'età media era di 64,6 anni (range 41-81) il follow up medio è di 29,8 mesi (range 6-73). I pazienti sono stati valutati clinicamente [Short-Form 36 (SF36) e Harris Hip Score (HHS)] e radiologicamente. Lo squeaking è stato registrato utilizzando un registratore digitale Microtrack II Professional 2-Channel e i dati raccolti sono stati analizzati tramite i software di supporto LabVIEW e Audacity.
Risultati: Lo squeaking è stato rilevato in un paziente (5,5%) nel gruppo CoC, senza necessità di intervenire chirurgicamente con revisione dell'impianto. Non ci sono stati casi di squeaking nel gruppo CoM. Non è emersa alcuna correlazione tra l'incidenza dello squeaking e l'angolo di inclinazione della coppa acetabolare.
Discussione: Alcuni studi hanno dimostrato, a differenza del nostro, che l'incidenza del fenomeno aumenta in presenza di un'inclinazione maggiore della coppa acetabolare; la discrepanza di tale dato potrebbe essere dovuta al ristretto campione fin qui analizzato.
Conclusioni: Questo studio dimostra che lo squeaking dopo artroprotesi di anca è un evento raro, che si manifesta principalmente con l'uso di accoppiamento CoC.

UTILIZZO DI COTILI A DOPPIA MOBILITÀ TIPO (DEDIENNE-SANTÈ®)IN PAZIENTI AD INDICAZIONE CONTROLLATA

M. Pasqualon, L. Damiani, F. Bozzi*

Fondazione Poliambulanza ~ Brescia

Introduzione: Utilizzo del cotile acetabolare ADES a doppia mobilità (Dedienne-Santè®) nella protesica di anca in pazienti ad indicazione controllata: valutazione a breve medio termine degli outcome clinico strumentali.
Materiali e Metodi: Abbiamo valutato 18 pazienti grandi anziani operati per impianto di artroprotesi di anca a doppia mobilità tipo ADES (Dedienne-Santè®) tra il dicembre 2014 i il febbraio 2016. L'indicazione all'impianto erano fratture di collo di femore oppure casi di revisione per fallimento di precedenti impianti, in particolar modo in caso di pazienti scarsamente complianti a rischio lussazione. Seguito follow up clinico e strumentale dei pazienti da 1 a 12 mesi dall'intervento.
Risultati: In tutti i pazienti operati abbiamo riscontrato una ripresa funzionale che ha garantito autonomia deambulatoria e di vita relazionale di buon livello con buoni risultati degli score del dolore e della funzionalità articolare. Non sono stati registrati casi di complicanze maggiori del materiale impiantato.
Discussione: L'utilizzo in pazienti fragili, poco complianti e affetti da comorbidità importati di un sistema protesico che consenta la messa in carico precoce e che garantisca maggiore stabilità articolare rispetto a sistemi protesici non a doppia mobilità.
Conclusioni: I primi risultati ottenuti sono ottimi e incoraggianti. Il sistema a doppia mobilità impiantato in pazienti selezionati, come già sperimentato in letteratura, ha dimostrato grande affidabilità sia in termini di recupero di stabilità che di funzionalità articolare.

LA STIMOLAZIONE BIOFISICA CAPACITIVA NEL TRATTAMENTO DELLE FRATTURE VERTEBRALI DA COMPRESSIONE

D. Bizzoca*, A. Piazzolla, B. Moretti

AOU Consorziale Policlinico di Bari ~ Bari

Introduzione: I campi elettrici ad accoppiamento capacitivo (CCEF) sono una metodica di stimolazione biofisica approvata dalla FDA. I CCEF, agendo sulla prostaglandina E2 e sull'espressione del TGF- , stimolano proliferazione delle cellule osteoprogenitrici e la successiva differenziazione in senso osteoblastico.
Questo studio si pone l'obiettivo di valutare se i CCEF siano in grado di accelerare la guarigione delle fratture vertebrali da compressione (FVC).
Materiali e Metodi: Studio prospettico-osservazionale su 32 FVC tipo A1 secondo l'AOSpine Thoracolumbar Spine Injury Classification System. I pazienti sono stati suddivisi in due gruppi: il gruppo A (n=16) è stato sottoposto a terapia con CCEF 8h/die per 90 giorni, in aggiunta al trattamento conservativo tradizionale con busto tipo C-35, divieto di carico per i primi 20 giorni, terapia antiriassorbitiva, supplemento di vitamina; il gruppo B (n=16) è stato sottoposto al trattamento conservativo tradizionale.
Tutti i pazienti sono stati sottoposti a Risonanza Magnetica (RM)

a 0, 30, 60 e 90 giorni, mentre la sintomatologia clinica è stata valutata mediante la scale VAS (Visual Analogue Scale) ed ODI (Oswestry Disability Index) ad ogni follow-up.
La quantificazione del VBME in RM è stata effettuata utilizzando il metodo descritto da Piazzolla et al. La variabilità tra gruppi ed all'interno di ciascun gruppo è stata valutata; un valore $p<0.05$ è stato considerato statisticamente significativo.
Risultati: Un'ottima compliance è stata registrata: i pazienti del gruppo A hanno utilizzato il device per il 94% delle ore previste.
Al reclutamento i valori di VBME, VAS ed ODI erano paragonabili nei due gruppi. Nel gruppo A, ad ogni follow-up è stata registrata una riduzione significativa dei valori di VBME, VAS ed ODI ($p<0.05$). Il valore di VBME osservato a 30 giorni nel gruppo-A era paragonabile a quello osservato a 60 giorni nel gruppo-B ($p=0.075$).
Discussione: Nei pazienti sottoposti a terapia con CCEF in modo compliante, utilizzando il dispositivo per almeno l'80% delle ore previste, è stata riscontrata una significativa riduzione del VBME a 90 giorni. Ciò conferma che, come già riportato in letteratura, la compliance è fondamentale per il raggiungimento del target terapeutico. Nei pazienti trattati con CCEF, la riduzione del VBME correla con il miglioramento della sintomatologia clinica. Non sono stati osservati effetti avversi.
Conclusioni: In questo studio i CCEF si sono dimostrati efficaci nell'accelerare la guarigione delle FVC tipo A1 in un follow-up di tre mesi.

RISULTATI CLINICI E RADIOGRAFICI NEL TRATTAMENTO DELLE FRATTURE COMPLESSE DI OMERO PROSSIMALE NEER 3-4 FRAMMENTI

M. Buda*, M. Bonomo, G. Caruso, L. Massari

Azienda Ospedaliera Universitaria S. Anna ~ Ferrara

Introduzione: Le fratture di omero prossimale rappresentano il 4/5 % di tutte le fratture con un incidenza in aumento negli ultimi anni. Il trattamento conservativo è riservato alle fratture composte o lievemente scomposte ma è ancora in dibattito il trattamento chirurgico o conservativo delle fratture più complesse. Scopo del nostro lavoro è rivalutare clinicamente e radiograficamente i pazienti con fratture complesse di omero prossimale (neer 3-4 frammenti) operati nella nostra clinica.
Materiali e Metodi: Dal Gennaio 2007 al Dicembre 2014 sono stati rivalutati tutti i casi di frattura dell'estremo prossimale a 3-4 frammenti operati presso la nostra clinica di osteosintesi con placca e viti, eseguiti sempre da chirurghi esperti in questo tipo di chirurgia. Le fratture sono state classificate da due autori (M.B. e M.B.) secondo la classificazione di Neer e classificazione AO. Abbiamo infine raccolto a distanza i risultati clinici mediante Constant e DASH score ed eventuali complicanze
Risultati: 106 pazienti (38 maschi e 68 femmine, età media 62,44±11,96) sono stati operati. Radiograficamente 75 pazienti avevano una frattura secondo Neer tipo 3 mentre 31 tipo 4. In base alla classificazione AO 18 pazienti avevano una frattura tipo 11-B1, 37 tipo 11-B2, 11 tipo 11-B3, 17 tipo 11-C1, 14 tipo 11-C2 e 11 tipo 11-C3.
All'ultimo follow-up (4,27±2,25) a causa dei decessi (22 pazienti) sono stati valutati clinicamente 84 pazienti (età media 66,1±12,68 anni), questi presentavano un Constant score medio di 68,8±7,3 e un DASH score medio di 31,3±12,5.
Le complicanze ortopediche che si sono verificate sono 8 casi di necrosi avascolare, 5 sindrome da conflitto acromiale, 1 mobilizzazione delle viti cefaliche e 1 infezione.
Discussione: I valori medi di CS e DASH score calcolati all'ultimo follow-up evidenziano come il trattamento con placca e viti abbia risultati incoraggianti per il trattamento di questo tipo di fratture.
Conclusioni: La nostra esperienza ci conferma come un trattamento precoce mediante osteosintesi con placca e viti delle fratture complesse di omero prossimale, previo studio strumentale appropriato, permetta un buon risultato clinico e funzionale della spalla.

LE FRATTURE DELLA DIAFISI OMERALE DA "BRACCIO DI FERRO": REVISIONE DELLA LETTERATURA E NOSTRA CASISTICA

N. Barbasetti Di Prun*[1], D. Mellano[2], P. Titolo[3], T. Benigno[4], D. Aloj[2], B. Battiston[4]

[1]Università degli Studi di Torino, Scuola di Specializzazione in Ortopedia e Traumatologia. ~ Torino., [2]U.O. Traumatologia Universitaria. Azienda Ospedaliera Città della Salute e della Scienza ~ Torino, [3]U.O. Microchirurgia. Azienda Ospedaliera Città della Salute e della Scienza - Torino, P.O. CTO ~ Torino, [4]U.O.C. Traumatologia Muscolo scheletrica. Azienda Ospedaliera Città della Salute e della Scienza - Torino, P.O. CTO ~ Torino

Introduzione: La pratica del braccio di ferro è diventata negli ultimi decenni una vera e propria disciplina sportiva con federazioni, categorie ed attrezzature diffuse e riconosciute a livello internazionale. Le lesioni traumatiche associate con maggiore frequenza a questa disciplina sono le fratture della diafisi omerale al terzo medio distale. Lo scopo di questo lavoro è la valutazione della fisiopatologia della lesione e dell'incidenza di complicanze a carico del nervo radiale.
Materiali e Metodi: Abbiamo ricercato in letteratura le parole chiave "arm wrestling" e "fracture". Ne sono risultati 34 articoli. Ne abbiamo esclusi 10 in quanto riguardanti sedi anatomiche diverse o differenti sport. Abbiamo pertanto revisionato i restanti 24 articoli. Tramite la rete informatica abbiamo rintracciato 5 pazienti trattati presso il nostro Ospedale dal 2010 al 2014. I pazienti sono stati rivalutati clinicamente e radiograficamente per documentare la guarigione radiografica della frattura.
Risultati: Il nostro campione è risultato composto da 5 pazienti. 4/5 sottoposti a riduzione a cielo aperto e sintesi con placca LCP, mentre in un caso è stata praticata una riduzione a cielo chiuso e sintesi con fissatore esterno. Due pazienti presentavano deficit neurologici già all'arrivo in PS: un caso di deficit sensitivo-motorio parziale; un altro paziente presentava parestesie in assenza di deficit stenici.
Tre pazienti hanno riportato uno stupor post operatorio del nervo

radiale. In uno di questi tre casi il deficit era completo mentre negli altri due si è riscontrato un deficit stenico parziale (M4 alla dimissione), su verosimile base antalgica.
Tutti i casi si sono risolti in 6-12 settimane.
Discussione: In contrasto con i dati disponibili in letteratura, abbiamo registrato una neuroaprassia post chirurgica del radiale in 3 pazienti su 5. Nessuno dei lavori disponibili considerava come complicanza la sola presenza di parestesie o di deficit motorio di grado lieve. Valutando come complicanza la presenza di deficit motorio significativo, i nostri risultati sono risultati in linea con quelli disponibili (1 paziente su 5).
In linea con quanto riportato, tutti i casi di sofferenza neurologica si sono risolti completamente in 6-12 settimane mediante trattamento conservativo.
Conclusioni: Per il corretto trattamento di questo tipo di fratture è indispensabile un'attenta valutazione pre e post operatoria dello stato neurovascolare dell'arto affetto. L'insorgenza di neuroaprassia del radiale non rende necessaria una revisione chirurgica in acuto.

IL TRATTAMENTO DELLE FRATTURE DEL FEMORE DISTALE MEDIANTE OSTEOSINTESI MINI-INVASIVA CON PLACCA A STABILITA` ANGOLARE (MIPO)

S. Raimondi*, R. Rea, V. Salini

Università degli Studi G. D'Annunzio ~ Chieti

Introduzione: Durante gli ultimi decenni il trattamento delle fratture del femore distale si e` andato evolvendo dalla tecnica incruenta nella direzione delle tecniche chirurgiche e, ora delle tecniche mini-invasive.
Tali metodiche includono: fissazione esterna, inchiodamento retrogrado, fissazione interna ed ostesintesi mini-invasiva con placca a stabilita` angolare (MIPO).
La MIPO rappresenta il nuovo indirizzo della filosofia AO per la stabilizzazione delle fratture delle ossa lunghe.
Le indicazioni a questo tipo di trattamento sono: le fratture della diafisi distale, fratture sovracondiloidee , le fratture intrarticolari e le fratture periprotesiche.
Materiali e Metodi: Attraverso uno studio retrospettivo della nostra casistica, sono stati esaminati 14 pazienti con un' eta` compresa tra i 40 e gli 85 anni trattati tra Settembre 2013 e Marzo 2016 affetti da frattura del femore distale.
Tutti i pazienti sono stati valutati prendendo in considerazione l'esame clinico, radiografico e la scheda Neer.
Risultati: Sulla base della scheda di Neer i pazienti valutati hanno ottenuto in media tra 70/85 punti (max 100 punti).
Discussione: Abbiamo analizzato i risultati clinici e radiografici di una serie di fratture distali di femore sottoposte a riduzione cruenta ed osteosintesi mini-invasiva con placca e viti , controllate ad un follow up medio di 12 mesi dall' intervento.
Conclusioni: I vantaggi di tale tecnica (MIPO) sono: trauma chirurgico ridotto, sanguinamento minore, minore esposizione del sito di frattura, rispetto della biologia ossea e della biomeccanica, precoce consolidazione.
Svantaggi: riduzione della frattura difficile, curva di apprendimento lunga, impossibili ulteriori correzioni della riduzione nel periodo post-operatorio e carico differito.

IL TRATTAMENTO DELLE FRATTURE DELL'ESTREMO PROSSIMALE DELL'OMERO CON IL SISTEMA MIROS

M. Di Mauro*, R. Campese, M. Borri, F. Polidoro, E. Andreoli, V. Salini

Clinica Ortopedica Ospedale Clinicizzato ~ Chieti

Introduzione: Nel trattamento delle fratture scomposte dell'estremo prossimale dell'omero a due e tre frammenti secondo Neer ed in quelle a quattro frammenti impattate in valgo, sta acquisendo un rinnovato interesse il pinning percutaneo, principalmente nei pazienti anziani. Questo anche grazie all'introduzione di un sistema di riduzione ed osteosintesi mini-invasiva (MIROS) che associa agli indubbi vantaggi della riduzione a cielo chiuso, una correzione delle scomposizioni angolari con una fissazione stabile, grazie al sistema di ancoraggio dei fili che fuoriescono dalla cute, ad una clip. Lo scopo del nostro lavoro è quello di analizzare i primi dati, anche se parziali, clinici e radiografici dei pazienti trattati con il sistema MIROS.
Materiali e Metodi: Nella nostra esperienza, da gennaio a dicembre 2015, abbiamo trattato 10 pazienti con fratture dell'omero prossimale, età media 75 anni (da 50 a 86 anni). Di questi, 5 con frattura a tre frammenti secondo Neer, 3 a due frammenti e 2 a quattro frammenti ingranati in valgo. Tutti i pazienti hanno eseguito Rx e Tc pre-operatori. Sono stati eseguiti controlli Rx post-operatori, e follow up clinici (Constant Murley score) e radiografici seriati.
Risultati: Dopo l'intervento chirurgico l'arto operato è stato posizionato in un tutore Desault. I pazienti hanno iniziato la mobilizzazione attiva del polso e gomito e dalla terza settimana post-operatoria hanno iniziato la FKT passiva della spalla. I fili del MIROS sono stati rimossi a 35 giorni circa dall'intervento, in ambulatorio, ed i pz hanno iniziato la FKT attiva-assistita della spalla. Non vi sono stati casi di infezioni dei tramiti cutanei e le Rx di controllo non hanno documentato scomposizioni secondarie o migrazione dei pin. I controlli radiografici successivi hanno documentato una progressiva callogenesi. Il follow up clinico è risultato molto buono per 3 pz, buono per 6 pz, e scarso per 1 pz con un Constant-Murley score medio di 70 (da 50 a 90).
Discussione: Il sistema MIROS permette la riduzione e sintesi in percutanea, con diminuzione del rischio di necrosi avascolare della testa dell'omero, grazie al risparmio dei tessuti molli e del periostio ed una minor incidenza di fibrosi e rigidità, grazie alla salvaguardia della cuffia dei rotatori. Inoltre questo sistema permette una fissazione stabile della riduzione ottenuta, grazie al tensionamento manuale ed al successivo ancoraggio a clip metalliche, dei fili di K che fuoriescono dalla cute.
Conclusioni: Il MIROS è un sistema che unisce i vantaggi del pinning percutaneo con quelli di una fissazione esterna più rigida. I primi dati a nostra disposizione sono molto incoraggianti, soprattutto nel trattamento di pazienti anziani con scarsa qualità ossea e comorbidità (ASA 3 e 4).

RUOLO E GESTIONE DEL TERZO FRAMMENTO NEI RITARDI DI CONSOLIDAZIONE

A. Colombo*, M. Colombo, P. Fadigati, A. Pellegrini, E. Mazza, S. Mazzola, G.M. Calori

Reparto di Chirurgia Ortopedica Riparativa - Centro Specialistico Ortopedico Traumatologico Gaetano Pini - C.T.O. - Università degli Studi di Milano ~ Milano

Introduzione: Il terzo frammento, prevalentemente nelle fratture diafisarie o iuxta articolari, costituisce spesso un momento di scelta di tecnica chirurgica, di gestione chinesiterapeutica postoperatoria del paziente e di eventuali scelte mediche o di altre proposte terapeutiche. Una serie di momenti decisionali complessi e non sempre facilmente standardizzabili e classificabili. In caso di pseudoartrosi il terzo frammento rappresenta l'anticamera al quadro di più difficile trattamento, quello della pseudoartrosi atrofica con difetto critico.
Materiali e Metodi: Si propone un inquadramento della problematica con review critica bibliografica, un inquadramento terapeutico chirurgico analitico sulla base dei criteri classificativi più diffusi e attraverso la presentazione di casi emblematici, i Key Points derivanti dalla nostra esperienza nella gestione sia dei ritardi di consolidazione che delle pseudoartrosi legate alla presenza di un terzo frammento.
Risultati: Verranno presentati sia casi esitati con guarigione che casi ad esito negativo con analisi critica dei fattori , che in base alla nostra esperienza, riteniamo elementi chiave sia del successo che dell'insuccesso e le proposte terapeutiche particolari sia biotecnologiche che fisioterapiche adottate.
Discussione: Le difficoltà classificative della problematica del terzo frammento al momento della frattura, le diverse gestioni postoperatorie derivanti dalle diverse tecniche chirurgiche, le diverse tutele e compliance del paziente caratterizzanti trattamenti temporalmente lunghi, oltre ai molteplici elementi e fattori di rischio che la nostra esperienza sulle pseudoartrosi e la partecipazione a trial internazionali ci ha permesso di porre in evidenza, costituiscono oggi una oggettiva difficoltà nel pianificare studi e proporre casistiche che permettano un potere statistico significativo. L'elemento biologico e delle condizioni del paziente è inoltre un fattore di cui oggi non è più possibile non tenere conto ma che complica ulteriormente il disegno di popolazioni omogenee. Da ciò deriva la necessità di una review critica della letteratura internazionale e la necessità di creare cultura sulla problematica anche allo luce delle recenti proposte inerenti agli stimoli biotecnologici.
Conclusioni: Riteniamo che la corretta consapevolezza e Review Critica della letteratura internazionale possa oggi costituire la "Lanterna" e che la diffusione ed il confronto tra le esperienze di quei centri che hanno fatto di questa materia motivo di specifico interesse possano essere quei "punti cospicui di rilevamento" utili nella "navigazione di questi mari.

TRAUMI COMPLESSI ARTI INFERIORI: ESISTE UNO SPAZIO PER GLI SHUNT VASCOLARI?

A. Crosio*, L. Conforti, D. Santoro, E. Grosso, B. Battiston, A. Massè

SCDU Traumatologia - CTO Torino ~ Torino

Introduzione: Le lesioni vascolari in ambito civile associate a traumi sono rare, interessano circa 1-3% dei pz. Nonostante ciò, la gestione risulta molto complessa, spesso per il non riconoscimento immediato della lesione. In circa il 30% dei casi si rende necessaria l'amputazione per via del fallimento della ricostruzione arteriosa. Fondamentale è rivascolarizzare l'arto nel più breve tempo possibile. In letteratura da alcuni anni viene proposto l'utilizzo di shunts intravascolari temporanei. Nella nostra esperienza l'uso di questi dispositivi è limitata a pochi casi, ma con un buon successo in termini di salvataggio dell'arto. Vi sono ancora dubbi nella corretta applicazione di questi dispositivi. In questo lavoro si è confrontata la letteratura rispetto a quanto eseguito nel nostro centro.
Materiali e Metodi: Si è eseguita una revisione della letteratura in cui si è andato ad indagare il ruolo degli shunts temporanei nel: timing di rivascolarizzazione, riduzione tasso amputazioni, timing di applicazione, vasi più utilizzati.
Risultati: L'applicazione degli shunts permette il salvataggio dell'arto nell'85-88% dei casi. L'applicazione dello shunt permette di mantenere il tempo di ischemia medio a circa 158' e 8h rispettivamente in ambito militare e civile. Il tasso di amputazioni si assesta intorno al 13-30%. L'utilizzo principale avviene per lesioni vascolari degli arti inferiori. Le arterie femorali sono quelle più frequentemente trattate con shunt (90%). Risultati migliori si ottengono se l'applicazione dello shunt avviene prima della fissazione esterna. Tutti gli studi riportano l'assoluta necessità di eseguire le fasciotomie.
Discussione: Nella nostra esperienza l'applicazione degli shunts temporanei ha permesso il salvataggio degli arti lesionati. Fondamentale è l'approccio pre ospedaliero e il trasporto rapido del paziente. La lesione deve essere riconosciuta e trattata immediatamente. Inoltre l'applicazione dello shunt deve precedere la fissazione ossea. Questi principi molto spesso non vengono seguiti a causa di una non corretta organizzazione sia pre sia intra ospedaliera.
Conclusioni: L'applicazione degli shunts temporanei è una procedura in grado di salvare l'arto lesionato, semplice da eseguire. Deve essere il primo passo del damage control e deve precedere anche la fissazione temporanea di lesioni ossee. Fondamentale è non perdere tempo con procedure diagnostiche eccessive, quanto piuttosto procedere il prima possibile alla rivascolarizzazione dell'arto e alla prevenzione di sindrome compartimentale.

RISULTATI CLINICI E RADIOGRAFICI A 10 ANNI DEGLI STELI A CONSERVAZIONE DI COLLO NELL'OSTEONECROSI DELLA TESTA FEMORALE

F. Bienati*, M. Greku, S. Torchia, G. Marongiu, A. Capone

Scuola di Specializzazione in Ortopedia e Traumatologia dell'Università degli Studi di Cagliari ~ Cagliari

Introduzione: La protesi totale d'anca negli stadi avanzati dell' osteonecrosi della testa del femore rappresenta oramai il trattamento chirurgico ottimale.
Dal 2005, nel nostro Dipartimento, abbiamo sottoposto i pazienti affetti da osteonecrosi di grado severo della testa femore ad artroprotesi con stelo femorale a preservazione del collo femorale e accoppiamento ceramica/ceramica.
L'analisi dei dati clinici e radiografici sono stati oggetto di studio prospettico con follow up massimo di 10 anni.
Materiali e Metodi: Dal 2005 al 2014 abbiamo eseguito 43 interventi di artroprotesi d'anca con steli protesici a conservazione del collo in pazienti maschi affetti da necrosi avascolare.
L'età media al momento dell'intervento era di 50,1 anni (min 35, max 60).
In tutti i casi, attraverso la via d'accesso laterale, sono stati impiantati cotile emisferico EP-FIT e stelo Nanos (Smith & Nephew, Marl, Germany) con accoppiamento ce/ce e testa di 36 mm.
La valutazione clinica è stata eseguita mediante Harris Hip Score, WOMAC e UCLA score. L'analisi radiografica pre e postoperatoria con il software OsiriX v.7.0, ha valutato il posizionamento delle componenti, le variazioni del centro di rotazione e della leg lenght discrepancy. Le analisi statistiche (p value di < 0.05) sono state eseguite con il software SPSS Version 14.0.
Risultati: Ad un follow up medio di 7,5 anni (min 2, max 10) e' stata identificata 1 lussazione precoce (0,02%) e 1 frattura periprotesica postoperatoria (0,02%). Le valutazioni cliniche mediante scheda HHS, WOMAC e UCLA hanno riportato miglioramenti rispetto il punteggio preoperatorio statisticamente rilevanti ($p < 0.001$). Al follow up più recente i punteggi medi HHS, WOMAC e UCLA erano rispettivamente 94 (71–100), 89 (55 – 98), e 7.9 (6 - 9) punti.
All'analisi radiografica è stato individuato il corretto posizionamento dell'acetabolo in 40/43 (93%) e dello stelo in 39/43 (91%) impianti. Al follow up finale in tutti i casi esaminati era evidente valida osteointegrazione di entrambe le componenti.
Il tasso di sopravvivenza a 7,5 anni era del 100% (95% CI, 0.95–1.00) per la coppa acetabolare e del 99.4% (95% CI, 0.97–1.00) per lo stelo; del 100% (95% CI, 0.98–1.00) per entrambe le componenti se considerata la mobilizzazione asettica come end point.
Discussione: I risultati a medio termine evidenziano che gli steli a conservazione del collo rappresentano una valida metodica di trattamento anche dell'osteonecrosi della testa femorale. A un follow-up medio di 7,5 anni il recupero funzionale risulta ottimale e tutti gli steli presentano segni radiografici di valida osteointegrazione.
Conclusioni: L'analisi dei risultati a più lungo termine consentirà di valutare se l'accoppiamento articolare ceramica-ceramica possa aumentare la percentuale di sopravvivenza di questi impianti nei pazienti con osteonecrosi che per età e per esigenze funzionali sono più a rischio per l'usura dei materiali.

RIMODELLAMENTO DEL TESSUTO OSSEO SUBCONDRALE DOPO NANOFRATTURE: STUDIO SPERIMENTALE IN VIVO SU MODELLO ANIMALE

F.M. Uboldi*[1], P. Zedde[2], M. Manunza[1], G. Giachetti[1], A.F. Manunta[1]

[1]AOU Sassari - Clinica Ortopedica ~ Sassari, [2]Ospedale di Nuoro - U.O. Ortopedia e Traumatologia ~ Nuoro

Introduzione: Le microfratture (microFx) rappresentano ancora la tecnica riparativa più frequentemente usata nelle lesioni cartilaginee. I noti limiti della tecnica portano alla formazione di una cicatrice fibrocartilaginea solo in parte risolutiva. Le nanofratture (nFx) offrono una soluzione meno invasiva ma più efficace, consistendo in un pick di solo 1 mm di diametro che causano un ridotto danno all'osso subcondrale, penetrando fino a 9mm per raggiungere le cellule pluripotenti midollari.
Materiali e Metodi: È stato condotto uno studio clinico in vivo su modello animale, per compare il rimodellamento osseo a 6 mesi e ad 1 anno di follow-up dopo trattamento di difetti condrali con tecnica a microFx e nFx. In 8 pecore sono state ricreate lesioni a tutto spessore della cartilagine (grado 4 sec. ICRS) in zona di carico del condilo femorale mediale. Ogni pecora è stata trattata su un lato con la tecnica delle microFx, e dall'altro con le nFx. Il rimodellamento osseo sub condrale è stato valutato con la MicroCT tramite SKYSCAN (Bruker) e software CTVOX.
Risultati: Le immagini MicroTC dei campioni trattati con microFx mostrano canali con limitata profondità e forma conica. Le loro pareti hanno elevata regolarità con superficie di osso trabecolare compattato con limitate fenestrature di comunicazione con le aree midollari dell'osso subcondrale circostante.
I campioni di nFx mostrano invece una maggior profondità della perforazione, una maggior irregolarità nelle pareti della stessa con assenza di trabecole compresse e una notevole intercomunicabilità con gli spazi midollari preesistenti.
L'analisi strutturale ha mostrato una ridotta frammentazione trabecolare attorno ai canali realizzati con le nFx, indice di un rimodellamento attivo in senso trabecolare, come nell'osso subcondrale nativo. Nei tessuti condrali analizzati ad 1 anno di follow-up sono stati evidenziati cloni cellulari in molteplici quantità; all'analisi con immunofluorescenza è stato individuato collagene tipo 2, con tessuto simil-ialino ma senza formazione dello strato di tide-mark, e senza continuità diretta tra tessuto riparato e quello sano (no-bonding effect).
Discussione: La tecnica delle nFx rappresenta un'innovazione che permette di realizzare perforazioni più profonde nell'osso subcondrale rispetto alle tradizionali microfratture, con meno frammentazione delle trabecole ossee e loro compattazione.
Conclusioni: Di conseguenza, la comunicazione con un maggior numero di spazi midollari permette un miglior accesso alle cellule pluripotenti contenute, e una miglior ricostituzione della fisiologica struttura dell'osso subcondrale.