Reconstruction for extensive vertebral tumor resection

K. Tomita
H. Tsuchiya
N. Kawahara
H. Murakami

Key words: bone tumor, spinal tumor, spondylectomy (vertebrectomy), spinal instrumentation, reconstruction

Clear disadvantages of piecemeal excision of the malignant vertebral tumors include high risk of tumor cell contamination to the surrounding structures and residual tumor tissue at the site due to difficulty in demarcating of tumor from healthy tissue. These contribute to incomplete resection of the tumor as well as high local recurrence rates of the spinal malignant tumor.

Our total en bloc spondylectomy (TES) technique involves en bloc removal of the lesion, that is, removal of the whole vertebra, both body and lamina as one compartment, according to oncologic concept in spinal tumor by either a single posterior approach or antero-posterior double approach. The major concern in TES operation include excessive bleeding, injury of the major vessels, spinal cord injury, possible contamination by tumor cells, complete spinal instability resulting from extensive spinal resection.

Since TES operation includes a complete resection of the affected one, two or three vertebrae with the surrounding musculo-ligamentous supportive tissues, spinal column become completely unstable. Reconstruction for this defect is performed applying primary rigid antero-posterior spinal instrumentation together with bone graft. Temporary support is maintained by these hardware instrumentations, whereas permanent support is expected by bone graft which needs biomechanical stress to be kept remodeled. We would like to present how it is elaborated.

REFERENCES

1 Akamaru T, Kawahara N, Sakamoto J, Murakami H, Hato T, Awamori S, et al. *Transmission of the load sharing inside a titanium mesh cage used in anterior column reconstruction after total spondylectomy; a finite element analysis*. Spine in press.

2 Kawahara N, Tomita K, Kobayashi T, Murakami H, Abdel-Wanis ME. *Influence of acute shortening on the spinal cord. an experimental study*. Spine 2005;30:613-20.

3 Tomita K, Kawahara N, Baba H, Tsuchiya H, Nagata S, Toribatake Y. *Total en bloc spondylectomy for solitary spinal metastasis*. Int Orthop 1994;18:291-8.

4 Tomita K, Kawahara K, Kobayashi T, Yoshida A, Murakami H, Akamaru T. *Surgical strategy for spinal metastases*. Spine 2001;26:298-306.

Kanazawa University School of Medicine, Kanazawa, Japan

Allograft reinforcement of massive acetabular defects in revision hips: a 6 to 9 year follow-up

W.G. Paprosky
S. Sparer
M. O'Rourke

Between 1994 and 1997, twenty-nine whole acetabular transplant allografts with cemented acetabular cups in reinforcement rings were performed to address acetabular bone defects with no supportive anterior and posterior columns. Average follow-up is 7.8 years. Thirteen patients bad addition of medial cancellous bone. The most common complication was instability with 10 patients experiencing a post-operative dislocation. Eight of these patients were treated successfully with a brace and two required revision to a constrained cup. Overall, there were three failures. One failure was secondary to graft resorption and there were two failures secondary to sepsis. All grafts showed evidence of radiographic union by 2 years with one confirmed by bone biopsy. There was no significant graft resorption or component migration on radiographic evaluation.

Revision of the failed acetabular component in total hip joint replacement is an ever increasing and more complex problem. Major host bone acetabular deficiencies can be encountered requiring massive reconstructions. Bone loss is seen secondary to component failure, component migration, osteolysis from polyethylene wear debris or a combination of these factors. There are many described techniques for acetabular reconstructions, however, long term results are still uncertain and few deal with massive bone deficiencies.

The methods available to reconstruct a failed acetabulum directly correlate with the amount of remaining host bone. The reconstruction of the defect that contains no structural bone loss and only cavitary or minor segmental defects can be achieved with good to excellent results utilizing porous-coated acetabular components and non-structural cancellous allograft bone [1-4]. However, acetabular bone defects with no supportive anterior and posterior columns and insufficient host bone for biological fixation of cementless components has become a difficult reconstructive problem. Acetabular reconstruction rings are an option although results can be variable. A series by Berry et al. [5] had a high failure rate secondary to loosening and infection at 5 years. Several recent studies have had more favorable results [6 7].

Another option is a complete acetabular allograft transplant. Gross et al. [8] has reported on a series of eleven cases of acetabular transplants in a series of twenty-eight cases of major column reconstructions with a two-year success rate of 71%. The purpose of this paper is to provide a method of reconstruction using acetabular transplants and cemented cups into reconstruction rings.

MATERIAL AND METHODS

Between 1994 and 1997, there have been 29 acetabular transplants performed for massive host bone acetabular deficiencies. Two patients died of unrelated causes prior to two-year follow-up. All others have been followed clinically and radiographically for a minimum of six years. Twenty-four were revised for aseptic loosening, three were revised for infection, one for acetabular fracture post-arthroplasty and one case was a primary hip with a large acetabular defect from radiation necrosis due to treatment for prostate carcinoma.

In all patients, massive acetabular deficiencies were predicted from pre-operative radiographs and were encountered at the time of surgery. Acètabular defects were classified according to a previously published classification system based on specific radiographic criteria [3 9]. All patients had Type 3B defects, which correlates with superior component migration of 3 cm from the superior obturator line, severe ischial lysis greater than 15 mm below the superior obturator line, severe tear drop lysis and medial component migration past Kohler's line. Classification by the American Academy of Orthopaedic Surgeons [10] is such that Type 1 is a segmental defect, Type 2 is a cavitary defect, Type 3 is a combined segmental and cavitary defect, Type 4 is a pelvic discontinuity and Type 5 is a previous arthrodesis. According to this classification system, sixteen cases were Type 3 and three cases were Type 4. In all cases, There was less than 40% host acetabular bone stock available for component fixation.

There were nineteen females and 10 males who underwent acetabular transplants. Follow-up ranged from 6 to 9 years with an average of 7.8 years. Patients ranged in age from 30 to 79 years. Most patients had undergone multiple previous surgeries, range 0-8 with an average of 2.5 surgeries.

In all cases, the acetabular component was cemented into the ring. In fifteen cases, an all polyethylene cemented component (Focus, TM Deputy, Warsaw, IN) was used and in fourteen cases, a cemented, metal-backed component (one Ti-back TM, Zimmer, Warsaw, IN and three Arthropod TM, Joint Medical Products, Stanford, CT). The femoral component was changed in twenty of the twenty-nine cases. An extended femoral astronomy [11] was performed in nine cases to facilitate ace tabular exposure. Sixteen of the transplants were fixed with three to four 6.5 chancellors screws alone, 10 cases with posterior plates and screws and three cases with pelvic dissociation were augmented with posterior pelvic reconstruction plates.

All patients underwent a standard poster lateral approach. The ace tabular walls and floors are cleared of all cement and membrane to assess host bone stock. In all of these cases, there was less than 40% host bone for component fixation and the anterior and posterior columns were non-supportive. The superior defect of the acetabulum is sized and prepared for placement of the allograft acetabulum by using the acetabular reamer to shape the supetior defect into a hemisphere and to determine the diameter of the defect and very little host bone is removed.

A hemipelvis graft is shaped by first cutting the superior and inferior pubic rami just distal to the major acetabular portion of the graft. The graft iliac crest is cut from just above the greater sciatic notch, curving forward to a point just above the anterior-inferior iliac spine around to the ischium. The trough is 1 cm wide and 1-1.5 cm deep and separates the graft into a flange superiorly and the acetabular segment inferiorly. The graft is shaped and rotated to lock into the defect, is gently impacted and seated and fixed with 6.5 cancellous screws that are placed through the flange of the graft in an oblique fashion from the inferolateral allograft to superomedial host bone. The graft fixation can be augmented with a posterior-pelvic reconstruction plate and then the ring is added. The ring allows screw fixation through the ring into the host ilium and ischium. If a pelvic dissociation is present, then a posterior reconstruction plate from host ischium along the posterior column of the graft and up onto the flange and host ilium is placed. Once the graft is securely fixed, then the graft acetabulum is reamed to remove the graft cartilage, but leaving subchondral bone intact. The cemented acetabular component is then selected to allow a 2 to 3 mm cement mantle.

Post-operative routine consists of four months of touch-down weight bearing, two additional months of 1/3 weight bearing and then weight bearing as tolerated.

All patients are treated in a Newport TM hip abduction orthosis with an ankle-foot orthosis extension for rotational control for a period of four months. All patients are assessed clinically with a modified Postel and D'Aubigne pain and walking score and radiographically with anterior-posterior pelvis and lateral hip radiographs at 3 weeks, 2, 3, 6, 12 months and annually thereafter. Radiographs are critically assessed for allograft union, evidence of graft resorption or migration and acetabular component migration.

RESULTS

Of the twenty-nine patients requiring acetabular transplant reconstructions, two died during the study perior leaving twenty-seven patients with a minimum of six years follow-up.

Radiographic union of allograft to host bone was demonstrated in twenty-six of twenty-nine cases with no evidence of graft migration greater than 1-2 mm. There were two septic non-unions which ultimately required graft excision. There was graft resorption at the periphery of the graft of 1-2 mm in most cases as seen by migration of the washers of the lag screws. Peripheral resorption was demonstrated by twenty-four months and was not progressive.

Significant graft resorption was seen in one non-septic cases in which resorption was first noted at 1.5 years and this progressed with further resorption and acetabular component migration, ultimately requiring revision. This transplant was performed early in the series and was placed too far laterally.

At the time of revision, at least 60% of the allograft had united with host bone, allowing a much easier reconstruction utilizing a Mueller ring. Significant graft resorption was seen in two of three septic cases.

There were no cases of acetabular component failure or migration other than the two cases of sepsis and one of graft resorption. Two acetabular components were ultimately revised to a constrained cup for recurrent instability but at the time of revision were well fixed. No cases required further grafting or acetabular component revision for loosening.

All patients were clinically evaluated using the modified Postel and D'Aubigne pain and walking score. Patients receive a maximum score of six points each for pain and walking for a maximum total score of 12 points. The initial score for these patients was 3.7/12 and at latest follow-up was 8.9/12.

The most common complication in this series was hip dislocation. There were ten patients who dislocated postoperatively. Two of the first five cases had anterior dislocation secondary to excessive graft anteversion. These were both treated successfully with closed reduction and bracing and long term have not had recurrent instability. Five of the ten had previous histories of chronic dislocation prior to their acetabular transplants. Eight of the ten patients were treated successfully with bracing.

One patient who had no functioning abductors ultimately required revision with removal of the all polyethylene cup and conversion to a cemented metal backed cup with constrained liner (Joint Medcial Products, Stanford, CT). This patient is not one year following this conversion and is asymptomatic.

Three cases were complicated by post-operative infection. One patient who had a staph aureus infection treated previously with a staged revision, had a post-operative recurrence of the infection and has been treated successfully with chronic antibiotic suppression and is currently pain free with the transplant showing no evidence of loosening or subsidence. The two other cases of infection have all been treated with a girdlestone arthroplasty. Once case involved a patient who had a shotgun injury to the hip with four previous surgeries. The second case involved a patient who had two previous surgeries but no history of infection. None of these cases have been reimplanted.

There were no intraoperative neurovascular complications. One patient developed a peroneal nerve palsy 24 hours post-operatively from traction malposition but has since had partial recovery and ambulated without a significant limp.

DISCUSSION

Massive acetabular host bone deficiency is an increasingly mere common and complex challenge facing the arthroplasty reconstruction surgeon today.

Unfortunately, there are often few viable reconstructive options available and even fewer with documented long-term success. Certainly, the results using cemented polyethylene cups in acetabular revisions have been disappointin [12] with ten year follow-up failure rate anywhere between 15 and 60% [13-16]. Threaded acetabular components and bipolar components [17 18] have also had poor results.

There have been recent reports of high ten-year failure rates of acetabular allografts. Harris et al. showed an almost 50% loosening rate in bulk femoral head allograft by 10 years [19], This has lead to some authors recommending the use of a high hip center in revisions [20 21]. However, with massive defects described in this paper, there would be insufficient host bone to allow for fixation and ingrowth.

Anti-protrusio rings are another option in the treatment of massive acetabular bone loss. The critical factor in

achieving successful reconstruction with anti-protrusio devices is obtaining good support of the device against host bone [22] and in massive defects, this can be a challenge. At present, there is no large series published that deals specifically with reconstruction in Type 3B defects using our classification or Type 3 or Type 4 defects using the AAOS classification. This is the largest reported series of whole acetabular transplants in current literature. Large allografts can be used successfully as demonstrated by Gross et al. [8]; however, the reconstruction is technically challenging. The acetabulae that were reconstructed in this series contained massive defects including pelvic discontinuities with few options available for reconstruction.

The whole acetabular allograft is only indicated for Type 3B defects. Strict adherence to graft preparation, placement and fixation is critical to achieve maximum host-allograft contact area and stability. Graft placement is also critical as too much anteversion is a common error leading to anterior instability and a graft placed too laterally can lead to early failure. Graft fixation must be absolutely stable whether by obliquely oriented cancellous screws alone or augmented by a posterior pelvic reconstruction plate, particularly if a pelvic dissociation is present. The reinforcement ring is then used to protect the graft. This is a technically demanding and challenging surgery and has associated complications. Dislocations occurred in over 30% of the cases. All but two cases were treated successfully with bracing. Most of these patients had multiple previous procedures and have very poor or non-existant abductors. Of the patients with post-operative dislocations, 50% had a history of recurrent pre-operative instability and dislocations. Currently, in patients at higher risk for dislocation, a cemented metal backed shell will be placed that has the option of a constrained polyethylene liner.

Patients with previous infections are at a much-increased risk for recurrent infection particularly with the use of a large bulk allograft. We would not recommend ace tabular transplant reconstruction in cases of previous infection. We also do not recommend transplant reconstruction with a previous history of radiation necrosis.

Overall, the success rate of acetabular transplants shows promise. If all cases with a minimum of 6 years follow-up are included, twenty-four of twenty-seven are functioning extremely well with excellent patient satisfaction. Whole acetabular transplant all grafts reinforced with reconstructive ring can be successful in addressing massive ace tabular host bone deficiencies in revision total hip arthroplasty. The use of the total acetabular transplant allograft has been demonstrated to be a possible reconstruction method for massive acetabular defects. The results to date show promise, but this is only a mid-term follow-up and certainly further study is required.

REFERENCES

1. Harris WH, Scbnialzreid TB. *The Harris-gal4iwte porous-coated acetabular component with screw fixation*. J Bone Joint Surg 1992;74-A:1130-9.
2. Hedley AK, Gunten TA, Ruoff DP. *Revision of failed total hip arthroplasties with uncemented porous coated anatomic components*. CHin Ortbop 1988;235:75-84.
3. Paprosky WG, Magnus RE. *Principles of bone grafting in revision total hip arthroplasty*. Clin Orthop 1994;298:147-55.
4. Padgett DE, Mill L, Rosenberg A, Sumner DR, Galante JO. *Revision of the acetabular component without cement after total hip arthroplasty*. J Bone Joint Surg 1993;75-A:663-74.
5. Berry DJ, Muller ME. *Revision arthroplasty using an anti-protrusio cage for massive acetabular bone deficiency*. J Bone Joint Surgery 1992;74-B:711-5.
6. Rossson J, Schatzker J. *The use of reinforcement rings to reconstrua deficient acetabular*. J Bone Joint Surgery 1992;74-11:716-20.
7. Peters CL, Curtain M, Santuelson CM. *Acetabular revision with the Burch-Schneider anti-protrusio cage and cancellous allograft bone*. J Arthroplasty 1995;10:307-11.
8. Gross A, Allan G, Catre M, Garbuz DS, Stockley I. *Bone grafts in 1-ftp replacement surgery*. Orth Clin North Am 1993;74:679-95.
9. Paprosky WG, Perona PG, Lawrence JM. *Acetabular defect classification and surgical reconstruction in revision arthroplasty*. J Arthroplasty 1994;9:33-44.
10. D'Antonio J, Capello WN, Borden LS, Bargar WL, Bierbatnn BF, Boettcher WG, et al. *Classification and management of acetabulalr abnormalities in total hip arthroplasty*. Clin Orthop 1989;243:126-37.
11. Younger TI, Bradford MS, Magnus RE, Paprosky WG. *Extended proximal femoral osteotomy: a new technique for femoral revision arthroplasty*. J Arthroplasty 1995;10:329-38.
12. Amstutz HC, Ma SM, Jimmalt RH, Mai L. *Revision of aseptic loose total hip arthroplasties*. Clin Orthop 1982;170:21-33.
13. Hunter GA, Welsh RP, Cameron HU, et al. *The results of revision of total hip arthroplasties*. J Bone Joint Surgery 1979;61-H:419-27.
14. Ejsted II, Olsen NJ. *Revision of failed total hip arthroplasty*. J Bone Joint Surgety 1987;69-B:57-60.
15. Mutt RK, Schuller HM, Besslarar PP, Vanfrank Haasnoot EL. *Results of revision hip arthroplasty with cement.* J Bone Joint Surgery 1990;72-A:346-54.
16. Callaghan JC. *Total hip arthroplasty: clinical perspective*. Clin Orthop 1992;298:47-54.

[17] Hrien WW, Bruce WJ, Salvati EA, Wilson PD, Pellicci PM. *Acetabular reconstruction with a hi-polar prosthesis and morseled bone grafts.* J Bone Joint Surgery 1990;72-A:1230-5.

[18] Wilson MG, Nilcpoor N, Aliabadi P, Poss H, Weissinan UN. *The fate of acetabular allografts after hi-polar revision arthroplasty of the hip: a radiographic review*. J Bone Joint Surgery 1989;11-A:1469-79.

[19] Kwong, LM, Jasty M, Hauls WI. *High failure rate of hulk femoral head allografts in total hip acetabular reconstruction at 10 years*. J Arthroplasty 1993;8:341-6.

[20] Hauls WH. *Management of the deficient acetabolum using cementless fixation without bone grafting*. Orthop Clin North Am 1993;24:668-11.

[21] Jasty M, Freiberg AA. *The use of a high hip center in revision total hip arthroplasty*. Seminars in Arthroplasty 1995;6:103-8.

[22] Heny DJ. *Acetabular anti-protrusio rings and cages in revision total hip arthroplasty*. Seminars in Arthroplasty 1995;6:68-75.

G.I.O.T. 2005;31(Suppl.2):S406-S412

La revisione del cotile nelle disgiunzioni pelviche (G.I.R. IV)

Cup revision in pelvic discontinuity (G.I.R. IV)

G. Randelli
F. Randelli
P. Randelli
O. Visentin
M. Monteleone
A. Danna

RIASSUNTO

La revisione del cotile in presenza di disgiunzione pelvica e grave osteolisi acetabolare rappresenta una delle situazioni più critiche in chirurgia protesica dell'anca.
Sempre, in questi casi, è necessaria una via chirurgica ampia e versatile che permetta di visualizzare al meglio il bacino.
Questo tipo di chirurgia prevede inoltre l'utilizzo di mezzi protesici adeguati e talvolta la necessità di una sintesi tra le componenti disgiunte del bacino.
Di fondamentale importanza anche l'utilizzo di osso di banca al fine di ricostituire il patrimonio osseo mancante.
Da più di due anni abbiamo iniziato ad utilizzare fattori di crescita di origine piastrinica in alcuni di questi casi al fine di ricreare più celermente e con più sicurezza un ambiente atto alla guarigione ossea e non solo in queste gravi situazioni cliniche.
Gli Autori descrivono la loro esperienza con l'utilizzo di protesi dedicate, innesti ossei morcellizati e fattori di crescita di origine piatrinica. Verranno riportati anche i primi risultati sull'utilizzo di cellule staminali stromali.

SUMMARY

Cup revision in pelvic discontinuity and huge acetabular osteolysis is one of the most challenging situation in hip surgery. A wide and versatile surgical approach in mandatory to better visualize the pelvi. Dedicated prosthesis must be used and sometime plate fixation has to be performed.
Bank bone graft is fundamental to rebuild acetabular bone stock.
Since two years we are using platelet grow factors in some of these cases to try to get quicker and better bone and soft tissue recovery.
Authors describe their experience with dedicated prosthesis, morcelized bone graft and platelet grow factors in these cases. Clinical use of Stromal Stem Cell has been started and first results will be discussed.

Centro di Chirurgia dell'Anca,
Istituto Policlinico di San Donato Milanese

CLASSIFICAZIONE

Per disgiunzione pelvica (pelvic discontinuity) si intende una gravissima osteolisi acetabolare in esiti di protesi totale dell'anca tale da compromettere la continuità del

bacino a livello acetabolare [1]. L'emibacino coinvolto risulta quindi essere disgiunto in una componente prossimale ed una componente distale. Le disgiunzioni pelviche a loro volta possono essere gravate da un'ulteriore perdita ossea a livello del forame otturatorio, configurando un quadro clinico particolarmente grave e precludendo il possibile utilizzo di taluni mezzi protesici da revisione se non in associazione ad osteosintesi del bacino [2-4]. Le disgiunzioni pelviche appartengono al IV grado della classificazione del G.I.R. Abbiamo modificato la classificazione del G.I.R., aggiungendo dei sottogruppi, per poter meglio definire le possibili variazioni nell'ambito delle gravissime osteolisi periacetabolari (Fig. 1).

L'APPROCCIO CHIRURGICO

Fondamentale, a nostro avviso, in questi casi, una via chirurgica che permetta di visualizzare l'ala iliaca esterna e di palpare con un dito la grande incisura ischiatica.
Di norma utilizziamo la via anteriore di Smith-Petersen, allargata secondo Wagner. Tramite questo approccio chirurgico, infatti, non solo si ha il dominio della grande incisura ischiatica e della parete esterna dell'ileo, ma è possibile scollare medialmente l'ala iliaca fino alla linea ilio-pettinea e oltre.
Questa via inizia prossimalmente con un'incisione lungo la cresta iliaca, da posteriore ad anteriore, per poi curvare, in prossimità della Spina Iliaca Anteriore Superiore (SIAS), verso il basso, idealmente lungo il decorso del tensore della fascia lata. L'incisione deve terminare oltre il termine del ventre muscolare del tensore. Particolare attenzione deve essere posta a non eseguire una curva ad angolo troppo acuto sulla SIAS al fine di evitare pericolose sofferenze cutanee.
L'ala iliaca viene scollata, l'aponeurosi anteriore del tensore viene incisa, il tensore lateralizzato, si apre l'aponeurosi posteriore del tensore e si passa nel comparto laterale della coscia evidenziano il vasto laterale. Procedendo la dissezione tra vasto laterale e fascia lata in direzione caudo-craniale si incontra un peduncolo vascolare che deve essere legato. A questo punto si è giunti sul piano protesico a livello acetabolare.

I MEZZI PROTESICI

Nelle disgiunzioni pelviche abbiamo utilizzato, a seconda dell'integrità o meno del forame otturatorio, un cotile a fissazione periacetabolare [5] (Octopus, Depuy, J&J, USA o una Cage di Wagner-Zimmer, USA) o un cotile a stelo iliaco (McMinn).

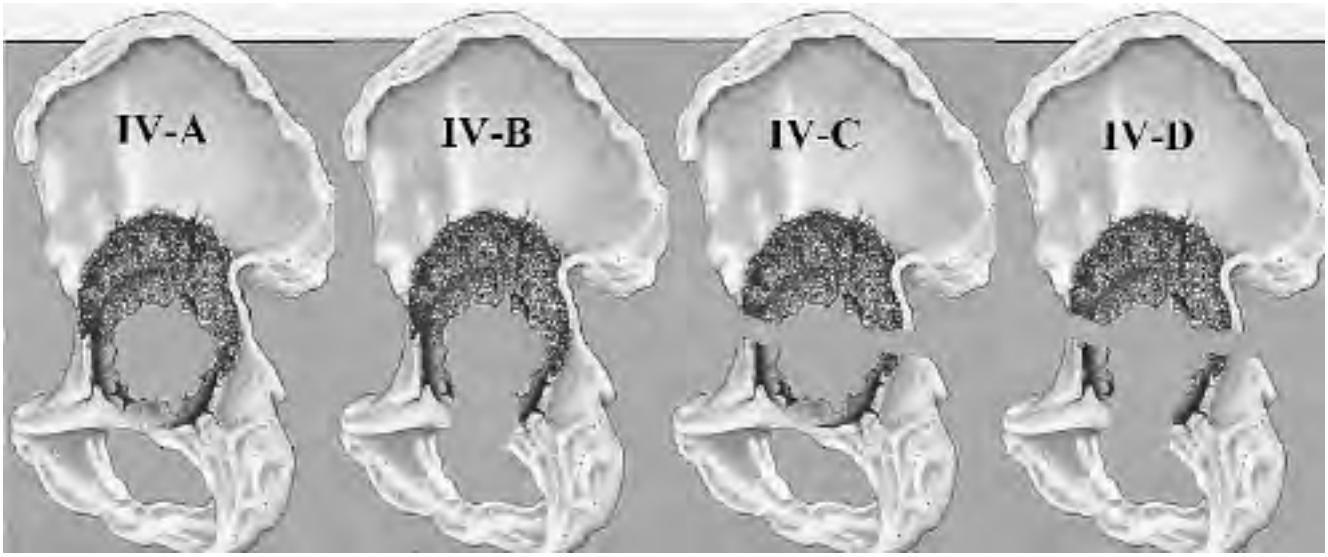

Fig. 1. Classificazione del G.I.R. modificata Randelli. Il IV grado della classificazione del G.I.R. viene definito come una "perdita ossea massiva" dell'acetabolo. Abbiamo suddiviso il IV grado in quattro ulteriori sottotipi. Nel IV-A la perdita ossea massiva è diffusa ma non coinvolge il forame otturatorio e non provoca una disgiunzione pelvica. Nel IV-B viene a mancare il sostegno del forame otturatorio. Nel IV-C si ha una disgiunzione pelvica con forame otturatorio integro. Nel IV-D oltre alla disgiunzione pelvica manca il forame otturatorio.

Cotili a fissazione periacetabolare

L'"Octopus" (Depuy, J&J, USA), piovra, in latino, è composto da tre elementi (Fig. 2):

1. un anello di sostegno da cui dipartono, come tentacoli, un uncino (per il forame) e due ali-placche per l'inserimento delle viti nell'ileo;
2. una coppa in titanio che viene avvitata sull'anello di sostegno;
3. un inserto in polietilene con possibilità di spalla antilussante.

I due "tentacoli" a forma di placca vengono a trovarsi adesi all'ala iliaca, in posizione supero-anteriore e supero-posteriore.

Il sistema è in titanio e deve essere adattato alla forma del bacino da protesizzare prima del suo inserimento definitivo. A questo scopo è presente nello strumentario un set dedicato composto da un anello di sostegno malleabile di prova (phantom), una morsa e due leve che permettono di modificare la forma dell'uncino e delle ali-placca iliache.

Fig. 2. Sistema Octopus (Depuy, J&J, USA). Anello di sostegno da cui dipartono, come tentacoli, un uncino (per il forame) e due ali-placche per l'inserimento delle viti nell'ileo. Coppa in titanio. Viti di serraggio della coppa sull'anello di sostegno. Inserto in polietilene con possibilità di spalla antilussante.

Con il phantom si rileva la geometria dell'anca del paziente, impegnando in primis l'uncino nel forame otturatorio. Si ottiene così il modello "personalizzato" dell'Octopus del paziente.

Sul tavolo operatorio si plasma, sul modello del phantom, il vero Octopus che, essendo in titanio, è modificabile ma molto più rigido e fragile.

Una volta ottenuta la forma definitiva, l'anello di sostegno dell'Octopus viene inserito e fissato tramite l'uncino "otturatorio" e viti attraverso nelle placche iliache.

Tutto l'ambiente acetabolare, più o meno distrutto, viene bypassato dall'impianto che si dimostra solidale con il bacino.

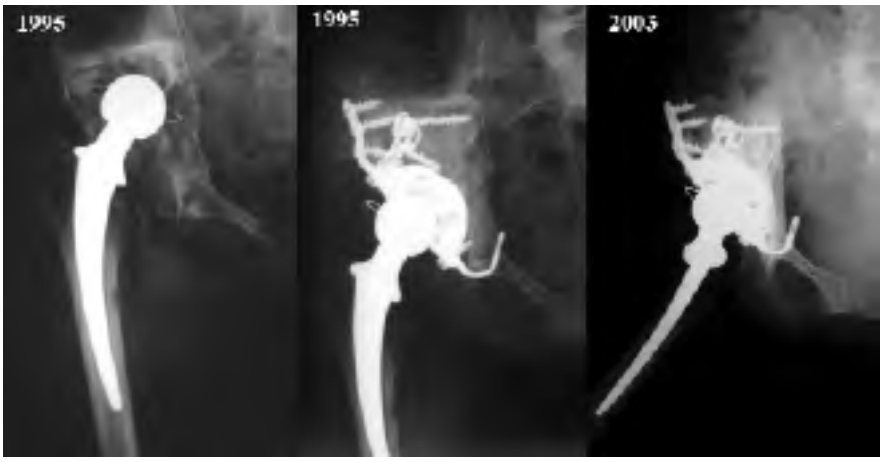

Fig. 3. Caso Clinico G.I.R. IVA. Donna, 66 anni, mobilizzazione protesi totale anca destra cementata. Revisione con Octopus. Controllo a 8 anni. Riabitazione dell'innesto osseo.

L'acetabolo può essere quindi riempito da osso, autologo od omologo di banca, associato o meno da fattori di crescita o cellule staminali con il loro scaffold.

A questo punto il cotile viene solidarizzato all'anello sostegno con quattro viti. Viene quindi inserito l'inserto in polietilene.

La concavità dell'inserto in polietilene, può avere diversi diametri: 22, 28 o 32 mm.

Il trapianto osseo è tutelato dal carico, per cui, si viene a trovare nelle condizioni migliori per la sua "riabitazione" (Fig. 3).

Il cotile uncinato di Wagner (Zimmer, USA) è un cotile a fissazione periacetabolare in titanio sabbiato (Fig. 4). Differisce dall'Octopus perché la coppa, l'uncino otturatorio e le ali-placca sono un monoblocco. Inoltre la forma delle ali differisce dall'Octopus. Infatti le due ali dell'Octopus hanno forma diversa: l'ala supero-anteriore è retta mentre l'ala posteriore ha forma a "T". Nel Wagner uncinato le due ali-placca hanno forma simile. Il cotile di Wagner da revisione può essere fissato con più viti rispetto all'Octopus (Fig. 5). Inoltre si possono inserire delle viti anche dall'interno della coppa, nella porzione craniale.

Fig. 4. Cotile uncinato di Wagner (Zimmer, USA). Cotile a fissazione periacetabolare in titanio sabbiato. La coppa, l'uncino otturatorio e le ali-placca sono un unico monoblocco.

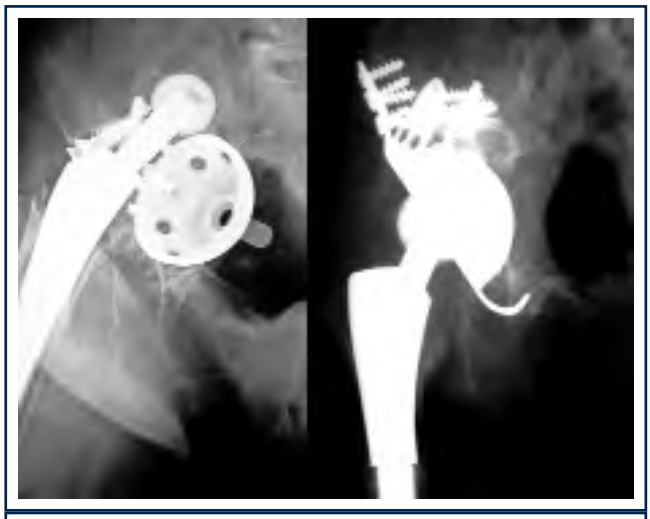

Fig. 5. Caso Clinico G.I.R. IVC. Donna, 80 anni, mobilizzazione protesi totale anca destra non cementata con importante protrusio. Revisione con Cage di Wagner.

L'inserto del Wagner uncinato può essere in polietilene (misure 28 e 32 mm) o in Metallo di ultima generazione (misura unica 28 mm).
Fondamentale, a nostro avviso, per l'inserimento di cotili a presa periacetabolare è una via chirurgica che permetta di visualizzare l'ala iliaca esterna e di palpare con un dito la grande incisura ischiatica.
La via anteriore di Smith-Petersen, allargata secondo Wagner, è da preferirsi.
Elemento anatomico fondamentale per l'inserimento di un cotile a presa periacetabolare è il forame otturatorio. Si tratta del fulcro a cui viene agganciato l'uncino della protesi.
Per questo motivo un passaggio fondamentale che precede l'inserimento della protesi è l'individuazione e lo scollamento del forame otturatorio medialmente al cotile. Se la protesi non aggancia il forame il pericolo è di stato di instabilità che potrebbe compromettere l'integrità della protesi stessa.
Altra problematica che potrete incontrare nell'inserimento di un cotile a presa periactebolare è ottenere un giusto orientamento. In caso di perdite ossee massive l'anatomia dell'acetabolo viene soverchiata a tal punto da rendere difficile il ripristino di un giusto angolo di inclinazione e antiversione del cotile protesico. Sebbene siano disponibili spalle antilussanti, non sempre queste permettono il raggiungimento di angoli sufficientemente adeguati. L'esperienza e la perizia del chirurgo permettono di orientare l'acetabolo in modo ottimale ricorrendo talvolta a osteotomie di sottrazione e talvolta all'utilizzo di innesti ossei tricorticali. Questi ultimi, in realtà, sempre meno utilizzati.
La nostra esperienza con i cotili a fissazione periacetabolare inizia nel 1994 presso l'Istituto Ortopedico "Gaetano Pini" e continua oggi presso L'Istituto Policlinico di San Donato. Abbiamo impiantato 103 cotili Octopus e 85 cages di Wagner in altrettanti deficit acetabolari del 3° e 4° tipo della classificazione del G.I.R. (Gruppo Italiano di Riprotesizzazione).
Attualmente è in corso una revisione dei pazienti trattati con questo tipo di protesi. I risultati di questo tipo di protesi sono eccellenti sia per la riabitazione ossea del trapianto che per la "restitutio ad functionem" dell'articolazione coxo-femorale.
Abbiamo avuto finora un caso di mobilizzazione di una Cage di Wagner, un caso precoce di usura del polietilene e una rottura in seguito a trauma di due Octopus.
Il tempo necessario all'inserimento di questo tipo di protesi supera certamente quello impiegato nell'inserimento di altri tipi di protesi quali il McMinn o coppe protesiche da primo impianto.

Cotili a stelo iliaco

Il cotile a stelo iliaco o cotile "a fittone" viene utilizzato nei casi più complessi di revisione di protesi d'anca. Si tratta di mobilizzazioni della componente cotiloidea con perdita ossea massiva acetabolare in cui viene a mancare l'integrità del forame otturatorio.
Il cotile a stelo iliaco non è una nuova soluzione.
Nel 1968, P.A. Ring presentava il suo cotile a stelo iliaco,

in acciaio. Questa protesi ebbe una certa diffusione negli anni '60 e '70. Si trattava di una protesi da primo impianto composta da un'emisfera (coppa) da cui dipartiva centralmente un fittone.
Ring aveva già compreso l'importanza della grande incisura ischiatica come repere per una corretta introduzione del fittone. Sottileneava l'importanza di entrare con un dito nella grande incisura ischiatica per avere un'idea dello spessore dell'osso e della direzione del filo guida e quindi del fittone all'interno dell'ileo. Aveva inoltre ideato un centratore per l'introduzione del filo guida (Fig. 1) che veniva introdotto al centro dell'acetabolo e fatto passare rasente l'incisura fino al punto desiderato.
Purtroppo, la posizione centrale del fittone sull'emisfera creava non poche difficoltà nella sua introduzione nell'osso iliaco, facilitandone spesso uno sconfinamento nello scavo pelvico.
Pertanto, nonostante negli anni furono apportate diverse modifiche (il cotile da metallico fu realizzato in polietilene ed il fittone fu notevolmente accorciato), la protesi di Ring cadde in disuso.
Nel 1993, McMinn, ex allievo di Ring, ripropose un cotile a fittone simile al modello originale di Ring, utilizzando però materiali moderni. Il nuovo cotile venne realizzato in lega di titanio (Titastan T-6A1-4VFLI), l'inserto in polietilene ad alta densità e il fittone acquisì una maggiore conicità e, soprattutto, la base d'impianto del fittone fu posta eccentricamente alla coppa.
Attualmente il cotile è disponibile in diverse misure: 45, 50 e 55 cm (diametro). Lo stelo inoltre può essere di varie lunghezze: 45-65-85 cm. Il cotile a superficie microporosa, può essere rivestito di idrossilapatite. Sono disponibili inserti per testine da 22, 28 e 32 mm.
L'eccentricità del fittone sull'emisfera del cotile è probabilmente la più importante innovazione del cotile a stelo iliaco di McMinn rispetto al cotile di Ring. Questo stratagemma costruttivo facilita l'introduzione dello stelo nell'osso iliaco, diminuendo il rischio di uno sconfinamento nella cavità pelvica.
L'inserimento del cotile a stelo iliaco comporta sicuramente difficoltà aggiuntive. Abbiamo quindi voluto studiare a fondo su ossa sintetiche ed in vivo i reperi e eventuali artifici che possono facilitare l'introduzione del fittone.
Inizialmente, in base anche alla falsa immagine radiologica di un cotile a fittone, sembrava che il fittone dovesse essere inserito con una doppia obliquità dal basso in alto e dall'indietro in avanti. Questa direzione porta facilmente lo stelo nello scavo pelvico.
La regione dell'ala iliaca da raggiungere è quella porzione superiore-posteriore che si articola con il sacro lateralmente l'articolazione sacroiliaca. In questa zona lo spessore osseo è di qualche centimetro (fino a 4 cm).
Per raggiungere questa zona dell'ileo dal centro del tetto cotiloideo (nel primo impianto) o dalla sua ipotetica proiezione (nelle perdite ossee massive in chirurgia di revisione), il filo guida deve essere infisso con una direzione di 25°-30° verso il piano mediano e di una 25-30° posteriormente.
Utilizzando questa direzione, il filo passa circa 2 cm superiormente alla grande incisura ischiatica, al centro della zona compresa tra la linea ileopettinea e il margine laterale dell'ileo.
Attraversando la diploe dell'osso iliaco si raggiunge un istmo prima di finire nella zona pre-articolare dove l'osso iliaco aumenta nuovamente di spessore.
Fondamentale è, inoltre, una via chirurgica che permetta di raggiungere con un dito la grande incisura ischiatica e valutare quindi la corretta posizione del filo oltre che lo spessore dell'osso.
Come già detto in questo tipo di chirurgia di revisione, con grave perdita di sostanza ossea cotiloidea, la via anteriore di Smith-Petersen, allargata secondo Wagner, è da preferirsi.
Tramite questo approccio chirurgico, infatti, non solo si ha il dominio della grande incisura ischiatica e della parete esterna dell'ileo, ma è possibile scollare medialmente l'ala iliaca fino alla linea ilio-pettinea e oltre.
Rispetto ad altri tipi di cotile da revisione l'inserimento del cotile di McMinn è rapido sebbene richieda l'utilizzo dell'amplificatore di brillanza.
Di particolare importanza durante l'inserimento del cotile è la valutazione degli angoli di antiversione e inclinazione. Il McMinn, in questo, presenta una peculiarità. A seconda di come viene ruotato, infatti, i valori dei due angoli cambiano in proporzione inversa. La rotazione è possibile solo prima dell'infissione del fittone e deve quindi essere attentamente valutata in anticipo.
La nostra esperienza con il cotile di McMinn è iniziata nel 1996 (dal 1998 di routine) presso l'Istituto Ortopedico "G. Pini" di Milano e continua oggigiorno presso il centro di Chirurgia dell'Anca dell'Istituto Policlinico di S. Donato Milanese.
Abbiamo utilizzato il cotile di McMinn in 120 casi di

mobilizzazione protesica associata a perdita ossea massiva del cotile. Si tratta di difetti ossei del 3°-4° tipo della classificazione del Gruppo Italiano di Riprotesizzazione (G.I.R.) (Fig. 6). In questi casi vi è un allargamento – deformazione dell'acetabolo con perdita di due o più pareti (3° tipo) o una perdita ossea massiva – globale dell'acetabolo (4° tipo). Un'ulteriore peculiarità dei casi operati con McMinn è la mancanza o la difficile utilizzazione del forame otturatorio come punto di presa per cotili a fissazione periacetabolare ad uncino.

Fig. 6. Caso Clinico G.I.R IVD. Donna, 69 anni, Mobilizzazione e protrusio protesi totale anca sinistra. Si noti la non integrità del forame otturatorio. Revisione con McMinn con controllo Rx a 6 anni dall'intervento. Riabitazione degli innesti sul fondo a

Davanti ad una perdita ossea massiva diventa obbligatorio l'uso di osso sia autologo che omologo per colmare i difetti ossei. Lo scopo del trapianto è rendere possibile una ricostituzione del patrimonio osseo. Negli ultimi anni si è consolidato l'uso di osso tritato, sia come pappa ossea, sia come osso morcellizzato. L'osso tritato ha una funzione biologica costituendo la trama e l'impalcatura su cui cellule totipotenti connettivali formeranno nuovo osso. Perché ciò avvenga l'osso tritato non deve essere caricato. Da qui la necessità di protesi cotiloidee che permettano una stabilità meccanica intrinseca senza impegnare (mettere in carico) il trapianto osseo. In tali condizioni, in pochi mesi, avviene una riabitazione ossea. L'indagine radiologica permette di seguire nel tempo il fenomeno.

Sino ad oggi abbiamo applicato il cotile di McMinn in più di 120 pazienti con ottimi risultati clinici considerando la gravità delle lesioni e lo stato pre-operatorio dei pazienti. Negli ultimi mesi abbiamo richiamato a controllo i primi 23 casi di McMinn con follow-up di 5 anni. Si trattava di pazienti per lo più anziani con una grave compromissione clinica pre-operaoria e una moltitudine di patologie associate.

15 pazienti erano allettati e i restanti 8 avevano un'autonomia deambulatoria massima di 10 minuti.

Dei 23 pazienti 2 sono deceduti per cause estranee alla chirurgia protesica. Al controllo, effettuato secondo la scheda DOVAC (Documentazione e Valutazione Computerizzata in Ortopedia e Traumatologia), l'autonomia dei pazienti è vistosamente migliorata così come il dolore e la capacità deambulatoria. Non vi è da stupirsi che la maggior parte dei pazienti necessiti di un ausilio per deambulare.

Un altro risultato significativo è stato assenza di mobilizzazioni durante questo periodo. In alcuni pazienti [6] però sono comparse linee di radiolucenza a livello del fittone senza mai interessarlo completamente. Altro dato importante è stata la soddisfazione dei pazienti risultata positiva nel 95% dei casi. In letteratura esistono pareri contrastanti sull'efficacia di questo mezzo protesico [6-8]. La nostra esperienza, al contrario, è più che soddisfacente. Il mcMinn è forse l'unico impianto protesico utilizzabile nei casi più gravi di perdita ossea acetabolare.

INNESTI OSSEI

Quando l'osteolisi è massiva e vengono interessate due o più pareti, come avviene nei casi del IV tipo della classificazione del GIR, diventa obbligatorio l'uso di osso sia autologo che omologo [9-11] per colmare i difetti ossei e ren-

dere possibile una ricostituzione del patrimonio osseo. Negli ultimi anni si è consolidato l'uso di osso tritato, sia come pappa ossea, sia come osso sminuzzato a frammenti di 2-3 mm o di 5-6 mm. I frammenti più grandi possono in qualche caso svolgere una funzione meccanica se adeguatamente stipati, ma l'osso tritato ha in particolare una funzione biologica costituendo la trama e l'impalcatura che permette alle cellule totipotenti connettivali e del sangue di ricostituire l'osso. Per esplicare questa sua funzione l'osso tritato non deve essere caricato e pertanto i suoi migliori risultati si ottengono con l'utilizzo delle protesi cotiloidee di cui abbiamo parlato. Queste protesi hanno una stabilità meccanica intrinseca senza impegnare il trapianto osseo. In tali condizioni in pochi mesi può avvenire una riabitazione ossea. L'indagine radiologica, sebbene non molto sensibile, permette di seguire nel tempo il fenomeno e nella maggioranza dei casi, già, dopo un anno vi è un ristrutturazione ossea consolidata.

FATTORI DI CRESCITA PIASTRINICI E CELLULE STAMINALI

Da più di due anni utilizziamo, in casi selezionati, fattori di crescita piastrinici [12] ottenuti per centrifugazione: Gravitational Platelet Separation System (GPS™ System – Biomet Europe).
Sebbene i presupposti siano allettanti mancano ancora dei dati certi in letteratura sull'effettiva validità di questi preparati in chirurgia di revisione dell'anca. La difficoltà risiede nel come valutare i risultati. Non abbiamo ancora uno strumento affidabile che permetta di valutare l'effettivo incremento in termini di quantità e velocità di rigenerazione del patrimonio osseo.
L'utilizzo di cellule staminali stromali dell'adulto in chirurgia protesica è l'ultimo traguardo della ricerca clinica applicata all'ortopedia. Gli esperimenti in vitro sono stati condotti con buoni risultati e quelli in vivo, su animali, sono già partiti da tempo. Stiamo iniziando la nostra sperimentazione clinica in chirurgia protesica. La difficoltà anche qui risiede nella valutazione dei risultati a breve termine. Stiamo iniziando uno studio PET per valutare l'effettivo maggior turnover osseo in caso di utilizzo di cellule staminali sulla base di precedenti esperienze svedesi sull'"impaction bone garfting" [13].

CONSIDERAZIONI CONCLUSIVE

La chirurgia di revisione nelle osteolisi massive dell'acetabolo è una sfida per il chirurgo ortopedico. Oggi abbiamo validi mezzi protesici con cui affrontare questi casi complessi. Inoltre l'apporto biologico ha acquisito negli anni sempre più importanza ed oggi l'utilizzo di osso di banca morcellizato è diffuso. Le nuove frontiere della ricerca sono entrate in chirurgia protesica di revisione e stiamo iniziando a valutarne i possibili benefici.

BIBLIOGRAFIA

1. Berry DJ, Lewallen DG, Hanssen AD, Cabanela, ME. *Pelvic discontinuity in Revision Total Hip Arthroplasty*. J Bone Joint Surg Am 1999;81-A:1692-702.
2. Eggli S, Muller C, Ganz R. *Revision Surgery in Pelvic Discontinuity: An Analysis of Seven Patients*. Clin Orthop Rel Res 2002;398:136-45.
3. Stiehl JB. *Reconstruction of Major Column Defects and Pelvic Discontinuity in Revision Total Hip Arthroplasty*. J Bone Joint Surg Br 2002;84-B(Suppl I):73-40.
4. Berry DJ. *Recognising & Treating Pelvic Discontinuity: Run or Refer*? J Bone Joint Surg Br 2002;84-B(Suppl II):188.
5. Schatzker J, Wong MK. *Acetabular Revision: The Role of Rings and Cages*. Clin Orthop Rel Res 1999;369:187-97.
6. Eisler T, Svensson O, Muren C, Elmstedt E. *Early loosening of the stemmed McMinn cup*. J Arthrop 2001;16:871-6.
7. Badhe NP, Howard PW. *Partially hydroxyapatite-coated stemmed acetabular cup and nonstructural bone-graft in the management of severe acetabular deficiency*. J Arthrop 2000;15:63-8.
8. Miller AJ. *The Use of The McMinn Stemmed Acetabular Component in Patients with Acetabular Deficiency*. J Bone Joint Surg Br 2000;82-B(Suppl II):125.
9. Gross AE, Blackley H, Wong MK, Beng P, Khaled S, Woodgate I. *The use of allografts in orthopaedic surgery part II: the role of allografts in revision arthroplasty of the hip*. J Bone Joint Surg Am 2002;84A:655-67.
10. Garcia-Cimbrelo E, Alonso-Biarge J, Corsero J. *Morsellized allograft in acetabular cup revision. Three to eight-year results*. J Bone Joint Surg Br 1999;81-B(Suppl II):217-8.
11. Avci S, Connors N, Petty W. *2- to 10-year follow-up study of acetabular revisions using allograft bone to repair bone defects*. J Arthroplasty 1998;13:61-9.
12. Huo MH, Brown BS. *What's new in hip Arthroplasty*. J Bone Joint Surg Am 2003;85-A:1852-64.
13. Sörensen J, Ullmark G, Långström B, Nilsson O. *Rapid bone and blood flow formation in impacted morselized allografts*. Acta Orthopaedica Scandinavica 2003;74:633-43.

G.I.O.T. 2005;31(Suppl.2):S413-S417

Le revisioni acetabolari con cemento in compressione armato nei difetti di Grado II e III del G.I.R.

The Treatment of the Acetabular Bone-Loss with Reinforced Cement Under Pression in Study II and III of the G.I.R.

P. Garosi
G. Marconi
E. Bruno
F. Vellku

RIASSUNTO

Gli Autori presentano una nuova tecnica di ricostruzione con cemento del bone-loss acetabolare in corso di riprotesizzazione dell'anca.

Parole chiave: tettoplastica con cemento in compressione armato, tettoacetabuloplastica con cemento in compressione armato, Polimetilmetacrilato

SUMMARY

The Authors presents a new technique to reconstruct with cement of bone-loss of the acetabulum in the course of re-prothesing of the hip.

Key words: tettoplastica with reinforced cement under pression, tettoacetabuloplastica with reinforced cement under pression, Polymethylmetacrylate

In corso di riprotesizzazione dell'anca, le problematiche acetabolari rappresentano, ancora oggi, un momento di grande difficoltà, soprattutto a causa delle perdite ossee con le quali ci dobbiamo confrontare. Quasi sempre ci troviamo di fronte ad una importante perdita cavitaria o strutturale della parete superiore e la ricostruzione di questa parete è il momento chirurgico fondamentale. Nella nostra esperienza ci siamo avvalsi della classificazione del Gruppo Italiano di Riprotesizzazione (GIR) per avere delle linee guida nella ricostruzione della perdita ossea acetabolare. Da tempo vengono usate nei grandi difetti acetabolari dei trapianti massivi di testa femorale spongiosizzata di banca associati o non a trapianti bone-chips spongiosi o cortico-spongiosi. Nella nostra casistica che parte dal 1984 fino al 1996, abbiamo trattato 94 pazienti. Si sono verificati 21 fallimenti (riassorbimento parziale o totale del trapianto osseo) con un'incidenza del 19,1% (Tab. I). Quest'ultimo valore era maggiore nei soggetti con età superiore ai 70-75 anni. Questi insuccessi ci hanno spinto a cercare le possibili cause non derivanti da momenti tecnici, pertanto abbiamo pensato che il problema fosse a livello dell'osso ospite. Infatti un trapianto osseo massivo o bone-chips affinché possa essere riabitato è necessario che l'osso ospite presenti delle condizioni favorevoli che, fondamentalmente, sono di natura vascolare. In corso di revisione, rimossa la componente acetabolare ed il panno fibroso, ci troviamo di fronte ad un osso sclerotico che non ha le caratteristiche vascolari favorenti

Casa di Cura "Villanova", Firenze

Tab. I. Nostra casistica di trapianti massivi con testa femorale di banca spongiosizzata.

Pazienti trattati	94
Fallimento del trattamento	21
Percentuale dei fallimenti	19,1%

l'impianto, se esistono anche delle condizioni di ordine generale che ledono ulteriormente la funzionalità vascolare, il trapianto osseo è destinato a fallire. Le patologie più frequenti che si riscontrano in soggetti anziani e che riducono la possibilità di far osteointegrare il trapianto osseo sono: anemia, diabete, nefropatia cronica, epatopatie croniche, linfomi, malattie reumatiche. Per tale motivo abbiamo cercato l'alternativa chirurgica ai trattamenti con osso di banca spongiosizzato. La soluzione è stata trovata in un prodotto già in uso da anni, ovvero il cemento osseo o polimetilmetacrilato. Studi al microscopio elettronico mostrano che i detriti di polimetilmetacrilato per la loro forma e dimensione innescano una reazione macrofagica con formazione di un granuloma con scarsa attivazione lisosomiale, pertanto meno aggressivi sul tessuto osseo. Il fine di questo lavoro è quello di fornire delle linee guida al trattamento chirurgico in caso di bone-loss di Grado II o III secondo la classificazione del GIR.

METODO

Secondo la classificazione del G.I.R. si parla di bone-loss di Grado II quando vi sia una perdita cavitaria e deformazione delle pareti con perdita strutturale di una parete (quasi sempre la superiore) associata o non alla perdita del fondo acetabolare; di grado III quando si ha una perdita cavitaria e deformazione delle pareti con perdita strutturale di due pareti associata o non a perdita del fondo. Nello stadio II del G.I.R. il trattamento chirurgico varia in base all' età del paziente ed alle patologie concomitanti: in soggetti con età inferiore a settantacinque anni e senza patologie generali concomitanti, il trattamento indicato è quello del trapianto massivo di testa femorale di banca spongiosizzato o trapianti bone-chips spongiosi. In soggetti con età superiore ai 75 anni si procede alla *"tettoplastica con cemento in compressione armato"* associato o non a trapianti bone-chips del fondo (Tab.II) Nello stadio III del G.I.R. la tecnica del cemento in compressione armato trova il massimo della sua indicazione. In pazienti con età inferiore ai 75 anni si esegue una *tettoplastica* con cemento in compressione armato con trapianti bone-chips del fondo mentre in soggetti d'età superiore ai settantacinque anni è indicata una *tettoacetabuloplastica* con cemento in compressione armato.

La tecnica chirurgica consiste nelle seguenti fasi: una volta rimosso il cotile e il cemento, se presente, asportato il panno fibroso e preparate le pareti ossee residue (Fig. 1), dopo avere valutato il bone-loss, si inserisce il quantitativo necessario di cemento all'interno dell'acetabolo. Quando il cemento è ancora plasmabile viene pressato sulla zona polare superiore dell'acetabolo per mezzo di una coppa acetabolare di prova di Müller a basso profilo, in modo da creare un calco che possa accogliere l'anello di rinforzo scelto per ricostruire l'acetabolo (Figg. 2 e 3). Successivamente, quando ancora il cemento non è completamente indurito, tale anello di rinforzo viene applicato nella posizione precedentemente valutata e poi fissato all'osso iliaco con tre viti (se anello con aggancio ischiatico con o senza branche iliache) o quattro viti (se anello tipo Müller) (Fig. 4). Il diametro delle viti è di 6,5 mm.

I fori per l'introduzione delle viti vengono eseguiti in due tempi, il primo con punta snodata di 4,5 mm che perfora lo spessore di cemento, il secondo con punta di 3,2 mm che perfora l'osso corrispondente al precedente foro. Successivamente si filetta il foro solo nella parte del cemento e si applica la vite. Al momento dell'applicazione della vite si ha la messa in compressione dell'insieme cemento-anello di sostegno all'osso acetabolare (Fig. 5). Dopo tali passaggi si cementa un interno in polietilene ottenendo la ricostruzione definitiva della componente

Tab. II. G.I.R. II.

Età	Trattamento indicato
Inferiore ai 75 anni e senza patologie associate	Trapianto massivo con testa femorale di banca spongiosizzato o trapianti bone-chips
Superiore ai 75 anni	Tettoplastica con cemento in compressione armato associato o non a trapianti bone-chips sul fondo acetabolare

Fig. 1. Preparazione dell'acetabolo.

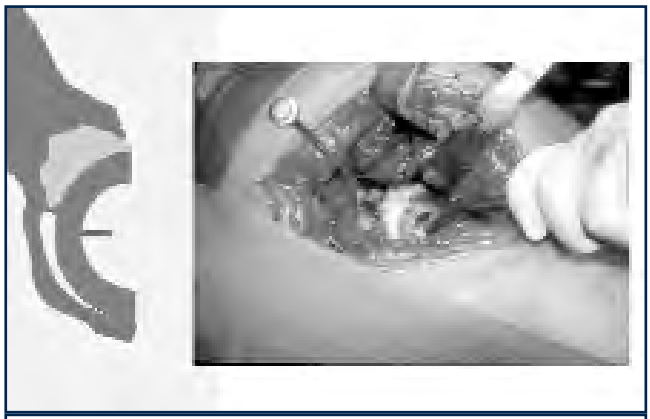

Fig. 2. Inserimento e modellamento del cemento.

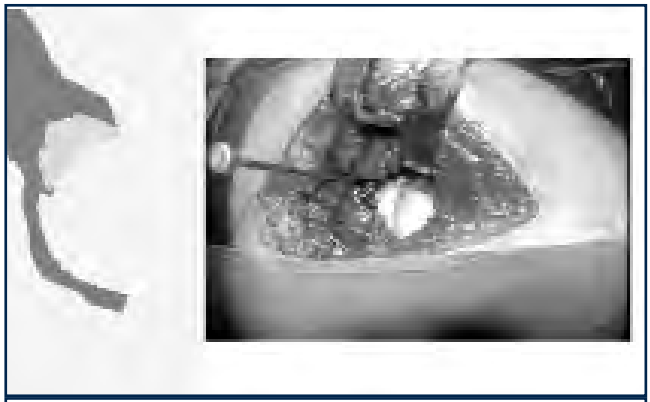

Fig. 3. Tettoplastica con cemento.



Fig. 4. Anelli di rinforzo da noi usati.

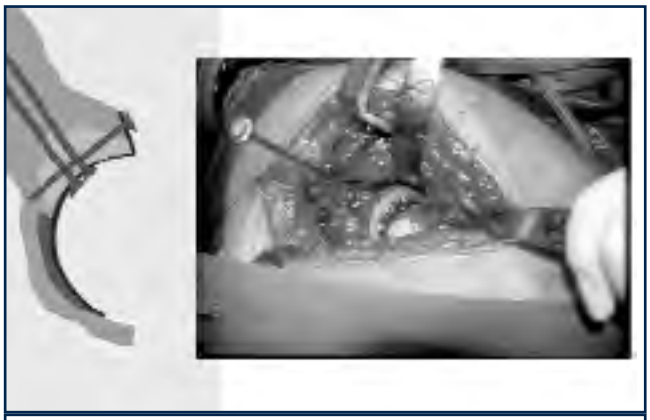

Fig. 5. Fissaggio dell'anello di rinforzo e compressione del cemento.

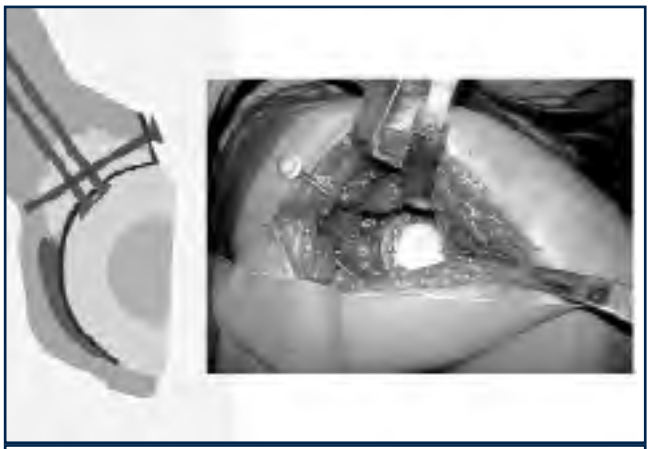

Fig. 6. Cementazione dell'interno in polietilene.

acetabolare (Fig. 6). In caso di mancanza di tenuta di una vite di fissaggio possiamo ricorrere ad una soluzione particolare: si inietta nel tramite osseo della vite instabile del cemento a bassa densità quando ancora è molto morbido. Si aspetta che il cemento solidifichi in modo che avvenga una buona interdigitazione con le trabecole ossee e successivamente con una punta di trapano di 4,5 mm, si esegue il nuovo tramite per la vite ottenendo così un'ottima

Fig. 7. Fissaggio di vite con ausilio del cemento.

tenuta (Fig. 7). Nei pazienti d'età superiore ad ottanta anni si predilige la tecnica del *cemento in compressione non armato* fissato all'osso iliaco con tre-quattro viti (Tab. III) (Fig. 8).

MATERIALE

Abbiamo trattato con la tecnica che veniamo a presentare 176 pazienti dal marzo 1996 al dicembre 2004, e di questi ne abbiamo controllati 146, novantotto (98) femmine e quarantotto (48) maschi di età compresa tra 65 ed 86 anni, con un follow-up massimo di 9 anni, minimo di 10 mesi (Tab. IV).
L'intervento eseguito era stato di sostituzione isolata dell'acetabolo in 75 casi e di sostituzione totale in 71 casi. Le componenti acetabolari revisionate erano cementate nell'80% e non cementate nel 20%. In tutti questi casi si avevano vari gradi di perdita ossea e sempre un importante riassorbimento del tetto acetabolare.
I controlli sono stati eseguiti ogni 3 mesi per il primo anno dall'intervento e ogni 12 mesi per gli anni successivi. Ad ogni controllo si sono valutati i parametri clinici e radiografici.

Fig. 8. Tecnica con cemento in compressione armato e tecnica con cemento in compressione non armato.

RISULTATI

I risultati sono stati valutati in base alla presenza di linee di radiolucenza all'interfaccia osso-cemento ed alla funzionalità dell'anca trattata. Si sono ottenuti i seguenti valori: Ottimi 95 casi (65%), Buoni 43 casi (30%), Cattivi 8 casi (5%) (Tab. V). Il carico senza appoggi e senza zoppia si è ottenuto mediamente, nei pazienti operati di revisione isolata di cotile, dopo 60 giorni. L'unica sintomatologia dolorosa che abbiamo riscontrato in 21 pazienti è stata di origine adduttoria e si è risolta con terapie mediche e fisiche. Si sono verificate tre mobilizzazioni secondarie dell'impianto ed in cinque pazienti lussazioni recidivanti che sono state risolte rimuovendo il polietilene applicato in precedenza e sostituendolo con un polietilene con meccanismo antilussante tipo Vario-Kopf. Alla valutazione radiografica si è evidenziata la presenza radiolucenza tra il cemento ed osso nel 4 % dei casi, questa è stata riscontrata al controllo postoperatorio e si è mantenuta immodificata durante il periodo di osservazione.

Tab. III. G.I.R. III

Età	Trattamento indicato
Pazienti con età inferiore ai 75 anni	Tettoplastica con cemento in compressione armato con trapianti bone-chips sul fondo acetabolare
Pazienti con età superiore ai 75 anni	Tettoacetabuloplastica con cemento in compressione armato
Pazienti con età superiore agli 80 anni	Tettoacetabuloplastica con cemento in compressione **non armato** e fissato all'osso iliaco con tre-quattro viti

Tab. IV.

Pazienti trattati (marzo 1996-dicembre 2004)	176
Pazienti ricontrollati fino ad oggi	146

Maschi	Femmine
48	98

Tab. V. Risultati (in base alle linee di radiolucenza all'interfaccia osso-cemento e funzionalità articolare dell'anca).

Ottimi	95 casi (65%)
Buoni	43 casi (30%)
Cattivi	8 casi (5%)

CONCLUSIONI

Tale procedura chirurgica oltre a dare dei buoni risultati ha permesso un ottimo recupero funzionale dell'articolazione, talvolta come se si fosse trattato di un primo impianto. Inoltre, non meno importante, la curva d'apprendimento è stata rapida ed il costo dell'impianto molto contenuto.

BIBLIOGRAFIA

Korovessis P, Stamataki M, Baikousis A, Katonis P, Petsinis G. *Muller Roof Reinforcement Ring (medium terms results)*. Clinic Orthop 1999;362:125-37.

Böhm P, Banzhaf S. *Acetabular Revision with Allograft Bone*. Acta Orthp Scand 1999;70:240-9.

Schatzker J, Wong MK. *Acetabular Revision. The Role of Rings and Cages*. Clinic Orthop 1999;369:187-97.

Stöckl B, Beerkotte J, Krismer M, Fischer M, Bauer R. *Results of Muller Acetabular Reinforcement Ring in revision Arthroplasty*. Arch Orthop Trauma Surg 1997;116:55-9.

Possai K, Dorr K, Mc Pherson E. *Metal Ring Supports for Deficient Acetabular Bone in Total Hip Replacements* Instruct Corse Lectures AAOS 1996;45:161-9.

Zehntner M, Ganz R. *Midterm Results (5,5 – 10 years) of Acetabular Allograft Reconstruction with the Acetabular Reinforcement Ring during Total Hip Revision*. J Arthroplasty 1994;9:469-79.

G.I.O.T. 2005;31(Suppl.2):S418-S419

Acetabulum and pelvic reconstructions with massive allografts

D.G. Poitout
P. Tropiano
R. Volpi
E. Richelme
S. Delpech

Revision arthroplasty of the hip and large-scale excision due to tumors are reasons for large losses of bone.
Massive allografts make muscle refixation easier and provide the volume of bone needed for reconstruction of the loss of substance which is why we prefer them to massive metal prostheses.
However their biological characteristics, their fragility on exposure to fatigue stresses and their immunological properties are subjects for discussion.
Since 1982 we have been using massive grafts preserved in the Bone Bank in Marseille.

ETIOLOGIES

Tumoral Etiologies
– Chondrosarcomas;
– Fibrosarcomas;
– Ewing's Tumors;
– Plasmocytomas;
– Rhabdomyosarcomas;
– Giant cell tumor.

Infectious Etiologies
– Echinococcosis;
– Sepsis.

Hip Reconstruction after Revision Surgery
– Acetabulum.

ALLOGRAFTS

The graft is taken under very strict aseptic conditions in operating theatre.
The graft is deep frozen and conserved in liquid nitrogen at -196 °C with antibiotics.
We can use it within 2 hours after having thawed it.

Department of Orthopedics and Traumatology, University Hospital Marseille North, Chemin des Bourrely, 13015 Marseille, France

SURGICAL TECHNIQUES

Reconstruction of the pelvis

The Patient is laid in 3/4 dorsal decubitus position.

The homolateral leg is left free to be mobilized.

We have described a wide approach allowing the whole hemi-pelvis to be excised; The incision was started in the inguinal region taking the vessels into account, then extended downwards, towards the homolateral ischium, and upwards up to the antero-superior iliac spine.

Dissection of the Iliac and femoral vessels, spermatic cord, crural nerve, psoas, iliac muscles, pubis, bladder, obturator ring, lumbar and sacral roots, sacrum, iliac wing, femoral neck.

Osteotomies are performed at the end of the dissection when everything is under control.

Reconstruction of the hemi pelvis when an acetabular cup has been cimented directly on the bone bank before it is fastened.

Fixation of the sacroiliac joint or of the sacrum.

One or Two plates are used after having been modulated inside the pubis and on the posterior wall.

Refixation of the muscles on the bone.

The femoral prosthesis is cemented in the desired position in the diaphyseal shaft of the femur after the canal has been prepared.

For 2 days the patient will remain in the intensive care unit.

Walking and weight-bearing are permitted from the 8th day after operation.

Total Weight – bearing is possible by 15-21 days postoperatively.

For isolated reconstructions of the acetabulum

The approach used in revision surgery of the hip is a lateral external transgluteal route, creating a digastric muscle from the gluteus medius and with the vastus externus left connected to each other by trochanteric attachments. the femur is dislocated and freed from its acetabular attachments.

Then freeing of the acetabulum: ablation of the implant, of all the cement, and of any fibrosis, removing of the necrotic bone.

The femoral allograft(s) is (are) remodelled in such a way as to reconstruct the acetabulum perfectly after screwing them directly into the spongy bone. Further drilling is performed.

Anchorage points are drilled into the roof of the acetabulum, the pubis, and the ischium, through the allograft direct into the patient's bone.

The cement is applied when it is in its pasty phase.

CLINICAL APPLICATIONS AND RESULTS

From the Carcinological point of view, the Chondrosarcomas which were the main reasons for performing our pelvic grafts were always resected on a large scale.

There are very few relapses within the 10 to 15 years after operation but we see some after this period of time.

On the other hand, the others sarcomas all resulted in the death of the patients after a longer or shorter interval.

Septic Loosening of prosthesis appear to us to be a good indication for surgery in two stages.

A fracture of the allograft may heal completely.

The allograft-host union has to be fastened by stable osteosynthesis and surrounded by spongy autograft.

The shafts of the prosthesis have to be cemented into the host femur as well as into the allograft.

The number of septic complications is comparable in our series to that of the series using massive metal prosthesis.

A number of serous effusions led us to review the immunology of the bone allografts.

G.I.O.T. 2005;31(Suppl.2):S420-S424

La resezione periacetabolare pelvica per tumore primitivo dell'osso ricostruito con innesto omoplastico e protesi d'anca. Risultato di 22 casi consecutivi

Periacetabular pelvic resection for primary tumors of the innominate bone, reconstructed with composite pelvic allograft and total hip prosthesis. Report on 22 consecutive cases

D. Donati
C. Di Bella
M. Colangeli
M. Pierro
R. Capanna[1]
M. Mercuri

RIASSUNTO

Lo studio comprende 22 pazienti trattati consecutivamente con un innesto omoplastico della pelvi associato a protesi d'anca dopo resezione periacetabolare di tumore osseo. La resezione includeva l'intero acetabolo e la testa del femore ed una considerevole porzione o la totalità dell'ileo in 17 casi. Durante il follow-up, che variava da 10 a 144 mesi (in media 67), sono state riscontrate due recidive locali. Quattro pazienti sono andati incontri ad un'amputazione secondaria, due per recidiva e due per infezione. L'infezione ha avuto un tasso molto alto (23%), meno frequentemente sono state riportate lussazioni della protesi (5%) e fratture dell'innesto (9%). Frequente il ritardo di consolidazione fra innesto ed il pube che non sembra avere rilevanti conseguenze funzionali.
I risultati funzionali, valutati nei 18 pazienti sopravvissuti, sono stati stimati buoni nel 44%, discreti nel 39% e insoddisfacenti nel 17% (inclusi i casi di rimozione dell'innesto e d'amputazione secondaria non dovuti a recidive locali). Si può concludere che il trapianto della pelvi dove essere riservato a casi selezionati, in alternativa, bisogna considerare l'artrodesi e la coartazione ileo-femorale o la protesi a sella, quando si possa risparmiare una buona parte dell'ileo.

Parole chiave: tumore osseo, chirurgia pelvica, innesto osseo

Istituto Ortopedico "Rizzoli", Dipartimento di Oncologia Muscoloscheletrico, V Divisione Ortopedica, Bologna; [1] Ospedale Careggi, Divisione di Ortopedia Oncologica, Firenze,

Indirizzo per la corrispondenza:
dott. Davide Donati
Istituto Ortopedico Rizzoli
Via Pupilli 1
40126 Bologna
Tel. + 39 51 6366885
Fax + 39 051 331710
E-mail: davide.donati@ior.it

SUMMARY

We reviewed 22 patients consecutive surgically treated for a primary bone tumor of the periacetabular area reconstructed by bone allograft and associated to hip prosthesis. Resection included the whole acetabulum and the femoral head in each case, while in 17 of them, part of the whole ilium was resected as well. Follow-up ranged from 10 to 144 months (average 67). In two patients were affected by local recurrence of the tumor. Four patients underwent hindquarter amputation, two for local recurrence and two for infection. Infection was evident in 23% of the cases, fracture of the allograft in 9% and prosthetic dislocation in 5%. Delayed union was frequently observed in the pubic osteotomy, however without functional impairment.
Functional results on 18 surviving patients has been evaluated as good in 44%, fair in 39% and poor in 17% (including patients with allograft retrival or secondary amputation).

In conclusion, massive allograft replacement in the pelvis has to be selected. When good part of the ilium can be spared, athrodesis, iliofemoral pseudoarthrosis or saddle prosthesis can be considered.

Key words: bone tumor neoplasms, pelvic surgery, bone allograft

INTRODUZIONE

Nella chirurgia oncologica, la resezione pelvica estesa a tutto l'acetabolo, può essere ricostruita con:
– artrodesi ileo-femorale, con o senza aggiunta di innesto osseo;
– coartazione ileo-femorale e pseudoartrosi;
– artrodesi ischio-femorale;
– protesi a sella;
– protesi pelvica associata a componente protesica del femore prossimale;
– innesto omoplastico pelvico associato a protesi totale d'anca.

L'artrodesi o la coartazione e pseudoartrosi (senza innesto osseo), sono i metodi più semplici, ma comportano considerevole accorciamento degli arti, scarsa mobilità (artrodesi), e stabilità non prevedibile (pseudoartrosi). L'artrodesi ileo-femorale con aggiunta d'innesto è una tecnica più difficile ed è usata soprattutto nei pazienti più giovani. Anche l'artrodesi ischio-femorale è difficile e, quando non riesce, cosa che accade nel 50% dei casi, esita in un'anca ballante [1 2].

La protesi a sella è indicata quando vi è il risparmio di un ampio e stabile residuo osseo dell'ileo, dei muscoli adduttori e dell'ileopsoas [3 4].

L'endoprotesi e l'innesto pelvico rappresentano, almeno teoricamente, i metodi di ricostruzione più adatti a ripristinare l'anatomia e la funzione articolare, inoltre sono gli unici che permettono la ricostruzione di un'intera emipelvi [5 6].

In questo lavoro riportiamo la nostra esperienza di resezione periacetabolare nei primi 22 casi consecutivi ricostruiti con innesto omoplastico associato a protesi totale d'anca.

MATERIALI E METODI

Tra Gennaio 1991 e Dicembre 1997 abbiamo trattato 22 pazienti (12 maschi e 10 femmine, di età tra i 17 e i 68 anni – in media 42,6) affetti da tumore primitivo dell'osso con resezione periacetabolare della pelvi, sacrificando l'articolazione dell'anca e usando un innesto omologo per la ricostruzione associato a protesi totale d'anca.

La biopsia ha portato a diagnosi di condrosarcoma centrale in 11 casi, condrosarcoma centrale dedifferenziato in 4 casi, tumore a cellule giganti in 3, osteosarcoma ad alto grado in 2, osteosarcoma centrale a basso grado in 1, e condroblastoma in 1.

La stadiazione definitiva (in accordo con il sistema di Enneking) era di grado 3 (benigno, aggressivo) in 4 casi, I-A in 2, I-B in 11, II-A in 1, e II-B in 4. Solo 2 casi di osteosarcoma ad alto grado sono stati trattati con chemioterapia neoadiuvante, mentre nessun caso è stato trattato con radioterapia.

La via d'accesso chirurgica utilizzata è stato quella ileo-femorale estesa (laterale) descritta da Enneking e Dunham (1978) in tutti i casi, associato ad una inguino-perineale in 17 casi [7]. Suddividendo l'estensione della resezione in I (ileo), II (acetabolo), III (ischio-pube), IV (sacro), abbiamo eseguito una resezione di tipo II in 4 casi, tipo I-II in 3 casi, di tipo I-II-IV in 1 caso, di tipo II-III in 4 casi, di tipo I-II-III in 10 casi. La testa del femore è stata sacrificata in tutti i casi, e tutti, tranne 1, hanno subito una resezione extrarticolare.

La ricostruzione si è ottenuta in tutti i casi con un innesto omologo (congelato e conservato nella Banca dell'Osso a -80 °C, non irradiato), includendo sempre l'acetabolo associato ad una protesi d'anca convenzionale. Nei primi sei casi delle casistica, è stata usata una endoprotesi femorale bipolare e l'innesto è stato fissato all'osso ospite con viti. Mentre nei casi più recenti è stata usata una protesi con sostituzione del cotile. Il nuovo cotile è stato cementato e fissato con viti nell'acetabolo omoplastico, mentre l'innesto è stato fissato con viti e rinforzato da una placca a livello della colonna anteriore. L'anca è stata stabilizzata da due legamenti sintetici fissati all'innesto, fatti passare attorno al collo della protesi femorale e attraverso il gran trocantere.

I margini chirurgici sono risultati ampi in 17 casi, ampi ma contaminati in tre, marginali in uno, e intralesionali in uno. Il tempo operatorio variava da 6 a 10 ore (in media 8 ore). Il follow-up, nei 18 pazienti sopravvissuti andava da 48 a 144 mesi. I risultati sono stati valutati con il sistema proposto da Enneking.

RISULTATI

Risultati oncologici
Tre pazienti sono morti per metastasi, e uno per cause non correlate al tumore, nel periodo di tempo da 10 a 23 mesi dopo l'intervento. La diagnosi nei 3 pazienti che hanno avuto metastasi era stata rispettivamente: condrosarcoma centrale di stadio I-B, condrosarcoma centrale dedifferenziato di stadio II-B, e osteosarcoma teleangectasico di stadio II-B. Questi ultimi due pazienti (lesioni di stadio II-B) hanno presentato recidiva locale nonostante i margini chirurgici fossero risultati ampi; mentre il caso di osteosarcoma teleangectasico, ha risposto debolmente alla chemioterapia preoperatoria (necrosi del 50%).

Complicazioni
Infezione. Un'infezione profonda si è sviluppata in cinque pazienti (23%). In due di questi casi le colture di batteri prelevate dall'innesto prima dell'inserzione sono risultate positive all'enterococco e all'eschirichia coli. In uno di questi 5 pazienti, l'infezione è guarita con una pulizia chirurugica immediata permettendo di preservare l'impianto, e il risultato funzionale a 5 anni dall'operazione è stato buono. Mentre, in un altro caso, l'infezione si è risolta rimovendo l'impianto e inserendo una protesi a sella. Solo un paziente è rimasto infetto dopo tre pulizie chirurgichee trattamento con gentamicina ed è deceduto per metastasi polmonari ancora con presenza di infezione. I rimanenti 2 pazienti sono stati sottoposti a emipelvectomia, 3 e 9 settimane dopo l'intervento chirurgico.
Lussazione e instabilità dell'articolazione. La lussazione si è verificata in un caso (5%) in cui avevamo impiantato una protesi bipolare, ripresentandosi anche dopo la revisione della componente acetabolare bipolare in componente cementata. L'instabilità dell'articolazione ha invece coinvolto 2 casi (9%), in cui non si erano applicati i legamenti sintetici. In un caso, l'instabilità è stata ben tollerata con buon risultato funzionale dopo 6 anni di follow-up; al contrario nell'altro caso i risultati sono stati scarsi poiché l'instabilità, associata all'infezione, ha portato alla rimozione dell'impianto e alla sua sostituzione con una protesi a sella.
Fratture. La frattura dell'innesto si è verificata in due casi (9%), in cui non erano stati applicati rinforzi dell'innesto con placche: uno a livello dell'ileo e uno a livello dell'acetabolo. In entrambe le fratture, verificatesi a 13 e 22 mesi nel periodo postoperatorio, non si è necessitata alcuna chirurgia aggiuntiva, essendosi stabilizzate spontaneamente. I risultati funzionali sono stati ritenuti accettabili in entrambi i casi dopo 6 e 7 anni di follow-up.
Ritardo di consolidazione. Frequentemente (6 casi: 27%) si è verificato ritardo di consolidazione e riassorbimento dell'interfaccia del pube, con rottura delle placche o delle viti. Questo, però, non ha avuto significativa rilevanza funzionale, e la fusione ileo-iliaca e ileo-sacrale è stata possibile in tutti i casi.
Altre complicanze minori sono state: ematoma (1 caso), necrosi della ferita (1), flebite (3), paralisi transitoria femorale (1) o peroneale (2), ginocchio rigido (1). In 13 pazienti non vi è stata alcuna complicazione maggiore.
È stata necessaria chirurgia aggiuntiva in 8 casi (36%) e di questi ne sono stati poi amputati 4: 2 per recidiva locale e 2 per infezione. Più nel dettaglio, si trattava di revisione da una protesi bipolare d'anca a una totale, drenaggio di ematoma, escissione di necrosi superficiale di ferita, oltre agli altri cinque casi già menzionati di infezione.

Risultati funzionali
Nei 18 pazienti sopravvissuti, i risultati sono stati buoni in 8 casi (44%), accettabili in 7 casi (39%), e scarsi in 3 casi inclusi i due pazienti amputati per infezione (17%).

DISCUSSIONE

Il trattamento chirurgico delle strutture ossee della pelvi che richiede la resezione dell'intero acetabolo rimane un problema difficile. Anche la relativa letteratura degli ultimi venti anni è di difficile interpretazione; per il numero limitato di casi, l'eterogeneità del tipo e stadio del tumore, la variabilità di vie d'accesso e tecniche chirurgiche, le differenze nell'entità delle resezioni ossee e muscolari, il numero di metodi di ricostruzione, e l'insufficienza del follow-up [8-10].
C'è accordo generale sul fatto che la chirurgia conservativa offra risultati migliori sul piano funzionale rispetto all'emipelvectomia, e che qualche tipo di ricostruzione scheletrica dovrebbe essere tentata poiché l'anca ballante comporta scarsi risultati funzionali [11].
Per quanto riguarda i risultati oncologici della resezione periacetabolare, questi sono indipendenti dalla tecnica adottata per la ricostruzione, e piuttosto dipendono dal tipo, dallo stadio del tumore e dai margini chirurgici ottenuti. Dovrebbero, in ogni caso, essere confrontati con

quelli dell'emipelvectomia [12 13]. D'altra parte molte delle complicazioni meccaniche dipendono dal metodo di ricostruzione adottato. A ciò concorre in misura preponderante l'uso dell'innesto omoplastico soggetto a numerose complicazioni quali la lussazione articolare, il ritardo di consolidazione e frattura dell'innesto [14 15]. Sull'infezione, che rappresenta la più frequente e temibile complicazione, l'uso dell'innesto omologo sembra agire in senso negativo rispetto alle altre tecniche di ricostruzione.

Abbiamo provato a paragonare le complicazioni e i risultati funzionali presenti in letteratura dividendoli in 4 gruppi:

– innesto omologo pelvico [2 8 12 15-17], 63 casi (inclusi 4 casi trattati in autoclave; 20 irradiati; e altri 7 trattati con radioterapia postoperatoria)
– protesi a sella [3 4], 27 casi
– endoprotesi pelvica [5 6 18], 63 casi
– altri tipi di ricostruzione [1 2 10 11] (anca ballante, artrodesi ileo-femorale con o senza aggiunta di innesto, pseudoartrosi ileo-femorale, artrodesi e pseudoartrosi ischio-femorale), 179 casi.

Complicazioni

– Infezione. Un'infezione profonda è stata riportata nel 20% degli innesti, nel 13% delle protesi pelviche, nel 18% delle protesi a sella, e nel 1% degli altri tipi di ricostruzione.
– Lussazione. Le lussazioni hanno complicato il 10% degli innesti, il 17% delle protesi pelviche, il 18% delle protesi a sella.
– Ritardo di consolidazione. Il ritardo di consolidazione è stato riportato nel 5% degli innesti, e lo scollamento nel 10% delle protesi pelviche.
– Fratture. Le fratture si sono verificate nel 13% degli innesti.
– Emipelvectomia secondaria non dovuta a recidive locali. L'emipelvectomia è stata necessaria nel 5% degli innesti, nel 8% delle endoprotesi pelviche, nel 4% delle protesi a sella, e nel 2% degli altri tipi di ricostruzione.

È opportuno rilevare, in aggiunta alla già menzionata disomogeneità del materiale clinico, quanto il follow-up sia ancora insufficiente nel caso degli innesti, e ancor di più nelle protesi pelviche, mentre il numero delle protesi a sella è molto esiguo.

Risultati funzionali

Ancor più difficile la valutazione dei risultati funzionali nelle casistiche riportate in letteratura, per la disomogeneità dei criteri usati per la valutazione e l'insufficienza del follow-up.

In particolare, per gli innesti ossei della pelvi, i dati seppur approssimativi che abbiamo potuto raccogliere dalla letteratura (61 casi con un follow-up superiore a 2 anni) sono i seguenti: eccellenti nel 20% dei casi, buoni nel 46%, accettabili nel 18%, scarsi nel 26% (includendo anche le rimozioni d'impianto e le emipelvectomie). Le più frequenti cause di insuccesso sono state le infezioni e meno frequentemente la frattura dell'innesto.

In questo quadro globale sono incluse anche le casistiche riportate con esiti estremamente diversi, da chi, come Harrington (1992), descrive eccellenti e buoni risultati nel 93% di 14 casi a 2 anni di follow-up, e da chi, come Ozaki e altri (1996) indica solo 1 buon risultato su 9 casi (11%) ad un follow-up compreso tra i 17 e i 75 mesi. Nella casistica di Harrington, in 3 casi si è fratturato l'innesto dopo 5,6 e 8,5 anni dall'intervento, trasformando dei risultati che sarebbero stati eccellenti o buoni in accettabili o scarsi. Questo sta a confermare come un follow-up a lungo termine sia necessario per una valutazione definitiva dei risultati degli innesti ossei. Non sembrerebbe, invece, che l'irradiazione dell'innesto (Bell), o radioterapia adiuvante (Ozaki, Harrington) possano influenzarne l'esito.

Ancora meno significativo è il sommario dei risultati funzionali in 37 casi di endoprotesi pelvica, dove il follow-up è frequentemente inferiore ad 1 anno (Gradinger) con i seguenti valori: eccellente nessuno, buoni nel 40%, scarsi nel 30% e cattivi nel 30%. Anche per le protesi a sella, il numero di casi con un follow-up sufficiente e risultati funzionali riportati è molto scarso (14). Su questi, i risultati sono eccellenti in 7 (50%), buoni in 4 (28%), accettabili in 2 (14%) e scarsi in 1 (8%).

Negli altri tipi di ricostruzione, il numero di casi e il follow-up disponibile rende i risultati più significativi: di 149 casi sono stati eccellenti nel 3%, buoni nel 36%, accettabili nel 37%, e scarsi nel 24%.

Risulta evidente come trarre delle conclusioni dai dati sopra descritti sulle complicanze e sui risultati funzionali, comparando la nostra casistica con i 4 differenti gruppi ottenuti dalla letteratura (innesto pelvico, endoprotesi pelvica, protesi a sella, e altri tipi di ricostruzione) sia solo un tentativo da considerarsi in massima parte provvisorio.

Il grado d'infezione è alto (dal 13% al 23%) con tutti i tipi di ricostruzione, ma è meno grave quando viene utilizzata un'esigua quantità di materiale esterno.

L'incidenza della lussazione sembra essere minore negli innesti (dal 5 al 10%), che nelle endoprotesi pelviche e nelle protesi a sella (dal 17 al 18%). Le endoprotesi pel-

viche, hanno inoltre un ulteriore 10% di scollamento asettico mentre gli innesti ossei hanno un 5-27% di ritardo di consolidazione e un 9-13% di fratture. S'impongono inoltre elementi che indurrebbero a pensare che l'incidenza delle fratture negli innesti ossei possa aumentare nel follow-up a lungo termine. Queste complicanze non sono presenti usando altri tipi più semplici di ricostruzione.

La nostra conclusione provvisoria è che l'uso dell'innesto pelvico deve essere selezionato ai casi in cui sia possibile preservare una considerevole parte della muscolatura, e quando chemioterapia e soprattutto radioterapia non siano necessarie. Un'indicazione assoluta per l'uso dell'innesto si ha se deve essere rimossa la totalità dell'ileo. Quando, al contrario, può essere risparmiata parte dell'acetabolo è preferibile una artodesi o coartazione ileofemorale o talvolta, tramite riposizionamento della testa del femore e sostituzione con una protesi totale d'anca. Se invece, l'acetabolo è stato completamente resecato intrarticolarmente, ma si può risparmiare un'ampia porzione d'osso dall'ileo e mantenere i muscoli adduttori e psoas, una protesi a sella è probabilmente la scelta migliore. Anche un'artrodesi ileo-femorale può essere usata quando l'ileo è preservato per la maggior parte e l'accorciamento è dell'ordine dei 5 cm.

Detto questo, l'innesto pelvico massivo deve seguire alcuni accorgimenti quali:

– *fissaggio dell'innesto*: usare sia viti di compressione che placche di neutralizzazione, e placche più malleabili per rinforzare le colonne dell'acetabolo ileo-ischiatiche e ileopubiche, per evitare la frattura dell'innesto;
– *ricostruzione capsulare*: per la stabilità dell'articolazione dell'anca è opportuno usare legamenti artificiali per prevenire le lussazioni;
– *componente protesica*: noi oggi usiamo protesi totali d'anca e fin'ora non si sono verificate fratture della componente acetabolare, mentre ciò si era verificato usando protesi bipolare.

BIBLIOGRAFIA

[1] Campanacci M, Capanna R. *Pelvic Resections: The Rizzoli Institute Experience*. Orthop Clin North Am 1991;22:65-86.

[2] Donati D, Capanna R, Caldora P, Martini A, Campanacci D, Campanacci M. *Internal hemipelvectomies of the acetabular area using different methods of reconstruction* In: Tan SK, ed. *Limb Salvage: current trends*. Singapore: Proceedings of the International Symposium of Limb Salvage (ISOLS) 1993, pp. 185-188.

[3] Aboulafia AJ, Buch R, Mathews J, Li W, Malawer MM. *Reconstruction using the saddle prosthesis following excision of primary and metastatic periacetabular tumors.* Clin Orthop 1995;314:203-13.

[4] Van der Lei B, Hoekstra HJ, Veth RPH, Ham SJ, Oldhoff J, Scharaffordt Koops H. *The use of saddle prosthesis for reconstruction of the hip joint after tumor resection of the pelvis*. J Surg Onc 1992;50:216-9.

[5] Windhager R, Karner J, Kuntschera HP, Polterauer P, Saltzer-Kuntschik M, Kotz R. *Limb salvage in periacetabular sarcomas: review of 21 consecutive cases*. Clin Orthop 1996;331:265-76.

[6] Abudu A, Grimer R, Cannon S, Carter S, Sneath R. *Reconstruction of the hemipelvis after the excision of malignant pelvis. Complications and functional outcome of prostheses.* J Bone Joint Surg 1997;79B:773-9.

[7] Enneking WF, Dunham WK. *Resection and Reconstruction for Primary Neoplasms Involving the Innominate*. Bone J Bone Joint Surg 1978;60A:731.

[8] Guest CB, Bell RS, Davis A, Langer F, Ling H, Gross AE, et al. *Allograft-implant Composite Reconstruction following Periacetabular Sarcoma resection*. J Arthropl 1990;5(Suppl):S25-S34.

[9] Sim FH, Bowman WE. *Limb salvage in pelvic tumors Current concepts of diagnosis and treatment of bone and soft tissue tumors*. Berlin Hidelgerg: Springer Verlag 1984, pp. 367-372.

[10] Steel HH. *Partial or complete resection of the hemipelvis: an alternative to hindquarter amputation for periacetaular chondrosarcoma of the pelvis*. J Bone Joint Surg 1978;60A:719-30.

[11] Stephenson RB, Kaufer H, Hankin FM. *Partial pelvic resection as an alternative to hinquarter amputation for skeletal neoplasms*. Clin Orthop 1989;242:201-11.

[12] O'Connor MI, Sim FH. *Salvage of the limb in the treatment of malignant pelvic tumors*. J Bone Joint Surg 1989;71-A:481-94.

[13] Shin KH, Rougraff BT, Simon MA. *Oncologic outcomes of primary bone sarcomas of the pelvis*. Clin Orthop 1994;304:207-17.

[14] Capanna R, van Horn JR, Guernelli N, Briccoli A, Ruggieri P, Biagini R, et al. *Complications of pelvic resections.* Arch Orthop Trauma Surg 1987;106:71-7.

[15] Ozaki T, Hillmann A, Bettin D, Wuisman P, Winkelmann W. *High complication rates with pelvic allografts. Experience of 22 sercoma resection*. Acta Orthop Scand 1996;67:333-8.

[16] Harrington KD. *The use of hemipelvic allografts or autoclaved grafts for reconstruction after wide resection of malignant tumours of the pelvis*. J Bone Joint Surg 1992;74-A:331-41.

[17] Poitout D, Gaujoux G, Lempidakis M. *Reconstruction iliaques totales ou partielles a l'aide d'allogreffes de banque*. Int Orthop 1990;14:111-9.

[18] Gradinger R, Rechl H, Ascherl R, Plotz W, Hipp E. *Endoprothetischer Teilersatz des beckens bei malignen tumoren.* Orthopade 1993;22:167-73.

Pelvic resection and reconstruction with pelvic prosthesis

R. Windhager
A. Leithner
W. Ertl

SUMMARY

Limb sparing surgery of primary malignant tumors around the pelvis represents a well established technique. Tumors involving the acetabulum still are challenging with respect to functional outcome and complication management.
Endoprosthetic replacement is mainly indicated after resection of the acetabulum and can be performed either with a saddle prosthesis or a custom made design. Both types of reconstruction are able to reconstruct about 30% to 70% of function with a postoperative complication rate ranging from 20 to 60%. Infection represents the most serious complication on the long term run and usually leads to external hemipelvectomy.

Key words: pelvic prosthesis, pelvic tumors, limb salvage

INTRODUCTION

Although limb salvage in pelvic tumors has been well established over the last two decades both resection and reconstruction remain challenging issues even for specialised orthopaedic surgeons. Due to the anatomical situation wide resectionsmargins are more difficult to achieve in the pelvis [1] than in the lower extremity however external hemipelvectomy usually does not provide improved margins than limb salvage surgery. The real challenge remains reconstruction of the defect with early function and low morbidity and is still a matter of debate especially in the acetabular region [2-6]. Several methods have been discussed in the literature including allograft, reconstruction, arthrodesis or endoprothestic reconstruction to prevent a flail leg, which is known to be associated with a low function of the lower limb. Important prerequisites of pelvic resection are meticulous preoperative planning including different imaging techniques, biopsy and thorough perioperative management.

Department of Orthopaedics
Medical University of Graz
Auenbruggerplatz 5
A-8036 Graz
Tel. + 43 316 3854807
Fax + 43 316 3854806
E-mail:
reinhard.windhager@meduni-graz.at

PREOPERATIVE PLANNING

Besides plain x-rays and bone scintigraphy, MRI and also CT have to be performed to estimate the extension of the lesion and to be able to plan a surgical approach for biopsy. 3-D reconstruction of CT-scans allows more detailed preoperative planning and help's to improve the safety of surgical adequate resection [7]. Metastases are

excluded by CT of the chest and retroperitoneal region and bone scintigraphy. Phlebography of both legs should be performed in all cases to exclude pre-existing emboli and thus minimizing the risk of intraoperative thrombo embolic complications while arteriography is useful only in case of planned resection and reconstruction of the artery or planned preoperative embolisation. Preoperative ureterography is mandatory in large tumors extending into the pelvis in order to define the anatomy of the ureter and exclude possible compression by the tumor. Furthermore preoperative bowel preparation, urological and rectal clinical investigations are mandatory. According to the results of these investigations the patient may be well informed about all details of the operation and about the risk of surgery as well as the fact that limb salvage may be associated with a higher rate of complications compared to external hemipelvectomy.

BIOPSY AND SURGICAL APPROACHES

According to oncological guidelines biopsy has to be performed with respect to the later resection of the tumor thus skin incision should be performed along the planned skin incision for resection without contamination of vessels or nerves choosing the most direct way to the tumor. In most of the cases biopsy over the superior iliac spine allows direct approach to the acetabulum via the inferior iliac spine and stays far away from vessels or nerves. The most common way of skin incision for pelvic tumors is a is a curved incision along the iliac crest to the medial or lateral part of the upper thigh depending on the extent of the tumor [8]. With this incision all other regions of the pelvis can be approached allowing total internal hemipelvectomy in case of hugge tumor extent. In rare cases even a double incision ventraly along the neurovascular bundle and dorsaly along the sciatic nerve may be useful for tumor resection [7]. For both incisions the patient is placed in a mobile lateral position on the contra lateral side allowing both anterior and posterior approach by moving the patient back or forward.

After incision of the skin along the iliac crest the gluteal muscles are prepared down to the sciatic notch. Usually the gluteus minimus and partially or completely the gluteus medius are left on the specimen for achieving wide margins while in most cases the gluteus maximus can be spared. The sciatic nerve is exposed and bluntly dissected to the sciatic notch. Consequently the muscles of the abdominal wall are detached from the iliac crest and the femoral neurovascular bundle is exposed from distally to proximally in case of penetration of the tumor through the medial wall of the iliac crest the iliac muscle is separated from the psoas muscle to cover the specimen in order to achieve wide margins. The hypogastric artery and vein usually are liagated and dissected in order to allow better preparation in the retroperitoneal region. The ureter has to be defined and retracted medially and the peritoneum is bluntly prepared down to the sciatic notch. Finally the muscles inserting at the superior and inferior iliac spine are detached exposing the capsule of the hip joint. The capsule is opened in case of intraarticular resection and left closed in case the tumor has penetrated into the hip joint. After circumferencal exposition of the tumor bearing area the osteotomies are performed. For improved orientation it seems favourable to produce an individual model based on 3-D reconstruction of CT data and possibly using individual templates for performing the osteotomy. This technique not only is helpful to guarantee wide margins within the bone but also to allow for a better fit of the pelvic prosthesis. The first osteotomy is preferably performed in the pubis followed by the femoral neck and ischium and finally in the ileum which causes most of the bleeding from the sciatic notch. After cutting the massive sacro-tuberal and sacro-spinal ligaments the specimen can be removed. Significant increase in blood loss has to be expected during this last stages of the resection procedure and all neurovasculare structures should be well exposed and protected while massive transfusion has to be provided by the anaesthiologist.

RECONSTRUCTION

Saddle prosthesis

This type of reconstruction is indicated if at least part of the ileum can be spared [9 10] during tumor resection. This type of prosthesis mainly works as a spacer between the remaining ileum and the femur and allows for limited range of motion in all planes. The saddle prosthesis can be combined with the standard hip prosthesis or even a resection prosthesis if the proximal femur has to be resected with the tumor. As a modular system the prosthesis can be adapted during the operation according to the extent of resection of the ileum, however limited range of motion (60 to 70° of flexion) and cranial migration of the saddle in the long term run as well as the high-

er risk of infection have to be accounted as disadvantages of this system. In case the femoral head could be spared an iliofemoral cooptation [6] could be attempted as an alternative which can be converted the saddle prosthesis or an arthrodeses in case of failure later on [6].

According to the musculoskeletal tumor society score functional results vary significantly in the literature depending on the amount of soft tissue resection and vary between 30 and 70%. Similarly there is a great variety in the postoperative complication rate ranging from 20 to 30% [7 9 11].

Custom made pelvic prosthesis

Custom made pelvic prostheses are constructed according to a 3-D model from CT data (Fig. 1a, b). With this type of reconstruction it is possible to restore the anatomical hip centre as well as leg length and provide a good functional outcome within a reasonable time [7]. The pelvic 3-D model is produced by computer aided reconstruction of CT-scans and manufacted by a milling machine or a similar technique. This model does not only provide the basis for reconstruction of the endoprosthesis but also allows for better orientation during the operation. Individual templates can be applied to the surface of the bone and help to perform the osteotomy in exact the same way as done on the 3-D model. The implantation of the custom made pelvic prosthesis is done cementless and augmented by poroscoated stems and plates. A polyethylene constrained cup is cemented into the acetabulum to prevent dislocation during the first postoperative months (Fig. 1c, d). Furthermore immobilisation in a plaster cast for 6 to

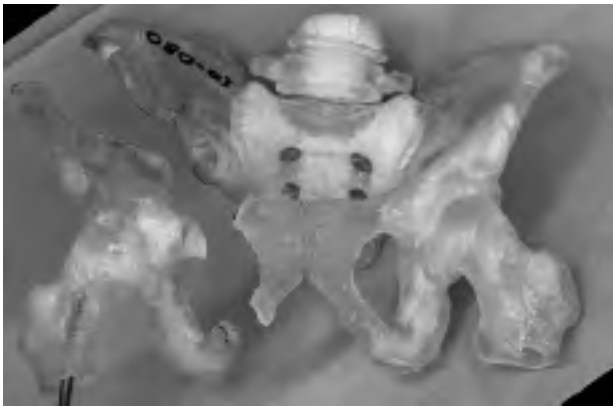

Fig. 1a. Individual 3-D model with the resected tumor sparing specimen.

Fig. 1b. Custom made pelvic prosthesis with stem and plates for fixation within the ileum. No reconstruction of the pelvic ring.

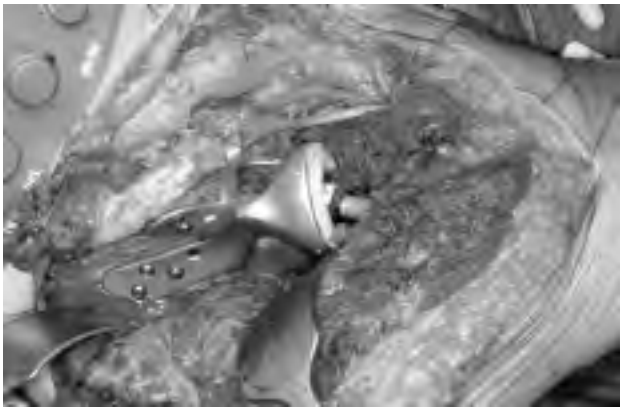

Fig. 1c. Intraoperative view showing perfect fit of the cementless prosthesis.

Fig. 1d. X-ray one year postoperatively.

12 weeks followed by a brace for at least half a year is necessary to lower the risk of dislocation.

Functional ratings after endoprosthetic replacement range from 37 to 70% according to the MSTS Score. The perioperative complication rate is similar to saddle prosthesis. However in studies with longer follow-up the rate of infection increases to 60% of which almost all have be treated by hind quarter amputation [12-14].

In summary endoprosthetic replacement provides a stabile reconstruction with satisfactory early results. Taking into account a high infection rate on the long term follow-up indication should be done mainly in patients without chemo- or radiation-therapy and in cases where the iliac and most of the gluteal muscles can be spared in order to provide a good functional outcome and minimize the risk of infection.

CONCLUSION

Endoprosthetic replacement provides predictable and satisfactory functional outcomes and is suitable for patients with primary malignant tumors not receiving chemo- or radiation therapie.

REFERENCES

1 Fahey M, Spanier SS, Vander Griend RA. *Osteosarcoma of the pelvis. A clinical and histopathological study of twenty-five patients.* J Bone Joint Surg Am 1992;74:321-30.

2 Gradinger R, Rechl H, Hipp E. *Pelvic osteosarcoma. Resection, reconstruction, local control, and survival statistics.* Clin Orthop Relat Res 1991;270:149-58.

3 Mutschler W, Kiefer H. *Functional Results After Pelvic Resection with Endoprosthetic Replacement.* In: Enneking WF, ed. *Limb Salvage in Musculoskeletal Oncology*. New York: Churchill Livingstone 1987, p. 156-166.

4 Yuen A, Ek ET, Choong PF. *Research: Is resection of tumours involving the pelvic ring justified? A review of 49 consecutive cases.* Int Semin Surg Oncol 2005;2:9.

5 Enneking WF, Dunham WK. *Resection and reconstruction for primary neoplasms involving the innominate bone.* J Bone Joint Surg Am 1978;60:731-46.

6 Capanna R, Ruggieri P, et al. *Periacetabular Pelvic Resection*. In: Enneking WF, ed. *Limb Salvage in Musculoskeletal Onkology*. New York: Churchill Livingstone 1987, p. 141-146.

7 Windhager R, et al. *Limb salvage in periacetabular sarcomas: review of 21 consecutive cases.* Clin Orthop Relat Res 1996;331:265-76.

8 Letournel E. *The treatment of acetabular fractures through the ilioinguinal approach.* Clin Orthop Relat Res 1993;292:62-76.

9 Natarajan MV, et al. *The Saddle prosthesis in periacetabular tumours.* Int Orthop 2001;25:107-9.

10 Nieder E, et al. *The saddle prosthesis for salvage of the destroyed acetabulum.* J Bone Joint Surg Br 1990;72:1014-22.

11 Benevenia J, et al. *Treatment of advanced metastatic lesions of the acetabulum using the saddle prosthesis.* Clin Orthop Relat Res 2004;426:23-31.

12 Hillmann A, et al. *Tumors of the pelvis: complications after reconstruction.* Arch Orthop Trauma Surg 2003;123:340-4.

13 Schwameis E, et al. *Reconstruction of the pelvis after tumor resection in children and adolescents.* Clin Orthop Relat Res 2002;402:220-35.

14 Zeifang F, et al. *Complications following operative treatment of primary malignant bone tumours in the pelvis.* Eur J Surg Oncol 2004;30:893-9.

G.I.O.T. 2005;31(Suppl.2):S429-S435

Impaction grafting cementata e non cementata nella chirurgia di revisione protesica femorale

Cemented and cementless impaction grafting in the revision surgery of femoral component in THA

F.S. Santori
F. Chilelli[1]
E. Roefaro[1]
N. Santori

Divisione di Ortopedia e Traumatologia Ospedale "S. Pietro – Fatebenefratelli", Roma; [1] Dipartimento di Scienze dell'Apparato Locomotore, "La Sapienza", Roma

RIASSUNTO

Nella chirurgia di revisione delle protesi di anca si incontra spesso la necessità che si debba affrontare delle perdite di sostanza ossee anche di notevoli dimensioni. Le osteolisi periprotesiche possono interessare sia il versante femorale che quello acetabolare e possono essere affrontate con differenti metodiche. Il chirurgo deve essere in confidenza con varie tecniche in quanto la molteplicità delle difficoltà che si possono incontrare è molto estesa.
Scopo della presentazione è focalizzare le metodiche di ricostruzione con innesti ossei del versante femorale, tecnica comunemente chiamata di "impaction grafting". Tale metodo, è stato sviluppato inizialmente solo per essere applicato con la compattazione degli innesti e con successiva pressurizzazione del cemento. Da 1992, una metodica simile, ma senza l'ausilio del cemento è stata da noi impiegata e denominata impaction grafting non cementata.
Nella nostra esperienza la tecnica classica con cementazione è indicata in presenza osteolisi del femore prossimale anche con associata osteoporosi ma comunque in casi in cui è presente una continuità dell'involucro femorale prossimale. La tecnica non cementata trova la sua indicazione invece in pazienti più giovani, con migliore qualità dell'osso residuo ed in particolare in casi con gravi perdite e discontinuità del femore prossimale. Quest'ultima tecnica necessita dell'impiego di steli modulari che consentano la pressurizzazione e la riabitazione ottimale degli innesti ossei.
La tecnica chirurgica di impaction grafting non cementata, da noi messa a punto, viene descritta in dettaglio.
Ambedue le metodiche, con le giuste indicazioni, hanno garantito risultati incoraggianti ad un follow-up che supera oramai in parte dei casi i 10 aa.
Vengono discusse razionale, tecniche chirurgiche e risultati.

Parole chiave: riprotesizzazione femorale, perdita di sostanza, innesti ossei, compattazione, cementazione

SUMMARY

In the revision surgery of the hip, it is quite common that the surgeon has to face significant bone defects. Different techniques are available to manage both acetabular and femoral reconstructions. The hip surgeon must be confident with several techniques as the multiplicity of the difficulties is very extensive.

Aim of this study are bone defects on the femoral side and, in particular, revision techniques with bone grafting named “Impaction Grafting”. Such method has been initially developed only to be used with cement. Since 1992 we have started our experience also with a similar technique whose major difference is the absence of cement. This technique has been named cementless impaction grafting.
In our practise, we currently apply the “classic” impaction grafting, even with concomitant osteoporosis, but only when there is a reliable integrity of the proximal femur. The cementless technique, on the other hand, is indicated in younger patients and in those cases where bone loss is more extensive and proximal femur shows discontinuities.
This last technique needs the implant of modular stems which allows initial stability and a good bone graft pressurization. The technique of cementless impaction grafting is described in detail.
Both these techniques, with the right indications, have guaranteed encouraging results at a follow-up which now exceeds, in part of the cases, 10 years. Rationale, surgical techniques and results are discussed.

Key words: femoral revision, bone loss, bone graft, impaction, cementation

INTRODUZIONE

Le difficoltà da affrontare nelle revisioni di steli femorali per mobilizzazione asettica dell’impianto primario, sono legate all’entità della perdita di sostanza ossea e alla qualità dell’osso residuo (Fig. 1).
Di conseguenza, il chirurgo ortopedico deve scegliere tecnica e tipo di impianto, in base alla entità della perdita di sostanza ed alla qualità del tessuto osseo.
Le possibili alternative in caso di riprotesizzazione sono le seguenti:
– stelo da revisione cementato;
– stelo da revisione non cementato monoblocco o modulare;
– impaction grafting non cementata;
– impaction grafting cementata.
La riprotesizzazione cementata è una tecnica valida solo in presenza di adeguato osso spongioso fra la lamina endossea e corticale.
In quanto alla revisione non cementata, essa prevede l’utilizzo di protesi di maggiori dimensioni che costringono il chirurgo al sacrificio di ulteriore tessuto osseo, e spesso l’osso residuo è di scarsa qualità. In questi casi il rischio di non raggiungimento della stabilità necessaria è elevato.

Fig. 1. Due casi di stress shielding prossimale in protesi a fissazione distale, e conseguente perdita ossea.

In letteratura viene riportata una maggiore percentuale di insuccessi nella chirurgia di revisione in caso di elevata osteoporosi. La percentuale di insuccessi, in questi casi, è risultata 6 volte superiore rispetto ad una situazione di bone-stock valido (Kavanagh, 1985; Harris, 1988; Lawrence, 1993).
Nei casi di grave perdita di sostanza ossea a parer nostro è meglio utilizzare tecniche che favoriscano la ricostruzione del bone-stock con innesti ossei o altri materiali osteoconduttivi piuttosto che impiegare altre tecniche che utilizzino protesi di sempre maggiori dimensioni in sostituzione della perdita di sostanza. Il rischi maggiori sono quelli di indebolire ulteriormente la struttura ossea e causare fenomeni di stress-shielding con protesi a fissazione distale.
Quando ci si trovi di fronte a revisioni del tipo 3-4 Paprosky o GIR, la soluzione da noi utilizzata è quella, in presenza di osteoporosi associata, della tecnica di impaction grafting con cemento. Proposta da Ling e Sloof tale tecnica, che noi eseguiamo dal 1992, consiste nell’applicazione di bone chips adeguatamente compattati prima della cementazione della componente femorale, al fine di ripristinare un adeguato letto di osso spongioso.
In alternativa alla tecnica di Ling, in presenza di perdita di sostanza prossimale e di un adeguato bone- stock dista-

le, abbiamo iniziato (sempre nel 1992) ad utilizzare la tecnica di impaction grafting senza cemento. Il vantaggio principale rispetto alla revisione non cementata convenzionale consiste nel ripristino del capitale osseo, purché gli innesti pressurizzati vengano applicati intorno ad una protesi dotata di buona stabilità iniziale per impedire che gli innesti, per il primo periodo, vengano sottoposti ad eccessive sollecitazione di carico. Nel lavoro vengono illustrate le due tecniche di Impaction Grafting femorale ed i risultati ottenuti.

MATERIALI E METODI

Tecnica chirurgica

Impaction Grafting cementata: è indispensabile un accurato planning pre-operatorio. Mediante l'uso di templates si individua la misura ottimale dello stelo femorale, la dimensione del tappo e la profondità a cui va posto.

Abbiamo utilizzato la via di accesso Laterale diretta secondo Hardinge e la via Postero-laterale. Dopo l'asportazione della protesi si effettua un'accurata pulizia e cruentazione del canale femorale per realizzare le condizioni ottimali per l'ancoraggio e la riabitazione degli innesti. Vengono poi introdotti, nel canale midollare, innesti ossei spongiosi in forma di bone-chips della grandezza di 3-5 mm^3 circa. Si procede all'impattazione degli innesti con appositi impattatori cilindrici che scorrono sul filo guida in modo da ottenere uno spessore di innesti compattati di alcuni millimetri. Nei casi in cui si è riscontrato un indebolimento ritenuto preoccupante del femore prossimale, si è proceduto alla applicazione di uno o due cerchiagli preventivi dell'osso metafisario prossimale. Si esegue poi la preparazione del III prossimale di femore con impattatori a cuneo a forma della protesi fino ad ottenere una impattazione ottimale. Si eseguono le prove di stabilità torsionale per confermare che l'osso impattato sia meccanicamente stabile e si ottiene cosi l'alloggiamento per il cemento e la protesi. Si applica infine il cemento sotto pressurizzazione con tecnica classica e quindi la protesi. Si concede carico sfiorante per un mese e quindi carico parziale per ulteriori 2/3 mesi.

Impaction Grafting non cementata: viene attuata una accurata rimozione del tessuto fibroso peri protesico, dell'eventuale cemento e una accurata cruentazione dell'osso. In questa metodica è da preferire l'impiego di steli modulari dotati di uno stelo distale a sezione tipo Wagner e componenti prossimali a riempimento metafisario. Si procede quindi alla preparazione diafisaria ed alla introduzione dello stelo femorale. Anche nel caso della impaction grafting non cementata, si è proceduto alla applicazione di cerchiagli preventivi metafisari o diafisari, nelle revisioni ritenute ad alto rischio di frattura. Il cono morse dello stelo modulare viene protetto da una sottile cannula che termina in un filo guida. Quindi si procede quindi, come nella tecnica "cementata", alla compattazione degli innesti nella metafisi prossimale. Sul filo guida vengono fatti scorrere impattatori cilindrici di misura crescente per poi eseguire l'alloggiamento della componente prossimale con impattatori a cuneo a forma della protesi fino ad ottenere una compattazione ottimale. Si inserisce infine il modulo prossimale dell'impianto. Prima di scegliere la componente metafisaria definitiva, e quindi prima di eseguire la compattazione degli innesti, si procede a riduzione di prova per saggiare la stabilità dell'impianto.

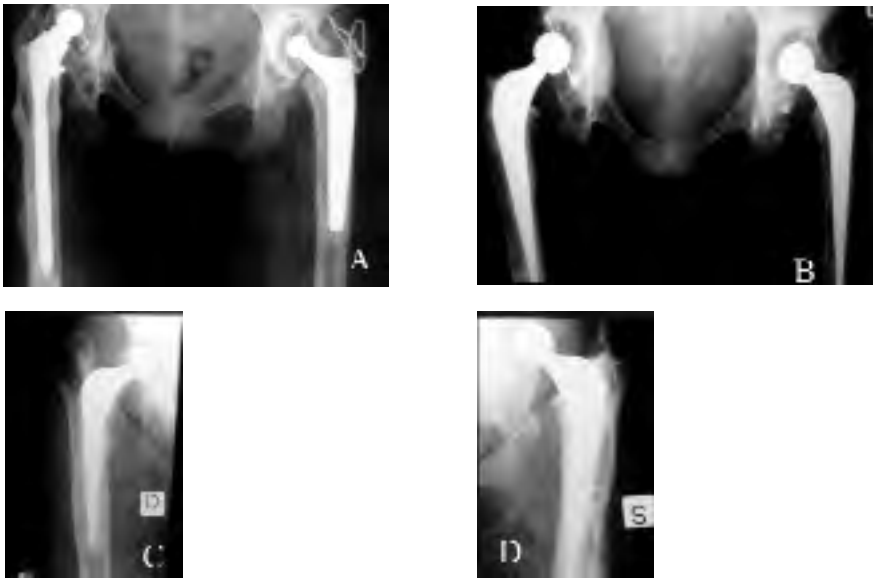

Fig. 2. Impaction grafting cementata bilaterale. A) pre-op; B), C), D) follow-up a 12 anni.

CASISTICA

A partire dal 1992 sono stati eseguiti 97 casi di Impaction Grafting cementata della componente femorale. Il follow-up medio è attualmente di 8,2 anni (minimo 1 anno max 12 anni), l'età media dei pazienti di 73 aa.
Per quanto riguarda la tecnica non cementata sono stati eseguiti dal 1992, 167 impianti con follow-up medio di 8,5 (minimo 5 mesi e max 15 anni) anni ed una età media di 72 aa.
Ogni paziente ha eseguito controlli clinici e radiografici nel follow-up a 1 mese, 3 mesi 6 mesi e ogni anno.
Nella tecnica cementata, tranne alcuni casi in cui è stata impiantata una protesi CPT in tutti gli altri è stata utilizzata una protesi Exeter.
In quella non cementata sono stati utilizzati gli steli: Modula (Tornier, Francia), MP (Link, Germania), Revision (Lima LTO, Italia), Wagner (Sultzer, Germania), ZMR (Zimmer, USA).
Sono state prese in considerazione le possibili complicanze quali infezioni profonde e superficiali, mobilizzazioni, malposizionamenti, fratture ed infrazioni intraoperatorie e affondamenti dello stelo.

RISULTATI

Per quanto riguarda il primo gruppo, impaction grafting con cementazione, i 97 impianti al follow-up sono risultati soddisfacenti nell'89% dei casi. Anche la tecnica senza cementazione è risultata valida, con 91% di impianti con risultati soddisfacenti.
La ricostruzione con innesti ossei del bone stock che si realizza intorno a tutta la protesi fino a 2-3 cm a valle di essa nella impaction grafting cementata ha permesso a distanza di tempo di mettere in evidenza la ricostruzione di corticali praticamente inesistenti prima dell'intervento di revisione. Lo stesso quadro si è visto nell'impaction grafting non cementata intorno alla parte prossimale dello stelo protesico e a tutta la parte prossimale del femore intorno alla parte prossimale del modulo protesico. Le complicanze a distanza presentatesi sono state, infezioni 4%, (è da notare che nel 25% dei casi si trattava di reinterventi su precedenti protesi settiche) mobilizzazioni 2%, affondamento superiore a 10 mm 2%, radiolucenza periprotesica prossimale inferiore a 1 mm 7,5%, fratture intraoperatorie femorali 2,7% e le perforazioni del canale femorale 2,3%.

DISCUSSIONE

L'obiettivo delle tecniche di impaction grafting è quello di ottenere una valida stabilità dell'impianto con l'impiego di innesti ossei che possano contribuire, una volta integrati, alla ricostruzione del bone stock femorale. Tappa fondamentale dell'intervento, sia con che senza cemento, è la preparazione del letto osseo di impianto che deve essere opportunamente cruentato per permettere la riabitazione degli innesti a partire dal versante esterno.
Nella tecnica cementata è essenziale una pressurizzazione impeccabile per una ottimale compenetrazione del cemento tra gli innesti. Questo permette di fissare gli innesti tra di loro e crea le premesse per una rapida e completa riabitazione ossea.
Il concetto è che gli innesti sono stabili con la protesi grazie alla fissazione realizzata dal cemento sugli innesti (Fig. 2) e stabili con l'osso per merito della compattazione. La tecnica X-Change permette di ripartire su di una ampia superficie le forze di carico trasmesse dallo stelo, sfruttando appieno tutta la superficie degli innesti. Ciò svolge azione trofica sugli innesti ottenendo un rimodellamento degli stessi.
Le indicazioni specifiche di questa tecnica sono le mobilizzazioni asettiche di e 3° e 4° grado secondo la classificazione GIR o Paproski. Nei casi con deficit ossei di IV grado, non sempre, a nostro giudizio, consigliamo l'impiego della tecnica X-Change perché la difficoltà di ricostruzione della parete ossea in caso di macroscopiche perdite di sostanza femorali può essere enorme. In questi casi una buona pressurizzazione del cemento negli innesti

Fig. 3. Impaction grafting non cementata (B) in esito a mobilizzazione per osteolisi periprotesica femorale distale (A).

compattati è spesso impossibile. In queste occasioni preferiamo, in presenza di un buon bone-stock distale, l'impiego della tecnica di impaction grafting non cementata con uno stelo a presa distale e innesti compattati prossimali.

Fig. 4. (A, B, C). Re-revisione con Impaction grafting non cementata bilaterale. Stelo Wagner a destra e stelo modulare ZMR a sinistra, rispettivamente a 11 e 6 anni di follow-up.

Esistono quindi delle differenti indicazioni per l'impaction grafting "classica" e quella non cementata. La prima, nella nostra esperienza, è indicata in quei casi in cui è possibile contare su un "contenitore" (femore prossimale) valido, ossia che, pur se danneggiato dalla osteolisi conseguente alla mobilizzazione, mantiene una sua integrità e consente una compattazione meccanicamente valida degli innesti.

Quando invece il femore prossimale ha perso la sua continuità o è da considerare non meccanicamente in grado di sostenere la compattazione degli innesti, allora è da preferire la impaction grafting non cementata. Le differenze tecniche e concettuali tra questi due tipi di approccio sono importanti. Nella tecnica classica, infatti, la compattazione viene eseguita in modo da poter assorbire in toto le sollecitazioni meccaniche ab inizio e si impiega uno stelo corto, a cuneo, liscio in grado di trasmettere prossimamente le sollecitazioni. Nella impaction grafting non cementata invece, sapendo di non poter ottenere una valida e sicura stabilità dello stelo prossimale solo con l'uso di innesti compattati, si ricerca in pratica una doppia stabilità.

Dapprima si ottiene infatti una buona presa distale con uno stelo modulare con sezione tipo Wagner, e poi si cerca, con la compattazione prossimale degli innesti e la applicazione della componente prossimale dello stelo modulare, di ottenere il trasferimento prossimale delle sollecitazioni. Ecco quindi la doppia stabilità con la impaction grafting prossimale volta a ricostruire il bone stock e allo scopo di evitare un successivo fenomeno di stress shielding. L'impiego di innesti omoplastici parcellizzati e pressurizzati permette di sfruttare le grandi potenzialità riparative del tessuto osseo, molto più rapida e soprattutto completa della riabitazione ossea tipicamente osservata negli innesti corticali. Ovviamente, in assenza del cemento, la stabilità iniziale che si riesce ad ottenere con la sola com-

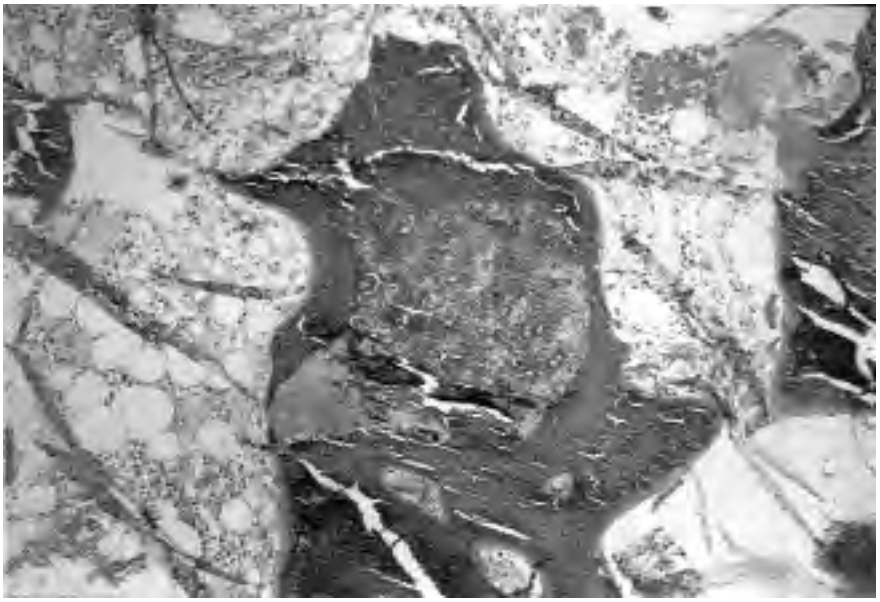

Fig. 5. Preparato istologico di un frammento osseo della metafisi femorale destra, prelevato durante l'intervento di revisione protesica. Si noti la presenza di cellule ossee vitali a contatto del cemento.

pattazione non è sufficiente a garantire una buona stabilità della componente femorale, di qui la nostra indicazione all'impiego di steli modulari da revisione per l'impaction grafting non cementata. Inoltre, in tal modo si ricostruisce biologicamente la mancanza di tessuto osseo e non solo con materiale metallico come ad esempio utilizzando solo protesi modulari di sempre maggiori dimensioni.

Come ampiamente dimostrato da studio della letteratura, anche noi abbiamo avuto la possibilità di studiare a livello istologico, il comportamento degli innesti pressurizzati a 7 mesi dall'intervento di revisione in un paziente nel quale abbiamo eseguito una biopsia ossea a livello del femore prossimale. In questo caso, abbiamo potuto confermare come l'osso morcellizzato spongioso era andato incontro ad una rapida e completa riabitazione e sostituzione con osso vitale (Fig. 5).

I controlli seriati radiografici documentano l'ottima riabitazione degli innesti e la ottimale penetrazione del cemento tra gli innesti. A lungo termine l'osso omoplastico innestato si ristruttura completamente permettendo di creare delle neocorticali consistenti.

Nelle protesi non cementate abbiamo utilizzato la tecnica di impaction grafting prevalentemente nei casi nei quali il bone stock distale allo stelo mobilizzato era di buona qualità. In questi casi abbiamo preferito, quando era possibile, eseguire la ricostruzione senza dover ricorrere alla molto più aggressiva osteotomia transfemorale di Wagner. In questa metodica lo stelo, a fissazione distale (tipo Wagner) viene introdotto a press-fit nella diafisi, prima di procedere alla successiva ricostruzione delle perdite di sostanza prossimali con innesti ossei pressurizzati. Anche con questa metodica è molto importante che gli innesti aderiscano sia alla parete ossea opportunamente cruentata e alla parete della protesi. Gli innesti pressurizzati così introdotti permettono non solo la ricostruzione delle perdite di sostanza e una loro successiva riabitazione ma anche una solida fissazione della parte prossimale dell'impianto all'osso residuo evitando così il fenomeno di stress-shielding così frequentemente presente negli impianti a fissazione distale.

Nei confronti dei megaimpianti le tecniche di impaction grafting cementata e non cementata permettono di ricostruire il tessuto osseo mancante mediante tessuto osseo vitale, invece di sostituire alla perdita di sostanza un impianto sempre più grande che può creare grandissimi problemi in caso di una nuova possibile futura riprotesizzazione.

I risultati a lungo termine da noi ottenuti con queste due tecniche sono buoni, e confermano la validità di questa metodica. La filosofia dell'associare all'intervento di revisione la ricostruzione del bone stock con o senza l'ausilio del cemento, crediamo dia le migliori garanzie per la lunga durata dell'impianto. Inoltre il continuo aumento dell'età media della popolazione ci spinge, anche in pazienti anziani, alla applicazione di metodiche che, preservando il capitale osseo, facilitino i sempre possibili futuri interventi di re-revisione.

BIBLIOGRAFIA

1. Edwards SA, Pandit HG, Grover ML, Clarke HJ. *Impaction bone grafting in revision hip surgery*. J Arthroplasty 2003;18:852-9.
2. Elting JJ, Mikhail WE, Zicat BA, Hubbell JC, Lane LE, House B. *Preliminary report of impaction grafting for exchange femoral arthroplasty*. Clin Orthop Rel Res 1995;319:159-67.
3. Flugsrud GB, Ovre S, Grogaard B, Nordsletten L. *Cemented femoral impaction bone grafting for severe osteolysis in revision hip arthroplasty. Good results at 4-year follow-up of 10 patients*. Arch Orthop Trauma Surg 2000;120:386-9.
4. Gates HS. *Bone grafting in total hip arthroplasty for protrusio acetabuli, a follow-up note*. J Bone Joint Surg (Am) 1990;72-A:248-51.
5. Gie GA, Linder L, Ling RS, Simon JP, Slooff TJ, Timperley AJ. *Impacted cancellous allografts and cement for revision total hip arthroplasty*. J Bone Joint Surg Br 1993;75:14 -21.
6. Goldberg VM. *Selection of bone grafts for revision total hip arthroplasty*. Clin Orthop 2000;381:68-76.
7. Kavanagh BF, Fitzgerald RH Jr. *Multiple revisions for failed total hip arthroplasty not associated with infection*. J Bone Joint Surg Am 1987;69:1144-9.
8. Kavanagh BF, Ilstrup DM, Fitzgerald RH Jr. *Revision total hip arthroplasty*. J Bone Joint Surg Am 1985;67:517-26.
9. Kim YH. *Cemented revision hip arthroplasty using strut and impacted cancellous allografts*. J Arthroplasty 2004;19:726-32.
10. Knight JL, Helming C. *Collarless polished tapered impaction grafting of the femur during revision total hip arthroplasty: pitfalls of the surgical technique and follow-up in 31 cases*. J Arthroplasty 2000;15:159-65.
11. Lawrence JM, Engh CA, Macalino GE, Lauro GR. *Outcome of revision hip arthroplasty done without cement.* J Bone Joint Surg Am 1994;76:965-73.
12. Lawrence JM, Engh CA, Macalino GE. *Revision total hip arthroplasty. Long-term results without cement*. Orthop Clin North Am 1993;24:635-44.
13. Leopold SS, Berger RA, Rosenberg AG, Jacobs JJ, Quigley LR, Galante JO. *Impaction allografting with cement for revision of the femoral component. A minimum four-year follow-up study with use of a precoated femoral stem*. J Bone Joint Surg Am 1999;81:1080-92.

[14] Lind M, Krarup N, Mikkelsen S, Horlyck E. *Exchange impaction allografting for femoral revision hip arthroplasty: results in 87 cases after 3.6 years' follow-up*. J Arthroplasty 2002;17:158-64.

[15] Ling RS. *Contained morselized allograft in revision total hip arthroplasty. Surgical technique*. Orth Clin North Am 1993;4:717-25.

[16] Ling RS. *Impacted cancellous allografts and cement for revision total hip arthroplasty*. J Bone Joint Surg 1993;75-B:14-21.

[17] Ling RS, Timperley AJ, Linder L. *Histology of cancellous impaction grafting in the femur. A case report*. J Bone Joint Surg Br 1993;75:693-6.

[18] Ling RS. *Femoral component revision usin impacted morsellised cancellous graft*. J Bone Joint Surg Br 1997;79:874-5.

[19] Mahoney CR, Fehringer EV, Kopjar B, Garvin KL. *Femoral revision with impaction grafting and a collarless, polished, tapered stem*. Clin Orthop Relat Res 2005;432:181-7.

[20] Malkani AL, Voor MJ, Fee KA, Bates CS. *Femoral component revision using impacted morsellised cancellous graft. A biomechanical study of implant stability*. J Bone Joint Surg Br 1996;78:973-8.

[21] Masterson EL, Masri BA, Duncan CP, Rosenberg A, Cabanela M, Gross M. *The cement mantle in femoral impaction allografting. A comparison of three systems from four centres*. J Bone Joint Surg Br 1997;79:908-13.

[22] Meding JB, Ritter MA, Keating EM, Faris PM. *Impaction bone-grafting before insertion of a femoral stem with cement in revision total hip arthroplasty. A minimum two-year follow-up study*. J Bone Joint Surg Am 1997;79:1834-41.

[23] Morrey BF, Kavanagh BF. *Complications with revision of the femoral component of total hip arthroplasty. Comparison between cemented and uncemented techniques*. J Arthroplasty 1992;7:71-9.

[24] Nelissen RG, Bauer TW, Weidenhielm LR, Legolvan DP, Mikhail WE. *Revision hip arthroplasty with the use of cement and impaction grafting. Histological analysis of four cases*. J Bone Joint Surg Am 1995;77:412-22.

[25] Pak JH, Paprosky WG, Jablonsky WS, Lawrence JM. *Femoral strut allografts in cementless revision total hip arthroplasty*. Clin Orthop Relat Res 1993;295:172-8.

[26] Retpen IB. *Unsatisfactory results after repeated revision of hip arthroplasty: 61 cases followed for 5 (1-10) years*. Acta Orthop Scand 1992;63:120-7.

[27] Sloof TJ. *Bone grafting in total hip replacement for acetabular protrusion*. Acta Orthop Scand 1984;55:593-6.

[28] Ullmark G, Linder L. *Histology of the femur after cancellous impaction grafting using a Charnley prosthesis*. Arch Orthop Trauma Surg 1998;117:170-2.

[29] van Biezen FC, ten Have BL, Verhaar JA. *Impaction bone-grafting of severely defective femora in revision total hip surgery: 21 hips followed for 41-85 months*. Acta Orthop Scand 2000;71:135-42.

[30] Wagner H. *Revision of femoral stem with important loss of bone stock: postgraduate lecture*. Efort. Ed masson 1993;I:64-74.

G.I.O.T. 2005;31(Suppl.2):S436-S446

La revisione protesica nei difetti femorali grado III e IV con tecnica di impaction grafting

Impaction grafting hip revision in stages 3 and 4 of femural bone loss

M. d'Imporzano
L. Pierannunzii
U. de Bellis
P. Fadigati
A. Ikonomdis

RIASSUNTO

La frequenza delle revisioni protesiche è oggi in grande ascesa, ovvia conseguenza della larga diffusione degli interventi di protesizzazione primaria avutasi negli scorsi decenni. Delle numerose tecniche proposte, l'impaction grafting rappresenta tuttora una valida soluzione al problema delle grandi mobilizzazioni, sebbene lo sviluppo di impianti dedicati non cementati abbia recentemente relegato questa metodica in una posizione di minore evidenza.
Dalla rivalutazione dei casi operati nel triennio 1995-1998 emerge un giudizio estremamente positivo, che trova ulteriore conforto nel buon rapporto costi/benefici. Unico reale limite da noi riscontrato è il prolungato periodo di scarico che la metodica impone e che la rende pertanto poco adatta ai grandi anziani ed ai pazienti poco collaboranti. D'altra parte, l'applicazione di questa tecnica in casi di bone-loss importante, pur possibile, richiede accorgimenti tecnici particolari e non deve essere considerata un'indicazione di prima scelta.

Parole chiave: anca, artroprotesi, revsione, innesti ossei

SUMMARY

Revision total hip arthroplasty is nowadays becoming more and more frequent, as consequence of great diffusion of primari THA in last decades. Impaction grafting offers an effective solution to the problem of the complex loosening, although development of special implants for uncemented revision as decreased the importance of this technique.
The evaluation of the cases operated from 1995 to 1998 led to a very positive judgement, especially if we consider the satisfactory cost/benefit ratio. The only disadvantage we found is the long not weight-bearing period the technique requires: for this reason, we consider it ill-suited for very old or not compliant patients. Anyway, this technique cannot be employed in advanced bone loss without peculiar tricks and it cannot be considered a common indication for those kind of cases.

Key words: hip, arthroplasty, revision, bone grafts

III Divisione di Ortopedia
e Traumatologia
Istituto Ortopedico "Gaetano
Pini", Milano

Indirizzo per la corrispondenza:
dott. Luca Pierannunzii
via P. Finzi, 15
20126 Milano
E-mail:
lmcpierannunzii@hotmail.com

INTRODUZIONE

Gli interventi di riprotesizzazione dell'anca sono oggi in continuo aumento con percentuali annue variabili dal 16,7% secondo Unger et al. [1] al 27% secondo Repten et al. [2]. I reimpianti sono un capitolo molto importante della chirurgia ortopedica per la complessità dei problemi e per la difficoltà di ottenere risultati buoni e duraturi nel tempo. La mobilizzazione asettica è sicuramente la sequela epidemiologicamente e prognosticamente più importante nei fallimenti delle protesi d'anca. Il tasso di mobilizzazione della componente femorale, sebbene inferiore a quello della componente acetabolare, non è comunque un evento trascurabile, specialmente qualora si prendano in considerazione impianti realizzati con tecniche di cementazione di I generazione (8% di mobilizzazione a cinque anni sec. Freeman et al. [3]) e pazienti reumatologici (31% di fallimenti a 5 anni sec. Severt et al. [4])
Negli impianti mobilizzati esiste sempre una compromissione della qualità e della quantità dell'osso periprotesico, variabile in rapporto al meccanismo patogenetico della mobilizzazione e al tempo trascorso tra l'inizio del fenomeno di mobilizzazione e la diagnosi. La perdita ossea è senza dubbio il principale problema da affrontare nel reimpianto, poiché la riparazione del difetto condiziona la scelta della procedura chirurgica e dei materiali protesici.
L'innesto osseo è la strategia più semplice per colmare un gap: è autologo quando il tessuto viene prelevato dal paziente stesso, omologo quando viene prelevato da individui della stessa specie, eterologo quando il tessuto proviene da una specie differente (tessuto osseo animale).
I vari innesti si differenziano per le loro capacità osteoinduttive e osteoconduttive in grado di condizionare completezza e rapidità della riabitazione del graft da parte del ricevente.
Le migliori proprietà biologiche appartengono al tessuto osseo autologo spongioso, altamente osteoinduttivo e osteoconduttivo, le peggiori al tessuto omologo corticale, dotato di notevole resistenza meccanica al momento dell'impianto, ma privo di proprietà induttive e dotato di scarsa capacità conduttiva.
Il tessuto osseo autologo presenta tuttavia dei limiti: esigua disponibilità, morbidità del sito donatore e tempi operatori aumentati. Di qui il frequente ricorso alla banca dell'osso nel trattamento dei difetti maggiori.
Una delle tecniche più affidabili in campo di riprotesizzazione con innesti è la revisione cementata con impaction grafting, sperimentata nei primi anni ottanta da Sloof e Ling; tale tecnica, con follow-up ormai ventennale, consiste nella cementazione di uno stelo standard su un letto di alloinnesti morcellizati, energicamente pressurizzati al fine di colmare difetti ossei periprotesici.
L'innesto omologo subisce nelle prime settimane dopo l'impianto un processo d'invasione osteoclastica che prepara gli spazi per l'invasione vascolare ed osteoblastica, riducendone notevolmente la solidità meccanica. Se l'innesto è di grandi dimensioni (innesto massivo), esso viene riabitato solo nella sua porzione periferica, a contatto con la superficie ossea ricevente, mentre conserva un nucleo centrale di materiale necrotico. Per questa ragione sono frequenti i fallimenti per cedimento strutturale [5].
L'alloinnesto morcellizato, invece, presenta un vantaggioso rapporto volume/superficie e quindi, sebbene debba comunque essere protetto dal carico durante il periodo di incorporazione, viene rapidamente sostituito da tessuto osseo lamellare, solido e resistente.
Il tubo diafisario, per consentire la pressurizzazione del graft, deve essere continente e resistente: le sue pareti pertanto devono essere conservate o, qualora erose, adeguatamente ricostruite con l'impiego di mezzi di sintesi. Per questa ragione l'impaction grafting trova negli stadi I (canale allargato senza interruzione di parete) e II (difetto di una sola parete) di GIR l'indicazione più accettata.
Confortati dai positivi risultati ottenuti nei difetti ossei minori, ci siamo posti l'obiettivo di valutare l'applicabilità della tecnica alle mobilizzazioni dello stelo femorale con bone loss severo, con difetti ossei coinvolgenti due o più pareti (stadio III di GIR) fino alle perdite ossee massive del femore prossimale (stadio IV di GIR). Tali condizioni sono comunemente considerate controindicazioni alla procedura in oggetto, sebbene la letteratura non offra dati consistenti.

MATERIALI E METODI

Nel presente studio abbiamo rivalutato 19 pazienti operati di revisione femorale (isolata o associata a revisione cotiloidea) nel periodo 1995-1998 presso l'Istituto Ortopedico "Gaetano Pini", 12 femmine e 7 maschi, con età media pari a 70 anni (range da 31 a 84 anni). Di questi 5 hanno subito una revisione femorale isolata, 14 una revisione completa.
Secondo la stadiazione del bone-loss femorale proposta

dal G.I.R. (Gruppo Italiano Riprotesizzazione) questa era la composizione del campione: 4 casi in stadio I, 10 in stadio II, 4 in stadio III, 1 in stadio IV.
Il periodo intercorso tra l'intervento chirurgico e l'ultimo controllo clinico-radiologico è stato mediamente di 5,8 anni (da 4,6 a 6 anni). La valutazione del risultato clinico è stata effettuata attraverso l'Harris Hip Score; quella del risultato radiologico attraverso l'analisi quantitativa delle line di radiolucenza nelle proiezioni standard dell'anca.
Lo studio radiologico preoperatorio presso la nostra Divisione si basa su proiezioni A/P di bacino ed assiale di anca, associate ad una lastra lunga del femore in toto, per poter valutare:
– la sede e l'estensione dei difetti ossei (classificazione G.I.R.);
– la solidità delle pareti residue;
– la presenza di cemento e la localizzazione del tappo.
Sulla base di queste osservazioni si pianifica il tipo di elemento protesico, la quantità di osso omologo da richiedere, la necessità di ricorrere ad una sintesi di rinforzo o di ricostruzione delle pareti mancanti.
Per quanto riguarda il tipo di stelo, esistono due filosofie opposte: uno stelo Exeter-like senza colletto, retto e a doppia conicità, rivestito da una superficie liscia (Ra 0,01 µm) si contrappone a uno stelo SPII-like con largo colletto, design anatomico e superficie rugosa (Ra 1µm).
Il primo modello è soggetto ad una naturale *subsidenza nel cemento* grazie alla scarsa adesione dello stelo al cemento e alle proprietà viscoelastiche del PMMA [6]. Ciò produce forze favorevoli di compressione radiale all'interfaccia innesti/osso ospite, evitando stress di taglio [7]. Ne risulta un potente stimolo meccanico all'integrazione tissutale.
Per la seconda tipologia di steli è indispensabile da subito valutare la presenza di un buon appoggio osseo a livello del calcar, in quanto un'eventuale perdita di sostanza in questa zona renderebbe inutilizzabile questo impianto. La superficie rugosa stabilisce infatti un'unione tra cemento e stelo protesico, mentre il colletto, appoggiandosi sul calcar, si oppone alla subsidenza. Se non vi fosse un valido supporto mediale, l'affondamento dello stelo trascinerebbe con sé il cemento, generando forze di taglio capaci di ostacolare l'incorporazione tissutale, con instabilità residua all'interfaccia cemento-innesto e/o innesto-osso ospite [8]. Nei casi in cui l'impianto di uno stelo SPII-like è corretto, l'anatomicità del disegno favorisce il centraggio nel canale diafisario e permette una più uniforme distribuzione del manto di cemento.
La scelta di utilizzare una protesi Exeter-like o SPII-like è quindi in prima istanza legata all'integrità della parete mediale e successivamente alle dimensioni dello stelo che si intende impiantare, sia per quel che riguarda la lunghezza, sia per quel che riguarda l'ingombro metafisario; la protesi con colletto da noi utilizzata ha un disegno anatomico che meglio si adatta al canale femorale (se è conservato) ed una lunghezza maggiore che ci permette di ancorarci anche su tessuto osseo sano, distalmente ad un eventuale gap corticale.
L'accesso chirurgico che più si presta, a nostro avviso, alle grandi revisioni dello stelo femorale è quello posterolaterale senza osteotomia trocanterica: esso consente un'ampia visualizzazione del canale femorale e pertanto trova sicura indicazione in tutti i casi di grave bone-loss. Quando la perdita ossea sia minore, sarà possibile percorrere una via laterale diretta sec. Bauer oppure una via anteriore sec. Smith-Petersen, secondo le personali abitudini dell'operatore.
Qualunque sia l'approccio chirurgico adottato, una volta esposta ed incisa la neocapsula che circonda la protesi, è opportuno eseguire un esame colturale sul liquido in essa contenuto. Rimosse le componenti protesiche, ulteriori tamponi verranno ricavati dai tessuti circostanti.
Si procede alla rimozione della membrana fibrosa periprotesica e la sottostante superficie sclerotica del canale midollare viene cruentata fino ad offrire all'innesto una superficie irregolare e vitale sulla quale aderire.
Di fronte a grossi difetti di parete, quali si trovano nei casi di bone loss estremo, è necessario utilizzare reti metalliche di copertura fissate da cerchiaggi, in modo tale che l'innesto osseo possa essere mantenuto in sede e quindi impattato (Fig. 1) [9 10].
Il canale femorale viene quindi chiuso da un robusto tappo endomidollare, sovradimensionato rispetto al diametro della cavità midollare. Il tappo viene avvitato ad uno strumento di inserzione e deve essere incuneato al di là della cavità di revisione, poiché l'apice dello stelo deve trovarsi ad una distanza dalla lesione litica più bassa pari ad almeno il doppio del diametro diafisario. Utilizzando lo strumentario X-Change per Exeter, lo strumento di inserzione viene centrato nel mezzo del canale midollare e lasciato in sede come guida per gli impattatori (Fig. 2).
Gli innesti ossei sono ottenuti da teste femorali conservate a -80 °C all'interno della nostra Banca dell'Osso. Prima di triturare l'osso, si procede all'asportazione della maggior parte della cartilagine e del tessuto fibroso che ricoprono le teste stesse. L'osso viene triturato a mano

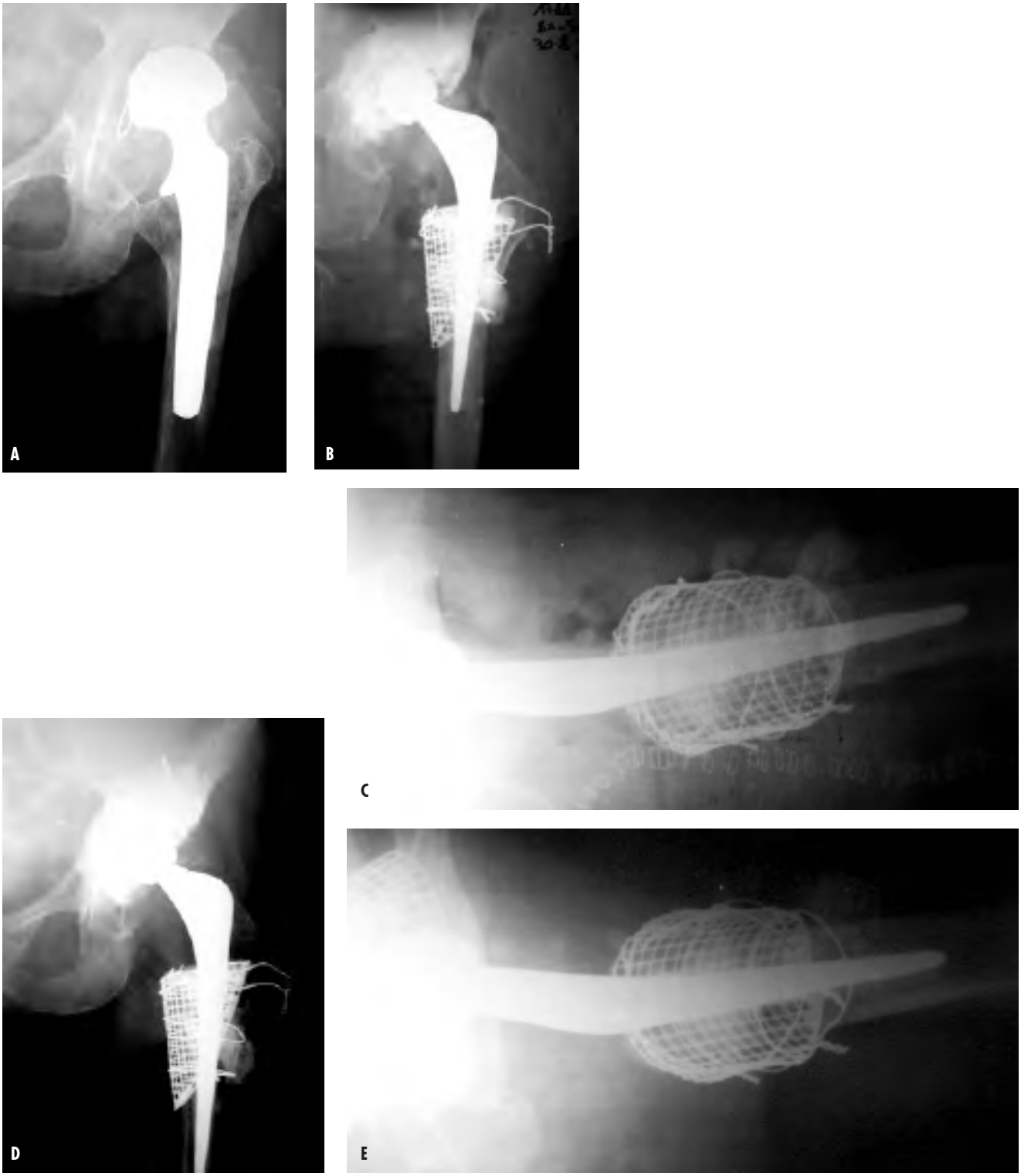

Fig. 1. a) Radiogramma preoperatorio: grossolana mobilizzazione acetabolare (stadio II/III) e femorale (stadio apparente I). La rimozione dello stelo dimostra un bone loss femorale reale di grado III/IV, come si evince dai radiogrammi post-operatori. b, c) Controllo postoperatorio dopo revisione con impaction grafting acetabolare e femorale. c, d) Il controllo a 5 anni non evidenzia segni di mobilizzazione a medio termine.

Fig. 2. Inserzione del tappo distale con centratore per gli impattatori degli innesti ossei.

Fig. 3. Innesti ossei omologhi, ottenuti con una "luer", per la regione metafisaria prossimale.

Fig. 4. Estrazione lipidica.

con pinze ossivore (Fig. 3), oppure con l'apparecchio di molatura Howex. Quest'ultimo produce dei frammenti d'osso di diversa grandezza (2 x 4 x 5 mm), che formano una stabile base di innesto. È anche vero che il letto osseo contenente innesti più grossi resiste meglio al carico e alle forze di taglio. L'ideale quindi è riuscire ad ottenere un letto osseo costituito da innesti grossi per la zona metafisaria (6 mm) e piccoli per il canale femorale (2-4 mm).

L'osso tritato deve essere parzialmente sgrassato con una soluzione salina riscaldata a 40-50 °C al fine di ridurne l'immugenicità e ottenere una riabitazione più rapida e completa (Fig. 4).

Se si preferisce eseguire un seconda sterilizzazione, si può utilizzare una irradiazione con 3 megarads, la quale ha minori effetti sulle proprietà biologiche rispetto alla sterilizzazione a caldo.

Si procede quindi a riempire distalmente la cavità midollare con gli alloinnesti macinati, che vengono successivamente compressi con un impattatore distale pressoché cilindrico (Fig. 5). La compressione degli innesti deve essere energica ma graduale. Ulteriore osso viene aggiunto nella cavità e pressurizzato usando un impattatore con un largo diametro distale, ma senza compiere una compressione eccessiva. Si utilizza quindi l'impattatore laterale (una sorta di phantom dello stelo) nella corretta antiversione (Fig. 6), ponendo attenzione ad evitare una posizione vara della protesi (Fig. 7): se l'introduzione avviene senza alcun ostacolo, probabilmente la quantità di innesti non è sufficiente e bisogna ripetere i passaggi precedenti. Usando infine un impattatore prossimale si colma e si pressurizza lo spazio tra l'impattatore laterale lasciato in sede e la parete mediale. Per la stabilità rotatoria ed per una corretta antiversione dello stelo, è fondamentale un'accurata impattazione prossimale (Fig. 8).

Fig. 5. Impattazione distale degli innesti lungo il centratore del canale femorale.

Fig. 6. Impattazione laterale degli innesti lungo il centratore del canale femorale.

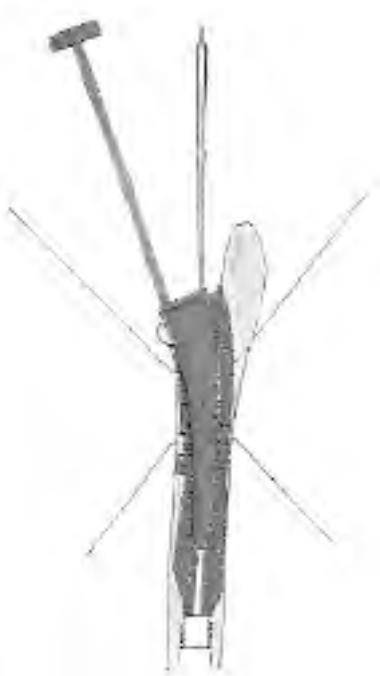

Fig. 7. Posizionamento in varo dell'impattatore laterale per insufficiente apposizione di innesti in sede mediale.

Fig. 8. Impattazione prossimale degli innesti tra le pareti femorali e l'impattatore laterale.

Rimosso il filo-guida, si procede quindi alla cementazione retrograda con pistola, moderando la pressurizzazione del cemento al fine di evitare eccessive penetrazioni del PMMA nel letto di innesti. Mentre il cemento è ancora morbido, viene inserita a mano la componente femorale della protesi prescelta.
Gli innesti ossei impattati sono soggetti ad un *recoil* (letteralmente "rinculo") che è direttamente proporzionale alla spessore del manto di innesti (11-34% dello spessore dello strato di bone chips) e alla forza di pressurizzazione, mentre è inversamente influenzato dalla dimensione delle chips ossee. Un letto di innesti non uniforme potrebbe, per effetto del recoil, addirittura annullare lo spazio a disposizione del manto di cemento (circa 3 mm nel canale femorale e 4-5 mm nella zona metafisaria) e provocare così delle scoperture dello stelo [11].
La stabilità meccanica primaria del letto osseo degli innesti dipende dall'ammontare della forza di compattazione.
Maggiore è la forza di compattazione, minore sarà la subsidenza per l'aumento della stabilità primaria del letto osseo [8].
Risulta quindi molto importante riuscire a sensibilizzarsi sulla giusta forza da applicare durante la pressurizzazione degli innesti ossei, al fine di evitare fratture iatrogene.
Generalmente il paziente viene dimesso in 7°-8° giornata postoperatoria, avendo iniziato un cauto protocollo riabilitativo che prevede un carico sfiorante con ausilio di due bastoni canadesi che verrà mantenuto per circa 3 mesi.

ASPETTI ISTOMORFOLOGICI

In 2 pazienti la comparsa di complicanze post-chirurgiche (frattura periprotesica, instabilità articolare) ha reso necessario un reintervento rispettivamente dopo 4 e 9 mesi; nel corso della seconda procedura è stato possibile eseguire prelievi tissutali nella zona di interfaccia tra l'innesto e l'osso ospite per una valutazione dell'integrazione degli alloinnesti.
I campioni sono stati fissati in formalina; da questi si sono ottenuti, dopo decalcificazione, sezioni di 5-8 µm che sono state colorate con ematossilina-eosina.
Sappiamo che nelle prime 2 settimane il sito di grafting è interessato da uno spandimento emorragico, cui fa seguito un coagulo che impedisce l'ulteriore sanguinamento. L'infiltrazione leucocitaria testimonia un'importante risposta flogistica.
Dalla 2° settimana un tessuto simile a quello di granulazione diventa sempre dominante nella zona d'innesto, il numero delle cellule infiammatorie decresce e l'attività osteoclastica aumenta. Nelle singole particelle di osso innestato si verifica un'autolisi osteocitica dovuta all'ipossia tissutale, con una necrosi delimitata.
A questo punto inizia il vero processo di integrazione. Il tessuto spongioso è rapidamente invaso attraverso le proprie lacune da osteoblasti che appongono osso nuovo e vitale alla superficie delle pre-esistenti trabecole necrotiche; il tessuto compatto, invece, richiede una preventiva perforazione da parte degli osteoclasti organizzati in "cutting cones", al fine di permettere la successiva penetrazione dei gettoni vasculo-stromali.
Istologicamente è possibile valutare la differenza tra incorporazione ed unione dell'innesto. È noto che il fenomeno dell'unione può essere già presente a 6 mesi, mentre per una completa incorporazione il tempo medio varia da 12 mesi a 5 anni.
Definiamo unito un innesto quando sia già possibile notare ponti di trabecole alla sua giunzione con l'osso ospite e sia presente una vascolarizzazione sia pur limitata [12 13].
Quando è possibile osservare una completa riabitazione, è infine corretto parlare di incorporazione [13].
Alla nostra analisi istologica in tutti i campioni il tessuto è risultato essere mineralizzato e generalmente vitale, con lacune occupate da osteociti. Sono state viste solo alcune isole di tessuto necrotico mentre all'interfaccia tra innesto e osso ospite si è rilevato tessuto osteoide (Fig. 9).
Questa zona di tessuto vitale era spesso in continuità con le trabecole ossee necrotiche intombate nel cemento.
Nel fronte di neoapposizione ossea si sono osservati osteoblasti di aspetto epitelioide in intensa attività di sintesi, come si può evidenziare dalla presenza di vacuoli intracitoplasmatici (Fig. 10).
È molto importante cercare di sezionare il preparato in modo da mettere in evidenza estesamente questa zona di demarcazione tra l'innesto e l'osso maturo a struttura lamellare, in modo da poter confrontare la qualità della struttura dell'osso neodeposto.
Si evidenzia infatti una netta linea cementante che divide il tessuto osseo di aspetto ancora immaturo dall'osso lamellare osteonico. Nel preparato istologico la linea cementante risulta essere rettilinea e devia solamente per includere un vaso (Fig. 11).
Come riportato da un'altra esperienza [14] prima di 15 mesi la struttura dell'osso deposto risulta essere ancora immatura e solo successivamente, a 25-30 mesi, la maggior

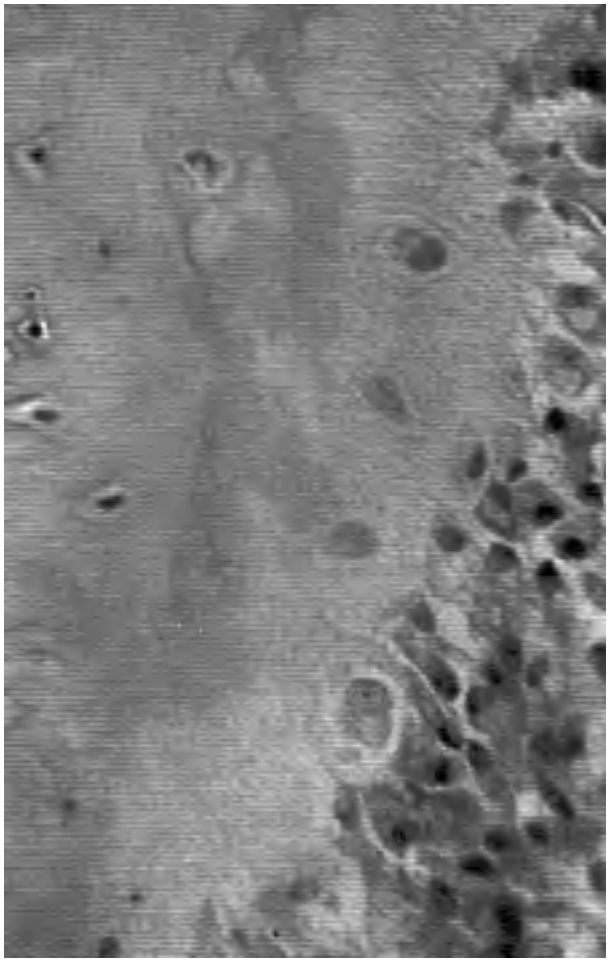

Fig. 9. Fronte di neoapposizione ossea in cui si osservano osteoblasti di aspetto epitelioide. È evidente una larga banda di tessuto osteoide neodeposto. (Ematossilina Eosina 40 x).

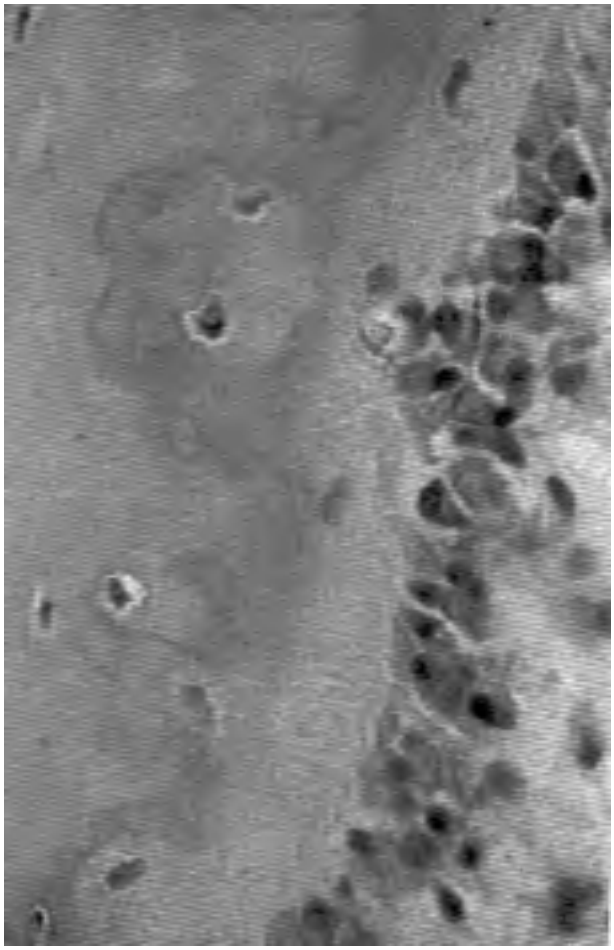

Fig. 10. Fronte di neoapposizione ossea in cui si osservano osteoblasti di aspetto epitelioide con la tipica disposizione "a filiera". In uno di essi è possibile notare un vacuolo intracitoplasmatico, indice di intensa sintesi. (Ematossilina Eosina 40 x).

parte di osso immaturo può essere rimodellato in osso lamellare con struttura osteonica definitiva.
Da un particolare di una sezione a maggior ingrandimento abbiamo notato che l'osso neoformato incominciava, a 9 mesi dall'innesto osseo, ad acquisire una struttura lamellare più ordinata, con linee cementanti non molto evidenti, ma con un decorso più regolare. Le linee cementanti sembrano disporsi circonferenzialmente attorno alle strutture vascolari, ma non ci sono dati su questo fenomeno che potrebbe essere solamente casuale (Fig. 12).
Risulta evidente da questi nostri casi istologici che l'innesto si sia integrato e che sia stato sostituito da nuovo osso vitale, se pur con struttura ancora non completamente matura.
Attualmente in tutta la letteratura scientifica sono riportati pochissimi casi di analisi istologica eseguiti sull'uomo; tra questi ricordiamo i lavori di Ullmark [15], Ling [16] e Buma [14]. Essi concordano nella sostanza con le nostre osservazioni.

RISULTATI

La valutazione clinica dei risultati condotta secondo l'Harris Hip Score, che tiene conto del dolore, della capacità funzionale, dell'abilità nello svolgere alcune attività

Fig. 11. Linea cementante netta che divide tessuto osseo di aspetto ancora immaturo (in alto a sinistra), da osso lamellare con linee regolari ed osteociti nelle apposite lacune. Si può notare al centro dell'immagine un vaso incluso nella linea cementante. (Ematossilina Eosina 25 x).

Fig. 12. Particolare dell'osso neoformato con acquisizione di struttura lamellare più ordinata, linee cementanti poco evidenti, ma più regolari. Si osservano due canali di Havers con vaso centrale di aspetto congesto. (Ematossilina Eosina 25 x).

quotidiane, della deformità residua e dell'escursione articolare, ha evidenziato il quadro seguente: 1 risultato insoddisfacente (H.H.S. < 70), 4 soddisfacenti (70 < H.H.S. < 80), 5 buoni (80 < H.H.S. < 90), 9 eccellenti (H.H.S. > 90).

Si è verificata una sola complicanza intra-operatoria significativa, una frattura del femore durante l'impattazione degli innesti. La lesione, a rima longitudinale, è stata trattata con successo mediante cerchiaggio metallico e non ha compromesso l'esito finale dell'intervento. Segnaliamo due complicanze post-operatorie: un cedimento del femore alla ripresa del carico e una lussazione recidivante anteriore. La prima complicanza è da attribuirsi alla sottovalutazione di un'area osteolitica sulla parete diafisaria laterale in corrispondenza dell'apice dello stelo: la sola apposizione di una rete metallica al momento della revisione si è rivelata insufficiente. La frattura è stata trattata con placca e viti. La seconda complicanza, l'instabilità anteriore, era verosimilmente ascrivibile ad un off-set insufficiente ed è stata trattata aumentando la distanza testa-collo con la sostituzione della testina. Nel corso di questi reinterventi sono stati eseguiti i prelievi bioptici di cui sopra.

L'analisi radiologica,condotta attraverso proiezioni standard e ingrandite a 1,5, 3, 6, 12 mesi dall'intervento e quindi con cadenza annuale, ha dimostrato l'assenza di linee di radiolucenza all'interfaccia cemento-innesti e la occasionale loro presenza all'interfaccia innesti-osso ospite.

Tali reperti sono stati riscontrati in 5 casi soltanto, sempre con un'estensione inferiore al 20% dell'intero sviluppo dell'interfaccia. I nessun caso i sono rivelati progressivi o associati ad altri segni o sintomi di mobilizzazione. La massima subsidenza dello stelo, misurata radiograficamente, è stata infatti di 2 mm.

DISCUSSIONE

L'impaction grafting rappresenta una soluzione estremamente versatile ai problemi della revisione femorale ed il suo impiego in Italia è largamente inferiore a quanto la tecnica meriterebbe.
Sicuramente l'impattazione degli innesti in sede cotiloidea, per la peculiare forma emisferica della cavità acetabolare rispetto a quella cilindro-conica del canale femorale, è più agevole e sortisce risultati più prevedibili: in particolare si evitano fenomeni di recoil asimmetrico che possono creare pericolose scoperture del manto cementizio.
Tramite un controllo radiologico seriato è possibile osservare in gran parte dei pazienti i segni dell'incorporazione trabecolare prima e del rimodellamento trabecolare poi. Le linee di radiolucenza, dimostrabili in alcuni casi all'interfaccia tra innesti e letto osseo locale, vanno monitorate con attenzione, perché una loro progressiva estensione potrebbe, in linea teorica, predire lo scollamento dell'impianto. Nella nostra esperienza, tuttavia, abbiamo osservato come tali reperti siano perlopiù limitati e non evolutivi.
Per quanto riguarda l'utilizzo di steli con colletto o senza colletto, secondo la nostra esperienza precedentemente pubblicata, il risultato clinico (Harris Hip Score) e radiografico è sovrapponibile nei due casi.
Non possiamo sempre distinguere con sicurezza se lo stelo ha subsidenza nel cemento o se sono il cemento e l'innesto che hanno subsidenza all'interno del canale femorale.
L'alta frequenza di subsidenza precoce e la natura dubbia della ragione di tale subsidenza è una preoccupazione per molti autori.
In realtà, come abbiamo cercato di spiegare, la subsidenza di uno stelo Exeter-like non solo è accettabile, ma è persino prevedibile. Spesso gli steli che dimostrano grandi affondamenti possiedono ampie radiolucenze indicative di fratture del cemento e/o estesi difetti corticali che hanno condizionato un insufficiente impattamento.
I dati a 5 anni, riportati nella nostra casistica, ci indicano una sostanziale parità di risultati tra i due tipi di protesi.
L'impressione è quindi che, nel medio termine, non vi siano differenze di risultato, a patto che l'indicazione sia correttamente fornita sulla base della presenza o meno di un sostegno mediale.
Nei gravi difetti corticali, l'applicazione di mesh metalliche fissate da cerchiaggi deve ripristinare una struttura tubolare continente e resistente. Riteniamo pertanto che la scelta di tale tecnica nei bone-loss di grado IV sia da evitare per l'elevata percentuale di complicanze sia intraoperatorie (fratture, posizionamento in varo dello stelo, inadeguato manto cementizio) che post-operatorie (subsidenze superiori a 1 cm, varizzazione secondaria, aree di radiolucenze progressive con elevate percentuali di mobilizzazioni, fratture periprotesiche). In questi casi riteniamo che la scelta più indicata risulti essere la revisione non cementata con steli lunghi ad ancoraggio distale in grado di by-passare la mancante regione metafisaria.
Nei difetti di grado III tale tecnica, sia pure di non facile esecuzione e riservata a chirurghi di provata esperienza, rappresenta una valida alternativa alle revisioni con steli non cementati. L'impiego di steli cementati lunghi è comunque auspicabile in caso di notevole estensione distale della lisi, che – lo ricordiamo – deve essere superata dall'apice dello stelo per una lunghezza pari almeno al doppio del diametro diafisario.
Elementi fondamentali in questa metodica sono la disponibilità di strumentari dedicati e una corretta preparazione degli innesti, che devono essere di dimensione appropriata. Innesti voluminosi, di volume maggiore di 1 cm^3, sono stabili e resistenti, ma vengono riabitati in tempi lunghi, mentre innesti troppo piccoli realizzano un manto instabile, che scivola come sabbia attorno allo stelo.
A prescindere dalla stabilità primaria ottenuta, tale tecnica richiede un prolungato scarico deambulatorio, poiché la fase di penetrazione vascolare si accompagna ad un fisiologico indebolimento del letto di innesti, per cui controindichiamo tale scelta nel grande anziano, spesso non collaborante nel post-operatorio.

CONCLUSIONE

In conclusione, la riprotesizzazione con stelo cementato su innesti pressurizzati è una valida alternativa alle ben più costose protesi dedicate, permettendo in ultima analisi di ottenere una revisione affidabile pur utilizzando uno stelo da primo impianto con ripristino pressoché comple-

to dello stock osseo. Compiuta la curva di apprendimento, è possibile affrontare anche casi gravati da bone-loss maggiore, sebbene la procedura divenga estremamente impegnativa.

A conclusione, in un momento di difficile riorganizzazione delle risorse dei servizi sanitari nazionali, il dato economico non ci sembra trascurabile. A fronte di costi decisamente contenuti, questa metodica ha dimostrato nella nostra esperienza di produrre risultati molto interessanti, che ci inducono ad auspicare un suo recupero nel bagaglio delle soluzioni tecniche del chirurgo riprotesizzatore.

BIBLIOGRAFIA

[1] Unger AS, Inglis AE, Ranawat CS, Johanson NA. *Total hip arthroplasty in arthroplasty in rheumatoid arthritis*. J Arthr 1987;2:191-7.

[2] Repten JB, Varmarken JE, Sturup J, Olsen C, Solund K, Jensen JS. *Clinical results after revision and primary total hip arthroplasty*. J Arthr 1989;4:297-302.

[3] Freeman PA, Lee P, Bryson TW. *Total hip joint replacement in osteoarthrosis and polyarthritis: a statistical study of the reults*. Clin Orthop 1973;95:224-30.

[4] Severt R, Wood R, Cracchiolo A, Amstutz HC. *Long term follow-up of cemented total hip arthroplasty in reumatoid arthritis*. Clin Orthop 1991;265:137-45.

[5] Kwong LM, Jasty MJ, Harris WH. *High failure rate of bulk femoral head allografts in total hip acetabular reconstruction at 10 years*. J Arthoroplasty 1993;8:341.

[6] Lee AJ. *Interfaces in total hip arthroplasty. In Interfaces in total hip arthroplasty*. London: First ed Springer 2000.

[7] Fowler JL, Gie GA, Lee AJ, Ling RS. *Experience with the Exeter total hip replacement since 1970*. Orthop Clin North Am 1988;19:477-89.

[8] Ullmark G. *Subsidence and rotation of implant within impacted cortico cancellous allografts: biomechanical studies*. Arch Orthop Trauma Surg 1998.

[9] Gie GA, Ling RSM, Timperley AJ. *Femoral revision with impaction cancellous allografting*. Efort – Surgical Techniques 2001;55-460-A-10.

[10] Ullmark G, Hallin G, Nilsson O. *Impacted corticocancellous allografts and cement for femoral revision of total hip arthroplasty using Lubinus and Charnley prostheses*. J Arthroplasty 2002;17:325-34.

[11] Ullmark G, Nilsson O. *Impacted corticocancellous allografts: recoil and strength*. J Arthroplasty 1999;14:1019-23.

[12] Gerber SD, Harris WH. *Femorale head autografting to augment acetabular deficiency in patients requiring total hip replacement: a minimum 5-year and an average 7-year follow-up study*. J Bone Joint Surg 1986;68A:1241.

[13] Heekin RD, Engh CA, Vinh T. *Morsellized allograft in acetabular reconstruction*. Clin Orthop 1995;319:184-90.

[14] Buma P, Lamerigts N, Schreurs BW, Gardeniers J, Versleyen D, Slooff TJJH. *Impacted graft incorporation after cemented acetabular revision*. Acta Orthop Scand 1997;67:536-40.

[15] Ullmark G, Linder L. *Histology of the femur after cancellous impaction grafting using a Charnley prosthesis*. Arch Ortop Trauma Surg 1998;117:170-2.

[16] Ling RSM, Timperley AJ, Linder L. *Histology of cancellous impaction grafting in the femur*. J Bone Joint Surg 1993;75-B:693-6.

G.I.O.T. 2005;31(Suppl.2):S447-S448

La revisione femorale con la tecnica dell'impaction grafting

Stem revision with impaction grafting technique

M. Corbella
R. Giacometti Ceroni
E. Marciano
C. Pagnuzzato
L. Zagra

SUMMARY

Impaction grafting for stem revision of failed total hip arthroplasty with cancellous allografts and cement was described by Ling in 1991. The great advantage of this technique, compared with other kind of femoral revision procedures, either cemented or uncemented, is the improvement of the bone stock. The bone loss is filled with morcelized bone chips and not with bigger implants or cement. Nets or plates can be used in case of loss of the femoral cortex. The cancellous morcelized grafting impacted assures a primary stable implant and a secondary biological revitalization of the bone chips. The long-term follow-up results reported by the Authors has confirmed the validity of this technique that must be applied in a very precise and accurate way with special devices. The surgical technique and the Author's experience are described.

La tecnica della revisione di uno stelo mobilizzato mediante innesti ossei compattati (impaction grafting) e cementazione di un nuovo stelo fu eseguita per la prima volta da Ling e la sua scuola nel 1987 e descritta nel 1991.
Si trattava di un approccio totalmente nuovo che destò interesse e qualche perplessità circa la sorte di innesti frammentati attraverso i quali s'insinuava cemento osseo. Col tempo, tuttavia, l'enorme mole di buoni risultati riportati in letteratura ed i risultati a lungo termine pubblicati dagli Autori hanno fugato queste riserve ed hanno confermato che questa tecnica rappresenta uno dei metodi di revisione più efficaci e meno invasivi, nel senso che migliora il patrimonio osseo e che non sostituisce ad un impianto fallito un impianto più voluminoso.
Dopo la rimozione dell'impianto fallito, del cemento, delle membrane e dei materiali d'usura, il canale femorale è occluso 2 cm distalmente alla sede del vecchio impianto o, in ogni modo, alla più distale delle zone osteolitiche.
Le eventuali perdite ossee segmentarie devono essere trasformate in cavitarie mediante l'uso di reti metalliche ed eventualmente anche di placche.
La cavità midollare viene quindi parzialmente stipata di innesti ossei omoplastici in frammenti, non lavati ne sgrassati, di dimensione 2-3 mm (la dimensione dei frammenti deve essere maggiore in caso di grandi perdite di sostanza cavitarie e deve progressivamente diminuire dalla periferia verso il centro). Le indicazioni sulle dimensioni e sul trattamento dei frammenti derivano da lavori sperimentali che hanno verificato la stabilità primaria di un impianto con innesti di differenti caratteristiche e ne hanno anche valutato la possibilità di riabitazione da parte dell'osso ospite.
Mediante l'uso di un apposito centralizzatore è messa in sede la componente di prova

e si completa l'immissione di innesti, sempre stipati molto accuratamente. Si può eseguire una prova di riduzione e la componente di prova deve mostrare un'assoluta stabilità. Infine, rimossa la componente temporanea, si cementa lo stelo definitivo, pressurizzando il cemento.
Ormai da molti anni è disponibile uno strumentario dedicato che consente un lavoro più riproducibile. Inoltre, per i casi in cui sia presente una perdita di sostanza ossea all'apice dello stelo, ci si può giovare di uno stelo più lungo, così da poter superare la zona indebolita limitando il rischio di fratture per o post operatorie.
Seguendo le indicazioni degli Autori, si ottiene un impianto con un'eccellente stabilità primaria, con un'interdigitazione del cemento negli innesti limitata a qualche millimetro, che comunque non raggiunge mai l'osso ospite. Da questo può partire una vascolarizzazione dell'innesto che, in tempi variabili, conduce alla sua riabitazione e ristrutturazione.
L'uso di sostituti artificiali in luogo d'osso omoplastico, anche se risolve il problema dell'approvvigionamento d'osso, consente la penetrazione di cemento per tutto lo spessore dell'innesto, così che questo raggiunge la corticale diafisaria ed impedisce quindi la successiva riabitazione dell'innesto stesso.
Seguendo l'evoluzione dell'impianto nel decorso postoperatorio, si assiste ad un progressivo affondamento dello stesso. Con sofisticate tecniche radiografiche (RSA) si è constatato che questa migrazione distale prosegue sempre, anche se con velocità progressivamente diminuita. È da attribuire allo scivolamento dello stelo nei confronti del cemento ed allo spostamento reciproco delle particelle d'innesto, mentre non sarebbe presente (o in misura molto ridotta) uno spostamento dell'innesto rispetto alla diafisi.
La migrazione distale dello stelo, a patto che sia perfettamente in asse con la diafisi, non è un'evenienza negativa. Anzi, trasforma le forze di taglio all'interfaccia osso-impianto in forze di pressione, come si evince anche dall'orientamento delle trabecole ossee neoformate.
In un caso personale, nel quale era presente un grossolano errore d'allineamento, la migrazione ha portato alla perforazione della corticale.
La complicazione più frequente descritta è la frattura, talora misconosciuta, al momento dell'intervento. La casistica riportata tuttavia, mostra come questa possa guarire senza ulteriori complicazioni se opportunamente trattata. Risultati negativi si sono avuti con trattamento conservativo o sintesi a minima.
Il grande vantaggio di questa tecnica consiste nel miglioramento del patrimonio osseo, cosicché un'eventuale, ulteriore revisione viene eseguita in condizioni migliori della precedente, evento quanto mai raro con le altre metodiche di revisione sia cementate che non.
I reimpianti cementati avevano mostrato un'alta percentuale di insuccessi. Una completa linea di radiolucenza si presentava su tutto il contorno dell'impianto molto precocemente. Questo fatto può essere dovuta alla impossibilità di ottenere una buona interdigitazione del cemento su un osso diafisario liscio e poco vitale come appare molto spesso dopo la rimozione dell'impianto fallito. La tecnica dell'impaction grafting consente di superare questo problema ed è quindi indicata anche nelle revisioni senza grossolana perdita di sostanza, al fine di ottenere un impianto stabile.
Si tratta tuttavia di una tecnica non facile che per dare buoni risultati deve essere applicata molto accuratamente. Gli Autori consigliano quindi di cimentarsi all'inizio con casi relativamente semplici, riservando quelli più complessi che richiedano per esempio l'uso di reti per delimitare perdite segmentali, ad un periodo successivo quando ci si sia impadroniti della manualità e dell'esperienza necessarie.

BIBLIOGRAFIA

Gie GA, Linder L, Ling RSM, Simon JP, Sloof TJJH, Timperley AJ. *Impacted cancellous allografts and cement for revision total hip arthroplasty*. J Bone Joint Surg 1993;75-B:14-21.

Halliday BR, English HW, Timperley AJ, Gie GA, Ling RSM. *Femoral impaction grafting with cement in revision total hip replacement*. J Bone Joint Surg 2003;85-B:809-17.

Simon JP, Fowler JL, Gie GA, Ling RSM, Timperley AJ. *Impaction cancellous grafting of the femur in cemented total hip revision arthroplasty*. J Bone Joint Surg 1991;73-B:S73.

Proximal femur megaprostheses

R. Kotz

In the framework of the Vienna Bone Tumour Registry 219 patients have been treated at the University Clinic for Orthopaedics for megaprostheses of the proximal femur since 1966. The majority of patients were female – 95 men (43.4%) and 124 women (56.6%). 117 patients had metastases (53.4%). Altogether 154 patients have died to date (70.3%). The distribution of the diagnoses was typical for the proximal femur – 23 Ewing tumours, 20 osteosarcoma, 13 chondrosarcoma, 8 malignant fibrous histiocytoma and 38 miscellaneous.

Between 1966 and 1982 Krückstock prostheses (45) and also Moore prostheses (10) were mainly used, as well as three cases of custom made proximal femur prostheses. A modular tumour endoprosthesis system was used after 1982 (159 cases were treated with KMFTR, HMRS and GMRS). Of the 159 modular prostheses, 134 were inserted in various lengths for the proximal femur and 25 were total femur prostheses (15.7%). 15 proximal femur prostheses had an Enhanced Tendon Attachment (ETA), 7 were growing prostheses of whom 6 were combined with a Salter osteotomy and 5 patients received a Schöllner socket implant. Of the patients provided with a KMFTR prosthesis, 4 were also provided with a pelvis prosthesis.

The implantation techniques and endoprosthesis themselves made definitive changes between the two periods, therefore the complications are listed separately. Of the 45 Krückstock prostheses there were 9 dislocations and 2 infections. Due to these complications amputations had to be carried out.

In the second group of 159 patients from 1982 to 2005 the most common complication was dislocation in 28 cases, in 19 cases there was an infection, and in 18 cases loosening of the prosthesis.

In surgery after complication a revision was needed in 39 cases and the prosthesis had to be exchanged in 24 cases. Repositioning was only needed in 18 cases. There were also 3 amputations, one due to local recurrence.

Key words: Krückstock prostheses, modular proximal femur, tumour prosthesis, primary tumour proximal femur

Department of Orthopaedics,
Medical University of Vienna
Währinger Gürtel 18-20, A-1090 Wien, Austria
Tel. +43 1 404004083
Fax +43 1 404004029
E-mail:
rainer.kotz@meduniwien.ac.at

G.I.O.T. 2005;31(Suppl.2):S450-S455

Megaprotesi da resezione KMFTR, HMRS e GMRS: ancoraggio diafisario degli steli e sopravvivenza degli impianti in una casistica multicentrica di 1.214 casi

Resection megaprostheses KMFTR, HMRS and GMRS: diaphyseal stem fixation and implant survival in a multicentric study of 1,214 cases

P. Ruggieri
G. Bosco
E. Botello
S. Colangeli
G. Beltrami[1]
S. Mapelli[2]
F. Gherlinzoni[3]
R. Capanna[1]
M. Mercuri

Clinica Ortopedica, Università di Bologna, V divisione, Istituto Ortopedico "Rizzoli", Bologna;
[1] Centro Traumatologico Ortopedico, Azienda Ospedaliera Careggi, Firenze;
[2] U.O. di Ortopedia e Traumatologia per la Chirurgia Oncologica, I.O. "G. Pini", Milano;
[3] U.O. di Ortopedia, Ospedale Civile, Gorizia

RIASSUNTO

Il presente studio retrospettivo analizza 1.214 casi di megaprotesi da resezione impiantate in 4 centri italiani di ortopedia oncologica, fra il 1983 ed il 2005.
Si tratta di 206 KOTZ 1 o KMFTR, 882 HMRS, 71 HMRS rotating hinge e 55 GMRS. Vi sono 209 femori prossimali, 735 femori distali, 226 tibie prossimali, 12 protesi "doppie" di femore distale e tibia prossimale e 32 femori totali.
Fra le complicazioni "maggiori", la mobilizzazione asettica è occorsa in 43 casi (3,5%), con un'incidenza pari al 9,7% nelle KOTZ 1, al 2,2% nelle HMRS, al 4,2% nelle HMRS rotating hinge mentre nessun caso si è osservato nelle GMRS.
La rottura dello stelo protesico si è verificata in 35 casi (2,88%), l'incidenza è stata del 9,22% nelle KOTZ 1, dell'1,8% nelle HMRS e pari a 0 nelle HMRS rotating hinge e nelle GMRS.
La valutazione funzionale ha mostrato risultati eccellenti e buoni nell'87,5% dei pazienti.
In conclusione, le megaprotesi modulari per l'arto inferiore usate nella ricostruzione dopo resezione per tumore osseo presentano buoni risultati funzionali ed una soddisfacente sopravvivenza a lungo termine.
L'accuratezza della procedura chirurgica ed i progressi nel disegno protesico e nei materiali hanno consentito di ridurre l'incidenza di complicazioni meccaniche.

Parole chiave: tumori ossei, ricostruzione, megaprotesi, complicazioni

SUMMARY

This is a retrospective study which analysed 1,214 cases of resection megaprostheses implanted in four italian oncologic orthopaedic centres, between 1983 and 2005.
In total 206 KOTZ 1 or KMFTR, 882 HMRS, 71 HMRS rotating hinge and 55 GMRS were implanted.
Of the whole group, 209 were implanted in the proximal femur, 735 in the distal femur, 226 in the proximal tibia, 12 distal femur plus proximal tibia and 32 total femur.
Major complications of the stem fixation were analysed. Aseptic loosening in the whole series occurred in 43 cases (3,5%), and the incidence was 9.7% in KOTZ 1, 2.2% in HMRS, 4.2% in HMRS rotating hinge and there was not any case in GMRS.
Stem fracture occurred in 35 cases (2.88%), and the incidence was 9.22% in KOTZ

1, 1.8% in HMRS, 0% for HMRS rotating hinge and GMRS.
Functional results were evaluated according to the MSTS system and this showed 87.5% of excellent and good results.
In conclusion, modular resection megaprostheses of the lower extremity used in the reconstruction after bone tumors resection demonstrated good functional results and satisfactory long-term survival.
The accuracy in surgical procedure and the improvement in the prosthetic design and materials decreased the incidence of mechanical complications.

Key words: bone tumors, reconstruction, megaprostheses, complications

INTRODUZIONE

Nelle ricostruzioni scheletriche dopo resezione per tumore osseo i sistemi protesici modulari hanno assunto negli ultimi decenni un ruolo sempre più rilevante e sono utilizzate in molti Centri specializzati con frequenza pari o superiore all'uso di innesti ossei [1-5]. In particolare dopo resezione per sarcomi ad alto grado rappresentano il metodo ricostruttivo più spesso utilizzato.
I sistemi protesici consentono mediamente buoni risultati funzionali [4-13] e tempi di recupero rapidi [14], ma comportano possibili complicazioni meccaniche ed infettive [5 6 8 12 13 15-20].
L'analisi dei risultati a lungo termine può consentire l'acquisizione di elementi prognostici cruciali anche nelle scelte ricostruttive rispetto alle possibili tecniche alternative, permettendo pertanto la migliore definizione delle indicazioni terapeutiche.
Nel presente studio si è inteso valutare i risultati di una casistica congiunta multicentrica di ricostruzioni dell'arto inferiore con un sistema protesico modulare.

MATERIALE E METODO

Nel presente lavoro sono stati valutati i casi di ricostruzione dell'arto inferiore con sistema protesico da resezione modulare HMRS eseguiti da gennaio 1983 a marzo 2005, presso 4 Centri di Oncologia Ortopedica di 4 città italiane: Milano, Gorizia, Firenze e Bologna. Complessivamente si tratta di 1.214 protesi modulari, operate presso i 4 Centri: 199 a Milano, 16 a Gorizia, 103 a Firenze, 896 a Bologna.
Il sistema protesico ha subito evoluzioni nel design e nei materiali, pertanto i casi comprendono 206 protesi con il disegno originale qui denominate KOTZ 1 o KMFTR, 882 protesi HMRS con il disegno modificato nel 1987 (steli femorali curvi, nuovo snodo articolare vincolato boccola centrale in polietilene di maggiore densità, una sola aletta di stabilizzazione dello stelo con 3 viti) (Figg. 1 e 2), 71 protesi HMRS a snodo articolare rotante (c.d. "rotating hinge"), 55 protesi GMRS con il design più recente e lo snodo articolare del ginocchio rotante.
La casistica comprende 694 maschi (57,2%) e 519 femmine (42,8%); in un paziente sono stati eseguiti due interventi di resezione e ricostruzione con megaprotesi: un primo per il tumore primitivo ed un secondo per la comparsa di una metastasi nel femore controlaterale. Le diagnosi istologiche sono state di Osteosarcoma in 629

Fig. 1. Steli retti KMFTR.

Fig. 2. A. stelo curvo HMRS. B. nuovi steli GMRS.

pazienti, di Condrosarcoma in 158 pazienti, di S. di Ewing in 97 pazienti, di TCG in 97 pazienti, di metastasi in 77 pazienti, di IFM in 56 pazienti, di Fibrosarcoma in 28 pazienti, in 49 pazienti si sono avute altre diagnosi istologiche, mentre in 22 pazienti si trattava di interventi di revisione per cause oncologiche e non (Fig. 3).
Per quanto riguarda le sedi di resezione e ricostruzione, vi sono 209 femori prossimali (41 KOTZ 1, 163 HMRS, 5 GMRS), 735 femori distali (123 KOTZ 1, 503 HMRS, 70 HMRS rotating hinge, 39 GMRS), 226 tibie prossimali (38 KOTZ 1, 178 HMRS, 10 GMRS), 12 protesi "doppie" di femore distale e tibia prossimale (2 KOTZ 1 e 10 HMRS), 32 femori totali (2 KOTZ 1, 28 HMRS, 1 HMRS rotating hinge, 1 GMRS).
I dati relativi ai pazienti sono stati desunti dalle cartelle cliniche e dai radiogrammi archiviati in ospedale, dove i pazienti sono periodicamente controllati dalla data dell'intervento.
Particolare attenzione è stata dedicata all'analisi delle complicazioni "maggiori" che hanno richiesto revisioni chirurgiche.
Sono state valutate le rotture degli steli protesici, le mobilizzazioni asettiche clinicamente sintomatiche (oltre che radiograficamente evidenti) e le infezioni.
I risultati funzionali sono stati valutati secondo i criteri della MSTS [21] e classificati in 4 gruppi: risultato ottimo, con punteggio superiore al 75%, buono se compreso fra il 51 ed il 75%, discreto fra il 26 ed il 50%, cattivo fino al 25%.

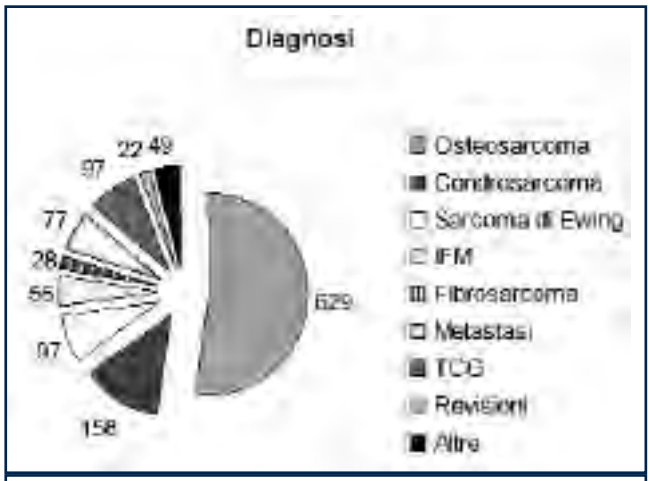

Fig. 3. Diagnosi istologiche dei 1214 casi.

RISULTATI

Il sistema protesico modulare ha dimostrato un'ottima versatilità nella ricostruzione dei diversi segmenti scheletrici dell'arto inferiore, rispondendo alle esigenze ricostruttive e consentendo il ripristino di segmenti variabili da 10 cm a 48 cm di lunghezza.
Le complicazioni minori osservate che non hanno richiesto revisione chirurgica non sono oggetto del presente lavoro. Le revisioni chirurgiche per usura delle componenti in polietilene dello snodo articolare del ginocchio sono riportate ed analizzate nel lavoro di Mercuri et al. in questo stesso volume. Si sono osservate complessivamente 43 mobilizzazioni asettiche dello stelo protesico, ad un intervallo di tempo dall'intervento variabile da 10 a 208 mesi. In particolare si trattava di 20 mobilizzazioni asettiche in KOTZ 1, 20 in HMRS, 3 in HMRS rotating hinge, mentre nessuna caso si è verificato nelle GMRS. L'incidenza complessiva di mobilizzazione asettica è stata del 3,5%; l'incidenza di questa complicazione è risultata del 9,7% nelle KOTZ 1 del 2,2% nelle HMRS e del 4,2% nelle HMRS rotating hinge.
Si sono osservati 35 casi di rottura dello stelo su 1.214 protesi, con un'incidenza pari al 2,88%, ad una distanza di tempo dall'intervento variabile da 21 a 186 mesi. L'incidenza di rottura dello stelo è stata 9,22% nelle KOTZ 1 (19/206), 1,8% nelle HMRS (16/882), non si sono osservate rotture di steli nelle 71 HMRS rotating hinge e nelle 55 protesi GMRS.
I risultati funzionali sono stati valutati in 897 pazienti secondo i criteri della MSTS [21]. Sono stati cattivi in 10/897 (1,1%), discreti in 102/897 (11,3%), buoni in 292/897 pazienti (32,5%), ottimi in 493/897 pazienti (55%). Complessivamente l'incidenza di risultati soddisfacenti (buoni e ottimi) è stata superiore all'87% dei casi.
La revisione chirurgica dei casi di rottura e mobilizzazione degli steli è stata spesso complessa, ma sempre attuabile. Il trattamento chirurgico delle infezioni ha richiesto il più delle volte diversi interventi di revisione, con l'asportazione delle componenti protesiche e l'uso di uno o più spaziatori in cemento addizionato di antibiotico prima del reimpianto protesico. In 2 casi è stato eseguito un trattamento in un solo tempo chirurgico e in 22 casi si è resa necessaria un'amputazione.

DISCUSSIONE

I progressi registrati negli ultimi decenni in oncologia ortopedica hanno consentito un notevole miglioramento della prognosi dei pazienti affetti da tumori maligni dell'osso [22-25]. Conseguentemente la maggior parte dei pazienti vive più di 10 anni dall'intervento di ricostruzione protesica.
Inoltre questi pazienti, più spesso giovani, hanno una buona ripresa funzionale ed un discreto o elevato livello di attività e questo può influenzare la sopravvivenza dell'impianto [9 20].
Pertanto è già stato sottolineato in letteratura come siano probabili problemi e complicazioni ad un follow-up a medio e lungo termine [6 7 9 12 13 15-20].
Un ulteriore fattore in grado di influenzare negativamente la sopravvivenza degli impianti protesici da resezione è dato dall'entità della resezione muscolare richiesta [12 27], che diminuisce la possibilità di controllo e di equilibrio dell'arto nelle fasi del passo e della statica, comportando un maggior rischio di complicazioni meccaniche.
Kwai et al. [12] segnalano che il sesso maschile, resezioni maggiori del 40% del femore e la resezione totale o subtotale del quadricipite, influenzano negativamente la sopravvivenza degli impianti protesici da resezione.
La *mobilizzazione asettica* è considerata la causa più frequente di fallimento dell'impianto (Fig. 4).
Mittermayer et al. [9] nel 2001 hanno riportato un'incidenza del 27% in 100 casi di protesi KMFTR operati fra il 1982 ed il 1989 con follow-up a lungo termine. Sempre nella casistica di Vienna, Mittermayer et al. [7] nel 2002 hanno riportato i risultati di 251 pazienti operati di ricostruzione con protesi KMFTR o HMRS dal 1982 al 1997, con un'incidenza complessiva di mobilizzazioni asettiche pari a 8,4%. Questi dati dimostrano che le modifiche degli steli introdotte nel sistema protesico (stelo femorale curvo, una sola aletta di stabilizzazione) sono state in grado di ridurre l'incidenza di detta complicazione [7].
Nella casistica multicentrica del presente lavoro l'incidenza di mobilizzazioni asettiche dello stelo è stato complessivamente pari a 3,5%.
L'incidenza di mobilizzazione asettica nelle protesi KOTZ 1 o KMFTR è risultata del 9,7%, mentre si è ridotta al 2,2% nelle protesi HMRS a snodo articolare a cerniera vincolata. Detta differenza di incidenza è statisticamente significativa.
Nella casistica di ricostruzioni protesiche di arto inferiore con un sistema protesico modulare a snodo rotante con steli cementati, riportata da Shin et al. [25] nel 1999, la mobilizzazione asettica è stata causa di revisione in 21 casi su 208, con un'incidenza del 10%.
Bickels et al. [6] nel 2002 hanno riportato un'incidenza di mobilizzazioni asettiche del 5,4% in 110 pazienti operati

Fig. 4. A. Mobilizzazione asettica dello stelo femorale in protesi tipo KOTZ 1 a 7 anni dall'intervento. B. Revisione con nuovo stelo tipo GMRS ed adattatore fra stelo GMRS e protesi HMRS.

di resezione del femore distale e ricostruzione con protesi modulare cementata a snodo rotante.
Nella presente casistica l'incidenza di mobilizzazione asettica è stata del 2,4% in 126 protesi da resezione del ginocchio modulari a snodo rotante (71 HMRS rotating hinge e 55 GMRS). Verosimilmente lo snodo è in grado di ridurre le sollecitazioni in torsione dello stelo e conseguentemente l'incidenza di mobilizzazione asettica.
La *rottura dello stelo protesico* è la seconda grave complicazione meccanica delle megaprotesi, causa di fallimento dell'impianto (Fig. 5).
Mittermayer et al. [9] riportano un'incidenza del 9,7% di rottura delle protesi. Shin et al. [25] riportano 9 fratture protesiche su 208 casi, con un'incidenza del 4,3%.
Nella casistica muticentrica del presente lavoro, l'incidenza complessiva di rotture dello stelo è stata del 2,88% oscillando dal 9,22% delle protesi KOTZ 1 all'1,8% delle protesi HMRS a snodo articolare vincolato, mentre non si sono osservate rotture di stelo nelle 126 protesi a snodo rotante.
Anche questi dati sembrano indicare un evidente vantaggio dei nuovi disegni protesici rispetto a quello di origine. La rottura dello stelo è risultata quindi una complicazione relativamente rara in queste protesi speciali non cementate.
L'*infezione* è in assoluto la complicazione più grave, perché comporta il rischio di compromettere la chemioterapia eventualmente necessaria se si verifica a breve distanza di tempo dall'intervento e perché costringe ad una o più revisioni chirurgiche dall'esito non sempre prevedibile.
Nella casistica di Vienna riportata da Mittermayer et al. [9] nel 2001 l'incidenza di infezioni è stata del 9,7%.
Bickels et al. [6] riportano un'incidenza di infezioni pari a 5,4%.
Shin et al. [25] riportano 6 casi di infezione in 208 protesi, con incidenza del 2,8%.
L'incidenza di infezioni nella presente casistica multicentrica è stata del 7%.
La chemioterapia e l'entità della resezione muscolare sono fattori in grado di influenzare negativamente l'incidenza di infezione.
L'analisi statistica dei casi trattati presso l'Istituto Rizzoli dimostra una sopravvivenza degli impianti a complicazioni maggiori (rotture, mobilizzazione asettica, infezione) a 10 anni superiore all'80% [28].
Le revisioni chirurgiche degli impianti protesici falliti per rotture o mobilizzazioni possono essere estremamente complesse, ma di solito consentono un reimpianto con ulteriore buona aspettativa di durata e buoni risultati funzionali [7].
Le megaprotesi modulari da resezione consentono risultati funzionali soddisfacenti nella maggioranza dei pazienti [4-13].
Mittermayer et al. [9] riportano risultati buoni o ottimi secondo i criteri della MSTS [21] nell'83% dei pazienti valutati.
Nella casistica multicentrica del presente lavoro sempre secondo i criteri della MSTS i risultati funzionali sono stati buoni o ottimi nell'87% dei pazienti valutati.
In conclusione, le megaprotesi speciali da resezione modulari non cementate dell'arto inferiore utilizzate nel trattamento dei tumori ossei consententono risultati funzionali ed una sopravvivenza degli impianti a lungo termine soddisfacenti, pur considerando il rischio di complicazioni infettive e meccaniche "maggiori" che richiedono revisione chirurgica.

Fig. 5. A. Rottura dello stelo femorale in protesi tipo KOTZ 1 a 13 anni dall'intervento. B. Revisione con stelo cementato e corpo protesico più lungo.

La meticolosa attenzione nell'attuazione della procedura chirurgica ed i progressi nel disegno protesico e nei nuovi materiali hanno consentito di ridurre l'incidenza delle complicazioni.

BIBLIOGRAFIA

[1] Gebhardt MC, Flugstad DI, Springfield DF, et al. *The use of bone allografts for limb salvage in high grade extremity osteosarcoma*. Clin Orthop 1991;270:181-96.

[2] Mankin HP, Doppelt SH, Sullivan TR, et al. *Osteoarticular and intercalary allograft transplantation in the management of malignant tumors of bone*. Cancer 1982;50:613-30.

[3] Mankin HJ, Fogelson FS, Trasher AZ, et al. *Masive resection and and allograft replacement in the treatment of malignant bone tumors*. N Engl J Med 1976;294:1247-55.

[4] Zehr RJ, Enneking WF, Scarborough MT. *Allograft-prostheses versus megaprotheses in the proximal femoral reconstruction*. Clin Orthop 1996;322:207-23.

[5] Wunder JS, Leitch K, Griffin A, et al. *Comparison of two methods of reconstruction for primary malignant tumors at the knee: A secuential cohort study*. J Surg Oncol 2001;77:89-99.

[6] Bickels J, Wittig JC, Malawer M, et al. *Distal femur resection with endoprosthetic reconstruction*. Clin Orthop 2002;400:225-35.

[7] Mittermayer F, Windhager R, Kotz R, et al. *Revision of the Kotz type of tumor endoprostheses for the lower limb*. J Bone Join Surg 2002;84B:401-6.

[8] Capanna R, Morris HG, Campanacci M, et al. *Modular uncemented prostheses reconstruction after resection of tumors of the distal femur*. J Bone Joint Surg 1994;76B:178-86.

[9] Mittermayer F, Krepler P, Kotz R, et al. *Long-term followup of uncemented tumor endoprostheses for the lower extremity*. Clin Orthop 2001;388:167-77.

[10] Grimer RJ, Carter SR, Tillman RM, et al. *Endoprosthetic replacement of the proximail tibia*. J Bone Joint Surg 1999;81B:488-94.

[11] Capanna R, Leonessa C, Betteli G, et al. *Modular Kotz prostheses*. In: Yamamuro T, ed. *New developmentsfor limb salvage in musculoskeletal tumors*. New York: Springer-Verlag 1989, pp. 37-44.

[12] Kwai A, Muschler GF, Lane JM, et al. *Prosthetic knee replacement after resection of a malignant tumor of the distal part of the femur*. J Bone Joint Surg 1998;80A:636-47.

[13] Roberts P, Chan D, Grimer RJ, et al. *Prosthetic replacement of the distal femur for primary bone tumors*. J Bone Joint Surg 1991;73B:762-9.

[14] Malawer MM. *Distal femoral resectionfor sarcomas of bone*. In: Sugarbaker PH, Malawer MM, eds. *MusculoskeletalSurgery for cancer*. New-York: Thieme medical publishers 1992, pp. 243-259.

[15] Cannon SR. *Massive prostheses for malignant bone tumorsof the limbs*. J Bone Joint Surg 1997;79B:497-506.

[16] Choong PFM, Sim FH, Pritchard DJ, et al. *Megaprostheses after resection of distal femoral tumors*. Acta Orthop Scand 1996;67:345-51.

[17] Eckardt JJ, Matthews JG, Eiber FR. *Endoprosthetic reconstruction after after bone tumor resections of the proximal tibia*. Orthop Clin North Am 1991;22:149-60.

[18] Horowitz SM, Glasser DB, Lane JM, et al. *Prosthetic and extremity survivorship after limb salvage for sarcoma: How long do the reconstructions last?* Clin Orthop 1993;293:280-6.

[19] Malawer MM, Chou LB. *Prosthetic survival and clinical results with use of large-segment replacements in the treatment of high-grade bone sarcomas*. J Bone Joint Surg 1995;77A:1154-65.

[20] Unwin PS, Cannon SR, Grimer RJ, et al. *Aseptic loosening in cemented-custom made prosthetic replacement for bone tumors of the lower limb*. J Bone Joint Surg 1996;78B:5-13.

[21] Enneking WF, Dunham W, Gebhardt MC, et al. *A system for the functional evaluation of reconstructive procedures after surgical treatment of tumors of the musculoskeletal system*. Clin Orthop 1993;286:241-61.

[22] Bacci G, Ferrari S, Longhi A, et al. *Neoadjuvant chemotherapy for high grade osteosarcoma of the extremities: Long-term results for patients treated according to the Rizzoli IOR/OS-3b protocol*. J Chemother 2001;13:93-99.

[23] Eliber F, Giuliano A, Eckardt J, et al. *Adjuvant chemotherapy for osteosarcoma: A randomized prspective trial*. J Clin Oncol 1987;5:21-6.

[24] Glasser DB, Lane JM, Huvos AG, et al. *Survival, prognosis, and therapeutic response in osteogenic sarcoma: The Memorial Hospital experience*. Cancer 1992;69:698-708.

[25] Link MP, Goorin AM, Horowitz M, et al. *Adjuvant chemotherapy of high-grade osteosarcoma of the extremity: Updated results of the Multi-Institutional Osteosarcoma Study*. Clin Orthop 1991;270:8-14.

[26] Shin DS, Weber KL, Sim FH, et al. *Reoperation for failed prosthetic replacement used for limb salvage*. Clin Orthop 1999;358:53-63.

[27] Capanna R, Ruggieri P, Biagini R, Ferraro A, De Cristofaro R, McDonald DJ, et al. *The effect of quadriceps excision on the functional results following distal femur resection and prosthetic replacement for bone tumors*. Clin Orthop 1991;267:186-96.

[28] Ruggieri P, Bosco G, Colangeli S, Pasini E, Campanacci L, Mercuri M. *Prosthetic reconstruction of the lower limb for bone tumors: experience of the Rizzoli Institute*. 18th Annual Meeting of the European Muscolo-skeletal Oncology Society (EMSOS), Trieste, May 25-27, 2005.

G.I.O.T. 2005;31(Suppl.2):S456-S460

Megaprotesi e protesi composite dell'anca in oncologia: il problema dell'ancoraggio muscolare

Megaprostheses and allograft composite hip prostheses: the problem of muscular reattachment

M. Mugnaini
D.A. Campanacci
G. Scoccianti
R. Capanna
D. Donati[1]
M. Mercuri[1]
P. Ruggieri[1]
S. Mapelli[2]
F. Gherlinzoni[3]

Centro di Chirurgia Oncologica e Ricostruttiva, Azienda Ospedaliera e Universitaria Careggi, Firenze;
[1] V Divisione Istituto Ortopedico "Rizzoli", Bologna;
[2] Centro di Chirurgia Oncologica, Istituto Ortopedico "Gaetano Pini", Milano;
[3] Centro di Riferimento Oncologico, Aviano, Pordenone

Indirizzo per la corrispondenza:
dott. Marco Mugnaini
Centro di Chirurgia Oncologica e Ricostruttiva, Azienda Ospedaliera e Universitaria Careggi, largo Palagi 1, 50139 Firenze
Fax + 39 055 4278191
E-mail:
marco.mugnaini@virgilio.it

RIASSUNTO

La ricostruzione del femore prossimale in oncologia può essere eseguita utilizzando megaprotesi da resezione o protesi composite.
Uno dei problemi più importanti, comune alle due metodiche, è quello della reinserzione muscolare, soprattutto dell'apparato abduttore.
Gli Autori descrivono le diverse tecniche chirurgiche che possono essere impiegate a seconda delle diverse indicazioni.
Le protesi composite associano i vantaggi dei trapianti osteoarticolari massivi a quelli delle megaprotesi, evitando alcune delle complicanze più frequenti. La possibilità di reinserire i tendini dell'apparato abduttore e dell'ileopsoas sul trapianto, consente di ripristinare una buona mobilità dell'anca, soprattutto dell'abduzione e della flessione, e di migliorare la stabilità dell'impianto riducendo le lussazioni postoperatorie.
Con le megaprotesi la reinserzione muscolare risulta più difficile, con risultati funzionali meno soddisfacenti, che tuttavia sono stati molto migliorati modificando il disegno protesico e introducendo dispositivi che assicurando un buon ancoraggio muscolare ne consente la reinserzione sul corpo protesico in modo meccanicamente stabile.
I risultati funzionali sono migliori con le protesi composite. Ciò è dovuto alla possibilità di eseguire una reiserzione muscolare più fisiologica, meccanicamente valida e stabile nel tempo.

Parole chiave: tumori ossei, artroprotesi anca, protesi composite

SUMMARY

Proximal femur reconstruction in oncology may be performed using both megaprostheses or allograft-composite prostheses.
One of the most important problems, common to both techniques, is the muscular reinsertion of the abductor apparatus.
The authors describe the different surgical techniques which can be used according to the different indications.
Allograft-composite prostheses, combine the advantages of the massive osteoarticular allograft with the advantages of megaprostheses, reducing the risk of complications.
The possibility of the reattachment of the abductor apparatus and ileopsoas tendon to the allograft, allows to restore good hip function and muscular strenght, mostly in the abduction and flexion, and to improve the prosthetic stability decreasing postoperative dislocation.

Muscular reinsertion to megaprostheses is a challenging issue, resulting in less satisfactory functional results. However, functional results have been greatly improved modifying prosthetic design and introducing innovative devices which may provide a stable tendon reinsertion.
Allograft-composite prostheses showed better functional results on respect to megaprostheses. This is due to the possibility to perform a more physiological muscular reinsertion, which is also mechanically effective and stable in time.

Key words: bone tumors, hip arthroplasty, composite prostheses

INTRODUZIONE

In ortopedia oncologica le perdite di sostanza osteoarticolari possono essere ricostruite utilizzando protesi composite, impianti protesici modulari da resezione o innesti massivi omoplastici.
Per la ricostruzione del femore prossimale, gli innesti massivi osteoarticolari omoplastici non vengono impiegati da soli, a causa dell'alto rischio di frattura del collo femore o della superficie articolare. In questa sede anatomica si preferisce utilizzare le protesi composite, che trovano indicazione anche nella ricostruzione di perdite ossee postraumatiche o nelle revisioni d'impianti protesici [1-3].
I risultati funzionali dopo interventi ricostruttivi del femore prossimale sono condizionati dalla possibilità di ottenere sia una buona stabilità dell'impianto che un valido ancoraggio dei muscoli.
Una delle più importanti problematiche, comune alle diverse tecniche ricostruttive, è quella della reinserzione muscolare, soprattutto dell'apparato abduttore [4].
La stabilità degli impianti è garantita anche da altri parametri, che riguardano sia le caratteristiche delle protesi che accorgimenti di tecnica chirurgica.
Per protesi composita si intende un impianto composto da un trapianto osseo massivo omoplastico insieme ad una protesi convenzionale. Questa metodica permette di associare i vantaggi dei trapianti osteoarticolari massivi a quelli della ricostruzione protesica. Il trapianto consente di ripristinare un adeguato "Bone Stock" metaepifisario e una valida reinserzione dei muscoli [2]. La componente protesica fornisce una superficie articolare stabile e affidabile nel tempo, evitando le fratture sub-condrali che rappresentano una delle complicanze più frequenti con l'impiego dei trapianti ossei massivi.
La reinserzione dei muscoli glutei garantisce il ripristino di una valida abduzione attiva e quella dell'ileopsoas il miglioramento della flessione dell'anca. È inoltre conferita all'impianto una buona stabilità con una netta riduzione della percentuale di lussazioni.

Fig. 1. a) Trapianto massivo omoplastico del femore prossimale. Le inserzioni tendinee dei muscoli piccolo e medio gluteo sono state isolate per essere suturate ai tendine dell'ospite mediante sutura non riassorbibile. b) Cementazione dello stelo protesico al trapianto.



Fig. 2. a) Placchetta in polietilene. Schema dell'ancoraggio dei muscoli abduttori e della fissazione al corpo protesico. b) Foto del campo operatorio che mostra la fissazione dei tendini del piccolo e medio gluteo alla megaprotesi.

Le protesi composite trovano la loro indicazione nella ricostruzione del femore prossimale in oncologia, quando la neoplasia non coinvolge i muscoli glutei ed è possibile conservare le inserzioni tendinee [5].
Nelle protesi composite possono essere utilizzati steli lunghi o corti.
Lo stelo corto è impiegato raramente e viene sempre cementato nel trapianto. La sintesi con il femore si esegue poi utilizzando placca e viti.
La protesi a stelo corto trova una sua indicazione nelle ricostruzioni pediatriche per evitare l'intenso stress schielding provocato dagli steli non cementati. Inoltre è lasciata la possibilità di eseguire in seguito un allungamento.
Lo stelo lungo attraversa invece l'osteotomia. Viene sempre cementato prossimamente nel trapianto (osso necrotico senza possibilità di "bone ingrowth"), mentre a livello dell'osso ospite può essere cementato o non cementato.
La cementazione è impiegata ogni volta che deve essere associata radioterapia adiuvante, nelle metastasi e nell'osso osteoporotico.
Il contatto tra il trapianto e il femore ospite può essere ottenuto mediante osteotomia traversa o a scalino (step-cut). Studi su modello canino hanno dimostrato un aumento della rigidità strutturale e della resistenza a fatica dell'osteotomia a scalino (step-cut) rispetto a quella trasversa, sebbene sia di più difficile esecuzione [6].
La fusione della zona osteotomica permette una distribuzione ripartita delle forze di carico, sia prossimalmente che distalmente, in modo paragonabile ad una protesi convenzionale. Tuttavia nelle protesi a stelo lungo cementate l'osteotomia non è un fattore critico, in quanto lo stelo trasmette le forze di carico distalmente al femore così come nelle megaprotesi. Ciò rende meno importante la fusione dell'osteotomia e risolve il problema della pseudoartrosi, complicanza frequente nell'utilizzo di questa metodica.
In letteratura l'incidenza delle infezioni con l'uso delle protesi composite in oncologia è trascurabile. Quando sono impiegate dopo numerosi interventi di revisione protesica, sono invece riportate percentuali di infezione fino al 20% [7].

ANCORAGGIO MUSCOLARE NELLE PROTESI COMPOSITE

Nelle protesi composite la reinserzione dell'apparato abduttore può avvenire mediante diverse tecniche.
La sutura dei tendini dei muscoli glutei sulla fascia lata, è una metodica attualmente meno impiegata, per la disponibilità di sistemi di fissaggio che garantiscono una più valida reinserzione muscolare all'innesto, anche quando la resezione ha richiesto l'asportazione di una parte dei muscoli.
Altra tecnica utilizzabile è la sutura tendinea dell'apparato abduttore sul trapianto mediante punti transossei. Questa metodica provoca però un indebolimento e la possibile frattura del gran trocantere del trapianto, essendo questo osso non vitale.
L'ancoraggio dell'apparato abduttore mediante l'osteotomia del gran trocantere dell'ospite e la fissazione sul trapianto mediante cerchiaggio, risulta meccanicamente più stabile. Uno studio eseguito sul cane ha dimostrato che il contatto osso-osso che si ottiene, è più resistente agli stress ed il risultato migliora ulteriormente quando il gran trocantere è distaccato insieme ad un lembo di periostio vascolarizzato [8].
In chirurgia oncologica, se possibile, è preferibile utilizzare la sutura termino-terminale tra i tendini del trapianto e i tendini dell'ospite, in quanto l'osteotomia del gran trocantere aumenta il rischio di non ottenere un margine chirurgico sicuro della resezione [9]. Studi istologici hanno dimostrato che, con questa metodica, i tendini del trapianto vengono progressivamente integrati con i tendini dell'ospite, fino ad una loro completa sostituzione. Questo dato è stato confermato dall'analisi del DNA delle fibre tendinee che risulta DNA dell'ospite [10]. Le forze di trazione che esercitano, sono tali da causare nel tempo la frequente frattura del gran trocantere. Tale complicanza è una delle più frequenti riportate in letteratura, che però rimane spesso asintomatica, conservando una soddisfacente funzionalità residua dell'apparato abduttore [7]. Questo è dovuto alla formazione di un callo fibroso che stabilizza funzionalmente la sintesi.
Infine la reiserzione del tendine dell'ileopsoas dell'ospite al trapianto nelle protesi composite, migliora sia la stabilità dell'impianto che la forza muscolare di flessione [11]. Uno studio eseguito su questi pazienti con la gait analysis ha dimostrato una deambulazione più fisiologica (Donati e al. Congresso Efort 2005).
Il buon ancoraggio muscolare ed il ripristino di un'anatomia pressoché normale (bone-stock, offset, lunghezza ecc.) hanno permesso di eliminare nelle protesi composite le lussazioni postoperatorie, complicanza frequente nelle megaprotesi.

ANCORAGGIO MUSCOLARE NELLE MEGAPROTESI DA RESEZIONE

I risultati funzionali delle megaprotesi da resezione sono meno soddisfacenti rispetto alle protesi composite, proprio a causa della difficoltà alla reinserzione muscolare sul corpo protesico.

Anche nelle megaprotesi sono descritte diverse metodiche per l'ancoraggio muscolare, ognuna delle quali può essere utilmente impiegata a seconda delle diverse necessità chirurgiche. La sutura dei muscoli glutei alla fascia presenta gli stessi limiti espressi per le protesi composite.

Per la reinserzione dell'apparato abduttore, è possibile eseguire una tension band mediante la sutura dei muscoli glutei al vasto laterale del quadricipite e quindi la loro fissazione al corpo protesico con punti non riassorbibili, in modo da migliorare anche la stabilità dell'impianto.

Diversi modelli di megaprotesi offrono diverse soluzioni tecniche per l'ancoraggio muscolare.

Quando vengono impiegate megaprotesi che hanno soltanto fori di ancoraggio prossimali, viene eseguita la sutura dei muscoli glutei al corpo protesico con fili non riassorbibili. Con questa metodica, la tenuta è spesso insufficiente, sia perché i muscoli glutei devono a volte essere sezionati a distanza dalla giunzione miotendinea per problemi oncologici, con conseguente difficoltà alla loro reinserzione, sia perché le fibre muscolari, disposte longitudinalmente, vengono separate dai fili di sutura senza ottenere una valida tenuta.

Per ottenere un adeguato ancoraggio delle fibre muscolari, che permetta poi la loro reinserzione sul corpo protesico, possono essere impiegate placchette in polietilene. L'ancoraggio si esegue attraverso la compressione delle fibre miotendinee da parte della placchetta, che viene poi fissata per mezzo di viti alla protesi, con una buona tenuta meccanica e tensionamento dei muscoli.

Nuovi modelli protesici hanno un offset aumentato mediante il rialzo e la lateralizzazione del trocantere. Questo permette di avvicinare i muscoli glutei al corpo protesico, rendendo più semplice la loro reinserzione e aumentandone il braccio di leva.



Fig. 3. a) Placchetta in metallo (Cr-Co-Mb) dotata di dentini su piani diversi per l'ancoraggio delle fibre muscolari. b) Foto del campo operatorio con la reinserzione dell'apparato abduttore alla megaprotesi. c) Controllo clinico con buona ripresa dell'abduzione dell'anca.

In letteratura è riportato l'uso di un rivestimento in fibre (Trevira Tube) applicato attorno alla megaprotesi, che consente sia la ricostruzione della capsula articolare sia la reinserzione di tutti i muscoli glutei, del quadricipite e dell'ileopsoas. Con l'utilizzo di questa metodica per la ricostruzione del femore prossimale, gli autori hanno riportato una bassa incidenza di lussazioni (2 casi su 54 impianti) senza un significativo aumento della percentuale di infezione [12].

Recentemente sono state introdotte megaprotesi custom made in titanio con un rivestimento poroso in tantalio del corpo protesico ed un sistema di ancoraggio dei muscoli abduttori con placchette a compressione sempre in tantalio.

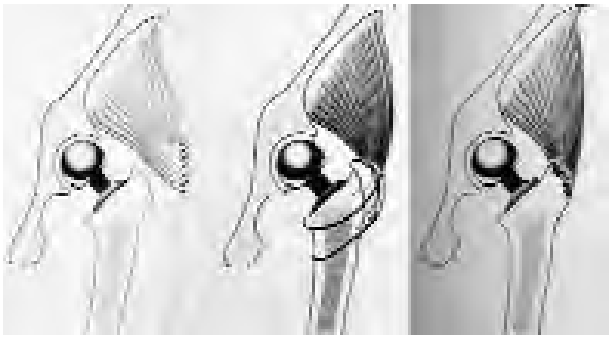

Fig. 4. Schema di tecniche chirurgiche per la reinserzione dell'apparato abduttore. a) Sutura dei muscoli abduttori alla fascia lata. b) Reinserzione del gran trocantere mediante cerchiaggio. c) Sutura mediante punti transossei al gran trocantere del trapianto.

Nell'esperienza degli autori questa metodica ha consentito un'ottima osteointegrazione del corpo protesico a livello dell'osteotomia (extrcortical bone-bridging) e una buona fissazione muscolare con ottimi risultati funzionali [13].
Un altro dispositivo utilizzabile, è una placchetta in metallo (Cr-Co-Mb) dotata di dentini disposti su piani diversi. Questi permettono sia il fissaggio mediante compressione, sia l'ancoraggio delle fibre muscolari per mezzo dei dentini metallici. L'inserzione sul corpo protesico per mezzo di viti permette una buona tenuta ed un buon tensionamento. Associati a questi dispositivi possono essere utilizzati anche elementi estensori formati da un legamento omoplastico con bratta ossea. La bratta ossea viene ancorata alla placchetta metallica, mentre il tendine viene utilizzato per la sutura con i tendini dei muscoli glutei.
L'ancoraggio muscolare, congiuntamente ad altri fattori, influenza la stabilità dell'impianto protesico.
Nelle megaprotesi con sostituzione della componente acetabolare sia nella nostra esperienza che in letteratura, è riportata una più alta incidenza di lussazioni (19%) e mobilizzazioni (16%) ciò a causa dell'instabilità dell'impianto che risulta anche inversamente proporzionale al diametro della testina utilizzata. Per questo motivo, nei casi in cui la cavità acetabolare sia integra, si preferisce non impiantare la componente cotiloidea, ma impiegare una cupola biarticolare. Se invece è necessario ricostruire l'acetabolo perché interessato dalla malattia o da altre patologie, utilizziamo alcuni accorgimenti che migliorano la stabilità primaria dell'impianto e riducono il rischio di lussazione, come l'utilizzo di teste proteiche maggiori di 32 mm, l'impiego di cotili a doppia motilità, il posizionamento del cotile con una copertura maggiore di 45° una minore antiversione del collo femorale (di solito in posizione neutra) e l'aumento della lunghezza dell'impianto di circa 1 cm.
Nei casi in cui vi sia un'estrema instabilità, come nei casi di resezione extraarticolare e ricostruzioni con innesti massivi di bacino, può essere utilizzato un cotile a ritenzione totale (snap fit) o una rete di rinforzo.
Confrontando il follow-up delle protesi composite e delle megaprotesi da resezione nella ricostruzione del femore prossimale, dai dati riportati in letteratura e dalla nostra esperienza, non si rilevano sostanziali differenze riguardo la durata dell'impianto (sopravvivenza a 10 anni maggiore dell'80%.).
L'analisi dei risultati funzionali ha mostrato migliori risultati con l'uso delle protesi composite, dovuto proprio alla possibilità di eseguire una reinserzione muscolare valida meccanicamente e stabile nel tempo [4 14-16].

BIBLIOGRAFIA

1. Gitelis S, Piasecki P. *Allograft prosthetic composite arthroplasty for osteosarcoma and other aggressive bone tumors*. Clin Orthop 1991;270:197-201.
2. Hejna MJ, Gitelis S. *Allograft prosthetic composite replacement for bone tumors*. Semin Surg Oncol 1997;13:18-24.
3. Zehr RJ, Enneking WF, Scarborough MT. *Allograft prosthetic composite versus megaprostheses in proximal femoral reconstruction*. Clin Ortop 1996;322:207-23.
4. Anract P, Coste J, Vastel L, Jearnot C, et al. *Proxmal femoral reconstruction with megaprostheses versus allograft prostesis composite. A comparative study of functional results, complications and longevity in 41 cases*. Rev Chir Orthop Reparatrice Appar Mot 2000;86:287-8.
5. Markel MD, Wood SA, Gogdanske JJ, Rapoff AJ, et al. *Comparison of healing of allograft/endoprosthetic composite with three types of gluteus medius attachment*. J Orthop Res 1995;13:105-14.
6. Pluhar GE, Heiner JP, Manley PA, Bogdanske JJ, Vanderby R, Markel MD. *Comparison of three method of gluteal muscle attachment to an allograft/endoprosthetic composite canine model*. J Orthop Res 2000;18:56-63.
7. Markel MD, Wood SA, Bogdanske JJ, Rapoff AJ, et al. *Comparison of allograft/endoprosthetic composite step-cut or trsverse osteotomy configuration*. J Orthop Res 1995;13:639-41.
8. Incavo SJ, Mihalic RM, Coughlin KM. *A stem allograft composite for femoral revision in total hip Arthroplasty*. J Arthroplasty 2003;18:1064-6.
9. Clarke HD, Berry DJ, Sim FH. *Salvage of failed femoral megaprosteses with allograft-prostheis composites*. Clin Ortop 1998;356:222-9.
10. Ramon R, Segur JM, Galart X, Garcia S. *The use of proximal femoral allograft in revision total hip*. Arthroplasty 2001;6:32-35.
11. Donati D, Giacomini S, Gozzi E, Mercuri M. *Proximal femur reconstruction by an allograft prostheis composite*. Clin Orthop 2002;394:192-200.
12. Langlais F, Lambotte JC, Collin P, Thomazeaub H. *Long-term results of allograft composite total hip prostheses for tumors*. Clin Orthop 2003;414:197-211.
13. Gosheger G, Hillmann A, Lindner N, Rodl L, et al. *Soft tissue reconstruction of megaprostheses using a trevira tube*. Clin Orthop 2001;392:264-71.
14. Wang JW, Wang CJ. *Proximal femoral allografts for bone deficiencies in revision hip artrhoplasty: a medium-term follow-up study*. J Arthroplasty 2004;19:845-52.
15. Chalkin B, Minter J. *Limb salvage and abductor reattachment using a custom prosthesis with porous tantalum components*. J Arthroplasty 2005;20:127-30.
16. Min BH, Han MS, Woo JI, Park HS, Park SR. *The origin of cells that repopulate patellar tendon used for reconstructing anterior cruciate ligament in uman*. J Bone Joint Surg 2004;85:753-7.

Proximal femoral allografts in revision arthroplasty of the hip

A.E. Gross

SUMMARY

Uncontained (segmental) proximal femoral defects greater than 8 cms in length can be managed by tumour prostheses, distal fixation implants, or proximal femoral allografts. Tumour prostheses require at least 6 cms of diaphyseal bone for fixation, do not provide a good environment for reattachment of bone and muscle, and are difficult to re-revise. Distal fixation implants require at least 6 cms of diaphyseal bone for fixation and also do not provide a favourable environment for attachment of bone and muscle.

Proximal femoral allograft (allograft prosthetic composite) reconstruction allows for attachment of bone and muscle do not require distal fixation, and can be used even if less than 6cms of diaphyseal bone are available. Our technique does not violate the host canal with cement or an ingrowth surface thereby facilitating future revision surgery. The long stem implant is cemented into the allograft only and the allograft host junction is stabilized by a step cut or oblique osteotomy and cortical struts if necessary

In a follow-up of 116 patients with an average follow-up of 11 years the success rate was 83% (stable implant no further surgery on the femoral side).

Key words: structural, allograft, segmental, revision, femur

The multiply revised hip arthroplasty presents the problem of loss of bone stock on both the pelvic and femoral sides [1]. On the femoral side, intraluminal or contained defects are managed by morsellized graft and do not require structural grafts. Non-circumferential structural defects are managed by strut grafts the results of which have been uniformly successful. Circumferential defects less than 8 cm in length can be dealt with by calcar replacing prostheses and/or longneck femoral implants.

The rationale for using structural femoral allografts for the problem of circumferential bone loss of longer than 8 cm is as follows. The allograft allows a normal gradation of forces from implant to host bone. Reattachment of bone and muscle is possible. The implant may be of conventional design. It is not necessary to cement into host bone and this facilitates further revisions if necessary.

This paper will describe a surgical technique of using structural femoral allografts. The clinical and radiographic results will be presented. The complications of this complex procedure will also be presented.

Mount Sinai Hospital, University of Toronto

SURGICAL TECHNIQUE (FIG. 1) [2 3]

The transtrochanteric approach is used most commonly because of the need for extensive exposure. We now prefer a trochanteric slide because it is more stable than a traditional transverse osteotomy. The proximal femur is exposed by reflecting the vastus lateralis off the intermuscular septum anteriorly, being careful not to strip any residual bone of its soft tissue completely.

A Steinmann pin is inserted into the iliac crest as a reference point to adjust leg lengths. The distance from the pin to the rough line (insertion of the vastus lateralis) is recorded prior to dislocation. The acetabulum is reconstructed first in order that the length of the femoral allograft can be determined.

Long-stem femoral components designed to be used with allografts are used. It is narrow proximally compared to standard implants so that the allograft does not have to be reamed too much to allow the implant to fit. The residual proximal femur is split longitudinally distally to good bone. The transverse cut is done at the level of good host bone and is done only through half of the circumference so that a step cut can be fashioned later. As much soft tissue as possible is left attached to the residual bone for later use as a vascularized bone graft. The cement is then removed.

Fig. 1. Proximal femoral allograft cemented to implant but not to host. Residual host bone is wrapped around allograft particularly at junction to enhance union.

The distal host femur is then reamed gently over a guide wire to assess canal size for the implant rather than to enlarge the canal. The allograft, which is either proximal femur or tibia, is then reamed and broached until a good fit for the implant is achieved. It is important not to over-ream the allograft in order to get a press-fit of the femoral component into the host. The host canal is always larger than the allograft and therefore it is usually impossible to get a press-fit into the host without over-reaming the allograft which would weaken it. We therefore cement the implant to the allograft and use a step-cut at the junction of host and allograft to gain stability rather than worry about the press-fit. If there is a large discrepancy between the diameter of host femur and allograft a step cut may be technically difficult and stabilization may have to be achieved by other means. Cortical struts fixed by circumferential wires may be used. If the diameter of the host bone is significantly larger than the allograft, then stabilization may be achieved by telescoping the allograft inside the host for a distance of 1 or 2 cm. The length of the allograft necessary is assessed in vivo by placing the femoral implant into the host bone and reducing it into the trial cup. The selected length depends on stability and leg length discrepancy. A step-cut of about 2 cm x 2 cm or an oblique osteotomy is carried out in the allograft and in the host.

When the correct length of allograft is obtained and the stability of the reconstruction is acceptable, the implant is cemented into the allograft. It is very important to keep the cement off the interface that will oppose host bone. The allograft with the long stem femoral component cemented in place is inserted into the host and cerclage wire is used to stabilize the step-cut. The junction of host and allograft is also autografted by reamings or other host bone that is available. The residual host proximal femur is wrapped around the allograft and held by cerclage wires. An attempt is made to bring these vascularized pieces distally to wrap around the osteotomy junction to encourage union. The host trochanter is attached to the allograft by cerclage wires.

Once union is achieved at the osteotomy because the implant is cemented to the allograft, the femoral reconstruction is stabilized. The implant is always cemented to the allograft but not to the host.

Cortical strut allografts are used to reinforce windows or stress risers or may be used to stabilize the osteotomy or allograft host junctions. They are wired into place and if possible their ends autografted to encourage union to host.

Prophylactic intravenous antibiotics are used for five days followed by 5 more days of oral antibiotics. We prefer a cephalosporin. If the patient is catheterized during surgery we use Gentamycin for 36 hours and then Septrin until the catheter is removed. The patients are kept on bed rest for five days. Weight bearing is allowed when there is radiological evidence of union between the allograft and the host, usually at 3 to 6 months.

Clinical assessment was done using a modified Harris hip scoring protocol. Success is defined as a post operative increase in score of more than 20 points, a stable implant and no need for further surgery related to the allograft at the time of review.

Radiographic assessment was carried out by the Authors at 6 weeks, 3 months, 6 months and then annually. Routine AP and lateral x-rays are assessed for trochanteric union, allograft host union, endosteal and periosteal resorption and fractures. Implant stability was evaluated by lucent lines and implant migration with definite loosening being defined as migration of the implant by more than 3 mm or fracture of the cement.

RESULTS

In a study of 63 grafts with a minimum 5 year follow-up and an average 11 year follow-up, the success rate was 77% (stable implant, no further surgery, and an increase in score of at least 20 points) [3].

In a more recent study [4] 116 patients had an average follow-up of 11 years. The average length of allograft was 14.7 cm. Failure due to infection occurred in 4.4%, loosening in 5.9%, non-union in 5.5%, and dislocation in 9%. Revision for all reasons excluding acetabular revision was 10.7% at 11 years. Defining success as a stable implant with no need for additional surgery on the femoral side, the success rate was 83.1% at a mean of 11 years, and Kaplan Meier survivorship was 77.3% at 11 years. Trochanteric union occurred in 70 of 116 grafts, with fibrous union without escape in 37, and non-union with escape of greater than 1 cm in 9. Resorption was noted in 69% of hips. The resorption was mild in 45% (less than 1 cm in length and partial thickness), moderate in 16% (greater than 1 cm in length and partial thickness), and severe in 8% (full thickness of any length).

DISCUSSION

Overall the clinical and radiological results in this series were encouraging for a very difficult reconstructive problem. This technique allows for re-revision because the host canal is not violated by cement or distal fixation by a porous coated stem. In addition, it is not necessary to have 6cms of diaphyseal bone for fixation. The allograft also provides a favourable environment for attachment of bone and soft tissue. The complication rate is high but reasonable in this difficult revision situation.

REFERENCES

1. Gross AE. *Reconstruction of the femur in revision hip arthroplasty*. Edited by Villar RN, Gross AE, McMinn D. Published by Butterworth Heinemann, Linacres House, Jordan Hill, Oxford OX28DP.
2. Gross AE, Hutchison CR, Alexeeff M, Mahomed N, Leitch K, Morsi E. *Proximal femoral allografts for reconstruction of bone stock in revision arthroplasty of the Hip*. C.O.R.R. 1995;319:151-8.
3. Blackley H, Davis A, Hutchison CR, Gross AE. *Proximal femoral allografts for reconstruction of bone stock in revision arthroplasty of the hip*. J Bone Joint Surg 2001;83A:346.
4. Safir O, Flint M, Zalzal P, Morag G, Backstein D, Gross A. *Long term follow-up of proximal femoral allografts for revision arthroplasty of the hip*. Calgary: Canadian Orthopaedic Association, June 2004.

G.I.O.T. 2005;31(Suppl.2):S464-S469

Ricostruzioni diafisarie con apparato di Ilizarov

Hip reconstruction using the Ilizarov apparatus

M.A. Catagni
F. Guerreschi
L. Lovisetti
M. Camagni

RIASSUNTO

Gli Autori riportano l'esperienza nel trattamento delle perdite ossee, con la metodica di Ilizarov iniziata nel 1981 presso la Divisione di Ortopedia e Traumatologia dell'Ospedale di Lecco. Descrivono le varie possibilità di trattamento in base alla classificazione morfologica della perdita ossea, sottolineando, dopo l'esperienza maturata, l'importanza della resezione dei segmenti ossei necrotici, devitalizzati ed infetti e ripristinando la perdita ossea e l'eventuale dismetria con le metodiche di trasporto bifocali e trifocali e con il trasporto del perone.

Parole chiave: Ilizarov, trasporto, perdita ossea, fissazione esterna

SUMMARY

The Authors describe the personal experience in the treatment of bone loss using the Ilizarov technique started in Lecco Orthopaedic Department from 1981. The several possibilities of treatment are described according to the morphologic classification of the bone loss. It is underlined, after the acquired experience, the importance of the resection of necrotic, infected and devitalised bone ends, recovering the bony gap with the bifocal, trifocal Ilizarov techniques. In selected cases of massive tibial bone loss, the medial fibula transport with the Ilizarov apparatus is recommended.

Key words: Ilizarov methos, bone transport, bone loss, external fixation

U.O. Ortopedia e Traumatologia Ospedale "A. Manzoni", Lecco; Centro di Riferimento Regionale Metodiche di Ilizarov Ospedale di Lecco

Per quanto riguarda le perdite ossee diafisarie, abbiamo cercato di seguire una classificazione clinico-morfologica che possa essere di traccia per instaurare un idoneo trattamento secondo la metodica di Ilizarov. Nella stragrande maggioranza, le pseudoartrosi con perdita di sostanza sono lasse (atrofiche), sia per la situazione anatomica che può seguire il trauma fratturativo (perdita di osso in frattura esposta), sia per i precedenti interventi chirurgici cui sono state sottoposte nel tentativo di eliminare la pseudoartrosi e le infezioni (resezioni-innesti ecc.). In tali casi i problemi principali sono 3: pseudoartrosi, discrepanza di lunghezza del segmento osseo e atrofia dei monconi. Dunque in tutti i trattamenti bisogna agire con tecnica bifocale per ripristinare la lunghezza dell'osso e per incrementare la vascolarizzazione dei monconi.
Nelle perdite di sostanza distinguiamo le seguenti varianti:
Tipo B1: Lunghezza dell'arto conservata con gap osseo (Fig. 1);
Tipo B2: Monconi a contatto con accorciamento (Fig. 2);
Tipo B3: Forma associata (arto più corto più GAP osseo) (Fig. 3).

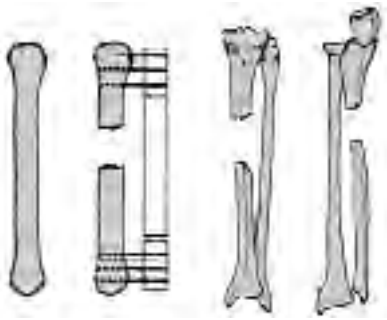

Fig. 1. Tipo B1.

Fig. 2. Tipo B2.

Fig. 3. Tipo B3.

TRATTAMENTI

Secondo le varie forme, si applicano i trattamenti di seguito riportati.

Tipo B1.A
In perdite di sostanza sino a 5 cm si procede ad una sola osteotomia e trasporto osseo sino a raggiungere il contatto dei frammenti.
A tale punto si mantiene la stabilità dei monconi di pseudoartrosi compattando 1/4 di mm 2 volte alla settimana sino alla comparsa di callo osseo.
Nelle gambe non è necessario nessun intervento sul perone (Fig. 4).

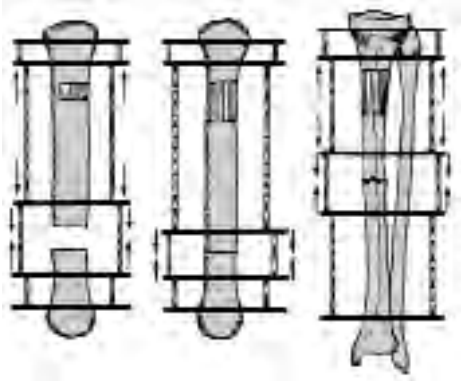

Fig. 4. Trattamento tipo trasporto osseo. Ascensore semplice.

Tipo B1.B
In perdite di sostanza maggiori di 5 cm, per accelerare i tempi di guarigione, si può procedere a 2 livelli di osteotomia e avvicinare i monconi di pseudoartrosi in senso centripeto (Fig. 5).

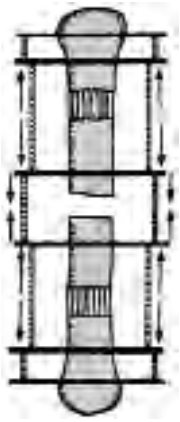

Fig. 5. Trasporto doppio (convergente). Doppio ascensore.

Tipo B1.C
Se la perdita di sostanza è molto grande e le condizioni della cute non permettono ulteriori cicatrici provocate dalla discesa dei fili trasversi, si può trasportare un frammento osseo, dopo osteotomia, mediante fili incrociati che si agganciano al segmento da trasportare con olive o con uncini ricavati dagli stessi fili (Fig. 6).
Allorché i frammenti di pseudoartrosi sono a contatto (Fig. 7), si sostituiscono i fili incrociati di trasporto con fili trasversi come nel trattamento B1.A (Fig. 8), per incrementare la stabilità e le forze di compressione interframmentaria.

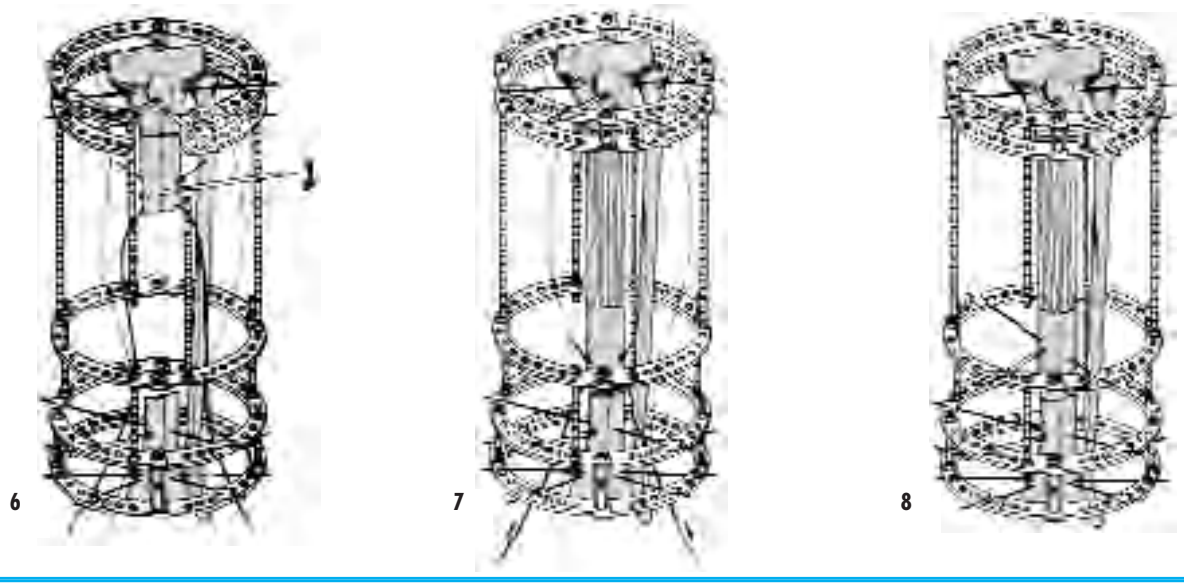

Figg. 6-7-8. Trasporto con fili incrociati: la fiche temporaneamente inserita è usata per favorire l'osteotomia.

Tipo B2.A

In caso di accorciamenti intorno ai 5 cm si pratica untrasporto bifocale, di compressione nella pseudoartrosi e allungamento mediante osteotomia (Fig. 9).

Nella gamba è necessario praticare una osteotomia del perone per permettere un adeguato allungamento del segmento (Fig. 10).

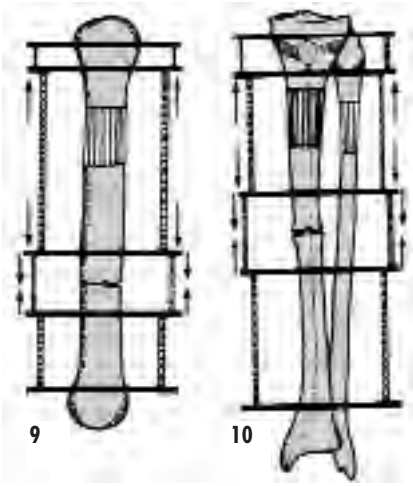

Figg. 9-10. Tecnica bifocale di trasporto.

Tipo B2.B

Se la dismetria è maggiore, si possono accelerare i tempi di guarigione mediante una doppia osteotomia, eseguendo un trasporto trifocale di doppia distrazione e compressione sul focolaio di pseudoartrosi (Fig. 11).

Anche in questo caso, nella gamba, è necessario eseguire una resezione del perone (Fig. 12).

Fig. 11. Trattamento trifocale. Doppia distrazione.

Fig. 12. Trattamento trifocale. Osteotomia di perone.

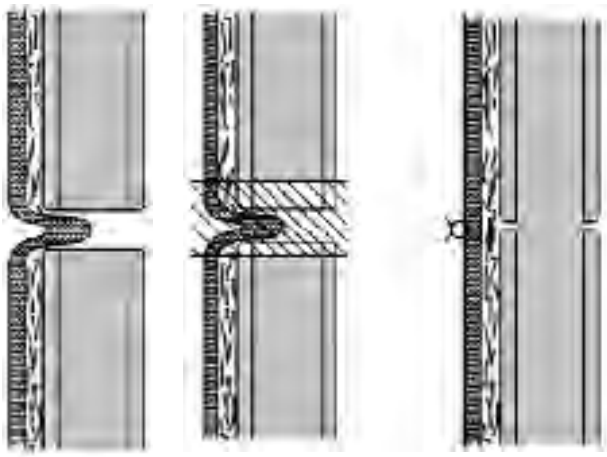

Fig. 13. Procedura al contatto: revisione e regolarizzazione dei monconi con buon contatto osseo; innesti da cresta iliaca.

Tipo B3
Viene richiesto un trattamento simile al tipo B1.
L'unica differenza è che, dopo eseguito il trasporto osseo ed eliminato il GAP, bisogna continuare la distrazione in sede di osteotomia, per eliminare così anche la dismetria del segmento.

Pertanto faremo riferimento agli stessi trattamenti che, ricordiamo, sono:
B1.A (bifocale con fili trasversi);
B1.B (trifocale);
B1.C (bifocale con fili incrociati).
È utile comunque osservare che nella gamba, per la presenza del perone, non solo è necessario praticare una osteotomia di tale osso, ma bisogna iniziare l'allungamento prima della compressione, così da allontanare i monconi del perone ed evitare una loro guarigione precoce, che si opporrebbe al proseguimento dell'allungamento.

CONSIDERAZIONI CHIRURGICHE

In caso di trasporto osseo, è assolutamente necessario, secondo la nostra esperienza, eseguire una revisione chirurgica al momento del contatto osseo per eliminare i tessuti molli che si frappongono durante il trasporto, rendere più congruenti i monconi e applicare un innesto osseo da cresta iliaca (spongiosa) (Fig. 13).

Questa procedura accelera enormemente la consolidazione ossea rispetto alla semplice compressione al momento del contatto (sistema tradizionale Ilizaroviano).

USO DEL PERONE

Nel trattamento di alcuni casi particolari di perdite massive tibiali, può essere usato un trasporto totale o parziale del perone, sia per eliminare gap ossei tibiali, sia per incrementare il diametro della tibia in caso di perdite ossee parziali longitudinali.
Qui di seguito mostreremo un montaggio ove viene applicato il trasporto mediale totale del perone.
Il premontaggio sarà in questo caso costituito da due blocchi, uno prossimale e uno distale, applicati solidamente ai due monconi tibiali (Fig. 14).
A questo proposito vogliamo ancora una volta ricordare che tutti i montaggi devono essere tanto solidi da permettere una completa funzione dell'arto inferiore, compreso il carico (almeno il 50%), senza che il paziente accusi dolore.
La stimolazione del carico sui segmenti ossei, incrementa il trofismo osseo e favorisce la guarigione per l'aumentata vascolarizzazione.
A questo punto si tranfiggono 3 fili con oliva, da laterale a mediale, che trapassano il perone e fissati, dalla parte mediale, mediante aste filettate, ad una lunga placca di connessione (Fig. 15).

Si praticano due osteotomie peroneali ai livelli dimostrati nel disegno. Dopo 7-10 si inizia il trasporto mediale del perone, al ritmo di 1/4 di mm x 4 al giorno.
Tale movimento verrà mantenuto finché il perone sarà allineato alla tibia.
A questo punto si applicano innesti da cresta iliaca nei punti di contatto e si pratica una certa compressione tra i focolai (Fig. 16).
In questi casi, a consolidazione avvenuta e dopo la rimozione dell'apparato, consigliamo l'applicazione di un tutore sino a che il trofismo del perone dia garanzia di solidità.

Fig. 14.

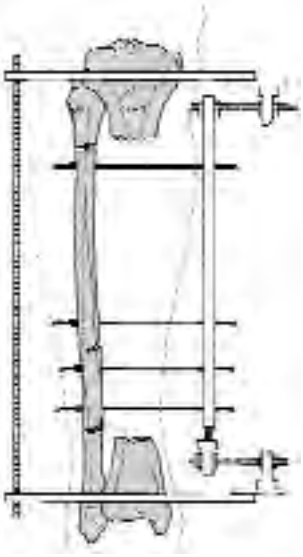

Fig. 15.

Fig. 16.

Fig. 17. Caso clinico: trasporto bifocale per perdita tibiale.



Fig. 18. Caso clinico: trasporto trifocale a Tandem (due osteotomie nello stesso segmento).

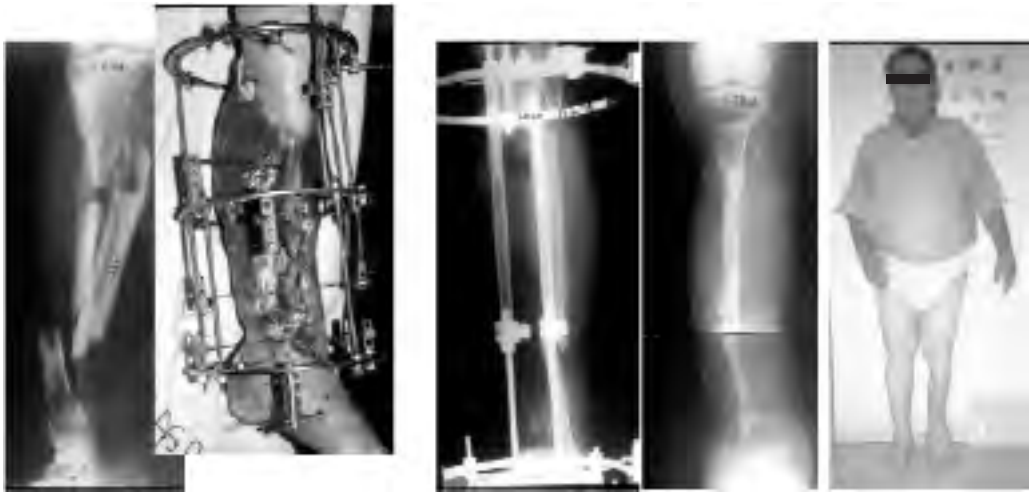

Fig. 19. Caso clinico: ricostruzione di tibia con trasporto mediale di perone.

BIBLIOGRAFIA

1. Catagni MA. *Classificazione e trattamento delle pseudoartrosi di gamba con perdita di sostanza. In Proceedings of the 1st National Congress for the Applications of the Method of Ilizarov to the Tibia*. Florence, Italy 1986, pp. 87-90.
2. Catagni MA, Guerreschi F, Holman, JA, Cattaneo R. *Distraction osteogenesis in the treatment of stiff hypertrophic nonunions using the Ilizarov apparatus*. Clin Orthop RR 1994;301:159-63.
3. Cierny G, Zorn KE. *Segmental tibial defects. Comparing conventional and Ilizarov methodologies*. Clin Orthop RR 1994;301:118-23.
4. Green SA. *Skeletal defects. A comparison of bone grafting and bone transport for segmental skeletal defects*. Clin Orthop RR 1994;301:111-7.
5. Brutscher R, Rahn BA, Ruter A, Perren SM. *The role of corticotomy and osteotomy in the treatment of bonedefects using the Ilizarov technique*. J Orthop Trauma 1993;7:261-9.
6. Naggar L, Chevalley F, Blanc CH, Livio JJ. *Treatment of large bone defects with the Ilizarov technique*. J Trauma 1993;34:390-3.
7. Lammens J, Fabry G. *Reconstruction of bony defects using the Ilizarov "bone transport" technique. A preliminary report*. Arch Orthop Trauma Surg 1992;111:70-2.
8. Paley D, Catagni MA, Argnani F, Villa A, Benedetti GB, *Cattaneo Ilizarov treatment of tibial nonunions with bone loss*. Clin Orthop RR 1989;241:146-65.

G.I.O.T. 2005;31(Suppl.2):S470-S472

Reconstruction of massive bone loss after tumor resection with distraction osteogenesis technique

H. Tsuchiya
K. Tomita

INTRODUCTION

A recent subject of interest in limb-saving surgery is the improvement of limb function without endangering patients' lives [1]. Several modalities are available for the treatment of bone loss after resection of bone tumor, such as autografts, heat-treated bone [2], irradiated bone [3], allografts [4], biomaterials, prostheses [5], frozen autograft [6], dead bone-prosthesis composite and distraction osteogenesis [7] at the present time. The use of autografts and biomaterials is limited for extensive defects. In the late 1980s, our institute started searching for the next stage procedure to improve limb-saving surgery. The linkage between distraction osteogenesis and primary reconstruction after massive tumor resection was established in our institute.

PROCEDURES

Ideal bone reconstruction should feature resistance to infection, durability, long-lasting stability and biological affinity, and eventually provide good limb function. A characteristic of distraction osteogenesis is the regeneration of living bone together with muscles, tendons, nerves and skin. Distraction osteogenesis has been used since 1990 to generate native bone for patients with malignant bone tumor. Tumor reconstruction by means of distraction osteogenesis consists of several steps: preconstruction of a frame, adequate tumor excision, osteotomy and distraction with or without chemotherapy. The distraction procedure is the same as that used for trauma or congenital cases. In 1997, we published a classification of reconstruction based on the location of the bone defect after tumor excision, comprising five types. Type 1 is diaphyseal reconstruction, type 2 metaphyseal reconstruction, type 3 epiphyseal reconstruction, type 4 subarticular reconstruction and type 5 arthrodesis [8]. After adequate tumor excision, a preconstructed Ilizarov frame or unilateral fixator is applied. Distraction (0.5 to 1.0 mm/day) is initiated 7-14 days after osteotomy. Distraction speed is controlled according to the degree of bone formation. A regular course of postoperative chemotherapy is usually performed for patients with high-grade tumors. When distraction is performed over an intramedullary nail, external fixation time can be remarkably reduced.

Department of Orthopaedic Surgery
Graduate School of Medical Science
Kanazawa University
13-1 Takara-machi,
Kanazawa 920-8641, Japan
E-mail:
tsuchi@med.kanazawa-u.ac.jp

BENIGN AGGRESSIVE TUMORS AND BENIGN-LIKE CONDITIONS

Benign aggressive bone tumors such as giant cell tumor [9], juvenile adamantinoma and osteofibrous dysplasia [10] are treated with *en bloc* excision without loss of healthy soft-tissue, so that good bone formation following distraction osteogenesis can be expected. Distraction osteogenesis for late limb length discrepancy and failure after limb-saving surgery appears to be similar to that for benign conditions because there is little influence of chemotherapy or radiation and the condition of soft-tissue is getting better with time. Limb lengthening is beneficial for growing children who suffer from leg shortening as a result of excision or radiation of the epiphyseal plate. Arthrodesis using distraction osteogenesis is also effective for the treatment of infected tumor prostheses.

MALIGNANT BONE TUMORS

Low-grade malignant tumors such as parosteal osteosarcoma, low-grade central osteosarcoma, chondrosarcoma and adamantinoma are usually treated with wide or marginal excision. Sometimes not so much healthy soft-tissue has to be sacrificed for tumor excision, and such a loss may lead to poor blood supply for regeneration. Even under this situation, good bone regeneration is expected.
High-grade malignant tumors such as osteosarcoma, Ewing's sarcoma and MFH are usually treated with wide or radical resection accompanied by loss of healthy soft-tissue. In most cases, chemotherapy is performed pre- and post-operatively, sometimes in conjunction with radiotherapy. The clinical effects of chemotherapy on bone formation are still unclear, but may well be negative [11 12]. With the support of very effective chemotherapy, a maximum of healthy soft-tissue can be preserved in our series for good bone formation by means of an intentional marginal procedure. In addition, important structures such as epiphysis and ligaments for joint stability can be preserved [1].

DISCUSSION

Distraction osteogenesis is safe and useful for bone reconstruction after tumor resection. The main advantage of distraction osteogenesis is living bone regeneration, and the disadvantage is the mental burden and complications resulting from long-term external fixation. The Ilizarov fixator is mainly used for juxta-articular reconstruction and a unilateral fixator for diaphyseal reconstruction or arthrodesis. Epiphyseal preservation and reconstruction by means of distraction osteogenesis can provide excellent outcomes in selected cases, resulting in sturdy reconstruction and reproduction of the native limb [13]. Tumor surgery has changed from amputation to limb-saving surgery, and then to joint-saving surgery. Reconstruction involves some difficulties such as an extensive defect, loss of healthy soft-tissue and the need for chemotherapy. It is easier to manage benign and low-grade tumors because expertise and experience are needed for the treatment of high-grade tumors. In case of the latter, accurate timing of antibiotics administration, change of dressing and adjustment of lengthening rate is essential.

CONCLUSION

Finally, we emphasize that use of the natural limb is always preferable. Joint preservation and bone regeneration by means of distraction osteogenesis constitute a highly conservative limb-saving surgery. The most important consideration for the use of this procedure is the indication. Patients with a defect of less than 15 cm, a great deal of preserved healthy tissue and good prognosis are good candidates for this method. Treatment time can be shortened by using intramedullary nailing. The combined use of intramedullary nailing may extend the indication of this procedure. One important question is raised now. "What reconstruction method is better indicated when patients are expected to live more than 10 years?" From our experience of tumor surgery, living bone reconstruction is recommended, especially distraction osteogenesis technique when feasible for selected patients. Future development of bioengineering will make distraction osteogenesis procedure more attractive and useful [14 15].

REFERENCES

[1] Tsuchiya H, Tomita K, Mori Y, Asada N, Yamamoto N. *Marginal excision for osteosarcoma with caffeine assisted chemotherapy*. Clin Orthop 1999;358:27-35.

[2] Manabe J, Kawaguchi N, Matsumoto S. *Pasteurized autogenous bone graft for reconstruction after resection of malignant bone and soft tissue tumors: imaging features*. Semin Musculoskelet Radiol 2001;5:195-201.

[3] Yamamuro T, Kotoura Y. *Intraoperative radiation therapy for osteosarcoma*. Cancer Treat Res 1993;62:177-83.

[4] Mankin HJ. *The changes in major limb reconstruction as a result of the development of allografts*. Chir Organi Mov 2003;88:101-13.

[5] Wodajo FM, Bickels J, Wittig J, Malawer M. *Complex reconstruction in the management of extremity sarcomas*. Curr Opin Oncol 2003;15:304-12.

[6] Tsuchiya H, Wan SL, Sakayama K, Yamamoto N, Nishida H, Tomita K. *Reconstruction using an autograft containing tumour treated by liquid nitrogen*. J Bone Joint Surg 2005;87B:218-25.

[7] Tsuchiya H, Tomita K, Minematsu K, Mori Y, Asada N, Kitano S. *Limb salvage using distraction osteogenesis: A classification of the technique*. J Bone Joint Surg 1997;79B:403-11.

[8] Tsuchiya H, Abdel-Wanis ME, Sakurakichi K, Yamashiro T, Tomita K. *Osteosarcomas around the knee joint. Intra-epiphyseal excision and biological reconstruction with distraction osteogenesis*. J Bone Joint Surg 2002;84B:1162-6.

[9] Tsuchiya H, Tomita K, Shinokawa Y, Minematsu K, Katsu S, Takai J. *The Ilizarov method in the management of giant-cell tumours of the proximal tibia*. J Bone Joint Surg 1996;78B:264-9.

[10] Karita M, Tsuchiya H, Sakurakichi K, Tomita K. *Osteofibrous dysplasia treated with distraction osteogenesis: a report of two cases*. J Orthop Sci 2004;9:516-20.

[11] Tsuchiya H, Tomita K. *Distraction osteogenesis for treatment of bone loss in the lower extremity*. J Orthop Sci 2003;8:116-24.

[12] Subasi M, Kapukaya A, Tsuchiya H. *Distraction osteogenesis for treatment of bone loss in the lower extremity*. J Orthop Sci 2003;8:882-4.

[13] Tsuchiya H, Abdel-Wanis ME, Sakurakichi K, Yamashiro T, Tomita K. *Osteosarcoma around the knee: Intraepiphyseal excision and biological reconstruction with distraction osteogenesis*. J Bone Joint Surg 2002;84B:1162-6.

[14] Tsubota S, Tsuchiya H, Shinokawa Y, Tomita K, Minato H. *Transplantation of osteoblast-like cells to the distracted callus in rabbits*. J Bone Joint Surg 1999;81B:125-9.

[15] Tsuchiya H, Sakurakichi K, Yamashiro T, Watanabe K, Inoue Y, Yamamoto N, et al. *Bone transport with frozen devitalized bone: an experimental study using rabbits and a clinical application*. J Orthop Sci 2004;9:619-24.

G.I.O.T. 2005;31(Suppl.2):S473-S476

Trasporto osseo all'arto inferiore

The bone transport in the lower limb

R. Aldegheri
C. Iacobellis
A. Berizzi

RIASSUNTO

Viene presentato uno studio su 90 pazienti (61 maschi e 29 femmine) in età media di 35 anni (minimo 2, massimo 75 anni). Il trattamento è stato eseguito con fissatori monolaterali e circolari in 70 tibie, 19 femori e 1 metatarsale. Il trasporto è stato doppio in 8 tibie e 3 femori. Patologie trattate: fratture esposte con perdita di tessuto osseo (6 tibie, 2 femori), osteomieliti (23 tibie, 3 femori), pseudoartrosi infette (31 tibie, 12 femori, 1 metatarsale), pseudoartrosi atrofiche (5 tibie, 2 femori), neoplasie (3 tibie), sarcoidosi (1 tibia), neurofibromatosi (1 tibia). Gap ossei mediamente superiori a 8 cm. Il follow-up medio è di 6 anni (minimo 1, massimo 14 anni). I risultati sono soddisfacenti. Da preferirsi i trasporti doppi che consentono una riduzione dei tempi di trattamento. Pazienti poco collaboranti e senza un supporto familiare non possono essere trattati con questa metodica.

Parole chiave: trasporto osseo, fissatore esterno, osteogenesi distrazionale

SUMMARY

A total of 90 patients were studied (61 male, 29 female) with an average age of 35 years (range 2-75). The patients were treated by bone transport using monoaxial or circular fixator in 70 tibias, 19 femurs, 1 metarsal. In 8 tibias and in 3 femurs double bone transport was employed. The pathologies were: bone losses for open fractures (6 tibias, 2 femurs), bone resections for chronic osteomyelitis (23 tibias, 3 femurs), infected nonunions (31 tibias, 12 femurs, 1 metarsal), atrophic nonunions (5 tibias, 2 femurs), malignant neoplasms (3 tibias), sarcoidosis (1 tibia), neurofibromatosis (1 tibia). The bone losses were over 8 centimetres. The average follow-up was 6 years (minimum 1, maximum 14 years). The method provides good results. The double bone transports shorten the time of the treatment. Patients with little understanding or sense of collaboration and without family support cannot be treated with bone transport.

Key words: bone transport, external fixator, distractional osteogenesis

Clinica Ortopedica, Università di Padova

Indirizzo per la corrispondenza:
Prof. Claudio Iacobellis
via Jappelli 9
35121 Padova
Tel. +39 049 8757674
Fax +39 049 8213365
E-mail:
claudio.iacobellis@unipd.it

INTRODUZIONE

La metodica del trasporto osseo ha avuto molta diffusione tra gli ortopedici nell'ultimo ventennio perché ha consentito la soluzione di problematiche altrimenti desti-

nate ad insuccessi specialmente nel trattamento nei gap ossei associati a infezione [1-6]. Con il passare degli anni aumentano casi operati e follow-up e questo consente una revisione critica più significativa. La casistica da noi presentata comprende trattamenti effettuati sia con fissatore circolare che monolaterale [7 8]. Scopo di questo lavoro è quello di una revisione critica dei casi operati per evidenziarne vantaggi, inconvenienti e limiti anche in funzione del fissatore utilizzato.

MATERIALI E METODI

Casistica: 90 pazienti trattati con fissatore circolare (51) e monolaterale (35).

Casistica con fissatore circolare
51 pazienti (35 maschi, 16 femmine). 6 femori e 45 tibie. Età media 36,5 anni (min 2, max 75). Trasporti singoli in 43 casi (in senso prossimale-distale in 31 tibie e 5 femori, in senso distale-prossimale in 6 tibie e 1 femore), doppi in 8 tibie (4 trasporti ad incontro e 4 gemelli). Differenti le cause: fratture esposte con perdita di tessuto osseo: 6 tibie, 2 femori. Osteomieliti: 23 tibie, 2 femori. Pseudoartrosi infette: 7 tibie. Pseudoartrosi atrofiche: 5 tibie, 2 femori. Neoplasie: 3 tibie [9]. Neurofibromatosi: 1 tibia. Dopo la resezione il gap osseo complessivo era in media di cm 8,7 (min 3, max 19).

Casistica con fissatore monolaterale
39 pazienti (26 maschi, 13 femmine). 13 femori e 25 tibie, 1 metatarsale (5°). Età media 33 anni (min 18, max 62). Trasporti singoli in 36 casi (in senso prossimale-distale in 22 tibie e 6 femori, in senso distale-prossimale in 4 tibie e 4 femori), doppi in 3 femori con incontro dei monconi trasportati. Le perdite di tessuto osseo trattate sono state secondarie (1 ulna), a osteomieliti (1 femore), pseudoartrosi infette (24 tibie, 12 femori, 1 metatarsale), sarcoidosi (1 tibia).
Dopo la resezione il gap osseo complessivo era in media di cm 7,5 (min 1, mass 17).

RISULTATI

Trasporti con fissatore circolare
Sono stati studiati i risultati in 50 pazienti per l'esclusione di un uomo di 69 anni deceduto per infarto cardiaco in corso di trasporto di tibia. Follow-up medio 8 anni (min 1, max 14 anni). In 44 casi il trasporto ha prodotto un osso rigenerato normale.

Tempi di consolidazione del rigenerato
Il fissatore è stato mantenuto in sede da un minimo di 5 mesi fino a un massimo di 2 anni in un caso di neoplasia di tibia. Dalla casistica complessiva abbiamo potuto distinguere 23 casi omogenei con rigenerato prossimale di tibia che hanno raggiunto la consolidazione senza complicazioni. Fra questi pazienti abbiamo distinto a) 8 casi con rigenerato di lunghezza inferiore a 6 cm; b) 8 con rigenerato di lunghezza compresa fra 6 e 10 cm; c) 7 casi con rigenerato superiore a 10 cm. Il rapporto fra il numero di giorni in cui è stato applicato il fissatore e la lunghezza del rigenerato è il seguente: "gruppo a" 49 giorni/cm, "gruppo b" 38 giorni/cm, "gruppo c" 26 giorni/cm. Questi dati evidenziano che l'osso neoformato in media consolida in minor tempo nei segmenti più lunghi.
Complicazioni
- Crisi del rigenerato in 7 casi: 1 tibia guarita con un secondo trasporto (osteotomia eseguita sull'opposta metafisi), 3 tibie guarite con ginnastica del rigenerato, 1 femore guarito con innesto osseo autoplastico, 1 amputazione di gamba (in un paziente depresso che non accettava altre soluzioni). Infine un paziente maschio di 62 anni, poco osservante della metodica e trattato con trasporto prossimale-distale per una resezione dopo pseudoartrosi infetta di tibia, ha rinunciato a ulteriori trattamenti e ha preferito l'utilizzo di un tutore per la deambulazione.
- Rifrattura in un rigenerato prossimale di femore risolta con apparecchio gessato per 50 giorni.
- Consolidazione precoce in un rigenerato prossimale di tibia, risolta con una nuova osteotomia e ripresa del trasporto.
- Malconsolidazioni del rigenerato: in 2 tibie, poco significative (1 recurvato e un procurvato di pochi gradi).
- Pseudoartrosi nel punto di incontro: 1 femore, guarito con inchiodamento endomidollare e una neurofibromatosi di tibia ancora in trattamento con altra metodica.
- Recidiva di infezione: in 4 tibie. 3 casi risolti con terapia antibiotica mirata; in 1 caso, con estesa osteomielite, è stata necessaria l'amputazione.
- Rigidità di ginocchio in 3 pazienti dopo trasporto femorale; tutte risolte con artromiolisi sec. Judet.

Trasporti con fissatore monolaterale
Follow-up medio 4 anni (minimo 1, massimo 6,5 anni). In

questo gruppo di pazienti il trasporto ha sempre prodotto un osso rigenerato normale.

Complicazioni

– Pseudoartrosi nel punto di incontro: 21 casi (11 tibie e 10 femori). Sono stati risolti con decorticazioni o.m. (10 femori, 8 tibie), revisione del focolaio con applicazione di innesti ossei autologhi e fattori di crescita (1 tibia), sostituzione del fissatore (2 tibie).
– Recidiva di infezione: 2 casi, con estesa osteomielite, hanno richiesto l'amputazione.
– Rigidità di ginocchio in 7 pazienti dopo trasporto femorale; tutte risolte con artromiolisi sec. Judet. Tempo medio di guarigione 301 giorni (minimo 139, massimo 853 giorni).

DISCUSSIONE E CONCLUSIONI

La metodica presenta vantaggi e inconvenienti. Questi ultimi determinati dal periodo di cura prolungato e dalla necessità di medicazioni frequenti. Nella nostra esperienza entrambi i fissatori possono essere utilizzati in funzione delle problematiche e delle necessità. Il circolare è più ingombrante, specialmente nelle applicazioni di coscia. Ha il vantaggio di essere modificato in corso di trasporto con possibilità di sostituire fili o viti e applicare cerniere per correggere alterazioni assiali. Inoltre al termine dei trasporti in senso prossimale-distale, qualora si renda necessario correggere l'asse anatomico, si può ridurre l'eventuale disassamento e sostituire gli anelli distali. Meno agevole questa correzione nei trasporti in senso distale-prossimale nella tibia e ancor più difficoltoso nel femore. Per quanto concerne il fissatore monolaterale a slitta, esso è meno ingombrante e scomodo rispetto al circolare; inoltre le medicazioni richiedono meno tempo rispetto al circolare. Questi fissatori però necessitano di una tecnica applicativa molto precisa che lascia poco margine a errori iatrogeni. Nella nostra esperienza, considerando i pregi e i limiti di ogni fissatore, preferiamo applicare una slitta nei trasporti di femore specialmente in senso distale-prossimale e in quelli doppi. Nelle tibie il circolare ci sembra più indicato nei trasporti in senso prossimale-distale eseguiti in gap superiori a 8 cm. Nei trasporti in senso distale-prossimale e in gap inferiori a 8 cm un trasporto con slitta secondo noi è preferibile perché più agevole e una necessità di modifica del fissatore è improbabile. Nell'avambraccio e nelle piccole ossa della mano e del piede riteniamo che il fissatore monolaterale sia l'unico indicato in questo tipo di trattamento. Nei trasporti doppi ci sembra più agevole utilizzare il monolaterale nel femore e il circolare nella tibia dove son sempre possibili aggiustamenti in corso di trasporto. Nei gap superiori a 4 cm il segmento trasportato si trova incappucciato da tessuto fibroso e cute che si interpongono massivamente al termine del trasporto. Si rende pertanto necessario una liberazione da interposizioni e, qualora dovessero residuare piccole incongruenze nel punto di incontro, può essere opportuno borrare questi piccoli gap con innesti di osso spongioso prelevato dalla cresta iliaca omolaterale. Dal punto di vista generale, la metodica non presenta controindicazioni legate all'età. Può essere eseguita sia nei bambini che nell'adulto e nell'anziano. Non va mai eseguita in pazienti disadattati, depressi, psichiatrici, tossicodipendenti specialmente se fuori di un contesto familiare. In questi casi il fallimento della metodica è certo. Inoltre delle remore le abbiamo in pazienti con più di 60 anni e paralisi irreversibile del piede. In questi casi a fronte di un trattamento che richiede mediamente 1 anno di tempo, un'amputazione può costituire una soluzione rapida, funzionalmente efficace in pazienti che non hanno particolari esigenze di tipo estetico. La metodica ci sembra tuttora valida con indicazioni selezionate e da preferire agli innesti autoplastici in gap estesi [10]. Inoltre costituisce una soluzione esclusiva in difetti ossei potenzialmente infetti anche dopo pulizia chirurgica. In queste condizioni l'applicazione di innesti auto- ed omoplastici hanno poche possibilità di successo. La disponibilità di entrambi i fissatori consente la soluzione migliore a seconda delle problematiche presenti in casi sempre particolari e difficili da portare a guarigione. L'alta percentuale di buoni risultati da noi ottenuti nel trattamento di estesi gap ossei in differenti condizioni patologiche ci fa considerare molto valida questa metodica e particolarmente indicata nelle infezioni dell'osso.

BIBLIOGRAFIA

[1] Aronson J. *Cavitary osteomyelitis treated by fragmentary cortical bone transportation*. Clin Orthop 1992;280:153-9.

[2] Cattaneo R, Catagni M, Johnson EE. *The treatment of infected nonunions and segmental defects of the tibia by the method of Ilizarov*. Clin Orthop 1992;280:143-52.

[3] Dendrinos GK, Kontos S, Lyritsis E. *Use of the Ilizarov technique for treatment of non-union of the tibia associated with infection.* J Bone Joint Surg 1995;77-A:835-46.

[4] Green SA, Jackson JM, Wall DM, Marinow H, Ishkanian J. *Management of segmental defects by the Ilizarov intercalary bone transport method.* Clin Orthop 1992;280:136-42.

[5] Aldegheri R, Berizzi A: *Trasporto osseo con fissatore monolaterale*. Ortopedia e Traumatologia s.e.r.t.o.t. 2003;45:71-4.

[6] Iacobellis C. *Trasporti ossei con fissatore circolare*. Ortopedia e Traumatologia s.e.r.t.o.t. 2003;45:75-80.

[7] De Bastiani G, Aldegheri R, Renzi-Brivio L. *Fissatore esterno assiale.* Chir Organi Mov 1979;65:287-93.

[8] Aldegheri R, Renzi-Brivio L, Agostini S. *The callotasis method of limb lengthening.* Clin Orthop 1989;241:137-45.

[9] Iacobellis C, Olmeda A. *La metodica di Ilizarov nel trattamento delle neoplasie maligne di tibia.* Chir Organi Mov 2004;89:245-50.

[10] Iacobellis C. *Le metodiche di Papineau e di Ilizarov a confronto nel trattamento delle osteiti posttraumatiche.* Giornale Italiano di Ortopedia e Traumatologia 1998;24:177-87.

G.I.O.T. 2005;31(Suppl.2):S477-S480

Vascularized bone transfer in lower limb post-traumatic reconstruction

L. Scott Levin

BONE RECONSTRUCTION

There are three basic methods to bridge a bony defect in a limb. They are distraction osteogenesis (Ilizarov Technique), bone grafting, and free osseous or osteocutaneous flap transfer.

In large bone defects, such as those in the tibia, femur, or humerus, associated with soft tissue, there is a requirement for both bone and soft tissue. For bone defects smaller than 5 cm, conventional bone grafting with corticocancellous grafts can be used to reconstitute the limb. The advent of the Ilizarov device has changed thinking somewhat about intercalary segmental defects, and bone transport can be considered after soft tissue coverage has been obtained.

New evidence suggests that simultaneous Ilizarov and microsurgical tissue transplantation are even higher rungs on the soft tissue reconstructive ladder. In combination with microsurgical transplants, the Ilizarov technique may provide the best reconstructive option by integrating all rungs of the reconstructive ladder. That is, the Ilizarov device can be used to shorten bone acutely and then transport or lengthen bone segments [1]. However, the soft tissue requirement of a free tissue transplant once the limb is shortened can be reduced, changing the selection of muscles or flaps from local flaps to smaller free tissue transplants, such as the gracilis.

Because of the microsurgical capabilities of vascularized tissue transplantation, particularly in the free fibular transfer, such procedures can be used to provide vascularized intercalary segments of bone either following soft tissue envelope reconstruction or simultaneously. In the reconstructive process, the timing of bone grafting is important. When nonvascularized grafts are used, there should be an adequate vascular bed in which to place these grafts. A period of 4 to 6 weeks should be allowed after soft tissue reconstruction of an envelope before conventional grafting is performed.

ILIZAROV

The Ilizarov method is a technique for generating both bone and soft tissue through application of tension to the tissue under carefully controlled conditions. This is accomplished by slow distraction (approximately 1 mm/day), divided into small increments (usually every 6 hours) by using an external fixator that is rigid to bending and torsion stress but allows axial micromotion [8-17]. The method is used in the treatment of fractures, nonunions, osteomyelitis, deformities, bone loss, and congen-

ital abnormalities. Ilizarov's external fixator is a modular system of rings with small-diameter stainless steel wires tensioned to between 60 and 130 kg transfixing the extremity [11]. The Ilizarov method differs from other techniques for reconstruction of bone and soft tissue in that it is minimally invasive and extremely versatile, it generates tissue (it does not simply stretch it), the fixator permits full weight bearing and complete function, and it obtains and maintains the reduction of fractures [18].

The Ilizarov fixator and tissue generation method were developed in the western Siberian city of Kurgan. In 1951 Ilizarov discovered that normal tissue could be generated under carefully applied tension; he termed this phenomenon the tension-stress effect [12 13]. The tension-stress effect on the bone causes neovascularity, increased metabolic and biosynthetic activity, and orderly cellular proliferation in a similar but not identical manner to normal endochondral ossification at the physis. The tension-stress effect on the bone causes a bipolar fibrous interzone, which matures in an orderly fashion.

The ability of tissue to grow linearly under conditions of tension applies not only to bone but also to soft tissue. Muscle, nerves, skin, and blood vessels are generated, not stretched, in response to tension; their cellular components proliferate in the direction of the applied tension [1 14].

Fractures associated with defects of bone and soft tissue are ideally treated with the Ilizarov method. Mechanical stability and soft tissue coverage of the fracture can be achieved with this technique [5 7]. In cases of bone loss, the bone defect can be filled by two methods: acutely shortening the bone, then gradually lengthening it to restore the original bone length, or through bone transport to gradually fill the defect [3 10].

The combined versatility of modern free tissue transplantation and the Ilizarov method has taken limb salvage to the next level. Four possibilities for combined Ilizarov microsurgery exist. They include the use of Ilizarov as an external fixator for bone stabilization in cases of open fractures. In these cases adequate bone stock is present and will consolidate usually without bone graft, provided soft tissue coverage is achieved. A need for coverage may occur after the Ilizarov frame is in place and the surgeon recognizes the need for augmentation of the soft tissue envelope. In these cases free tissue transfer provides coverage only, and the frame provides definitive fracture care with options for progressive dynamization by gradual frame disassembly, decreasing rigidity, and increasing load to allow bone healing to occur.

The second combination of Ilizarov and microsurgery is the application of an Ilizarov device after flap placement for correction of evolving deformity such as for treatment of a malunion. While the Ilizarov method can treat deformities or malunions without free tissue transfer, there is a large group of patients who undergo initial stabilization with plates or conventional external fixators. These patients then undergo flap coverage, and after the soft tissue heals, the bone does not heal or begins to heal with deformity with weight bearing. If this is recognized early, the Ilizarov can replace the initial external fixator and be used to acutely or gradually align the nascent malunion. If this occurs late, with the bone healed in malalignment, the Ilizarov can be used to realign the limb after osteotomy through the malunion.

In large segmental defects, the Ilizarov can be used to treat the initial fracture by stabilization, followed by callus distraction after the soft tissue is healed.

In cases of bone loss, the bone defect can be filled by two methods: acutely shortening the bone, then gradually lengthening it to restore the original bone length; or bone transport to gradually fill the defect [3 10]. Acute shortening and subsequent lengthening at a site distant from the fracture is indicated in cases requiring nerve or vessel repair. Another advantage of this method is that fracture fragments can be reduced and stabilized under direct vision because these fractures with bone loss always have a soft tissue defect. Free flaps often are used to reconstitute the soft tissue envelope in these cases. The necessary surface area and volume of free flaps are diminished so that the morbidity of the donor site is decreased. For example, in large soft tissue injury with an open tibia fracture, the latissimus dorsi may have been previously selected for coverage. But by acutely shortening the limb and decreasing the soft tissue defect, the gracilis or a slip of the serratus may be harvested. This fulfills the soft tissue requirements but usually involves an easier flap with less morbidity. Disadvantages of this technique are that in cases of treatment of tibial fractures with bone loss, the fibula should be shortened as well, usually through an osteotomy through a separate incision. In addition, blood vessels and nerves may be kinked by the shortening.

Bone transport is another technique used to fill bone and soft tissue defects. This technique maintains the length and alignment of the extremity. The bone defect is filled by first performing a corticotomy at a site proximal, distal or both proximal and distal to the defect. The defect is gradually filled by an "internal lengthening" accom-

plished by transporting the osteotomized segment toward the defect at a rate of 0.5 to 1 mm/day. There are several advantages of the bone transport method compared with acute shortening. Theoretically, almost no limits exist as to the amount of bone loss that can be filled with this technique. The length and alignment of the extremity are maintained throughout treatment, allowing maximum function and, in the lower extremity, complete ambulation. The soft tissues attached to the transport segment are also transported toward the defect, allowing closure of some soft tissue defects without the use of flaps or grafts [4]. Perhaps the most significant disadvantage is that subsequent surgical procedures may be needed as docking occurs, reshaping the ends of the fragments and grafting with autogenous bone. To accelerate bone union, Green [9] [10] advocates trimming the ends and adding autogenous bone graft.

The Ilizarov technique may be used as a definitive fixation for vascularized bone grafts that are used for bone defects that exceed 6 cm. We prefer to stabilize the osteoseptocutaneous fibular graft in this manner, avoiding the use of internal fixation such as plates or intramedullary nails.

In osteomyelitis, the soft tissue can be managed with free tissue transfer, and the Ilizarov can be used to bridge unstable defects requiring conventional or vascularized bone grafts.

BONE GRAFT

Bone grafts are classified by their donor origin (autograft *vs.* allograft), composition (cortical, cancellous, osteochondral), anatomic features (epiphyseal, metaphyseal, diaphyseal), and additional processing (irradiation and demineralization). Each of these features imparts certain properties to a graft that make it suitable or unsuitable for a particular purpose.

Allografts

Allograft tissue is transplanted from one individual to a genetically dissimilar individual of the same species. Allografts can be procured fresh and implanted immediately, which preserves viability of articular chondrocytes; however, other cells such as osteocytes, marrow element, and fibroblasts in the soft tissue attachments probably die. Disadvantages of fresh allograft include size mismatches with the potential recipient and problems of screening for transmittable diseases. Alternatively, allografts can be frozen following procurement. This creates the advantage of storing a spectrum of anatomic sizes and potentially allows a closer anatomic fit for the recipient. Freezing also provides time between procurement and implantation during which screening studies can be performed for infectious agents. Lyophilization of allografts is an expensive preservation technique but makes storage and transportation easier.

Autograft

Fresh, nonvascularized autografts avoid the risk of disease transmission and optimize biologic and immunologic considerations but involve donor-site morbidity and have limited utility. Cancellous autograft is primarily used to fill cavitary defects and to supplement osteosynthesis sites. Structural cortical autografts are limited in terms of donor site and include the fibula and iliac crest.

VASCULARIZED BONE GRAFTS

Pedicled

The advances in surgery, and especially in microsurgery, have made it possible to transfer autogenous bone grafts on vascular pedicles. With the nutrient blood supply preserved, bone cells survive, and healing of the graft to the recipient bone occurs by a mechanism similar to fracture healing rather than by creeping substitution. Thus graft incorporation is independent of the status of the recipient bed. This is especially significant when the bone defect is located in a scarred or irradiated area that impedes incorporation of conventional autogenous grafts.

Free Vascularized Bone Grafts

Current indications for free vascularized bone grafting are broad. Vascularized bone grafting offers significant advantages in bone defects greater than 6 to 8 cm in length resulting from trauma or infection requiring extensive sequestrectomy [16 19].

In orthopaedics, indications include refractory nonunion with failure of conventional techniques and congenital pseudarthrosis of the tibia or forearm [2]. Future applications may include transfer of a vascularized epiphysis to reconstitute limb growth [15] and transfer of free vascularized allografts [6].

REFERENCES

[1] Aronson J, Harrison B, Boyd CM, et al. *Mechanical induction of osteogenesis. Preliminary studies*. Ann Clin Lab Sci 1988;18:195-203.

[2] Chen CW, Yu ZJ, Wang Y. *A new method of treatment of congenital tibial pseudoarthrosis using free vascularised fibular graft: a preliminary report*. Ann Acad Med Singapore 1979;8:465-73.

[3] Cierny G 3rd, Zorn KE. *Segmental tibial defects. Comparing conventional and Ilizarov methodologies*. Clin Orthop 1994;301:118-23.

[4] Dendrinos GK, Kontos S, Katsenis D, et al. *Treatment of high-energy tibial plateau fractures by the Ilizarov circular fixator*. J Bone Joint Surg 1996;78B:710-7.

[5] Dendrinos GK, Kontos S, Lyritsis E. *Use of the Ilizarov technique for treatment of non-union of the tibia associated with infection*. J Bone Joint Surg 1995;77A:835-46.

[6] Doi K, Akino T, Shigetomi M, et al. *Vascularized bone allografts: review of current concepts*. Microsurgery 1994;15:831-41.

[7] Feibel RJ, Oliva A, Buncke GM, et al. *Soft tissue reconstruction in orthopedic surgery. Secondary procedures*. Orthop Clin North Am 1993;24:537-48.

[8] Fleming B, Paley D, Kristiansen T, et al. *A biomechanical analysis of the Ilizarov external fixator*. Clin Orthop 1989:95-105.

[9] Green SA. *Skeletal defects. A comparison of bone grafting and bone transport for segmental skeletal defects*. Clin Orthop Rel Res 1994;301:111-7.

[10] Green SA, Jackson JM, Wall DM, et al. *Management of segmental defects by the Ilizarov intercalary bone transport method*. Clin Orthop Rel Res 1992;280:136-42.

[11] Gugenheim JJ jr. *The Ilizarov method. Orthopedic and soft tissue applications*. Clin Plast Surg 1998;25:567-78.

[12] Ilizarov GA. *The tension-stress effect on the genesis and growth of tissues. Part I. The influence of stability of fixation and soft tissue preservation*. Clin Orthop Rel Res 1989;238:249-81.

[13] Ilizarov GA. *The tension-stress effect on the genesis and growth of tissues: Part II. The influence of the rate and frequency of distraction*. Clin Orthop Rel Res 1989;239:263-85.

[14] Ippolito E, Peretti G, Bellocci M, et al. *Histology and ultrastructure of arteries, veins, and peripheral nerves during limb lengthening*. Clin Orthop 1994;308:54-62.

[15] Nettelblad H, Randolph MA, Weiland AJ. *Free microvascular epiphyseal-plate transplantation. An experimental study in dogs*. J Bone Joint Surg 1984;66A:1421-30.

[16] Osterman AL, Bora FW. *Free vascularized bone grafting for large-gap nonunion of long bones*. Orthop Clin North Am 1984;15:131-42.

[17] Paley D. *Biomechanics of the Ilizarov external fixator*. In: Bianchi Maiocchi A, Aronson J, eds. *Operative principles of Ilizarov*. Williams & Williams 1991, pp. 33-41.

[18] Schwartsman V, Martin SN, Ronquist RA, et al. *Tibial fractures. The Ilizarov alternative*. Clin Orthop 1992;278:207-16.

[19] Weiland AJ, Moore JR, Daniel RK. *Vascularized bone autografts. Experience with 41 cases*. Clin Orthop Rel Res 1983;174:87-95.

Le ricostruzioni diafisarie dell'arto superiore con il perone vascolarizzato

Diaphyseal reconstructions of skeletal defects of the upper limb by vascularized free fibular graft

L. Delcroix
R. Adani[1]
M. Innocenti
G.F. Romano
L. Tarallo[1]
G. Beltrami[2]
R. Capanna[2]

S.O.D.S. di Microchirurgia, Azienda Ospedaliero-Universitaria Careggi, Firenze;
[1] Dipartimento Misto di Chirurgia Generale e Specialità Chirurgiche, Sezione di Ortopedia e Traumatologia, Università di Modena e Reggio Emilia
[2] S.O.D.C. di Ortopedia Oncologica, Azienda Ospedaliero-Universitaria, Careggi, Firenze;

Indirizzo per la corrispondenza:
dott. Luca Delcroix
SODS di Microchirurgia
AOU Careggi
largo Palagi 1
50139 Firenze
E-mail: delcr@iol.it

RIASSUNTO

Nel periodo compreso tra il 1987 e il 2004, 38 pazienti con ampie perdite di sostanza ossea dell'arto superiore sono stati trattati con perone vascolarizzato, in un paziente la procedura ricostruttiva è stata eseguita due volte per un totale di 39 ricostruzioni. Trenta ricostruzioni sono state eseguite in perdite di sostanza post traumatiche e 9 in difetti ossei conseguenti ad escissione oncologica. Si è trattato di 24 uomini e 14 donne, con un'età compresa tra 12 e 65 anni. L'omero è stato ricostruito in 22 casi, il radio in 10 e l'ulna in 6, in un paziente è stato creato un avambraccio monostotico; la lunghezza del difetto osseo è stata compresa tra 6 e 21 cm. La sintesi del perone è stata effettuata nella maggior parte dei casi con placche. In 4 si sono verificate delle fratture secondarie, in 7 casi è stato necessario effettuare un successivo innesto osseo al fine di ottenere la totale consolidazione. In 3 pazienti non si è ottenuta la completa fusione del perone, a causa della non consolidazione a uno dei due estremi. In due casi la procedura è fallita per insuccesso vascolare. Il tempo medio di consolidazione è stato di 4,8 mesi (compreso tra 2,5 e 12 mesi). L'impiego del perone vascolarizzato consente, trasferendo un segmento di osso diafisario strutturalmente simile all'omero, al radio e all'ulna, di ricostruire ampie perdite di sostanza ossea a carico dell'arto superiore.

Parole chiave: arto superiore, perdite di sostanza ossea, perone vascolarizzato

SUMMARY

Between 1987-2004, 38 patients who had segmental bone defects following trauma or oncological resection of the upper limb were managed with vascularized fibular grafts. There were 24 men and 14 women. The age ranged from 12 to 65 years. The reconstructed sites were the humerus in 22 patients, the radius in 10, the ulna in 6 and in one patient we performed a one bone forearm. The length of the bone defect ranged from 6 to 21 cm. In most cases for fixation of the grafted fibula were used plates. There were 4 cases with fractures of the grafted bone, but non-union occurred at the proximal site in 3 case and 7 patients required additional bone graft. The mean period to obtain radiographic bone union was 4,8 months (range 2,5 to 12 months). Use of the fibula grafts allows transfer of a segment of diaphyseal bone that is structurally similar to the humerus, radius and ulna and that has a sufficient length for the reconstruction of most skeletal defects in the upper limb.

Key words: upper limb, skeletal defects, vascularized, fibula graft

INTRODUZIONE

Sono trascorsi quasi trent'anni dalla comparsa in letteratura del perone vascolarizzato [1] e attualmente si tratta di una tecnica consolidata e ampiamente diffusa nella pratica clinica.
L'uso del VFG (vascularized fibular graft) nella chirurgia ricostruttiva dell'arto superiore è stato introdotto verso la fine degli anni '70 [2] e per parecchio tempo il suo utilizzo, nelle ricostruzioni post-traumatiche dell'arto superiore è stato riservato a casi clinici isolati [3 4].
Nel 1984 Dell [5] ne descrive l'impiego nel trattamento delle pseudoartrosi infette dell'avambraccio, riportandone 4 casi.
Ultimamente il perone vascolarizzato è entrato nel bagaglio tecnico della chirurgia ricostruttiva ortopedica ed il suo utilizzo nell'arto superiore si è incrementato [6-8].

MATERIALI E METODI

Nel periodo compreso tra il 1987 e il 2004, 38 pazienti (24 di sesso maschile e 14 di sesso femminile di età compresa tra 12 e i 65 anni) sono stati trattati per ricostruire ampie perdite di sostanza ossea, di origine post-traumatica od oncologica a livello dell'arto superiore, utilizzando il perone vascolarizzato.
I dati anamnestici relativi ai pazienti operati sono riportati nelle Tabelle I e II.
In 5 pazienti si è trattato di ricostruzioni per perdite di sostanza acuta traumatica, eseguite solitamente dopo una stabilizzazione provvisoria iniziale.
In 9 casi la ricostruzione con perone vascolarizzato è stata eseguita in seguito ad escissioni oncologiche (Fig. 1).
In 24 casi la ricostruzione si è resa necessaria in seguito ad una pseudoartrosi atrofica ribelle in pazienti precedentemente plurioperati (Fig. 2).
Il tempo intercorso dall'evento traumatico iniziale al trattamento ricostruttivo è variato da un massimo di 264 mesi ad un minimo di 4 mesi con una media di 44 mesi.
Un paziente ha subito 2 ricostruzioni omerali con perone vascolare per il fallimento del primo intervento ricostruttivo, nel corso del quale si era cercato di ricostruire la anche paletta omerale, associando al perone vascolarizzato un lembo di cresta iliaca vascolarizzata.
L'omero è stato ricostruito in 22 casi, il radio in 10 casi e l'ulna in 6 ed in un caso è stato creato un avambraccio monostotico; il difetto osseo è risultato compreso tra 6 e 21 cm con una media di 11 cm (Tabb. III, IV).
In 3 pazienti il perone è stato prelevato come lembo osteocutaneo.
L'osteosintesi del perone si è ottenuta utilizzando le placche nella maggior parte dei casi (34 pazienti) da sole od in associazione ad altri mezzi di sintesi (Tabb. III, IV). Le anastomosi vascolari sono state effettuate sull'arteria omerale, sull'arteria omerale profonda o su rami dell'omerale in caso di ricostruzioni omerali, sull'arteria radiale o sull'arteria ulnare (in termino-terminale o termino-laterale) nelle ricostruzioni di avambraccio ed in due casi l'arteria peroniera è stata utilizzata per ricostruire l'arteria radiale eseguendo le anastomosi vascolari sia prossimamente sia distalmente.

RISULTATI

I pazienti sono stati esaminati secondo il sistema proposto da Tang [6] che considera due criteri di valutazione: clinico e radiologico. (Tab. VI).
Sono stati controllati 37 pazienti (Tab. V) ad una distanza compresa tra 253 e 10 mesi dall'intervento chirurgico iniziale.
In 3 casi abbiamo avuto un fallimento vascolare con insuccesso della procedura: un paziente è stato amputato, uno è stato sottoposto a nuovo intervento di VFG ed un paziente è in grado di svolgere le abituali attività grazie al supporto della placca a ponte applicata nella ricostruzione.
In 2 pazienti non abbiamo ottenuto la fusione ad uno dei due estremi del perone, ma non sono stati sottoposti a nuovo intervento perché lo hanno rifiutato, essendo il risultato clinico confacente alle loro necessità.
In 7 casi sono stati necessari degli interventi supplementari per ottenere la consolidazione dell'innesto osseo.
In 33 pazienti è stata ottenuta la guarigione con completa fusione prossimale e distale del perone vascolare in un tempo medio di 5,4 mesi (min. 2,5 mesi – max 12 mesi).
Attraverso l'utilizzo del sistema proposto da Tang, si sono ottenuti i seguenti risultati: valutazione clinica ottima in 26 pazienti, buona in 10, discreta in 1, cattiva in 1; valutazione radiografica ottima in 23 pazienti, buona in 4, discreta in 7, cattiva in 4.

Tab. I. Dati anamnestica dei pazienti traumatici.

Caso	Età	Sesso	Lesione iniziale	Trattamento iniziale	N. interventi effettuati	Infezione
1	49	F	Frattura radio	Sintesi con placca	5	si
2	65	M	Frattura radio e ulna	Sintesi con placche	6	si
3	16	M	Frattura radio e ulna esposta	Sintesi con placche	3	si
4	24	M	Intervento correttivo per m. di Madelung	Osteotomia ed innesto osseo	3	si
5	37	F	Frattura radio e ulna	Sintesi con placche	4	si
6	52	F	Frattura ulna	Sintesi con placca	3	no
7	59	F	Frattura radio e ulna esposta	Sintesi con placche	4	si
8	30	F	Frattura radio e ulna	Sintesi con placche	3	si
9	30	M	Frattura radio e ulna esposta con perdita di sostanza ossea	Sintesi con fili	3	no
10	31	F	Frattura radio e ulna esposta	Sintesi con placche	6	si
11	24	M	Frattura radio esposta	Apparecchio gessato e filo di K	3	si
12	55	M	Frattura radio e ulna esposta	Sintesi con FEA	5	si
13	43	F	Frattura radio	Sintesi con placca	3	si
14	27	M	Frattura esposta radio-ulna	Inchiod. endomid.con fili di K	2	si
15	30	F	Frattura ulna	Doccia gessata	2	no
16	31	M	FAF	Gracile reinnervato + spaziatore di cemento	2	si
17	31	F	Frattura esposta omero	Chiodo endomid.	2	no
18	51	F	Frattura omero	Sintesi con placca	2	no
19	30	M	Frattura sovracondil. omero	Gesso	2	no
20	36	M	FAF	Sintesi con FEA	1	si
21	21	M	Perdite di sost. acuta omero	Spacer cemento	2	si
22	28	M	Perdite di sost. acuta omero	Sintesi con FEA	4	si
23	29	M	Fallimento inter. preced. perone vascolare		4	si
24	53	F	Frattura omero	Cerchiaggio	4	no
25	62	M	Frattura omero	Gesso	2	no
26	41	M	Frattura omero	Sintesi con placca	5	si
27	25	M	Frattura omero esposta	Sintesi con placca	4	si
28	35	M	Frattura omero esposta	Sintesi con placca	3	si
29	46	M	Frattura omero	Chiodo endomid.	3	no
30	35	M	Frattura omero esposta	Sintesi con placca	4	si

DISCUSSIONE

Le ampie perdite di sostanza ossea a carico dell'arto superiore possono essere trattate mediante differenti metodiche chirurgiche.

L'innesto osseo, solitamente cortico-spongioso prelevato dall'ala iliaca, è in genere utilizzato per difetti ossei non superiori a 5-6 cm, in presenza di una buona vascolarizzazione tissutale e soprattutto in assenza di possibili residui di processi infettivi [9 10].

L'impiego del perone come innesto osseo non vascolarizzato (non vascularized fibular autograft) ha fornito interessanti risultati [11 12]; tuttavia si tratta di una metodica richiedente un prolungato periodo di immobilizzazione e un tempo di consolidazione compreso tra 6 e 11 mesi [10].

Inoltre il suo impiego, al pari degli innesti ossei convenzionali, è controindicato in presenza di processi infettivi non completamente risolti [13 14].

L'utilizzo degli allograft nelle ricostruzioni ossee dell'arto superiore è al momento limitato alla chirurgia oncologica [15 16]; il suo utilizzo nella traumatologia e in territori a scarsa vascolarizzazione o infetti non ha trovato una applicazione clinica, soprattutto quando il gap osseo è diafisario.

La creazione di "one bone forearm" ottenibile trasferendo il radio distale sull'ulna prossimale sacrifica completamente la prono-supinazione; il suo impiego è indicato nei gravi traumi dell'avambraccio e nelle escissioni tumorali coinvolgenti sia il radio che l'ulna e con concomitante grave danno o perdita funzionale della radio-ulnare distale [17 18].

Infine l'uso dei fissatori esterni secondo la tecnica descritta da Ilizarov, sia in distrazione osteogenetica che con il trasporto osseo [19 20], ha trovato largo impiego nelle perdite ossee dell'arto

Tab. II. Dati anamnestici dei pazienti oncologici.

Caso	Età	Sesso	Sede	Istologia	Int. precedenti
1	28	M	Omero	Condrosarcoma	0
2	64	M	Omero	Condrosarcoma	0
3	12	M	Omero	Sarcoma di Ewing	Innesto perone paterno
4	16	F	Omero	Sarcoma di Ewing	0
5	17	M	Omero	Osteosarcoma	0
6	22	M	Omero	Condrosarcoma	0
7	31	F	Omero	Sarcoma di Ewing	Placca e cemento
8	16	F	Omero	Osteosarcoma	0
9	50	M	Ulna	Istiocitoma fibroso maligno	0

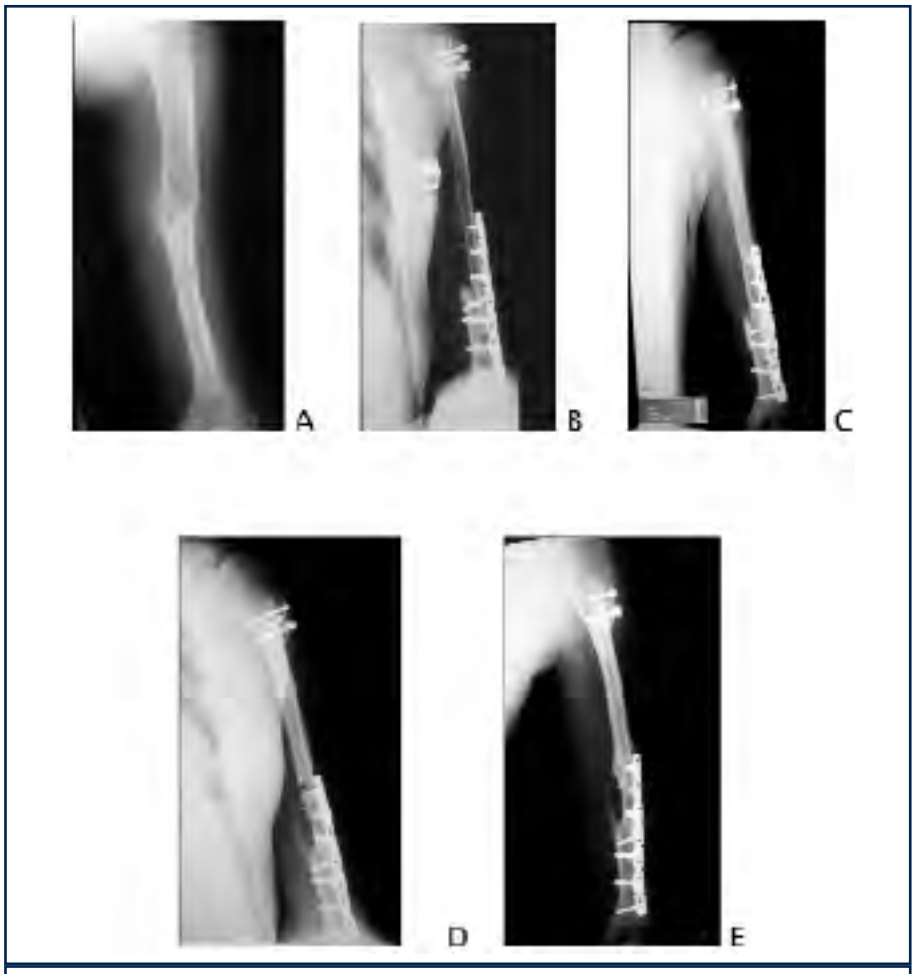

Fig. 1.
A) Frattura patologica su condrosarcoma in paziente di 28 anni;
B) Resezione di 15,5 cm e ricostruzione con perone vascolarizzato;
C) Consolidazione in 3,5 mesi.
D) Frattura in corrispondenza della vite prossimale
E) Guarigione dopo trattamento incruento e concomitante ipertrofia del perone

inferiore, ma è scarsamente utilizzato nelle ampie perdite di sostanza ossea dell'arto superire [21].

Il trattamento delle ampie perdite di sostanza ossea dell'arto superiore è pertanto di non facile soluzione [5].

Abbiamo utilizzato il perone vascolarizzato, al pari di altri autori [7 13 14 23], per difetti ossei superiori a 6 cm, con un valore medio di 11 cm dando la preferenza, quando possibile, a sintesi stabili con placche piuttosto che sintesi "a minima". Il tempo di consolidazione medio è stato di 5,4 mesi, valore paragonabile a quello di altre casistiche [6 7 23] che hanno utilizzato il VFG.

La tecnica utilizzata [22-24] ha consentito di ricostruire in un solo tempo il deficit scheletrico e la superficie cutanea dell'avambraccio in precarie condizioni.

L'incidenza di fratture a carico delle ricostruzioni omerali è, verosimilmente, da correlare al fatto che a tale livello i segmenti ricostruiti sono stati mediamente più lunghi rispetto all'avambraccio. Inoltre il perone, nella ricostruzione diafisaria dell'omero, è sottoposto a stress torsionali per cui può facilmente andare incontro a fratture.

Le fratture tendono comunque a guarire, con formazione di callo che contribuisce alla graduale ipertrofia del perone.

In conclusione, riteniamo che si possano utilizzare diverse tecniche e diverse sedi di prelievo per le ricostruzioni delle perdite di sostanza ossea dell'arto superiore [7]; tuttavia l'utilizzo del perone vascolarizzato presenta alcune caratteristiche che si adattano in maniera ottimale alla ricostruzione ossea di questa regione anatomica. Il perone possiede la forma e il diametro similare alle ossa del braccio e dell'avambraccio, si tratta di un prelievo caratterizzato da una anatomia costante e da un peduncolo vascolare di buon calibro, la morbidità in sede di prelievo è limitata e la lunghezza disponibile è significativa per qualsiasi tipo di difetto osseo.

Inoltre, al pari degli altri innesti ossei vascolarizzati, il VFG consente di effettuare la ricostruzione in un solo tempo chirurgico, possiede un'elevata resistenza ai pro-

Fig. 2.
A) Esiti di frattura biossea di avambraccio trattata inizialmente con placche ed esitata in pseudoartrosi atrofica.
B) RM che dimostra la lunghezza dell'osso necrotico da resecare (10cm).
C) Ricostruzione con perone vascolare e placche LCP.
D) Risultato finale dopo artrolisi gomito e resezione del capitello radiale.

Tab. III. Valutazione operatoria pazienti traumatici.

Caso	Tempo dal trauma (mesi)	Localizzazione difetto osseo	Gap osseo (cm)	Tipo di sintesi Prox Dist.	Interventi secondari
1	96	Radio	8	Placca a ponte da ricostruzione	
2	50	Ulna	7	Placca a ponte LCDCP	
3	19	Ulna	12	LCDCP LCDCP	
4	10	Radio	6	Placca a ponte LCDCP	Innesto osseo e sintesi con nuova placca da polso distale
5	90	Ulna	10	LCP LCP	
6	26	Ulna	6	Placca a ponte LCDCP	
7	36	Radio	7,5	LCP LCP	
8	60	Radio	9	Vite Vite	Innesto osseo prossimale (ECS) (ECS)
9	7	Radio	13	Fili + cambre Vite	Tenolisi flessori al polso (fiss. ECS) (ECS)
10	48	Radio	8	LCDCP LCDCP	Insuccesso
11	24	Radio	8	Placca AO Placca AO	
12	12	Radio	7	Infib. + fili di K LCDCP	
13	42	Radio	7	LCP 3,5 Placca polso 2,4	Res. Caput ulnae
14	6	Radio Ulna	18	LCP 3,5 Placca da artrod. Polso	
15	264	Ulna	9	Placca a ponte LCP 3,5	
16	7	Radio		Placca a ponte LCP 3,5	Staminali + inn. osseo
17	50	Omero	12	Placca a ponte LCDCP 3,5	
18	48	Omero	8	Placca a ponte LCDCP 3,5	Innesto osseo
19	134	Omero dist.	6	Placca ricostr. + viti	
20	26	Omero pross.	11	Placca ricostr.	
21	5	Omero dist.	18	Placca 2 placche ricostr.	
22	4	Omero dist.	16	Placca ricostr. viti + FEA	
23	19	Omero dist.	16	Artrodesi gomito con placca a ponte	Innesto osseo
24	38	Omero dist.	11	Infibulo endomidollare e viti	
25	36	Omero dist.	7	Placca a ponte LCP	
26	30	Omero dist.	14	Placca a ponte DCP	
27	23	Omero	10	Placca a ponte DCP	Risintesi e inn. osseo
28	27	Omero	10	Placca a ponte LCP	
29	33	Omero	9	Placca a ponte DCP	
30	34	Omero	12	Placca a ponte LCP	Inn. Osseo dist.

Tab. IV. Valutazione operatoria pazienti oncologici.

Caso	Localizzazione difetto osseo	Gap osseo (cm)	Tipo di sintesi Prox Dist.	Interventi secondari	Complicanze
1	Omero	15,5	LCP LCP		Frattura tratt.con Desault
2	Omero	17	LCDP LCDP	Staminali	Ritardo di cons. pross.
3	Omero	13	Viti Viti		
4	Omero	12	Viti Placca ricostr.		Frattura tratt.con Desault
5	Omero	21	Infib. + fili di K LCDCP		
6	Omero pross.	9,5	Placca a ponte LCDCP		
7	Omero	12	Placca a ponte LCDCP		
8	Omero	15	Infib. + fili di K LCDCP		Fratt. guarita in gesso
9	Ulna	10	LCDP LCDP		

Tab. V. Valutazione post-operatoria.

Caso	Consolidazione		Tempo di consolidazione (mesi)		Valutazione clinica (secondo Tang)	Valutazione radiografica (secondo Tang)
	Prox	Dist	Prox	Dist		
1	si	si	4		ottima	ottima
2	no	si	0	4,5	buona	cattiva
3	si	si	5		ottima	ottima
4	si	si	7		buona	discreta
5	si	si	4		ottima	ottima
6	si	si	3,5		ottima	ottima
7	si	si	7		buona	buona
8	si	si	8		buona	discreta
9	si	si	3		ottima	ottima
10	no	no	Amputato			
11	si	si	2,5		ottima	ottima
12	si	si	4		discreta	ottima
13	si	si	4,5	3	ottima	ottima
14	si	si	3	9	ottima	buona
15	si	si	11	6	ottima	buona
16	no	no	0	0	ottima	cattiva
17	si	si	3		ottima	ottima
18	si	no	3	0	ottima	discreta
19	si	si	4		ottima	ottima
20	si	si	3		ottima	ottima
21	si	si	3		ottima	ottima
22	no	no	0		cattiva	cattiva
23	si	si	6	12	buona	discreta
24	si	si	3,5		buona	ottima
25	si	si	3,5		ottima	ottima
26	si	si	4		ottima	ottima
27	si	si	4,5		ottima	discreta
28	si	si	6,5		buona	buona
29	si	si	5		buona	ottima
30	si	si	7		buona	discreta
31	si	si	3,5		ottima	ottima
32	no	si	0	4	buona	cattiva
33	si	si	2,5		ottima	ottima
34	si	si	2,5		ottima	ottima
35	si	si	3,5	12	ottima	discreta
36	si	si	3,5		ottima	ottima
37	si	si	5		ottima	ottima
38	si	si	4,5		ottima	ottima
39	si	si	4,5		ottima	ottima

cessi infettivi grazie alla sua vascolarizzazione autonoma e inoltre grazie alla possibilità di prelevarlo come lembo osteocutaneo, permette di ricostruire una eventuale perdita a carico dei tessuti molli.
Per tali motivi, riteniamo che l'utilizzo di questa tecnica rappresenti una valida metodica nel trattamento delle perdite di sostanza ossea dell'arto superiore maggiori di 6 cm e in cui le tecniche disponibili "tradizionali" non hanno garantito il successo previsto.

Tab. VI.

Valutazione clinica secondo Tang.

Ottima	capacità di svolgere l'attività lavorativa o di studio normale
Buona	capacità di svolgere le attività della vita quotidiana senza difficoltà
Discreta	capacità di svolgere le attività della vita quotidiana in modo incompleto
Cattiva	incapacità di svolgere le attività della vita quotidiana

Valutazione radiografica secondo Tang

Ottima	guarigione entro 6 mesi senza ulteriori interventi chirurgici
Buona	guarigione entro un anno senza interventi chirurgici
Discreta	guarigione dopo un anno o dopo nuovi interventi chirurgici
Cattiva	mancata consolidazione dopo ripetuti interventi chirurgici

RINGRAZIAMENTI

Gli Autori ringraziano la sig.ra Sonia Fanetti per la collaborazione nella stesura del presente lavoro.

BIBLIOGRAFIA

[1] Taylor GI, Miller GDH, Ham FJ. *The free vascularized bone graft: a clinical extension of microvascular techniques*. Plast Reconst Surg 1975;55:533-44.

[2] Weiland AJ, Kleinert HE, Kutz JE, Daniel RK. *Free vascularized bone grafts in surgery of the upper extremity*. J Hand Surg 1979;4:129-43.

[3] Hurst LC, Mirza MA, Spellman W. *Vascularized fibular graft for infected loss of the ulna: case report*. J Hand Surg 1982;7A:498-501.

[4] Wood MB. *Upper extremity reconstruction by vascularized bone transfers: results and complications*. J Hand Surg 1987;12A:422-7.

[5] Dell PC, Sheppard JE. *Vascularized bone grafts in the treatment of infected forearm nonunions*. J Hand Surg 1984;9A:653-8.

[6] Tang C-H. *Reconstruction of the bones and joints of the upper extremity by vascularized free fibular graft: report of 46 cases*. J Reconst Microsurg 1992;8:285-92.

[7] Yajima H, Tamai S, Ono H, Kizaki K, Yamauchi T. *Free vascularized fibula grafts in surgery of the upper limb*. J Reconstr Microsurg 1999;15:515-21.

[8] Adani R, Delcroix L, Innocenti M, Marcoccio I, Tarallo L, Celli A, et al. *Reconstruction of large defects of the forearm by vascularized free fibula graft*. Microsurgery 2004;24:423-9.

[9] Brunelli GA, Vigasio A, Brunelli GR. *Microvascular fibular grafts in skeleton reconstruction*. Clin Orthop 1995;314:241-6.

[10] Stevanovic M, Gutow AP, Sharpe F. *The management of bone defects of the forearm after trauma*. Hand Clinics 1999;15:299-318.

[11] Al Zahrani S, Harding MG, Kremli M, Khan FA, Ikram A, Takroni T. *Free fibular graft still has a place in the treatment of bone defects*. Injury 1993;24:551-4.

[12] Moroni A, Rollo G, Guzzardella M, Zinghi G. *Surgical treatment of isolated forearm nonunion with segmental bone loss*. Injury 1997;28:497-504.

[13] Mattar R, Azze RJ, Castro Ferreira M, Starck R, Canedo AC. *Vascularized fibular graft for management of severe osteomyelitis of the upper extremity*. Microsurg 1994;15:22-7.

[14] Jupiter JB, Gerhard HJ, Guerrero JA, Nunley J, Levin LS. *Treatment of segmental defects of the radius with use of the vascularized osteoseptocutaneous fibular autogenous graft.*

[15] Mankin HJ, Gebhardt M, Tomford WW. *The use of frozen cadaveric allografts in the management of patients with bone tumors of the extremities*. Orthop Clin North Am 1987;18:275-89.

[16] Kocher M, Gebhardt M, Mankin H. *Reconstruction of the distal aspect of the radius with the use of an osteoarticular allograft after excision of a skeletal tumor*. J Bone J Surg 1998;80A:407-19.

[17] Peterson CA, Maki S, Wood MB. *Clinical results of the one-bone forearm*. J Hand Surg 1995;20A:609-18.

[18] Bessy H, Leemrijse T, Cadot B, Touam C, Oberlin C. *La reconstruction des pertes de substance osseuse de l'avant-bras par cubitalitasion du radius (one bone forearm)*. Ann Chir Main 1996;15:199-211.

[19] Villa A, Paley D, Catagni MA, Bell D, Cattaneo R. *Lenghtening of the forearm by the Ilizarov tecnique*. Clin Orthop 1990;250:125-37.

[20] Esser R. *Treatment of a bone defect of the forearm by bone transport – A case report*. Clin Orthop 1996;326:221-4.

[21] Emara KM. *Ilizarov technique in management of non united fracture of both bones of the forearm*. J Orthopaed Traumatol 2002;3:177-80.

[22] Olekas J, Guobys A. *Vascularized bone transfer for defects and pseudoarthrosis of forearm bones*. J Hand Surg 1991;16A:406-8.

[23] Chen Z-W, Yan W. *The study and clinical application of the osteocutaneous flap of fibula*. Microsurg 1983;4:11-6.

[24] Wei FC, Chen HC, Chuang CC, Noordhoff MS. *Fibular osteosepto-cutaneous flap: anatomic study and clinical application*. Plast Reconstr Surg 1986;78:191-6.

[25] De Boer H, Wood MB. *Bone changes in the vascularized fibular graft*. J Bone J Surg 1989;71B:374-8.

[26] Kumar VP, Satku K, Helm R, Pho RWH. *Radial reconstruction in segmental defects of both forearm bones*. J Bone J Surg 1988;70B:815-7.

G.I.O.T. 2005;31(Suppl.2):S490-S494

Intercalary allografts

D. Springfield

The "Mount Sinai" School of Medicine, New York City, USA

SUMMARY

There are numerous reasons for failure and many potential complications when allografts are used. The methods of harvesting, preparing, and storing the bone are important. Irradiating the bone is detrimental to the bone [1 2]. Surgical technique and postoperative care are important variables. Patients on chemotherapy do no do as well as those who do not require chemotherapy [3]. For these and a variety of other reasons it is difficult to compare different series. Until there is at least a single institution study of different methods of reconstruction it will even be impossible to say which method of fixation is best. Suffice it to say that intercalary allografts are an acceptable option for reconstructing skeletal defects. They require attention to detail and careful use but the overall success is high enough to justify their continued use.

INTRODUCTION

Replacing an intercalary segment of a long bone may be required after a tumor resection or traumatic lose of bone. Traumatic lose of diaphyseal bone is a more common condition compared to lose due to a tumor but allograft is less likely to be useful for patients who have suffered traumatic lose of intercalary bone. Therefore, the primary indication for a large fragment intercalary allograft is to replace bone removed when a tumor resection requires the removal of an intercalary segment of the bone. Before the early 90's intercalary resections were unusual being done for only tumors confined to the diaphysis but more recently surgeons have begun to save articular surfaces with minimal epiphyseal bone when resecting metaphyseal tumors [4]. This has increased the use of intercalary allografts. This trend is likely to continue as surgeons become more comfortable with the safety of this type of resection.
The major advantage of an intercalary allograft is that it has no articular cartilage and has the potential ability to become fully incorporated by the host. The major disadvantage is the risk of infection, slow healing, and late fracture. Advances in our understanding of osseous allografts will decrease these complications.

ALTERNATIVES TO ALLOGRAFTS

There are a variety of methods available to replace an intercalary segment of bone. Each has its advantages and disadvantages and no single one is the best for all situations. The methods include: autogenous iliac crest bone, non-vascularized cortical autogenous bone graft, vascularized cortical autogenous bone graft, bone transport,

large fragment allograft, and metallic prosthesis [5 6]. Large fragment intercalary allografts are most useful for reconstructing intercalary defects in extremities that have good surrounding soft tissues and have not been infected (Figs. 1, 2). Using an allograft allows the extremity to be reconstructed with one operation and does not require harvesting a graft from the patient. This avoids the added risk of an additional operation on the patient. Allografts are less useful when the surrounding soft tissues are compromised or when there has been a prior infection. Vascularized autogenous grafts or bone transport are better options under those conditions. Combining an intercalary allograft with a vascularized autogenous fibular graft has been advocated as a means of improving incorporation and long term viability of the reconstruction [7-9]. Enneking and associates reported on their experience with non-vascularized autogenous intercalary cortical grafts in 1980 [10] (Tab. I). There were forty patients and thirty had a successful outcome. There were thirteen non-unions and all but one eventually healed. There were eighteen fractures and three did not heal spontaneously or after a bone graft. Twenty four grafts eventually hypertrophied but this was usually after approximately two years. Seven patients had complications. Hsu and associates reported their experience with vascularized intercalary cortical autografts [5] (Tab. I). They reported on thirty patients. Twenty eventually had a satisfactory outcome. There were three non-unions one of which never healed and was declared a failure. Twenty three of the grafts hypertrophied. They reported fifteen complications. These two reports represent the best data we have regarding the use of autogenous cortical grafts to fill intercalary defects.

TECHNIQUE

One of the major advantages of a large fragment allograft reconstruction is the ability to fashion the graft to fit the segment that is missing. Often at the time of a tumor

Fig. 1. (Allo1int2) This is a lateral radiograph of an intercalary allograft placed in a tibial defect.

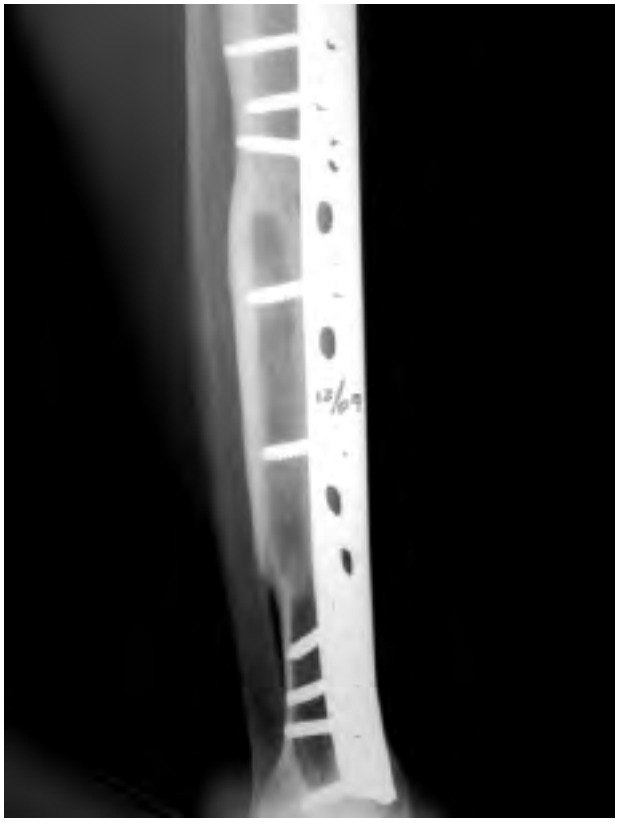

Fig. 2. (Allo1int3) This is a lateral radiograph taken of the patient seen in Figure 1 at one year after the surgery. The allograft has healed at both osteosynthesis sites.

Tab. I. Summary of data available in the literature. These are not comparable populations of patients but the results gives the reader a general idea of successes and failures. (NV-Auto is ref. 3; Vas-Auto is ref. 5; Ortiz is ref. 15; Musc is ref. 14; Cara is ref. 1; Gerr is ref. 4; Vogg is ref. 17; Makley is ref. 9; and Manfrini is ref. 10).

Type	NV-Auto	Vas-Auto	Allo Ortiz	Allo Musc	Allo Cara	Allo Gerr	Allo Vogg	Allo Makley	Allofib Manfrini
#	40	30	104	59	26	24	21	24	24
Non-unions	13	3	31	11	6	7	15	?	3
Fractures	18	4	18	4	2	4	1	?	12
Complications	7	15	?	?	11	?	9	13	?
Success	30	20	87	46	14	?	19	17	?

resection more bone is removed that initially planned and having a large allograft available that will be fashioned in the operating room gives the surgeon the confidence of knowing the reconstruction can be done. The newer modular endoprosthesis give the same confidence while a vascularized fibula autogenous graft or tricortical iliac crest autograft will not be long enough. Therefore, it is important to obtain an allograft that is sufficient long to be able to replace all of the bone to be operated. When the tumor is in the diaphysis and there is no risk of needing to remove the articular cartilage the allograft does not need to have articular cartilage but when doing a resection near the articular cartilage the allograft should have acceptable articular cartilage and ligaments or a endoprosthesis should be available in case the articular cartilage needs to be remove with the tumor.

Once the tumor has been removed and the margins determined to be clear of tumor the allograft is cut to fit the defect. Using an allograft from the same bone makes the reconstruction easier but is not an absolute requirement. The use of step-cuts is controversial and the author does not believe the added technical difficulty is justified by the theoretical advantages compared to a single transverse cut. Maximizing the contact between the host bone and allograft is recommended. Large fragment compression plate fixation is most commonly used to secure the allograft to the host bone [11]. Most commonly a single plate is used that spans the entire graft and has at least four and preferably six cortices of fixation in the host bone at each end (Fig. 3). More limited fixation with screws across the osteosynthesis is used when reconstructing a defect created after removing a tumor in the metaphysis where there is minimal bone with the articular surface (Fig. 4). This type of fixation has worked in most cases where there is a broad surface of cancellous host bone in contact with the allograft while the more rigid fixation seems necessary when cortical host bone is healing to cortical allograft bone.

It is recommended that the allograft reconstruction be protected from full weight bearing until there is healing of both osteosynthesis sites. By convention if the allograft/host junctions are not healed at one year they are

Fig. 3. (Allointer7) This is an intraoperative photograph of an intercalary allograft with a spanning large fragment compression plate.

Fig. 4. (Allograft2xr1) This is an anterioposterior radiograph of an intercalary allograft done for a resection of a metaphyseal osteosarcoma. The distal osteosynthesis has cancellous allograft in contact with cancellous host bone. This reconstruction gives the patient the chance of having their own articular cartilage.

called a nonunion and autogenous bone graft is recommended. Some surgeons use autogenous bone graft at the junctions at the time of the original reconstruction although there is no evidence that this increases the incidence of initially healing.

Some surgeons have recommended filling the allograft with polymethylmethacrylate (PMMA) at the time of the original reconstruction as a means of reducing late fractures [12 13]. The limited results suggest that this method may reduce late fractures but the use of intramedullary PMMA is not universally done. Others have recommended placing a vascularized fibula inside the allograft [7 8]. The advantage of this technique is that the allograft provides early stability to the reconstructed extremity and protects the vascularized fibula while the vascularized fibula heals and hypertrophies. The CT images and clinical results are impressive but harvesting a vascularized fibula adds to the complexity of the reconstruction and adds potential complications. It will take more data to know if these added difficulties are justified.

RESULTS FROM THE LITERATURE

The data from the literature are limited (Tab. I). Most reports of are of a few patients operated by one surgeon. They do not report their operative technique and they include all intercalary allografts as one group. They do not separate those with cortical junctions at both ends from those with a cortical and a cancellous junction. In general, the data suggest that large fragment intercalary allografts are an acceptable method of reconstructing large fragment defects.

The largest series of intercalary allografts was published by Ortiz-Cruz and associates [14]. There 104 intercalary allografts in their series. The median follow-up was just over five years. Eighty seven grafts (84%) were considered successful. Thirty one grafts had at least one site of nonunion requiring bone grafting. Seven of these did not heal and eventually these allografts were classified as failures. Only five intercalary allografts sustained fractures and there were three infections.

Muscolo and associates reported their experience with 59 intercalary allografts [15]. These patients were followed for an average of five years. Forty six (78%) of these were considered successes. Of the 118 junction sites only eleven did not unite. All but one of the nonunions were at the diaphyseal junctions. They had three infections and four fractured.

Makley reported his experience with only 24 intercalary allografts but he had a dramatically higher complication rate [16]. Thirteen of his patients had a complication. Cara and associates reported a similar experience with their 23 patients treated with intercalary allografts [17]. Voggenreiter and associates reported on their experience with 21 patients receiving intercalary allografts [18]. Their overall satisfactory results was 19 out of 21 but 9 patients had a complication. It seems that those groups with more experience have fewer complications.

REFERENCES

1 Hamer AJ, Strachan JR, Black MM, Ibbotson CJ, Stockley I, Elson RA. *Biochemical properties of cortical allograft bone using a new method of bone strength measurement. A comparison of fresh, fresh-frozen and irradiated bone*. J Bone Joint Surg 1996;78B:363-8.

2 Lietman SA, Tomford WW, Gebhardt MC, Springfield MC, Mankin HJ. *Complications of irradiated allografts in orthopaedic tumor surgery*. Clin Orthop 2000;375:214-7.

3 Hornicek FJ, Gebhardt MC, Tomford WW, Sorger JI, Zavatta M, Menzner JP, et al. *Factors affecting nonunion of the allograft-host junction*. Clin Orthop 2001;382:87-98.

4 Muscolo DL, Ayerza MA, Aponte-Tinao LA, Ranalletta M. *Partial epiphyseal preservation and intercalary allograft reconstruction in high-grade metaphyseal osteosarcoma of the knee*. J Bone Joint Surg 2004;86A:2686-93.

5 Hsu RW, Wood MD, Sim FH, Chao EY. *Free vascularized fibular grafting for reconstruction after tumour resection*. J Bone Joint Surg 1997;79B:36-42.

[6] Tsuchiya H, Tomita K, Minematsu K, Mori Y, Asada N, Kitano S. *Limb salvage using distraction osteogenesis. A classification of the technique*. J Bone Joint Surg 1997;79B:403-11.

[7] Chang DW, Weber KL. *Segmental femur reconstruction using an intercalary allograft with an intramedullary vascularized fibula bone flap*. J Reconstr Microsurg 2004;20:195-9.

[8] Manfrini M, Vanel D, De Paolis M, Malaguti C, Innocenti M, Ceruso M, et al. *Imaging of vascularized fibula autograft placed inside a massive allograft in reconstruction of lower limb bone tumors*. Am J Roentgenol 2004;182:963-70.

[9] Mohler DG, Yaszay B, Hong R, Wera G. *Intercalary tibial allografts following tumor resections: the role of fibular centralization*. Orthopedics 2003;26:631-7.

[10] Enneking WF, Eady J, Burchardt H. *Autogenous cortical bone grafts in the reconstruction of segmental skeletal defects*. J Bone Joint Surg 1980;62A:1034-58.

[11] Muir P, Johnson KA. *Tibial intercalary allograft incorporation: comparison of fixation with locked intramedullary nail and dynamic compression plate*. J Orthop Res 1995;13:132-7.

[12] Gerrand CH, Griffin AM, Davis AM, Gross AE, Bell RS, Wunder JS. *Large segment allograft survival is improved with intramedullary cement*. J Surg Oncol 2003;84:198-208.

[13] Wunder JS, Davis AM, Hummel JS, Mandelcorn J, Griffin AM, Bell RS. *The effect of intramedullary cement on intercalary allograft reconstruction of bone defects after tumour resections: a pilot study*. Can J Surg 1995;38:521-7.

[14] Ortiz-Cruz E, Gebhardt MC, Jennings LC, Springfield DS, Mankin HJ. *The results of transplantation of intercalary allografts after resections of tumors. A long-term follow-up study*. J Bone Joint Surg 1997;79A:97-106.

[15] Muscolo DL, Ayerza MA, Aponte-Tinao LA, Ranalletta M, Abalo E. *Intercalary femur and tibia segmental allografts provide an acceptable alternative in reconstruction tumor resections*. Clin Orthop 2004;426:97-102.

[16] Makley JT. *The use of allografts to reconstruct intercalary defects of long bones*. Clin Orthop 1985;197:58-75.

[17] Cara JA, Lacleriga A, Canadell J. *Intercalary bone allografts: 23 tumor cases followed for 3 years*. Acta Orthop Scand 1994;65:42-6.

[18] Voggenreiter G, Klaes W, Assenmacher S, Schmit-Neuerburg KP. *Massive intercalary bone allografts in the treatment of primary and secondary bone tumors. A report on 21 cases*. Arch Orthop Trauma Surg 1995;114:308-18.

Una nuova tecnica ricostruttiva per difetti intercalari: associazione trapianto massivo – perone vascolare. Risultati a distanza

R. Capanna
N. Belot
G. Beltrami
M. Innocenti[1]
L. Delcroix[1]
M. Ceruso[2]
C. Bufalini[2]
D. Donati[3]
M. Manfrini[3]
M. Mercuri[3]
I. Mancini[4]

Ortopedia Oncologica C.T.O. Azienda Ospedaliera-Universitaria Careggi, Firenze;
[1] S.O.D. di Microchirurgia C.T.O. Azienda Ospedaliera-Universitaria Careggi, Firenze;
[2] S.O.D. di Chirurgia della mano C.T.O. Azienda Ospedaliera-Universitaria Careggi, Firenze;
[3] Ortopedia Oncologica I.O.R., Bologna;
[4] Banca per Trapianti Osteo-articolari Regione Toscana

RIASSUNTO

Scopo di questo studio è l'analisi dei risultati nelle ricostruzioni intercalari di una nuova tecnica (associazione trapianto massivo e perone vascolarizzato). Dal 1988 al 2002, presso il C.T.O. di Firenze e l'I.O.R. di Bologna sono stati operati con questa tecnica 92 pazienti, tutti per patologia neoplastica (83 tumori maligni e 7 benigni). Vengono riportati i risultati a distanza in 90 pazienti con un controllo medio di 9 anni e analizzate le complicazioni (infezioni, pseudoartrosi, fratture). La percentuale di infezioni e di fratture fu rispettivamente del 7,5 e del 13,3%. Otto pazienti con ritardo di consolidazione furono trattati con apposizione di trapianti cortico spongiosi ottenendo la fusione. Un insuccesso definitivo per cause infettive o meccaniche si è verificato nel 6,5% dei pazienti (in cui fu necessaria una amputazione –1 caso – o la sostituzione dell'impianto – 5 pazienti). Vi è stata evidenza radiografica di progressiva ipertrofia del perone e osteointegrazione di quest'ultimo con il trapianto massivo. Nonostante alcuni pazienti hanno richiesto interventi aggiuntivi (in media 1 intervento nel 28% dei casi) i risultati finali sono stati superiori a quelli riportati con tecniche alternative (trapianti massivi o peroni vascolarizzati da soli, tecnica di Ilizarov).

SUMMARY

The purpose of this study was to analyze survivorship of intercalary femur and tibia segmental allografts combined with microsurgical transplantation of vascularised fibula.
Between 1988 and 2002, intercalary femur and tibia segmental allografts associated with vascularised fibula transplantation (VFT) were performed in 92 consecutive patients, from two different institutions after segmental resection, all in oncological cases – 83 for malignant primary and seven for benign agressive bone tumors. Outcome were available for 90 patients who were followed up for an average of 9 years. Infection, fracture, non union rates and number of iterative surgery were determinated. Unsuccessful outcomes of this reconstructive technique with combined graft, caused by mechanical or septic failure were equal to 6.5%, requiring amputation (1) or substitution (5 cases). Infection and fracture rates were 7.5% and 13.3% respectively. Eight patients did not initially heal at the junctions requiring autografting. It has demonstrated a tendency for the VFT of progressive hypertrophy and osteointegration with the allograft.

Although some patients required reoperations (an average of 1 more operation in 28% of cases) for septic or mechanical complications, it seems that the use of this combined graft afford overall better results than others techniques.

INTRODUZIONE

Varie sono le tecniche utilizzabili per trattare estese perdite di sostanza ossea diafisaria (ricostruzioni intercalari). Esse comprendono: ricostruzioni biologiche (stecche autoplastiche in parallelo associate a innesti corticospongiosi della cresta iliaca; trapianto massivo omoplastico da banca; autotrapianto di perone vascolarizzato microchirurgico; tecnica del rigenerato osseo secondo Ilizarov); ricostruzioni artificiali (spaziatori in cemento o protesi tridimensionali in ceramica, fibrometal, tantalio).
Nel 1988 in seguito a buoni risultati ottenuti col perone vascolarizzato utilizzato come salvataggio di trapianti massivi falliti (pseudoartrosi bifocale, riassorbimento etc.),venne ideata e sperimentata dal primo autore una tecnica originale basata sulla combinazione immediata dei due tipi di trapianti. I primi risultati (Capanna et al., 1991, 1992, 1993) [1-5] vennero presentati in congressi internazionali, mentre la tecnica definitiva venne pubblicata nel 2003 (Capanna et al., 1993) [6]. In seguito furono pubblicati i risultati a medio termine (Capanna et al., 1996; Ceruso et al., 2001) [7 8]. La tecnica è stata adottata ed è correntemente utilizzata nel mondo da vari AA soprattutto nelle ricostruzioni oncologiche (Bernd et al., 2003; Mohler et al., 2003; Kubo et al., 2004; Zaretski et al., 2004; Chang e Weber, 2004) [9-13].

TECNICA

Dall'arto controlaterale viene prelevato con il suo periostio e i suoi vasi un segmento di perone 6 cm più lungo della perdita di sostanza da colmare. Se il prelievo è molto lungo e l'osteotomia distale si trova vicina alla tibio-tarsica occorre stabilizzare il moncone residuo del perone con un frammento osseo inserito nello spazio intertibio-peroneale e fissato da una vite traversa: ciò eviterà, soprattutto nei bambini, instabilità o deformità in valgo della tibio-tarsica. Anche se questa tecnica può essere eseguita alla tibia mediante semplice trasposizione del perone ipsilaterale (anziché trapianto microchirurgico di quello controlaterale), riteniamo valide le osservazioni di Cao et al. [14] e tuttora preferiamo l'autotrapianto.
Alla tibia la tecnica prevede, l'introduzione per 2-3 cm del perone nel canale midollare e l'inserimento dello stesso centralmente nella metafisi o nel disco epifisario al di sotto delle spine tibiali. La sintesi del perone viene eseguita con viti da piccoli frammenti (per non diminuirne la resistenza). Il trapianto massivo, scelto di dimensioni uguali al segmento resecato, viene aperto longitudinalmente, scavato (al fine di accogliere facilmente al suo interno il perone) e quindi inserito attorno al perone con una manovra di rotazione. La zona metafisaria del trapianto offrirà una ampia superficie di appoggio alla metaepifisi residua, mentre quella diafisaria presenterà un contatto termino-terminale di tipo cortico-corticale che dovrà essere il più perfetto possibile per ottenere il massimo combaciamento delle superfici. È utile che il periostio del perone (così come quello residuo della tibia) copra la zona di osteotomia – soprattutto quella diafisaria – favorendone la consolidazione. Sul trapianto con fresa ad alta velocità viene eseguita nella sede idonea un incavo per il passaggio dei vasi peroneali: la microanastomosi coi vasi principali deve avvenire senza tensione o zone di impingement. I vasi recipienti sono di solito i vasi tibiali anteriori spesso già interrotti nelle resezioni tibiali (soprattutto a livello del loro attraversamento della membrana interossea per la propinquità col tumore) o comunque spesso sacrificabili senza conseguenze. La sintesi di supporto deve essere la più efficace possibile: nelle resezioni transepifisarie consiste necessariamente in osteosintesi con viti da piccoli frammenti (che partono circonferenzialmente dal contorno del disco epifisario e vanno a far presa obliquamente sul trapianto massivo) nella zona iuxta articolare e in una placca corta nella zona diafisaria; nelle resezioni metafisarie è possibile sintesi di entrambe le osteotomie con due placche corte (a L nella metafisi, retta nella diafisi); in quelle diafisarie si utilizza una unica placca retta o sagomata a ponte. Di particolare utilità sono le attuali placche in titanio, con possibilità di viti a stabilità angolare e monocorticali (che possono far presa solo sul trapianto senza trafiggere il perone). Il trapianto massivo può essere dotato di apparato estensore ove andare a reinserire il moncone residuo del tendine patellare nelle resezioni alte di tibia. Il concetto del montaggio concentrico alla tibia è dovuto a una serie di considerazioni: 1) il perone viene messo lungo l'asse meccanico della tibia (centromidollare); 2) in tale sede si trova vicino e parallelo ai vasi tibiali anteriori su cui è facile eseguire l'ana-

stomosi con una ansa dolce e graduale; 3) la chiusura delle parti molli nella zona pretibiale è a rischio e un montaggio in parallelo determinerebbe una grave tensione cutanea; 4) in caso di perdita cutanea il perone può essere prelevato come lembo osteo-mio-cutaneo permettendo la copertura della delicata zona pretibiale sovrastante ad esso; 5) in caso di alterata vascolarizzazione del piede i vasi peroneali possono fungere da by-pass mediante una doppia anastomosi prossimale e distale; 6) con l'apertura longitudinale del trapianto e la presenza interna del perone si privilegia l'aspetto biologico, favorendo i fenomeni di riabitazione ossea.
Nel femore il montaggio concentrico è stato raramente utilizzato e di solito limitato alle resezioni transepifisarie. In tale sede si è preferito un montaggio in parallelo: la sintesi viene eseguita con una lunga placca (condilica o Liss) esterna, il trapianto massivo è integro (talora rinforzato con cemento endomidollare) inserito centralmente, mentre il perone viene posto medialmente, a ponte delle zone osteotomiche e sintetizzato con viti da piccoli frammenti. Tale ricostruzione classica in parallelo al femore si basa sulle seguenti considerazioni: privilegia la resistenza meccanica dell'impianto; può essere attuata facilmente alla coscia, ove non vi sono problemi di chiusura delle parti molli; il perone posto medialmente si trova sull'asse di carico del femore (centro della testa del femore – centro del ginocchio) e molto vicino ai vasi riceventi (di solito vasi terminali della femorale profonda). Se si vuole migliorare la riabitazione ossea il trapianto massivo può essere sostituito da stecche corticali multiple a fascio sormontanti la diafisi e impalate nella metafisi residua dell'ospite.

CASISTICA E RISULTATI

Dal 1988 al 2003 sono stati operati nei due Centri di Firenze e Bologna 90 pazienti con esteso difetto diafisario (media 16 cm – da 7 a 26 cm) del femore (33) o della tibia (57), per patologia oncologica. Il follow up varia da 3 a 17 anni: in media 9 anni Sotto il profilo ricostruttivo si sono riscontrate 7 infezioni (7,5%) con lieve prevalenza nelle sedi tibiali (8,5%) rispetto alle femorali (6%). In 8 pazienti (8,8%) si è manifestato un ritardo di consolidazione: anche tale complicazione è stata più frequente alla tibia (10,5%) rispetto al femore (6%). In 12 pazienti si è avuta una frattura (13,3%): tale complicazione – come prevedibile – è stata più frequente al femore (18% *vs.* 10,5%) soprattutto nei casi con ricostruzione concentrica. Per tali complicazioni 25 degli iniziali 90 pazienti (27,7%) hanno subito chirurgia aggiuntiva (in media un solo intervento) di salvataggio. Alla fine vi sono stati 6 fallimenti definitivi (6,5%) per complicazioni infettive (4) o meccaniche (2 fratture) che hanno richiesto l'amputazione (1) o la sostituzione della ricostruzione. Sotto il profilo funzionale i risultati sono stati rilevati in 77 pazienti escludendo i casi con fallimento dell'impianto (6) o con recidiva locale che ha richiesto l'amputazione per motivi oncologici e non ricostruttivi (7). Utilizzando la classificazione dell'M.S.T.S. i risultati sono stati definiti eccellenti nel 72%, buoni nel 20%, discreti nel 5% e cattivi nel 3%.

DISCUSSIONE

Nelle estese perdite di sostanza ossea, le ricostruzioni "artificiali" sono state finora utilizzate raramente: il *cemento associato a sintesi metallica* (chiodo bloccato, placca semplice o doppia placca ortogonale) viene utilizzato a scopo temporaneo al fine di bonificare un terreno chirurgico precedentemente infetto veicolando antibiotici in loco o a scopo palliativo nei pazienti oncologici con limitata aspettativa di vita (metastasi ossee). Più recentemente *spaziatori complessi* (custom made o modulari) a superficie porosa tridimensionale in ceramica, fibrometal o tantalio sono stati introdotti per garantire un'azione di supporto e allo stesso tempo favorire la crescita ossea di superficie e l'incorporazione delle estremità protesiche con l'osso ospite: tale protesi verrebbe quindi a essere "inglobata" nello scheletro. Tale chirurgia è ancora di tipo sperimentale, con risultati non costanti (talora crescita di tessuto fibroso anziché osseo), dai costi elevati e richiede comunque l'utilizzo cospicuo di trapianti autoplastici cortico-spongiosi da apporre in superficie. La possibilità di ricostruire affidabilmente l'osso con tecniche biologiche ne ha limitato dunque l'applicazione clinica anche se del tutto recentemente vi è un rinnovato interesse per questi biomateriali potendo essere utilizzati in vitro come scaffold per la crescita e differenziazione in senso osteoblastico di cellule staminali mesenchimali. Tuttavia tale tessuto bioingenierizzato creato in vitro (scaffold rivestito da cellule vitali e differenziate) anche se attraente sotto il profilo sperimentale, nella pratica clinica ha dei limiti (assenza di circolo vascolare precostituito, possibile perdita cellulare da anossia peritrapianto, limitato numero di

divisioni cellulari). Alla fine tale impianto complesso e costoso può essere assimilato ai semplici frustoli corticospongiosi di cresta iliaca coi quali condivide problematiche e cinetica di riabitazione. Non bisogna dimenticare che l'ortopedico nella sua pratica clinica può già disporre di osso precostituito (o formabile in vivo), strutturato, vitale, con rete vascolare propria ed efficiente, con capacità di crescita e ipertrofia, senza necessità di manipolazioni genetiche o cellulari e a costo zero: l'autotrapianto di perone vascolarizzato o il rigenerato osseo.

La *tecnica di Ilizarov* rappresenta senza dubbio la tecnica di riferimento in traumatologia, soprattutto nelle perdite di sostanza modeste (4-6 cm) in cui tecniche più sofisticate (perone vascolarizzato) non sono indicate. Al contrario in oncologia trova più difficilmente applicazione per vari motivi: le perdite di sostanza sono spesso estese (oltre 20 cm) e richiederebbero trattamenti prolungati nel tempo con ripetuti "ritocchi" chirurgici e relativa morbilità; le possibili infezioni delle fiches o dei fili dei fissatori esterni (banali in pazienti traumatici) possono determinare rischi in pazienti immunodepressi sotto chemioterapia; il rigenerato può essere ostacolato dalle terapie adiuvanti (chemio-radioterapia); l'intensa iperemia nella zona circostante al rigenerato, espressione di una intensa neo-angiogenesi locale, potrebbe per alcuni AA, favorire recidive locali della malattia neoplastica. Nelle ricostruzioni postraumatiche Platz et al. [15], hanno confrontato le percentuali di successo, numero di reinterventi per paziente e i mesi di non carico rispettivamente del perone vascolarizzato (80%; 2,6; 16), della callotassi (94%; 3,6; 7,6) e del trasporto segmentario (83%; 5,2; 10,7). Sulla base di tale analisi gli AA consigliano la tecnica del compattamento e callotassi per gap fino a 5 cm; il trasporto segmentario fra 5 e 12 cm; il perone vascolarizzato oltre i 12 cm.

Fra le ricostruzioni biologiche, la *tecnica con stecche autoplastiche parallele* prevede l'utilizzo di almeno tre segmenti corticali di lunghezza eccedenti 6 cm il gap osseo (per sormontare 3 cm la corticale ossea da entrambi i capi di osteotomia ed eseguire una sintesi stabile con viti), fertilizzati da abbondanti chips corticospongiosi prelevati da entrambe le creste iliache posteriori ed inseriti negli interstizi fra le stecche. Essa dunque può essere utilizzata solo nelle perdite di sostanza di media entità (attorno ai 10 cm),di solito a livello della tibio-tarsica (artrodesi) e dell'arto superiore. Ha il vantaggio di non determinare reazioni immunitarie (osso autoplastico) ma presenta un'elevata morbilità per i numerosi siti donatori. La tecnica è lunga e complessa e quindi con maggior rischio infettivo. La pseudoartosi o il ritardo di consolidazione a livello delle zone osteotomiche sono di solito raramente osservati: la sovrapposizione delle stecche sulla corticale (che garantisce una ampia superficie di contatto) e la fertilizzazione dei frustoli autoplastici freschi sono in grado di limitare tali complicazioni. La riabitazione ossea avviene lentamente (circa 1 anno e mezzo) con tempi e meccanismi diversi: per apposizione in un periodo di 4-8 mesi per i frustoli corticospongiosi; per creeping substitution di solito in 1-2 anni per le stecche corticali. Il fenomeno di creeping substitution parte dalla superficie determinando una riabitazione ossea per una profondità di 1-2 mm: tuttavia essendo entrambe le superfici (interna ed esterna) delle stecche corticali esposte all'azione ambientale ed essendo la corticale spessa sui 4 mm ci si può attendere una riabitazione finale di circa l'80%. Durante tale periodo i trapianti debbono essere supportati da un'efficace sintesi di sostegno, per evitare stress fracture, telescopage e riassorbimento degli stessi. Raramente (anche se possibile) si nota col tempo una ipertrofia dei trapianti,espressione di adattamento alla legge di Wolff e manifestazione conclamata di vitalità.

La ricostruzione con *trapianti omoplastici* crioconservati da cadavere è tuttora la tecnica di scelta nei Paesi ove è stata organizzata una efficiente rete di Banche dei tessuti (U.S.A.; Canada; Argentina; Scandinavia; Spagna; Francia; Belgio; Olanda e più recentemente Italia). La tecnica offre il vantaggio di non avere limiti di lunghezza della perdita ossea da riparare; di non determinare alcuna morbilità per il prelievo; di essere rapida minimizzando i tempi chirurgici di esposizione e, quindi, i rischi infettivi correlati. Da una revisione della letteratura su 268 casi (Tab. I) [16-19], l'incidenza di infezioni è risultata l'11% (dal 5 al 18%), con rischio aumentato nelle ricostruzioni tibiali (sotto pelle, soprattutto se con uso di placca) e nei pazienti sottoposti a trattamenti adjuvanti (in particolare nell'associazione chemio- radioterapia). In caso di infezione l'80% dei pazienti va incontro a fallimento (rimozione) dell'impianto. Le infezioni sono dunque prevalentemente correlate con l'estensione della dissezione, il tempo di esposizione e lo status del paziente. L'efficienza e il controllo di qualità sui donatori e sui singoli trapianti eseguiti delle Banche dei tessuti è tale da rendere nella pratica clinica del tutto teorico e virtuale il rischio di trasmissione di malattia donatore-ricevente. Le tecniche di crioconservazione e processazione dei trapianti alterano

l'antigenicità degli stessi, rendendo le risposte anticorpali e cellulo-mediate di scarsa o nulla rilevanza clinica: reazioni di "rigetto" sono osservabili infatti in meno dell'1% dei casi. Di regola il trapianto viene utilizzato "massivo", in blocco giustapponendo termino- terminalmente le superfici ossee di sezione ed eseguendo una osteosintesi di rinforzo che dovrebbe armare il trapianto per tutta la sua estensione (per evitare le fratture) e determinare una assoluta stabilità a livello dell'interfacie (per evitare le pseudoartrosi). La fusione avviene per prima con callo osseo endostale (prevalente) e periostale a partenza esclusivamente dall'osso ospite che porta a una interdigitazione fra osso vivo e necrotico per una estensione di 1-1,5 cm dalla zona osteotomica. È un fenomeno lento (tempo medio 8-12 mesi) e spesso incostante: la percentuale di pseudoartrosi è del 34% (dal 12% al 63% Emsos) [16 17]. Nel 30-50% dei casi essa è bifocale [17 18]. I rischi maggiori sono: al femore (Emsos); nei contatti cortico-corticale diafisari (scarsa biologia) e nei contatti spongiosi-spongiosi a livello epifisario (scarsa possibilità di stabilizzare l'osteotomia) per Deejker; in caso di discrepanza morfologica (cross section) fra trapianto e osso ospite o gap osteotomico superiore a 1 mm (Emsos); nei pazienti sottoposti a trattamenti adjuvanti (in particolare associazione chemio-radioterapia) [16-19]. Diversamente da quanto avviene in traumatologia, l'osteosintesi dinamica con chiodo espone a un rischio di pseudoartrosi doppio rispetto alla placca [17 18]: questo può essere spiegato dal fatto che necessariamente il focolaio viene esposto chirurgicamente, il periostio è asportato ed ogni ematoma evacuato. Per tale motivo si consiglia che il chiodo (oltre che bloccato) venga abbinato o a una placca antirotazionale o a una osteotomia la cui configurazione (obliqua, step cut, sinusoidale) stabilizzi l'interfacie. Ancora irrisolto è il problema di un'osteosintesi stabile in caso di osteotomia transepifisaria. La pseudoartrosi può essere trattata con successo mediante apposizione di frustoli corticospongiosi: ma tale procedura deve essere ripetuta più volte nel 50% dei casi. Fallimenti della ricostruzione sono stati osservati nel 25% dei casi con pseudoartrosi ma di solito furono associati e/o conseguenti ad altre complicazioni concomitanti. La rivascolarizzazione e riabitazione del trapianto avviene per creeping substitution, è lentissima e del tutto incompleta: anche dopo 10-15 anni i controlli istologici dimostrano solo un film superficiale di osso neoformato di 1-2 mm di spessore mentre l'interno del trapianto permane avascolare e acellulato. Quanto sopra spiega la comparsa di fratture, che avvengono nel 16% dei casi, di solito entro i primi 3 anni ma talora (20%) anche oltre 6-12 anni. Fattori favorenti sembrano essere: il femore (soggetto a forze di bending); l'utilizzo di trapianti sottodimensionati, irradiati o criopreservati a -30 °C (minor resistenza intrinseca); le giunzioni transepifisarie (precarietà della osteosintesi di supporto eseguibile a tale livello); la sintesi con placche (rappresentando i fori delle viti zone di innesco per fratture in torsione). In caso di utilizzo di una placca (considerato anche il fatto della permanente avascolarità interna del trapianto) si consiglia di riempire il canale midollare del trapianto con cemento acrilico migliorando la presa delle viti e la resistenza meccanica dell'impianto. Le fratture hanno un grave impatto, determinando un fallimento definitivo della ricostruzione nel 36% dei casi (dal 28% al 100%) [17 18].

Tab. I. Complicazioni e risultati complessivi ottenuti in 260 casi di resezioni intercalari e ricostruzione con trapianti massivi.

	E.M.S.O.S Donati-Capanna 1993	Ortiz Cruz et al., 1997	Muscolo et al., 2004	Deijkers 2005
Infezioni	13/70 (18%)	12/104 (12%)	3/59 (5%)	3/35 (10%)
Pseudoartrosi	39/62 (63%)	31/104 (12%)	9/59 (15%)	10/35 (29%)
Fratture	10/62 (16%)	18/104 (17%)	4/59 (7%)	12/35 (34%)
Evoluzione ideale %	27	49	63	29
Reinterventi %	73	51	37	71
Fallimenti %	19	16	15	17
Successo finale %	81	84	85	82

Considerando tutte le possibili complicanze e successivi trattamenti chirurgici, la ricostruzione con trapianti massivi garantisce in maniera quasi costante una quota finale di successo nell'80-85% dei casi (e fallimenti nel 15-19%). Tuttavia solo una quota ristretta di pazienti (dal 27 al 63%) è guarita solo con l'intervento iniziale. Nella casistica di Ortiz-Cruz ben il 51% dei pazienti ha richiesto una media di 2 interventi aggiuntivi oltre a quello iniziale per giungere a un successo stabile.

L'*autotrapianto vascolarizzato di perone* è una tecnica

relativamente recente (introdotta da Taylor nel 1975) che ha avuto una sempre maggiore espansione soprattutto in chirurgia maxillofaciale (ricostruzioni mandibolari) e, di seguito, in ortopedia (trattamento delle necrosi epifisarie; delle perdite di sostanza postraumatiche e/o settiche; difetti tumorali). Presenta l'inconveniente di una morbilità in sede di prelievo: instabilità della tibiotarsica nei bambini [20]; rare sindromi compartimentali dei peronieri [21]; alterazioni subcliniche della marcia evidenti in gait-analysis [22]. La vitalità posttrapianto viene monitorizzata mediante isola cutanea [23] o con la tecnica del "color duplex sonography" [24]: il rischio di fallimento dell'anastomosi è valutato fra il 4 e il 17% [25]. Le complicazioni legate alla metodica sarebbero superiori (53% *vs.* 25%) nelle ricostruzioni degli arti che in quelle mandibolari [26]. La fusione del perone è rapida (usualmente attorno ai 4 mesi) e di solito costante (range di pseudoartrosi da 0% a 10%) [27-30]. Le fratture da stress sono invece più frequenti, fluttuando dal 10% [27 30] al 32% [29] e richiedendo spesso un trattamento chirurgico. Il perone tende a una progressiva ipertrofia assumendo spesso l'aspetto a corona di rosario espressione delle ripetute fratture da stress. L'ipertrofia è comunque lenta nel tempo richiedendo spesso 1-2 anni nella tibia e 2-3 anni nel femore. Secondo El Gammal et al., [28] il perone cresce con un ritmo del 3,3% per i primi 2 anni e mezzo per poi arrestarsi: nel 90% dei casi è comunque visibile a 30 mesi una evidente crescita (dal 30 al 200%). L'utilizzo del perone da solo è sufficiente nell'arto superiore [31-33]. Nell'arto inferiore e soprattutto al femore è consigliato il raddoppiamento a canna di fucile del trapianto [34]. La trasposizione del perone ipsilaterale (peduncolato) è raccomandato da alcuni AA per la sua semplicità evitando la microanastomosi [35]. Tuttavia altri AA [14] confrontando due gruppi di ricostruzioni tibiali (liberi microchirurgici *vs.* peduncolati) hanno riscontrato in questi ultimi risultati funzionali inferiori, una minor tendenza alla ipertrofia e una percentuale di complicazioni (pseudoartrosi, fratture) statisticamente superiore.

La combinazione da noi proposta – *trapianto massivo più perone vascolarizzato* – rappresenta l'associazione di un valido supporto biologico (inizialmente inerte ma colonizzabile e rivitalizzabile in vivo) con un elemento vitale (inizialmente insufficiente sotto il profilo strutturale, ma con incorporate potenzialità di crescita e sviluppo). Tale ricostruzione presenta i seguenti vantaggi:

1) il trapianto massivo all'inizio (per il primo e secondo anno), supporta meccanicamente il perone vascolarizzato, evitandone fratture scomposte e limitandone notevolmente la frequenza di fratture da stress. Tuttavia poiché il perone è situato lungo l'asse di carico e posto a ponte fra il segmento prossimale e distale, esso non viene privato del carico per cui nel tempo tende a ipertrofizzarsi con una ipertrofia tipicamente armonica (dilatazione progressiva dei suoi diametri) e non a corona di rosario (espressione di molteplici calli seguenti a fratture da stress);
2) successivamente il perone divenuto ipertrofico diventa in grado di vicariare eventuali fenomeni di riassorbimento osseo e fragilità del trapianto massivo conseguenti al fenomeno – tardivo – della creeping substitution. È da sottolineare che tali fenomeni di riassorbimento sono stati osservati solo eccezionalmente e di solito in maniera parcellare, risultando invece la tendenza a una fusione e incorporazione delle due componenti. L'azione combinata e differenziata nel tempo di queste due componenti ha permesso di ridurre le complicanze fratturative serie (ovvero quelle

Fig. 1. Schema di ricostruzione. Il perone vascolarizzato è posto al centro, il trapianto massivo viene aperto longitudinalmente e inserito attorno al perone. Si esegue osteosintesi di minima a livello epifisario e mediante placca distalmente a livello della diafsi. La micro anastomosi è eseguita sulla tibiale anteriore.

tali da richiedere un intervento chirurgico correttivo) dal 17-34% dei trapianti massivi classici, e dal 10-32% dei peroni vascolarizzati soli, al 13% della nostra tecnica;

3) in caso di fallimento non recuperabile dell'anastomosi, il solo perone divenuto avascolare diventa insufficiente meccanicamente soprattutto all'arto inferiore ed è destinato alla frattura con scarsissime probabilità di recupero spontaneo. Al contrario, in questa rara ma sfortunata evenienza, l'associazione perone e trapianto massivo si comporta come una ricostruzione a stecche multiple parallele e, quindi, con buone probabilità di successo, soprattutto se accompagnato da una valida osteosintesi di supporto;

4) il supporto meccanico del trapianto massivo e – in misura minore – l'incastro del perone nell'epifisi sono in grado di stabilizzare anche piccoli segmenti metaepifisari ricorrendo semplicemente a una osteosintesi di minima (viti). È così possibile ricostruire con affidabilità resezioni transepifisarie che lasciano un segmento osseo subarticolare (0,5-1 cm) troppo esiguo e instabile per una stabilizzazione con fissatori esterni (in caso di perone vascolarizzato da solo – che richiederebbe una stabilizzazione aggiuntiva transarticolare, di almeno 3 mesi con possibili limitazioni della escursione articolare. Analoghi problemi insorgono in caso di utilizzo di un trapianto massivo convenzionale, in cui non vi sarebbe spazio per una adeguata osteosintesi di supporto (lama-placca o almeno 3 viti) per la stabilizzazione della linea osteotomia la cui guarigione è difficile e prolungata nel tempo;

5) l'apporto vascolare e osteogenico del perone vascolarizzato permette una fusione delle linee osteotomiche del trapianto massivo più sicura e rapida. Inoltre la presenza del trapianto massivo è un supporto ideale per eseguire una osteosintesi adeguata con placca tale da stabilizzare l'osteotomia senza violare la integrità del perone. Ciò ha permesso di evitare i fissatori esterni (comunemente utilizzati in associazione ai peroni vascolarizzati) che nei pazienti oncologici espongono ai rischi sopraelencati. Il rischio di pseudoartrosi nella nostra tecnica è stato del 8,8%: percentuale ovviamente paragonabile a quella dei peroni vascolari utilizzati da soli (8-10%) ma nettamente inferiore al 34% dei trapianti massivi (range 12-63%);

6) l'apertura longitudinale del trapianto massivo espone la sua superficie interna all'ambiente ospite avviando i fenomeni di creeping substitution anche a tale livello. Per tale fatto il trapianto massivo si comporta più come un agglomerato di stecche corticali (con una buona possibilità di rivascolarizzazione e riabitazione ossea) che come un vero e proprio trapianto massivo (permanenza ad oltranza di tessuto osseo necrotico). La presenza del perone vascolare sembra potenziare tale effetto determinando dapprima una neoapposizione ossea nel loro intervallo e giungendo poi a una rapida fusione delle due strutture con rimodellamento osseo e riformazione di una unica diafisi. Tale fenomeno è evidente quando il perone è inserito entro l'innesto massivo (ad es. tibia) molto più raro quando è apposto ad latus (ad es. femore). La comparsa di una nuova tibia o femore che si rimodella sotto gli stimoli meccanici (che spesso si evidenzia con tale metodica) è il solo elemento che può dare al chirurgo la certezza di aver ottenuto una ricostruzione affidabile nel tempo. L'evoluzione nel tempo di tale ricostruzione (mediante radiografie sequenziali e

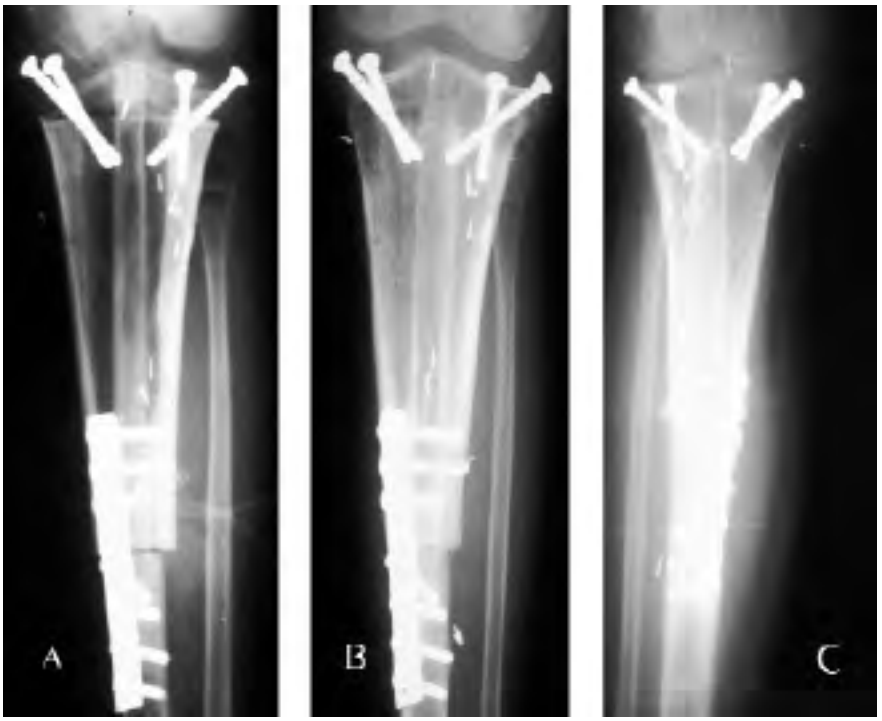

Fig. 2. Controllo a due anni (A) a 5 anni (B) e a 10 anni (C) della ricostruzione combinata perone vascolarizzato più trapianto massivo. Si nota una chiusura spontanea della finestra ossea e una ipertrofia armonica del perone che porta progressivamente alla "tibializzazione" del segmento ricostruito.

analisi TC) è stata riportata in dettaglio in altra pubblicazione [36];

7) una critica alla metodica può essere sollevata sulla base del prolungamento dei tempi chirurgici e rischi connessi. Tuttavia nonostante ciò la percentuale di infezioni postoperatorie è stata sovrapponibile se non inferiore a quella di altre metodiche (7,5% contro l'11% dei trapianti massivi – Tab. I – o il 10% dei peroni vascolarizzati [30].

8) una seconda questione è se eseguire tale tecnica complessa su tutti i pazienti.

I risultati non solo a breve termine ma anche a lungo termine (follow-up oltre 10 anni) sono particolarmente lusinghieri. La probabilità di successo è stata del 93,5% rispetto all'80-85% dei trapianti massivi o del perone vascolarizzato utilizzato da solo. Ancor più la maggior parte dei pazienti (73%) è guarita con il solo intervento iniziale senza richiedere interventi aggiuntivi. Tale fenomeno non avviene con i trapianti massivi: solo una minoranza ha un risultato positivo fin dall'inizio mentre la maggior parte (dal 73 al 37%) richiedono ripetuti interventi di salvataggio: nella casistica omogenea di Ortiz, il 51% dei pazienti ha avuto una media di ulteriori 2 interventi di ripresa. Analogamente nei peroni vascolarizzati si osserva una media di 2,6 reinterventi prima di raggiungere l'80% di successo finale [14].

A nostro avviso la maggiore affidabilità finale ma soprattutto la possibilità di evitare successivamente al paziente numerosi interventi di salvataggio, giustifica pienamente il fatto di applicare fin dall'inizio una tecnica che a primo acchito sembra più lunga e complessa.

La tecnica da noi proposta trova indicazione nel trattamento delle estese perdite di sostanza dell'arto inferiore e limitatamente ai casi più difficili (resezioni estese oltre 15 cm; resezioni intraepifisarie o con minimo bone stock residuo). Controindicazioni sono: la presenza di infezione (che sconsiglia l'uso del trapianto di banca) o i problemi di insufficiente vascolarizzazione (che controindica l'uso del perone vascolarizzato). In queste ultime situazioni del tutto particolari la nostra preferenza si rivolge alla tecnica di Ilizarov.

La tecnica descritta è stata utilizzata successivamente anche da altri AA [9-13] estendendola ad altre sedi (pelvi), associandola nei bambini con peroni vascolarizzati con cartilagine di accrescimento o riutilizzando il segmento resecato autoclavato (al posto del trapianto massivo) ma sostanzialmente con le stesse indicazioni e risultati.

BIBLIOGRAFIA

1. Capanna R, Manfrini M, Ceruso M, Lauri G, Innocenti M, Bufalini C, et al. *A New Reconstruction for Metadiaphyseal Resection: a Combined Graft (Allograft Shell plus Vascularized Fibula) – Preliminary Results*. In: Brown Kenneth LB, ed. *Complications of Limb Salvage*. Montreal: 6th International Symposium I.S.O.L.S. 1991, pp. 319-321.
2. Capanna R, Donati D, Baldini N, Del Ben M, Masetti C, Manfrini M. *Combined Grafts (Allograft plus Autogenous Vascularized Fibula) in Intercalary Reconstruction*. Abstract Book E.A.M.S.T. (n° 29), Bruxelles, April 1992.
3. Capanna R, Manfrini M, Angeloni R, Lauri G, Del Ben M, Masetti C, et al. *Reconstructions of Metadiaphyseal Defects in Bone Tumors: An Innovative Technique (Combined Graft) Compared with Traditional Reconstructions*. Revue de Chirurgie Orthopedique et Reparatrice de l'Appareil Moteur "1er Congres Europeen d'Orthopedie", Paris, April 21-23, 1993 Masson Ed.
4. Capanna R, Ceruso M, Manfrini M, Angeloni R, Innocenti M, Lauri G, et al. *Results with a new technique (massive allograft shell plus vascularised fibula centrally placed) for intercalary and resection-arthrodesis*. Singapore: Limb Salvage Current Trends, Proceedings of the 7th International Symposium 1993, p. 539.
5. Capanna R, Manfrini M, Angeloni R, Lauri G, Del Ben M, Masetti C, et al. *Reconstructions of Metadiaphyseal Defects in Bone Tumors: An Innovative Technique (Combined Graft) Compared with Traditional Reconstructions*. J Bone Joint Surg 1993;75-B(Suppl II).
6. Capanna R, Bufalini C, Campanacci M. *A New Technique for Reconstructions of Large Metadiaphiseal Bone Defects*. Orthop Traumatol 1993;3:159-77.
7. Capanna R, Manfrini M, Ceruso M, Lauri G, Innocenti M, Angeloni R, , et al. *Combined Graft Reconstruction (Allograft + Vascularized Fibula) after Bone Tumour Resection*. Sicot 96, Final Programme, pp. 147-148, Amsterdam, August 18-23, 1996.
8. Ceruso M, Falcone C, Innocenti M, Delcroix L, Capanna R, Manfrini M. *Skeletal reconstruction with a free vascularized fibula graft associated to bone allograft after resection of malignant bone tumor of limbs.* Handchir Mikrochir Plast Chir 2001;33:277-82.
9. Bernd L, Sabo D, Zahlten-Hinguranage A, Niemeyer P, Daecke W, Simank HG. *Experiences with vascular pedicled fibula in reconstruction of osseous defects in primary malignant bone tumors.* Orthopade 2003;32:983-93.
10. Mohler DG, Yaszay B, Hong R, Wera G. *Intercalary tibial allografts following tumor resection: the role of fibular centralization*. Orthopedics 2003;26:631-7.
11. Kubo T, Sugita T, Shimose S, Tanaka H, Nobuto H, Tanaka K, Ochi M. *Acetabular osteosarcoma treated by irradiation-vascularized hybrid bone graft*. Anticancer Res 2004;24:1889-92.
12. Zaretski A, Amir A, Meller I, Leshem D, Kollender Y, Barnea Y, et al. *Free fibula long bone reconstruction in orthopedic oncology: a surgical algorithm for reconstructive options*. Plast Reconstr Surg 2004;113:1989-2000.

[13] Chang DW, Weber KL. *Segmental femur reconstruction using an intercalary allograft with an intramedullary vascularized fibula bone flap*. J Reconstr Microsurg 2004;20:195-9.

[14] Cao QL, Wang Z, Yu XW, Teng Y, Zhang QJ, Cai JY. *Comparison of long bone repair in tibia by vascularized fibular grafting of different sides.* Zhongguo Xiu Fu Chong Jian Wai Ke Za Zhi 2002;16:109-11.

[15] Platz A, Werner CM, Kunzi W, Trentz O, Meyer VE. *Reconstruction of posttraumatic bony defects of the lower extremity: callotaxis or free vascularized fibula graft?*

Handchir Mikrochir Plast Chir 2004;36:397-404.

[16] Donati D, Capanna R, Campanacci D, Del Ben M, Ercolani C, Masetti C, et al. *The use of massive bone allografts for intercalary reconstruction and arthrodeses after tumor resection. A multicentric European study.* Chir Organi Mov 1993;LXXVIII:81-94.

[17] Ortiz-Cruz BE, Gebhardt MC, Jennings LC, Springfield DS, Mankin HJ. *The results of transplantation of intercalary allografts after resection of tumors*. J Bone Joint Surg 1997;79-A:97-106.

[18] Muscolo DL, Ayerza MA, Aponte-Tinao L, Rannalletta M, Abalo E. *Intercalary femur and tibia segmental allografts provide an acceptable alternative in reconstructing tumor resections*. C.O.R.R. 2004;426:97-102.

[19] Deijkers. *Massive intercalary allografts*. Thesis 2005.

[20] Nathan SS, Hung-Yi L, Disa JJ, Athanasian E, Boland P, Cordeiro PG, et al. *Ankle instability after vascularized fibular harvest for tumor reconstruction*. Ann Surg Oncol 2005;12:57-64.

[21] Villarreal PM, Monje F, Ganan Y, Junquera LM, Morillo AJ.

Vascularization of the peroneal muscles. Critical evaluation in fibular free flap harvesting. Int J Oral Maxillofac Surg 2004;33:792-7.

[22] Bodde EW, de Visser E, Duysens JE, Hartman EH. *Donor-site morbidity after free vascularized autogenous fibular transfer: subjective and quantitative analyses.* Plast Reconstr Surg 2003;111:2237-42.

[23] Guo QF, Xu ZH, Cai WS, Zhu JK. *Monitoring island flap for fibular graft in 30 patients with long bone defects*. Chin J Traumatol 2003;6:275-9.

[24] Schon R, Schramm A, Gellrich NC, Maier W, Duker J, Schmelzeisen R. *Color duplex sonography for the monitoring of vascularized free bone flaps*. Otolaryngol Head Neck Surg 2003;129:71-6.

[25] Arai K, Toh S, Tsubo K, Nishikawa S, Narita S, Miura H. *Complications of vascularized fibula graft for reconstruction of long bones.* Plast Reconstr Surg 2002;109:2301-6.

[26] Erdmann D, Giessler GA, Bergquist GE, Bruno W, Young H, Heitmann C, et al. *Free fibula transfer. Analysis of 76 consecutive microsurgical procedures and review of the literature*. Chirurg 2004;75:799-809.

[27] El-Gammal TA, El-Sayed A, Kotb MM. *Reconstruction of lower limb bone defects after sarcoma resection in children and adolescents using free vascularized fibular transfer.* J Pediatr Orthop B 2003;12:233-43.

[28] El-Gammal TA, El-Sayed A, Kotb MM. *Hypertrophy after free vascularized fibular transfer to the lower limb.* Microsurgery 2002;22:367-70.

[29] Lee KS, Han SB, Baek JR. *Free vascularized osteocutaneous fibular graft to the tibia in 51 consecutive cases.* J Reconstr Microsurg 2004;20:277-84.

[30] Hsu WWR, Wood MB, Sim FH,Chao EYS. *Free vascularised fibular grafting for reconstruction after tumour resection*. J Bone Joint Surg 1997;79-B:36-42.

[31] Adani R, Delcroix L, Innocenti M, Marcoccio I, Tarallo L, Celli A. *Reconstruction of large posttraumatic skeletal defects of the forearm by vascularized free fibular graft*. Microsurgery 2004;24:423-9.

[32] Innocenti M, Delcroix L, Manfrini M, Ceruso M, Capanna R. *Vascularized proximal fibular epiphyseal transfer for distal radial reconstruction.* J Bone Joint Surg Am 2004;86-A:1504-11.

[33] Gao YH, Ketch LL, Eladoumikdachi F, Netscher DT. *Upper limb salvage with microvascular bone transfer for major long-bone segmental tumor resections.* Ann Plast Surg 2001;47:240-6.

[34] Jiang J, Wang H, Huang F, Luo Z. *Repair of extensive bone defect of distal femur with free vascularized two fibulae transplantation in adults.* Zhongguo Xiu Fu Chong Jian Wai Ke Za Zhi 2004;18:370-2.

[35] Toh S, Tsubo K, Nishikawa S, Narita S, Kanno H, Harata S.

Ipsilateral pedicle vascularized fibula grafts for reconstruction of tibial defects and non-unions. J Reconstr Microsurg 2001;17:487-96.

[36] Manfrini M, Vanel D, De Paolis M, Malaguti C, Innocenti M, Ceruso M, et al. *Imaging of vascularized fibula autograft placed inside a massive allograft in reconstruction of lower limb bone tumors*. Am J Roentgenol 2004;182:963-70.

Osteosintesi di rinforzo

P. Brunner

The goal of management of fractures, non-union, and segmental bony defects, is the return of function as quickly and completely as possible. Large segmental defect repair represents a difficult treatment problem. Many variables, such as patient age, bone quality and the location of the defect, have an impact on selection of the most appropriate solution. Fracture displacement and comminution, fracture reduction, and the placement of the internal fixation device are important factors that affect stability of the osteosynthesis. Bone augmentation is required wherever too little or no bone is present. Various surgical techniques can be performed and a range of materials is used for the reconstruction of the extremities: Vascularized bone grafts, autologous bone, allograft bone, demineralised bone matrix and foreign materials such as injectable osteoconductive calcium phosphate cements, sponge-like metal foams, polymer-based bone graft substitutes, biodegradable carriers with bone growth factors or metal mesh cages in combination with bone grafts, are available. The operative treatment is often made more complex by poor bone quality that compromises the security of osteosynthetic devices. Bone cements have been introduced as adjuncts to internal fixation for treating selected fractures. They improve the holding strength around metal devices in osteoporotic bone. In combination with conventional metal fixation these bone substitute materials can produce better stability, stiffness, and strength than metal fixation alone. Bone healing is the race between fracture consolidation and the potential hardware failure. Therefore, reinforcement techniques depend on a stable and secure composite of the fixation device and the augmentation material. External fixators are successfully used as fixation means in such assemblies. Some of the newer osteosynthesis devices now facilitate the operative treatment under difficult conditions. Current intramedullary nailing systems with their multiple locking options, or locked internal fixators, i.e. plates with screws that lock to the plate, have shown to significantly enhance the anchorage in poor quality bone. No matter which fixation method is used, a basic understanding of the biomechanics of fractures and its treatment is necessary to establish appropriate clinical treatment principles to minimize complications.

Corporate Technology Office,
Synthes GmbH, Bettlach,
Svizzera

G.I.O.T. 2005;31(Suppl.2):S505-S512

Intercalary segmental reconstruction after bone tumor resection

B. Fuchs
T. Leerapun[1]
F.H. Sim[1]

SUMMARY

Intercalary resection of orthopedic tumors allows the preservation of adjacent joints, which will result in improved limb function. Several techniques of reconstruction are available for intercalary defects. They include the vascularized fibula autograft, allograft, the combination of allograft and vascularized fibula, segmental prosthesis, extracorporeally irradiated autograft, segmental bone transport, and novel tissue engineering strategies. This review discusses the indications, techniques and limitations of these reconstruction options.

key words: tumor resection, bone defect, intercalary, segmental, vascularized fibula, allograft, prosthesis, extracorporal irradiation, segmental transport

INTRODUCTION

Limb-salvage surgery is currently performed in 80% to 90% of patients with malignant bone tumors [1], without compromising long-term survival of patients with bone sarcoma compared with traditional amputation [2]. Accurate preoperative assessment of the extent of the tumor is essential when a limb-salvage procedure is being performed [3]. If precise imaging indicates that the adjacent joint in a long bone tumor are spared, then an intercalary tumor resection may be considered. This would lead to joint preservation with subsequent retained function. Intercalary resection can be utilized for primary as well as metastatic tumors in carefully selected cases. Intercalary resection of the femur, tibia, and humerus may be challenging, and this requires a stable reconstruction with secure fixation. If an adjacent joint can be preserved, the expected function is superior; however, this requires stable reconstruction with secure fixation.
When an intercalary bone resection is performed, the reconstruction options include 1) vascularized fibula alone or double-barreled; 2) interposition of an allograft; 3) combination of vascularized fibula and allograft; 4) segmental prosthesis; 5) insertion of an extracorporeally irradiated autograft; 6) segmental transportation either with external fixation and/or by using an intramedullary rod, and 7) innovative techniques using tissue engineering strategies. For tumors with intraepiphyseal location and those tumors close to the growth plates of patients with an immature skeleton, Capanna and Canadell have refined the techniques of reconstruction for intercalary defects. The purpose of this review is to discuss the indications, techniques, limitations and problems of each of these possibilities.

Department of Orthopedics, Balgrist University Hospital, Forchstrasse 340, 8008 Zurich, Switzerland; [1] Department of Orthopedics, Mayo Clinic, 200 First Street SW, Rochester, MN 55905, USA

VASCULARIZED FIBULAR AUTOGRAFT

Vascularized autogenous graft for long bone reconstruction after tumor resection was first described in the late seventies [4-6]. Since then, the fibular-free graft has become very popular for limb sparing surgery after tumor resection. The free fibula graft is used in three major types of reconstructive combinations: Vascularized fibular graft as sole bone replacement; vascularized double-barreled fibula; and vascularized fibula graft combined with an allograft [7] (discussed separately). The main advantage of a vascularized fibula graft includes the improved biological properties of such a reconstruction due to its independent vascularity and short fusion time. Large intercalary resections can be easily bridged with such a vascularized fibula graft. However, the fibula is narrow and a weaker bone than the original resected long bone, especially the femur. To functionally replace a fibular graft, a long period of non-weight-bearing is necessary. During this period, the osteotomy sites will unite and a longer period will elapse for the fibula to hypertrophy through a process of pressure transport, microfractures, and callous formation [8]. Singular vascularized fibula grafts are therefore mainly used for intercalary reconstructions of the humerus (Fig. 1). However, the fracture rate of this graft even in the upper non-weight-bearing extremity is more than 30 to 50% [8-10]. As an alternative, a free double-barreled fibula graft can be chosen for a resection site with intermediate stress loads. This provides a strong and stable reconstruction by transferring twice the volume of a fibular bone to a given length of defect without increasing the numbers of microvascular anastomosis [11]. A double-barreled fibula graft may be indicated for intercalary resection of the femur. A durable construct may results when augmented with a stable osteosynthesis bridging the whole defect.

INTERALARY ALLOGRAFT RECONSTRUCTION

The introduction of intercalary allografts for the reconstruction of large segmental defects was an important innovation. The allograft enables the repair of long osseous defects while maintaining native bone stock [12]; Ortiz-Cruz et al., in the largest series on intercalary allografts to date, comprising 104 allograft procedures, concluded that the transplantation of allografts for the treatment of intercalary defects has a high rate of success and usually results in a functional limb [13]. Allografts can survive for decades [12 14] and intercalary allografts seem to have the best record [12 15]. However, the complication rate is considerable and usually occurs within the first three to

Fig. 1A. AP humerus showing diaphyseal osteosarcoma.

Fig. 1B. Intercalary vascularized fibular graft with locking plate fixation.

four years whereas after that the graft appears to become a relatively competent, stable system [13 15]. The allograft failures are primarily related to infection, fracture and nonunion [16-20]. Ortiz-Cruz et al. found a 12% incidence of infection in their series of 104 patients [13]. In another multicenter study, a 14% incidence of infection in 113 patients was found [18]. The reported prevalence of allograft fractures has ranged from 9 to 19% [15 21] whereby this increased incidence was reported in relation to screw holes, suggesting that allografts are very sensitive to stress concentrating defects [21]. Therefore, spanning the entire allograft with a long plate to provide extracortical support may further diminish fracture risk. The incidence of allograft host junction nonunion is between 17 and 50% [13 19 22]. Hornicek et al. reported that in patients who received chemotherapy, the nonunion rate was higher than in patients who did not receive adjuvant therapy. Others analyzed the effect of internal fixation on healing of large allografts [23]. In one study there was no significant difference between the rate of nonunion after fixation with a plate and after intramedullary fixation [23], whereas others found that patients having plate fixation had a lower number of nonunions (22% *vs.* 8%) [24]. Gerrand et al. [25] suggested to fill the entire intramedullary canal with pressurized cement in addition to using plates which in addition should span the entire length of the allograft. They had no fracture in 27 intercalary allografts. These authors also supplemented the allograft host junction with cancellous autograft to maximize the potential for union at the first procedure which, however, still is more than 17%.

COMBINED FIBULA ALLOGRAFT RECONSTRUCTION

Both vascularized fibula graft and allograft reconstruction for segmental defects are associated with specific complications when used alone. Vascularized fibula transfer in combination with an allograft for the reconstruction of segmental defects has been advocated [8 22 26 27] (Fig. 2). The advantage of using an allograft with a vascularized bone graft is to combine the mechanical strength of the allograft with the biological activity of the

Fig. 2A. AP left femur showing destruction from Ewing's sarcoma.

Fig. 2B. AP left femur following resection and reconstruction with intercalary allograft combined with intramedulary vasculrized fibual.

vascularized bone graft. Also, the vascularized bone graft facilitates the host-allograft union at the level of the osteotomy. It has been reported that the bone graft will undergo progressive hypertrophy and osteointegration with the allograft, perhaps by using revascularization of the allograft's intercalary segment [8]. The vascularized fibula can be assembled with the allograft using either an intramedullary or onlay technique. The intramedullary technique is considered for femur and tibia reconstructions [8 22], where the vascularized fibula is inserted through a trough opened up in the anterolateral cortex of the allograft [8]. Damaging the flap pedicle while being inserted into the allograft has to be avoided, and the edges as well as any sharp bone spurs need to be eliminated. Ideally, the length of the vascularized fibula is 5 cm longer than the segmental defect so that at least 2 cm of vascularized bone can be inserted into both host ends. If the intramedullary canal of the allograft does not allow a fibula to be inserted, the onlay technique may be considered, which may be more easily performed in the femur than in the tibia because of soft tissue coverage. Often optimal bone-to-bone contact may not be achieved with the onlay technique, because of the irregular contour of the allograft and host bone, therefore the intramedullary technique is preferred over the onlay technique [26].

SEGMENTAL PROSTHESIS

A segmental prosthesis to reconstruct an intercalary defect is far less popular than other methods (Fig. 3). It was described for primary tumors as well as metastatic disease [28 29]. The indications for its use include metastatic disease (Figs. 4, 5), myeloma, or lymphoma in patients with a severe pain or instability. Adequate cortical bone stock subsequent to resection is required to circumferentially accept the stem portion of the body of the prosthesis at each end of the bone. Approximately 5 cm of intramedullary canal must remain at each end to accept a standard stem. The use of a segmental prosthesis as opposed to a locked intramedullary nail in segmentally destroyed humeri in patients with limited life expectancy is indicated because of the need for immediate stability by cementation, without having to wait for healing. One study analyzed the biomechanical properties of a prosthetic intercalary spacer, intercalary allograft and a locked humeral nail combined with metal methylmethacrylate was analyzed [30]. It was found that reconstruction with a prosthetic intercalary spacer provides significantly greater immediate stability than interlocked intramedullary nail fixation supplemented with cementation or intercalary allograft reconstruction. Alternatively, a more definitive technique utilizing extracortical bone bridging and ingrowth (EBBI) fixation with a porous coating over the shoulder region of the implant and augmentation by autogenous bone grafting has been reported in segmental reconstructions of long bones after primary tumor resection (Fig. 6). Osteointegration was satisfactory, and there were no complications in five patients at the mean follow-up of 16 years [28].

Fig. 3. Modular intercalary spacer to reconstruct segmental defects in long bones.

EXTRACORPORALLY IRRADIATED AUTOGRAFT

In Asian countries, the concept of bone donation is not widely accepted; therefore autoclaved, pasteurized, or irradiated autogenous bone graft is commonly used as an alternative to allograft in these countries. The advantages of such autografts for large defects are ease of procurement, absence of the problems which are associated with storage and obtaining grafts for suitable dimensions, ensured stability, and probable avoidance of an immuno-

Fig. 4A. Failed intramedullary rod in a patient with segmental destruction secondary to metastatic breast cancer.

Fig. 4B. Salvage with reconstruction with segmented intercalary spacer.

logical response [31 32]. The optimal dose of irradiation will need to be determined. Uyttendaele et al. irradiated the resected specimen with a dosage of 30'000 rads [32 33] and reported only one recurrence in 15 patients. The disadvantage of autoclaved bone is that it takes a long time for revascularization and incorporation into bone, and the bone itself is brittle [34]. The complication risk is high. In the series of Chen et al. [33] the nonunion rate was 24%, the

Fig. 5A. Failed intramedullary rod with segmental destruction from renal cell metastasis left proximal femur.

Fig. 5B. AP proximal femur showing salvage with intercalary spacer reconstruction.

Fig. 6A. 20 y.o. woman with OGS in right proximal tibia.

Fig. 6B. Following resection with intercalary fibermetal spacer utilizing extra cortical bone bridging (EBBI) concept.

fracture rate 17%, whereas the infection rate was 0%, thereby comparable with other reports of intercalary reconstruction allograft [13 19 21].

SEGMENTAL TRANSPORT

Tsuchiya et al. [35] introduced limb-salvage surgery using distraction osteogenesis for 19 patients with skeletal tumors. They proposed three methods of reconstruction: I, conventional bone transport, II, shortening distraction, and III bone transport after insertion of a bone cylinder obtained from the diaphysis combined with bone grafts to reconstruct the segmental bone defect. Intramedullary nailing was used as the initial fixation in patients operated on by method II. External fixator and early weight bearing was used in methods I and III, when after completion of bone transport, delayed intramedullary nailing replaced external fixation after completion of bone transplant. Gradual distraction starts 1 to 2 weeks after the operation at a rate of 1 mm per day. In Tsuchiyàs experience, the segmental defect should not exceed 15 cm [36]. Distraction osteogenesis was shown to regenerate living bone to sufficient strength and, being biological, it can be expected to remain permanent once it is formed. This seems to be true even in the case when chemotherapy has been administered. Jarka et al. and Subasi et al. [37 38] analyzed the effects of methotrexate, doxorubicin, cyclophosphamide and dactinomycin on distraction osteogenesis, and found no adverse effects on bone forming. Interestingly, Minematsu [39] showed that whereas chemotherapy decreases the regional blood-flow to the area of the tumor, distraction osteogenesis kept the regional blood-flow within the normal range or higher.

TISSUE ENGINEERING STRATEGIES

Tissue engineering strategies for bone regeneration may offer a future alternative strategy of healing segmental bone defects by utilizing the body's natural biological response to tissue damage in conjunction with engineering principles. Osteogenic cells, growth factors, and biomaterial scaffolds form the foundation of numerous bone tissue engineering strategies. An ideal biomaterial scaffold provides mechanical support locally and in addition delivers growth factors such as BMPs and cells into the defect to support tissue growth. Ideally, the biomaterial

degrades in a controlled manner without causing loss of mechanical support and a significant inflammatory response [40 41]. However, further preclinical and clinical work is necessary to establish the safety of these implants before they are adopted for widespread clinical use.

TECHNICAL REFINEMENTS FOR THE RESECTION OF TUMORS IN THE SKELETALLY IMMATURE SKELETON

In children and adolescents, malignant bone tumors are located close to the growth plate in 75% of cases. Although the growth plate may represent a barrier, vascular reaction induces early calcification and the growth plate may be crossed by the tumor. MRI has proven to be very reliable in detecting physeal or epiphyseal involvement by the tumor. For this reason, Canadell described a physeal distraction at the epiphyseal plate adjacent to the tumor followed by tumoral resection by diaphyseal osteotomy. This technique is not a lengthening procedure, but a simple epiphysiolysis, where the growth plate is broken through the degenerative layer of cells. The majority of the growth plate remains together with the epiphysis. The functional results are very good and local recurrences have not been seen.

Alternatively or in case when the tumor crossed the growth plate, intraepiphyseal resection can be performed. Capanna first described the technique of intraepiphyseal intercalary resection leaving an epiphyseal bone segment measured less than 2 cm in thickness [7]. Even a segment only 5 mm thick may survive and grow to the end of skeletal maturity, although the distal part of the epiphysis including the entire growth plate is surgically removed. The remaining epiphysis still grows and increases in size. Reconstruction is performed using a combination of vascularized fibula autograft in an intercalary bone allograft. The proximal epiphyseal osteosynthesis is fixed by small fragment screws. Limb length discrepancy usually is no greater than 3.5 cm, and the recurrence rate is comparable to other reconstructive methods [7 42].

CONCLUSION

With the advance of imaging techniques and the use of chemotherapy for malignant bone tumors, surgical techniques can be refined. There are many techniques for the reconstruction of large intercalary defects of long bones, with which the orthopedic oncologist needs to be familiar. General oncologic principles of achieving a wide margin still need to be respected; however, these improved techniques will allow a better functional outcome of patients treated for such a disease. It will continue to be important to carefully analyze each patient's situation and to adapt and individualize the method of reconstruction used.

REFERENCES

1. Simon MA, Aschliman MA, Thomas N, Mankin HJ. *Limb-salvage treatment versus amputation for osteosarcoma of the distal end of the femur*. J Bone Joint Surg Am 1986;68:1331-7.
2. Weber KL. *What's new in musculoskeletal oncology*. J Bone Joint Surg Am 2005;87:1400-10.
3. O'Flanagan SJ, Stack JP, McGee HM, Dervan P, Hurson B. *Imaging of intramedullary tumour spread in osteosarcoma. A comparison of techniques*. J Bone Joint Surg Br 1991;73:998-1001.
4. McKee DM. *Microvascular bone transplatation*. Clin Plast Surg 1978;5:283-92.
5. Taylor GI. *The current status of free vascularized bone grafts*. Clin Plast Surg 1983;10:185-209.
6. Taylor GI, Miller GD, Ham FJ. *The free vascularized bone graft. A clinical extension of microvascular techniques*. Plast Reconstr Surg 1975;55:533-44.
7. Manfrini M, Gasbarrini A, Malaguti C, Ceruso M, Innocenti M, Bini S, et al. *Intraepiphyseal resection of the proximal tibia and its impact on lower limb growth*. Clin Orthop Relat Res 1999;358:111-9.
8. Ceruso M, Falcone C, Innocenti M, Delcroix L, Capanna R, Manfrini M. *Skeletal reconstruction with a free vascularized fibula graft associated to bone allograft after resection of malignant bone tumor of limbs*. Handchir Mikrochir Plast Chir 2001;33:277-82.
9. Bernd L, Sabo D, Zahlten-Hinguranage A, Niemeyer P, Daecke W, Simank HG. *Experiences with vascular pedicled fibula in reconstruction of osseous defects in primary malignant bone tumors*. Orthopade 2003;32:983-93.
10. Fuchs B, O'Connor MI, Padgett DJ, Kaufman KR, Sim FH. *Arthrodesis of the Shoulder after Tumor Resection*. Clinical Orthop Rel Res 2005;436:202-7.
11. O'Brien BM, Gumley GJ, Dooley BJ, Pribaz JJ. *Folded free vascularized fibula transfer*. Plast Reconstr Surg 1988;82:311-8.
12. Mankin HJ, Gebhardt MC, Jennings LC, Springfield DS, Tomford WW. *Long-term results of allograft replacement in the management of bone tumors*. Clin Orthop Relat Res 1996;324:86-97.
13. Ortiz-Cruz E, Gebhardt MC, Jennings LC, Springfield DS, Mankin HJ. *The results of transplantation of intercalary allografts after resection of tumors. A long-term follow-up study*. J Bone Joint Surg Am 1997;79:97-106.

[14] Muscolo DL, Petracchi LJ, Ayerza MA, Calabrese ME. *Massive femoral allografts followed for 22 to 36 years. Report of six cases*. J Bone Joint Surg Br 1992;74:887-92.

[15] Mankin HJ, Springfield DS, Gebhardt MC, Tomford WW. *Current status of allografting for bone tumors*. Orthopedics 1992;15:1147-54.

[16] Berrey BH jr, Lord CF, Gebhardt MC, Mankin HJ. *Fractures of allografts. Frequency, treatment, and end-results*. J Bone Joint Surg Am 1990;72:825-33.

[17] Cara JA, Lacleriga A, Canadell J. *Intercalary bone allografts 23 tumor cases followed for 3 years*. Acta Orthop Scand 1994;65:42-6.

[18] Donati D, Capanna R, Campanacci D, Del Ben M, Ercolani C, Masetti C, et al. *The use of massive bone allografts for intercalary reconstruction and arthrodeses after tumor resection. A multicentric European study*. Chir Organi Mov 1993;78:81-94.

[19] Hornicek FJ, Gebhardt MC, Tomford WW, Sorger JI, Zavatta M, Menzner JP, et al. *Factors affecting nonunion of the allograft-host junction*. Clin Orthop Relat Res 2001;382:87-98.

[20] San-Julian M, Canadell J. *Fractures of allografts used in limb preserving operations*. Int Orthop 1998;22:32-6.

[21] Thompson RC jr, Pickvance EA, Garry D. *Fractures in large-segment allografts*. J Bone Joint Surg Am 1993;75:1663-73.

[22] Donati D, Di Liddo M, Zavatta M, Manfrini M, Bacci G, Picci P, et al. *Massive bone allograft reconstruction in high-grade osteosarcoma*. Clin Orthop Relat Res 2000;377:186-94.

[23] Vander Griend RA. *The effect of internal fixation on the healing of large allografts*. J Bone Joint Surg Am 1994;76:657-63.

[24] Muscolo DL, Ayerza MA, Aponte-Tinao L, Ranalletta M, Abalo E. *Intercalary femur and tibia segmental allografts provide an acceptable alternative in reconstructing tumor resections*. Clin Orthop Relat Res 2004;426:97-102.

[25] Gerrand CH, Griffin AM, Davis AM, Gross AE, Bell RS, Wunder JS. *Large segment allograft survival is improved with intramedullary cement*. J Surg Oncol 2003;84:198-208.

[26] Chang DW, Weber KL. *Segmental femur reconstruction using an intercalary allograft with an intramedullary vascularized fibula bone flap*. J Reconstr Microsurg 2004;20:195-9.

[27] Hsu RW, Wood MB, Sim FH, Chao EY. *Free vascularised fibular grafting for reconstruction after tumour resection*. J Bone Joint Surg Br 1997;79:36-42.

[28] Chao EY, Fuchs B, Rowland CM, Ilstrup DM, Pritchard DJ, Sim FH. *Long-term results of segmental prosthesis fixation by extracortical bone-bridging and ingrowth*. J Bone Joint Surg Am 2004;86-A:948-55.

[29] Damron TA, Sim FH, Shives TC, An KN, Rock MG, Pritchard DJ. *Intercalary spacers in the treatment of segmentally destructive diaphyseal humeral lesions in disseminated malignancies*. Clin Orthop Relat Res 1996;324:233-43.

[30] Henry JC, Damron TA, Weiner MM, Higgins ME, Werner FW, Sim FH. *Biomechanical analysis of humeral diaphyseal segmental defect fixation*. Clin Orthop Relat Res 2002;396:231-9.

[31] Harrington KD, Johnston JO, Kaufer HN, Luck JV jr, Moore TM. *Limb salvage and prosthetic joint reconstruction for low-grade and selected high-grade sarcomas of bone after wide resection and replacement by autoclaved [corrected] autogeneic grafts*. Clin Orthop Relat Res 1986;211:180-214.

[32] Uyttendaele D, De Schryver A, Claessens H, Roels H, Berkvens P, Mondelaers W. *Limb conservation in primary bone tumours by resection, extracorporeal irradiation and reimplantation*. J Bone Joint Surg Br 1988;70:348-53.

[33] Chen TH, Chen WM, Huang CK. *Reconstruction after intercalary resection of malignant bone tumours: comparison between segmental allograft and extracorporeally-irradiated autograft*. J Bone Joint Surg Br 2005;87:704-9.

[34] Amitani A, Yamazaki T, Sonoda J, Tanaka M, Hirata H, Katoh K, et al. *Preservation of the knee joint in limb salvage of osteosarcoma in the proximal tibia. A case report*. Int Orthop 1998;22:330-4.

[35] Tsuchiya H, Tomita K, Minematsu K, Mori Y, Asada N, Kitano S. *Limb salvage using distraction osteogenesis. A classification of the technique*. J Bone Joint Surg Br 1997;79:403-11.

[36] Tsuchiya H, Wan SL, Sakayama K, Yamamoto N, Nishida H, Tomita K. *Reconstruction using an autograft containing tumour treated by liquid nitrogen*. J Bone Joint Surg Br 2005;87:218-25.

[37] Jarka DE, Nicholas RW, Aronson J. *Effect of methotrexate on distraction osteogenesis*. Clin Orthop Relat Res 1998;354:209-15.

[38] Subasi M, Kapukaya A, Kesemenli C, Balci TA, Buyukbayram H, Ozates M. *Effect of chemotherapeutic agents on distraction osteogenesis. An experimental investigation in rabbits*. Arch Orthop Trauma Surg 2001;121:417-21.

[39] Minematsu K, Tsuchiya H, Taki J, Tomita K. *Blood flow measurement during distraction osteogenesis*. Clin Orthop Relat Res 1998;347:229-35.

[40] Hu Y, Zhang C, Zhang S, Xiong Z, Xu J. *Development of a porous poly(L-lactic acid)/hydroxyapatite/collagen scaffold as a BMP delivery system and its use in healing canine segmental bone defect*. J Biomed Mater Res A 2003;67:591-8.

[41] Mistry AS, Mikos AG. *Tissue engineering strategies for bone regeneration*. Adv Biochem Eng Biotechnol 2005;94:1-22.

[42] Muscolo DL, Ayerza MA, Aponte-Tinao LA, Ranalletta M. *Partial epiphyseal preservation and intercalary allograft reconstruction in high-grade metaphyseal osteosarcoma of the knee*. J Bone Joint Surg Am 2004;86-A:2686-93.

G.I.O.T. 2005;31(Suppl.2):S513-S514

Bone defects as etiology for failed shoulder stabilization procedures – Recognition and management

A. Miniaci

Executive Director Cleveland Clinic Sports Health
Head Sports Section, Cleveland Clinic Foundation, USA

INTRODUCTION

- Posterolateral humeral head defects not uncommon.
- First reported by Flowers [1], Hill and Sachs [2] reported compression fracture with dislocation.
- Incidence is between 32-51% [3-5].
- If present at first dislocation it increases risk of recurrent dislocation [6].
- Not commonly treated as part of surgical management.
- Can be a source of ongoing instability.
- Glenoid defects also common.
- Oblique fracture of anteroinferior glenoid usually attached to IGHL.
- Chronically, repeat dislocations also cause wear of anteroinferior glenoid.
- Burkhart and DeBeer, described the "inverted pear" deformity as seen arthroscopically.

BIOMECHANICAL CONSIDERATIONS

- Concept of articular arc length mismatch [7].
- Abduction and external rotation causes "engaging" of Hill-Sachs defect on the anterior glenoid.
- Large Hill-Sachs can engage on a small glenoid defect and vice versa.
- Can occur even in the presence of repaired ligaments.
- Failure of repair can occur as well.
- Concept of Engaging defects is important.
- Burkhart and DeBeer suggest that 2 types of lesions exist – engaging and non engaging – suggest functional lesion occurs > 70 degrees abduction.
- Depends on position of lesion as well – non parallel to glenoid in abduction.
- With large Hill-Sachs defects instability will occur even with arm in less abduction.

DIAGNOSIS AND TREATMENT

- History of *multiple* dislocations, contact sports.
- Seizure disorder with associated anterior instability.
- Failures of previous surgery X 2 or more.
- Significant apprehension even with arm at 30-70 degrees of abduction.
- Imaging can be difficult – plain radiographs often underestimate lesion size.
- AP shoulders with internal rotation can accentuate.
- West point/Bernegeau views can demonstrate Bankart defects and anterior glenoid.

- Often need CT scans-axial demonstrates glenoid deficiencies.
- Axial, coronal and saggital CT's can underestimate Humeral side.
- CT saggital reconstructions can demonstrate glenoid deficiency.

SURGICAL TREATMENT

- Humeral Defects – options are to Reduce range of motion in ER/ABD.
- Osteotomy.
- Anatomical reconstruction – Bone graft.
- Glenoid – bone graft (allograft *vs.* autograft):
  - Bristow/Latarjet procedure,
  - Restore articular arc deficit.

SURGICAL TECHNIQUE

- Anterior deltopectoral approach.
- Release subscapularis including interval.
- Identify capsule – can separate or not from subscapularis.
- Inspect for Bankart lesions glenoid deficits.
- Dislocate Humeral Head-posterior allograft.
- Graft anterior glenoid with choice of coracoid, iliac crest, allograft.
- Repair Bankart.

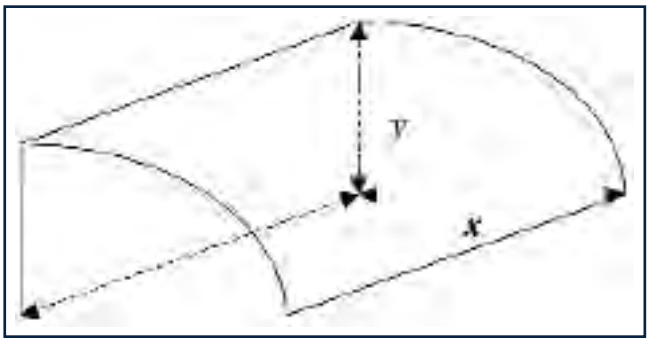

POSTOPERATIVE REHABILITATION

Following surgery patients are given a sling for comfort and allowed full passive motion immediately as they tolerate. As a result of the subscapularis detachment we protect against resisted or active motion for a period of 6 weeks. At that stage patients are allowed terminal stretching and strengthening exercises. The shoulders are imaged with repeat radiographs at 6 weeks and 6 months with CT scans at 6 months to assess for bone consolidation.

RESULTS

- Excellent surgical results for humeral defects alone or in combination.
- At five year follow-up no further dislocations.
- Range of motion returns towards normal.
- Anatomical reconstruction eliminates articular arc deficit.
- Increases capsular tension.

REFERENCES

1. Flower WH. *On the pathological changes produced in the shoulder-joint by traumatic dislocations, as derived from an examination of all specimens illustrating this injury in the museums of London*. Trans Pathol Soc London 1861;12:179.
2. Hill HA, Sachs MD. *The groove defect of the humeral head. A frequently unrecognized complication of dislocations of the shoulder joint*. Radiology 1940;35:690-700.
3. Calandra JJ, Baker CL, Uribe J. *The incidence of Hill-Sachs lesions in initial anterior shoulder dislocations*. Arthroscopy 1989;5:254-7.
4. Hovelius L. *Anterior dislocation of the shoulder in teenagers and young adults*. J Bone Joint Surg 1987;69-A:393-9.
5. Simonet WT, Cofield RH. *Prognosis in anterior shoulder dislocation*. Am J Sports Med 1984;12:19-24.
6. Hovelius L, Augustini GBG, Fredin OH. *Primary anterior dislocation of the shoulder in young patients*. J Bone Joint Surg 1996;78-A:1677-84.
7. Burkhart SS, Danaceau SM. *Articular arc length mismatch as a cause of failed Bankart repair*. Arthroscopy 2000;16:740-4.

G.I.O.T. 2005;31(Suppl.2):S515-S519

Revisione delle protesi di spalla

Revision of shoulder arthroplasties

M. Randelli
A. Castagna
P.L. Gambrioli[1]
M. Borroni

RIASSUNTO

Le casistiche di revisione delle protesi di spalla occupano in letteratura minore importanza che quelle di anca o di ginocchio, anche se le problematiche sono fondamentalmente identiche. È pur sempre una chirurgia difficile, che deve confrontarsi con patologie delle parti molli (cicatrici, rotture tendinee, lesioni neurologiche), dei componenti protesici (mobilizzazione, malposizionamento, cementazione) e delle strutture ossee (osteoporosi, osteolisi, infezioni, fratture).
Limitiamo qui la trattazione alla chirurgia ricostruttiva delle perdite di sostanza osteo-articolare (revisione glenoidea, revisione stelo omerale, infezioni e fratture periprotesiche), facendo riferimento ai contributi più recenti e ai trattamenti che appaiono più idonei, anche alla luce della personale esperienza.

Parole chiave: protesi di spalla, revisione, scollamento

SUMMARY

The results of revision in shoulder arthroplasties are less frequently reported than after hip and knee prosthesis, even if the problems are exactly alike. In any case they are very difficult surgical procedures, including soft tissue reconstruction, loosening and malposition of the components, osteolysis, infection and periprosthetic fractures. Here we consider only bone reconstructive procedures (glenoid revision, humeral stem revision, infections and fractures) with particular reference to more recent reports and more suitable treatments, considering also our personal experience.

Key words: shoulder arthroplasty, revision, loosening

INTRODUZIONE

La chirurgia di revisione delle protesi di spalla occupa in letteratura minore importanza che non l'anca o il ginocchio. Ciò va messo in relazione alla minor frequenza con cui viene impiantato questo sistema e ai follow-up certamente più brevi.
E tuttavia l'incidenza e l'importanza del problema non è certo da sottovalutare. Il tasso di complicanze delle protesi di spalla primarie (totale o emi) raggiunge nelle diverse casistiche [1 2] valori percentuali oltre il 10%, comprendendo casi di instabilità, rottura di cuffia, scollamento glenoideo e omerale, fratture, infezioni, ecc. Chiaramente non in ogni evenienza di complicanza si arriva a proporre un tratta-

U.O. di Chirurgia della Spalla, Istituto Clinico "Humanitas", Rozzano, Milano;
[1] Istituto Ortopedico "G. Pini", Milano

mento di revisione, ma consideriamo che il fallimento di una protesi è molto spesso multifattoriale e può richiedere diversi trattamenti chirurgici. In ogni caso i numeri rimangono ragguardevoli: Cofield [3] in una analisi del 1991 ritrovò interventi di revisione nel 4,6% delle emiartroplastiche, nel 13% delle protesi totali a scivolamento e nel 24,7% delle protesi vincolate.
In questa sede, essendo il tema del Congresso incentrato sulla ricostruzione ossea, limiteremo la trattazione alle patologie in cui più frequentemente occorre confrontarsi con le perdite di sostanza ossea. Vedremo quindi partitamente i quadri di revisione glenoidea, revisione dello stelo omerale, fratture periprotesiche ed infezione.

REVISIONE GLENOIDEA

Lo scollamento della componente glenoidea è la più frequente indicazione alla revisione di una protesi totale di spalla.
Ricordiamo come già in occasione del primo impianto non sia raro riscontrare evidenti deficit della superficie glenoidea, con conseguente asimmetria tale da compromettere la stabilità e richiedere una ricostruzione del piano articolare [4 5]. Ma ben più gravi possono essere i fenomeni di osteolisi intorno a una glenoide protesica, a distanza di tempo dall'intervento più o meno ravvicinata. Essi si evidenziano radiologicamente con la comparsa di un bordo di radiolucenza a livello dell'interfaccia protesi-cemento-osso, di diversa estensione e spessore. Per una corretta valutazione dell'estensione si è fatto ricorso ad uno schema, suddividendo la superficie non articolare della glena in 8 zone; ciò consente di distinguere i casi con lisi completa da quelli a lisi parziale, localizzata [6]. Lo spessore della zona radiolucente viene misurata in millimetri: un valore di oltre 2 mm, specie se progressivo, assume un significato prognostico negativo, in particolare se associato a sintomatologia dolorosa e a perdita della mobilità articolare. In una analisi di 20 casistiche di protesi totali di spalla con un follow-up medio di 5 anni, su 1.493 casi si sono repertati quadri di radiolucenza nel 38,6%, anche se la maggior parte non presentava segni clinici di instabilità; ed infatti l'intervento di revisione chirurgica si era reso necessario soltanto nel 2,9% [7].
Diversi fattori possono assumere un ruolo eziologico nel determinismo dello scollamento glenoideo: alcuni AA. hanno evidenziato l'importanza del deficit della cuffia dei rotatori, che comporta la migrazione prossimale della testa omerale e il conseguente fenomeno del "cavallo a dondolo" [8]. Ma certo non vanno dimenticati anche altri fattori, come la tecnica di cementazione, la qualità dell'osso, il design dell'impianto, il livello di attività fisica praticata, ecc.
Il reperto anatomo-patologico della osteolisi glenoidea può essere di entità variabile. Antuna et al. [9] hanno proposto una valida classificazione, distinguendo il difetto glenoideo a secondo della topografia in centrale, periferico (anteriore o posteriore) o combinato (centrale e periferico). A secondo della gravità, si distingue una lisi lieve (con interessamento di meno di 1/3 della superficie glenoidea), moderata (con difetto minore di 2/3) e grave (con difetto maggiore di 2/3).
Il trattamento di revisione è direttamente condizionato dalla topografia e dalla gravità del danno anatomopatologico. In taluni casi la perdita ossea è così grave da rendere impossibile ogni tentativo di reimpianto e sarà giocoforza limitarsi alla semplice rimozione dell'impianto glenoideo, pur sapendo che in tal caso il controllo del dolore e la capacità funzionale resteranno parzialmente compromessi.
Nei casi di perdita ossea centrale si potrà attuare un alesaggio concentrico della glenoide, allo scopo o di inserire direttamente una nuova glenoide protesica (cementata o a fissazione con viti che blocchino eventuali innesti cortico-spongiosi), oppure colmare il difetto con innesti cortico-spongiosi, rinviando ad un secondo tempo l'eventuale reimpianto [10]. Di un certo interesse appare la proposta di Burkhead [11] di colmare la perdita di sostanza ossea con innesti cortico-spongiosi, ricreando una superficie glenoidea biologica con trapianto di tendine achilleo; i suoi risultati in 17 casi appaiono soddisfacenti a breve termine sia sul controllo del dolore che sul recupero funzionale.
Se l'usura glenoidea è periferica, si dovrà provvedere, prima di procedere al reimpianto, a ricreare una superficie simmetrica su cui la protesi possa essere adagiata in corretta versione. Se il difetto di versione è inferiore a 15° si potrà provvedere con appianamento della porzione glenoidea sopraelevata. Se il difetto è maggiore si potrà colmare la perdita di sostanza asimmetrica mediante un innesto osseo autologo fissato con vite alla superficie cruentata.

REVISIONE STELO OMERALE

L'intervento di revisione dello stelo omerale può rendersi necessario per uno scollamento asettico dell'impianto,

per un processo infettivo, per un difettoso posizionamento (troppo alto, troppo basso o con erronea versione).
Lo scollamento asettico risulta essere una evenienza piuttosto rara. In una ricerca condotta su 12 casistiche di protesi di Neer, si è ritrovato su 1.365 casi un solo scollamento omerale, in controlli con un follow-up medio inferiore ai 5 anni [12]. In una casistica con controlli a più lungo termine, da 5 a 17 anni [13], il rilievo di radiolucenza periprotesica omerale era segnalato nel 70% delle protesi a press-fit e solo nel 12,5% delle protesi cementate, senza tuttavia esigenza di revisione. In un'indagine più recente condotta su modello di protesi ad osteointegrazione non cementato, solo il 9,7% degli steli omerali era considerato "a rischio", intendendosi con questo termine gli impianti che presentano una linea di radiotrasparenza maggiore di 2 mm in almeno 3 delle 8 zone periprotesiche oppure affondamento o spostamento dell'impianto; ma anche qui nessun caso richiedeva revisione dell'impianto [14]. Risulta da queste indagini che i fenomeni di riassorbimento osseo asettico intorno allo stelo omerale sono da porre in diretta relazione con l'usura della protesi glenoidea e il conseguente rilasciamento di particelle di polietilene capaci di indurre una reazione tissutale da corpo estraneo. Questo fa temere che con il prolungarsi del tempo, le componenti "a rischio" possano divenire sintomatiche, imponendo la revisione [15].
Dal punto di vista chirurgico, l'intervento di rimozione di uno stelo omerale può presentare notevoli difficoltà, in particolare se l'impianto è cementato; ma anche le protesi con superficie ad osteointegrazione (specie se estesa a tutto lo stelo) possono essere rimosse con difficoltà. È importante procedere ad un'ampia esposizione dell'omero prossimale, in genere per via deltoideo-pettorale, scollando accuratamente i tenaci tessuti fibrosi dalle pareti ossee spesso sottili e poco resistenti. Se la protesi è rigidamente fissata, potrà essere utile, per favorirne la rimozione, praticare delle finestre corticali o delle diafisectomie longitudinali, che possono consentirne la mobilizzazione. Il tempo più difficile è sempre la rimozione del cemento, che può fare corpo unico con l'osso, rendendo quasi inevitabile una pluriframmentazione della diafisi [16].
È interessante la proposta di Walch [17] che, dopo omerotomia, rimuove l'impianto e il cemento soltanto per quanto possibile, ricostituisce con 2 cerchiaggi posti preventivamente la continuità ossea e ricementa in sede (cemento su cemento) una nuova protesi a stelo più lungo.
In presenza di una significativa perdita di sostanza ossea, andrà preso in considerazione l'impianto di innesti ossei auto- o omoplastici, che possano consentire un successivo reimpianto.

INFEZIONE

La complicanza infettiva è di rara evenienza dopo protesi di spalla. Una revisione di 11 casistiche di protesi di Neer rivela soltanto 5 infezioni su 1.341 casi e cioè lo 0,37% [12], anche se la frequenza risulta alquanto più frequente (3%) nei casi di protesi per frattura. Naturalmente il tasso di infezione risulta più elevato dopo interventi di reimpianto.
Le problematiche di una protesi di spalla infetta ricalcano le conoscenze che sono state acquisite in simile patologia dopo protesizzazione d'anca e di ginocchio.
Si possono distinguere 4 scenari:

a) una infezione sospetta al momento dell'impianto primario, quando si intervenga su una spalla già precedentemente operata;
b) una infezione "immediata" entro il primo mese dall'intervento;
c) una infezione "precoce" entro il primo anno dall'impianto;
d) una infezione "tardiva" negli anni successivi, da interpretare generalmente come un'infezione endogena, ematogena.

Il trattamento naturalmente sarà diverso a seconda del timing dell'insorgenza, della stabilità dell'impianto, dell'espressività clinica, del germe patogeno.
In linea generale le linee guida possono essere così sintetizzate:

1) nel sospetto di infezione al momento dell'intervento primario (liquido sinoviale torbido, aree di tessuto di granulazione, focolai di necrosi) va senz'altro eseguita una tempestiva indagine istologica e culturale. È consigliabile procedere ad una pulizia chirurgica con debridement dei tessuti sospetti e, nei casi più gravi, rinviare l'intervento ad un secondo tempo. Ricordiamo tuttavia l'esperienza di Codd et al. [18], che in 5 casi attuarono l'impianto protesico immediato sotto intensa copertura antibiotica, con risultato positivo;
2) nei casi di infezione "immediata" va senz'altro valutata l'opportunità di procedere alla revisione chirurgica, drenaggio con lavaggio continuo e terapia antibiotica, mantenendo l'impianto in sede [1];
3) in caso di una infezione successiva (precoce o tardiva), il trattamento di scelta rimane la resezione-artroplastica (cioè rimozione dell'impianto ed eventuale cemento,

pulizia chirurgica e drenaggio), che può consentire il controllo dell'infezione e il miglioramento della sintomatologia dolorosa. Un eventuale reimpianto può essere previsto nello stesso tempo della rimozione [19], o più prudentemente in 2 tempi (a distanza varia da 6 settimane ad un anno). In questi casi la protesi può essere reimpiantata a press-fit o con l'uso di cemento -antibiotico.

Non vi sono documentazioni casistiche sufficienti per orientarci nella scelta.

FRATTURE PERI-PROTESICHE

L'incidenza di fratture periprotesiche risulta nelle diverse statistiche tra l'1% e il 3%.

In relazione al timing d'insorgenza possiamo distinguere fratture intra-operatorie dalle post-operatorie.

Le fratture intra-operatorie riconoscono la loro eziologia o nelle manovre per ottenere una migliore esposizione oppure durante la preparazione del canale midollare con un alesaggio troppo spinto o ancora durante l'impianto di una componente sovradimensionata.

Nelle fratture post-operatorie è per lo più in causa un traumatismo accidentale anche di non grave entità. In ogni caso il cedimento osseo è certamente favorito dalla osteopenia strutturale dell'osso, spesso presente [20].

Rispetto alla sede di frattura possiamo distinguere quattro sedi: tuberositarie, metafisarie, diafisarie prossimali e diafisarie distali [21].

I cedimenti a livello tuberositario comportano un notevole pregiudizio sulla capacità funzionale della spalla, in conseguenza della perdita di controllo da parte della cuffia dei rotatori. L'impianto protesico mantiene spesso la sua stabilità e sembrerebbe sufficiente procedere al recupero delle tuberosità e alla loro fissazione in sede con suture stabili. I risultati sono tuttavia poco soddisfacenti e, nel soggetto anziano, conviene prendere in considerazione l'impianto di una protesi inversa [22].

Le fratture a livello metafisario (spesso intraoperatorie) possono essere trattate con una protesi di normale lunghezza associata a osteosintesi interna (viti o cerchiaggi) che stabilizzano i frammenti.

Più delicato è il trattamento a livello diafisario. Nella parte prossimale, se la scomposizione è modesta, agendo la protesi come elemento stabilizzatore, ci si potrà limitare al trattamento conservativo oppure procedere ad un intervento di osteosintesi interna con placca, viti o cerchiaggi. Nelle fratture a livello distale con scomposizione si dovrà provvedere o con l'osteosintesi interna oppure, se la protesi è mobilizzata, al reimpianto di protesi a stelo lungo, associata eventualmente a innesto osseo.

CONCLUSIONI

Il fallimento di un impianto protesico di spalla riconosce molteplici fattori eziologici, che possono spesso interagire. Per un valido trattamento è quindi essenziale riconoscere preventivamente le cause dell'insuccesso e valutarne l'importanza specifica.

La chirurgia di revisione è quindi una chirurgia difficile che deve affrontare problematiche delle parti molli (cicatrici, rotture tendinee, lesioni neurologiche), dei componenti protesici (mobilizzazione, malposizionamento, cementazione), delle strutture ossee (osteoporosi, osteolisi, infezioni, fratture).

Per quanto riguarda la perdita di sostanza osteo-articolare, certamente minore è l'esperienza maturata nelle protesica di spalla rispetto alle altre sedi di impianti protesici (anca, ginocchio), da porre in relazione al minor numero di impianti praticati e al più breve periodo dei controlli. E tuttavia le situazioni di base, come c'era da aspettarsi, sono identiche: ritroviamo l'osteolisi periprotesica con scollamento asettico dei componenti, i fenomeni di usura del polietilene, i problemi di asportazione del cemento, le infezioni, le fratture periprotesiche, ecc.

Si può quindi temere che, in prospettiva, l'incidenza e l'importanza di questa chirurgia sia destinata ad incrementarsi. E tuttavia l'affinamento della tecnica chirurgica e i progressi della tecnologia ci fanno sperare che le complicanze, e quindi le revisioni, possano ridursi a più modesti livelli percentuali.

BIBLIOGRAFIA

1 Wirth MA, Rockwood CA. *Complications of total shoulder-replacement arthroplasty*. J Bone Joint Surg 1996;78-A:603-16.

2 Cofield RH, Chang W, Sperling JW. *Complications of shoulder arthroplasty*. In: Iannotti JP, Williams GR, eds. *Disorders of the shoulder: Diagnosis and management*. Philadelphia: Lippincott Williams & Wilkins 1999, pp. 571-593.

3 Cofield RH. *The shoulder / Revision*. In: Morrey BF, Cooney WP, eds. *Joint replacement arthroplasty*. New York: Churchill-Livingstone 1991, pp. 455-466.

4 Boileau P, Walch G. *Normal and pathological anatomy of the glenoid: effects on the design, preparation and fixation of the glenoid component*. In: Walch G, Boileau P, eds. *Shoulder*

arthroplasty. Berlin, Heidelberg, New York: Springer Verlag 1999, pp. 127-140.

[5] Neer CS, Morrison DS. *Glenoid bone-grafting in total shoulder arthroplasty*. J Bone Joint Surg 1988;70-A:1154-62.

[6] O'Driscoll SW, Wright TW, Cofield RH, Ilstrup DM, Mansat P. *Problemès glénoidiens. Evaluation radiographique du composant glénoidien dans les prothèses totale d'épaule*. In: Mansat M, ed. *Prothéses d'épaule. Cahiers d'enseignement de la SOFCOT*. Paris: Expansion Scientifique Publications 1999, pp. 337-344.

[7] Brems J. *The glenoid component in total shoulder arthroplasty*. J Shoulder Elbow Surg 1993;2:47-54.

[8] Franklin JL, Barret WP, Jackins SE, Matsen FA. *Glenoid loosening in total shoulder arthroplasty, association with rotator cuff deficiency*. J Arthroplasty 1988;3:39-46.

[9] Antuna SA, Sperling JW, Cofield RH, Rowland CM. *Glenoid revision surgery after total shoulder arthroplasty*. J Shoulder Elbow Surg 2001;10:217-24.

[10] Norris TR, Phipatanakul WP. *Glenoid loosening and bone loss due to osteolysis: bringing back the bone*. In: Boileau P, ed. *Shoulder arthroscopy & arthroplasty. Current concepts 2004*. Montpellier: Sauramps 2004, pp. 411-416.

[11] Burkhead WZ, Krishnan SG. *Revision shoulder arthroplasty with cancellous grafts and biologic resurfacing for failed glenoids*. AAOS 2005 Annual Meeting Poster Board P249.

[12] Wilde AH. *Shoulder arthroplasty: what is it good for and how good is it?* In: Matsen FA, Fu FH, Hawkins RJ, eds. *The shoulder: a balance of mobility and stability*. AAOS 1993, pp. 459-481.

[13] Torchia ME, Cofield RH, Settergren CR. *Total shoulder arthroplasty with the Neer prosthesis: long term results*. J Shoulder Elbow Surg 1997;6:495-505.

[14] Sperling JW, Cofield RH, O'Driscoll SW, Torchia ME, Rowland CM. *Radiographic assessment of ingrowth total shoulder arthroplasty*. J Shoulder Elbow Surg 2000;9:507-51.

[15] Klimkiewicz JJ, Iannotti JP, Rubash HE, Shanbhag AS. *Aseptic loosening of the humeral component in total shoulder arthroplasty*. J Shoulder Elbow Surg 1998;7:422-6.

[16] Cofield RH. *Uncemented total shoulder arthroplasty*. Clin Orthop 1994;307:86-93.

[17] Walch G, Edwards TB, Boulahia A. *Revision of the humeral stem.Technical problems and complications*. In: Walch G, Boileau P, Mole D, eds. *2000 shoulder prostheses … two to ten years follow-up*. Montpellier: Sauramps 2001, pp. 443-454.

[18] Codd TP, Yamaguchi K, Pollock RG, Flatow EL, Bigliani LU. *Infected shoulder arthroplasties: treatment with staged reimplantation vs. resection arthroplasty*. Orthop Trans 1996;20:59.

[19] Soghikian GW, Neviaser RJ. *Complications of humeral head replacement*. In: Bigliani LU, ed. *Complications of shoulder surgery*. Baltimora: Williams & Wilkins 1993, pp. 81-92.

[20] Randelli M, Gambrioli PL, Maradei L. *Le fratture nelle protesi di spalla*. Giornale Italiano di Ortopedia e Traumatologia 1997;23(Supp):169-74.

[21] Campbell JT, Moore RS, Iannotti JP, Norris TR, Williams GR. *Periprosthetic humeral fractures: mechanisms of fracture and treatment options*. J Shoulder Elbow Surg 1998;7:406-13.

[22] Walch G, Boileau P. *Revision shoulder arthroplasty: lessons learned*. In: Boileau P, ed. *Shoulder arthroscopy & arthroplasty. Current concepts 2004*. Montpellier: Sauramps 2004, pp. 417-424.

G.I.O.T. 2005;31(Suppl.2):S520-S525

Scapulohumeral arthrodesis for extensive bone defects

B Fuchs
F.H. Sim[1]

SUMMARY

Scapulohumeral arthrodesis for the reconstruction of extensive bone defects subsequent to tumor resection is a demanding procedure. It may be indicated for selected young patients with high activity demands in whom an extraarticular resection including the rotator cuff, the deltoid insertion, and parts of the neurovascular bundle needs to be performed. The fusion can be obtained using a vascularized fibula alone or in combination with an allograft. The combined graft procedure offers the advantage of enhanced stability as well as the biological enhancement of the vascularized graft. The functional long-term outcome is good regardless of whether this technique is used as a primary procedure or secondarily to salvage a previously failed procedure. The complication rate is high, however; meticulous surgical technique may further reduce it in the future.

Key words: tumor resection, bone defect, shoulder, arthrodesis, allograft, vascularized fibula

INTRODUCTION

Surgical treatment of musculoskeletal tumors of the shoulder is challenging. The extent of the resection is dictated by the extent of involvement of key anatomical structures. Based on the preoperative imaging analysis, definition of the precise extent of involvement is critical, i.e. whether the tumor is intra- or extra-articular; does the tumor involve the rotator cuff or tuberosity. Moreover, evaluation of the brachial plexus, and neurovascular bundle is important to determine. The primary goal is to achieve a complete resection of the tumor which may influence the subsequent functional outcome. Therefore, the exact location of the tumor and the extent of resection influences the type of reconstruction used. These include a prosthetic device, an allograft-prosthetic composite, a prosthetic spacer, flail shoulder, clavicula-pro-humero, or arthrodesis [1-3]. Besides the extent of bone and soft tissue loss, individual parameters such as age and functional demands of the patient remain important considerations in choosing the optimal reconstructive technique. It is important that the reconstructive technique of choice is individualized and adapted for the specific patient's situation. Each reconstructive method has its own advantages and disadvantages. An extensive bone defect about the shoulder is defined by the loss of the proximal humerus including the deltoid tuberosity and/or the glenoid or lateral part of the

Department of Orthopedics, Balgrist University Hospital, Forchstrasse 340, 8008 Zurich, Switzerland; [1] Department of Orthopedics, Mayo Clinic, 200 First Street SW, Rochester, MN 55905, USA

scapula. In these situations, implantation of a prosthetic device or allograft prosthetic composite provides acceptable overall function in patients who have low to moderate activity demands. In contrast, insertion of a metallic prosthetic spacer or the creation of a flail shoulder, which technically represent simple procedures, lead to poor and non-durable shoulder function particularly in young patients. Currently an arthrodesis is less frequently used as a reconstructive procedure because of the popularity with endoprosthetic reconstructions. However, we believe an arthrodesis offers satisfactory results for selected patients where reconstruction with a prosthesis or allograft prosthetic composite may not permit strenuous activity [4].

SURGICAL TECHNIQUE

After tumor resection and pathological confirmation of negative margins, the articular surface of the allograft is cut to provide good bone apposition to the surface of the remaining scapula. The undersurface of the acromion is denuded. The allograft is provisionally fixed with Steinmann pins in the selected position, either to the remaining scapula and/or to the acromion. From the functional standpoint, the arthrodesis should allow the patient to reach the face, head, and the midline of the body. An arthrodesis is placed such that the shoulder is painless and comfortable with the arm at the side of the body, without prominent scapula. In order to achieve this function, the arm is positioned in an abduction of 15-30°, forward flexion of 15-30°, and internal rotation of 30-50°. We consider the degree of internal rotation the most important factor for functional success. Cancellous screws are placed across the allograft into the remaining glenoid. A 4.5 pelvic reconstruction plate (alternatively a long tibia plate) is contoured from the scapular spine to the acromion and fixed to the lateral allograft, bridging both allograft-host bone junctions. An overlapping DCP plate is placed anteriorly over the allograft-distal humerus junction in order to improve the stability at the distal osteotomy and to promote protection of the allograft. A vascularized fibula is then placed anteriorly between a trough at the inferior border of the scapula and the medial side of the allograft (Fig. 1), ideally overlapping the allograft-humerus junction. The distal screws of the lateral plate ideally fix the fibula as well. The osteotomies may be supplemented with autogenous bone graft. To minimize allograft fracture risk, a methylmethacrylate cement plug may be placed intramedullary. A muscle flap, most often a latissimus dorsi flap, alternatively a pectoralis major or a serratus anterior flap, may be necessary to provide adequate soft tissue coverage.

Fig. 1A. AP proximal right humerus showing a large osteosarcoma.

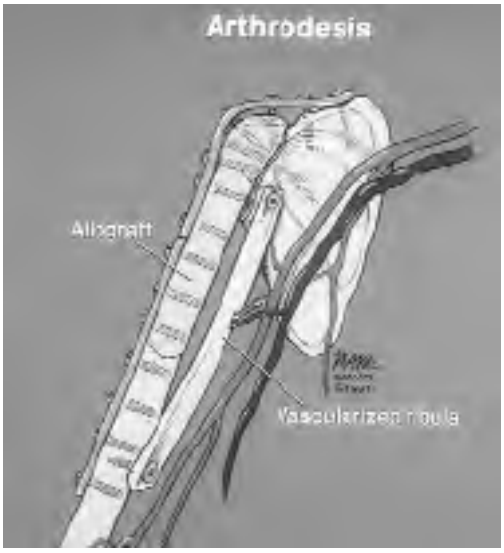

Fig. 1B. Diagramatic illustration of resection arthrodesis utilizing an allograft combined with vascularized fibular graft.

Fig. 1C. AP proximal humerus and shoulder following resection arthrodesis.

Fig. 1D. Photograph demonstrating motion and strength following arthrodesis.

OUTCOME

Patients with shoulder arthrodesis show good long-term outcome. In a recent review from our institution [5], 21 patients were analyzed with a mean follow-up of 11 years (range, 2-18 years). Overall, the MSTS scores (Musculoskeletal Tumor Society) averaged 22 points (range, 17-27 points), and the TESS (Toronto Extremity Salvage Score) averaged 81% (range, 46-97%). Daily activities were impaired slightly or not at all in these patients, and the overall disability due to the arthrodesis was judged to be mild. The greatest functional limitation was lifting an object to an overhead shelf. 80% of these patients reported no pain and no analgesic use. As expected, range of motion of the shoulder subsequent to shoulder arthrodesis was limited. The greatest limitation was internal rotation, whereas flexion, extension, abduction and external rotation were reduced to one half compared with the opposite uninvolved side. With respect to the elbow, flexion was the only compromised parameter. Our analysis also showed that there is no difference between elbow extension strength, pronation and supination strength, whereas grip, elbow flexion strength and shoulder strength in general are greatly reduced.

Our analysis compared the functional outcome between those patients who underwent shoulder arthrodesis as a primary or secondary procedure. There was no difference between these two groups with respect to functional performance as reflected either by the TESS or MSTS scores. The complication rate in our analysis was important. There were fractures of the allografts as well as the vascularized fibula, two infected allografts had to be removed. We also encountered vascular problems in a patient who developed a brachial artery thrombosis leading to fasciotomy, and another patient had a Volkmann contracture and a compartment syndrome of the leg subsequent to fibular graft harvesting. There was one nonunion necessitating bone grafting.

DISCUSSION

Extensive bone defects around the shoulder subsequent to tumor resection pose a challenging problem for reconstruction. The greater the extent of resection, the less favorable the functional outcome of most reconstruction methods will be. We believe that for situations where the glenoid, axillary nerve, and/or rotator cuff need to be sacrificed, an arthrodesis of the scapulohumeral joint is the preferred method of reconstruction for young patients with strenuous activity regimens [2 5 6]. A tumor prosthesis does not provide satisfactory shoulder stability and function when the abductor mechanism and glenoid are removed [1 3]. An osteoarticular allograft is no longer rec-

ommended because of late collapse of the articular surface in these situations [7]. Whereas a prosthetic spacer may be used in situations with extensive bone defects [2], the resulting function is poor. A clavico-pro-humero procedure is an option, but probably not suitable in cases with large bone defects. Flail shoulders or resection arthroplasty may lead to traction pain and poor function [2]. In our experience, scapulohumeral arthrodesis provides the best function for patients with extensive bone defects, and allows the patient is able to place the arm in space for effective use of the hand. The results after arthrodesis compare favorably with those after reconstruction with the prosthesis for situations with less bone and soft tissue defects [1 2 8-11]. A scapulohumeral arthrodesis can be accomplished by either combining an allograft with a vascularized fibula (Fig. 2) or a vascularized fibula alone (Fig. 3) since there are reduced mechanical demands in the upper extremity. In the latter situation, the fibular head is directly fused to the remaining glenoid with screws, and at the distal junction, the distal fibula is invaginated into the remaining distal humerus, secured by a small plate [12 13]. The advantages of using a vascularized fibula alone include a decreased infection risk and avoidance of allograft-host non-union as well as allograft fracture [14 15]. Because the fibula is vascularized, fusion time is short, the fibula is very soon remodeled and incorporated. In contrast to the advantageous biological support, the main disadvantage includes the lack of structural support. There are only a few reports analyzing the complications of arthrodesis using a vascularized fibula alone. There is a greater than 20-50% risk of fibula fracture [5 12 13]. The majority of these fractures may be treated conservatively or need to be osteosynthesized. By combining allograft and vascularized fibula, the advantages of each technique can be fused into a single more effective procedure. Thereby, we take advantage of the vascular fibula, which promotes healing, and the allograft, which provides initial strength and stability to the reconstruction. Interestingly, in a recent analysis from our institution, none of the non-unions occurred when an allograft in combination with a vascularized fibula was used [5]. Also, the functional outcome in patients with combined allograft and fibula was superior compared to those patients with fibula alone (TESS 86% *vs.* 71%) [5]. Overall, the gain of function needs to be carefully weighed against more extensive surgery and an increased complication rate.

The main problems inherent with using an arthrodesis for the reconstruction of extensive bone defects around the

Fig. 2A. AP right proximal humerus and shoulder showing collapse of an osteoarticular allograft.

Fig. 2B. AP Right proximal humuerus following salvage with resection arthrodesis utilizing an allograft and vascularized fibular graft.

Fig. 3A. AP radiograph left humerus five years following preosthectic reconstruction following resection of Ewing's – note loosening of the distal implant.

Fig. 3B. Following salvage by arthrodesis utilizing a single vascularized fibular graft.

shoulder is the high complication rate. However, understanding the mechanisms of these complications may allow us to prevent them in the future. In our experience the complications have been manageable. The incidence of late allograft fractures may be reduced using meticulous surgical techniques with appropriate placement of plates for the host allograft junction. Careful positioning of the arm may allow a functional use of the hands and decreases pain sensation in the shoulder. The non-union rate may further be reduced by augmenting the allograft with a vascularized fibula. The fracture risk of a single vascularized fibula can be reduced by using an allograft. The infection rate, one of the most serious complications, can be reduced by a low threshold to use rotational muscle flaps to provide soft-tissue coverage to minimize wound complications and infection rates.

Scapulohumeral fusion remains an important tool in the armamentarium of an orthopedic oncologist. In selected patients, it provides a durable reconstruction with satisfactory functional outcome. However, the complication rate is considerable and may be minimized with meticulous surgical technique.

REFERENCES

1. Manili M, Fredella N, Santori FS. *Shoulder prosthesis in reconstruction of the scapulohumeral girdle after wide resection to treat malignant neoformation of the proximal humerus*. Chirurgia Degli Organi di Movimento 2002;87:25-33.
2. O'Connor MI, Sim FH, Chao EY. *Limb salvage for neoplasms of the shoulder girdle. Intermediate reconstructive and functional results*. J Bone Joint Surg Am 1996;78:1872-88.
3. Wittig JC, Bickels J, Kellar-Graney KL, Kim FH, Malawer MM. *Osteosarcoma of the proximal humerus: long-term results with limb-sparing surgery*. Clin Orthop Rel Res 2002;397:156-76.
4. Groh GI, Williams GR, Jarman RN, Rockwood CA jr. *Treatment of complications of shoulder arthrodesis*. J Bone Joint Surg Am 1997;79:881-7.
5. Fuchs B, O'Connor MI, Padgett DJ, Kaufman KR, Sim FH. *Arthrodesis of the Shoulder after Tumor Resection*. Clin Orthop Rel Res 2005;436:202-7.
6. Clare DJ, Wirth MA, Groh GI, Rockwood CA jr. *Shoulder arthrodesis*. J Bone Joint Surg Am 2001;83-A:593-600.
7. Getty PJ, Peabody TD. *Complications and functional outcomes of reconstruction with an osteoarticular allograft after intra-articular resection of the proximal aspect of the humerus*. J Bone Joint Surg Am 1999;81:1138-46.
8. Damron TA, Rock MG, O'Connor MI, Johnson M, An KN, Pritchard DJ, et al. *Functional laboratory assessment after oncologic shoulder joint resections*. Clin Orthop Rel Res 1998;348:124-34.

[9] Kneisl JS. *Function after amputation, arthrodesis, or arthroplasty for tumors about the shoulder*. J South Orthop Assoc 1995;4:228-36.

[10] Kumar VP, Satku SK, Mitra AK, Pho RW. *Function following limb salvage for primary tumors of the shoulder girdle. 10 patients followed 4 (1-11) years*. Acta Orthop Scand 1994;65:55-61.

[11] Scarborough MT, Helmstedter CS. *Arthrodesis after resection of bone tumors*. Seminars Surg Oncol 1997;13:25-33.

[12] Bernd L, Sabo D, Zahlten-Hinguranage A, Niemeyer P, Daecke W, Simank HG. *Experiences with vascular pedicled fibula in reconstruction of osseous defects in primary malignant bone tumors*. Orthopade 2003;32:983-93.

[13] Ceruso M, Falcone C, Innocenti M, Delcroix L, Capanna R, Manfrini M. *Skeletal reconstruction with a free vascularized fibula graft associated to bone allograft after resection of malignant bone tumor of limbs*. Handchir Mikrochir Plast Chir 2001;33:277-82.

[14] Berrey BH jr, Lord CF, Gebhardt MC, Mankin HJ. *Fractures of allografts. Frequency, treatment, and end-results*. J Bone Joint Surg Am 1990;72:825-33.

[15] Enneking WF, Mindell ER. *Observations on massive retrieved human allografts*. J Bone Joint Surg Am 1991;73:1123-42.

G.I.O.T. 2005;31(Suppl.2):S526-S532

Trapianto epifisario di perone in età pediatrica

Epiphyseal transplant in children

M. Innocenti
L. Delcroix
G.F. Romano
M. Manfrini[1]
R. Capanna[2]

RIASSUNTO

La ricostruzione ossea nei bambini dopo asportazione oncologica o traumatica della porzione metaepifisaria di un osso lungo, non può essere ottenuta in modo ottimale ricorrendo alle metodiche convenzionali. L'epifisi, infatti, oltre a costituire una porzione di un'articolazione, contiene anche la cartilagine d'accrescimento e quindi sovrintende alla crescita longitudinale dell'osso. Questa caratteristica limita le potenzialità ricostruttive di opzioni quali le protesi e gli allograft non vascolarizzati. Entrambi sono privi della possibilità di garantire la crescita assiale, sono sottoposti a usura e sono destinati al fallimento a medio o lungo termine.
Nella seconda metà degli anni '80, l'autotrapianto vascolarizzato di epifisi nel bambino lasciò la sua dimensione sperimentale per entrare nella pratica clinica. Dopo una fase di assestamento, la tecnica risulta attualmente ben definita e sono disponibili casistiche con follow-up di oltre 10 anni che confermano l'efficacia della metodica. Scopo del presente lavoro è illustrare la nostra esperienza relativa a 27 casi di ricostruzione epifisaria delle ossa lunghe utilizzando l'epifisi prossimale vascolarizzata del perone e una variabile porzione diafisaria, in un gruppo di pazienti di età compresa tra 2 e 11 anni.

Parole chiave: ricostruzione epifisaria, trapianti ossei vascolarizzati, perone vascolarizzato

S.O.D.S. Microchirurgia, A.O.U. Careggi, Firenze;
[1] Istituto Ortopedico "Rizzoli", Bologna;
[2] S.O.D.C. Ortopedia Oncologica, A.O.U. Careggi, Firenze

Indirizzo per la corrispondenza:
dott. Marco Innocenti
S.O.D.S. Microchirurgia
D.A.I. Ortopedia, Azienda Ospedaliera Careggi
C.T.O. Largo Palagi 1
50139 Firenze
E-mail: m.innocenti@agora.it

SUMMARY

Skeletal reconstruction in children after resection of bone tumors involving the epiphysis or after destruction of the physis by infective or traumatic causes can not successfully be achieved with traditional techniques. Neither prosthesis, nor non vascularised graft are actually able to replace the damaged epiphysis simultaneously restoring the growth potential.
About fifteen years ago, after a long experimental trial, vascularised epiphyseal transfer entered the clinical scenario with alternate results in the early clinical series. Aim of the present paper is to describe our experience with the vascularized transfer of the proximal fibular epiphysis in the reconstruction of large bone defects including the epiphysis in a series of 27 patients ranging in age between 2 and 11 years.

Key words: epiphiseal recoconstruction, vascularized bone transfer, vascularized fibula

INTRODUZIONE

I vantaggi dei trapianti ossei vascolarizzati nei confronti dei non vascolarizzati sono ben noti. La capacità di riparare le fratture, di andare incontro a rimodellamento e a ipertrofia rispondendo a stimoli meccanici, la possibilità di ricostruire ampie perdite di sostanza ossea anche in terreni sfavorevoli quali quelli infetti e irradiati, sono alcune delle peculiarità che hanno reso popolare questa metodica ricostruttiva. La possibilità di trasferire una epifisi vascolarizzata insieme a una porzione variabile di diafisi ha aperto nuove prospettive alla ricostruzione delle perdite di sostanza epifisaria nei bambini. Lo scopo raggiunto da questa procedura è di ripristinare simultaneamente la funzione articolare e la capacità di crescita longitudinale del segmento ricostruito.
Il trapianto autologo di epifisi è stato tentato fino dagli inizi del secolo scorso [1-3]. Tuttavia i risultati riportati nell'era pre-microchirurgica sono stati deludenti nella quasi totalità dei casi. Anche gli sporadici successi sono probabilmente da attribuire alle esigue dimensioni degli innesti ossei che hanno favorito la neovascolarizzazione da parte dell'osso ricevente. I risultati di quasi 30 anni di ricerche sperimentali [4-13] hanno consolidato la convinzione che il successo del trapianto dipende dal ripristino della vascolarizzazione epifisaria mediante anastomosi microchirurgica del peduncolo con vasi riceventi disponibili nella regione da ricostruire. In mancanza di sufficiente apporto ematico, la cartilagine di accrescimento è fatalmente destinata a chiudersi e a esaurire le proprie potenzialità di crescita.
Le prime applicazioni cliniche di trapianto epifisario risalgono agli anni '80 [14-17] e le successive esperienze hanno portato a un progressivo perfezionamento della tecnica fino a renderla un efficace strumento nelle mani del chirurgo ricostruttivo.
Tre siti donatori sono stati suggeriti nella letteratura internazionale: la cresta iliaca, la porzione distale della scapola e il perone prossimale. Sia la cresta iliaca sia la porzione distale della scapola sono in realtà anatomicamente definibili come apofisi, rivestite di cartilagine ialina e prive di una vera superficie articolare [18]. Ciò determina una funzione limitata e incertezza sulla resistenza all'usura. Inoltre lo stimolo alla crescita sembra determinato prevalentemente dalla trazione esercitata dai muscoli che si inseriscono sulle apofisi, in condizioni fisiologiche che non possono essere riprodotte nella zona ricevente. Infine, sia la cresta iliaca sia la scapola non sono provviste di un segmento diafisario e sono pertanto morfologicamente poco adatte alla ricostruzione di ossa tubolari. Il perone prossimale, invece, soddisfa tutte le richieste biologiche e biomeccaniche in caso di ricostruzione epifisaria delle ossa lunghe nei bambini e per questo motivo rappresenta senza dubbio la procedura di elezione.
La vascolarizzazione del perone è stata ampiamente studiata [19 20] allo scopo di definire il peduncolo più affidabile nel garantire la corretta perfusione della cartilagine di accrescimento. Le ricerche anatomiche svolte da Taylor negli anni '80 [21], hanno dimostrato che l'arteria tibiale anteriore fornisce un ramo ricorrente epifisario (Fig. 1). poco dopo il suo ingresso nella loggia anteriore della gamba Tale ramo è costante e sufficiente a garantire un apporto vascolare ottimale alla cartilagine d'accrescimento. Taylor ha anche dimostrato che l'arteria tibiale anteriore contribuisce anche alla vascolarizzazione dei 2/3 prossimali della diafisi peroneale mediante sottili rami muscoloperiostei che perforano i ventri muscolari del peroneo lungo e dell'estensore lungo delle dita e vanno a confluire nella rete periostale. Sulla base di queste osservazioni, l'arteria tibiale anteriore risulta quindi il peduncolo di prima scelta nell'allestimento di un trapianto osseo che comprenda l'epifisi prossimale del perone e i 2/3 prossimali della diafisi

MATERIALE E METODI

Nel periodo compreso tra il 1992 e il 2004 sono stati eseguiti 27 trapianti di perone prossimale in altrettanti

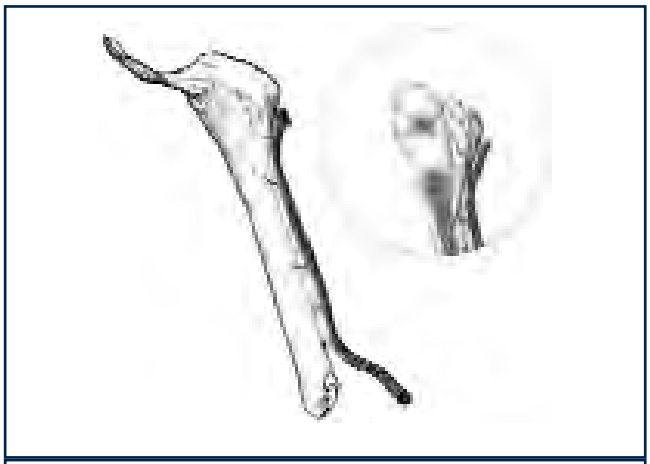

Fig. 1. Disegno anatomico rappresentante il trapianto epifisario comprendente l'arteria tibiale anteriore e parte del tendine bicipitale femorale. Nel riquadro: particolare del ramo ricorrente epifisario a partenza dall'arteria tibiale anteriore.

pazienti pediatrici affetti da sarcomi ossei. I segmenti ricostruiti sono stati l'omero prossimale in 17 casi, il radio distale in 7 e il femore prossimale in 3. In questo lavoro faremo riferimento soltanto alle 24 ricostruzioni di arto superiore.
Tutte le perdite di sostanza ossea conseguenti alla demolizione oncologica includevano l'epifisi e una consistente porzione di diafisi. L'età dei pazienti è compresa tra 2 e 11 anni e il follow-up oscilla tra 1 e 12 anni.
Tutti i trapianti, ad esclusione di due, sono stati basati sull'arteria tibiale anteriore e prelevati mediante un accesso anterolaterale (Fig. 2) secondo la tecnica descritta in precedenti lavori [22-25]. In tutti i casi è stata eseguita una arteriografia preoperatoria allo scopo di documentare la presenza del ramo ricorrente epifisario (Fig. 3).
Successivamente all'intervento, i pazienti sono stati valutati periodicamente mediante controlli radiografici e clinici a intervalli regolari. La crescita assiale delle ossa trasferite è stata valutata calcolando l'incremento progressivo della distanza intercorrente tra il mezzo di sintesi diafisario e l'apice dell'epifisi del perone trasferito rilevando la crescita totale e il trend annuale.

Ricostruzione del radio distale
La resezione oncologica è stata eseguita mediante accesso anteriore secondo Henry e ha compreso una porzione variabile delle parti molli circostanti il tumore. L'ulna è stata risparmiata in tutti i casi tranne uno dove è stato necessario sintetizzare il perone con il moncone prossimale dell'ulna ottenendo un avambraccio monoostotico. L'osteosintesi è stata eseguita con placche in compressione in tutti i casi tranne uno dove sono state utilizzate viti. La perfetta corrispondenza in diametro tra l'osso donatore e il ricevente ha favorito l'osteosintesi e l'integrazione tra le due ossa. La radiocarpica è stata temporaneamente stabilizzata con fili di K. e la stabilità articolare a distanza è stata garantita dalla sutura di uno strip di tendine del bicipite femorale con la capsula articolare residua. La radioulnare distale è stata invece lasciata intenzionalmente lassa allo scopo di favorire la pronosupinazione.
I vasi tibiali anteriori sono stati anastomizzati a flusso invertito con i vasi radiali o interossei. Al termine della microsutura è stata verificata la presenza di sanguinamento sia a livello diafisario che epifisario. L'arto ricostruito è stato protetto con un gesso brachiometacarpale per un mese. Successivamente è stato applicato uno splint ed è iniziato il programma riabilitativo.

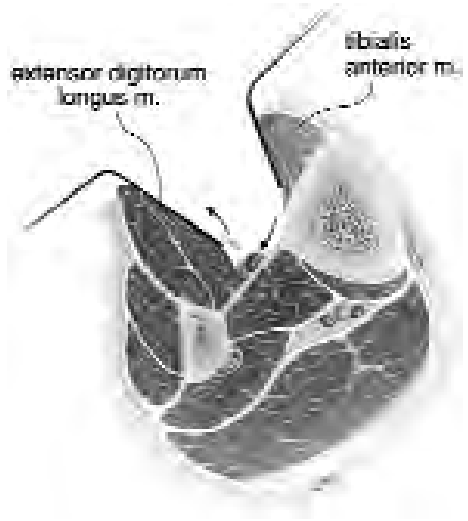

Fig. 2. Schema dell'accesso anterolaterale al perone prossimale: A differenza dell'accesso laterale che è comunemente utilizzato nel prelievo del perone, in questa via chirurgica si utilizza lo spazio tra tibiale anteriore e ed estensori delle dita, esponendo ed isolando il nervo peroneo profondo con tutte le sue diramazioni motorie che attraversa il campo anteriormente all'arteria tibiale anteriore e alle sue vene comitanti.

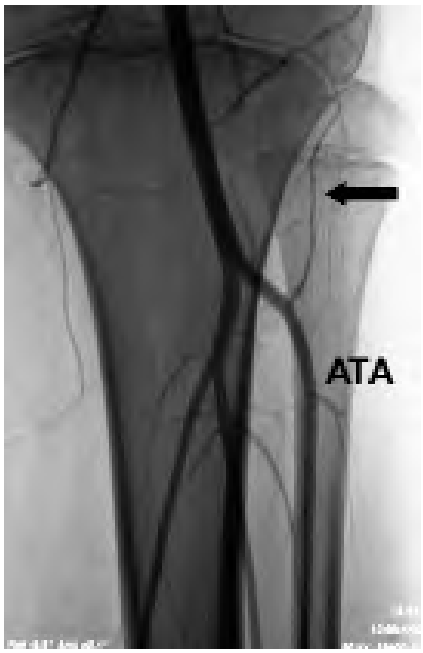

Fig. 3. Al fine di escludere eventuali anomalie vascolari e verificare la reale emergenza del ramo epifisario dall'arteria tibiale anteriore (freccia), si esegue obbligatoriamente l'arteriografia preoperatoria.

Ricostruzione dell'omero prossimale
Nonostante il diverso diametro dell'osso ricevente, anche in questo distretto anatomico può essere ottenuta una osteosintesi stabile mediante placche. Quando possibile, è preferibile infibulare il perone all'interno del canale midollare dell'omero preventivamente alesato, e in ogni caso è consigliabile utilizzare un flap di periostio del perone per rivestire la superficie osteotomica in modo da favorire la successiva consolidazione. Allo scopo di incrementare l'elasticità dell'impianto e ridurre il rischio di fratture che possono verificarsi a livello della vite più prossimale, è raccomandabile l'uso di mezzi di sintesi poco rigidi e invasivi quali le placche da ricostruzione, preferibilmente a stabilità angolare con viti monocorticali (Fig. 4). Con la stessa finalità il numero di viti prossimali è stato progressivamente ridotto in modo da aumentare l'elasticità della porzione di diafisi peroneale protetta dalla placca e rendere più omogenea la distribuzione degli stress meccanici. La riparazione della cuffia muscolare gleno-omerale è gravata dal rischio di danneggiare la delicata rete vascolare epifisaria e pertanto i muscoli vengono semplicemente suturati intorno all'epifisi e la stabilità rinforzata dall'ancoraggio dello strip di bicipite femorale alla capsula residua e ai muscoli. Le microanastomosi vascolari sono state eseguite con i vasi omerali profondi in tutti i casi. L'immobilizzazione postoperatoria è stata mantenuta per un mese mediante bendaggio alla Desault.

RISULTATI E DISCUSSIONE

L'analisi dei risultati tiene conto dell'indice di sopravvivenza dei trapianti, della loro velocità di consolidazione e di crescita longitudinale e del rimodellamento. Sono stati inoltre valutati i risultati funzionali e la morbidità nella zona donatrice.
Tutti i segmenti ossei trasferiti sono sopravvissuti e sono consolidati con l'osso ricevente in un periodo di tempo compreso tra un mese e due mesi. Tale variabilità è dipesa dalla età del bambino e dalla estensione del segmento ricostruito. La vitalità del trapianto è stata in alcuni casi confermata da una scintigrafia eseguita precocemente.
La crescita longitudinale è stata valutata secondo i criteri descritti in precedenza ed è stata confermata in circa il 70% dei casi controllati. La sua entità è risultata variabile in funzione di fattori solo parzialmente noti, tra cui risulta dominante l'età del paziente. Il trend di crescita annua è oscillato tra 0,7 e 1,35 cm (Fig. 5) ottenendo in tutti i casi una efficace prevenzione di future dismetrie

Fig. 4. Sintesi del perone vascolarizzato utilizzando placca da ricostruzione LCP e viti monocorticali. Questo tipo di osteosintesi è stato utilizzato per rendere il montaggio meno rigido e ridurre il rischio di fratture in corrispondenza dell'estremo prossimale della placca.

Fig. 5. Ricostruzione del radio distale con trapianto epifisario vascolarizzato e sintesi a minima mediante 3 viti. Il controllo postoperatorio a 4 anni evidenzia una crescita di 3,4 cm del trapianto (0,85 all'anno) con ottima simmetria rispetto all'ulna.

con l'arto controlaterale. Nel caso del radio, è stata notata una crescita simmetrica del neoradio non soltanto rispetto al controlaterale ma anche all'ulna adiacente (Fig. 6) in tutti i casi confermando la perfetta integrazione del perone con la nuova sede anatomica e prevenendo lo sviluppo tardivo di una mano torta, radiale o ulnare, che avrebbe comportato un notevole deficit funzionale e obbligato al ricorso a reinterventi. L'ossificazione precoce della cartilagine d'accrescimento e la conseguente conclusione della crescita è stata osservata in 5 casi di ricostruzione omerale. Due di questi erano basati sui vasi peronei che hanno confermato la loro inaffidabilità nel provvedere la corretta perfusione epifisaria, negli altri tre casi è stata probabilmente danneggiata l'arteria epifisaria durante la stabilizzazione in sede glenoomerale.

Sono state registrate 5 fratture a livello omerale e una a livello radiale. Tutte le fratture tranne una sono guarite incruentamente in tempi fisiologici. In un caso è stata eseguita la sostituzione di un impianto inadeguato.

A livello della zona donatrice non abbiamo mai rilevato instabilità residua del ginocchio grazie all'accurata ricostruzione dell'apparato ligamentoso collaterale laterale, sempre eseguita mediante punti transossei.

In circa 2/3 dei pazienti è stata osservata una paresi dello SPE dovuta alla inevitabile dissezione del peduncolo neurovascolare che provoca uno stupor del nervo. Tale deficit si è risolto spontaneamente nell'arco di un anno nella maggioranza dei casi. In due pazienti è residuata una paralisi permanente del tibiale anteriore e in uno dell'estensore lungo delle dita.

Dal punto di vista funzionale, ottimi risultati sono stati ottenuti in caso di ricostruzione del radio distale (Fig. 7 a, b, c). e favoriti dal rimodellamento dell'epifisi sotto l'influenza dei nuovi stress meccanici. La flessione media del polso è risultata essere 75°, mentre l'estensione media è stata 63°. Il range complessivo di movimento del polso è stato in media pari al 70% del controlaterale, permettendo un ottimo recupero funzionale. Anche la pronosupinazione è stata ripristinata in modo quasi totale.

Fig. 6. Controllo postoperatorio a 3 anni di una ricostruzione del radio distale mediante trapianto epifisario vascolarizzato e sintesi con placca a 6 fori DCP LC: si apprezza simmetria di crescita con l'ulna omolaterale e con le ossa dell'avambraccio controlaterale.

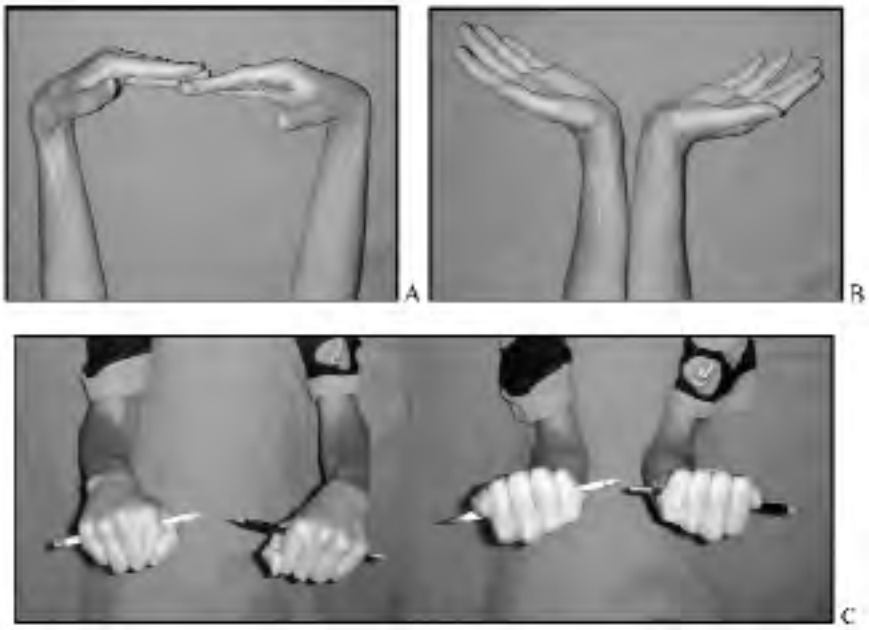

Fig. 7a, b, c. Controllo clinico di ricostruzione del radio distale sinistro. Il rimodellamento dell'epifisi distale del neo radio conseguente ai nuovi stress articolari consente di recuperare un ottimo arco di movimento in flesso-estensione ed in pronosupinazione, con valori quasi sovrapponibili a quelli del lato sano.

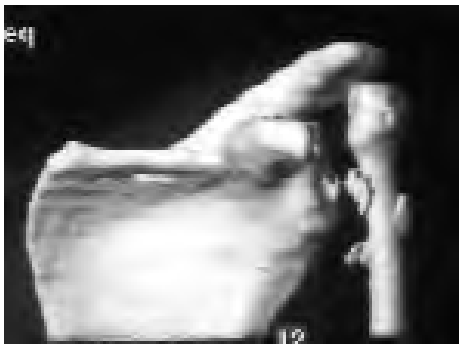

Fig. 8. Ricostruzione 3D dell'articolazione glenoomerale dopo ricostruzione dell'omero prossimale. La discrepanza morfologica e strutturale fra la testa dell'omero e l'epifisi prossimale del perone, così come l'impossibilità di ricostruire completamente la cuffia muscolare frequentemente coinvolta nella neoplasia, comporta la dislocazione della neotesta omerale con possibile risalita di questa in sede subacromiale.

Non altrettanto brillanti sono i risultati funzionali in caso di ricostruzione omerale. In questa sede infatti la discrepanza morfologica e dimensionale tra osso donatore e ricevente può provocare difetti di centrazione a livello glenoomerale con possibile risalita della testa in sede subacromiale (Fig. 8). Inoltre, l'entità di cuffia muscolare coinvolta dalla neoplasia e conseguentemente asportata, può compromettere ulteriormente il recupero funzionale. Nei casi controllati tuttavia, è stata rilevata una abduzione funzionalmente utile compresa tra 70° e 100° (Fig. 9 a, b, c). Tutti i pazienti utilizzano l'arto ricostruito senza dolore nelle attività quotidiane e alcuni di loro praticano sport che impegnano l'arto superiore.

CONCLUSIONI

Sebbene il trapianto autologo di epifisi sia da poco entrato nella pratica clinica, questa metodica si propone come la più innovativa ed efficace opzione chirurgica disponibile quando si affronta il difficile di un problema della ricostruzione epifisaria nei bambini.
I vantaggi di questa metodica sono riassumibili nella possibilità di ripristinare simultaneamente la funzione articolare e la potenzialità di crescita in un solo tempo chirurgico, di prevenire dismetrie e futuri reinterventi.

Fig. 9a. Paziente affetto da sarcoma di Ewing dell'omero destro con notevole estensione diafisaria. Ricostruzione dei due terzi prossimali dell'omero con trapianto di perone vascolarizzato comprendente l'epifisi prossimale con sintesi stabile mediante placca da ricostruzione.

La nostra esperienza sembra confermare il primato dell'arteria tibiale anteriore come peduncolo da associare al perone prossimale per garantire una efficace vascolarizzazione sia della diafisi che dell'epifisi. La scelta di questo peduncolo a notevolmente semplificato la procedura abbreviando i tempi di esecuzione che rimangono tuttavia lunghi, attestandosi tra le sei e le otto ore.
Le capacità di rimodellamento morfologico e dimensionale del perone trasferito, rendono ragione dei buoni risultati funzionai e incoraggiano all'applicazione di questa metodica in diversi distretti e in diverse patologie tra cui la congenita e la postraumatica.

Fig 9b, c. Controllo clinico postoperatorio a distanza con discreto recupero funzionale in abduzione ed elevazione nonostante l'escissione di parte del deltoide e della cuffia dei rotatori.

BIBLIOGRAFIA

[1] Graham WC. *Transplantation of joints to replace diseased or damaged articulations in hand*. Am J Surg 1954;88:136-41.

[2] Wenger HL. *Transplantation of epiphyseal cartilage*. Arch Surg 1954;50:148-51.

[3] Wilson JN. *Epiphyseal transplantation. A clinical study*. J Bone Joint Surg 1966;48A:245-56.

[4] Bowen CVA, O'Brien BM. *Experimental study of the microsurgical transfer of growth plates*. Can J Surg 1984;27:446.

[5] Bowen CVA. *Experimental free vascularized epiphyseal transplants*. Orthopaedics 1986;9:893-8.

[6] Bowen CVA, Ethridge CP, O'Brien BMcC, et al. *Experimental microvascular growth plate transfers. Part 1 – Investigation of vascularity*. J Bone Joint Surg 1988;70B:305-10.

[7] Bowen CVA, O'Brien BMcC, Gumley GJ. *Experimental microvascular growth plate transfers. Part 2 – Investigation of feasibility*. J Bone Joint Surg 1988;70B:311-4.

[8] Donski PK, Carwell GR, Sharzer LA. *Growth in revascularized bone grafts in young puppies*. Plast Reconstr Surg 1979;64:239-43.

[9] Donski PK, O'Brien B, McC. *Free microvascular epiphiseal transplantation: an experimental study in dogs*. Br J Plast Surg 1980;33:169-78.

[10] Manfrini M, Randolph MA, Andrisano A, et al. *Orthotopic knee grafts in rats: a model for growth plate transplantation*. Microsurgery 1988;9:242-5.

[11] Nettelblad H, Randolph MA, Weiland AJ. *Physiologic isolation of the canine proximal fibular epiphysis on a vascular pedicle*. Microsurgery 1984;5:98-101.

[12] Nettelblad H, Randolph MA, Weiland AJ. *Free microvascular epiphyseal plate transplantation. An experimental study in dogs*. J Bone Joint Surg 1984 66:1421-30.

[13] Trueta J. *The role of the vessels in osteogenesis*. J Bone Joint Surg 1963;45B:402-17.

[14] Weiland A, Daniel R. *Microvascular anastomoses for bone grafts in treatment of massive defects in bone*. J Bone Joint Surg 1979;61:98-104.

[15] Teot L, Bossé JP, Pous JG. *Vascularized bone transfer, including epiphyseal plate*. In: Brunelli G, ed. *Textbook of microsurgery*. Milano: Masson 1988, pp. 381-390.

[16] Pho RW, Patterson MH, Kour AK, et al. *Free vascularised epiphyseal transplantation in upper extremity reconstruction*. J Hand Surg 1988;13:440-7.

[17] Zhong-Wei C, Guang-Jian Z. *Epiphyseal transplantation*. In: Pho RW, ed. *Microsurgical technique in orthopaedics*. London: Butterworths 1988, pp. 121-127.

[18] Wood MB, Gilbert A. *Microvascular bone reconstruction*. London: Martin Dunitz 1997, pp. 85-89.

[19] Bonnel F, Lesire M, Gomis R, et al. *Arterial vascularization of the fibula microsurgical transplant techniques*. Anatomia Clinica 1981;3:13-23.

[20] Restrepo J, Katz D, Gilbert A. *Arterial vascularization of the proximal epiphysis and the diaphysis of the fibula*. Int J Microsurg 1980;2:48-51.

[21] Taylor GI, Wilson KR, Rees MD, et al. *The anterior tibial vessels and their role in epiphyseal and diaphyseal transfer of the fibula: experimental study and clinical applications*. Br J Plast Surg 1988;41:451-69.

[22] Innocenti M, Ceruso M, Manfrini M, et al. *Free vascularised growth plate transfer after bone tumor resection in children*. J Reconstr Microsurgery 1998;14:137-43.

[23] Innocenti M, Ceruso M, Delcroix L. *Vascularized epiphyseal transfer in upper limb skeletal reconstruction in children. Indications and operative technique*. In: Schuind, ed. *Advances in upper and lower extremity microvascular reconstructions*. Singapore: World Scientific 2002.

[24] Innocenti M, Delcroix L, Manfrini M, Ceruso M, Capanna R. *Vascularized proximal fibular epiphyseal transfer for distal radial reconstruction*. J Bone Joint Surg Am 2004;86-A:1504-11.

[25] Innocenti M, Delcroix L, Romano GF. *Epiphyseal transplant: harvesting technique of the proximal fibula based on the Anterior Tibial Artery*. Microsurgery 2005;25:284.

Memorial hospital experience with massive shoulder and scapular reconstruction

J. Healey

Memorial Sloan-Kettering Cancer Center, New York, NY. USA

BACKGROUND

Reconstruction of the proximal part of the humerus and/or the scapula after major tumor resection presents unsolved challenges. Several reconstructive options exist, each with its own inherent problems. In this study, we analyzed the reconstructive and functional results of patients who underwent a proximal humeral alloprosthetic composite (APC) reconstruction as our preferred solution for proximal humeral defects, prosthetic or allograft replacement for isolated scapular defects, and custom made constrained prosthetic replacement for combined humeral and scapular defects.

We hypothesized that 1) an APC provides superior functional results when compared with osteoarticular allograft or endoprosthetic reconstruction in the proximal humerus, 2) scapular replacement helps to stabilize the shoulder and improve upper extremity function, and 3) the deltoid is a critical determinant of shoulder function, regardless of the type of bone or joint implant used.

MATERIALS AND METHODS

An APC was used in 23 consecutive patients over a 10-year period. The source of bone defects included 21 primary and metastatic tumors of bone as well as 2 failures of prior reconstruction. Mean length of follow-up was 44 months (range, 9 to 125 months). Two groups of patients were analyzed – those with resection of the entire deltoid and those in which some functional deltoid was spared.

We retrospectively reviewed 18 cases in which a custom scapular prosthesis was implanted after resection of a malignant tumor in the scapula between 1993 and 2005. The average age at the time of surgery was 37 (10-73). There were 11 male and 7 female patients. Patients were followed for an average of 33 months (3-123) with follow-up truncated by patient death in 7 cases. Functional results were calculated using the International Society of Limb Salvage (ISOLS) scoring system.

RESULTS

One patient whose failed endoprosthesis was revised to an APC sustained a chronic shoulder dislocation. One patient sustained a wound breakdown that required a delayed pedicled flap for coverage. There were two failures due to progressive

periprosthetic loosening that necessitated removal of the construct. There was no evidence of superficial or deep infection, allograft fracture, glenohumeral instability, or failure due to prosthetic loosening in the remaining 19 patients. Deltoid resection negatively influenced the active shoulder motion ($p < 0.003$) and the mean ISOLS scores ($p < 0.03$) but had no impact on prosthetic survival ($p = 0.64$). Similarly, length of resection of the proximal humerus (more or less than 50%) showed no significant impact on survivorship of the composite ($p = 0.51$).

Fifteen patients underwent a Musculoskeletal Tumor Society (MSTS) type S123 resection, and 3 patients underwent a type S12 resection. The reason for resection was high grade sarcoma in 15 cases and isolated metastasis of a carcinoma in 3 cases. Sixteen of 18 patients reported no pain at last follow-up. Two patients had mild pain (less than 3 out of 10). The average ISOLS score was 23.2 (20-28) with most patients satisfied with their result. There were 9 major complications requiring reoperation including 2 each of the following: wound necrosis, infection, humeral component loosening and scapular dislocation. A local recurrence was found in one case. Seven of the 18 patients died of their disease. Eleven patients underwent a local muscle flap. In 10 cases the flap was utilized for soft tissue coverage. In one case the flap was used as surrogate for the rotator cuff.

CONCLUSION

An APC in the proximal humerus avoids subchondral fractures often seen with osteoarticular allografts and represents an excellent alternative to endoprosthetic replacement in this area. Functional results are better when shoulder abductor mechanism and glenohumeral capsule are available for reconstruction.

Scapular replacements should have sufficient soft tissue coverage or muscle flaps to minimize infection and serve as an internal stabilizer. Their design has evolved to a more anatomic shape and contour. Pre-assembled constrained joints and the reverse “ball-in-socket” configurations seem to be more successful. Better function is possible, but not dependable if the deltoid and axillary nerve are preserved.

G.I.O.T. 2005;31(Suppl.2):S535-S537

Protesi modulare nelle resezioni di omero prossimale

Modular prosthesis in the resections of proximal humerus

S. Mapelli[1]
P.A. Daolio[1]
G. Perrucchini[1]
M. Mercuri[2]
P. Ruggieri[2]
G. Bosco[2]
R. Capanna[3]
D. Campanacci[3]
R. De Felice[3]

RIASSUNTO

L'esperienza ultratrentennale dei primi tre Centri Italiani di riferimento per la patologia oncologica muscoloscheletrica viene esposta in questo lavoro sulla protesi modulare dopo resezioni dell'omero prossimale. I 369 casi raccolti costituiscono la più vasta casistica internazionale presentata. Ne sono stati esaminati gli aspetti relativi alla patologia, solo eccezionalmente non oncologica, ed alle caratteristiche protesiche. Inoltre sono stati considerati i risultati, le complicazioni e gli esiti funzionali a distanza.

Parole chiave: Protesi modulari, resezione omero prossimale

SUMMARY

This paper related to the use of modular prosthesis after proximal humerus resections espose a more than thirty-year experience of the three main Italian Referential Centers for the musculoskeletal oncology. The series of 369 cases represents the wider international experience. The aspects related to the pathology, not oncological only in exceptional cases, and to the characteristics of the prostheses are examined. Moreover the results, the complications and the distant functional results are presented.

Key words: Modular prosthesis, Proximal humerus resection

INTRODUZIONE

L'impiego di protesi modulari dopo resezione dell'omero prossimale data poco più di 30 anni [1]. In precedenza sono riportati in letteratura casi sporadici di ricostruzioni con protesi custom made eccezionalmente per resezioni non oncologiche [2]. A decorrere dagli anni '70, con lo sviluppo ed il progressivo incremento nell'uso delle protesi modulari nella chirurgia dei tumori dell'osso e dei tessuti molli, l'omero prossimale diviene sede relativamente frequente di tale chirurgia ricostruttiva. Infatti i tumori e le lesioni tumorali muscoloscheletriche si localizzano all'omero, specialmente nella sua metaepifisi craniale, con incidenza secondaria solo al femore, alla tibia ed alle ossa pelviche. La resezione-ricostruzione con protesi modulari in casi non oncologici è decisamente più rara.

[1] Centro di Chirurgia Oncologica, Istituto Ortopedico "G. Pini", Milano;
[2] Clinica Ortopedica, V Divisione, Istituto Ortopedico Rizzoli, Bologna;
[3] S.O.D., CTO, Firenze.

INDICAZIONI

L'impiego di una protesi modulare nella ricostruzione dell'omero prossimale è una delle scelte, nell'ambito delle possibilità oggi disponibili, dopo una resezione segmentaria osteoarticolare. Le *Lesioni oncologiche* costituiscono la quasi totalità delle cause di cui 3/4 sono sarcomi, 1/5 metastasi ed il 5% tumori benigni. Le *Lesioni non oncologiche* solo eccezionalmente sono causa di resezioni segmentarie [3 4]. L'estensione della resezione ed il sacrificio delle parti molli sono elementi non secondari della scelta ricostruttiva. In terzo luogo occorre confrontare le alternative disponibili con i risultati funzionali attesi e le diverse limitazioni di attività ad esse correlate, rapportandoli alle nnecessità del paziente ed alle sue aspettative, fattori questi nei quali entrano in gioco tutte le variabili dipendenti dalla età, dall'attività lavorativa, dalla capacità di collaborazione, dallo stile di vita, dalla sua cultura. Alla luce di tutti questi fattori, le possibili alternative alla protesi modulare sono rappresentate dagli innesti osteoarticolari massivi, dalle protesi composite e dalle artrodesi. Le prime due sono da considerare nei casi di lesioni benigne o a basso grado o, comunque, nelle lesioni intracompartimentali ove sia possibile conservare le inserzioni muscolari e tendinee necessarie per la miglior ricostruzione dei tessuti molli, presupposto concettuale che ne giustifica l'utilizzo. L'artrodesi è indicata per pazienti giovani con elevate richieste funzionali che siano sottoposti a resezioni preferibilmente brevi e/o extra-articolari con sacrificio della glenoide. In tutti gli altri casi si preferisce utilizzare un impianto protesico che, nella grande maggioranza dei casi si realizza con protesi modulari che, allo stato dell'arte, sono la soluzione ricostruttiva di più largo impiego.

MATERIALI E METODO

Sono stati raccolti ed esaminati in dettaglio i dati relativi alle ricostruzioni dell'omero prossimale con protesi modulari effettuate presso l'Istituto Rizzoli di Bologna, l'Istituto Pini di Milano ed il CTO di Firenze. Le tre casistiche, che si estendono diversamente negli anni, coprono l'arco temporale di un trentennio, al 1974 al 2004. In tale intervallo sono state impiantate 369 protesi modulari. La quasi totalità delle resezioni è stata determinata da lesioni tumorali, 251 delle quali primitive maligne, 25 benigne e 89 metastatiche mentre solo 4 sono conseguite a lesioni non oncologiche (2 esiti traumatici, 1 cisti da echinococco ed 1 siringomielia). I pazienti, maschi per il 57% e femmine per il 43%, avevano una età compresa fra un minimo di 5 anni ed un massimo di 89 con una media di 36,2. Le resezioni hanno oscillato fra un minimo di 5 cm ed un massimo di 19 cm con una media di 13,8 cm; nel 15 % dei casi si è trattato di resezioni tipo Tikhoff-Limberg, coinvolgenti la scapola. Sono stati impiegati tre modelli protesici. Sino al 1982 è stato uutilizzato un primo modello di protesi delle Officine Rizzoli di Bologna [1], le cui componenti modulari, consistevano in una larga testa sferica di polietilene, uno spaziatore cilindrico, un collare a vite ed uno stelo intramidollare in titanio, da cementare. La protesi consentiva un movimento rotazionale e di scorrimento longitudinale con un certo grado di libertà. Erano possibili resezioni fra 65 e 170 mm, con incrementi di 15 mm.

Con questo modello sono state effettuate 111 ricostruzioni. Nel 1982 [5] il precedente modello è stato modificato introducendo importanti cambiamenti. Sono state aggiunte teste in titanio con due tunnel per l'ancoraggio alla scapola od alla clavicola e due spaziatori cilindrici per resezioni maggiori di 17 cm; tutti gli spaziatori, dotati di fori, sono coperti da ceramica porosa. L'assemblaggio a tronco di cono più una vite assiale consente di sostituire il corpo protesico lasciando in situ lo stelo che è più corto ed anatomico. Con questo modello sono state effettuate la maggior parte delle ricostruzioni, per un totale di 181. Dal 1994 si è resa disponibile, anche per l'omero, la protesi modulare del sistema HMRS. Le caratteristiche di questo modello sono: testa omerale fissa; resezioni per l'omero prossimale da 90 a 250 mm, per l'omero distale da 80 mm, per l'omero totale da 170 a 330 mm, con incrementi di 15 mm; spaziatori perforati per l'aggancio dei tessuti molli; plugs antirotazionali su tutte le viti di assemblaggio per prevenire lo sganciamento; steli di ancoraggio a rivestimento madreporico. Questo modello, raramente utilizzato all'Istituto Rizzoli, è stato invece pienamente adottato dalla scuola di Firenze; all'Istituto Pini di Milano ne abbiamo alternato l'uso con il precedente modello. Complessivamente sono state impiantate 75 di queste protesi. risultati

Risultati Il follow-up medio globale è di 66,8 mesi, con un minimo di 1 mese ed un massimo di 300 mesi. Il follow-up medio delle sole lesioni metastatiche si attesta comunque a 30 mesi. I pazienti vivi sono 195, di cui 31 affetti dalla malattia, prevalentemente fra i casi operati

per metastasi; quelli deceduti per la malattia sono 155, rappresentati da metastasi per il 50% circa; 12 i pazienti deceduti per altre cause e 7 quelli persi. Le recidive locali sono state 19 ed hanno portato a 7 interventi demolitivi. Il maggior numero di complicazioni riguarda le infezioni che sono state 29, di cui 9 superficiali e 20 profonde; la rimozione parziale o totale della protesi è stata effettuata in 12 casi. La neo-articolazione scapolo-omerale è risultata poco stabile, come atteso, in 47 casi; le sublussazioni craniali sono state 36 ed 11 le lussazioni franche ma la scarsa mobilità attiva della spalla ha comportato la revisione solo in 4 casi. Tra le complicanze meccaniche annoveriamo 4 rotture e 7 mobilizzazioni dello stelo, 6 disconnessioni, 2 fratture periprotesiche ed 1 usura del polietilene. Infine si sono verificate 8 complicanze neurologiche di rilievo con 5 paralisi e 3 parestesie permanenti del nervo radiale. I risultati funzionali sono stati complessivamente omogenei, con solo modeste differenze fra le tre scuole e con valutazioni lievemente migliori per tumori primitivi rispetto alle metastasi. Nelle resezioni tipo I [6] il 65% dei pazienti ha beneficiato di risultati soddisfacenti (5% eccellenti, 60% buoni) contro un 35% di insoddisfacenti (31% scarsi, 4% cattivi). I rilievi migliori riguardano la deformità ed il dolore; in misura decrescente, l'accettazione emotiva, l'attività funzionale, la mobilità e la stabilità, tutti compresi fra il 90 ed il 60%; la forza in abduzione è risultata soddisfacente solo nell'8% dei casi. Più scadenti i risultati dopo resezioni tipo IV, V o VI (Tikhoff-Linberg e mod.), che non hanno consentito alcun risultato eccellente e solo il 33% di buoni, contro un 56 % di scarsi ed un 11% di cattivi. Una analisi documentata della diversa funzionalità rotatoria dell'arto tra le due protesi, non è stata possibile perché non sono disponibili dati circostanziati sulle suture muscolari ed i parametri funzionali utilizzati non sono specifici; tuttavia è stato possibile constatare una escursione maggiore nei portatori dei modelli I.O.R. ma un miglior controllo nelle HMRS.

Discussione L'attenzione non è stata posta tanto sugli aspetti oncologici, pur considerati per le inevitabili implicazioni sulle ricostruzioni, quanto su quelli ortopedici principalmente in relazione alle caratteristiche protesiche, alle complicazioni ad esse correlate ed agli esiti funzionali. Le complicazioni meccaniche sono state assai poche e rimediabili; quelle settiche meno drammatiche, negli esiti, rispetto all'arto inferiore. La instabilità gleno-omerale della protesi è risultata tanto maggiore quanto più labile è stata la fissazione della testa omerale, tuttavia apparentemente senza incidere in modo significativo sui risultati funzionali. L'elevazione completa dell'arto è abolita mentre la capacità e la forza in abduzione e flessione sono ridotte in modo marcato, con qualche vantaggio nei casi di preservazione e reinserzione piena della muscolatura. L'utilizzo dell'arto dal gomito in giù è sempre valido purché sia possibile conservare la muscolatura, flessoria specialmente, e ristabilirne un buon rapporto con la lunghezza ricostruita. Complessivamente, quindi, queste ricostruzioni sono ben accettate dal paziente e durature nel tempo con scarse complicazioni.

BIBLIOGRAFIA

1. Campanacci M, Guilino G, Olmi R, et al. *Resezione-endoprotesi dell'omero prossimale (indicazioni e revisione di 37 casi)*. Chir Organi Mov 1975;62:465-9.
2. Ross AC, Wilson JN, Scales JT. *Endoprosthetic replacement of the proximal humerus*. J Bone Joint Surg 1987;69B:656.
3. Dines DM, Warren RF. *Modular Shoulder Hemiarthroplasty for Acute Fractures. Surgical Considerations.* Clin Orthop 1994;307:18-26.
4. Bos G, Sim F, Pritchard D, Shives T, Rock M, Askew L, et al. *Prosthetic replacement of the proximal humerus*. Clin Orthop 1987; 224:178.
5. Campanacci M, Cervellati C, Gherlinzoni F, Capanna R. Endoprosthesis of the humerus: description of a new model and its application. Ital J Orthop Traumatol 1982;8:59-65.
6. Malawer MM, Meller I, Dunham WK. *Shoulder Girdle Resections for Bone and Soft Tissue Tumors. Analysis of 38 Patients and Presentation of a Unified Classification System*. In: Yamamuro T, ed. *New Developments for Limb Salvage in Musculoskeletal Tumors*. 4th ISOLS Symposium. Spinger Verlag 1987:519-30.

G.I.O.T. 2005;31(Suppl.2):S538-S546

Trapianti osteoarticolari e protesi composite nelle ricostruzioni dell'arto superiore

Osteoarticular allografts and allograft-prosthesis composites in upper limb reconstructions

D.A. Campanacci
R. Capanna

RIASSUNTO

Gli innesti massivi omoplastici e le protesi composite vengono utilizzati nelle ricostruzioni osteoarticolari dell'arto superiore a seguito di resezioni oncologiche, negli esiti traumatici e nelle revisioni di fallimenti di impianti protesici convenzionali. Le alternative ricostruttive sono: a livello dell'omero prossimale, le protesi da resezione modulari e l'artrodesi di spalla con innesti omologhi e/o autologhi; a livello del gomito, le protesi modulari da resezione e le protesi "custom made"; a livello del radio distale, gli innesti autoplastici di perone prossimale (vascolarizzato o libero) e l'artrodesi di polso con innesti omologhi o autologhi. Nel presente lavoro viene riportata l'esperienza su 29 pazienti operati di resezione di un tumore osseo dell'arto superiore e ricostruzione con innesto massivo osteoarticolare in 21 casi e protesi composita in 8 casi. In sedici casi è stato ricostruito l'omero prossimale, in 6 casi il gomito ed in 7 casi il radio distale. Alla luce dei dati riportati in letteratura, vengono discusse le indicazioni ad utilizzare gli innesti massivi osteoarticolari e le protesi composite nelle diverse sedi anatomiche dell'arto superiore, analizzando i risultati funzionali ottenuti e le complicazioni osservate.

SUMMARY

Massive allografts and allograft-prosthesis composites are commonly used in upper limb osteoarticular reconstructions following oncologic resections, in postraumatic defects and in prosthetic failure revision surgery. The alternative reconstructions are: at the proximal humerus, modular resection prostheses and shoulder arthrodesis with allografts and/or autografts; at the elbow, modular resection prostheses and custom made prostheses; at distal radius, proximal fibular autografts (free or vascularized) and wrist arthrodesis with autografts or allografts. In the present paper is reported the experience on 29 patients operated with resection of a bone tumor of the upper limb and reconstruction with a massive osteoarticular allograft in 21 cases and an allograft-prosthesis composite in 8 cases. In sixteen cases the proximal humerus was reconstructed, in 6 cases the elbow and in 7 cases the distal radius. On the basis of the literature reported data, the indications to employ massive osteoarticular allografts and allograft-prosthesis composites in different anatomical sites of the upper limb are discussed, analyzing the functional results and the complication observed.

Ortopedia Oncologica,
Centro Traumatologico
Ortopedico,
Azienda Ospedaliera-
Universitaria "Careggi"
Largo Palagi 1
50139 Firenze

INTRODUZIONE

Nell'arto superiore, i trapianti massivi osteoarticolari omologhi e le protesi composite possono essere utilizzati nella ricostruzione di una perdita di sostanza ossea articolare a livello della spalla, del gomito e del polso, che può essere causata da una resezione oncologica, da un evento traumatico o dagli esiti di una mobilizzazione protesica [1-4].

Nelle ricostruzioni dell'omero prossimale, il vantaggio principale dell'impiego degli innesti massivi osteoarticolari consiste nella possibilità di una valida reinserzione delle strutture capsulo-legamentose e tendinee dell'ospite all'innesto, in grado di fornire una buona stabilità dell'articolazione gleno-omerale ed un risultato funzionale migliore rispetto alla ricostruzione con protesi modulari. In questa sede anatomica, il requisito fondamentale all'impianto degli innesti massivi è la conservazione delle strutture importanti per la funzione abduttoria come la cuffia dei rotatori, il deltoide ed il nervo circonflesso [5] (Fig. 1). Tra le complicazioni più frequenti degli innesti massivi dell'omero prossimale è stata osservata la degenerazione della superficie articolare e la frattura articolare subcondrale [6]. Al fine di prevenire questo evento, possono essere utilizzate le protesi composite che prevedono l'impianto di una protesi articolare a stelo lungo cementata nell'innesto e nell'osso ospite. Tale metodica consente di mantenere i vantaggi funzionali relativi alle reinserzioni capsulolegamentose e tendinee dell'innesto e di evitare le fratture articolari a lungo termine [7].

Le perdite di sostanza articolare a livello del gomito possono interessare in maniera isolata l'omero distale o l'ulna prossimale o coinvolgere l'intera articolazione. L'omero distale può essere ricostruito con un innesto massivo o con una protesi da resezione vincolata. In questo caso, la difficoltà ad ottenere una buona corrispon-

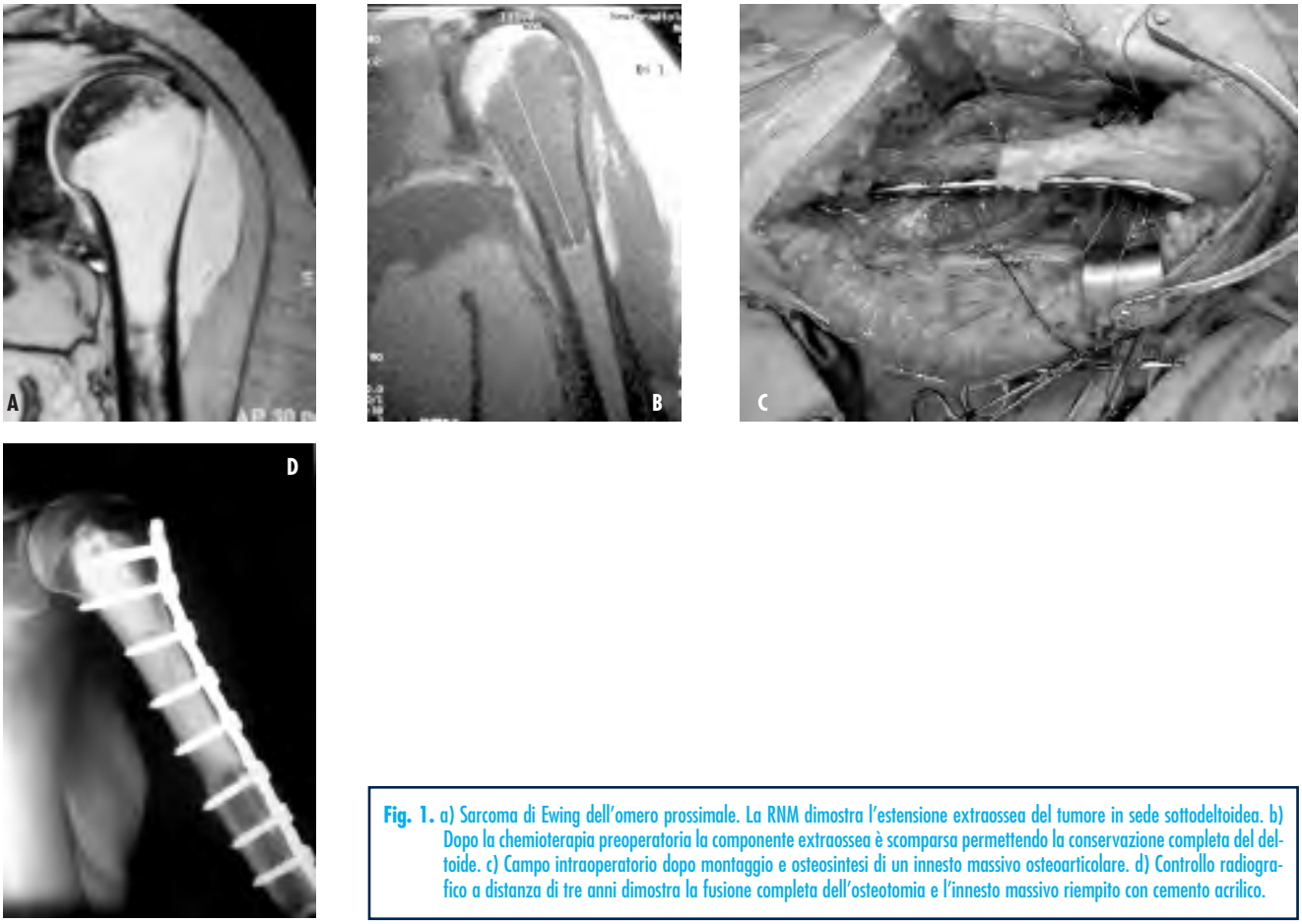

Fig. 1. a) Sarcoma di Ewing dell'omero prossimale. La RNM dimostra l'estensione extraossea del tumore in sede sottodeltoidea. b) Dopo la chemioterapia preoperatoria la componente extraossea è scomparsa permettendo la conservazione completa del deltoide. c) Campo intraoperatorio dopo montaggio e osteosintesi di un innesto massivo osteoarticolare. d) Controllo radiografico a distanza di tre anni dimostra la fusione completa dell'osteotomia e l'innesto massivo riempito con cemento acrilico.

denza anatomica dell'innesto con l'ulna dell'ospite e l'elevato rischio di complicazioni a lungo termine come l'instabilità articolare e la frattura articolare, rendono preferibile la ricostruzione con una protesi da resezione vincolata [8]. Inoltre, in questa sede anatomica, la reinserzione delle strutture tendinee epicondiloidee ed epitrocleari non fornisce un miglioramento funzionale sostanziale e l'inserzione tendinea tricipitale all'olecrano viene comunque mantenuta integra. Quando la perdita di sostanza interessa sia l'omero distale che l'ulna prossimale le alternative ricostruttive sono il trapianto omologo di gomito totale e la protesi da resezione "custom made". I trapianti di gomito totale hanno dimostrato un'elevata incidenza di complicazioni a lungo termine come la grave instabilità articolare e la degenerazione della superficie articolare con frattura subcondrale [9]. In questa situazione clinica, con la fusione dell'osteotomia dell'innesto massivo all'osso ospite, si ottiene comunque un adeguato reintegro del "bone stock" sul quale può essere applicata una protesi convenzionale vincolata con steli cementati ottenendo un impianto protesico composito. La protesi composita di gomito è stata descritta come procedura di salvataggio in fallimenti di trapianti di gomito totale o come tecnica ricostruttiva nelle revisioni protesiche con grave perdita di sostanza ossea omerale o ulnare [10].
A livello del polso, la perdita di sostanza articolare dell'ulna distale non richiede di solito alcuna ricostruzione, mentre il radio distale può essere ricostruito utilizzando i trapianti massivi osteoarticolari con ottimi risultati funzionali a lungo termine. In questa sede anatomica, non sono disponibili impianti protesici modulari adeguati e le alternative ricostruttive sono rappresentate dall'innesto autologo di perone prossimale (vascolarizzato o libero) e dall'artrodesi di polso [11].

CASISTICA

La casistica comprende 29 pazienti, operati di resezione osteoarticolare per un tumore osseo dell'arto superiore e ricostruzione della perdita di sostanza con innesti massivi omologhi o protesi composite. Si trattava di 19 maschi e 10 femmine con età media di 32 anni (min 10 - max 76). La diagnosi istologica era di tumore a cellule giganti in 10 casi, condrosarcoma in 8, osteosarcoma in 5, sarcoma di Ewing in 4, sarcoma sinoviale e istiocitoma fibroso maligno in 1 caso. Sedici pazienti sono stati sottoposti a resezione dell'omero prossimale e la ricostruzione è stata eseguita con un innesto osteoarticolare in 9 casi e con una protesi composita in 7 casi. In un caso, il coinvolgimento subtotale dell'omero da parte della neoplasia ha reso necessaria la resezione completa dell'omero e la ricostruzione con un innesto massivo di omero totale. L'innesto massivo è stato armato con cemento endomidollare in 7 casi ed associato a perone vascolarizzato autoplastico in due casi. La protesi utilizzata negli impianti compositi era una protesi convenzionale a stelo lungo in 6 casi ed una protesi inversa in un caso (Fig. 2). A livello del gomito sono stati operati 6 pazienti. In 5 casi è stato eseguito un innesto omologo di gomito totale fissando il trapianto mediante osteosintesi con placca all'omero ed all'ulna. In 4 casi è stato resecato il capitello radiale senza ricostruzione, mentre in un caso il trapianto di gomito comprendeva anche il radio prossimale sintetizzato con placca in compressione. In un paziente, un tumore a cellule giganti del radio prossimale è stato asportato e ricostruito con una protesi composita utilizzando un innesto massivo di radio prossimale ed una protesi di capitello radiale. Sette pazienti sono stati sottoposti a resezione del radio distale e ricostruzione con un innesto massivo osteoarticolare. La capsula articolare radiocarpica è stata suturata con punti non riassorbibili all'innesto e l'osteosintesi dell'osteotomia è stata eseguita con placca in compressione.

RISULTATI

Nelle ricostruzioni dell'omero prossimale con innesti massivi osteoarticolari (9 casi) abbiamo osservato 4 complicazioni in 3 pazienti. Una pseudoartrosi della linea di osteotomia è stata trattata con applicazione di midollo osseo autoplastico. La frattura dell'innesto massivo si è verificata in 3 casi (33%). In due pazienti, all'interno dell'innesto massivo era stato applicato un perone vascolarizzato autoplastico. In questi casi, l'accelerata riabitazione dell'innesto determinata dallo stimolo biologico del perone vascolarizzato ha causato l'indebolimento strutturale e la frattura dell'impianto. In un caso è stata necessaria la sostituzione dell'impianto con protesi modulare, mentre gli altri due pazienti non sono stati rioperati perché non lamentano dolore e mantengono un risultato funzionale accettabile. Un paziente è stato perso al follow-up e in 6 casi (75%), degli 8 valutabili, abbiamo osservato un risultato funzionale soddisfacente, ottimo o buono secondo la classificazione della Muscolo-Skeletal Tumor Society (MSTS). La motilità attiva in abduzione ed ele-

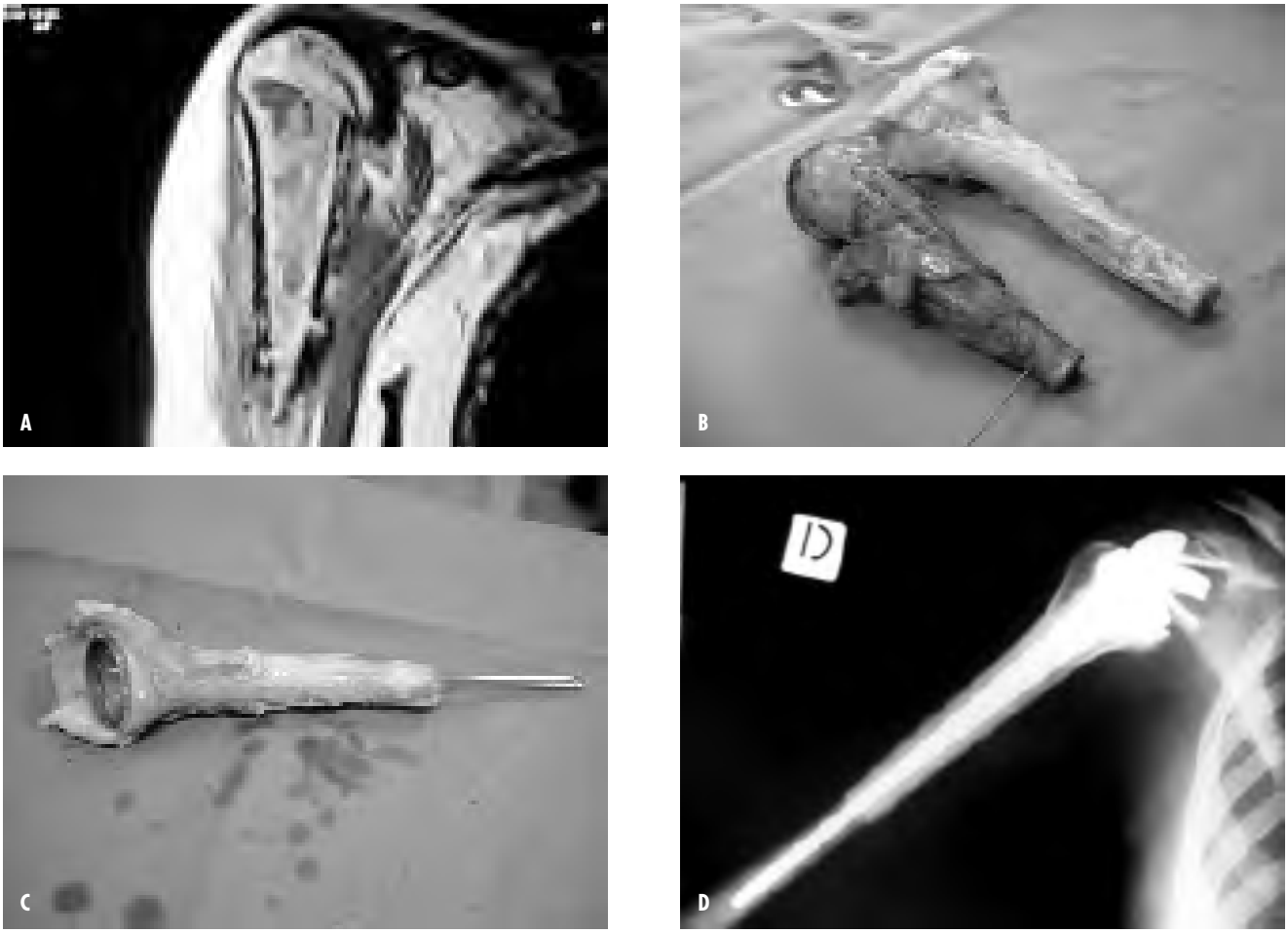

Fig. 2. a) Sarcoma di Ewing dell'omero prossimale in una ragazza di 20 anni dopo la chemioterapia preoperatoria. b) Il pezzo anatomico di resezione e l'innesto massivo omoplastico sezionato alla misura corrispondente. c) All'interno dell'innesto massivo viene cementata la componente omerale della protesi inversa. d) Controllo radiografico del montaggio della protesi inversa con la metodica della protesi composita.

vazione della spalla variava da 60° a 90°, la rotazione interna era completa e la rotazione esterna era di solito limitata a pochi gradi.

Nelle protesi composite dell'omero prossimale (7 casi), si è verificato un ampio riassorbimento dell'innesto in un caso ed un'importante instabilità articolare in un caso. In nessun paziente è stato necessario un intervento di revisione chirurgica. I risultati funzionali osservati sono stati meno buoni rispetto agli innesti massivi osteoarticolari e sono stati considerati soddisfacenti nel 57% dei casi.

Le ricostruzioni articolari del gomito sono state gravate da un'elevata incidenza di complicazioni. Un paziente è deceduto a causa della malattia e tutti i 5 pazienti valutabili hanno presentato una complicazione: in un caso si è osservato un deficit dissociato del nervo radiale ed un parziale riassorbimento dell'innesto; in un caso l'osteotomia omerale non è consolidata esitando in pseudoartrosi; in tre casi la superficie articolare dell'innesto massivo è andata incontro a progressiva degenerazione, simile all'artropatia neurogena, fino alla frattura articolare. In un paziente è stata eseguita la revisione chirurgica mantenendo il "bone stock" dell'innesto ed utilizzando una protesi vincolata con steli cementati, ottenendo l'assemblaggio di una protesi composita (Fig. 3). La valutazione funzionale prima della complicazione rilevava un arco di movimento medio in flesso-estensione di 95° (min: 70°; max: 110°) ed una pronosupinazione completa in tre casi, con un arco di movimento di 30° in un caso, di 70° in un caso ed assente in un caso.

Fig. 3. a) Recidiva di tumore a cellule giganti della paletta omerale. b) Il pezzo anatomico di resezione comprendente l'omero distale e l'ulna prossimale e l'innesto massivo omoplastico di gomito totale. c) Controllo radiografico dell'impianto alla fusione delle osteotomie. d) La radiografia dimostra la progressiva degenerazione della superficie articolare con conseguente crollo subcondrale. e) Revisione dell'impianto con protesi cementata vincolata mantenendo l'innesto massivo secondo la tecnica della protesi composita. f, g) Risultato funzionale in flessoestensione. h, i) Risultato funzionale in pronosupinazione.

Tra i 7 pazienti operati di innesto osteoarticolare del radio distale è stata osservata una frattura articolare dell'innesto (14%) che ha reso necessaria la revisione chirurgica con un nuovo innesto osteoarticolare. A distanza di due anni dal secondo impianto si è verificata una nuova frattura articolare ed il paziente è in attesa di revisione della

ricostruzione. Una complicazione minore di questo tipo d'intervento è stata la sublussazione dorsale del radio trapiantato che tuttavia risultava asintomatica e non comprometteva il risultato funzionale. Ad un follow-up medio di 30 mesi, 6 pazienti su 7 (85%) avevano un risultato funzionale ottimo secondo la classificazione MSTS (Fig. 4) ed un paziente aveva un risultato discreto nonostante la frattura articolare che non era dolente e consentiva l'uso efficace della mano con l'ausilio di un tutore per compensare l'instabilità.

DISCUSSIONE

La scelta della tecnica ricostruttiva più opportuna nelle perdite di sostanza osteoarticolare dell'articolazione scapolo-omerale dipende da due elementi fondamentali: la conservazione della glenoide ed il mantenimento dell'apparato abduttore (cuffia dei rotatori, deltoide e nervo circonflesso). Quando queste strutture devono essere sacrificate assieme all'omero prossimale, si verifica la perdita completa della funzione abduttoria e di elevazione della spalla e la ricostruzione può essere eseguita con una protesi modulare che avrà la funzione di spaziatore garantendo una minima stabilità e consentendo i movimenti di rotazione dell'arto superiore. L'unica tecnica ricostruttiva in grado di ripristinare la funzione abduttoria in questi casi è rappresentata dall'artrodesi scapolo-omerale con l'ausilio di innesti omologhi e/o autologhi che può essere eseguita quando viene mantenuta una parte della scapola sulla quale ancorare i mezzi di sintesi. Tale ricostruzione permette una buona stabilità e forza muscolare ed il ripristino funzionale parziale in abduzione ed elevazione attraverso la muscolatura scapolo-toracica [5 12 13]. Quando è possibile conservare la componente articolare glenoidea e l'apparato abduttore della spalla, la tecnica ricostruttiva dell'omero prossimale che permette i migliori risultati funzionali è il trapianto massivo osteoarticolare. La capsula articolare, la cuffia dei rotatori ed il tendine del deltoide dell'ospite vengono suturati alle corrispondenti strutture dell'innesto massivo, garantendo una buona stabilità ed un valido recupero funzionale [14]. In questo caso, non sembra consigliabile ricostruire le inserzioni tendinee del muscolo gran pettorale e del gran dorsale in quanto possono creare una retrazione cicatriziale ed interferire con il movimento di abduzione ed elevazione. Con questa tecnica è possibile sostituire anche l'omero totale, ricostruendo le strutture capsulolegamentose del gomito o sostituendo anche l'ulna prossimale, mediante l'impiego di un innesto di omero e di gomito totale, ed eseguendo l'osteosintesi con l'ulna dell'ospite [15]. La complicazione più frequente negli innesti osteoarticolari dell'omero prossimale è la frattura articolare. La superficie articolare del trapianto, nel tempo, va incontro ad un processo degenerativo e la riabitazione dell'osso subcondrale da parte del tessuto di granulazione dell'ospite provoca un indebolimento strutturale che porta al collasso subcondrale. Tale complicazione è stata riportata in letteratura con un'incidenza variabile dal 25% al 50% dei casi [1 6 13 14]. Al fine di diminuire l'incidenza delle fratture dell'innesto massivo è stato consigliato l'impiego del cemento acrilico endomidollare come rinforzo meccanico dell'impianto [6 15]. Nonostante questi accorgimenti tecnici, un impianto su quattro è destinato al fallimento e la sopravvivenza attuariale degli innesti massivi osteoarticolari di omero prossimale a 5 anni è stata del 68% nell'esperienza di Getty et al. e del 78% secondo De Groot et al. [1 6]. Allo scopo di prevenire la frattura articolare degli innesti massivi è stata introdotta la tecnica delle protesi composite che prevedono l'impianto di una protesi convenzionale a stelo lungo cementata nell'innesto e nell'osso ospite. Tale metodica consente gli stessi vantaggi funzionali relativi alle reinserzioni capsulari e tendinee all'innesto ed allo stesso tempo limita il rischio di complicazioni meccaniche a lungo termine [7]. Molto interesse ha suscitato l'introduzione della protesi inversa, indicata nelle artroplastiche di spalla dove sia presente un deficit della cuffia dei rotatori. Questo impianto protesico è stato utilizzato anche come protesi composita associata ad innesto massivo ed ha dimostrato dei buoni risultati funzionali preliminari. La protesi infatti garantisce una stabilità intrinseca indipendente dalla cuffia dei rotatori ed agisce da fulcro per la forza abduttoria del deltoide [12].

Gli innesti massivi nelle ricostruzioni del gomito sono stati utilizzati nelle perdite di sostanza post-traumatica, nelle resezioni oncologiche e come procedura di salvataggio nei fallimenti degli impianti protesici [16]. Nelle perdite di sostanza isolate dell'omero distale, le protesi da resezione modulari vincolate sono da preferire agli innesti massivi in termini di stabilità articolare ed alla luce delle possibili complicazioni a lungo termine degli innesti osteoarticolari omologhi (pseudoartrosi, fratture articolari, instabilità). Quando la perdita di sostanza interessa il radio prossimale, è possibile adottare la tecnica ricostruttiva dell'ulna pro-radio creando un avambraccio monostotico con il blocco della pronosupinazione.

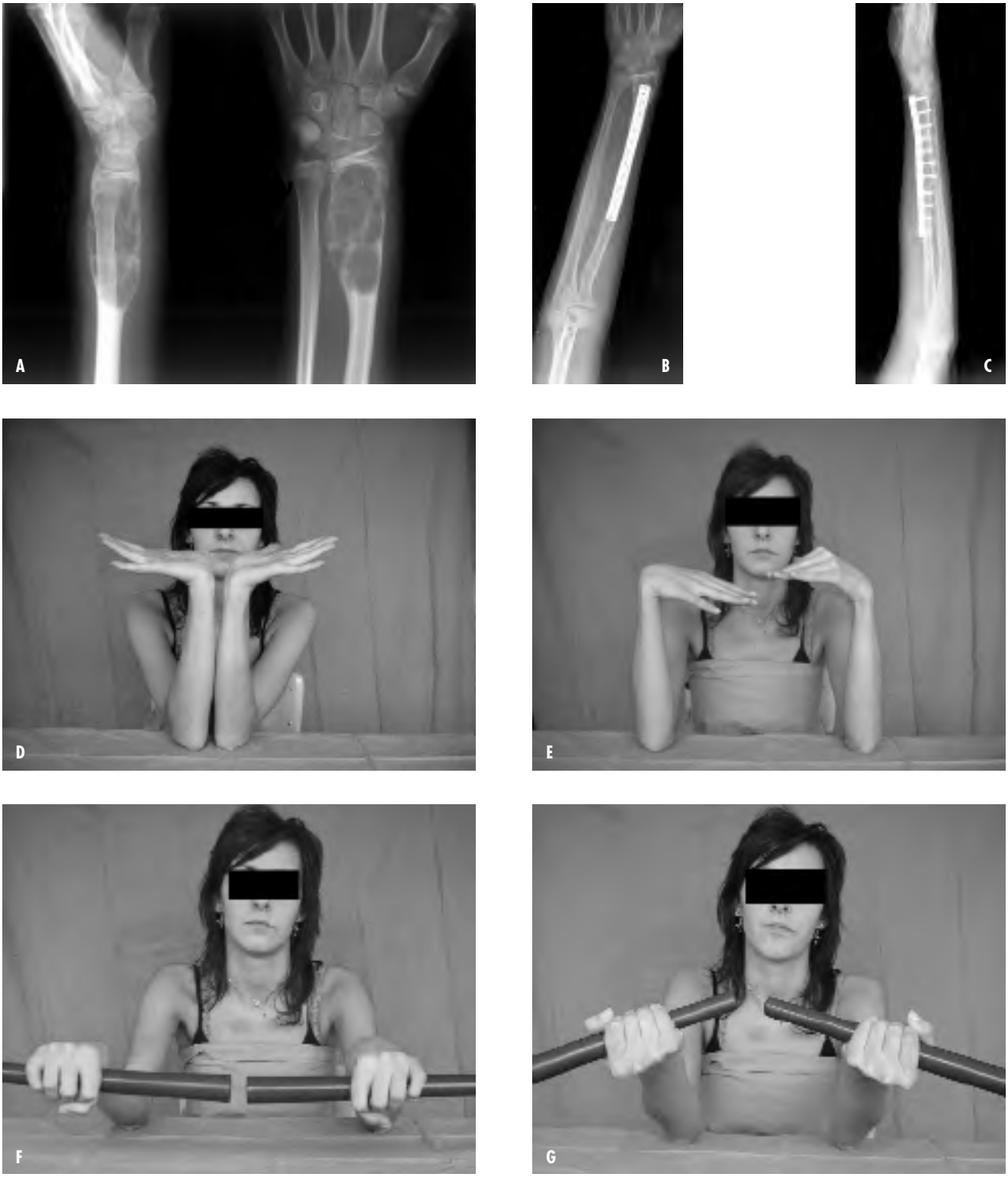

Fig. 4. a) Tumore a cellule giganti del radio distale in una ragazzina di 14 anni. b, c) Controllo radiografico in anteroposteriore e in laterale dopo fusione dell'osteotomia dell'innesto massivo osteoarticolare di radio distale. d, e) Risultato funzionale in flessoestensione. f, g) Risultato funzionale in pronosupinazione.

L'alternativa ricostruttiva per mantenere la pronosupinazione è di utilizzare una protesi composita di capitello radiale fissando l'innesto massivo al radio residuo mediante una placca. Nel caso la perdita di sostanza interessi contemporaneamente l'omero distale e l'ulna prossimale le alternative ricostruttive sono gli innesti massivi di gomito totale, le protesi composite o le protesi "custom made". Gli innesti massivi di gomito totale hanno dimostrato un'incidenza di complicazioni molto elevata che in letteratura è riportata variare dal 69% al 100% dei casi [2 8 9 16]. La complicazione più frequente è la progressiva degenerazione della superficie articolare provocata da microtraumi ripetuti su un'articolazione denervata e quindi insensibile. Tale fenomeno ricorda infatti radiograficamente l'aspetto dell'artropatia neurogena. Questa situazione clinica di solito è indolore ed il paziente mantiene comunque la parziale funzione del gomito che diviene insufficiente a causa dell'instabilità. In questi casi, la revisione chirurgica può essere eseguita, mantenendo il "bone stock" dell'innesto massivo, con l'impianto di una protesi vincolata a stelo lungo cementato mediante la tecnica della protesi composita [2 9 16].

La protesi composita di gomito è stata utilizzata come intervento primario nelle artroplastiche di gomito con vasta perdita di sostanza ossea, nelle resezioni oncologiche o come intervento di salvataggio nelle revisioni di protesi di gomito con perdita di sostanza periprotesica [3 10 17]. Tale metodica ricostruttiva consente il reintegro del tessuto osseo mancante, la reinserzione delle strutture tendinee epicondiloidee, epitrocleari e tricipitali all'innesto e fornisce un'articolazione stabile e affidabile nel tempo. Mansat et al., nella loro esperienza con protesi composite di gomito nelle revisioni protesiche hanno osservato un'elevata incidenza di infezioni (31%) ed un risultato funzionale soddisfacente nella metà dei casi. L'arco di movimento medio era di 97° con un'estensione media di 28° ed una flessione media di 125°. In questo caso, l'elevata percentuale di infezioni può essere spiegata dalla casistica di sole revisioni di fallimenti protesici (in alcuni casi revisioni multiple) e dalla difficoltà ad ottenere una buona copertura dell'impianto da parte dei tessuti molli a livello del gomito.

La ricostruzione della perdita di sostanza osteoarticolare del radio distale può essere eseguita mediante l'impiego di innesti massivi omoplastici, innesti autoplastici di perone prossimale (vascolarizzato o libero) o mediante l'artrodesi del polso. Gli innesti massivi osteoarticolari consentono una ricostruzione funzionale evitando i rischi relativi alla morbidità del sito donatore. Nell'esperienza di Kocher et al. su 24 casi di innesti osteoarticolari di radio distale eseguiti nelle resezioni tumorali, sono state osservate 7 complicazioni maggiori (24%) che hanno richiesto una revisione chirurgica con artrodesi di polso. La frattura articolare è stata osservata nel 17% dei casi. Nell'esperienza clinica, un'altra complicazione frequente è stata la sublussazione dorsale del radio trapiantato, che tuttavia è rimasta indolente ed ha consentito una buona funzione residua. Il risultato funzionale riportato è stato in media di 36° di dorsiflessione, 21° di flessione volare, 16° di deviazione radiale, 15° di deviazione ulnare, 58° di supinazione e 72° di pronazione.

In conclusione, gli innesti massivi osteoarticolari omologhi e le protesi composite rappresentano una valida opzione ricostruttiva nelle perdite di sostanza articolari dell'arto superiore. Queste tecniche ricostruttive possono trovare la loro indicazione in ortopedia oncologica, in traumatologia e nella chirurgia protesica di primo impianto o di revisione.

BIBLIOGRAFIA

1. Getty PJ, Peabody TD. *Complications and functional outcomes of reconstruction with an osteoarticular allograft after intra-articular resection of the proximal aspect of the humerus.* J Bone Joint Surg Am 1999;81:1138-46.
2. Allieu Y, Marck G, Chammas M, Desbonnet P, Raynaud JP. *Total elbow joint allograft for long term post-traumatic osteoarticular loss. Follow-up results at twelve years.* Rev Chir Orthop 2004;90:319-28.
3. Mansat P, Adams RA, Morrey BF. *Allograft-prosthesis composite for revision of catastrophic failure of total elbow arthroplasty.* J Bone Joint Surg 2004;86A:724-35.
4. Kocher MS, Gebhardt MC, Mankin HJ. *Reconstruction of the distal aspect of the radius with use of an osteoarticular allograft after excision of a skeletal tumor.* J Bone Joint Surg Am 1998;80:407-19.
5. Damron TA, Rock MG, O'Connor MI, Johnson M, An KN, Pritchard DJ, et al. *Functional laboratory assessment after oncologic shoulder joint resections.* Clin Orthop 1998;348:124-34.
6. De Groot H, Donati D, Di Liddo M, Gozzi E, Mercuri M. *The use of cement in osteoarticular allografts for proximal humerus bone tumors.* Clin Orthop 2004;427:190-7.
7. Dudkiewicz I, Velkes S, Oran A, Pritsch M, Salai M. *Composite grafts in the treatment of osteosarcoma of the proximal humerus.* Cell Tissue Bank 2003;4:37-41.
8. Capanna R, Campanacci DA, Del Ben M. *Innesti osteoarticolari di gomito totale.* Giornale Italiano di Ortopedia e Traumatologia 1994;XX:169-77.
9. Delloye C, Cornu O, Dubuc JE, Vincent A, Barbier O. *Elbow*

reconstruction with massive total osteoarticular allograft: early failure due to instability. Rev Chir Orthop 2004;90:360-4.

[10] Renfree KJ, Dell PC, Kozin SH, Wright TW. *Total elbow arthroplasty with massive composite allografts.* J Shoulder Elbow Surg 2004;13:313-21.

[11] Cheng CY, Shih HN, Hsu KY, Hsu RW. *Treatment of giant cell tumor of the distal radius.* Clin Orthop 2001;383:221-8.

[12] Kassab M, Dumaine V, Babinet A, Ouaknine M, Tomeno B, Anract P. *Twenty nine shoulder reconstructions after resection of the proximal humerus for neoplasm with mean 7-year follow-up.* Rev Chir Orthop Rep Appar Mot 2005;91:15-23.

[13] O'Connor MI, Sim FH, Chao EY. *Limb salvage for neoplasms of the shoulder girdle. Intermediate reconstructive functional results.* J Bone Joint Surg Am 1996;78:1972-88.

[14] Campanacci DA, Caldora P, Beltrami G, Gluckert B, Capanna R. *Osteoarticular allografts and megaprostheses reconstruction in bone tumour surgery.* In: *Advances in Tissue Banking*. Vol. 3 World Scientific Publisher 1999, pp. 67-85.

[15] Capanna R, Donati D, Campanacci DA. *Innesto di omero totale: presentazione di due casi.* Giornale Italiano di Ortopedia e Traumatologia 1993;XIX:377-84.

[16] Dean GS, Hollinger EH, Urbaniak JR. *Elbow allograft for reconstruction of the elbow with massive bone loss. Long term results.* Clin Orthop. 1997;341:12-22.

[17] Weber KL, Lin PP, Yasko AW. *Complex segmental elbow reconstruction after tumor resection*. Clin Orthop 2003;415:31-44.

Chirurgia ricostruttiva delle grandi perdite di sostanza ossea del polso e della mano

M. Ceruso
S. Pfanner
G. Lauri
M. Manfrini[1]

S.O.D.C. Chirurgia della Mano e Microchirurgia, Azienda Ospedaliero-Universitaria Careggi, Firenze;
[1] I Clinica Ortopedica, V divisione, Istituti Ortopedici "Rizzoli", Bologna

Indirizzo per la corrispondenza:
dott. Massimo Ceruso
S.O.D.C. Chirurgia della Mano e Microchirurgia
Azienda Ospedaliero-Universitaria Careggi
v.le Pieraccini 17
50134 Firenze
Tel. +39 055 4278262
E-mail: cerusom@tin.it

RIASSUNTO

Le perdite di sostanza scheletrica del polso e della mano non possono essere definite come "ampie" in base al semplice criterio dimensionale della lesione, tenuto conto della relativa brevità delle strutture ossee che costituiscono tali segmenti e della complessità anatomica di tale distretto. Questo incide sulla complessità ricostruttiva di lesioni che si estendono anche solo per pochi centimetri. La definizione più coerente è quella secondo la quale una lesione viene considerata ampia se richiede l'apporto di procedure palliative per la ricostruzione.
Perdite di sostanza scheletrica ampie possono essere determinate da un trauma o dai suoi esiti (pseudoartrosi o necrosi avascolare), ovvero da processi settici (osteomieliti, osteoartriti) o da resezioni per tumori.
Scopo della ricostruzione scheletrica non è il semplice ripristino della forma e della stabilità del segmento affetto, ma il recupero della funzione articolare, alterata per vicinanza o per diretto coinvolgimento traumatico. La funzionalità complessiva del segmento affetto dipende inoltre dall'interessamento diretto o secondario di tendini e muscoli contigui e dalle condizioni del rivestimento cutaneo dell'area di lesione.
La ricostruzione scheletrica nella porzione distale dell'arto superiore può essere analizzata da diversi punti di vista: in base alla sede della lesione ed alla presenza di coinvolgimento articolare, in base alla tempistica della ricostruzione, che deve tenere conto della eziologia della perdita di sostanza, in base al tipo di ricostruzione, ovvero alla scelta del materiale autologo, omologo o sintetico utilizzato.
L'associazione di lesioni delle parti molli contigue richiede procedure ricostruttive associate ed incide significativamente sulla qualità del risultato funzionale.
Infine occorre tener conto del significato della cicatrice peri-lesionale, del tutto peculiare in questa sede, che concorre a determinare il danno funzionale conseguente alla lesione ed alla sua riparazione.

Parole chiave: perdite di sostanza ossea, trapianti ossei, mano, polso, microchirurgia

SUMMARY

Bone defects of the hand and wrist cannot be defined as "severe" according to a mere dimensional criterion. The distal part of the upper limb is a complex anatomical and functional district supported by relatively short bones. A compound lesion spanning

only some centimetres may often require complex reconstructive procedures when it is located in this area. Accordingly, severe defects can appropriately be defined as lesions where the restoration of the injured structures cannot be performed without employing a palliative procedure.
Bony defects can either result from a destructive acute injury or from osteomyelitis, pseudoarthrosis, avascular necrosis or result as the sequelae of tumour resection.
The recovery of the shape and stability of the involved bone should constantly lead to the preservation or reconstruction of the articular function which can be affected because of a direct traumatic involvement or be a consequence of the contiguity to the lesional area.
Moreover, a compound defect is the combination of several severe defects with varying degrees of involvement of the skin, muscles, tendons and nerves which should also be adequately treated to get the better functional result.
The treatment of severe bony defects can be discussed according to different parameters: location and length of the skeletal defect, concomitant destruction of a contiguous joint, timing of the reconstruction with respect to the traumatic, septic or tumoural aetiology of the defect, type of bone substitution. such as autogenous or allogenic bone grafts.
Finally, peri-lesional scarring has a peculiar significance at this level, interfering with soft tissue and tendon gliding, and substantially concurs to determine the functional final outcome of the reparative surgical procedure.

INTRODUZIONE

La definizione di una perdita di sostanza scheletrica come "ampia" non può essere fatta in base al semplice criterio dimensionale della lesione. Tale asserzione vale particolarmente per lesioni che interessano la porzione distale dell'arto superiore, tenuto conto della relativa brevità delle strutture scheletriche che la costituiscono e della complessità ricostruttiva che possono comportare lesioni che in questa sede si estendono solo per pochi centimetri. In tal senso, la definizione più coerente è quella secondo la quale viene considerata ampia una lesione se richiede l'apporto di procedure palliative per la ricostruzione [1].
Inoltre, va tenuto conto della associazione costante di compromissione delle parti molli contigue e del significato della cicatrice peri-lesionale, del tutto peculiare in questa sede nel determinare il danno funzionale conseguente alla perdita di sostanza ed alla sua riparazione.

DISCUSSIONE

Perdite di sostanza scheletrica ampie possono essere determinate da un trauma o dai suoi esiti (pseudoartrosi o necrosi avascolare), ovvero da processi settici (osteomieliti) o da resezioni per tumori.
Scopo della ricostruzione scheletrica non è solo il ripristino della forma e della stabilità del segmento affetto. Questa deve sempre consentire la conservazione o il recupero della funzione delle articolazioni vicine, alterata per coinvolgimento diretto o secondario, e della funzionalità complessiva del segmento affetto, tenuto conto dell'interessamento, anch'esso contestuale o secondario, di tendini e muscoli contigui e del piano tegumentario.
La ricostruzione scheletrica nella porzione distale dell'arto superiore può essere analizzata da diversi punti di vista:
– in base alla sede della lesione ed alla presenza di coinvolgimento articolare;
– in base alla tempistica della ricostruzione, che deve tenere conto della eziologia della perdita di sostanza;
– in base al tipo di ricostruzione, ovvero alla scelta di materiale autologo, omologo o sintetico.
La sede della lesione condiziona le scelte ricostruttiva a seconda che ci si trovi di fronte a:
– perdite di sostanza della parte centrale o prossimale del segmento, con interessamento delle diafisi di falangi o metacarpi, ovvero di segmenti articolari carpali, metacarpo-falangei o interfalangei con conservazione distale dei raggi digitali senza ischemia del segmento;
– perdite di sostanza della porzione distale del segmento e dunque ad amputazioni più o meno prossimali di uno o più raggi digitali o della mano a livello metacarpale o al polso.
Nei casi di perdita di sostanza prossimale, a coinvolgimento prevalente dello scheletro metacarpale, la riparazione deve essere realizzata con lo scopo di conservare la funzionalità delle dita corrispondenti. Non ha pertanto motivo di essere effettuata in casi di concomitanti gravi lesioni delle dita. In tale caso, l'amputazione del raggio digitale rappresenta una opzione che consente accettabili risultati funzionali. La mobilità articolare della metacarpo-falangea può essere ritenuta secondaria, a favore della stabilità, per la MF del pollice e del secondo dito, mentre è opportuno che venga conservata, o ricostruita, nei tre

raggi digitali ulnari. La ricostruzione scheletrica viene comunemente eseguita mediante trapianto di osso autologo. Per perdite di sostanza segmentarie, anche estese, possono essere utilizzati trapianti autologhi non vascolarizzati se il letto ricevente è ben vascolarizzato. Se invece il letto ricevente risulta cicatriziale o infetto, è opportuno ricorrere a trapianti ossei vascolarizzati, data la improbabilità di ottenere la rivascolarizzazione del trapianto ab estrinseco e data l'assenza di resistenza all'infezione di un tessuto privo di una perfusione autonoma.
Le sedi donatrici possono essere diverse; tra le più comuni possono essere ricordati il perone, la cresta iliaca, il radio, il metatarso [2-4]; di uso più raro sono la scapola, l'omero la tibia, le coste [5-7].
Il perone si presta a ricostruzioni metacarpali massive anche come trapianto non vascolarizzato e consente la contemporanea ricostruzione articolare della metacarpo-falangea (Fig. 1) mediante protesi in silicone o pirocarbonio [8]. Il trapianto vascolarizzato trova indicazione in caso di letto ricevente infetto o cicatriziale, come già detto, e risulta particolarmente utile per la ricostruzione di due metacarpi contigui nella versione a "doppia barra" ottenuta mediante osteotomia mediana, nel rispetto del rivestimento periostale e della continuità dell'asse vascolare.
La cresta iliaca consente la ricostruzione di uno o più raggi metacarpali contigui, essendo prelevata in tal caso con forma trapezoidale al fine di consentire la sintesi con eventuali residui metafisari distali. In letteratura viene riportata la possibile associazione di un trapianto libero di cartilagine costale al fine di mantenere la mobilità articolare MF [9].
Tra i trapianti ossei vascolarizzati possono ancora essere ricordati il radio, una cui porzione corticale può essere inclusa in un lembo antibrachiale composito peduncolato, basato sulla arteria radiale, e la scapola, il cui bordo laterale può essere prelevato nel contesto di un lembo sottoscapolare. Analogamente viene decritta la possibilità di includere un segmento diafisario dell'omero, con lunghezza fino a 10 cm, nel lembo laterale del braccio che può essere allestito sulla arteria omerale profonda. Il secondo metatarso, infine, offre il vantaggio di poter includere nel prelievo la sua epifisi distale, e può essere trasferito come lembo libero basato sull'asse vascolare pedidio nel contesto di un lembo composito dorsale del piede che includa, se necessario, anche tendini o nervi (Fig. 2).
La ricostruzione delle falangi dipende in larga misura dal dito coinvolto e dalla sede di lesione. Estese perdite di sostanza ossea distale possono essere trattate alla stregua delle amputazioni digitali e dunque in tali casi l'indicazione ricostruttiva equivale a quella del reimpianto. Nel pollice, il mantenimento della lunghezza è sempre indicato, mente invece per le altre dita occorre tener conto del numero di dita lese e dell'attività lavorativa, del sesso e dell'età del paziente. La semplice ricostruzione

Fig. 1. T.G.C. del 4° metacarpo della mano destra in un soggetto di sesso maschile dell'età di 32 anni. Dopo resezione dei due terzi distali del metacarpo, la ricostruzione osteo-articolare è stata eseguita mediante un segmento diafisario di perone non vascolarizzato associato ad endoprotesi in Silastic di Swanson con grommets in titanio. a) immagine rx pre-operatoria. b) controllo Rx a 10 mesi c) controllo rx ad 9 anni dall'intervento. Sono stati rimossi i mezzi di sintesi. d, e) controllo rx funzionale a 9 anni, che mostra il recupero completo dell'escursione articolare metacarpo-falangea.

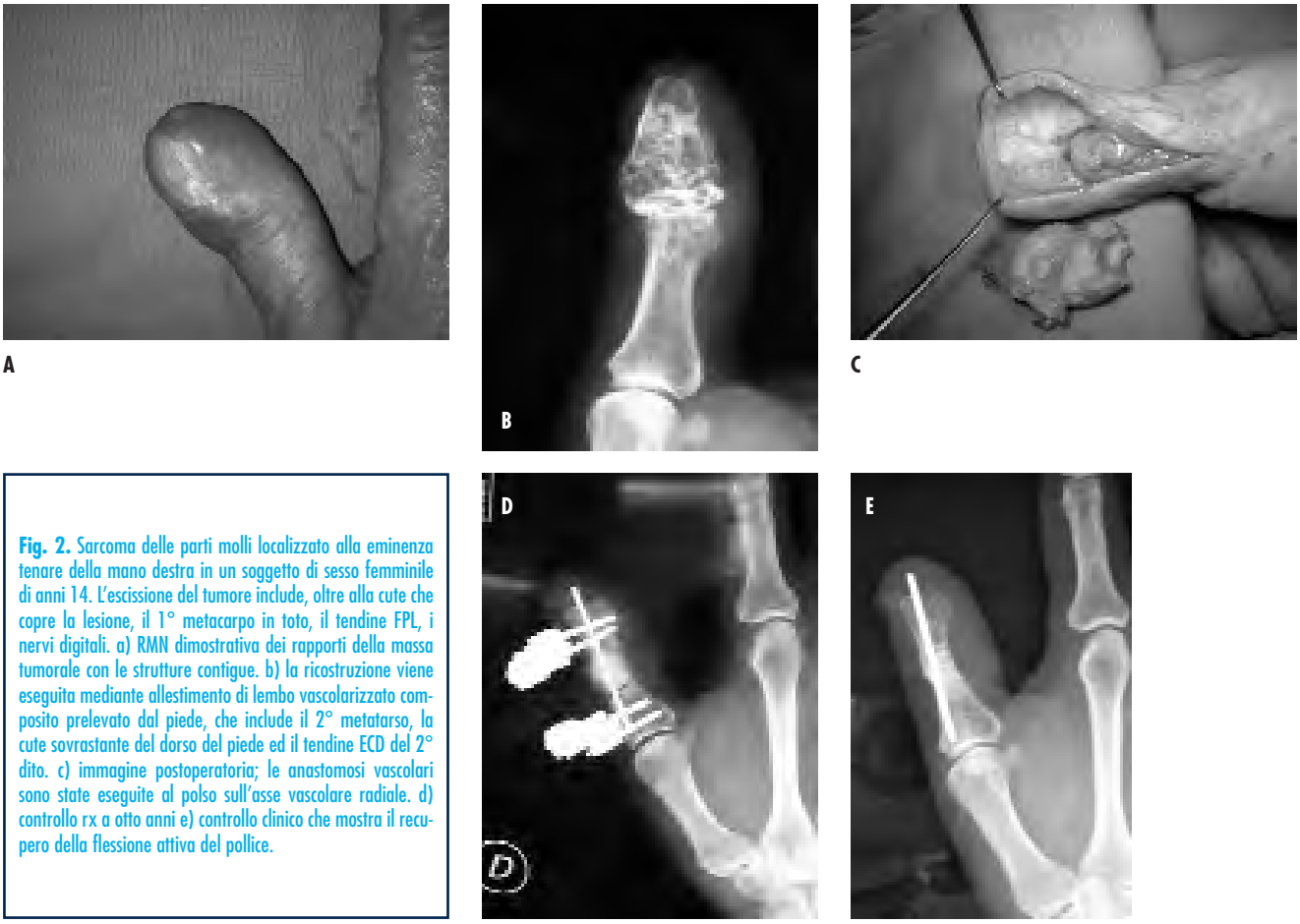

Fig. 2. Sarcoma delle parti molli localizzato alla eminenza tenare della mano destra in un soggetto di sesso femminile di anni 14. L'escissione del tumore include, oltre alla cute che copre la lesione, il 1° metacarpo in toto, il tendine FPL, i nervi digitali. a) RMN dimostrativa dei rapporti della massa tumorale con le strutture contigue. b) la ricostruzione viene eseguita mediante allestimento di lembo vascolarizzato composito prelevato dal piede, che include il 2° metatarso, la cute sovrastante del dorso del piede ed il tendine ECD del 2° dito. c) immagine postoperatoria; le anastomosi vascolari sono state eseguite al polso sull'asse vascolare radiale. d) controllo rx a otto anni e) controllo clinico che mostra il recupero della flessione attiva del pollice.

scheletrica può essere eseguita con autotrapianti ossei massivi con modalità analoghe a quelle indicate precedentemente, preferendo, date le minori dimensioni richieste, la cresta iliaca; in alternativa può essere utilizzata la osteogenesi mediante distrazione secondo Ilizarov. Ricostruzioni più complesse utilizzano lembi osteocutanei compositi, in genere prelevati dal piede, associati ad osso iliaco (Fig. 3).

Nelle lesioni articolari la procedura più comune è quella dell'artrodesi, in accorciamento o mediante interposizione di un trapianto osseo cortico-spongioso autologo. La ricostruzione con protesi articolari può raramente essere presa in considerazione data la comune associazione di danno tegumentario e perdita estesa di sostanza tendinea. Per le ricostruzioni articolari digitali esiste una limitata recente esperienza con l'uso di allotrapianti osteo-articolari massivi [10 11]. Tale procedura consente la ricostruzione di segmenti osteo-articolari ampi in associazione a quella della perdita di sostanza tendinea associata; può essere eseguita in casi selezionati e programmati purché la copertura cutanea sia di buona qualità. Questa pertanto rappresenta un elemento discriminante nel definire l'indicazione all'uso di tali procedure e può richiedere un tempo ricostruttivo precedente o associato.

Nelle perdite di sostanza complesse del carpo e della mano è comune il coinvolgimento di più raggi digitali contigui. In tali casi la ricostruzione segmentaria può essere realizzata utilizzando come donatore il dito non recuperabile prelevando da questo segmenti scheletrici semplici, osteo-articolari o compositi. Se necessario, possono essere realizzati lembi osteo-cutanei complessi, vascolarizzati dagli assi arteriosi digitali corrispondenti, che possono essere ruotati ed utilizzati per la ricostruzione di funzioni articolari di significato prioritario.

La scelti dei tempi della ricostruzione scheletrica è condizionata dalle cause della perdita di sostanza.

Nelle fratture esposte la ricostruzione scheletrica è del tutto dipendente dalle condizioni delle parti molli circostanti. Questa può essere immediata, nelle prime 72 ore dal trauma, se la copertura cutanea può essere adeguata per la presenza di tessuto locale ben perfuso o può essere ottenuta mediante lembi vascolarizzati di rotazione o liberi. Il debridement dell'area di lesione risulta critico; deve sempre essere meticoloso, adeguato all'entità di contaminazione e deve comprendere i frammenti ossei liberi e deperiostati. Se al contrario la perfusione delle parti molli è critica, la ricostruzione ossea definitiva deve essere ritardata e devono essere applicate solo misure temporanee idonee a mantenere la lunghezza dei raggi digitali ed uno spazio adeguato alla ricostruzione successiva. Si ricorre alla fissazione esterna o alla sintesi a minima con fili di Kirchner modellati con funzione di distrattore. Viene associato eventualmente uno spaziatore di cemento antibiotato. È possibile quindi effettuare ripetuti debridement fino alla completa definizione di margini di lesione sicuramente perfusi. Anche in questi casi sono da preferire metodiche ricostruttive microchirurgiche con lembi osteo-cutanei compositi vascolarizzati.

L'uso di una sintesi stabile, anche nei casi di stabilizzazione temporanea per ricostruzioni in due tempi, ha un significato sostanziale nel definire la qualità del risultato finale, poiché consente l'immediata attuazione del trattamento riabilitativo articolare e dello splinting dinamico necessario a preservare la mobilità digitale.

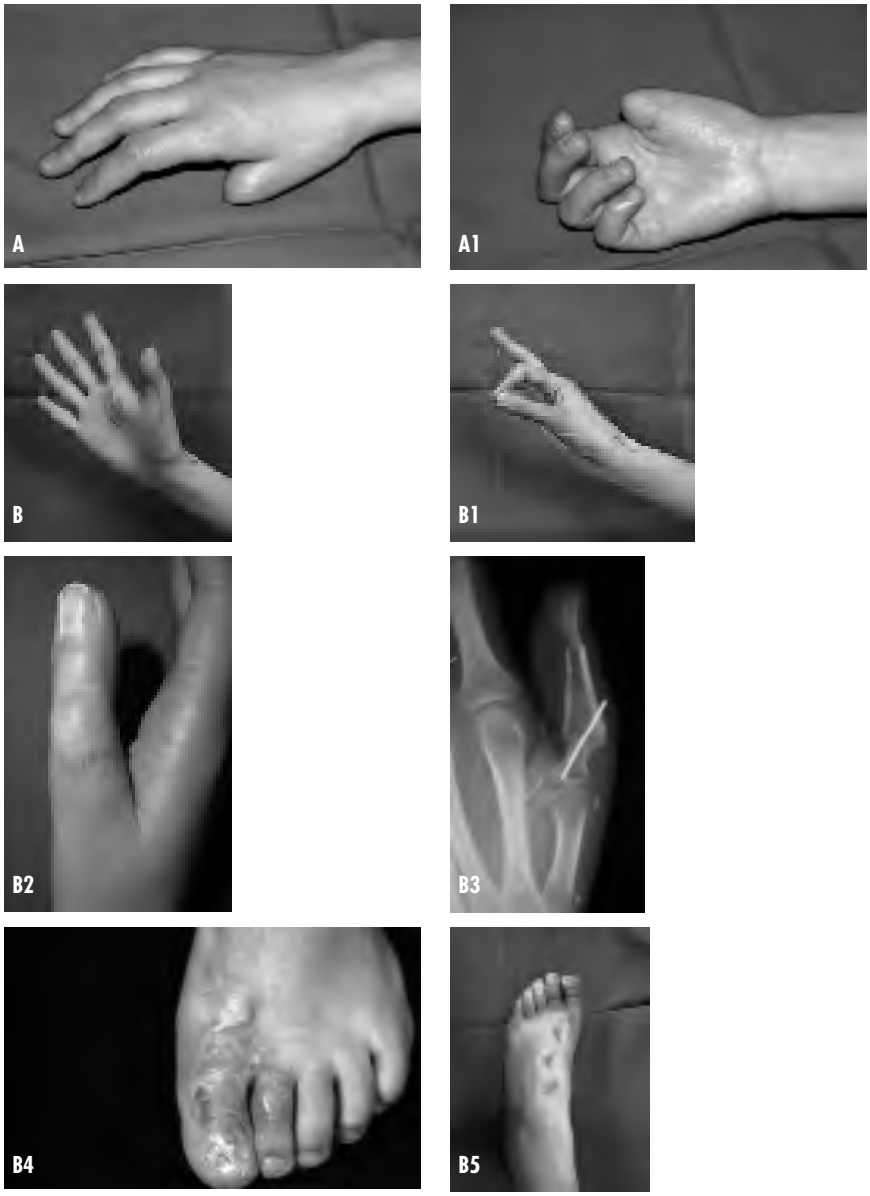

Fig. 3. Esiti di amputazione traumatica del pollice destro in soggetto di sesso femminile di 16 anni. La ricostruzione è eseguita mediante lembo composito osteo-cutaneo "wrap around" prelevato dall'alluce. La ricostruzione scheletrica è effettutata con una trapianto cortico-spongioso iliaco modellato a) aspetto clinico pre-operatorio. b) controllo clinico ed rx a due anni.

In caso di osteomielite o di artrite settica la ricostruzione scheletrica viene preceduta dal debridement radicale dei tessuti infetti, e viene effettuata con criteri analoghi a quelli della resezione oncologica radicale. La riparazione ossea viene effettuata solo dopo la guarigione del processo settico. In tali casi sono preferiti trapianti ossei vascolarizzati data la loro maggiore resistenza all'aggressione batterica e date le caratteristiche cicatriziali del letto ricevente.

Nelle resezioni per tumore l'elemento critico è rappresentato dall'ampiezza del margine di escissione. Un margine adeguato è definito in base alla diagnosi istologica ed all'estensione del tumore. In alcuni sarcomi ossei, sen-

sibili al trattamento chemioterapico, viene inoltre presa in considerazione la risposta al trattamento adiuvante. Nella mano la definizione del margine costituisce un elemento critico e può risultare di difficile individuazione, data l'assenza di masse muscolari significative e la impossibilità di definire compartimenti anatomici ben distinti. L'ampiezza della resezione viene programmata mediante una valutazione pre-operatoria per immagini, sostanzialmente eseguita con studio RMN, alla quale può essere associata la valutazione intra-operatoria del margine mediante esame istopatologico estemporaneo. Nella ricostruzione post-exeresi il rischio settico, caratteristico del trauma esposto, risulta meno significativo ed il letto ricevente ha caratteristiche biologiche più favorevoli, non risultando cicatriziale, a meno di trattamento radiante pre-operatorio o di altro trattamento chirurgico pregresso. La ricostruzione viene ottenuta con autotrapianti prelevati dall'ala iliaca per lesioni di media estensione (Fig. 4), dal perone sia non vascolarizzato che trasferito con metodiche microvascolari, dal metatarso. È frequente la necessità di lembi di copertura complessi associati.

Il radio distale rappresenta una sede di localizzazione tipica per alcune neoplasie scheletriche dell'adulto (T.G.C., cisti aneurismatica), e dell'età pediatrica (sarcoma di Ewing, osteosarcoma). In tale sede l'utilizzazione di allograft epifisari costituisce una pratica clinica consolidata [12-15]. In età pediatrica, la ricostruzione deve tener conto dell'accrescimento scheletrico successivo. Procedura di scelta è il trapianto della porzione prossimale del perone, vascolarizzata dall'asse artero-venoso tibiale anteriore che consente di includere la cartilagine di accrescimento metafisaria prossimale. Tale procedura può ottenere una crescita simmetrica del perone trapiantato rispetto all'ulna distale ed evita l'instaurarsi di deformità secondarie a difetti di accrescimento [16].

CONCLUSIONI

La complessità anatomica e funzionale del segmento distale dell'arto superiore rende ragione delle difficoltà che pone la ricostruzione di perdite di sostanza scheletriche ampie sia isolate che, più spesso, composite. Le regole chirurgiche di base risultano comuni a tutti i distretti corporei, tuttavia il recupero funzionale della mano offre problemi a carattere del tutto specialistico. Occorre una precisa conoscenza della biomeccanica di questo segmento al fine di scegliere le soluzioni più opportune per il suo ripristino motorio e sensoriale. In particolare è necessario saper fare un bilancio complessivo delle necessità ricostruttive articolari nei diversi raggi digitali, dell'opportunità di alcune artrodesi e di eventuali amputazioni segmentali di raggio che possono essere attuate al fine di ottenere la migliore ricostruzione della mano, considerata nella sua complessiva unità anatomica. Occorre infine, in maniera del tutto diversa da quanto avviene a livelli più prossimali delle lesioni d'arto, avere conoscenza della fisiopatologia e delle tecniche ricostruttive delle lesioni tendinee e nervose costantemente associate, in maniera diretta o per contiguità alla lesione. La ricostruzione cutanea presenta infine caratteristiche che non trovano corrispettivo a

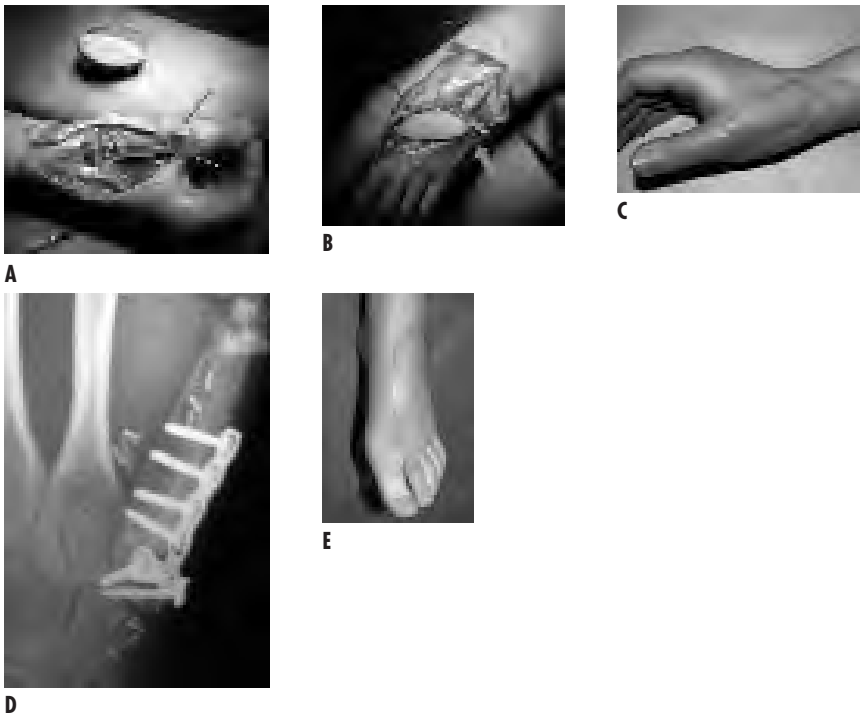

Fig. 4. Sarcoma sinoviale del dorso della mano destra in soggetto di sesso femminile di anni 38. a) L'escissione include oltre alla cute dorsale, il tendine EPL ed il 1° metacarpo. La ricostruzione scheletrica è stata eseguita con trapianto corticospongioso dall'ala iliaca. b) ricostruzione cutanea e tendinea con lembo composito dorsale del piede che include l'EDC2° c, c', c'') Controllo clinico ed rx a 3 anni.

livelli più prossimali, e che possono assumere un significato determinante nella scelta delle strategie ricostruttive delle strutture profonde.

BIBLIOGRAFIA

[1] Masquelet AC, Ferreira AC. *Severe traumatic defects of the upper limb*. London: Martin Dunitz 2003:3.

[2] Osaka S, Hoshi M, Sano S. *Description of a new composite tissue transfer for salvage of a complex hand defect*. Clin Orthop1996;3:91-3.

[3] Pennington DG, Marsden W, Stephens FO. *Fibrosarcoma of metacarpal treated by combined therapy and immediate reconstruction with vascularized bone graft*. J Hand Surg Am 1991;16:887-81.

[4] Macionis V. *Reversed free osteo-arthro-cutaneous dorsalis pedis flap for simultaneous reconstruction of the trapeziometacarpal joint and the first metacarpal bone*. Plast Reconstr Surg 1997;99:2066-70.

[5] Datiashvili RO, Shibaev EY, Chichkin VG, et al. *Reconstruction of a complex defect of the hand with two distinct segments of the scapula and the scapular fascial flap transferred as a single transplant*. Plast Reconstr Surg 1992;90:687-94.

[6] Teoh LC, Khoo DB, Lim BH. *Osteocutaneous lateral arm flap in hand reconstruction*. Ann Acad Med Singapore 1995;24:15-20.

[7] Hui KC, Zhang F, Lineaweaver WC, et al. *Serratus anterior-rib composite flap: anatomic studies and clinical application to hand reconstruction*. Ann Plast Surg 1999;42:132-6.

[8] Manfrini M, Stagni C, Ceruso M, et al. *Fibular autograft and silicone implant artrhoplasty after resection of giant cell tumor of the metacarpal – a case report with 9-year follow-up*. Acta Orthop Scand 2004;75:779-81.

[9] Richards RR, Nunley JA. *Metacarpal reconstruction with free autogenous cartilage and bone following tumor resection: a case report*. Clin Orthop 1984;1:223-6.

[10] Smith RJ, Brushart TM. *Allograft bone for metacarpal reconstruction*. J Hand Surg Am 1985;10:325-34.

[11] Bauer TW, Muschler GF. *Bone graft materials: an overview of the basic science*. Clin Orthop 2000;3:10-27.

[12] Aithal VK, Bhaskaranand K. *Reconstruction of the distal radius by fibula following excision of giant cell tumor*. Int Orthop 2003;27:110-3.

[13] Campanacci M. *Giant cell tumor*. In: Campanacci M, ed. *Bone and soft tissue tumors*. Wien New York: Springer Verlag 1999, pp. 99-133.

[14] Ceruso M, Falcone C, Innocenti M, et al. *Skeletal reconstruction with a vascularized fibula graft associated to bone allograft after resection of malignant bone tumour of limbs*. Handchir Microchir Plast Chir 2001;33:277-82.

[15] Hackbarth DA. *Resections and reconstructions for tumors of the distal radius*. Orth Clin North Am 1991;22:49-64.

[16] Innocenti M, Ceruso M, Delcroix L. *Vascularized epiphyseal transfer in upper limb skeletal reconstruction in children. Indications and operative technique*. In: Schuind F, de Fontaine S, Van Geertruyden J, Soucacos PN, eds. *Advances in upper and lower extremity microvascular reconstructions*. Singapore: World Scientific Publishing 2002, pp. 90-101.

G.I.O.T. 2005;31(Suppl.2):S554-S556

Tendinopatie del ginocchio

Knee tendinopathies

P. Volpi
M. Denti
H. Schoenhuber
M. Galli

RIASSUNTO

I tendini nei movimenti ordinari e specialmente nelle gestualità sportive rappresentano gli elementi fondamentali di comunicazione per trasmettere, distribuire e graduare le sollecitazioni che le attività muscolari esercitano sull'osso. La loro anatomia, la conformazione istologica, la precaria vascolarizzazione, la scarsa capacità riparativa tissutale ne fanno delle strutture facilmente vulnerabili agli insulti traumatici o microtraumatici. Le tendinopatie del ginocchio rappresentano una patologia frequente nello sport. La localizzazione al tendine rotuleo costituisce la sede più ricorrente. La diagnosi è relativamente agevole, anche se un grande ausilio è offerto dalle indagini strumentali quali l'ecografia e la risonanza magnetica. Il trattamento, conservativo o chirurgico, costituisce l'aspetto più impegnativo da impostare.

Parole chiave: tendine, tendinite, ginocchio

SUMMARY

In ordinary movements and particulary those involved in sports, it is the tendons that transmit, distribuite and graduate the stresses imposed on the bone by the muscles. Their anatomy, histological conformation, precarious vascularisation and poor tissue repair capability make them readily vulnerable to traumas and microtraumas. Knee tendinopathies are common in sports. The patellar tendon disorders are the most frequent. The diagnosis is relatively easy, even if instrumental exams, like ultrasonografy and MRI, offer a great help. The type of treatment, nonoperative or surgical management, posed difficult and delicate problems.

Key words: tendon, tendinopathy, knee

Centro di Traumatologia dello Sport e di Chirurgia Artroscopica, Istituto Ortopedico "Galeazzi", Milano

Indirizzo per la corrispondenza:
Dott. Piero Volpi
Centro di Traumatologia dello Sport e di Chirurgia Artroscopica, Istituto Ortopedico Galeazzi, via Galeazzi 4, 20161 Milano
Tel. + 39 02 66214844
Fax + 39 02 66214845
E-mail: volpi.piero@libero.it

Il tendine è l'elemento di comunicazione tra il muscolo e l'osso ed ha il compito di trasmettere e graduare le sollecitazioni che le varie attività muscolari esercitano sulla struttura ossea. Dal punto di vista anatomico i tendini si presentano con forme diverse, infatti possono essere brevi, lunghi, nastriformi, cilindrici, piatti, ecc. La giunzione miotendinea e l'inserzione osteotendinea costituiscono le zone più delicate e a maggior rischio traumatico [1-3]. Istologicamente il tendine è una struttura che si suddivide in fascicoli primari, secondari e terziari; è ricco di fibrille collagene di tipo I, connettivo lasso, elastina e cellule peculiari denominate tenociti [4]. È rivestito da differenti foglietti o membrane di rivestimento (epitenonio, peritenonio, ecc.). La dispo-

sizione ondulata delle fibre che ben si osserva al microscopio elettronico consente la deformabilità elastica, caratteristica tipica del tessuto tendineo [5 6]. Il tendine è una struttura poco vascolarizzata infatti il maggior contributo all'irrorazione avviene dal muscolo (giunzione miotendinea) e dall'osso (inserzione osteotendinea) [7]; questo fatto permette un buon adattamento agli stress ischemici e alle sollecitazioni funzionali tipiche di molte attività motorie, ma non garantisce un adeguato turnover metabolico e soprattutto riduce le possibilità riparative in caso di lesioni. Il tendine è provvisto di meccanocettori (organi tendinei del Golgi) che hanno capacità di fornire al sistema nervoso centrale informazioni sulle variazioni di tensione [8]. Studi biomeccanici hanno consentito di determinare che un tendine può sopportare sollecitazioni di carico tra i 50 e 100 Newton per mm^2 e una tensione senza deformazioni strutturali fino al 4% della sua lunghezza. È altresì vero che non vi è equilibrio fra la forza muscolare che si può raggiungere con l'allenamento specifico e la resistenza tendinea, in quanto il muscolo al contrario del tendine ha un elevato adattamento al lavoro fisico-atletico [9].

L'etiopatogenesi è prevalentemente da ricondurre ad una patologia da sovraccarico funzionale in cui il fattore meccanico da microtrauma ripetitivo ha un'azione determinante, soprattutto in ambito sportivo [10]. Fra i fattori estrinseci in causa ricordiamo gli errati o eccessivi carichi di lavoro, presidi di prevenzione non rispettati come il riscaldamento o il defaticamento pre- e post-allenamento, i materiali (attrezzi, terreni, calzature), il clima; fra i fattori intrinseci, il morfotipo del soggetto, i valori biologici e biochimici individuali, l'età intesa come invecchiamento tissutale.

Una delle classificazioni delle tendinopatie più considerate [1] comprende:

a. le tendinopatie inserzionali;
b. le peritendiniti;
c. le peritendiniti con tendinosi;
d. le tendinosi;
e. le tenosinoviti;
f. le rotture sottocutanee.

In generale l'incidenza traumatica delle tendinopatie nello sport oscilla nella nostra esperienza fa il 10 e 15%, ma dipende ovviamente dal tipo e dal livello di pratica sportiva. La diagnosi si affida ad un minuzioso riscontro clinico e ad esami strumentali, in particolare all'ecografia e alla RMN che possibilmente vanno ripetuti a intervalli scadenzati, con la stessa metodica di esecuzione e dallo stesso operatore. L'insieme dei rilievi clinici e strumentali consentono in associazione una formulazione diagnostica precisa e accurata.

Il trattamento è sicuramente chirurgico nelle rotture tendinee, mentre è preferibilmente conservativo nelle altre forme e comprende prevalentemente programmi riabilitativi che si avvalgono di protocolli ben definiti sia idroterapici, sia di attività muscolari di solito eccentriche, di attività di allungamento (stretching) [11].

Sono ovviamente da bandire le infiltrazioni locali intratendinee con preparati diversi (cortisonici e altri), ricorrendo in casi eccezionali ad infiltrazioni con prodotti non deposito in sede paratendinea.

L'insuccesso del trattamento conservativo soprattutto nelle forme tendinosiche e inserzionali ribelli agli schemi terapeutici attuati, se suffragati da un riscontro strumentale evidente consiglia la decisione chirurgica (pulizia tendinea, scarificazioni, plastica, ecc.).

Fra le localizzazioni tendinee nel ginocchio vanno ricordate: il tendine quadricipitale, il tendine rotuleo, il tendine popliteo, i flessori distali (semimembranoso e bicipite femorale), i tendini della zampa d'oca, la entesopatia distale ileo-tibiale.

Tendinopatia quadricipitale: è una forma poco frequente nello sport, che interessa il tendine quadricipitale soprattutto nella sua inserzione sulla superficie prossimale della rotula. Interessa prevalentemente i praticanti sport di salto. Il dolore si presenta durante l'attività sportiva aumentando progressivamente; alla palpazione viene evocata un'area dolente sul profilo laterale e profondo del tendine quadricipitale. Negli atleti veterani che praticano sport a rischio (volley, basket, sci, calcio) si può verificare una rottura parziale o totale del tendine che solitamente si verifica con una caduta da un salto a ginocchio in flessione forzata. Il dolore è violento e la deambulazione è impedita; la radiografia in laterale mostra una rotula più bassa rispetto al ginocchio controlaterale, mentre l'ecografia o la RMN chiariscono l'entità delle lesioni. Il rimedio terapeutico è ovviamente chirurgico. I tempi di riabilitazione sono ovviamente molto lunghi, la ripresa sportiva risulta condizionata dalla buona cicatrizzazione della lesione e dal recupero del movimento articolare e del tonotrofismo muscolare.

Tendinopatia rotulea: il tendine rotuleo è una robusta struttura che dall'apice della rotula si va ad inserire sull'apofisi tibiale anteriore e rappresenta il segmento distale dell'apparato estensore. È sicuramente la più frequente manifestazione di tendinopatia del ginocchio dovuta ad

attività sportive. Può manifestarsi in sede tendinea prossimale all'inserzione rotulea (localizzazione di gran lunga più ricorrente), in sede distale all'inserzione tibiale, o nel ventre tendineo [12]. Il tendine rotuleo riceve e trasmette all'osso le importanti sollecitazioni dell'attività muscolare dell'apparato estensore; lo squilibrio fra forza del muscolo quadricipite (che si incrementa con l'allenamento) e la resistenza tendinea (invece poco modificabile) spesso sono alla base, insieme a concause biologiche e morfotipiche del soggetto, dell'insorgere di una tendinopatia rotulea. Il dolore durante lo sport, che si attenua con il riposo, l'impedimento di gestualità peculiari particolarmente intense (i salti, i balzi, le decelerazioni, ecc.), la palpazione dolorosa che si evoca soprattutto all'inserzione rotulea, il crepitio tendineo sono chiari segnali di sofferenza del tendine rotuleo. L'ecografia e la RMN consentono di definire la diagnosi. Le rotture tendinee, peraltro non frequenti, rappresentano per l'atleta un evento drammatico. La diagnosi appare subito chiara già sul campo per la presenza di un vallo nell'apparato estensore a livello del tendine rotuleo, per l'impossibilità dell'estensione contrastata dell'arto inferiore e per la risalita della rotula che viene confermata dall'esame radiologico. È d'obbligo l'intervento chirurgico che tende alla riparazione completa delle lesioni se necessario supportata da un rinforzo biologico autologo utilizzando la fascia quadricipitale o il tendine semitendinoso prelevati dallo stesso ginocchio. Il recupero riabilitativo deve essere lungo e rispettoso dei tempi biologici di cicatrizzazione.

BIBLIOGRAFIA

1. Perugia L, Postacchini F, Ippolito E. *The tendons. Biology, pathology, clinical aspect*. Milano: Ed. Kurtis 1986.
2. Kvist M. *Achilles tendon overuse injuries*. Academic dissertation, Turku. University of Turku, Finland 1991:1-121.
3. Becker W, Krahl H. *Die tendopathien*. Stuttgard 1978 G-Thieme.
4. Hess GP, Capiello WL, Poole RM, Hunter SC. *Prevention and treatment of overuse tendon injuries*. Sports Med 1989;8:371-84.
5. Renstrom P, Johnson RJ. *Overuse injuries in sports: A review* Sports Med 1991;2:316-33.
6. Curwin S, Stanish WD. *Tendinitis. Its etiology and treatment*. Lexington: Collamore Press 1994.
7. Reynolds NL, Worrel TW. *Chronic Achilles peritendinitis. Etiology, pathophysiology and treatment*. J Orthop Sports Phys Ther 1991;13:171-6.
8. Jozsa L, Reffy A, Kannus P, Demel S, Elek E. *Pathological alterations in human tendons*. Arch Orthop Trauma Surg 1990;110:15-21.
9. Butler DL, Grood ES, Noyes FR, Zernicke RF. *Biomechanics of ligaments and tendons*. Exerc Sport Sci Rev 1978;6:125-81.
10. Lorentzon R. *Causes of injuries: Intrinsic factors*. In: Dirix A, Knuttgen HG, Tittel K, eds. *The Olympic Book of Sports Medicine*. Oxford: Blackwell Scientific Publications 1988, pp. 376-390.
11. Melegati G, Volpi P, Tornese D, Mele G. *Rehabilitation in tendinopathies*. J Sports Traumatol Rel Res 1999;21:66-83.
12. Ferretti A, Ippolito E, Mariani P, Puddu G. *Jumper's knee*. Am J Sports Med 983;11:58-62.

A molecular basis for tendinopathy

S.P. Arnoczky

Tendinopathy, secondary to overuse (repetitive stress) injury, is an increasingly common malady in today's sports-active population. While diagnostic and therapeutic modalities continue to improve, relatively little is known about the etiology of this condition. The lack of inflammation, the presence of localized cell death, and degeneration of the extracellular matrix imply a complex etiopathogenesis. Recent studies have underscored the critical importance of physical stress on the normal homeostasis of tendon cells. The ability of tendon cells to respond (both anabolically and catabolically) to changes in extracellular matrix strain through various mechanotransduction pathways suggests that alterations in normal cell-matrix interactions may play a role in the etiology of tendinopathy. Using an *in vitro* tendon fascicle model, our lab has been able to document the effect of various loading patterns on tendon cell gene expression. We have found that under-stimulation of tendon cells results in an immediate and profound up-regulation of collagenase expression which, in turn, begins to degrade the extra-cellular matrix making the tissue more susceptible to injury at lower loads. We have also found that isolated tendon fibril damage (limited enough not to alter the functional properties of the tendon) can also cause an up-regulation of collagenase expression in those cells associated with the damaged fibrils. We hypothesize that a single abnormal loading cycle (within a series of repetitive loading cycles) could result in a microtraumatic event sufficient enough to alter localized cell matrix interactions (but not functional properties of the tendon) and initiate a cascade of catabolic events which could result in the characteristic pathological changes associated with overuse tendiopathy. Thus, it may actually be chronic 'under-use' rather than chronic 'over-use' that is the actual etiologic stimulus for tendinopathy.

Laboratory for Comparative
Orthopaedic Research
Michigan State University, USA

G.I.O.T. 2005;31(Suppl.2):S558-S563

Il trattamento conservativo della patologia tendinea del ginocchio

Conservative treatment of jumper's knee

A. Ferretti
M.C. Vulpiani
V. Savoia
M. Vetrano

RIASSUNTO

La tendinopatia rotulea e quadricipitale (jumper's knee) può colpire atleti di diversi sport ad ogni livello di partecipazione, ma prevalentemente affligge atleti di élite impegnati in attività di salto. Questi atleti vengono frequentemente sottoposti a trattamenti conservativi e riabilitativi della durata di mesi, spesso deludenti, fondati soltanto sull'esperienza personale del medico.
Sebbene siano state proposte nuove metodiche di trattamento che sembrano promettenti, come le onde d'urto extracorporee e la terapia sclerosante ecoguidata delle neoformazioni vascolari peritendinee, la prescrizione di cinesiterapia a base di esercizi di potenziamento eccentrico del quadricipite rimane tuttora la terapia di scelta.
L'approccio chirurgico per il ginocchio del saltatore deve essere tenuto in considerazione generalmente per gli atleti sintomatici che non abbiano ottenuto miglioramenti dopo almeno sei mesi di terapia conservativa.

Parole chiave: tendini, tendine rotuleo, tendinopatie, ginocchio del saltatore

SUMMARY

Patellar and quadriceps tendon tendinopathies (jumper's knee) affect athletes in many sports and at all levels of participation, but have a particular affinity for élite, jumping athletes. These athletes can endure months of conservative treatment and frustratingly slow rehabilitation, with treatment that appears to be based on little else than the personal experience of the treating practitioner.
Although some new proposed methods of treatment such as extracorporeal shock waves and sclerosing injections targeting the peritendineous area with neovessels seem to be promising, the prescription of therapeutic exercise emphasizing eccentric strengthening of the quadriceps still remains the treatment of choice of this pathology.
Surgical intervention for Jumper's knee is generally reserved for symptomatic athletes who have not improved after at least six months of conservative management.

Key words: tendons, patellar tendon, tendinopathies, jumper's knee

Cattedra e Unità Operativa
di Ortopedia e Traumatologia,
Policlinico "S. Andrea",
Università di Roma
"La Sapienza"

INTRODUZIONE

La patologia tendinea del ginocchio di rilevanza clinica, suscettibile di trattamento conservativo, è di fatto limitata alle tendinopatie dell'apparato estensore, che posso-

no interessare il tendine quadricipitale ed il tendine rotuleo, dando origine a quella sindrome clinica che va sotto il nome di ginocchio del saltatore o jumper's knee.
Iniziai ad interessarmi a tale problematica negli ultimi anni dei miei studi universitari [1] quando, ancora atleta di buon livello, dovetti abbandonare il mio sport, la pallavolo, a causa di un dolore cronico divenuto insopportabile, a livello dell'inserzione distale del tendine rotuleo che non solo rendeva particolarmente penosi i gesti atletici ma addirittura interferiva con le normali attività quali la deambulazione e il salire e scendere le scale. A quel tempo esistevano pubblicazioni sull'argomento, solo poche e sporadiche descrizioni (Maurizio, 1963 [2]; Ciaramella, 1965 [3]). I sintomi da me riferiti corrispondevano esattamente a quelli riportati nel celebre volume di uno dei padri della chirurgia del ginocchio, Smillie [4] che così descriveva quella che definiva una variante adulta della sindrome di Sinding Larsen Johanson: "the aetiology was oscure, treatment had provided unsatisfactory results and surgical exploration had proven negative", anticipando così una problematica che col tempo e la sempre maggiore diffusione delle attività sportive di alto livello avrebbe costituito una delle sfide più importanti della traumatologia dello sport moderna.
Ad un famoso lavoro di Blazina et al. (1973) [5] e a quelli successivi di Mariani et al. [6] e di Roels et al. (1978) [7], si deve un più sistematico inquadramento della sindrome del ginocchio del saltatore nella quale comprendiamo oggi, per le strettissime analogie cliniche, sia la patologia del tendine rotuleo a livello della origine del tendine rotuleo (la più frequente con il 70% circa dei casi) che quella del tendine quadricipitale alla sua inserzione rotulea (20% dei casi), che quella più rara dell'inserzione del tendine rotuleo alla tuberosità tibiale (10% dei casi) [8].
In questo lavoro cercheremo di analizzare le basi razionali ed i risultati del trattamento conservativo che, nonostante i suoi limiti, rappresenta ancora il primo e spesso determinante approccio terapeutico a questa ancora oggi per molti versi oscura patologia. Prima però di affrontare il problema specifico appare indispensabile un richiamo alla eziopatogenesi e alla fisiopatologia del jumper's knee.

EZIOPATOGENESI E FISIOPATOLOGIA

La storia clinica delle tendinopatie dell'apparato estensore, così come gli studi epidemiologici, non lasciano dubbi circa l'origine "da sovraccarico" di tale patologia [9]. È infatti noto che essa colpisce quasi esclusivamente atleti di alto livello; che nell'ambito delle discipline sportive colpisce prevalentemente atleti impegnati in attività di salto [10] ed in questo ambito soprattutto coloro con spiccate performance di potenza [11]; che una volta abbandonato lo sport o comunque ultimata la carriera sportiva, essa tende a risolversi definitivamente senza o quasi alcun esito permanente.
Accanto al sovraccarico funzionale, eventualmente accentuato da particolari situazioni "ambientali" (terreni di allenamento troppo duri, sistemi di allenamento scorretti, equipaggiamenti inadeguati), definiti fattori estrinseci, sono stati anche chiamati in causa, quali possibili concause, i fattori cosiddetti intrinseci, quali difetti di allineamento del ginocchio o dell'apparato estensore, posizione della rotula, difetti di rotazione dell'arto inferiore, così come eventuali anomalie del piede e lassità costituzionali clinicamente evidenti; tuttavia nessuno di questi elementi si è dimostrato importante nell'insorgenza della sindrome in questione [13 14]. Non vi è quindi dubbio che il sovraccarico funzionale, eventualmente in presenza di fattori intrinseci non ancora comunque dimostrati, sia in grado di indurre la patologia tendinea.
È comunemente accettato che i tendini rispondono al sovraccarico funzionale con una infiammazione delle loro guaine di rivestimento o con una degenerazione del tessuto tendineo, probabilmente indotta da una ischemia relativa cui il tendine sovraccaricato andrebbe incontro e mediata da una eccessiva apoptosi dei tenociti [15]. Nel caso tuttavia delle tendinopatie dell'apparato estensore del ginocchio la situazione è tutt'altro che chiara non è mai stata dimostrata: la presenza di una reazione infiammatoria (peritendinite) né una franca degenerazione del ventre tendineo (tendinosi) non sempre riscontrata al tavolo operatorio anche nei casi più gravi [16]; non solo ma in uno studio condotto su atleti asintomatici, una degenerazione più o meno estesa del ventre tendineo è emersa con grande frequenza in studi ecografici e RM e non sembrerebbe quindi poter essere responsabile di una sintomatologia talora così grave ed invalidante come quella del jumper's knee [17 18]. Il "nidus degenerativo di Bassett" [5] costituirebbe quindi una patologia degenerativa associata e non l'essenza del Jumper's knee", che potrebbe invece risiedere nelle alterazioni microscopiche riscontrate a carico della giunzione osteo-tendinea [19].
Appare quindi ancora oggi abbastanza evidente quella sproporzione fra sintomi clinici e reperti anatomo-chirur-

gici già segnalata da Smillie e confermata dai primi chirurghi che avevano esplorato il tendine rotuleo dei saltatori e che pone quindi la domanda sull'origine del dolore nelle tendinopatie inserzionali [15].
Classicamente, come abbiamo già detto, il dolore nelle tendinopatie è stato attribuito all'infiammazione. Tuttavia nelle tendinopatie inserzionali croniche dell'apparato estensore una franca reazione infiammatoria non è mai stata chiaramente dimostrata così come molte lesioni intratendinee riscontrate alla risonanza magnetica o all'ecografia risultavano assolutamente asintomatiche. Il dolore quindi deve avere una origine diversa, forse legata ad una combinazione di elementi meccanici e biochimici. Sono stati quindi considerati la concentrazione di agenti chimici irritanti (lattato) e neurotrasmettitori (glutammato, sostanza P) che risulterebbero aumentati nel tendine patologico, ed una alterazione, nel caso di presenza di patologia tendinea, dell'equilibrio fra agenti nocicettivi ed antinocicettivi delle fibre nervose sensitive presenti nel tendine [15]. Nonostante tutto, comunque i rapporti fra dolore e tendinopatie è ancora oggi tutt'altro che chiarito.

IL TRATTAMENTO CONSERVATIVO DEL GINOCCHIO DEL SALTATORE

Una volta accertata la diagnosi, per la quale sono spesso sufficienti i dati clinici, può essere instaurato il trattamento, inizialmente conservativo e, solo in caso di fallimento dopo un periodo di almeno sei mesi, chirurgico. Prima di instaurare la terapia il medico dovrebbe comunque informare l'atleta, soprattutto se "saltatore", che la sua patologia può rappresentare un serio problema, anche se solo relativamente alla sua carriera sportiva, tale da richiedere un lungo e difficile periodo di trattamento e riabilitazione.
La mancanza di certezze sulla reale fisiopatologia del ginocchio del saltatore si riflette ovviamente sulle applicazioni terapeutiche, che si basano quasi sempre su esperienze personali più o meno empiriche e non su una chiara evidenza clinica. Si tratta spesso di misure applicate in varia combinazione fra loro, in associazione talora ad un periodo più o meno lungo di sospensione o riduzione del carico di lavoro, senza possibili paragoni con un gruppo di controllo e quindi senza la possibilità di identificare con ragionevole certezza l'efficacia o meno dei singoli trattamenti. Nel complesso comunque, il trattamento conservativo sembra in grado se non di risolvere, almeno di tenere sotto controllo fino al 90% circa dei casi di tendinopatia rotulea e quadricipitale, riducendo al 10% il numero dei casi candidati al trattamento chirurgico, le cui caratteristiche peraltro risentono a sua volta delle stesse incertezze conoscitive [9 20 21].
Essendo il riposo l'unica terapia realmente etiologica ed efficace (da sola od in combinazione con altre) ma difficilmente prescrivibile in ambito sportivo, storicamente la terapia più utilizzata ancora oggi nel trattamento del ginocchio del saltatore sono i farmaci antinfiammatori non steroidei ed i corticosteroidi. L'origine non infiammatoria delle tendinopatie rotulee e quadricipitali non lascerebbe spazio all'uso dei FANS, sia nelle formulazioni orali che locali transdermiche, anche perché la loro influenza sull'attività riparatrice del tessuto tendineo non è assolutamente provata. Nel complesso quindi tale trattamento, se non addirittura controindicato [22], può giocare solo un ruolo di secondo piano nell'approccio terapeutico globale di tale patologia. Allo stesso modo risulta ancora più controverso l'uso dei corticosteroidi, soprattutto per infiltrazione. Sebbene siano stati riportati in origine casi di risoluzione di lunga durata della sintomatologia a seguito di terapia infiltrativa con cortisonici [2], bisogna tenere presente il rischio più volte segnalato di rottura del tendine a seguito di infiltrazione [23], rischio che può essere ridotto attenendosi alle linee guida per tale terapia [24] e evitando di eseguire infiltrazione nei casi in cui alla patologia inserzionale si associ una degenerazione in atto del tessuto tendineo documentata alla ecografia o alla RM.
Non è facile orientarsi fra le differenti forme di terapia fisica oggi disponibili sul mercato e che possono trovare indicazione più o meno giustificata nel trattamento delle tendinopatie degli atleti. Potremmo dire che non esiste fisioterapista o medico sportivo che non abbia elaborato un proprio programma terapeutico disponendo di uno o più macchinari in grado di generare le varie forme di mezzi fisici ad azione ora antinfiammatoria ora di stimolo alla rigenerazione tessutale od altro. In questo lavoro cercheremo di analizzare quelle metodiche terapeutiche di cui alla luce della letteratura scientifica e dell'esperienza personale nella quale ho avuto la possibilità di sperimentare molte di esse durante svariate competizioni sportive di alto livello, ho potuto verificarne l'efficacia.
Nell'ambito della termoterapia ad esempio, le applicazioni ed i massaggi locali di ghiaccio rappresentano probabilmente il primo e talora efficace trattamento messo in atto dallo stesso atleta su consiglio dell'allenatore o del

fisioterapista. L'atleta dovrebbe mantenere il ghiaccio per circa 15 minuti ripetendo le applicazioni più volte al giorno [25].

I campi elettromagnetici pulsati, potendo indurre una più rapida differenziazione ed allineamento delle fibre collagene neoformate in tendinopatie sperimentalmente indotte di animali da esperimento, possono trovare una loro giustificazione di impiego clinico [26], così come le correnti galvaniche a bassa intensità che migliorano le proprietà meccaniche del tessuto di riparazione dopo sezione chirurgica dei tendini di Achille di ratti da esperimento [27].

Anche la ionoforesi e la fonoforesi con sostanze medicamentose sono utilizzate spesso nel trattamento del ginocchio del saltatore. Dall'analisi della letteratura sembra di poter dedurre che, mentre la ionoforesi con corticosteroidi appare di una certa efficacia clinica, l'aggiunta di medicamenti non produce sostanziali benefici rispetto alle applicazioni di ultrasuoni in acqua o gel neutro [15 28 29].

Negli ultimi anni una nuova forma di terapia fisica, le onde d'urto extracorporee, è stata utilizzata nel trattamento di varie forme di tendinopatia. Sebbene in animali da esperimento, le onde d'urto si siano dimostrate in grado di indurre una neoangiogenesi ed una accelerazione dei processi di guarigione di tendinopatie indotte sperimentalmente, grazie forse ad una stimolazione dei fattori di crescita, diversa sembra essere la risposta clinica nell'uomo, con documentata efficacia nelle tendinopatie calcifiche della spalla e nelle fasciti plantari ed un minore effetto terapeutico nelle altre sedi, quali appunto la tendinopatia rotulea, l'epicondilite e le tendinopatie achillee soprattutto inserzionali [30-32]. Per quanto riguarda in particolare le tendinopatie rotulee, la nostra esperienza, utilizzando un generatore elettromagnetico di onde focalizzate, si allinea con quella della letteratura internazionale con più del 60% di risultati soddisfacenti ma solo un terzo di risultati eccellenti e totale risoluzione della sintomatologia dolorosa.

Recenti studi hanno puntato la loro attenzione sulla neovascolarizzazione che accompagnerebbe le tendinopatie achillee, ben evidenziata dall'ecocolordoppler e che sarebbe in stretta correlazione con la sintomatologia dolorosa [33]. La terapia sclerosante ecoguidata di tali neoformazioni vascolari peritendinee consentirebbe in un gran numero di casi la risoluzione delle problematiche a lungo termine senza un rischio significativo di rottura tendinea [34]. Questa nuova frontiera terapeutica, che lascia ovviamente intatti tutti gli interrogativi sul ruolo ed il significato di una neovascolarizzazione in una sede dove si era sempre pensato esservi un ridotto apporto di ossigeno per ridotta irrorazione sanguigna con quindi ridotte potenzialità di rigenerazione tessutale, è stata utilizzata di recente anche sul tendine rotuleo. Su quindici atleti trattati 12 si sono dimostrati soddisfatti del trattamento ad un follow-up di sei mesi; da notare che al controllo ecografico le alterazioni ecografiche intratendinee presenti prima del trattamento erano rimaste inalterate mentre solo la neovascolarizzazione era scomparsa: esaminando più attentamente la casistica si può tuttavia notare che solo quattro dei pazienti praticavano attività di salto e di questi, solo due erano soddisfatti del trattamento [35].

Nonostante tutti i progressi dei mezzi fisici e delle strategie terapeutiche medicamentose, la cinesiterapia a base di esercizi di potenziamento eccentrico del quadricipite rimane la terapia di scelta del ginocchio del saltatore [25 36-38]. Molti atleti hanno imparato ad eseguire routinariamente, anche a scopo preventivo o al minimo accenno di recidiva della sintomatologia dolorosa, esercizi di "controsquat" ed altri tipi di esercizio eccentrico. Le basi razionali dell'esercizio eccentrico non sono conosciute; si pensa che si tratti di una sorta di allenamento della giunzione osteo-tendinea per meglio sopportare i carichi di lavoro; inoltre all'ischemia tendinea indotta dal massimo carico tensionale succederebbe una riperfusione nella fase di rilassamento, in grado di rilasciare radicali liberi di ossigeno utili appunto alla rigenerazione tessutale (ginnastica vascolare intrinseca) [15].

Poiché gli atleti tendono a "proteggere" l'arto affetto nelle varie fasi delle attività quotidiane per evitare di avvertire il dolore, col risultato di una ipotrofia di coscia che finisce per aggravare la sintomatologia, vengono anche consigliati esercizi monolaterali. Inoltre per rendere ancora più efficace l'effetto terapeutico dell'eccentrica gli esercizi possono essere eseguiti su un piano inclinato in avanti di 30° [39 40]. Si tratta comunque sempre di un programma terapeutico molto intenso, della durata di molte settimane, con tre serie di dieci ripetizioni ciascuna almeno una volta al giorno. Col progredire dell'allenamento, al carico naturale si possono aggiungere sovraccarichi rappresentati da pesi posti, ad esempio, all'interno di uno zaino.

CONCLUSIONI

Le tendinopatie dell'apparato estensore del ginocchio, sebbene possano colpire atleti di diverse discipline spor-

tive, hanno una particolare affinità per gli atleti di alto livello impegnati in attività di salto. Si tratta di una patologia difficile da trattare e gli atleti sono spesso costretti a convivere con il loro dolore per molti mesi durante i quali possono sperimentare, con maggiore o minore successo, svariate forme di terapia.

I programmi di trattamento sono spesso basati su personali esperienze dei singoli sanitari più che su conoscenze precise suffragate dall'evidenza clinica. In attesa che alcune nuove strategie terapeutiche possano confermare la loro validità, noi riteniamo che, qualunque sia la scelta del mezzo fisico o medicamentoso, ad esso debba sempre essere associato un adeguato programma di riabilitazione o ricondizionamento muscolare preferibilmente a base di esercizi di ginnastica eccentrica del quadricipite e di allungamento (stretching) dell'apparato flessore.

BIBLIOGRAFIA

[1] Ferretti A. *Jumper's Knee. Studio sulla tendinite rotulea*. Tesi di laurea, 1976. Roma, Università "La Sapienza".

[2] Maurizio E. *La tendinite rotulea del giocatore di pallavolo*. Arch Soc Tosco Umbra Chir 1963;24:443-7.

[3] Ciaramella E. *La entesopatia rotulea nei giocatori di pallacenestro*. Medina dello Sport 1965;5:64-8.

[4] Smillie IS. *Injuries of the Knee Joint. Third edition*. Edinburgh: Churchill Livingstone 1976.

[5] Blazina ME, Kerlan RK, Jobe FW, Carter VS, Carlson GJ. *Jumper's knee*. Orthop Clin North Am 1973;4:665-78.

[6] Mariani PP, Puddu G, Ferretti A. *Jumper's knee*. Ital J Orthop Traumatol 1978;4:85-93.

[7] Roels J, Martens M, Mulier JC, Burssens A. *Patellar tendinitis (jumper's knee)*. Am J Sports Med 1978;6:362-8.

[8] Ferretti A, Puddu G, Mariani PP. *Jumper's knee: an epidemiological study of volleyball players*. Phys Sportsmed 1984;12:97-106.

[9] Ferretti A, Puddu G, Mariani PP, Neri M. *The natural history of jumper's knee. Patellar or quadriceps tendonitis*. Int Orthop 1985;8:239-42.

[10] Lian OB, Engebretsen L, Bahr R. *Prevalence of jumper's knee among elite athletes from different sports: a cross-sectional study*. Am J Sports Med 2005;33:561-7.

[11] Lian O, Refsnes PE, Engebretsen L, Bahr R. *Performance characteristics of volleyball players with patellar tendinopathy*. Am J Sports Med 2003;31:408-13.

[12] Jyrki A, Kvist M, Alanen E, Kujala UM. *Long-Term Prognosis for Jumper's Knee in Male Athletes: A Prospective Follow-up Study*. Am J Sports Med 2002;30:689-92.

[13] Ferretti A. *Epidemiology of jumper's knee*. Sports Med 1986;3:289-95.

[14] Lian O, Engebretsen L, Ovrebo RV, Bahr R. *Characteristics of the leg extensors in male volleyball players with jumper's knee*. Am J Sports Med 1996;24:380-5.

[15] Sharma P, Maffulli N. *Tendon injury and tendinopathy: healing and repair*. J Bone Joint Surg Am 2005;87:187-202.

[16] Perugia L, Postacchini F, Ippolito R. *I tendini, biologia, patologia, clinica*. Milano: Ed. Masson 1985.

[17] Khan KM, Bonar F, Desmond PM, Cook JL, Young DA, Visentini PJ, et al. *Patellar tendinosis (jumper's knee): findings at histopathologic examination, US, and MR imaging*. Radiology 1996;200:821-7.

[18] Cook JL, Khan KM, Harcourt PR, Kiss ZS, Fehrmann MW, Griffiths L, et al. *Patellar tendon ultrasonography in asymptomatic active athletes reveals hypoechoic regions: a study of 320 tendons*. Clin J Sport Med 1998;8:73-7.

[19] Ferretti A, Ippolito E, Mariani P, Puddu G. *Jumper's knee*. Am J Sports Med 1983;11:58-62.

[20] Schiavone Panni A, Tartarone M, Maffulli N. *Patellar tendinopathy in athletes. Outcome of nonoperative and operative management*. Am J Sports Med 2000;28:392-7.

[21] Almekinders LC, Temple JD. *Etiology, diagnosis, and treatment of tendonitis: an analysis of the literature*. Med Sci Sports Exerc 1998;30:1183-90.

[22] Li Z, Yang G, Khan M, Stone D, Woo SLY, Wang JHC. *Inflammatory Response of Human Tendon Fibroblasts to Cyclic Mechanical Stretching*. Am J Sports Med 2004;32:435-40.

[23] Ismail AM, Balakrishman R, Rajakamur MK. *Rupture of patellar ligament after steroid infiltration*. J Bone Joint Surg 1969;51B:503-5.

[24] Jozsa L, Kannus P. *Human Tendons. Anatomy, Physiology, and Pathology*. Champaign, IL: Human Kinetics 1997.

[25] Reeser JC, Bahr R. *Volleyball. Handbook of Sports Medicine and Science*. Blackwell Publishing 2003.

[26] Lee EW, Maffulli N, Li CK, Chan KM. *Pulsed magnetic and electromagnetic fields in experimental achilles tendonitis in the rat: a prospective randomized study*. Arch Phys Med Rehabil 1997;78:399-404.

[27] Owoeye I, Spielholz NI, Fetto J, Nelson AJ. *Low-intensity pulsed galvanic current and the healing of tenotomized rat achilles tendons: preliminary report using load-to-breaking measurements*. Arch Phys Med Rehabil 1987;68:415-8.

[28] Klaiman MD, Shrader JA, Danoff JV, Hicks JE, Pesce WJ, Ferland J. *Phonophoresis versus ultraound in the treatment of common musculoskeletal conditions*. Med Sci Sports Exerc 1998;30:1349-55.

[29] Pellecchia G, Hamel H, Behnke P. *Treatment of infrapatellar tendinitis: a combination of modalities and transverse friction massage versus iontophoresis*. J Sport Rehabil 1994;3:315-45.

[30] Peers KH, Lysens RJ, Brys P, Bellemans J. *Cross-sectional outcome analysis of athletes with chronic patellar tendinopathy treated surgically and by extracorporeal shock wave therapy*. Clin J Sport Med 2003;13:79-83.

[31] Taunton KM, Taunton JE, Khan KM. *Treatment of patellar tendinopathy with extracorporeal shock wave therapy*. BC Med J 2003;45:500-7.

[32] Hsu RW, Hsu WH, Tai CL, Lee KF. *Effect of shock-wave the-*

rapy on patellar tendinopathy in a rabbit model. J Orthop Res 2004;22:221-7.

[33] Terslev L, Qvistgaard E, Torp-Pedersen S, Laetgaard J, Danneskiold-Samsoe B, Bliddal H. *Ultrasound and Power Doppler findings in jumper's knee – preliminary observations*. Eur J Ultrasound 2001;13:183-9.

[34] Ohberg L, Lorentzon R, Alfredson H. *Neovascularisation in Achilles tendons with painful tendinosis but not in normal tendons: an ultrasonographic investigation*. Knee Surg Sports Traumatol Arthrosc 2001;9:233-8.

[35] Alfredson H, Ohberg L. *Neovascularisation in chronic painful patellar tendinosis – promising results after sclerosing neovessels outside the tendon challenge the need for surgery*. Knee Surg Sports Traumatol Arthrosc 2005;13:74-80.

[36] Fyfe I, Stanish WD. *The use of eccentric training and stretching in the treatment and prevention of tendon injuries*. Clin Sports Med 1992;11:601-24.

[37] Cannell LJ, Taunton JE, Clement DB, Smith C, Khan KM. *A randomised clinical trial of the efficacy of drop squats or leg extension/leg curl exercises to treat clinically diagnosed jumper's knee in athletes: pilot study*. Br J Sports Med 2001;35:60-4.

[38] Cook JL, Khan KM. *What is the most appropriate treatment for patellar tendinopathy?* Br J Sports Med 200135:291-4.

[39] Young MA, Cook JL, Purdam CR, Kiss ZS, Alfredson H. *Eccentric decline squat protocol offers superior results at 12 months compared with traditional eccentric protocol for patellar tendinopathy in volleyball players*. Br J Sports Med 2005;39:102-5.

[40] Purdam CR, Johnsson P, Alfredson H, Lorentzon R, Cook JL, Khan KM. *A pilot study of the eccentric decline squat in the management of painful chronic patellar tendinopathy*. Br J Sports Med 2004;38:395-7.

Surgical management of patellar tendinopathy

N. Maffulli
M.K. Sayana

We offer surgical management for patellar tendinopathy after failure of three to six months of conservative measures. Although the diagnosis and the management is planned on clinical grounds, ultrasound or MRI scans may be helpful to inform the surgeon in the pre-operative planning by location exactly the location of the lesion and defining its extent. Ultrasound scan can be used peroperatively when undertaking percutaneous techniques (see below). The procedure performed will depend on the site and extent of the pathology. The finalities of surgical procedures can be divided into three groups [1]:

1. Excise and stimulate;
2. Excise, stimulate and decompress;
3. Stimulate alone.

The principles of surgical management include debridement, excision of the affected area of the tendon, and stimulation of the affected area to regulate blood supply and promote healing and repair. Several procedures have been described.

- Drilling of the inferior pole of the patella;
- Resection of the affected area of the tendon, oteotomy of the anterior tibial tuberosity at the attachment of the patellar tendon with realignment;
- Excision of macroscopic degenerated areas;
- Repair of macroscopic defects;
- Scarification (longitudinal tenotomy/tenoplasty of the tendon);
- Percutaneous needling;
- Percutaneous longitudinal tenotomy under ultrasound guidance;
- Arthroscopic debridement.

Smillie recommended drilling of multiple holes in the inferior pole of the patella [2]. Surgeons who believe that extensor mechanism malalignment leads to patellar tendinopathy recommend realignment of the patella with tibial tubercle transposition [3]: however, there is very little evidence that patellar malalignment plays a role in the condition Blazina et al. reported good results after excision of the inferior extra-articular pole of the patella and reinsertion of the patellar tendon, but these results were not reproduced by other surgeons [4].

Bassett et al. recommended surgical procedure to be performed under local anaesthetic without tourniquet [5]. The local anaesthesia is infiltrated in layer as the surgery progresses. First, the skin is anaesthetized. A transverse incision is made over the patellar tendon. Then, the prepatellar bursa is exposed and infiltrated. Next, the patellar tendon is exposed. The patient then guides the surgeon to the area of maximum tenderness. This area is then anaesthetized and all abnormal tissue is excised to normal tissue. The defect is then closed, and compression bandage applied.

Ferretti et al. recommend a longitudinal incision just distal to the inferior pole of patella [6]. The paratenon is divided and patellar tendon is split longitudinally over the area of maximal tenderness identified at clinical examination. A cortical bone block is re-

moved from the inferior pole of the patella together with proximal central portion of the patellar tendon and any abnormal tendon tissue identified. The cancellous part of the patella is then curetted and drilled. The bone-tendon junction is cauterized both medially and laterally. The tendon is not reapproximated, but the paratenon is closed with reabsorbable sutures. This technique is similar to Fritschy et al. procedure, but differs in the amount of tendon tissue excised, though it seems to spare more tissue [7].

We performed ultrasound guided percutaneous longitudinal tenotomy [8] as a day case under local anaesthesia without torniquet control. The patient lies supine on the operating table with the involved knee flexed at 90º. The skin and the subcutaneous tissues over the area of tendinopathy detected by ultrasound (US) scanning are infiltrated with local anaesthetic. The skin is prepped with an antiseptic solution, and a sterile longitudinal probe of US scan is used to image again the area of tendinopathy. Under US control, a number 11 surgical scalpel blade is inserted parallel to the long axis of the tendon fibres in the centre of the area of tendinopathy, with the cutting edge pointing caudally, and penetrating the whole thickness of the tendon. Keeping the blade still, a full passive knee extension and flexion is produced. Always under US control, the blade is inserted medially to the original tenotomy. Keeping the blade still, another full passive knee extension and flexion is produced. The whole procedure is repeated lateral to the original tenotomy. A steristrip is applied, or the stab wound can be left open. The wound is dressed with cotton swabs, and a few layers of cotton wool and a crepe bandage are applied.

We recently reported our results using an open technique [9]. This procedure is performed as a day case under general anaesthesia with torniquet control. The patellar tendon is exposed through a midline longitudinal incision. The paratenon is stripped, and the tendon palpated to locate the lesion, evident as a discrete area of intratendinous thickening. The lesion is then exposed through a longitudinal tenotomy, the abnormal tissue excised, and sent for histology. In patients in whom the whole tendon is thickened and no discrete lesion can be identified, only multiple longitudinal tenotomies are performed. The longitudinal tenotomies and the paratenon are not repaired. The tourniquet is then released, haemostasis is obtained by diathermy, the subcutaneous fat is juxtapposed using fine Vicryl or Dexon, and the skin closed with subcuticular absorbable suture. A wool and crepe bandage is applied and kept for two weeks.

Romeo et al. described an arthroscopic technique [10]. The area of maximum tenderness is marked pre-operatively over the skin. Examination under anaesthesia and routine arthroscopic examination of the knee is performed. Soft tissue debridement is performed over the retropatellar tendon surface to aid the visualisation of the patellar tendon insertion into the inferior pole. A 18-guage needle is advanced through the area of maximum tenderness that is confirmed with imaging. The needle is visualised arthroscopically, and an inferior patellar portal is created perpendicular to the inferior pole of the patella. Eight to ten millimetres of inferior pole of the patella are resected with a shaver.

CONCLUSION

We advocate excision of the patellar paratenon while performing open surgery, as inflammation in the paratenon could be a potential cause of future pain recurrence. The scientific quality of the studies in this field is low, and there are no prospective randomized controlled trials with robust scientific methodology comparing different surgical techniques.

REFERENCES

1. Kaeding CC. *Surgical treatment of recalcitrant patellar tendinosis*. Tech Knee Surg 2004;3:29-35.
2. Smillie IS. *Injuries of the knee joint. 3rd ed*. Edinburgh: Livingstone 1962:264-7.
3. Mariani PP, Puddu G, Ferretti A. *Jumper's knee*. Ital J Orthop Traumatol 1978;4:85-93.
4. Blazina ME, Kerlan RK, Jobe FW, Carter VS, Carlson GJ. *Jumper's knee*. Orthop Clin North Am 1973;4:665-78.
5. Colosimo AJ, Bassett FH 3rd. *Jumper's knee. Diagnosis and treatment*. Orthop Rev 1990;19:139-49.
6. Ferretti A, Conteduca F, Camerucci E, Morelli F. *Patellar tendinosis: a follow-up study of surgical treatment*. J Bone Joint Surg Am 2002;84-A:2179-85.
7. Fritschy D, Wallensten R. *Surgical treatment of patellar tendinitis*. Knee Surg Sports Traumatol Arthrosc 1993;1:131-3.
8. Testa V, Capasso G, Maffulli N, Bifulco G. *Ultrasound-guided percutaneous longitudinal tenotomy for the management of patellar tendinopathy*. Med Sci Sports Exerc 1999;31:1509-15.
9. Maffulli N, Binfield PM, Leach WJ, King JB. *Surgical management of tendinopathy of the main body of the patellar tendon in athletes*. Clin J Sport Med 1999;9:58-62.
10. Romeo AA, Larson RV. *Arthroscopic treatment of infrapatellar tendonitis*. Arthroscopy 1999;15:341-5.

G.I.O.T. 2005;31(Suppl.2):S566-S573

Introduzione e generalità sui trapianti omoplastici nella chirurgia ricostruttiva di ginocchio

Introduction and generality about allograft tissue transplants in reconstructive surgery of the knee

A. Causero
A. Beltrame
E. Campailla

RIASSUNTO

L'utilizzo dei tessuti omoplastici nella chirurgia ricostruttiva del ginocchio è notevolmente aumentato negli ultimi anni, ciò è stato consentito dal progresso delle tecniche conservative dei materiali biologici e delle tecniche chirurgiche.
In questo lavoro vengono descritte le diverse attività delle Banche dei Tessuti, le modalità di selezione del donatore, di prelievo e di processazione del materiale. A tal proposito vengono quindi evidenziate le principali problematiche inerenti la sicurezza dei trapianti in termini di trasmissione di infezioni batteriche e virali.
Infine vengono descritte le possibili cause di fallimento di un trapianto omoplastico considerando in particolare le possibili reazioni immunitarie.

Parole chiave: knee, tessuto omoplastico, trapianto, banca dei tessuti

Clinica Ortopedica
e Traumatologica, Università
di Udine

Indirizzo per la corrispondenza:
Prof. Araldo Causero
Dipartimento di Scienze
Chirurgiche
Clinica Ortopedica e
Traumatologica
Università di Udine
p.le S.M. della Misericordia 15
33100 Udine, Italia
Tel. +39 432 559464
Fax +39 432 559298
E-mail:
araldo.causero@med.uniud.it

SUMMARY

The use of allograft tissue transplants in reconstructive surgery of the knee increased considerably in the last few years. This has been allowed by the improvement of preservation techniques of biological tissues and of surgical procedures.
In this paper we describe the different activities of Tissues Banks, such as procedures of donor selection, drawing and processing of the different allograft materials. We then consider the main concerns about allograft safety for viral and bacterial infection transmission. Finally we analyse the possible causes of allograft transplant failure in relation to the different immunologic reactions.

Key words: knee, allograft tissue, transplantation, tissue bank

INTRODUZIONE

La chirurgia ricostruttiva del ginocchio richiede l'utilizzo di tessuti che consentano di colmare i difetti presenti, siano essi ossei o cartilaginei ovvero di ripristinare lesioni di tessuti molli non altrimenti riparabili.
La chirurgia ricostruttiva muscolo scheletrica in generale è iniziata già alla fine dell'Ottocento e, per molti anni, si è basata principalmente sull'utilizzo di autotrapianti prevalentemente ossei. Sono noti i vantaggi degli autotrapianti che costituisco-

no potenzialmente il migliore tessuto possibile per questo utilizzo. Hanno capacità osteoinduttiva, osteoconduttiva ed osteogenica (anche se solo una piccola quantità di cellule rimangono vitali in trapianti non vascolarizzati).
Gli autotrapianti cortico spongiosi, generalmente da cresta iliaca, vengono rapidamente integrati. Gli autotrapianti cartilaginei e di tessuti molli, così come quelli ossei, sono poi esenti da rischio di trasmissione di infezioni virali e sono, naturalmente, privi di rischio di reazione immunitaria. Tuttavia, la disponibilità scarsa di materiale (soprattutto per quanto riguarda l'osso) ed i problemi del sito donatore rendono gli autotrapianti una scelta spesso di ripiego e raramente in grado di soddisfare in pieno le esigenze del chirurgo e del paziente.
Da circa una ventina di anni infatti, la necessità di trapianti di tessuto muscolo-scheletrico è aumentata progressivamente principalmente a causa dell'aumento delle indicazioni che, a loro volta, sono state indotte dal miglioramento delle tecniche chirurgiche. Da allora è sorto il problema della disponibilità di tessuti muscolo-scheletrici in quantità e qualità adeguate alle esigenze.
Un dato riguardante uno dei più grossi fornitori di tessuti omoplastici del mondo, la MTF (Muscoloskeletal Transplant Foundation) fondazione statunitense, è indicativo di tale fenomeno. Nel 1987 tale fondazione ha distribuito circa 1.500 unità di tessuto raccolto da 100 donatori; nel 2002 ha distribuito circa 300.000 unità di tessuto prelevato da oltre 4.400 donatori [1].
Il tessuto osseo è quello maggiormente utilizzato anche se ultimamente l'utilizzo di tessuti molli è decisamente incrementato.
Negli Stati Uniti si eseguono annualmente quasi un milione di interventi che prevedono l'utilizzo di tessuti muscolo-scheletrici da donatore [2].
L'incremento della richiesta testimoniato dai dati statunitensi sulle vendite di tessuti muscolo-scheletrici (circa 600 milioni di dollari nel 2002) [3] renderà inevitabilmente problematica la loro disponibilità nonostante il parallelo aumento progressivo del numero di donatori. Va anche ricordato che i tessuti muscolo-scheletrici da donatore, accanto a indubbi vantaggi costituiti dalla disponibilità in quantità teoricamente illimitata e dalla mancanza di problemi del sito donatore, presentano, rispetto ai tessuti autologhi, alcuni svantaggi. Non conservano proprietà osteogenetiche a causa della perdita totale della vitalità cellulare; hanno rischio potenziale di trasmissione di infezioni virali; hanno rischio potenziale di stimolare risposta immunitaria benché tale rischio sia minimo [4].

In particolare, nella chirurgia ricostruttiva di ginocchio i tessuti utilizzati sono:
a) tessuto osseo
– grossi segmenti per chirurgia oncologica costituiti da allotrapianti ossei o osteo-articolari di femore e/o di tibia,
– teste femorali, condili o emicondili femorali utilizzati principalmente in chirurgica protesica di revisione o ancora in chirurgia oncologica,
– osso frammentato di dimensioni diverse ma, comunque, dell'ordine di millimetri utilizzato per riempimento di difetti ossei contenuti o resi tali dall'utilizzo di materiali (inerti o biologici) di contenimento;
b) tessuti molli
– tendine rotuleo (con inserzioni ossee),
– tendini dei muscoli gracile e semitendinoso,
– tendine achilleo (con blocco osseo inserzionale calcaneare),
– tendine del muscolo tibiale posteriore,
– fascia lata,
utilizzati prevalentemente per interventi di ricostruzione legamentosa o ricostruzione di strutture tendinee. La ricostruzione dell'apparato estensore può richiedere l'utilizzo di innesto massivo dell'intera struttura;
c) struttura meniscale.
La funzione del tessuto impiantato non è solamente meccanica ma anche biologica. In particolare il tessuto osseo ha duplice funzione di osteoinduzione, garantita dalla presenza nell'omotrapianto di BMP (anche se in misura non quantitativamente elevata), e di osteoconduzione favorita dalla struttura tridimensionale che favorisce la formazione di osso neoformato.
Solamente nel caso che il tessuto trapiantato conservi cellule ancora vitali (ciò è possibile con alcuni trattamenti del tessuto prelevato) potrà verificarsi un processo di sintesi (capacità osteogenetica diretta) che consentirà una migliore integrazione con i tessuti dell'ospite.
Ci sembra utile un cenno alla terminologia utilizzata comunemente nella trattazione di questo argomento.
Il termine trapianto dovrebbe essere riservato ai segmenti massivi osteo-articolari che consento di ripristinare la funzione dell'articolazione sostituita.
Il termine innesto dovrebbe invece definire i tessuti utilizzati con funzione di riempimento o di sostegno.
Al contrario i termini allotrapianto o omotrapianto vengono correntemente utilizzati per definire ogni tipo di tessuto da donatore indipendentemente dalle dimensioni e dalla funzione.

LA BANCA DEI TESSUTI

Le necessità di tessuti scheletrici sono state soddisfatte per molto tempo quasi completamente dalle teste femorali da donatore vivente prelevate durante interventi di endo- o artroprotesi di anca. Tale tessuto veniva conservato direttamente nelle strutture che avevano effettuato il prelievo, in condizioni spesso non ottimali, ed i controlli sul donatore non tenevano conto delle attuali normative sulla sicurezza dei trapianti.
In tali condizioni non era garantita la copertura delle necessità reali di tessuti muscolo-scheletrici né la sicurezza delle procedure. Soltanto la nascita di strutture idonee che seguissero i tessuti dalla selezione del donatore alla loro distribuzione ai centri di utilizzo ha consentito di dare vita ad un sistema capace di soddisfare le attuali esigenze. Tali strutture sono le Banche dei Tessuti.
Il primo progetto di un certo rilievo è costituito dalla banca dei tessuti di Bethesda, appartenente alla Marina Militare degli Stati Uniti, nel 1957. Da allora sono state costituite e si sono sviluppate diverse strutture la cui finalità era raccogliere i tessuti da donatore puntando sulla qualità del materiale prelevato e sulla sicurezza di utilizzo. Negli Stati Uniti l'AAOS ha fondato nel 1987 la Muskoloskeletal Transplant Foundation, organismo non-profit, divenuta una delle maggiori banche dei tessuti del mondo.
Sempre negli Stati Uniti si è costituita l'associazione delle banche dei tessuti (AATB) che definisce, assieme alla FDA e ad alcuni stati che hanno emanato legislazione propria sull'argomento, i criteri e le norme che regolano la materia dei trapianti di tessuti omologhi.
Le competenze delle banche dei tessuti riguardano tutta la catena dalla selezione del donatore alla distribuzione del prodotto. Alla banca compete anche: la formazione del personale addetto alle procedure di raccolta-utilizzo dei tessuti; la disponibilità continua, 24 ore su 24 tutti i giorni dell'anno, di personale in grado di coordinare le operazioni di prelievo in caso di disponibilità di donatore potenziale.
È il caso di sottolineare che non tutte le banche dei tessuti degli Stati Uniti sono associate alla AATB e, quindi, esistono strutture che non sono tenute a seguire la relativa normativa.
In Italia le banche dei tessuti sono state costituite nel 1999 in ottemperanza ad una legge sui trapianti che conferisce a tali strutture responsabilità riguardanti tutta la procedura di reperimento, conservazione, trattamento e distribuzione dei tessuti omoplastici e muscolo-scheletrici in particolare. La normativa riguarda sia i prelievi da donatore vivente che quelli da donatore cadavere.
Non tutte le regioni italiane si sono dotate di banca dei tessuti; quelle che ne sono sprovviste hanno comunque un centro di riferimento regionale per i trapianti (CRRT) che può convenzionarsi con una banca extraregionale.
La procedura di approvvigionamento di tessuti da parte del chirurgo utilizzatore deve necessariamente passare attraverso la banca regionale o, laddove questa non sia stata costituita, attraverso una banca nazionale. Solamente nel caso che il tessuto richiesto non risultasse disponibile si potrà inoltrare la richiesta ad una banca estera; ciò è comunque subordinato a richiesta di autorizzazione alla banca regionale o convenzionata o al centro regionale di riferimento. La struttura che ha rilasciato l'autorizzazione ha il compito di verificare i livelli di evidenza di efficacia clinica del prodotto richiesto nonché di verificare il livello di sicurezza della banca da cui proviene.

SELEZIONE DEL DONATORE

Potenziali donatori:
- donatore vivo in cui il prelievo viene eseguito in corso di intervento chirurgico;
- donatore a cuore battente (HB) in cui la morte viene accertata con criterio neurologico;
- donatore a cuore non battente (NHB).

La selezione del donatore è basata su criteri che mirano a fornire garanzie sulla qualità dei tessuti prelevati. Più rigorose le norme di selezione, maggiore la sicurezza anche a scapito della quantità di tessuto disponibile.
Per il donatore non vivente esiste tutta una serie di condizioni che ne escludono l'idoneità alla donazione:
- causa di morte sconosciuta;
- infezione da HIV HBV HCV;
- fattori di rischio per infezione da HIV;
- infezione di qualsiasi natura in atto al momento della donazione;
- fattori di rischio per malattia da prioni;
- sindrome di Reye;
- storia di neoplasia maligna in atto o pregressa;
- soggetto trapiantato (di organo o di tessuto);
- avvelenamento da tossici trasmissibili;
- pregressi trattamenti immunosoppressivi o radianti.

Devono essere eseguiti una serie di test sierologici: anti-

gene di superficie per epatite B; anticorpi anti epatite C, HIV 1 e 2, citomegalovirus e toxoplasma; test per ricerca di acidi nucleici per HBV e HIV 1; emocoltura.
In caso di positività ad uno solo dei precedenti test il donatore viene classificato non idoneo.
Per il donatore vivente, a distanza di 180 giorni dalla donazione, va ripetuta la ricerca di anticorpi anti HCV e HIV 1 e 2, nonché la ricerca dell'antigene di superficie per epatite B. In alternativa vanno eseguiti i test per ricerca di acidi nucleici per HCV e HIV 1 e 2 ad almeno 3 giorni dalla donazione.
Il tessuto non può essere distribuito prima che i risultati di queste indagini siano disponibili.
Secondo dati MTF [1] le cause più frequenti di non idoneità del donatore sono le patologie infettive o le patologie croniche debilitanti (quali l'insufficienza renale cronica). Sempre secondo i dati MTF la percentuale di donatori idonei rispetto al numero dei potenziali donatori è soltanto del 42%.
Infine tutte le informazioni sul donatore raccolte durante le procedure di selezione vengono raccolte in una scheda che viene rivalutata da personale specificamente addestrato, tra cui un medico, che controlla ulteriormente la correttezza della procedura. Tutti i dati raccolti accompagnano il campione di tessuto e servono a identificare in qualsiasi fase la provenienza ed il percorso dello stesso.

IL PRELIEVO E LA PROCESSAZIONE

Una volta definita l'idoneità del donatore inizia la procedura di prelievo.
I tessuti da vivente vengono ovviamente prelevati in sala operatoria durante procedure chirurgiche pulite.
Anche il prelievo da donatore non vivente, al fine di ridurre al minimo le possibilità di contaminazione, viene eseguito abitualmente in sala operatoria da una équipe di chirurghi opportunamente addestrata.
Ogni campione di tessuto viene sottoposto ad esame colturale per la ricerca di batteri aerobi ed anaerobi, di miceti e micobatteri.
Viene anche eseguita una valutazione tecnica che determina gli standard di qualità del tessuto. In questa fase viene quindi determinato il tipo di utilizzo (tessuto che può o meno sopportare il carico) dipendente da età, sesso e patologie associate del donatore.
I tessuti che dimostrano una qualsiasi evidenza di contaminazione vengono distrutti o sottoposti a trattamento con raggi gamma a basse dosi [1]; la scelta dipende dal tipo di contaminazione rilevata.
Tutte le procedure vengono eseguite in condizioni di asepsi in una stanza sterile di classe 10 (in una normale sala operatoria l'ambiente ha un grado di pulizia che la rende classificabile in classe 1.000, cioè con una probabilità statistica di essere non sterile dell'ordine di 100 volte più alta rispetto ad un ambiente di classe 10).
Esiste una quota di campioni di tessuto che viene scartata dopo il prelievo. I motivi dello scarto in tale fase della procedura possono essere molti ma nella maggior parte dei casi si tratta di rilievi patologici autoptici (l'ispezione esterna ed interna del cadavere viene eseguita contestualmente) o di risultati positivi di colture pervenuti tardivamente.
Secondo dati MTF circa il 10% dei campioni di tessuto viene eliminato in questa fase. Dati relativi alla banca dei tessuti della Regione Veneto riguardanti l'anno 2003 riportano, per quanto riguarda i soli tessuti muscolo-scheletrici, una percentuale di scarti post-prelievo del 21% dimostrando la rigorosità di valutazione dell'idoneità.
Dopo il prelievo i tessuti vengono confezionati in doppio contenitore sterile e trattati secondo la tipologia.
I grossi segmenti ossei e l'osso da destinare a borraggio dei difetti viene congelato a meno 80 °C. Ciò consente il mantenimento delle proprietà meccaniche iniziali pur causando la perdita totale della vitalità cellulare. Questi campioni possono essere utilizzati immediatamente dopo lo scongelamento oppure possono essere sottoposti a "manipolazione minima" per ottenere altri tipi di prodotti. La "manipolazione minima" è un termine che definisce alcune procedure eseguibili sui campioni di tessuto che non devono alterarne alcune caratteristiche. Comprende il taglio, l'irradiazione, la liofilizzazione, la demineralizzazione e consente la preparazione di prodotti quali la DBM o l'osso liofilizzato che non hanno funzione di sostegno.
L'osso che debba conservare una certa quota di vitalità cellulare ed il tessuto cartilagineo devono essere portati a meno 146 °C in azoto liquido. Quando la conservazione avviene in azoto liquido deve essere utilizzata una soluzione conservante contenente un crioprotettore (dimetilsofossido) che, sostituendosi all'acqua, impedisce il congelamento della stessa all'interno delle cellule ed il conseguente danno.
Il trasporto dei tessuti costituisce un problema solo per quelli ancora congelati per cui il controllo della temperatura deve essere rigoroso e costante.
La processazione si esaurisce con i controlli colturali

finali, l'etichettatura (che deve evidenziare tutti i dati relativi al percorso seguito dal tessuto) e la conservazione della documentazione.

SICUREZZA DEGLI OMOTRAPIANTI

Le attuali norme che regolano l'utilizzo degli allotrapianti muscolo-scheletrici, e quindi, in ultima analisi la loro sicurezza, sono state stilate in base ai punti di vista dell'ortopedico utilizzatore, delle banche dei tessuti ma soprattutto del donatore e del ricevente che sono le persone da tutelare.
Deve innanzitutto essere sottolineato il fatto che i tessuti muscolo-scheletrici che sono utilizzati come tali o sottoposti a "minima manipolazione" non sono sottoposti a controlli rigidi dalla FDA negli Stati Uniti né dagli organismi comunitari in Europa. Al contrario altri prodotti (quali DBM combinata con carrier, BMP e fattori di crescita in generale) essendo classificati come dispositivi medici o farmaci, sono sottoposti a controlli rigidi ed a studi preclinici e clinici.
Mancando quindi un organismo di controllo rigido è ancora più importante per il chirurgo utilizzatore conoscere tutto quanto viene fatto per aumentare la sicurezza dei tessuti muscolo-scheletrici.
La preoccupazione iniziale è stata quella di evitare la trasmissione di agenti infettivi batterici o virali. Tale evenienza è stata dimostrata grazie al riscontro di alcuni casi di complicazioni infettive in pazienti sottoposti a procedure di trapianto sia di organo che di tessuto [5 6].
Esiste infatti documentazione di trasmissione accertata di infezione da HIV in pazienti sottoposti a procedure chirurgiche che prevedevano l'utilizzo di teste femorali o di tendine rotuleo. È stata documentata anche la trasmissione di infezione da clostridium (in un caso mortale dopo intervento di ricostruzione di LCA con allotrapianto di tendine rotuleo) in una serie di riceventi trattati con tessuti provenienti da una unica banca.
Anche a causa di tali riscontri la FDA è intervenuta modificando alcune norme riguardanti la disponibilità di dati del donatore e di dati sul laboratorio che ha eseguito i test sierologici [7 8].
Ulteriori regole sul tipo di test sierologici e sul concetto di "minima manipolazione" dei tessuti e sulla registrazione delle banche dei tessuti sono state introdotte più recentemente [9 10].
Rimangono alcuni problemi irrisolti che rendono non controllabile il rischio nell'utilizzo di omotrapianti muscolo-scheletrici.
Il trattamento con antibiotico di un campione di tessuto durante la fase di processazione potrebbe rendere falsamente negativa la coltura finale post processazione. In tal caso, specie se le colture pre processazione fossero state positive, potrebbe essere necessario scartare il tessuto o trattarlo con radiazioni o ossido.
Solo recentemente è stata posta attenzione ai fattori di rischio per malattia da prioni e proposta l'esclusione di donatori con rischio di encefalopatia, con demenza o altre patologie neurologiche.
Allo stesso modo è stato sollevato il problema delle infezioni virali emergenti quali SARS, West Nile e Monkeyfox.
Risulta evidente che le norme sulle indagini sierologiche dovranno subire variazioni ed integrazioni al momento neppure immaginabili.
La certezza di sterilità del tessuto utilizzato non è possibile. Il concetto di sterilità è, tra l'altro, un concetto astratto pur basandosi su un limite matematico (dopo un processo di sterilizzazione fisico o chimico la probabilità che si sviluppi un microorganismo deve essere dell'ordine di 1/1.000.000) definito dall'industria medica e basato su processi di sterilizzazione di efficacia dimostrata. Tra l'altro tale limite è stato definito per dispositivi medici impiantabili quali le protesi ortopediche ed è da dimostrare che si possa applicare al tessuto muscolo-scheletrico che potrebbe già in partenza essere contaminato.
Gli unici metodi di sterilizzazione che potrebbero dare una certa sicurezza di risultato sui campioni di tessuto sono le radiazioni e l'ossido; purtroppo tali metodi devono essere usati con cautela per i possibili danni ai tessuti stessi (perdita della resistenza meccanica, della capacità di integrazione) e sono necessari ulteriori dati e studi in proposito.
Il problema della trasmissione di infezioni virali è legato alla scarsa attendibilità del dosaggio anticorpale nei confronti degli agenti patogeni. La nota latenza tra l'infezione e la positivizzazione dei dati di laboratorio rende insufficienti le indagini fino ad ora eseguite. I test NAT (basati sulla ricerca del RNA virale) eliminano il periodo di latenza e sono quindi sicuri. Solo recentemente la FDA (2004) ha approvato una metodica di valutazione basata sulla ricerca del RNA virale ma la procedura, a tutt'oggi, rimane solo una raccomandazione.
I dati attuali [11] circa la probabilità di trasmissione di infezioni virali a causa del periodo "finestra" e della conse-

guente inadeguatezza dei test sierologici utilizzati dimostrano come ci possa essere una significativa riduzione del rischio utilizzando i test per la ricerca del RNA virale. Tali test sono ancora più efficaci nel donatore vivo. Attualmente, a parte la normativa vigente ancora non del tutto esauriente, un ostacolo potrebbe essere costituito dai costi (circa 150 dollari negli Stati Uniti). L'utilizzatore deve essere a conoscenza del fatto che, negli Stati Uniti, non essendo ancora obbligatorie tali indagini, esiste un margine di rischio attuale e per i prossimi anni.
Al momento attuale il trapianto di tessuti molli è il principale responsabile di trasmissione di agenti infettivi e probabilmente ciò è dovuto alle maggiori difficoltà di ottenere un tessuto pulito senza comprometterne le caratteristiche meccaniche e biologiche.
Saranno molto utili i dati futuri ricavati grazie alla stretta collaborazione tra utilizzatori, banche, organismi politici preposti. Tali dati consentiranno di correggere procedure non efficaci e di bloccare forniture di tessuti sospetti.
Va infine sottolineato che tutta la normativa attuale persegue unicamente l'obiettivo della sicurezza dei trapianti mentre ancora non esiste un'uguale livello di attenzione all'efficacia.

EFFICACIA DEGLI OMOTRAPIANTI

Le procedure chirurgiche che prevedono l'utilizzo di tessuti muscolo-scheletrici hanno tassi di successo variabili e dipendenti dal tipo di trapianto. I dati riportati in letteratura evidenziano ad esempio tassi di fallimento dei trapianti osteo-articolari massivi tra il 10% ed il 60% a 10 anni [12-17].
Le cause di fallimento riportate sono: frattura; infezione; riassorbimento; mancata integrazione. In particolare la mancata integrazione riportata da diverse casistiche esaminate [18-20] è associata alla formazione di tessuto con le caratteristiche di flogosi cronica all'interfaccia trapianto-osso ospite.
Il processo di integrazione è comunque, anche nel caso di successo, un processo lento [21] che porta progressivamente alla formazione di un ponte osseo. L'esame istologico di tale tessuto ha fornito dati che dimostrano come non ci sia una tendenza alla formazione di tessuto osseo maturo [19] ed anche le caratteristiche meccaniche sono scadenti.
Il tessuto flogistico cronico presente all'interfaccia trapianto-osso ospite nei casi di fallimento è probabilmente il risultato di una reazione immunitaria verso il trapianto [12 19 22-24]. Uno studio recente su una serie di trapianti ossei massivi [25] ha preso in considerazione proprio l'aspetto della risposta immunitaria al trapianto. Lo stato del ricevente rispetto al sistema HLA è stato valutato prima e dopo il trapianto dimostrando la sensibilizzazione nel 53% dei casi. Nello stesso studio tuttavia non è stata dimostrata correlazione tra risposta anticorpale HLA ed integrazione del trapianto.
Altri studi in letteratura su animale e nell'uomo hanno dimostrato risposta immunitaria al trapianto osseo anche se l'entità della risposta ed i suoi effetti sull'integrazione sono tuttora ignoti.
È stata anche evidenziata l'influenza che pregresse sensibilizzazioni quali quelle dovute a trasfusione o a gravidanza possono avere sul successivo trapianto tessutale omologo. In tali casi la risposta immunitaria diventa infatti significativamente maggiore [26 27]. Servono comunque studi ulteriori più importanti numericamente e come follow-up per dirimere il dubbio, certamente fondato, che la risposta immunitaria possa compromettere l'integrazione ed il successo del trapianto. Se ciò fosse confermato sarebbe probabilmente opportuna la ricerca di compatibilità HLA di un certo grado.
Una importante implicazione delle risposta immunitaria ai trapianti tessutali è costituita dalla influenza che questa può avere su una successiva procedura di trapianto di organo. È stato riportato che un paziente in insufficienza renale cronica ha ricevuto un omotrapianto di tessuto osseo sviluppando risposta anticorpale HLA; ciò ha ridotto del 45% la sua compatibilità con donatori di rene [28].
Andrebbe anche valutata l'opportunità di trattare le unità di sangue per trasfusione mediante filtrazione dei leucociti. È stato dimostrato che dopo filtrazione la risposta immunitaria HLA si riduce dal 40% all'8%.
I fallimenti dei trapianti sono certamente anche meccanici. Sono stati dimostrati i danni provocati sui trapianti tessutali dalle procedure di pulizia, sterilizzazione (con radiazioni o ossido) e conservazione [3 29 30 32] che provocano alterazione delle proprietà meccaniche e biologiche influenzando negativamente anche l'integrazione.
In particolare i trapianti ossei possono fallire meccanicamente a causa di diversi fattori: diminuzione della densità minerale; microfratture non riparate; porosità corticale; riassorbimento; modalità di fissazione.
Uno studio di Wheeler [33] condotto su una serie di trapianti ossei massivi falliti ha dimostrato una diminuzione

della resistenza del trapianto correlata principalmente alla diminuzione della densità minerale e ad accumulo di microfratture non riparate.
Altri studi recenti hanno confermato questi dati [34-36] ed uno studio di Boyce [37] ha dimostrato come, su osso di cadavere (assimilabile ai trapianti ossei massivi che sono costituiti da osso non vitale) dopo una serie di soli 30.000 cicli di carico la resistenza meccanica si riduce del 50% a causa delle microfratture.
È stata dimostrata anche l'importanza dell'utilizzo di mezzi di sintesi che trafiggono la corticale nel determinare l'aumento di microfratture.

CONCLUSIONI

È verosimile che l'utilizzo di tecniche per migliorare la possibilità di integrazione dei trapianti ossei omoplastici possano aumentare le percentuali di successo. Sono state sperimentate, ed hanno dato risultati confortanti su modelli animali, le cellule staminali ed i fattori di crescita.
Ci sarà bisogno di ulteriori studi sull'uomo ma è verosimile che questa strada porti ad un miglioramento in questo campo della chirurgia ortopedica in costante espansione. La FDA ha recentemente approvato l'uso di fattori di crescita derivati da BMP per alcuni utilizzi ortopedici (artrodesi vertebrali, pseudoartrosi) già concretizzatisi in trials clinici.
Anche le possibilità offerte dall'ingegneria tessutale attraverso la creazione di strutture di supporto opportunamente addizionate di fattori di crescita e/o cellule staminali costitutiscono un'importante opportunità di sviluppo futuro.
Al momento attuale comunque, le crescenti necessità di tessuti omologhi rendono necessario e prioritario lo sviluppo della raccolta di tessuti e del sistema delle banche ancora carente nel nostro paese.
I tessuti omologhi presentano, come risulta evidente da quanto sopra esposto, vantaggi e svantaggi. I miglioramenti nel campo del controllo della trasmissione di agenti infettivi sono stati notevoli. Probabilmente sono necessari ulteriori sviluppi nel campo del controllo della risposta immunitaria tessutale e nel campo della integrazione del trapianto.
Il chirurgo ortopedico deve comunque fare una scelta tra le numerose possibilità offerte tenendo principalmente conto della evidenza dei risultati ad oggi garantiti e provati.

BIBLIOGRAFIA

1 Gocke DJ. *Tissue donor selection and safety*. Clin Orthop Relat Res 2005;(435):17-21.

2 Irvine G. *Musculoskeletal allograft procedures in the year 2001*. American Association of Tissue Banks 2004.

3 Boden SD. *Osteoinductive bone graft substitutes; Burden of Proof*. Am Acc Orthop Surg Bull Feb 2003.

4 Wright JG. *Levels of evidence*. Am Acc Orthop Surg Bull Feb 2003.

5 Simonds RJ, Holmberg SD, Hurwitz RL, Coleman TR, Bottenfield S, Conley LJ, et al. *Transmission of human immunodeficiency virus type 1 from a seronegative organ tissue donor*. N Engl J Med 1992;326:726-32.

6 Archibald LK, Jerniga DB, Kainer MA. *Allograft-associated bacterial infections – United States, 2002*. Morb Mortal Wkly Rep 2002;51:207-10.

7 CBER. *A Proposed Approach to Regulation of Cellular and Tissue-Based Products*. February 28, 1997, FDA Publication. Available at www.fda.gov/cber/tiss.htm. Accessed on.

8 CBER. *Guidance for Industry: Availability of Licensed Donor Screening Tests Labeled for use with Cadaveric Blood Specimens*. June 23, 2000, FDA Publication. Available at www.fda. gov/cber/tiss.htm. Accessed on.

9 CBER. *Guidance for Industry (draft): Eligibility Determination for Donors of Human Cells, Tissues, and Tissue Based Products (HCT/Ps)*. May 24, 2004, FDA Publication. Available at www.fda. gov/cber/tiss.htm. Accessed on.

10 CBER. *Guidance for Industry: Preventive Measures to Reduce the Possible Risk of Transmission of Creutzfeldt-Jakob Disease (CJD) and variant Creutzfeldt-Jakob Disease (vCJD) by Human Cells, Tissues, and Cellular and Tissue-Based Products (HCT/Ps)*. June 14, 2002, FDA Publication. Available at www.fda.gov/cber/tiss. htm. Accessed on.

11 Zou S, Dodd RY, Stramer SL, Strong DM: Tissue Safety Study Group. *Probability of viremia with HBV, HCV, HIV, and HTLV among tissue donors in the United States*. N Engl J Med 2004;351:751-9.

12 Freidlander GE. *Immune responses to osteochondral allografts. Current knowledge and future directions*. Clin Orthop 1983;174:58-68.

13 Berrey BH Jr, Lord CF, Gebhardt MC, Mankin HJ. *Fractures of allografts. Frequency, treatment, and end-results*. J Bone Joint Surg Am 1990;72:825-33.

14 Gebhardt MC, Flugstad DI, Springfield DS, Mankin HJ. *The use of bone allografts for limb salvage in high-grade extremity osteosarcoma*. Clin Orthop Relat Res 1991;(270):181-96.

15 Mankin HJ, Springfield DS, Gebhardt MC, Tomford WW. *Current status of allografting for bone tumors*. Orthopedics 1992;15:1147-54.

16 Ortiz-Cruz E, Gebhardt MC, Jennings LC, Springfield DS, Mankin HJ. *The results of transplantation of intercalary allografts after resection of tumors. A long-term follow-up study*. J Bone Joint Surg Am 1997;79:97-106.

17 Thompson RC Jr, Garg A, Clohisy DR, Cheng EY. *Fractures*

in large-segment allografts. Clin Orthop Relat Res 2000;(370):227-35.

[18] Mankin HJ, Gebhardt MC, Jennings LC, Springfield DS, Tomford WW. *Long-term results of allograft replacement in the management of bone tumors*. Clin Orthop Relat Res 1996;(324):86-97.

[19] Enneking WF, Campanacci DA. *Retrieved human allografts: a clinicopathological study*. J Bone Joint Surg Am 2001;83-A:971-86.

[20] Hornicek FJ, Gebhardt MC, Tomford WW, Sorger JI, Zavatta M, Menzner JP, et al. *Factors affecting nonunion of the allograft-host junction*. Clin Orthop Relat Res 2001;(382):87-98.

[21] Enneking WF, Mindell ER. *Observations on massive retrieved human allografts*. J Bone Joint Surg Am 1991;73:1123-42.

[22] Horowitz MC, Friedlaender GE. *Induction of specific T-cell responsiveness to allogeneic bone*. J Bone Joint Surg Am 1991;73:1157-68.

[23] Stevenson S, Li XQ, Martin B. *The fate of cancellous and cortical bone after transplantation of fresh and frozen tissue-antigen-matched and mismatched osteochondral allografts in dogs*. J Bone Joint Surg Am 1991;73:1143-56.

[24] Gouin F, Passuti N, Verriele V, Delecrin J, Bainvel JV. *Histological features of large bone allografts*. J Bone Joint Surg Br 1996;78:38-41.

[25] Ward WG, Heise E, Boles C, Kiger D, Gautreaux M, Rushing J, et al. *Human Leukocyte Antigen Sensitization after Structural Cortical Allograft Implantations*. Clin Orthop Relat Res 2005;(435):31-5.

[26] Strong DM, Friedlaender GE, Tomford WW, Springfield DS, Shives TC, Burchardt H, et al. *Immunologic responses in human recipients of osseous and osteochondral allografts*. Clin Orthop 1996;326:107-14.

[27] Rodrigo JJ, Fuller TC, Mankin HG. *Cytotoxic HLA antibodies in patients with bone and cartilage allografts*. Trans Orthop Res Soc 1976;1:131.

[28] Lee MY, Finn HA, Lazda VA, Thistlethwaite JR Jr, Simon MA. *Bone allografts are immunogenic and may preclude subsequent organ transplants*. Clin Orthop Relat Res 1997;(340):215-9.

[29] Currey JD, Foreman J, Laketic I, Mitchell J, Pegg DE, Reilly GC. *Effects of ionizing radiation on the mechanical properties of human bone*. J Orthop Res 1997;15:111-7.

[30] Pelker RR, McKay J Jr, Troiano N, Panjabi MM, Friedlaender GE. *Allograft incorporation: a biomechanical evaluation in a rat model*. J Orthop Res 1989;7:585-9.

[31] Randall RL, Pelker RR, Friedlaender GE, Goldsmith SL, Panjabi MM. *Sequential dependence of freeze-drying and irradiation on biomechanical properties of rat bone*. Am J Orthop 2002;31:129-34.

[32] Wheeler DL, Vander Griend RA, Wronski TJ, Miller GJ, Keith EE, Graves JE. *The short- and long-term effects of methotrexate on the rat skeleton*. Bone 1995;16:215-21.

[33] Wheeler DL, Enneking WF. *Allograft Bone Decreases in Strength In Vivo over Time*. Clin Orthop Relat Res 2005;(435):36-42.

[34] Lee TC, Staines A, Taylor D. *Bone adaptation to load: microdamage as a stimulus for bone remodelling*. J Anat 2002;201:437-46.

[35] O'Brien FJ, Taylor D, Lee TC. *Microcrack accumulation at different intervals during fatigue testing of compact bone*. J Biomech 2003;36:973-80.

[36] Taylor D, Lee TC. *Microdamage and mechanical behaviour: predicting failure and remodelling in compact bone*. J Anat 2003;203:203-11.

[37] Boyce TM, Fyhrie DP, Glotkowski MC, Radin EL, Schaffler MB. *Damage type and strain mode associations in human compact bone bending fatigue*. J Orthop Res 1998;16:322-9.

G.I.O.T. 2005;31(Suppl.2):S574-S578

Trapianto di menisco vitale: analisi della sopravvivenza e dell'outcome clinico su 100 casi

R. Verdonk

RIASSUNTO

Background. In letteratura sono disponibili pochi follow-up a lungo e medio termine riguardo al trapianto di menisco.
Questo studio riporta l'analisi della sopravvivenza dell'outcome clinico dei primi 100 trapianti di menisco laterale e mediale eseguiti in 96 pazienti.
Metodi. Trentanove (39) trapianti mediali e 61 trapianti laterali di menisco sono stati valutati con un follow-up medio di 7,2 anni. L'analisi della sopravvivenza è stata valutata sulla base di specifici parametri clinici; la perdita del graft è stata definita come dolore moderato, occasionale o persistente o come riduzione funzionale. Un'ulteriore analisi della sopravvivenza è stata eseguita su 69 dei 100 interventi in cui è stato eseguito esclusivamente trapianto di menisco (20/39 mediali e 49/61 laterali) e su 13 interventi in cui l'impianto del menisco mediale è stato eseguito in associazione all'osteotomia alta della tibia in pazienti con un iniziale maleallineamento in varismo della gamba.
Risultati. Complessivamente, 11 di 39 (28%) graft mediali e 11 di 61 (16,4%) graft laterali sono stati persi. Il tempo di sopravvivenza cumulativa medio per entrambi, mediali e laterali è risultato essere identico: 11,6 anni. La percentuale di sopravvivenza a dieci anni per i graft mediali e laterali è rispettivamente del 74,2% e 69,8%. Il tempo di sopravvivenza cumulativa medio e la percentuale di sopravvivenza dei graft in combinazione con l'osteotomia alta della tibia è di 13,0% e 83,3% rispettivamente.
Conclusioni. Il trapianto di menisco vitale è in grado di alleviare il dolore e migliorare la funzionalità del ginocchio. Sulla base dell'analisi della sopravvivenza, questi effetti benefici rimangono presenti in approssimativamente il 70% dei casi a dieci anni. Questo studio identifica la necessità di uno studio prospettico che confronti pazienti con e senza sintomatologia similare e riscontri clinici trattati con allograft di menisco e di un lungo follow-up utilizzando documentazione clinica e strumenti di riscontro obbiettivo riguardo la considerazione dell'allograft stesso e della cartilagine articolare.

Head of the Dept. of Orthopaedic Surgery and Traumatology, Ghent University Hospital "De Pintelaan" 185 B-9000 Gent, Belgium

PAZIENTI E METODI

Pazienti
Sono stati considerati pazienti arruolabili per VMAT i pazienti più giovani già sottoposti a precedente meniscectomia totale che presentavano dolore associato, di grado

moderato o severo. Inoltre sono stati arruolati quei pazienti non ancora abbastanza anziani per essere sottoposti a sostituzione della articolazione del ginocchio, con un buon allineamento della gamba ed un'articolazione stabile. In caso di un maleallineamento della gamba o di instabilità dell'articolazione del ginocchio al momento del trapianto è stata eseguita un'osteotomia correttiva o una procedura di stabilizzazione.

Centocinque (105) allograft di menisco sono stati trapiantati in 101 pazienti tra il 1989 e il 2001. Due pazienti sono stati sottoposti a trapianto bilaterale di menisco e due a trapianto mediale e laterale nello stesso ginocchio; tali gli interventi sono stati eseguiti in tempi diversi.

L'età media al momento del trapianto è di 35,0 anni (DS: 6,7 anni, range 18-47). Quattro menischi sono stati trapiantati in quattro pazienti stranieri e non è stato possibile contattarli dopo l'intervento per il follow-up. Un paziente è uscito dal follow-up immediatamente dopo il trapianto; risultano quindi disponibili per l'analisi della sopravvivenza 100 allograft di menisco con un follow-up medio di 7,2 anni (DS: 3,6 anni, range 2-14,5) ed un follow-up minimo di 2 anni, con una percentuale di follow-up del 95,2%.

Trentanove allograft mediali e 61 laterali sono stati impiantati in 70 uomini e 26 donne.

Per tutti i pazienti l'allineamento postoperatorio della gamba è stato verificato con radiogrammi in ortostasi misurando l'asse anatomico femorotibiale. Queste misurazioni sono state eseguite due volte da un singolo osservatore con l'intervallo di un mese tra le osservazioni (Intraclass Correlation Coefficient = 0,851, $p < 0,001$, Spearman's Rho test). I radiogrammi sono stati eseguiti al momento della chiusura dell'osteotomia e dopo sei mesi dall'intervento (Tab. I e appendice).

Lo stato della cartilagine articolare è stato valutato al momento del trapianto e al momento dell'eventuale fallimento utilizzando un Outerbridge grading system modificato. Ad esemio, una lesione considerata di grado intermedio tra III e IV è stata riportata nel nostro data-base come 3/4 e le è stato attribuito un valore di 3,5. Anche il grado V è stato aggiunto all'Outerbridge grading system indicando una situazione di contatto tra le due componenti articolari.

Tecnica chirurgica

Tutti i pazienti sono stati sottoposti a trapianto di menisco. Il prelievo dei graft è stato effettuato entro 24 ore dal decesso, in condizioni di massima asepsi in sala operatoria. I tessuti dei donatori sono stati ottenuti dalla Banca dei Tessuti dell'Ospedale Universitario di Gent. I donatori sono deceduti a causa di una patologia di non lunga durata; nella maggior parte dei casi la causa di morte è stata un accidente cerebrovascolare o un incidente automobilistico. Per i donatori è stata scelta un'età massima di 45 anni. Nessuno dei donatori aveva ricevuto corticosteroidi o farmaci citostatici. I graft sono stati conservati in coltura per due settimane in Dulbecco's Modified Eagle Medium (DMEM, Gibco Invitrogen Co, Merelbeke, Belgio) e supplementati con il 20% di siero autologo prima del trapianto. Gli studi precedenti avevano dimostrato che le cellule di menisco rimanevano vitali e continuavano a sintetizzare le molecole della propria matrice extracellulare in questi sistemi di coltura. Durante il periodo di coltura di tessuto meniscale c'è stato sufficiente tempo per valutare l'idoneità del donatore circa la presenza di malattie trasmissibili.

Tutti i pazienti sono stati operati da un chirurgo esperto (RV). L'accesso all'articolazione del ginocchio è stato ottenuto con una artrotomia parapatellare laterale o mediale. L'inserzione del legamento collaterale esterno e del tendine popliteo o del legamento collaterale interno, è stata identificata attraverso un'osteotomia sul versante femorale. Il frammento dell'osteotomia è stato successivamente riposizionato tramite fissaggio con viti o stapling. Il menisco residuo è stato escisso lasciando una rima meniscale sanguinanate. La rima meniscale richiede particolare attenzione dal punto di vista tecnico, dal momento che deve essere uttilizzata per avvolgere, incapsulandole, le componenti laterali e mediali del ginocchio. La rima non deve essere resecata o incisa durante l'intervento. Così facendo potrebbe residuare una breccia nella capsula. Il graft meniscale vitale viene così fissato in maniera sicura a tale rima tramite una sutura chirurgica orizzontale in polidioxanone (PDS II, Ethicon, Sommerville, NJ, USA) ogni 3 mm in modo all-inside.

Non è stato utilizzato il fissaggio del blocco osseo al piatto tibiale per aumentare il fissaggio del menisco.

I corni anteriore e posteriore del menisco trapiantato invece, sono stati suturati ai corni nativi rimanenti sulla tibia. Procedura già pubblicata nei dettagli.

La riabilitazione post operatoria comprende tre settimane di esercizi senza appoggio, con mobilizzazione del ginocchio fino alla comparsa della sensazione dolorosa e limitazione della flessione a 60 gradi. Dopo tre settimane è stato permesso al paziente di piegare il ginocchio a 90 gradi e di iniziare un parziale carico sull'arto. A sei setti-

mane a tutti i pazienti è stato permeso di camminare con l'ausilio di una stampella.

Procedure concomitanti

Le procedure chirurgiche concomitanti sono state considerate essenziali in un numero ridotto di casi e hanno incluso: una osteotomi tibiale alta (HTO), una osteotomia femorale in varo (FVOS), una riparazione dei legamenti crociati anteriore, plugs osteocondrali o microfratture. Al momento dell'impianto del graft meniscale un'osteotomia tibiale alta è stata realizzata in 13 su 39 pazienti con graft mediale e in 2 su 61 con graft laterale. Tutti hanno avuto un'osteotomia in valgo. L'indicazione per una concomitante HTO nei casi di un trapianto di menisco mediale è stato un maleallineamento in varo dell'arto più basso. HTO è stata anche effettuata in 2 dei 61 pazienti con trapianto di menisco laterale per assicurare la decompressione del compartimento mediale a causa della degenerazione della cartilagine articolare in entrambi i compartimenti, mediale e laterale. Si è pensato che spostando l'asse meccanico verso il compartimento laterale, il compartimento mediale degenerato potesse essere decompresso mentre il compartimento laterale viene protetto dal graft laterale. Questa procedura è stata effettuata solo due volte agli inizi degli anni novanta. Due trapianti di menisco laterale sono stati associati a osteotomia femorale in varo per correggere un maleallineamento in valgo.

La ricostruzione del legamento crociato anteriore (ACL) al momento del trapianto è stata effettuata in 3 casi di trapianto di graft mediale ed in nessun caso di graft laterale. La ricostruzione è stata effettuata utilizzando un doppio loop intra-articolare di tendine tibiale posteriore (allograft) eseguendo la tecnica descritta precedentemente. La popolazione analizzata consiste di pazienti con ginocchio stabile o articolazioni stabilizzate prima del trapianto di menisco.

In molti casi la degenerazione della cartilagine al momento del trapianto era limitata al grado II di Outerbridge o all'iniziale grado III. Indicazioni borderline al trapianto, per esempio modificazione focale della cartilagine in senso degenerativo di grado 4, sono state trattate con una concomitante chirurgia della cartilagine come l'impianto di un plug osteocondrale autologo (OATS®, Arthrex, Naples, FL, USA) (4/63 graft laterali, nessun graft mediale) e la tecnica della microfratura (Osteoprep®, Linvatec, Largo, FL, USA) (1/40 graft mediali, 2/63 graft laterali) (Tab. II). Tutti questi casi sono stati operati dopo il 1998. Prima di questo periodo non è stato adottato nessun trattamento specifico per questo tipo di lesioni della cartilagine.

Due pazienti, come detto precedentemente, hanno ricevuto un trapianto di entrambi i menischi mediale e laterale nello stesso ginocchio.

Diciannove dei 39 (48,7%) trapianti di menisco mediale sono stati associati ad un'altra procedura nell'articolazione del ginocchio mentre solo 12 dei 61 (19,7%) trapianti di menisco laterale sono stati sottoposti ad altri interventi chirurgici concomitanti.

DISCUSSIONE

Il confronto dei nostri dati con quelli già pubblicati in letteratura è difficile a causa delle numerose differenze riguardo alle tecniche di preservazione dei menischi, i tipi di fissaggio chirurgico, le procedure concomitanti associate, il sistema di score clinico e, molto importante, il periodo di follow-up.Questo studio ha mostrato che il trapianto di menisco mediale e laterale riduce significativamente il dolore e migliora la funzione del ginocchio interessato come evidenziato dalla modificazione del HSS score. I nostri risultati confermano i precedenti risultati pubblicati sul successo clinico di questa procedura.

Dal momento che l'outcome clinico e il grado di successo di ogni procedura chirurgica è strettamente dipendente dalla lunghezza del follow-up, abbiamo eseguito un'analisi della sopravvivenza secondo il metodo di Kaplan-Meier. In quest'analisi della sopravvivenza si è assunto che tutti i pazienti siano stati operati contemporaneamente. Abbiamo così comparato il tempo di sopravvivenza e la percentuale di sopravvivenza per i differenti gruppi di pazienti dopo trapianto di menisco vitale. Nella nostra serie il tempo di sopravvivenza media e le percentuali di sopravvivenza cumulativa sono sovrapponibili tra trapianti di menisco laterale e mediale. Al contrario nei dati riportati da van Arkel e de Boer si evidenzia una considerevole differenza; un periodo di sopravvivenza media di 9,25 anni e 5,75 anni ed una percentuale di sopravvivenza di 76,54% a 10 anni e di 50,6% a 9 anni sono stati riportati nei loro studi rispettivamente per i graft laterali e mediali. Nei loro studi lo score di Lysholm e i segni artroscopici sono stati utilizzati per definire il fallimento clinico dei graft criopreservati fissati con una tecnica di fissaggio del tipo soft-tissue. Il tempo di sopravvivenza medio più alto così come la percentuale maggiore di

sopravvivenza nella nostra serie per quanto riguarda i graft mediali, quando paragonati con i dati pubblicati altrove, possono essere riconducibili alla presenza di un più basso numero di deficit funzionali dell'ACL.
L'aumentata traslazione tibiale anteriore determinata da un deficit funzionale dell'ACL è conosciuta indurre uno stress maggiore sul menisco mediale e può quindi indurre un distacco secondario del graft con perdita dello stesso.
Siamo riusciti ad eseguire un'analisi della sopravvivenza su 20 casi di solo trapianto di menisco mediale e su 49 casi di solo trapianto di menisco laterale. Nuovamente sono stati osservati tempi e percentuali di sopravvivenza paragonabili.
Differenti percentuali di perdita del graft e differenti tempi di sopravvivenza sono stati osservati quando i soli trapianti di menisco mediale con una gamba ben allineata sono stati paragonati a trapianti di menisco mediale combinati con HTO per correggere il maleallineamento in varo.
I trapianti di menisco mediale combinati con HTO sembrano sopravvivere più a lungo con un numero inferiore di perdite del graft. Abbiamo ipotizzato che uno spostamento dell'asse meccanico verso il compartimento mediale scarica il graft meniscale mediale e ciò riduce il rischio di perdita del graft stesso, anche se la degenerazione iniziale della cartilagine al momento del trapianto era più severa nel gruppo degli osteotomizzati. Da ciò tuttavia non si può concludere che l'HTO debba essere eseguita in associazione con un trapianto di menisco mediale in caso di un normale allineamento assiale. Si può concludere che un trapianto di menisco mediale in un ginocchio allineato in varo potrebbe essere associato con un HTO, poiché il maleallineamento in varo è un'assoluta controindicazione al trapianto di menisco mediale.
Nella nostra serie riportiamo una percentuale di perdita del graft di 21 su 100 con un follow-up medio di 7,1 ± 6,6 anni per entrambi i graft mediali e laterali. È stata osservata una percentuale di perdita del graft del 28,2% con un follow-up di 8,3 ± 4,0 anni per il gruppo dei graft mediali *vs.* 16,4% con un follow-up medio di 6,2 ± 3,2 anni per il gruppo dei graft laterali.
La più alta percentuale di perdita dei graft mediali paragonata al gruppo dei graft laterali può essere riconducibile al periodo di follow-up più lungo del campione. Ciò è determinato dal fatto che il numero di indicazioni per trapianto di menisco mediale, nel nostro istituto era più alto nei primi anni dello studio. Il numero di pazienti con meniscectomia totale nel compartimento mediano e dolore associato si è ridotto da allora. Comunque, poiché il menisco laterale ha un ruolo più importante di protezione dallo stress, una meniscectomia laterale può comportare un ginocchio doloroso che può condurre ad un più alto numero di casi che richiedono un trapianto meniscale laterale con un tempo medio di follow-up più corto.
La percentuale di fallimento di graft vitali di menisco è paragonabile a risultati a medio e lungo termine già pubblicati riguardanti i graft congelati e criopresevati utilizzando il plug osseo o la tecnica di fissazione soft-tissue. La percentuale di perdita dei graft osservata del 21% è comunque sicuramente inferiore alla percentuale di perdita dei graft congelati, irradiati (44%) o liofilizzati. Entrambi le tecniche di preservazione sono in grado di rendere il graft acellulare e potrebbero essere in grado di alterare le proprietà del graft stesso. Si è visto che colture di menisco in vitro rimangono vitali e continuano a produrre residui di matrice extracellulare da cui il termine "allograft di menisco vitale". Il menisco è trapiantato nel ginocchio del ricevente dopo un periodo di due settimane di coltura. Non si conosce la quantità di cellule che restano vitali, né per quanto tempo. Jackson et al. hanno eseguito un'analisi del DNA sulle capre ed hanno trovato che dopo circa quattro settimane tutte le cellule del donatore vengono sostituite dalle cellule dell'ospite. Tuttavia, uno studio precedente eseguito nel nostro dipartimento ha dimostrato la presenza di DNA del donatore nell'allograft di menisco umano per un periodo di circa 64 mesi dopo il trapianto, indicando che le cellule del donatore rimangono vitali per un periodo più lungo e che questo processo di sostituzione da parte delle cellule dell'ospite è probabilmente più lento nel modello umano. La funzione biomeccanica dell'allograft meniscale non dipende solo dalla qualità della tecnica chirurgica di fissaggio, ma anche dal fenotipo della popolazione cellulare dell'allograft. Non si sa ancora se le cellule dell'ospite che invadono il menisco, derivanti probabilmente dal rivestimento sinoviale, abbiano la stessa capacità di produrre matrice extracellulare delle cellule native del menisco. Si è ipotizzato all'inizio di questo studio che l'utilizzo di allograft di menisco vitale possa essere preferibile all'utilizzo di grafts acellulari (graft congelati, liofilizzati o criopreservati). In questo studio le percentuali di perdita del graft ed i tempi di sopravvivenza sono comparabili ai dati già pubblicati, ma un chiaro beneficio non può essere dimostrato.
Studi precedenti hanno messo in evidenza come gli allo-

grafts meniscali siano più propensi ad andare incontro al fallimento quando impiantati in articolazioni del ginocchio fortemente degenerate o mal allineate. Ciò nonostante con i dati disponibili, riguardo ai parametri al momento del trapianto i nostri risultati non indicano una differenza significativa tra i casi in cui si è andati incontro alla perdita del graft e quelli in cui il graft ha funzionato. Il Pain Score pre operatorio, comunque è risultato essere un predittore negativo del fallimento clinico per l'intero gruppo dei grafts mediali (MMT) così come per il sottogruppo dei soli allografts mediali (Isol.MMT).
La maggioranza dei casi di insuccesso è caratterizzata da una degenerazione progressiva della cartilagine, combinata con una degenerazione dell'allograft meniscale o vice-versa.
Dal momento che non è stata valutata la cartilagine articolare e lo stato dell'allograft di menisco nei casi con esito favorevole al momento dell'ultimo follow-up, possiamo solo concludere che il grado di degenerazione della cartilagine articolare si correla moderatamente con la degenerazione dell'allograft al momento del fallimento del graft stesso. Ciò sta ad indicare un'intricata relazione tra le due componenti articolari.
Incertezza rimane ancora riguardo alla migliore tecnica chirurgica di fissaggio da utilizzare. Numerosi studi biochimici in vitro eseguiti su ginocchia di cadavere umano hanno evidenziato una resistenza superiore del fissaggio con plug osseo per entrambi i menischi laterale e mediale nei confronti del fissaggio soft-tissue.
Questi studi, tuttavia, non hanno tenuto in considerazione il comportamento biomeccanico dopo che l'allograft viene fissato alla rima meniscale. Fino ad ora non è stato dimostrato che il fissaggio con plug osseo o il fissaggio soft-tissue conduca ad una sopravvivenza più lunga o a risultati clinici migliori.
Questo studio ha comunque delle limitazioni. Innanzitutto i criteri di fallimento sono basati su risultati clinici ed artroscopici. Probabilmente ci sono stati impianti di menisco significativamente degenerati, strappati o instabili ma clinicamente silenti non considerati come fallimento. Questi casi potrebbero essere identificati alla RMN la quale ha un ruolo certo nella diagnosi della patologia meniscale, ma la correlazione tra i risultati della RMN e l'outcome clinico è ancora motivo di dibattito.
In secondo luogo, le articolazioni coinvolte sono state valutate utilizzando il sistema di score HSS modificato. Tale sistema di score era originariamente dedicato alla valutazione dei pazienti sottoposti ad artroplastica del ginocchio. Quando abbiamo iniziato la nostra serie nel 1989 non erano disponibili altri sistemi di score per valutare l'outcome clinico del trapianto di allograft di menisco.
Ancora oggi, le procedure di allograft di menisco sono valutate con una varietà di sistemi di score il che sta ad indicare la mancanza di un sistema di valutazione "gold standard". Ciò rende difficile il confronto con risultati pubblicati altrove.
Per ultimo, vista la ampia variabilità di tecniche chirurgiche, procedure concomitanti e sistemi di score clinici descritti in letteratura, non è possibile asserire se l'allograft di menisco vitale presenti maggiori benefici, dal punto di vista clinico, rispetto agli allografts criopreservati o congelati. Uno studio controllato dovrebbe essere in grado di fare più luce su questa interessante questione.
In conclusione, il nostro lavoro ha mostrato che il trapianto di allograft di menisco vitale riduce significativamente il dolore e migliora la funzione dell'articolazione del ginocchio dopo meniscectomia. Questi effetti benefici rimangono in circa il 70% dei casi a 10 anni dopo l'intervento.
Alla fine della nostra ricerca è risultata la necessità di uno studio prospettico che confronti pazienti con sintomi e risultati clinici simili, trattati con e senza allograft meniscali e con un periodo di follow-up più lungo durante il quale vengano utilizzati strumenti di documentazione di tipo clinico e metodi di valutazione più obiettivi in grado di stabilire lo stato dell'allograft stesso e della cartilagine articolare.

G.I.O.T. 2005;31(Suppl.2):S579-S582

I trapianti legamentosi omoplastici

The use of allografts in ligament reconstructions

L. Pederzini
E. Adriani
G. Coari
A. Tripodo
M. Tosi
M. Prandini
F. Modonesi

RIASSUNTO

L'uso dei trapianti legamentosi omoplastici da donatore nella chirurgia del ginocchio, è aumentato notevolmente negli ultimi anni. A fronte di vantaggi correlati all'assenza di morbidità a livello del sito donatore, facilità di impiego e buona disponibilità attuale, l'uso dell'allograft presenta aspetti controversi in tema di problematiche sociali (costi) biologiche (trasmissione di malattie, osteointegrazione, proprietà meccaniche dell'innesto) e chirurgiche (ricostruzione LCA, LCP, revisioni, ricostruzioni multiple). I risultati della letteratura evidenziano una certa cautela nell'utilizzazione dell'allograft. L'esperienza italiana, ancora numericamente limitata, suggerisce, sulla scorta delle osservazioni precedenti, l'utilizzo dei trapianti legamentosi omoplastici prevalentemente per revisioni e ricostruzioni multiple legamentose.

Parole chiave: ricostruzione legamentosa, revisione LCA, trapianti omoplastici

SUMMARY

The use of allograft in knee surgery, has been increased in the last few years. Despite several advantages are correlated with allograft, less donor site problems, less time consuming operations, some controversial aspects are evidenced in literature. Costs, deseases transmission, bone incorporation and mechanical properties still allow us to be very conscious in choicing this technique. ACL, PCL, revision surgery and multiple ligament reconstructions can be performed using allografts. Literature and Italian limited experience suggest to use allografts mainly for revision and multiple reconstructions.

Key words: ligament reconstruction, revision acl, allograft

Unità Funzionale di Ortopedia e Chirurgia Artroscopica, Nuovo Ospedale di Sassuolo, Modena;
[1] Casa di Cura "San Camillo", Forte dei Marmi;
[2] Casa di Cura "Mater Dei", Roma

INTRODUZIONE

L'utilizzo dei tessuti muscoloscheletrici da donatore per procedure chirurgiche è aumentato in modo significativo negli ultimi 10 anni. Negli USA da 350.000 casi del 1990 si è passati agli oltre 850.000 del 2001 [1]; da qualche anno anche in Italia si sta assistendo ad un incremento notevole degli innesti muscoloscheletrici omoplastici. Vi è un largo spettro di indicazioni chirurgiche nell'ambito delle patologie del ginocchio: ricostruzioni di LCA, LCP, ricostruzione legamentose multiple, trapianti meniscali ed osteocondrali. Lo scorso anno in Italia sono stati consegnati dalle banche dei

tessuti di Bologna, Firenze, Torino, Treviso, Verona e Milano 368 allografts per ricostruzioni legamentose.

MATERIALI E METODI

Quando affrontiamo la chirurgia ricostruttiva legamentosa la scelta fra autograft ed allograft deve tener conto dei vantaggi e degli svantaggi che debbono essere accuratamente vagliati ed opportunamente presentati al paziente [2]. I vantaggi degli allograft includono: diminuzione dei tempi operatori, nessuna morbidità del sito donatore, facilità nelle ricostruzioni multiple o nella chirurgia di revisione. Esistono anche molti aspetti controversi che si possono schematizzare in: 1) *Sociali* (infezioni – costi – disponibilità); 2) *Biologici* (immunogenicità – osteointegrazione – proprietà meccaniche innesto) e 3) *Chirurgici* (primo impianto LCA – LCP – revisioni – ricostruzioni multiple). Pur evidenziando come le problematiche infettive [3] rivestano importanza fondamentale nella scelta degli allografts e come i costi rappresentino una problema ancora irrisolto (necessità di DRG specifico) aumentando la spesa per l'intervento di ricostruzione legamentosa, sono altre relazioni congressuali che svolgeranno tali tematiche. Lo scopo principale del nostro lavoro è quello di evidenziare problematiche e vantaggi dell'uso degli allograft nella chirurgia legamentosa del ginocchio.

PROBLEMATICHE CHIRURGICHE

Ricostruzione LCA

Gli innesti autologhi comunemente usati nelle ricostruzioni legamentose sono il tendine rotuleo, il semitendinoso e gracile ed il tendine quadricipitale [2]. L'uso degli allograft, permette di evitare i problemi connessi al sito donatore ed i risultati riportati in letteratura Autorizzano alla valutazione attenta di questa metodica [4-6]. Gli innesti usati sono il tendine tibiale ant. o post., il tendine rotuleo, il semitendinoso e gracile, il quadricipitale ed il tendine di Achille. La letteratura riporta assenza di differenze statisticamente significative per comparazioni fra innesti autologhi (tendine rotuleo) ed allografts (tendine rotuleo) a 3-5 anni ed a 8-14 anni [2]. Da rilevare inoltre come, secondo altri [7 8] non vi siano differenze fra allografts congelati ed irradiati con percentuali di fallimento per gli irradiati del 3-19% e per i fresh frozen del 3-15%. In parziale dissonanza con i lavori presenti Noyes [8] afferma che la percentuale di fallimento di allografts e innesti autologhi è simile, negli acuti, ma per gli allografts permane una tendenza a maggiore lassità antero-posteriore residua, specialmente nelle instabilità croniche inveterate. Vi è inoltre da osservare come gli studi biomeccanici [3] abbiano evidenziato per gli allografts un processo di rimodellamento, rivascolarizzazione, necrosi e sintesi di collageno simile, ma più lento, rispetto agli innesti autologhi tale da non consentire un recupero funzionale più rapido, bensì più lento.

Ricostruzione LCP

L'utilizzo degli allografts per la ricostruzione isolata di LCP presenta il vantaggio di tempi chirurgici più rapidi e la possibilità di evitare l'indebolimento dell'apparato estensore sinergico alla funzione del LCP.

Revisioni LCA

Nelle varie casistiche il fallimento di una ricostruzione del LCA con ricorrenza della lassità si attesta intorno al 10% [9] e può essere dovuto ad errore tecnico, inadeguata integrazione od ad un nuovo episodio traumatico. In questi pazienti con ricorrente instabilità, alte richieste funzionali e soprattutto se fortemente motivati può essere indicato un intervento di revisione del LCA. La prima problematica che si incontra in questa chirurgia è la scelta del trapianto. Indubbiamente l'allograft offre vantaggi generali legati alla ridotta invasività chirurgica e vantaggi specifici come la disponibilità tissutale di innesti senza restrizione di grandezza e tipologia; spesso è necessario infatti far fronte a problematiche legate alla presenza di difetti ossei (allargamento dei tunnels) e/o tendinei (innesti autologhi già utilizzati o danneggiati dalla precedente chirurgia). In letteratura la scelta del trapianto nelle revisioni di LCA rimane ancora controversa. Noyes e Barber-Westin [7] raccomandano l'utilizzo di BTB autograf per le revisioni riportando risultati migliori rispetto all'esperienza con allograft. Uribe et al. [5] pur non trovando significative differenze fra allograft e autograf nelle revisioni, raccomandano l'utilizzo di trapianti autologhi negli atleti agonisti. I risultati clinici delle revisioni sono inferiori in tutte le casistiche ai risultati delle ricostruzioni primarie [7-9]. Nella serie di Harner [2] su 25 revisioni con allograft (fresh-frozen) ad un F.U. medio di 28 mesi vi era un miglioramento della stabilità in tutti i pazienti ed il 64% aveva meno di 5 mm di differenza side-to-side. Nonostante il 76% fosse soddisfatta, secondo la scheda IKDC l'88% dei pazienti non apparteneva al gruppo dei

normali. Di tali risultati bisogna tener conto ed informare il paziente prima di affrontare questa chirurgia.

Ricostruzioni multiple

Risultati di lussazioni di ginocchio trattate conservativamente sono relativamente insoddisfacenti [2] e, a parte alcuni casi in cui per motivi particolari (età, problemi vascolari) non si possa intervenire il trattamento chirurgico a distanza, permette la ricostruzione multipla legamentosa. Gli allografts rappresentano in questo caso un ausilio particolarmente importante per evitare di prelevare materiale autologo in eccesso, incisioni multiple e tempi chirurgici lunghi e problemi di sito donatore. Il minore dolore post-operatorio, il minor tempo di laccio possono favorire un recupero articolare più rapido [2-4 10]. Vi è inoltre da precisare come gli allografts rappresentino un materiale estremamente interessante laddove sia necessario ricostruire le componenti legamentose mediali e laterali. I più usati sono il tendine di Achille pro LCP il tendine rotuleo pro LCA ed il tibiale anteriore per le ricostruzioni mediali e laterali. Harner [2] evidenzia come nei pazienti trattati entro 3 settimane si ottengano risultati migliori rispetto a pazienti trattati cronicamente. Noyes [7 8] peraltro evidenzia come i risultati di pazienti trattati con allografts siano peggiori in ricostruzioni multiple rispetto alle ricostruzioni acute o croniche di LCA con allografts senza instabilità associate.

CASISTICA

Ad un questionario inviato ai soci della Società Italiana di Artroscopia riguardante i dati relativi alle ricostruzioni legamentose del ginocchio eseguite con innesti omologhi di banca hanno risposto 12 ortopedici appartenenti a differenti regioni Italiane. Su un totale di 63 ricostruzioni pro LCA l'età media è stata di 36,8 ± 8,1 (min: 19, max: 50); Il tendine più utilizzato è stato il Tibiale Anteriore utilizzato in 30 casi (47,6%) ed il tendine rotuleo (BTB) utilizzato in 25 casi (39,7%); negli altri casi sono stati utilizzati il tendine d'Achille, il Tendine quadricipitale o il Tibiale posteriore. La ricostruzione del LCA è stata effettuata in 23 casi per ricostruzioni primarie (36,5%), in 32 casi (50,7%) per revisioni ed in 8 (12,8%) casi si trattava di interventi di ricostruzione legamentosa multipla; le ricostruzioni primarie erano nella maggioranza dei casi (78,2%) eseguite in pazienti di età superiore ai 40 anni. I risultati di una casistica con così tante variabili (tecnica chirurgica, età, tipo di innesto etc.) non ci forniscono dei dati obiettivi valutabili ed analizzabili in maniera scientificamente valida. Stiamo concludendo uno studio prospettico clinico e RMN su un gruppo di 10 pazienti con caratteristiche omogenee di cui riportiamo i primi risultati clinici. La valutazione soggettiva a 6 mesi ed ad 1 anno ha fornito risultati soddisfacenti (valore medio IKDC: 90,4). L'esame della stabilità del ginocchio eseguito manualmente e con Rolimeter® e KT1000 ha fornito nel gruppo 3 della scheda IKDC risultati A in 7 pazienti e B in 3. Come era prevedibile il gruppo 5 della IKDC che valuta il dolore in sede di prelievo ha dato risultati A per tutta la serie. Il test del gruppo 7 (salto su una gamba) ha fornito risultati molto vicino al controlaterale già a 6 mesi (media 97%) a dimostrazione di un rapido e completo recupero funzionale.

CONCLUSIONI

In base ai risultati della letteratura internazionale ed alla nostra iniziale esperienza possiamo affermare le seguenti conclusioni:

1) l'utilizzazione dell'allograft pro LCA riduce i danni del sito donatore ma questo non appare essere un fattore determinante nell'indicazione di una ricostruzione con trapianto omologo o con innesti autologhi che hanno anch'essi con le moderne tecniche chirurgiche e riabilitative una bassa morbilità;
2) la maturazione biologica dell'innesto che procede con tempi più lunghi rispetto alla guarigione clinica consiglia di evitare anche in questi pazienti recuperi troppo rapidi dell'attività sportiva;
3) la maturazione ritardata di questi trapianti consiglia una ritardata ripresa dell'attività fisica che farebbe preferire i trapianti autologhi nelle ricostruzioni dei giovani sportivi;
4) nelle ricostruzioni in fase acuta non sembrano esserci differenze di risultati fra allograft ed autologhi mentre nelle lesioni croniche sembrerebbero esserci risultati leggermente superiori nelle ricostruzioni con autologhi;
5) la ricostruzione del LCA con Allograft permette di ottenere una stabilità del ginocchio che non sembra deteriorarsi nel tempo in studi a lungo termine;
6) nelle revisioni di ricostruzioni del LCA l'utilizzo dell'allograft presenta indubbi vantaggi legati al sito donatore ma bisogna tener presente che in alcuni studi clinici l'allograft ha mostrato una percentuale di fallimento superiore all'autologo;

7) nelle ricostruzioni legamentose multiple tipiche delle lussazioni di ginocchio il ruolo dell'allograft è fondamentale nel ridurre la morbilità chirurgica e fornire innesti multipli più facilmente adattabili alle diverse esigenze.

Al momento attuale crediamo che gli aspetti sociali e biologici debbano essere tenuti in grande considerazione al fine di valutare sia dal punto di vista del paziente che da quello del chirurgo l'uso degli allografts. È necessario pertanto riservare questo tipo di chirurgia a casi ben selezionati (revisioni, interventi con ricostruzioni legamentose multiple).

BIBLIOGRAFIA

[1] Bureau USC. *Statistical abstracts of the United States organ transplants and grafts.* Washington, USC 2002.

[2] Rihn JA, Harner CD. *The use of muscoloskeletal allograft tissue in knee surgery.* Arthroscopy 2003;19:51-66.

[3] Alan Barber F, McGuire DA, Johnson DH. *Should allografts be used for routine anterior cruciate ligament reconstruction?* Arthroscopy 2003;19:421-5.

[4] Getelman MH, Friedman MJ. *Revision anterior cruciate ligament reconstruction surgery*. J Am Acad Orthop Surg 1999;7:189-98.

[5] Uribe JW, Hechtman KS, Zvijac JE, Tjin-A-Tsoi EW. *Revision anterior cruciate ligament reconstruction surgery: Experience from Miami.* CORE 1996;325:91-9.

[6] Johnson DL, Swenson TM, Irrgang JJ, Fu FH, Harner CD. *Revision anterior cruciate ligament reconstruction surgery: Experience from Pittsburgh*. CORE 1996;325:100-9.

[7] Noyes FR, Barber-Westin SD. *Revision anterior cruciate ligament reconstruction surgery: Experience from Cincinnati.* CORE 1996;325:116-29.

[8] Noyes FR, Barber-Westin SD. *Revision anterior cruciate ligament reconstruction surgery with use of bone-patellar tendon-bone autogenous grafts.* J Bone Joint Surg Am 2001;83:1131-43.

[9] Noyes FR, Barber-Westin SD. *Revision anterior cruciate ligament surgery with use of bone-patellar tendon-bone autogenous graft*. J Bone Joint Surg 2001;83A.

[10] Peterson RK, Shelton WR, Bomboy AL. *Allograft versus autograft patellar tendon anterior cruciate ligament reconstruction. A 5-year follow-up.* Arthroscopy 2001;17:9-13.

Long-term results of fresh osteochondral allografts for post traumatic knee defects

A.E. Gross

"Mount Sinai" Hospital,
University of Toronto

SUMMARY

A chondral defect less than 3 cm in diameter can be managed by surface treatment such as microfracture, autologous chondrocyte transplantation, mosaicplasty, or periosteal grafting.
An osteochondral defect less than 3 cm in diameter and less than 1 cm in depth can be managed by autologous chondrocyte transplantation, mosaicplasty or periosteal grafting.
An osteochondral defect greater than 3 cm in diameter and 1 cm in depth is best managed by an osteochondral allograft.
If there is an associated knee deformity, then an osteotomy should also be performed with all of the aforementioned procedures. In our series of osteochondral allografts for large post traumatic knee defects realignment osteotomy is performed about 60% of the time in order to off load the transplant.
Our results with osteochondral allografts for the large osteochondral defects have been excellent in 85% of patients at an average follow-up of 10 years. The Kaplan-Meier survivorship at 15 years is 72%.

Key words: allograft, fresh, trauma, osteochondral, osteotomy

INTRODUCTION

In the last decade, the repair of articular surface defects, particularly around the knee, has come to the forefront in orthopaedic surgery. Several techniques are now available. There is some overlap in the indications for each technique, but an algorithm as a guide to which technique can be applied is as follows [1]:

a) Pure chondral defects
   i. microfracture,
   ii. autologous chondrocyte transplantation,
   iii. mosaicplasty,
   iv. periosteal grafting;
b) Osteochondral defects less than 3 cm in diameter and less than 1 cm in bone depth
   i. autologous chondrocyte, transplantation,
   ii. mosaicplasty,
   iii. periosteal grafting;
c) Osteochondral defect greater than 3 cm in diameter and 1 cm in bone depth
   i. osteochondral allograft,

ii. autologous chondrocyte, transplantation sandwich technique.

All of the above techniques should be combined with realignment osteotomy if the defect is in a compartment which is under more than physiological stress i.e., a medial condylar defect in a varus knee.

The purpose of this paper is to present the surgical technique and long term results including survivorship analysis of fresh osteochondral allografts of the knee in young active patients with osteochondral defects secondary to trauma or osteochondritis dissecans. These defects were greater than 3 cm in diameter and 1 cm in depth.

METHODS

Allograft Harvest

Donors are located by the Multiple Organ Retrieval and Exchange Programme of Toronto and must meet the criteria outlined by the American Association of Tissue Banks and be under 30 years of age. Harvesting is carried out within 24 hours of the death of the donor (usually immediately after life support is terminated after the other organs have been harvested). The knee is excised with the capsule intact in the operating room and then kept in Ringer's lactate with added cefazoline and bacitracin at 4 °C. The recipient is admitted to hospital and the graft is inserted within 5 days of the harvest.

Surgical Technique (Figs. 1, 2)

The surgical approach is direct mid-line allowing access for the insertion of the allograft and if necessary the osteotomy. The damaged articular surface is resected to a horizontal bed of bleeding cancellous bone and the graft is shaped and inserted using cancellous screws for rigid fixation. If the meniscus has been excised or is significantly damaged, an allograft meniscus is inserted and fixed to the capsule by interrupted sutures.

The graft is not used to correct alignment and should not be placed in a compartment which is bearing more than physiological load.

If a deformity exists, as is often the case, an osteotomy can be performed 6 months prior to the allograft or simultaneous with the allograft if the osteotomy involves the opposite side of the joint. For example if a patient has a lateral tibial fracture and an associated valgus deformity, a distal femoral varus osteotomy and lateral tibial plateau allograft can be carried out at the same time (Fig. 1). If the patient has a loss of the medial femoral condyle and an associated varus deformity, a valgus osteotomy of the tibia and an allograft of the medial femoral condyle can be performed at the same time (Fig. 2).

RESULTS

Between 1972 and 1992, 126 knees of 123 patients with osteochondral defects secondary to trauma (111 cases), or osteochondritis dissecans (15 cases) were reconstructed, using fresh small fragment osteochondral allograft. The average age was 35 years (range: 15-64), 81 males and 42 females.

The location of defects was; tibial plateau (55 lateral, 6 medial and 2 combined medial and lateral), femoral

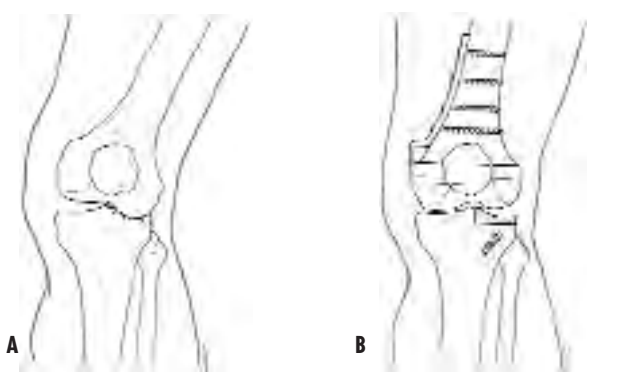

Fig. 1A. Drawing illustrates old fracture of lateral tibial plateau with secondary valgus deformity.
Fig. 1B. Reconstruction with lateral tibial plateau osteochondral allograft and distal femoral varus osteotomy.

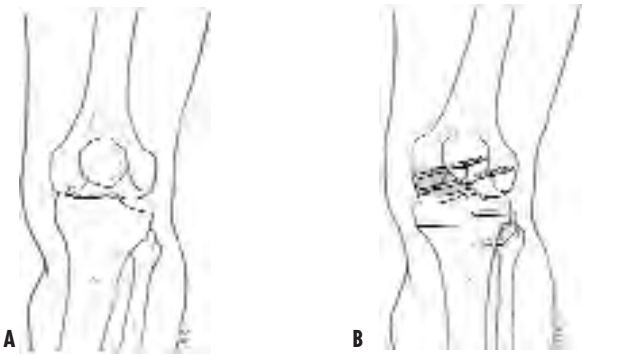

Fig. 2A. Osteochondral defect of medial femoral condyle and secondary varus deformity.
Fig. 2B. Reconstruction with osteochondral allograft and valgus closing wedge osteotomy.

condyle (27 medial and 23 lateral), bipolar tibial and femoral (7 lateral and 1 medial compartment), and patellofemoral (1 in patellar groove of the femur and 1 in the patella).

In 47 cases the meniscus was included in the transplant. 68 knees underwent osteotomy to correct alignment (37 distal femoral, 31 upper tibial). Patients were assessed clinically pre and post operation using a rating score based on subjective and objective criteria. Radiographic assessment included alignment, graft union, fracture and resorption, joint space narrowing and osteoarthritis. The average follow-up was 7.5 years (range: 1-22 years). A failure was defined as a decrease in knee score or the need for further surgery. Survivorship analysis (Kaplan-Meir life table) demonstrated 95% successful results at 5 years (95% confidence limits: 87-98), 71% success rate at 10 years (95% confidence limits: 56-83), and 66% successful results at 20 years (95% confidence limit: 50-81). Among 18 failures one had an arthrodesis, 8 cases had T.K.R., the graft was removed in 1 case and 8 cases failed because of a decrease in score but still retain their grafts [2]. Bipolar grafts did poorly and are no longer performed.

In a more recent study, fresh osteochondral allografts were used to repair articular defects in the distal femur in 72 patients. Sixty patients were available for long-term followup (mean, 10 years) to determine graft survivorship and patient outcomes using a modified Hospital for Special Surgery score. Twelve of sixty grafts have failed with three having graft removal alone, and nine being converted to total knee replacement. Kaplan-Meier survivorship analysis showed 85% graft survival at 10 years, and 74% survival at 15 years. Patients with surviving grafts demonstrated good function, with a mean Hospital for Special Surgery score of 83 points at 10 years followup. Ten patients (17%) required meniscal transplantation and 41 (68%) required realignment osteotomy done simultaneously with the osteochondral allograft. Patients requiring meniscal transplantation, limb realignment, or both, had equally good outcomes at 10 years as those who underwent osteochondral transplantation alone. Likewise, transplantation to the medial or the lateral condyle had no bearing on long-term outcomes [3].

In another study of tibial plateau allografts performed for posttraumatic plateau defects, 65 patients had a mean follow-up of 12 years. Forty-four patients still had an intact graft and twenty one had been converted to a total knee arthroplasty. Survivorship was 95% at 5 years, 80% at 10 years, and 65% at 15 years. Sixty one percent of patients had no or mild osteoarthritis, 32% moderate osteoarthritis, and 7% severe osteoarthritis [4].

DISCUSSION

The rationale for fresh osteochondral allografts is clinical and experimental evidence of maintenance of viability and function of chondrocytes following fresh transplantation. There is also histological evidence that the bony part of these grafts can be replaced by host bone in a uniform fashion in 2 to 3 years and we have confirmed chondrocyte viability at 17 years [5 6].

Our data supports the use of osteochondral allografts for unipolar post traumatic osteochondral defects larger than 3 cm in diameter, and 1 cm in depth in young high demand patients. Defects too large for mosaicplasty or autologous chondrocyte transplantation can be addressed with this technique. Good to excellent results can be expected in 85% of patients at an average of 10 years. Kaplan-Meier survivorship of our entire series (femur and tibia) at 15 years was 72%. Conversion to total knee arthroplasty occurred in 15% of patients at an average of 10 years after transplantation. Recently we have been utilizing opening wedge osteotomy on the tibial side to correct varus. On the femoral side we have started using large diameter trephines to press fit the grafts rather than screw fixation.

REFERENCES

1. Gross AE. *Repair of cartilage defects in the knee*. J Knee Surg 2002;3:167-9.
2. Ghazavi MT, Pritzker KP, Davis AM, Gross AE. *Fresh osteochondral allografts for post-traumatic osteochondral defects of the knee.* J Bone Joint Surg 1997;79B:1008-13.
3. Aubin PP, Cheah HK, Davis AM, Gross AE. *Long-term followup of fresh femoral osteochondral allografts for posttraumatic knee defects.* Clin Orthop Rel Res 2001;391S:S318-27.
4. Shasha N, Krywulak S, Backstein D, Pressman A, Gross AE. *Long-term follow-up of fresh tibial osteochondral allografts for failed tibial plateau fractures*. J Bone Joint Surg 2003;85-A(Suppl 2):33-9.
5. Oakeshott RD, Farine I, Pritzker KPH, Langer F, Gross AE. *A clinical and histological analysis of failed fresh osteochondral allografts.* Clin Orthop Rel Res 1988;233:283.
6. McGoveran BM, Pritzker KPH, Shasha N, Price J, Gross AE. *Long-term chondrocyte viability in a fresh osteochondral allograft.* J Knee Surg 2002;2:97-100.

G.I.O.T. 2005;31(Suppl.2):S586-S587

Osteochondral allografts

J.C. Garrett

Atlanta, Georgia, USA

INTRODUCTION

Large, full thickness articular defects of the femoral condyles occur as a result of osteochondritis dissecans. Such lesions cause premature development of severe arthritis. One manner of offsetting this downward trend is to patch the defects with fresh, osteochondral allografts. This study was undertaken to test the hypothesis that such grafts can successfully treat such lesions.

MATERIALS AND METHODS

From 1981-1997, 113 patients with osteochondritis dissecans with full thickness osteochondral defects measuring 4-12 cm^2 were treated with osteochondral allografts.

Each patient suffered pain, swelling and mechanical symptoms such as buckling and locking. Donors were matched with recipients according to age and size. Grafts were harvested under sterile conditions and kept in tissue culture solution at 4 °C until transplantation, which was within seven days of harvesting.

RESULTS

Follow-up was from 3 to 19 years. The patient's were followed clinically, in terms of pain, effusion, and radiographically in terms of integrity of the graft and maintenance of the joint space. Initially all patients were free of pain, swelling, and mechanical symptoms and arthroscopy, which was carried out at three months, revealed a healthy graft. Subsequently, 101 of the 113 grafts were felt to be a success as measured clinically by absence of pain and swelling and, radiographically, by demonstration of integrity of the graft and maintenance of joint space.

12 of the 113 grafts were considered failures. In all cases, failure was marked by the onset of pain and swelling. In all cases of failure, grafts exhibited fragmentation within the subchondral bone but intact chondral articular surfaces with viable chondrocytes.

Nine of these 12 failures have since undergone re-implantation of a second graft. There were no cases of infection and no evidence of graft rejection.

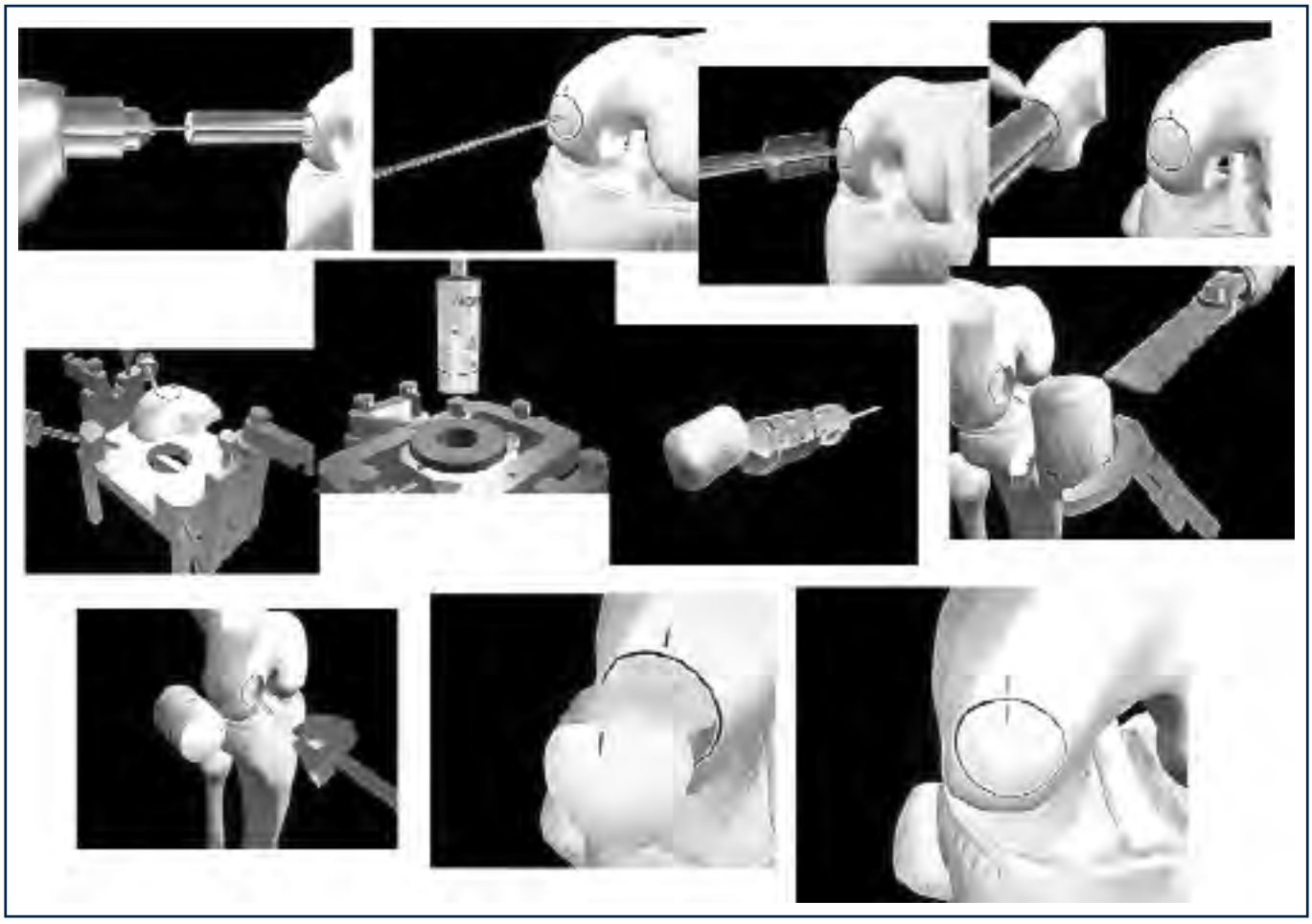

DISCUSSION

The study demonstrates successful treatment of large articular defects in 87% of cases.

These results correlate well with those of Bugbee and Gross in which "minigrafts" were used for similar purposes. Only fresh grafts have demonstrated enduring results.

Rejection does not occur.

Osteochondral grafts are preferable to abrasion arthroplasty and transfer of autologous chondrocytes because of the ability to reproduce a normal articular surface.

The use of allografts is limited by availability of graft material. Although not seen in this study, transplantation in many centers has been plagued by bacterial infection.

REFERENCES

Bugbee WD. *Fresh Osteochondral Allografts*. Seminars in Arthroplasty 2000;11:1-7

Gross AE, et al. *A Fresh Osteochondral Allograft Alternative*. J Arthroplasty 2002;17(Suppl 1):50-3.

G.I.O.T. 2005;31(Suppl.2):S588-S596

Ricostruzione dell'apparato estensore e del ginocchio in toto mediante trapianto di banca

R. Capanna
L. Ciampalini
N. Belot
P. De Biase
I. Mancini[1]
A. Piccioli[2]
F. Martelli[3]
A. Ciardullo[3]

RIASSUNTO

Vengono presentati 10 casi di ricostruzione dell'apparato estensore in toto per trattamento di sarcomi ossei o delle parti molli del ginocchio. In 4 pazienti è stato ricostruito solo l'apparato estensore, in 6 il trapianto costituiva parte integrante di una protesi composita di tibia che, associata a megaprotesi convenzionale di femore distale, ha permesso di ricostruire il ginocchio in toto. In tutti i pazienti eccetto 1 si è ottenuta una estensione attiva completa o con deficit < di 10 °. In 1 caso si è avuto allungamento postraumatico della sutura del tendine quadricipitale. Non si sono avuti casi di infezione, non consolidazione, frattura o riassorbimento del trapianto.

SUMMARY

Ten cases of reconstruction of the entire extensor apparatus are reported as treatment of bone or soft tissues tumors around the knee. In 4 patients was reconstructed only the extensor mechanism (quadriceps tendon-patella-patellar tendon-tibial tuberosity), while in 6 it was a part of a composite tibial prosthesis that was articulated with a conventional distal femur megaprosthesis to reconstruct the entire knee. All but 1 patient recovered full active extension (or limitation < than 10°). One patient had a posttraumatic elongation of the quadriceps tendon suture. There were no cases of infection, non union, fracture or graft resorption.

INTRODUZIONE

La ricostruzione di tutto l'apparato estensore in blocco (tendine rotuleo, rotula e tendine patellare) è un'evenienza rara ma di difficile soluzione.
In letteratura sono pochi i contributi scientifici riguardanti l'uso di trapianti massivi nella ricostruzione dell'apparato estensore soprattutto se ci si limita a quelli riguardanti ampie casistiche (la maggior parte sono "case report"): per lo più essi attengono al campo delle revisioni proteiche.
Viene qui riportata la nostra esperienza in campo oncologico e presentata una metodica originale per la ricostruzione in blocco di tutto il ginocchio.

Ortopedia Oncologica CTO Firenze;
[1] Banca dell'osso regione Toscana;
[2] Ortopedia Oncologica CTO di Roma;
[3] Ortopedia Generale I CTO Firenze

Fig. 1A. Sarcoma sinoviale del batuffolo di Hoffa trattato erroneamente mediante shaver in artroscopia.

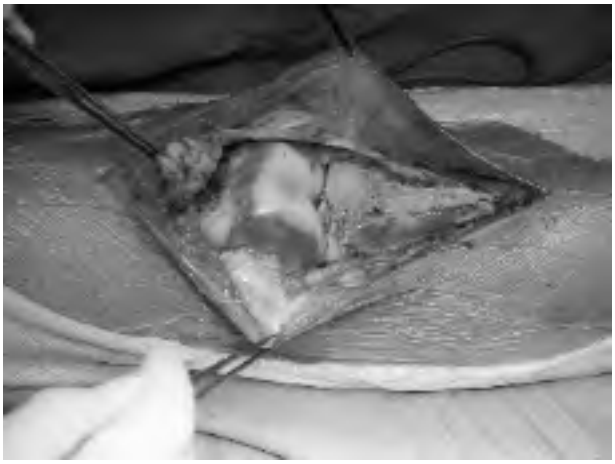

Fig. 1C. Campo operatorio dopo l'asportazione dell'apparato estensore in blocco.

Fig. 1B. Tumore residuo dopo chemioterapia preoperatoria.

Fig. 1D. Trapianto massivo crioconservato di tutto l'apparato estensore.

CASISTICA

La casistica comprende 10 pazienti in cui è stato ricostruito tutto l'apparato estensore con un trapianto massivo, crioconservato di banca: in 4 casi si è trattato della ricostruzione del solo apparato estensore, in 6 casi del ginocchio in toto.

Dei primi 4 casi, in 3 si trattava di un sarcoma delle parti molli prerotuleo, in 1 di un sarcoma sinoviale intraarticolare (batuffolo di Hoffa). Tutti i pazienti erano stati precedentemente operati di intervento debulking (1 mediante shaver in artroscopia) e si presentavano con una recidiva macroscopica in atto (2) microscopica (1), o dopo chemioterapia preoperatoria. In due pazienti fu necessario un lembo libero di copertura. Tre pazienti sono liberi da malattia (1 dopo escissione di una recidiva locale): la

Fig. 1E. Ricostruzione con vite e rondella della metafisi e sutura a pastrano del tendine quadricipitale.

Fig. 1F. RX di controllo del trapianto di apparato estensore.

restante paziente (sarcoma sinoviale intrarticolare), che inizialmente aveva rifiutato una resezione extraarticolare è stata recentemente sottoposta a tale intervento per recidiva locale intrarticolare dovuta a insemenzamento della sinoviale. Al controllo (o prima dell'ultimo intervento di salvataggio) tutti i pazienti avevano riacquistato una estensione valida (deficit < 10°) eccetto un caso di elongazione postraumatica della sutura quadricipitale.

Dei 6 casi di resezione del ginocchio, 2 erano tumori benigni aggressivi recidivanti con invasione del cavo articolare (1 condroblastoma, 1 tumore a cellule giganti) ed 1 un osteosarcoma con frattura patologica ed emorragia intrarticolare. Negli altri 3 casi si trattava di un tumore periarticolare (un osteosarcoma tibiale con coinvolgimento dei crociati, un S. Ewing della rotula scambiato per osteomielite e il caso di sarcoma sinoviale precedentemente descritto): tutti questi pazienti avevano subito una o più procedure artroscopiche di biopsia, shaver o lavaggio. La resezione conseguì margini ampi e il controllo locale in tutti i casi eccetto in un paziente (S. Ewing) in cui non fu possibile asportare tutte le precedenti cicatrici e che ebbe una ripresa di malattia su uno dei tramiti residui (trattata con radioterapia per la concomitante presenza di metastasi polmonari). La ricostruzione

Fig. 1G. Risultato funzionale con flessione ed estensione completa.

Fig. 2A. Osteosarcoma condroblastico che infiltra il legamento crociato anteriore. La diagnosi è stata eseguita mediante biopsia in artroscopia con contaminazione del cavo articolare.

avvenne con una protesi convenzionale dell'estremità distale del femore associata a una protesi composita di tibia prossimale dotata di tutto l'apparato estensore. La ripresa dell'estensione attiva è stata completa o entro 10° di deficit in tutti i pazienti eccetto quello irradiato. Tutti i pazienti deambulano autonomamente, senza tutori o ausili.
In nessuno dei 10 casi vi sono state infezioni o rotture dell'apparato estensore o della rotula trapiantate.



Fig. 2B. Resezione in blocco extraarticolare del ginocchio con tutto l'apparato estensore.



Fig. 2C. Campo chirurgico al termine della resezione: è visibile il grasso e i vasi poplitei.

DISCUSSIONE

In traumatologia la ricostruzione di perdite di sostanza dell'apparato estensore sono state spesso riparate con un semplice lembo di gastrocnemio ruotato sul suo peduncolo per ripristinare la continuità e per riparare contemporaneamente anche il danno cutaneo prerotuleo: in questi casi evitare in prima battuta l'uso di trapianti massivi ha una sua logica per minimizzare i rischi infettivi conseguenti alla contaminazione esterna [1]. Tuttavia sono riportati casi di trapianti massivi di apparato estensore in traumatologia con ottimi risultati anche a lungo termine (12 anni) [2].
La tecnica del gastrocnemio ruotato è stata spesso utilizzata anche nelle revisioni protesiche soprattutto in

Fig. 2D. Trapianto massivo dotato di tutto l'apparato estensore.

caso di contemporanea infezione o in pazienti debilitati [3 4]. Sempre nelle revisioni protesiche e limitatamente alla ricostruzione del solo tendine rotuleo o della rotula danneggiata (ricostruzioni parziali) sono stati riportati buoni risultati utilizzando legamenti di Leeds-Keio (la maggior parte dei pazienti hanno recuperato una flessione di 90° con estensione deficitaria di 10°) [5 6] e/o rinforzando la rotula assottigliata con trapianto bicorticale di cresta iliaca [7]. Una importante casistica di trapianti massivi utilizzati per ricostruire tutto l'apparato estensore (con metodica simile a quella da noi utilizzata in oncologia) è riportata da Burnett et al.: tali AA raccomandono la reinserzione in tensione del trapianto effettuata a ginocchio esteso. Infatti mentre 7 casi suturati non in tensione mantenendo il ginocchio semiflesso hanno tutti avuto un fallimento clinico (con deficit estensorio medio di 59° e solo 52 punti di risultato funzionale), 13 pazienti – suturati in tensione a ginocchio esteso – hanno tutti conseguito un successo clinico importante (con un deficit medio di estensione di soli 4° e ben 88 punti di risultato): in entrambi i gruppi la flessione attiva e passiva era comparabile e superiore ai 100° [8]. Tali risultati positivi sembrano mantenersi nel tempo anche a controlli di oltre 5 anni senza deterioramenti [9]. Alcuni AA hanno utilizzato indifferentemente o il trapianto massivo di apparato estensore o il tendine di Achille con bratta ossea [10-12]: a nostro avviso l'anatomia e la funzione è meglio ripristinata con la prima soluzione mentre la seconda può trovare indicazione solo quando si voglia diminuire la tensione cutanea prerotulea dato il minore ingombro volumetrico del trapianto. Nazarian e Booth riportano una ampia casistica di 40 pazienti trattati con questa metodica in revisioni protesiche: gli AA riferiscono 8 rotture (20%) del trapianto che venne di nuovo sostituito, raggiungendo peraltro una buona percentuale di successi finali (34 su 36 pazienti seguiti nel tempo) [13]. Emerson et al. su 15 casi riportano 4 complicazioni maggiori (1 caso di rottura precoce del trapianto, 1 caso di cedimento della sutura quadricipitale, 1 caso di mobilizzazione della componente protesica patellare e 1 caso di frattura della rotula dopo revisione della componente): nonostante tali complicazioni 6 su 9 pazienti hanno acquisito una estensione attiva completa [14]. Per evitare tali complicazioni si consiglia di proteggere l'allograft con un filo metallico di supporto [15]. Trapianti massivi di apparato estensore sono stati utilizzati anche come salvataggio funzionale in pazienti sottoposti ad artroprotesi con pregressa patellectomia che dimostravano una perdita lenta ma progressiva dell'estensione attiva [16 17]. Gli ottimi risultati riportati sono giustificati dal fatto che tali legamenti omoplastici (diversamente da quello che avviene nei trapianti massivi ossei) vengono completamente riabitati dai fibroblasti dell'ospite come dimostrato dall'osservazione della completa sostituzione del D.N.A. del donatore con quello dell'ospite [18].

In campo oncologico non vi sono contributi scientifici riguardanti la ricostruzione dell'apparato estensore o del ginocchio in toto. Infatti i tumori primitivi della rotula sono infrequenti e,di solito, benigni (quasi sempre tumori a cellule giganti): la semplice patellectomia associata a plastica tendinea e ad eventuale rinforzo artificiale dell'apparato estensore è sufficiente in questi casi a ripristinare la funzione estensoria. Completamente diverso è il caso di sarcomi delle parti molli in sede pretibiale scambiati per borsiti pre-tibiali o sinoviti e sottoposti a drenaggio chirurgico. L'estesa contaminazione jatrogena dei piani prerotulei richiede di conseguenza una ampia exeresi non solo dell'apparato estensore ma anche del mantello cutaneo (con successiva necessità di copertura plastica). È stata questa l'indicazione più frequente nei nostri pazienti (3/4). In tutti i casi la fissazione della ampia bratta ossea del trapianto (mediante 2 viti e rondella) a livello della metafisi tibiale è stata sufficiente per permettere una mobilizzazione precoce (dopo 40 gg) e l'incorporazione ossea è stata ottimale.La reinserzione del tendine quadricipitale è avvenuta suturando a pastrano i bordi tendinei dei vasti alla lunga bratta tendinea (5-7 cm) del trapianto con suture non riassorbibili. Tale sutura è il punto più delicato dell'intervento (sia per la resistenza che per la tensione da dare): essa deve essere rinforzata con legamenti artificiali, eseguita in estensione e in tensione e va protetta durante la marcia con un tutore che limiti la flessione incontrollata per 5-6 mesi. Analogamente a quanto osservato nelle revisioni protesiche la maggior parte (3/4) dei nostri pazienti ha ottenuto una estensione attiva valida (entro i 10° di deficit) con una flessione pressocché completa: 1 caso presenta deficit importante della estensione (-50°) in seguito a elongazione della sutura quadricipitale per caduta accidentale. Tutti i pazienti deambulano autonomamente senza ausili o dolore. In questi pazienti la contaminazione dei piani prerotulei ha richiesto l'exeresi di una vasta zona cutanea: in tutti i casi la semplice rotazione dei gastrocnemi era troppo limitata per cui si è dovuto ricorrere a lembi liberi. Il lembo fascio-cutaneo antero-laterale di coscia si è dimostrato particolarmente

Fig. 2E. Ricostruzione del ginocchio tratmite megaprotesi classica del femore e protesi composita della tibia con apparato estensore.

Fig. 2F. Radiografia a 6 anni di follow-up, l'apparato estensore e la rotula non presentano segni di degenerazione e il trapianto di tibia si è fuso con la tibia del paziente.

Fig. 2G. Risultato funzionale e deambulazione autonoma del paziente.

valido permettendo una copertura ampia con buon stoffaggio e ripristinando un piano di scorrimento quasi anatomico: l'esecuzione della microanastomosi è in tali casi particolarmente impegnativa dovendo raggiungere il peduncolo vascolare le collaterali dei vasi poplitei posti in posizione diametralmente opposta.

In oncologia non è raro osservare invece una protusione intrarticolare di tumori del femore o della tibia che aggettano verso la cavità articolare e che richiederebbero formalmente una resezione extraarticolare per garantire dei margini chirurgici appropriati. Tuttavia anche in questa eventualità vi è la tendenza di eseguire comunque una resezione intra-articolare (confidando nell'effetto barriera della sinoviale, nella necrosi chemioradioindotta delle terapie adjuvanti e nella sezione a distanza delle strutture meniscali, capsulo-legamentose interrotte rasenti all'opposto capo articolare). Più raramente alcuni chirurghi adottano una resezione "extra-articolare di minima" asportando in blocco il femore distale, lo sfondato sottoquadricipitale, il versante articolare della rotula mediante osteotomia sul piano frontale, il batuffolo di Hoffa e sezionando la tibia in sede metafiso-epifisaria al di sopra della tuberosità tibiale. Questo intervento consegue margini più ampi della resezione intraarticolare ma presenta alcune zone d'ombra: può essere applicato solo nelle resezioni femorali; vi è il rischio di zone di apertura del cavo articolare (facili occhielli chirurgici sulla sinoviale,apertura dello hiatus del popliteo etc.); non è sicuro in caso di ampia invasione o contaminazione emorragica sotto pressione del cavo articolare. Tuttavia la resezione extraarticolare di minima, mantenendo un apparato estensore continuo è ancora compatibile con una ricostruzione protesica e un ginocchio mobile. L'eventuale insufficienza muscolare del quadricipite o la parziale discontinuità dell'apparato estensore può essere compensata o migliorata da alcuni accorgimenti: sfruttando la stabilità intrinseca della protesi in iperestensione (protesi a cerniera), la trasposizione sulla rotula del bicipite o sartorio [19], la medializzazione dell'inserzione del tensore della fascia lata, il rinforzo tendineo mediante lembo di fascia lata o legamenti artificiali o rete di Marlex o di Trevira [20]. La reinserzione del tendine rotuleo si avvale di un flap del gastrocnemio associato a trapianto osseo [21] o di una trasposizione della fibula [22].

Una situazione più critica e che richiede un intervento più radicale è il caso di tumori maligni intra-articolari scambiati per sinoviti e sottoposti a evacuazione chirurgica o a biopsia associata a shaver e lavaggio artroscopico. L'estesa contaminazione jatrogena intrarticolare e la presenza di numerosi tramiti chirurgici potenzialmente contaminati richiede di conseguenza l'asportazione in blocco di tutta l'articolazione del ginocchio. In metà dei nostri pazienti l'intervento si è reso necessario per contaminazione iatrogena associata a diretto coinvolgimento neoplastico. Una contaminazione diffusa del cavo articolare avviene anche nelle fratture patologiche scomposte con grave interessamento emorragico intrarticolare. Questa situazione può verificarsi in alcuni tumori maligni osteolitici (osteosarcoma emorragico, istiocitoma fibroso maligno, S. Ewing) ma anche in tumori benigni aggressivi (tumore a cellule giganti, condroblastomi) che hanno la caratteristica di determinare una inseminazione di nidi cellulari neoplastici sulla membrana sinoviale. Tale evento si è verificato nella restante metà dei nostri pazienti. In tali casi l'intervento corretto consiste nel resecare il femore al di sopra dello sfondato sovra-rotuleo (distaccando le inserzioni dei vasti e del retto alla periferia del tendine quadricipitale), di rimuovere il ginocchio in blocco con tutto l'apparato estensore (tendine quadricipitale, rotula, legamento patellare) lasciato intatto sul pezzo anatomico assieme alla capsula posteriore e ai legamenti alari della rotula, e sezionando la tibia prossimale mediante osteotomia al di sotto della tuberosità tibiale assieme al muscolo popliteo (resezione extrarticolare "allargata"). Questo intervento ha permesso di conseguire margini chirurgici ampi in tutti i casi con conseguente controllo locale della neoplasia eccetto in un paziente in cui non fu possibile asportare tutti i pregressi tramiti chirurgici e in cui la recidiva locale si evidenziò su tali cicatrici pregresse.

Dopo una resezione extrarticolare allargata l'unica possibilità ricostruttiva consisteva nella artrodesi femoro tibiale con trapianti intercalari a ponte. Alcuni tentativi furono fatti reimpiantando il segmento osseo dopo pasteurizzazione: a parte le riserve sulla adeguatezza oncologica della procedura, i risultati non furono brillanti per la scarsa resistenza dei legamenti sottoposti a un tale trattamento [23]. Vennero eseguite anche resezioni contemporanee del femore distale e della tibia prossimale utilizzando una doppia protesi vincolata. Tuttavia in questi casi non si trattava di una vera e propria resezione extraarticolare, bensì di asportazione contemporanea delle due estremità articolari per la presenza di skip lesioni con conservazione dell'apparato estensore

[24]. Una soluzione al problema, si è avuta recentemente mediante introduzione di una protesi modulare che ne permette il montaggio sia come megaprotesi sia come protesi composita permettendone l'associazione e l'interscambiabilità. È stato dunque possibile ricostruire il femore distale (colà dove non vi sono inserzioni tendinee) con una protesi da resezione convenzionale (megaprotesi) e connettere questa componente mediante uno snodo semivincolato con una controparte costituita da una protesi da revisione a stelo lungo inserita e cementata in un trapianto massivo dotato di tutto l'apparato estensore al completo. Data l'importanza della resistenza meccanica del trapianto la nostra preferenza va ai trapianti crioconservati a -80°, escludendo quelli crioconservati a -30°, liofilizzati e/o irradiati per la perdita delle proprietà meccaniche dovute alla processazione; inoltre essi mantengono intatte le inserzioni tendinee periarticolari. Sul trapianto massivo è stato dunque possibile reinserire i flessori del ginocchio, mentre l'apparato estensore, messo in tensione, è stato risuturato ai vasti come precedentemente descritto. I risultati funzionali di questa nuova tecnica sono stati soddisfacenti con un buon recupero dell'estensione e flessione attiva, una deambulazione autonoma e senza dolore. Al momento attuale non si sono avuti cedimenti del trapianto (parte tendinea) o fratture della rotula o distacco della tuberosità tibiale dal trapianto massivo. Ovviamente tali risultati dovranno esere confermati a lungo termine.

BIBLIOGRAFIA

1. Babu NV, Chittaranjan S, Abraham G, Bhattacharjee S, Prem H, Korula RJ. *Reconstruction of the quadriceps apparatus following open injuries to the knee joint using pedicled gastrocnemius musculotendinous unit as bridge graft*. Br J Plast Surg 1994;47:190-3.
2. Lahav A, Burks RT, Scholl MD. *Allograft reconstruction of the patellar tendon: 12-year follow-up*. Am J Orthop 2004;33:623-4.
3. Busfield BT, Huffman GR, Nahai F, Hoffman W, Ries MD. *Extended medial gastrocnemius rotational flap for treatment of chronic knee extensor mechanism deficiency in patients with and without total knee arthroplasty*. Clin Orthop Relat Res 2004;428:190-7.
4. Gitomirski ML, Finn HA. *Medial gastrocnemius flap for reconstruction of knee extensor mechanism disruption after total knee replacement (TKR)*. Surg Technol Int 2004;12:221-8.
5. Aracil J, Salom M, Aroca JE, Torro V, Lopez-Quiles D. *Extensor apparatus reconstruction with Leeds-Keio ligament in total knee arthroplasty*. J Arthroplasty 1999;14:204.
6. Fujikawa K, Ohtani T, Matsumoto H, Seedhom BB. *Reconstruction of the extensor apparatus of the knee with the Leeds-Keio ligament*. J Bone Joint Surg Br 1994;76:200-3.
7. Tabutin J. *Osseous reconstruction of the patella with screwed autologous graft in the course of repeat prosthesis of the knee*. Rev Chir Orthop Reparatrice Appar Mot 1998;84:363-7.
8. Burnett RS, Berger RA, Paprosky WG, Della Valle CJ, Jacobs JJ, Rosenberg AG. *Extensor mechanism allograft reconstruction after total knee arthroplasty. A comparison of two techniques*. J Bone Joint Surg Am 2004;86-A:2694-9.
9. Prada SA, Griffin FM, Nelson CL, Garvin KL. *Allograft reconstruction for extensor mechanism rupture after total knee arthroplasty: 4.8-year follow-up*. Orthopedics 2003;26:1205-8.
10. Barrack RL, Stanley T, Allen Butler R. *Treating extensor mechanism disruption after total knee arthroplasty*. Clin Orthop Relat Res 2003;416:98-104.
11. Crossett LS, Sinha RK, Sechriest VF, Rubash HE. *Reconstruction of a ruptured patellar tendon with achilles tendon allograft following total knee arthroplasty*. J Bone Joint Surg Am 2002;84-A:1354-61.
12. McNally PD, Marcelli EA. *Achilles allograft reconstruction of a chronic patellar tendon rupture*. Arthroscopy 1998;14:340-4.
13. Nazarian DG, Booth RE jr. *Extensor mechanism allografts in total knee arthroplasty*. Clin Orthop Relat Res 1999;367:123-9.
14. Emerson RH Jr, Head WC, Malinin TI. *Extensor mechanism reconstruction with an allograft after total knee arthroplasty*. Clin Orthop Relat Res 1994;303:79-85.
15. Falconiero RP, Pallis MP. *Chronic rupture of a patellar tendon: a technique for reconstruction with Achilles allograf*. Arthroscopy 1996;12:623-6.
16. Kulkarni S, Sawant M, Ireland J. *Allograft reconstruction of the extensor mechanism for progressive extensor lag after total knee arthroplasty and previous patellectomy: a 3-year follow-up*. J Arthroplasty 1999;14:892-4.
17. Wascher DC, Summa CD. *Reconstruction of chronic rupture of the extensor mechanism after patellectomy*. Clin Orthop Relat Res 1998;357:135-40.
18. Min BH, Han MS, Woo JI, Park HJ, Park SR. *The origin of cells that repopulate patellar tendons used for reconstructing anterior cruciate ligaments in man*. J Bone Joint Surg Br 2003;85:753-7.
19. Hess P, Reinders J. *Transposition of the sartorius muscle for reconstruction of the extensor apparatus of the knee*. J Trauma 1986;26:90-2.
20. Gosheger G, Hillmann A, Lindner N, Rodl R, Hoffmann C, Burger H, et al. *Soft tissue reconstruction of megaprostheses using a trevira tube*. Clin Orthop Relat Res 2001;393:264-71.
21. Bickels J, Wittig JC, Kollender Y, Neff RS, Kellar-Graney K, Meller I, et al. *Reconstruction of the extensor mechanism after proximal tibia endoprosthetic replacement*. J Arthroplasty 2001;16:856-62.
22. Petschnig R, Baron R, Kotz R, Ritschl P, Engel A. *Muscle function after endoprosthetic replacement of the proximal tibia. Different techniques for extensor reconstruction in 17 tumor patients*. Acta Orthop Scand 1995;66:266-70.

[23] Watanabe H, Ahmed AR, Shinozaki T, Yanagawa T, Terauchi M, Takagishi K. *Reconstruction with autologous pasteurized whole knee joint II: application for osteosarcoma of the proximal tibia*. J Orthop Sci 2003;8:180-6.

[24] Capanna R, Campanacci DA, Del Ben M, Manfrini M. *Sostituzione Protesica nella Resezione Biarticolare di Ginocchio (descrizione di quattro casi)*. Giornale Italiano di Ortopedia e Traumatologia 1993;4:515-24.

Revisioni di protesi di ginocchio: presentazione del tema

Revision total knee arthroplasty: introduction of the subject

M. Crova
C. Olivero
E. Cenna
F. Lagalla
F. Galetto
A. Bistolfi
E. Novarese

RIASSUNTO

Scopo di questo lavoro è l'analisi della letteratura sulla revisione delle protesi di ginocchio.
Sono trattate le cause di fallimento del primo impianto, l'indicazione alla chirurgia di revisione e gli esami pre-operatori, clinici e strumentali, che sono suddivisi in indispensabili ed utili.
Per quanto riguarda la tecnica chirurgica, innanzitutto è discussa la via di accesso, successivamente sono esaminate le tecniche di rimozione della protesi fallita e le possibilità di colmare le relative perdite di tessuto osseo.
Infine, è discussa la scelta del modello protesico e del tipo di fissazione; questi dipendono da molti fattori, fra cui il livello di instabilità capsulo-legamentosa, il "bone stock" residuo e, non ultima, l'esperienza personale del chirurgo.

Parole chiave: revisione, protesi, ginocchio, PTG

SUMMARY

The aim of this work is a study of the literature on the revision total knee arthroplasty.
The causes of failure for the first implant, the indications for the revision surgery, the pre-operative clinical and instrumental tests, which are classified as necessary or useful, are discussed.
Concerning the surgical technique, first the surgical accesses, then the techniques to remove the failed implants and the options to treat the bone defects are analysed.
Finally, the choice of the new arthroplasty and the kind of fixation are discussed; these are connected to many factors, like the degree of instability, the residual bone-stock and, last but not least, the surgeon's own experience.

Key words: revision, knee, arthroplasty, TKA

II Clinica Ortopedica, Università di Torino, Azienda Ospedaliera CTO, CRF, "M. Adelaide", Torino

Indirizzo per la corrispondenza:
Dott. Elvio Novarese
Clinica Ortopedica
via Zuretti 29
10126 Torino
Tel. 011 6933573
Fax 011 6933760
E-mail: elvionovarese@yahoo.it

INTRODUZIONE

La chirurgia di revisione delle protesi totali di ginocchio rappresentava fino a qualche anno fa non più del 5% di tutti gli impianti. La crescita esponenziale del numero di primi impianti per anno, la distribuzione sul territorio sempre più capillare di centri di impianto protesico e non ultimo la diffusione negli anni '80 di modelli pro-

tesici di bassa qualità progettuale (rotule con metal-back, bassa congruenza fra le componenti, inserti di polietilene ossidati durante la sterilizzazione o troppo sottili) ha fatto crescere la percentuale delle revisioni ad oltre il 10% [1].
L'intervento di revisione è tecnicamente più complesso e presenta risultati inferiori e complicazioni più frequenti rispetto ad un primo impianto. Per ottenere un buon risultato bisogna fare una corretta pianificazione preoperatoria ed eseguire una tecnica chirurgica che rispetti alcuni tempi fondamentali.

CAUSE DI FALLIMENTO ED INDICAZIONE ALLA REVISIONE PROTESICA

Innanzi tutto bisogna identificare le cause che hanno determinato il fallimento del primo impianto [2 3].

Scollamento asettico
Un asse meccanico alterato, di solito eccessivamente varo o valgo, provoca un carico eccentrico sulle componenti protesiche. A livello tibiale, soprattutto, agiscono forze di trazione e compressione che determinano scollamento dell'interfaccia osso impianto, cedimenti meccanici dell'osso sottostante associati ad usura del polietilene [4 5].
Accertata la stabilità ed il corretto allineamento di una delle componenti protesiche è possibile procedere alla sostituzione di quella mobilizzata, qualora ancora presente sul mercato e previa correzione dell'alterato allineamento femoro-tibiale (recutting tibiale) [6].

Instabilità femoro-tibiale
Una tensione legamentosa non corretta, un esagerato "release" dei tessuti molli, resezioni ossee errate che determinano un alterato rapporto tra spazio in flessione ed estensione, un'insufficienza del crociato posteriore, qualora non venga sostituito, determinano problemi di stabilità dell'impianto protesico e ne provocano il fallimento [4].
Riconosciuta la causa di instabilità si potrà modulare il trattamento di revisione.

Instabilità rotulea
Un impianto protesico con difetti rotatori femorali o tibiali, un'insufficienza dell'apparato estensore, una resezione asimmetrica rotulea provocano un "maltracking", che può determinare a livello della componente impiantata scollamento, usura e frattura della rotula [7-9].
Accertata l'esatta causa dell'instabilità rotulea, è sempre necessario reintervenire per ottenere la soluzione del problema. In questi casi gli atti chirurgici variano dalla protesizzazione o riprotesizzazione della rotula al corretto riposizionamento delle componenti femorali e/o tibiali.

"Mistery knee"
Esistono protesi dolorose che all'esame clinico, strumentale e di laboratorio non evidenziano apparenti problemi. In questi casi è opinione comune non procedere a reinterventi, poiché i risultati di un trattamento chirurgico, eseguito senza una precisa diagnosi, saranno sicuramente deludenti [3].

Usura e rottura dell'impianto
Questi fallimenti sono determinati da malposizionamento o instabilità protesica diagnosticati tardivamente; essi si manifestano con importanti riassorbimenti e perdite di tessuto osseo, associate talvolta a rotture del polietilene o degli steli alla giunzione con il piatto tibiale [3].
La soluzione di questi problemi deve essere affrontata dopo una precisa pianificazione preoperatoria, disponendo di più tipi di protesi a stabilità variabile.

Rottura dell'apparato estensore
Questa complicanza, considerata l'estrema difficoltà di ripristinare un apparato estensore meccanicamente valido, rappresenta un serio problema. La rottura può verificarsi a vari livelli del tendine rotuleo e può avvenire sia intraoperatoriamente, per una eccessiva tensione durante l'eversione rotulea, che nel postoperatorio durante la mobilizzazione del ginocchio [10-12].
Sono descritte numerose tecniche chirurgiche di ricostruzione dell'apparato estensore; talvolta si è costretti ricorrere all'artrodesi, biologica o non biologica.

Limitazione dell'escursione articolare
La rigidità articolare può essere determinata sia da errori di tecnica chirurgica quali il rapporto scorretto dello spazio articolare in flesso-estensione, l'utilizzo di una componete protesica femorale sovradimensionata, l'inversione dell'inclinazione posteriore tibiale e l'eccessiva tensione legamentosa, sia da fattori "biologici" quali l'artrofibrosi, la "clunk sindrome" e un inadeguato trattamento riabilitativo [11 13 14].
Il trattamento si può eseguire mediante la mobilizzazione in narcosi, la lisi artroscopica o a cielo aperto e quando

necessario tramite reimpianto parziale o totale delle componenti protesiche.

Fratture periprotesiche
Le più frequenti sono quelle della regione sovracondiloidea femorale, generalmente traumatiche o da "stress"; esse presuppongono spesso dei fattori di rischio predisponenti come: osso osteoporotico, indebolimento della corticale anteriore femorale per errata sezione ossea, deficit di flessione [15 16].
Il trattamento può essere incruento o chirurgico, utilizzando mezzi di sintesi adeguati. In rari casi si deve ricorrere alla riprotesizzazione.

Infezione
Può essere precoce o tardiva. Se diagnosticata precocemente, entro il primo mese post operatorio, un trattamento immediato con toeletta chirurgica radicale, può preservare l'impianto protesico nel 50% dei casi. Una infezione tardiva prevede un trattamento utilizzando la tecnica "one stage" [17-19] o quello "two stages": rimozione della protesi, applicazione di spaziatore antibiotato e successivo rimpianto di PTG [20-23].

VALUTAZIONI PRE-OPERATORIE

Queste comprendono l'esame clinico e gli esami strumentali che possono essere distinti, in accordo con la letteratura, in *indispensabili* ed *utili* [24 25].

Clinici indispensabili
- studio della o delle cicatrici dei precedenti interventi; talora può essere utile la consulenza del chirurgo plastico [26 27];
- valutazione dell'integrità e della validità dell'apparato estensore [10];
- misurazione dell'escursione articolare [28];
- valutazione della stabilità attiva durante la deambulazione e della stabilità passiva legamentosa in flessione ed estensione [29];
- valutazione della capacità del paziente di comprendere l'iter della riprotesizzazione ed i reali obiettivi che si possono ottenere, non certo pari ad un primo impianto.

Clinici utili
- studio delle altre articolazioni dell'arto interessato e di quello controlaterale onde evidenziare patologie associate o concomitanti, come rigidità articolare, presenza di altre protesi, esiti di fratture [29];
- valutazione del sovrappeso del paziente [30].

Strumentali indispensabili
- indagine radiologica, eseguita in appoggio bipodalico nelle proiezioni standard più assiale di rotula a 60°, per evidenziare:
  - gli allineamenti assiali scorretti;
  - il livello dell'interlinea articolare [31];
  - la posizione della rotula [7 32];
  - le eventuali fratture periprotesiche e rottura delle componenti metalliche [15 16 33 34];
  - per costruire il progetto del nuovo impianto e per la scelta della protesi;
  - per valutare la perdita del tessuto osseo periprotesico [35-37] che spesso risulterà maggiore di quella osservabile alle radiografie;
  - per evidenziare la quantità e la posizione del cemento [38];
  - per valutare i difetti di rotazione.

Strumentali utili
- Tomografia Assiale Computerizzata (TAC), per la sua accuratezza nella misurazione degli allineamenti in rotazione [9 39-41];
- Risonanza Magnetica Nucleare (RNM), per la ricerca di fratture periprotesiche occulte e per lo studio delle parti molli (per es. sindrome del "clunk rotuleo") [42];
- Scintigrafia Ossea, per confermare la reazione tissutale allo scollamento protesico;
- Artroscopia, per "palpare" la stabilità delle componenti protesiche, valutare la superficie del polietilene ed effettuare la biopsia delle membrane presenti [43 44].

TEMPI CHIRURGICI

La tecnica chirurgica di revisione può essere ricondotta ad alcuni passaggi chiave.

Via di accesso
La via di accesso di norma riprende la stessa incisione del primo impianto, qualora questa sia accettabile, spesso prolungandola prossimalmente e distalmente [45]. Quando siano presenti numerose cicatrici chirurgiche è possibile effettuare senza rischi incroci trasversali a 60°, mentre è preferibile non eseguire incisioni parallele con distanza inferiore a 5 cm [45 46]. In caso di più cicatrici longitudinali

è preferibile, se possibile, scegliere la più recente e la più laterale [45 46]. La dissezione deve proseguire evitando di scollare cute e sottocute dal piano fasciale allo scopo di preservarne per quanto possibile l'irrorazione [27 45 47]. Se la cute è aderente può essere necessario ricorrere ad uno skin expander o ad un trapianto muscolo cutaneo. La capsulotomia è quasi sempre pararotulea mediale, limitando quella laterale solo ai casi di grave deformità in valgo (> 15°-20°) [47].
Qualora si renda necessaria una visione migliore, soprattutto nei casi di marcata limitazione articolare preoperatoria [45 46] è possibile praticare la disinserzione dell'apparato estensore distalmente con il distacco della tuberosità tibiale con bratta ossea di spessore non inferiore al centimetro e piuttosto lunga per agevolare una solida riposizione ed una buona consolidazione [27 48 49]; oppure sezionare prossimalmente il tendine quadricipitale secondo la tecnica di Coonse-Adams [50] successivamente modificata [51 52] oppure secondo quella definita "rectus snip" [53].
Queste metodiche permettono di conservare l'integrità della regione metafisaria prossimale tibiale anteriore, consentono un ripristino graduabile nella lunghezza dell'apparato estensore al termine dell'intervento e garantiscono una reinserzione solida senza influenzare il programma rieducativo post-operatorio.
Qualora l'apparato estensore appaia lesionato lo si può rinforzare mediante una ricostruzione con innesti tendinei (ad es. da zampa d'oca) o miotendinei (trasposizione di un surale).

Espianto della protesi fallita
La rimozione delle componenti protesiche può risultare talvolta difficile, in particolare nei casi in cui non sia avvenuto uno scollamento dall'osso.
Particolare attenzione deve essere posta nel preservare quanto più "bone-stock" possibile, procedendo con molta cautela nella separazione delle componenti protesiche dall'osso spongioso epifisario. A questo proposito prima di utilizzare gli appositi estrattori deve essere indebolito l'ancoraggio all'osso con scalpelli sottili, sega reciprocante a lama fine o sega di Gigli [54-57].
Per la rimozione del cemento si utilizzano gli appositi strumenti derivati dalla chirurgia di revisione dell'anca e minifrese ad alta velocità. Talvolta, in caso di steli lunghi cementati può essere richiesta l'apertura a libro della diafisi con osteotomie longitudinali imitando la tecnica di Wagner per la revisione dell'anca.
Nei casi di scollamento asettico la rimozione totale del cemento non è indispensabile se esso è ben ancorato all'osso e non costituisce ostacolo al posizionamento corretto delle componenti protesiche di revisione, purché si utilizzi una tecnica che preveda la cementazione.
Solo dopo che si sono rimosse le componenti protesiche, il tessuto osseo necrotico, sinoviale e fibroso reattivo, è possibile eseguire la valutazione definitiva delle perdite ossee dei capi articolari e l'efficienza delle strutture capsulo-legamentose del ginocchio [54-57].

Reintegro dei difetti ossei
È fondamentale, quando si programma una revisione, classificare le perdite di tessuto osseo. Queste infatti possono influenzare la scelta del tipo di protesi, l'utilizzo di innesti ossei e la necessità di strumentario particolare.
La classificazione pre-operatoria è basata sulle radiografie; tuttavia, frequentemente i difetti ossei epifisari ed in particolare quelli femorali sono più vasti di quanto ci si aspetti ed è quindi buona norma attrezzarsi per il peggior scenario possibile [58].
Sono state descritte numerose classificazioni [57 59-62] che hanno in comune la caratteristica di suggerire anche un tipo di trattamento in relazione alla gravità dei diversi difetti ossei.
La classificazione universalmente accettata è la Anderson Orthopaedic Research Institute Bone Defect Classification [62], che assegna tre gradi di gravità separatamente a femore e tibia.
Difetti ossei minori: sono le perdite di tessuto osseo di dimensioni ridotte (< 1 cm^3, tipo F1 o T1) e senza lesione della corticale (per questo anche definite contenute), sia femorali che tibiali.
Trattamento
a) cemento: è la tecnica che spesso viene preferita per la rapidità, la semplicità, per gli ottimi risultati e per il basso costo [57 58 63 64];
b) innesti di osso spongioso autologo o omologo: è una procedura più lunga e costosa, ma fornisce maggiore tessuto osseo per un eventuale ulteriore reimpianto [57 58 63 64].
Difetti ossei maggiori: in questi casi non si tratta più di riempire una perita di tessuto di dimensioni ridotte, ma di ricostruire una vasta porzione metaepifisaria (F2, T2) o l'intera metafisi (F3, T3) fornendo anche un supporto meccanico valido.

Trattamento
a) spessori di metallo (titanio, Cr-Co): di forme e dimensioni diverse, sono molto versatili, relativamente sempli-

ci da usare e permettono un corretto bilanciamento legamentoso [61 65-70];

b) cemento: utilizzato anche sotto forma di spaziatori modulari prepolimerizzati [71]; nelle grosse lacune, è utile ricorrere a viti con funzione di sostegno e impalcatura [72], ottenendo una variante del "cemento armato";

c) innesti ossei (osso autologo o omologo in "chips") [73]. Nei difetti non contenuti bisogna costruire un contenitore o guscio dentro cui compattare l'innesto [74]. Il sistema più utilizzato è ricorrere ad una rete metallica di titanio [75 76];

d) innesti ossei massivi strutturali: vengono modellati in sede e fissati con tecniche di osteosintesi. La protesi viene cementata sull'innesto [73 74 77 78]. L'utilizzo di innesti di osso in "chips" o di innesti massivi, per colmare grossi difetti metafisari, è descritto da tempo [58 62 75 79 80]. A fronte di diverse tecniche, cementazione o no, il punto in comune su cui tutti gli Autori concordano è la necessità di ottenere subito una valida stabilità [57 58 60 62 73 77 78];

e) protesi "custom-made" [81]: utilizzate in sostituzione degli innesti massivi metaepifisari, in considerazione del fatto che la rivascolarizzazione di questi innesti è spesso aleatoria che non sono facili da reperire in molti paesi.

SCELTA DEL MODELLO DI PROTESI DA REVISIONE

Modesta instabilità legamentosa

a) Sostituzione del solo polietilene in caso di accertata stabilità e corretto posizionamento delle componenti senza compromissione del tessuto osseo [82-87];

b) Sostituzione di una sola componente, se ancora reperibile sul mercato, e se si è accertata la stabilità e il corretto allineamento dell'altra [88];

c) Sostituzione con una protesi di superficie postero-stabilizzata che presuppone un'integrità legamentosa ed una perdita di tessuto osseo minore che permette un reale allineamento protesico con bilanciamento degli spazi in flesso-estensione [89-94].

Le protesi di superficie possono essere associate a tecniche di avanzamento, di rinforzo o sostituzione con "allograft" dei legamenti collaterali [95-98].

Importante instabilità legamentosa e perdite di tessuto osseo maggiori

Si possono utilizzare:

a) le protesi condilari vincolate con sistema ad incastro di un perno tibiale rivestito di polietilene di altezza varia nello spazio intercondiloideo della componente femorale (tipo CCK-Zimmer) che sono da tempo le più utilizzate negli Usa nei casi di revisione protesica totale [99-103];

b) le protesi vincolate rotatorie (tipo Endomodel-Link o RHK-Zimmer) caratterizzate da una superficie di contatto metallo-polietilene tra le componenti e da un perno centrale solidale con entrambe che permette il fisiologico movimento rotatorio [104-107];

c) le protesi a cerniera fissa (tipo St Georg-Link) caratterizzate da un vincolo interprotesico assoluto con un perno centrale che blocca la componente tibiale alla femorale concedendo il solo movimento di flesso estensione [108 109].

Per quanto riguarda il tipo di fissazione si può utilizzare:

a) cementazione totale di protesi a steli lunghi [110 111] o corti [112];

b) non cementazione [113 114];

c) cementazione ibrida, ossia quella riservata solo alla zona meta-epifisaria e non agli steli [111 115-119]. Questa è attualmente la più utilizzata dalla maggioranza degli Autori.

CONCLUSIONI

Il lavoro di ricerca bibliografica sullo "stato dell'arte" nelle revisioni protesiche di ginocchio ha portato alla considerazione che ad oggi sono ben chiare le difficoltà che un chirurgo deve affrontare, mentre non si può dire altrettanto delle soluzioni che per ottenere un consenso unanime devono essere ancora validate dal tempo e da importanti casistiche omogenee comparate fra di loro.

BIBLIOGRAFIA

1 Robertsson O, Dunbar M, Knutson K, Lewold S, Lidgren L. *Validation of the Swedish Knee Arthroplasty Register: a postal survey regarding 30,376 knees operated on between 1975 and 1995.* Acta Orthop Scand 1999;70:467-72.

2 Jacobs MA, Hugerford DS, Krackow KA. *Revision total knee arthroplasty for aseptic failure.* Clin Orthop Rel Res 1988;226:78-85.

3 Vince KG. *Why knees fail.* J Arthroplasty 2003;18(Suppl 1):39-44.

4 Fehring TK, Odum S, Griffin WL, Mason JB, Nadaud M. *Early failures in total knee arthroplasty.* Clin Orthop Relat Res 2001;392:315-8.

5 Sharkey PF, Hozack WJ, Rothman RH, Shastri S, Jacoby SM. *Insall Award paper. Why are total knee arthroplasties failing today?* Clin Orthop Relat Res 2002;404:7-13.

6 Engh GA, Ammeen DJ. *Management of bone loss during revision hip and knee replacement. Classification and preoperative radiographic evaluation.* Knee Orthop Clin North Am 1998;29:205-17.

[7] Rand JA. *Extensor mechanism complications following total knee arthroplasty*. J Bone Joint Surg 2004;86(A):2062-72.

[8] Bourne RB. *Fractures of the patella after total knee replacement.* Orthop Clin North Am 1999;30:287-91.

[9] Berger RA, Crossett LS, Jacobs JJ, Rubash HE. *Malrotation causing patellofemoral complications after total knee arthroplasty.* Clin Orthop Relat Res 1998;356:144-53.

[10] Pagnano MW. *Patellar tendon and quadriceps tendon tears after total knee arthroplasty.* J Knee Surg 2003;16:242-7.

[11] Rand JA, Morrey BF, Bryan RS. *Patellar tendon rupture after total knee arthroplasty.* Clin Orthop Relat Res 1989;244:233-8.

[12] Lynch AF, Rorabeck CH, Bourne RB. *Extensor mechanism complications following total knee arthroplasty.* J Arthroplasty 1987;2:135-40.

[13] Vince KG. *Stiff total knee arthroplasty*. In: Fu FH, Harnar C, Vince KG, eds. *Knee Surgery*. Baltimore: Williams & Wilkins 1993, p. 1.

[14] Hozack WJ, Rothman RH, Booth RE Jr, Balderston RA. *The patellar clunk syndrome. A complication of posterior stabilized total knee arthroplasty.* Clin Orthop Relat Res 1989;241:203-8.

[15] Rorabeck CH, Taylor JW. *Periprosthetic fractures of the femur complicating total knee arthroplasty.* Orthop Clin North Am 1999;30:265-77.

[16] Rorabeck CH, Taylor JW. *Classification of periprosthetic fractures complicating total knee arthroplasty.* Orthop Clin North Am 1999;30:209-14.

[17] Freeman MA, Suldow RA, Casewell MW, Radcliff SS. *The management of infected total knee replacements.* J Bone Joint Surg 1985;67(B):764-8.

[18] Goskan SB, Freeman MA. *One stage reimplantation for infected total knee arthroplasty.* J Bone Joint Surg 1992;74(B):78-82.

[19] Von Foerster G, Kluber D, Kabler U. *Mid to long term results after treatment of 118 periprosthetic infections after knee joint replacement using one-stage revision arthroplasty.* Orthopade 1991;20:244-52.

[20] Hoffman AA, Goldberg T, Tanner AM, Kurtin SM. *Treatment of infected total knee arthroplasty using an articulating spacer. 2 to 12 years experience*. Clin Orthop Rel Res 2005;430:125-31.

[21] Munjal S, Phillips MJ, Krackow KA. *Revision total knee arthroplasty: planning, controversies, and management of infection.* Instr Course Lect 2001;50:367-77.

[22] Goldman RT, Scuderi GR, Insall JN. *2-stage reimplantation for infected total knee replacement.* Clin Orthop Relat Res 1996;331:118-24.

[23] Poss R, Thornhill TS, Ewald FC, Thomas WH, Batte NJ, Sledge CB. *Factors influencing the incidence and outcome of infection following total joint arthroplasty.* Clin Orthop Relat Res 1984;182:117-26.

[24] Bourne RB, Crawford HA. *Principles of revision total knee arthroplasty.* Orthop Clin North Am 1998;29:331-7.

[25] Rand JA. *Planning for revision total knee arthroplasty.* Inst course Lect 1999;48:161-6.

[26] Aglietti P, Buzzi R, Gron F, Scarfi G. *Revisione di protesi di ginocchio: metodiche e accorgimenti.* Giornale Italiano di Ortopedia e Traumatologia 1994;XX:187-97.

[27] Clarke HD, Scuderi GR. *Revision total knee arthroplasty: planning, management, controversies, and surgical approaches.* Inst Course Lect 2001;50:359-65.

[28] Kim J, Nelson CL, Lotke PA. *Stiffness after total knee arthroplasty. Prevalence of the complication and outcomes of revision.* J Bone Joint Surg 2004;86-A:1479-84.

[29] Berry DJ. *Preoperative planning for revision total knee arthroplasty.* In: Callaghan JJ, Rosemberg AG, Rubash HE, Simonian PT, Wickiewicz TL, eds. *The adult knee*. Philadelphia: Lippincot Williams & Wilkins 2003, p. 1413.

[30] Foran JR, Mont MA, Etienne G, Jones LC, Hungerford DS. *The outcome of total knee arthroplasty in obese patients.* J Bone Joint Surg 2004;86-A:1609-15.

[31] Figgie HE 3rd, Goldberg VM, Heiple KG, Moller HS 3rd, Gordon NH. *The influence of tibial-patellofemoral location on function of the knee in patients with the posterior stabilized condylar knee prosthesis.* J Bone Joint Surg 1986;68-A:1035-40.

[32] Merchant AC, Mercer RL, Jacobsen RH, Cool CR. *Roentgenographic analysis of patellofemoral congruence.* J Bone Joint Surg 1997;56-A:1391-6.

[33] Ewald FC. *The Knee Society total knee arthroplasty roentgenographic evaluation and scoring system.* Clin Orthop Relat Res 1989;248:9-12.

[34] Engh CA Jr, Sychterz CJ, Young AM, Pollock DC, Toomey SD, Engh CA Sr. *Interobserver and intraobserver variability in radiographic assessment of osteolysis.* J Arthroplasty 2002;17:752-9.

[35] Engh GA, Ammeen DJ. *Classification and preoperative radiographic evaluation: knee.* Orthop Clin North Am 1998;29:205-17.

[36] Fehring TK, McAvoy G. *Fluoroscopic evaluation of the painful total knee arthroplasty.* Clin Orthop Relat Res 1996;331:226-33.

[37] Miura H, Matsuda S, Mawatari T, Kawano T, Nabeyama R, Iwamoto Y. *The oblique posterior femoral condylar radiographic view following total knee arthroplasty.* J Bone Joint Surg 2004;86-A:47-50.

[38] Lotke PA, Ecker ML. *Influence of positioning of prosthesis in total knee replacement.* J Bone Joint Surg 1977;59-A:77-9.

[39] Jazrawi LM, Birdzell L, Kummer FJ, Di Cesare PE. *The accuracy of computed tomography for determining femoral and tibial total knee arthroplasty component rotation.* J Arthroplasty 2000;15:761-6.

[40] Barrack RL, Schrader T, Bertot AJ, Wolfe MW, Myers L. *Component rotation and anterior knee pain after total knee arthroplasty.* Clin Orthop Relat Res 2001;392:46-55.

[41] Uehara K, Kadoya Y, Kobayashi A, Ohashi H, Yamano Y. *Bone anatomy and rotational alignment in total knee arthroplasty.* Clin Orthop Relat Res 2002;402:196-201.

[42] Sofka CM, Potter HG, Figgie M, Laskin R. *Magnetic resonance imaging of total knee arthroplasty.* Clin Orthop Relat Res 2003;406:129-35.

[43] Landsiedl F, Aigner N, Hexel M, Krasny C, Schenk S, Steinbock G. *A new arthroscopic technique for revision of the posterior compartment in symptomatic total knee arthroplasty.* Arthroscopy 2005;21:506-10.

[44] Diduch DR, Scuderi GR, Scott WN, Insall JN, Kelly MA. *The efficacy of arthroscopy following total knee replacement.* Arthroscopy 1997;13:166-71.

[45] Laskin RS. *Ten steps to an easier revision total knee arthroplasty.* J Arthroplasty 2002;17(Suppl 1):78-82.

[46] Younger AS, Duncan CP, Masri BA. *Surgical exposures in revision total knee arthroplasty.* J Am Acad Orthop Surg 1998;6:55-64.

[47] Masri BA, Cambell DG, Garbuz DS, Duncan CP. *Seven specialized exposures for revision hip and knee replacement.* Orthop Clin North Am 1998;29:229-40.

[48] Whiteside LA. *Exposure in difficult total knee arthroplasty using tibial tubercle osteotomy.* Clin Orthop Rel Res 1995;321:32-5.

[49] Wolff AM, Hungerford DS, Krackow KA. *Osteotomy of the tibial tubercle during total knee replacement. A report of 26 cases.* J Bone Joint Surg 1989;71(A):848-53.

[50] Coonse K, Adams JD. *A new operative approach to the knee joint.* Surg Ginecol Obstet 1943;77:344.

[51] Scott R, Siliski J. *The use of a modified V-Y quadricepsplasty during total knee replacement to gain exposure and improve flexion in the ankylosed knee.* Orthopedics 1985;8:45-9.

[52] Trousdale RT, Hanssen AD, Rand JA. *V-Y quadricepsplasty in total knee arthroplasty.* Clin Orthop Rel Res 1993;286:48-55.

[53] Fehring TK, Odum S, Griffin WL, Mason JB. *Patella inversion method for exposure in revision total knee arthroplasty.* J Arthroplasty 2002;17:101-4.

[54] Cameron HU. *Difficult implant retrieval: a case report.* Can J Surg 1989;32:220-1.

[55] Firestone TP, Krackow KA. *Removal of femoral components during revision knee arthroplasty.* J Bone Joint Surg 1991;73(B):514-20.

[56] Dennis DA. *Removal of well-fixed cementless metal-backed patellar components.* J Arthroplasty 1992;7:217-20.

[57] Hoeffel DP, Rubash HE. *Revision total knee arthroplasty. Current rationale and techniques for femoral component revision.* Clin Orthop Rel Res 2000;380:116-32.

[58] Hoeffel DP, Rubash HE. *Osseous deficiencies in total knee replacement and revision: femur*. In: Callaghan JJ, Rosemberg AG, Rubash HE, Simonian PT, Wickiewicz TL, eds. *The adult knee*. Philadelphia: Lippincot Williams & Wilkins 2003, p. 1185.

[59] Dorr LD. *Bone grafts for bone loss with total knee replacement.* Orthop Clin North Am 1989;20:179-87.

[60] Insall JN. *Revision of aseptic failed total knee arthroplasty.* In: Insall JN, ed. *Surgery of the knee*. *2nd Ed*. New York: Churchill Livingstone 1993, p. 935.

[61] Rand JA. *Bone deficiency in total knee arthroplasty. Use of metal wedge augmentation.* Clin Orthop Rel Res 1991;271:63-71.

[62] Engh GA, Herzwurm PJ, Parks NL. *Treatment of major defects of bone with bulk allografts and stemmed components during total knee arthroplasty.* J Bone Joint Surg 1997;79(A):1030-9.

[63] Dennis DA. *Reparing minor bone defects: augmentation & autograft.* Orthopaedics 1998;21:1036-8.

[64] Gross AE. *Revision total knee arthroplasty of bone grafts versus implant supplementation.* Orthopaedics 1997;20:843-4.

[65] Rand JA. *Modular augments in revision total knee arthroplasty.* Orthop Clin North Am 1998;29:347-53.

[66] Stulberg SD. *Bone loss in total knee arthroplasty. Graft options and adjuncts.* J Arthroplasty 2003;18(Suppl 1):48-50.

[67] Pagnano MW, Trousdale RT, Rand JA. *Tibial wedge augmentation for bone deficiency in total knee arthroplasty. A follow-up study.* Clin Orthop Rel Res 1995;321:151-5.

[68] Peters CL, Erickson G, Kloepper RG, Mohr RA. *Revision total knee arthroplasty with modular components inserted with metaphyseal cement and stems without cement.* J Arthroplasty 2005;20:302-8.

[69] Stulberg SD. *Managing bone loss with augmentation.* Orthopaedics 1997;20:845-7.

[70] Fhering TK, Peindl RD, Humble RS, Harrow ME, Frick SL. *Modular tibial augmentation in total knee arthroplasty.* Clin Orthop Rel Res 1996;327:207-17.

[71] Scott G, Patel M, Branden M. *Use of prepolymerized cement spacers to augment the femoral component in revision total knee arthroplasty. A clinical outcome and laboratory experiment.* J Arthropl 2003;18:769-74.

[72] Scott RD. *Bone loss: prosthetic and augmentation method.* Orthopedics 1995;18:923-6.

[73] Whiteside LA, Bicalho PS. *Radiologic and histologic analysis of morcellized allograft in revision total knee replacement.* Clin Orthop Rel Res 1998;357:149-56.

[74] Bradley GW. *Revision total knee arthroplasty by impaction bone grafting.* Clin Orthop Rel Res 2000;371:113-8.

[75] Garino JP. *The use of impaction grafting in revision total knee arthroplasty.* J Arthroplasty 2002;17-4(Suppl 1):94-7.

[76] Lonner JH, Lotke PA, Kim J, Nelson C. *Impaction grafting and wire mesh for uncontained defects in revision knee arthroplasty.* Clin Orthop Rel Res 2002;404:145-51.

[77] Dennis DA. *Structural allografting in revision total knee arthroplasty.* In: Insall JN, ed. *Current concepts in primary and revision total knee arthroplasty.* Philadelphia: Lippincot-Raven 1996, p. 209.

[78] Dennis DA. *The structural allograft composite in revision total knee arthroplasty.* J Arthroplasty 2002;17(Suppl 1):90-3.

[79] Dorr LD, Ranawatt CS, Sculco TA, McKaskill B, Orisek BS. *Bone graft for tibial defects in total knee arthroplasty.* Clin Orthop Rel Res 1986;205:153-65.

[80] Scuderi GR, Insall JN. *Revision total knee with cement fixation*. Tech Orthop Rev Total Hip Knee Arthr 1993;7:96-105.

[81] Utting MR, Newman JH. *Customised hinged knee replacements as a salvage procedure for failed total knee arthroplasty.* Knee 2004;11:475-9.

[82] Engh GA, Parks NL, Ammeen DJ. *Tibial osteolysis in cementless total knee arthroplasty. A review of 25 cases treated with and without tibial component revision.* Clin Orthop Relat Res 1994;309:33-43.

[83] Knight JL, Gorai PA, Atwater RD, Grothaus L. *Tibial polyethylene failure after primary porous-coated anatomic total knee arthroplasty. Aids to diagnosis and revision.* J Arthroplasty 1995;10:748-57.

[84] Engh GA, Koralewicz LM, Pereles TR. *Clinical results of modular polyethylene insert exchange with retention of total knee arthroplasty components.* J Bone Joint Surg 2000;82-A:516-23.

[85] Babis GC, Trousdale RT, Morrey BF. *The effectiveness of isolated tibial insert exchange in revision total knee arthroplasty.* J Bone Joint Surg 2002;84-A:64-8.

[86] Brooks DH, Fehring TK, Griffin WL, Mason JB, McCoy TH. *Polyethylene exchange only for prosthetic knee instability.* Clin Orthop Relat Res 2002;405:182-8.

[87] Mackay DC, Siddique MS. *The results of revision knee arthroplasty with and without retention of secure cemented femoral components.* J Bone Joint Surg 2003;85-B:517-20.

[88] Siddique MS, Rao MC, Deehan DJ, Pinder IM. *Role of abrasion of the femoral component in revision knee arthroplasty.* J Bone Joint Surg 2003;85-B:393-8.

[89] Takahashi Y, Gustilo RB. *Nonconstrained implants in revision total knee arthroplasty.* Clin Orthop Relat Res 1994;309:156-62.

[90] Vince KG, Long W. Revision knee arthroplasty. *The limits of press fit medullary fixation.* Clin Orthop Relat Res 1995;317:172-7.

[91] Haas SB, Insall JN, Montgomery W 3rd, Windsor RE. *Revision total knee arthroplasty with use of modular components with stems inserted without cement.* J Bone Joint Surg 1995;77-A:1700-7.

[92] Engh GA. *Bone defect classification.* In: Engh GA, Rorabeck CH, eds. *Revision total knee arthroplasty*. Baltimore: Williams e Wilkins 1997, pp. 63-120.

[93] Scuderi GR. *Revision total knee arthroplasty: how much constraint is enough?* Clin Orthop Relat Res 2001;392:300-5.

[94] Haas BD, Dennis DA. *Implant selection in revision total knee arthroplasty.* In: Callaghan JJ, Rosemberg AG, Rubash HE, Simonian PT, Wickiewicz TL, eds. *The adult knee*. Philadelphia: Lippincot Williams & Wilkins 2003, p. 1413.

[95] Krackow KA, Holtgrewe JL. *Experience with a new technique for managing severely overcorrected valgus high tibial osteotomy at total knee arthroplasty.* Clin Orthop Relat Res 1990;258:213-24.

[96] Krackow KA, Jones MM, Teeny SM, Hungerford DS. *Primary total knee arthroplasty in patients with fixed valgus deformity.* Clin Orthop Relat Res 1991;273:9-18.

[97] Krackow KA, Mihalko WM. *The effect of medial release on flexion and extension gaps in cadaveric knees: implications for soft-tissue balancing in total knee arthroplasty.* Am J Knee Surg 1999;12:222-8.

[98] Favorito PJ, Mihalko WM, Krackow KA. *Total knee arthroplasty in the valgus knee.* J Am Acad Orthop Surg 2002;10:16-24.

[99] Donaldson WF 3rd, Sculco TP, Insall JN, Ranawat CS. *Total condylar III knee prosthesis. Long-term follow-up study.* Clin Orthop Relat Res 1988;226:21-8.

[100] Rand JA. *Revision total knee arthroplasty using the total condylar III prosthesis.* J Arthroplasty 1991;6:279-84.

[101] Rosenberg AG, Verner JJ, Galante JO. *Clinical results of total knee revision using the Total Condylar III prosthesis.* Clin Orthop Relat Res 1991;273:83-90.

[102] Peters CL, Hennessey R, Barden RM, Galante JO, Rosenberg AG. *Revision total knee arthroplasty with a cemented posterior-stabilized or constrained condylar prosthesis: a minimum 3-year and average 5-year follow-up study.* J Arthroplasty 1997;12:896-903.

[103] Hartford JM, Goodman SB, Schurman DJ, Knoblick G. *Complex primary and revision total knee arthroplasty using the condylar constrained prosthesis: an average 5-year follow-up.* J Arthroplasty 1998;13:380-7.

[104] Barrack RL, Lyons TR, Ingraham RQ, Johnson JC. *The use of a modular rotating hinge component in salvage revision total knee arthroplasty.* J Arthroplasty 2000;15:858-66.

[105] Westrich GH, Mollano AV, Sculco TP, Buly RL, Laskin RS, Windsor R. *Rotating hinge total knee arthroplasty in severly affected knees*. Clin Orthop Rel Res 2000;379:195-208.

[106] Barrack RL. *Evolution of the rotating hinge for complex total knee arthroplasty.* Clin Orthop Rel Res 2001;392:292-9.

[107] Pradhan NR, Bale L, Kay P, Porter ML. *Salvage revision total knee replacement using the Endo-Model rotating hinge prosthesis.* Knee 2004;11:469-73.

[108] Blauth W, Hassenpflug J. *Are unconstrained components essential in total knee arthroplasty? Long-term results of the Blauth knee prosthesis.* Clin Orthop Rel Res 1990;258:86-94.

[109] Hoikka V, Vankka E, Eskola A, Lindholm TS. *Results and complications after arthroplasty with a totally constrained total knee prosthesis (Guepar).* Ann Chir Gynaecol 1989;78:94-6.

[110] Murray PB, Rand JA, Hanssen AD. *Cemented long-stem revision total knee arthroplasty.* Clin Orthop Rel Res 1994;309:116-23.

[111] Fehring TK, Odum S, Olekson C, Griffin WL, Mason JB, McCoy TH. *Stem fixation in revision total knee arthroplasty: a comparative analysis.* Clin Orthop Rel Res 2003;416:217-24.

[112] Whaley AL, Trousdale RT, Rand JA, Hanssen AD. *Cemented long-stem revision total knee arthroplasty.* J Arthroplasty 2003;18:592-9.

[113] Samuelson KM. *Bone grafting and noncemented revision arthroplasty of the knee.* Clin Orthop Rel Res 1988;226:93-101.

[114] Whiteside LA. *Cementless revision total knee arthroplasty.* Clin Orthop Rel Res 1992;286:160-7.

[115] Gofton WT, Tsigaras H, Butler RA, Patterson JJ, Barrack RL, Rorabeck CH. *Revision total knee arthroplasty: fixation with modular stems.* Clin Orthop Rel Res 2002;404:158-68.

[116] Shannon BD, Klassen JF, Rand JA, Berry DJ, Trousdale RT. *Revision total knee arthroplasty with cemented components and uncemented intramedullary stems.* J Arthroplasty 2003;18(Suppl 1):27-32.

[117] Jazrawi LM, Bai B, Kummer FJ, Hiebert R, Stuchin SA. *The effect of stem modularity and mode of fixation on tibial component stability in revision total knee arthroplasty.* J Arthroplasty 2001;16:759-67.

[118] Nazarian DG, Mehta S, Booth RE. *A comparison of stemmed and unstemed components in revision knee arthroplasty.* Clin Orthop Rel Res 2002;404:256-62.

[119] Gustke KA. *Cemented tibial stems are not requisite in revision.* Orthopedics 2004;27:991-2.

G.I.O.T. 2005;31(Suppl.2):S605-S607

MRI of the painful knee arthroplasty

H.G. Potter

Hospital for Special Surgery, Weill Medical College of Cornell University

SUMMARY

Due to its direct multiplanar capabilities and superior soft tissue contrast, magnetic resonance imaging (MRI) has proven helpful in the diagnosis of painful native joints. Traditional MRI, however, has been limited in the setting of orthopaedic instrumentation due to the susceptibility artifact, generating non-diagnostic image quality in the presence of metallic components. With minor pulse sequence parameter modification, however, diagnostic evaluation of the regional soft tissue envelope is feasible, as well as the surrounding bone arthroplasty interface. Further, MRI has recently been shown to be the most sensitive means by which to detect the location and extent of osteolysis in a non-clinical, simulated osteolytic model. As an evolving technique, MRI holds much promise in evaluation of the painful knee arthroplasty and its application and utility will be discussed.

Traditional techniques used to evaluate painful joint arthroplasty are limited by either poor specificity or soft tissue contrast. Conventional radiographs have long served as the standard evaluation of the painful arthroplasty, but in many cases either fail to detect lesions or underestimate the extent of bone loss that is observed intraoperatively [1-3]. While additional oblique views have been reported to increase the recognition of osteolysis [4], radiographs provide a two dimensional analysis of a three dimensional process.

Computerized tomography (CT) may be used to assess the bone-arthroplasty interface, but is limited by the presence of beam hardening artifact from the arthroplasty. Techniques necessary to reduce these artifacts require an increase in the radiation dose and thus present a cumulative radiation burden to the patient in the setting of serial examinations [5].

Due to its direct multiplanar capabilities and superior soft tissue contrast, magnetic resonance imaging (MRI) would intuitively be a helpful diagnostic adjunct, but has been limited due to artifact generated by metallic components [6]. The ferromagnetic metallic components of an arthroplasty are more easily magnetized compared to the surrounding diamagnetic soft tissue; this difference generates frequency shifts and results in areas of misregistration of signal, causing alternating areas of low and high signal intensity that obscure surrounding soft tissue and osseous structures. The amount of artifact generated is a function of the composition of the components (and their relative ferromagnetism), with titanium causing less artifact that cobalt chrome, and well as the shape of the components and their orientation relative to the static magnetic field. While reduction of this artifact is a technique in evolution, diagnostic image quality is currently possible with modification of commercially available pulse sequence parameters that act to increase regional signal-to-noise and diminish

the frequency shift generated by the presence of the metallic components. Such modifications include the use of a wider receiver bandwidth and fast-spin echo techniques, with avoidance of gradient echo and frequency selective fat-suppression techniques [7].

The preliminary use of MRI in evaluation of painful knee arthroplasty has been helpful in assessing surrounding soft tissue structures including the extensor mechanism, collateral ligaments, as well as providing tissue characterization of adjacent soft tissue masse [8]. More recently, MRI has been proven more sensitive than optimized plain radiographs or computerized tomography (CT) evaluation in the assessment of particle disease [9-11]. MRI localizes and quantifies the degree of osteolysis, as well as detects intracapsular synovial deposits which precede osteoclastic resorption of bone [9]. Validation of these MRI techniques has been performed in a cadaveric hip arthroplasty model, in which MRI demonstrated 83/87 lesion locations, yielding a sensitivity of 95%, compared to sensitivity of 52% for radiographs (including oblique views), and a sensitivity of 75% for optimized CT of 75% [11]. Osteolysis is usually denoted on MRI as well defined segments of bone loss, characteristically accompanied by lower signal intensity synovial debris (Fig. 1).

Particle disease is arguably the primary factor that limits the overall longevity of arthroplasty [12]. Longitudinal quantification of osteolysis load is now possible, which is helpful in planning for revision arthroplasty or as an assessment of response to bisphosphonate therapy [9].

In addition to more providing more accurate quantification of osteolysis load and particle disease, the superior contrast of MRI will more comprehensively evaluate the surrounding soft tissues, including regional neurovascular structures. Nerve compression by hematoma or polyethylene granuloma, as well as frank neuromas, can be discerned due to the ability of high-resolution MRI to assess nerve fascicular architecture. In the setting of a painful knee arthroplasty with radiographic evidence of bone loss, MRI can distinguish the benign appearance of lower signal intensity, well marginated osteolysis from higher signal intensity, poorly marginated aggressive neoplasms (Fig. 2).

While MRI is not cost effective for every patient with clinically suspected infection, the morphology of the synovium in the setting of infection in typically different from that seen in association with particle disease, and in the case of recalcitrant or fulminant infection, MRI may be quite helpful in detecting adjacent extracapsular spread of infection, thereby guiding the extent of surgical debridement.

Fig. 1. Axial MR image of the knee in a 63 year-old patient 3 and a half years following cobalt chromium total knee arthroplasty, demonstrates bulky synovial thickening and debris, most marked in the gutters (arrowheads), reflecting an extensive burden of intrasynovial particle disease. Note also the well-defined osteolysis adjacent to the patella component, with loosening but no displacement (arrow).

Repetitive hemarthroses may be seen following arthroplasty, and contrast-enhanced MR angiography may be quite helpful in detecting small varices of the geniculate distribution which communicate with the synovium, or frank arteriovenous malformations that may be successfully embolized.

MRI of knee arthroplasty is a technique in evolution, but currently holds much promise in evaluating the painful arthroplasty and has been proven the most sensitive diagnostic means by which to detect the intracapsular burden of particle disease, as well as the degree of osteolysis. Continued protocol refinement and introduction of new software will further reduce the artifact, thus elucidating the clinical utility of this important imaging tool.

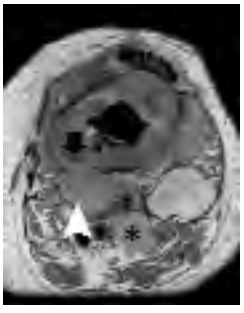

Fig. 2. Axial MR image of a 75 year-old patient with a painful total knee arthroplasty demonstrates poorly marginated soft tissue replacement of the bone (arrow) within the proximal tibia, extending out into an adjacent mass (arrowhead). Note the popliteal lymphadenopathy (asterisk). Lymphoma was confirmed at biopsy. Contrast the signal properties to the patient in Figure 1.

REFERENCES

1. Hodgkinson JP, Shelley P, Wroblewski BM. *The correlation between the roentgenographic appearance and operative findings at the bone-cement junction of the socket in Charnley low friction arthroplasties.* Clin Orthop 1988;228:105-9.
2. Sutherland CJ. *Radiographic evaluation of acetabular bone stock in failed total hip arthroplasty.* J Arthroplasty 1988;3:73-9.
3. Zimlich RH, Fehring TK. *Underestimation of pelvic osteolysis: The value of the iliac oblique radiograph.* J Arthroplasty 2000;15:796-801.
4. Southwell DG, Bechtold JE, Lew WD, Schmidt AH. *Improving the detection of acetabular osteolysis using oblique radiographs*. J Bone Joint Surg Br 1999;81:289-95.
5. White LM, Buckwalter KA. *Technical Considerations: CT and MR Imaging in the Postoperative Orthopedic Patient.* Seminars in Musculoskeletal Radiology 2002;6:5-17.
6. White LM, Kim JK, Mehta M, Merchant N, Schweitzer ME, Morrison WB, et al. *Complications of total hip arthroplasty: MR imaging – initial experience*. Radiology 2000;215:254-62.
7. Sperling JW, Potter HG, Craig EV, Flatow E, Warren RF. *MRI of the painful shoulder arthroplasty.* J Shoulder Elbow Surg 2002;11:315-21.
8. Sofka CM, Potter HG, Figgie M, Laskin R. *Magnetic resonance imaging of total knee arthroplasty.* Clin Orthop Rel Res 2003;406:129-35.
9. Potter HG, Nestor BJ, Sofka CM, Ho ST, Peters LE, Salvati EA. *Magnetic resonance imaging of total hip arthroplasty: Evaluation of periprosthetic soft tissue.* J Bone Joint Surg Am 2004; 86:1947-54.
10. Weiland DE, Walde TA, Leung JSJB, Sychterz CJ, Ho S, Engh CA, et al. *Magnetic resonance imaging in the evaluation of periprosthetic acetabular osteolysis: A cadaveric study.* J Orthop Res, in press.
11. Walde TA, Weiland DE, Leung SB, Kitamura N, Synchterz CJ, Engh CA Jr, et al. *Comparison of CT, MRI, and radiographs in assessing pelvic osteolysis: A cadaveric study.* Clin Orthop Rel Res, in press.
12. Harris WH. *The problem is osteolysis.* Clin Orthop 1995;311:46-53.

G.I.O.T. 2005;31(Suppl.2):S608-S614

Revision total knee arthroplasty: treatment of instability

Revisione di protesi totale di ginocchio: trattamento dell'instabilità

T.P. Sculco
A. Baldini[1]

SUMMARY

Instability is a relatively common cause of revision total knee arthroplasty (TKA). Management of this complication requires a complete understanding of the causative factors and availability of different options for reconstruction. Surgical treatment should be aggressive. Minor procedure, such as polyethylene liner exchange, are prone to failure with instability recurrence. Unstable cruciate retaining knees with preserved collateral ligaments are often treated with success using a posterior stabilize implant associated to ligament balancing. When the soft tissue envelope is stretched or damage and flexion-extension gaps are difficult to be balanced, a varus-valgus constrained prosthesis must be choose. Additional degree of constraint, with the use of rotating hinges, is required if the collateral ligaments are incompetent and in presence of massive bone loss.

RIASSUNTO

L'instabilità è una causa relativamente comune di revisione dopo protesi totale di ginocchio. Il trattamento di questa complicanza richiede l'accurata conoscenza dei fattori che hanno portato al fallimento e la disponibilità completa delle varie opzioni necessarie per la ricostruzione. Il trattamento chirurgico deve essere aggressivo. Procedure minori, quali la sostituzione isolata del polietilene, sono destinate a fallire con recidiva dell'instabilità. Protesi a ritenzione del crociato posteriore instabili, ma con legamenti collaterali integri sono trattabili con successo utilizzando impianti a stabilizzazione posteriore con il dovuto bilanciamento legamentoso. Quando l'involucro di tessuti molli è stirato o danneggiato,e vi è una difficoltà a bilanciare gli spazi in flessione ed estensione, si deve utilizzare un'impianto semivincolato. Ulteriori gradi di vincolo, con l'utilizzo di protesi a cerniera rotante, sono richiesti se i legamenti collaterali sono incompetenti e in presenza di deficit osseo massivo.

Surgeon-in-chief, Hospital for Special Surgery, New York, 10021 NY; [1] Fellow of Adult Reconstruction Service, Hospital for Special Surgery, New York, 10021 NY, USA.

INCIDENCE OF TKA REVISION FOR INSTABILITY

Post-operative tibio-femoral knee instability is a relatively common cause of Total Knee Arthroplasty (TKA) revision [1 2]. In paper by Fehring et al 440 revision TKA performed at their institution were evaluated. Main causes for revisions were: infec-

tion (38%), instability (27%), patello-femoral problems (13%), and wear or osteolysis (7%) [3]. Another recent paper by Sharkey et al evaluated causes of revision in 212 failed TKA. Overall, polyethylene wear was the first mode of failure (25%), followed by aseptic loosening (24%), instability (21%), and infection (17.5%) [4]. (Fig 1 A-B)

TYPES OF INSTABILITY

Instability after TKA represents a broad spectrum of excessive translations and rotations of the replaced knee joint. It can occur on the *coronal* plane (varus-valgus or extension instability), on the *sagittal* plane (antero-posterior or flexion instability), or it can be a *combination* of both. Instability comes in a multitude of forms and with several degrees of severity. Degree of instability can be determine according to the scale suggested by Fehring et al. [5]:

I ligaments competent but unbalanced;
II ligaments incompetent;
III flexion/extension gap mismatch;
IV combined instability pattern.

Early or late onset of this postoperative problem recognizes different causes [6].

Early instability is usually due to component malalignment, incorrect mechanical axis, flexion/extension gap imbalance, and ligament rupture. This type of instability is caused by several technical and patient factors [7]:

– exposure: when exposure during TKA is inadequate there is an increased difficulty in ligament balancing and in protecting the ligaments throughout the procedure;
– obesity: limb alignment and balancing is more challenging. In these cases it is easier to damage the MCL during leg manipulations;
– ligament abnormalities: they are predisposing factors due to intrinsic laxity, usually in association with recurvatum and collagen disease. Ligaments can also be consistently damaged by previous surgeries or trauma;
– bone loss: may mimics instability despite ligament competence due to inadequate support of the implant's corresponding surfaces and increased gaps size. When bone loss is extensive, it may involve collateral ligaments insertions;
– stiffness: the degree of ligament release and capsular exposure required often lead to loss of ligament function;
– intrinsic neurologic and muscular patology: usually associated to abnormal gait patterns which load the knee joint non physiologically, and progressively stretch the soft tissue envelope.

Late instability is related to structural changes in the replaced joint such as:

– polyethylene wear: typically associated to synovitis and osteolysis, it creates an intra-articular angular deformity leading also to ligamentous imbalance;
– polyethylene post fracture: is the result of abnormal loads through the tibial insert post of posterior-stabilized (PS) implants, such as in case of residual recurvatum or excessive flexion of the femoral component (Fig. 2). Fracture of the tip of a worn post decreases the jump distance properties of the cam and post mechanism leading to posterior dislocation in flexion;
– component loosening: when subsidence occurs it causes bone loss and ligamentous imbalance. Loosening itself



Fig. 1. Reasons for TKA revisions according to the papers by Sharkey et al. (A) [4] and Fehring (B) [3].



Fig. 2. IB-II polyethylene insert retrieval showing post wear and breakage. The patient developed knee instability in flexion 11 years postoperatively.

makes the knee unstable particularly on the coronal plane;
– ligament attenuation or rupture: Collateral ligaments may progressively stretch in a mal-aligned limb with gradual loss of stability, particularly if associated to polyethylene asymmetric wear. Tipically this is the cause of late flexion instability in cruciate-retaining (CR) knees with flat-on-flat conformity implants when the posterior cruciate ligament (PCL) fails [8-11].

PREOPERATIVE PLANNING

Management of instability must follow a careful and detailed preoperative planning. Patients complaint needs to be analyzed, particularly in those subtle, minor instabilities where a typical constellation of symptoms can be recognized. These symptoms include a sense of instability without frank giving way, recurrent knee effusion, soft tissue tenderness to palpation involving the pes anserine tendons and the retinacular tissue, posterior instability of 2+ or 3+ with a posterior drawer or a posterior sag sign at 90° flexion [9].
Direction of instability must be understood by the examiner to assess competence of the medial and lateral collateral ligaments (MCL, LCL) as well as the PCL (in CR knees) and the posterior soft tissues sleeve. The presence or the lack of an end point to varus/valgus stress may indicate a partial versus complete interruption of the tested ligamentous structure. Stress x-ray can be useful to quantify instability in extension under varus or valgus stress (Fig. 3). Radiographic evaluation will help the surgeon to understand which type of implant is in place (CR *vs.* PS) and if it is well fixed or not. Obtaining current and previous (including pre and postoperative) films may enable the surgeon to better clarify the reasons for the failure and possible technical mistakes.
Finally, as a general rule for any revision setting, infection must be ruled out with joint aspirations before the TKA revision procedure is undertaken, including for cases of evident failure for frank instability.

Fig. 3. Early lateral instability (FU: 2 yrs) in a posterior stabilized TKA as shown by the varus stress x-ray.

TREATMENT OF THE UNSTABLE TKA

During the reconstruction procedure the surgeon should follow several principles:

Avoid additional bone loss
Bone deficiency contributes to the degree of instability increasing the gaps size, symmetrically or not. Well-fixed components removal must be accurately performed using appropriate instruments. No additional bone should be removed from the bony surfaces in order to create flat platforms. Residual bone instead, represents the base to build-up with augments or allograft in order to re-establish the correct joint line.

Adjust ligaments tension
During the revision procedure the surgeon must recognize the need to correct unbalanced ligaments, especially when the instability is asymmetrical. For instance, in presence of excessive lateral laxity, thin polyethylene insert, and under-released MCL, a complete release of the medial sleeve, plus the use of a thicker insert may be the solution to stabilize the joint.
Collateral ligaments retensioning can be employed in the younger patient using the technique described by Krackow.[12] Nevertheless, we rarely employed this technique because of concerns on the long term stability of the sutured ligaments.

Restore equal flexion/extension gaps
With the trial components in place, extension and flexion spaces should be equally filled. After rebuilding the tibial platform, the joint line level is recreated working on the femoral side. Femoral adjustments selectively balance each gap. Upsizing the femoral component and adding posterior condylar augments, will selectively balance the flexion space (Fig. 4). Distalization of the femoral components with distal femoral condylar augments, is per-

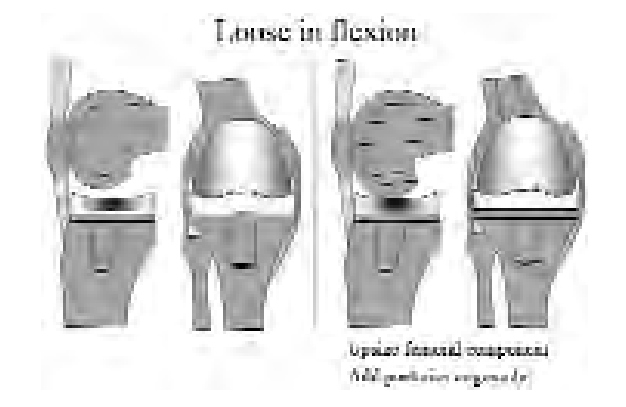

Fig. 4. Example of instability in flexion and its solution with the use of a larger femoral component and posterior augments.

formed to selectively fill the extension space (Fig. 5). Distal and posterior joint lines are equidistant (30 and 25 mm, from the medial and lateral epicondyle, respectively) from the femoral epicondyles. In order to perform an accurate reconstruction, based on the principle of re-establishing the correct joint line, the use of femoral augments needs to be quite common, and usually larger than the initial surgical impression indicates. A study by Partington in 107 revision TKA, demonstrated that those knees where the joint line was failed to be restored in the excess of 8 mm, scored inferiorly at follow-up [13].

Use always posterior stabilized implants

In the majority of revision cases a PS type of implant is used because its conforming articulation and the spine/cam mechanism provide adequate stability when the collateral ligaments are intact. This is often the case of the unstable CR knee, which shows flexion instability due to a deficient PCL, with intact collateral ligaments. However, in the majority of cases of TKA failure for instability, ligaments are often damaged or deficient, and although the PS spine/cam mechanism act as a PCL, it provides no varus or valgus restraint. It is preferable to use the implant with the least degree of constraint, but it is unacceptable to risk instability recurrence. A recent paper by Saleh et al emphasized that re-revision rate for instability problems is as high as 7.5% after TKA revision [14].

Have a low threshold to use Varus-Valgus Constrained (VVC) implants

In the setting of instability the surgeon should always be prepared to use a VVC implant. Modular TKA system have the ability to interchange PS and VVC inserts, allowing the surgeon to delay the decision at the intra-operative phase. It is important to follow the steps of the reconstruction, to address the bone loss, and then to decide if a constrained liner is required. Do not use VVC to make up for bone loss. The surgeon must eliminate deforming forces first, otherwise instability recurs (Figs. 6 and 7). Usual indications for VVC prosthesis are the inability to balance flexion and extension gaps or the presence of a damaged collateral ligament. The increased constraint provided by VVC implants has raised concern about the possibility of early loosening, secondary to increased transfer of loads to the implant-bone interface. Consequently, most authors have advocated the use of stems with constrained components for both revision and

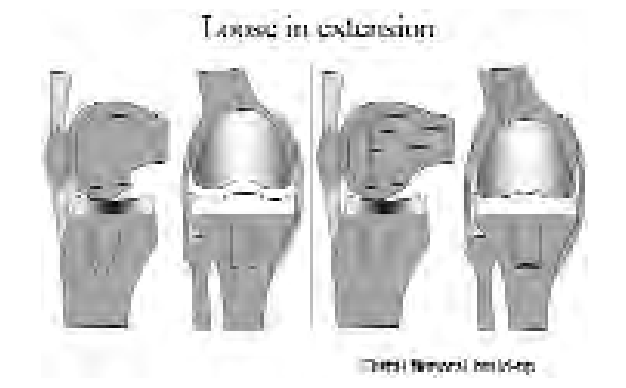

Fig. 5. Example of instability in extension and its solution with the distal femoral bild-up using distal augments on the femoral component.

Fig. 6. PS implant with valgus instability due to a deficient medial soft tissue sleeve (A), which undergo recurrent instability in the same pattern after revision TKA with a VVC implant.

Fig. 7. PS implant with varus instability due to a deficient medial soft tissue sleeve (A). Postoperative AP view after revision with a stemmed VVC prosthesis (B). Varus instability recurrence at one year follow-up.

Fig. 8. Front view of the non-modular constrained TKA (right). AP view of the non-modular constrained implant at 5 year follow-up (left).

complex primary surgery, to allow load-sharing over the diaphyseal portion of the tibia and femur [15 16]. However, the use of these stem extensions involves: 1) invasion of the intramedullary canal, which increases the risk of embolization and the overall morbidity of the procedure; 2) increased operating time and cost; 3) possible end-of-stem pain; and 4) a more difficult revision procedure, if required. A biomechanical study demonstrated that in the presence of adequate metaphyseal bone stock it is possible to avoid stem extension even when a VVC insert is used [17]. In clinical study on 202 revision TKAs with VVC prosthesis stem extensions were not employed in about 50% of the cases [18]. Results at five-year follow-up were excellent and with no difference in loosening rate when the stem extensions where used or not.

At our institution we performed a cross-sectional study reviewing 248 knees (180 patients) who underwent TKA for severe deformities using the Non-Modular Constrained prosthesis (NMC, Exactech, Gainesville, FL) between 1997 and 2001 (Fig. 8) [19]. The prosthesis NMC is a VVC implant with a non-modular femoral component (not allowing insertion of stems or augments), such as a primary PS component. Valgus deformity was present in this cohort in 59% and averaged 15° (7-33°). Fifty-seven percent of the patients had multiple joint involvements (category C). Clinical and radiological follow-up at an average of 47 months (range, 24-72 months) was obtained for 192 TKAs (148 patients). Of the total group there were 15 deaths and 17 patients lost to follow-up. Knee Society score improved from 36 to 89 and Function score from 42 to 76 postoperatively. Varus-valgus laxity improved from 11° (range: 0-30°) to 2° (range: 0-6°). Failure rate as defined as revision was 3% (2 infections, 2 aseptic loosenings, 1 broken post, and 1 supracondylar femoral fracture). Use of a stemless "non-modular" constrained knee for severely damaged knees demonstrated reliable mid-term results with a low complication rate and no instability recurrence.

Select the highest degree of constraint (rotating hinges) when needed

Unfortunately early series of hinged implants showed disappointing results with high rate of aseptic loosening and complications [20 21]. However, newer designs of rotating hinges have produced more encouraging clinical and radiographic results [22 23]. Therefore, the indications for a hinged component continue to evolve, the strongest indications being the absence of medial collateral soft tissue support and severe flexion instability. Relative indications include neuropathic joints and elderly, low-demand patients who have a poor soft tissue envelope [24]. In the presence of severe flexion-extension mismatch or deficient medial or lateral stabilizing soft tissues, a rotating hinge prosthesis should always be considered (Fig. 9).

CONCLUSIONS

Prosthetic instability represents a serious problem for the patient with a failed TKA. It also represents a manage-

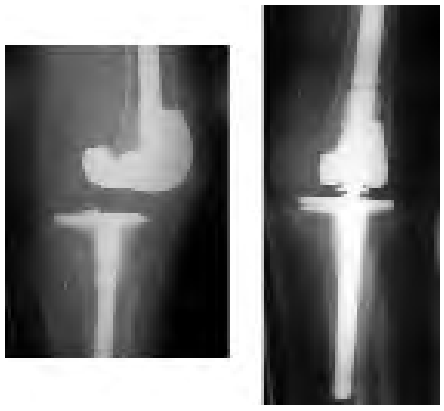

Fig. 9. Posterior dislocation of a revised implant with a stemmed PS prosthesis (right). Re-revision using a Finn rotating hinge implant (Biomet, Warsaw, IN).

ment problem for the surgeon, because the decision to revise a well-fixed implant with significant knee instability can be challenging. The appealing solution of polyethylene insert exchange has been shown to be detrimental. Fehring et al described an early 29% failure rate using this easier and conservative solution to treat 47 unstable TKA [25]. Instability needs to be aggressively treated at the time of revision arthroplasty. At the Anderson Orthopaedics Research Institute, a series of 77 TKA were revised for instability with different reconstruction options based on the instability pattern. Of the original 74 knees, 27 (36%) showed residual instability at follow-up and in 10 (14%) of them re-revision was indicated or performed [26]. Risk of recurrence can be minimized if the surgeon carefully follows the basic principles of TKA reconstruction. Moreover, the appropriate degree of constraint for each case should be selected. As a general rule the least degree of constraint should be used, but in this particular setting of revision for instability, our threshold for a constrained implants should be lower than usual.

REFERENCES

1 Callaghan JJ, O'Rourke MR, Saleh KJ. *Why knees fail: lessons learned*. J Arthroplasty. 2004;19(Suppl 1):31-4.

2 Vince KG. *Why knees fail*. J Arthroplasty 2003;18(Suppl 1):39-44.

3 Fehring TK, Odum S, Griffin WL, Mason JB, Nadaud M. *Early failures in total knee arthroplasty*. Clin Orthop Relat Res 2001;392:315-8.

4 Sharkey PF, Hozack WJ, Rothman RH, Shastri S, Jacoby SM. *Insall Award paper. Why are total knee arthroplasties failing today?* Clin Orthop Relat Res 2002;404:7-13.

5 Fehring TK, Valadie AL. *Knee instability after total knee arthroplasty*. Clin Orthop Relat Res 1994;299:157-62.

6 Naudie DD, Rorabeck CH. *Managing instability in total knee arthroplasty with constrained and linked implants*. Instr Course Lect 2004;53:207-15.

7 Ayers DC. *The unstable total knee replacement: evaluation and treatment*. Washington: AAOS Instr Course Lect. n. 185, 2005.

8 Laskin RS, O'Flynn HM. *The Insall Award. Total knee replacement with posterior cruciate ligament retention in rheumatoid arthritis. Problems and complications*. Clin Orthop Relat Res 1997;345:24-8.

9 Pagnano MW, Hanssen AD, Lewallen DG, Stuart MJ. *Flexion instability after primary posterior cruciate retaining total knee arthroplasty*. Clin Orthop Relat Res 1998;356:39-46.

10 Mitts K, Muldoon MP, Gladden M Jr, Padgett DE. *Instability after total knee arthroplasty with the Miller-Gallante II total knee: 5- to 7-year follow-up*. J Arthroplasty 2001;16:422-7.

11 Matsuda S, Miura H, Nagamine R, Urabe K, Matsunobu T, Iwamoto Y. *Knee stability in posterior cruciate ligament retaining total knee arthroplasty*. Clin Orthop Relat Res 1999;366:169-73.

12 Krackow KA, Holtgrewe JL. *Experience with a new technique for managing severely overcorrected valgus high tibial osteotomy at total knee arthroplasty*. Clin Orthop 1990;258:213-24.

13 Partington PF, Sawhney J, Rorabeck CH, Barrack RL, Moore J. *Joint line restoration after revision total knee arthroplasty*. Clin Orthop 1999;367:165-71.

14 Saleh KJ, Dykes DC, Tweedie RL, Mohamed K, Ravichandran A, Saleh RM, et al. *Functional outcome after total knee arthroplasty revision: a meta-analysis*. J Arthroplasty 2002;17:967-77.

15 Brooks PJ, Walker PS, Scott RD. *Tibial component fixation in deficient tibial bone stock*. Clin Orthop 1984;184:302-8.

16 Haas SB, Insall JN, Montgomery W 3rd, Windsor RE. *Revision total knee arthroplasty with use of modular components with stems inserted without cement*. J Bone Joint Surg Am 1995;77:1700-7.

17 Rawlinson JJ, Peters LE, Campbell D, Windsor R, Wright TM, Bartel DL. *Cancellous Bone Strains Indicate Efficacy of Stem Augmentation in Constrained Condylar Knees*. Clin Orthop (accepted for publication, 2005).

18 Nazarian DG, Mehta S, Booth RE jr. *A comparison of stemmed and unstemmed components in revision knee arthroplasty*. Clin Orthop 2002;404:256-62.

19 Anderson JA, Baldini A, MacDonald JH, Pellicci PM, Sculco TP. *Constrained condylar knee arthroplasty without stem extensions for difficult total knee arthroplasty*. J Arthroplasty 2005.

20 Rand JA, Chao EY, Stauffer RN. *Kinematic rotating-hinge total knee arthroplasty*. J Bone Joint Surg Am 1987;69:489-97.

21 Inglis AE, Walker PS. *Revision of failed knee replacements using fixed-axis hinges*. J Bone Joint Surg Br 1991;73:757-61.

22 Westrich GH, Mollano AV, Sculco TP, Buly RL, Laskin RS,

Windsor R. *Rotating hinge total knee arthroplasty in severly affected knees*. Clin Orthop 2000;379:195-208.

[23] Barrack RL. *Evolution of the rotating hinge for complex total knee arthroplasty*. Clin Orthop 2001;392:292-9.

[24] McAuley JP, Engh GA. *Constraint in total knee arthroplasty: when and what?* J Arthroplasty 2003;18(Suppl 1):51-4.

[25] Brooks DH, Fehring TK, Griffin WL, Mason JB, McCoy TH. *Polyethylene exchange only for prosthetic knee instability*. Clin Orthop 2002;405:182-8.

[26] McAuley JP, Engh GA, Ammeen DJ. *Treatment of the unstable total knee arthroplasty*. Instr Course Lect 2004;53:237-41.

Extensor mechanism problems and solutions in total knee arthroplasty

G.R. Scuderi

SUMMARY

Total knee arthroplasty is one of the most successful surgical options for the treatment of the arthritic knee. However, despite the favorable results for the majority of patients, patellofemoral complications occur and can range from an annoyance to a disabling problem. The range of problems includes disruption of the extensor mechanism, patellar fracture, patellar instability, loose components, and soft tissue impingement. Intra-operative complications can be avoided with meticulous surgical technique. Late complications, usually the result of component malposition or trauma, may require surgical intervention or revision arthroplasty. This article will review the common patellofemoral complications and discuss how to avoid them or how to treat the problem if it occurs.

Key words: total knee arthroplasty, patellar complications, patellar instability, extensor mechanism disruption, patellar component failure

Extensor mechanism complications can occur following total knee arthroplasty. Complications range from minor inconveniences to major catastrophes. Intra-operative complications can be avoided with meticulous surgical technique. Late complications, usually the result of component malposition or trauma, may require surgical intervention or revision arthroplasty.

TIBIAL TUBERCLE AVULSION

Avulsion of the tibial tubercle is an intra-operative complication that should be avoided rather than treated. Exposing the stiff or tight knee may be difficult and can put the patella tendon at risk, when the knee is flexed and the patella dislocated laterally. Inadvertent tearing of the patellar tendon or avulsion of the patella tendon can occur if care is not taken. A sequential method of exposure will prevent this complication. Exposure begins with a straight medial parapatellar arthrotomy with an incision 1 cm medial to the tibial tubercle, so that a cuff of periosteum is reflected in continuity with the patellar tendon. If the insertion then begins to peel away from the tibial tubercle, the periosteal cuff is taken with the patellar tendon, thereby preserving distal soft tissue integrity. This long periosteal peel avoids a transverse tear. Once the patella tendon begins to peel off the tibial tubercle, a towel clip or metallic pin – which is usually found in the total knee instrumentation – should be placed through the tendon and into the tibial tubercle. This creates a mechanical stop to further tear-

Insall Scott Kelly Orthopedics
and Sports Medicine
178 East 85th Street
New York, NY 10028
Lenox Hill Hospital
New York, NY
Tel. +1 212 4344310
Fax +1 212 4344309

ing. However, periodically, during the procedure, the patella tendon should be reassessed.

With the patella tendon at risk, another maneuver is to perform a quadriceps snip [1]. In this case the medial parapatellar arthrotomy is extended to the apex of the quadriceps tendon. The quadriceps tendon is then cut in a lateral direction at a 45º angle across the tendon and into the fibers of the vastus lateralis. This proximal release of the extensor mechanism is usually sufficient to dislocate or sublux the patella laterally and expose the knee. The advantage of the quadriceps snip is that it allows for immediate motion post-operatively and avoids the problem of an extensor lag seen with a V-Y quadriceps turndown. If there is still difficulty exposing the joint, then a tibial tubercle osteotomy should be performed.

If an intra-operative patella tendon avulsion does occur, then a repair with augmentation will need to be performed. Open repair with nonabsorbable suture, screw or staple can be done, but all too often re-rupture occurs even after 6 to 8 weeks of immobilization. One technique that has had some success is a repair with a Krackow stitch secured distally on the tibia around a screw post and washer. Augmentation with a semitendinosus tendon graft provides additional biologic healing [2]. Following a 6 week period of immobilzation in extension, the patient is begun on gradual range of motion exercises in a control dial lock knee brace until full motion and quadriceps strength has been achieved.

PATELLA TENDON AND QUADRICEPS TENDON RUPTURE

Rupture of the patella tendon or quadriceps tendon can also occur as a late traumatic complication. Risk factors include lateral retinacular release, previous knee surgery, over resection of the patella, prior tibial tubercle osteotomy and closed manipulation [2].

Repair of a patellar tendon rupture following total knee arthroplasty can be a complicated process. Rerupture of a primary repair is common, therefore it is preferable to reconstruct the tendon. The semitendinosus tendon is a local graft that is a viable option. The semitendinosus tendon is harvested and routed along the border of the remanent of the patella tendon and then passed through a transverse drill hole in the inferior pole of the patella – anterior to the prosthetic bone interface. If there is insufficient length, the gracilis tendon can be harvested, detached and sutured to the semitendinousus tendon. Post-operatively, the knee is immobilized in extension for 6 weeks and range of motion is progressed slowly in a brace over the next 6-10 weeks. Complete extensor mechanism allografts have been reported as a successful technique in the management of chronic disruptions [2].

An acute rupture of the quadriceps tendon can be repaired end to end in a fashion similar to the non-arthroplasty knee. It is best to repair the tendon as soon as possible following the injury. If a chronic rupture develops, a quadriceps turndown or allograft reconstruction may be the best option [3].

PATELLA FRACTURE

Patella fracture after total knee arthroplasty is uncommon, but can be the source of significant morbidity. Many variables have been implicated in the etiology of fracture including: vascular compromise, biochemical, technical, thermal and traumatic factors. Treatment is dependent upon the type of fracture and the status of the patellar component. Most fractures are incidental findings, asymptomatic and do well without surgery. For displaced fractures and loose patellar components, Tables IA and B provide a treatment algorithm.

LOOSE PATELLA COMPONENT

A loose patella component may be the result of fixation

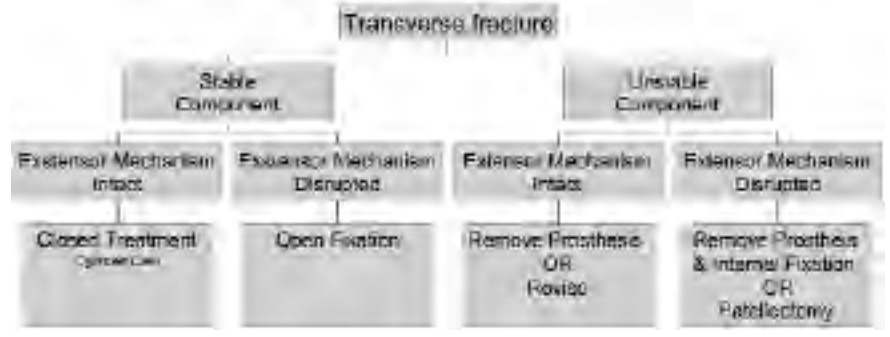

Tab. Ia. Transverse patellar fracture treatment algorithm.

failure, avascular necrosis of the patella, malalignment or fracture. Once a loose component is noted, the cause of failure should be identified. Upon exploration of the knee with removal of the patellar component and methylmethacrylate, the remaining bone needs to be assessed (Tab. II) because it will determine the type of patellar component to be reimplanted [5].

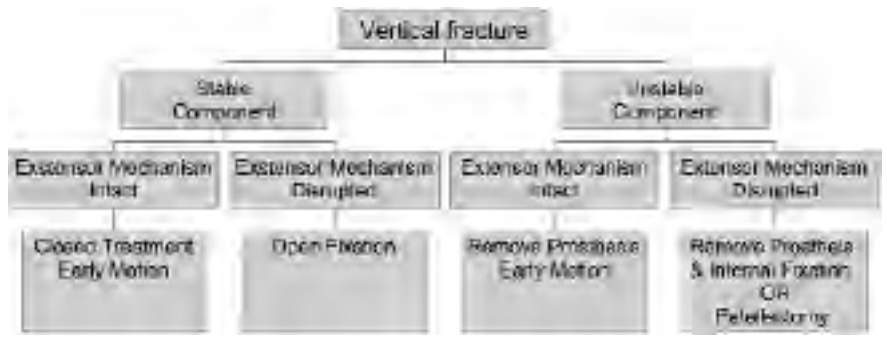

Tab. Ib. Vertical patellar fracture treatment algorithm.

METAL BACKED PATELLA

There are several reasons for revision of a metal backed patellar component including: polyethylene wear and disassociation. This can lead to contact of the metal backing with the femoral component, which can then lead to burnishing and metallosis. Loosening of a metal backed patellar component has been seen with designs that have short porous pegs for fixation. A failed metal backed patella component should be revised as soon as failure is identified [6].

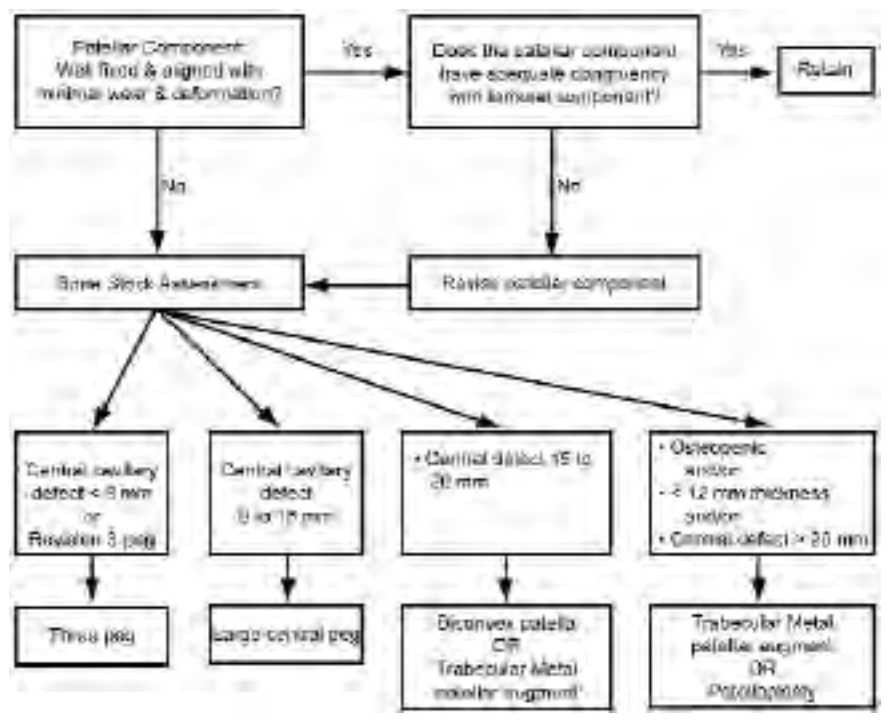

Tab. II. Patella revision algorithm.

PATELLAR SUBLUXATION AND DISLOCATION

Various technical and design factors may contribute to subluxation and dislocation of the patella. The design of the femoral trochlea will influence patella tracking. A shallow sulcus predisposes the patella to instability, but an overly deep sulcus may cause excessive constraint. Anatomic femoral designs with a longer trochlea have shown improved patellofemoral tracking [7].

Improved understanding of the surgical technique avoids patellofemoral instability. Important technical factors include: (1) avoidance of overstuffing the patellofemoral joint – including correct femoral component sizing and patellar preparation; (2) medial and superior placement of the patellar component; (3) correct rotational positioning of the femoral and tibial components, which will be discussed in more detail below; (4) lateralization of the femoral and tibial components without producing overhang; (5) maintenance of the pre-arthroplasty joint line; (6) verification of central tracking of the patella with the "no thumbs" technique and; (7) secure closure of the arthrotomy [8].

A great deal of attention has been placed on the rotational position of the femoral and tibial components. Internal ro-

tation of the femoral component increases the lateral soft tissue tension as the knee flexes. Ideally, the femoral component should be placed in some degree of external rotation relative to the posterior condyles. The epicondylar axis and the anterior-posterior femoral axis provide anatomic landmarks that facilitate positioning the femoral component. In a similar fashion, internal rotation of the tibial component creates an external rotation of the tibial tubercle, increasing the quadriceps angle and contributing to patellar instability. The tibial tubercle has been the traditional anatomic landmark for setting tibial component rotation. In normal knees, an angle of approximately 18° of internal rotation exists between the orientation of the articular surface and the center of the tibial tubercle. Clinically, if the component is centered over the medial one third of the tibial tubercle, it should parallel the transverse axis of the tibial plateau. This is the ideal rotational position of the tibial component. Distal landmarks such as the transmalleolar axis of the ankle or second ray of the foot are less reliable because of anatomic variation. Additional contributing factors for patellar instability include failure to correct valgus deformity and a tight lateral retinaculum.

Results of surgical treatment for patellar instability are good for combined proximal patellar realignment and lateral retinacular release. Some have advocated a tibial tubercle transfer as an effective treatment. Components, which are malaligned or malroated, can be determined with a CT scan. If this is the cause of patellar instability, then a revision arthroplasty would be appropriate.

SOFT TISSUE IMPINGEMENT

Soft tissue impingement in the patellofemoral joint has been described as a cause of pain and locking. A fibrous nodule on the suprapatellar region of the quadriceps tendon may develop and impinge the notch of the femoral component as the knee flexes. This has become known as the patella clunk syndrome and associated with the use of a posterior stabilized prosthesis. Improvements in femoral trochlear design have greatly reduced the incidence of the patellar clunk syndrome [7]. If this syndrome does occur, treatment consists of arthroscopic removal of the suprapatellar module. The advantages of arthroscopic removal include simplicity of the technique, decreased recurrence, decreased risk of infection, and quicker postoperative recovery [9].

REFERENCES

1. Arsht SJ, Scuderi GR. *The quadriceps snip for exposing the stiff knee*. J Knee Surgery 2003;16:55-7.
2. Scuderi GR, DeMuth BC. *Management of patella tendon disruption in total knee arthroplasty*. In: Scuderi GR, Tria AJ, eds. *Surgical Techniques in Total Knee Arthoplasty.* New York: Springer 2002, pp. 519-523.
3. Booth RE, Femino FP. *Acute and chronic rupture of the quadriceps tendon treated with direct repair*. In: Scuderi GR, Tria AJ, eds. *Surgical Techniques in Total Knee Arthoplasty*. New York: Springer 2002, pp. 514-515.
4. Greenfield MA, Westrich G, Haas SB. *Patella Fractrue*. In: Scuderi GR, Tria AJ, eds. *Surgical Techniques in Total Knee Arthoplasty*. New York: Springer 2002, pp. 505-513.
5. Lombardi AV, Mallory TH, Herrington JM. *Revision of loose patellar components*. In: Scuderi GR, Tria AJ, eds. *Surgical Techniques in Total Knee Arthoplasty.* New York: Springer 2002, pp. 524-532.
6. Lachiewicz PF. *Revision of metal backed patellar components*. In: Scuderi GR, Tria AJ, eds. *Surgical Techniques in Total Knee Arthoplasty.* New York: Springer 2002, pp. 533-538.
7. Clarke HD, Fuchs R, Scuderi GR. *Femoral component design change and the Incidence of patellar clunk in PS TKA*. Poster Exhibit at AAOS Annual Meeting, Washington, DC, February 2005.
8. Lee GC, Cushner FD, Scuderi GR, Insall JN. *Optimizing patellofemoral tracking during total knee arthroplasty*. J Knee Surgery 2004;17:144-50.
9. Diduch DR, Scuderi GR, Scott WN. *The efficacy of arthroscopy following total knee replacement*. Arthroscopy 1997;13:166-71.

Cemented stems for revision total knee arthroplasty

M.W. Pagnano

"Mayo" Clinic, Rochester, MN, USA

Rigidly fixing total knee components to bone can be a substantial challenge in some revision total knee replacements (TKR) [1]. Stemmed components off load stresses at the damaged metaphyseal interfaces, bypass bone defects, and provide additional prosthetic surface area for fixation [1-4]. Relatively little long-term data details the durability of stemmed revision TKR and controversy remains as to whether these stems should be cemented or uncemented (press-fit) [2 4 5].

It is important to note that the indications and surgical techniques for cemented and press-fit stems differ [4-6].

Depending on the prosthesis system used, the technique and philosophy of press-fit stem design varies significantly [7 8]. The choice between press-fit or cemented stems has primarily been based on personal philosophy and vague surgical indications for each specific technique [2]. No prospective studies exist that compare these two techniques in patients with similar amounts of bone loss.

It is likely that cemented stems are used more commonly in severe cases of bone loss or when higher degrees of articular constraint are deemed necessary [2]. Press-fit stems require more length (75-150 mm) and should engage the diaphysis to achieve stabilization of the tibial tray, which is equivalent to a short stem cemented into the metaphyseal region [9 10].

ADVANTAGES AND DISADVANTAGES

The advantages of press-fit stems are that they facilitate more accurate limb alignment and are easier to revise when compared with cemented stems [8 11]. The disadvantages include potential malalignment in medullary canal deformities, the absence of true long-term fixation, and an increased incidence of 'end of stem pain' [12].

The design and surgical technique of press-fit stems has changed multiple times over the past two decades [7 8 13-16]. The use of porous coated stems for true biologic fixation has largely been abandoned due to difficulties associated with implant removal [14]. The majority of press-fit prosthetic designs include placing cement on the cut surfaces in the metaphyseal region of the femur and tibia and press-fitting fluted diaphyseal engaging intramedullary rods [8]. Most reports describe the use of modular titanium implants [2 4 8 15] while others describe the use of cobalt chrome stems [7 14]. The differences in outcome between these designs is unknown. Although controversial, caution is advised regarding the use of press-fit stems with high articular constraint due to the potential for an increased incidence of aseptic loosening [7 15].

The advantages of the cemented stems include potential long-term stem fixation, more easily accommodated canal deformities, and when used, antibiotic-loaded cement extends into the medullary canal [2 5]. Typically, cemented stems are much shorter than press-fit stems [2]. The use of cemented stems has been advocated for implants with higher articular constraint [15]. The disadvantages of cemented stems include potential for malalignment associated with the use of short stems and the difficulty of extraction should implant removal be required [11].

CLINICAL RESULTS

It is difficult to compare the results Obtained with press-fit and cemented stems due to the variability in the extent of bone loss, the differences in surgical techniques, and the lack of standardized criteria for assessment of outcomes associated with revision TKR. Most of the reported results are only mid-term follow-up studies and very few long-term follow-up studies exist.

The clinical results obtained with press-fit stems are primarily short-term[13 16] or mid-term follow-up [4 7 8 14 15]. Mow et al. [14] reported on 17 revision TKRs with porous coated stems at an average 5.6 years' follow-up (range: 2.4-10 years). In this small series, only 1 (6%) implant required revision surgery for aseptic loosening [14]. Vince et al. [15] reported on 44 press-fit revision TKRs followed for 2-6 years with an overall revision rate of 7%. The failures in this series were primarily in knees that had constrained articular inserts and were being treated with a 2-stage reimplantation protocol for deep infection.

Haas et al. [8] reported an 8% mechanical failure rate in 76 press-fit revision TKRs at 3.5 years' (range: 2-9 years) follow-up. Grofton et al. [7] reported a 93.5% survivorship at 8.6 years in a group of 89 press-fit revision TKR followed for an average 5.9 years (range: 4-8.6 years). Finally, Shannon et al. [4] reported an overall 16% mechanical failure rate at an average 5.8 years' (range: 2-10.6 years) follow-up in 63 press-fit revision TKRs. Murray et al. [3] originally reported on 40 cemented stemmed revision TKR followed for 4.9 years (range: 2-9.3 years). At follow-up, no revisions or loose implants were reported. Whaley et al. [5] in a subsequent follow-up of these patients, reported on only 2 revisions for aseptic loosening and one additional tibial implant with radiographic loosening for an overall 11 year survivorship free of aseptic loosening of 95.7%. Ten-year survivorship free of revision and mechanical failure was 94% [5].

Fehring et al. [2] analyzed the results of cemented and pressfit stems in 113 revision TKRs with a total of 202 stemmed femoral or tibial implants. Of these 202 stems, 107 were cemented and 95 were press-fit stems. The overall follow-up for cemented stems was 53 months (range: 24-135 months) and 61 months (range, 24-142 months) for the pressfit stems. The stems were evaluated for loosening and categorized as stable, possibly loose, and definitely loose. Among the cemented stems, 93% were stable, 7% were possibly loose, and none had definite loosening. None of the cemented stemmed implants required revision. Of the press-fit stemmed implants, 71% were stable, 19% were possibly loose, and 10% were definitely loose. Of these loose implants, 8 were femoral and 2 were tibial. Four of these loose press-fit implants had already been revised at follow-up. This difference between stability of cemented and press-fit stems was statistically significant ($P = .0001$) [2].

CONCLUSIONS

Based on the literature, the mechanical durability of cemented stemmed revision TKR is superior to that of revision TKR with press-fit stems. Although the surgical techniques and designs of press-fit stems have changed recently, no available data exists to suggest that the results obtained with these newer designs will be an improvement over older designs. Based on the recent reviews of these two techniques at our institution [4 5], where a 16% mechanical failure rate of press-fit stems occurred at 6 years of follow-up compared with a 4.3% mechanical failure rate at 11 years with cemented stems, we use cemented stemmed implants in the majority of our revision TKR. Future studies should compare the results of cemented and press-fit stemmed implants in a homogeneous revision TKR patient population with similar surgical indications that are standardized for bone loss severity and the degree of prosthetic articular constraint.

REFERENCES

1. Elia EA, Lotke PA. *Results of revision total knee arthroplasty associated with significant bone loss*. Clin Orthop 1991;271:114-21.
2. Fehring TK, Odum S, Olekson C, Griffin WL, Mason JB, McCoy TH. *Stem fixation in revision total knee arthroplasty: a comparative analysis*. Clin Orthop 2003;416:217-24.
3. Murray PB, Rand JA, Hanssen AD. *Cemented long-stem revision total knee arthroplasty*. Clin Orthop 1994;309:116-23.
4. Shannon BD, Klassen JF, Rand JA, Berry DJ, Trousdale RT. *Revision total knee arthroplasty with cemented components and uncemented intramedullary stems*. J Arthroplasty 2003;(Suppl 1):27-32.
5. Whaley AL, Trousdale RT, Rand JA, Hanssen AD. *Cemented long-stem revision total knee arthroplasty*. J Arthroplasty 2003;18:592-9.
6. Nazarian DG, Mehta S, Booth RE Jr. *A comparison of stemmed and unstemmed components in revision knee arthroplasty*. Clin Orthop 2002;404:256-62.
7. Gofton WT, Tsigaras H, Butler RA, Patterson JJ, Barrack RL, Rorabeck CH. *Revision total knee arthroplasty: fixation with modular stems*. Clin Orthop 2002;404:158-68.
8. Haas SB, Insall JN, Montgomery W III, Windsor RE. *Revision total knee arthroplasty with use of modular components with stems inserted without cement*. J Bone Joint Surg Am 1995;77:1700-7.

[9] Jazrawi LM, Bai B, Kummer FJ, Stuchin SA. *The effect of stem length, diameter and the use of cement on tibial component fixation stability*. J Arthroplasty 1999;14:262-3.

[10] Jazrawi LM, Bai B, Kummer FJ, Hiebert R, Stuchin SA. *The effect of stem modularity and mode of fixation on tibial component stability in revision total knee arthroplasty*. J Arthroplasty 2001;16:759-67.

[11] Parsley BS, Sugano N, Bertolusso R, Conditt MA. *Mechanical alignment of tibial stems in revision total knee arthroplasty*. J Arthroplasty 2003;(Suppl 1):33-6.

[12] Barrack RL, Rorabeck C, Burt M, Sawhney J. *Pain at the end of the stem after revision total knee arthroplasty*. Clin Orthop 1999;367:216-25.

[13] Bertin KC, Freeman MA, Samuelson KM, Ratcliffe SS, Todd RC. *Stemmed revision arthroplasty for aseptic loosening of total knee replacement*. J Bone Joint Surg Br 1985;67:242-8.

[14] Mow CS, Wiedel JD. *Revision total knee arthroplasty using the porous-coated anatomic revision prosthesis: six- to twelve-year results*. J Arthroplasty 1998;13:681-6.

[15] Vince KG, Long W. *Revision knee arthroplasty. The limits of press fit medullary fixation*. Clin Orthop 1995;317:172-7.

[16] Whiteside LA. *Cementless revision total knee arthroplasty*. Clin Orthop 1993;286:160-7.

Studio radiografico per uno stelo endomidollare non cementato nella revisione delle protesi di ginocchio

Radiographic study for cementless stem in total knee revision arthroplasty

M. Manili
R. Sgrambiglia
N. Fredella

RIASSUNTO

In un impianto protesico da revisione lo stelo endomidollare ricopre un'importanza fondamentale: contribuisce alla stabilità meccanica alle componenti, ancorandosi in una zona vergine diafisaria non coinvolta dal processo di riassorbimento osseo, e contribuisce a fornire un valido supporto per innesti di osso spongioso e innesti omoplastici nei difetti ossei tibiali e femorali. Affinché ciò avvenga è indispensabile che vi sia un buon contatto con l'osso endostale evitando che lo stelo abbia dimensioni inadeguate. Per tale motivo sono attualmente disponibili modelli di steli endomidollari che prevedono una vasta gamma di dimensioni, con un notevole costo di produzione ed una scarsa applicabilità clinica vista gli empirici criteri di scelta dello stelo. Gli Autori hanno condotto uno studio antropometrico del canale endomidollare femorale e tibiale su 50 pazienti allo scopo di verificare la presenza di una regione con caratteristiche geometriche non strettamente dipendenti da variabili quali l'altezza, il sesso, l'età e la corporatura del soggetto, alla quale poter fare riferimento come zona di presa di uno stelo endomidollare da revisione. Dalla elaborazione trigonometrica dei dati ottenuti emergerebbe una relativa omogeneità di valori in una ben definita regione peri-istimica che ci ha consentito di ipotizzare un esiguo numero steli da revisione indispensabili per poter soddisfare tutte le dimensioni del canale endomidollare.

Parole chiave: artroprotesi di ginocchio, revisione, steli da revisione

SUMMARY

The stem of the knee revision implant has to have some characteristics: mechanical stability of the implant offering resistance against stress due to the proximal bone defect; it can be possible only if the stem has a perfect contat with endostal bone of endomedullary canal. Choising the perfect diameter of the stem is important but at the moment not very easy, despite of several dimension of stems available. The Author's aim is to analyze the anthropometric measurements of 50 endomidullary femoral and tibial canal, and try to find some homogeneous data on a specific peri-isthmus area, important to obtain a perfect anchorage bone/revision stem. The results indicated a real possibility to reduce drastically a number of necessary dimension of stems without giving up the fit and fill the femoral canal.

Unità Operativa di Ortopedia e Traumatologia, Ospedale "San Pietro Fatebenefratelli", Roma

Key words: total knee arthroplasty, revision, revision stem

INTRODUZIONE

Il fallimento di una protesi di ginocchio da mobilizzazione settica o asettica pone spesso il chirurgo di fronte a quadri clinico-radiografici complessi per la cospicua perdita del patrimonio osseo locale. In tali casi è insita quindi una notevole difficoltà tecnica per colmare i difetti ossei, ripristinare il bilanciamento legamentoso, ristabilire l'altezza e l'orientamento della rima articolare e l'asse dell'arto inferiore. In ultimo si deve superare l'apparente contrasto tra la necessità di una buona fissazione ed osteointegrazione dell'impianto e quello di una precocissima e intensa attività di recupero funzionale, pena la rigidità articolare. Questo è sottolineato dal fatto che oggi si ricercano nuovi design protesici e materiali che possano migliorare la stabilità dell'impianto essendo la fissazione con cemento fortemente messa in discussione, fatta eccezione per la tecnica di impaction grafting. La fissazione ossea delle componenti si può realizzare anche sfruttando l'ancoraggio in zona diafisaria e quindi non coinvolta da grossolani processi di riassorbimento osseo; contemporaneamente si fornisce un valido supporto agli innesti utilizzati nella ricostruzione metafisaria. La scelta della forma e del diametro dello stelo (grado di riempimento) è attualmente ancora in discussione; gli studi anatomici presenti in letteratura si soffermano poco sulla dimensione e la morfologia del canale endomidollare femorale e tibiale, probabilmente a causa della grande variabilità che esiste tra anatomia periostale ed endostale, da soggetto a soggetto in base al sesso e all'età. Una maggiore conoscenza dell'anatomia può consentire la progettazione di uno stelo endomidollare da revisione che rispetti l'anatomia, risparmi il capitale osseo, corregga l'asse dell'arto ed il centraggio prossimale. I risultati illustrati nel presente lavoro, ci permettono di proporre uno stelo da revisione tibiale e femorale dal disegno innovativo.

MATERIALE E METODI

Sono stati sottoposti ad esame TC del femore distale e della tibia prossimale 50 pazienti consecutivi sottoposti ad intervento di protesi di ginocchio primaria. Dallo studio sono stati esclusi tutti i pazienti con precedenti interventi al ginocchio in esame, deformità congenite a carico di altri distretti dell'arto inferiore, patologie del metabolismo osseo. La studio ha quindi riguardato 11 uomini e 39 donne con età media di 73 anni (età minima 57, età massima 85). L'esame TC è stato condotto eseguendo tagli assiali del canale midollare a 20, 18, 16 e 12 cm dalla rima articolare per il femore e 8, 10, 13 e 16 cm dalla rima per la tibia. Dopo "scout view" preliminare, grazie ad un programma ad alta risoluzione con algoritmo per osso, sono state rilevati l'asse minore e maggiore di ogni sezione. La scelta del livello dei tagli è stata arbitraria, nel tentativo di identificare una zona oltre l'area di riassorbimento anche nei casi di grave difetto osseo.

RISULTATI

Sulla base dei risultati riportati negli esami TC è stato calcolato il diametro medio delle sezioni ad ogni taglio per il singolo paziente. Dalla elaborazione dei dati abbiamo rilevato che: l'ampiezza del diametro medio ad ogni taglio varia da paziente a paziente e questa variabilità aumenta man mano che ci si avvicina alla rima articolare. Questa variabilità si traduce in una differenza massima di circa 10 mm per il taglio femorale prossimale e di circa 15 mm per quello distale della popolazione, mentre per il versante tibiale avremo 15 mm di differenza in tutta la popolazione per il taglio tibiale più prossimale e circa 8 mm per il taglio tibiale distale. Non si rilevano differenze statisticamente significative tra sesso maschile e femminile. La differenza media dei diametri tra i due tagli femorali prossimali nell'intera popolazione risulta di circa 1 mm, mentre è di 4 mm per quelli distali. Allo stesso modo per la tibia c'è una variabilità di circa 2 mm tra i due tagli più distali tibiali e circa 4 mm tra i due prossimali. Riportando i dati su un modello grafico si evidenzia la morfologia e l'ampiezza di un canale endomidollare femorale e tibiale medio che non è conico ma ha una forma a "flute", più marcata nella tibia (Figg. 1, 2). Aldilà dei dati di interesse squisitamente antropometrico, abbiamo rivolto le nostre ricerche verso una ideale zona di presa, considerando pertanto i due tagli femorali e tibiali che mostravano una variazione minore di diametro nella popolazione, e cioè i due prossimali di femore (F18; F20) e distali di tibia (T13; T16). Trattandosi di una regione assimilabile ad un tronco di cono, partendo dai dati relativi alla variazione dell'ampiezza di diametro fra i due tagli considerati, abbiamo calcolato la tangente alfa di un

tronco di cono con diametro massimo e minimo presenti tra i due tagli di ogni gruppo. Abbiamo calcolato la media dei valori di tg α; da qui i gradi di inclinazione media del tronco di cono e da qui la lunghezza presunta del tronco di cono, tale da includere il valore minimo e il massimo delle ampiezze delle sezioni. Tutti i gruppi sia del femore che della tibia presentavano in quella zona una inclinazione di circa 2°. Dai dati ottenuti si rileva che per raggiungere una stabilità primaria in una zona di presa ideale di un femore medio nel tratto compreso F18-F20 possiamo ipotizzare un minimo di due steli con zona di presa da 9 cm ciascuno con circa 2° di inclinazione e che abbia uno diametro massimo di 20 mm e minimo di 15 mm, e l'altro con 15 mm di diametro massimo e 10 mm di dimetro minimo. Per gli steli tibiali sarebbero sufficienti due tipi di steli che raggiungano T13-T16 con zona di presa di 5 cm e con diametro massimo rispettivamente di 18 mm e 14 mm e diametro minimo di 10 mm e 14 mm sempre con 2 ° di inclinazione.

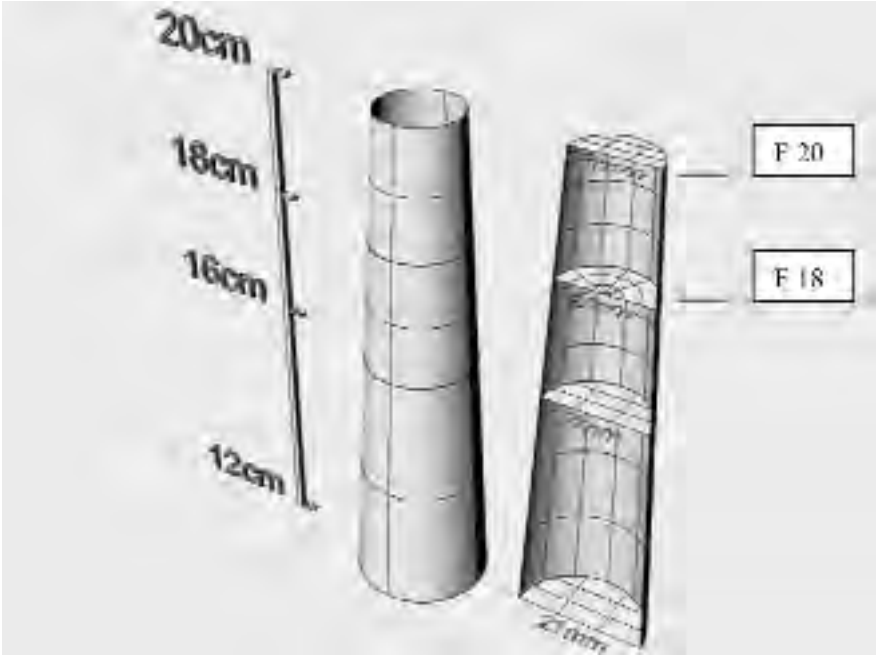

Fig. 1. Canale endomidollare femorale medio.

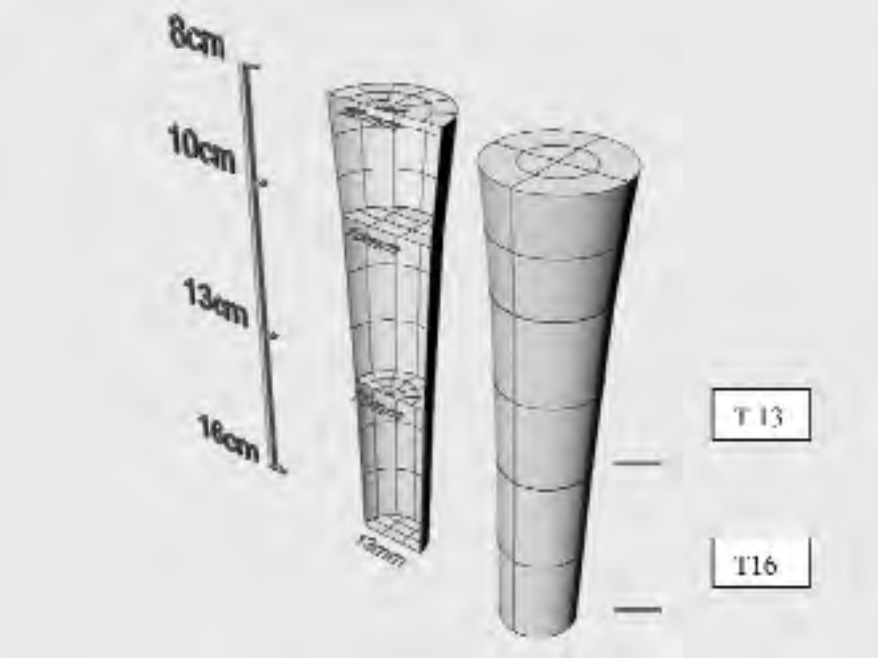

Fig. 2. Canale endomidollare tibiale medio.

DISCUSSIONE

La perdita ossea si localizza maggiormente nelle porzioni più vicine al livello articolare, e si presenta sotto forma di difetti "contenuti", facilmente colmabili mediante osso autologo e/o eterologo, oppure "non contenuti" esito ad esempio di affondamento in varo della componente tibiale; si utilizzano in questi casi spessori protesici di varia forma (innesti ossei massivi) allo scopo di colmare il difetto e contemporaneamente fornire un supporto meccanico. Nelle revisioni la fissazione metafisaria può non essere affidabile, quindi lo stelo diafisario che estende il contatto osso valido/protesi migliora la fissazione. Tale obiettivo è attualmente perseguito dagli steli modulari a fissazione biologica che inoltre riducono gli stress prossimali a carico dell'osso spon-

gioso epifisario [1]. Studi sperimentali condotti sia in vitro che ad elementi finiti dimostrano che la presenza di uno stelo endomidollare è particolarmente utile nell'osso porotico con una bassa rigidezza potendosi ottenere anche una riduzione del 50% degli stress trasmessi all'interfaccia protesi-osso. Rawlinson [2] ha dimostrato che un decremento del diametro dello stelo determina una riduzione della sua efficacia. Per contro l'oversizing non determina alcun vantaggio. Ne deriva pertanto che è necessario ottenere un semplice contatto, il più ampio possibile, con la corticale endostale. I risultati dal punto di vista clinico sembrano confermare quanto emerso dagli studi sperimentali. Già nel 1995, S. Haas e J. Insall [3] riportano degli eccellenti risultati a medio termine con l'utilizzo di protesi modulari con steli non cementati, in particolare per quanto riguarda una bassa percentuale di mobilizzazioni e limitati dolori da stelo (effetto punta). Più recentemente in un studio del 2002, Bugbee ed Engh [4] riportano una incidenza di mobilizzazioni pari allo 0% nelle revisioni con steli non cementati rispetto all'utilizzo di protesi che non presentano steli dove la percentuale di mobilizzazioni va dal 2% del femore al 9% della tibia. I risultati radiografici delle revisioni con steli non cementati evidenziano spesso la presenza di linee di sclerosi intorno allo stelo con una percentuale di incidenza variabile dal 50% al 70%; in tutti i lavori tuttavia questo reperto rappresenta una condizione che non è in alcun modo correlata ad una eventuale mobilizzazione dell'impianto ma assume le caratteristiche di una fisiologica trasmissione di carico lungo lo stelo ("*stress sharing*"). Questo ha indotto gli Autori a ricercare un'area del canale endomidollare con alcune caratteristiche non dipendenti da variabili quali la lunghezza femorale e tibiale, ove ancorare lo stelo e limitare la modularità allo spessore distale di femore e prossimale di tibia per ristabilire l'altezza del piano articolare. Non sono molti in letteratura gli studi anatomici del canale endomidollare femorale e tibiale ai quali poter fare riferimento per il nostro scopo. Alcuni autori si sono avvalsi della Risonanza Magnetica per eseguire misurazioni geometriche al fine di estrapolare un valore della densità ossea [5], altri la TC [6] o la DXA (Dual energy X-ray absorptiometry) [7].

Diversi studi presenti in letteratura dimostrano che sia a livello femorale che tibiale si verificano dei rimodellamenti geometrici a carico della corticale in termini volumetrici e non densitometrici in relazione all'età e il sesso; l'area corticale subisce un assottigliamento dai 40 anni in poi in maniera più rapida nelle donne [8]. Da qui è intuitivo il concetto che le dimensioni esterne del femore e della tibia non ci forniscono alcuna informazione sulle proporzioni a livello endomidollare. Dal lavoro di Noble si rileva che la posizione e la larghezza dell'istmo è mal correlabile a qualsiasi dimensione endostale e periostale del femore [9]. Questa variabilità, sia in termini di morfologia che di ampiezza del canale, è maggiore quanto più ci si avvicina al piano articolare. Alcuni Autori hanno dimostrato per esempio quanto sia variabile la posizione del canale midollare tibiale rispetto al plateau attraverso scansioni TC da 1 a 2 cm di distanza dalla rima articolare [10]. Questo significa che scegliere la morfologia di uno stelo endomidollare senza tenere conto della differenza tra anatomia endostale e periostale e le relative variazioni nel tempo induce in errore e quindi ad un inadeguato contatto osso/protesi. Il nostro campione di pazienti è compreso tutto in una limitata fascia di età dove il rimodellamento osseo è già in gran parte avvenuto; per tale motivo sono modelli ideali a cui fare riferimento per effettuare misurazioni e ricavare dei dati più realistici sui tagli TC, utili per una corretta pianificazione delle dimensioni di uno stelo endomidollare da revisione. Dai dati ottenuti si evince che la morfologia del canale endomidollare femorale e tibiale non riproduce grosso modo un cono ma piuttosto si allarga man mano che ci si avvicina alla rima articolare fino ad assumere la forma di un "flute". La regione endomidollare più distante dalla rima tende invece ad avere una sezione approssimativamente circolare. Per tale motivo la regione su cui ci siamo focalizzati è quella più vicina all'istmo. Tutta la popolazione studiata può essere suddivisa in 5 gruppi per omogeneità di diametri sulle sezioni studiate sia per il femore che per la tibia. Dalla differenza di diametri tra i due tagli di ciascun paziente è stata calcolata la tangente alfa di un tronco di cono e la media per ogni gruppo. L'elemento comune si è rivelato l'angolo di inclinazione che è sempre intorno a 2°. Variano i diametri; questa differenza si esprime in quattro tipi ideali di tronco di cono, due per il femore e due per la tibia tali da coprire le variabilità presenti tra la popolazione. La scelta della lunghezza dello stelo nelle protesi da revisione dovrebbe tener conto di questa zona, la sola a garantire un contatto osso-protesi esteso e senza sovraccarichi. Gli steli corti attualmente disponibili soddisfano solo parzialmente la necessità di una presa affidabile a causa dalla eccessiva variabilità del diametro prossimale di tibia e distale femorale, né un valido controllo delle deviazioni in varo-valgo. Gli steli più lunghi, presentano un contatto solo per punti e quindi solo parzialmente soddisfacente.

CONCLUSIONE

L'esatta individuazione della zona di presa diafisaria consente di limitare la necessità di cementare tutto lo stelo solo nei casi di grave e massiva perdita di bone stock, garantendo in tutti gli altri un valido press-fit grazie anche ad accorgimenti nel design e nel materiale. Dai risultati ottenuti si evince che per coprire l'intera popolazione potremmo teoricamente fare riferimento ad un minimo di 4 tipi di steli endomidollari 2 femorali e 2 tibiali di 20 cm che abbiano il cono di presa di lunghezza tale da raggiungere le zone del nostro studio definite come F18-F20 e T13-T16, rispettivamente di 9 cm di lunghezza per il femore e di 5 cm per la tibia con valori di angolo di inclinazione di 2°, e diametri diversi. L'unico elemento modulare sarebbe costituito dalla porzione intermedia che permetterebbe di correggere l'off-set.
La identificazione di questo tratto di canale con caratteristiche comuni riduce drasticamente il numero di steli necessari durante una revisione.

BIBLIOGRAFIA

[1] Bartel DL, Rawlinson JJ, Burstein AH, Ranawat CS, Flynn WF Jr. *Stresses in polyethylene components of contemporary total knee replacements*. Clin Orthop Relat Res 1995;317:76-82.

[2] Rawlinson J. Mechanical Considerations of Stems in TKR PhD Thesis 2001.

[3] Haas SB, Insall JN. *Revision total knee arthroplasty with use of modular components with stems inserted without cement*. The J Bone Joint Surg Am 1995.

[4] Bugbee WD, Ammeen DJ, Engh GA. *Does implant selection affect outcome of revision knee arthroplasty?* J Arthroplasty 2001;16:581-5.

[5] Hong J, Hipp JA, Mulkern RV, Jaramillo D, Snyder BD. *Magnetic Resonance imaging measurements of bone density and cross sectional geometry*. Calcif Tissue 2000;66:74-8.

[6] Sievanen H, Koskue V, Rauhio A, Kannus P, Heinonen A, Vuori I. *Peripheral quantitative computed tomography in human long bones: evaluation of in vitro and in vivo precision*. J Bone Miner Res 1998;13:871-82.

[7] Woodhead H, Kemp A, Blimkie CJR, Briody J, Duncan CS, Thompson M. *Measurement of midfemoral shaft geometry: repeatability and accuracy using magnetic resonance imaging and dual-Energy x-ray absorptiometry*. J Bone Mineral Res 2001;16:2251-9.

[8] Ruff BC, Hayes WC, Boston D. *Bone Mineral Content in the lower limb*. J Bone Joint Surg 1984;66-A:1024-31.

[9] Noble PC, Alexander JW, Lindahl LJ, Yew DT, Gramberry WM. *The anatomic basis of femoral component design*. Clin Orthop Rel Res 1988;235:148-65.

[10] *The anatomy of the tibial intramedullary canal*. Clin Orthop Relat Res 1995;321:111-6.

G.I.O.T. 2005;31(Suppl.2):S628-S631

Structural allografts in knee revision surgery

G.A. Engh

"Anderson" Orthopaedic Research Institute, Alexandria, Virginia, USA

SUMMARY

The number of patients requiring total knee arthroplasty continues to increase with each decade. As these patients are younger and more active when they undergo knee arthroplasty, it is more likely that the knee will require reoperation during the patient's lifetime. In the revision operations, surgeons encounter bone damage from wear, loosening, or instability as well as the cumulative bone loss that occurs after repetitive revision procedures. The use of structural allograft has proven to be a successful and durable method of managing severe bone loss in revision total knee arthroplasty.

Major bone defects are encountered occasionally with revision total knee arthroplasty and frequently with re-revision total knee arthroplasty. Structural allografts have been used in 22% (121/556) first time revisions and in 38% (23/60) multiply revised knees at the Anderson Clinic (unpublished data). The most common causes of bone loss with first time revisions was debris generated osteolysis and aseptic loosening with component migration. The bone loss in such knees is often as severe as the bone damage that occurs in cases of repetitive revision surgeries.

A bone defect classification system is useful when evaluating the outcome of revision knee surgery using different treatment options. The Anderson Orthopedic Research Institute (AORI) bone defect classification categorizes bone loss based on severity of bone damage encountered at revision surgery [1]. A Type 3 bone defect is defined as deficient bone that will not support an implant. In such cases, the lost bone must be replaced with an allograft or substituted for with a custom revision component or a rotating hinge. Modular augmentation usually is indicated for less severe Type 2 defects (damaged metaphyseal bone) however an augment can be used along with an allograft to reconstruct some Type 3 defects.

IMPLANT OPTIONS FOR BONE LOSS WITH REVISION COMPONENTS

Modern revision total knee systems include augments that can be used to fill most bone defects and longer stems that provide additional stability of the components. The modular metal augments available with revision components range in thicknesses up to twelve millimeters. The major advantage of augments is that this is an easy method of substituting for lost bone. The major advantage of a structural allograft is that this method restores lost bone. In addition, the structural allograft provides an additional cancellous surface for cement interdigitation and fixation of the components.

PRINCIPLES OF BONE DEFECT MANAGEMENT

The principles of bone defect management are the same whether using augments, allograft, or some combination of both. The necrotic bone, granuloma, and soft tissue must be completely removed from the defect. It is necessary to create a bed of viable cancellous bone for cement interdigitation adjacent to an augment or for rapid bone union with an allograft. The use of a stemmed component helps provide rigid component fixation. It is important to bond the component with methylmethacrylate in the metaphyseal segment and the stem should engage the diaphyseal segment. An advantage to using an uncemented stem is that the allograft is loaded at the graft-host junction permitting axial stresses to encourage bone union.

TISSUE BANKING PROCEDURES

To ensure the safety of allograft bone, the surgeon and hospital must know the source of allograft bone and be familiar with the processing procedures used to assure sterility of the graft. In the United States, the American Association of Tissue Banks sets guidelines for tissue banks (www.aatb.org). However, at the present time accreditation by this organization is not mandatory [2]. Currently, most tissue banks aseptically process the donor tissue. Aseptic processing minimizes bacterial contamination but does not eradicate contamination from organisms or spores originating from the donor [3]. The American Association of Tissue Banks is now requiring tissue processors to have a validated method and procedures for killing bacterial spores and assuring sterility of allograft tissue [4].

MANAGEMENT OF TYPE 3 BONE DEFECTS WITH STRUCTURAL FEMORAL HEAD ALLOGRAFTS

Preoperative Planning

Often, the extent of bone damage from debris generated osteolysis is apparent on radiographs. Damage on the femoral side is often masked by the femoral component. A large osteolytic defect in one femoral condyle may be difficult to recognize on a lateral radiograph because of normal cancellous bone in the adjacent femoral condyle. The only radiographic evidence of osteolysis may be a thin radiodense line of demarcation between normal and osteolytic bone. Despite the presence of a large osteolytic lesion, the implant usually is not loose.

Hospitals that perform revision knee arthroplasty surgery on a regular basis should have an appropriate freezer where graft material is kept at all times. Although graft material can be ordered on a case by case basis, this is not the ideal situation as the graft received may not be suitable for the defect, or the graft may be damaged or contaminated during preparation. It is an absolute necessity to have the appropriate graft preparation equipment for these revision procedures. A bone holding device such as the Allogrip (DePuy, Warsaw, Indiana, USA) device and male and female acetabular reamers in a variety of sizes are essential.

Surgical Technique

Step 1: Preparing the Allograft

Once the need for a femoral head allograft is confirmed intraoperatively, open the graft and place it in warm saline for a minimum of twenty minutes to accelerate thawing. First, mount the allograft onto a bone holding device and use a reamer just larger than the diameter of the allograft to prepare the dome of the femoral head. Next use a reamer just smaller than the diameter of the femoral head to prepare the bone around the apex of the graft. Using the reamer, denude the dense bone until cancellous bone is exposed. Flush the graft thoroughly with saline to remove marrow elements from the exposed cancellous surface. Keep the graft in sterile saline while the host bone is prepared.

Step 2: Preparing the Bone Defect

Typically, osteolytic bone defects have sclerotic margins with dead bone at the base of the defect. The margins are irregular in shape. Use a curette to remove membranous tissue from the defect. Use a male type hemispheric reamer to prepare the host bone to a uniform hemispheric shape if the defect is contained and is deep enough such that a hemispherical reamer will not drift. Often with an uncontained defect, it is necessary to create some containment for the hemispheric reamers by initially preparing the defect with a high speed burr. Form a central cavity by removing the sclerotic bone at the center of the bone defect. In essence, the base of the defect is deepened to capture the hemispheric reamer that will create a hemispheric shape.

Continue reaming until encountering cancellous bone and/or until creating a platform that will support the allo-

graft. The largest reamer used to prepare the defect should be one size smaller (never larger) than the prepared allograft.

Step 3: Securing the Allograft

If the prepared bone defect is contained, gently impact the allograft into the defect with a mallet. If the defect is uncontained, use sharp-tipped towel clips or similar bone gripping instruments to hold the allograft in place. When placing an allograft into a femoral defect, be cognizant of the need to restore the posterior offset of the femoral condyle by placing the bulk of the graft as posterior as possible. Secure the allograft with K-wires that are inserted from host bone into the allograft so as not to interfere with the stem of the revision implant or any part of the allograft that will be trimmed away when the bone is prepared for the implant. Use at least two K-wires to temporarily secure the allograft.

Step 4: Trimming the Allograft

The femoral neck and base of the femoral head allograft protrude well beyond the normal end of the femur or tibia. Identify the excessive bone of the allograft by extending the knee and inspecting the available joint space. Trim the excessive bone so that the proper instrumentation can be used to prepare the knee for the revision implants. Trim the central margins of the allograft with an oscillating saw or a high speed burr so that the intramedullary canal is accessible.

Step 5: Preparing the Distal Femur

Begin opening the intramedullary canal using progressively larger intramedullary reamers. On an individualized case basis, decide whether to use a stem that fully engages the intramedullary canal in the diaphysis or to use a shorter, fully cemented stem. An uncemented, canal filling stem permits axial loads to pass through the allograft-host bone junction that enhances bone union. A non-canal filling, cemented stem allows some leeway as the stem can be placed a few degrees from the anatomic axis. This may prove useful in relieving stress from damaged ligamentous structures; for example, it may be desirable to avoid stress on a deficient medial collateral ligament. In this situation, using a short stem and placing the femur in less valgus would minimize stress on the medial side of the knee.

Once the intramedullary canal is opened and the instruments are positioned, prepare the distal femur as in a normal revision knee arthroplasty. After initially preparing the femoral and tibial sides, assess the flexion and extension gaps. Based on the anterior-posterior dimensions of the reconstructed femur, begin with a femoral component size that does not require additional bone to be sacrificed. With a trial component in place, assess the flexion-extension balance. If ligament imbalance is apparent, perform ligament releases on the tight side as necessary. If the flexion gap is loose, either add posterior augments to a larger femoral component, or use a thicker insert and resect the distal femur at a more proximal level. If the extension gap is loose, tighten the gap by using either distal augments or a smaller femoral component with a thicker tibial insert.

Step 6: Component Fixation

For the most part, component fixation with bone cement depends on the quality of the reconstruction and the fit of the component stem. Generally, stems with a tight diaphyseal fit are best when placed without cement. Fully cementing a diaphyseal fitting stem is extremely problematic if re-revision surgery becomes necessary. The surgeon must keep in mind that the failure rate of revision surgery is notably higher than primary surgery. For example, the five-year survivorship for revision total knee arthroplasty was reported as 84% at the Mayo Clinic [5]. In addition, the risk of infection with revision surgery was approximately 4% [5]. When choosing the best option for component fixation with bone cement, the surgeon must consider the complexity of removing a fully-cemented, diaphyseal-filling stem should it become necessary.

POSTOPERATIVE MANAGEMENT

The postoperative management of revision knee arthroplasties managed with structural allograft is not altered from the routine management of arthroplasties without allografts. Since the allograft remains as dead bone indefinitely, no benefit is derived from protecting the allograft by limiting the patient's weight bearing activities. The allograft is captured between the host bone and the implant. Permitting axial loading of the knee should encourage union at the junction between the allograft and the host bone.

THE BIOLOGIC RESPONSE TO ALLOGRAFTS

Femoral head allografts are mostly cancellous bone with some contained dead marrow. The recipient's host response is primarily a foreign body type response rather

than an immune response. Cadaveric retrievals demonstrate a rapid union of host bone to the adjacent allograft [6]. New bone forms in direct apposition to dead trabeculae. A process of encapsulation ensues, mostly in response to the marrow elements, and a dense fibrous tissue forms around the allograft. The fibrous tissue barrier prevents further revascularization of the dead bone of the allograft and appears to leave the graft as dead bone indefinitely.
The failure of an allograft to revascularize and remodel with viable trabeculae has potential negative implications for the long term stability of the reconstructed bone segment. Unlike living bone, dead trabeculae cannot heal and remodel to accommodate increasing stress and therefore, could suffer fatigue fracture under repetitive loads. The strength of the allograft will not change with time. In other words, allograft bone is as strong as it will ever be at the time of implantation. Therefore, the initial reconstruction must be mechanically sound and must withstand full weight bearing activities immediately after the procedure.

RESULTS OF REVISION TOTAL KNEE ARTHROPLASTY WITH STRUCTURAL ALLOGRAFTS

Justification for the use of structural allografts with revision total knee arthroplasty comes from the successful results that have been reported in intermediate follow-up studies. Ghazavi et al reported a 77% success rate at a mean fifty months for twenty-eight patients with allograft repair of bone defects [7]. Some hinged implants were included in this study. In another study that did not include hinged components as the revision prosthesis, an 87% success rate was reported at fifty months [8]. In twenty knees with stemmed mobile bearing implants, structural allografts were used on the femoral side and impaction grafting was used on the tibial side [9]. At a mean follow-up of 5.3 years, only one knee in the study failed due to aseptic loosening. The longest reported follow-up of structural allografts included fifty-two revision knee arthroplasties from three institutions reviewed at a mean follow-up interval of eight years [10]. The survival rate of the knees in this study was 72% at ten years; five knees failed due to graft resorption that resulted in implant loosening.

CONCLUSION

The use of structural allografts has proven to be a successful method for repairing major bone defects with revision total knee arthroplasty. The surgical principles of preparing the bone defect to viable host bone that will promote union at the host graft junction and the use of a stemmed implant to protect the graft from overload are essential to the success of these revision procedures.

REFERENCES

1. Engh GA. *Bone defect classification.* In: Engh GA, Rorabeck CH, eds. *Revision Total Knee Arthroplasty*. Baltimore, MD: Williams & Wilkins 1997, pp. 63-120.
2. Patel R, Trampuz A. *Infections transmitted through musculoskeletal tissue allografts.* N Engl J Med 2004;350:2544-6.
3. Morbidity and Mortality Weekly Report. *Septic arthritis following anterior cruciate ligament reconstruction using tendon allografts – Florida and Louisiana, 2000.* (MMWR) 2001;50:1081-3.
4. US Department of Health and Human Services, FDA. *Guidance for industry – Validation procedures for processing human tissues intended for transplantation.* Center for Biologics Evaluation and Research. (CBER) March 2002:1-3.
5. Sierra RJ, Cooney WP IV, Pagnano MW, Trousdale RT, Rand JT. *Reoperations after 3200 revision TKAs. Rates, Etiology, and Lessons Learned.* Clin Orthop 2004;425:200-6.
6. Parks NL, Engh GA. *Histology of nine structural bone grafts used in total knee arthroplasty.* Clin Orthop 1997;345:17-23.
7. Ghazavi MT, Stockley I, Yee G, Davis A, Gross AE. *Reconstruction of massive bone defects with allograft in revision total knee arthroplasty.* J Bone Joint Surg Am 1997;79:17-25.
8. Engh GA, Herzwurm PJ, Parks NL. *Treatment of major bone defects with bulk allografts and stemmed components during total knee arthroplasty.* J Bone Joint Surg Am 1997;79:1030-9.
9. Barden B, Fitzek JG, Loer F. *Rotating platform components for revisions of hinged knee prostheses.* Clin Orthop 2004;423:144-51.
10. Clatworthy MG, Balance J, Brick GW, Chandler HP, Gross AE. *The use of structural allograft for uncontained defects in revision total knee arthroplasty. A minimum five year review.* J Bone Joint Surg Am 2001;83:404-11.

Megaprostheses of the knee and silver coating

W. Winkelmann
S. Fuchs[1]
H. Ahrens
J. Hardes
C. Gebert
G. Gosheger

Megaprostheses for primary reconstruction after tumor resection of the knee have a very high rate of deep infections. The infection rate is even higher for secondary procedures. The treatment of infected megaprostheses is still a big poblem.
In an animal study we could prove the significant influence of silver coating for prevention of deep infection and treatment of infected implants (Gosheger et al., 2004)
In the mean time, after passing the ethic committee, silver coated megaprostheses were implanted in over 50 patients,in about half of them around the knee (Figs. 1 and 2). In the presentation we will discuss the preliminary results.
MUTARS Tumor prostheses, distal femur (Fig. 1) and proximal tibia (Fig. 2). Only the titanium parts of the prostheses can be coated with silver.

REFERENCES

Gosheger G, Hardes J, Ahrens H, Streitbürger A, Buerger H, Erren M, et al. *Silver-coated megaendoprostheses in a rabbit model – an analysis of the infection rate and toxicological sid effects*. Biomaterials 2004;25:5547.

1

2

Department of Orthopaedics, University Hospital, Münster; Germany;
[1] Department of Orthopaedics, University Hospital, Marburg, Germany

G.I.O.T. 2005;31(Suppl.2):S633-S638

Megaprotesi di ginocchio: il problema dello snodo articolare

Knee megaprostheses: the problem of the joint hinge

M. Mercuri
P. Ruggieri
G. Bosco
E. Botello
S. Colangeli
G. Beltrami[1]
S. Mapelli[2]
F. Gherlinzoni[3]
R. Capanna[1]

Clinica Ortopedica, Università di Bologna, V divisione, Istituto Ortopedico "Rizzoli", Bologna;
[1] Centro Traumatologico Ortopedico, Azienda Ospedaliera Careggi, Firenze;
[2] U.O. di Ortopedia e Traumatologia per la Chirurgia Oncologica, I.O. "G. Pini", Milano;
[3] U.O. di Ortopedia, Ospedale Civile, Gorizia

RIASSUNTO

Il presente lavoro analizza 1.005 protesi modulari impiantate presso 4 centri italiani di Oncologia ortopedica per la ricostruzione del ginocchio dopo resezione per tumore osseo. Particolare attenzione è stata rivolta alle complicazioni legate allo snodo articolare (vincolato e rotante). Si tratta di 165 protesi tipo KOTZ 1 o KMFTR, 719 HMRS a cerniera articolare vincolata, 71 HMRS con cerniera rotante (c.d. rotating hinge) e 50 GMRS. In totale 884 megaprotesi con snodo articolare vincolato e 121 con sistema a cerniera rotante. Per quanto riguarda le sedi vi sono 735 protesi di femore distale, 226 di tibia prossimale, 12 protesi "doppie" di femore distale e tibia prossimale e 32 di femore totale. L'incidenza di revisioni chirurgiche per l'usura delle componenti in polietilene è stata del 41,2% nelle KOTZ 1, del 4,7% nelle HMRS e del 4,2% nelle HMRS rotating hinge, nessun caso si è osservato nelle GMRS. Non si è osservata alcuna differenza significativa fra il gruppo delle protesi a cerniera vincolata e le protesi con snodo articolare rotante, nella percentuale di revisioni per mobilizzazioni asettiche, che è stata del 4% circa.
I risultati funzionali, valutati con il sistema della MSTS sono stati buoni o ottimi nell'88,6% dei casi, suddividendo i risultati in rapporto allo snodo, sono stati buoni o ottimi nell'88% dei pazienti con protesi a cerniera vincolata, lo stesso risultato si è osservato nel 93% dei casi di megaprostesi con snodo rotante.
L'evoluzione nei materiali e nel design del sistema protesico ha permesso una riduzione delle complicazioni, mantenendo i buoni risultati funzionali osservarti.

Parole chiave: tumori ossei, ricostruzione, megaprotesi, snodo articolare, cerniera rotante

SUMMARY

In four italian oncologic orthopaedic centres 1,005 modular resection megaprostheses were implanted after knee bone tumor resection. Special attention has been given to the complications related to the joint hinge.
Of the whole group, 165 implants were KOTZ 1 or KMFTR, 719 HMRS with constrained knee mechanism, 71 HMRS with rotating hinge mechanism and 50 GMRS. In total there were 884 megaprostheses with constrained hinge mechanism and 121 with rotating hinge mechanism.
There were 735 prostheses implanted in the distal femur, 226 in the proximal tibia,

12 in the distal femur plus proximal tibia and 32 total femur.
The incidence of revision surgery for polyethylene wear was 41.2% in KOTZ 1, 4.7% in HMRS constrained hinge, 4.2% in HMRS rotating hinge and there was not any case in GMRS
There was not a significant difference between the constrained and rotating hinge groups in percentage of revision surgeries for asepting loosening (about 4%).
Functional results were evaluated with the MSTS system. The whole group showed 88.6% of excellent and good results: 88% and 93% of excellent and good results were observed in the constrained hinge megaprostheses group and in the rotating hinge megaprostheses group, respectively.
The changes in the materials and design of the prosthetic system decreased the complications related to this type of megaprostheses and maintained the good functional results observed.

Key words: bone tumors, reconstruction, megaprostheses, joint hinge, rotating hinge

INTRODUZIONE

Nelle ricostruzioni del ginocchio dopo resezione per tumori ossei le protesi sono state sempre più frequentemente utilizzate negli ultimi decenni, e per i progressi della chirurgia conservativa in oncologia ortopedica, e per la miglior affidabilità e durata di sistemi protesici disponibili [1-4].
I sistemi protesici più utilizzati sono modulari e non cementati in Europa [4-6] mentre negli Stati Uniti vi è maggiore tendenza all'uso di sistemi protesici modulari cementati [2 7].
La scelta dello snodo articolare è di grande importanza, perché questo è in grado di migliorare la stabilità, la motilità e la trasmissione di sollecitazioni sugli steli protesici [8].
Sono disponibili protesi a cerniera articolare vincolata [4 6] e protesi a cerniera rotante, cd "rotating hinge" [2 9 10].
Ognuno dei due snodi articolari presenta teoricamente vantaggi e svantaggi, non sempre esattamente prevedibili nelle ricostruzioni con megaprotesi. In oncologia ortopedica, infatti, la assoluta necessità di asportare masse muscolari nella maggior parte dei casi di tumori maligni per ottenere margini chirurgici ampi [11-13] determina situazioni biomeccaniche peculiari e tendenzialmente più "rischiose" per la sopravvivenza degli impianti [3 14]. Nel presente studio si è inteso valutare i risultati di due tipi di snodo articolare in una casistica multicentrica di ricostruzioni del ginocchio con un sistema protesico modulare.

MATERIALE E METODO

Nel presente lavoro sono stati valutati i casi di ricostruzione del ginocchio con sistema protesico da resezione modulare KMFTR, HMRS e GMRS eseguiti presso 4 Centri di Oncologia Ortopedica di 4 città italiane, Milano, Gorizia, Firenze e Bologna da gennaio 1983 a marzo 2005. Complessivamente si tratta di 1.005 protesi modulari, operate presso i 4 Centri: 145 a Milano, 13 a Gorizia, 79 a Firenze, 768 a Bologna.
Il sistema protesico modulare ha subito evoluzioni di design e materiali, pertanto i casi comprendono 165 casi con il disegno originale qui denominato KOTZ 1 (o KMFTR), 719 protesi HMRS, 71 protesi HMRS a snodo articolare rotante (c.d. "rotating hinge"), 50 protesi GMRS con il design più recente e lo snodo articolare del ginocchio rotante. Le protesi KOTZ 1 o KMFTR presentano uno snodo articolare a cerniera vincolata con due boccole in polietilene di piccole dimensioni (Fig. 1), le protesi HMRS hanno uno snodo articolare a cerniera vincolata con una boccola in polietilene ad alta densità centrale, le protesi HMRS "rotating hinge" e le GMRS presentano uno snodo articolare a cerniera rotante (Figg. 2 e 3).
La casistica comprende 564 maschi (56,1%) e 440 femmine (43,9%); in un paziente sono stati eseguiti due interventi di resezione e ricostruzione con megaprotesi: un primo per il tumore primitivo ed un secondo per la comparsa di una metastasi nel femore controlaterale. Le diagnosi istologiche sono state di Osteosarcoma in 601 pazienti, di Condrosarcoma in 83 pazienti, di S. di Ewing in 66 pazienti, di TCG in 89 pazienti, di metastasi in 47 pazienti, di IFM in 47 pazienti, di Fibrosarcoma in 27 pazienti, in 29 pazienti si sono avute altre diagnosi istologiche, mentre in 15 pazienti si trattava di interventi di revisione (Fig. 4).
Per quanto riguarda le sedi di resezione e ricostruzione vi sono 735 femori distali (123 KOTZ 1, 503 HMRS, 70 HMRS rotating hinge, 39 GMRS), 226 tibie prossimali (38 KOTZ 1, 178 HMRS, 10 GMRS), 12 protesi "doppie" di femore distale e tibia prossimale (2 KOTZ 1 e 10 HMRS), 32 femori totali (2 KOTZ 1, 28 HMRS, 1 HMRS rotating hinge, 1 GMRS).

Fig. 1. Snodo articolare a cerniera vincolata tipo KMFTR.

Fig. 2. Protesi a snodo articolare rotante HMRS "rotating hinge".

Complessivamente si tratta di 884 protesi a snodo articolare a cerniera vincolata e 121 protesi a snodo articolare rotante.

Fig. 3. Nuova protesi GMRS, con snodo articolare rotante.

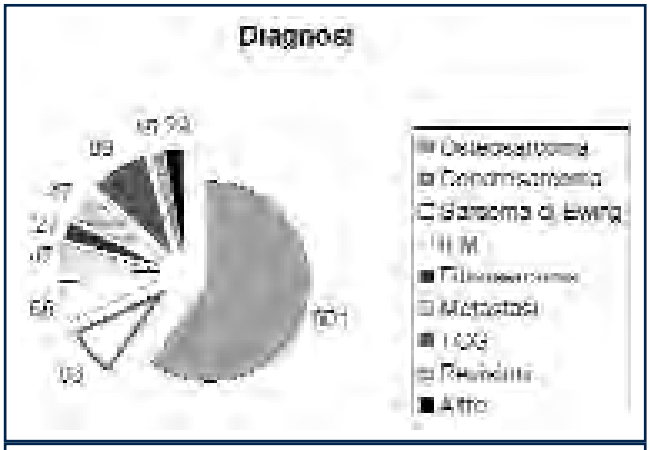

Fig. 4. Diagnosi istologiche dei 1.005 casi.

I dati relativi ai pazienti sono stati desunti dalle cartelle cliniche e dai radiogrammi archiviati in ospedale, dove i pazienti sono periodicamente controllati dalla data dell'intervento.

Particolare attenzione è stata dedicata all'analisi delle complicazioni dello snodo articolare che hanno richiesto revisione chirurgica (sostituzione delle componenti in polietilene, rottura dello snodo articolare metallico), alle mobilizzazioni asettiche ed alle rotture degli steli protesici, che possono essere influenzate dal tipo di snodo articolare per la diversa trasmissione delle sollecitazioni meccaniche in "torsione".

Lo snodo rotante dovrebbe infatti ridurre dette sollecitazioni sugli steli per la minore rigidità complessiva del sistema alle sollecitazioni rotatorie [8].
Sono state considerate solo le usure di componenti in polietilene e le mobilizzazioni asettiche che hanno richiesto revisione chirurgica.
I risultati funzionali sono stati valutati secondo i criteri della MSTS [15] e classificati in 4 gruppi: risultato ottimo, con punteggio superiore al 75%, buono se compreso fra il 51 ed il 75%, discreto fra il 26 ed il 50%, cattivo fino al 25%.

RISULTATI

Il sistema protesico modulare si è dimostrato soddisfacente e versatile nella ricostruzione del ginocchio (femore distale e tibia prossimale), rispondendo alle esigenze ricostruttive anche nei casi complessi che hanno richiesto resezioni articolari "doppie" di femore distale e tibia prossimale o resezioni dell'intero femore.
Gli snodi articolari a cerniera fissa e rotante hanno consentito mediamente risultati soddisfacenti (buoni o ottimi) nella maggioranza dei pazienti. In particolare si sono registrati nei 782 pazienti valutati complessivamente 453 risultati ottimi (58%), 240 buoni (30,7%), 81 discreti (10,3%), 8 cattivi (1%).
Suddividendo i risultati in rapporto allo snodo, nei 689 pazienti con protesi con snodo articolare a cerniera fissa valutati si sono avuti 606 risultati buoni o ottimi (88%); nei 93 pazienti con snodo articolare rotante si sono registrati 87 risultati buoni e ottimi (93,5%). Non si è pertanto rilevata una significativa differenza dal punto di vista funzionale, bensì una tendenza a risultati funzionali migliori con il nuovo design a snodo rotante.
L'usura del polietilene ha richiesto revisione chirurgica per sostituzione delle componenti in 105 pazienti su 1.005: si tratta di pazienti operati di una o più sostituzioni di componenti per instabilità.
L'incidenza complessiva di questa complicazione è stata pertanto del 10,4%. In particolare sono stati eseguiti interventi di revisione per sostituzione delle componenti in polietilene in 68/165 casi di protesi KOTZ 1 o KMFTR (41,2%), 34/719 protesi HMRS a cerniera vincolata (4,7%), 3/71 protesi HMRS rotating hinge (4,2%) e nessuno in 50 casi di protesi GMRS.
L'incidenza di revisione per usura del polietilene è stata dell'11,5% (102/884 pazienti) nelle protesi a cerniera vincolata e del 2,4% (3/121 pazienti) nelle protesi a snodo rotante. L'usura del polietilene ha richiesto revisione chirurgica ad una distanza di tempo dall'intervento chirurgico variabile da 16 mesi a 161 mesi.
Escludendo i 50 casi di protesi GMRS che hanno un follow-up breve, l'incidenza di revisione per usura del polietilene nelle protesi a snodo rotante è stata del 4,2%.
Problemi rotulei quali dolore femoro-rotuleo, rotula alta o bassa, sublussazione femoro-rotulea sintomatica, si sono osservati in 34/719 protesi a cerniera vincolata (4,7%) e 7/71 protesi HMRS rotating hinge (9,8%).
Si sono verificate rotture dello snodo metallico articolare in 2 casi di protesi a cerniera vincolata (2 KMFTR) di femore distale. In entrambi i casi i pazienti avevano rinviato oltre il dovuto l'intervento di sostituzione delle componenti in polietilene e ciò è stato verosimilmente causa di usura e rottura della componente metallica.
Sono stati osservati 35 casi di rottura dello stelo in 884 protesi a cerniera vincolata, con un'incidenza pari al 3,95%, nessun caso di rottura si è verificato nelle 121 protesi a snodo articolare rotante.
La mobilizzazione asettica dello stelo ha richiesto revisioni in 26/226 casi di protesi del femore distale a cerniera vincolata (KMFTR e HMRS, 4,1%), in 9/226 casi di protesi di tibia prossimale a cerniera vincolata (KMFTR e HMRS, 4%), in 3/71casi di protesi HMRS rotating hinge (4,2%). Non si sono osservate pertanto differenze significative dell'incidenza di mobilizzazione asettica in rapporto al tipo di snodo articolare.

DISCUSSIONE

L'usura del polietilene è stata considerata in precedenti lavori in letteratura una complicazione "minore" delle protesi KMFTR e HMRS [4 5.] Il disegno ed i nuovi materiali della protesi HMRS hanno consentito una notevole riduzione di detta complicazione [4 18].
Nella casistica del "Rizzoli" [18] l'incidenza di usura del polietilene è risultata minore in modo statisticamente significativo nel modello HMRS a cerniera vincolata rispetto alla protesi KMFTR.
I dati del presente studio multicentrico confermano questa riduzione poiché l'incidenza di revisione nel sistema KMFTR è risultata 41,2% rispetto al 4,7% delle protesi HMRS.
Lo snodo cerniera rotante, ampiamente utilizzato nelle protesi totali di ginocchio in Oncologia ortopedica è stato

utilizzato a lungo negli Stati Uniti in alcuni dei maggiori Centri (Mayo Clinic, NCI di Bethesda, Ucla) negli ultimi due decenni.
Questi Autori hanno utilizzato un sistema protesico modulare cementato a cerniera rotante prodotto dalla Howmedica e poi dalla Stryker, denominato MRS, riportando risultati soddisfacenti [2 10 16].
L'uso dello snodo rotante può consentire anche la riduzione dell'incidenza di mobilizzazione asettica rispetto allo snodo a cerniera vincolata come è stato riportato da Choong et al. [10] e da Kabo et al. [17].
I dati del presente lavoro non confermano questa minore incidenza, ma esiste una notevole discrepanza numerica fra i due gruppi. Pertanto quest'aspetto dovrà essere riconsiderato con un tempo di controllo più lungo che consenta di includere anche i casi con il design più recente (protesi GMRS) (Fig. 5).
Un ulteriore vantaggio dello snodo rotante potrebbe essere la riduzione del rischio di rotture dello stelo per le minori sollecitazioni in torsione applicate allo stelo stesso
Nella casistica analizzata l'incidenza di rottura dello stelo protesico è risultata pari al 3,95% nelle protesi a cerniera vincolata, mentre nessun caso di rottura si è osservato negli snodi rotanti; questo concorda con la diversa propagazione delle sollecitazioni meccaniche operata dai due tipi di snodo articolare. Pertanto i dati del presente lavoro sembrano confermare il suddetto vantaggio, anche se è opportuno rivalutare i dati in futuro con un più lungo tempo di controllo.
La maggiore incidenza di problemi femoro-rotulei con le protesi a snodo rotante nella casistica multicentrica riportata è probabilmente dovuta alla maggior complessità chirurgica ed alla curva di apprendimento nell'uso del sistemo protesico. L'equilibrio dell'apparato estensore e della femoro-rotulea è certamente più difficile da ottenere dopo ampie resezioni muscolari rispetto alle protesi di ginocchio convenzionali; inoltre, lo snodo rotante consentendo più ampia libertà di movimento del sistema richiede un'accurata tecnica chirurgica ed una meticolosa programmazione preoperatoria.
I risultati funzionali ottenuti sono stati soddisfacenti nella maggioranza dei pazienti trattati e si sono mantenuti stabili dopo revisione chirurgica.

Fig. 5. A. Tumore a cellule giganti del femore distale. Le RX e la TC evidenziano l'estensione della neoplasia. B. Controllo post-operatorio. Ricostruzione con protesi GMRS.

BIBLIOGRAFIA

[1] Sim FH, Frassica FJ, Chao E. *Orthopaedic managmentusing new devices and prostheses*. Clin Orthop 1995;312:160-72.

[2] Bickels J, Wittig JC, Malawer M, et al. *Distal femur resection with endoprosthetic reconstruction*. Clin Orthop 2002;400:225-35.

[3] Kwai A, Muschler GF, Lane JM, et al. *Prosthetic knee replacement after resection of a malignant tumor of the distal part of the femur*. J Bone Joint Surg 1998;80A:636-47.

[4] Mittermayer F, Krepler P, Kotz R, et al. *Long-term followup of uncemented tumor endoprosthesesfor the lower extremity*. Clin Orthop 2001;388:167-77.

[5] Mittermayer F, Windhager R, Kotz R, et al. *Revision of the KOTZ type of tumor endoprostheses for the lower limb*. J Bone Join Surg 2002;84B:401-6.

[6] Capanna R, Morris HG, Campanacci M, et al. *Modular uncemented prostheses reconstruction after resection of tumors of the distal femur*. J Bone Joint Surg 1994;76B:178-86.

[7] Zeegen E, Aponte-Tinao L, Hornicek F, et al. *Survivorship analysis of 141 modular metallic endoprostheses at early follow-up*. Clin Orthop 420:239-50.

[8] Walker PS, Emerson R, Potter T, et al. *The kinematic rotating hinge: biomechanics and clinical application*. Orthop Clin North Am 1982;13:187-99.

[9] Shih LY, Sim FH, Pritchard DJ, et al. *Segmantal total knee arthroplasty after distal femoral resection for tumor*. Clin Orthop 1993;292:269-81.

[10] Choong PFM, Sim FH, Pritchard DJ, et al. *Megaprostheses after resection of distal femoral tumors*. Acta Orthop Scand 1996;67:345-51.

[11] Enneking WF. *A system of staging musculoskeletal neoplasms*. Clin Orthop 1986;204:9-24.

[12] Enneking WF, Spanier SS, Goodman MA. *A system for the surgical staging of musculoskeletal sarcoma*. Clin Orthop 1980;153:106-20.

[13] Springfield DS, Enneking WF, Neff JR, Makley JT. *Principles of tumor management*. Instr Course Lect 1984;33:1-25.

[14] Capanna R, Ruggieri P, Biagini R, Ferraro A, De Cristofaro R, McDonald DJ, et al. *The effect of quadriceps excision on the functional results following distal femur resection and prosthetic replacement for bone tumors*. Clin Orthop 1991;267:186-96.

[15] Enneking WF, Dunham W, Gebhardt MC, et al. *A system for the functional evaluation of reconstructive procedures after surgical treatment of tumors of the musculoskeletal system*. Clin Orthop 1993;286:241-61.

[16] Malawer MM, Chou LB. *Prosthetic survival and clinical results with use of large-segment replacements in the treatment of high-grade bone sarcomas*. J Bone Joint Surg 1995;77A:1154-65.

[17] Kabo JM, Yang RS, Dorey FJ, Eckardt JJ. *In vivo rotational stability of the kinematic rotating hinge knee prostheses*. Clin Orthop 1997;336:166-76.

[18] Ruggieri P, Bosco G, Colangeli S, Pasini E, Campanacci L, Mercuri M. *Prosthetic reconstruction of the lower limb for bone tumors: experience of the Rizzoli Institute*. 18th Annual Meeting of the European Muscolo-skeletal Oncology Society (EMSOS), Trieste, May 25-27, 2005.

G.I.O.T. 2005;31(Suppl.2):S639-S646

La reinserzione dell'apparato estensore ed i lembi di gastrocnemio nelle megaprotesi tibiali. Esperienza multicentrica italiana ed analisi della letteratura

F. Gherlinzoni
P. Ruggieri[1]
S. Mapelli[2]
R. Capanna[3]
M. Mercuri[1]
G. Beltrami[3]
P. Daolio[2]
D.A. Campanacci[3]
G. Bosco[1]

Responsabile U.O. Ortopedia, Ospedale Civile di Gorizia;
[1] V Divisione, Istituto Ortopedico "Rizzoli", Bologna;
[2] Centro Oncologia Ortopedica, Istituto "Gaetano Pini", Milano;
[3] Divisione di Ortopedia e Chirurgia Oncologica Ricostruttiva, CTO, Firenze

RIASSUNTO

Gli Autori analizzano le tecniche chirurgiche più comunemente utilizzate nella reinserzione dell'apparato estensore dopo resezione della tibia prossimale e ricostruzione con una megaprotesi. Tramite un questionario sono state valutate le tecniche ricostruttive ed i risultati funzionali di pazienti sottoposti a resezione della tibia prossimale e ricostruzione con megaprotesi dei 4 Centri partecipanti allo studio (Gorizia, Bologna, Milano e Firenze): complessivamente sono state raccolte 231 megaprotesi di tibia prossimale. I migliori risultati funzionali, con valori dell'82% secondo le tabelle della MSTS, in accordo con i dati della letteratura, sono stati ottenuti utilizzando un lembo di rotazione del gastrocnemio mediale. Lo stesso lembo è indicato nella prevenzione e nel trattamento delle complicanze infettive in questo tipo di interventi.

Parole chiave: ricostruzione apparato estensore, lembo di gastrocnemio, megaprotesi tibiali

SUMMARY

Reconstruction of the knee extensor mechanism and gastrocnemius flaps in proximal tibia megaprosthesis. Multicentric italian experience and review of the literature.
Surgical techniques for reconstruction of the extensor knee mechanism after resection of the proximal tibia and reconstruction with a megaprostheses are analyzed. Through a questionare are reviewed surgical and functional reports of 231 patients from 4 different Italian Centers (Gorizia, Bologna, Milan and Florence). Best functional results are obtained by a medial gastrocnemius flap, according to major papers in the world lliterature. With this technique the functional score is 82%. Also wound infections can be prevented and cured with gastrocnemius flaps.

I risultati clinici e funzionali delle megaprotesi nelle grandi resezioni della tibia prossimale sono sicuramente meno validi rispetto a quelli delle megaprotesi utilizzate per la ricostruzione del femore prossimale o del femore distale. La causa di questi peggiori risultati va individuata nella difficoltà di reinserzione dell'apparato estensore sullo stelo metallico della protesi e nella scarsa copertura di tessuti molli della porzione metadiafisaria prossimale della tibia con conseguente maggiore probabilità di

incidenza di infezioni. Questi modesti risultati avevano, fino a circa 25 anni fa, addirittura indotto molti Autori, tra cui Eilber [1], a considerare l'amputazione quale intervento più indicato nei tumori della tibia prossimale.
Per cercare di ovviare alla difficoltà di reinserzione dell'apparato estensore pressoché tutti i modelli protesici presentano particolari componenti o disegni atti a permettere un sicuro e duraturo ancoraggio del tendine alla protesi. Nella Figura 1 è visibile la reinserzione del tendine rotuleo tramite una placchetta in polietilene avvitata a dei fori appositamente predisposti su uno stelo protesico KMFTR. Da soli questi dispositivi però molto spesso non sono in grado di garantire una valida funzione. Proprio per questo motivo e al fine di migliorare l'ancoraggio tutte le aziende sono attualmente impegnate nella ricerca di nuovi dispositivi di fissaggio dell'apparato estensore con modelli sperimentali e studi in vivo su animali [2].
È però comunque ormai riconosciuto da tutti gli Autori che la reinserzione del tendine rotuleo direttamente sulla protesi, senza una qualsivoglia tecnica di rinforzo meccanico o biologico, non garantisce un buon funzionamento dell'apparato estensore: Abboud et al. [3] sono i soli che presentano risultati positivi con l'ancoraggio diretto del moncone di tendine rotuleo ai fori dello stelo protesico mediante fili non riassorbibili senza nessun ausilio meccanico o biologico: questi Autori [3] riportano solo 2 rotture del tendine su 19 pazienti (10,5%) ed uno score complessivo secondo le tabelle della MSTS [(17)], del 90% su 11 pazienti valutabili. Gli stessi Autori [3] però raccomandano per una buona cicatrizzazione dei tessuti molli un'immobilizzazione assoluta di oltre 6 settimane. Tutti gli altri lavori presenti in letteratura considerano invece varie e diverse tecniche di ricostruzione dell'apparato estensore.
Le tecniche che vengono abitualmente utilizzate per rinforzare la reinserzione dell'apparato estensore allo stelo protesico sono varie: da alcuni Autori [4] è stata descritta la possibilità di utilizzare legamenti (Leeds-Keio o in Gore-tex) o tendini artificiali oppure prelevati dalla Banca dei Tessuti; queste tecniche però vanno ritenute più di salvataggio per insuccessi delle tecniche tradizionale che come scelta primaria. Altri Autori [5] hanno descritto l'osteotomia con anteposizione del quarto prossimale del perone e reinserzione sulla stessa del tendine rotuleo; però la tecnica che la maggior parte degli Autori [6-15] concorda garantire i migliori risultati è la plastica con i gastrocnemi. Il gastrocnemio che meglio si adatta alla rotazione e che viene più comunemente usato è quello mediale dato che la presenza del perone rende meno agevole l'isolamento e la trasposizione di quello laterale; inoltre il gastrocnemio mediale è di dimensioni maggiori rispetto al laterale e permette quindi una migliore copertura della protesi. Il vantaggio dell'uso del lembo di rotazione di gastrocnemio mediale utilizzato sia come lembo miocutaneo, che come solo lembo muscolare, è duplice: permette di ottenere una valida ricostruzione biologica dell'apparato estensore assieme ad una buona copertura plastica della protesi prevenedo così le temibili complicanze infettive.
La tecnica di rotazione del gastrocnemio mediale in questo tipo di ricostruzioni è stata descritta per la prima volta da Malawer nel 1984 [6 7] e ripresa poi da numerosi altri Autori [8-16] che hanno apportato piccole varianti; in Figura 2 è riportata la tecnica originale di Malawer [7]. Dopo aver eseguito la resezione della tibia prossimale ed impiantato la protesi l'incisione cutanea viene prolungata distalmente fino al terzo distale di gamba; si sviluppa quindi il piano muscolare tra soleo e capo mediale del gastrocnemio. Sulla faccia posteriore del gastrocnemio si individua il nervo surale che si libera e si divarica posteriormente. Il gastrocnemio mediale viene quindi isolato e staccato dal gemello laterale seguendo il rafe mediano e sezionando distalmente il muscolo al passaggio miotendineo (Fig. 3). Il lembo muscolare viene completamente isolato fino alla sua inserzione prossimale al femore facendo bene attenzione a non ledere il suo peduncolo vascolare che deriva dal ramo surale dell'arteria poplitea (Fig. 4). Il lembo muscolare viene quindi ribaltato e ruotato di 180° a rivestire completamente la parte prossimale della prote-

Fig. 1. Tendine rotuleo fissato ad uno stelo protesico KMFTR tramite placchetta in polietilene e viti.

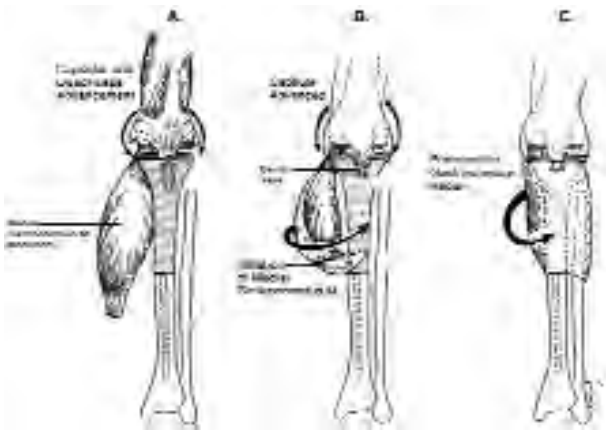

Fig. 2. Tecnica originale di rotazione di un lembo miofasciale di gastrocnemio mediale tratta da Malawer

Fig. 3. Preparazione del lembo di gastrocnemio mediale in una protesi GMRS.

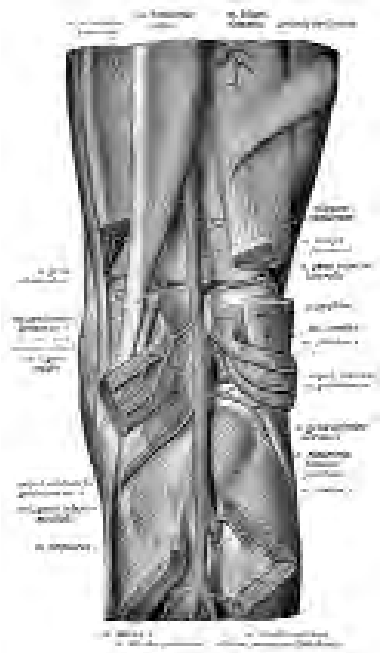

Fig. 4. Tavola anatomica con evidenziati i peduncoli vascolari dei gastrocnemi (da Sobotta) [20].

Fig. 5. Risultato finale con il lembo miofasciale di gastrocnemio ruotato a copertura della protesi ed a rinforzo dell'ancoraggio dell'apparato estensore.

si. Il capo distale viene suturato all'inserzione prossimale del gastrocnemio laterale, mentre il tendine rotuleo viene suturato al tessuto muscolare del gastrocnemio con fili non riassorbibili utilizzando anche eventuali dispositivi di ancoraggio forniti dalla protesi (Fig. 5). La sutura deve essere eseguita dopo avere piegato il ginocchio di circa 30-40° per valutare la giusta tensione delle parti molli. La cute può essere suturata per prima intenzione oppure, se ciò non è possibile, possono essere applicati degli innesti dermo-ipodermici sul ventre muscolare del gastrocnemio ribaltato.

Nella Tabella I sono riportati i risultati funzionali ottenuti in letteratura con questa tecnica. Tutte le casistiche presentano degli score funzionali compresi tra il 60% ed il 77% secondo le tabelle della MSTS [17]. Quali varianti alla tecnica classica va citata quella di Bickels [15] che, oltre alla rotazione del gastrocnemio, utilizza un rinforzo con una banderella in Dacron ed un innesto osseo autologo (prelevato dai condili femorali) posto a livello della superficie porosa della tuberosità tibiale protesica al fine di determinare un aggancio biologico all'apparato estensore (Fig. 6). Su 55 pazienti che sono stati operati con questa tecnica ben l'87% presentava risultati funzionali Good ed Excellent, con quindi dei valori leggermente superiori a quelli riportati nelle casisitiche della Tabella I. Gli stessi Autori [4] descrivono anche una tecnica di salvataggio per i fallimenti della precedente ricostruzione mediante un

innesto autologo del terzo medio del tendine quadricipitale che viene ribaltato in basso di 180°, fatto passare attraverso l'anello che sulla protesi riproduce la tuberosità tibiale e quindi suturato su se stesso: il tutto viene quindi rinforzato con strisce di Gore-Tex. 7 pazienti che presentavano un deficit di estensione di > 20°, dopo essere stati rioperati con questa tecnica hanno riguadagnato un'estensione completa.

Tab. I. Principali casistiche e score funzionali riportati in letteratura nella ricostruzione dell'apparato estensore con plastica di rotazione del gastrocnemio mediale.

Autore	N. casi	ROM (media)	Deficit estensione (media)	Score
Grimer [14]	50	0-140° (104°)	0-90° (30°)	MSTS 77% G e E
Hyas [10]	15	0-120° (79°)	0-90° (23°)	MSTS 61% G e E
Anract [11]	9	0-90° (63°)	0-40° (12°)	MSTS 61% G e E
Malawer [7]	7	0-95°	0-30° (15°)	MSTS 72% G e E
Jaureguito [9]	7	0-130° (100°)	0-50° (24°)	Knee score ISS 68-100 (82°) Funct. Score ISS 20-90 (51°)
Rhomberg [13]	5	> 90°	5-15° (9°)	n.r.

Un'altra tecnica per la reinserzione dell'apparato estensore dopo resezione della tibia prossimale e megaprotesi è quella descritta da Kotz [18] e che consiste nell'osteotomia del perone con avanzamento della parte prossimale e reinserzione del tendine rotuleo sul legamento collaterale laterale (Fig. 7). Petschnig e Baron [5] hanno confrontato l'efficacia di questa tecnica rispetto alla trasposizione del gastrocnemio mediale suddividendo 17 pazienti in 3 gruppi: il primo con la sola trasposizione del perone, il secondo con il solo lembo di gastrocnemio mediale ed il terzo con la combinazione delle 2 tecniche. La forza muscolare degli estensori e dei flessori è stata valutata isocineticamente con dinamometri, come pure il range del movimento articolare. Questi autori concludono affermando che la combinazione delle 2 tecniche è quella che garantisce i migliori risultati funzionali sia in termini di articolarità che di forza muscolare dell'apparato estensore. Quindi anche in questo caso la presenza del lembo di gastrocnemio si rivela di primaria importanza al fine di ottenere un buon risultato funzionale.

Il lembo di rotazione del gastrocnemio mediale, così

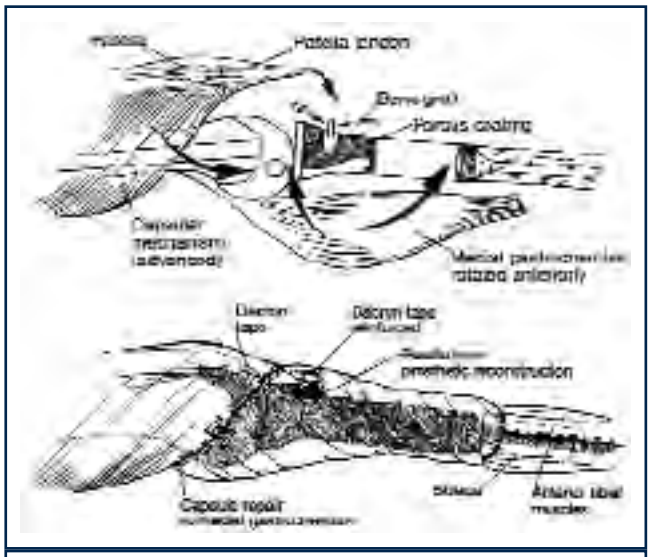

Fig. 6. Tecnica originale di Bickels [15] per la ricostruzione dell'apparato estensore.

Fig. 7. Tecnica originale di Petschnig e Baron [5] con osteotomia e traslazione anteriore del perone e sutura dell'apparato estensore, con lembo di rotazione del gastrocnemio mediale.

come è stato finora descritto da tutti gli Autori citati, svolge una duplice funzione: quella di permettere un ancoraggio biologico al tendine rotuleo e quella di fornire una valida copertura allo stelo protesico. Talvolta però può non essere necessaria una copertura plastica della protesi in quanto i tessuti molli sono sufficienti, ma invece è necessario solo un rinforzo biologico per la reinserzione dell'apparato estensore. In questo caso è possibile staccare il tendine prossimale del gastrocnemio ed anteporlo sulla tuberosità tibiale della protesi per favorire una valida e robusta sutura tra tendine rotuleo e tendine del gastrocnemio (Fig. 8a, b). Manfrini et al. [8] hanno dimostrato che i risultati funzionali sono migliori quando viene trasposto il capo prossimale del gastrocnemio rispetto al capo distale: 85% di risultati Good e Excellent con la trasposizione del capo prossimale del gastrocnemio contro il 17% con quella del capo distale.

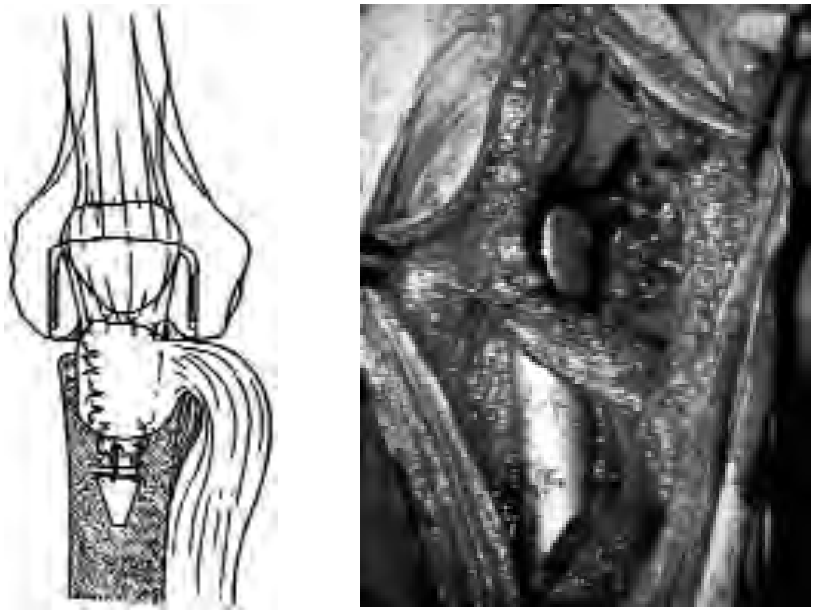

Fig. 8. a – Schema della trasposizione anteriore del capo prossimale del gastrocnemio mediale (da Manfrini) [8]; b – Risultato clinico con il capo prossimale del gastrocnemio mediale trasposto a rinforzare l'apparato estensore in una protesi KMFTR.

ESPERIENZA MULTICENTRICA ITALIANA

Sono state valutate le tecniche ricostruttive ed i risultati funzionali di pazienti sottoposti a resezione della tibia prossimale e ricostruzione con megaprotesi dei 4 Centri partecipanti allo studio (Bologna, Milano, Firenze e Gorizia): complessivamente sono state raccolte 231 megaprotesi di tibia prossimale. Le protesi esaminate sono di 3 differenti tipologie, ma tutte prodotte dalla medesima azienda in tempi diversi. Nella Tabella II sono riportati i tipi di protesi esaminate.

Le tecniche di reinserzione dell'apparato estensore alla protesi utilizzate sono state l'inserzione diretta del tendine rotuleo sulla tuberosità tibiale artificiale dello stelo protesico mediante l'utilizzo della placchetta in polietilene, il distacco del capo prossimale del gastrocnemio e la rotazione del capo distale del gastrocnemio: l'osteotomia con anteposizione del perone non è mai stata utilizzata in questo gruppo di pazienti. L'utilizzo della placchetta da sola è stato piuttosto raro, mentre è stato sempre eseguito in associazione alla trasposizione prossimale o mediale del gastrocnemio (tranne che per le protesi di ultima generazione GMRS che non la prevedono). Purtroppo non è stato sempre possibile valutare con esattezza se il capo del gastrocnemio trasposto era il prossimale o il distale.

L'utilizzo della placchetta in polietilene da sola, senza nessuna forma di plastica muscolare, è stato eseguito in 38 pazienti (16,5% del totale). Nei restanti 192 pazienti (83,5%) è stata eseguita una plastica con il capo prossimale o distale del gastrocnemio; in un paziente è stato eseguito un lembo libero di gran dorsale. Come detto non è stato sempre possibile identificare con certezza quale capo del gastrocnemio era stato trasposto e se si trattava del gemello mediale o di quello laterale: in ogni caso si può ritenere che il capo prossimale sia stato distaccato in

Tab. II. Tipi di protesi utilizzate nella casistica multicentrica italiana dal 1983 al 2005.

Tipo di protesi	Anni	
KMFTR	1983-1994	39
HMRS	1987-2004	182
GMRS	2003-2005	10
Totale		231

circa il 40% dei casi, mentre nel restante 60% sia stato ruotato, al momento della resezione chirurgica, il capo distale. Il gemello mediale è stato di gran lunga più utilizzato di quello laterale (94% verso 6%).
La valutazione funzionale è stata ottenuta seguendo i criteri della Muscoloskeletal Tumor Society [17] che dopo aver assegnato uno score da 1 a 5 a sei differenti parametri (dolore, funzione articolare, accettazione emotiva del risultato, necessità di bastoni, capacità di deambulare e tipo di deambulazione) riporta la somma come percentuale sul punteggio massimo. La valutazione funzionale è stato possibile ottenerla in 199 pazienti su 231 (86%). Nella Tabella III sono riportati gli score funzionali per tecnica utilizzata. Esaminando i risultati funzionali in relazione alle tecniche di ancoraggio del tendine rotuleo è evidente come la sola reinserzione del tendine senza nessuna plastica dia i risultati peggiori con uno score del 72,5% nei 26 casi valutabili. Invece la plastica con il gastrocnemio, sia ruotando la sua porzione distale che distaccando quella prossimale, da uno score del 82,3% nei 173 casi valutati. Estrapolando dal totale dei pazienti quelli dai quali si può determinare con certezza il tipo di ricostruzione plastica adottata si confermano i risultati dello studio di Manfrini [8] dove il rinforzo all'ancoraggio del tendine rotuleo con il capo prossimale del gastrocnemio produce un risultato migliore (score 84,6%) rispetto alla rotazione del capo distale (score 76,5%), anche se la differenza non è significativa. In Tabella III è riportata la valutazione funzionale.
Le varie tecniche di reinserzione dell'apparato estensore hanno presentato delle complicazioni in 23 pazienti (10%): 9 connesse a mobilizzazioni o rotture delle viti o della placchetta in polietilene e 14 legate a rotture del tendine rotuleo: tutti questi pazienti hanno presentato deficit di estensione del ginocchio maggiore di 30°. La maggior parte di queste complicazioni è correlata all'uso della placchetta in polietilene dei modelli KMFTR e HMRS. In 8 di questi pazienti il distacco del tendine rotuleo è stato riparato utilizzando in 4 casi un legamento artificiale, mentre negli altri 4 è stata eseguito un lembo di rotazione del gastrocnemio che non era stato ruotato nel primo intervento di resezione.
In 12 pazienti è stato eseguito un lembo di rotazione del gastrocnemio mediale per complicazioni intervenute a distanza dall'intervento di resezione: in 4 pazienti, come abbiamo detto per problemi meccanici, mentre negli altri 8 per grave deiscenza o infezione della ferita chirurgica in pazienti sottoposti a chemioterapia e/o radioterapia.
Complessivamente i lembi di gastrocnemio utilizzati sono stati 204: 192 in prima istanza e 12 a distanza dall'intervento di resezione. Il gastrocnemio mediale è stato utilizzato in 192 pazienti (94%) dei casi, mentre quello laterale è stato ruotato solo in 12 (6%). Il lembo utilizzato è stato miofasciale in 194 pazienti (95%) e miofasciocutaneo nei restanti 10 pazienti (5%). In un solo caso, in questo gruppo di pazienti, è stato utilizzato un lembo libero di gran dorsale. La copertura cutanea nei lembi miofasciali è stata ottenuta per prima intenzione oppure con innesti dermo-ipodermici applicati o immediatamente al momento della rotazione del lembo o mediamente intorno alla decima giornata dall'intervento.
Gravi complicanze infettive sono state riscontrate in 23 pazienti (11%); tutti sono stati operati con espianto dello stelo protesico e spaziatore di cemento antibiotato con, quando possibile, il reimpianto della protesi ad infezione guarita. In tutti inoltre si è sempre eseguita una copertura plastica con un lembo di gastrocnemio (il mediale quando non prima utilizzato o il laterale). 17 (74%) di queste infezioni sono guarite mentre in 6 pazienti si è resa necessaria l'amputazione.

Tab. III. Score funzionali per tipo di tecnica ricostruttiva utilizzata nella casistica multicentrica italiana.

Tipo di ricostruzione		Valutazione funzionale
Reinserzione diretta (26)	26	72,50%
Plastica con gastrocnemio (176)	173	82,30%
	Distacco capo prossimale	84,60%
	Rotazione del capo distale	76,50%

DISCUSSIONE E CONCLUSIONI

La maggiore criticità nell'uso di megaprotesi nelle ricostruzioni della tibia prossimale consiste nella difficoltà ad ottenere una valida reinserzione allo stelo protesico dell'apparato estensore. Nessuna sutura diretta del moncone del tendine rotuleo ai fori presenti su tutti i modelli di stelo protesico, da sola, permette una valida estensione attiva del ginocchio che si mantenga nel tempo. Si è reso pertanto necessario individuare delle tecniche chirurgiche e/o dei dispositivi protesici che permettano di rinforzare sia in maniera meccanica che biologica l'aggancio del tendine rotuleo allo stelo della megaprotesi. Tra tutti il più

valido è la plastica con il gastrocnemio, come è ampiamente dimostrato in letteratura [6-15]. La stessa tecnica inoltre viene anche suggerita in caso di gravi lesioni dell'apparato estensore nelle protesi di ginocchio tradizionali per artrosi primaria [4 9 11 13 19]. L'osteotomia con avanzamento del perone [5 18] necessita anch'essa, per dimostrarsi valida, della plastica con il gemello.

L'analisi dell'esperienza multicentrica italiana conferma i risultati della letteratura: i pazienti con i migliori risultati funzionali sono quelli ai quali era stata eseguita la plastica del gastrocnemio. Lo score funzionale medio dei pazienti di questa analisi multicentrica italiana è migliore di quello riportato dalle principali casistiche in letteratura (Tabb. I e III): il numero di pazienti raccolti in questi 4 Centri è di gran lunga superiore rispetto a quello delle casistiche presenti in letteratura ed ha quindi sicuramente permesso un migliore affinamento della tecnica chirurgica e delle indicazioni. Anche dall'analisi dei dati dei pazienti italiani si conferma che si deve sempre preferire l'utilizzo del gastrocnemio mediale che è più grande del laterale ed è più facile da isolare e ruotare. I risultati pubblicati da Manfrini [8], ed anche, seppure in maniera non significativa, i risultati della presente analisi dimostrano come la trasposizione del capo prossimale del gastrocnemio mediale dia i migliori risultati sul piano funzionale. Infatti la trasposizione anteriore annulla la funzione flessoria del gemello che entra quindi in sinergia con il quadricipite diventando pertanto da muscolo flessore a muscolo estensore; la rotazione del lembo distale con la sutura del capo distale al tendine rotuleo mantiene invece la funzione flessoria del gastrocnemio che è antagonista alla funzione estensoria del tendine rotuleo. La sutura quindi del tendine rotuleo sulla spessa porzione tendinea prossimale del gemello mediale risulta meccanicamente più efficiente della sutura sulla sua porzione muscolotendinea distale. Però l'inconveniente di questa tecnica è il fatto che la trasposizione del capo prossimale del gastrocnemio danneggia irreparabilmente il suo peduncolo vascolare: l'apporto sanguigno derivato dalle scarse anastomosi vascolari distali non permette una sufficiente vascolarizzazione delle fibre muscolari con conseguente danno tissutale irreparabile del muscolo.

A quest'ultima affermazione è strettamente legata la seconda criticità dell'uso delle megaprotesi tibiali: la scarsa copertura dei tessuti molli della tibia prossimale con conseguente alto rischio di deiscenza della ferita chirurgica ed infezioni (11% nel presente studio multicentrico). La rotazione del capo distale del gastrocnemio permette forse una minore efficienza funzionale, ma una sicura copertura muscolare dello stelo protesico con sicuramente minore rischio infettivo. Da non sottovalutare inoltre il fatto che molti di questi pazienti vengono sottoposti a chemioterapia o radioterapia con conseguente aumento dei rischi di infezione locale. Il danno tissutale derivante dalla lesione del peduncolo vascolare durante la trasposizione del capo prossimale del gastrocnemio preclude la possibilità di ruotare il muscolo se a distanza di tempo si verifica una deiscenza o un'infezione locale. Questa possibilità deve essere tenuta sempre presente, soprattutto nei pazienti sottoposti a terapie oncologiche. Le infezioni sono estremamente temibili in presenza di una megaprotesi, ma sono state risolte, nella nostra casistica, nel 75% dei pazienti senza gravi danni funzionali; ma ciò può avvenire solo se è già presente, o se è possibile ottenere, una valida copertura muscolare della protesi; pertanto la conservazione del peduncolo vascolare del gastrocnemio mediale è di primaria importanza.

In conclusione, l'analisi di questa casistica multicentrica italiana rivaluta l'efficacia e la buona funzione delle megaprotesi per le resezioni della tibia prossimale ed indica di eseguire sempre una plastica biologica per rinforzare la reinserzione dell'apparato estensore alle megaprotesi tibiali; l'utilizzo del gastrocnemio mediale è da preferirsi rispetto al laterale; la plastica con la rotazione del capo distale del gastrocnemio mediale è la tecnica più indicata e deve essere sempre eseguita in pazienti sottoposti a chemioterapia o radioterapia; la trasposizione del capo prossimale del gastrocnemio va riservata a casi selezionati, non sottoposti a terapie oncologiche, nei quali la copertura cutanea sia sufficiente alla chiusura delle breccia chirurgica per prima intenzione e senza tensione dei monconi: in questi casi, se possibile, è meglio utilizzare, anche se più indaginoso, il capo prossimale del gemello laterale in modo da non danneggiare il peduncolo vascolare del gemello mediale; in caso di complicazioni meccaniche o infettive l'indicazione chirurgica è quella di eseguire una plastica con rotazione di uno dei gastrocnemi, preferibilmente il mediale; in caso di plastica con lembo miofasciale di gastrocnemio gli innesti dermo-ipopdermici possono essere applicati immediatamente al momento della rotazione del lembo.

BIBLIOGRAFIA

[1] Eilber FR. *Limb salvage for high-grade sarcomas: UCLA experience. Proceedings of NIH Consensus Development Conference Limb-Sparing Treatment Adult Soft Tissue and Osteogenic Sarcoma*. Bethesda, Maryland, December 3-5, 1984.

[2] Oddy MJ, Pendegrass CJ, Goodship AE, Cannon SR, Briggs TWR, Blunn GW. *Extensor mechanism reconstruction after proximal tibial replacement*. J Bone Joint Surg 2005;87-B:873-8.

[3] Abboud JA, Patel RV, Donthinemi-Rao R, Lackman RD. *Proximal Tibial Segmental Prosthetic Replacement without the use of Muscle Flaps*. Clin Orthop Rel Res 2003;414:189-96.

[4] Kollender Y, Bender B, Weinbroum AA, Nirkin A, Meller I, Bickels J. *Secondary reconstruction of the extensor mechanism using part of the quadrceps tendon, patellar retinaculum and Gore-Tex strips after proximal tibial resection*. J Arthroplasty 2004;19:354-60.

[5] Petschnig R, Baron R, Kotz R, Ritschl P, Engel A. *Muscle functionafter endoprosthetic replacement of the proximal tibia. Different tehniques for extensor reconstruction in 17 tumor patients*. Acta Orthop Scand 1995;66:266-70.

[6] Malawer MM, Price WM. *Gastrocnemius transposition flap in conjunction with limb-sparing surgery for primary bone sarcoma around the knee*. Plast Reconstr Surg 1984;73:741-50.

[7] Malawer MM, McHale KA. *Limb-sparing surgery for high-grade malignant tumors of the proximal tibia*. Clin Orthop Rel Res 1989;239:231-48.

[8] Manfrini M, Capanna R, Caldora P, Gaiani L. *I lembi di gastrocnemio nella chirurgia dei sarcomi del ginocchio*. Chir Organi Mov 1993;78:95-104.

[9] Jaureguito JW, Dubois CM, Smith SR, Gottlieb LJ, Finn HA. *Medial gastrocnemius transposition flap for the treatment of disruption of the extensor mechanism after total knee arthroplasty*. J Bone Joint Surg 1997;79-A:866-73.

[10] Hyas L, Younge D, Pant R, Moreau P. *Limb salvage for proximal tibial tumors using a modular prostheses*. Int Orthop 2000;24:208-11.

[11] Patel NS, Ibrahim DT, Finn HA. *Knee extensor mechanism reconstruction with medial gastrocnemius flap*. Clin Orthop Rel Res 2002;398:176-81.

[12] Anract P, Missenard G, Jeanrot C, Bubois V, Tomeno B. *Knee reconstruction with prostheses and muscle flap after total arthrectomy*. Clin Orthop Rel Res 2001;384:208-16.

[13] Rhomberg M, Schwabegger AH, Ninkovic M, Bauer T, Ninkovic M. *Gastrocnemius myotendineous flap for patellar or quadriceps tendon repair or both*. Clin Orthop Rel Res 2000;377:152-60.

[14] Grimer RJ, Carter SR, Tillmann RM, Sneath RS, Walzer PS, Unwin PS, et al. *Endoprosthetic replacement of the proximal tibia*. J Bone Joint Surg 1999;81-B:488-94.

[15] Bickels J, Wittig JC, Kollender Y, Neff RS, Kellar-Graney K, Meller I, et al. *Reconstruction of the extensor mechanism after proximal tibia endoprosthetic replacement*. J Arthroplasty 2001;16:856-62.

[16] Masquelet AC, Gilbert A. *Atlante dei lembi cutanei nella ricostruzione degli arti*. Napoli: Delfino Editore 1997, pp. 122-129.

[17] Enneking WF, Dunham W, Gebhardt MC, et al. *A system for the functional evaluation of reconstructive procedures after surgical treatment of tumors of the muscoloskeletal system*. Clin Orthop Rel Res 1993;286:241-6.

[18] Kotz R. *Possibilities and limitations of limb-preserving therapy for bone tumors today*. J Cancer Res Clin Oncol 1983;106(Suppl):68-76.

[19] Busfield BT, Russel Huffmann G, Nahai F, Hoffmann W, Ries MD. *Gastrocnemius flap for extensor mechanism deficiency with and without total knee arthroplasty*. Clin Orthop Rel Res 2004;428:190-7.

[20] Sobotta J, Becker H. *Atlante di Anatomia descrittiva dell'uomo*. Firenze: UTET-Sansoni Edizioni Scientifiche 1973.

G.I.O.T. 2005;31(Suppl.2):S647-S648

Megaprostheses of the knee, femur, tibia

A. Keller

In the reconstruction of massive bone defects, modular prosthesis systems enable variable length adjustments to bridge bone defects during surgery. The stability of the system applied contributes essentially to the satisfactory success in the reconstruction of massive bone defects.

This concerns the concept used to join the single elements of the system as well as the stable, functional effect of the joint replacement components applied to restore coordinated movement to be as natural as possible. Another feature for the success of the direct prosthetic treatment of defects is the anchorage of the system to the bone, either with or without cement. A stress-free load transmission from the prosthesis to the bone not only requires a firm intramedullary attachment of the prosthesis shaft applied, but also a protection of the shaft anchor against the rotational forces occurring at the shaft's intramedullary anchorage site. An efficient absorption of these rotational forces is achieved, if the anchorage elements of the prosthesis engage with the corticalis at the frontal transition from the prosthesis to the bone, thus including the entire osseous tube in the transmission of these forces. In addition, modular revision systems should provide the possibility of applying allografts to bridge distances, whenever necessary. Based on many years of experience in the restoration of massive bone defects an advanced development has been realized at the Megasystem C (Fig. 1) which enables the modular, complex reconstruction of various defects of the lower extremities in situation-dependent procedures.

As to the joint replacement of the knee, the rotating knee prostheses, (Fig. 2) which has proved to be successful over many years, has been integrated into Megasystem C. This type of knee prosthesis has been further developed by now, which also increases the application safety of Megasystem C, without modifying the functionally successful principle of rotating knee prosthesis. Specially designed taper taper connections (Fig. 3) in Megasystem C permit a stable assembly of the system components to each other, and have undergone a change during the development stage, which decisively increases fracture resistance.

Besides, the elements of the modular system contain devices which permit a safe disconnection (Fig. 4), if necessary. To assure a bone-safe transmission of forces between the anchorage of the prosthesis and the bone, Megasystem C contains anchorage elements (Fig. 5) which absorb the rotational forces acting on the intramedullary shaft anchor by means of a groove-like insertion into the bone, and thus include the entire osseous tube in load transmission.

Both from the proximal and the distal end, Megasystem C permits an extension of a partial replacement to even include total replacement of the femur, should this

Fig. 1. Megasystem C.

Fig. 2. Endo Rotational Knee.

Fig. 3. Special designed taper.

Fig. 4. Disconnecting device.

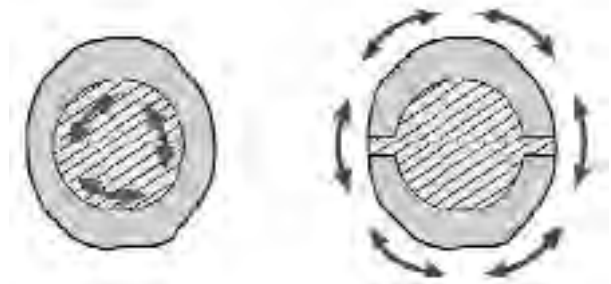

Fig. 5. Elements to absorb rotational forces.

become necessary in the course of surgical intervention. The proximal tibia replacement component permits refixation of the ligament.

The proximal hip component allows the adjustment of the antetorsion angle.

The Megasystem C functional joint components are made of cobalt chromium, all other System components from Titanium.

100 consecutive total femurs in revision arthroplasty. Mid-term functional results

C. Friesecke
A. Block

ENDO-Klinik, Hamburg

The number of total hip and knee replacements has risen sharply over the last two decades. So has consequently the number of revisions. The surgeon is more often confronted with extensive loss of femoral bone stock. In some of these cases the remnants of the femur are neither adequate for reconstuction by bone-graft nor for secure anchorage of a new long-stem prosthesis. In these cases a Total Femur Prosthesis can be a useful implant in order to save the limb. The prosthesis we used was the custom-made ENDO-Modell® made by Waldemar Link Germany (Fig. 1).

MATERIAL AND METHODS

All those 100 Total Femur Prostheses implanted between 3/89 and 9/97 during aseptic revision arthroplasty were followed-up. They were all consecutive cases. 87% of the patients were female, 13% male. The mean patient age was 68 years, ranging from 40 to 94 years. The mean follow-up period was 5 years, ranging from one to 12 years.

Prior to the operation 77% of the patients had suffered a complication following implantation of a total hip replacement (Fig. 2), 4% following a total knee and 19% following a complication affecting the diaphysis, in most cases a fracture between a total hip and a total knee prosthesis. A total of 41% had sustained a periprosthetic fracture preoperatively, usually in combination with loosening of the prosthesis.

RESULTS

65% patients had no complication, 5% could not be located. Deep infection occurred in 12%. Only in 2% of these patients the infection later resulted in disarticulation. There were dislocations in 6%, technical faults in 3%, patella problems in 2%, peroneal paralysis in 1%. Secondary healing took place in 1%, haematomas occurred in 2% and perioperative mortality was 3%.

The function of the hip and knee was assessed according to the Enneking Score in separate pre- and postoperative evaluations. This score is based on seven factors which are assessed and classified into four ratings from poor to excellent. The preoperative mean score for hip function was fair. This improved to good postoperatively. For the knee the preoperative score was fair to good, postoperatively it was better than good.



Fig. 2. 62 year-old female patient with a cemented total hip replacement, followed by a periprosthetic femur fracture. This was successfully plated, but later she suffered a supracondylar fracture. This was plated using additional bonecement because of the osteoporosis. The plate failed and a refracture occurred. There was additional knee arthritis (Fig. 2a). X-ray five years after implantation of a Total Femur Prosthesis (Fig. 2b).

Fig. 1. Total Femur Prosthesis ENDO-Modell®-Custom-made prosthesis with a modular proximal part. This allows adjustments in leg-length, CCD angle, head diameter and material. Distally a Rotating or Pure Hinge Knee Prosthesis ENDO- Modell® is used.

Fig. 3. Same case as in Figure 2. Functional results five years postoperatively (Figs. 3a and 3b). Good flexion at the knee and sufficient strength at the hip-joint.

CONCLUSION

The total femur prosthesis ENDO-Modell® is a valuable limb-saving implant not only in tumor cases but also in some cases of revision arthroplasty. The operation should be performed in specialised centers. It is nowadays a standardised procedure that can be performed in approximatly three to four hours. The complication rate is acceptable although the infection rate is relatively high. To reduce this rate we now follow an established procedure with perioperative administration of antibiotics as a prophylactic measure. Meticulous preoperative planning is compulsory. The functional results are good (Fig. 3). This prosthesis system has proven to be reliable and became an indispensable component in the range of implants we use to treat our patients in revision arthroplasty.

G.I.O.T. 2005;31(Suppl.2):S652-S656

Trattamento post-operatorio nelle protesi di ginocchio

Post-operating treatment in the knee replacement

V. Consoli
M. Scaglione
G. Punzi
S. Marchetti
G. Lioci

RIASSUNTO

Grazie all'evoluzione delle tecniche chirurgiche, al miglioramento dei materiali ed all'evoluzione dei disegni protesici è oggi possibile ottenere un incremento della longevità degli impianti protesici di ginocchio. A questo hanno contribuito anche i progressi effettuati nella conduzione della delicata fase post-chirurgica. Il trattamento post-operatorio ha l'obiettivo di limitare le possibili complicanze della chirurgia protesica, sia a breve che a medio termine, controllare le condizioni generali e riportare il paziente ad una rapida e soddisfacente ripresa funzionale.
Grazie ad una collaborazione interdisciplinare è stato possibile ridurre molto la percezione del dolore nella fase post-operatoria.
Una adeguata terapia profilattica antitromboembolica ha ridotto l'incidenza degli eventi trombo-embolici venosi, peraltro piuttosto frequenti nella chirurgia protesica del ginocchio.
Nella fase post-operatoria è necessario, inoltre, instaurare una terapia profilattica antibiotica per la prevenzione delle complicanze settiche, non più ampia e prolungata come in passato ma secondo protocolli definiti.
Oggi, infine, è ritenuto prioritario un rapido recupero funzionale per un ritorno precoce alla completa autonomia, all'attività lavorativa ed in alcuni casi ad una attività sportiva controllata, ottenibile solo con una precoce e programmata rieducazione funzionale.

Parole chiave: protesi di ginocchio, post-operatorio

SUMMARY

Thanks to the evolution of the surgical techniques, to the improvement of the materials and the evolution of prostesis design is possible to get an increase of the longevity of modern knee replacement. To this the progress have contributed also effected in the management of the postoperative phase. The post-operative treatment has the objective to limit the possible pitfalls of knee replacement, either to short that to middle term, to guarantee good general conditions and to bring the patient to a rapid and satisfactory functional resumption.
Thanks to a collaboration between specialist has been possible to strongly reduce the pain perception in particular during the post-operating phase.
A suitable therapy to prevent thromboembolic desease has reduced the incidence of this events, besides rather frequent in the knee replacement.
In the post-operating phase it is necessary, besides, to establish an antibiotic preven-

Clinica Ortopedica, Università di Pisa

tive therapy for the prevention of the septic complicance, not more ample and prolonged as in past but according to defined protocols.
Today priority an express functional recovery for a precocious return to the complete autonomy, to the working activity and in some cases to a checked sporting activity, obtainable only with a precocious and programmed functional re-education.

Key words: knee replacement, post operating treatment

La storia della protesi di ginocchio è piuttosto recente. Il primo impianto di una componente metallica condiloidea può essere attribuito a Campbell nel 1944, sebbene già nel XIX secolo furono descritti interventi di interposizione di parti molli per la ricostruzione delle superfici articolari (Verneuil, 1860). Guston nel 1971 utilizzò due superfici metalliche convesse da applicare sui condili femorali e due componenti sintetiche da applicare sul piatto tibiale. Guston, inoltre, fu il primo ad utilizzare il cemento acrilico per rendere possibile un ancoraggio stabile delle componenti.
La prima protesi vincolata, invece, fu introdotta nel 1951 da Walldius che utilizzò per primo una protesi a cerniera. Questo tipo di protesi presentava una più facile tecnica di impianto e prevedendo il sacrificio di tutte le parti molli trovava il suo impiego nei casi con maggiore deformità e rigidità articolare o come intervento di "salvataggio" nei reimpianti. Le revisioni delle casistiche mostravano, tuttavia, una maggiore percentuale di infezioni e allentamento [1 2].
Da allora, grazie all'evoluzione delle tecniche chirurgiche, al miglioramento dei materiali, sia in termini di biocompatibilità che di resistenza meccanica, ed all'evoluzione dei disegni protesici è stato possibile raggiungere migliori risultati in termini di longevità degli impianti [2].
Non sono invece cambiati i principi su cui si deve basare la sostituzione protesica del ginocchio, enunciati già da Freeman nel 1973 e tuttora validi.
L'impianto dovrebbe richiedere la minima rimozione di osso necessaria. Dovrebbe essere ridotto al minimo il pericolo di allentamento delle componenti, facendo attenzione a non realizzare un eccessivo "serraggio" tra le componenti femorale e tibiale, al fine di controllare la trasmissione delle sollecitazioni in varo, valgo e rotazione tra protesi e osso. La frizione tra le componenti femorale e tibiale dovrebbe essere minima e limitata a impedire l'iperestensione del ginocchio.
Le componenti femorale e tibiale dovrebbero distribuire il carico alla superficie più ampia possibile dell'interfaccia osso-protesi e dovrebbe essere minimizzata la formazione di detriti derivanti dall'attrito delle componenti.
L'utilizzo di componenti protesiche compatte e con ridotti spazi morti ridurrebbe al minimo il rischio di infezioni [1 2].
Oltre a tenere bene presenti i principi su cui si basa un corretto impianto protesico alla longevità dello stesso, concorre anche la giusta indicazione, la scelta dell'impianto e la corretta conduzione della delicata fase post-chirurgica [3 4].

TRATTAMENTO POST-OPERATORIO

Il trattamento post-operatorio ha l'obiettivo di limitare le possibili complicanze della chirurgia protesica, sia a breve che a medio termine, garantire un buono stato di salute e riportare il paziente ad una rapida e soddisfacente ripresa funzionale [5].

IL DOLORE POST-OPERATORIO

Negli ultimi anni c'è stato un crescente interesse per la terapia del dolore. Grazie ad una collaborazione interdisciplinare è stato possibile, negli anni, ridurre molto la percezione del dolore con indubbi benefici per il paziente e per il suo recupero funzionale. I primi interventi di protesizzazione venivano effettuati in anestesia generale, e nel decorso post-operatorio si disponeva di farmaci analgesici e antinfiammatori sistemici. Dalla seconda metà degli anni settanta sono entrate nella pratica clinica le anestesie periferiche (spinale, bi-block) e i cateteri selettivi. L'uso di pompe elastomeriche, attraverso un rilascio costante dell'analgesico sia nel circolo sistemico o direttamente a livello del plesso nervoso del distretto interessato, permette un netto miglioramento della tollerabilità della sintomatologia algica e della compliance del paziente alla terapia riabilitativa.
Grazie a questi presidi il controllo del dolore post-operatorio è oggi ben compensato sia nell'immediato che nei giorni a seguire con l'indubbio vantaggio di consentire un precoce recupero funzionale [6].

COMPLICANZE TROMBO-EMBOLICHE

Gli eventi trombo-embolici venosi sono piuttosto frequenti nella chirurgia protesica del ginocchio. Si stima che dopo un impianto di protesi totale di ginocchio, senza adeguata profilassi, si verifichino nel 50-88% dei casi trombosi venose profonde. Il 9-20% di queste sono trombosi venose profonde prossimali (a più alto rischio di embolia polmonare). Le embolie polmonari si verificano nel 1-3% dei casi e di questi lo 0,2-0,7% risultano eventi fatali.

Se da una parte sono stati sperimentati e introdotti nell'utilizzo clinico sempre nuovi farmaci per la prevenzione del rischio trombotico, per contro sono in continuo aumento le patologie che portano ad un più alto rischio di sviluppare eventi trombo-embolici (ipertensione, obesità, diabete, etc.). È necessario, quindi, instaurare precocemente una adeguata terapia profilattica antitromboembolica ed applicare presidi meccanici per la diminuzione del rischio.

Il warfarin sodico è stato tra i dicumarolici il farmaco più usato. Scoperto negli anni '30 e entrato nelle pratica clinica negli anni '50 è un farmaco che ha dimostrato efficacia nel ridurre eventi trombotici. Questo farmaco, tuttavia, non presentava una gestione agevole in quanto poteva determinare sanguinamenti, aveva una latenza di azione di 24-72 ore e necessitava di continui monitoraggi sierici per il mantenimento del suo range terapeutico (INR 2-2,5).

Anche gli anti-aggreganti piastrinici sono stati impiegati per la prevenzione del rischio trombo-embolico, sebbene alcuni studi non abbiano evidenziato una reale efficacia nel ridurre eventi trombotici profondi dopo la chirurgia protesica. Il loro utilizzo, inoltre, era piuttosto limitato soprattutto per la potenziale gastro-lesività. In uno studio effettuato su 1.251 operati di protesi di ginocchio e trattate con ac. acetilsalicilico per la terapia profilattica avevano sviluppato TVP l'11% dei casi [7].

Le eparine sono entrate nella pratica clinica negli anni '30 e sono state largamente impiegate per molti anni. Le eparine calciche richiedevano, tuttavia, più somministrazioni giornaliere, un controllo giornaliero del tempo parziale di tromboplastina e potevano determinare ematomi che complicavano il decorso post-chirurgico.

Queste sono state recentemente sostituite dalle eparine a basso peso molecolare (EBPM), sviluppate negli anni '70 ed entrate nella pratica clinica nei primi anni '90. Attualmente le eparine a basso peso molecolare rappresentano il gold standard della terapia profilattica antitromboembolica. per la loro documentata efficacia, per la mono-somministrazione giornaliera, per la non necessità di monitoraggio del tempo parziale di tromboplastina, per la scarsa incidenza di sanguinamenti e per la bassa incidenza di trombocitopenie indotte da eparine. Recenti studi hanno evidenziato una elevata diminuzione del rischio trombotico. Infatti, in un recente studio effettuato su 3.954 operati di protesi di ginocchio e trattati con EBPM avevano sviluppato TVP lo 0,15% e EP l'1,2% dei casi [8].

Alcuni presidi meccanici si sono, negli anni, rivelati utili come terapia di supporto. In particolare l'uso di calze a compressione graduata, le pompe plantari, di polpaccio e di coscia, soprattutto se in associazione alla terapia farmacologia. Anche l'utilizzazione della mobilizzazione continua passiva si è rivelato un presidio molto ulite, favorendo il deflusso venoso dell'arto e opponendosi alla stasi, altro fattore di rischio per lo sviluppo di eventi trombotici.

Nell'ultimo decennio, nei pazienti considerati ad alto rischio, è stato utilizzato l'impianto del filtro cavale posizionato per via percutanea nella cava inferiore.

COMPLICANZE SETTICHE

Nella fase post-operatoria è necessario instaurare una terapia profilattica per la prevenzione delle complicanze settiche, che solitamente viene effettuata con copertura antibiotica a largo spettro proseguita fino alla 3° giornata post-operatoria. Le revisione casistiche hanno rilevato percentuali di complicanze settiche molto variabili, dall'1-2% fino al 12-14% dei casi. Le percentuali più alte di complicanze settiche (fino al 15%) sono state evidenziate negli impianti di protesi vincolate a cerniera nella seconda metà degli anni Settanta [9].

Ad oggi le complicanze infettive risultano inferiori al 2,5% [10]. Blom, in un lavoro del 1986, su 471 primi impianti e su 23 revisioni riportava un'incidenza di infezioni rispettivamente del 4,4% e del 15%. Lo stesso Autore in un lavoro del 2004 su 931 primi impianti e su 69 revisioni aveva un'incidenza rispettivamente dell'1% e del 5,8%. Il calo descritto di infezioni era da correlare all'utilizzo di protocolli antibiotici standardizzati, all'applicazione sempre più rigida delle procedure di asepsi, alla riduzione dei tempi chirurgici, agli accessi chirurgici sempre più limitati [11].

Spesso la complicanza infettiva si verifica in soggetti defedati o con stati di immuno-deficienza, come nell'artrite reumatoide o nel diabete. Lazzaroni, in un lavoro del 2001, riporta un'incidenza, su 217 pazienti in terapia profilattica con teicoplanina 400 mg, del 13% nei diabetici e dell'1,9% nei non diabetici [12].

COMPLICANZE MECCANICHE

La conduzione del trattamento post-chirurgico può essere condizionata da complicanze meccaniche intra-operatorie quali le fratture o i distacchi inserzionali del rotuleo. La prima evenienza è solitamente conseguente a fragilità ossea. La seconda a eccessiva trazione durante il ribaltamento laterale della rotula, specie nelle ginocchia più rigide e serrate. Anche un difetto di posizionamento con conseguente instabilità rotulea può condizionare negativamente il trattamento riabilitativo post-operatorio, fino a compromettere il risultato finale.
Un errato posizionamento delle componenti, quindi, o un difetto di allineamento, o un errato calcolo dei livelli di osteotomia femorale o tibiale, o un'errata misurazione delle dimensioni delle componenti, o uno squilibrio ligamentoso possono determinare instabilità dell'articolazione protesizzata, complicanza che può condizionare il trattamento post-operatorio fino a inficiare il risultato finale [13 14].

RIEDUCAZIONE

Dopo l'esecuzione dell'intervento chirurgico risulta di fondamentale importanza instaurare precocemente uno corretto trattamento riabilitativo. Oggi è ritenuto prioritario un rapido recupero funzionale per un ritorno precoce alla completa autonomia, all'attività lavorativa ed in alcuni casi ad una attività sportiva controllata.
Rispetto ai protocolli riabilitativi applicati ai primi impianti protesici di oltre trent'anni fa, quelli attuali prevedono carichi di lavoro più intensi e con tempi di recupero sempre più brevi. Nei primi interventi la mobilizzazione passiva iniziava in seconda o terza giornata a seconda del dolore e del versamento. L'avvento del Kinetec ha consentito poi, grazie al movimento continuo e controllato, di iniziare la mobilizzazione lo stesso giorno dell'intervento o in prima giornata. In seguito, è stata anticipata anche la mobilizzazione delle articolazioni limitrofe, che oggi inizia il giorno stesso dell'intervento.
Fin dai primi giorni risultano importanti gli esercizi di mobilizzazione manuale della rotula per contrastare l'instaurarsi di aderenze post-chirurgiche.
Se non si raggiunge un soddisfacente ROM a distanza di tre settimane dall'intervento è consigliabile uno sblocco in narcosi, per una lisi delle aderenze, o la sostituzione dell'inserto, se troppo spesso da causare un impianto "in tensione".
La concessione del carico può variare in base a diversi fattori quali il tipo di protesi impiantata, l'impiego della cementazione, la qualità dell'osso e le condizioni generali del paziente. Nei primi anni la prudenza condizionava il carico totale procrastinandolo a tempi oggi considerati lunghi; attualmente, nel rispetto della tipologia dell'impianto, il carico viene concesso molto più precocemente, anche in seconda giornata.
Anche il recupero della forza muscolare oggi viene iniziato molto più precocemente, con esercizi di contrazione isometrica del quadricipite, per un corretto bilanciamento tra apparato estensore, flessore e rotatore del ginocchio.
Il programma riabilitativo deve prendere necessariamente in considerazione il tipo di protesi impiantata. Protesi cementate, infatti, tollerano un carico precoce rispetto alle non cementate. Protesi vincolate o semivincolate hanno minore tolleranza agli stress meccanici rispetto a protesi a scivolamento non vincolate e protesi monocompartimentali. Risulta, quindi, di particolare importanza in questo settore della protesica una stretta collaborazione tra chirurgo ortopedico e fisiatra per stabilire un adeguato e personalizzato programma riabilitativo [15-18].

CONCLUSIONI

Il continuo incremento delle patologie degenerative e la sempre più pressante richiesta di un miglioramento della qualità di vita hanno portato negli ultimi anni ad un costante incremento degli impianti di protesi di ginocchio ed inevitabilmente ad un incremento anche degli interventi di revisione.
È dimostrato che impianti protesici su ginocchia gravemente compromesse dalla patologia artrosica non possono raggiungere gli stessi risultati rispetto ad impianti effettuati in stadi più precoci della stessa patologia degenerativa. Quindi, se da un lato si interviene sempre più precocemente, con una sempre crescente estensione delle indicazioni al trattamento chirurgico per garantire miglio-

ri risultati, dall'altro è necessario un continuo investimento di ricerca tecnologica e di esperienza per aumentare la longevità degli impianti e diminuire le complicanze sia a breve che a medio e lungo termine [2 19 20].

BIBLIOGRAFIA

1 Insall J. *Chirurgia del Ginocchio*. Verduci Editore, 1986.

2 Sculco T, Martucci E. *L'Artroprotesi di ginocchio*. Bologna: Timeo ed. 2000.

3 Cadematri C. *Total Knee Replacement*. Acta Biomed 2004;75:56-62.

4 Dieppe P, Basler HD. *Knee Replacementsurgery for osteoarthritis: effectiveness, pratice variations, indications and possible determinants of utilisation*. Rheumatology 1999;38:73-83.

5 Mannoni A, Briganri MP. *Epidemiological profile of symptomatic osteoarthritis in older adults*. Ann Rheum Dis 2003,62:576-8.

6 McBeth DM, Shah J, Sebastian L, Slendzinski K. *The effect of patient controlled analgesia and continuous epidural infusion on lenght of hospital stay after total knee or hip replacement*. CRNA 1995;6:31-6.

7 McKenna R, Bachmann F, Kaushal SP, Galante J. *Thromboembolic disease in patients undergoing total Knee replacemnt*. J Bone Joint Surg Am 1976;58:928-32.

8 Dahl O, Gudmundsen T, Bjornara B, Solheim D. *Risk of clinical pulmonary embolism afetr joint surgery in patients receiving LMWH propylaxis in hospital*. Acta Orthop Scand 2003;3:299-304.

9 Deburge A, Guepard group. *Guepar hinge prosthesis: Complications and results with two years' follow-up*. Clin Orthop 1976;120:47-53.

10 Lentino J. *Prosthetic joint infection: bane of orthopedist, challenge for infectious disease specialist*. Clin Infect Dis 2003;36:1157-61.

11 Blom AW, Brown J, Taylor AH. *Infection afeter total knee arthroplasty*. J Bone Joint Surg Br 2004;86:688-91.

12 Lazzarini L, Pellizar G, Stecca C, Viola R, De Lalla F. *Postoperative infection following total knee replacement: an epidemiological study*. J Chemoter 2001;13:182-7.

13 Mancini GB, Corvaglia A. *Risultati a lungo termine di protesi di ginocchio Insall-Burstein a stabilità posteriore*. Giornale Italiano di Ortopedia e Traumatologia 2001;27:64-8.

14 Mariconda M, Lotti G. *Protesi totale ibrida di ginocchio Genesis: risultati a medio termine*. Giornale Italiano di Ortopedia e Traumatologia 2000;26:35-40.

15 Moffet H, Collet JP. *Effectiveness of intensive rehabilitation on functional ability and quality of life after first total knee arthroplasty*. Arch Phys Med Rehabil 2004;85:546-56.

16 Fuchs S, Rolauffs B. *Clinical and functional results after the rehabilitation period un minimally-invasive unicondylar knee arthroplasty patients*. Knee Surg 2005:3.

17 Milne S, Brosseau L. *Continuous passive motion following total knee arthroplasty*. Cochrane Database Syst Rev 2003;CD004260.

18 Corti MC, Rogon C. *Epidemiology of osteoarthritis: prevalence, risk factors and functional impact*. Aging Clin Exp Res 2003,15:359-63.

19 Elderes MJ. *The increasing impact of arthritis on Public Healt*. J Reumatolol 2000,27:6-8.

20 Punzi L, Canesi B. *Consensus italiana sulle raccomandazioni dell'EULAR 2003 per il trattamento dell'artrosi del ginocchio*. Reumatismo 2004;56:190-201.

G.I.O.T. 2005;31(Suppl.2):S657-S660

Problemi riabilitativi nelle grandi protesi

Rehabilitation problems in megaprosthesis

M.L. Nicodemo
A. Marchese
G. Graziani
M. Celestini

RIASSUNTO

Fino al 1980 l'amputazione era la scelta chirurgica a cui venivano sottoposti i pazienti affetti da tumori maligni degli arti. Oggi l'85% di queste patologie sono trattate mediante una procedura di limb salvage. Questo progresso ha creato nuove opportunità in campo riabilitativo. Lo scopo di questo lavoro è quello di descrivere il programma riabilitativo di pazienti sottoposti a ricostruzione dell'omero, della tibia e del femore prossimale con protesi composite e di illustrarne i problemi ad esse legate e i risultati funzionali valutati con scheda di Enneking.

Parole chiave: riabilitazione oncologica, megaprotesi

SUMMARY

Until the beginning of the 1980, amputation was the most common method of treating the majority of sarcomas arising in an extremitiy, whether of bone or soft tissue origin. Today 85% of these tumors are treated by limb-sparing surgery (LSS), a procedure that involves recontruction of bone, joints and soft tissues using megaprosthesis. The goal of this work is to describe the problems associated for rehabilitation of these patients. The functional results are evaluated by Enneking scale, in all of patients who undergo LSS with composite prosthesis.

Key words: oncology rehabilitation, megaprosthesis

INTRODUZIONE

Fino al 1980, pazienti affetti da tumori dell'osso e dei tessuti molli ad alto grado di malignità a carico degli arti, venivano sottoposti ad amputazione. Oggi per circa l'85% di questi pazienti viene attuata una procedura di salvataggio dell'arto [1]. I progressi della chirurgia ricostruttiva, basati sulla filosofia di "*limb salvage*" hanno creato nuove opportunità in campo riabilitativo. Nel campo di sostituzione protesica, la prima soluzione è stata la megaprotesi *custom made*, seguita dalla megaprotesi modulare [2]; uno dei limiti di tali sistemi era l'inefficienza del reinserimento muscolare, tendineo e legamentoso sul metallo protesico, con conseguente instabilità articolare. Secondo alcuni Autori, in caso di ricostruzione con megaprotesi, i tendini possono essere suturati direttamente sulla protesi, ma con il rischio di necrosi muscolare e conseguente distacco [3-5]. L'innesto osteo-articolare rappresenta un'evoluzione

Dipartimento di Riabilitazione
RME-RMA

delle protesi modulari e risulta estremamente vantaggioso in quanto permette la reinserzione tendinea con un discreto ripristino della funzionalità articolare. L'utilizzo di un innesto osteo-articolare è purtroppo gravato da una certa incidenza di fratture. L'assenza di questa complicanza appare correlata all'utilizzo di una protesi composita con lungo stelo protesico che supporta l'innesto [6]; questa si basa sull'associazione tra una protesi convenzionale o più frequentemente da revisione, con un innesto massivo metadiafisario, prelevato da cadavere, assieme alle sue inserzioni tendinee su cui ancorare i muscoli distaccati [7]. Un altro vantaggio delle protesi composite è quello di avere una presa diafisaria che oltrepassa la linea di osteotomia e permette di scaricare gli stress alla diafisi dell'osso ospite. Nelle protesi composite, la fusione dell'osteotomia non ha quindi una funzione meccanica primaria, come nell'innesto osteo-articolare, ma serve solo come ulteriore stabilizzazione accessoria [2]; tutto ciò ha un'importanza fondamentale ai fini riabilitativi, per quel che riguarda la concessione del carico durante la deambulazione.
Lo scopo di questo lavoro è quello di descrivere i problemi legati alla riabilitazione di pazienti sottoposti ad una chirurgia di "*limb-savage*". Esistono 4 tipologie di riabilitazione del malato di cancro, che possiamo sintetizzare come segue: 1. *preventivo*: informare il paziente; 2. *rieducativo*: attivare programmi di attività fisica, psicologica, sociale e vocazionale, in rapporto al quadro clinico-funzionale; 3: *di supporto*: insegnare al paziente come sfruttare le sue capacità residue e minimizzare i cambiamenti fisici e psichici secondari alla malattia; 4: *palliativo*: fornire conforto e supportare il paziente cercando di diminuire e alleviare le i disagi [8].

MODALITÀ OPERATIVE

I pazienti da noi valutati e trattati hanno un'età media di 40 anni; le patologie che hanno portato alla ricostruzione dell'arto con protesi composita sono state: condrosarcoma a basso grado di malignità, osteosarcoma ad alto grado, sarcoma di Ewing, metastasi da ca mammario, leiomiosarcoma, osteoblastoma.
Il team riabilitativo multidisciplinare è formato dal fisiatra, dall'ortopedico oncologo, dallo psicologo, dal fisioterapista, dall'infermiere, dall'assistente sociale. Il processo riabilitativo prevede la valutazione clinico-funzionale pre-operatoria del paziente, l'informazione necessaria alla riduzione dei tempi riabilitativi e dello stress emozionale che segue la chirurgia e il trattamento post-operatorio. L'obiettivo è quello di rendere il più autosufficiente possibile il paziente sottoposto a questo tipo di chirurgia, prima che lasci l'ospedale; infatti contrariamente alla maggior parte dei pazienti post-chirurgici, essi non vengono trasferiti in reparti di riabilitazione post-acuzie, ma ritornano al domicilio per sottoporsi ai cicli di radioterapia o di chemioterapia [9].

PROTOCOLLI RIABILITATIVI

Il protocollo riabilitativo, dovrà essere sempre personalizzato, tenendo conto dei seguenti parametri: il tipo di patologia, il quadro clinico, l'età del soggetto e la sua costituzione fisica, la sua vita lavorativa, relazionale e vocazionale. I momenti importanti del programma riabilitativo, quali il recupero dell'articolarità, la ripresa della forza muscolare, la rieducazione propriocettiva, la riprogrammazione neuromotoria, e il successivo recupero della deambulazione con carico progressivamente completo, si perseguono gradualmente, mediante costante controllo del paziente e attraverso monitoraggio continuo della evoluzione clinica [8]. La ripresa funzionale è spesso resa difficoltosa dai lunghi cicli di radioterapia e chemioterapia a cui sono sottoposti questi pazienti; infatti molti pazienti sottoposti a terapia radiante tendono ad avere una diminuzione del ROM articolare, un aumento dell'edema a carico dell'arto operato e una diminuzione della forza muscolare. La chemioterapia causa debolezza cronica e affaticamento, con conseguente diminuzione della energia muscolare. È stato messo a punto un protocollo riabilitativo per ogni tipo di paziente che schematizziamo come segue:

	Omero prossimale
Primi 30 gg	Tutore con cuscino in abduzione, Kt respiratoria, mobilizzazione mano, polso, gomito omolaterale alla lesione, esercizi propriocettivi, massoterapia cervico-scapolare.
Dopo 30 gg.	Mobilizzazione passiva e autopassiva della spalla sul piano cervico-scapolare, ginnastica respiratoria, esercizi pendolari, mobilizzazione attiva assistita sugli altri piani di movimento seguendo la regola del "non dolore", kt in acqua.
Dopo 60 gg.	Potenziamento muscolare, elettrostimolazione se necessario.
	Tibia prossimale
Primi 30 gg.	Tutore bloccato in estensione, contrazioni isometriche quadricipite, mobilizzazione tibio-tarsica e attivazione arto sano, Kt respiratoria, Kt propriocettiva.
Dopo 30 gg.	Mobilizzazione passiva sotto soglia dolorifica, potenziamento isotonico del quadricipite e ischiocrurali, idroterapia, elettrostimolazione se necessario, potenziamento muscolare progressivo dell'arto fino ad arrivare ad esercizi in c.c.c., training del passo.
	Femore prossimale
Primi 10 gg.	Tutore bloccato a 0°, contrazioni isometriche quadricipite, mobilizzazione tibio-tarsica, attivazione arto sano, esercizi propriocettivi, kt respiratoria.
Dal 10° al 20° g.	Tutore a 30° di flessione e training deambulatorio con carico sfiorante.
Dal 20° al 30° g.	Tutore a 60° di flessione, training deambulatorio con carico parziale, al 30° giorno tutore sbloccato, potenziamento muscolare.
Dal 30° giorno	Idroterapia, potenziamento muscolare, esercizi propriocettivi in c.c.c., training deambulatorio con carico progressivamente completo.

RISULTATI

I risultati funzionali sono stati valutati somministrando la scheda proposta da Enneking, che si basa su una serie di parametri quali: dolore, funzione, accettazione emozionale, utilizzo di ausili e deambulazione per l'arto inferiore e mobilità della mano o abilità per l'arto superiore, andatura o capacità di sollevamento, con un follow-up di circa 40 mesi. Si sono ottenuti risultati differenti a secondo del segmento scheletrico interessato, con risultati buoni/eccellenti per il 100% dei casi per la tibia prossimale, per il 77% per il femore prossimale ed il 70% per l'omero prossimale. Schematizziamo come segue le complicazioni biologiche riscontrate nel gruppo complessivo dei pazienti da noi trattati: 1) infezione superficiale post-operatoria; 2) TVP dell'asse femoro-popliteo; 3) deficit post-operatorio di SPI e SPE; 4) mancata consolidazione della linea di osteotomia; 5) instabilità articolare a carico dell'articolazione gleno-omerale; 6) riassorbimento massivo dell'innesto.

CONCLUSIONI

La riabilitazione di questi pazienti risulta molto più complessa della mera rieducazione funzionale del segmento protesizzato, in quanto coinvolge non solo l'apparato locomotore, con un'armonizzazione statica e dinamica globale, ma comporta il ripristino di una capacità di lavoro specifico, con la "speranza" di un recupero dell'integrità psico-fisica dell'individuo [10]. La valida reinserzione muscolare migliora la stabilità, garantendo la motilità articolare dell'anca dopo resezione del femore prossimale, limita l'extension lag dopo resezione della tibia prossimale e permette movimenti rotatori dopo resezione dell'omero prossimale. Le complicanze che insorgono dopo una procedura di *Limb Salvage*, non sembrano avere effetto sulla qualità della vita; tutto ciò crea un grande bisogno di un precoce e intensivo trattamento riabilitativo, in modo da restituire al paziente il più alto livello funzionale e sociale possibile.

BIBLIOGRAFIA

[1] Di Caprio MR, Friedlander GE. *Tumori ossei maligni. Confronto tra procedure di salvataggio dell'arto e amputazione*. J Am Acad Orthop Surg 2003;11:25-37.

[2] Zehr RJ, Ennekingw F, Scarbourough MT. *Allograft-Prosthesis composite versus megaprosthesis in proximal femoral recontruction*. Clin Orthop 1991;322:207-23.

[3] Lewis MM, Chekofsky KM. *Proximal femur replacement for neoplastic desease*. Clin Orthop 1982;171:72-9.

[4] Scales JT. *Massive bone and joint replacement involving the upper femur, acetabulum and iliac bone. The hip: proceedings of the third open scientific meeting of the hip society*. St. Louis: CV Mosby 1975:245-75.

[5] Veth RPH, Nielson HKL, Oldhorff J. *Resection of tumors of the pelvis and proximal femur. Evaluation of survival, local recurrence and function*. In: Yamamuro T, ed. *New developments for limb salvage in muscoloskeletal oncology*. Tokio: Springer-Verlag 1989, pp. 419-424.

[6] Zehr RJ, Enneking WF, Heare T, Liang TS. *Fractures in large structural allografts*. In: Brown KLB, ed. *Complications of limb salvage*. Intenational Symposium on Limb Salvage, Montreal 1991, pp. 3-8.

[7] Campanacci M, Capanna R, Cervellati C, Guerra A, Calderoni P. *Modular rotatory endoprosthesis for segmental resections of proximal humerus: experience with trirty three cases*. In: Chao EYS, Ivins JC, eds. *Tumor prostheses for bone and joint recontruction: the design and application*. New York: Thieme-Stratton 1983, pp. 127-139.

[8] Dietz JH. *Rehabilitation Oncology*. NY: John Wiley & Sons 1981.

[9] Oren R, Zagury A, Katzir O, Kollender Y, Meller I. *Principles and rehabilitation after limb-sparing surgery for cancer*. Malawer 2001;36:581-91.

[10] Celestini M, Bonanni L. *Concetti riabilitativi funzionali nelle protesi totali primarie dell'anca non cementate*. Atti della sezione di Fisiatria del 79° congresso SIOT 1994:67-70.

G.I.O.T. 2005;31(Suppl.2):S661-S663

La patogenesi della trombosi venosa profonda in Ortopedia

G.F. Gensini
B. Dilaghi
M. Falciani

La malattia tromboembolica venosa (TEV) (embolia polmonare – EP e trombosi venosa profonda – TVP) è una condizione a elevata morbilità e mortalità con importante impatto sulla salute della collettività, soprattutto se si considera che si stima che per ogni EP fatale, ci siano almeno 100 TVP sintomatiche e da 300 a 1.000 TVP asintomatiche, il che rende ragione della grande prevalenza della malattia TEV nella popolazione, e del fatto che la diagnosi di tale malattia è troppo spesso insoddisfacente. La malattia TEV ha senza dubbio una grande rilevanza anche dal punto di vista dei costi della Sanità. Negli Stati Uniti è stato calcolato che il costo totale per paziente relativo alla diagnosi e al trattamento di una TVP sia di circa $ 4.000 dollari, senza tenere conto dei costi derivanti dalle possibili sequele a lungo termine (sindrome post-trombotica), che si realizzano in oltre il 30% dei pazienti con una TVP. Negli USA colpisce ogni anno più di 100.000 pazienti ospedalizzati; necessita di profilassi che rappresenta il solo mezzo per ridurne le complicanze fatali. Di fondamentale importanza è conoscerne i fattori di rischio.

PATOGENESI DELLA TVP

Nel 1856 Virchow delineò i fattori che predispongono allo sviluppo della TE.

– *Stasi*: è caratterizzata da una riduzione della velocità lineare del flusso in cm/min ed una riduzione del ritorno venoso in vol/min. Situazioni del genere si determinano per esempio nelle pratiche chirurgiche, o a seguito di fattori che aumentano la viscosità ematica (per es. policitemia, neoplasie maligne).
– *Alterazioni della parete vasale*: le cellule endoteliali, se integre, sono metabolicamente attive sul sistema emostatico e liberano sostanze antitrombolitiche e cellulo-repellenti; se alterato l'endotelio perde la sua tromboresistenza. L'ipossia o l'uso di laccio in corso di interventi sul ginocchio determina lesioni profonde anche con ampio distacco dell'endotelio della parete vasale e denudamento delle strutture sottoendoteliali.
– *Ipercoagulabilità*: essa gioca un ruolo chiave nella formazione del trombo; prova ne sia l'elevata mortalità degli interventi chirugici demolitivi, degli interventi di artroprotesi dell'anca, di quelli addominali e pelvici per neoplasie, le infezioni da gram-negativi con rischio di CID. In queste condizioni sono presenti in circolo di fattori procoagulanti.

Con il termine di trombofilia si indicano la alterazioni dell'emostasi, congenite o acquisite, responsabili di uno stato di ipercoagulabilità, cioè quelle condizioni cliniche in cui il paziente mostra una predisposizione inusuale alla trombosi, che si configura clinicamente in eventi TEV atipici: comparsa precoce nella vita, precedenti

familiari di malattia TEV, trombosi recidivanti o localizzazioni multiple o inconsuete. L'esistenza di una trombofilia aumenta in misura importante il rischio di TEV nei pazienti che hanno già uno o diversi fattori di rischio clinici (immobilizzazione, interventi chirurgici, etc). Possiamo considerare due categorie: gli stati trombofilici congeniti e quelli acquisiti.

Le anomalie congenite comprendono la deficienza di antitrombina III, proteina C, proteina S e cofattore eparinico II, la resistenza alla proteina C attivata (per lo più determinata dalla mutazione Leiden del fattore V), alcuni casi di iperomocisteinemia, il polimorfismo G20210A del gene della protrombina, le disfibrinogenemie e le alterazioni del plasminogeno e della sua attivazione. La predisposizione congenita alla trombosi è una condizione rara, che deve tuttavia essere considerata seriamente in pazienti che hanno un episodio trombotico documentato e non spiegato ad un'età inferiore ai 45 anni, episodi di TVP ricorrenti, TVP in sedi inusuali, ed una storia familiare positiva per TEV. La frequenza di trombofilia congenita in pazienti non selezionati con TVP confermata può raggiungere anche il 50%. I pazienti con trombofilia congenita dovrebbero essere considerati ad alto rischio di TEV, e pertanto dovrebbe essere rivolta loro un'attenzione particolare soprattutto in termini di misure profilattiche e terapeutiche. Gli stati trombofilici primari (congeniti) e secondari (acquisiti) non dovrebbero essere considerati come categorie che si escludono a vicenda. Infatti, i pazienti con ciascuna delle forme di trombofilia primaria sono particolarmente inclini ad andare incontro ad eventi TEV quando esposti a situazioni ad alto rischio che comprendono anche gli stati trombofilici secondari (es. donne in gravidanza con trombofilia).

La mutazione del fattore V Leiden produce una proteina che è resistente alla degradazione da parte della proteina C attivata, per cui ne deriva in una tendenza trombotica. La mutazione del fattore V Leiden è clinicamente significativa; è relativamente comune (3-6%) ed è stata ripetutamente dimostrata in studi retrospettivi essere associata a TVP. Comunque TVP è relativamente poco frequente, in pazienti non selezionati con la mutazione; perciò il reale rischio è incerto. Il rischio trombotico di questa mutazione è amplificato da fattori di rischio coesistenti, come la deficienza di proteina C, l'uso di contraccettivi orali e la gravidanza. Questo suggerisce che in ambiente chirurgico che predispone i pazienti a trombosi, la presenza della mutazione del fattore V Leiden può predire un rischio più elevato per TVP.

Il riconoscimento dei fattori di rischio della malattia TEV (alcuni dei quali sono direttamente correlati alle caratteristiche cliniche dei pazienti, mentre altri sono legati a procedure chirurgiche o all'impiego di particolari farmaci), rappresenta un elemento fondamentale nell'iter diagnostico e nell'individuazione di elementi patogenetici di fronte ad un sospetto di TEV, anche perché una migliore conoscenza di questi fattori ci permette di identificare i soggetti a maggior rischio, che possono trarre quindi particolare beneficio dall'impiego della profilassi. Di seguito sono riportati i principali fattori di rischio per TEV.

- *Età*: la TE è rara sotto i 40 anni, mentre l'incidenza è elevata nell'anziano sopra i 75 anni con 1 caso su 100/anno.
- *Sesso*: femminile, forse connesso anche all'uso di contraccettivi, gravidanze, puerperio, alterazioni del sistema venoso profondo, vene varicose e per costellazione ormonale.
- *Gruppo sanguigno*: i soggetti con gruppo 0 hanno rischio inferiore per TE perché livelli meno elevati di fattore di Von Willebrand e di fattore VIII.
- *Obesità*: perché le cellule adipose secernono inibitore tessutale del plasminogeno.
- *Immobilizzazione*: perché il flusso si riduce, specie negli emiplegici, dopo stazione eretta prolungata, e negli allettati.
- *Gravidanza*: perché in gravidanza si incrementano i fattori II, VII, X ed il fibrinogeno, con riduzione di proteina S e fibrinolisi.
- *Uso di contraccettivi orali*: per aumento dei fattori della coagulazione II, VII, X e riduzione di antitrombina III e proteina S.
- *Neoplasie maligne*: perché liberano sostanze procoagulanti e fattore tissutale.
- *Interventi chirurgici*: si divide in paziente A) ad alto rischio, B) a medio rischio, C) a basso rischio.

PATOGENESI DELLA TVP NEI PAZIENTI SOTTOPOSTI AD INTERVENTI SUL GINOCCHIO

Gli interventi di sostituzione protesica del ginocchio sono a rischio molto elevato di TEV.

L'incidenza di malattia TEV in chirurgia ortopedica è stata per anni sottovalutata, anche in rapporto al fatto che spesso le TVP sono asintomatiche e si manifestano anche a distanza dall'intervento chirurgico. Il rischio rimane infatti elevato almeno per un mese dopo un intervento di artroprotesi d'anca, come già accennato, mentre per la

chirurgia del ginocchio il rischio è ancora più elevato rispetto alla chirurgia dell'anca, ma più circoscritto nel tempo.

Va precisato comunque che il tipo di intervento chirurgico di per sé è più importante rispetto alle caratteristiche personali del paziente nel determinare il livello di rischio tromboembolico. In modo particolare risulta essenziale la suddivisione degli interventi chirurgici in maggiori e minori, concetto basato essenzialmente sulla durata dell'intervento chirurgico. Infatti, i pazienti che vanno incontro a procedure operatorie prolungate (> 30 minuti) sono a rischio elevato di TEV. Dovrebbe essere sottolineato che gli interventi di chirurgia ortopedica maggiore continuano ad essere ad alto rischio di TVP postoperatoria, nonostante le tecniche chirurgiche moderne e la mobilizzazione precoce dei pazienti. I risultati delle strategie profilattiche per la TVP dopo questo tipo di chirurgia sono stati abitualmente poco soddisfacenti fino all'avvento delle eparine a basso peso molecolare.

L'aumento del rischio tromboembolico è legato a vari fattori associati all'intervento stesso. Lesioni vascolari e tessutali indotte dal trauma chirurgico espongono al sangue il fattore tissutale in sedi vascolari molteplici, con conseguente attivazione della coagulazione. La stasi venosa è causata dalla mancanza della pompa muscolare, dovuta sia all'allettamento che all'anestesia. L'abbinamento fra stasi e attivazione della coagulazione favorisce il raggiungimento di concentrazioni locali critiche di fattori della coagulazione attivati, con innesco della formazione del trombo.

Le manovre chirurgiche inducono lesioni endoteliali che probabilmente hanno un ruolo rilevante in tutti gli interventi di chirurgia ortopedica. Inoltre si può osservare una riduzione dell'attività fibrinolitica nel periodo postoperatorio per aumentata sintesi del PAI 1 dovuta a generazione di citochine infiammatorie quali l'interleuchina 1 e il TNF.

Fra i fattori di rischio individuali che fanno aumentare il rischio tromboembolico postoperatorio sono l'età avanzata, l'obesità, la presenza di malattia neoplastica o insufficienza cardiaca congestizia e soprattutto una pregressa TEV postoperatoria.

In conclusione, la chirurgia sostitutiva del ginocchio è associata a un rischio particolarmente elevato di TVP in pazienti che non ricevono profilassi antitrombotica. La profilassi con eparina a basso peso molecolare e non frazionata riduce il rischio di TVP del 60-77%. Peraltro perfino con la profilassi antitrombotica migliore una TVP per lo più asintomatica è rilevabile con flebografia nel 15-30% dei pazienti sottoposti a intervento di sostituzione del ginocchio. Poiché si tratta di interventi ad altissimo rischio trombotico indipendentemente dalla presenza di fattori di rischio aggiuntivi al profilassi è sempre obbligatoria.

BIBLIOGRAFIA

Büller HR, Agnelli G, Hull RD, et al. *Antithrombotic Therapy for Venous Thromboembolic Disease. The Seventh ACCP Conference on Antithrombotic and Thrombolytic Therapy*. Chest 126:401S-428S.

Geerts WH, Heit JA, Clagett P, et al. *Prevention of venous thromboembolism*. Chest 2001;119:132S-175S.

Geerts WH, Pineo GF, Heit JA. *Prevention of Venous Thromboembolism: The Seventh ACCP Conference on Antithrombotic and Thrombolytic Therapy.* Chest 2004;126;338-400.

Millenson MM, Bauer KA. *Pathogenesis of venous thromboembolism*. In: Hull & Pineo eds. *Disorders of Thrombosis*. 1996.

Seligsohn U, Lubetsky A. *Genetic susceptibility to venous thrombosis*. N Engl J Med 2001;344:1222-31.

Virchow R. *Phologose und thrombose in Gefabsystem*. In: Virchow R, ed. *Gesammelte Abhandlugen zur Wissenschaftlichen Medicin*. Frankfurt: von Meidinger Sohn 1856, p. 458.

Thromboembolism after total knee arthroplasty

E.A. Salvati

Hip and Knee Service, Hospital for Special Surgery, New York, Clinical Orthopaedic Surgery, Weill Medical College of Cornell University

The etiology of venous thromboembolism (VTE) following TKR is *multifactorial*. Thus, the prophylaxis should be *multimodal*. Traditional emphasis has been placed mainly on postoperative prophylaxis (anticoagulants and/or intermittent pneumatic compression), based on clinical predisposing factors (age, history of VTE, malignancy, obesity, diabetes mellitus, smoking, alcohol abuse, stroke, atrial fibrillation, valvular disease, endocarditis, cardiac insufficiency, atherosclerosis, and American Society of Anesthesiologists Physical Status Classification of 3 or greater [1-6]). In this presentation I will highlight all the measures we implement *prior, during and after surgery* to prevent or minimize the formation and propagation of venous thrombosis, and the rationale for its use.

Our *multimodal prophylaxis* includes the following: *preoperative* discontinuation of procoagulant medications (estrogen, birth control pills, raloxifene, vit. K) and autologous blood donation, [7] hypotensive epidural anesthesia [8 9], frequent aspiration of intramedullary contents during femoral and tibial preparation to reduce the venous load of procoagulants [10 11], immediate postoperative intermittent pneumatic compression [12-15], elastic stockings [16], early continuous passive motion (CPM) and mobilization (emphasizing repeated and vigorous active dorsiflexion of ankles), and chemoprophylaxis according to the patient's thromboembolic predisposition [17-19].

Using this *multimodal prophylaxis*, our current rates of symptomatic DVT and PE are low [20]. In a prospective, randomized study of 275 patients undergoing unilateral TKR at our institution, the rates of DVT detected with ultrasound screening were 14.1% in those who received enoxaparin and pneumatic compression, and 17.8% in those who received aspirin and pneumatic compression ($p = 0.27$) [21].

In a meta-analysis of the English literature on thromboembolic prophylaxis after 6001 TKRs, Westrich et al. [22] demonstrated that the incidence of DVT was 53% with aspirin, 45% with coumadin, 29% with LMWH and 17% with intermittent pneumatic compression. The incidence of PE was 11.7% with aspirin, 8.2% with coumadin and 6.3% with intermittent pneumatic compression. No studies reported routine lung scans with LMWH.

Approximately one half of our patients who developed DVT/PE had no predisposing clinical factors. This observation led us to study the presence of heritable thrombophilia and hypofibrinolysis in patients who developed VTE after THR and TKR. The results of our study [23], and those of others [24-27] have defined the major *genetic* predispositions which increase the risk of thromboembolism (*antithrombin III (< 75%), protein C deficiency (< 70%), and homo-heterozygosity for the prothrombin gene mutation*). Pre-operative screening for these genetic predispositions, along with the recognized clinical comorbidities previously mentioned, differentiate patients who need mild prophylaxis with those at higher risk who need to be anticoagulated more aggressively.

REFERENCES

[1] Lieberman JR. *Venous thromboembolism after total hip arthroplasty*. In: Callaghan JJ, Rosenberg AG, Rubash HE, eds. *The Adult Hip*. Philadelphia: Lippincott-Raven 1998, pp. 633-646.

[2] Haas S. *Deep vein thrombosis: beyond the operating table*. Orthopedics 2000;23(Suppl 6):s629-32.

[3] NIH Consensus Development. *Prevention of venous thrombosis and pulmonary embolism*. JAMA 1986;256:744-9.

[4] White RH, Zhou H, Romano PS. *Incidence of symptomatic venous thromboembolism after different elective or urgent surgical procedures*. Thromb Haemost 2003;90-3:446-55.

[5] Mantilla CB, Horlocker TT, Schroeder DR, Berry DJ, Brown DL. *Risk factors for clinically relevant pulmonary embolism and deep venous thrombosis in patients undergoing primary hip or knee arthroplasty*. Anesthesiology 2003;99:552-60.

[6] Mantilla CB, Horlocker TT, Schroeder DR, Berry DJ, Brown DL. *Frequency of myocardial infarction, pulmonary embolism, deep venous thrombosis, and death following primary hip or knee arthroplasty*. Anesthesiology 2002;96:1140-6.

[7] Bae H, Westrich GH, Sculco TP, Salvati EA, Reich LM. *The effect of preoperative donation of autologous blood on deep-vein thrombosis after total hip arthroplasty*. J Bone Joint Surg Br 2001;83:676-9.

[8] Sharrock NE, Salvati EA. *Hypotensive epidural anesthesia for total hip arthroplasty: a review*. Acta Orthop Scand 1996;67:91-107.

[9] Gitel SN, Salvati EA, Wessler S, Robinson HJ Jr, Worth MH Jr. *The effect of total hip replacement and general surgery on antithrombin III in relation to venous thrombosis*. J Bone Joint Surg Am 1979;61:653-6.

[10] Pitto RP, Blunk J, Kossler M. *Transesophageal echocardiography and clinical features of fat embolism during cemented total hip arthroplasty. A randomized study in patients with a femoral neck fracture*. Arch Orthop Trauma Surg 2000;120:53-8.

[11] Pitto RP, Hamer H, Fabiani R, Radespiel-Troeger M, Koessler M. *Prophylaxis against fat and bone-marrow embolism during total hip arthroplasty reduces the incidence of postoperative deep-vein thrombosis: a controlled, randomized clinical trial*. J Bone Joint Surg Am 2002;84:39-48.

[12] Hooker JA, Lachiewicz PF, Kelley SS. *Efficacy of prophylaxis against thromboembolism with intermittent pneumatic compression after primary and revision total hip arthroplasty*. J Bone Joint Surg Am 1999;81:690-6.

[13] Ryan MG, Westrich GH, Potter HG, Sharrock N, Sculco TP, Salvati EA, et al. *Effect of mechanical compression on the prevalence of proximal deep venous thrombosis as assessed by magnetic resonance venography*. J Bone Joint Surg Am 2002;84:2004.

[14] Macaulay W, Westrich G, Sharrock N, Sculco TP, Peterson MG, Salvati EA, et al. *Effect of pneumatic compression on fibrinolysis after total hip arthroplasty*. Clin Orthop 2002;399:168-76.

[15] Westrich GH, Specht LM, Sharrock NE, Sculco TP, Salvati EA, Pellicci PM, et al. *Pneumatic compression hemodynamics in total hip arthroplasty*. Clin Orthop 2000;372:180-91.

[16] Barnes RW, Brand RA, Clarke W, Hartley N, Hoak JC. *Efficacy of graded-compression antiembolism stockings in patients undergoing total hip arthroplasty*. Clin Orthop 1978;132:61-7.

[17] Sharrock NE, Go G, Harpel PC, Ranawat CS, Sculco TP, Salvati EA. *The John Charnley Award. Thrombogenesis during total hip arthroplasty*. Clin Orthop 1995;319:16-27.

[18] Planes A, Vochelle N, Fagola M. *Total hip replacement and deep vein thrombosis. A venographic and necropsy study*. J Bone Joint Surg Br 1990;72:9-13.

[19] Binns M, Pho R. *Femoral vein occlusion during hip arthroplasty*. Clin Orthop 1990;255:168-72.

[20] Di Giovanni CW, Gonzalez Della Valle AG, Sharrock NE, Sculco TP, Pellicci PM, Salvati EA, et al. *The safety and efficacy of intraoperative heparin in total hip arthroplasty*. Clin Orthop 2000;379:178-85.

[21] Westrich GH, Bottner F, Su EP, Taveras NA, Sanchez P, Windsor R, et al. *Prophylaxis with VenaFlow and Enoxaparin vs. VenaFlow and Aspirin for Thromboembolic Disease Prevention in Total Knee Arthroplasty Patients*. Abstract Submitted to AAHKS & Knee Society Meetings of 2005.

[22] Westrich GH, Haas SB, Mosca P, Peterson M. *Meta-analysis of thromboembolic prophylaxis after total knee arthoplasty*. J Bone Joint Surg (Br) 2000;82-B-6:795-800.

[23] Salvati EA, González Della Valle A, Westrich GH, Rana AJ, Specht L, Weksler BB, et al. *Heritable thrombophilia and development of thromboembolic disease following total hip arthroplasty*. 2005.

[24] Mont MA, Jones LC, Hungerford DS, Sieve-Smith L, Wang P, Glueck CJ, et al. *Risk factors for pulmonary emboli after total hip or knee arthroplasty*. Clin Orthop 2004;422:154-63.

[25] Lowe GD, Haverkate F, Thompson SG, Bertina RM, Turpie AG, Mannucci PM, et al. *Prediction of deep vein thrombosis after elective hip replacement surgery by preoperative clinical and haemostatic variables: the ECAT DVT Study. European Concerted Action on Thrombosis*. Thromb Haemost 1999;81:879-86.

[26] Wahlander K, Larson G, Andersson C, Gustafsson D, Bylock A, Eriksson BI, et al. *Factor V Leiden (G1691A) and prothrombin gene G20210A mutations as potential risk factors for venous thromboembolism after total hip or total knee replacement surgery*. Thromb Haemost 2002;87-4:580-5.

[27] Westrich GH, Weksler BB, Glueck CJ, Blumenthal BF, Salvati EA. *Correlation of thrombophilia and hypofibrinolysis with pulmonary embolism following total hip arthroplasty: an analysis of genetic factors*. J Bone Joint Surg Am 2002;84:2161-7.

G.I.O.T. 2005;31(Suppl.2):S666-S667

Postoperative analgesia following total knee arthroplasty

N.E. Sharrock

Total knee arthroplasty (TKA) is one of the most painful operations performed. Furthermore, most are elderly (average age 69) and many suffer medical co-morbidities, TKA performed under general anesthesia with systemic narcotics for post-operative pain relief is, in the Author's belief, suboptimal care in this day and age. The case for optimal pain control is based upon compassion (pain relief) faster rehabilitation and a safer procedure (lower morbidity and mortality).

Pain Relief – Studies have uniformly demonstrated better pain relief with any form of regional anesthesia compared to systemic narcotics. Side effects (nausea and vomiting) are also reduced.

Rehabilitation – Multiple studies have demonstrated enhanced rehabilitation with many forms of regional anesthesia compared to general anesthesia with systemic narcotics.

Safety – Most studies are too small to demonstrate a reduction in complications but a large meta-analysis demonstrated a reduction in DVT and mortality with regional compared to general anesthesia following all orthopedic surgery. At HSS, we have demonstrated a reduction in mortality and thromboembolism with epidural compared to general anesthesia. Much of this reduction is likely due to better pain management following epidural anesthesia.

WHAT IS THE IDEAL FORM OF REGIONAL PAIN CONTROL?

This depends very much on what is available at the institution. Many of the techniques utilize catheters for continuous analgesia which require 24 hour surveillance. This is not available in many institutions, so reliance is upon single injection techniques.

The "Gold Standard" has to be epidural analgesia (EA) with a patient controlled mode. This can be utilized for 48-72 hours with the rate adjusted to patient's pain control and symptoms. Infusions are typically a combination of local anesthetic plus narcotic. Side effects include itching, nausea/vomiting and postural hypotension. Urinary catheterization is routine. This provides excellent pain relief, flexibility of treatment and enhanced rehabilitation. ASRA has suggested it is unsafe to utilize EA with low molecular weight heparin but this, in the Author's view, is incorrect, due to misinterpretation of data.

PERIPHERAL NERVE BLOCKS

The knee is innervated by three nerves: femoral, obturator and sciatic. Blockade of any of these nerves provides pain relief which is incomplete. Blockade of two or three of the nerves results in near complete pain relief. Approaches include [1] single injection combined with systemic narcotics [2], catheter technique (one or more) with patient controlled infusion of long-acting local anesthetic, and [3] combined single injection with epidural analgesia.

The simplest and most common block is the femoral (which misses the obturator and sciatic). The lumbar plexus (psoas compartment) block both femoral and obturator but is a deeper and more complex block. Adding a sciatic block improves pain relief but at the cost of weight bearing and ability to diagnose sciatic nerve dysfunction. At HSS, we currently favor combined EA with single injection.

INJECTION INTO THE JOINT

These can be performed by the surgeon at the end of the case. The Author has no experience with this. The benefit includes not needing a pain service and avoiding the need for placing catheters into peripheral nerves or the epidural space. Infusing local anesthetic into wounds via infusion pumps may lead to wound problems or local anesthetic toxicity.

CONCLUSION

Optimal pain control is important following TKA. This is an evolving field and the optimal therapy currently depends upon local factors such as 24 hours coverage, skill of anesthetists, and etc.

REFERENCES

1. Brower MC, Johnson ME. *Adverse effects of local anesthetic infiltration on wound healing*. Reg Anesth Pain Med 2003;28:233-40.
2. Brown SL, Morrison AE. *Local anesthetic infusion pump systems adverse events reported to the Food and Drug Administration*. Anesthesiology 2004;100:1305-7.
3. Capdevila X, Barthelet Y, Biboulet P, Ryckwaert Y, Rubenovitch J, d'Athis F. *Effects of perioperative analgesic technique on the surgical outcome and duration of rehabilitation after major knee surgery*. Anesthesiology 1999;91:8-15.
4. Choi PT, Bhandari M, Scott J, Douketis J. *Epidural analgesia for pain relief following hip or knee replacement*. Cochrane Database Syst Rev 2003;3:CD003071.
5. Davies AF, Segar EP, Murdoch J, Wright DE, Wilson IH. *Epidural infusion or combined femoral and sciatic nerve blocks as perioperative analgesia for knee arthroplasty*. Br J Anaesth, 2004;93:368-74.
6. Macalou D, Trueck S, Meuret P, Heck M, Vial F, Ouologuem S, et al. *Postoperative analgesia after total knee replacement: the effect of an obturator nerve block added to the femoral 3-in-1 nerve block*. Anesth Analg 2004;99:251-4.
7. Pham Dang C, Gautheron E, Guilley J, Fernandez M, Waast D, Volteau C, et al. *The value of adding sciatic block to continuous femoral block for analgesia after total knee replacement*. Reg Anesth Pain Med 2005;30:128-33.
8. Singelyn FJ, Deyaert M, Joris D, Pendeville E, Gouverneur JM. *Effects of intravenous patient-controlled analgesia with morphine, continuous epidural analgesia, and continuous three-in-one block on postoperative pain and knee rehabilitation after unilateral total knee arthroplasty*. Anesth Analg 1998;87:88-92.

Adani R., S481
Adravanti P., S368
Adriani E., S579
Aglietti P., S284
Agneskirchner J.D., S317
Ahrens H., S632
Ait Si Selmi T., S211, S260
Aldegheri R., S473
Amis A.A., S276
Ampollini A., S368
Andreata M., S135
Archilletti A., S226
Argenson J.N., S336
Argnani F., S372
Arnoczky S.P., S139, S557
Arnold B.W., S333
Avondo S., S346

Balbino C., S135
Baldini A., S608
Bandiera S., S388
Barbanti Brodano G., S388
Barbieri F., S372
Bartel D.L., S333
Bellemans J., S381
Belot N., S495, S588
Beltrame A., S566
Beltrami G., S450, S481, S495, S633, S639
Benazzo F., S363
Berizzi A., S473
Bibbiani E., S351
Bistolfi A., S597
Block A., S649
Boriani S., S388
Borroni M., S515
Bosco G., S450, S535, S633, S639
Botello E., S450, S633
Brinkley R., S193
Bruè S., S226
Bruni D., S142
Brunner P., S504
Bruno E., S413
Bruno G., S243
Bryant T., S267
Buckwalter J.A., S309
Bufalini C., S495
Buzzi R., S284

Camagni M., S464
Campailla E., S566
Campanacci D., S535
Campanacci D.A., S456, S538, S639
Capanna R., S420, S450, S456, S481, S495, S526, S535, S538, S588, S633, S639
Cappuccio M., S388
Caputo F., S273, S378
Caraffa A., S226
Castagna A., S515
Castelli C., S372
Castelnuovo N., S351
Castoldi F., S180
Catagni M.A., S323, S464
Catani F., S339
Cattani M., S368
Causero A., S566
Celestini M., S657
Cenna E., S597
Cerulli G., S226
Cerullo G., S255
Ceruso M., S495, S547
Chelo C., S273, S378
Cherubino P., S150
Chiarini D., S314
Chilelli F., S429
Ciampalini L., S588
Ciardullo A., S588
Cillo M., S160
Cipolla M., S255
Civinini R., S303
Coari G., S579
Colangeli M., S420
Colangeli S., S450, S633
Condello V., S140
Consoli V., S652
Conte M., S273, S378
Corbella M., S447
Cortese F., S140
Crova M., S597
Cuomo P., S284

D'Amario F., S351
D'Anchise R., S135
d'Imporzano M., S436
Danna A., S406
Daolio P., S639

Daolio P.A., S535
Dargai F., S211
de Bellis U., S436
De Biase P., S588
De Felice R., S535
De Iure F., S388
De Santis V., S160
De Simoni C., S317
Delcogliano A., S160
Delcroix L., S481, S495, S526
Delpech S., S418
Denti M., S222, S554
Di Bella C., S420
Dilaghi B., S661
Donati D., S420, S456, S495

Engebretsen L., S171, S289
Engh G.A., S359, S628
Ertl W., S425
Esterberg J.L., S289

Fabbriciani C., S160
Fadigati P., S436
Falciani M., S661
Falciglia F., S218
Ferretti A., S558
Foglia A., S234
Franco V., S255
Fredella N., S623
Friesecke C., S649
Frizziero A., S314
Frizziero L., S314
Fuchs B S520, S505, S632

Galetto F., S597
Galli M., S554
Gambrioli P.L., S515
Garosi P., S413
Garrett J.C., S586
Gasbarrini A., S388
Gebert C., S632
Gensini G.F., S661
Gherlinzoni F., S450, S456, S633, S639
Giacometti Ceroni R., S447
Giannì E., S255
Gigante A., S251
Giron F., S284

Giunti A., S328
Gosheger G., S632
Graziani G., S657
Greco F., S251
Gross A.E., S461, S583
Guerreschi F., S323, S464
Guzzanti V., S218

Hardes J., S632
Healey J., S533
Howell S.M., S200

Iacobellis C., S473
Iacono F., S142, S168
Ikonomdis A., S436
Innocenti M., S303, S481, S495, S526

Jakob R.P., S300
Jakobsen R., S171
Johansen S., S289

Karaoglu S., S193
Kawahara N., S400
Keller A., S647
Komistek R.D., S336
Kon E., S168
Kotz R., S449

Lagalla F., S597
LaPrade R.F., S289
Lauri G., S547
Leal J., S260
Leerapun T., S505
Leithner A., S425
Lioci G., S652
Liti A., S226
Lo Presti M., S142
Lo Vetere D., S222
Lobenhoffer P., S317
Long J.P., S333
Lorenzini M., S226
Lovisetti L., S323, S464

Madonna V., S140
Maffulli N., S564
Mahfouz M.R., S336
Mancini I., S495, S588
Manfrini M., S495, S526, S547
Manili M., S623
Mapelli S., S450, S456, S535, S633, S639
Marcacci M., S142, S168
Marchese A., S657
Marchetti S., S652
Marciano E., S447
Marconi G., S413
Margheritini F., S280
Mariani P.P., S280
Marmotti A., S180
Martelli F., S588
Melegati G., S222
Melis B., S211
Menghi A., S160
Mercuri M., S420, S450, S456, S495, S535, S633, S639
Milazzo S., S346
Minas T., S267
Miniaci A., S513
Mirabile L., S388
Modonesi F., S579
Mondanelli N., S284
Monteleone M., S406
Moretti B., S382
Mosconi M., S363
Mugnaini M., S456
Murakami H., S400
Murray D.W., S355

Neri M.P., S142, S168
Neyret P., S211, S260
Nicodemo M.L., S657
Nicoletti S., S368
Novarese E., S597

O'Rourke M., S401
Olivero C., S597

Pagnano M.W., S619
Pagnuzzato C., S447
Palombi P., S342
Paprosky W.G., S401
Patella V., S382
Pederzini L., S579
Perrucchini G., S535
Pesce V., S382
Pfanner S., S547
Piccioli A., S588
Pierannunzii L., S436
Pierro M., S420
Pietri M., S303
Piovani L., S363
Poitout D.G., S418
Ponzetto G., S234
Potter H.G., S157, S605
Prandini M., S579
Privitera M., S346
Puddu G., S255
Punzi G., S652

Randelli F., S406
Randelli G., S406
Randelli M., S515
Randelli P., S406
Reta M., S314
Ricevuto A., S251
Richelme E., S418
Rocchi P., S314
Rodia F., S342
Roefaro E., S429
Romagnoli S., S351
Romano G.F., S481, S526
Ronga M., S150
Roselló-Sastre E., S248
Rossi P., S180
Rossi R., S180
Ruggieri P., S450, S456, S535, S633, S639
Russo A., S260

Salvati E.A., S664
Salvi M., S273, S378
Sanchis-Alfonso V., S248
Santaiti D., S243
Santori F.S., S429
Santori N., S429
Savoia V., S558
Sayana M.K., S564
Scaglione M., S652
Schiavone Panni A., S243
Schönhuber H., S222, S554
Scoccianti G., S456
Scott Levin L., S477
Scuderi G.R., S336, S615
Sculco T.P., S608
Servine E., S260

Sessa G., S346
Sgrambiglia R., S623
Sharrock N.E., S666
Sim F.H., S505, S520
Sparer S., S401
Spector M., S175
Spinarelli A., S382
Springfield D., S490
Staubli A.E., S317
Subías-López A., S248

Tarallo L., S481
Tartarone M., S243
Tigani D., S328
Tomita K., S400, S470
Torabi Parizi S., S142
Tosi M., S579
Tria A.J., S375
Tripodo A., S579
Tropiano P., S418
Tso A., S289
Tsuchiya H., S400, S470

Vellku F., S413
Velluti C., S273, S378
Verde F., S351
Verdonk R., S574
Vetrano M., S558
Vickers S.M., S175
Villano M., S303
Visentin O., S406Volpi P., S222, S554
Volpi R., S418
Vulpiani M.C., S558

Wentorf F.A., S289
Windhager R., S425
Winkelmann W., S632
Woo S.L-Y., S193
Wright T.M., S331

Yasuda K., S205

Zaffagnini S., S142, S168
Zagra L., S447
Zanon G., S363
Zimarra G., S226
Zini R., S234
Zorzi C., S140