Giornale Italiano di ORTOPEDIA E TRAUMATOLOGIA

Organo ufficiale della Società Italiana di Ortopedia e Traumatologia

Fondato da Giorgio Monticelli nel 1974

Direttore

F. Pipino

Comitato di Redazione

F. Franchin, L. Molfetta, F. Sanguineti, V. Castelli

Comitato Scientifico

F. Amici (Roma); R. Capanna (Firenze); S. Caserta (Milano); M. Catagni (Lecco); L. Ceciliani (Pavia); G. Cerulli (Perugia); A. Costanzo (Roma); M. D'Imporzano (Milano); S. Gatto (Napoli); S. Giannini (Bologna); G. Gualdrini (Bologna); G. Guida (Napoli); R. Marsano (Milano); A. Pace (Milano); U. Pazzaglia (Brescia); F. Priano (Genova); G. Randelli (Milano); E. Romanini (Roma); C. Rovesta (Modena); R. Saggini (Chieti); S. Turra (Padova); F. Ugolini (Roma); V. Valerio (Brindisi); A. Vigasio (Brescia)

PACINIeditore
MEDICINA

Referenti

Editoriali
F. Pipino (Genova)

Notiziario SIOT
V. Castelli (Roma)

Notiziario delle società specialistiche
L. Molfetta (Genova)

Congressi in Italia
F. Sanguineti (Genova)

Congressi nel mondo
L. Felli (Genova)

Congresso SIOT
Comitato di Presidenza SIOT

Aggiornamento Professionale
F. Franchin (Genova)

Pagina sindacale
C.A. Russo Frattasi (Torino)

Medicina legale
G. Martini (Roma)

Rassegna stampa, recensioni e bibliografia
F. Sanguineti (Genova)

Articoli originali
Comitato di redazione

Consiglio Direttivo S.I.O.T. biennio 2004-2006

Presidente
A. Faldini

Vice-Presidenti
E. Campailla, A. D'Elia

Consiglieri
M. Bardelli, G. De Giorni, F. Denicolai, M. D'Imporzano, V. Guzzanti, M. Maiotti, U. Pazzaglia, G. Riccardi

Past-President
V. Monteleone

Garante
G. Guida

Tesoriere
E. Cristofari

Segretario
G. Rinonapoli

Segreterio alla Presidenza
P. Tranquilli-Leali

Segreteria Operativa
E. Cristofari

Direttore responsabile
Patrizia Alma Pacini

Pacini Editore SpA - Via A. Gherardesca 1 - 56121 Ospedaletto Pisa
Tel. +39-050-313011 - Fax +39-050-3130300
E-mail: Pacini.Editore@pacinieditore.it
http://www. Pacinieditore.it

Registrato presso il Tribunale di Roma – n. 14690 del 1972

Norme redazionali

Il Giornale Italiano di Ortopedia e Traumatologia è Organo ufficiale della Società Italiana di Ortopedia e Traumatologia. Esso si pubblica a fascicoli bimestrali in edizione italiana. Esso affianca *Orthopaedics and Traumatology* che è la pubblicazione ufficiale in inglese della S.I.O.T.
La rivista pubblica contributi redatti in forma di Editoriali, Notiziari (S.I.O.T. e Società specialistiche), Report Congressuali, Aggiornamenti professionali (anche di Medicina legale), Pagine sindacali, Rassegne stampa, Recensioni, Articoli Originali.
Gli articoli scientifici originali dovranno essere accompagnati da una dichiarazione firmata dal primo Autore, nella quale si attesti che i contributi sono inediti, non sottoposti contemporaneamente ad altra rivista, ed il loro contenuto conforme alla legislazione vigente in materia di etica della ricerca. Gli Autori sono gli unici responsabili delle affermazioni contenute nell'articolo e sono tenuti a dichiarare di aver ottenuto il consenso informato per la sperimentazione e per la riproduzione delle immagini. La Redazione accoglie solo i testi conformi alle norme editoriali generali e specifiche per le singole rubriche. La loro accettazione è subordinata alla revisione critica di esperti, all'esecuzione di eventuali modifiche richieste ed al parere conclusivo del Direttore.
Il Direttore del Giornale si riserva inoltre il diritto di richiedere agli Autori la documentazione dei casi e dei protocolli di ricerca, qualora lo ritenga opportuno.
Nel caso di provenienza da un Dipartimento Universitario o da un Ospedale il testo dovrà essere controfirmato dal responsabile del Reparto (U.O.O., Clinica Universitaria …).
Conflitto di interessi: nella lettera di accompagnamento dell'articolo, gli Autori devono dichiarare se hanno ricevuto finanziamenti o se hanno in atto contratti o altre forme di finanziamento, personali o istituzionali, con Enti Pubblici o Privati, anche se i loro prodotti non sono citati nel testo. Questa dichiarazione verrà trattata dal Direttore come una informazione riservata e non verrà inoltrata ai revisori. I lavori accettati verranno pubblicati con l'accompagnamento di una dichiarazione *ad hoc*, allo scopo di rendere nota la fonte e la natura del finanziamento.

Norme generali
Testo: in lingua italiana, in triplice copia, dattiloscritto, su facciata unica, con ampio margine, massimo 25 righe per pagina, con numerazione delle pagine a partire dalla prima e corredato di:
1) titolo del lavoro;
2) parole chiave;
3) riassunto strutturato;
4) titolo e didascalie delle tabelle e delle figure.
Titolo del lavoro, parole chiave e riassunto vanno forniti sia in italiano che in inglese.
Non si accettano articoli che non siano accompagnati dal relativo dischetto su cui è registrata l'ultima versione corretta del testo, corrispondente alla copia dattiloscritta. Il testo deve essere scritto con programmi Word per Dos o Macintosh versione 2.0 e successive.
Le bozze dei lavori saranno inviate per la correzione al primo degli Autori salvo diverse istruzioni. Gli Autori si impegnano a restituire le bozze corrette entro e non oltre 10 giorni dal ricevimento; in difetto i lavori saranno pubblicati dopo revisione fatta dalla Redazione che però declina ogni responsabilità per eventuali inesattezze sia del dattiloscritto che delle indicazioni relative a figure e tabelle.
Nella **prima pagina** devono comparire:
il *titolo* (conciso); le *parole chiave*; i *nomi* degli Autori e l'*Istituto* o *Ente* di appartenenza; la *rubrica* cui si intende destinare il lavoro (decisione che è comunque subordinata al giudizio del Direttore); il *nome*, l'*indirizzo* ed il *recapito telefonico* dell'Autore cui sono destinate la corrispondenza e le bozze.
Nella **seconda pagina** comparirà il riassunto (non più di **200** parole, strutturato secondo le sezioni **Background**, **Obiettivi**, **Metodi**, **Risultati**, **Conclusioni**) e nelle **ultime** la bibliografia, le didascalie di tabelle e figure e l'eventuale menzione del Congresso al quale i dati dell'articolo siano stati comunicati (tutti o in parte).
Tabelle: (3 copie), devono essere contenute nel numero (evitando di presentare lo stesso dato in più forme), dattiloscritte una per pagina e numerate progressivamente.
Figure: (3 copie), vanno riprodotte in foto e numerate sul retro con indicazione dell'orientamento. I grafici ed i disegni possono essere in fotocopia, purché di buona qualità.
Bibliografia: va limitata alle voci essenziali identificate nel testo con numeri arabi ed elencate al termine del dattiloscritto nell'ordine in cui sono state citate, avvalendosi delle abbreviazioni internazionali.
Esempi di corretta citazione bibliografica per:
***Articoli e riviste*:**
Bianchi M, laurà G, Recalcati D.
Il trattamento chirurgico delle rigidità acquisite del ginocchio.
Minerva Ortopedica 1985;36:431-438.
***Libri*:**
Tajana GF.
Il condrone.
Milano: Edizioni Mediamix, 1991.
***Capitoli di libri o atti di Congressi*:**
Krmpotic-Nemanic J, Kostovis I, Rudan P.
Aging changes of the form and infrastructure of the external nose and its importance in rhinoplasty.
In: Conly J, Dickinson JT, eds. *Plastic and Reconstructive Surgery of the Face and Neck*. New York: Grune and Stratton 1972, p. 84.

Ringraziamenti, indicazioni di grants o borse di studio, vanno citati al termine della bibliografia.
Le note, contraddistinte da asterischi o simboli equivalenti, compariranno nel testo a piè di pagina.
Termini matematici, formule, abbreviazioni, unità e misure devono conformarsi agli standards riportati in Science 1954;120:1078.
I farmaci vanno indicati col nome chimico. Solo se inevitabile potranno essere citati col nome commerciale (scrivendo in maiuscolo la lettera iniziale del prodotto).

Norme specifiche per le singole rubriche

1. Editoriali: sono intesi come considerazioni generali e pratiche su temi d'attualità, in lingua italiana, sollecitati dal Direttore o dai componenti il Comitato di redazione. È omesso il riassunto.

2. Articoli d'aggiornamento: possono anche essere commissionati dal Direttore. Di regola non devono superare le 20 pagine dattiloscritte, comprese tabelle, figure e voci bibliografiche. Legenda di tabelle e figure sono a parte. È omesso il riassunto.

3. Articoli originali: comprendono lavori che offrono un contributo nuovo o frutto di una consistente esperienza, anche se non del tutto originale, in un determinato settore.
Devono essere suddivisi nelle seguenti parti: introduzione, materiale e metodo, risultati, discussione e conclusioni.
Il testo non deve superare le 15 pagine dattiloscritte comprese ico-

nografia, bibliografia e riassunto (max. 200 parole). Legenda di tabelle e figure a parte. L'abstract, in lingua inglese, non deve superare le 200 parole e va suddiviso di regola nelle seguenti sezioni: *Objective(s)*, *Method(s)*, *Result(s), Conclusion(s)*. Nella sezione *Objective(s)* va sintetizzato con chiarezza l'obiettivo (o gli obiettivi) del lavoro, vale a dire l'ipotesi che si è inteso verificare; nei *Methods* va riportato il contesto in cui si è svolto lo studio, il numero e il tipo di soggetti analizzati, il disegno dello studio (randomizzato, in doppio cieco …), il tipo di trattamento e il tipo di analisi statistica impiegata. Nella sezione *Results* vanno riportati i risultati dello studio e dell'analisi statistica. Nella sezione *Conclusion(s)* va riportato il significato dei risultati soprattutto in funzione delle implicazioni cliniche.

4. Articoli originali brevi: comprendono brevi lavori (non più di 3 pagine di testo) con contenuto analogo a quello degli Articoli originali e come questi suddivisi. Sono ammesse 2 tabelle o figure e una decina di voci bibliografiche. Non è prevista correzione di bozze da parte dell'Autore.

5. Casi clinici: vengono accettati dal Comitato di Redazione solo lavori di interesse didattico e segnalazioni rare.
La presentazione comprende l'esposizione del caso ed una discussione diagnostico-differenziale.
Il testo deve essere conciso e corredato, se necessario, di 1-2 figure o tabelle e di pochi riferimenti bibliografici essenziali. Il riassunto è di circa 50 parole.

6. La ricerca italiana sulle riviste in lingua inglese: verrà pubblicata la versione italiana del riassunto di lavori originali in lingua inglese, inviata da Autori italiani che ritengano il contributo di interesse ortopedico generale.

7. Lettere alla direzione: possono far riferimento a problemi di interesse ortopedico d'attualità oppure ad articoli già pubblicati.
Nel secondo caso la lettera verrà preventivamente inviata agli Autori dell'articolo e l'eventuale risposta degli stessi pubblicata in contemporanea. La loro estensione non dovrebbe superare le due pagine dattiloscritte, precedute dal titolo. È richiesta la sola lingua italiana.

8. Dai Libri: la rivista si riserva di fare e/o pubblicare le recensioni di libri che le venissero proposti.
Il testo, di 1-2 pagine, dovrà essere in italiano.

Gli scritti (ed il relativo dischetto) di cui si fa richiesta di pubblicazione vanno indirizzati a:
Pacini Editore SpA - Ufficio Editoriale, Via Gherardesca, 56121 Ospedaletto (PI). E-mail: Pacini.Editore@pacinieditore.it
Finito di stampare Settembre 2005

Fotocopie per uso personale del lettore possono essere effettuate nei limiti del 15% di ciascun fascicolo di periodico dietro pagamento alla SIAE del compenso previsto dall'art. 68, comma 4, della legge 22 aprile 1941 n. 633 ovvero dall'accordo stipulato tra SIAE, AIE, SNS e CNA, CONFARTIGIANATO, CASA, CLAAI, CONFCOMMERCIO, CONFESERCENTI il 18 dicembre 2000.

Le riproduzioni per uso differente da quello personale sopracitato potranno avvenire solo a seguito di specifica autorizzazione rilasciata dall'Editore.

Promemoria per gli Autori

- ❑ Lettera di accompagnamento dell'articolo con dichiarazione che si tratta di lavoro inedito, non sottoposto contemporaneamente ad altra rivista e, se del caso, che gli Autori sono in possesso del consenso informato dei pazienti alla sperimentazione e/o alla riproduzione delle immagini.
- ❑ Tre copie del testo.
- ❑ Parole chiave in italiano e in inglese (vedi eccezioni).
- ❑ Riassunto in italiano e in inglese (vedi eccezioni).
- ❑ Tre copie di figure e tabelle.
- ❑ Didascalie in italiano oppure in inglese (vedi eccezioni).

Abbonamenti

Il Giornale Italiano di Ortopedia e Traumatologia è bimestrale. I prezzi degli abbonamenti annuali per i NON Soci sono i seguenti: Italia □ 95; estero □ 120; istituzionale □ 95. Questo fascicolo □ 30.

Le richieste di abbonamento ed ogni altra corrispondenza relativa agli abbonamenti vanno indirizzate a:

Giornale Italiano di Ortopedia e Traumatologia - Pacini Editore S.p.A., via Gherardesca - 56121 Ospedaletto (PI)
Tel. 050 313011 - Fax 050 3130300
E-mail: Pacini.Editore@pacinieditore.it • http://www.pacinionline.it

Indice

1° Tema – Nuove acquisizioni nella chirurgia del ginocchio

Sessione 1 – Patologia meniscale

Nuove acquisizioni nella patologia meniscale
R. D'Anchise, C. Balbino, M. Andreata ..... pag. S135

Advances in meniscal repair, regeneration, and replacement
S.P. Arnoczky ..... » S139

Le suture meniscali
C. Zorzi, V. Condello, F. Cortese, V. Madonna ..... » S140

Risultati a 5 anni di follow-up di impianto artroscopico di menisco collagenico
S. Zaffagnini, D. Bruni, S. Torabi Parizi, M.P. Neri, F. Iacono, M. Lo Presti, M. Marcacci ..... » S142

Sessione 2 – Patologia cartilaginea

Tecniche chirurgiche nel trattamento delle lesioni cartilaginee articolari: stato dell'arte
P. Cherubino, M. Ronga ..... » S150

MRI of articular cartilage
H.G. Potter ..... » S157

Trapianti osteocondrali autologhi
C. Fabbriciani, A. Delcogliano, A. Menghi, V. De Santis, M. Cillo ..... » S160

Trapianti di condrociti autologhi
M. Marcacci, E. Kon, S. Zaffagnini, F. Iacono, M.P. Neri ..... » S168

Advances in cartilage pathology and treatment: comparative study of different techniques
L. Engebretsen, R. Jakobsen ..... » S171

Advances in cartilage repair procedures (aci and microfracture) related to the use of biomaterial membranes and scaffolds
S.M. Vickers, M. Spector ..... » S175

Sessione 3 – Ricostruzione del legamento crociato anteriore

Stato dell'arte nella chirurgia del legamento crociato anteriore
P. Rossi, A. Marmotti, F. Castoldi, R. Rossi ..... » S180

The future of ACL reconstruction: How biomechanics has and will help us
S.L-Y. Woo, S. Karaoglu, R. Brinkley ..... » S193

Single bundle reconstruction with a double loop semitendinosus and gracilis autograft with use of the transtibial technique
S.M. Howell ..... » S200

Advance in anterior cruciate ligament reconstruction. Anatomic double-bundle reconstruction
K. Yasuda ..... » S205

Ricostruzione artroscopica del LCA con tendine rotuleo con o senza plastica antero-esterna associata. Studio prospettico randomizzato su 120 casi rivalutati a 1 anno e 1/2
F. Dargai, B. Melis, T. Ait Si Selmi, P. Neyret ..... » S211

La ricostruzione del LCA negli adolescenti
V. Guzzanti, F. Falciglia ..... » S218

Le lesioni del legamento crociato anteriore nel sesso femminile
M. Denti, P. Volpi, D. Lo Vetere, H. Schönhuber, G. Melegati ..... » S222

È indicato il legamento artificiale oggi?
G. Cerulli, A. Caraffa, S. Bruè, G. Zimarra, M. Lorenzini, A. Liti, A. Archilletti ..... » S226

Attualità in riabilitazione dopo ricostruzione del Legamento Crociato Anteriore
R. Zini, A. Foglia, G. Ponzetto ..... » S234

Sessione 4 – Patologia della femororotulea

Patologia femoro-rotulea
A. Schiavone Panni, M. Tartarone, G. Bruno, D. Santaiti ..... » S243

Patellofemoral pain pathogenesis
V. Sanchis-Alfonso, E. Roselló-Sastre, A. Subías-López ..... » S248

Trattamento conservativo del dolore anteriore di ginocchio
A. Gigante, A. Ricevuto, F. Greco ..... » S251

Trattamento chirurgico dell'instabilità di rotula
G. Puddu, G. Cerullo, M. Cipolla, V. Franco, E. Giannì ..... » S255

Objective analysis of trochlear dysplasia
A. Russo, J. Leal, E. Servine, T. Ait Si Selmi, P. Neyret ..... » S260

Autologous chondrocyte implantation in the patellofemoral joint. Clinical results and an algorithm approach
T. Minas, T. Bryant ..... » S267

Sessione 5 – Ricostruzione del legamento crociato posteriore

La lesione del legamento crociato posteriore. Quale trattamento?
C. Velluti, F. Caputo, M. Conte, C. Chelo, M. Salvi ..... » S273

Biomechanics of posterior cruciate ligament reconstruction
A.A. Amis ..... » S276

Ricostruzione transtibiale del legamento crociato posteriore
P.P. Mariani, F. Margheritini ..... » S280

Ricostruzione del legamento crociato posteriore con accesso tibiale diretto in lesioni croniche
R. Buzzi, P. Aglietti, F. Giron, P. Cuomo, N. Mondanelli ..... » S284

An analysis of an anatomical posterolateral knee reconstruction. An in vitro biomechanical study and development of a surgical technique
R.F. LaPrade, S. Johansen, F.A. Wentorf, L. Engebretsen, J.L. Esterberg, A. Tso ..... » S289

Rehabilitation after PCL injury and reconstruction
R.P. Jakob ..... » S300

Sessione 6 – Trattamento dell'artrosi prima della protesi

Il trattamento della gonartrosi prima della protesi
M. Innocenti, R. Civinini, M. Villano, M. Pietri ..... » S303

New understanding of the pathogenesis of osteoarthritis
J.A. Buckwalter ..... » S309

Farmacologia e infiltrazioni
L. Frizziero, M. Reta, D. Chiarini, A. Frizziero, P. Rocchi ..... » S314

Valgus high tibial osteotomy – Opening wedge technique with rigid plate fixation
P. Lobenhoffer, J.D. Agneskirchner, A.E. Staubli, C. De Simoni ..... » S317

Osteotomia tibiale con fissatore circolare per ginocchio varo artrosico
M.A. Catagni, F. Guerreschi, L. Lovisetti ..... » S323

Sessione 7 – Protesi totali: scienza di base

Protesi totali: scienza di base. Presentazione del tema
A. Giunti, D. Tigani ..... » S328

New materials in total knee replacement
T.M. Wright ..... » S331

Fixation of tibial components for minimal incision surgery: the effects of new porous materials and fixation peg length
D.L. Bartel, J.P. Long, B.W. Arnold ..... » S333

In vivo determination of knee kinematics into deep flexion
R.D. Komistek, M.R. Mahfouz, J.N. Argenson, G.R. Scuderi ..... » S336

Cinematica di protesi a inserto fisso e mobile durante compiti motori comuni
F. Catani ..... » S339

Artroprotesi totali di ginocchio a Pivot Mediale
P. Palombi, F. Rodia ..... » S342

Sessione 8 – Protesi monocompartimentali

Protesi monocompartimentale: presentazione del tema
G. Sessa, S. Avondo, S. Milazzo, M. Privitera ..... » S346

Dall'Unispacer alla mono
S. Romagnoli, F. Verde, E. Bibbiani, N. Castelnuovo, F. D'Amario .... » S351

Mobile bearing unicompartmental knee replacement
D.W. Murray ..... » S355

Factors that Influence wear of unicondylar and total knee implants
G.A. Engh ..... » S359

Sessione 9 – Protesi totali: aspetti chirurgici

Attuali aspetti della chirurgia protesica di ginocchio
F. Benazzo, L. Piovani, G. Zanon, M. Mosconi ..... » S363

La flessione nelle protesi totali di ginocchio
P. Adravanti, A. Ampollini, S. Nicoletti, M. Cattani ..... » S368

Protesi totali: aspetti chirurgici. Ginocchio valgo
C. Castelli, F. Argnani, F. Barbieri ..... » S372

Minimally invasive surgery for total knee arthroplasty
A.J. Tria ..... » S375

Protesi totale di ginocchio con approccio miniivasivo. Argomenti contro
M. Salvi, F. Caputo, M. Conte, C. Chelo, C. Velluti ..... » S378

Computer Navigated TKA: The next step
J. Bellermans ..... » S381

Navigazione: argomenti contro
V. Patella, B. Moretti, V. Pesce, A. Spinarelli ..... » S382

2° Tema – Chirurgia ricostruttiva delle grandi perdite di sostanza

Sessione 10 – Ricostruzioni vertebrali e sacrali

Sostituzione del corpo vertebrale con protesi di carbonio modulare dopo resezione in chirurgia oncologica (90 casi in 89 pazienti)
S. Boriani, S. Bandiera, A. Gasbarrini, G. Barbanti Brodano, F. De Iure, M. Cappuccio, L. Mirabile ..... » S388

Reconstruction for extensive vertebral tumor resection
K. Tomita, H. Tsuchiya, N. Kawahara, H. Murakami ..... » S400

Sessione 11 – Ricostruzioni bacino: acetabolari e pelviche

Allograft reinforcement of massive acetabular defects in revision hips: a 6 to 9 year follow-up
W.G. Paprosky, S. Sparer, M. O'Rourke ..... » S401

La revisione del cotile nelle disgiunzioni pelviche (G.I.R. IV)
G. Randelli, F. Randelli, P. Randelli, O. Visentin, M. Monteleone, A. Danna ..... » S406

Le revisioni acetabolari con cemento in compressione armato nei difetti di Grado II e III del G.I.R.
P. Garosi, G. Marconi, E. Bruno, F. Vellku ..... » S413

Acetabulum and pelvic reconstructions with massive allografts
D.G. Poitout, P. Tropiano, R. Volpi, E. Richelme, S. Delpech ..... » S418

La resezione periacetabolare pelvica per tumore primitivo dell'osso ricostruito con innesto omoplastico e protesi d'anca. Risultato di 22 casi consecutivi
D. Donati, C. Di Bella, M. Colangeli, M. Pierro, R. Capanna, M. Mercuri ..... » S420

Pelvic resection and reconstruction with pelvic prosthesis
R. Windhager, A. Leithner, W. Ertl ..... » S425

Sessione 12 – Ricostruzioni femore prossimale: megaprotesi e protesi composite

Impaction grafting cementata e non cementata nella chirurgia di revisione protesica femorale
F.S. Santori, F. Chilelli, E. Roefaro, N. Santori ..... » S429

La revisione protesica nei difetti femorali grado III e IV con tecnica di impaction grafting
M. d'Imporzano, L. Pierannunzii, U. de Bellis, P. Fadigati, A. Ikonomdis ..... » S436

La revisione femorale con la tecnica dell'impaction grafting
M. Corbella, R. Giacometti Ceroni, E. Marciano, C. Pagnuzzato, L. Zagra ..... » S447

Proximal femur megaprostheses
R. Kotz ..... » S449

Megaprotesi da resezione KMFTR, HMRS e GMRS: ancoraggio diafisario degli steli e sopravvivenza degli impianti in una casistica multicentrica di 1.214 casi
P. Ruggieri, G. Bosco, E. Botello, S. Colangeli, G. Beltrami, S. Mapelli, F. Gherlinzoni, R. Capanna, M. Mercuri ..... » S450

Megaprotesi e protesi composite dell'anca in oncologia: il problema dell'ancoraggio muscolare
M. Mugnaini, D.A. Campanacci, G. Scoccianti, R. Capanna, D. Donati, M. Mercuri, P. Ruggieri, S. Mapelli, F. Gherlinzoni ..... » S456

Proximal femoral allografts in revision arthroplasty of the hip
A.E. Gross ..... » S461

Sessione 13 – Ricostruzioni diafisarie

Ricostruzioni diafisarie con apparato di Ilizarov
M.A. Catagni, F. Guerreschi, L. Lovisetti, M. Camagni ..... » S464

Reconstruction of massive bone loss after tumor resection with distraction osteogenesis technique
H. Tsuchiya, K. Tomita ..... » S470

Trasporto osseo all'arto inferiore
R. Aldegheri, C. Iacobellis, A. Berizzi ..... » S473

Vascularized bone transfer in lower limb post-traumatic reconstruction
L. Scott Levin ..... » S477

Le ricostruzioni diafisarie dell'arto superiore con il perone vascolarizzato
L. Delcroix, R. Adani. M. Innocenti, G.F. Romano, L. Tarallo, G. Beltrami, R. Capanna ..... » S481

Intercalary allografts
D. Springfield ..... » S490

Una nuova tecnica ricostruttiva per difetti intercalari: associazione trapianto massivo – perone vascolare. Risultati a distanza
R. Capanna, N. Belot, G. Beltrami, M. Innocenti, L. Delcroix, M. Ceruso, C. Bufalini, D. Donati, M. Manfrini, M. Mercuri, I. Mancini ..... » S495

Osteosintesi di rinforzo
P. Brunner ..... » S504

Intercalary segmental reconstruction after bone tumor resection
B. Fuchs, T. Leerapun, F.H. Sim ..... » S505

Sessione 14 – Ricostruzioni arto superiore

Bone defects as etiology for failed shoulder stabilization procedures – Recognition and management
A. Miniaci ..... » S513

Revisione delle protesi di spalla
M. Randelli, A. Castagna, P.L. Gambrioli, M. Borroni ..... » S515

Scapulohumeral arthrodesis for extensive bone defects
B Fuchs, F.H. Sim ..... » S520

Trapianto epifisario di perone in età pediatrica
M. Innocenti, L. Delcroix, G.F. Romano, M. Manfrini, R. Capanna .... » S526

Memorial hospital experience with massive shoulder and scapular reconstruction
J. Healey ..... » S533

Protesi modulare nelle resezioni di omero prossimale
S. Mapelli, P.A. Daolio, G. Perrucchini, M. Mercuri, P. Ruggieri, G. Bosco, R. Capanna, D. Campanacci, R. De Felice ..... » S535

Trapianti osteoarticolari e protesi composite nelle ricostruzioni dell'arto superiore
D.A. Campanacci, R. Capanna ..... » S538

Chirurgia ricostruttiva delle grandi perdite di sostanza ossea del polso e della mano
M. Ceruso, S. Pfanner, G. Lauri, M. Manfrini ..... » S547

Relazioni sul 1° e 2° tema
1° Tema – Nuove acquisizioni nella chirurgia del ginocchio
2° Tema – Chirurgia ricostruttiva delle grandi perdite di sostanza

Sessione 15 – Tendinopatie

Tendinopatie del ginocchio
P. Volpi, M. Denti, H. Schoenhuber, M. Galli ..... » S554

A molecular basis for tendinopathy
S.P. Arnoczky ..... » S557

Il trattamento conservativo della patologia tendinea del ginocchio
A. Ferretti, M.C. Vulpiani, V. Savoia, M. Vetrano ..... » S558

Surgical management of patellar tendinopathy
N. Maffulli, M.K. Sayana ..... » S564

Sessione 16 – Trapianti omologhi nella chirurgia ricostruttiva

Introduzione e generalità sui trapianti omoplastici nella chirurgia ricostruttiva di ginocchio
A. Causero, A. Beltrame, E. Campailla ..... » S566

Trapianto di menisco vitale: analisi della sopravvivenza e dell'outcome clinico su 100 casi
R. Verdonk ..... » S574

I trapianti legamentosi omoplastici
L. Pederzini, E. Adriani, G. Coari, A. Tripodo, M. Tosi, M. Prandini, F. Modonesi ..... » S579

Long-term results of fresh osteochondral allografts for post traumatic knee defects
A.E. Gross ..... » S583

Osteochondral allografts
J.C. Garrett ..... » S586

Ricostruzione dell'apparato estensore e del ginocchio in toto mediante trapianto di banca
R. Capanna, L. Ciampalini, N. Belot, P. De Biase, I. Mancini, A. Piccioli, F. Martelli, A. Ciardullo ..... » S588

Sessione 17 – Revisioni di protesi di ginocchio

Revisioni di protesi di ginocchio: presentazione del tema
M. Crova, C. Olivero, E. Cenna, F. Lagalla, F. Galetto, A. Bistolfi, E. Novarese ..... » S597

MRI of the painful knee arthroplasty
H.G. Potter ..... » S605

Revisione di protesi totale di ginocchio: trattamento dell'instabilità
T.P. Sculco, A. Baldini ..... » S608

Extensor mechanism problems and solutions in total knee arthroplasty
G.R. Scuderi ..... » S615

Cemented stems for revision total knee arthroplasty
M.W. Pagnano ..... » S619

Studio radiografico per uno stelo endomidollare non cementato nella revisione delle protesi di ginocchio
M. Manili, R. Sgrambiglia, N. Fredella ..... » S623

Sessione 18 – Protesi da revisione e megaprotesi

Structural allografts in knee revision surgery
G.A. Engh ..... » S628

Megaprostheses of the knee and silver coating
W. Winkelmann, S. Fuchs, H. Ahrens, J. Hardes, C. Gebert, G. Gosheger ..... » S632

Megaprotesi di ginocchio: il problema dello snodo articolare
M. Mercuri, P. Ruggieri, G. Bosco, E. Botello, S. Colangeli, G. Beltrami, S. Mapelli, F. Gherlinzoni, R. Capanna ..... » S633

La reinserzione dell'apparato estensore ed i lembi di gastrocnemio nelle megaprotesi tibiali. Esperienza multicentrica italiana ed analisi della letteratura
F. Gherlinzoni, P. Ruggieri, S. Mapelli, R. Capanna, M. Mercuri, G. Beltrami, P. Daolio, D.A. Campanacci, G. Bosco ..... » S639

Megaprostheses of the knee, femur, tibia
A. Keller ..... » S647

100 consecutive total femurs in revision arthroplasty. Mid-term functional results
C. Friesecke, A. Block ..... » S649

Sessione 19 – Trattamento postoperatorio nelle protesi di ginocchio

Trattamento post-operatorio nelle protesi di ginocchio
V. Consoli, M. Scaglione, G. Punzi, S. Marchetti, G. Lioci ..... » S652

Problemi riabilitativi nelle grandi protesi
M.L. Nicodemo, A. Marchese, G. Graziani, M. Celestini ..... » S657

La patogenesi della trombosi venosa profonda in Ortopedia
G.F. Gensini, B. Dilaghi, M. Falciani ..... » S661

Thromboembolism after total knee arthroplasty
E.A. Salvati ..... » S664

Postoperative analgesia following total knee arthroplasty
N.E. Sharrock ..... » S666

Nuove acquisizioni nella patologia meniscale

New developments in the field of meniscus pathology

R. D'Anchise
C. Balbino
M. Andreata

RIASSUNTO

Attraverso la revisione della letteratura ortopedica abbiamo tentato di tracciare il percorso dello sviluppo delle tecniche riparative, conservative e sostitutive nelle patologie meniscali.
L'esigenza di rendere sempre più maneggevoli queste pratiche chirurgiche ha indotto molti ricercatori a ridurre sempre più l'invasività articolare delle suture artrotomiche praticate negli anni '80, con lo sviluppo delle tecniche artroscopiche.
Negli anni '90 si assiste alla diffusione della cosiddetta prima generazione di mezzi di riparazione, dei quali vengono descritti i principali vantaggi e potenziali limiti, limiti che hanno aperto la strada ai mezzi di fissazione di ultima generazione il cui razionale prende spunto dalle prime suture meniscali, rendendole di più semplice applicazione con una minore invasività.
La necessità di un ampliamento delle indicazioni alle lesioni complesse anche in sedi non vascolarizzate ha portato ad una collaborazione fra ricercatori di discipline emergenti, come l'ingegneria tissutale, al fine di promuovere la capacità riparativa meniscale grazie a colture cellulari e fattori di crescita.
Nonostante le tecniche di riparazione siano sempre più largamente utilizzate, quando ciò non è possibile, dobbiamo affrontare gli esiti delle meniscectomie totali o subtotali ancora ampiamente praticate. Il trapianto meniscale rappresenta, a nostro parere una valida soluzione, a condizione che l'indicazione sia corretta.

Parole chiave: menisco, sutura meniscale, fattori di crescita

SUMMARY

The article is a literature review of the surgical techniques employed in meniscal repair.
The need of reproducible and less invasive techniques has prompted many researchers to develop arthroscopically assisted approaches.
The advantages and limits of the so called "first generation" suture devices, introduced in the 90's, and the rationale of the "last generation" suture devices are described.
The need to expand the indication of meniscal sutures to complex lesions in avascular areas has produced a joined effort of physicians and tissue engineering researchers in order to promote meniscal healing through growth factors.

Istituto Ortopedico "Galeazzi", Milano

Nevertheless total or subtotal meniscectomies are still widely performed and orthopaedic surgeons have to find solutions to avoid or decrease the risk of severe arthritis in young patients.
It is our opinion that meniscal transplantation is still a valid solution, provided an accurate patient selection is performed.

Key words: meniscus, meniscus repair, growth factor

Per il trattamento delle patologie meniscali, oggi, a più di un secolo dal primo intervento su una lesione meniscale eseguito dallo scozzese Annandale (1883) e descritto nel suo "An operation for displaced semilunar cartilage", stiamo assistendo ad un continuo sviluppo di tecniche chirurgiche riparative e sostitutive che hanno, come fine principale, il ripristino dell'integrità anatomica e funzionale articolare. Per decenni abbiamo eseguito, e tuttora eseguiamo, meniscectomie totali e subtotali con conseguenti gravi rischi di degenerazione artrosica, già note ed oggetto di studio fin dal 1948, quando Fairbank ne descrisse le caratteristiche radiologiche.
Pertanto, giustificati erano i dubbi relativi a questo tipo di trattamento, dubbi espressi già da Huckell nel 1965 quando si domandava "Is meniscectomy a benign procedure?" (Can J Surg 1965;8:254-60).
Molti Autori hanno contribuito al percorso teorico e pratico che ha indotto all'innovazione delle tecniche di sutura meniscale.
King nel 1936 descriveva le caratteristiche del microcircolo periferico meniscale e Yasui K. nel 1978 disegnava la microanatomia nel "Three dimensional architecture of human normal menisci", in particolare per valutare la sede e il tipo di lesione meniscale da riparare e l'orientamento da conferire alle suture affinché siano efficaci.
Allo stato attuale le lesioni meniscali con maggiori possibilità riparative sono quindi quelle periferiche, con decorso longitudinale a tutto spessore che si trovano nella zona rossa e/o rossa-bianca, con dimensioni comprese tra 1-2 cm ed instabili. Oggi diversi Autori riconoscono capacità riparative anche a lesioni complesse e radiali nella zona bianca e in qualche caso particolare di lesione in menischi discoidi. La possibilità di una riparazione meniscale dipende da molti fattori che se non attentamente valutati possono compromettere il risultato.

TECNICHE DI RIPARAZIONE MENISCALE

In passato sono state utilizzate esclusivamente tecniche artrotomiche, ancora valide in casi selezionati di lesioni prevalentemente postero-mediali.
L'era moderna di riparazione meniscale inizia nel 1969 con Hiroshi Ikeuchi [1] che esegue il primo trattamento in artroscopia, fino ad arrivare al 1980 con Henning [2] che introduce la tecnica inside-to-outside (Nord America).
Con Russell Warren [3] che nel 1985 esegue la tecnica outside-inside, si compie un ulteriore passo evolutivo con sensibile riduzione dei possibili rischi neurovascolari, in particolare durante le riparazioni del menisco laterale.
L'esigenza di abbreviare i tempi operatori e di ridurre ulteriormente i rischi neurovascolari e le esposizioni capsulari, nonché la continua ricerca verso una semplificazione della tecnica ha promosso lo sviluppo delle tecniche all-inside.
Nel 1989 Kohn e Siebert [4] pubblicarono i primi studi sulla resistenza biomeccanica delle suture meniscali, dimostrando come quelle verticali garantissero una maggior tenuta grazie al considerevole numero di fibre collagene circonferenziali fissate.
Ma, a partire dagli anni '90, questi tipi di suture vengono quasi messe in disparte a favore della diffusione delle tecniche all inside con devices (prima generazione), che cominciano ad essere prodotti dalle aziende, motivate dalla naturale e crescente necessità dei chirurghi di semplificare la riparazione meniscale a fronte anche di un incremento numerico di indicazioni.
Nel 1993 viene introdotto sul mercato il primo Meniscus Arrow realizzato in materiale riassorbibile con profilo a rostri retrogradi. I primi studi eseguiti da Albrecht-Olsen [5] dimostrano come l'utilizzo di un singolo arrow fosse insufficiente, concludendo che l'ottimizzazione della tecnica è nell'uso di almeno due arrows.
Nel 1996 Koukoubis et al. [7] stabilirono i limiti meccanici ed istologici di un altro sistema SDsorb, dimostrandone la buona tenuta solo nel breve termine dopo aver verificato sperimentalmente il suo completo riassorbimento già a 4 mesi dall'impianto, tempo minimo però perché si completi la guarigione di una lesione meniscale.
Il sistema Biostinger fu il primo mezzo di fissazione cannulato (1998), chiodino realizzato in materiale bioassorbibile ed indicato nelle lesioni localizzate in sede bianca-rossa e rossa.
Le complicanze descritte, derivanti dall'utilizzo dei sistemi di prima generazione sono:

- possibilità di reazioni allergiche;
- rottura del mezzo durante la sua fissazione;
- mancato bioassorbimento totale o parziale (corpi mobili);
- organizzazione di un ematoma cistico in prossimità della sua sede;
- lesioni cartilaginee iatrogene e post-operatorie; come ad esempio quella descritta nel caso riportato da LaPrade [6] in cui descrive lo sviluppo di una condropatia di IV grado del comparto mediale (kissing cartilage lesions) 4 anni dopo una riparazione meniscale eseguita con arrows in un paziente di 31 anni.

La maggior parte di questa generazione di mezzi di fissazione è realizzata in PLLA e in PGA in proporzioni variabili, tutti dotati di buona resistenza, di capacità di tenuta e di semplicità di inserzione, ma il loro caratteristico design li rende inappropriati nelle lesioni molto periferiche come quelle menisco-capsulari, non garantendo una soddisfacente fissazione a livello capsulare e potendo, inoltre, interferire con l'interlinea articolare compromettendo l'escursione articolare.

Inoltre, la loro rimozione contestuale in caso di errore di posizionamento è difficoltosa, obbligando il chirurgo ad un appropriato primo ed unico inserimento.

Con la realizzazione dei mezzi di fissazione di ultima generazione si assiste ad un ritorno alle suture meniscali eseguibili in artroscopia.

I risultati clinici sembrano essere confortanti, anche se va sottolineato che, al momento, i dati disponibili in letteratura sono riferiti a controlli al follow-up a breve-medio termine.

Attualmente sono disponibili in commercio: Rapidloc (Mitek), Fast.fix (Smith & Nephew, Andover, Mass), Meniscal Viper (Arthrex, Naples, Fla).

Nel 2001 viene realizzato il FasT-Fix, un'evoluzione del T-fix del 1994, costituito da un sistema con 2 ancorette.

Tralasciando i particolari tecnici riteniamo opportuno segnalare che, anche se l'orientamento della sutura consigliato dalla letteratura storica è quello verticale, questo non sempre è soddisfacente a causa della formazione di una zona di retrazione del menisco in sede di sutura, alterazione morfologica che può compromettere la funzione meniscale.

Pertanto è meglio, in qualche caso, considerare la possibilità di una sutura orizzontale, al fine di conferire una riduzione meniscale il più anatomica possibile indicando, eventualmente, un decorso post-operatorio più cauto e graduale.

Un altro argomento di discussione è stato il tipo di materiale da utilizzare nelle suture con filo: riassorbibile o non riassorbibile. Molti lavori consigliano l'utilizzo di suture non riassorbibili ma i fautori di materiali riassorbibili sono numerosi. Questo problema attualmente non è risolto a favore di uno o dell'altro materiale.

Fin qui emerge che lo scopo principale è di realizzare una tecnica riparativa che garantisca la stabilità della riparazione e che sia prontamente disponibile.

Oggi, grazie ai ricercatori di discipline sempre più emergenti quali la biologia, la bioingegneria e la genetica si assiste ad un cambiamento di orizzonte nella riparazione meniscale, mirato ad aumentare la capacità riparativa del menisco stesso, estendendo pertanto le possibilità di applicazione della tecnica anche a quelle lesioni che non corrispondono per tipo e per sede ai tradizionali criteri di inclusione ed, in particolare, facciamo riferimento a quelle lesioni situate nelle zone meniscali poco o per nulla vascolarizzate.

Vari studi sono stati eseguiti su modelli animali, come la creazione di canali di accesso vascolare, la cruentazione della sinoviale parameniscale, l'applicazione di colla di fibrina eventualmente addizionata [8] a fattori della crescita, di coaguli di fibrina, di innesti di flap sinoviali.

Una disciplina emergente e relativamente nuova è l'ingegneria tissutale [9], che propone la coltura cellulare su supporti bioassorbibili da inserire in sede di lesione in zone meniscali anche non vascolarizzate in presenza di fattori di crescita.

Nakata et al. propongono, colture di cellule meniscali prelevate chirurgicamente e fissate su supporti porosi collagenici proliferanti in presenza di hyaluronan.

Perché una coltura cellulare sia ritenuta, ai fini riparativi, soddisfacente, deve organizzarsi in una valida coesione cellulare in grado di tollerare e resistere alle forze costanti di carico articolari.

L'alternativa a cellule di origine meniscale sono i condrociti.

Peretti et al. [10], nei loro studi eseguiti su modelli animali su lesioni a manico di secchio, hanno descritto l'utilizzo di condrociti autologhi impiantati su uno strato di menisco allogenico ottenendo così la riparazione della lesione dopo 9 settimane.

Nonostante i risultati confortanti descritti, sia le cellule meniscali che i condrociti non sembrano rappresentare la scelta ottimale per questo tipo di riparazione a causa della loro limitata disponibilità e della loro invasiva reperibilità.

Sembra che la soluzione a questo problema possano essere le cellule staminali, dotate di multipotenzialità di diffe-

renziazione, facilmente reperibili essendo diffuse in diversi distretti corporei.
I supporti, più noti come scaffolds, hanno la funzione di contenere le cellule impiantate, di favorirne la loro proliferazione, la loro coesione e di consentire la diffusione di fattori nutritivi e di crescita favorendo un accrescimento di tessuto riparativo geometricamente orientato dalle linee di forze di carico.
Gli scaffolds disponibili sono fondamentalmente di 2 tipi: naturale e sintetico.
I fattori di crescita sono sostanzialmente citochine che promuovono la divisione, la maturazione e la differenziazione cellulare.
Non sempre, comunque, le tecniche riparative possono essere eseguite, pertanto, in postumi di meniscectomia bisogna prendere in considerazione anche l'eventualità di praticare trapianti meniscali o sostituzioni con scaffolds collagenici.
Per quanto riguarda i trapianti, indispensabili sono le corrette indicazioni, che attualmente negli Stati Uniti (paese in cui i trapianti meniscali rappresentano oramai routine) si stanno allargando.
Indipendentemente dalla tecnica scelta ed applicata è comunque difficile giudicare e verificare il successo di una riparazione meniscale. A tal proposito molti metodi possono essere utilizzati quali: la storia anamnestica, l'esame clinico, l'artrografia, la RMN e il second look artroscopico, ma non esiste un sistema diagnostico prontamente disponibile che consenta di valutare in vivo le proprietà del processo riparativo.
Le innumerevoli variabili relative al tipo di lesione, alla tecnica riparativa, al paziente con la propria storia clinica, le proprie caratteristiche strutturali, le proprie esigenze quotidiane e/o sportive limitano e rendono difficoltoso definire univoche linee guida al fine di standardizzare un trattamento meniscale.

BIBLIOGRAFIA

[1] Ikeuchi H. *Surgery under arthroscopic control proceedings of the Societe Internationale d'Arthroscopie*. Rheumatology 1975;XX:57-62.

[2] Henning CE. *Arthroscopic repair of meniscus tears*. Orthopedics 1983;6:1130-2.

[3] Warren RF. *Arthroscopic meniscal repair*. Arthroscopy. 1985;1:170-2.

[4] Kohn D, Siebert W. *Meniscus suture techniques: A comparative biomechanical cadaver study*. Arthroscopy 1989;5:324-7.

[5] Albretcht-Olsen P, Lind T, Kristensen G, Falkenberg B. *Failure strength of a new Meniscus Arrow repair technique: Biomechanical comparison with horizontal suture*. Arthroscopy 1997;13:183-7.

[6] La Prade RF, Wills Kissing NJ. *Cartilage Lesions of the Knee Caused by a Bioabsorbable meniscal Repair Device – A Case Report*. Am J Sports Med 2004;7:1751-4.

[7] Koukoubis TD, Glisson RR, Feagin JA Jr, Seaber AV, Schenkman D, Korompilias AV, et al. *Meniscal fixation with an absorbable staple*. Knee Surg Sports Traumatol Arthrosc 1997;5:22-30.

[8] Port J, Jackson D. *Meniscal repair supplemented with exogenous fibrin clot and autologous cultured marrow cells in the goat model*. Am J Sports Med.1996;24:547-55.

[9] Nakata K, Shino K, Hamada M, Mae T, Miyama T, Shinjo H, et al. *Human meniscus cell: characterization of the primary culture and use for tissue engineering*. Clin Orthop 2001;391(Suppl):S208-18.

[10] Peretti GM, Gill TJ, Jian-Wei Xu, Randolph MA, Kenneth R, Morse Zaleske DJ. *Cell-Based Therapy for Meniscal Repair. A Large Animal Study*. Am J Sports Med 2004;32:146-58.

Advances in meniscal repair, regeneration, and replacement

S.P. Arnoczky

With the critical importance of the menisci to the well-being of the knee firmly established, new technologies are being investigated which extend the capabilities of the orthopaedic surgeon to repair or replace damaged menisci. While new fixation devices for meniscal repair continue to evolve, more recent advances have centered around enhancing the healing potential of the menisci by optimizing the biological milieu. The use of growth factors and cell-based therapies have shown great promise in pre-clinical studies; however, the delivery of these factors in the appropriate combination and concentration remains an issue. One solution is the use of autologous platelet-rich-plasma (PRP). PRP is defined as a five-fold concentration of platelets in plasma. Because these platelets contain a number of growth factors known to be important in wound healing (TGF-β1, PDGF, VEGF, IGF-1, EGF) PRP has been used to enhance meniscal healing. Additionally, research in the use of mesenchymal stem cells and gene therapy have produced promising results for meniscal repair in the experimental setting.

When meniscal repair is no longer feasible, due to the absence of sufficient functional tissue, surgeons are now focusing on the use of matrix scaffolds to regenerate a "tissue engineered" meniscus. Collagen based scaffolds like the collagen meniscal implant (CMI) and the small intestinal submucosa (SIS) scaffold have shown promise in regenerating a functional, meniscal replacement. New advances in the processing and implantation of meniscal allografts have expanded their clinical indications and success rate. Finally, new non-resorbable, hydrogels, which can be formulated to mimic the functional properties of the normal meniscus may allow meniscal replacements to be custom designed in the future.

Laboratory for Comparative Orthopaedic Research,
Michigan State University,
U.S.A.

Le suture meniscali

C. Zorzi
V. Condello
F. Cortese
V. Madonna

Negli ultimi trent'anni il problema delle lesioni meniscali ha assunto una crescente importanza, inducendo i chirurghi ad affrontare il problema della loro riparazione. L'approccio alle suture meniscali ha subito quindi una notevole evoluzione tecnica. Studi biomeccanici ed epidemiologici sul ruolo del menisco e sulla sua capacità riparativa legata soprattutto alla sua vascolarizzazione hanno dimostrato la necessità di preservare queste strutture per le loro funzioni di "shock absorber", trasmissione dei carichi, propriocettiva e di stabilizzazione del ginocchio. Altri studi hanno evidenziato l'evoluzione artrosica di quelle aree in cui era stata eseguita una meniscectomia.

Il trend evolutivo delle tecniche riparative meniscali, parte ovviamente dalle suture aperte che nei follow-up a lungo termine (5 anni) hanno dimostrato una riparazione completa della lesione nel 80% dei casi con assenza di alterazioni degenerative radiografiche. Nell'evoluzione tecnica si è passati alle suture artroscopicamente assistite (Inside-Out, Outside-In, All Inside). Le suture in-out possono essere eseguite mediante portali standard o anche con l'ausilio di portali accessori posteriori (mediale e/o laterale) per evitare lesioni neuro-vascolari, l'utilizzo di cannule è pressoché obbligatorio per evitare l'intrappolamento delle suture nella membrana sinoviale; sono utili nel trattamento delle lesioni posteriori difficilmente trattabili con altre tecniche, suture in zona rosso bianca con ridotto potenziale di guarigione. Le suture out-in, introdotte per primo da Warren nel 1985 per prevenire le eventuali lesioni neurovascolari soprattutto nelle riparazioni del menisco esterno, indicate nelle lesioni dei due terzi anteriori di entrambi i menischi; tra i vantaggi di questa tecnica le incisioni cutanee più piccole e il non utilizzo di cannule che potrebbero causare danni cartilaginei; attualmente molto utilizzata per la fissazione dei trapianti meniscali.

Il crescente interesse per le tecniche artroscopiche di sutura meniscale "All Inside" si è evoluto negli ultimi dieci anni allo scopo di evitare incisioni postero-mediali o postero-laterali, ridurre i rischi di lesioni neurovascolari delle strutture posteriori del ginocchio e nel contempo rendere le procedure chirurgiche più veloci.

Il termine "All inside" all'inizio degli anni Novanta indicava la sola tecnica descritta da Morgan di sutura verticale eseguita con fili sotto controllo artroscopico. Questa tecnica, molto efficace anche se tecnicamente difficoltosa, è però limitata alle sole lesioni singole longitudinali verticali del corno posteriore del menisco mediale in zona rossa-rossa o rossa bianca, di lunghezza non superiore ai 2,5 mm.

Negli anni successivi (1993) viene riportato da Albrecht-Olsen l'uso di freccette in acido polilattico riassorbibile che sono state introdotte sul mercato Statunitense nel 1996 (Arrow – Bionx). All'inizio si è avuto molto entusiasmo per questa tecnica che permette una veloce ed apparentemente efficace sutura interamente artroscopica, per cui il termine "All inside" si è esteso a tutti i sistemi riassorbibili artroscopici. Dal

Ospedale "Sacro Cuore – Don Calabria Negrar", Verona

1996 vengono introdotti sul mercato diversi sistemi di riparazione meniscale: SD Sorb Staple – Surgical Dynamics, Biostinger – Linvatec, Fastener e Clearfix screw – Mitek, Dart – Arthrex. La maggior parte di questi sistemi di fissazione di prima generazione sono composte da acido polilattico o poliglicolico o più frequentemente da miscele delle due sostanze, rimangono in articolazione per oltre un anno prima di essere riassorbite per idrolisi. Questi device sono disegnati per fissare il tessuto meniscale con una testa o con delle alette laterali che risultano poco adatte alla fissazione delle più periferiche lesioni menisco-capsulari. Risultano inoltre difficili da rimuovere in caso di cattivo posizionamento e spesso protrudono troppo in articolazione. Studi biomeccanici mostrano i limiti di tenuta al pull-out dei nuovi sistemi specie se paragonati alle suture verticali e vengono pubblicati lavori sulle complicanze associate ai nuovi sistemi (sinoviti, lesioni condrali, reazioni da corpo estraneo). Inoltre studi a lungo termine sui nuovi sistemi mostrano una riduzione della loro efficacia col tempo.

Prima del 1996 solo il 6% delle lesioni meniscali venivano riparate; dopo qualche anno questa percentuale sale al 20%.

L'interesse per la chirurgia "All inside" ha spinto le industrie ad immettere sul mercato una seconda generazione di sistemi di fissazione che mostrano migliore tenuta biomeccanica e si avvalgono di strumentari più semplici e con minori rischi di intercettare le strutture neurovascolari; nessuno di essi inoltre sporge in articolazione, limitando il rischio molto temuto di lesioni cartilaginee secondarie. Alcuni di questi sistemi utilizzano fili di sutura non riassorbibili che, ancorati ai sistemi di fissazione, formano dei nodi che comprimono i due lembi di sutura (Rapidloc – Mitek, FasT-Fix – Smith & Nephew). Altri sistemi (Meniscal Viper – Arthrex) sono privi di sistemi di ancoraggio ma provvisti di uno strumento monouso che consente di effettuare suture verticali del corno posteriore del menisco bloccate da un nodo con un sistema simile a quelli usato per la chirurgia della spalla.

Risultati a 5 anni di follow-up di impianto artroscopico di menisco collagenico

Arthroscopic collagen meniscus implant results at 5 years follow-up

S. Zaffagnini
D. Bruni
S. Torabi Parizi[1]
M.P. Neri
F. Iacono
M. Lo Presti
M. Marcacci

RIASSUNTO

Obiettivo dello studio era di valutare i risultati dell'impianto di menisco collagenico ad un follow-up di 5 anni.
8 pazienti sono stati sottoposti ad impianto di menisco collagenico e sono stati valutati ad un follow-up medio di 5 anni.
L'intervento è stato proposto a pazienti con lesione meniscale non altrimenti riparabile o con precedente perdita di cartilagine meniscale per meniscectomia parziale.
Non ci sono state complicanze.
La valutazione funzionale secondo il Cincinnati Knee Rating Score è migliorata in tutti i pazienti rispetto al pre-operatorio, raggiungendo il valore massimo in 5 casi.
In 2 casi si è avuto un lieve peggioramento.
Il risultato all'IKDC ha mostrato un miglioramento in 7 casi.
La valutazione con la RMN ha mostrato in 5 casi una degenerazione mixoide, mentre per 1 paziente non era riconoscibile l'impianto.
In 3 casi abbiamo avuto la possibilità di eseguire un second look artroscopico, che ha mostrato in 2 casi la presenza dell'impianto, nonostante una riduzione delle dimensioni, mentre nel caso rimanente il menisco collagenico non era riconoscibile.
È auspicabile un ulteriore miglioramento per restaurare il normale comportamento meniscale senza degenerazione dell'articolazione attraverso il miglioramento delle caratteristiche meccaniche e strutturali dell'impianto, per renderlo più simile alla cartilagine meniscale nativa.

Parole chiave: menisco collagenico, artroscopia, meniscectomia

SUMMARY

Meniscal substitution is fundamental to prevent osteoarthritis of the knee after massive meniscectomy.
Stone and colleagues developed a bioresorbable collagen matrix (CMI) that acts as a scaffold to restore the original meniscal structure.
The objectives of this study was to prospectively evaluate the results of CMI implantation at 5 years follow-up.
Eight patients (mean age 25) were evaluated 5 years after CMI implantation.
Inclusion criteria were an irreparable meniscal tear or a previous meniscectomy involving the medial meniscus.
There were no complications related to the device. All patients were able to return to activities of daily living without limitations 3 months after surgery.

"Rizzoli" Orthopaedic Institute, Bologna, Italy; [1] Civic Hospital of Imola, Department of Radiology, Bologna, Italy

Indirizzo per la corrispondenza:
Rizzoli Orthopaedic Institute
Biomechanics Laboratory
via Di Barbiano 1/10
40136 Bologna, Italy
Tel. + 39 51 6366520
Fax + 39 51 583789
E-mail:
S.Zaffagnini@biomec.ior.it

Both subjective CKRS score and objective IKDC score showed improvement in all cases except a patient with an ACL reinjury.
In 2 cases scores were slightly worst from 2 to 5 years follow-up.
The other 5 cases obtained maximum score at long term follow-up.
In 4 cases the absence of pain remained for 5 years after surgery, while in 3 cases a low entity of pain was described.
MRI showed in 5 cases mixoid degeneration signal, 2 had normal signal with reduced size, while 1 patient had no recognisable implant.
6 patients had preserved cartilage and articular space, with no changes since pre-op. control.
Second look evaluation in 3 cases revealed in 2 cases the presence of the implant, although with a reduced size respect to the original one, while in one case the CMI was almost disappeared.
Our small series of 8 patients prospectively followed for 5 years has shown highly satisfactory results. Although the aspect of the implant was mostly abnormal, the implant was capable to reduce the deterioration of the knee joint at 5 years follow-up.

Key words: CMI, arthroscopy, meniscectomy

INTRODUZIONE

Le alterazioni degenerative dell'articolazione conseguenti una meniscectomia sono ben conosciute da quando King [1] e Fairbank [2] hanno focalizzato l'attenzione su questo fenomeno più di 50 anni fa. Negli ultimi anni l'estrema importanza della fibrocartilagine meniscale nella complessa biomeccanica dell'articolazione del ginocchio è stata ben documentata [3-21]. Il menisco è implicato nella resistenza al carico e nella sua distribuzione, nella stabilità del ginocchio, nella fluidodinamica del liquido sinoviale e nella propriocezione, ed è estremamente importante nel ridurre l'incidenza di alterazioni a carattere degenerativo dell'articolazione [3 4 6 9 11 13-15 17 21 22]. Il tessuto meniscale dovrebbe essere il più possibile risparmiato per evitare la riduzione della stabilità articolare e la concentrazione delle sollecitazioni meccaniche a carico della cartilagine articolare del femore e della tibia, con la possibile evoluzione in osteoartrosi.
L'introduzione della meniscectomia parziale artroscopica e la riparazione meniscale hanno migliorato i risultati clinici conseguenti al trattamento delle lesioni meniscali [11 23 24].
Ad ogni modo, tale andamento non si registra in tutti i casi, ed un consistente numero di pazienti continua a subire le conseguenze negative di una perdita del tessuto fibrocartilagineo meniscale. La sostituzione del menisco sembra essere il migliore approccio terapeutico per prevenire l'insorgenza della gonartrosi dopo una meniscectomia che comporta la rimozione di una parte importante del menisco. La procedura dell'impianto di menisco allo genico è stata largamente impiegata negli ultimi anni ed i risultati parziali sono promettenti [25-28]. Ad ogni modo, la tecnica è complessa e le indicazioni corrette alla sua esecuzione sono ristrette. Poiché questa procedura è una sostituzione meniscale completa, il suo utilizzo non è praticabile nelle meniscectomie parziali.
Inoltre, il rischio di trasmissione di malattie infettive, benché ridotto, è presente ed i risultati a lungo termine tendono a peggiorare nel tempo [28].
L'ingegneria tissutale si prospetta estremamente promettente nella rigenerazione dei tessuti danneggiati. Stone ed i suoi collaboratori [29 30] hanno sviluppato una matrice collagenica bioriassorbibile nel tentativo di supportare la rigenerazione del tessuto cartilagineo perso. L'impianto di menisco collagenico (CMI, ReGen Biologics Inc, Franklin Lakes, New Jersey) è prodotto a partire da tendini achillei bovini, ottenendo un supporto costituito da fibre di collagene di I tipo purificate, che viene arricchito in acido ialuronico e condroitinsolfato, omogeneizzato e addizionato con glicosaminoglicani [27 30-32]. Il promettente principio alla base di questo dispositivo ingegnerizzato è di sfruttare ed enfatizzare la spontanea rigenerazione strutturale di nuovo tessuto meniscale autogeno dopo una meniscectomia, come originariamente suggerito da Mandl nel 1929 [33]. Stone ed i suoi collaboratori hanno descritto per primi la composizione e la produzione di questo materiale. Il supporto collagenico sviluppato consente e promuove la crescita e la rigenerazione di nuovo tessuto meniscale, come dimostrato dopo i primi trial laboratoristici in vitro ed in vivo [27 31 32 34-36]. Da allora, è stato utilizzato in pazienti con una parziale meniscectomia per ricreare la forma e la funzione del menisco.
Con questo stesso obiettivo, abbiamo iniziato ad impiegare questo tipo di dispositivo in pazienti selezionati, in accordo con le indicazioni suggerite, in un trial clinico. Gli obiettivi di questo studio erano di valutare sia da un punto di vista soggettivo, che obiettivo i risultati dell'impianto di menisco collagenico ad un follow-up di 5 anni.

MATERIALI E METODO

Dal settembre 1997 abbiamo impiantato il CMI in 8 pazienti. Tutti essi hanno raggiunto nel 2004 un minimo di 5 anni di osservazione post-operatoria. Abbiamo condotto una valutazione clinica e radiologica per ognuno di essi. L'intervento è stato proposto a pazienti con gonalgia ed una lesione meniscale non altrimenti riparabile o con una precedente perdita subtotale della fibrocartilagine meniscale in seguito ad una meniscectomia parziale. Le ginocchia interessate dovevano risultare primariamente stabili o chirurgicamente stabilizzate all'epoca della procedura d'impianto. Come suggerito da Rodkey ed altri [27], abbiamo escluso pazienti con lesioni condrali del IV grado secondo Outerbridge [37], patologie articolari infiammatorie o su base sistemica, allergie al collagene, gravidanza o patologie su base autoimmunitaria.

Tutti gli 8 pazienti hanno fornito il proprio consenso informato in forma scritta prima della procedura. Nonostante la procedura fosse aperta tanto agli uomini, quanto alle donne, tutti gli 8 pazienti del nostro studio erano maschi. La loro età media era di 31 anni (intervallo 20-51 anni). La lesione meniscale era localizzata al ginocchio destro in 5 casi, mentre in 3 casi il ginocchio sottoposto alla procedura è stato il sinistro.

2 pazienti avevano una lesione traumatica del corpo-corno posteriore, mentre 1 paziente aveva una lesione meniscale a carattere degenerativo. Negli altri 5 casi, era stata già effettuata una precedente meniscectomia subtotale. In 2 di questi 5 casi la meniscectomia era stata associata ad una ricostruzione del LCA che aveva condotto ad una stabilità ottimale. 3 pazienti hanno subito nello stesso tempo chirurgico dell'impianto di menisco collagenico una ricostruzione del LCA con la tecnica basata sull'utilizzo dei tendini di gracile e semitendinoso, descritta dal chirurgo più esperto (MM) [33]. 1 di questi 3 casi era una ricostruzione di LCA in seguito a rirottura dello stesso. In 1 caso si è evidenziata una lesione condrale di III grado presso il condilo femorale mediale, trattata con le microfratture secondo Steadman, mentre negli altri 3 casi non è stata notata alcuna condropatia al momento dell'intervento. Tutti i pazienti sono stati sottoposti ad una valutazione prospettica mediante radiografie standard e RMN del ginocchio interessato ed è stata effettuata una valutazione clinica con il Cincinati Knee Rating System (CKRS) [38 39] e con la scheda di valutazione IKDC [40].

TECNICA CHIRURGICA E PROTOCOLLO POST-OPERATORIO

La tecnica chirurgica per l'impianto includeva una artroscopia per la valutazione della perdita meniscale e di qualsiasi altra lesione articolare del ginocchio. In tutti i casi è stato osservato un difetto a tutto spessore. Si è proceduto alla rimozione di qualsiasi tessuto danneggiato e non riparabile fino al raggiungimento del tessuto sano. In 7 casi il debridement ha raggiunto la red-red zone del menisco in questione, mentre in una caso è stato sufficiente il raggiungimento della red-white zone. In tutti i casi, il sanguinamento del tessuto in questione è stato ottenuto mediante un puntale da microperforazioni. Si è proceduto alla determinazione della taglia del difetto con uno strumento per misurazioni appositamente disegnato e l'impianto di menisco collagenico è stato misurato e modellato per riempire la lesione. In tutti i casi, il menisco lesionato è stato quello mediale. La localizzazione della lesione era prevalentemente postero-centrale. La lunghezza media degli impianti effettuati è stata di 34 mm, con un intervallo dai 25 ai 45 mm.

L'impianto veniva quindi fissato al menisco interessato dalla lesione con una classica sutura di tipo in-out. Per la fissazione dell'impianto, si sono utilizzati da 2 a 6 fili di sutura (in media 4) di tipo non riassorbibile, e la sua stabilità è stata testata con una prova a sutura completata.

La fisioterapia è stata intrapresa nella prima giornata post-operatoria e la mobilizzazione passiva continua è stata immediatamente concessa da 0° a 60°. Il range articolare passivo è stato incrementato dai 60° ai 90° dopo 4 settimane e dopo altre 2 settimane è stato concessa l'articolarità passiva senza limitazioni. Il carico è stato proscritto per le prime 6 settimane post-operatorie ed i pazienti potevano deambulare con l'ausilio di due antibrachiali. Dopo questo periodo, si iniziava a concedere il carico completo, consentendo la deambulazione con un antibrachiale per il primo periodo. Tutti i pazienti hanno seguito il medesimo protocollo riabilitativo per 6 mesi, prima di ritornare ad una attività fisica completa senza alcuna restrizione.

FOLLOW-UP

Tutti i pazienti sono stati regolarmente valutati nell'immediato periodo post-operatorio ed una valutazione clinica è stata effettuata a 3, 6, 12, 24 e 60 mesi di distanza

dall'intervento. La valutazione clinica è stata condotta utilizzando il metodo di valutazione soggettivo Cincinnati Knee Rating System [38 39] e la scheda di valutazione oggettiva IKDC [40]. La autodeterminazione del dolore è stata misurata per mezzo di una scala analogica visuale graduata da 0 a 10. Il one leg hop test è stato eseguito dopo i primi 6 mesi post-operatori, e la circonferenza della coscia è stata misurata bilateralmente a livello medio-patellare, 5 e 15 cm superiormente all'apice rotuleo. L'autovalutazione del paziente è stata ricavata chiedendo al paziente stesso di definire la funzionalità del proprio ginocchio come normale, quasi normale, anormale o gravemente anormale. Le valutazioni radiografiche standard e con immagini in RMN sono state eseguite 2 e 5 anni dopo l'intervento; le RMN sono state refertate da un radiologo in singolo cieco per valutare alterazioni del segnale, restringimenti dell'interlinea articolare ed alterazioni della cartilagine articolare. Dato il ridotto numero di pazienti arruolati nello studio, non è stato condotto alcun tipo di analisi statistica.

RISULTATI

Tutti gli 8 pazienti sono stati osservati al termine del follow-up 5 anni dopo l'impianto del menisco collagenico. Non si sono registrate complicanze attribuibili all'utilizzo della procedura in esame. In un caso, il paziente ha riportato una recidiva di lesione dell'innesto proLCA 1 anno dopo l'intervento ricostruttivo durante l'attività sportiva, con recidiva di instabilità articolare anteriore. È stata proposta una revisione del LCA. Nonostante il rifiuto dell'intervento, il paziente è rimasto incluso nello studio.

Tutti i pazienti sono risultati in grado di ritornare alle proprie occupazioni abituali quotidiane senza alcuna limitazione entro 3 mesi dall'intervento chirurgico. Il risultato funzionale basato sul CKRS è migliorato in tutti gli 8 pazienti dalla valutazione pre-operatoria all'osservazione finale a 5 anni di follow-up. Il massimo risultato funzionale è stato raggiunto in 5 casi (Tab. I). Il paziente che ha riportato l'ulteriore infortunio dopo la ricostruzione del LCA ha raggiunto un lieve miglioramento rispetto al punteggio pre-operatorio al CKRS, ed un ulteriore lieve miglioramento dal risultato a 2 anni di follow-up a quello a 5 anni. In 2 casi il risultato a 5 anni di follow-up era lievemente inferiore rispetto a quello a 2 anni, ma comunque superiore rispetto al pre-operatorio.
Il valore pre-operatorio dell'IKDC era B in 3 casi e in 5 casi C. La valutazione obiettiva secondo la scheda IKDC ha mostrato un miglioramento in tutti i casi ad eccezione del paziente con la recidiva di lesione del LCA, e tale paziente è rimasto ad un grado C. In tutti gli altri 7 casi, si è registrato un grado A ad 1 e 2 anni di follow-up (Tab. II). Dopo 5 anni dall'impianto, in 2 pazienti si è avuta una riduzione ad un risultato di grado B per una perdita di 10° in flessione. Gli altri 5 casi si sono stabilizzati su un punteggio di grado A ad un follow-up a lungo termine.
La valutazione soggettiva del dolore era di grado 5, 6 o 7 in 6 casi prima dell'intervento. In due casi, il livello del dolore pre-operatorio era più basso di tali valori. All'osservazione a 2 anni di follow-up, 7 pazienti non hanno riportato nessun tipo di dolore articolare (Tab. III). In 4 casi, l'assenza del dolore è rimasta anche a 5 anni dopo l'intervento, mentre in 3 pazienti era presente un modesto dolore. Le misurazioni della circonferenza della coscia non hanno mostrato nessuna differenza o differen-

Tab. I. Cincinnati Knee Rating System scores.

Patient n.	Before surgery	1 year after surgery	2 years after surgery	5 years after surgery
1	280	390	400	320
2	260	420	420	420
3	190	420	420	420
4	210	420	420	420
5	250	320	320	360
6	230	420	420	410
7	240	420	420	360
8	260	420	420	420

Tab. II. IKDC scores.

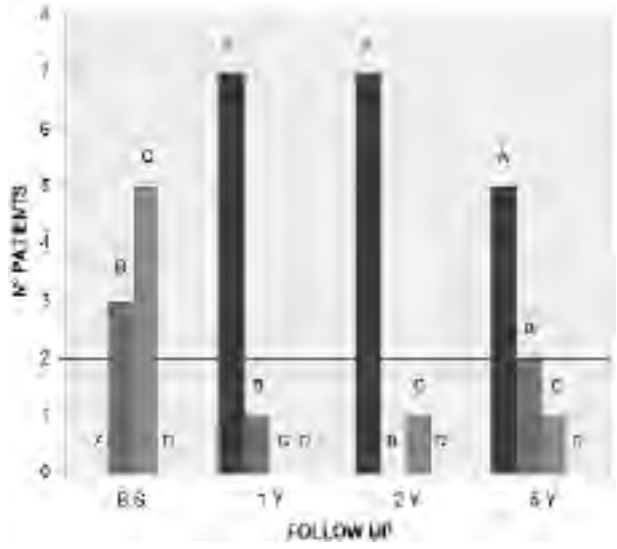

ze minime tra i due lati; la differenza delle circonferenze non è mai stata superiore ad 1 cm.
Infine, l'autovalutazione della funzionalità del ginocchio è stata definita normale o quasi normale per tutti i pazienti a qualsiasi intervallo post-operatorio, ad eccezione del paziente con la recidiva del LCA.
La valutazione radiografica convenzionale e quella basata sulle immagini in RMN hanno mostrato un segnale di degenerazione mixoide in corrispondenza del sito di impianto in 5 casi (Fig. 1), mentre in un paziente non era riconoscibile alcuna traccia dell'impianto. Due pazienti avevano un segnale normale, con un impianto di taglia ridotta di circa il 30% rispetto all'impianto originario. 5 pazienti hanno mostrato uno spazio articolare ed una cartilagine articolare di ampiezza conservata, e non hanno presentato modificazioni rispetto alle immagini pre-operatorie. 2 pazienti con un quadro pre-operatorio di artrosi sono rimasti invariati. 1 paziente ha presentato una gonartrosi degenerativa progressiva nei 5 anni seguenti all'impianto di menisco collagenico. Si è notato come egli avesse un segnale di degenerazione mixoide dell'impianto alla RMN di controllo.
In 3 casi abbiamo potuto effettuare un second look artroscopico che ha rivelato la presenza di tessuto neosintetizzato in 2 casi, nonostante di volume inferiore rispetto all'impianto originale. Nel terzo paziente il tessuto di nuova sintesi era minimo.

DISCUSSIONE

La nostra casistica, benché ridotta, di 8 pazienti seguiti in modo prospettico per 5 anni ha mostrato risultati clinici soddisfacenti in tutti i casi, ad eccezione del paziente con la recidiva di infortunio e la conseguente insufficienza del LCA, la cui sintomatologia ha ridotto il risultato clinico del paziente in esame.
Nel 1999 Rodkey ed altri [27 30-32 35 36] hanno pubblicato risultati promettenti di uno studio clinico a follow-up di 2 anni, dimostrando un miglioramento in 8 pazienti sottoposti ad impianto di menisco collagenico. Per il tessuto fibrocartilagineo di nuova deposizione si era ottenuta una conferma istologica. I nostri risultati clinici a 5 anni di follow-up sono in accordo con questi dati. Inoltre, nella nostra casistica la maggior parte dei pazienti era stata pre-

Tab. III. Autovalutazione soggettiva del dolore.

Patient n.	Before surgery	1 year after surgery	2 years after surgery	5 years after surgery
1	2	1	1	2
2	7	2	1	3
3	6	1	1	1
4	5	1	1	1
5	5	2	2	2
6	6	1	1	1
7	6	1	1	3
8	4	1	1	1

Fig. 1. Immagine RMN a 5 anni dall'impianto di menisco collagenico.

cedentemente sottoposta ad una meniscectomia parziale con un potenziale aumento del rischio di un deterioramento clinico ad un follow-up a lungo termine.

Al contrario, la nostra osservazione longitudinale a 5 anni ha dimostrato un peggioramento dei risultati clinici solamente in 2 casi, apparentemente a causa di una riduzione dell'escursione articolare. Questo risultato è sicuramente attribuibile ad un'accentuazione delle modificazioni di carattere degenerativo, a loro volta correlabili in parte al gesto chirurgico ed in parte al fisiologico processo di senescenza articolare. Infatti, tali due pazienti risultano essere i più anziani della coorte (43 e 51 anni).

Questi risultati sono supportati dal riscontro radiografico e nelle immagini della RMN di una minima progressione delle alterazioni degenerative nell'area dell'impianto rispetto alle condizioni pre-operatorie. Tale osservazione risulta dotata di un'importanza ancora maggiore considerando che in 5 dei nostri 8 pazienti erano state evidenziate lesioni condrali di grado II o III secondo Outerbridge precedentemente all'impianto del menisco collagenico.

I dati del nostro attuale studio sono superiori ai risultati di Stollmeister [24] per gli impianti di menisco allo genico con un follow-up confrontabile e superiori anche rispetto a quelli di Wirth [28] ad un follow-up maggiore. Il difetto meniscale sostituito dall'impianto nel nostro studio aveva una superficie media superiore al 60% dell'intero menisco. Per tale motivo, non possiamo affermare che il CMI sia in grado di proteggere l'articolazione da alterazioni di carattere degenerativo, poiché una parte di tale fenomeno potrebbe necessariamente dipendere dalla conservazione di una maggiore porzione del menisco nativo. Ad ogni modo, la zona sostituita normalmente corrispondeva al corno posteriore, cioè alla zona massimamente sollecitata dal carico.

I second look artroscopici hanno dimostrato un parziale riassorbimento dell'impianto. Questi dati sono simili ai risultati di Carter, Milachowsky [24-26 41] e Wirth [28 42] che hanno mostrato una riduzione delle dimensioni dell'impianto di menisco allogenico sia nel breve, che nel lungo termine, in particolare impiegando un innesto liofilizzato. Similmente, nella valutazione alla RMN il tessuto rigenerato grazie all'impianto di menisco collagenico ha mostrato un'intensità di segnale anomala, specialmente in quei casi in cui era stato possibile documentare il deterioramento dei risultati.

Nei casi con un buon risultato clinico, soltanto in due occasioni è stato possibile osservare un corno posteriore ad un buon livello di maturazione, mentre negli altri casi si è messa in evidenza un'incompleta rigenerazione qualitativa del tessuto. Questi risultati sono simili alle conclusioni di Verstrate [28 43] e Van Arkel [28 44] riguardo le correlazioni tra le immagini in RMN e il risultato clinico nei trapianti meniscali. Ad ogni modo, come suggerito da Rodkey [27], la risposta biologica individuale nei confronti di questa procedura è altamente variabile; allo stesso modo, la qualità del tessuto rigenerato e l'intensità del processo rigenerativo stesso possono presentare un range di variabilità notevole.

Un altro importante fattore che può influenzare il risultato istologico e la qualità dei reperti nella RMN è rappresentato dall'insieme delle caratteristiche biomeccaniche e dall'architettura strutturale del supporto in esame. Milachowsky et al. [24 26 41] hanno mostrato che il menisco allo genico sia surgelato, sia liofilizzato non è in grado di raggiungere la resistenza tensile del menisco normale nativo. Allo stesso modo, l'impianto di menisco collagenico possiede inizialmente delle caratteristiche meccaniche inferiori ed una differente organizzazione ultrastrutturale rispetto al menisco nativo normale. Una possibile limitazione di tale studio è che non è stato possibile allestire e valutare un gruppo di controllo, in quanto è diffi-

cile confrontare significativamente pazienti con meniscectomie parziali con pazienti con precedente meniscectomia subtotale ed alterazioni degenerative già in atto all'epoca dell'impianto di menisco collagenico. Infatti, solamente 2 casi nella nostra coorte sono stati sottoposti all'innesto meniscale in seguito ad una lesione meniscale di natura traumatica. Comunque, questi risultati di una tecnica di ingegneria tissutale d'avanguardia per la rigenerazione meniscale sono incoraggianti.

Questo supporto collagenico si è mostrato in grado di favorire la creazione di un microambiente adatto tanto dal punto di vista chimico, quanto dal punto di vista fisico, ad ospitare la crescita cellulare di elementi differenziati in senso fibrocartilagineo meniscale. Si è inoltre evidenziata la sua capacità di stimolare la produzione di matrice, senza provocare alcun effetto avverso come lo scatenamento di una risposta immunitaria o la produzione di particelle per usura del supporto. Queste caratteristiche, in associazione con la possibilità di modellare l'impianto collagenico su misura rispetto ad un difetto meniscale primitivo o in esito di meniscectomia, evitando la compromissione dell'intera struttura meniscale, hanno reso questo impianto di menisco collagenico una soluzione unica nel recupero delle importanti funzioni di un menisco completo, inclusa la resistenza e la corretta distribuzione del carico e la stabilizzazione dell'articolazione [3 9 10 30 32 36]. La mancanza di alterazioni degenerative a 5 anni di follow-up da noi osservata potrebbe supportare l'impiego di questo dispositivo per ritardare la naturale evoluzione di un'articolazione sottoposta a meniscectomia parziale verso una condizione di degenerazione articolare precoce.

Una naturale evoluzione di questo tipo di procedura che abbiamo utilizzato negli ultimi 2 anni è una tecnica di sutura meniscale di tipo all inside. Questi impianti sono particolarmente efficaci per evitare l'incisione posteromediale e le complicanze conseguenti al suo impiego. Abbiamo avuto la possibilità di ridurre il tempo chirurgico ed inoltre le procedure con sutura di tipo all inside sono molto più semplici da applicare nelle ginocchia con ridotto spazio articolare. Un ulteriore miglioramento per riprodurre la normale fisiologia meniscale e per evitare alterazioni articolari di carattere degenerativo dovrebbe mirare al miglioramento delle caratteristiche meccaniche e strutturali dell'impianto di menisco collagenico in modo da rendere il supporto più simile alla struttura nativa della fibrocartilagine meniscale. Per finire, l'applicazione di cellule staminali o fattori di crescita sul supporto da impiantare potrebbe aumentare la risposta biologica e il processo di rimodellamento della struttura.

Ringraziamenti

Gli Autori ringraziano la Sig.ra Silvia Bassini ed il Dott. Giovanni Giordano per l'assistenza tecnica e la collaborazione.

BIBLIOGRAFIA

[1] King D. *The healing of semilunar cartilages*. J Bone Joint Surg Am 1936;18:333-42.

[2] Fairbank T. *Knee joint changes after meniscectomy*. J Bone Joint Surg Br 1948;30:664.

[3] Arnoczky SP. *Gross and vascular anatomy of the meniscus and its role in meniscal healing, regeneration and remodeling*. In: Mow VC, Arnoczky SP, Jackson DW, eds. *Knee meniscus: Basic and clinical foundations*. New York: Raven Press 1992, pp. 1-14.

[4] Arnoczky SP, Adams ME, De Haven KE, Eyre DR, Mow VC. *The meniscus*. In: Woo SL-Y, Buckwalter J, eds. *Injury and repair of the musculoskeletal soft tissues*. Park Ridge, IL: American academy of orthopedic surgeons 1988, pp. 487-537.

[5] Bullough PG, Munuera L, Murphy J, Weinstein AM. *The strength of the menisci of the knee as it relates to their fine structure*. J Bone Joint Surg Br 1970;52:564-7.

[6] Burr DB, Radin EL. *Meniscal function and the importance of meniscal regeneration in preventing late medical compartment osteoarthrosis*. Clin Orthop 1982;171:121-6.

[7] Cox JS, Cordell LD. *The degenerative effects of medial meniscus tears in dogs' knees*. Clin Orthop 1977;125:236-42.

[8] Cox JS, Nye CE, Schaefer WW, Woodstein IJ. *The degenerative effects of partial and total resection of the medial meniscus in dogs' knees*. Clin Orthop 1975;109:178-83.

[9] Favensi JA, Shaffer JC, Mow VC. *Biphasic mechanical properties of knee meniscus*. Trans Ortop Res Soc 1983;8:57.

[10] Fukubayashi T, Kurosawa H. *The contact area and pressure distribution pattern of the knee. A study of normal and osteoarthrotic knee joints*. Acta Orthop Scand 1980;51:871-9.

[11] Krause WR, Pope MH, Johnson RJ, Wilder DG. *Mechanical changes in the knee after meniscectomy*. J Bone Joint Surg Am 1976;58:599-604.

[12] Levy IM, Torzilli PA, Warren RF. *The effect of medial meniscectomy on anterior-posterior motion of the knee*. J Bone Joint Surg Am 1982;64:883-8.

[13] Mow VC, Fithian DC, Kelly MA. *Fundamentals of articular cartlage and meniscus biomechanics*. In: Ewing JW, ed. *Articular cartilage and knee joint function*. New York: Raven Press 1989, pp. 1-18.

[14] Radin EL, de Lamotte F, Maquet P. *Role of the menisci in the distribution of stress in the knee*. Clin Orthop 1984;185:290-4.

[15] Seedhom BB, Hargreaves DJ. *Transmission of the load in the*

knee joint with special reference to the role of the menisci. Eng Med 1979;8:220-8.

[16] Shoemaker SC, Markolf KL. *The role of the meniscus in the anterior-posterior stability of the loaded anterior cruciate-deficient knee. Effects of partial versus total excision*. J Bone Joint Surg Am 1986;68:71-9.

[17] Shrive NG, O'Connor JJ, Goodfellow JW. *Load-bearing in the knee joint*. Clin Orthop 1978;131:279-87.

[18] Simon WH, Friedenberg S, Richardson S. *Joint congruence. A correlation of joint congruence and thickness of articular cartilage in dogs*. J Bone Joint Surg Am 1973;55:1614-20.

[19] Spilker RL, Donzelli PS, Mow VC. *A transversely isotropic biphasic finite element model of the meniscus*. J Biomech 1992;25:1027-45.

[20] Spilker RL, Donzelli PS. *A biphasic finite element model of the meniscus for stress-strain analysis*. In: Mow VC, Arnoczky SP, Jackson DW, eds. *Knee Meniscus: basic and clinical Foundations*. New York: Raven Press 1992, pp. 91-106.

[21] Walker PS, Erkman MJ. *The role of the menisci in force transmission across the knee*. Clin Orthop 1975;109:184-92.

[22] Kurosawa H, Fukubayashi T, Nakajima H. *Load-bearing mode of the knee joint: physical behavior of the knee joint with or without menisci*. Clin Orthop 1980;149:283-90.

[23] Jackson JP. *Degenerative changes in the knee after meniscectomy*. BMJ 1968;2:525-7.

[24] Stollsteimer TG, Shelton WR, Dukes A. *Meniscal Allograft transplantation: a 1 to 5 year follow-up pf 22 patients*. Arthroscopy 2000;16:343-7.

[25] Carter TR. *Meniscal Allograft transplantation*. Presented at the 9th Annual meeting of the miniscal allograft study group, Orlando, Florida, Febrary, 1995.

[26] Milachowski KA, Weismeier K, Wirth CJ, Kohn D. *Meniscus transplantation: experimantal study and first clinical report*. Am J Sports Med 1987;15:626(abstr).

[27] Rodkey WG, Steadman JR, Li ST. *A clinical study of collagen meniscus implants to restore the injured meniscus*. Clin Orthop 1999;(Suppl):S281-92.

[28] Wirth CJ, Peters G, Milachowski A. *Long-term results of meniscal allograft transplantation*. Am J Sports Med 2002;30:174-81.

[29] Stone KR. *Prosthetic knee joint meniscal cartilage*. U.S. patent No. 4 1989;14:429.

[30] Stone KR, Rodkey WG, Webber RJ, McKinney LA, Steadman JR. *Development of a prosthetic meniscal replacement*. In: Mow VC, Arnoczky SP, Jackson DJ, eds. *Knee Meniscus: basic and clinical foundation*. New York: Raven Press 1992, pp. 165-173.

[31] Rodkey WG, Stone KR, Steadman JR. *Prosthetic Meniscal Replacement*. In: Finerman GAM, Noyes FR, eds. *Biology and biomechanics of the traumatized Synovial joint: the knee as a model*. Rosemont, IL: Am Acad Orthop Surg 1992, pp. 222-231.

[32] Stone KR, Rodkey WG, Webber RJ, McKinney L, Steadman JR. *Future directions. Collagen-based prostheses for meniscal regeneration*. Clin Orthop 1990;252:129-35.

[33] Marcacci M, Zaffagnini S, Iacono F, Neri MP, Loreti I, Petitto A. *Arthroscopic intra- and extra-articular anterior cruciate ligament reconstruction with gracilis and semitendinosus tendons*. Knee Surg Sports Traumatol Arthrosc 1998;6:68-75.

[34] Stone KR, Rodkey WG, McKinney LA, Steadman JR. *Autogenous replacement of the meniscus cartilage: analysis of results and mechanisms of failure*. Arthroscopy 1995;11:395-400.

[35] Stone KR, Steadman JR, Rodkey WG, Li ST. *Regeneration of meniscal cartilage with use of a collagen scaffold. Analysis of preliminary data*. J Bone Joint Surg 1997;79A:1770-7.

[36] Stone KR, Rodkey WG, Webber R, McKinney L, Steadman JR. *Meniscal regeneration with copolymeric collagen scaffolds. In vitro and in vivo studies evaluated clinically, histologically, and biochemically*. Am J Sports Med 1992;20:104-11.

[37] Outerbridge RE. *The etiology of chondromalacia patellae*. J Bone Joint Surg 1961;43B:752-7.

[38] Noyes FR, Barber SD, Mooar LA. *A rationale for assessing sports activity levels and limitations in knee disorders*. Clin Orthop Rel Res 1989;246:238-49.

[39] Noyes FR, Barber SD, Mangine RE. *Bone-patellar ligament-bone and fascia lata allografts for reconstruction of the anterior cruciate ligament*. J Bone Joint Surg 1990;72A:1125-36.

[40] Lysholm J, Gillquist J. *Evaluation of knee ligament surgery results with special emphasis on use of a scoring scale*. Am J Sports Med 1982;10:150-4.

[41] Milachowski KA, Weismeier K, Wirth CJ. *Homologous meniscus transplantation*. Int Orthop 1989;13:1-11.

[42] Peters G, Wirth CJ. *The current state of meniscal allograft transplantation and replacement*. Knee 2003;10:19-31.

[43] Verstraete KL, Verdonk R, Lootens T. *Current status and imaging of allograft meniscal transplantation*. Eur J Radiol 1997;26:16-22.

[44] Van Arkel ERA, Goei R, de Ploeg I. *Meniscal allografts: Evaluation with magnetic resonance imaging and correlation with arthroscopy*. Arthroscopy 2000;16:517-21.

G.I.O.T. 2005;31(Suppl.2):S150-S156

Tecniche chirurgiche nel trattamento delle lesioni cartilaginee articolari: stato dell'arte

Surgical techniques in the treatment of articular cartilage lesions: state of the art

P. Cherubino
M. Ronga

RIASSUNTO

Negli ultimi anni si è sviluppato un interesse considerevole nel trattamento delle lesioni cartilaginee articolari. La scelta del corretto algoritmo diagnostico e terapeutico per un particolare caso clinico dipende da una accurata valutazione del paziente volta ad identificare non solo la lesione cartilaginea ma anche le eventuali lesioni associate così come le rotture legamentose e/o meniscali, i malallineamenti dell'asse meccanico dell'arto o dell'apparato estensore. Il trattamento contemporaneo delle lesioni associate e delle lesioni cartilaginee è alla base del successo dell'intervento chirurgico. Gli autori esaminano le specifiche indicazioni al trattamento dei difetti cartilaginei e descrivono le tecniche, con relativi risultati, delle diverse opzioni terapeutiche includendo le procedure di tipo palliativo, riparativo o ricostruttivo. È proposto inoltre un algoritmo per la formulazione della scelta terapeutica.

Parole chiave: lesione cartilaginea, riparazione cartilaginea, opzioni di trattamento chirurgico

Dipartimento di Scienze Ortopediche e Traumatologiche "M. Boni", Università dell'Insubria, Varese

Indirizzo per la corrispondenza:
Dott. Mario Ronga,
Dipartimento di Scienze Ortopediche e Traumatologiche "M. Boni", Università dell'Insubria, Ospedale di Circolo, viale Borri 57, 21100 Varese
Tel. + 39 0332 278824
Fax + 39 0332 278825
E-mail: mario.ronga@uninsubria.it

SUMMARY

Considerable interest has been developed over the past several years in the treatment of articular cartilage lesions. Selection of the proper diagnostic and treatment algorithm for a particular case relies on careful patient evaluation, including the assessment of cartilage lesion and the recognition of comorbidities such as ligamentous instability, meniscal tears, malalignment of the mechanical limb axis or extensor mechanism. These comorbidities may need to be treated in conjunction with chondral lesions to provide a mutually beneficial effect. The authors review the specific indications for the treatment of chondral lesions and describe the techniques and outcomes of the various treatment options, including palliative, reparative, and restorative procedures. An algorithm is developed to assist in clinical decision making.

Key words: chondral lesion, cartilage repair, surgical treatment options

INTRODUZIONE

Nel 1743 Hunter [1] scrisse: "da Ippocrate ai giorni nostri è universalmente accettato che la cartilagine ulcerata è un problema di notevole importanza e che, una volta

lesionata, non ripara spontaneamente". Le lesioni cartilaginee a tutto spessore sono una patologia di comune riscontro nella pratica ortopedica e la loro incidenza nella popolazione ha mostrato un andamento in crescita negli ultimi anni, grazie anche alle migliori possibilità diagnostiche. Noyes et al. [2] hanno evidenziato un'incidenza del 5-10% di queste lesioni associate ad emartri del ginocchio in seguito a traumi distorsivi. Curl et al. [3] hanno stimato una prevalenza del 63% di condropatie in 31.516 artroscopie, con circa il 20% di lesioni di IV grado secondo Outerbridge [4]. Di queste, solo il 5% interessava pazienti con età inferiore a 40 anni. In un recente studio su 993 artroscopie di ginocchio, in pazienti con età media di 35 anni, è stata riscontrata un incidenza del 11% di lesioni condrali a tutto spessore che necessitavano di un trattamento chirurgico [5]. Sino ad oggi vi è ancora dibattito su quale sia la migliore tecnica chirurgica è quali siano gli strumenti diagnostici più accurati per la valutazione della lesione cartilaginea e dell'evoluzione nel tempo del tessuto di riparazione. In questo lavoro riportiamo lo stato dell'arte dell'inquadramento diagnostico e del trattamento della patologia cartilaginea.

EVOLUZIONE DI UNA LESIONE CARTILAGINEA ED INQUADRAMENTO DIAGNOSTICO

Il quadro clinico che scaturisce da una lesione cartilaginea non è ancora ben definito. Una lesione parziale ha un potenziale riparativo ridotto e ciò è da imputare alla scarsa capacità anabolica dei condrociti ed alla natura avascolare del tessuto che non favorisce, attraverso il sanguinamento, l'intervento di cellule e fattori di crescita. Raramente questo tipo di lesione determina in fase acuta una franca sintomatologia dolorosa [6]. Le lesioni a tutto spessore che interessano l'osso subcondrale determinano un sanguinamento che si organizzerà in un tessuto fibrocartilagineo dalla diversa composizione molecolare e con caratteristiche biomeccaniche inferiori alla cartilagine articolare ialina [6]. Nelle lesioni di piccole dimensioni tale tipo di tessuto può resistere alle ripetute sollecitazioni articolari. Shelbourne et al. [7] hanno notato che lesioni cartilaginee, di dimensioni medie di 1,7 cm^2, riscontrate occasionalmente e non trattate durante la ricostruzione di LCA in 125 giovani pazienti, non inficiavano la valutazione clinico-funzionale ad un follow-up medio di 8,7 anni rispetto ad un gruppo di controllo. Nei grandi difetti osteocondrali però il tessuto di riparazione spesso è insufficiente a garantire una integrità della superficie articolare duratura nel tempo con conseguente dolore ed inabilità. Linden [8] ha pubblicato uno studio a lungo termine riguardo l'esito clinico e radiografico di lesioni osteocondrali non trattate dei condili femorali a distanza di 33 anni dalla diagnosi. Il 9% di 23 pazienti, bambini al momento della diagnosi, presentavano un quadro di artrosi. Al contrario, l'81% dei pazienti adulti mostravano segni clinici e radiografici di uno stadio avanzato di artrosi. Sebbene la probabilità che una lesione parziale o completa diventi sintomatica nel tempo non è sempre prevedibile, diversi studi radiografici e di RM hanno evidenziato una stretta correlazione con un quadro evolutivo di tipo artrosico [9 10]. La probabilità che un difetto cartilagineo diventi sintomatico dipende dal tipo, dalla profondità, dal grado della lesione, dalle richieste funzionali del paziente e dall'eventuale presenza di lesioni associate. L'iter diagnostico non può quindi prescindere da un'accurata raccolta anamnestica e da un attento esame obiettivo. Una valutazione radiografica che comprenda proiezioni in ortostatismo dell'intero arto in AP, laterale, assiale di rotula (Merchant) rivelerà eventuali deviazioni assiali ed alterazioni dei rapporti articolari. La proiezione di Rosenberg (PA a 45° di flessione in ortostatismo) evidenzia gravi alterazioni della superficie cartilaginea nella regione posteriore dei condili. Le recenti sequenze RM cartilagine-specifiche, fast spin echo ad alta risoluzione ed a sottrazione del grasso pesate in T_2, consentono una precisa valutazione della sede, della dimensione della lesione e la vitalità di un frammento osteocondrale. Le nuove acquisizioni con la Artro-RM stabiliscono la stabilità o meno di una lesione osteocondrale e determinano con accuratezza il grado di una lesione cartilaginea [11]. L'utilizzo di mezzo di contrasto paramagnetico endovenoso Gd-DTPA (gadolinium-diethylenetriaminepentaacetc acid) [12] e con metodica dGEMRIC (delayed Gadolinium-Enhanced MRI of Cartilage) [13] consente di valutare la composizione in glicosaminoglicani del tessuto cartilagineo evidenziandone eventuali alterazioni degenerative della matrice. L'obiettivo finale dell'iter diagnostico non sarà solo la definizione della lesione, ma la comprensione dei fattori eziopatologici che possano aver causato la stessa o possano inficiare il risultato finale dell'eventuale trattamento chirurgico. Malallineamenti meccanici, lassità legamentose, eventuali lesioni meniscali devono essere trattate prima di qualsiasi approccio chirurgico alla lesione cartilaginea.

TRATTAMENTO CHIRURGICO

Nel corso degli anni, sono stati proposti diversi tipi di approcci chirurgici alla lesione. Essi possono essere classificati a seconda dell'obiettivo che si vuole raggiungere. Palliativo, quando si eliminano il tessuto malacico e le citochine che determinano la sintomatologia algica. Riparativo, quando si stimola la formazione di tessuto fibrocicatriziale nella sede della lesione. Ricostruttivo, quando si favorisce la copertura dell'osso con cartilagine ialina.

Palliativo

Le cellule dei tessuti a livello ed intorno ad una lesione cartilaginea, a causa dei sovraccarichi meccanici, incrementano la produzione di metalloproteasi che danneggiano il tessuto circostante [14]. Hubbard [15] ha dimostrato che il semplice debridement del tessuto malacico in lesioni focali migliora il quadro clinico per un periodo di circa cinque anni. I risultati tendono però a deteriorarsi dopo tale periodo. Uno studio prospettico randomizzato ha però evidenziato l'inutilità di tale tipo di trattamento in pazienti con grado medio-avanzato di artrosi [16].

Riparativo

Sono tecniche artroscopiche (condroabrasioni [17], perforazioni [18], microfratture [19]) che prevedono, in diverso modo, la penetrazione dell'osso subcondrale sino a raggiungere gli spazi midollari: scopo del trattamento è liberare a livello della superficie articolare cellule staminali mesenchimali. Queste ultime si organizzeranno in un coagulo che evolverà nella formazione di tessuto fibrocartilagineo [20]. Le microfratture rappresentano l'evoluzione di questo tipo di metodiche: il debridement del tessuto malacico sino ad ottenere margini di tessuto sano perpendicolari alla superficie articolare e la creazione di fori non confluenti ad una distanza di 3-4 mm tra loro mediante particolari picks, sono i requisiti fondamentali per una corretta esecuzione della procedura [19] (Fig. 1). I vantaggi rispetto alle perforazioni ed alle condroabrasioni includono la riduzione di necrosi termica dovuta all'utilizzo del motorizzato e la creazione meno aggressiva di una superficie ossea ruvida che faciliterà l'adesione del coagulo. Il risultato clinico a distanza è difficilmente prevedibile, sia per l'incompleta riparazione del difetto, sia per la scarsa resistenza ai carichi ciclici del tessuto neoformato [20]. Hunziker [20] riporta risultati clinici soddisfacenti ad un follow-up di 5 anni che tendono però a deteriorasi velocemente nel tempo. Al contrario Steadman et al. [21], in un loro recente lavoro, mostrano che l'80% dei pazienti trattati era migliorato ad un follow-up di 7 anni. Ciò era maggiormente evidente nella popolazione al di sotto di 35 anni con lesioni in media di 2,8 cm^2. Tali considerazioni rivestono particolare importanza nei giovani con alte richieste funzionali. In una casistica di 25 giocatori della American National Football League, Steadman et al. [22] riportano che il 76% dei giocatori trattati sono ritornati alla attività sportiva sebbene la percentuale si riducesse al 36% ad un follow-up di 4,5 anni.

Fig. 1. *Microfratture*: penetrazione nell'osso subcondrale mediante l'utilizzo di particolari picks.

Ricostruttivo

Sono tecniche che hanno come obiettivo il ripristino della superficie articolare con un tessuto cartilagineo di tipo ialino. In questo gruppo possono essere annoverati gli innesti osteocondrali, da cadavere o autologhi, ed in particolare la mosaicoplastica che rappresenta l'evoluzione più moderna di tali tecniche [23]: tamponi osteocondrali, di diverse dimensioni, sono prelevati per via artrotomica o artroscopica da aree di relativo carico articolare ed innestati a press-fit a livello della lesione cartilaginea, accuratamente ripulita dal tessuto malacico (Fig. 2). Tale tecnica consente la riparazione immediata di una lesione condrale o osteocondrale con un tessuto maturo cartilagineo ialino ed osseo. Studi a medio e lungo termine hanno dimostrato l'87% di successo in pazienti con lesioni di circa 1,5 cm^2 ed esiti meno soddisfacenti in difetti superiori a 2 cm^2 [24]. Ciò è da imputare alla morbosità dei siti donatori, allo spessore dell'innesto che spesso è diverso da quello della superficie articolare da trattare, alla diffi-

Fig. 2. *Mosaicoplastica*: riparazione della lesione cartilaginea con innesti osteocondrali prelevati da aree di non carico della articolazione.

coltà di ripristinare un'omogenea superficie articolare con più di un innesto, ed alla presenza dei "dead spaces" tra gli innesti osteocondrali [25].

Di conseguenza, per migliorare i risultati clinici a lungo termine, è stato proposto nel 1994 da Brittberg et al. [26] l'impianto di condrociti autologhi (ACI). Tale metodica ha introdotto il concetto di terapia cellulare in questo campo: dopo prelievo artroscopico da aree di non carico del ginocchio, i condrociti sono espansi in laboratorio ed impiantati successivamente, per via artrotomica, nel difetto condrale al di sotto di un lembo periostale (Fig. 3). Sino ad oggi circa 10.000 pazienti sono stati trattati con questa metodica [27]. La percentuale dei risultati a medio e lungo termine, classificati come eccellenti o buoni, varia dal 90% al 66% a seconda della sede e del tipo di lesione considerata [28 29]. Diversi studi morfologici hanno dimostrato la natura ialina o simil ialina del tessuto neoformato in una percentuale variabile dal 50% al 70% [30 31]. Quando è stata testata la rigidità, con un dinamometro artroscopico, quest'ultima è apparsa simile alla cartilagine circostante e superiore alla fibrocartilagine [29]. La procedura presenta alcuni svantaggi: la differenziazione del fenotipo cellulare durante la coltura in monostrato dei condrociti, il potenziale rischio di fuoriuscita di questi ultimi dalla tasca periostale e la loro distribuzione non omogenea all'interno di essa [27]. Inoltre la percentuale di complicanze riportata in letteratura varia tra il 16% ed il 25%: l'artrofibrosi conseguente all'ampio accesso artrotomico e l'ipertrofia periostale sono le più frequenti [31 32].

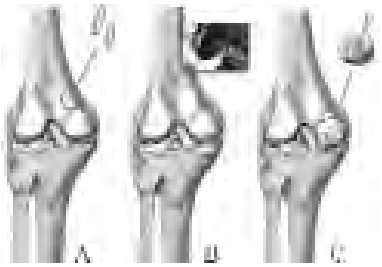

Fig. 3. *ACI*: A) prelievo artroscopico di un frammento di cartilagine da un area di non carico dell'articolazione. B) Espansione cellulare *in vitro*. C) Impianto della sospensione cellulare al di sotto di un lembo di periostio, prelevato dalla tibia prossimale, suturato al di sopra del difetto condrale.

Nel corso degli ultimi anni la ricerca, non solo in campo ortopedico, ha condotto allo sviluppo di tecniche volte alla semplificazione e alla minore invasività della tecnica chirurgica. L'introduzione di supporti tridimensionali o scaffold ha rappresentato la tappa più significativa dell'evoluzione di queste metodiche, delineando il passaggio da un concetto di terapia cellulare ad uno di bioingegneria tissutale. Con quest'ultimo termine si definisce la possibilità di riparare una lesione organica con un tessuto prodotto in laboratorio a partire da cellule autologhe [33]. Diversi materiali sono stati proposti nella pratica clinica come scaffold: esteri dell'acido ialuronico [34], polidrossibutirato [27] ecc. Cherubino [33] e Ronga [35] hanno pubblicato risultati a breve termine promettenti nel trattamento delle lesioni cartilaginee del ginocchio e della caviglia utilizzando come scaffold una membrana riassorbibile di collagene tipo I/III: l'impianto è fissato nel difetto condrale utilizzando esclusivamente colla di fibrina attraverso un accesso artrotomico limitato (Fig. 4).

Fig. 4. *Tecnica ACI con membrana in collagene*: A) Esposizione della lesione condrale attraverso accesso artrotomico mininvasivo. B) Taglio della membrana collagenica inseminata sullo stampo di un foglio di alluminio che riproduce la forma della lesione. C) Fissazione della membrana con colla di fibrina. D) Aspetto finale dell'impianto.

Tra i notevoli vantaggi che offre l'utilizzo dei supporti tridimensionali, vi è la possibilità di eseguire l'impianto per via artroscopica: risultati preliminari sono stati riportati nel trattamento delle lesioni dei condili femorali e del piatto tibiale laterale [36-38].

STUDI PROSPETTICI RANDOMIZZATI

In letteratura sono stati riportati tre studi prospettici randomizzati che hanno confrontato i risultati clinici ed istologici dell'ACI rispetto ad altre metodiche: due con la mosaicoplastica [39-40] ed uno con le microfratture [30].
Nei primi si è notato come il risultato clinico fosse sovrapponibile nelle lesioni inferiori ai 3 cm^2 a 2 anni di follow-up. Al contrario, nei pazienti con difetti superiori ai 3 cm^2, l'ACI ha dimostrato una percentuale di successo maggiore: 88% contro il 69% del gruppo mosaicoplastica.
Horas et al. [39] hanno evidenziato la presenza di un tessuto ibrido, fibrocartilagineo e ialino, sulla superficie articolare dei pazienti trattati con mosaicoplastica. Era inoltre costantemente presente un gap tra gli innesti osteocondrali, e tra questi e la cartilagine circostante. Al contrario, nel gruppo ACI la superficie articolare era omogenea: uno strato superficiale di fibrocartilagine ne copriva uno profondo di cartilagine ialina.
Bentley e al. [40] hanno classificato come eccellente o buono nel 82% dei casi il tessuto di riparazione ottenuto con l'ACI, nel 34% quello ottenuto con mosaicoplastica.
Knutsen et al. [30] hanno invece confrontato a 12 e 24 mesi un gruppo di 40 pazienti trattati con ACI ad uno di pari numero trattato con microfratture. Le dimensioni dei difetti variavano da un minimo di 2 cm^2 ad una massimo di 10 cm^2. A 12 mesi il risultato era, se pur statisticamente non significativo, migliore per il primo gruppo, mentre tale differenza tendeva a ridursi nei controlli a 2 anni. Tuttavia per le microfratture il risultato era migliore nelle lesioni inferiori a 2 cm^2, per l'ACI non vi era variabilità in base alle dimensioni del difetto. Le osservazioni morfologiche non hanno evidenziato una significativa differenza nella qualità del tessuto neoformato, pur essendoci una maggiore produzione di cartilagine ialina nel gruppo ACI.
Alla luce di questi studi, è evidente come la dimensione della lesione e l'esecuzione dell'intervento per via artroscopica (mosaicoplastica e microfratture) giochino un ruolo fondamentale per un buon risultato a breve termine. Le osservazioni morfologiche dimostrano peraltro una relazione inversa tra resistenza del tessuto di riparazione, ottenuto con mosaicoplastica, e dimensioni della lesione [40]. Questo in accordo con il deterioramento graduale dei risultati clinici ottenuti con le microfratture, nelle quali la formazione di fibrocartilagine non offre una sufficiente resistenza ai carichi ciclici [20]. L'ACI, anche se eseguito attraverso un accesso artrotomico classico, garantisce la formazione di un tessuto dalle caratteristiche morfologiche superiori: la presenza nei controlli a breve termine di uno strato superficiale di fibrocartilagine è da imputare alla copertura con periostio [28 29].

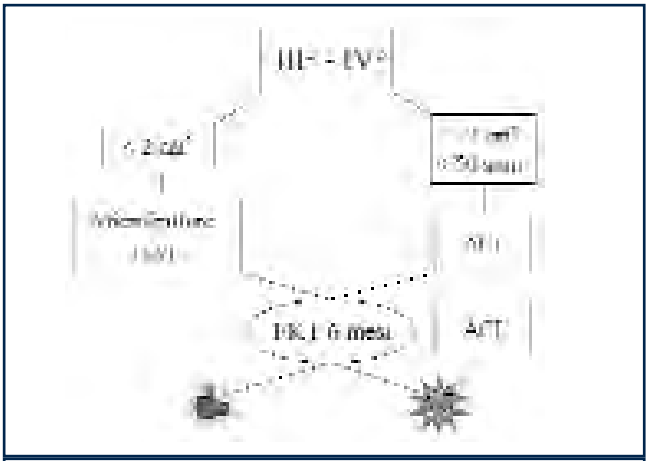

Fig. 5. Algoritmo per il trattamento delle lesioni cartilaginee di III e IV. OAT: trapianti osteocondrali autologhi. ACI: impianto di condrociti autologhi. FKT: fisiokinesiterapia.

ALGORITMO

Da questo ampio panorama di scelte terapeutiche, nasce la necessità di inquadrare il problema per meglio valutare la corretta indicazione al tipo di trattamento chirurgico. I diversi parametri che definiscono l'indicazione ai vari tipi di interventi chirurgici sono: tipo di lesione, grado, sede, dimensione, età del paziente. Fattori che influenzano la scelta del tipo di trattamento sono: lesioni concomitanti o predisponenti il danno condrale, richieste funzionali, aspettative del paziente, tempi di recupero dell'attività sportiva. In Figura 5 è presentato un algoritmo semplificato per il trattamento delle lesioni di III e IV secondo la classificazione di Outerbridge [4].

BIBLIOGRAFIA

1 Hunter W. *On the structure and diseases of articulating cartilage*. Philos Trans R Soc Lond B Biol Sci 1743;9:267.

2 Noyes FR, Bassett RW, Grood ES, Butler DL. *Arthroscopy in acute traumatic hemarthrosis of the knee. Incidence of anterior cruciate tears and other injuries*. J Bone Joint Surg Am 1980;62:687-95, 757.

[3] Curl WW, Krome J, Gordon ES, Rushing J, Smith BP, Poehling GG. *Cartilage injuries: a review of 31,516 knee arthroscopies*. Arthroscopy 1997;13:456-60.

[4] Outerbridge RE. *The etiology of chondromalacia patellae*. J Bone Joint Surg Br 1961;43-B:752-7.

[5] Årøen A, Løken S, Heir S, Alvik E, Ekeland A, Granlund OG, et al. *Articular cartilage lesions in 993 consecutive knee arthroscopies*. Am J Sports Med 2004;32:211-5.

[6] Mankin HJ. *The response of articular cartilage to mechanical injury*. J Bone Joint Surg Am 1982;64:460-6.

[7] Shelbourne KD, Jari S, Gray T. *Outcome of untreated traumatic articular cartilage defects of the knee: a natural history study*. J Bone Joint Surg Am 2003;85(Suppl 2):8-16.

[8] Linden B. *Osteochondritis dissecans of the femoral condyles: a long-term follow-up study*. J Bone Joint Surg Am 1977;59-A:769-76.

[9] Messner K, Maletius W. *The long-term prognosis for severe damage to weight-bearing cartilage in the knee: a 14-year clinical and radiographic follow-up in 28 young athletes*. Acta Orthop Scand 1996;67:165-8.

[10] Link TM, Steinbach LS, Ghosh S, Ries M, Lu Y, Lane N, et al. *Osteoarthritis: MR imaging findings in different stages of disease and correlation with clinical findings*. Radiology 2003;226:373-81.

[11] Alford JW, Cole BJ. *Cartilage Restoration, Part 1. Basic Science, Historical Perspective, Patient Evaluation, and Treatment Options*. Am J Sports Med 2005;33:295-306.

[12] Brown WE, Potter HG, Marx RG, Wickiewicz TL, Warren RF. *Magnetic Resonance Imaging Appearance of Cartilage Repair in the Knee*. Clin Orthop 2004;422:214-23.

[13] Samosky JT, Burstein D, Grimson WE, Howe R, Martin S, Gray ML. *Spatially-localized correlation of dGEMRIC-measured GAG distribution and mechanical stiffness in the human tibial plateau*. J Orthop Res 2005;23:93-101.

[14] Blain EJ, Gilbert SJ, Wardale RJ, Capper SJ, Mason DJ, Duance VC. *Up-regulation of matrix metalloproteinase expression and activation following cyclical compressive loading of articular cartilage in vitro*. Arch Biochem Biophys 2001;396:49-55.

[15] Hubbard MJ. *Articular debridement versus washout for degeneration of the medial femoral condyle: a five-year study*. J Bone Joint Surg Br 1996;78-B:217-9.

[16] Moseley JB, O'Malley K, Petersen NJ, Menke TJ, Brody BA, Kuykendall DH, et al. *A controlled trial of arthroscopic surgery for osteoarthritis of the knee*. N Engl J Med 2002;347:81-8.

[17] Johnson LL. *Arthroscopic abrasion arthroplasty historical and pathologic perspective: present status*. Arthroscopy 1986;2:54-69.

[18] Pridie KH. *A method of resurfacing osteoarthritis knee joints*. J Bone Joint Surg Br 1959;41:618-9.

[19] Rodrigo JJ, Steadman RJ, Silliman JF. *Improvement of full-thickness chondral defect healing in the human knee after debridement and microfracture using continuous passive motion*. Am J Knee Surg 1994;7:109-16.

[20] Hunziker EB. *Articular cartilage repair: basic science and clinical progress: a review of the current status and prospects*. Osteoarthritis Cartilage 2002;10:432-63.

[21] Steadman JR, Briggs KK, Rodrigo JJ, Kocher MS, Gill TJ, Rodkey WG. *Outcomes of microfracture for traumatic chondral defects of the knee: average 11-year follow-up*. Arthroscopy 2003;19:477-84.

[22] Steadman JR, Miller BS, Karas SG, Schlegel TF, Briggs KK, Hawkins RJ. *The microfracture technique in the treatment of full-thickness chondral lesions of the knee in National Football League players*. J Knee Surg 2003;16:83-6.

[23] Matsusue Y, Yamamuro T, Hama H. *Arthroscopic multiple osteochondral transplantation to the chondral defect in the knee associated with anterior cruciate ligament disruption*. Arthroscopy 1993;9:318-21.

[24] Hangody L, Rathonyi GK, Duska Z, Vasarhelyi G, Fules P, Modis L. *Autologous osteochondral mosaicplasty. Surgical technique*. J Bone Joint Surg Am 2004;86-A(Suppl 1):65-72.

[25] Bobic V, Noble J. *Articular cartilage – to repair or not to repair*. J Bone Joint Surg Br 2000;82:165-6.

[26] Brittberg M, Lindahl A, Nilsson A, Ohlsson C. *Treatment of deep cartilage defects in the knee with autologous chondrocyte transplantation*. N Engl J Med 1994;331:889-95.

[27] Brittberg M, Peterson L, Sjogren-Jansson E, Tallheden T, Lindahl A. *Articular cartilage engineering with autologous chondrocyte transplantation. A review of recent developments*. J Bone Joint Surg Am 2003;85-A(Suppl 3):109-15.

[28] Peterson L, Minas T, Brittberg M, Nilsson A, Sjogren-Jansson E, Lindahl A. *Two- to 9-year outcome after autologous chondrocyte transplantation of the knee*. Clin Orthop 2000;374:212-34.

[29] Peterson L, Brittberg M, Kiviranta I, Akerlund EL, Lindahl A. *Autologous chondrocyte transplantation: biomechanics and long-term durability*. Am J Sports Med 2002;30:2-12.

[30] Knutsen G, Engebretsen L, Ludvigsen TC, Drogset JO, Grontvedt T, Solheim E, et al. *Autologous chondrocyte implantation compared with microfracture in the knee: a randomized trial*. J Bone Joint Surg Am 2004;86:455-64.

[31] Henderson I, Tuy B, Oakes B. *Reoperation after autologous chondrocyte implantation. Indications and findings*. J Bone Joint Surg Br 2004;86:205-11.

[32] Minas T. *Autologous chondrocyte implantation for focal chondral defects of the knee*. Clin Orthop 2001;(Suppl):S349-61.

[33] Cherubino P, Grassi FA, Bulgheroni P, Ronga M. *Autologous chondrocyte implantation using a bilayer collagen membrane: a preliminary report*. J Orthop Surg (Hong Kong) 2003;11:10-5.

[34] Pavesio A, Abatangelo G, Borrione A, Brocchetta D, Hollander AP, Kon E, et al. *Hyaluronan-based scaffolds (Hyalograft C) in the treatment of knee cartilage defects: preliminary clinical findings*. Novartis Found Symp. 2003;249:203-17.

[35] Ronga M, Grassi FA, Montoli C, Genovese EA, Bulgheroni P, Cherubino P. *Treatment of deep cartilage defects of the ankle with matrix-induced autologous chondrocyte implantation (MACI)*. Foot and Ankle Surg 2005;11:29-33.

[36] Marcacci M, Zaffagnini S, Kon E, Visani A, Iacono F, Lo Reti I. *Arthroscopic autologous chondrocyte transplantation: technical note*. Knee Surg Sports Traumatol Arthrosc 2002;10:154-9.

[37] Erggelet C, Sittinger M, Lahm A. *The arthroscopic implantation of autologous chondrocytes for the treatment of full-thickness cartilage defects of the knee joint*. Arthroscopy 2003;19:108-10.

[38] Ronga M, Grassi FA, Bulgheroni P. *Arthroscopic autologous chondrocyte implantation for the treatment of a chondral defect in the tibial plateau of the knee*. Arthroscopy 2004;20:79-84.

[39] Horas U, Pelinkovic D, Herr G, Aigner T, Schnettler R. *Autologous chondrocyte implantation and osteochondral cylinder transplantation in cartilage repair of the knee joint: a prospective, comparative trial*. J Bone Joint Surg Am 2003;85:185-92.

[40] Bentley G, Biant LC, Carrington RW, Akmal M, Goldberg A, Williams AM, et al. *A prospective, randomised comparison of autologous chondrocyte implantation versus mosaicplasty for osteochondral defects in the knee*. J Bone Joint Surg Br 2003;85:223-30.

MRI of articular cartilage

H.G. Potter

SUMMARY

Recent advances in magnetic resonance imaging (MRI) of articular cartilage morphology have established its role in the noninvasive detection of traumatic cartilage injury, assessment of disease status in degenerative osteoarthritis, and in providing a more objective evaluation of surgically manipulated cartilage repair. Reproducible, validated cartilage sensitive MRI sequences are now available for all standard high field units. More recently, imaging techniques with the ability to assess cartilage at an ultrastructural level provide a noninvasive means by which to detect early changes that affect the extracellular matrix of cartilage in osteoarthritis, and provide insight into the biology of cartilage repair.

While plain radiographs remain the standard for assessment of weight-bearing axial alignment and joint spaces of the knee, MRI provides an effective means by which to directly assess the integrity of articular cartilage. The signal properties of articular cartilage are dependent upon the MR pulse sequence utilized. One of the first pulse sequences to be validated based on arthroscopy as a standard was a fat-suppressed T_1-weighted gradient echo image [1]. These 3D techniques, particularly when performed with square voxels, are more amenable to semi-automatic segmentation algorithms, allowing for quantification of cartilage volume [2]. As gradient echo sequences are limited in the post-operative setting due to artifact, fast-spin echo techniques have supplanted many of the traditional cartilage pulse sequencing. Fast spin echo techniques provide inherent magnetization transfer contrast that yields differential soft tissue contrast between the intermediate signal intensity of articular cartilage, high signal intensity of fluid, and low signal intensity of fibrocartilage within meniscus or labrum.

Reproducibility of MRI evaluation of cartilage is essential in order for imaging to serve as an objective measure of outcome. Potter et al. validated a fast-spin echo sequence using arthroscopy as a standard in a series of 88 patients with an average age of 38 years [3]. Sensitivity was reported at 87%, specificity of 94% and accuracy of 92%, with a weighted kappa statistic of 0.93, indicating good interobserver agreement.

Many different magnetic field strengths are now available for clinical cartilage imaging. The use of higher field strengths of 3T and above provides for higher signal-to-noise, allowing for superior in-plane resolution and detection of subtle surface lesions, which can yield mechanical symptoms. Traditional low-field open MR units have been noted to have poor diagnostic detection of both partial and full-thickness lesions [4]. With the advent of higher field strength open MRI systems, cartilage imag-

Chief, Magnetic Resonance Imaging, Hospital for Special Surgery, Professor of Radiology, Weill Medical College of Cornell University

ing has proven more feasible in an open construct.

MR imaging is an effective means by which to assess traumatic cartilage injury, providing clinically relevant information that may help to guide management. In a patient with a symptomatic meniscal tear, prospective knowledge of a concomitant cartilage flap extending down to subchondral bone would thus aid in preparing the patient towards the expectations of additional rehabilitation time necessary for cartilage resurfacing techniques, as opposed to simple meniscectomy (Fig. 1). Detection of osteochondral shearing injuries is equally important, as these lesions are amenable to bioabsorbable pinning. Osteochondral fractures are defined by the loss of the low signal intensity line between the intermediate signal intensity articular cartilage and the high signal intensity fatty marrow of the subchondral bone.

In the setting of degenerative osteoarthritis, MRI provides non-invasive assessment of all joint compartments, thus aiding in the selection of patients who are suitable candidates for either high tibial osteotomy or unicondylar replacement. The presence of a bone marrow edema pattern in the setting of osteoarthritis does not necessarily indicate concomitant pathology, as subchondral marrow fibrosis and remodeling account for the presence of a bone marrow edema pattern [5]. The presence of asymmetric, intense bone marrow edema, however, that is disproportionate to one side of a degenerative joint should raise high clinical suspicion of a subchondral insufficiency fracture, to be considered within the spectrum of osteonecrosis [6].

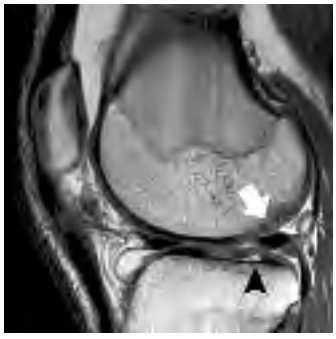

Fig. 1. Sagittal MR image of the knee in an 18 year-old patient with a clinically suspected lateral meniscal tear demonstrates irregularity of the subchondral bone of the posterior margin of the lateral femoral condyle (arrow), with increased signal intensity within the overlying cartilage. In addition, there is also increased signal intensity within the cartilage over the adjacent posterior tibial plateau, with flap formation (arrowhead). Cartilaginous debris is seen within the posterior joint recesses.

Following cartilage repair techniques, MRI is very helpful in providing an objective assessment of outcome, with morphologic evaluation of the repair tissue, peripheral integration with the native cartilage, signal properties of the repair cartilage, as well as the integrity of the surrounding cartilaginous surfaces [7 8]. Longitudinal study of these cartilage repair techniques provides a non-invasive means by which to evaluate the long term integrity of these procedures.

While morphologic imaging is very helpful, early degenerative changes occur in cartilage before there is discernible alteration of morphology on conventional cartilage sensitive MRI. Newer imaging techniques have been developed to assess extracellular matrix components of cartilage, specifically, the proteoglycan and collagen. The negatively charged glycosaminoglycans within the proteoglycan component of the matrix can be assessed with either positively charged ^{23}Na MRI, $T_1\rho$ techniques or the use of negatively charged gadolinium salts [9-11]. While ^{23}Na MRI is a sensitive measure for assessing alterations in fixed charged density on high-field strength [9], it is limited in clinical application due to requirements for special coils and long scan times. Delayed gadolinium enhanced MRI (dGEMRIC) involves the intravenous injection of double dose gadolinium contrast followed by joint exercise and a delay of 90 minutes, during which time the contrast material is felt to diffuse into the cartilage as a function of fixed charged density, providing relative measurements of glycosaminoglycan content when MRI calculations are made on a T_1-weighted map [11]. These techniques have been applied in limited clinical cohorts, demonstrating relative proteoglycan depletion in traumatic

Fig. 2. Coronal cartilage sensitive fast spin echo MR image (A) of the knee in a 17 year old patient following bioabsorbable pinning for osteochondritis dissecans of the medial femoral condyle demonstrates increased signal intensity in the cartilage over over the low signal intensity, partially devitalized subchondral bone. The corresponding T_2 relaxation time map (B) is coded to capture T_2 values ranging from 15 to 100 msec, with green and blue reflecting longer T_2 values, yellow intermediate, and orange the shorter values. It demonstrates marked prolongation of T_2 relaxation times over the osteochondral lesion (arrowheads), in contrast to a relatively normal lateral compartment, with the expected stratification of T_2 values.

injury, as well as osteoarthritis [12 13].

The collagen component of the cartilage may be assessed using T_2 mapping. Stratification of T_2 relaxation time, which is a reproducible MRI parameter, reflects the arrangement of collagen fibers within the matrix. In the deep radial zone of cartilage, where the collagen is highly ordered and perpendicular to the subchondral plate, T_2 values are relatively short, compared to the transitional zone, where the collagen fibers have a more random orientation and thus longer T_2 values [14]. While the thin superficial zone is again highly ordered, being perpendicular to the articular surface, it is generally beyond the resolution of standard MRI techniques. The spatial stratification of T_2 values have been studied on very high-field microscopy systems and are statistically equivalent to histologic zones based on collagen fiber orientation, using polarized light microscopy [14]. In the setting of osteoarthritis, breakdown in the collagen component of the matrix is associated with increased mobility of water and prolongation of T_2 [15 16].

MRI techniques that provide early detection of degenerative changes of the matrix will be important in providing insight into surgically manipulated cartilage (Fig. 2), and also help to define those patients that are the most suitable candidates for surgical techniques aimed at delay of progression of osteoarthritis, such as osteotomy and meniscal transplantation. Further clinical application of these techniques will elucidate their role in the standard diagnostic evaluation of patients with suspected cartilage damage and degeneration.

REFERENCES

[1] Disler DG, McCauley TR, Wirth CR, Fuchs MD. *Detection of knee hyaline cartilage defects using fat-suppressed three-dimensional spoiled gradient-echo MR imaging: Comparison with standard MR imaging and correlation with arthroscopy.* Am J Roentgenol 1995;165:377-82.

[2] Eckstein F, Schnier M, Haubner M, Priebsch J, Glaser C, Englmeier KH, et al. *Accuracy of cartilage volume and thickness measurements with magnetic resonance imaging.* Clin Orthop Rel Res 1998;352:137-48.

[3] Potter HG, Linklater JM, Allen AA, Hannafin JA, Haas SB. *Magnetic resonance imaging of articular cartilage in the knee. An evaluation with use of fast-spin-echo imaging.* J Bone Joint Surg Am 1998;80:1276-84.

[4] Woertler K, Strothmann M, Tombach B, Reimer P. *Detection of articular cartilage lesions: Experimental evaluation of low- and high-field-strength MR imaging at 0.18 and 1.0T.* J Magn Reson Imaging 2000;11:678-85.

[5] Zanetti M, Bruder E, Romero J, Hodler J. *Bone marrow edema pattern in osteoarthritic knees: Correlation between MR imaging and histologic findings.* Radiology 2000;215:835-40.

[6] Yamamoto T, Bullough PG. *Spontaneous osteonecrosis of the knee: The result of subchondral insufficiency fracture.* J Bone Joint Surg Am 2000;82:858-66.

[7] Brown WE, Potter HG, Marx RG, Wickiewicz TL, Warren RF. *Magnetic resonance imaging appearance of cartilage repair in the knee.* Clin Orthop Rel Res 2004;422:214-23.

[8] Mithoefer K, Williams RJ, Warren RF, Potter HG, Spock CR, Jones EC, et al. *Prospective evaluation of the microfracture technique for treatment of articular cartilage lesions in the knee.* J Bone Joint Surg, in press.

[9] Reddy R, Insko EK, Noyszewski EA, Dandora R, Kneeland JB, Leigh JS. *Sodium MRI of human articular cartilage in vivo.* Magn Reson Med 1998;39:697-701.

[10] Wheaton AJ, Casey FL, Gougoutas AJ, Dodge GR, Borthakur A, Lonner JH, et al. *Correlation of $T_1\rho$ with fixed charge density in cartilage.* J Magn Reson Imaging 2004;20:519-25.

[11] Bashir A, Gray ML, Boutin RD, Burstein D. *Glycosaminoglycan in articular cartilage: In vivo assessment with delayed Gd(DTPA)^2—enhanced MR imaging.* Radiology 1997;205:551-8.

[12] Tiderius CJ, Olsson LE, Nyquist F, Dahlberg L. *Cartilage glycosaminoglycan loss in the acute phase after an anterior cruciate ligament injury: Delayed gadolinium-enhanced magnetic resonance imaging of cartilage and synovial fluid analysis.* Arthritis Rheum 2005; 52:120-7.

[13] Williams A, Gillis A, McKenzie C, Sharma L, Micheli L. *Glycosaminoglycan distribution in cartilage as determined by delayed gadolinium-enhanced MRI of cartilage (dGEMRIC): Potential clinical applications.* Am J Roentgenol 2004;182:167-72.

[14] Xia Y, Moody JB, Burto-Wurster N, Lust G. *Quantitative in situ correlation between microscopic MRI and polarized light microscopy studies of articular cartilage.* Osteoarthritis Cartilage 2001;9:393-406.

[15] David-Vaudey E, Ghosh S, Ries M, Majumdar S. *T_2 relaxation time measurements in osteoarthritis.* Magn Reson Imaging 2004;22:673-82.

[16] Kelly BT, Potter HG, Pearle AD, Dent XH, Warren RF, Turner AS, et al. *T_2 mapping of cartilage degeneration in an ovine post-meniscectomy model.* Abstract presented at the American Academy of Orthopaedic Surgeons – 72nd Annual Meeting Proceedings. Washington DC. February 23-27, 2005.

Trapianti osteocondrali autologhi

C. Fabbriciani
A. Delcogliano
A. Menghi
V. De Santis
M. Cillo

RIASSUNTO

Gli Autori descrivono la loro esperienza con la tecnica degli innesti osteocondrali multipli mediante l'analisi dei risultati ottenuti da uno studio clinico sperimentale.
Ventiquattro pazienti sono stati sottoposti ad intervento di innesti osteocondrali multipli autologhi per il trattamento di lesioni condrali di IV grado secondo Outerbridge. Il diametro delle lesioni variava da 1 a 3,5 cm^2. Tutti i pazienti sono stati trattati con tecnica artroscopica. Il follow-up medio è stato di 2 anni e 4 mesi.
Lo studio sperimentale è stato condotto su 9 capre adulte, utilizzando il ginocchio sinistro come sede di impianto. I sacrifici sono stati eseguiti a 3, 6, 9 e 12 mesi di distanza dall'intervento ed i pezzi preparati ed analizzati al microscopio ottico.
Si sono avuti risultati clinici soddisfacenti nel 75% dei casi. I risultati istologici hanno evidenziato una buona integrazione degli innesti osteocondrali impiantati. In tutti i controlli la cartilagine ialina innestata conservava la propria struttura e caratteristiche istologiche. Nella zona di transizione tra la cartilagine ospite e la cartilagine innestata era sempre presente un vallo fibroso.
In conclusione, non esiste ancora un metodo di trattamento ottimale per tutte le lesioni cartilaginee; i risultati del nostro studio ci permettono di ritenere la tecnica degli innesti osteocondrali una valida scelta per il trattamento di lesioni condrali fino a 3,5 cm^2.

Parole chiave: innesti osteocondrali autologhi, lesioni osteocondrali, cartilagine, condrociti

SUMMARY

The Authors describe their experience on osteochondral autografts. A clinical and histological study were made. Twenty-four patients underwent autologous osteochondral grafts for chondral and osteochondral lesions grade 4 according to the Outerbridge's staging system. The size of the lesions varied from 1 to 3.5 cm^2. All the patients were treated under arthroscopic control. The mean follow-up was 2 years and 4 months.
The experimental study was made on 9 goats. The samples obtained at 3, 6, 9 and 12 months was evaluated by light microscopy.
The results were evaluated as satisfactory in 75% of the cases. Histological results showed good integration of the plugs. Hyaline cartilage maintained the structure and histological features. We observed the presence of fibro-cartilagineous tissue only in correspondence of the gaps peripheral to the grafts.

Istituto di Clinica Ortopedica Università Cattolica del Sacro Cuore, Roma

Indirizzo per la corrispondenza: Prof. Carlo Fabbriciani, Istituto di Clinica Ortopedica Policlinico "A. Gemelli", largo A. Gemelli 8, 00168 Roma

An ideal method for the treatment of chondral lesions does not yet exist. Our results suggest that autologous osteochondral grafts are the gold standard for the treatment of chondral lesions up to 3.5 cm^2.

Key words: autologous osteochondral grafts, osteochondral lesions, cartilage, chondrocytes

INTRODUZIONE

È stato ampiamente dimostrato in letteratura [1-5] che la lesione condrale lasciata a se stessa non ha potenzialità riparative, anzi progredisce a causa della degenerazione meccanica della cartilagine circostante. Infatti, la sinovite reattiva che segue alla lesione condrale, oltre a determinare persistenza della sintomatologia dolorosa, causa il rilascio all'interno dell'articolazione di mediatori dell'infiammazione che, mediante una serie di reazioni biochimiche a cascata, creano un effetto catabolico sulla cartilagine articolare.
La letteratura ferve di studi sul trattamento delle lesioni condrali con il fine di individuare una tecnica che permetta di risolvere uno dei problemi più difficili nel campo dell'ortopedia.
Fra le soluzioni di scelta, il trattamento conservativo non offre purtroppo una possibilità terapeutica valida. Gli interventi chirurgici finora proposti si possono suddividere in due grandi categorie: interventi di stimolazione midollare, (condroabrasione, perforazioni e microfratture) e interventi di sostituzione biologica della cartilagine (innesti osteocondrali, trapianti di condrociti).
Le tecniche di stimolazione midollare [6-8] determinano la formazione di un tessuto fibrocartilagineo: la semplicità e l'affidabilità di tali tecniche sono dovute alla stimolazione dell'osso subcondrale che, specialmente nell'individuo giovane, è ricco di vasi sanguigni, fattori di crescita e di cellule staminali mesenchimali con un potenziale condrogenico in vivo ed in vitro [9]. Tale tessuto, a causa di una probabile errata modulazione degli stimoli riparativi e della presenza del liquido sinoviale [10] risulta essere ricco di Collagene di Tipo I ed in misura minore di tipo II, VI e IX, con una minor concentrazione di Glicosamminoglicani; ne risulta un aumento della permeabilità, una diminuzione delle fibre elastiche con conseguente perdita di capacità meccaniche rispetto alla cartilagine ialina.
Le tecniche di sostituzione biologica della cartilagine [11-13] si pongono come obiettivo la ricostruzione di un tessuto di riparazione che abbia le stesse proprietà funzionali e meccaniche della cartilagine articolare.
Nel presente lavoro, lo scopo degli Autori è quello di valutare, attraverso l'analisi dei risultati ottenuti mediante uno studio clinico ed uno istologico condotto su modello animale, la tecnica degli innesti osteocondrali autologhi che, così come altre metodiche, nell'ultimo decennio si è avvalsa dell'ausilio dell'artroscopia.

MATERIALI E METODI

Dal 1995 al 1999, presso la Clinica Ortopedica dell'Università Cattolica del Sacro Cuore di Roma, 24 pazienti sono stati sottoposti ad intervento di innesto osteocondrale.
La popolazione di pazienti era costituita da 19 maschi e 5 femmine di età compresa tra 19 e 47 anni. La diagnosi è stata formulata mediante un'accurata anamnesi e l'esame obiettivo, e sempre con l'ausilio della risonanza magnetica. In 20 casi la lesione era chiaramente post-traumatica, mentre in 4 casi si trattava di esiti di osteocondrite dissecante. Per la valutazione dell'entità del danno condrale è stata utilizzata la classificazione di Outerbridge [14]. In tutti i casi si trattava di lesioni di grado IV, di dimensioni variabili da 1 cm^2 a 3,5 cm^2. Per quanto riguarda la sede della lesione, in 16 casi era coinvolto il condilo femorale mediale ed in 7 casi quello laterale, in un caso la troclea femorale. In 7 casi era associata una lesione del legamento crociato anteriore, in 9 una lesione del menisco mediale (in 3 casi erano presenti le due lesioni associate) ed in 2 casi una lesione del menisco laterale. In tutti i casi la lesione legamentosa è stata trattata con intervento di ricostruzione artroscopica, mentre le lesioni meniscali sono state trattate, laddove possibile, con intervento di sutura (tre casi), altrimenti con meniscectomia selettiva. Tutti i pazienti sono stati trattati con tecnica artroscopica. La prima fase dell'intervento ha previsto il debridement della lesione con asportazione del tessuto di granulazione eventualmente presente. Successivamente, mediante apposito strumentario, sono state valutate le dimensioni della lesione e, di conseguenza, il numero e le dimensioni degli innesti necessari a colmarla. La tecnica ha previsto la preparazione del sito ricevente utilizzando frese oppure cilindri cavi delle dimensioni precedentemente valutate con i quali sono stati effettuati dei fori di

1,5 cm di profondità. Il materiale da innestare, prelevato con carotatori di dimensioni opportune, è stato ottenuto da zone ritenute non di carico o con minimo carico, rivestite di cartilagine, del ginocchio omolaterale. I cilindri così ottenuti (Fig. 1), vengono quindi inseriti con tecnica "press-fit" nei fori precedentemente ricavati (Fig. 2).
In 7 casi è stata sufficiente l'apposizione di un unico innesto, mentre negli altri casi è stato necessario ricorrere a trapianti multipli di dimensioni variabili, mai comunque inferiori a mm 6 di diametro.
Il decorso post-operatorio prevedeva il divieto di carico per 4 settimane; successivamente è stato concesso il carico progressivo a tolleranza, fino ad ottenere il carico completo a circa 45 giorni dall'intervento. La mobilizzazione passiva con CPM è stata iniziata fin dalla 3° giornata dall'intervento. Ai pazienti non è stato concesso di correre prima di 3 mesi. I controlli a distanza sono stati effettuati a un mese, tre mesi e poi ogni anno. Per la valutazione clinica abbiamo fatto riferimento all'IKDC 2000 Subjective Knee Evaluation Form; sono state inoltre eseguiti controlli RX e RM. Il follow-up medio è stato di 2 anni e 4 mesi (min 1, max 4).
Noi riteniamo che nella valutazione di questa patologia un ruolo predominante è costituito dalla soddisfazione del paziente. L'IKDC Subjective Knee Evaluation Form è infatti una scheda soggettiva basata essenzialmente sui sintomi "dolore" e "funzione". Sulla base di ciò, abbiamo suddiviso il punteggio in quattro gruppi, considerando uno score ottimo quello fra 78 e 100, buono fra 61 e 77,9, mediocre fra 38 e 60,9, scarso sotto 38.
I parametri valutati sono: l'associazione della lesione cartilaginea con danni capsulo-legamentosi, le dimensioni, e il rapporto fra il trofismo del quadricipite prima dell'intervento ed al momento della valutazione clinica. Riguardo le dimensioni, abbiamo suddiviso i casi in tre gruppi, in base al numero di innesti necessari: lesioni superiori a 1,5 cm^2, che abbiamo trattato con tre innesti, lesioni fra 1 e 1,5 cm^2, trattate con due innesti, lesioni al di sotto di 1 cm^2, trattate con un unico innesto.
Lo studio su modello animale è stato condotto su 9 capre adulte di razza tibetana; in tutti i casi l'intervento è stato eseguito per via artrotomica. Utilizzando un idoneo strumentario sono stati prelevati due cilindri osteocondrali di mm 6 di diametro e di mm 10 di profondità dalla regione laterale della troclea femorale. Si è quindi provveduto a colmare una lesione da noi creata sulla superficie del condilo femorale mediale con i due innesti precedentemente preparati.
I trapianti osteocondrali sono stati inseriti nei siti riceventi in modo tale che gli innesti aderissero bene alla cartilagine articolare circostante cercando di ripristinare la normale curvatura della superficie del condilo femorale. Gli animali sono stati sacrificati a 3 mesi (due capre), a 6 mesi (due capre), a 9 mesi (due capre) e a 12 mesi (tre capre) di distanza dall'intervento. I pezzi prelevati sono stati preparati con colorazioni ematossilina-eosina e Gomory Halmy; i vetrini così ottenuti sono stati analizzati al microscopio ottico.

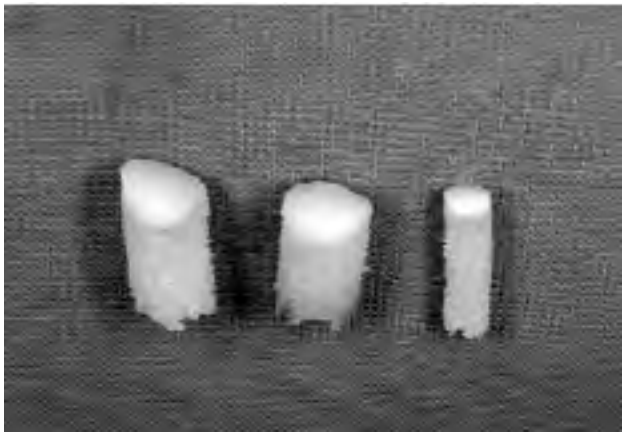

Fig. 1. Innesti osteocondrali pronti per l'impianto nel sito ricevente.

Fig. 2. Innesto osteocondrale inserito a press-fit con tecnica artroscopica.

RISULTATI

In nessuno dei 24 casi operati vi è stato un peggioramento del quadro clinico, sia oggettivamente, che secondo le affermazioni del paziente.
La Tabella I illustra i punteggi dei 24 pazienti inclusi nello studio. Due casi sono risultati ottimi, 16 (cioè la grande maggioranza) fanno parte del gruppo dei risultati buoni; 4 sono risultati mediocri, e 2 scarsi.

Tab. I. Risultati ottenuti nei 24 casi con scheda "IKDC 2000 Subjective Evaluation Form".

Lesioni isolate	Lesioni non isolate
90,0	64,3
82,7	64,3
65,5	59,7
64,3	31,0
72,4	72,4
68,9	60,9
71,2	65,5
65,5	65,5
54,0	27,5
72,4	64,3
42,5	63,2
52,8	42,5

Dallo studio emerge che le lesioni isolate hanno uno score medio (66,8), nettamente superiore alle lesioni associate (56,7). I tests di significatività hanno tuttavia dato esito negativo, anche se risultano molto vicini al valore limite (P = 0,0606 Mann-Whitney test). Per quanto riguarda le dimensioni della lesione cartilaginea, dallo score medio si evince come, più piccole sono le lesioni migliori sono i risultati clinici. Infatti le lesioni minori (inferiori a un cm^2), che hanno richiesto un solo innesto, hanno avuto un punteggio medio di 66; le lesioni intermedie (1-1,5 cm^2), trattate con due innesti, di 60,6, mentre le lesioni superiori a 1,5 cm^2, trattate con tre innesti, hanno totalizzato un punteggio medio di 52,7. I tests di significatività sono negativi. Tutti i pazienti hanno avuto un ottimo recupero dell'escursione articolare, mentre permaneva una differenza del tono muscolare "side to side", in media di 1,3 cm, valutata mediante misurazione della circonferenza della coscia 10 cm dal polo superiore della rotula, a distanza di 1 anno dall'intervento.

In 6 pazienti residuava un dolore anteriore di ginocchio, con modesto crepitio femoro-rotuleo a sei mesi dall'intervento. In due casi è stato attribuito alla insufficiente riabilitazione con grave squilibrio dell'apparato estensore dovuto ad ipotrofia muscolare risoltasi ad un anno dall'intervento. Negli altri casi è stato attribuito a disturbi a livello del donor site. Tuttavia anche questi pazienti hanno avuto un ottimo recupero funzionale.
A distanza di un anno dall'intervento, un paziente è stato sottoposto ad una nuova artroscopia a causa di una lesione meniscale successiva a trauma distorsivo del ginocchio. Ciò ha permesso di rivalutare sia lo stato della zona trapiantata (3 innesti) sia l'evoluzione del sito donatore. È stata osservata la completa ricostituzione della superficie articolare, l'integrità della cartilagine articolare (Fig. 3) e la presenza di tessuto fibrocartilagineo solo a livello del vallo di separazione perifericamente agli innesti. A livello del sito donatore, le sedi del prelievo erano state completamente riempite da tessuto fibrocartilagineo.
Per quanto riguarda lo studio su modello animale, al momento del sacrificio, macroscopicamente tutti gli innesti osteocondrali apparivano in buone condizioni (Fig. 4): la superficie cartilaginea dell'innesto era liscia e priva di zone necrotiche; anche la cartilagine intorno all'innesto non presentava segni di sofferenza. Era evidente, in tutti i casi, la presenza di un sottile vallo tra l'innesto e la cartilagine ospite.
Alla valutazione istologica, a 3 mesi dall'intervento, gli innesti osteocondrali impiantati apparivano già integrati con l'osso ospite e le caratteristiche strutturali della cartilagine articolare erano conservate. In tutti i casi era possibile notare la presenza di un vallo fibroso tra l'innesto osteocondrale e la cartilagine circostante. A 6 e 9 mesi dall'intervento, i risultati ottenuti sono, in sostanza, sovrapponibili (Fig. 5). Le zone di transizione della cartilagine articolare erano ben riconoscibili, mentre la tipica organizzazione in colonne dei condrociti non veniva conservata nella zona profonda e si poteva notare la presenza di clusters di condrociti ipertrofici nella zona intermedia e profonda. A distanza di 12 mesi dall'intervento, la cartilagine ialina innestata aveva recuperato la propria struttura e i condrociti mostravano vitalità normale.

DISCUSSIONE

Esistono diverse tecniche chirurgiche per il trattamento delle lesioni condrali ed osteocondrali. Per tutte vengono

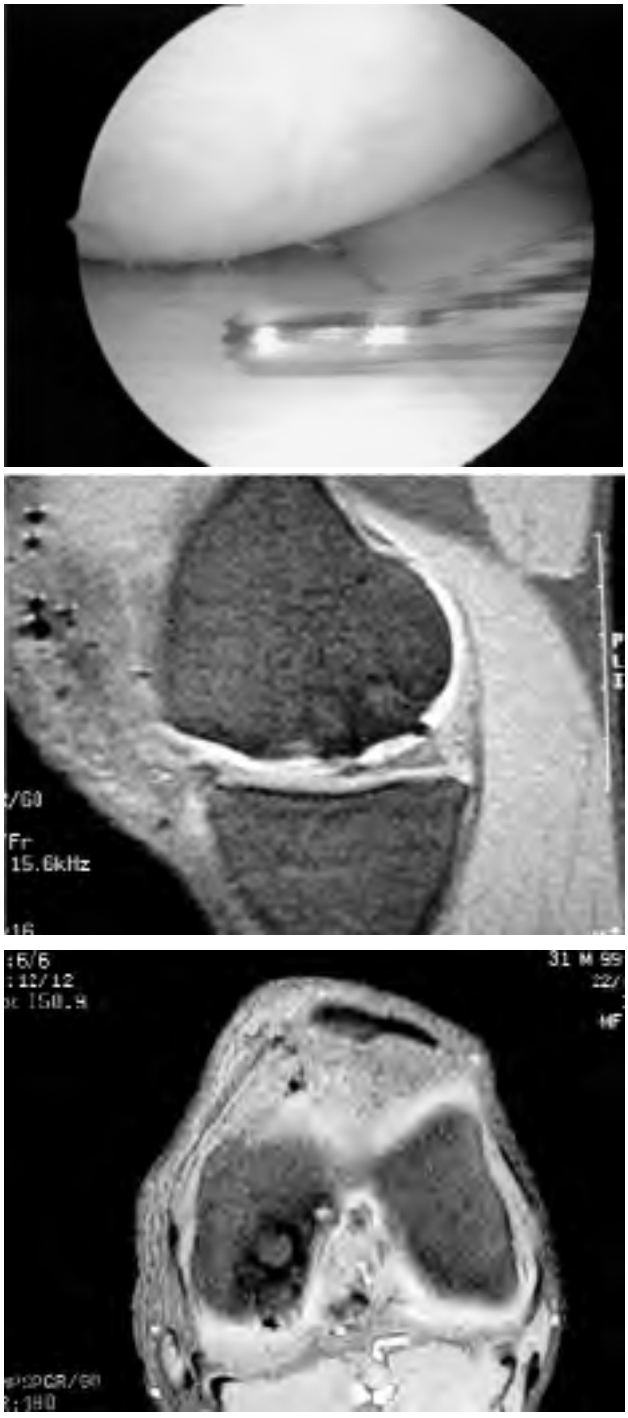

Fig. 3. Second look artroscopico che mostra il ripristino della superficie articolare a distanza di 1 anno dall'intervento (A). Il quadro RM in assiale mostra un ottimo recupero del profilo cartilagineo del condilo femorale (B) e la perfetta integrazione degli innesti con l'osso ospite (C).

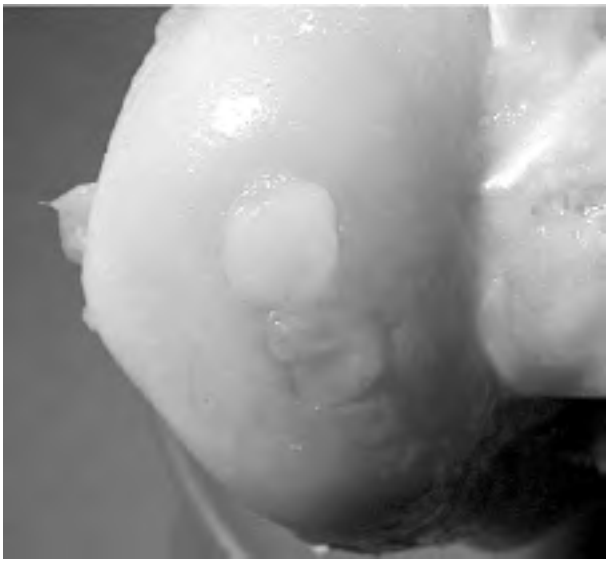

Fig. 4. Al momento del sacrificio dei modelli sperimentali, si può osservare il mantenimento della morfologia del condilo femorale.

riportati risultati positivi [3 15], anche se non esiste ancora, oggigiorno, la soluzione ideale.

Le tecniche di stimolazione midollare trovano il loro fondamento nella cruentazione dell'osso subcondrale, determinando la rottura dei vasi sanguigni con formazione di un panno di fibrina al di sopra dell'osso. La critica che viene mossa a queste tecniche riguarda la validità funzionale del tessuto fibrocartilagineo. Infatti, tale tessuto di riparazione è costituito per la maggior parte da collagene di tipo I e da una minor concentrazione di glicosamminoglicani. Ciò determina aumento della permeabilità e diminuzione delle fibre elastiche. Da un punto di vista funzionale, la deformabilità di tale tessuto è maggiore rispetto a quella della cartilagine ialina, determinandone una minor resistenza meccanica, che porta ad alterazioni degenerative entro due anni dall'intervento [3].

Nel presente studio gli Autori hanno valutato i risultati clinici degli innesti osteocondrali.

Già nel 1982 Rinaldi [16], utilizzando, dopo averlo modificato, lo strumentario di Cloward, aveva proposto tale tecnica chirurgica per il trattamento dell'osteocondrite dissecante e delle lesioni osteocondrali. Anche nella nostra clinica è stata effettuata una prima esperienza utilizzando tale metodica [17].

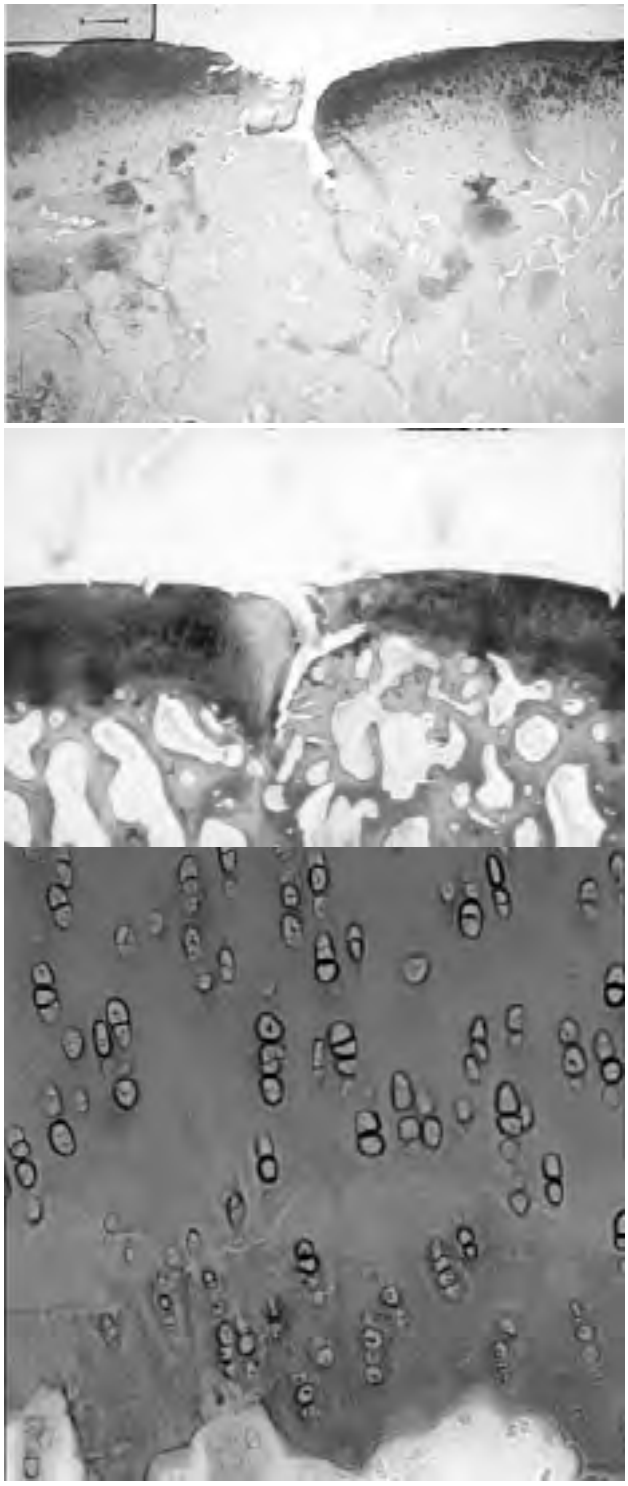

Fig. 5. Microscopia ottica. A 3 mesi dall'intervento si osserva la perfetta integrazione con l'osso ospite degli innesti osteocondrali impiantati (A). A 9 mesi il vallo fibroso tra l'innesto osteocondrale e la cartilagine circostante è ancora presente (B) e si osserva la presenza di condrociti vitali e che conservano la tipica architettura del tessuto cartilagineo (C).

La letteratura più recente è ricca di casistiche che comprendono un numero sempre maggiore di pazienti, partendo da Matsusue [18] che è stato tra i primi ad utilizzare questa tecnica in artroscopia e che riporta ottimi risultati con un follow-up di 3 anni. Outerbridge [19] riporta un miglioramento del Cincinnati Score da 43 a 93 punti dopo intervento con un follow-up massimo di 9 anni. Hangody [12] ha rivalutato i pazienti mediante la scheda HSS e riporta risultati buoni o eccellenti nel 91% dei casi con un follow-up di 5 anni. Bobic [20] riporta buoni risultati in 10 pazienti su 12 con un follow-up di 2 anni. Morgan [21] ha rivalutato i pazienti mediante scheda IKDC con un follow-up da 2 a 4 anni. Per quanto riguarda il dolore, c'è stato un miglioramento della sintomatologia di grado variabile nel 96% dei pazienti, mentre per il livello di attività tale miglioramento scende al 77%. Marcacci [22] riporta, su 37 pazienti, risultati buoni o eccellenti nel 78,3% dei casi con un follow-up di 2 anni.

Dallo studio descritto si evince che la nostra esperienza nel trattamento delle lesioni cartilaginee con innesti osteocondrali multipli è positiva, anche in confronto ai risultati della letteratura sulla stessa tecnica. Noi abbiamo ritenuto di primaria importanza il risultato clinico, prendendo in particolare considerazione la soddisfazione del paziente. L'IKDC Subjective Knee Evaluation Form fa rilevare un 75% di risultati buoni e ottimi.

Dallo studio è emerso che le lesioni isolate (cioè non associate a rottura dei legamento crociati o dei menischi) hanno avuto risultati migliori. I tests statistici hanno dato esiti molto vicini alla significatività. Noi riteniamo che una casistica più ampia ci conduca inevitabilmente all'ottenimento di una significatività statistica. I risultati sono stati migliori nelle lesioni di minori dimensioni, anche se la mancanza di significatività ci può, da una parte, rallegrare, perché ciò significherebbe che il trattamento delle lesioni di maggiori dimensioni ha buone probabilità di successo; dall'altra parte abbiamo il sospetto che, essendo diverse le variabili da prendere in considerazione (le lesioni più grandi possono associarsi a danni capsulolegamentosi, o presentare un diverso trofismo muscolare, o essere presenti in soggetti meno sportivi, e quindi meno esigenti), sia difficile giudicare se la non significatività sia dovuta ad un parametro o all'altro. Per quanto riguarda il recupero del trofismo muscolare, non è emersa alcuna significatività.

Noi riteniamo che la bontà dei risultati clinici vada di pari passo con le giuste indicazioni.

In linea generale, lesioni di diametro inferiore a 1,5 cm^2

Fig. 6. Trapianto di condrociti autologhi eseguito con tecnica artroscopica. Sono stati necessari 4 innesti autologhi su matrice di acido ialuronico (Hyalograft C) per colmare questa lesione di grandi dimensioni.

possono essere trattate con un singolo innesto osteocondrale o con le metodiche di stimolazione midollare (microfratture). Le lesioni fino a 3,5 cm^2 costituiscono, a nostro modo di vedere, l'indicazione ideale per gli innesti osteocondrali autologhi multipli, che hanno mostrato offrire ottime garanzie di risultato nel tempo. In lesioni di dimensioni maggiori, noi utilizziamo le colture di condrociti autologhi, dal costo ancora molto elevato: In tali lesioni infatti il prelievo di numerosi innesti osteocondrali autologhi, necessari per colmare la lesione, comporterebbe un grave danno alla articolazione stessa.

Le indicazioni al trapianto osteocondrale autologo sono: lesioni ben circoscritte, inferiori a 3,5 cm^2, in pazienti di età inferiore a 45 anni e con corretto allineamento dell'arto inferiore. La lesione ideale è quella a margini netti circondata da cartilagine ialina integra, di solito conseguenza di un trauma. Le controindicazioni sono: malallineamento e lassità legamentosa non trattate, artrosi, età superiore a 50 anni e lesioni più grandi di 3,5 cm^2.

Attraverso lo studio sperimentale su modello animale, rivolto a valutare la validità, l'efficacia e l'affidabilità, a distanza di 1 anno dell'intervento di innesti osteocondrali autologhi, si è potuto osservare che la vitalità degli elementi cellulari della cartilagine articolare dei trapianti è conservata anche a distanza di 12 mesi dall'intervento e l'osso sub-condrale va incontro, rapidamente, ad una fusione con l'osso spongioso ospite.

Comunque, l'esame istologico mostra alcune differenze tra la cartilagine innestata e la cartilagine ospite. Lo spessore della cartilagine e il numero di condrociti negli innesti osteocondrali impiantati sono diversi da quelli della normale cartilagine articolare. A 6 e 9 mesi dall'intervento, un gran numero di condrociti mostra caratteristiche di ipertrofia, soprattutto nella zona intermedia e profonda, con formazione di clusters, ovvero la densa proliferazione di cellule cartilaginee, ai margini dell'innesto osteocondrale, separate da scarsa matrice extracellulare. Si ritiene che tali cellule si formino in risposta ad alterazioni a livello della matrice della cartilagine articolare con successiva proliferazione o organizzazione dei condrociti.

La matrice extracellulare che essi producono mostra, in genere, proprietà diverse da quelle della normale cartilagine articolare. In tutti i preparati è presente un vallo fibrocartilagineo tra innesto e cartilagine articolare che probabilmente rappresenta l'anello debole di questo tipo di trattamento. Infatti l'incapacità di integrazione tra cartilagine innestata ed ospite potrebbe rappresentare la causa di un cedimento biomeccanico degli innesti osteocondrali a lungo termine.

CONCLUSIONI

Dall'analisi della letteratura e dalla nostra esperienza emergono importanti considerazioni. Il primo punto fermo è che non esiste ancora un metodo di trattamento ottimale per tutte le lesioni cartilaginee.

Il nostro orientamento riguardo il trattamento di tali lesioni al momento è il seguente: lesioni di diametro inferiore a 1,5 cm^2 vengono trattate con un singolo innesto osteocondrale o con le metodiche di stimolazione midollare. Le lesioni fino a 3,5 cm^2 costituiscono l'indicazione ideale per gli innesti osteocondrali autologhi multipli. In lesioni di dimensioni maggiori, riteniamo come indicazione ideale l'impianto di condrociti autologhi (Fig. 6).

Con queste premesse e con questi intenti è possibile attualmente trattare in modo ottimale e duraturo tutti i tipi di lesione, impiegando le diverse metodiche disponibili in relazione al tipo di lesione anatomo-patologica. Solo così possiamo garantire ai nostri pazienti una articolazione non dolente, meccanicamente valida e che consenta loro di recuperare il livello di attività precedente.

BIBLIOGRAFIA

[1] Blevins FT, Steadman JR, Rodrigo JJ, Silliman J. *Treatment of articular cartilage defects in athletes: an analysis of functional outcome and lesion appearance*. Orthopedics 1998;7:761-8.

[2] Browne JE, Branch TP. *Surgical alternatives for treatment of articular cartilage lesions*. J Am Acad Orthop Surg 2000;8:180-9.

[3] Buckwalter JA, Mankin HJ. *Articular cartilage. Part II: degeneration and osteoarthrosis, repair, regeneration and transplantation*. J Bone Joint Surg 1997;79-A:612-32.

[4] Ciardullo A, Aglietti P, Giron F, Biddau F. *Natural history of femoral chondral defects in patients with meniscectomy*. J Sports Traumatol Rel Res 1999;21:187-95.

[5] Mandelbaum BR, Browne JE, Fu F, Micheli L, Mosely JB, Erggelet C, et al. *Articular cartilage lesions of the knee*. Am J Sports Med 1998;26:8539-861.

[6] Johnson LL. *Arthroscopic abrasion arthroplasty*. In: McGinty JB, Caspari RB, Jackson RW, Poehling GG, eds. *Operative arthroscopy. 2nd Ed*. Philadelphia: Lippincott Raven 1996, pp. 618-619.

[7] Pridie KH. *A method of resurfacing osteoarthritic knee joints*. J Bone Joint Surg 1959;41-B:618-9.

[8] Steadman JR, Rodkey WG, Rodrigo JJ. *Microfracture: surgical technique and rehabilitation to treat chondral defects*. Clin Orthop 2001;391:S362-9.

[9] Spagnoli A, Longobardi L, O'Rear L. *Cartilage disorders: potential therapeutic use of mesenchymal stem cells*. Endocr Dev 2005;9:17-30.

[10] Englert C, McGowan KB, Klein TJ, Giurea A, Schumacher BL, Sah RL. *Inhibition of integrative cartilage repair by proteoglycan 4 in synovial fluid.* Arthritis Rheum 2005;52:1091-9.

[11] Berlet GC, Mascia A, Miniaci A. *Treatment of unstable osteochondritis dissecans lesions of the knee using autogenous osteochondral grafts (Mosaicplasty)*. Arthroscopy 1999;15:312-6.

[12] Hangody L, Kish G, Karpati Z, Udvarhelyi I, Szigeti I, Bely M. *Mosaicplasty for the treatment of articular cartilage defects. Application in clinical practice*. Orthopedics 1998;7:751-6.

[13] Minas T, Peterson L. *Advanced technique in autologous chondrocyte transplantation*. Clin Sports Med 1999;18:13-44.

[14] Outerbridge RE. *The etiology of chondromalacia patellae*. J Bone Joint Surg 1961;43-B:752-7.

[15] Cameron M, Buchgraber A, Passler H. *The natural history of the anterior cruciate ligament-deficient knee: Changes in synovial fluid cytokine and keratan sulfate concentrations*. Am J Sports Med 1997;25:751-4.

[16] Rinaldi E. *Treatment of osteochondritis dissecans and cartilaginous fractures of the knee by osteo-cartilaginous autografts*. Ital J Orthop Traumatol 1982;8:17-21.

[17] Fabbriciani C, Schiavone Panni A, Delcogliano A. *Innesti osteocondrali nella patologia del ginocchio*. Giornale Italiano di Ortopedia e Traumatologia 1990;XVI:225-31.

[18] Matsusue Y, Yamamuro T, Hama H. *Arthroscopic multiple osteochondral transplantation to the chondral defect in the knee associated with anterior cruciate ligament disruption (Case report).* Arthroscopy 1993;9:318-21.

[19] Outerbridge HK, Outerbridge AR, Outerbridge RE. *The use of lateral patellar autologous grafts for the repair of a large osteochondral defect in the knee*. J Bone Joint Surg 1995;77-A:65-72.

[20] Bobic V. *Arthroscopic osteochondral autograft in anterior cruciate ligament reconstruction: a preliminary clinical study*. Arthroscopy 1996;3:262-4.

[21] Morgan CD. *Osteochondral autograft transfer (OAT) (chondral resurfacing)*. In: Atti "ACL at the beginning of the third millenium" 2000, pp. 367-373.

[22] Marcacci M, Kon E, Zaffagnini F, Iacono F, Neri MP, Vascellari A, et al. *Multiplr osteochondral arthroscopic grafting (Mosaicplasty) for cartilage defects of the knee: prspective study results at 2 year follow-up*. Arthroscopy 2005;21:462-70.

G.I.O.T. 2005;31(Suppl.2):S168-S170

Trapianti di condrociti autologhi

Autologous chondrocyte transplantation

M. Marcacci
E. Kon
S. Zaffagnini
F. Iacono
M.P. Neri

RIASSUNTO

Negli ultimi anni il trapianto di condrociti autologhi su supporto tridimensionale è diventata una possibile opzione terapeutica per il trattamento di lesioni condrali. Abbiamo sviluppato una tecnica di impianto di condrociti in artroscopia su supporto a base di acido ialuronico.
Ventidue pazienti trattati con questa metodica hanno raggiunto un follow-up di 2 anni. Sono stati valutati clinicamente secondo le schede IKDC e mediante immagini TAC o da RMN. In alcuni pazienti è stato possibile effettuare anche un'analisi istologica in occasione di un second look artroscopico.
Il punteggio IKDC oggettivo ha evidenziato un miglioramento in tutti i pazienti già a 12 mesi, ed i risultati sono stati confermati a 24 mesi di follow-up. Il miglioramento dei pazienti è stato ottenuto anche secondo la valutazione IKDC soggettiva. La rigenerazione cartilaginea è stata documentata con il second look artroscopico, ed anche la valutazione istologica ha dimostrato nell'80% dei casi la guarigione con una nuova cartilagine di tipo ialino.
Il trapianto di condrociti autologhi su supporto tridimensionale semplifica il trattamento chirurgico e riduce la morbilità dell'intervento. I risultati clinici ed istologici ottenuti a 2 anni di follow-up sono molto promettenti.

SUMMARY

In the last years matrix autologous chondrocyte transplantation becomes a possible solution in the treatment of chondral lesions. We develop an arthroscopic procedure for chondrocyte implant on hyaluronian-based scaffold.
Twenty-two patients treated using this technique achieved 2 years follow-up. All the patients were clinically evaluated using IKDC score and with MRI or TC scan. In some Patients we performed a second look arthroscopy and histological evaluation.
IKDC objective score improved after 12 months in all patients and the results were confirmed at 24 months of follow-up. The improving was obtained also according to IKDC subjective score. A second look arthroscopy showed healing of the defect with regenerated cartilage. The histological evaluation has demonstrated in 80% the hyaline type of new cartilage.
This matrix autologous chondrocyte transplantation procedure avoids the use of periosteal flap, simplify the surgical procedure and permit to perform the arthroscopic implant reducing the morbidity of the procedure. The preliminary clinical and histological results at 2 years follow-up are encouraging.

Dipartimento di Ortopedia
e Traumatologia dello Sport,
Laboratorio di Biomeccanica;
Istituti Ortopedici "Rizzoli",
Bologna, Italia

INTRODUZIONE

La tecnica di impianto dei condrociti autologhi coltivati per la riparazione dei difetti articolari ha destato notevole interesse nell'ambito ortopedico negli ultimi anni. Proposto nel 1994 [1], l'impiego delle colture di condrociti per colmare difetti cartilaginei permetterebbe la completa reintegrazione delle superfici articolari, con risultati non solo temporanei, ma duraturi nel tempo [2 3]. Il trapianto di condrociti autologhi di prima generazione rappresenta sicuramente uno strumento terapeutico molto interessante, ma non privo di notevoli svantaggi legati alla necessità di due interventi chirurgici, il secondo dei quali in artrotomia, ai lunghi tempi di riabilitazione, alle difficoltà tecniche legate alla sutura ermetica del flap di periostio e la coltura cellulare in soluzione liquida [2 4].
Per ovviare agli svantaggi legati all'uso di una sospensione cellulare liquida, è stato proposto utilizzo delle strutture tridimensionali costituite da biomateriali biodegradabili come scaffold per le colture cellulari. Considerato l'elevato contenuto di acido ialuronico della cartilagine e dei tessuti sinoviali, biomateriali derivati dall'acido ialuronico [5] sono stati impiegati come struttura tridimensionale per coltivare condrociti autologhi: la più utilizzata è un tessuto-non tessuto costituito da fibre di HYAFF, (Fidia Advanced Biopolymers S.r.l., Abano Terme, Italia) (Fig. 1). Le caratteristiche del substrato hanno permesso la sua fissazione senza il flap di periostio, necessario per la coltura di condrociti nello stato liquido. Inoltre, le caratteristiche dell'innesto hanno permesso di sviluppare la tecnica di impianto di Hyalograft C in artroscopia [6].

SELEZIONE DEI PAZIENTI

Abbiamo valutato in maniera prospettica 22 pazienti (2F, 20M, età media 31 anni, range 16-59 anni) con lesioni a carico della cartilagine articolare dei condili femorali (dimensione media 2,8 cm^2) a follow-up di 12 e 24 mesi. Tutti i pazienti selezionati, presentavano lesioni singole: 17 CFM, 4 CFL e 1 caso sulla troclea. L'eziologia delle lesioni era traumatica in 11 casi, degenerativa in 10 casi ed 1 paziente era affetto da osteocondrite dissecante (OCD). Il numero di innesti Hyalograft C utilizzato era compreso tra 1 e 3, con due differenti diametri (6,5 mm-8,5 mm). Per la valutazione clinica è stata utilizzata la scheda "*HYALOGRAFT C registry forms*" realizzata

Fig. 1. Patch di Hyalograft C.

ricalcando le linee guida dell'ICRS (International Cartilage Repair Society). In alcuni casi è stato eseguito il 2nd look artroscopico e prelievo del tessuto neoformato per esame istologico.

RISULTATI

Nel nostro studio abbiamo valutato 22 pazienti operati con tecnica chirurgica artroscopica (Fig. 2), che hanno raggiunto un follow-up di 24 mesi. Secondo la scheda di valutazione soggettiva dell'IKDC, i 22 pazienti avevano un valore soggettivo medio preoperatorio di 39,7 (d.s. 16.1) e a 12 mesi un valore di 74,0 (d.s. 16.0). mantenuto a 24 mesi dall'intervento (73,9 con d.s. 17,5). La percentuale di miglioramento a 24 mesi rispetto al preoperatorio è stata dell'86%. 95,5% dei pazienti hanno avuto un miglioramento della sintomatologia clinica. L'analisi statistica ha mostrato un miglioramento significativo del punteggio soggettivo medio postoperatorio, rispetto a quello preoperatorio (Wilcoxon test: $P < 0,0005$).

Fig. 2. Lesione condrale del CFM trattata con innesto di 3 patch di Hyalograft C in artroscopia.

Risultati migliori sono stati osservati nei pazienti sportivi, con età inferiore a 30 anni, con difetti di natura traumatica (Test Mann-Whitney: p = 0,02). La sede della lesione, l'evento acuto o cronico, gli interventi pregressi o associati non influivano in modo statisticamente significativo sul decorso clinico. In base alla scheda di valutazione oggettiva IKDC tutte le ginocchia sono state considerate nel preoperatorio anormali (C) o severamente anormali (D). Dopo 12 mesi il ginocchio dei pazienti è stato valutato normale (A) o quasi (B) nel 95,5% dei casi. Il risultato è rimasto invariato anche a follow-up di 24 mesi.

DISCUSSIONE

Procedimenti chirurgici attualmente utilizzati nel trattamento delle lesioni cartilaginee variano secondo l'età e il tipo di attività svolta dal paziente, ma soprattutto dalla localizzazione, dal grado e dall'estensione della lesione condrale. L'impianto di condrociti autologhi su supporto di acido ialuronico Hyalograft C offre una semplificata via di applicazione delle cellule all'interno del difetto, potendo evitare l'impiego del flap periostale, che deve obbligatoriamente essere utilizzato quando i condrociti sono veicolati in sospensione acquosa.

In questo studio, i risultati dell'impianto di condrociti autologhi su supporto di acido ialuronico Hyalograft C in artroscopia a 12-24 mesi di follow-up si sono dimostrati soddisfacenti. Abbiamo osservato come il tessuto di riparazione formato presenti componenti tipiche della cartilagine ialina. Secondo la nostra esperienza l'impianto di condrociti autologhi su supporto di acido ialuronico Hyalograft C può essere indicato nel caso di lesioni condrali di III-IV grado di Outerbrige, maggiori di 1,5 cm^2, in particolar modo nei soggetti giovani che praticano attività sportiva. Questa tecnica, con l'utilizzo di tessuto ingegnerizzato, evita l'impiego del flap periostale e offre anche il notevole vantaggio di eseguire l'intervento per via artroscopica, riducendo i tempi chirurgici, la difficoltà tecnica dell'impianto, la morbilità e lo stress chirurgico per il paziente. Bisogna infine considerare che l'impianto di condrociti autologhi su supporto di acido ialuronico Hyalograft C, attualmente, non offre la possibilità di trattare i quadri degenerativi artrosici e per la verifica dell'efficacia di questo trattamento a lungo termine, sono auspicabili ulteriori studi clinici ed istologici.

Ringraziamenti
Dott.ssa A. Montaperto, Dott.ssa L. Bragonzoni, S. Bassini; Laboratorio di Biomeccanica, Istituti Ortopedici Rizzoli, Bologna.

BIBLIOGRAFIA

1 Brittberg M, Lindahl A, Nilsson A, Ohlsson C, Isaksson O, Peterson L. *Treatment of deep cartilage defects in the knee with autologous chondrocyte transplantation*. N Engl J Med 1994;331:889-95.

2 Peterson L, Brittberg M, Kiviranta I, Akerlund EL, Lindahl A. *Autologous chondrocyte transplantation. Biomechanics and long-term durability*. Am J Sports Med 2002;30:2-12.

3 Minas T. *Autologous chondrocyte implantation for focal chondral defects of the knee*. Clin Orthop 2001;(Suppl 391):S349-61.

4 Minas T, Peterson L. *Advanced techniques in autologous chondrocyte transplantation*. Clin Sports Med 1999;18:13-44.

5 Campoccia D, Doherty P, Radice M, Brun P, Abatangelo G, Williams DF. *Semisynthetic resorbable materials from hyaluronan esterification*. Biomaterials 1998;19:2101-27.

6 Marcacci M, Zaffagnini S, Kon E, Visani A, Iacono F, Loreti I. *Arthroscopic autologous chondrocyte transplantation: technical note*. Knee Surg Sports Traumatol Arthrosc 2002;10:154-9.

Advances in cartilage pathology and treatment: comparative study of different techniques

L. Engebretsen
R. Jakobsen

Orthopaedic Center, Ullevaal University Hospital
0407 Oslo, Norway

Articular cartilage injury is of major interest to orthopaedic surgeons because most lesions to articular cartilage do not heal spontaneously and may predispose ones joint to subsequent development of osteoarthritis [1-3]. Treatment for articular cartilage injuries include microfracture technique [4], autologous osteochondral transplantation [5] and autologous chondrocyte implantation [6]. Numerous articles, using the above treatment options, have been published reporting on the good or excellent results with a majority of patients [7 8]. However, several authors have pointed out methodological weaknesses in the published studies [9-11].
The purpose of this analysis was to determine whether the optimistic reports in the literature are supported by sound methodological quality in the studies.

MATERIALS AND METHODS

We modified a search strategy based on the "optimum trial search strategy" described in the Cochrane Reviewers' Handbook [14]. Selection criteria included studies that as a primary aim reported the outcome after cartilage repair in the knee using micro-fracture, autologous osteochondral transplantation (OATS), autologous periost transplantation, autologous chondrocyte transplantation (ACT) incl. matrix-assisted chondrocyte transplantation (MACT). We performed the search in MEDLINE In-process and other Non-Indexed Citations, EMBASE and CINAHL using Ovid. We also searched the Cochrane Central Register of Controlled Trials. No language restrictions were applied initially. The searches were performed on the 24th of June 2004.
The abstracts (n = 673) were reviewed using the selection criteria. Studies clearly failing to meet the criteria were excluded. If no decision could be made from the abstract, full-text versions of the articles were obtained and reviewed.
Full-text version of the included studies (n = 61) were reviewed for methodological quality using a modified version of the methodology score previously used by Coleman et al. [12] and Tallon et al. [22] by one of the authors. The Coleman Methodology Score (CMS) assess methodology using 10 criteria giving a total score between 0 and 100. A score of 100 indicates that the study largely avoids chance, various biases and confounding factors. The studies were also assessed using the Level of Evidence Score introduced in the Journal of Bone and Joint Surgery in 2003 [13] and recently also in Arthroscopy [23]. The clinical outcome scales used in the selected papers were collected, as was reported clinical outcome at the follow-up where most patients were assessed. We collected, if reported, the average value on the different clinical scores

and the percentage of patients with a scoring that correlated to an excellent or good clinical outcome as assessed in the paper. We correlated the outcome with the total CMS and with the Level of Evidence score to assess the impact of methodology on reported outcomes. We also correlated the CMS with publication year to investigate trends in methodology over time.

STATISTICAL METHODS

SPSS 11.0.0 was used to analyse the data. When data were normally distributed (Shapiro-Wilks test on residuals) the mean and standard deviation were used to describe the data, otherwise median and 25th and 75th quartiles were used. Pearson's correlation was used for normally distributed data and Spearman's correlation for non-parametric data. We performed tests for linear regression weighted and unweighted with respect to the number of patients included in each study. Weighted analysis did not change the results markedly so when not explicitly stated weighted we report unweighted estimates. Kruskal-Wallis test was used to test whether outcome from different kinds of therapy differed significantly.

RESULTS

The 61 included studies reported on a total of 3,987 surgeries. The median number of included patients was 30 with the 25th to 75th percentile ranging from 14 to 58 patients.

The majority of studies had methodological limitations with an average CMS of 43.

There were especially low scores in the following 5 categories: 1) type of study, 2) description of post-operative rehabilitation, 3) outcome criteria, 4) outcome assessment and 5) subject selection process.

When outcome results were analysed with respect to type of therapy there were no statistical significant differences between reported outcomes neither in the reported Lysholm Scores (n = 19) nor in the reported percentages of good or excellent outcome (n = 50) (p = 0.15 and p = 0.10).

We did not find a statistical significant weighted correlation between methodological quality and reported results neither when looking at the reported Lysholm Scores (p = 0.19, n = 19), nor at the reported percentages of good to excellent (p = 0.20, n = 50). The mean average outcome at the time of last reported follow-up of the Lysholm Scale (n = 19) was 86.6, and the mean percentage of patients rated good or excellent using other scales were 86.4% (n = 50).

More than 25 different clinical outcome measure scales was used. The scale introduced by Lysholm and Gillqvist [24] was the most frequently reported (n = 28) but the average follow-up value was only reported in 19 studies. The full and modified Cincinnati Scale [25] was used in 15 of the studies. Frequently several scales were reported in the paper but only one scale was reported in the result section.

The CMS correlated positively with the publication year (r = 0.43, P < 0.01) but when the correlation was weighted by the number of patients in each study this correlation was no longer significant (p = 0.197).

The Coleman Methodology Score correlated positively (weighted analysis) with the Level of Evidence Score (r = 0.668, P < 0.0001) but the variation within each Level were large. The variation was progressively smaller with higher Level of Evidence.

We unexpectedly noticed several doublepublications [7 26-28]. In addition there was one article on a group patients [29] that may be a subgroup of the patients included in a randomised trial [30]. We also noticed that pilot studies on microfracture referred to in one paper [31] were published in a journal at that time not indexed by the National Library of Medicine and therefore not readily available in PubMed or Medline.

CONCLUSION

The generally low methodological quality of all the studies included in this review shows that caution is required when interpreting results after surgical cartilage repair.

Firm recommendations on which cartilage repair procedure to choose cannot be given at this time.

Surgeons should pay more attention to established guidelines when designing, conducting and reporting trials to improve the methodological quality. Journals may include a detailed methodology score in their submission process to further encourage surgeons to focus on sound methodology.

With new techniques being introduced at a high rate more publicly funded (i.e. not industry based) randomised controlled trials should be carried out.

REFERENCES

[1] Shapiro F, Koide S, Glimcher MJ. *Cell origin and differentiation in the repair of full-thickness defects of articular cartilage*. J Bone Joint Surg Am Vol 1993;75:532-53.

[2] Buckwalter JA, Lane NE. *Athletics and osteoarthritis*. Am J Sports Med 1997;25:873-81.

[3] Aroen A, Loken S, Heir S, Alvik E, Ekeland A, Granlund OG, et al. *Articular Cartilage Lesions in 993 Consecutive Knee Arthroscopies*. Am J Sports Med 2004;32:211-5.

[4] Blevins FT, Steadman JR, Rodrigo JJ, Silliman J. *Treatment of articular cartilage defects in athletes: an analysis of functional outcome and lesion appearance*. Orthopedics 1998;21:761-7.

[5] Hangody L, Karpati Z. *New possibilities in the management of severe circumscribed cartilage damage in the knee*. Magyar Traumatologia Ortopedia Kezsebeszet Plasztikai Sebeszet 1994;37:237-43.

[6] Brittberg M, Lindahl A, Nilsson A, Ohlsson C, Isaksson O, Peterson L. *Treatment of deep cartilage defects in the knee with autologous chondrocyte transplantation*. New Engl J Med 1994;331:889-95.

[7] Peterson L, Minas T, Brittberg M, Nilsson A, Sjogren-Jansson E, Lindahl A. *Two- to 9-year outcome after autologous chondrocyte transplantation of the knee*. Clin Orthop Rel Res 2000;(Suppl):212-34.

[8] Hangody L, Feczko P, Bartha L, Bodo G, Kish G. *Mosaicplasty for the treatment of articular defects of the knee and ankle*. Clin Orthop Rel Res 2001;391(Suppl):S328-36.

[9] Messner K, Gillquist J. *Cartilage repair. A critical review*. Acta Orthop Scand 1996;67:523-9.

[10] Wasiak J, Villanueva E. *Autologous cartilage implantation for full thickness articular cartilage defects of the knee*. Cochrane Database System Rev 2002;4:CD003323.

[11] Jobanputra P, Parry D, Fry-Smith A, Burls A. *Effectiveness of autologous chondrocyte transplantation for hyaline cartilage defects in knees: a rapid and systematic review*. Health Technology Assessment 2001;5:1-57.

[12] Coleman BD, Khan KM, Maffulli N, Cook JL, Wark JD. *Studies of surgical outcome after patellar tendinopathy: clinical significance of methodological deficiencies and guidelines for future studies. Victorian Institute of Sport Tendon Study Group*. Scand J Med Sci Sports 2000;10:2-11.

[13] Wright JG, Swiontkowski MF, Heckman JD. *Introducing Levels of Evidence to The Journal*. J Bone Joint Surg Am 2003;85:1-3.

[14] Alderson P, Green S, Higgins J, eds. Cochrane Reviewers' Handbook 4.2.2.[updated March 2004]. In: The Cochrane Library, Chichester, UK, John Wiley & Sons, Ltd 2004.

[15] Zheng J, Wei W, Lin H. *Primary repair of cartilage defect accompanying patellar fracture with free auto-periosteal graft*. Chung Kuo Hsiu Fu Chung Chien Wai Ko Tsa Chih 2000;14:74-6.

[16] Lu Y, Chang W, Xing DK, Chen W, Liu RS. *Repair of cartilage defect of knee joints with free periosteal autograft*. Chung-Kuo Hsiu Fu Chung Chien Wai Ko Tsa Chih 2002;16:237-9.

[17] Huang H, Yin Q, Zhang Y, Zhang Y, Cao Z, Li J, et al. *Mosaicplasty osteochondral grafting to repair cartilaginous defects under arthroscopy*. Chung-Hua Wai Ko Tsa Chih 2002;40:662-4.

[18] Guillen GP. *Menisci transplantation and autologous chondrocytes*. An R Acad Nac Med (Madr) 2000;117:723-44.

[19] Gudas R, Kalesinskas RJ, Monastyreckiene E, Valanciute A, Trumpickas V. *Osteochondral transplantation (mosaicplasty) in the treatment of knee joint cartilage defects*. Medicina (Kaunas) 2003;39:469-75.

[20] Gudas R. *Autologous osteochondral transplantation (mosaicplasty) in the treatment of femoral condyle defects*. Medicina (Kaunas) 2002;38:52-7.

[21] Gaweda K, Modrzewski K, Godlewski P, Walawski J, Krzyzanowski W. *Repair of focal chondral lesions of femoral condyles treated with osteochondral autografts*. Chir Narzadow Ruchu Ortop Pol 2002;67:247-53.

[22] Tallon C, Coleman BD, Khan KM, Maffulli N. *Outcome of Surgery for Chronic Achilles Tendinopathy: A Critical Review*. Am J Sports Med 2001;29:315-20.

[23] Poehling GG, Jenkins CB. *Levels of evidence and your therapeutic study: what's the difference with cohorts, controls, and cases?* Arthroscopy 2004;20:563.

[24] Lysholm J, Gillquist J. *Evaluation of knee ligament surgery results with special emphasis on use of a scoring scale*. Am J Sports Med 1982;10:150-4.

[25] Noyes FR, Barber SD, Mooar LA. *A rationale for assessing sports activity levels and limitations in knee disorders*. Clin Orthop Rel Res 1989;246:238-49.

[26] Horas U, Schnettler R, Pelinkovic D, Herr G, Aigner T. *Osteochondral transplantation versus autogenous chondrocyte transplantation. A prospective comparative clinical study*. Chirurg 2000;71:1090-7.

[27] Horas U, Pelinkovic D, Herr G, Aigner T, Schnettler R. *Autologous chondrocyte implantation and osteochondral cylinder transplantation in cartilage repair of the knee joint: a prospective, comparative trial*. J Bone Joint Surg 2003;85A:185-92.

[28] Peterson L. *Long-term clinical results of using autologous chondrocytes to treat full-thickness chondral defects*. J Sports Traumatol Rel Res 1998;20:103-8.

[29] Horas U, Schnettler R. *Chondral defects of the knee treated by transplantation of autogenous osteochondral plugs*. Orthop Traumatol 2002;10:220-34.

[30] Horas U, Pelinkovic D, Herr G, Aigner T, Schnettler R. *Autologous chondrocyte implantation and osteochondral cylinder transplantation in cartilage repair of the knee joint: a prospective, comparative trial*. J Bone Joint Surg 2003;85A:185-92.

[31] Steadman JR, Briggs KK, Rodrigo JJ, Kocher MS, Gill TJ, Rodkey WG. *Outcomes of microfracture for traumatic chondral defects of the knee: average 11-year follow-up*. Arthroscopy 2003;19:477-84.

[32] Altman DG, Schulz KF, Moher D, Egger M, Davidoff F, Elbourne D, et al. *The Revised CONSORT Statement for Reporting Randomized Trials: Explanation and Elaboration*. Ann Intern Med 2001;134:663-94.

[33] Kocher MS, Steadman JR, Briggs KK, Sterett WI, Hawkins RJ. *Reliability, validity, and responsiveness of the Lysholm knee scale for various chondral disorders of the knee*. J Bone Joint Surg 2004;86-A:1139-45.

[34] Knutsen G, Isaksen V, Johansen O, Engebretsen L, Ludvigsen TC, Drogset JO, et al. *Autologous Chondrocyte Implantation Compared with Microfracture in the Knee: A Randomized Trial*. J Bone Joint Surg 2004;86:455-64.

[35] Horas U. *Osteochondral transplantation versus autogenous chondrocyte transplantation. A prospective comparative clinical study*. Chirurg 2000;71:1090-7.

[36] Bentley G, Biant LC, Carrington RWJ, Akmal M, Goldberg A, Williams AM, et al. *A prospective, randomised comparison of autologous chondrocyte implantation versus mosaicplasty for osteochondral defects in the knee*. J Bone Joint Surg 2003;85:223-30.

[37] Gwilym SE, Swan MC, Giele H. *One in 13 'original' articles in the Journal of Bone and Joint Surgery are duplicate or fragmented publications*. J Bone Joint Surg Br 2004;86:743-5.

[38] Schein M, Paladugu R. *Redundant surgical publications: Tip of the iceberg?* Surgery 2001;129:655-61.

[39] International Committee of Medical Journal Editors. *Uniform Requirements for Manuscripts Submitted to Biomedical Journals*. N Engl J Med 1997;336:309-16.

Advances in cartilage repair procedures (ACI and microfracture) related to the use of biomaterial membranes and scaffolds

S.M. Vickers
M. Spector

SUMMARY

Autologous chondrocyte implantation (ACI) and microfracture have demonstrated promising clinical results for treatment of damaged articular cartilage. However, certain disadvantages are inherent in each approach, and neither has been shown to result in regenerated articular cartilage. The advent of tissue engineering and regenerative medicine has directed attention to off-the-shelf biomaterial membranes and scaffolds alone or in combination with exogenous cells and cytokines for the ultimate regeneration of tissues and organs. Current studies in the laboratory and in the clinic show that some of these biomaterials may have an immediate benefit in improving the outcomes from ACI and microfracture.

Key words: cartilage repair, biomaterials, scaffold, membrane, autologous chondrocyte implantation, microfracture

VA Boston Healthcare System, Boston Campus, 150 S. Huntington Ave., Boston, MA 02130; Department of Mechanical Engineering, Massachusetts Institute of Technology, 77 Massachusetts Ave., Cambridge, MA 02139; Department of Orthopaedic Surgery, Brigham and Women's Hospital, Harvard Medical School, 75 Francis Street, Boston, MA 02115

INTRODUCTION

The limited healing potential of articular cartilage remains a difficult orthopedic problem. Two procedures that have demonstrated promising clinical results and have come into widespread clinical use during the past decade are autologous chondrocyte implantation (ACI) and microfracture. While these procedures have reported good-to-excellent results in a majority of patients in regard to relief of pain and improved mobility, certain disadvantages are inherent in each approach, and neither has been shown to result in regenerated articular cartilage. This paper reviews the recent advances made with the ACI and microfracture procedures, particularly in respect to augmentation with biomaterial membranes and scaffolds. These off-the-shelf biomaterials represent initial but important contributions of tissue engineering and regenerative medicine approaches to the clinic.

ACI

Described by Brittberg et al. [1], the ACI procedure attempts to stimulate healing of cartilage defects by implantation of autologous articular chondrocytes expanded in number *in vitro*. Cartilage biopsies from minor load-bearing regions of the same or other joint are obtained during an initial arthroscopy and enzymatically digested to

isolate the cells. Due to the low cell density of the tissue, the chondrocytes are expanded *in vitro* in order to obtain a sufficient number to populate the defect space once re-implanted. Following expansion, the cells are injected into the defect beneath a periosteal cover that is sutured in place and sealed with fibrin glue to enhance the retention of the cells in the defect space.

Several animal models have been employed in investigations of ACI, with mixed results. In one of the first reported studies of ACI, cartilage defects in rabbits treated with transplanted chondrocytes exhibited substantial improvement in cartilage formation (82% of the defect area) compared with untreated controls (18%) [2]. In a recent investigation of the repair of defects in the tibiotarsal joints of horses, ACI resulted in greater filling of the defects with reparative tissue and better histological scores at 1 and 2 years compared with untreated controls [3]. In our own work employing a canine model, however, no significant differences could be found in the amount of reparative tissue formed, nor integration of reparative tissue with host tissue, when comparing ACI to implantation of periosteal flap alone or untreated controls at 12 and 18 months [4]. Similarly, Russlies et al. found that defects in the femoral condyle or trochlea of sheep treated with ACI filled primarily with fibrocartilage and showed no histological differences compared to untreated controls after 1 year [5].

Clinical results of ACI have been somewhat better than findings from animal studies. Since the first human procedure in 1987, the ACI procedure has been conducted in thousands of patients worldwide, with generally good reported outcomes [6]. Histological analyses of biopsies have indicated that the reparative tissue formed is primarily composed of fibrocartilage, not regenerated articular cartilage, although some percentage of hyaline cartilage is found [7].

Recent investigations in animal models and in the clinic have begun to augment ACI with off-the-shelf biomaterial membranes and porous scaffolds, in order to improve the reparative response and the clinical outcome.

BIOMATERIAL MEMBRANE REPLACEMENT FOR THE PERIOSTEAL COVER IN ACI

A number of problems have been encountered with the use of the periosteum as a cover for ACI. In a recent study of ACI in a sheep model, use of the periosteal flap was related to densification of the subchondral bone, perhaps due to the release of osteogenic cytokines from periosteal cells [5]. Such densification could result in increased mechanical stress experienced by the reparative tissue and lead to eventual breakdown of the tissue. In humans, symptoms requiring re-operation following ACI are frequently attributed to lifting, detachment, or hypertrophy of the periosteal cover [6-8]. In many patients, the periosteal tissue is too fragile to be effectively used.

Many of these problems could be avoided by replacing the periosteal cover with a resorbable biomaterial, such as an acellular collagen membrane. Russlies et al. found that use of such a membrane with ACI resulted in histologically similar reparative tissue compared with use of periosteum, but did not lead to the potentially adverse densification of the subchondral bone [5]. Use of an off-the-shelf membrane eliminates the need for a second surgical site required to harvest the periosteum. Moreover, new surgical techniques eliminating sutures and employing only fibrin glue to seal the membrane over the defect space frequently allow the entire ACI procedure to be completed arthroscopically [9].

SCAFFOLDS FOR ACI

In addition to their use as covers for retaining cell suspensions in ACI, absorbable biomaterials are gaining widespread attention for their use in the form of porous scaffolds as delivery vehicles for the cells themselves. Such scaffolds may further enhance the ACI procedure by 1) structurally reinforcing the defect, 2) acting as a barrier to ingress from surrounding tissue, 3) accommodating infiltration by cells from host tissue, 4) regulating synthesis of new tissue by providing chemical or physical signals to adherent cells, and 5) serving as a delivery vehicle for biomolecules such as genes and growth factors.

A wide variety of scaffolds have been investigated as cell-delivery vehicles for cartilage repair, including fibrin, collagen, hyaluronan, agarose, chitin, and polylactic and polyglycolic acid. Chondrocyte-seeded scaffolds have been used in rabbits, sheep, pigs, goats, dogs, and horses, with varying results. Canine studies performed in our own lab have demonstrated increased volume of reparative tissue filling defects when the cells are delivered in collagen-GAG scaffolds compared to cells delivered alone as in ACI [10]. Recently a collagen membrane with a porous surface has been used in the clinic as the delivery

vehicle for autologous *in vitro*-expanded articular chondrocytes in a procedure referred to as matrix-induced chondrocyte implantation (MACI) [9 11].

Other work has employed porous sponge-like scaffolds. Lee et al. described implantation of a partially mature tissue developed by culturing a chondrocyte-seeded collagen-GAG scaffold for 4 weeks, allowing synthesis of new ECM and enhancing mechanical properties of the construct prior to implantation. Histomorphometric analysis of repair tissue formed at 15 weeks in a canine model indicated more filling of the defects with reparative tissue (88% of the cross-sectional area of original defects), and greater percentage of the reparative tissue comprised of hyaline cartilage (42%) compared to untreated defects or defects treated with scaffolds seeded with cells 12 hours prior to implantation [12].

Collectively these studies demonstrate the promise of employing biomaterials scaffolds to augment ACI.

MICROFRACTURE

The microfracture technique attempts to induce a spontaneous healing response by extending chondral defects into the sub-chondral space, introducing blood and marrow into the cartilage defect [13]. The microfracture procedure has many advantages compared to other cartilage repair procedures; in most cases it can be performed arthroscopically. Unlike ACI, microfracture involves only a single operation, does not require costly cell culture facilities, and is not considered technically challenging.

Animal models employed for evaluating microfracture procedures have included dogs, sheep, horses, and non-human primates. In these studies, microfracture stimulated greater filling of the defects with reparative tissue compared to untreated controls. In the sheep, much of this tissue was classified as hyaline or articular cartilage [14]. In contrast, Breinan et al. found microfracture in a canine model resulted in formation of predominantly fibrocartilage and fibrous tissue, with very little hyaline cartilage observed [15]. Similarly, Knutsen et al. have reported tissue formed following microfracture in humans to be fibrocartilaginous [16]. While it has been questioned whether such tissue can withstand the loading environment of the joint over the long term, clinical outcomes have been encouraging. Steadman reported improved function and pain relief in 80% of the patients at an average follow-up of 11 years [17].

One randomized, prospective clinical trial comparing microfracture and ACI found very few differences in outcomes between the procedures at two years [16]. The advantages of microfracture have motivated the investigation of biomaterials to augment the procedure in order to improve clinical outcome.

ENHANCEMENT OF MICROFRACTURE RESULTS WITH BIOMATERIALS

As with ACI, microfracture introduces cells into the cartilage defect that, left uncovered, are at risk of being lost from the defect space. While the fibrin clot that forms following microfracture can act as a temporary scaffold, it is likely that many of the cells and soluble regulators are released into the joint space. This may be prevented by placing a periosteal flap over the defect [18].

Biomaterial scaffolds are also under investigation for their potential to enhance repair induced by microfracture. Breinan et al. found that combining the implantation of a type II collagen-GAG scaffold with the microfracture technique in a canine model resulted in greater filling of the defect compared to microfracture alone, though fibrocartilage continued to predominate the reparative tissue and very little hyaline cartilage was observed [15].

That the majority of studies involving repair of articular cartilage defects that extend into the subchondral space have indicated the fibrocartilaginous nature of the synthesized tissue raises the question of the extent to which the appropriate signaling factors required to stimulate differentiation of the bone marrow cells to a chondrocytic phenotype are present in the adult joint. In light of this, the potential use of scaffolds as delivery vehicles for growth factors or genes known to direct the cells to a chondrogenic lineage may further enhance repair stimulated by microfracture.

FUTURE TRENDS

Current work in the clinic and the laboratory is demonstrating how biomaterial membranes and scaffolds, as critical components of tissue engineering and regenerative medicine approaches, can improve selected cartilage repair procedures. Another component of tissue engineering, the regulatory cytokine, is also likely to be employed to in the future to improve cartilage repair procedures.

Numerous studies of the effects of growth factors on the behavior of chondrocytes have indicated their potential in stimulating proliferation, re-differentiation, and biosynthetic activity of the cells. As such, many may be of use in reducing culture time and improving the quality of implants produced *in vitro*. For example, Veilleux and Spector reported culturing chondrocyte-seeded type II collagen-GAG scaffolds in serum-free medium supplemented with FGF-2 resulted in increased biosynthetic activity, more rapid degradation of the scaffold, greater accumulation of GAG and type II collagen and better re-differentiation of the cells compared to other media formulations [19].

An alternative to supplementing medium for *in vitro* culture may be genetically modifying the chondrocytes to over-express the desired growth factors [20]. One approach would involve transfecting the cells with the desired gene prior to implantation. A second approach would be to incorporate the gene into the scaffold during fabrication. In this case, the gene can be taken up by cells loaded into the scaffold as well as cells from the host tissue, thus providing sustained exposure to the expressed growth factor following implantation.

Another trend gaining widespread attention in cartilage repair is the implementation of stem cell therapy. Use of an alternative source of cells could have the particular advantage of eliminating donor site morbidity that results from the biopsy harvest required to obtain chondrocytes for ACI. Numerous sources of stem cells with chondrogenic potential have been identified, including bone marrow stroma, adipose tissue, and synovium. While stem cell technology is still in its infancy, much progress has recently been made in inducing these cells to a chondrocyte lineage and retaining this phenotype.

CONCLUSIONS

The advent of tissue engineering and regenerative medicine has directed attention to off-the-shelf biomaterial membranes and scaffolds alone or in combination with exogenous cells and cytokines for the ultimate regeneration of tissues and organs. Current studies in the laboratory and in the clinic show that some of these biomaterials may have an immediate benefit in improving the outcomes from selected cartilage repair procedures, such as ACI and microfracture.

REFERENCES

[1] Brittberg M, Lindahl A, Nilsson A, Ohlsson C, Isaksson O, Peterson L. *Treatment of deep cartilage defects in the knee with autologous chondrocyte transplantation*. N Engl J Med 1994;331:889-95.

[2] Grande DA, Pitman MI, Peterson L, Menche D, Klein M. *The repair of experimentally produced defects in rabbit articular cartilage by autologous chondrocyte transplantation*. J Orthop Res 1989;7:208-18.

[3] Litzke LE, Wagner E, Baumgaertner W, Hetzel U, Josimovic-Alasevic O, Libera J. *Repair of extensive articular cartilage defects in horses by autologous chondrocyte transplantation*. Ann Biomed Eng 2004;32:57-69.

[4] Breinan HA, Minas T, Hsu HP, Nehrer S, Sledge CB, Spector M. *Effect of cultured autologous chondrocytes on repair of chondral defects in a canine model*. J Bone Joint Surg 1997;79:1439-51.

[5] Russlies M, Behrens P, Ehlers EM, Brohl C, Vindigni C, Spector M, et al. *Periosteum stimulates subchondral bone densification in autologous chondrocyte transplantation in a sheep model*. Cell Tissue Res 2005;319:133-42.

[6] Peterson L, Minas T, Brittberg M, Nilsson A, Sjogren-Jansson E, Lindahl A. *Two- to 9-year outcome after autologous chondrocyte transplantation of the knee*. Clin Orthop Rel Res 2000;(Suppl):212-34.

[7] Horas U, Pelinkovic D, Herr G, Aigner T, Schnettler R. *Autologous chondrocyte implantation and osteochondral cylinder transplantation in cartilage repair of the knee joint. A prospective, comparative trial*. J Bone Joint Surg Am 2003;85-A:185-92.

[8] Henderson I, Tuy B, Oakes B. *Reoperation after autologous chondrocyte implantation. Indications and findings*. J Bone Joint Surg Br 2004;86:205-11.

[9] Ronga M, Grassi FA, Bulgheroni P. *Arthroscopic autologous chondrocyte implantation for the treatment of a chondral defect in the tibial plateau of the knee*. Arthroscopy 2004;20:79-84.

[10] Breinan HA, Minas T, Hsu HP, Nehrer S, Shortkroff S, Spector M. *Autologous chondrocyte implantation in a canine model: change in composition of reparative tissue with time*. J Orthop Res 2001;19:482-92.

[11] Marlovits S, Striessnig G, Kutscha-Lissberg F, Resinger C, Aldrian SM, Vecsei V, et al. *Early postoperative adherence of matrix-induced autologous chondrocyte implantation for the treatment of full-thickness cartilage defects of the femoral condyle*. Knee Surg Sports Traumatol Arthrosc 2004.

[12] Lee CR, Grodzinsky AJ, Hsu HP, Spector M. *Effects of a cultured autologous chondrocyte-seeded type II collagen scaffold on the healing of a chondral defect in a canine model*. J Orthop Res 2003;21:272-81.

[13] Steadman JR, Rodkey WG, Rodrigo JJ. *Microfracture: surgical technique and rehabilitation to treat chondral defects*. Clin Orthop Rel Res 2001(Suppl):S362-9.

[14] Dorotka R, Windberger U, Macfelda K, Bindreiter U, Toma C, Nehrer S. *Repair of articular cartilage defects treated by microfracture and a three-dimensional collagen matrix*. Biomaterials 2005;26:3617-29.

[15] Breinan HA, Martin SD, Hsu HP, Spector M. *Healing of canine articular cartilage defects treated with microfracture, a type-II collagen matrix, or cultured autologous chondrocytes*. J Orthop Res 2000;18:781-9.

[16] Knutsen G, Engebretsen L, Ludvigsen TC, Drogset JO, Grontvedt T, Solheim E, et al. *Autologous chondrocyte implantation compared with microfracture in the knee. A randomized trial*. J Bone Joint Surg Am 2004;86-A:455-64.

[17] Steadman JR, Briggs KK, Rodrigo JJ, Kocher MS, Gill TJ, Rodkey WG. *Outcomes of microfracture for traumatic chondral defects of the knee: average 11-year follow-up*. Arthroscopy 2003;19:477-84.

[18] Siebold R, Lichtenberg S, Habermeyer P. *Combination of microfracture and periostal-flap for the treatment of focal full thickness articular cartilage lesions of the shoulder: a prospective study*. Knee Surg Sports Traumatol Arthrosc 2003;11:183-9.

[19] Veilleux N, Spector M. *Effects of FGF-2 and IGF-1 on adult canine articular chondrocytes in type II collagen-glycosaminoglycan scaffolds in vitro*. Osteoarthritis Cartilage 2005;13:278-86.

[20] Capito RM, Spector M. *Scaffold-based articular cartilage repair*. IEEE Eng Med Biol Mag 2003;22:42-50.

Stato dell'arte nella chirurgia del legamento crociato anteriore

Current Concepts in Anterior Cruciate Ligament Reconstruction

P. Rossi
A. Marmotti
F. Castoldi
R. Rossi

RIASSUNTO

Con l'aumento dell'interesse per le attività sportive, è aumentata l'incidenza delle lesioni del legamento crociato anteriore. La chirurgia ricostruttiva del legamento crociato anteriore ha fatto progressi grazie allo sviluppo delle conoscenze delle scienze di base, delle tecniche e dei risultati della ricerca clinica. Scopo del lavoro è di presentare lo stato attuale di questa chirurgia ricostruttiva, con particolare riferimento alla selezione del paziente, al timing del trattamento, alla scelta dell'innesto, al posizionamento dei tunnels ed ai sistemi di fissazione. Molti di questi aspetti sono ancora dibattuti.

Parole chiave: legamento crociato anteriore, chirurgia, ricostruzione

SUMMARY

With today's increasing attention for sporting activities, anterior cruciate ligament lesion has dramatically increased. The science of reconstruction of anterior cruciate ligament has significantly improved with the association of both basic science knowledge and clinical research results. The latest advancements are presented with a particular emphasis on patients selection, timing of the operation, graft choice, tunnel placement and graft fixation. Many of these aspects are still controversial.

Key words: anterior cruciate ligament, surgery, reconstruction

U.O.A. Ortopedia e Traumatologia, Ospedale Mauriziano "Umberto I", Torino

Indirizzo per la corrispondenza:
Dott. Antonio Marmotti
via Casalis 40
10143 Torino
E-mail:
antonio.marmotti@inwind.it
E-mail:
ortopedia@mauriziano.it

INCIDENZA

Con la diffusione dell'attività sportiva, la lesione del legamento crociato anteriore è diventata molto comune.
Gli sport che implicano torsioni, salti, accelerazioni, decelerazioni ed improvvisi cambi di direzione sono i più coinvolti nella genesi della lesione: elemento chiave è l'ipersollecitazione del quadricipite [1]. Per questo motivo, il 78% delle lesioni del legamento crociato anteriore (LCA) ascrivibili ad attività sportiva avviene nella pratica di calcio, football americano, baseball, pallacanestro e sci. Rispetto alla popolazione generale, un atleta di football americano ha un rischio 100 volte maggiore di subire questa patologia [2].
L'incidenza delle lesioni acute è pertanto attualmente in crescita: solo negli USA è pari a 1/1.000 [2 3] e, ogni anno, circa 250.000 nuovi pazienti ricevono tale diagnosi [4].

Anche la frequenza degli interventi di ricostruzione è in aumento: nel 1997 si effettuavano circa 50.000 interventi all'anno, mentre attualmente [5] più di 100.000. Considerando poi la percentuale di fallimenti delle ricostruzioni, pari all'8-10%, è verosimile che nel futuro anche gli interventi di revisione raggiungano frequenza considerevole.
La dimensione del problema è sorprendente se si considera che, nella storia contemporanea dell'Ortopedia, la scienza del legamento crociato anteriore è sicuramente uno degli argomenti più controversi e dibattuti e che, nonostante le continue innovazioni in campo tecnico e sperimentale, la comprensione della complessa funzione del LCA non abbia ancora condotto ad univocità nel determinare quando e come effettuare la ricostruzione.

FISIOPATOLOGIA

Il legamento crociato anteriore ha due ruoli complementari e indissociabili, quello meccanico e quello propriocettivo: l'intervento di ricostruzione deve ripristinare entrambi.
Sotto il profilo meccanico, il LCA può essere rappresentato da un modello a 2 fasci (anteromediale e posterolaterale); essi interagiscono armonicamente, in modo non isometrico [6] e con comportamento viscoelastico, nel limitare la traslazione anteriore della tibia, e in minor grado la rotazione interna, l'abduzione e l'iperestensione rispetto al femore. Nelle attività quotidiane [7], le sollecitazioni imposte, tuttavia, raggiungono solo il 20% del carico di rottura (pari a 2.160 N) e l'allungamento a cui è soggetto il LCA (generalmente il 5% della sua lunghezza) è pari ad 1/4 del suo allungamento massimale [3]. Solo combinazioni inusuali di sollecitazioni quali l'estensione forzata da contrazione massimale del quadricipite a partire da 40° di flessione, l'iperestensione, la rotazione interna massimale o l'ipersollecitazione in varo-valgo impongono al LCA carichi prossimi al suo cedimento strutturale.
La funzione del LCA, pertanto, non può esaurirsi nel meccanicistico trasferimento di carichi a valori prevalentemente sottosoglia, ma comprende, in ogni sollecitazione, la trasmissione di "input" [8-10] attraverso meccanocettori e terminazioni nervose, indispensabili per la corretta attivazione neuromuscolare alla base della cinematica del ginocchio. Per questa integrazione biomeccanica di funzioni, il LCA è "pivot" centrale del ginocchio perché rappresenta un elemento di collegamento elastico, senziente e adattativo all'interno del sistema di trasmissione dei carichi tra femore, tibia e rotula [11 12].
La rottura del LCA, di conseguenza, conduce sia a lassità meccanica, sia alla perdita di propriocezione locale [13]: entrambe determinano l'alterazione nella cinematica [2], la riduzione della funzionalità dell'articolazione e la comparsa di instabilità.
La capacità di compenso di fronte a tale lesione si basa, nel singolo individuo, sulla possibilità di ripristinare il controllo dinamico del ginocchio attraverso complessi meccanismi di attivazione neuromuscolare che si strutturano, nel tempo, attraverso l'allenamento e il condizionamento, con l'obiettivo di vicariare la funzione di "linkage" del LCA. Tale possibilità di compenso, basata sull'afferenza propriocettiva delle strutture articolari ancora integre dopo l'evento traumatico, costituisce il principio del successo di ogni programma riabilitativo; tuttavia non può considerarsi illimitata.
Non è possibile, infatti, ricostituire completamente l'originale funzionalità del LCA e riportare il ginocchio alle potenzialità funzionali pre-trauma.
La funzionalità del ginocchio con lesione del LCA sarà differente in ogni individuo in relazione alla capacità del singolo di rispondere positivamente ai programmi riabilitativi e comprenderà sollecitazioni tanto elevate quanto più efficaci saranno stati i compensi neuromuscolari attuati. Per ogni paziente si determina, quindi, in modo assolutamente singolare, una nuova soglia fisiologica di sollecitazioni, in ogni caso inferiore alla soglia pre-trauma; oltre tale valore i carichi imposti non sono più assorbibili nel sistema di "omeostasi" generale dell'articolazione e diventano causa di eventi patologici, come lo sviluppo di patologia degenerativa articolare, e di sintomatologia invalidante (Fig. 1).

SCELTA DEL PAZIENTE – "TIMING" CHIRURGICO

La considerazione di questo principio del compenso è di ausilio nella risoluzione di alcune controversie nella chirurgia del LCA: la scelta del paziente da sottoporre a trattamento chirurgico e il "timing" dell'intervento.
Se, in accordo con Shelbourne [14], può sembrare oggi anacronistica la regola dei "terzi" di Noyes [15] secondo cui, dopo una lesione del LCA, "1/3 dei pazienti va male, 1/3 va bene e 1/3 va bene a patto di modificare le proprie attività e va male se continua a praticare attività potenzialmente a rischio di instabilità", è altrettanto valido il prin-

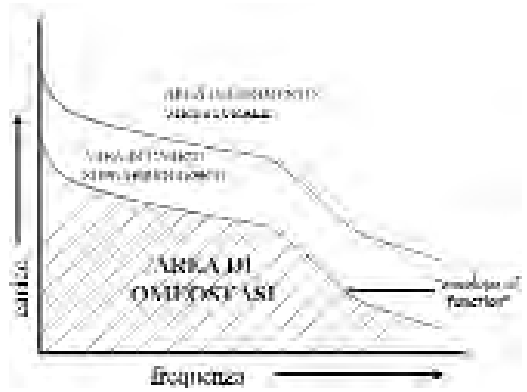

Fig. 1. Rappresentazione grafica dell'area di omeostasi articolare, dell'area di carico soprafisiologico e dell'area di cedimento strutturale; ogni area è definita da valori di carico e dalla frequenza a cui tale carico è imposto, secondo i principi della "envelope of function" di Scott F. Dye.
(Dye SF, Wojtys EM, Fu FH, Fithian DC, Gillquist I. Factors contributing to function of the knee joint after injury or reconstruction of the anterior cruciate ligament. J Bone Joint Surg Am 1998;80-A:1380-93).

cipio di Maffuli secondo cui "the answer does not lie in reconstructing every knee with a torn ACL".
Indipendentemente dalle dispute "geografiche" è ragionevole trattare solo i pazienti con instabilità soggettiva associata ad "instabilità obbiettiva" (lassità all'esame clinico), confermata da imaging positivo per lesione del LCA. Non la sola lassità, infatti, ma l'instabilità, accompagnata da sintomatologia articolare come dolore, tumefazione, versamento, "discomfort", è indice della presenza di carichi ripetuti sopra la soglia fisiologica tollerabile e della perdita dell'omeostasi articolare.
In questo contesto, però, l'esame clinico costituisce un momento imprescindibile nella formulazione della diagnosi. I migliori risultati si ottengono nell'immediato periodo post-traumatico o a distanza, poiché "a caldo" le difese contratturali antalgiche del paziente rendono difficile l'esecuzione dell'esame. Tuttavia, se correttamente condotto (cassetto anteriore, Lachmann, Jerk), l'esame clinico ha una straordinaria accuratezza nell'identificare la presenza di lesione legamentosa: la manovra di Lachmann, da sola, ha una sensibilità tra l'85 e il 98% [16] e un chirurgo esperto [17] può raggiungere, con l'esame clinico completo, il 100% di sensibilità e specificità.
Tale precisione non si riscontra nell'indagine RMN, la cui sensibilità varia dal 90 al 97% [18] con una media del 91,5% [19]. L'indagine RMN dunque, pur costituendo il "gold standard of noninvasive evaluation", non è uno strumento indispensabile per giungere alla diagnosi, ma piuttosto un'utile conferma nell'iter terapeutico e un prezioso ausilio nello studio delle lesione associate alla rottura del LCA. In tale maniera è possibile limitare i risultati "falsi positivi" dell'esame RMN, che potrebbero condurre a "overenthusiastic surgery".
Anche la tempistica dell'intervento chirurgico segue, generalmente, il "principio del compenso articolare". La ricostruzione viene infatti proposta, nella maggior parte dei casi, al termine di un programma riabilitativo propriocettivo post-trauma di durata pari ad alcune settimane, per la persistenza dell'instabilità e della sintomatologia [14].
La riabilitazione ha elevata probabilità di successo nei pazienti coinvolti in livelli di attività prevalentemente di tipo IKDC IV (sedentarie) o III (lavoro manuale leggero e sport a lieve impatto come la corsa e la bicicletta); di conseguenza questi possono essere trattati non chirurgicamente [20], se l'instabilità scompare al termine della rieducazione propriocettiva.
In caso di richieste funzionali, sportive e lavorative, più elevate (attività di livello II e I), tuttavia, è comune la persistenza dell'instabilità nonostante il trattamento incruento; la soluzione chirurgica, in associazione alla fisioterapia postoperatoria, consente di aumentare il limite dei carichi tollerati per poter riprendere le attività praticate al momento del trauma.
L'età del paziente non costituisce un limite invalicabile: in individui di più di 40 anni [21], atletici e sintomatici nonostante la riabilitazione e la riduzione delle richieste funzionali, è l'instabilità a prevalere sull'età.
In letteratura, un'indagine condotta su 397 chirurghi ortopedici appartenenti all'AAOS [22] ha evidenziato alcuni parametri, condivisi da più dell'80% dei chirurghi, correlati con l'indicazione chirurgica:
- la comparsa di instabilità durante le attività della vita quotidiana;
- la comparsa di instabilità solo durante l'attività sportiva;
- l'attività ad elevata richiesta funzionale;
- la comparsa ripetuta di tumefazione;
- il sesso femminile;
- la concomitante presenza di lesione meniscale riparabile; la lesione meniscale è indice di persistenza di instabilità [2], anche se non è direttamente correlato con il grado di instabilità [23] e la sua riparazione avrà maggiori probabilità di successo se condotta contemporaneamente alla ricostruzione legamentosa.

È molto frequente l'associazione della lesione meniscale: 41-77% dei casi di lesione acuta del LCA (prevalente-

mente in corrispondenza del menisco laterale), 73-98% dei casi di lesione cronica (prevalentemente in corrispondenza del menisco mediale). Non tutte le lesioni fortunatamente sono instabili; poiché, tuttavia, il menisco ha un indispensabile ruolo stabilizzante e la presenza di lesione meniscale instabile è correlata ad un aumento di incidenza di osteoartrosi, è indicato, dove possibile, riparare le lesioni meniscali instabili e conservare l'integrità del menisco. A questo proposito il LCA è stato addirittura definito come "il cane da guardia del menisco mediale" [2].
La ricostruzione del LCA a distanza dalla lesione acuta è, quindi, generalmente la soluzione più comune, anche perché in letteratura non sono descritti fattori realmente predittivi dell'instabilità identificabili nel paziente nell'immediato periodo post-traumatico.
Esistono, tuttavia, alcuni elementi che definiscono un gruppo di pazienti ad alto rischio di sviluppo di instabilità; in tali casi è possibile giustificare il ricorso alla chirurgia "precoce" anche in questo ambito di "nonlifesaving surgery".
Appartengono a questo gruppo le lesioni complete del LCA (isolate o associate ad altre lesioni legamentose) di atleti professionisti, pazienti giovani sportivi di alto livello, coinvolti in attività ad alto impatto torsionale, e individui le cui mansioni lavorative comportano giornalmente carichi torsionali e assiali elevati sul ginocchio [3].
In questi casi selezionati, il traumatismo con lesione acuta del LCA può essere considerato come "anticipated symptom" dell'instabilità [21] e le attività pre-trauma appaiono virtualmente incompatibili in assenza dell'apporto meccanico e propriocettivo di un neolegamento crociato anteriore [14].
Il ricorso alla chirurgia precoce, prima che si sviluppino lesioni articolari secondarie all'assenza di LCA, è giustificato dai migliori risultati delle ricostruzioni in assenza di lesione cartilaginea e meniscale, rispetto ai casi in cui la ricostruzione del LCA avviene in presenza di lesione cartilaginea e in associazione a meniscectomia [24]. Inoltre, il precoce ripristino del pivot centrale nel ginocchio potrebbe limitare la strutturazione di circuiti alternativi neuromuscolari e le modificazioni centrali, vicarianti la funzione del LCA, che conducono al persistente deficit propriocettivo osservato in pazienti sottoposti a ricostruzione tardiva del LCA [8 25 26].
La precocità dell'intervento, tuttavia, ha limiti temporali definiti dal rischio elevato di artrofibrosi in caso di interventi eseguiti nelle prime settimane dal trauma: secondo Shelbourne [27], la ricostruzione può essere eseguita solo entro i primi giorni o, in alternativa, dopo almeno 3-6 settimane dal trauma.
In relazione al bilancio dei rischi e dei benefici, tale precoce tempistica è evidentemente applicabile solo ai casi selezionati indicati in precedenza.

SCELTA DELL'INNESTO

Nell'intraprendere la soluzione chirurgica, poi, anche la scelta dell'innesto è fonte di controversia. Pur concordando nel fallimento delle riparazioni primarie [27], delle plastiche extrarticolari associate e dei legamenti artificiali [3], la letteratura propone attualmente:
– il "double gold standard", costituito dall'innesto di tendine rotuleo ("BPTB" o "bone-patellar tendon-bone") e dall'innesto quadruplicato di gracile e semitendinoso ("HS" o "quadrupled hamstring");
– il tendine quadricipitale, prelevabile anche in associazione a pastiglia ossea all'inserzione rotulea; di applicazione non usuale, alle buone qualità biomeccaniche associa problemi di guarigione del sito di prelievo e numerose controindicazioni come la presenza di patologia rotulea [28];
– gli alloinnesti (allograft), che all'assenza di "donor-site morbidity" contrappongono il rallentato tempo di incorporazione e rivascolarizzazione e la diminuzione delle proprietà biomeccaniche legate alle differenti tecniche di conservazione.

Nel 1999, in America [29], il 60% dei chirurghi considerava l'innesto di gracile e semitendinoso come il trapianto di scelta; nell'indagine condotta sui membri dell'AAOS nel 2003 [22] il 79% dei chirurghi preferiva l'uso del tendine rotuleo e il 12% il trapianto con ischiocrurali, mentre nel gruppo di studio del LCA nel 2004 la preferenza per l'innesto BPTB era manifestata dal 70% dei chirurghi e solo il 25% avrebbe scelto il gracile e semitendinoso. Tali variazioni, però, non trovano giustificazione alla luce dei recenti studi comparativi tra i due innesti.
Entrambi hanno carichi di rottura maggiori dello stesso LCA nativo (BPTB pari a 2.300 N, HS pari a 4.108 versus 2.160 del LCA) [30] e rigidità "fisiologiche" (BPTB 210 N/mm, HS 238 N/mm versus 242 N/m del LCA, anche se in altri studi sono descritti valori molto più elevati per entrambi gli innesti) [31-34].
Con entrambi gli innesti si ottengono risultati sovrapponibili nella diminuzione della sintomatologia, nel miglioramento della funzionalità e nel ritorno all'attività sportiva pre-trauma [35-39]. Entrambi gli innesti vengono "incor-

porati", con processo di rivascolarizzazione che inizia entro i primi 20 giorni dalla ricostruzione ed è completo ai 3 mesi dall'intervento, grazie all'apporto fondamentale del tessuto sinoviale circostante, che nell'economia della ricostruzione del crociato svolge un ruolo chiave nel successo dell'intervento [6]. Alla rivascolarizzazione segue la ripopolazione fibroblastica e il graduale processo di rimodellamento, per cui, in analogia con gli innesti ossei, anche il neolegamento costituisce una guida per il rimodellamento dei tessuti molli e prevede un aumento dell'apporto ematico fino ai 18 mesi dall'intervento.

Esistono però alcune sottili differenze che, se inizialmente sovrastimate da imprecisioni nella pianificazione degli studi, permangono nei lavori più recenti e, in alcuni casi, possono essere considerate nella scelta dell'innesto:

– maggiore stabilità del BPTB al test con KT-1000 [35 40]; tale dato può essere stato condizionato dalla diversa tecnica di fissazione dei 2 innesti e, in studi più recenti [38], la differenza nella stabilità tra BPTB e HS sembra essere minima e pari a 1 mm! Inoltre Prodromos [41] ha dimostrato come sia possibile ottenere la piena stabilità dell'innesto di HS attraverso un attento pretensionamento, la fissazione con Endobutton femorale e vite con rondella tibiale e un programma riabilitativo non accelerato tale da proteggere, nell'immediato postoperatorio, l'incorporazione dell'innesto (ritorno all'attività sportiva dopo 8 mesi). Per tale ragione potrebbe però non essere indicata tale tecnica negli atleti che richiedono la ripresa precoce della competizione;
– maggiore probabilità di ripresa dell'attività sportiva pretrauma nei pazienti sottoposti a innesto con BPTB (20% in più rispetto al HS), secondo la meta-analisi di Yunes del 2001 [40]; anche per tale motivo l'innesto con BPTB sembra preferibile negli atleti [29];
– maggiore forza dei muscoli flessori del ginocchio nei pazienti con BPTB [36]. Dopo il prelievo dell'innesto, avviene la rigenerazione parziale del gracile e semitendinoso entro 9-12 mesi [1 42] e, a distanza, la differenza nella forza degli ischiocrurali tra BPTB e HS è stata quantificata pari all'11%; non è però chiara la limitazione funzionale che tale valore implica, nè il deficit di forza in intrarotazione evidenziato dopo prelievo di HS [29];
– riduzione del ROM nei pazienti con BPTB; anche in questo caso il valore è minimo e pari a 0,7°-3° e non può essere considerato criterio di scelta [38];
– gonalgia anteriore; tale parametro tradizionalmente è stato associato al prelievo di BPTB, ma la recente letteratura ha smentito tale correlazione, dimostrando evidente la presenza di dolore anteriore sia nel pre-operatorio sia nel periodo postoperatorio, indifferentemente dal trapianto usato;
– dolore alla posizione inginocchiata; tale sintomo è indiscutibilmente connesso con il prelievo di BTPB e, conseguentemente, condurrebbe alla scelta dell'innesto con HS in tutti i casi in cui, per motivi lavorativi, sportivi o religiosi, al paziente è richiesta la permanenza prolungata in posizione inginocchiata o la deambulazione in ginocchio [39]. Tale limitazione dell'innesto con BPTB pare correlata direttamente con la lesione ai rami infrapatellari del nervo safeno: seppur lesi anche dal prelievo di HS, sembrano maggiormente compromessi dalla cicatrice anteriore del prelievo di BPTB [43], tanto che è stata proposta una tecnica di prelievo a 2 incisioni per limitarne le lesioni [44]. Più recentemente, tuttavia, è stato dimostrato come la diminuzione di sensibilità non abbia differenze statisticamente significative tra i due gruppi di BPTB e HS [39];
– possibilità intraoperatoria di ruotare l'innesto BPTB per evitare l'impingement con la gola trocleare; tale accorgimento non può evidentemente essere adottato in caso di innesto HS [37];
– differente processo di "guarigione" dell'innesto. Il LCA possiede un inserzione di tipo diretto a 4 strati [6], denominata "chondral enthesis", in grado di trasmettere omogeneamente, in modo efficace, forze longitudinali e di taglio dal legamento all'osso subcondrale, riducendo le sollecitazioni nella zona di inserzione del legamento [33].

L'integrazione dell'innesto BPTB sembra essere più rapida dell'innesto tendineo, poiché prevede l'integrazione del frammento osseo ed avviene in circa 6 settimane; inoltre l'inserzione dell'innesto BPTB, al termine, è simile alla struttura a 4 strati, anche se tale conformazione compare solo dopo 6-9 mesi [45] e, all'interfaccia tendine-tunnel, include anche la presenza di fibre tipo di Sharpey. L'innesto tendineo HS, invece, prevede tempi più lunghi di "guarigione" attraverso un meccanismo indiretto, con formazione di un'area fibrosa contenente fibre longitudinali tipo Sharpey a partire da 8-12 settimane di distanza dall'intervento [46]. La recente letteratura ha capovolto questo concetto, osservando come anche questo innesto, nel tempo, sia destinato a creare un inserzione di tipo diretto al tunnel osseo. A circa 1 anno di distanza, in studi su capre [47] e cani [48], si osserva la formazione delle caratteristiche 4 zone dell'inserzione diretta, particolarmente in presenza di fissazione stabile and interferenza. Inoltre si è ottenuta, sperimentalmente, inserzione diretta dell'innesto HS anche attraverso "enhancement" con cellule sta-

minali mesenchimali [49]. La rilevanza di tale scoperta è grande: in base al principio secondo cui "anatomic structure dictates function", la ricostruzione dell'inserzione naturale del LCA permette al neolegamento HS un ruolo più fisiologico e prossimo al legamento nativo; tale "manipolazione" intraoperatoria del "biologic environment" costituisce il "ponte" ideale di collegamento tra la biologia e la chirurgia e potrebbe rivelare straordinarie potenzialità.

Nonostante i numerosissimi studi comparativi, dunque, è ancora vero che "a perfect graft does not exist" [31] e che, come scrive Aglietti [37], "at present time, it is not possible to clearly show that one graft is superior to the other"; la scelta dell'innesto, quindi a parte rare eccezioni, dipende dalle esigenze e dalle preferenze del paziente e dall'esperienza del chirurgo.

E a questo proposito, è lecito domandarsi con Spindler: "importa realmente?" [38].

La scelta dell'innesto, infatti, probabilmente non è l'elemento determinante nel successo della ricostruzione legamentosa.

La corretta tecnica chirurgica e la stabilità della fissazione sembrano gli elementi cardine nel determinare la perfetta integrazione dell'innesto e, di conseguenza, la sua funzionalità.

Questi elementi, infatti, consentono all'innesto (BPTB o HS) di esercitare la sua azione meccanica e propriocettiva, attraverso il corretto posizionamento all'interno dell'articolazione e la ricostruzione di inserzioni più simili all'entese naturale, in grado di distribuire omogeneamente le sollecitazioni imposte sul ginocchio e, contemporaneamente, di trasmettere l'impulso propriocettivo alla base della cinematica articolare.

TECNICA CHIRURGICA

A questo proposito, nell'esecuzione della corretta tecnica chirurgica, la difficoltà maggiore risiede nel corretto posizionamento dei tunnel femorale e tibiale, per consentire:

– l'isometria del neolegamento; tale caratteristica, anche se in contrasto con l'anatomia del LCA nativo, consente limitate variazioni di lunghezza e di tensione del neolegamento. Sono tollerate escursioni < 2,5-3 mm durante la flessoestensione del ginocchio [50 51]. Il posizionamento non isometrico causa invariabilmente ipersollecitazione sull'innesto al variare dei gradi di flessione, con conseguente suo allentamento e comparsa di lassità articolare;
– la posizione prossima a quella anatomica, in modo da condizionare positivamente la cinematica del ginocchio.

Nel LCA nativo, l'inserzione tibiale del LCA è più complessa, perché si apre a ventaglio costituendo un caratteristico "footprint" con centro alla giunzione tra il 40% anteriore e il 60% posteriore del diametro sagittale del piatto tibiale ed estensione per circa il 30%; l'inserzione femorale è invece più ridotta e localizzata al versante posteromediale del condilo femorale laterale.

Per posizionare correttamente il tunnel tibiale, l'ingresso intrarticolare deve essere compreso nella porzione posteriore del "footprint", vicino all'inserzione del fascio posterolaterale del crociato [30]: tale posizione meglio riproduce la funzionalità del LCA nativo e diminuisce l'impingement dell'innesto a ginocchio in estensione [52].

Teoricamente il margine anteriore del tunnel tibiale dovrebbe essere posteriore e parallelo alla linea di Blumensaat a ginocchio in completa estensione. Esistono alcuni preziosi riferimenti, introdotti da Jackson e Gasser [53] per la selezione del tunnel tibiale: il corno anteriore del menisco laterale, la spina tibiale mediale, il legamento crociato posteriore, il residuo del LCA. Il centro anteroposteriore del tunnel tibiale corrisponde al punto di mezzo di una linea passante tra la spina tibiale mediale e il margine posteriore del corno anteriore del menisco laterale. Tale punto si localizza 6-7 mm anteriormente al legamento crociato posteriore e corrisponde alla metà posteriore del "footprint" tibiale del ACL e al margine anterolaterale della spina tibiale mediale. Il posizionamento troppo anteriore del tunnel tibiale causa impingement dell'innesto sulla troclea e può limitare l'estensione del ginocchio [6 50], mentre la posizione troppo posteriore causa verticalizzazione dell'innesto e conseguente ridotta resistenza alla traslazione tibiale anteriore e, anche in questo caso, limitazione dell'estensione per tensionamento eccessivo dell'innesto a ginocchio esteso.

Più critica per la funzione del neolegamento è, tuttavia, la posizione del tunnel femorale, sia per la vicinanza con il centro di rotazione del ginocchio [50], sia per la maggiore influenza sulle variazioni di lunghezza dell'innesto durante i movimenti di flessoestensione del ginocchio. La posizione preferibile è quella vicina all'inserzione delle fibre del fascio anteromediale, in posizione profonda, superiore e posteriore nella gola trocleare [51], poiché nel legamento crociato nativo il fascio anteromediale è più isometrico di quello posterolaterale.

È indispensabile pertanto una corretta visualizzazione

della gola trocleare e del punto di inserzione femorale del LCA nativo.
Per questa procedura, si è rivelata molto utile l'identificazione intraoperatoria della "resident ridge", descritta da Clancy nel 1998 [53]: è una salienza relativa nel profilo della gola trocleare che corrisponde al cambiamento di pendenza della stessa gola e che, dal chirurgo meno esperto, può essere interpretata come il margine posteriore della gola. Tale "landmark" anatomico deve essere categoricamente oltrepassato per poter evitare posizionamento troppo anteriore del tunnel femorale e giungere così a visualizzare la "over-the-top position". Il tunnel femorale, quindi, deve essere preparato conservando, posteriormente, 1-2 mm di muro corticale femorale posteriore [30]. Indipendentemente dalla tecnica utilizzata per la sua preparazione (transtibiale, anteromediale, a doppia incisione) [51], il tunnel femorale deve essere orientato possibilmente "ad ore 10" per il ginocchio destro e "ad ore 2" per il ginocchio sinistro, per meglio resistere alle sollecitazioni contemporanee in traslazione e rotazione [54].
Radiograficamente il centro del tunnel femorale deve proiettarsi, in proiezione laterale, almeno al 60% della linea di Blumensaat in direzione antero-posteriore.
Il posizionamento corretto del tunnel, tuttavia, non è in grado di ricostruire la normale biomeccanica del LCA e rappresenta, attualmente, solo il migliore compromesso per un accettabile risultato funzionale. La ricostruzione del LCA con doppio fascio potrebbe rivelarsi più fisiologica nel riprodurre la complessa interazione dei fasci anteromediale e posterolaterale e, di conseguenza, il trasferimento meccanico delle forze e la trasmissione dei segnali propriocettivi del legamento nativo [55-57]. Attualmente la casistica e il ridotto follow-up non sono in grado di determinare la reale validità di questa nuova tecnica.

SCELTA DEL SISTEMA DI FISSAZIONE

Se a lungo termine la posizione dei tunnel è l'elemento determinante per la funzionalità dell'innesto, nell'immediato periodo postoperatorio è la stabilità della fissazione a condizionare il successo della ricostruzione.
La fissazione dell'innesto costituisce, infatti, il punto debole del sistema: nel postoperatorio il programma riabilitativo, particolarmente se "accelerato" [58], sottopone l'innesto a sollecitazioni rilevanti e, attualmente, nessun tipo di fissazione possiede le proprietà, la rigidità e la resistenza del LCA nativo e degli innesti stessi.

Indipendentemente dal tipo di fissazione scelta, alcuni elementi contribuiscono favorevolmente alla stabilità dell'interfaccia osso-innesto:
– l'isometria dell'innesto; in tal modo non viene ipersollecitata l'interfaccia per nessun arco di movimento;
– l'assenza di "graft-tunnel mismatch"; fondamentale nella fissazione ad interferenza. Esistono metodi intraoperatori diretti e indiretti per il calcolo della lunghezza del tunnel tibiale, che è l'incognita nel posizionamento intrarticolare dell'innesto [50 59]; se, pertanto, routinariamente la guida tibiale è regolata ad un angolo di 55°, tale principio non è valido sempre a causa del variare della lunghezza dell'innesto;
– la dilatazione intraoperatoria del tunnel precedentemente fresato con calibro inferiore a quello richiesto dall'innesto ("underdrilling") [30]; tale manovra aumenta la consistenza delle pareti [60].

Per la stabilità della fissazione, inoltre, è anche determinante considerare alcune differenze tra il versante femorale e quello tibiale: la metafisi tibiale possiede minore densità ossea del femore distale e la direzione delle sollecitazione a cui è sottoposta è parallela alla direzione del tunnel stesso. Nel femore, invece, sotto carico a ginocchio esteso, le linee di forza sull'innesto hanno direzione obliqua, poiché solo a 100° il tunnel femorale diventa colineare con il neolegamento [34]. La fissazione tibiale, dunque, appare "the weakest link" [10] e in presenza di scarsa qualità ossea alla metafisi tibiale sarebbero preferibili sistemi di fissazione che utilizzano l'osso corticale, piuttosto che quelli interferenziali [60].
In letteratura sono descritti 2 categorie di fissazione [33]:
– fissazione diretta, che prevede la compressione dell'innesto contro la superficie ossea all'esterno del tunnel contro le pareti del canale (es. viti ad interferenza, cambre);
– fissazione indiretta, che implica la sospensione dell'innesto all'interno del tunnel, previa fissazione ad una estremità (es. cross-pin, endobutton).

I differenti tipi di fissazione possono essere esaminati solo in relazione alle due interfacce tra l'innesto e il tunnel: interfaccia osso-osso e interfaccia tendine-osso.

Interfaccia osso-osso (es. BPTB)
Per questa interfaccia, la fissazione più comune avviene mediante viti ad interferenza [10], metalliche o riassorbibili; la posizione iuxta-articolare contribuisce alla riduzione della traslazione anteroposteriore [33], migliora l'isometria e promuove la guarigione diretta dell'innesto all'interno del tunnel.

Elementi determinanti per la fissazione interferenziale sono:
– la morfologia della pastiglia ossea; è più stabile la forma cilindrica piuttosto che quella trapezoidale [61];
– le dimensioni del "gap" tra innesto e tunnel; la fissazione è più stabile se le dimensioni del "bone block" sono prossime a quelle del canale [62]. Il principio dell'"interferenza", infatti, definito come la differenza tra il diametro esterno della vite e il "gap" tra innesto e tunnel, è la rappresentazione matematica di quanto le spire della vite si impegnano all'interno dell'innesto osseo. Pertanto in caso di gap < 2 mm è possibile utilizzare viti di diametro inferiore (es. 7 mm) sul versante femorale, mentre per gap maggiori sono necessari diametri più grandi (es. 9 mm) [63]; in ogni caso, sarebbe opportuno evitare viti con diametro piccolo per il versante tibiale [33]. In casi estremi (gap > 6 mm) è utile associare alla vite ad interferenza un altro tipo di fissazione a distanza;
– la qualità dell'osso; la sede (metafisi tibiale) e l'età del paziente condizionano la stabilità della fissazione ad interferenza [64];
– la lunghezza della vite ad interferenza. La stabilità della fissazione del "bone plug", in alcuni studi, appare direttamente proporzionale alla lunghezza della vite [65]; non tutta la letteratura è tuttavia concorde e attualmente la rilevanza della lunghezza della vite è da considerarsi discutibile [33];
– la posizione dell'innesto in relazione al decorso dei tunnel. Se la pastiglia ossea è posizionata distalmente all'interno del tunnel, è possibile la compressione dell'innesto sia sulla spongiosa sia sulla corticale del femore e della tibia: tale soluzione garantisce una maggiore stabilità ed è più facilmente realizzabile con la tecnica "one incision" per la preparazione dei tunnel, rispetto al doppio accesso [66]. Anche tale principio sarebbe, indirettamente, a favore dell'utilizzo di viti lunghe, tanto da occupare l'intera lunghezza del tunnel;
– l'angolo di divergenza della vite rispetto al tunnel; la letteratura è concorde nell'affermare la maggiore stabilità della fissazione per angoli di divergenza fino a 10° e, per contro, la diminuzione della tenuta massimale per divergenza < 20°, anche se a tali valori è stata osservata ancora una tenuta considerevole (497 N!). Errori di divergenza sono più comuni, intraoperatoriamente, nella fissazione femorale; per ridurre tale evenienza [30 50] è opportuno introdurre la vite flettendo il ginocchio fino a 100°-120° e eventualmente resecare con una piccola curette parte del margine anteriore del canale femorale. Inoltre, in caso di preparazione del tunnel femorale a partenza tibiale, è possibile, introdurre separatamente la vite dall'accesso artroscopico anteromediale e il cacciavite attraverso il tunnel tibiale;
– la composizione della vite; non vi è differenza, in letteratura, nella tenuta delle viti in titanio, in metallo e in materiale riassorbibile [30 33]. Tuttavia, la riassorbibilità, anche se discutibile per materiali come il PLLA (poly-L-lactide), garantisce una migliore qualità di immagine al follow-up con RMN e, nei casi di sfortunato fallimento, una chirurgia di revisione più semplice. La rottura della vite e le reazioni da corpo estraneo, tuttavia, sono temibili complicanze.

Sistemi di fissazione dell'interfaccia osso-tunnel meno utilizzate sono [34]:
– endobutton (fissazione femorale); principalmente in casi di cedimento del muro femorale posteriore;
– cross-pin (fissazione femorale);
– ancore (es. Mitek Anchor) (fissazione femorale);
– fissazione a press-fit; il vantaggio di essere priva di mezzi di sintesi è associato, in alcuni studi, ad una diminuzione nella qualità della fissazione;
– cambre (fissazione tibiale); utili in caso di protrusione della pastiglia ossea per "mismatch" tra innesto e tunnel; è raccomandata la fissazione con doppia cambra, che possiede tenuta e rigidità comparabile, e in alcuni studi anche maggiore, della vite ad interferenza [33 34;] lo svantaggio è la maggiore probabilità di rottura della pastiglia ossea e l'elevata probabilità di intolleranza, a distanza, del mezzo di sintesi;
– vite utilizzata in funzione di "post" (fissazione tibiale); anche in questo caso l'utilità è nell'evenienza di "mismatch" tra innesto e tunnel; straordinariamente, tuttavia, se tale fissazione viene associata a quella interferenziale, il costrutto raggiunge tenuta paragonabile a quella del LCA nativo [67].

Interfaccia tendine (es. HS)

La fissazione del trapianto tendineo è ancora in letteratura argomento dibattuto. I differenti sistemi infatti possono essere suddivisi in:
– "aperture fixation", cioè sistemi che fissano l'innesto in prossimità dell'inserzione anatomica del ACL, come le viti ad interferenza;
– "suspensory fixation", cioè sistemi che fissano l'innesto lontano dalle anatomiche inserzioni del legamento nativo, come l'endobutton.

I primi sono preferibili per la riduzione della motilità dell'innesto all'interno del canale, sia in senso longitudinale ("bungee effect"), sia in senso sagittale ("windshield

wiper effect") [68]. Inoltre, aumentano la rigidità del costrutto tendine-tunnel riducendo la lunghezza della porzione di innesto compresa tra i due punti di fissazione; la rilevanza di tale osservazione però è stata recentemente discussa [69]: è molto più importante, infatti, nella rigidità complessiva dell'innesto tendineo, la rigidità propria del sistema di fissazione piuttosto che la lunghezza della porzione di tendine compresa tra gli estremi della fissazione stessa. Tale principio è fondamentale poiché, in realtà, la rigidità dei sistemi ad interferenza nella fissazione dell'innesto tendineo è minore di quella dei sistemi a sospensione come il cross pin. Inoltre la fissazione ad interferenza è correlata ad un'aumentata incidenza di scivolamento dell'innesto durante sollecitazioni cicliche [70]. Per le sue caratteristiche intrinseche, poi, impedisce, se usata sul versante femorale, il tensionamento omogeneo dei 4 fasci dell'innesto tendineo prima della fissazione tibiale, indispensabile per il raggiungimento del massimo carico di rottura [10].

In relazione alle limitazioni sopradescritte, sembrano promettenti i sistemi ibridi che associano fissazione a sospensione con sistemi tipo "aperture fixation" [34]; la maggior parte degli Autori, tuttavia, raccomanda comunque, in pazienti con innesto tendineo, approcci riabilitativi "more conservative", in relazione alla minore affidabilità complessiva di questa fissazione rispetto all'innesto BPTP [33].

Nella scelta del sistema più idoneo di fissazione è opportuno considerare separatamente il versante femorale e quello tibiale, tradizionalmente identificato come "weakest link".

a) versante femorale

– endobutton CL; possiede il maggior carico di rottura. La sua rigidità è ottimizzata mantenendo ridotta la lunghezza dell'ansa di collegamento o aggiungendo la fissazione supplementare con vite ad interferenza [10]; consente l'omogeneo tensionamento dei 4 fasci dell'innesto ed è correlato con il minore scivolamento dell'innesto all'interno del tunnel. In letteratura, tuttavia, non ha mostrato risultati clinici migliori della fissazione con vite ad interferenza riassorbibile [71];
– sistemi a cross-pin (Trans-Fix; Bone Mulch Screw); possiedono la maggiore rigidità e possono essere potenziati con fissazione supplementare con vite riassorbibile; anche in questo caso, ridotto scivolamento e possibilità di omogeneo tensionamento dei fasci rendono tale sistema di fissazione assai convincente. Tuttavia, in letteratura, tale sistema non sembra ancora garantire risultati clinici migliori della tradizionale fissazione con vite metallica ad interferenza [26];
– sistema con ancora (es. Mitek Anchor); possiede minore resistenza dei precedenti ed è meno utilizzato;
– vite ad interferenza; indipendentemente dai pregi e limiti sopradescritti, raggiunge maggiore tenuta quando la vite è lunga [33 34] con viti a diametro maggiore di 1 mm rispetto al diametro dell'innesto. Risulta anche indispensabile la precisa corrispondenza tra il diametro del tunnel e quello dell'innesto [34]. Inoltre, è necessario suturare le estremità dei fasci per evitare indesiderate torsioni dell'innesto durante l'inserimento della vite [30]. Infine è necessario ottenere il posizionamento centrale della vite tra i 4 fasci dell'innesto tendineo, per aumentare l'area di contatto tra osso e tendine e favorire, così, il processo di guarigione; tale procedura intraoperatoria può rivelarsi non agevole. Il vantaggio biologico della fissazione ad interferenza è di favorire il processo di guarigione diretta tra tendine e osso, a differenza dei sistemi extrarticolari in cui prevale inizialmente il processo di guarigione fibrosa.

b) versante tibiale

– cambre; si raccomanda la fissazione con 2 cambre con sistema incrociato tipo "fibbia della cintura" ("belt-buckle technique");
– rondelle (es. "AO Washer", WasherLoc", "Spiked Washer");
– sistemi ad interferenza (viti riassorbibili, IntraFix); anche in questo caso, l'efficacia è condizionata dalla qualità dell'osso circostante e dalla precisione della determinazione del diametro del tunnel rispetto all'innesto;
– vite utilizzata in funzione di "post"; possiede minore rigidità.

Secondo la recente letteratura [10], i sistemi più efficaci risultano: la fissazione con WasherLoc, il sistema interferenziale IntraFix e l'associazione di 2 rondelle del tipo "AO Washer".

Il problema della fissazione, tuttavia, non si esaurisce con la scelta del sistema più opportuno, ma è connesso con il problema dell'allargamento dei tunnel. Tale fenomeno avviene nei primi 3 mesi dall'intervento e, in caso di insufficiente incorporazione dell'innesto, può proseguire nel tempo. L'eziologia è multifattoriale e sembra dipendere dai fattori riportati di seguito [5].

1) fattori meccanici come:

– micromotilità all'interfaccia innesto-tunnel, creata da fenomeni quali il "bungee effect" e il "windshield wiper effect";
– riabilitazione accelerata;

– dilatazione del tunnel a "tempo 0" durante l'introduzione della vite ad interferenza, per la minore resistenza dell'osso spongioso, particolarmente nella metafisi tibiale;
– differenza nella forma dell'innesto rispetto ala forma del tunnel (innesto rettangolare in tunnel cilindrico);
– scorretto posizionamento dei tunnel, che conduce all'aumento delle sollecitazioni e alla lisi periferica alle pareti del tunnel stesso.

2) fattori biologici quali:
– la presenza di allograft, per una supposta risposta immunitaria subclinica all'allograft; tale elemento è però discutibile;
– l'azione delle citochine presenti nel fluido sinoviale e, soprattutto, secrete durante la fase infiammatoria del processo di integrazione dell'innesto;
– l'aumento dimensionale dell'innesto nel periodo postoperatorio, che aumenta la pressione alle pareti del tunnel osseo.

Se su alcuni elementi è ancora impossibile intervenire, la letteratura suggerisce, al momento della fissazione dell'innesto, di utilizzare sistemi tipo "aperture fixation" e di ottenere costrutti ad alta rigidità, per evitare micromovimenti.

Inoltre è consigliata la riabilitazione non accelerata per i pazienti con innesto tendineo tipo HS, "tradizionalmente" associato a costrutti a bassa rigidità.

Utilizzando queste precauzioni, potrebbe essere possibile, a distanza, ridurre il fenomeno dell'allargamento del tunnel: anche se attualmente non ancora correlato con risultati sfavorevoli, tale fenomeno compromette irrimediabilmente la chirurgia di revisione del legamento crociato anteriore.

CONCLUSIONI

In conclusione, nonostante i progressi compiuti in questi ultimi 20 anni in campo tecnico e biologico, la ricostruzione della funzione meccanica e propriocettiva del LCA rimane un traguardo non raggiunto. La ricostruzione con innesto non riesce ancora a riprodurre la complessa biomeccanica del ginocchio e, pur conferendo stabilità e propriocezione all'articolazione, non è in grado di prevenire l'insorgenza di alterazioni degenerative.

La concomitante presenza di lesioni meniscali, infatti, è fattore predisponente per l'insorgenza di artrosi; inoltre le alterazioni cartilaginee connesse con il trauma e con l'instabilità sono estremamente frequenti, sia sotto forma di vere e proprie lesioni condrali, con incidenza pari al 18-46% nelle lesioni acute del LCA, sia sotto forma di "bone bruise". Anche queste ultime, frequentissime fino a raggiungere l'80% nei pazienti affetti da lesioni complete del LCA [2], sono state recentemente correlate con l'insorgenza di alterazioni subcondrali e, verosimilmente, rappresentano una concausa nello sviluppo di patologia degenerativa.

Nella genesi dell'artrosi, dunque, differenti fenomeni concorrono nel determinare la degenerazione articolare e, pur non considerando l'impatto "artrosizzante" delle procedure intrarticolari artroscopiche, la stabilità creata dalla ricostruzione del LCA risolve un solo parametro tra i differenti fattori coinvolti.

Nella rappresentazione "matematica" dell'insorgenza dell'artrosi con un'equazione lineare denominata "ACL risk equation", Marks [2] pone sullo stesso piano, l'instabilità del LCA, la patologia meniscale, le alterazioni tipo "bone bruise" osservate alla RMN, le alterazioni citochiniche del microambiente articolare, l'alterazione della propriocezione e ogni ulteriori fattori che la letteratura sarà in grado di evidenziare. Nuovi parametri, infatti, sono stati recentemente descritti, quali la "sublussazione tibiale irriducibile" che, presente nei pazienti con stabilità clinica dopo ricostruzione del LCA, potrebbe essere correlata con lo sviluppo di patologia degenerativa a lungo termine [73].

Nella prevenzione dell'artrosi, pertanto, più del singolo intervento di ricostruzione, riveste un ruolo fondamentale il mantenimento dell'omeostasi articolare. Mantenere le sollecitazioni all'interno dei limiti fisiologici tollerati, evitando attività oltre il limite fisiologico di sovraccarico, consente all'articolazione di ottimizzare i processi metabolici ed evitare l'innesco di fenomeni di rimodellamento che costituiscono uno stato di "pre-artrosi" [74]; tale è il principio della "envelope of function" (Fig. 1).

In questo orizzonte, il trattamento chirurgico della lesione del LCA è indicato quando le capacità di compenso dell'individuo, in relazione alle sue richieste funzionali, non consentono di mantenere le sollecitazioni al di sotto del limite intrinseco di sovraccarico dell'articolazione. L'intervento di ricostruzione del LCA, seppur attualmente ancora imperfetto, rappresenta in questi casi un indispensabile ausilio per promuovere la creazione di un nuovo equilibrio stabile, integrando con la funzione del neolegamento il flusso dei compensi naturali dell'individuo.

Non per ogni lesione del LCA, tuttavia, è necessario il trattamento chirurgico. In alcuni pazienti, infatti, è possi-

bile ottenere un'armonia articolare capace di soddisfare le singole esigenze funzionali anche in assenza della "voce" del LCA; d'altronde in un'orchestra, non è necessaria la presenza del pianoforte per eseguire una sinfonia.

BIBLIOGRAFIA

[1] Montgomery SC, Miller MD. *What's new in sports medicine*. J Bone Joint Surg Am 2005;87:686-94.

[2] Marks PH, Droll KP, Cameron M. *Controversies in Knee Surgery*. In: Williams RJ, Johnson DP, eds. Oxford University Press 2004, pp. 15-36.

[3] Frank CB, Jackson DW. *The science of reconstruction of the anterior cruciate ligament*. J Bone Joint Surg Am 1997;79:1556-76.

[4] Williams RJ, Johnson DP. *Controversies in Knee Surgery*. In: Williams RJ, Johnson DP, eds. Oxford University Press 2004, pp. 303-327.

[5] Wilson TC, Kantaras A, Atay A, Johnson DL. *Tunnel enlargement after anterior cruciate ligament surgery*. Am J Sports Med 2004;32:543-9.

[6] Fu FH, Bennett CH, Lattermann C, Ma CB. *Current trends in anterior cruciate ligament reconstruction. Part 1: Biology and biomechanics of reconstruction*. Am J Sports Med 1999;27:821-30.

[7] Noyes FR, Butler DL, Grood ES, Zernicke RF, Hefzy MS. *Biomechanical analysis of human ligament grafts used in knee-ligament repairs and reconstructions*. J Bone Joint Surg Am 1984;66:344-52.

[8] Reider B, Arcand MA, Diehl LH, Mroczek K, Abulencia A, Stroud CC, et al. *Proprioception of the knee before and after anterior cruciate ligament reconstruction*. Arthroscopy 2003;19:2-12.

[9] Denti M, Monteleone M, Berardi A, Panni AS. *Anterior cruciate ligament mechanoreceptors. Histologic studies on lesions and reconstruction*. Clin Orthop Relat Res 1994;(Suppl):29-32.

[10] Brown CH. *Controversies in Knee Surgery*. In: Williams RJ, Johnson DP, eds. Oxford University Press 2004, pp. 37-55.

[11] Dye SF, Wojtys EM, Fu FH, Fithian DC, Gillquist I. *Factors contributing to function of the knee joint after injury or reconstruction of the anterior cruciate ligament*. J Bone Joint Surg Am 1998;80-A:1380-93.

[12] Dye SF. *The knee as a biologic transmission with an envelope of function*. Clin Orthop 1996;325:10-8.

[13] Roberts D, Andersson G, Friden T. *Knee joint proprioception in ACL-deficient knees is related to cartilage injury, laxity and age: a retrospective study of 54 patients*. Acta Orthop Scand 2004;75:78-83.

[14] Johnson DH, Maffulli N, King JB, Shelbourne KD. *Anterior cruciate ligament reconstruction: A cynical view from the British Isles on the indications for surgery*. Arthroscopy 2003;19:203-9.

[15] Noyes FR, Matthews DS, Mooar PA, Grood ES. *The symptomatic anterior cruciate-deficient knee. Part II: the results of rehabilitation, activity modification, and counseling on functional disability*. J Bone Joint Surg Am 1983;65:163-74.

[16] Tsai KJ, Chiang H, Jiang CC. *Magnetic resonance imaging of anterior cruciate ligament rupture*. BMC Musculoskelet Disord 2004;5:21.

[17] Kocabey Y, Tetik O, Isbell WM, Atay OA, Johnson DL. *The value of clinical examination versus magnetic resonance imaging in the diagnosis of meniscal tears and anterior cruciate ligament rupture*. Arthroscopy 2004;20:696-700.

[18] Oei EH, Nikken JJ, Verstijnen AC, Ginai AZ, Myriam Hunink MG. *MR imaging of the menisci and cruciate ligaments: a systematic review*. Radiology 2003;226:837-48.

[19] Dojcinovic S. *Instabilités du genou*. EMC (Elsevier SAS, Paris) Appareil Locomoteur 2005;14-080-B-10.

[20] Hubbel JD. *Anterior Cruciate Ligament injury*. eMedicine.com, Inc.; last access May 10, 2005.

[21] Bartlett J. *Controversies in Knee Surgery*. In: Williams RJ, Johnson DP, eds. Oxford University Press 2004, pp. 185-189.

[22] Marx RG, Jones EC, Angel M, Wickiewicz TL, Warren RF. *Beliefs and attitudes of members of the American Academy of Orthopaedic Surgeons regarding the treatment of anterior cruciate ligament injury*. Arthroscopy 2003;19:762-70.

[23] Aglietti P, Giron F. *Controversies in Knee Surgery*. In: Williams RJ, Johnson DP, eds. Oxford University Press 2004, pp. 3-14.

[24] Shelbourne KD, Gray T. *Results of anterior cruciate ligament reconstruction based on meniscus and articular cartilage status at the time of surgery. Five- to fifteen-year evaluations*. Am J Sports Med 2000;28:446-52.

[25] Valeriani M, Restuccia D, Di Lazzaro V, Franceschi F, Fabbriciani C, Tonali P. *Clinical and neurophysiological abnormalities before and after reconstruction of the anterior cruciate ligament of the knee*. Acta Neurol Scand 1999;99:303-7.

[26] Valeriani M, Restuccia D, Di Lazzaro V, Franceschi F, Fabbriciani C, Tonali P. *Central nervous system modifications in patients with lesion of the anterior cruciate ligament of the knee*. Brain 1996;119:1751-62.

[27] Grontvedt T, Engebretsen L, Benum P, Fasting O, Molster A, Strand T. *A prospective, randomized study of three operations for acute rupture of the anterior cruciate ligament. Five-year follow-up of one hundred and thirty-one patients*. J Bone Joint Surg Am 1996;78:159-68.

[28] Morgan CD. *Master Techniques in Orthopaedic Surgery, Reconstructive Knee Surgery*. Editor Jackson DW Lippincott Williams and Wilkins 2003, p. 152.

[29] Mair SD, Johnson DL. *Controversies in Knee Surgery*. In: Williams RJ, Johnson DP, eds. Oxford University Press 2004, pp. 57-66.

[30] Fu FH, Bennett CH, Ma CB, Menetrey J, Lattermann C. *Current trends in anterior cruciate ligament reconstruction. Part II. Operative procedures and clinical correlations*. Am J Sports Med 2000;28:124-30.

[31] Sherman OH, Banffy MB. *Anterior cruciate ligament reconstruction: which graft is best?* Arthroscopy 2004;20:974-80.

[32] Wilson TW, Zafuta MP, Zobitz M. *A biomechanical analysis of matched bone-patellar tendon-bone and double-looped*

semitendinosus and gracilis tendon grafts. Am J Sports Med 1999;27:202-7.

[33] Harvey A, Thomas NP, Amis AA. *Fixation of the graft in reconstruction of the anterior cruciate ligament*. J Bone Joint Surg Br 2005;87:593-603.

[34] Brand J Jr, Weiler A, Caborn DN, Brown CH Jr, Johnson DL. *Graft fixation in cruciate ligament reconstruction*. Am J Sports Med 2000;28:761-74.

[35] Anderson AF, Snyder RB, Lipscomb AB Jr. *Anterior cruciate ligament reconstruction. A prospective randomized study of three surgical methods*. Am J Sports Med 2001;29:272-9.

[36] Beynnon BD, Johnson RJ, Fleming BC, Kannus P, Kaplan M, Samani J, et al. *Anterior cruciate ligament replacement: comparison of bone-patellar tendon-bone grafts with two-strand hamstring grafts. A prospective, randomized study*. J Bone Joint Surg Am 2002;84-A:1503-13.

[37] Aglietti P, Giron F, Buzzi R, Biddau F, Sasso F. *Anterior cruciate ligament reconstruction: bone-patellar tendon-bone compared with double semitendinosus and gracilis tendon grafts. A prospective, randomized clinical trial*. J Bone Joint Surg Am 2004;86-A:2143-55.

[38] Spindler KP, Kuhn JE, Freedman KB, Matthews CE, Dittus RS, Harrell FE Jr. *Anterior cruciate ligament reconstruction autograft choice: bone-tendon-bone versus hamstring: does it really matter? A systematic review*. Am J Sports Med 2004;32:1986-95.

[39] Laxdal G, Kartus J, Hansson L, Heidvall M, Ejerhed L, Karlsson J. *A prospective randomized comparison of bone-patellar tendon-bone and hamstring grafts for anterior cruciate ligament reconstruction*. Arthroscopy 2005;21:34-42.

[40] Yunes M, Richmond JC, Engels EA, Pinczewski LA. *Patellar versus hamstring tendons in anterior cruciate ligament reconstruction: A meta-analysis*. Arthroscopy 2001;17:248-57.

[41] Prodromos CC, Han YS, Keller BL, Bolyard RJ. *Stability results of hamstring anterior cruciate ligament reconstruction at 2-to 8-year follow-up*. Arthroscopy 2005;21:138-46.

[42] Ferretti A, Conteduca F, Morelli F, Masi V. *Regeneration of the semitendinosus tendon after its use in anterior cruciate ligament reconstruction: a histologic study of three cases*. Am J Sports Med 2002;30:204-7.

[43] Kartus J, Movin T, Karlsson J. *Donor-site morbidity and anterior knee problems after anterior cruciate ligament reconstruction using autografts*. Arthroscopy 2001;17:971-80.

[44] Kartus J, Ejerhed L, Eriksson BI, Karlsson J. *The localization of the infrapatellar nerves in the anterior knee region with special emphasis on central third patellar tendon harvest: a dissection study on cadaver and amputated specimens*. Arthroscopy 1999;15:577-86.

[45] Schiavone Panni A, Fabbriciani C, Delcogliano A, Franzese S. *Bone-ligament interaction in patellar tendon reconstruction of the ACL*. Knee Surg Sports Traumatol Arthrosc 1993;1:4-8.

[46] Pinczewski LA, Clingeleffer AJ, Otto DD, Bonar SF, Corry IS. *Integration of hamstring tendon graft with bone in reconstruction of the anterior cruciate ligament*. Arthroscopy 1997;13:641-3.

[47] Weiler A, Peine R, Pashmineh-Azar A, Abel C, Sudkamp NP, Hoffmann RF. *Tendon healing in a bone tunnel. Part I: Biomechanical results after biodegradable interference fit fixation in a model of anterior cruciate ligament reconstruction in sheep*. Arthroscopy 2002;18:113-23.

[48] Shino K, Kawasaki T, Hirose H, Gotoh I, Inoue M, Ono K. *Replacement of the anterior cruciate ligament by an allogeneic tendon graft. An experimental study in the dog*. J Bone Joint Surg Br 1984;66:672-81.

[49] Lim JK, Hui J, Li L, Thambyah A, Goh J, Lee EH. *Enhancement of tendon graft osteointegration using mesenchymal stem cells in a rabbit model of anterior cruciate ligament reconstruction*. Arthroscopy 2004;20:899-910.

[50] Fineberg MS, Zarins B, Sherman OH. *Practical considerations in anterior cruciate ligament replacement surgery*. Arthroscopy 2000;16:715-24.

[51] Giron F, Buzzi R, Aglietti P. *Femoral tunnel position in anterior cruciate ligament reconstruction using three techniques. A cadaver study*. Arthroscopy 1999;15:750-6.

[52] Howell SM, Barad SJ. *Knee extension and its relationship to the slope of the intercondylar roof. Implications for positioning the tibial tunnel in anterior cruciate ligament reconstructions*. Am J Sports Med 1995;23:288-94.

[53] Hutchinson MR, Ash SA. *Resident's ridge: assessing the cortical thickness of the lateral wall and roof of the intercondylar notch*. Arthroscopy 2003;19:931-5.

[54] Loh JC, Fukuda Y, Tsuda E, Steadman RJ, Fu FH, Woo SL. *Knee stability and graft function following anterior cruciate ligament reconstruction: Comparison between 11 o'clock and 10 o'clock femoral tunnel placement*. Arthroscopy 2003;19:297-304.

[55] Yasuda K, Kondo E, Ichiyama H, Kitamura N, Tanabe Y, Tohyama H, et al. *Anatomic reconstruction of the anteromedial and posterolateral bundles of the anterior cruciate ligament using hamstring tendon grafts*. Arthroscopy 2004;20:1015-25.

[56] Marcacci M, Molgora AP, Zaffagnini S, Vascellari A, Iacono F, Presti ML. *Anatomic double-bundle anterior cruciate ligament reconstruction with hamstrings*. Arthroscopy 2003;19:540-6.

[57] Bellier G, Christel P, Colombet P, Djian P, Franceschi JP, Sbihi A. *Double-stranded hamstring graft for anterior cruciate ligament reconstruction*. Arthroscopy 2004;20:890-4.

[58] Shelbourne KD, Nitz P. *Accelerated rehabilitation after anterior cruciate ligament reconstruction*. Am J Sports Med 1990;18:292-9.

[59] Jackson DW. *Master Techniques in Orthopaedic Surgery, Reconstructive Knee Surgery*. Editor Jackson DW, Lippincott Williams and Wilkins 2003, p. 113.

[60] Jones DG, Suh JKF. *Controversies in Knee Surgery*. In: Williams RJ, Johnson DP, eds. Oxford University Press 2004, pp. 129-149.

[61] Shapiro JD, Cohn BT, Jackson DW, Postak PD, Parker RD, Greenwald AS. *The biomechanical effects of geometric configuration of bone-tendon-bone autografts in anterior cruciate ligament reconstruction*. Arthroscopy 1992;8:453-8.

[62] Kurosava M, Yoshiya S, Andrish JT. *A biomechanical comparison of different surgical techniques of graft fixation in anterior cruciate ligament reconstruction.* Am J Sports Med 1987;15:225-9.

[63] Butler JC, Branch TP, Hutton WC. *Optimal graft fixation-the effect of gap size and screw size on bone plug fixation in ACL reconstruction*. Arthroscopy 1994;10:524-9.

[64] Brown GA, Pena F, Grontvedt T, Labadie D, Engebretsen L. *Fixation strength of interference screw fixation in bovine, young human, and elderly human cadaver knees: influence of insertion torque, tunnel-bone block gap, and interference*. Knee Surg Sports Traumatol Arthrosc 1996;3:238-44.

[65] Gerich TG, Cassim A, Lattermann C, Lobenhoffer HP. *Pullout strength of tibial graft fixation in anterior cruciate ligament replacement with a patellar tendon graft: interference screw versus staple fixation in human knees*. Knee Surg Sports Traumatol Arthrosc 1997;5:84-8.

[66] Stapleton TR, Waldrop JI, Ruder CR, Parrish TA, Kuivila TE. *Graft fixation strength with arthroscopic anterior cruciate ligament reconstruction. Two-incision rear entry technique compared with one-incision technique*. Am J Sports Med 1998;26:442-5.

[67] Steiner ME, Hecker AT, Brown CH Jr, Hayes WC. *Anterior cruciate ligament graft fixation. Comparison of hamstring and patellar tendon grafts*. Am J Sports Med 1994;22:240-6.

[68] L'Insalata JC, Klatt B, Fu FH, Harner CD. *Tunnel expansion following anterior cruciate ligament reconstruction: a comparison of hamstring and patellar tendon autografts*. Knee Surg Sports Traumatol Arthrosc 1997;5:234-8.

[69] To JT, Howell SM, Hull ML. *Contributions of femoral fixation methods to the stiffness of anterior cruciate ligament replacements at implantation*. Arthroscopy 1999;15:379-87.

[70] Brown CH, Sklar JH. *Endoscopic anterior cruciate ligament reconstruction using doubled gracilis and semitendinosus tendons and endobutton femoral fixation*. Oper Tech Sports Med 1999;7:201-13.

[71] Ma CB, Francis K, Towers J, Irrgang J, Fu FH, Harner CH. *Hamstring anterior cruciate ligament reconstruction: a comparison of bioabsorbable interference screw and endobutton-post fixation*. Arthroscopy 2004;20:122-8.

[72] Harilainen A, Sandelin J, Jansson KA. *Cross-pin femoral fixation versus metal interference screw fixation in anterior cruciate ligament reconstruction with hamstring tendons: results of a controlled prospective randomized study with 2-year follow-up*. Arthroscopy 2005;21:25-33.

[73] Almekinders LC, Pandarinath R, Rahusen FT. *Knee stability following anterior cruciate ligament rupture and surgery. The contribution of irreducible tibial subluxation*. J Bone Joint Surg Am 2004;86-A:983-7.

[74] Dye SF. *The development and prevention of arthritis following injury or reconstruction of ACL*. Instructional Course n° 283 American Academy of Orthopaedic Surgeons Annual Meeting Washington D.C. February 24th 2005.

The future of ACL reconstruction: How biomechanics has and will help us

S.L-Y. Woo
S. Karaoglu
R. Brinkley

SUMMARY

For years, bioengineers and orthopaedic surgeons have applied the principles of biomechanics to gain valuable information about the complex function of the ACL, as well as to improve the design of replacement grafts for ACL reconstruction. New experimental tools, such as the robotic testing system and mathematical models have been used to measure the multiple DOF knee kinematics, in-situ forces and biomechanical properties of the ACL. This manuscript will review specific examples of how biomechanics has impacted surgical reconstruction of the ACL by improving technical factors such as graft selection, tunnel placement, initial graft tension, graft fixation and graft tunnel healing. Evolution of the single bundle ACL reconstruction to the more anatomical double bundle reconstruction will be featured. Finally, the future role of biomechanics to facilitate in-vivo data for further improvement of the outcome of ACL reconstruction will be suggested.

INTRODUCTION

Over the past several decades, bioengineers and orthopaedic surgeons have applied the principles of biomechanics to gain valuable information about the function of the ACL and its relationship to knee stability. This approach, coupled with advances in computer and robotic technology, has resulted in a better understanding of various technical factors involved in surgical reconstruction of this ligament. These clinically relevant biomechanical studies continue to be a critical part of the process to improve treatment methods and patient outcome. Still, both short and long term clinical outcome studies have revealed that 11-32% of the patients experience unsatisfactory results after ACL reconstruction [1-3]. It has also been shown that ACL reconstruction could not prevent degenerative arthritis [4].

This manuscript will review how biomechanics has made a significant impact in the understanding of the complex function of the normal ACL as well as in improving the design of replacement grafts for surgical reconstruction of the ACL. It is well known that numerous factors such as graft selection, tunnel position, graft fixation, initial graft tension, rehabilitation methods, and so on can affect the outcome of an ACL reconstruction. As the clinician should understand the importance of the aforementioned factors, specific examples demonstrating the impact of biomechanics on the improvement of ACL reconstruction will be presented. Finally, the future role of biomechanics for further improving the outcome of ACL reconstruction will be discussed.

Musculoskeletal Research Center, Department of Bioengineering, University of Pittsburgh, Pittsburgh, PA, USA

NORMAL ACL FUNCTION – AVAILABLE TOOLS FOR STUDYING BIOMECHANICS OF THE ACL

The ACL has a complex anatomy that is well suited for stabilizing knee motions in all six degrees of freedom (DOF). As such, both experimental and mathematical tools have been developed to measure the multiple degrees of freedom of knee kinematics, as well as the biomechanical properties (such as stress and strain) and the *in-situ* forces in the normal ACL. Together, these quantitative data are the basis from which the various reconstruction procedures may be evaluated as to how closely they can duplicate the intact knee [5 6].

In our research center, we have developed a unique testing system that combines a robotic manipulator with a universal force-moment sensor (UFS) to measure the *in-situ* forces in soft tissues, particularly the ACL when a knee is subjected externally applied loads (Fig. 1) [7]. This system is capable of accurately measuring and repeating translations and rotations of the knee, thus enabling direct measurements of the *in-situ* forces in a ligament without making physical contact with the ligament. The ability of the robot to precisely record and replay the 6 DOF kinematics enables us to perform the same test on the same cadaveric knee in different knee states (i.e. intact, ACL-deficient, ACL reconstructed); thus this ability increases the statistical power of the data and reduces the number of specimens required. Interested readers are referred to our previous paper for details of the powerful function of this testing system [8].

Using our robotic/UFS testing system, it has been possible to determine the function of the ACL and, more importantly, the specific roles of the anteromedial (AM) and posterolateral (PL) bundles of the ACL through the range of flexion/extension of the knee (Fig. 2). For example, in response to a 134 N anterior tibial load, the *in-situ* force in the ACL was found to range from 119 ± 24 N to 86 ± 30 N at 15° and 90° of knee flexion, respectively. Of current interest is the data showing that the PL bundle has a higher *in-situ* force (67 ± 30 N) than the AM bundle (48 ± 16 N) at full extension, while the AM bundle has a much higher load (85 ± 29 N) than the PL bundle (8 ± 3 N) at 90° of knee flexion (Fig. 2) [5]. When the same knee is subjected to combined rotatory loads of 10 Nm valgus and 5 Nm internal tibial torques, the AM bundle carries 30 ± 15 N and the PL bundle carries 21 ± 11 N of *in-situ* force at 15° of knee flexion. Though the *in*-situ force in the AM bundle is greater than in the PL bundle, the latter does play a significant role in controlling rotatory stability due to its more lateral placement [6]. For more information on the ACL and anterior verses rotatory knee stability, please refer to our previous paper [9].

ACL RECONSTRUCTION – ROLE OF BIOMECHANICS

With the *a-priori* data on the intact ACL obtained from the knee with the robotic/UFS testing system, the kinematics of the ACL reconstructed knee and the *in-situ* forces in the ACL replacement graft can be quantified. The effectiveness of the ACL reconstruction, specifically those surgical factors such as graft selection, osseous tunnel placement, initial graft tension, graft fixation and so on, can be evaluated by comparing these data to those for the normal knee.

Graft selection

It is ideal that, the graft materials chosen for fixation should produce the structural characteristics close to

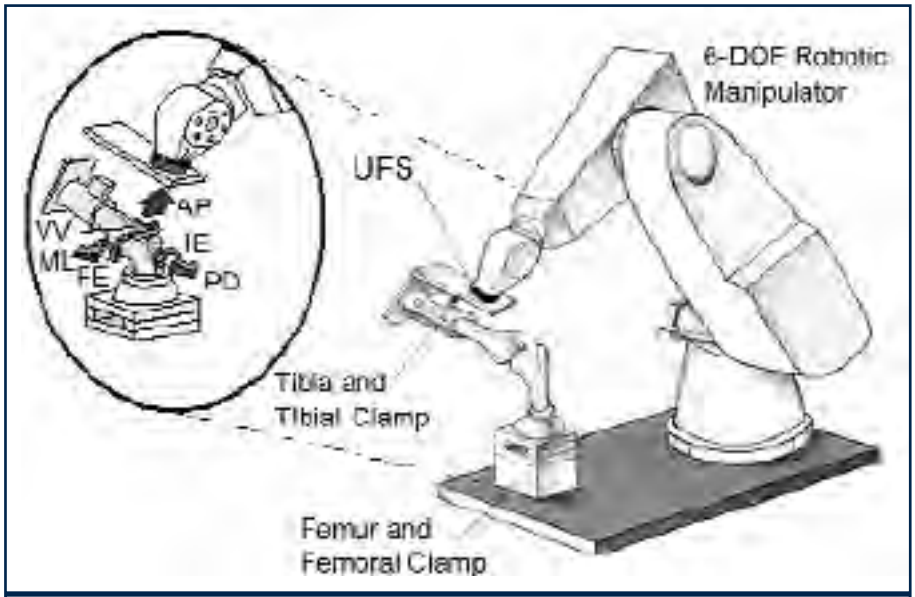

Fig. 1. An artist rendition of the robotic/UFS testing system developed in the Musculoskeletal Research Center (MSRC). The arrows in the close up view of the knee detail the anatomical axes of the knee joint.

those for the normal ACL. The bone-patellar tendon-bone (BPTB) or quadruple semitendinosus and gracilis tendon (QSTG) autografts have evolved to be the preferred choices for ACL reconstruction. A 10 mm wide BPTB graft has stiffness and ultimate load values of 210 ± 65 N/mm and 1784 ± 580 N, respectively and these values compare well with the human femur-ACL-tibia complex (FATC) (242 ± 28 N/mm and 2160 ± 157 N, respectively) [10 11]. It also has the advantage of having bone blocks available for fixation of the graft in the osseous tunnels. However, disadvantages include donor site morbidity, arthrofibrosis and anterior knee pain. Alternatively, the hamstrings tendon autograft has evolved from a single-strand of semitendinosus tendon to quadruple-stranded semitendinosus and gracilis tendons (QSTG) with very high stiffness and ultimate load (776 ± 204 N/mm, 4090 ± 295 N, respectively) [12]. While the QSTG presents relatively low donor site morbidity, it has the disadvantages of a slower rate of tendon to bone healing within the osseous tunnels [13]. In addition, the lack of bone blocks can lead to graft tunnel motion up to 0.2 ± 0.01 mm in the transverse direction, which may further slow the integration of graft to bone [14].

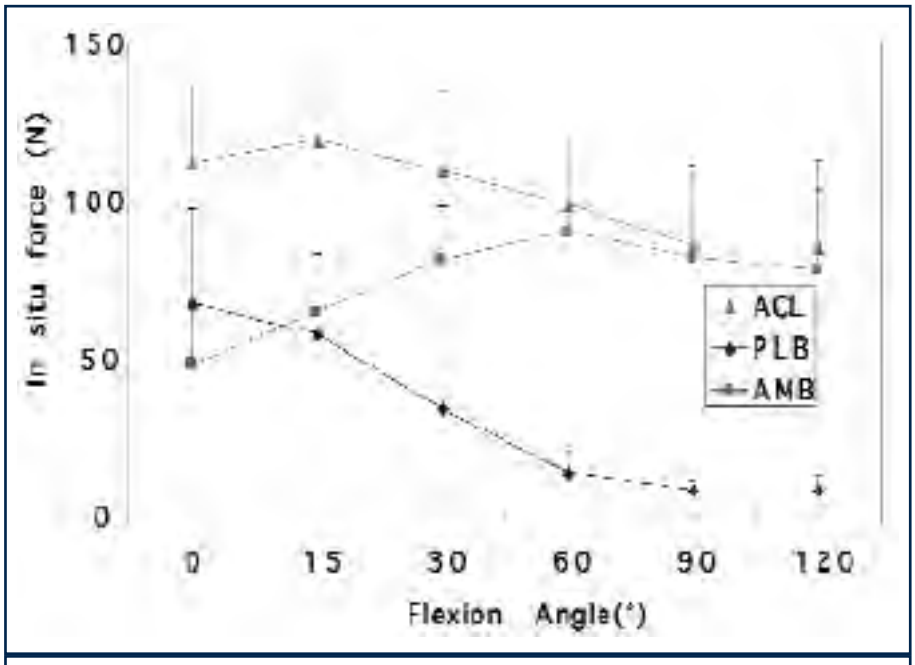

Fig. 2. In situ force in the intact ACL and the distribution of force between the intact AM and PL bundles in response to 134 N anterior tibial load. Adopted with permission from Gabriel MT, Wong EK, Woo SL, et al.

Tunnel Placement

Graft placement, especially the tunnel on the femoral side, has long been a subject of debate. In the past, isometric placement of the ACL graft was advocated. However, biomechanical studies have shown this positioning to be erroneous since the ACL is not isometric during knee function. To date, most surgeons choose to place it in the footprint of the AM bundle of the ACL, i.e. near the 11 o'clock position on the frontal view of a right knee. However, results of biomechanical research have suggested that there is a need to place the tunnel more laterally for rotatory knee stability. Hence, there is a trend toward placing the femoral tunnel more laterally, toward the footprint of the PL bundle, i.e. the 10 o'clock position. Biomechanics has further helped to clarify that while fixation at either the AM and PL insertion is equally effective to resist an anterior tibial load, the more lateral PL insertion for femoral tunnel position could achieve better knee stability under rotatory loads; albeit, neither could fully restore the rotatory knee stability to the level of an intact knee [15]. Further, it is necessary to point out that in addition to the frontal plane, i.e. clock position, tunnel placement should consider the position in the sagittal plane. A large percentage of ACL revision surgeries have been due to poor placement of the tunnel in this plane [16]. Biomechanical data has also shown that anterior-posterior positioning of the femoral tunnel was found to be more critical than clock positioning in terms of restoring stability at the time of ACL reconstruction. In the sagittal plane, the posterior third of the original footprint of the ACL is the best position to restore intact knee kinematics [17].

For the tibial tunnel, there is general agreement that it should be positioned at the central to posterior portion of the ACL tibial insertion site, near the PL bundle position so as to avoid graft impingement [16].

Initial Graft Tension

The level of initial graft tension can alter joint kinematics and *in-situ* forces in the graft. Using the robotic/UFS testing system, it was found that an initial graft tension of 88 N resulted in an over-constrained knee; while a lower ini-

tial graft tension of 44 N could restore anterior tibial translation closer to that of the intact knee [18]. It should be noted that the tension in the graft can decrease by as much as 50% within a short time after fixation because of its viscoelastic stress relaxation behavior [19]. Thus, a relatively higher initial graft tension has been recommended but the definitive answers are not yet available [20].

Graft Fixation

Ideally, the ACL replacement graft together with its fixation device should yield a stiffness value similar to the level of the normal ACL, i.e. 242 ± 28 N/mm [11]. For a BPTB graft, an interference screw fixation of the bone-blocks in the osseous tunnels has an initial stiffness of 51 ± 17 N/mm, a value much below the normal ACL [21]. For the QSTG graft, a variety of devices such as staples, suture-button constructs, cancellous screws, suture posts, soft tissue washers, titanium button/polyester tape constructs, interference screws and cross pins have been used. A hamstrings graft fixation with a titanium button/polyester tape device proximally and suture posts distally could achieve a stiffness of 42 ± 23 N/mm, which is similar to that of the BPTB graft [21]. Overall, biomechanical data have clearly shown that the stiffness for all graft-fixation constructs is well below those of the grafts themselves as well as those of the intact ACL.

The effects of fixation devices can also be quantified in terms of graft tunnel motion. In animal models, one study using goat knees has shown that when using a titanium button and polyester tape to secure a soft tissue graft, the longitudinal graft tunnel motion is as great as 0.8 ± 0.4 mm and transverse motion can be a much as 0.5 ± 0.2 mm. This is opposed to using a biodegradable interference screw having graft tunnel motions as much as 0.2 ± 0.1 mm and 0.1 ± 0.1 mm in the longitudinal and transverse directions, respectively. In addition, under anterior tibial load, the anterior tibial translation was significantly larger for reconstructions fixed with the endobutton compared to those fixed with a biointerference screw (5.3 ± 1.2 mm and 4.2 ± 0.9 mm, respectively) [14].

Graft tunnel healing

Animal models using soft-tissue grafts have suggested that tendon-bone integration can take as much as 12 weeks [13 22]. To accelerate the process, various growth factors have been tried and have demonstrated an increase in ultimate load by 80% at 8 weeks [23 24]. Recently, periosteum has been sutured onto the tendon and inserted into the bone tunnel resulting in superior and stronger healing [25]. Bone morphogentic protein-2 delivered to the bone-tendon interface using adenoviral gene transfer techniques (AdBMP-2) has also resulted in an improved integration of semitendinosus tendon grafts to bone tunnel in rabbits. The stiffness and ultimate load were significantly increased to 29 ± 7 N/mm and 109 ± 51 N, respectively, as compared to only 17 ± 8 N/mm and 45 ± 18 N for untreated controls [23]. These early results are encouraging and thus, the use of biological factors in the enhancement of tendon to bone healing may be a potential approach. Nevertheless, more studies on specific growth factors, time of application and dosage levels must be performed before clinical application can be a reality.

Consideration of anatomical "double bundle" ACL Reconstruction

Biomechanical studies have clearly demonstrated that there is an uneven distribution of forces between the AM and PL bundles of the intact ACL throughout the range of motion of the knee [5 6]. Since the ACL is known to function when the knee is subjected to anterior tibial and combined rotatory loads, the ACL replacement graft should be designed for these loading conditions. Currently, ACL reconstruction procedures have been focused on reproducing only the AM bundle of the ACL, as this bundle alone has been observed to effectively resist anterior tibial loads [9 26]. However, when this graft placement is too close to the central axis of the femur and tibia, it has been shown to be insufficient to resist rotatory loads [15].

Therefore, replacing both the AM and PL bundles, i.e. anatomical double-bundle ACL reconstruction has been advocated, especially in Japan and Europe [27 28]. Laboratory data from our research center have demonstrated that knees with an anatomical double bundle ACL reconstruction have biomechanical advantages over the single bundle procedures as the kinematics and *in-situ* forces in the ACL graft for the double bundle reconstruction are significantly closer to those of the intact knee than the single bundle reconstruction. Under a 134 N anterior tibial load, anterior tibial translation for the intact knee ranged from 4.1 ± 0.6 mm at full extension to 6.4 ± 2.4 mm at 30º of knee flexion. For single bundle ACL reconstruction, anterior tibial translation ranged from 3.8 ± 2.3 mm and 10.2 ± 2.4 compared to the

anatomic double bundle reconstruction which ranged from 4.4 ± 2.2 mm and 7.8 ± 2.3 mm at 90º and 30º, respectively. Under combined rotatory loads, the *in-situ* force for the anatomic double bundle reconstruction at 30° of knee flexion was 91% of force of the intact ACL, while the single bundle reconstruction was only 66% ($p < 0.05$) [29]. Interested readers should see our previous papers [30].

Anatomic double bundle reconstruction is a more complex surgical procedure; this procedure involves two separate grafts and overloading either graft must be avoided to prevent potential graft failure, especially for the PL graft which is shorter in length and smaller in diameter. Thus one issue is the suitable angles of knee flexion for fixation of the two grafts. In our research center, we found that when both the AM and PL grafts were fixed at 30º simultaneously, the *in-situ* force in the PL graft became significantly higher (46%) than the intact PL bundle. Meanwhile, when the AM graft was fixed at 60º and the PL graft was fixed at full extension, the force in the AM graft was 34% higher than the intact AM bundle [31]. Further studies are needed to find the ideal angles for fixation of two grafts in the case of the anatomical double bundle reconstruction.

THE FUTURE OF ACL SURGERY THE IMPORTANT ROLE OF BIOMECHANICS

While in-vitro biomechanical studies have played an important part in the understanding of the function of the ACL and ACL grafts, we believe that it is time to move onto measurements of the multiple DOF knee kinematics during *in*-vivo activities. A number of years ago, we envisaged the need of this approach and have developed a block diagram for this purpose (Fig. 3) [32]. First, technology to measure the *in-vivo* kinematics accurately, i.e. in the range of 0.1 mm and 0.1º is needed. With that, the data can be repeated on cadaveric specimens using robotic technology in order to determine the *in-situ* forces in the intact ACL and ACL grafts. In addition, the same *in-vivo* kinematic data can be used as inputs for computational models of the knee in order to predict the same *in-situ* forces. If the two sets of force data matched, then the computational model is validated. It is then desireable to use this validated model to compute stress and strain distributions in the ACL, as well as to predict *in-situ* forces in the ACL and ACL grafts during more complex *in-vivo* activities. In the end, it will be possible to develop a large database on the functions of ACL and ACL grafts that are based on age, gender, geometry, and so on. The model could also be used to elucidate specific mechanisms of ACL injury, as well as to customize patient specific surgical management (including surgical pre-planning) and to design improved rehabilitation protocols. We believe such a biomechanically based approach should yield valuable scientific information that can lead to improved ACL reconstruction procedures and post-operative rehabilitation protocols that eventually will help with better patient outcome.

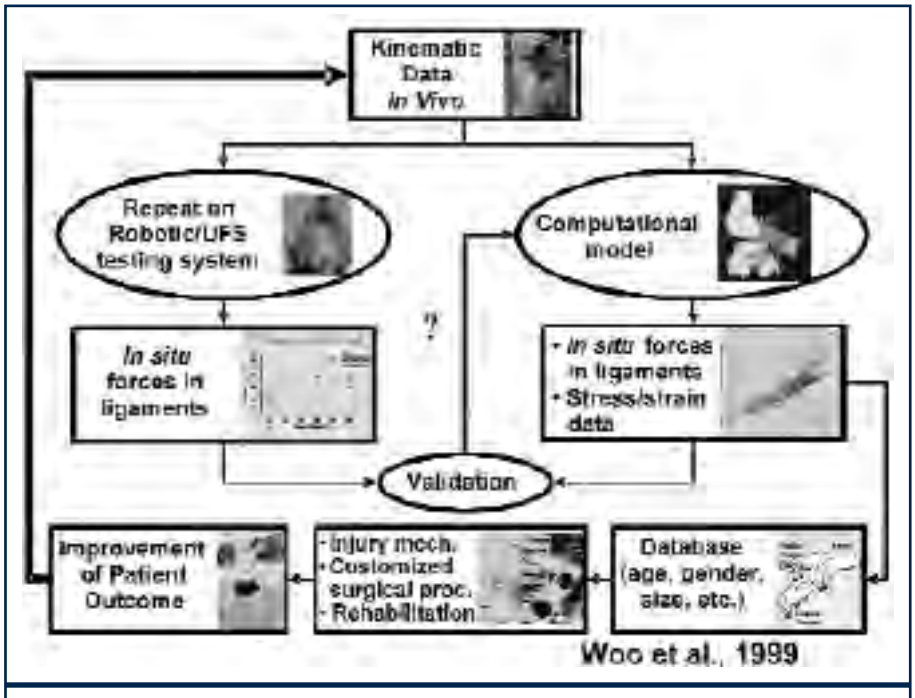

Fig. 3. Flow chart detailing future directions for the contributions of biomechanics to improve patient outcome based on in-vivo kinematic data.

Acknowledgements

The authors would like to thank Kazutomo Miura, M.D., and Özgür Dede, MD, for their assistance, as well as the support of the NIH Grant # AR39683-14.

REFERENCES

[1] Anderson AF, Snyder RB, Lipscomb AB Jr. *Anterior cruciate ligament reconstruction. A prospective randomized study of three surgical methods*. Am J Sports Med 2001;29:272-9.

[2] Aune AK, Holm I, Risberg MA, Jensen HK, Steen H. *Four-strand hamstring tendon autograft compared with patellar tendon-bone autograft for anterior cruciate ligament reconstruction. A randomized study with two-year follow-up*. Am J Sports Med 2001;29:722-8.

[3] Shelbourne KD, Gray T. *Anterior cruciate ligament reconstruction with autogenous patellar tendon graft followed by accelerated rehabilitation. A two- to nine-year follow-up*. Am J Sports Med 1997;25:786-95.

[4] Fithian DC, Paxton EW, Stone ML, Luetzow WF, Csintalan RP, Phelan D, et al. *Prospective trial of a treatment algorithm for the management of the anterior cruciate ligament-injured knee*. Am J Sports Med 2005;33:335-46.

[5] Gabriel MT, Wong EK, Woo SL, Yagi M, Debski RE. *Distribution of in situ forces in the anterior cruciate ligament in response to rotatory loads*. J Orthop Res 2004;22:85-9.

[6] Sakane M, Fox RJ, Woo SL, Livesay GA, Li G, Fu FH. *In situ forces in the anterior cruciate ligament and its bundles in response to anterior tibial loads*. J Orthop Res 1997;15:285-93.

[7] Fujie H, Livesay GA, Woo SL, Kashiwaguchi S, Blomstrom G. *The use of a universal force-moment sensor to determine in-situ forces in ligaments: a new methodology*. J Biomech Eng 1995;117:1-7.

[8] Fujie H, Mabuchi K, Woo SL, Livesay GA, Arai S, Tsukamoto Y. *The use of robotics technology to study human joint kinematics: a new methodology*. J Biomech Eng 1993;115:211-7.

[9] Woo SL, Kanamori A, Zeminski J, Yagi M, Papageorgiou C, Fu FH. *The Effectiveness of Reconstruction of the Anterior Cruciate Ligament with Hamstrings and Patellar Tendon*. J Bone Joint Surg 2002:907-14.

[10] Wilson TW, Zafuta MP, Zobitz M. *A biomechanical analysis of matched bone-patellar tendon-bone and double-looped semitendinosus and gracilis tendon grafts*. Am J Sports Med 1999;27:202-7.

[11] Woo SL, Hollis JM, Adams DJ, Lyon RM, Takai S. *Tensile properties of the human femur-anterior cruciate ligament-tibia complex. The effects of specimen age and orientation*. Am J Sports Med 1991;19:217-25.

[12] Hamner DL, Brown CH Jr, Steiner ME, Hecker AT, Hayes WC. *Hamstring tendon grafts for reconstruction of the anterior cruciate ligament: biomechanical evaluation of the use of multiple strands and tensioning techniques*. J Bone Joint Surg Am 1999;81:549-57.

[13] Rodeo SA, Arnoczky SP, Torzilli PA, Hidaka C, Warren RF. *Tendon-healing in a bone tunnel. A biomechanical and histological study in the dog*. J Bone Joint Surg Am 1993;75:1795-803.

[14] Tsuda E, Fukuda Y, Loh JC, Debski RE, Fu FH, Woo SL. *The effect of soft-tissue graft fixation in anterior cruciate ligament reconstruction on graft-tunnel motion under anterior tibial loading*. Arthroscopy 2002;18:960-7.

[15] Loh JC, Fukuda Y, Tsuda E, Steadman RJ, Fu FH, Woo SL. *Knee stability and graft function following anterior cruciate ligament reconstruction: Comparison between 11 o'clock and 10 o'clock femoral tunnel placement*. Arthroscopy 2003;19:297-304.

[16] Sommer C, Friederich NF, Muller W. *Improperly placed anterior cruciate ligament grafts: correlation between radiological parameters and clinical results*. Knee Surg Sports Traumatol Arthrosc 2000;8:207-13.

[17] Markolf KL, Hame S, Hunter DM, Oakes DA, Zoric B, Gause P, et al. *Effects of femoral tunnel placement on knee laxity and forces in an anterior cruciate ligament graft*. J Orthop Res 2002;20:1016-24.

[18] Nakata K, Shino K, Hamada M, Mae T, Miyama T, Shinjo H, et al. *Single- versus two-femoral socket anterior cruciate ligament reconstruction technique: Biomechanical analysis using a robotic simulator*. Arthroscopy 2001;17:708-16.

[19] Johnson GA, Tramaglini DM, Levine RE, Ohno K, Choi NY, Woo SL. *Tensile and viscoelastic properties of human patellar tendon*. J Orthop Res 1994;12:796-803.

[20] Nicholas SJ, D'Amato MJ, Mullaney MJ, Tyler TF, Kolstad K, McHugh MP. *A prospectively randomized double-blind study on the effect of initial graft tension on knee stability after anterior cruciate ligament reconstruction*. Am J Sports Med 2004;32:1881-6.

[21] Rowden NJ, Sher D, Rogers GJ, Schindhelm K. *Anterior cruciate ligament graft fixation. Initial comparison of patellar tendon and semitendinosus autografts in young fresh cadavers*. Am J Sports Med 1997;25:472-8.

[22] Grana WA, Egle DM, Mahnken R, Goodhart CW. *An analysis of autograft fixation after anterior cruciate ligament reconstruction in a rabbit model*. Am J Sports Med 1994;22:344-51.

[23] Martinek V, Latterman C, Usas A, Abramowitch S, Woo SL, Fu FH, et al. *Enhancement of tendon-bone integration of anterior cruciate ligament grafts with bone morphogenetic protein-2 gene transfer: a histological and biomechanical study*. J Bone Joint Surg Am 2002;84-A:1123-31.

[24] Yasuda K, Tomita F, Yamazaki S, Minami A, Tohyama H. *The effect of growth factors on biomechanical properties of the bone-patellar tendon-bone graft after anterior cruciate ligament reconstruction: a canine model study*. Am J Sports Med 2004;32:870-80.

[25] Chen CH, Chen WJ, Shih CH, Chou SW. *Arthroscopic anterior cruciate ligament reconstruction with periosteum-enveloping hamstring tendon graft*. Knee Surg Sports Traumatol Arthrosc 2004;12:398-405.

[26] Sbihi A, Franceschi JP, Christel P. *Anterior cruciate ligament reconstruction: biomechanical comparison on cadaver specimens using a single or double hamstring technique*. Rev Chir Orthop Reparatrice Appar Mot 2004;90:643-50.

[27] Hamada M, Shino K, Horibe S, Mitsuoka T, Miyama T, Shiozaki Y, et al. *Single- versus bi-socket anterior cruciate ligament reconstruction using autogenous multiple-stranded hamstring tendons with endoButton femoral fixation: A prospective study*.

[28] Marcacci M, Molgora AP, Zaffagnini S, Vascellari A, Iacono F, Presti ML. *Anatomic double-bundle anterior cruciate liga-*

ment reconstruction with hamstrings. Arthroscopy 2003;19:540-6.

[29] Yagi M, Wong EK, Kanamori A. *Biomechanical Analysis of an Anatomic Anterior Cruciate Ligament Reconstruction*. Am J Sports Med 2002;30:660-6.

[30] Yamamoto Y, Hsu WH, Woo SL-Y, Van Scyoc AH, Takakura Y, Debski RE. *Knee stability and graft function after anterior cruciate ligament reconstruction: a comparison of a lateral and an anatomical femoral tunnel placement*. Am J Sports Med 2004;32:1825-32.

[31] Woo SL, Miura K, Brinkley R, Noorani S, Fu Y. *Effects of knee flexion angles for graft fixation on its force distribution in double bundle anterior cruciate ligament reconstruction*. ISAKOS Abstract 2005.

[32] Livesay GA, Woo SL-Y, Runco TJ, Rudy TT. *Application of Robotics Technology to the Study of Knee Kinematics*. In: Allard P, Lundberg A, Vaughan C, eds. *Three-Dimensional Analysis of Human Locomotion*. Vol. 12. England: John Wiley & Sons 1997, pp. 229-256.

Single bundle reconstruction with a double loop semitendinosus and gracilis autograft with use of the transtibial technique

S.M. Howell

SUMMARY

The three principles for reconstructing a torn ACL with use of a single tibial and femoral tunnel and a double loop semitendinosus gracilis (DLSTG) autograft include: placement of the graft without PCL and roof impingement; the use of fixation methods that are stiff, strong and resist slippage; and the use of brace-free, self-administered, aggressive rehabilitation. The key tunnel in the transtibial technique is the tibial tunnel. In the coronal plane, widen the notch until the space between the PCL and lateral femoral condyle is 1 mm greater than the diameter of the graft. Place the lateral edge of the tibial tunnel through the tip of the lateral tibial spine at an angle of 60-65 degrees with respect to the medial joint line. In the sagittal plane, customize the placement of the anterior edge of the tibial tunnel for variability in roof angle and knee extension 1-2 mm posterior to the intercondylar roof, which eliminates the need for a roofplasty. A femoral tunnel drilled through a tibial tunnel with this radiographic criterion prevents PCL and roof impingement, and replicates the tension pattern of the intact ACL. Fixation with the EZLoc in the femur, and the WasherLoc with bone dowel in the tibia allows a return to sport at 4 months. A video of the surgical technique and rehabilitation exercises may be viewed at http://www.drstevehowell.com/ ezloc_video.cfm.

TUNNEL PLACEMENT

Of all the decisions and surgical steps in ACL reconstruction the factor that most influences motion, stability, and clinical outcome is the placement of the tibial and femoral tunnels [1-4]. The combination of the strongest graft, best fixation methods, and most careful rehabilitation program cannot overcome the clinical consequences of even one error in the placement of the tibial or femoral tunnel in the coronal or sagittal plane. Hence, placement of the tunnels is the primary determinant of whether an ACL reconstruction succeeds or fails. Graft type [5], fixation methods, and rehabilitation are distant, secondary determinants [1-4].

Tunnel placement is simplified with the transtibial technique because the only tunnel that requires careful placement is the tibial tunnel since the femoral tunnel is placed through the tibial tunnel [6]. The correct placement of the tibial tunnel in the coronal and sagittal planes can be checked intraoperatively and assessed postoperatively with use of radiographic criterion (Fig. 1) [1 2 6-8].

The following is a description and method for placing the tibial tunnel with the cor-

Adjunct Associate Professor of Mechanical Engineering University of California at Davis, Davis, California, USA

Address for correspondence: Stephen M. Howell, 8100 Timberlake Way, Suite F, Sacramento, CA 95823, USA. E-mail: sebhowell@mac.com

rect radiographic criterion in the coronal and sagittal planes. In the coronal plane, place the lateral edge of the tibial tunnel through the tip of the lateral tibial spine, at an angle the tibial tunnel 60-65 degrees with respect to the medial joint line. To place the lateral edge of the tibial tunnel through the tip of the lateral tibial spine requires removal of bone from the lateral femoral condyle to widen the notch. The notch should be widened until the space between the condyle and PCL exceeds the diameter of the graft by 1 mm (Fig. 2). Widening the notch is required because an 8-9 mm diameter of the DLSTG graft is 3-4 mm wider and rounder than the narrow, spindle-shaped intact ACL. Place the guide wire for the tibial tunnel midway between the lateral femoral condyle and PCL. The penalty the knee pays when the lateral edge of the tibial tunnel is medial to the tip of the lateral tibial spine or when the angle is 70 degrees or greater is that the femoral tunnel is placed more vertical in the notch closer to the origin of the PCL. The adverse clinical consequence of placing the femoral tunnel more vertical in the notch is PCL impingement, which causes either a loss in flexion or an increase in laxity from the PCL tensioning or stretching the ACL graft during flexion [1 6 9].

In the sagittal plane, customize the placement of the tibial tunnel for variability in roof angle and knee extension by placing the anterior edge of the tibial tunnel 1-2 mm posterior to the intercondylar roof with the knee in maximum hyperextension (Fig. 3) [7 10]. This placement positions the graft anatomically within the pathway of the original ACL [8] and eliminates the need for a roofplasty to prevent roof impingement [7 10 11]. Eliminating a roofplasty

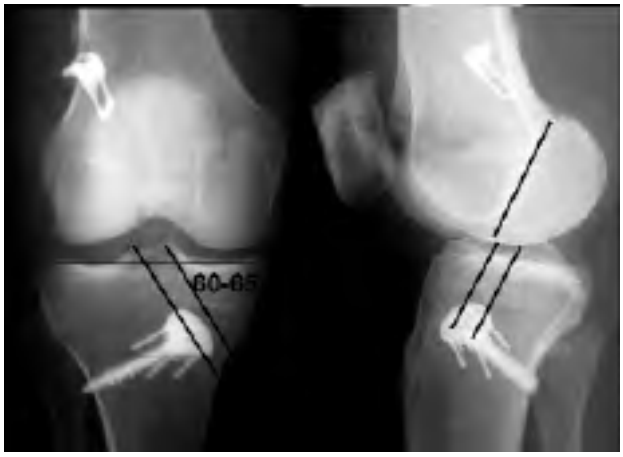

Fig. 1. Anteroposterior and lateral radiograph of the knee in maximum hyperextension shows: 1) the radiographic criterion for correct tibial tunnel placement, 2) the EZLoc fixation device in the femur, and 3) the WasherLoc and bone dowel fixation in the tibia. In the coronal plane (left), the lateral edge of the tibial tunnel should pass through the tip of the lateral tibial spine (open circle), at an angle the tibial tunnel 60-65 degrees with respect to the medial joint line. In the sagittal plane (right), the anterior edge of the tibial tunnel should pass 1-2 mm posterior to the intercondylar roof with the knee in maximum hyperextension. Both the EZloc and WasherLoc purchase cortical bone, which provides strength, stiffness, and resistance to slippage under cyclic load. Tendon-healing is promoted by placing fixation devices at the distal end of the tunnels, which increases the length of the tunnel, allows circumferential healing, and by allowing insertion of a bone dowel in the tunnel to tighten the fit.

benefits the knee because a roofplasty causes high graft tension, increased anterior laxity, overstresses the graft and fixation, and may interfere with graft remodeling [12]. The adverse clinical consequence of placing the tibial tunnel anterior to the intercondylar roof is roof impinge-

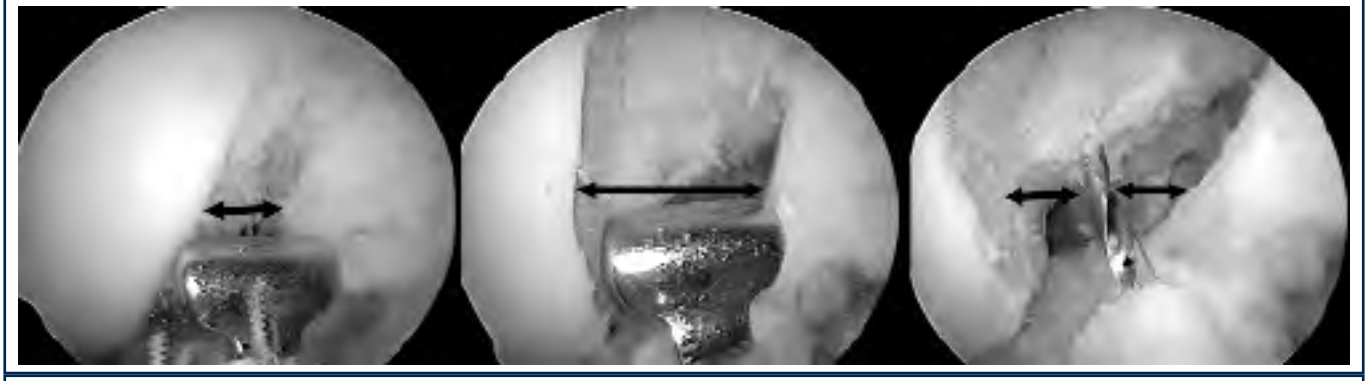

Fig. 2. Three views of the notch of a right knee show the narrowness of the notch (left), the widened notch after a wallplasty (center), and the correct placement of the tibial guide pin (right). The space for the graft is gauged by inserting the 9.5 mm wide tip of the 65 Degree Howell Tibial Guide between the lateral femoral condyle and PCL (left). Bone is removed from the lateral femoral condyle until the space between the lateral condyle and PCL exceeds the diameter of the graft by a millimeter (center). Most knees require some level of a wallplasty because the 8-9 mm diameter of the DLSTG graft is 3-4 mm wider and rounder than the narrow, spindle-shaped intact ACL. A properly placed tibial guide enters the notch midway between the PCL and lateral femoral condyle, which is an essential step in avoiding PCL impingement (right).

ment, which causes high contact pressure between the ACL graft and roof in extension, limited extension, and increased anterior laxity [3 7 8 13 14].

The Howell 65 Degree Tibial Guide (Arthrotek, Inc., Warsaw, IN) places the tibial tunnel without PCL and roof impingement. The 9.5 mm wide tip of the guide is used to gauge the space between the lateral femoral condyle and PCL. When the notch is too narrow, a wallplasty is performed until the tip of the guide fits between the lateral femoral condyle and PCL. The tip of the guide is positioned inside the notch with the bump on the guide facing the intercondylar roof (Fig. 3). The knee is placed in maximum hyperextension and the handle of the guide is lifted to lock the guide in place. The alignment rod, which is inserted into the handle of the tibial guide, is oriented parallel to the joint line and perpendicular to the tibia to place the angle of the tibial tunnel at 65 degrees (Fig. 4). The guide wire is drilled through the lateral hole in the bullet, which places the lateral edge of the tibial tunnel so that it passes through the tip of the lateral tibial spine.

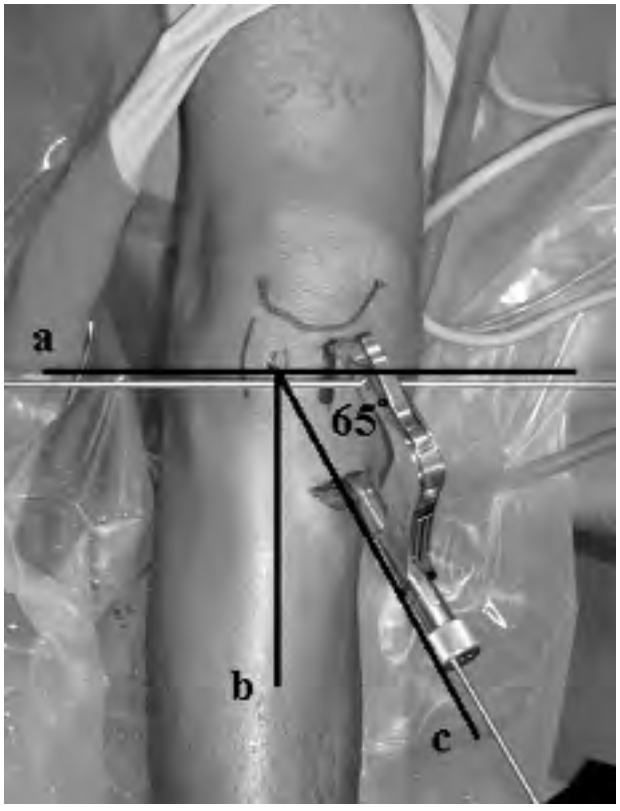

Fig. 3. An intraoperative photograph of a right knee shows the Howell 65 Tibial Guide inserted through a portal that touches the medial edge of the patella tendon. An alignment rod, which is inserted into the handle of the tibial guide, is used to align the angle of the tibial tunnel in the coronal plane between 60-65 degrees. When the alignment rod is oriented parallel to the joint line (a) and perpendicular to the tibia (b) the angle of the tibial tunnel is 65 degrees (c). The guide wire is drilled through the lateral hole in the bullet, which places the guide wire midway between the lateral femoral condyle and the PCL (Fig. 2), which places the lateral edge of the tibial tunnel through the tip of the lateral tibial spine (Fig. 1).

FIXATION

Fixation techniques that promote tendons to heal faster in a tunnel are especially important for those surgeons considering the use of the slower healing DLSTG graft and are use to the fast tunnel healing and aggressive rehabilitation of a bone-patellar tendon-bone graft. The fixation of a DLSTG graft needs to be stronger, stiffer, and slip less than a bone plug graft because the tunnel healing of a soft tissue ACL graft is slower requiring 6 weeks to equal a bone plug graft [15].

Fixation devices that are rigidly secured in cortical bone are stronger, stiffer, and slip less than fixation methods that purchase cancellous bone because cortical bone is 30 times stronger and stiffer than the cancellous bone [16 17]. Fixation methods placed at the end of the tunnel (i.e. not the interference screw or Intrafix) promote tunnel healing of a DLSTG graft by increasing tunnel length [18], allowing circumferential contact between the graft and tunnel [19], and by allowing insertion bone in the tunnel to tighten the fit [18 20], which biologically activates tendon tunnel healing [21 22] (Fig. 2). Techniques for promoting soft tissue graft-to-bone healing is especially important when brace-free, self-administered, aggressive rehabilitation is used.

The EZloc at the proximal end of the femoral tunnel and

Fig. 4. The tip of the guide is positioned inside the notch with the bump facing the intercondylar roof. The knee is placed in maximum hyperextension, the handle of the guide is lifted to lock the guide in place, and the guide pin is drilled through the lateral hole in the bullet, which places the anterior edge of the tibial tunnel 1-2 mm and the guide pin 5-6 mm posterior and parallel to the intercondylar roof in the sagittal plane.

the WasherLoc at the distal end of the tibial tunnel with compaction of a bone dowel anterior to the DLSTG graft provide superior fixation properties while also fulfilling the conditions for promoting tunnel healing of a DLSTG graft. The EZLoc (1427N) is stronger than the closed-loop endobutton (1086N) and all crosspins (Bone Mulch Screw 1112N, Transfix 1303N, RigidFix 868N) [23 24]. Because the EZLoc is metal and seats on cortical bone the device has high stiffness and cannot slip. The strength (945N), stiffness (565 N/mm), and resistance to slippage of the WasherLoc and bone dowel is greater than the Intrafix fastener (Mitek, Inc), RCI screw (Smith and Nephew), Delta Tapered Screw (Arthrex, Inc), double staples, single soft tissue washer, and bicortical interference screw (Arthrex, Inc) [16 20 25 26]. Both the EZLoc and WasherLoc are low profile fixation devices that rarely require removal.

A bone dowel harvested from the tibial tunnel is compacted up alongside the graft into the tibial tunnel to increase stiffness and reduce tunnel widening at two years [20]. The use of a device with high fixation stiffness benefits the knee by lowering the initial tension needed to restore stability [27], and protects the knee against a recurrent instability from the obligatory loss in graft tension after fixation from moving the knee [28]. Therefore, the surgeon interested in a stiff graft construct can use a WasherLoc in series with a bone dowel instead of joint line fixation with an interference screw [27].

REHABILITATION

The combination of the low morbidity of the DLSTG graft, proper tunnel placement that avoids roof and PCL impingement, and the use of strong, stiff, slippage resistant fixation in both the femur and tibia sets up the knee for safe, self-administered, aggressive rehabilitation without a brace. Patients are instructed to self-administer extension and flexion exercises with a towel and weight-bear as tolerated on the day of surgery. The typical patient ambulates without crutches, and regains from 0º to hyperextension and from 100 to 120º of flexion within the first two weeks of the surgical procedure. From two to eight weeks, the patient progresses from bicycling to unlimited low weight, high rep strengthening open and closed chain exercises. At 8 weeks jogging is begun with return to sport at four months [29].

CLINICAL OUTCOMES

Return to sport four months after ACL reconstruction with a DLSTG graft is safe and effective with both the transtibial and two-incision techniques for placing the tibial and femoral tunnels [5 30 31]. The stability measured at two years is unchanged from measurements acquired at four months, which suggests that the DLSTG graft and fixation are strong and mature enough to allow the early return to sport at four months without late stretch-out of the graft. The ability of the DLSTG graft to tolerate early return to sport is not surprising since the hamstring tendons survive intraarticular transplantation and rely on the readily available synovial diffusion for viability and not revascularization [32 33].

REFERENCES

1 Howell SM, Gittins ME, Gottlieb JE, Traina SM, Zoellner TM. *The relationship between the angle of the tibial tunnel in the coronal plane and loss of flexion and anterior laxity after anterior cruciate ligament reconstruction*. Am J Sports Med 2001;29:567.

2 Howell SM, Taylor MA. *Failure of reconstruction of the anterior cruciate ligament due to impingement by the intercondylar roof*. J Bone Joint Surg Am 1993;75:1044.

3 Muneta T, Yamamoto H, Ishibashi T, Asahina S, Murakami S, Furuya K. *The effects of tibial tunnel placement and roof-plasty on reconstructed anterior cruciate ligament knees*. Arthroscopy 1995;11:57.

4 Romano VM, Graf BK, Keene JS, Lange RH. *Anterior cruciate ligament reconstruction. The effect of tibial tunnel placement on range of motion*. Am J Sports Med 1993;21:415.

5 Aglietti P, Giron F, Buzzi R, Biddau F, Sasso F. *Anterior cruciate ligament reconstruction: bone-patellar tendon-bone compared with double semitendinosus and gracilis tendon grafts. A prospective, randomized clinical trial*. J Bone Joint Surg Am 2004;86-A:2143.

6 Simmons R, Howell SM, Hull ML. *Effect of the angle of the femoral and tibial tunnels in the coronal plane and incremental excision of the posterior cruciate ligament on tension of an anterior cruciate ligament graft: an in vitro study*. J Bone Joint Surg Am 2003;85-A:1018.

7 Howell SM, Barad SJ. *Knee extension and its relationship to the slope of the intercondylar roof. Implications for positioning the tibial tunnel in anterior cruciate ligament reconstructions*. Am J Sports Med 1995;23:288.

8 Howell SM, Clark JA, Farley TE. *A rationale for predicting anterior cruciate graft impingement by the intercondylar roof. A magnetic resonance imaging study*. Am J Sports Med 1991;19:276.

9 Howell SM, Wallace MP, Hull ML, Deutsch ML. *Evaluation of the single-incision arthroscopic technique for anterior cru-*

ciate ligament replacement. A study of tibial tunnel placement, intraoperative graft tension, and stability. Am J Sports Med 1999;27:284.

[10] Howell SM, Lawhorn KW. *Gravity reduces the tibia when using a tibial guide that targets the intercondylar roof*. Am J Sports Med 2004;32:1702.

[11] Buzzi R, Zaccherotti G, Giron F, Aglietti P. *The relationship between the intercondylar roof and the tibial plateau with the knee in extension: relevance for tibial tunnel placement in anterior cruciate ligament reconstruction*. Arthroscopy 1999;15:625.

[12] Markolf KL, Hame SL, Hunter DM, Oakes D, Gause P. *Biomechanical effects of femoral notchplasty in anterior cruciate ligament reconstruction*. Am J Sports Med 2002;30:83.

[13] Howell SM. *Principles for placing the tibial tunnel and avoiding roof impingement during reconstruction of a torn anterior cruciate ligament*. Knee Surg Sports Traumatol Arthrosc 1998;6(Suppl 1):S49.

[14] Staubli HU, Rauschning W. *Tibial attachment area of the anterior cruciate ligament in the extended knee position. Anatomy and cryosections in vitro complemented by magnetic resonance arthrography in vivo*. Knee Surg Sports Traumatol Arthrosc 1994;2:138.

[15] Tomita F, Yasuda K, Mikami S, Sakai T, Yamazaki S, Tohyama H. *Comparisons of intraosseous graft healing between the doubled flexor tendon graft and the bone-patellar tendon-bone graft in anterior cruciate ligament reconstruction*. Arthroscopy 2001;17:461.

[16] Coleridge SD, Amis AA. *A comparison of five tibial-fixation systems in hamstring-graft anterior cruciate ligament reconstruction*. Knee Surg Sports Traumatol Arthrosc 2004:391.

[17] Amis AA. *The strength of artificial ligament anchorages. A comparative experimental study*. J Bone Joint Surg Br 1988;70:397.

[18] Greis PE, Burks RT, Bachus K, Luker MG. *The influence of tendon length and fit on the strength of a tendon-bone tunnel complex. A biomechanical and histologic study in the dog*. Am J Sports Med 2001;29:493.

[19] Singhatat W, Lawhorn KW, Howell SM, Hull ML. *How four weeks of implantation affect the strength and stiffness of a tendon graft in a bone tunnel: a study of two fixation devices in an extraarticular model in ovine*. Am J Sports Med 2002;30:506.

[20] Howell SM, Roos P, Hull ML. *Compaction of a bone dowel in the tibial tunnel improves the fixation stiffness of a soft tissue anterior cruciate ligament graft: an in vitro study in calf tibia*. Am J Sports Med 2005;33:719.

[21] Chen CH, Chen WJ, Shih CH, Yang CY, Liu SJ, Lin PY. *Enveloping the tendon graft with periosteum to enhance tendon-bone healing in a bone tunnel: A biomechanical and histologic study in rabbits*. Arthroscopy 2003;19:290.

[22] Kyung HS, Kim SY, Oh CW, Kim SJ. *Tendon-to-bone tunnel healing in a rabbit model: the effect of periosteum augmentation at the tendon-to-bone interface*. Knee Surg Sports Traumatol Arthrosc 2003;11:9.

[23] Becker R, Voigt D, Starke C, Heymann M, Wilson GA, Nebelung W. *Biomechanical properties of quadruple tendon and patellar tendon femoral fixation techniques*. Knee Surg Sports Traumatol Arthrosc 2001;9:337.

[24] Kousa P, Jarvinen TL, Vihavainen M, Kannus P, Jarvinen M. *The fixation strength of six hamstring tendon graft fixation devices in anterior cruciate ligament reconstruction. Part I: femoral site*. Am J Sports Med 2003;31:174.

[25] Magen HE, Howell SM, Hull ML. *Structural properties of six tibial fixation methods for anterior cruciate ligament soft tissue grafts*. Am J Sports Med 1999;27:35.

[26] Roos PJ, Hull ML, Howell SM. *Lengthening of double-looped tendon graft constructs in three regions after cyclic loading: a study using Roentgen stereophotogrammetric analysis*. J Orthop Res 2004;22:839.

[27] Karchin A, Hull ML, Howell SM. *Initial tension and anterior load-displacement behavior of high-stiffness anterior cruciate ligament graft constructs*. J Bone Joint Surg Am 2004;86-A:1675.

[28] Grover DM, Howell SM, Hull ML. *Early tension loss in an anterior cruciate ligament graft. A cadaver study of four tibial fixation devices*. J Bone Joint Surg Am 2005;2005:381.

[29] Howell SM. *Anterior tibial translation during a maximum quadriceps contraction: is it clinically significant?* Am J Sports Med 1990;18:573.

[30] Howell SM, Deutsch ML. *Comparison of endoscopic and two-incision techniques for reconstructing a torn anterior cruciate ligament using hamstring tendons*. Arthroscopy 1999;15:594.

[31] Howell SM, Taylor MA. *Brace-free rehabilitation, with early return to activity, for knees reconstructed with a double-looped semitendinosus and gracilis graft*. J Bone Joint Surg Am 1996;78:814.

[32] Goradia VK, Rochat MC, Kida M, Grana WA. *Natural history of a hamstring tendon autograft used for anterior cruciate ligament reconstruction in a sheep model*. Am J Sports Med 2000;28:40.

[33] Howell SM, Knox KE, Farley TE, Taylor MA. *Revascularization of a human anterior cruciate ligament graft during the first two years of implantation*. Am J Sports Med 1995;23:42.

Advance in anterior cruciate ligament reconstruction. Anatomic double-bundle reconstruction

K. Yasuda

SUMMARY

The anatomic double-bundle ACL reconstruction procedure developed by the Author has several characteristics. First, all 4 ends of 2 tendon grafts are clinically grafted at the center of the anatomical attachment of the anteromedial and posterolateral bundles not only on the femur but also on the tibia. Second, the trans-tibial tunnel technique is used to create the two femoral tunnels. Third, the hamstring tendon-hybrid graft is used. Fourth, we simultaneously apply a 30 Newton load to each graft at 10 degrees of knee flexion, and then, simultaneously fix the 2 grafts with the turn-buckle stapling technique. To compare the 1-year clinical outcome of this anatomic double-bundle procedure with that of single-bundle and non-anatomic double-bundle procedures using the same grafts, a prospective comparative study was performed with 72 patients. Concerning the postoperative side-to-side anterior laxity, the anatomic double-bundle group (average, 1.1 mm) was significantly better than the single-bundle group (2.7 mm). Radiologically, the frequency of the tibial tunnel enlargement greater than 2 mm was significantly less in the anatomic double-bundle group (9%) than the non-anatomic double-bundle group (46%). Although further studies are needed to establish the clinical utility, the anatomic double-bundle reconstruction procedure is a promising one to improve the clinical outcome of ACL reconstruction, at least in procedures using the hamstring tendon autograft.

Department of Sports Medicine and Joint Reconstruction Surgery, Hokkaido University School of Medicine, Sapporo, Japan

Address for correspondence:
Kazunori Yasuda, M.D., Ph.D., Department of Sports Medicine and Joint Reconstruction Surgery, Hokkaido University School of Medicine, Kita-15 Nishi-7, Kita-ku, Sapporo, 060-8638, Japan
Tel. +81 11 7067211.
Fax +81 11 7067822.
E-mail: yasukaz@med.hokudai.ac.jp

INTRODUCTION

Clinical results after single-bundle anterior cruciate ligament (ACL) reconstruction have been greatly improved over the past 20 years. However, there are many issues in the clinical results, which need to be improved in the future. Recently, double-bundle ACL reconstruction has been developed as a potential procedure to improve results of single-bundle ACL reconstruction. In the 1980s, Mott [1] and Zaricznyj [2] described an idea of the double-bundle reconstruction. In 1994, Rosenberg and Graff [3] reported pictures on an arthroscopy-assisted 2-bundle procedure with a trans-tibial tunnel technique, in which they created one tunnel in the tibia and two tunnels in the femur. However, they did not describe any tunnel positions in details. In 1999, Muneta et al. [4] reported an arthroscopy-assisted double-bundle procedure with two tunnels in the tibia and two tunnels in the femur. They described that the 2 femoral tunnels were created at the 10:30 and 11:30 (or 12:30 and 1:30) positions, respectively. According to common medical concept, however, anatomic ACL reconstruc-

tion must be defined as the reconstruction in which all 4 ends of 2 tendon grafts are grafted at the center of the anatomical attachment of the anteromedial bundle (AMB) and posterolateral bundle (PLB) bundles not only on the femur but also on the tibia, because only such a procedure allows for the reconstruction of 2 bundles having an anatomical orientation. Therefore, we have to say that the above-described double-bundle procedures were not anatomic procedure. Based on this surgical concept, we have developed an anatomic reconstruction procedure of the AMB and PLB since 2000 [5-8]. In this paper, the Author explains surgical and biomechanical concepts of our anatomic double-bundle ACL reconstruction procedure and reports the 1-year clinical outcome.

ANATOMIC DOUBLE-BUNDLE ACL RECONSTRUCTION PROCEDURE

Our current reconstruction procedure [8] has several characteristics. First, all 4 ends of 2 tendon grafts are clinically grafted at the center of the anatomical attachment of the AMB or the PLB not only on the femur but also on the tibia (Fig. 1). To enable this procedure, we developed how to determine the femoral location of the PLB attachment in an arthroscopic visual field [7]. This allowed for creation the femoral tunnel for the PLB reconstruction at a constant point on the femur. Briefly, a footprint of the attachment of main ACL fibers is in the form of an egg with its long axis inclined toward the posterior direction by 30 degrees to the long axis of the femur on the medial surface of the lateral femoral condyle (Fig. 1-A). The center of attachment of the AMB is located at the point 5-6 mm distal from the back of the femur in measurement using the offset guide. This point is oriented at the "1:30" (or "10:30") orientation for the left (or right) knee. Concerning the attachment of the PLB, when we draw a vertical line (defined as "V-line") through the contact point between the femoral condyle and the tibial plateau, the V-line and the long axis of the ACL attachment are crossed at the point on the V-line 5-8 mm anterior to the edge of the joint cartilage (Fig. 1-B). The center of the attachment of the PLB (PL point) is located approximately at this crossing point. Based on these observations, the Author developed two methods to determine the PL point intra-operatively. First, the PL point can be determined as the crossing point between the V-line and the long axis of the ACL attachment at 90 degrees of flexion (Fig. 1-B). Second, the PL point can be determined as the point 5-8 mm anterior to the edge of the joint cartilage on the V-line at 90 degrees of flexion (Fig. 1-B). The latter method is proposed for the cases in which the ACL attachment on the femur cannot be identified.

The second characteristic is that the below-described trans-tibial tunnel technique is used to create femoral tunnels [7]. In this technique, it is important to precisely insert a guide wire in the tibia. Therefore, we use an originally developed Wire-navigator [9 10], which allows for easy and precise creation of each tunnel at a constant location (Fig. 1-C). After creation of the tibial tunnel, the lateral condyle is arthroscopically observed through the medial infra-patellar portal [7]. The surgeon holds the tibia at 90 degrees of knee flexion, keeping the femur horizontal. The surgeon manually holds a Kirschner wire and aims it at the center of the PLB attachment on the femur through the tibial tunnel. After the surgeon hammers only a tip of the wire there, and then, drills the wire into the femur. This technique allows for easy insertion of the guide wire for PLB reconstruction using the trans-tibial tunnel technique (Fig. 1-D).

The third characteristic is that the hamstring tendon-hybrid graft [9 10] is used. In this graft, the femoral end is connected with an Endobutton-CL and the tibial end is connected with a polyester tape (Fig. 2-A). The hybrid graft fixed with the turn-buckle stapling technique is stiffer than the graft tethered with sutures to a screw-post [9 10]. In addition, we can simultaneously fix 2 grafts to the tibia, applying an initial tension. The fourth characteristic is that we now simultaneously apply a 30 Newton load to each graft at 10 degrees of knee flexion [8], and then, simultaneously fix the 2 grafts with the turnbuckle stapling technique (Fig. 2-B, C, D).

CLINICAL RESULTS

To compare the clinical outcome of our anatomic double-bundle procedure with that of two different ACL reconstruction procedures using the hamstring tendon graft, a prospective comparative study was carried out with 72 consecutive patients who underwent unilateral ACL reconstruction in 2001. In each procedure, we used the above-described hamstring tendon-hybrid graft. In each graft, the femoral side was secured with an Endobutton and the tibial side was fixed with the turn-buckle stapling technique. The first 24 consecutive patients underwent

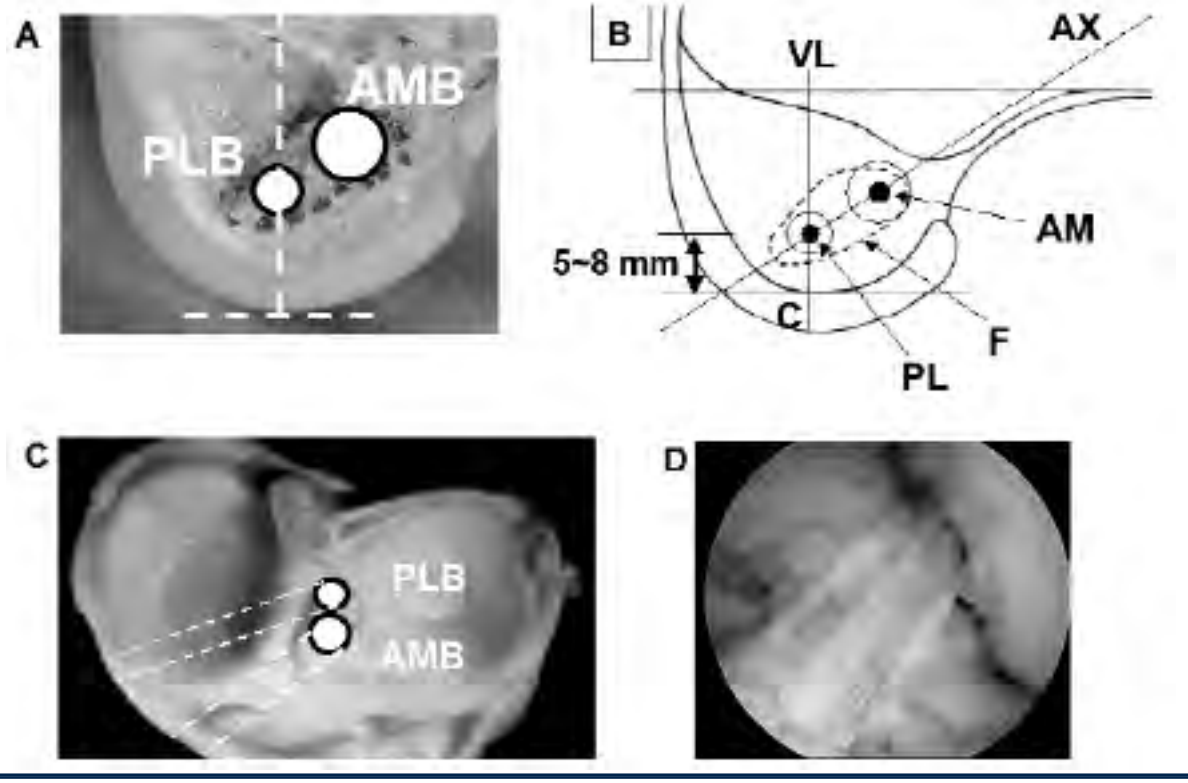

Fig. 1. Our anatomic double-bundle ACL reconstruction procedure.
A: Position of the normal attachment of the ACL and the two tunnels on the femur.
B: When we drew a vertical line (VL) through the contact point (C) between the femoral condyle and the tibial plateau on a picture taken at 90 degrees of flexion, this line and the long axis of the ACL attachment (AX) was crossed at the point (PL) on the vertical line 5 to 8 mm anterior to the edge of the joint cartilage.
C: Position of the two tunnels on the tibia.
D: The reconstructed 2 bundles (observion through the lateral potal). The posterolateral bundle was observed behind the AM bundle. An absorbable suture marker is attached to each graft to show the point of flip of the Endobutton.

ACL reconstruction with a single-bundle procedure using a 6-strand hamstring tendon-hybrid graft (8-10 mm in the diameter). The next 24 consecutive patients underwent ACL reconstruction with the non-anatomic double-bundle procedure [3] using 4-strand (6-8 mm in the diameter) and 2-strand (5-6 mm in the diameter) hamstring tendon-hybrid grafts. In this procedure, one tibial tunnel was created at the center of the PLB attachment, and two femoral tunnels were created at the 1 and 2 (or 10 and 11) o'clock positions, respectively. The last 24 patients underwent ACL reconstruction with the above-described anatomic double-bundle procedure [7] using the 4-strand and 2-strand hamstring tendon-hybrid grafts. There were no significant differences in the background factors among the 3 groups. Identical management was performed postoperatively according to our original rehabilitation protocol [7]. All the 72 patients were subjectively and objectively evaluated at the time of 12 months after surgery. No intraoperative and postoperative complications were experienced in this study. Statistical analyses were made using the ANOVA and the chi-square test.

Concerning the results, the postoperative side-to-side anterior laxity was 2.7 ± 1.9 (average ± standard deviation) mm, 1.9 ± 1.7 mm, and 1.1 ± 0.9 mm in Groups I, II, and III, respectively. The ANOVA demonstrated a significant difference among the three groups ($p < 0.05$). The post-hoc test showed that the anterior laxity of the anatomic double-bundle group was significantly less than that of the single-bundle group ($p < 0.05$). In radiological evaluation, obvious (> 2 mm) enlargement of the tibial tunnel was observed in 25%, 46%, and 9% of Groups I, II, and III, respectively. The frequency of Group III (the anatomic double-bundle group) was significantly less than that of Group II (non-anatomic double-bundle

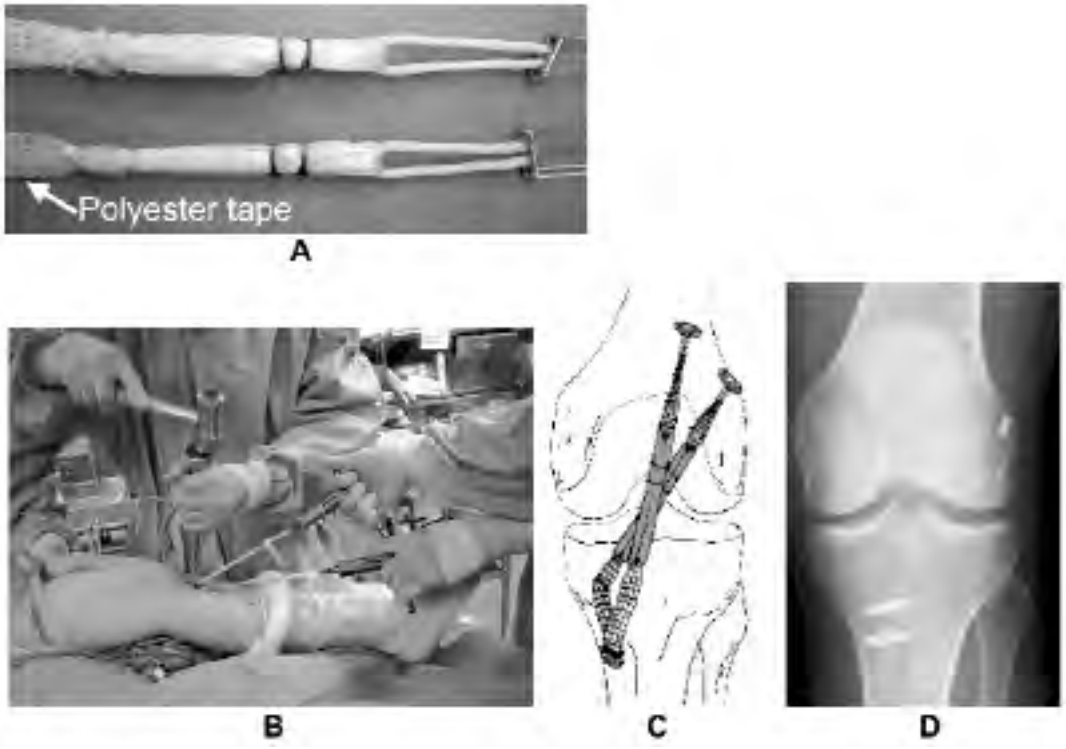

Fig. 2. Graft tensioning and fixation.
A: Hamstring tendon-hybrid grafts. An Endobutton-CL® is attached at the looped end of each doubled tendon graft. A polyester tape is connected in series with the other end. The diameter of this tendon portion shows 7 to 8 mm for the AM bundle graft and 5 to 6 mm for the PL bundle graft.
B: Graft fixation. A surgeon simultaneously secured the 2 tape portions onto the anteromedial aspect of the tibia using two spiked staples, applying a 30-N tension to each graft for two minutes using the tensiometer at 10 degrees of knee flexion.
C: A schematic picture of fixation of the two bundles.
D: A roentogenogram after anatomic double-bundle ACL reconstruction

group) ($p < 0.05$). Regarding subjective evaluation, range of knee motion, and quadriceps and hamstring muscle torque, there were no significant differences among the 3 groups.

DISCUSSION

In our clinical study, the postoperative anterior laxity of the anatomic double-bundle group were significantly less than that of the single-bundle group. In addition, the frequency of the obvious tibial tunnel enlargement was significantly less in the anatomic double-bundle group with two thin tibial tunnels than in the non-anatomic double-bundle group with one thick tibial tunnel. This study suggested that our anatomic double-bundle reconstruction is a promising procedure to improve the clinical outcome of ACL reconstruction, at least in procedures using the hamstring tendon autograft. However, this study involved some limitations. For example, the number of patients and the follow-up period were insufficient, the rotatory instability or femoral tunnel enlargement were not evaluated, and the results were not compared with those after reconstruction using the bone-patellar tendon-bone graft. Further studies are needed to establish the clinical utility of this anatomic double-bundle reconstruction procedure. The Author considered why our results on the knee stability were improved, compared to the single-bundle procedure? Yagi et al. [11] biomechanically compared an anatomic double-bundle reconstruction procedure with a single-bundle procedure under an anterior load and a combined rotatory torque applied to the tibia. In both the conditions, the anterior translation was significantly less in the anatomic double-bundle procedure than in the sin-

gle-bundle procedure. They concluded that anatomic double-bundle reconstruction restores knee kinematics more closely to normal than single-bundle. Therefore, we speculate that, first, our anatomic double-bundle reconstruction might reduce the anterior translation and the internal rotation to a greater degree than the single-bundle reconstruction, at least, immediately after surgery. Therefore, external forces applied to the knee in the remodeling phase might be distributed to the AMB and PLB grafts. These biomechanical advantages might result in good maturation of both the AMB and PLB grafts. Second, the two tendon grafts used in our double-bundle procedure were thinner than the graft used for the single-bundle procedure. The Authors found that the margin of the tendon graft is anchored by collagen fibers resembling Sharpey's fiber to the tunnel wall in ACL reconstruction [12 13]. In addition, Delay et al. [14] recently reported on a clinical case that the core portion of the thick tendon graft remained necrotic at the time of 18 months after surgery. Therefore, the condition that each thin graft was tightly placed within a thin tunnel in the anatomic procedure might provide benefits in graft healing and remodeling, as well as in inhibition of tunnel widening.

According to our recent *in vivo* measurement study [15], first, the tension pattern itself of each bundle is not essentially changed by the magnitude of initial tension. Namely, the PLB is stretched near the extension position, and relaxed during flexion. The AMB is stretched in extension, most relaxed at 30-60 degrees of flexion, and stretched in flexion of more than 90 degrees. Second, the initial tension increases the absolute tension value of the bundle by a constant magnitude at each angle of knee flexion. This fact shows that we can control the peak tension values of each graft by applying an appropriate initial tension to the graft at a certain fixation angle.

When we discuss how we should perform graft tensioning in the anatomic double-bundle procedure, the greatest problem we face is that the tension patterns of the normal AMB or PLB during the knee motion have not been clarified as of yet because of various difficulties of *in vivo* measurement. Instead of the tension, we measured relative length change patterns of the normal AMB and PLB [16]. Recently, Bach et al. [17] reported strain change patterns of the 2 bundles. These studies showed that the PLB is slightly more stretched than the AMB in the full extension position, while the AMB is significantly stretched in the flexion position. According to our *in vivo* measurement studies [15], when we applied the same initial tension on each bundle at 10 degrees of knee flexion, each tension pattern is similar to that of the normal bundle. This fact suggested that the slight flexion position (10 degrees of knee flexion) is recommended as the most appropriate knee flexion angle for easy graft tensioning. On the other hand, clinically, the full extension position may be recommended in order to avoid flexion contracture of the knee after surgery. However, our previous studies [18 19] showed that the initial graft tension in the hamstring tendon graft is dramatically reduced in the early phase after surgery. Therefore, the slight flexion position is again recommended as the most appropriate knee flexion angle for graft tensioning, when we take the postoperative graft relaxation into account. Another important question on graft tensioning is whether we should separately fix the 2 grafts at different flexion angles. According to our in vivo measurement studies [15], if we apply a tension to the AMB after we fixed the PLB at the extension position, the initial tension applied to the PLB is reduced to an unknown degree. Namely, a surgeon cannot sufficiently control the graft tension in this technique. Therefore, in anatomic double-bundle ACL reconstruction, it is important to simultaneously fix the 2 bundles, applying appropriate initial tensions to the 2 grafts. Thus, based on these biomechanical considerations and our clinical experiences, we now simultaneously apply a 30 Newton load to each graft at 10 degrees of knee flexion, and then, simultaneously fix the 2 grafts with the turnbuckle stapling technique. We believe that this is a simple and theoretical technique for graft tensioning and fixation.

REFERENCES

1 Mott HW. *Semitendinosus anatomic reconstruction for cruciate ligament insufficiency*. Clin Orthop 1983;172:90-2.

2 Zaricznyj B. *Reconstruction of the anterior cruciate ligament of the knee using a doubled tendon graft*. Clin Orthop 1987;220:162-75.

3 Rosenberg TD, Graf B. *Techniques for ACL reconstruction with Multi-Trac drill guide*. Mansfield, MA: Acufex Microsurgical Inc 1994.

4 Muneta T, Sekiya I, Yagishita K, Ogiuchi T, Yamamoto H, Shinomiya K. *Two-bundle reconstruction of the anterior cruciate ligament using semitendinosus tendon with endobuttons: Operative technique and preliminary results*. Arthroscopy 1999;15:618-24.

5 Yasuda K. *Anatomical reconstruction of the anteromedial and posterolateral bundles of the anterior cruciate ligament*. In

the Symposium "Tunnel positioning in ACL reconstruction". Proceedings of Biennial Congress of International Society of Arthroscopy, Knee Surgery and Orthopaedic Sports Medicine, Auckland, New Zealand, 2003, pp. 36-38.

[6] Yasuda, K, Kondo E, Ichiyama H, Ikema Y, Kitamura N, Yoshikawa T, et al. A*natomical reconstruction procedure for the anteromedial and posterolateral bundles of the anterior cruciate ligament*. J Jpn Arthroscopy Ass 2003;28:17-23.

[7] Yasuda K, Kondo E, Ichiyama H, Kitamura N, Tanabe Y, Tohyama H, et al. *Anatomical reconstruction of the anteromedial and posterolateral bundles of the anterior cruciate ligament using hamstring tendon grafts. Anatomical and clinical studies*. Arthroscopy 2004;20:1015-25.

[8] Yasuda K, Kondo E, Ichiyama H, Tanabe Y, Tohyama H. *Surgical and Biomechanical Concepts of Anatomic Anterior Cruciate Ligament Reconstruction*. Oper Tech Orthop 2005;15:96-102.

[9] Yasuda K, Tsujino J, Ohkoshi Y, Tanabe Y, Kaneda K. *Graft site morbidity with autogenous semitendinosus and gracilis tendons*. Am J Sports Med 1995;23:706-14.

[10] Yasuda K, Tsujino J, Tanabe Y, Kaneda K. *Effects of initial graft tension on clinical outcome after anterior cruciate ligament reconstruction. Autogenous doubled hamstring tendons connected in series with polyester tapes*. Am J Sports Med 1997;25:99-106.

[11] Yagi M, Wong EK, Kanamori A, Debski RE, Fu FH, Woo SL. *Biomechanical Analysis of an Anatomic Anterior Cruciate Ligament Reconstruction*. Am J Spots Med 2002;30:660-6.

[12] Tomita F, Yasuda K, Mikami S, Sakai T, Yamazaki S, Tohyama H. *Comparisons of intraosseous graft healing between the doubled flexor tendon graft and the bone-patellar tendon-bone graft in anterior cruciate ligament reconstruction*. Arthroscopy 2001;17:461-76.

[13] Yamazaki S, Yasuda K, Tomita F, Minami A, Tohyama H. *The effect of graft-tunnel diameter disparity on intraosseous healing of the flexor tendon graft in anterior cruciate ligament reconstruction*. Am J Sports Med 2002;30:498-505.

[14] Delay BS, McGrath BE, Mindell ER. *Observations on a retrieved patellar tendon autograft used to reconstruct the anterior cruciate ligament: A case report*. J Bone Joint Surg Am 2002;84:1433-8.

[15] Ichiyama H, Yasuda K, Kondo E, Azuma C, Tohyama H. *An in vivo study on tension changes in the anteromedial and posterolateral bundles created with the anatomical two-route anterior cruciate ligament reconstruction procedure*. Proceedings of Biennial Congress of International Society of Arthroscopy, Knee Surgery and Orthopaedic Sports Medicine, Hollywood, Florida, USA 2005, pp. 80-82.

[16] Kurosawa H, Yamakoshi K, Yasuda K, Sasaki T. *Simultaneous measurement of changes in length of the cruciate ligaments during knee motion*. Clin Orthop 1991;265:233-40.

[17] Back JM, Hull ML, Patterson HA. *Direct measurement of strain in the posterolateral bundle of the anterior cruciate ligament*. J Biomech 1997;30:281-3.

[18] Yamanaka M, Yasuda K, Nakano H, Wada T, Tohyama H. *The effect of cyclic displacement upon the biomechanical characteristics of anterior cruciate ligament reconstructions*. Am J Sports Med 1999;27:772-7.

[19] Numazaki H, Tohyama H, Nakano H, Kikuchi S, Yasuda K. *The effect of initial graft tension on mechanical behaviors of the femur-graft-tibia complex with anterior cruciate ligament reconstruction during cyclic loading*. Am J Sports Med 2002;30:800-5.

Ricostruzione artroscopica del LCA con tendine rotuleo con o senza plastica antero-esterna associata. Studio prospettico randomizzato su 120 casi rivalutati a 1 anno e 1/2

F. Dargai
B. Melis[1]
T. Ait Si Selmi
P. Neyret

RIASSUNTO

Scopo dello studio. Valutare il beneficio di una plastica antero-esterna associata ad una ricostruzione del Legamento Crociato Anteriore (LCA) con terzo medio del tendine rotuleo nel trattamento delle lassità anteriori croniche.
Materiali e metodi. È stato condotto uno studio monocentrico prospettico randomizzato continuo dal gennaio 98 al maggio 99 su 120 pazienti. Criteri di esclusione sono stati tutta la chirurgia pregressa del ginocchio, ad eccezione della meniscectomia artroscopica isolata, e l'età superiore ai 40 anni. 60 pazienti sono stati sottoposti ad una ricostruzione artroscopica del LCA con terzo medio del tendine rotuleo (gruppo 1), mentre negli altri 60 pazienti alla stessa ricostruzione è stata associata una plastica antero-esterna con semitendinoso o gracile (gruppo 2). I due gruppi erano comparabili al momento dell'inclusione così come era comparabile la durata del follow-up: 16,5 ± 8 mesi per il Gruppo 1 e 18,5 ± 8 mesi per il Gruppo 2. I pazienti hanno avuto una valutazione soggettiva e funzionale secondo la classificazione IKDC e radiografica con proiezioni comparative tipo Lachman attivo.
Risultati. Al controllo non sono state evidenziate differenze statisticamente significative tra i due gruppi nel punteggio relativo alla valutazione soggettiva e alla mobilità. Si è riscontrata solamente una limitazione relativa della flessione a discapito del gruppo 2, senza differenza statistica.
Sembrava che ci fosse una differenza tra i pazienti che non presentavano alcun pivot shift e quelli con pivot shift franco o accennato a favore del gruppo con plastica antero-esterna. Non si sono notate differenze tra i due gruppi nella lassità valutata sulle radiografie dinamiche comparative.
Discussione. Questo studio conferma i buoni risultati ottenuti con trapianto autologo di tendine rotuleo. Sembra anche che la plastica antero-esterna possa determinare un migliore controllo della lassità residua e limitare la comparsa di pivot shift. La migliore flessione riscontrata nel gruppo 1 (tendenza in quanto $p > 0,05$) può rendere preferibile il trapianto isolato nei pazienti che necessitano di una flessione completa.
Conclusioni. Al follow-up a 1 anno e 1/2, i risultati a favore dell'associazione di una plastica antero-esterna sono incoraggianti. Allo stesso tempo il trapianto isolato di LCA non rappresenta probabilmente la sola scelta terapeutica nelle lassità anteriori croniche. Tuttavia il beneficio dato dall'associazione di una plastica antero-esterna necessita di essere avvalorato mediante un follow-up più lungo che permetta di confermare questa tendenza.

Key words: ACL reconstruction, extra articular plasty

Ospedale della Croix Rousse (Servizio di Ortopedia), Centre Livet, Lione, Francia;
[1] Clinica Ortopedica, Ospedale "Marino", Cagliari, Italia

INTRODUZIONE

La ricostruzione artroscopica del LCA mediante trapianto autologo del terzo medio del tendine rotuleo permette di ottenere dei buoni risultati ed è attualmente riconosciuta come tecnica di riferimento nel trattamento delle lassità anteriori croniche [1-3].

Tuttavia, questo successo deve essere considerato relativo [4-6] in riferimento alle difficoltà riscontrate nelle tecniche classiche nel controllo della stabilità rotatoria del ginocchio [7-9].

Così alcuni autori al fine di risolvere questo problema si sono orientati verso la ricostruzione con due fasci [10-13], mentre altri, come anche noi, preferiscono ricorrere a una plastica extra-articolare associata [14-17].

Ma l'indicazione di una plastica extra-articolare associata per controllare il pivot shift dinamico nelle lassità evolute è oggetto di controversia [14 17-20].

È noto che non si deve ricorrere isolatamente alla plastica extra-articolare in quanto questa da sola, si rivela insufficiente nel controllo della lassità e deleteria in termini di artrosi [21-23].

È stato H. Dejour nel 1978 a introdurre la tecnica che associa alla plastica extra-articolare un trapianto di LCA [3].

Attualmente ci sono pochi studi prospettici randomizzati sulla plastica antero-esterna associata al trapianto di LCA [15 16]. Abbiamo realizzato tale studio al fine di determinare quale fosse l'influenza di una plastica antero-esterna associata ad una ricostruzione con terzo medio del tendine rotuleo nel trattamento delle lassità anteriori croniche in termini di controllo della stabilità, della lassità e di risultato funzionale e soggettivo.

MATERIALI E METODI

È stato condotto uno studio prospettico monocentrico continuo randomizzato dal gennaio 98 al maggio 99 su 120 pazienti. I criteri di esclusione sono stati tutta la chirurgia pregressa del ginocchio (ad eccezione della meniscectomia artroscopica isolata) e l'età superiore ai 40 anni.

Tra questi 120 pazienti 60 sono stati sottoposti ad una ricostruzione artroscopica con il terzo medio del tendine rotuleo secondo la tecnica outside-in [24] (Gruppo 1).

La fissazione tibiale era assicurata a mezzo di una vite a interferenza riassorbibile (Phusis°) talvolta associata all'utilizzo di un filo metallico ancorato ad una vite da corticale (Fig. 1).

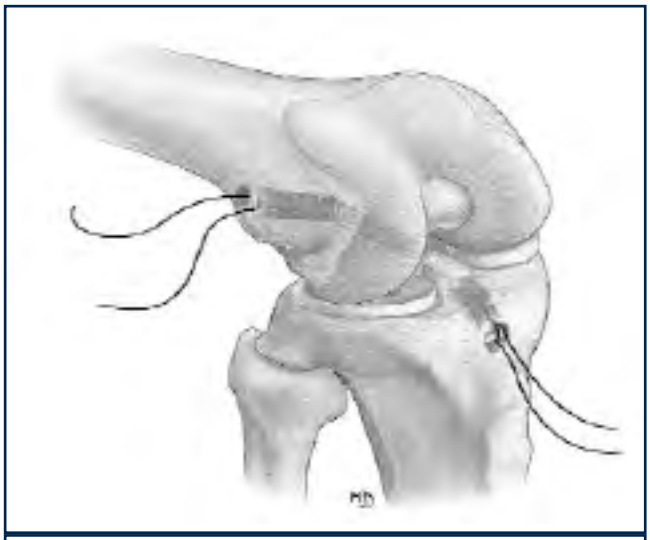

Fig. 1. Ricostruzione del LCA con TR secondo la tecnica "outside-in" non associata a plastica antero-esterna (Gruppo KJ).

Gli altri 60 pazienti sono stati sottoposti ad una ricostruzione artroscopica con terzo medio di tendine rotuleo in associazione ad una plastica antero-esterna con semitendinoso o gracile (Gruppo 2) (Fig. 2).

I due gruppi erano comparabili per sesso ratio, età, peso e indice di massa corporea, tipo di sport praticato e livello sportivo, intervallo di tempo tra il trauma e l'intervento chirurgico, oltre che per le lesioni associate, in particolare meniscali, il cui trattamento ha variato in funzione del tipo di lesione (Figg. 3 e 4).

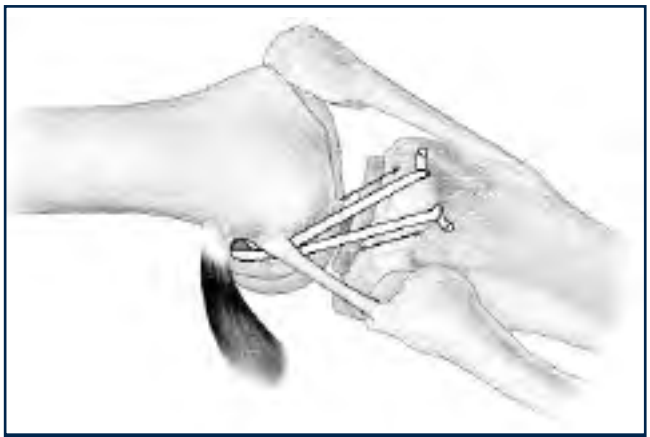

Fig. 2. Ricostruzione del LCA con TR secondo la tecnica "outside-in" associata a plastica antero-esterna (Gruppo KJT).

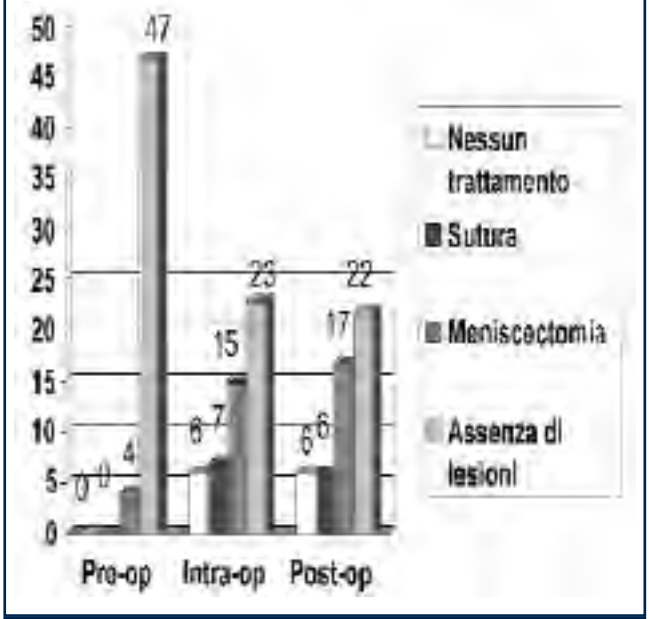

Fig. 3. Lesioni del menisco nel gruppo KJ isolato.

I due gruppi erano ugualmente comparabili per punteggio soggettivo preoperatorio (75,3% per il gruppo 1 e 72,6% per il gruppo 2), per lassità pre-operatoria (la lassità differenziale in Lachman attivo del compartimento interno era per il gruppo 1 di 4,5 ± 3 mm e per il gruppo 2 di 4,6 ± 2 mm), per il punteggio IKDC finale e per il grado di artrosi (tutti i pazienti ne erano privi).

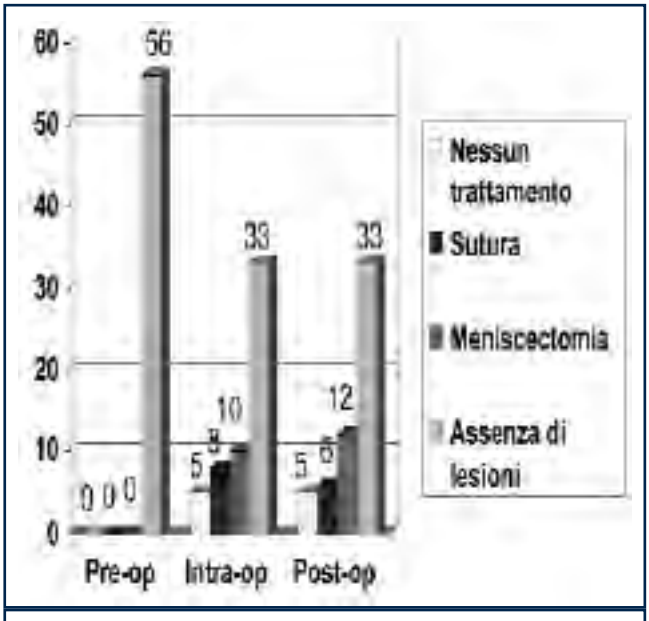

Fig. 4. Lesioni del menisco interno nel gruppo KJ + plastica antero-esterna.

Per questo studio sono stati rivisti 107 pazienti di cui 51 sottoposti a una ricostruzione isolata (Gruppo 1) e 56 a una plastica antero-esterna addizionale (Gruppo 2).13 pazienti sono stati persi di vista al follow-up; la percentuale di controllo era di 89,2%. Il follow-up (16,5 ± 8 mesi per il gruppo 1 e 18,5 ± 8 mesi per il gruppo 2) era comparabile per i due gruppi.

I pazienti sono stati sottoposti a esame clinico e radiografico. È stata utilizzata la scheda IKDC di valutazione soggettiva e non la scheda IKDC di valutazione clinica (versione 1999).

Sono state eseguite delle radiografie comparative in A-P e in laterale in appoggio monopodalico e tipo Lachman attivo che hanno permesso di misurare la translazione tibiale, la penta tibiale e l'altezza della rotula.

RISULTATI

Punteggio soggettivo

Il punteggio soggettivo IKDC era di 88,4 ± 15 del Gruppo 1 contro 93,5 ± 9 del Gruppo 2. Il guadagno in punteggio soggettivo era di + 13 per il Gruppo 1 e di + 21 per il Gruppo 2. Questa differenza non era statisticamente significativa (Fig. 5).

Mobilità

Il punteggio relativo alla mobilità IKDC mostrava una differenza a discapito del Gruppo 2 dovuta a una limitazione relativa della flessione ma senza valore statisticamente significativo (Fig. 6).

Lassità

Al test di Lachman-Trillat 2 pazienti del Gruppo 1 presentavano un arresto molle (4%) rispetto a 1 paziente del Gruppo 2.

Per quanto riguarda il pivot shift, la differenza globalmente non era significativa. Sembrava che ci fosse una differenza a discapito del Gruppo 1 se si confrontavano i pazienti che non presentavano alcun pivot shift con quelli presentanti un pivot shift accennato o franco. Tuttavia questa differenza non era statisticamente significativa (Fig. 7).

La lassità differenziale in Lachman attivo del compartimento interno era di 3,2 ± 3 mm per il Gruppo 1 contro 2,3 ± 2 mm per il Gruppo 2. Allo stesso modo la lassità differenziale in Lachman attivo del compartimento esterno era di 4,6 ± 4 mm per il Gruppo 1 contro 2 ± 4 mm per il Gruppo 2.

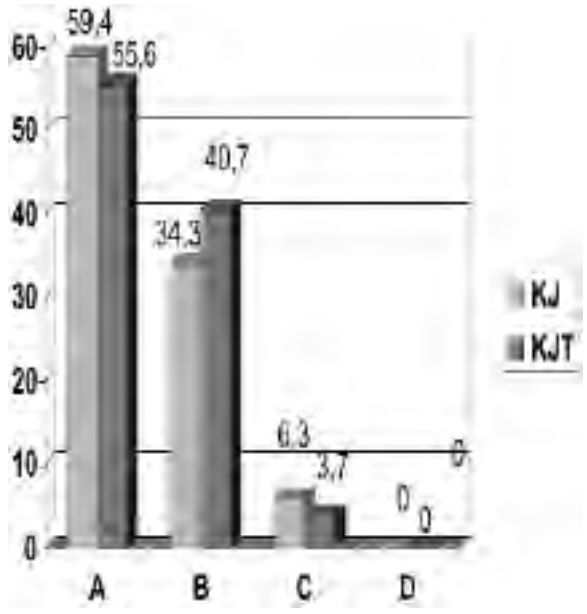

Fig. 5. Valutazione comparativa del grado di soddisfazione dei pazienti (in percentuale)

La comparazione dei due gruppi in funzione della lassità differenziale in Lachman attivo (interno) espressa attraverso le categorie IKDC non mostrava differenze significative, cosi come la valutazione della lassità in funzione del "gruppo lassità" della scheda IKDC (Figg. 8 e 9).

Valutazione finale IKDC

La differenza tra i due gruppi non era statisticamente significativa (Fig. 10).

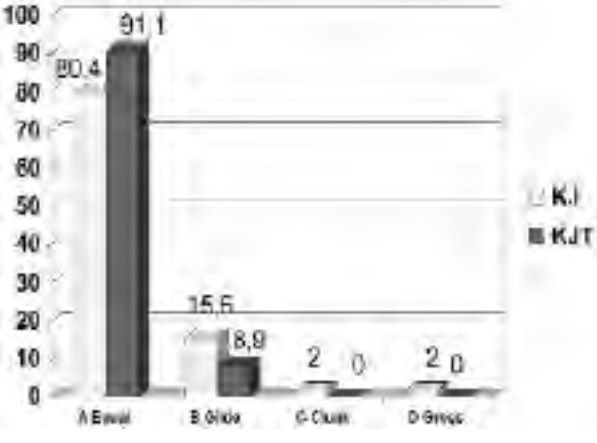

Fig. 6. Valutazione comparativa della mobilità.

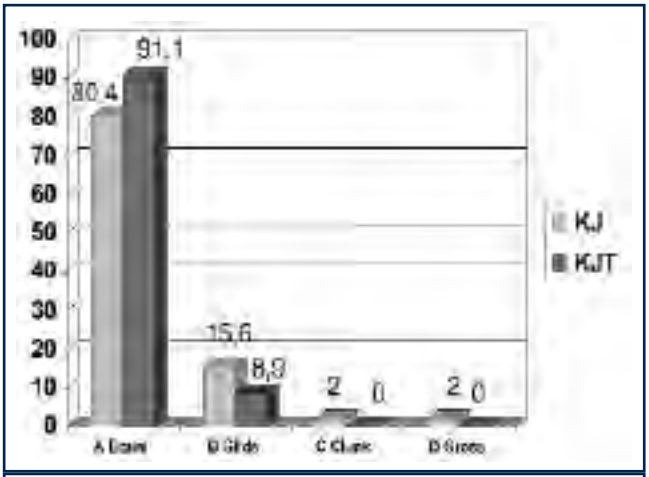

Fig. 7. Valutazione comparativa del pivot shift (in percentuale).

Complicanze

Non ci sono state complicanze maggiori se si esclude un'anemia acuta nel Gruppo 2. I reinterventi sono stati dovuti soprattutto alla rigidità. Si è fatto ricorso a un'artrolisi anteriore in artroscopia 4 volte in ciascuno dei due gruppi (7,8% e 7,1%). Nel Gruppo 1 sono stati necessari una ripresa della fissazione tibiale e la rimozione di una vite a interferenza migrata. Le meniscectomie realizzate secondariamente sono state rare. Se si esclude nel Gruppo 1 una meniscectomia realizzata secondariamente su un

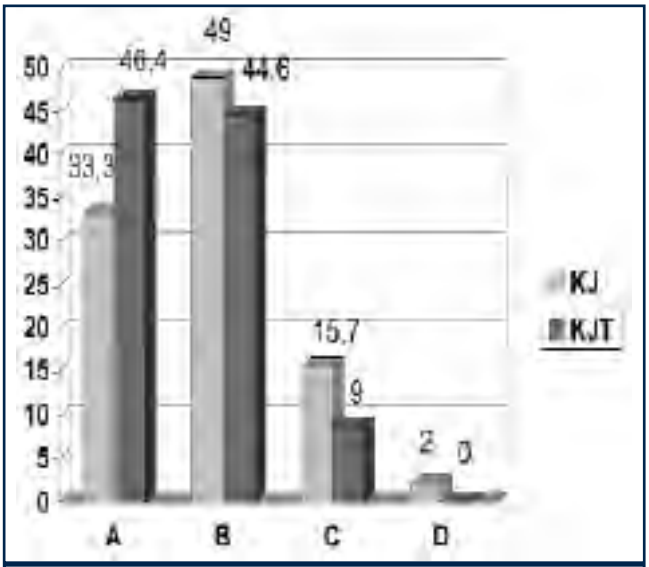

Fig. 8. Valutazione comparativa della lassità differenziale in Lachman attivo (interno) in funzione delle categorie IKDC (in percentuale).

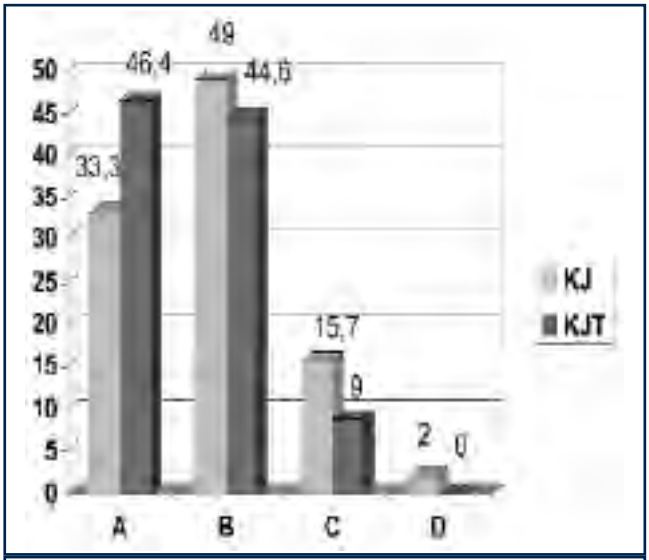

Fig. 9. Valutazione comparativa della lassità in funzione del "gruppo lassità" della scheda IKDC (in percentuale).

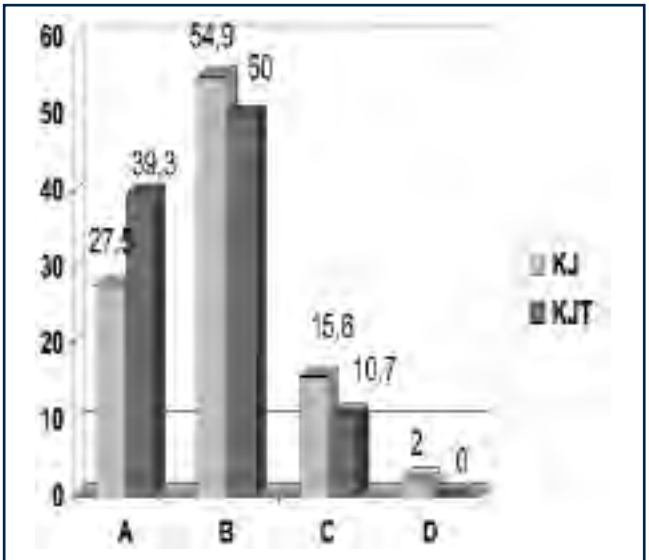

Fig. 10. Valutazione comparativa del punteggio IKDC Finale.

menisco giudicato sano nel primo intervento, le altre sono state eseguite in ragione del fallimento delle suture: 1 di 7 suture del menisco interno nel Gruppo 1 contro 2 di 8 nel Gruppo 2. Un fallimento tra tre suture del menisco esterno è stato notato nel Gruppo 2.

DISCUSSIONE

Risultati soggettivi e funzionali

Tra gli studi clinici molti sottolineano l'efficacia della plastica extra articolare sul piano soggettivo e funzionale. Essendo però studi non comparativi, sono di difficile interpretazione [14 25-27].

Acquitter et al. osservano una percentuale di soddisfazione rispettivamente di 82% e 88% a favore del gruppo con plastica extra articolare. La differenza non è però statisticamente significativa.

Belhareth e Christel [28] in uno studio prospettico a 1 anno di follow-up mostrano che l'associazione di una tenodesi laterale con fascia lata a una ricostruzione del LCA con trapianto prelevato dal tendine rotuleo migliora il punteggio soggettivo in maniera significativa. Così che il guadagno in punteggio soggettivo (valutato con il sistema IKDC 99) è rispettivamente di 23,1 e di 31,3 nel gruppo senza e con plastica esterna ($p < 0,01$).

Controllo della lassità

Entgebretsen [29] in uno studio di biomeccanica su cadavere, analizzando la ricostruzione del LCA con tendine rotuleo con o senza plastica extra-articolare, conferma l'efficacia della plastica extra articolare nell'esecuzione delle manovre volte ad evidenziare il pivot shift. La forza applicata sul trapianto diminuisce del 43% in presenza della plastica extra articolare.

Lerat e Mandrino [30] su due serie prospettiche non randomizzate hanno mostrato una differenza significativa a 5 anni a favore dei pazienti che avevano beneficiato dell'aggiunta di una plastica esterna. La differenza non era significativa a distanza di 2 anni.

In compenso per Holmes [17] che studia la ricostruzione del LCA associata o non a una plastica di Macintosh e per Buss [31] e O'Brien [20] che studiano l'effetto della plastica esterna di Lemaire, la plastica addizionale non migliora il risultato.

In uno studio comparativo randomizzato di Acquiter e Vielpau [15], l'aggiunta di una plastica antero esterna conferma l'effetto anti-pivot shift. Questo risulta abolito nel 96% dei pazienti che hanno beneficiato di un rinforzo antero laterale e nell'80% dei soggetti trattati con plastica intra-articolare isolata.

Questa tendenza alla diminuzione della frequenza del pivot shift, è stata messa ben in evidenza da Lerat [18] e Cladiere [16] che spiegano questo fenomeno con il migliore controllo della lassità nel compartimento esterno. Nello

studio di Cladiere la plastica esterna risulta efficace nei i casi in cui la lassità è superiore a 8 mm a livello del compartimento esterno.
Lerat [31] considera che una classificazione delle lassità anteriori sulla base della translazione del compartimento interno e del compartimento esterno osservata sulle radiografie, dovrebbe permettere di evidenziare meglio le indicazioni a queste plastiche extra-articolari.

Scelta della tecnica
Nella tecnica da noi eseguita, la plastica antero-esterna prevede l'utilizzo del gracile. Questo ha il vantaggio di ridurre le dimensioni della cicatrice in regione esterna, di non indebolire le strutture esterne e di non ridurre la forza dei rotatori interni.
Analisi della morbilità e dei fallimenti
Tra gli inconvenienti che si possono ritrovare in una plastica mista intra- ed extra-articolare, alcuni autori segnalano la possibilità di una contrattura in flessione o la comparsa di dolori in regione esterna. Così Dejour et al. [14] sono dovuti ricorrere a mobilizzazione o a artrolisi nel 6% dei casi dopo plastica mista che associava la tecniche di Kenneth Jones e di Lemaire. Strum et al. [32] riferiscono il 12% di artrolisi artroscopiche in una serie di 127 pazienti.
Allo stesso modo Anderson et al. [33], O Brien et al. [20] sconsigliano la tenodesi laterale considerata responsabile dell'insorgenza di dolori in regione esterna in una percentuale di casi che va dal 15 al 44%. Acquiter et al. [15] osservano l'insorgenza di un dolore in corrispondenza del tubercolo di Gerdy solamente in un caso.
Noi non abbiamo osservato nella nostra serie un maggior numero di complicanze o una maggiore incidenza di rigidità nel gruppo con aggiunta di una plastica antero-esterna. Un'artrolisi anteriore per via artroscopica per limitazione dell'escursione articolare è stata eseguita 4 volte in ciascuno dei due gruppi.

CONCLUSIONI

Questo studio prospettico randomizzato conferma la qualità dei risultati ottenuti con trapianto autologo di tendine rotuleo.
Sembra anche che la plastica antero-esterna possa essere in grado di determinare un miglior controllo della lassità residua e di limitare la sopraggiunta di pivot shift anche solo accennato. La limitazione di questo fenomeno può spiegarsi con un migliore controllo della lassità nel compartimento esterno. La prosecuzione di questo studio, attualmente in corso, con un follow-up di maggiore durata, permetterà di precisare questa tendenza.
La tendenza ad avere una migliore flessione nel gruppo 1, può rendere preferibile un trapianto isolato nei pazienti che necessitano di una flessione completa (yoga, danza, free-climber, etc.).
In generale nel trattamento di una lassità anteriore cronica si deve probabilmente prendere in considerazione l'entità della lassità e il tipo di sport praticato. Si può considerare l'aggiunta di una plastica antero-esterna in caso di pratica di sport con pivoting e contatto (calcio, rugby, pallamano, etc.), così come nelle forme evolute o in caso di revisione del trapianto.

BIBLIOGRAFIA

1 Aglietti P, Zaccherotti G, Menchetti PP, De Biase P. *A comparison of clinical and radiological parameters with two arthroscopic techniques for anterior cruciate ligament reconstruction*. Knee Surg Sports Traumatol Arthrosc 1995;3:2-8.

2 Bouattour K, Chatain F, Ait Si Selmi T, Neyret P. *Arthroscopic reconstruction of the anterior cruciate ligament*. Rev Chir Orthop Reparatrice Appar Mot 2002;88:130-8.

3 Dejour H, Walch G, Neyret P, Adeleine P. *Results of surgically treated chronic anterior laxities. Apropos of 251 cases reviewed with a minimum follow-up of 3 years*. Rev Chir Orthop Reparatrice Appar Mot 1988;74:622-36.

4 Bach BR Jr, Tradonsky S, Bojchuk J, Levy ME, Bush JCA. *Arthroscopically-assisted anterior cruciate ligament reconstruction using patellar tendon autograft. Five-to-nine-year follow-up evaluation*. Am J Sports Med 1998;26:20-9.

5 Daniel DM, Stone ML, Dobson BE, Fithian DC, Rossman DJ, Kaufman KR. *Fate of the ACL-injured patient. A prospective outcome study*. Am J Sports Med 1994;22:632-44.

6 Nedeff DD, Bach BR Jr. *Arthroscopic anterior cruciate ligament reconstruction using patellar tendon autografts: a comprehensive review of contemporary literature*. Knee Surgery 2001;14:243-58.

7 Frank CB, Jackson DW. *The science of reconstruction of the anterior cruciate ligament*. J Bone Joint Surg 1997;79:1556-76.

8 Sakane M, Fox RJ, Woo SL-Y, Livesay GA, Li G, Fu FH. *In situ forces in the anterior cruciate ligament and its bundles in response to anterior tibial loads*. J Othop Res 1997;15:285-93.

9 Woo SLY, Kanamori A, Zeminski J, Yagi M, Papageorgiou C, Fu FH. *Reconstruction of the anterior cruciate ligament with hamstrings and patellar tendon. A cadaveric study comparing anterior and rotational loads*. J Bone Jt Surg 2002;84:907-14.

10 Sbihi A, Franceschi JP, Christel P, Colombet P, Djian P, Bellier G. *Anterior cruciate ligament reconstruction: biome-*

chanical comparison on cadaver specimens using a single or double hamstring technique. Rev Chir Orthop Reparatrice Appar Mot 2004;90:643-50.

[11] Hamada M, Shino K, Horibe S, Mitsuoka T, Miyama T, Shiozaki Y. *Single- vs. bi-socket anterior cruciate ligament reconstruction using autogenous multiple-stranded hamstring tendons with EndoButton femoral fixation: A prospective study*. Arthroscopy 2001;17:801-7.

[12] Hara K, Kubo T, Suginoshita T, Shimizu C, Hirasawa Y. *Reconstruction of the anterior cruciate ligament using a double bundle*. Arthroscopy 2000;16:860-4.

[13] Marcacci M, Paladini Molgora A, Zaffagnini S, Vascellari A, Iacono F. *Anatomic double-bundle anterior cruciate ligament reconstruction with hamstrings*. Arthroscopy 2003;19:540-6.

[14] Dejour H, Dejour D, Ait Si Selmi T. *Chronic anterior laxity of the knee treated with free patellar graft and extra-articular lateral plasty: 10-year follow-up of 148 cases*. Rev Chir Orthop Reparatrice Appar Mot 1999;85:777-89.

[15] Acquitter Y, Hulet C, Locker B, Delbarre JC, Jambou S, Vielpeau C. *Patellar tendon-bone autograft reconstruction of the anterior cruciate ligament for advanced-stage chronic anterior laxity: is an extra-articular plasty necessary? A prospective randomised study of 100 patients with five year follow-up*. Rev Chir Orthop Reparatrice Appar Mot 2003;89:413-22.

[16] Cladiere F, Besse JL, Moyen B, Lerat JL. *Étude prospective randomisée de la reconstruction du LCA comparant une plastie intra-articulaire au tendon rotulien et une plastie associée intra- et extra-articulaire*. Rev Chir Orthop 2000;86:124.

[17] Holmes PF, James SL, Larson RL. *Retrospective direct comparaison of three intraarticular anterior cruciate ligament reconstructions.* Am J Sports Med 1991;19:596-600.

[18] Lerat JL, Chotel F, Besse JL, Moyen B, Binet G, Craviari T. *The results after 10-16 years of the treatment of chronic anterior laxity of the knee using reconstruction of the anterior cruciate ligament with a patellar tendon graft combined with an external extra-articular reconstruction.* Rev Chir Orthop Reparatrice Appar Mot 1998;84:712-27.

[19] Noyes FR, Barber SD. *The effect of an extra-articular procedure on allograft reconstructions for chronic ruptures of the anterior cruciate ligament*. J Bone Joint Surg Am 1991;73:882-92.

[20] O'Brien SJ, Warren RF, Wickiewicz TL, Rawlins BA, Allen AA, Panariello R. *The iliotibial band lateral sling procedure and its effect on the results of anterior cruciate ligament reconstruction.* Am J Sports Med 1991;19:21-4.

[21] Draganich LF, Reider B, Miller PR. *An in vitro study of the Muller anterolateral femorotibial ligament tenodesis in the anterior cruciate ligament deficient knee*. Am J Sports Med 1989;17:357-62.

[22] Neyret P, Palomo JR, Donell ST, Dejour H. *Extra-articular tenodesis for anterior cruciate ligament rupture in amateur skiers*. Br J Sports Med 1994;28:31-4.

[23] Vail TP, Malone TR, Bassett FH 3rd. *Long-term functional results in patients with anterolateral rotatory instability treated by ilio-tibial band transfer.* Am J Sports Med 1992;20:274-82.

[24] Chambat P, Selva P. *Reconstruction du LCA par une autogreffe au tendon rotulien. Forage du tunnel de dehors en dedans.* In: *Arthroscopie*. Paris: Elsevier 1999, p. 144.

[25] Jorgensen U, Bak K, Ekstrand J, Scavenius M. *Reconstruction of the anterior cruciate ligament with the iliotibial band autograft in patients with chronic knee instability.* Knee Surg Sports Traumatol Arthrosc 2001;9:137-45.

[26] Kennedy JC, Stewart R, Walker D. *Anterolateral rotatory instability of the knee joint. An early analysis of the Ellison procedure*. J Bone Joint Surg Am 1978;60:1031-9.

[27] Marcacci M, Zaffagnini S, Iacono F, Vascellari A, Loreti I, Kon E. *Intra- and extra-articular anterior cruciate ligament reconstruction utilizing autogeneous semitendinosus and gracilis tendons: 5-year clinical results*. Knee Surg Sports Traumatol Arthrosc 2003;11:2-8.

[28] Belhareth S, Christel P, Djan P, Zilber S. *Évaluation à 12 mois du résultat subjectif des plasties du LCA par transplant libre de tendon rotulien avec ou sans ténodèse latérale au fascia lata associée*. Rev Chir Orthop Reparatrice App Mot 2004;90.

[29] Engebretsen L, Lew WD, Lewis JL, Hunter RE. *The effect of an iliotibial tenodesis on intraarticular graft forces and knee joint motion.* Am J Sports Med 1990;18:169-76.

[30] Lerat JL, Mandrino A, Besse JL, Moyen B, Brunet-Guedj E. *Effect of external extra-articular ligament plasty on the results of anterior cruciate ligament reconstruction with patellar tendon, a 4 years follow-up.* Rev Chir Orthop Reparatrice Appar Mot 1997;83:591-601.

[31] Buss D, Warren RF, Wickiwitz TL. *Arthroscpically assisted reconstruction of the anterior cruciate ligament with use of autogenous patellar ligament grafts.* J Bone Joint Surg 1993;75A:1346-55.

[32] Strum GM, Fox JM, Ferkel RD. *Intra rticular versus intra articular and extra articular reconstruction for chronic anterior cruciate ligament instabilité.* Clin Ortho 1989;245:188-90.

[33] Anderson AF, Snyder RB, Lipscomb AB Jr. *Anterior cruciate ligament reconstruction. A prospective randomized study of three surgical methods*. Am J Sports Med 2001;29:272-9.

La ricostruzione del LCA negli adolescenti

ACL reconstruction in skeletally immature patients

V. Guzzanti[1 2]
F. Falciglia[2]

RIASSUNTO

Alcuni studi sperimentali ed i risultati clinici ottenuti con la ricostruzione intra-articolare del LCA in soggetti in accrescimento, inducono a considerare il trattamento chirurgico non più così incerto come appariva fino a pochi anni fa. Ma, nella programmazione e nella realizzazione, è necessario avere il massimo rispetto della biologia e tenere ben presenti i vari aspetti legati alla crescita.
Prima di porre l'indicazione all'intervento è necessario valutare l'età anagrafica ed ossea, il sesso, il livello di maturità puberale (secondo Tanner), il livello di attività fisica ed eseguire la radiografia comparativa degli arti inferiori. Nei pre-adolescenti è possibile ricostruire il LCA con tecnica che non interessa le cartilagini di accrescimento metafisarie. Negli adolescenti in stadio Tanner 2 e 3 la ricostruzione è realizzabile perforando la tibia nell'epifisi e la sola cartilagine di coniugazione femorale. Per quel che riguarda quest'ultima deve essere considerata attentamente la percentuale di lesione producibile in quest'ultima con il tipo di intervento scelto e rispettandone così i limiti. Gli adolescenti in stadio Tanner 4 e 5 non richiedono accorgimenti tecnici particolari. Nella scelta dei tendini sono da preferire il semitendinoso associato al gracile. Considerazioni di tipo biologico controindicano in questa fascia di età gli interventi che prevedono l'uso del tendine rotuleo o l'utilizzo di innesti conservati e trattati.

Parole chiave: trattamento chirurgico, ricostruzione del legamento crociato anteriore, adolescenti, ginocchio, cartilagini di accrescimento aperte

SUMMARY

Some experimentals studies and clinical results obtained on ACL reconstruction in skeletally immature patients, induce to consider the surgical treatment not so uncertain. However, it is necessary to respect the biology taking into account all various aspect of the growth. Before the operation we must define the bone age, the gender, the Tanner stage, the fisical activity level and submit the patient to the X-ray of the lower limbs. In pre-adolescents the reconstruction of ACL follows the sparing physes techniques. In adolescents Tanner stage 2 or 3, the reconstruction is realized drilling tibial epiphyseal nucleous and femoral distal physis. In this above mentioned last growth cartilage we produce a well defined percentage of lesion today known as safe for growth. The adolescents Tanner stage 4 or 5, can be submitted to the same technique of adults. The semitendinosus and gracilis tendons are the best choice.

Key words: operative treatment, acl reconstruction, skeletally immature, knee, open physis

[1] Università di Cassino, Cattedra di Ortopedia e Traumatologia;
[2] Ospedale "Bambino Gesù", Roma, I.R.C.S.

Il trattamento delle lesioni complete del legamento crociato anteriore (LCA) è problema controverso. La terapia conservativa adottata nelle lesioni totali degli adolescenti porta a risultati non soddisfacenti [1 2], analogamente a quanto accade negli adulti. Nei pazienti con cartilagini di accrescimento aperte la scelta del trattamento chirurgico per la ricostruzione del LCA è condizionata dal timore di alterare l'accrescimento del complesso epifiso-metafisario (CEM) del ginocchio [3 4].

L'attesa della maturità scheletrica prima di ricostruire il LCA, conduce ad un peggioramento della lassità che facilita l'instaurarsi dell'instabilità, predispone a lesioni meniscali secondarie e favorisce le alterazioni degenerative della cartilagine articolare [5].

Nelle lesioni acute con disinserzione prossimale o distale vi è indicazione alla reinserzione precoce con tecnica che prevede due tunnels transossei e sutura con fili riassorbibili a lungo-termine. Nelle lesioni al terzo medio la sutura diretta non ha dato risultati soddisfacenti [6] mentre le tecniche extra-articolari, che rispettano le cartilagini di accrescimento metafisarie e del nucleo epifisario, non offrono al giovane risultati duraturi sulla stabilità. Negli ultimi anni sono state proposte varie tecniche intra-articolari, già note ed applicate negli adulti, adattate alla particolare situazione biologica [1 5 7-16]. L'obiettivo è quello di realizzare la ricostruzione legamentosa che è in grado di ottenere i migliori risultati dal punto di vista biomeccanico [17]. Ciò rende inevitabile il coinvolgimento delle cartilagini di accrescimento del CEM, che deve comunque essere marginale e controllato. Sebbene Kennedy [18] abbia scritto che le cartilagini di coniugazione aperte non devono essere interessate dall'intervento, alcuni dati sperimentali [19-21] hanno dimostrato che una lesione definita e limitata della cartilagine di coniugazione non crea disturbi di crescita. Per verificare se ciò sia realizzabile è necessario studiare dapprima le caratteristiche di crescita dei pazienti. Gli adolescenti devono essere suddivisi in tre gruppi [10 11 26] tenendo conto del livello di maturità puberale [22], dell'età scheletrica [23] e della previsione di accrescimento degli arti inferiori [24 25].

Al primo gruppo appartengono i pre-adolescenti (Fig. 1), al secondo gruppo gli adolescenti con le cartilagini di coniugazione bene aperte ("open physis") (Fig. 2) ed al terzo gruppo gli adolescenti con le cartilagini di coniugazione in fase di chiusura ("closing physis") (Fig. 3). Nel primo gruppo di pazienti, allo stato attuale delle conoscenze, viene posta l'indicazione alle tecniche cosiddette "sparing physis" [8 10 26]. Nel secondo gruppo si possono eseguire le tecniche cosiddette "partial transphyseal" [5 11 13], con l'interessamento di una sola cartilagine metafisaria. In questa ultima evenienza bisogna rispettare i limiti di lesione della cartilagine di coniugazione che non determina conseguenze significative sulla crescita: al momento questi sono noti solamente per la cartilagine distale del femore [11].

Fig. 1. Esame radiografico di un ginocchio in un preadolescente.

Prima di porre l'indicazione chirurgica è necessario uno studio del ginocchio con esame radiografico in proiezione anteroposteriore e con la tomografia computerizzata (o la RM) nel piano trasversale. Tale valutazione è necessaria per la rilevazione della percentuale di lesione della cartilagine di accrescimento distale del femore che intendiamo attraversare con un tunnel di 6 mm. Infatti, nel caso in cui si debba procedere alla perforazione della cartilagine di accrescimento femorale, il tunnel di 6 mm non deve causare una lesione superiore al 7% sul piano frontale ed all'1% sul piano trasversale [11]. Per completezza di informazione, perforazioni non definite percentualmente sono state riportate in letteratura con altre tecniche e per altre cartilagini di accrescimento [5 7]. Sia nel primo gruppo di pazienti (i preadolescenti) che nel secondo gruppo (gli

Fig. 2. Esame radiografico di un ginocchio in un adolescente in stadio Tanner 2 o 3.

adolescenti nella fase di maturità puberale Tanner 2 e 3) è prevista e consentita la perforazione nella epifisi tibiale prossimalmente alla cartilagine di compressione con tunnel fino a 6 mm [10 11]. Non bisogna mai effettuare più di una perforazione del CEM o inserire cambre, viti od innesti ossei a ponte sulle cartilagini di accrescimento, oppure applicare e fissare protezioni o rinforzi (LAD) per gli innesti tendinei. Nel gruppo terzo di pazienti (gli adolescenti nelle fasi di maturità Tanner 4 e 5) la perforazione della cartilagine di coniugazione può essere attuata senza accorgimenti particolari.

In tutti e tre i gruppi sono da preferire le tecniche che utilizzano il semitendinoso ed il gracile. Considerazioni di tipo biologico, legate alle caratteristiche di sviluppo del CEM nel suo complesso, controindicano l'uso del tendine rotuleo. Alterare quest'ultimo infatti può interferire sull'equilibrio dell'apparato estensore e favorire lesioni della tuberosità tibiale anteriore. Per motivazioni di tipo

Fig. 3. Esame radiografico di un ginocchio in un adolescente in stadio Tanner 4 o 5.

biologico non siamo favorevoli all'utilizzo di innesti conservati e trattati.

In conclusione la ricostruzione del LCA negli adolescenti con cartilagini di accrescimento ancora aperte è difficile da programmare e richiede delicatezza e grande responsabilità nella realizzazione. In primo luogo è necessario definire preoperatoriamente le caratteristiche di crescita dell'individuo. Nei preadolescenti, allo stato attuale delle conoscenze, sono consigliabili tecniche intraarticolari che non interessano le cartilagini di coniugazione. Negli adolescenti con cartilagini di accrescimento fertili è possibile il coinvolgimento della sola cartilagine distale del femore. In quest'ultima evenienza la necessaria rilevazione preoperatoria della percentuale di lesione di tale cartilagine, sul piano frontale e transversale, deve rientrare nei limiti di lesione consentiti in quanto non determinano conseguenze significative sulla crescita degli arti inferiori. Negli adolescenti con cartilagini di accrescimento non più funzionali non è necessaria una particolare variazione di tecnica rispetto agli adulti nella realizzazione della plastica legamentosa. In questa categoria di pazienti, di fatto, non si dovrebbe parlare di ricostruzione intraarticolare in individui in crescita. Motivi biologici consigliano l'uso dei tendini del semitendinoso e del gracile in tutte le fasi di sviluppo considerate evi-

tando l'uso del tendine rotuleo fino alla piena maturità scheletrica. Seguendo tali accorgimenti i risultati riguardanti la stabilità del ginocchio sono da considerare buoni mentre l'integrità funzionale del CEM è legata al rispetto dei limiti di lesione predefiniti.

BIBLIOGRAFIA

[1] Micheli LJ, Rask B, Gerberg, L. *Anterior cruciate ligament reconstruction in patients who are prepubescent*. Clin Orthop 1999;364:40-7.

[2] Pressman AE, Letts RM, Jarvis JC. *Anterior cruciate ligament tears in children: an analysis of operative versus non-operative treatment*. J Pediatr Orthop 1997;17:505-11.

[3] Koman JD, Sanders JO. *Valgus deformity after reconstruction of the anterior cruciate ligament in a skeletally immature patient*. J Bone Joint Surg 1999;81-A:711-5.

[4] Wester W, Canale ST, Joseph PD, Warner WC, Beaty JH. *Prediction of angular deformity and leg-length discrepancy after anterior cruciate ligament reconstruction in skeletally immature patients*. J Pediatr Orthop 1994;14:516-21.

[5] Lipscomb AB, Anderson AF. *Tears of the anterior cruciate ligament in adolescents*. J Bone Joint Surg 1986;68-A:19-28.

[6] Engebretsen L, Svenninsen S, Benum P. *Poor results of ACL repair in adolescence*. Acta Orthop Scand 1988;59:684-6.

[7] Aichroth PM, Patel DP, Zorrina P. *The natural history and treatment of rupture of the anterior cruciate ligament in children and adolescents*. J Bone Joint Surg 2002;84-B:38-41.

[8] Anderson AF. *Transepiphyseal replacement of the anterior cruciate ligament in skeletally immature patients*. J Bone Joint Surg 2003;85-A:1321-30.

[9] Andrews M, Noyes FR, Barber-Westin SD. *Anterior cruciate ligament allograft reconstruction in the skeletally immature athlete*. Am J Sports Med 1994;22:48-54.

[10] Guzzanti V, Falciglia F, Stanitski CL. *Physeal-sparing intraarticular anterior cruciate ligament reconstruction in pre-adolescents*. Am J Sport Med 2003;31:949-53.

[11] Guzzanti V, Falciglia F, Stanitski CL. *Pre-operative evaluation and anterior cruciate ligament reconstruction technique for skeletally immature patients in Tanner stages 2 and 3*. Am J Sport Med 2003;31:941-8.

[12] Janarv P, Nyström A, Werner S, Hirsch G. *Anterior cruciate ligament injuries in skeletally immature patients*. J Pediatr Orthop 1996;16:673-7.

[13] Lo IK, Kirkley A, Fowler PJ, Miniaci A. *The outcome of operatively treated anterior cruciate disruptions in the skeletally immature child*. Arthroscopy 1997;13:627-34.

[14] McCarrol JR, Shelbourne KD, Porter DA, Rettig AC, Murray S. *Patellar tendon graft reconstruction for midsubstance anterior cruciate ligament rupture in junior high school athletes*. Am J Sports Med 1994;22:478-84.

[15] Nakhostine M, Bollen SR, Cross MJ. *Reconstruction of midsubstance anterior cruciate rupture in adolescents with open physes*. J Pediatr Orthop 1995;15:286-7.

[16] Parker AW, Drez D Jr, Cooper JL. *Anterior cruciate ligament injuries in patients with open physes*. Am J Sports Med 1994;22:44-7.

[17] Fu FH, Bennett CH, Lattermann C, Ma CB. *Current trends in anterior cruciate ligament recostruction*. Am J Sports Med 1999;27:821-30.

[18] Kennedy JC. *The injured adolescent knee*. Baltimore: The Williams and Wilkins Company 1979.

[19] Guzzanti V, Falciglia F, Gigante A, Fabbriciani C. *The effect of intra-articular ACL reconstruction on the growth plate of rabbits*. J. Bone Joint Surg 1994;76-B:960-3.

[20] Janarv PM, Wikstrom B, Hirsch G. *The influence of transphyseal drilling and tendon grafting on bone growth: an experimental study in the rabbit*. J Pediatr Orthop 1998;18:149-54.

[21] Stadelmaier DM, Arnoczky SP, Dodds J, Ross H. *The effect of drilling and soft tissue grafting across open growth plate. A hystological study*. Am J Sports Med 1995;23:431-5.

[22] Tanner JM. *Foetus into man*. Cambridge: Arward University Press 1990.

[23] Greulich WW, Pyle SI. *Radiographic atlas of skeletal development of the hand and wrist, Ed. 2*. Stanford University Press 1959.

[24] Anderson M, Green WT, Messner MB. *Growth and predictions of growth in the lower extremities*. J Bone Joint Surg 1963;45-A:1-14.

[25] Di Meglio A. *La Croissance en Orthopédie*. Paris: Encycl Med Chir, Appareil locomoteur 1984;3-14009,A10:1-8.

[26] Stanitski CL. *Anterior cruciate ligament injury in the skeletally immature patient: diagnosis and treatment*. J Am Acad Orthop Surg 1995;3:146-58.

Le lesioni del legamento crociato anteriore nel sesso femminile

M. Denti
P. Volpi
D. Lo Vetere
H. Schönhuber
G. Melegati[1]

RIASSUNTO

Gli Autori analizzano i fattori predisponenti che causano una maggiore incidenza della lesioni del legamento crociato anteriore nel sesso femminile.
Queste possono essere classificate in ormonali, anatomiche e neuromuscolari.
Viene riferito come le ricostruzioni del legamento crociato anteriore presentino una percentuale maggiore di fallimenti nel sesso femminile ed in quelli sottoposti a trapianto autologo con i tendini flessori.
Vengono infine descritte le modalità di prevenzione della lesione del crociato anteriore.

Parole chiave: lesione crociato anteriore, donne

SUMMARY

The Authors analyze the factors that causes a great incidence of the anterior cruciate ligament in the female sex.
These can be classified in hormonal, anatomical and neuromuscular.
They report that the reconstruction of the anterior cruciform ligament shows an high percentage of failures in women especially and in those with an hamstring autologous reconstruction.
The program for the prevention of these lesions is finally described.

Key words: antrior cruciate ligament tear, women

Centro di traumatologia dello sport e chirurgia artroscopica, [1] Centro di riabilitazione sportiva, Istituto Ortopedico "Galeazzi", Milano

Indirizzo per la corrispondenza:
Matteo Denti, Centro di traumatologia dello sport e chirurgia artroscopica, Istituto Ortopedico Galeazzi, Via Galeazzi 4, 20161 Milano
E-mail: matteodenti@traumasport.it

In questi ultimi anni abbiamo assistito ad un aumento della partecipazione del sesso femminile alla attività sportiva compresi gli sports di contatto che dapprima erano di esclusivo appannaggio di quello maschile.
Inoltre il livello tecnico-agonistico è decisamente aumentato avvicinando le "performance" delle atlete a quelle degli atleti.
Di conseguenza abbiamo pertanto registrato un incremento delle lesioni legamentose di ginocchio ed in particolar modi di quelle del legamento crociato anteriore (LCA) [1 2].
Inoltre le donne mostrano una incidenza di lesione del LCA in età più giovane rispetto ai maschi [3].
Il rischio di lesione del LCA si è dimostrato maggiore rispetto al sesso maschile a causa di supposti fattori predisponesti.

FATTORI FAVORENTI

Tra le cause potenziali di fattore favorente dell'aumentato rischio di lesione del LCA sono stati supposti: fattori ormonali, anatomici e neuromuscolari.

Fattori ormonali
Sono state ipotizzate aumenti del rischio di lesione del LCA in rapporto alle differenti fasi ormonali.
Alcuni Autori [4 5] hanno dimostrato un aumento delle lesioni nella fase ovulatoria, altri in quella mestruale [6 7] ed altri ancora non hanno valutato differenze sostanziali nella stabilità del LCA nelle differenti fasi [8 9].
Va comunque sottolineato come si sia osservata la presenza di un particolare recettore ormonale (relaxina) esclusivamente nei LCA delle donne [10].
Secondo Dragoo et al. [10] questo recettore sarebbe responsabile, seppure parzialmente, della maggiore incidenza di lesioni del LCA nel sesso femminile.

Fattori anatomici
È stato dimostrato come [11-17] il sesso femminile presenti una gola intercondiloidea di dimensione inferiore rispetto a quello maschile.
Tale fattore può senz'altro favorire un conflitto maggiore del LCA aumentandone il rischio di lesione così come la minore dimensione anatomica [16] nel LCA riscontrata nel sesso femminile.

Fattori neuromuscolari
Rozzi et al. [18], hanno valutato come la maggior lassità legamentosa riscontrata nel sesso femminile sembra associarsi ad una minor propriocettività articolare.
Questi due fattori (lassità e propriocettività) aumenterebbero il rischio di lesione del LCA.
È stata inoltre riscontrata una minor rigidità femminile alla rotazione interna del ginocchio [19].
Le femmine inoltre dimostrano una lassità articolare ed una flessibilità maggiori rispetto al sesso maschile [20 21]. Alcuni Autori hanno correlato una maggior lassità articolare con un aumentato rischio di lesioni legamentose [22]. Non esiste tuttavia consenso unanime su questa correlazione.
È stato ampiamente dimostrato da numerosi Autori che le atlete di sesso femminile hanno meno forza a livello di quadricipite e di flessori rispetto ai maschi [23 24], anche quando i valori di forza sono normalizzati al peso corporeo. Ciò potrebbe rappresentare una mancanza di protezione dinamica nei confronti di ginocchia femminili. Inoltre è stato dimostrato che atlete di sesso femminile preferiscono contrarre il quadricipite in risposta ad una traslazione tibiale anteriore, invece che attivare la muscolatura flessoria, come avviene in soggetti maschi grazie ad una azione riflessa [24 25]. Adeguati livelli di forza ed adeguati tempi di reazione sono vitali per il controllo e la tutela del LCA in situazioni dinamiche. Sfortunatamente i tempi di reazione dei flessori sono ridotti nelle atlete, con conseguente rischio per la integrità del legamento [26].
Inoltre come accennato sopra le atlete mostrano pattern di attivazione a dominanza quadricipitale, con eventuale maggior stress a livello del LCA [27].
La "stiffness" muscolare rappresenta una componente importante nella stabilità dinamica del ginocchio. La stiffness contribuisce ad aumentare le forze di contatto tra due superfici articolari, aumentandone la stabilità, ed è regolata da propriocettori all'interno del LCA stesso [28 29].
Esiste una differenza tra i sessi nella capacità di produrre una stiffness adeguata [30], con una capacità superiore di produrre stiffness nei soggetti maschi.
L'atterraggio da un salto rappresenta una evenienza tecnico-atletica a rischio di lesioni del LCA. È stata dimostrata l'importanza dell'angolo di impatto all'atterraggio nel determinismo della lesione [31]. Più il ginocchio è esteso al momento dell'impatto e più forze di impatto si sviluppano a livello del ginocchio. In un recente studio è stato evidenziato come atlete di sesso femminile effettuavano manovre atletiche di taglio con ginocchio meno flesso, più valgizzato e con meno flessione a livello dell'anca rispetto ad atleti maschi [32]. Hewett ha riportato una diminuzione significatica delle lesioni del LCA in atlete femmine dopo un training specifico per migliorare le loro capacità atletiche di salto e di atterraggio [33].

RISULTATI DELLA CHIRURGIA DI RICOSTRUZIONE DEL LCA NEL SESSO FEMMINILE

I risultati della chirurgia di ricostruzione del LCA nel sesso femminile appaiono ancora contrastanti, anche in rapporto al tipo di trapianto da utilizzare, soprattutto in relazione a quelli ottenuti nel sesso maschile.
In alcuni lavori comparativi emerge come si ottengano risultati migliori nelle donne utilizzando il tendine rotuleo rispetto all'uso dei flessori [34 35].
Alcuni Autori [2 36] non hanno notato infatti differenze nei risultati utilizzando il tendine rotuleo quale trapianto per la ricostruzione del LCA in entrambe i sessi.

Altri Autori hanno valutato invece un aumento di complicanze della ricostruzione del LCA nel sesso femminile [37-39] mentre in altri lavori [35 40] è emerso come l'utilizzo dei flessori abbia portato ad un incremento del rischio di fallimento della ricostruzione.
Appare perciò indiscusso come la prevenzione giochi un ruolo indispensabile nella gestione di una atleta di sesso femminile ed in tutte le donne che praticano sport soprattutto quelli ad aumentato rischio di lesione.

PROGRAMMA DI PREVENZIONE

Numerosi studi hanno inoltre evidenziato che le lesioni del LCA nelle femmine avvengono senza contatto diretto [41 42].
Differenze nella struttura pelvica e nell'angolo tibiofemorale possono giocare un ruolo nel le lesioni del LCA. È stata evidenziata una significativa correlazione tra l'ampiezza dell'angolo Q e la lesione del LCA in atlete praticanti basket [43].
Tutti i fattori sopra discussi vanno rigorosamente considerati nella realizzazione di un programma di prevenzione.
In linea generale la ricerca indica che è possibile diminuire l'incidenza delle lesioni legamentose attraverso un training appropriato [44].
Le atlete femmine tendono ad essere atleti quadricipite-dominanti, e quindi un training specifico per i flessori e per il gastrocnemio risulta determinante per il sostegno dinamico al legamento crociato anteriore.
Inoltre deve essere istituito in queste atlete un training di rinforzo eccentrico del quadricipite con attenzione al controllo dell'atteggiamento in valgo del ginocchio. Dal momento che le femmine tendono ad atterrare da un salto mantenendo il ginocchio esteso, è indispensabile allenare la capacità di ammortizzare un salto aumentando la flessione del ginocchio. Inoltre risulta parimenti importante allenare la capacità di eseguire il gesto tecnico atletico di pivoting con una flessione del ginocchio maggiore. Ashikaga ha dimostrato attraverso uno studio prospettico randomizzato che uno specifico training pliometrico diminuisce la incidenza delle lesioni del LCA [45].

BIBLIOGRAFIA

1 Bjordal JM, Anrly F, Hannestad B, Strand T. *Epidemiology of anterior cruciate ligament injuries in soccer.* Am J Sports Med 1997;27:444-54.

2 Ferrari JD, Bach BR, Bush-Joseph CA, Wang T, Bojchuk J. *Anterior cruciate ligament reconstruction in men and women: an outcome analisys comparing gender.* Arthroscopy 2001;17:588-96.

3 Ireland ML. *Comparison of outcomed between males and females after anterior cruciate ligament reconstruction.* ACL Study Group Meeting, Big Sky, Montana, 2-8 March 2002.

4 Liu SH, Al-Shaikh RA, Panossian V, Finerman GA, Lane JM. *Estrogen affects the cellular metabolism of the anterior cruciate ligament: a potential explication for female athletic injury.* Am J Sports Med 1997;25:704-9.

5 Wojtys EM, Huston LJ, Boynton MD, Spindler KP, Lindenfeld TN. *The effect of the menstrual cycle on anterior cruciate ligament injuries in women as determined by hormone levels.* Am J Sports Med 2002;30:182-8.

6 Myklebust G, Engebretsen L, Braekken IH, Skjolberg A, Olsen OE, Bahr R. *Prevention of anterior cruciate ligament injuries in female team handball players: a prospective intervation study over three seasons.* Clin J Sports Med 2003;13:71-8.

7 Slauterbeck JR, Fuzie SF, Smith MP, Clark RJ, Xu K, Starch DW, et al. *The mestrual cycle, sex hormones and anterior cruciate ligament injury.* J Athletic Train 2002;37:275-80.

8 Beynnon B, Johnson R, Sargent M, Frodsham A. *Is phase of menstrual cycle associated with ACL injury in alpine skiers?* ACL Study Group Meeting, Forte Village, Italy, 29 May - 4 June 2004.

9 Belanger MJ, Moore DC, Crisco JJ 3rd, Fadale PD, Hulstyn MJ, Ehrlich MG. *Knee laxity does not vary with the menstrual cycle, before or after exercice.* Am J Sports Med 2004;32:1150-7.

10 Dragoo JL, Lee RS, Benhaim P, Finerman GA, Hame SL. *Relaxin receptors in the human female anterior cruciate ligament.* Am J Sports Med 2003;31:577-84.

11 Houseworth SW, Mauro VJ, Mellon BA, Kieffer DA. *The interconylar notch in the acute tear of anterior cruciate ligament: a computer graphic study.* Am J Sports Med 1987;15:221-4.

12 Souryal TO, Freeman TR. *Intercondylar notch size and anterior cruciate ligament injuries in athletes. A prostective study.* Am J Sports Med 1993;21:535-9.

13 La Prade RF, Burnett QM. *Femoral intercondylar notch stenosis and correlation to anterior cruciate ligament injuries. A prospective study.* Am J Sports Med 1994;22:198-203.

14 Shelbourne KD, Davis TJ, Klootwyk TE. *The relationship between intercondylar notch width of the femur and the incidence of anterior cruciate ligament tears.* Am J Sports Med 1998;26:402-8.

15 Irland ML, Ballantyne BT, Little K, McClay IS. *A radiographic analysis of the relationship between the size and shape of the intercondylar notch and anterior cruciate ligament injuries.* Knee Surg Sports Traumatol Arthrosc 2001;9:200-5.

16 Anderson A, Dome DC, Gautam S, Awh MH, Rennirt GW. *Correlation of anthropometric measurements, strength, anterior cruciate ligament size, and intercondylar notch characteristics to sex differences in anterior cruciate ligament tear rates.* Am J Sports Med 2001;29:58-66.

[17] Willits K, Kirkley A, Thain L, Spouge A, Fowler PJ. *MRI analysis of anatomic variable in the etiology of anterior cruciate ligament injury in female athletes.* ACL Study Group Meeting, Big Sky, Montana, 2-8 March 2002.

[18] Rozzi SL, Lephart SM, Gear WS, Fu FH. *Knee joint laxity and neuromuscular characteristics of male and female soccer and basketball players.* Am J Sports Med 1999;27:312-9.

[19] Wojtys EM, Huston LJ, Schock HJ, Boylan JP, Ashton-Miller JA. *Gender differences in muscular protection of the knee in torsion in size-matched athletes.* J Bone Joint Surg 2003;84A:782-9.

[20] Hutchinson MR, Ireland ML. *Knee injuries in female athletes*. Sports Med 1995;19:288-302.

[21] Huston LJ, Wojtys EM. *Neuromuscular performance characteristics in elite female athletes*. Am J Sports Med 1996;24:427-36.

[22] Nicholas JA. *Injuries to knee ligaments: relationship to looseness and tightness in football players*. JAMA 1970;212:2236-9.

[23] Hakkinen K, Kraemer WJ, Newton RU. *Muscle activation and force production during bilateral and unilateral concentric and isometric contraction of the knee extensors in men and women at different ages*. Electromyogr Clin Neurophysiol 1997;37:131-42.

[24] Huston LJ, Wojtys EM. *Neuromuscular performance characteristics in elite female athletes*. Am J Sports Med 1996;24:427-36.

[25] Tsuda E, Okamura Y, Otsuka H, Komatsu T, Tokuya S. *Direct evidence of the anterior cruciate ligament-hamstring reflex arc in humans*. Am J Sports Med 2001;29:83-7.

[26] Li G. *The importance of quadriceps and hamstrings muscle loading on knee kinematics and in situ foeces in the ACL.* J Biomech 1999;32:395-400.

[27] More RC, Karras BT, Neiman R, Fritschy D, Woo SL, Daniel DM. *Hamstrings: an anterior cruciate ligament protagonist*. Am J Sports Med 1993;21:231-7.

[28] Johansson H. *The anterior cruciate ligament. A sensor acting on the (gamma)-muscle-spindle systems of muscles around the knee joint*. Neuroorthop 1990;9:1-23.

[29] Johansson H, Sjolander P, Sojka P. *Activity in receptor efferents from anterior cruciate ligament evokes reflex effects on fusimotor neurones*. Neurosci Res 1990;8:54-9.

[30] Bryant JT. *Standardized biomechanical measurements for varus-valgus stiffness and rotation in normal knees*. J Orthop REs 1988;6:863-70.

[31] Stacoff A. *Impact in landing after a volleyball block*. In: de Groot G, Hollander A, Huijing P, van Ingen Schenau G, eds. *Biomechanics XI*. Amsterdam, Free University Press 1988, pp. 694-700.

[32] Malinzak RA. *Electromyographic and three-dimentional kinematic analysis of cutting maneuvers in men and women: implications for anterior cruciate ligament injury*. Presented at American Orthopaedic Society for Sports Medicine Specialty Day, Anaheim,CA, February 7, 1999.

[33] Hewett TE, Lindenfeld TN, Riccobene JV, Noyes FR. *The effect of neuromuscular training on the incidence of knee injury in female athletes: a prospective study*. Am J Sports Med 1999;27:699-706.

[34] Barret GR, Noojin FK, Hartzog CW, Nash CR. *Reconstruction of the anterior cruciate ligament in females: a comparison of hamstrings versus patellar tendon autograft.* Arthroscopy 2002;18:46-54.

[35] Gobbi A, Domzalski M, Pascual J. *Comparison of anterior cruciate ligament reconstruction in male and female athletes using the patellar tendon and hamstring autograft.* Knee Surg Sports Traumatol Arthrosc 2004;12:534-9.

[36] Barber-Westin SD, Noyes FR, Andrews M. *A rigorous comparison between the sexs of results and complications after anterior cruciate ligament reconstruction.* Am J Sports Med 1997;25:514-26.

[37] Aglietti P, Buzzi R, D'Andria S, Zaccherotti G. *Patellofemoral problems after intra-articular anterior cruciate ligament reconstruction.* Clin Orthop 1993;288:195-204.

[38] Asano H, Muneta T, Shinomiya K. *Evaluation of clinical factors affecting knee pain after anterior cruciate ligament reconstruction.* J Knee Surg 2002;15:23-8.

[39] Noojin FK, Barret GR, Hartzog CW, Nash CR. *Clinical comparison of intra-articular anterior cruciate ligament reconstruction using autogenous semitendinosus and gracilis tendons in men versus women.* Am J Sports Med 2000;28:783-9.

[40] Pinczewski LA, Deehan DJ, Salmon LJ, Russel J, Clingeleffer A. *A five year comparison of patellar tendon versus four strand hamstring tendon autograft for arthroscopic reconstruction of the anterior cruciate ligament.* Am J Sports Med 2002;30:523-36.

[41] Malone TR. *Relationship of gender in anterior cruciate ligament injuries of NCAA division I basketball players.* J South Orthop Assoc 1992;2:36-9.

[42] Traina SM, Bromberg DF. *ACL injury patterns in women*. Orthopaedics 1997;20:545-9.

[43] Shambaugh JP, Klein A. *Structural measures as predictors of injury in basketball players*. Med Sci Sports Exerc 1991;23:522-7.

[44] Caraffa A, Cerulli G, Projetti M, Aisa G, Rizzo A. *Prevention of anterior cruciate ligament injuries in soccer. A Prospective controlled study of proprioceptive training*. Knee Surg Sports Traumatol Arthrosc 1996;4:19-21.

[45] Ashikaga T. *The effect of neuromuscular training on the incidence of knee injury in female athletes: a prospective study*. Am J Sports Med 2000;28:919-20.

È indicato il legamento artificiale oggi?

G. Cerulli[1 2]
A. Caraffa[1 2]
S. Bruè[1]
G. Zamarra[1]
M. Lorenzini[2]
A. Liti[2]
A. Archilletti[2]

[1] Clinica Ortopedica e Traumatologica di Perugia, Ospedale "R. Silvestrini", Università di Perugia;
[2] Laboratorio di Biomeccanica "Let People Move", Perugia

INTRODUZIONE

È noto che negli anni '80 l'impianto dei vari legamenti artificiali, usati come supporti, protesi o tralicci, ha dato in un'alta percentuale di casi complicanze – soprattutto sinoviti – ed insuccessi: per la mancata "trasformazione biologica" del tessuto artificiale dove auspicato e soprattutto per il cedimento meccanico e la rottura del neolegamento in breve tempo, con il tasso catastrofico medio di circa il 50% di insufficienza meccanica già a due anni. Così che alla fine degli anni '80 è stata sentenziata "la morte" del legamento artificiale, abbandonato in breve tempo da tutti, eccetto sporadici casi. Anche noi nello stesso periodo siamo arrivati alla medesima conclusione e cioè del fallimento dei legamenti artificiali, alla luce dei cattivi risultati avuti con l'impianto dei legamenti in Dacron in 71 pazienti, soprattutto per quanto riguardava la stabilità (il 55% di risultati discreti o cattivi), così che abbiamo smesso di usarli [1]. Qualche industria invece non del tutto convinta che questa strada era da abbandonare, ha continuato gli studi su basi diverse, ritenendo che il fallimento del legamento artificiale degli anni '80 avesse un'eziologia multifattoriale, tra cui senz'altro le modalità di preparazione e l'organizzazione tissutale del legamento, da aggiungere ad una tecnica chirurgica non ottimale e con una strumentazione non adeguata. Studi multicentrici sulle cause di fallimento dei legamenti artificiali portavano alle medesime conclusioni [2]. È per tale motivo che qualche chirurgo ha continuato ad impiantare l'artificiale anche nel corso degli anni '90, cercando di migliorare la tecnica chirurgica e con indicazioni più selettive. Venivano così rilevati risultati ben diversi di quelli avuti negli anni '80; questi dati venivano presentati in vari Congressi Internazionali e pubblicati in talune riviste [3-7]. La constatazione del mantenimento di validi risultati anche a più lunghi follow-up, ha portato taluni, specie della Scuola Nord-americana, ad insistere su tale metodica anche negli anni successivi [8-10]. Inoltre ha creato nuovi adepti al tessuto artificiale, talora con differenti applicazioni [11] ed ha convinto alcuni Centri di Ricerca di prestigio, come quello dei Biomateriali di Parigi, ad occuparsene [12 13], anche con studi multicentrici, che coinvolgono diversi Stati, tra cui Francia, Italia, Svezia ed USA [14 15]. Anche noi all'inizio del 2001 abbiamo pensato alla possibilità di utilizzare il legamento artificiale di nuova generazione in casi ben selezionati. Questo cambiamento di opinione ed atteggiamento scaturiva da diversi motivi: taluni dati che emergevano dalla Letteratura Internazionale sulla validità del legamento artificiale di nuova generazione (elevata resistenza meccanica alle forze di trazione, dimostrata resistenza all'usura per almeno 10-15 anni ed assenza di sinoviti reattive); la migliore conoscenza del LCA, soprattutto grazie alle ricerche di S.L. Woo ed ai nostri studi biomeccanici in vivo; le più precise modalità di impianto del neolegamento; l'acquisita notevole esperienza chirurgica artroscopica; la insoddisfazione sull'uso dei graft più comuni (BPTB,

Gr-St); l'ideazione e l'applicazione da parte nostra della nuova tecnica chirurgica All-Inside di ricostruzione del LCA con uno strumentario dedicato (di cui si parlerà successivamente) e non per ultimo il convincimento che le cause del massivo fallimento dei legamenti artificiali degli anni '80 potevano essere entro certi limiti rimosse, come ad esempio con una tecnica chirurgica adeguata e con indicazioni più selettive per questo tipo di graft: soggetti oltre i 40 anni, sintomatici, con precise esigenze individuali riguardo alle attività lavorative e/o sportive, ma con poco tempo a disposizione o scarsa volontà per la riabilitazione post-operatoria. È noto che la riabilitazione dopo ricostruzione biologica del LCA è lunga (100-120 giorni ed oltre) ed impegnativa, mentre nei casi di utilizzo dell'artificiale è piuttosto semplice e di minore durata, tenendo conto che in 40-60 giorni vengono riprese tutte le attività. La contemporanea osservazione (all'inizio del 2000) di alcuni casi da noi operati di ricostruzione del LCA con il legamento in Dacron negli anni '80 e quindi con un follow-up superiore a 12 anni, che stavano benissimo sia soggettivamente (non dolore, non cedimenti e né limitazioni funzionali), che obiettivamente (ginocchia stabili, con articolarità completa e senza segni di flogosi), ma anche nelle valutazioni radiografiche (non segni degenerativi articolari differenti rispetto al controlaterale) e in quelle funzionali biomeccaniche (artrometrica, stabilometrica, isocinetica e con la gait analysis), ci ha portato a fare delle riflessioni. La prima è senz'altro quella che non tutti i casi operati negli anni '80 con il legamento artificiale hanno avuto la medesima evoluzione negativa, esistendo dei casi in cui esso "funziona" bene anche a lunga distanza di tempo. Sono proprio queste felici situazioni che vanno riprodotte e "clonate", attraverso l'individuazione delle condizioni ottimali di applicazione e di sopravvivenza del neolegamento. La seconda è legata alla filosofia di applicazione e cioè alla considerazione del legamento artificiale come uno I.A.B. (Intra-Articular Brace), quindi con la funzione tutoriale continua di una ginocchiera a 4 punti, applicata all'interno dell'articolazione, invece che all'esterno nelle attività a rischio, come di norma nei casi di trattamento conservativo. Le esperienze chirurgiche maturate in quel periodo (inizio del 2000), con il legamento artificiale LARS, soprattutto nel Nord-America, indirizzavano su questa via.

Ecco quindi che anche noi con estrema cautela ed attenzione, rispettando le indicazioni prima elencate e dopo una precisa-dettagliata informazione dei nostri non giovani pazienti (in quel primo periodo tutti oltre i 40 anni di età), abbiamo iniziato ad usare il legamento artificiale LARS di nuova generazione, con la filosofia di cui sopra sono stati enunciati i principi (Fig. 1). Riguardo al legamento LARS, si parla di bioattività poiché studi in laboratorio condotti soprattutto a Parigi da Josephovic, Migonney e Senni, hanno dimostrato l'utilità delle fibre di polietilene tereftalato (PET) associate a gruppi bioattivi capaci di far interagire con i fattori di crescita, proteine adesive, collagene di 1° tipo e fibroblasti. Studi meccanici con tale legamento hanno evidenziato una resistenza alla trazione di 3.700 Newton per il legamento ad 80 fibre e addirittura di 4.720 Newton per quello a 100 fibre, con una resistenza all'usura che ha raggiunto i 22 milioni di cicli senza rottura, da paragonare alla normale attività per almeno 10 anni.

Abbiamo ovviamente tenuto sotto controllo "continuo" i casi così operati: oltre ai controlli post-operatori a 7-15-30 e 60 giorni, anche successivamente a 6 e a 12 mesi, poi annualmente, con possibilità per essi di un contatto telefonico continuo con personale dedicato, in caso di necessità. Abbiamo ritenuto opportuno non parlare di risultati dello I.A.B. fin quando il numero degli operati non avesse raggiunto un valore significativo ed il follow-up dei casi operati nei primi 6 mesi non fosse superiore ai 3 anni, tenendo in considerazione solo i casi con un F.U. superiore ai 24 mesi. Ovviamente abbiamo anche escluso i casi in cui è stata effettuata una contemporanea ricostruzione del LCP o tempi chirurgici associati di rilievo come l'osteotomia tibiale correttiva. In base a tali criteri di inclusione abbiamo recentemente ricontrollato i casi in

Fig. 1. Legamento artificiale di nuova generazione.

cui abbiamo utilizzato il legamento artificiale LARS come sostituto del LCA, così da poter rispondere in modo oggettivo, basandosi su precisi criteri scientifici, al quesito posto nel titolo della relazione.

MATERIALE E METODO

Dal marzo 2001 al dicembre 2002, rispettando i criteri di esclusione sopra descritti, abbiamo applicato nell'Ospedale Silvestrini di Perugia 73 legamenti artificiali LARS come sostituti del LCA, pari al 8% del totale degli operati di ricostruzione del crociato anteriore. In questo numero sono compresi anche 4 casi di recidiva, in cui era stato utilizzato per la prima ricostruzione il rotuleo o il gracile-semitendinoso, addirittura in un caso si trattava della seconda recidiva di rottura. Questi 4 casi, pur controllati analogamente agli altri, sono stati esclusi da questo studio, pertanto il numero dei pazienti "utili per il follow-up" si riduce a 69, di cui 51 maschi e 18 femmine, con età minima di 38 anni e massima di 57, media di 47,3 anni. L'arto dominante era interessato nel 61% dei casi. Si trattava in tutti i casi di soggetti sintomatici e con precise esigenze individuali, che li portava alla necessità di avere un ginocchio stabile per motivi lavorativi e/o sportivi, talvolta con scarso tempo a disposizione o poca volontà per un lungo periodo di riabilitazione. L'attività motoria-sportiva praticata era di vario tipo e a diversi gradi nella scala di Tegner, per lo più amatoriale o saltuariamente agonistica, per discipline anche ad elevato rischio, come il calcio a 5.

Essi sono stati operati da membri della stessa équipe chirurgica (2 operatori), con consolidata esperienza chirurgica nel settore.

Nei primi casi è stata utilizzata la tecnica artroscopica di ricostruzione bi-tunnel out-in per via percutanea, senza l'ausilio di guide, mentre successivamente la tecnica usata è stata quella all-inside con un doppio half tunnel e strumentario dedicato [16]. Questa tecnica prevede, dopo una valutazione artroscopica iniziale e il trattamento delle eventuali lesioni associate, l'individuazione delle aree tibiale e femorale ideali per la posizione dei fori intrarticolari e la direzione dei tunnel, con rispetto delle eventuali fibre residue del LCA, per motivi biologici. Per via percutanea sotto controllo artroscopico e con tecnica out-in si introducono a livello tibiale e femorale i due fili di K. di guida, poi con una fresa cannulata di 4 millimetri si scavano con tecnica out-in i due tunnel ossei primari. Successivamente si preparano i due half tunnel di 2,5 centimetri, per via retrograda lungo i due tunnel ossei primari, utilizzando una fresa manuale dedicata (Fig. 2). Il legamento si introduce dal foro artroscopico mediale e trazionato press-fit nei due tunnel ossei mediante due fili metallici. La fissazione viene effettuata con speciali viti ad interferenza al titanio della lunghezza di 30 mm, con modifiche coniche alle estremità per meglio adattarsi al tunnel osseo primario. Riguardo al diametro delle viti bisogna tenere in considerazione il tipo di legamento utilizzato (nel caso del LARS esistono due tipi ad 80 e a 100 fibre libere, con un differente diametro) e delle caratteristiche dell'osso, considerato che talvolta nei soggetti non giovani esso è porotico, così da richiedere talvolta anche viti di due mm superiori alla larghezza del tunnel osseo, per avere una valida e sicura fissazione meccanica del legamento artificiale. Si valuta infine sotto controllo artroscopico la stabilità dell'impianto (Fig. 3).

Riguardo alle lesioni associate abbiamo avuto nel 67% dei casi delle lesioni meniscali (63% il menisco mediale, 42% quello laterale e nel 5% entrambe) che hanno richiesto solo nel 70% una meniscectomia parziale selettiva, mentre negli altri casi è stata eseguita una regolarizzazione marginale del menisco o microfissurazioni periferiche, debridement e in alcuni casi si è deciso di non effettuare trattamenti, come nelle lesioni degenerative, in quelle stabili incomplete o longitudinali di pochi millimetri. In nessuno caso è stata eseguita la sutura meniscale, che poteva modificare l'iter post-operatorio abituale. Riguardo alle lesioni condrali sono state trovate nel 57,9% dei casi,

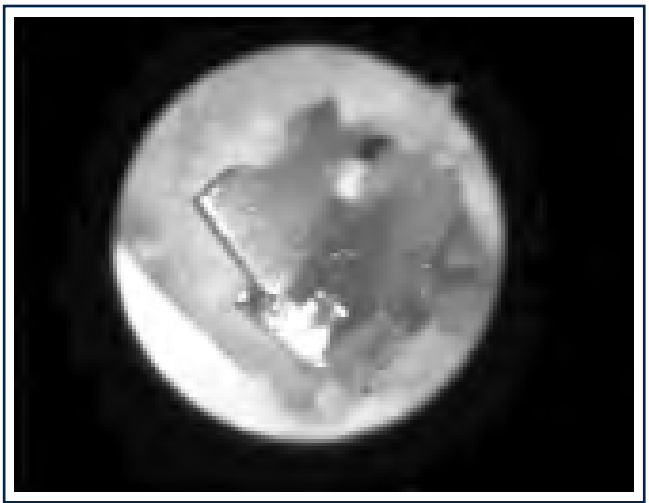

Fig. 2. Fresa manuale dedicata per la tecnica All-Inside.

soprattutto di 1° e 2° grado, in cui al massimo è stato eseguito un debridement condrale, che non ha sicuramente influito sul risultato finale. In 3 casi (il 4,3%) sono state eseguite delle microfratture per lesioni di 3° grado a carico della troclea femorale e/o dei condili femorali, che hanno modificato l'iniziale programma post-operatorio riguardo all'escursione articolare controllata e al carico sull'arto operato, ritardata di circa 20-30 giorni rispetto ai tempi normali, nei casi di lesioni in zona di carico. Non abbiamo avuto in questi casi lesioni legamentose periferiche associate di rilievo.

Il programma post-operatorio abituale è stato il seguente, ovviamente si tratta di dati generali, poiché nella progressione delle fasi dello schema riabilitativo ci si basa principalmente sul raggiungimento degli obiettivi, più che sul tempo trascorso dall'intervento:

– bendaggio elastico del ginocchio nella prima settimana;
– crioterapia frequente e della durata di 30 minuti nei primi giorni, poi gradualmente a decrescere;
– mobilizzazione articolare immediata post-operatoria, appena possibile in rapporto al tipo di anestesia, non solo della caviglia ma anche del ginocchio, attiva e passiva, senza limitazioni; l'obiettivo è di recuperare il r.o.m. quanto prima possibile e comunque entro 15 giorni;
– carico parziale sull'arto operato per circa 7 giorni, i primi 4 con due bastoni poi con un solo bastone fino all'abbandono secondo sicurezza;
– esercizi propriocettivi con tavolette instabili entro 15-20 giorni;
– esercizi isometrici per il quadricipite fin dal primo giorno post-operatorio. Gli altri esercizi a catena aperta e chiusa per il rinforzo del quadricipite e degli ischio-crurali, fin dalle prime settimane;
– precoce recupero del normale pattern del passo e del riallineamento posturale.

I primi 69 pazienti operati con lo IAB pro-LCA con sono stati recentemente convocati per il controllo annuale. Di essi 67 hanno risposto all'appello, mentre 2 non siamo riusciti a rintracciarli. I dati clinici e funzionali biomeccanici dei precedenti controlli di questi due pazienti sembravano buoni e comunque, non avendo a disposizione dati dell'ultimo anno, li abbiamo giudicati potenzialmente con risultato negativo.

Il follow-up minimo è stato di 25 mesi e massimo di 33 mesi, medio di 29 mesi.

A questi pazienti sono stati posti dei quesiti sul grado di soddisfazione e sulla sintomatologia soggettiva, poi è stata effettuata una valutazione clinica obiettiva in condizioni statiche e dinamiche (aspetto del ginocchio, motilità, stabilità, dolorabilità, ballottamento rotuleo, trofismo muscolare e capacità funzionale nelle comuni gestualità), a cui è seguita la valutazione morfologica rxgrafica del ginocchio ed infine è stata eseguita una valutazione funzionale biomeccanica.

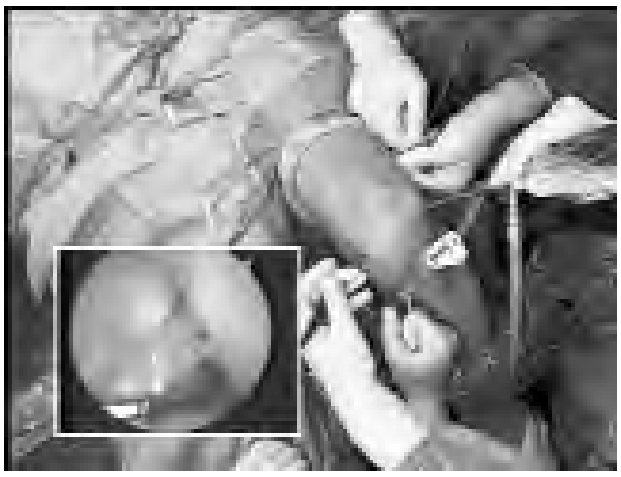

Fig. 3. Valutazione dell'impianto.

Per la valutazione anamnestica e clinica sono state utilizzate le seguenti schede: la "modified International Knee Documentation Committee (IKDC) scoring", la " Knee Injury and Osteoarthritis Outcome Score (KOOS)", la "Tegner score" e la V.A.S.

Per la valutazione rxgrafica è stato chiesto al paziente di eseguire una rxgrafia di entrambe le ginocchia sotto carico, la proiezione di Rosenberg, la laterale standard a 30° e le assiali di rotula a 45° sec. Merchant. Nella valutazione delle radiografie devono essere presi in considerazione vari aspetti: la presenza di eventuali segni degenerativi articolari, differenti rispetto al controlaterale; la direzione dei tunnel ossei e la eventuale presenza di aree litiche o di allargamento dei tunnel ossei; la posizione e l'orientamento delle viti ad interferenza.

La valutazione funzionale biomeccanica è stata eseguita nel Laboratorio di Biomeccanica "Let People Move" di Perugia, che è opportunamente attrezzato e con personale dedicato allo studio delle attività motorie e sportive. I parametri che sono stati esaminati sono stati: stabilità articolare del ginocchio, condizioni propriocettive, forza muscolare dei flessori e degli estensori del ginocchio, attività elettrica muscolare durante le gestualità, cinematica del ginocchio correlata a quella di anca e caviglia,

forze di reazione al suolo ed infine la capacità di eseguire gestualità semplici, come la deambulazione. Per studiare questi parametri i pazienti hanno eseguito varie valutazioni:

– *artrometrica* con il KT 1000 o il KT 2000, prendendo in considerazione le differenze di valori tra i due lati nello spostamento tibiale anteriore a 30 libbre e al Manual Maximum. L'esame è stato ripetuto tre volte per ciascun paziente ed è stata calcolata la media delle tre prove. Sono stati giudicati in accordo con P. Aglietti [17] valori ottimi quelli con differenza inferiore a 2 mm, buoni oltre i 2 mm fino a 5 mm e cattivi oltre i 5 mm;
– *stabilometrica* con piattaforma di forza Bertec, per misurare la capacità di mantenere la posizione di equilibrio senza oscillare. Al paziente è stato chiesto di mantenere la posizione di equilibrio sulla pedana stabilometrica in appoggio monopodalico, con ginocchio flesso a 30° per 10 secondi. È stata calcolata l'area dell'ellisse di oscillazione e la velocità di oscillazione dell'arto interessato rispetto al controlaterale e alla media standard del gruppo omogeneo di controllo sano;
– *isocinetica* con Kin Com alla velocità di 90°/sec. in concentrica, per valutare il picco di forza dei muscoli flessori ed estensori del ginocchio, in rapporto ai controlaterali;
– *elettromiografica* con il Myosistem, un elettromiografo a 16 canali, che utilizza elettrodi di superficie per valutare l'attività elettrica dei muscoli della coscia e della gamba durante i movimenti eseguiti al Kin Com ed in condizioni dinamiche, durante la deambulazione. I muscoli valutati sono stati: retto anteriore, vasto laterale e vasto mediale, ischio-crurali laterali e mediali, gemelli surali mediale e laterale, tibiale anteriore. I valori registrati durante la valutazione sono stati normalizzati al MCV e comparati con quelli del lato opposto, tenendo anche in considerazione la sequenza di attivazione e la morfologia della curva di attività per ciascun muscolo nelle varie fasi, con particolare considerazione al plateau del potenziale di azione;
– *cinematica* del ginocchio e delle articolazioni prossimiori, utilizzando il SIMI motion, che consente l'analisi delle variazioni angolari e della velocità angolare, esaminate durante la deambulazione;
– *delle forze di reazione al suolo*, utilizzando il F-SCAN, che è costituito da solette dotate di numerosi sensori distribuiti nelle varie parti, che consentono di verificare la distribuzione delle forze di carico a livello della pianta del piede durante le fasi del passo. I dati vengono registrati, analizzati e ricostruiti con metodica computerizzata, ottenendo visivamente una immagine continua, che evidenza la variazione di distribuzione qualitativa e quantitativa dei carichi sul piede.

RISULTATI

L'analisi dei dati scaturiti dalle valutazione cliniche e strumentali ha suscitato in noi estremo interesse ed ha portato, come vedremo, a precise conclusioni.
La stragrande maggioranza dei pazienti sono risultati soddisfatti del trattamento, con una percentuale molto superiore al 90%, con ripresa dell'attività lavorativa e/o sportiva precedente.
Il 97,1% dei pazienti esaminati giudicava il ginocchio normale (58,1%) o quasi normale (39%).
Due pazienti, pari al 2,9%, giudicavano il loro ginocchio non normale per dolore (1 caso) o per la sensazione di insicurezza durante le attività sportive (1 caso). Nessun paziente lamentava comunque episodi di cedimento. Un dolore lieve o moderato era riferito da 8 pazienti (11,9%) durante le attività motorie e/ sportive, inoltre durante i percorsi scoscesi, che comunque non aveva modificato in modo significativo le abitudini di vita dei nostri pazienti.
Nessun paziente ha riferito la comparsa di versamenti articolari. Il range di movimento del ginocchio è risultato completo in tutti i pazienti. Il ballottamento rotuleo è stato sempre negativo, non sono stati rilevati mai segni di flogosi. I test specifici di instabilità (Lachman test e Jerk test) sono stati negativi in 29 casi, lievemente positivi negli altri casi, eccetto 1 caso moderatamente positivo ma con netto stop finale, in nessun caso essi sono risultati francamente positivi.
Nella *I.K.D.C.* (subjective evaluation form) abbiamo avuto un punteggio medio di 84,3.
Nella cinque sottoscale della *K.O.O.S.* abbiamo rilevato i seguenti risultati: sintomi 89,3, dolore: 95,5, attività quotidiana: 91,9, qualità di vita 85,8.
La media della *scheda di Tegner* era 4. Esclusi i due casi di cui si parlava prima, non si avevano differenze significative tra la media pre-operatoria e quella post-operatoria della Tegner score.
Il *V.A.S.* era 0,3. All'esame clinico (*I.K.D.C.*) il ginocchio era normale o quasi normale in circa il 97% dei casi.
Le *valutazioni rxgrafiche* del ginocchio non evidenziavano segni di rilievo, riguardo alla degenerazione articolare rispetto al controlaterale, i tunnel erano correttamente posizionati e non erano visibili aree litiche e/o di allargamento dei tunnel ossei. Le viti erano ben orientate.

Di particolare interesse sono i dati che emergono dalle valutazioni funzionali biomeccaniche.
La *valutazione artrometrica* con il KT 2000 evidenziava a 30 libbre e al Manual Maximum, differenze inferiori a 2 mm nel 40,2% dei casi, tutti gli altri casi (59,8%) comunque mostravano valori side to side inferiori a 5 mm. I casi con differenze di valori di 4 e 4,5 mm erano solo due ed erano stati operati nel primo periodo, tutti gli altri di entità minore. Non abbiamo trovato casi con differenze di valori superiori ai 5 mm. Abbiamo notato che i primi casi operati con tecnica artroscopica "tradizionale" presentano le differenze di valori più elevati, mentre con la tecnica All-inside i valori appaiono migliori. Peraltro confrontando questi dati con quelli delle valutazioni precedenti, abbiamo rilevato una stabilità dei valori, segno di sopravvivenza e di validità meccanica del legamento artificiale introdotto con la metodica all-inside.
L'*analisi stabilometrica* ha evidenziato che in media l'area dell'ellisse del lato operato è leggermente inferiore (164,90) rispetto a quella del lato sano (199,60) ed è probabilmente legata alla ginnastica propriocettiva post-operatoria sul lato operato. Infatti essa risulta ridotta sul lato interessato anche rispetto al pre-operatorio. La devianza dell'area di oscillazione è stata di 35,81 nel lato sano e 56,95 nel lato operato. La velocità di oscillazione non presenta differenze medie significative tra lato sano (53,21 mm/s) e quello operato (56,89 mm/sec).
La *valutazione isocinetica* non ha mostrato differenze medie significative (non superiori al 10%) della forza del quadricipite e dei flessori del ginocchio dei due lati. Infatti abbiamo avuto un picco medio di forza degli estensori sul lato sano di 255,43 e di 257,14 sul lato operato, mentre per i flessori rispettivamente di 202 e 192,14. La devianza statistica nelle valutazioni nei due lati è stata di 89,47 e 69,15 per gli estensori e di 65,28 e 56,21 per i flessori.
L'*esame eletromiografico* non mette in evidenza differenze percentuali significative di attività elettrica per la gran parte dei muscoli esaminati nei due lati ed anche il picco di attività è analogo. Solo il vasto mediale e il bicipite femorale del lato operato presentano un'attività modicamente ridotta rispetto ai controlaterali, rispettivamente 37,04 e 34,02 per i primi, 50,65 e 45,03 per quelli del lato opposto. La sequenza di attivazione dei vari muscoli esaminati in condizioni dinamiche, come nella deambulazione, è simile nei due lati.
La *valutazione delle forze di carico plantari* durante la deambulazione non mette in evidenza differenze di rilievo nei due lati, eccetto la durata della fase di appoggio calcaneare che appare lievemente maggiore nella media dei lati sani.
L'*analisi cinematica* con il SIMI a livello del ginocchio non evidenzia differenze significative nei due lati, riguardo agli angoli del ginocchio in fase di appoggio, di spinta e di oscillazione.
La *capacità funzionale* nell'eseguire le gestualità, valutata con la gait analysis, appare pertanto ben recuperata in questi casi operati, senza significative differenze tra arto operato ed arto controlaterale sano, sia nella cinematica articolare che nell'attività elettrica muscolare, così come nelle forze di reazione al suolo (Fig. 4).
Abbiamo rilevato analoghi risultati nei pazienti trattati con IAB per recidiva della lesione del LCA.

Fig. 4. Analisi funzionale.

CONCLUSIONI

La constatazione che non tutti i casi trattati negli anni '80 con i legamenti artificiali per le ricostruzioni del LCA sono falliti, con casi di persistenza di stabilità articolare e successo anche a lunghi follow-up, deve farci riflettere "senza paraocchi", ma con un giudizio critico e sereno sulle possibili cause di insuccesso ed anche sulle condizioni che hanno portato a brillanti risultati. Tutto ciò al fine di riprodurre le situazioni favorevoli di impianto, così da poter avere a disposizione un graft in più, con risultati quanto meno analoghi ai graft biologici o agli allograft e da utilizzare oggi in casi selezionati. In un futuro prossimo la possibilità di utilizzare il legamento

bioattivo, in corso di sperimentazione, ne allargherà sicuramente le indicazioni, anche se su basi differenti di azione.
Peraltro i graft attualmente usati per la ricostruzione del LCA non rappresentano sicuramente una soluzione ideale, per motivi biologici, di fissazione e di integrazione, oltre che per la morbilità nella sede di espianto; gli stessi allograft, dove possono essere utilizzati, non forniscono condizioni di assoluta sicurezza. La continua ricerca di nuove soluzioni, ampiamente documentata in Letteratura, è testimone di ciò.
La rivalutazione degli artificiali allo stato attuale prende quindi in considerazione il passato, valutando le condizioni che hanno portato a risultati brillanti e tiene conto del presente, in particolare dell'evoluzione intervenuta a diversi livelli: dalla biologia tissutale, alla biomeccanica e alla bioingegneria, alla esperienza acquisita dal chirurgo del ginocchio, all'avvento di nuove tecniche chirurgiche artroscopiche, come la nostra tecnica all-inside di ricostruzione del LCA, alla disponibilità di strumentazioni chirurgiche dedicate, fino alla riabilitazione non più empirica ma basata su dati oggettivi, derivanti ad esempio dalle valutazioni funzionali biomeccaniche, che consentono di "misurare" in itinere i vari parametri funzionali dell'apparato locomotore ed ottimizzarli in maniera mirata, così da riprendere l'attività precedente lavorativa e/o sportiva in condizioni di maggiore sicurezza, evitando pericolose reazioni sinoviali o stress meccanici eccessivi sul neolegamento.
La nostra esperienza sui primi 69 casi trattati con legamento artificiale LARS pro-LCA, con un follow-up medio di 29 mesi, evidenzia risultati estremamente soddisfacenti, direi eccellenti, in un'alta percentuale di casi, forse al di là delle più rosee aspettative, non solo dal punto di visto soggettivo ma anche in quello obiettivo. Infatti la gran parte dei pazienti oltre che essere soggettivamente soddisfatta, mostra un recupero completo dell'articolarità, assenza di sinoviti, non dolorabilità e valida stabilità articolare. A ciò si aggiungono i positivi dati che emergono dalle valutazioni strumentali, sia di quelle funzionali biomeccaniche, ma anche di quelle morfologiche radiografiche del ginocchio, senza evidenza di alterazioni litiche nei tunnel ossei, né secondarie degenerazioni articolari.
I fattori da considerare per l'uso dei tessuti sintetici, in casi selettivi, da considerare come I.A.B., cioè Intra-Articular Brace, sono: la selezione del paziente, il tipo di tessuto sintetico, l'organizzazione strutturale della protesi, la metodica di impianto e di fissazione, il decorso postoperatorio, la riabilitazione e i tempi di ritorno alle attività lavorative e/o sportive.
Per quanto riguarda la selezione del paziente, l'indicazione primaria è rappresentata da un soggetto sintomatico al di sopra dei 35-40 anni con necessità e/o esigenza di stabilità del ginocchio, con pratica di attività sportive amatoriali ed occasionalmente agonistiche a rischio, impegno in attività lavorative pericolose, specie con motivazione bassa o non convincente, e/o comunque non dimostrata nella preparazione preoperatoria, che sempre facciamo eseguire ai nostri pazienti sulla base delle valutazioni biomeccaniche: artrometriche, stabilometriche, isocinetiche ed elettromiografiche.
L'indicazione secondaria, secondo noi, è data dai casi di fallimento di precedenti trapianti biologici, infatti nei casi studiati di recidiva di rottura del neo LCA in cui è stato impiantato il legamento artificiale il risultato è sovrapponibile a quello di primo impianto. Altre indicazioni per l'artificiale possono essere rappresentate da atleti a fine carriera con necessità di rapida ripresa agonistica, oppure dall'atleta che non deve perdere a breve tempo " l'occasione della vita".
Le caratteristiche fondamentali del tessuto sintetico sono rappresentate da biocompatibilità e bioattività. Bisogna evitare che il legamento artificiale venga considerato "aggressivo" e quindi rigettato dall'organismo, ed invece essere giudicato "neutro e non pericoloso", quindi tollerato ed isolato mediante tessuto fibroso prodotto dai fibroblasti; essere riconosciuto ed integrato nei tessuti dopo la creazione di un complesso messaggio-recettore. Tutto ciò deve permettere di realizzare un modello chiave-serratura, con reazioni intermolecolari tra gruppi chimici complementari del legamento e dell'ospite. In alcune valutazioni artroscopiche eseguite a distanza dall'impianto del legamento artificiale, oltre a valutarne la persistente validità meccanica, abbiamo talvolta rilevato come la creazione di un rivestimento sinoviale intorno al tessuto sintetico, soprattutto nei casi in cui è stato possibile lasciare un residuo del LCA.
La metodica ideale di impianto dello IAB è la tecnica artroscopica all-inside, con doppio half-tunnel; questa combinazione secondo la nostra opinione è quella che fornisce i migliori risultati.
Possiamo concludere rispondendo al quesito postoci inizialmente, dicendo che: oggi c'è senz'altro indicazione per il legamento artificiale. I risultati del nostro studio evidenziano ciò. Naturalmente tali dati vanno verificati

su un numero superiore di pazienti e a più lunghi follow-up, cosa che stiamo facendo.
Le indicazioni sono senz'altro in evoluzione, ma bisogna stare molto attenti ad allargarle, perché gli insuccessi per le indicazioni molto spinte sono dietro l'angolo, come abbiamo rilevato in successive situazioni in cui abbiamo esteso l'indicazione, al di là di questo studio, specie in soggetti più giovani e con pratica sportiva di elevato livello agonistico. Anche se una revisione critica di tali casi evidenziava non un cedimento meccanico del neolegamento, ma principalmente una "insufficiente" fissazione a livello dei tunnel femorale o tibiale, per mancanza del rapporto ottimale larghezza del tunnel e diametro del neolegamento.
Pertanto le indicazioni più sicure oggi sono quelle già più volte dette riguardo all'età, al tipo e livello di attività, alla motivazione, alle esigenze individuali, al morfotipo ed alle condizioni funzionali individuali.
È necessario in tutti i casi la selezione del paziente, la sua corretta e completa informazione in base ai dati di Letteratura e all'esperienza di ogni chirurgo riguardo alla durata del legamento artificiale, ai vantaggi ed ai possibili svantaggi, considerando i rischi ed i benefici. A ciò deve seguire una tecnica chirurgica precisa ed un programma riabilitativo dedicato.

BIBLIOGRAFIA

[1] Cerulli G, Bensi G, Rizzo A, Trinchese E, Caraffa A. *I legamenti artificiali.* Artroscopia e ginocchio 1993;1:83-6.

[2] Bercovy M, Laboureau JP, Dericks GH. *Results and analysis of the failures of anterior cruciate ligament reconstruction. Multi-center study on 663 patients*. Atti: 1st European Congress of Orthopaedics. Paris, April 20-23, 1993. Atti: Combined Congress of the International Arthroscopy Association and the International Society of the Knee. Copenhagen, June 25-30,1993

[3] Labureau JP. *Present indications for artificial ligaments*. Minerva Orthop Traum 1995;46:219-29.

[4] Tabrizian M, Gallisot L, L'Hocine Y. *Evaluation of synthetic Lars Knee ligaments. Ecole polytechnique De Montreal(Canada)*. In: *Ligaments and ligamentoplasies*. Springer-Verlag 1996.

[5] Johnson D. *Cruciate ligament reconstruction with synthetic. Practical Arthroscopy New Letter*. Sports Med Int 1997;3.

[6] Duval N. *Evaluation de deux ruptures du ligament artificial Lars utilise pour la reconstruction du ligament croisè anterieur (sur 250 cas)*. 1er Symposium International de Biomateriaux Avances (SIBA), Montreal (Canada) 2-5 October 1997.

[7] Papadopoulos GA. *Early mechanical and functional results in the treatment of ACL ruptures by arthroscopy reconstruction using the synthetic ligament LARS*. 1st Balkan Congress of Orthopaedics Thessaloniki 8-11 October 1997.

[8] Lavoie P, Flechter J, Duval N. *Patient satisfaction needs as related to knee stability and abjective findings after ACL reconstruction using the Lars artificial ligament*. Knee 2000;7:157-63.

[9] Nau T, Lavoie P, Duval N. *A new generation of artificial ligaments in reconstruction of the anterior cruciate ligament*. J Bone Joint Surg (Br) 2002:356-60.

[10] Duval N, Lavoie P. *The new generation of artificial ligaments in ACL reconstruction. 3-years follow-up of randomised clinical trial*. Atti 6° Corso Internazionale "Ortopedia, Biomeccanica e Riabilitazione Sportiva" di Assisi 113, 2002.

[11] Ekemann I, Eklund U, Liljensten E, Peterson L. *ACL reconstruction with augmentation by a degradable PolyUrethane Urea (PUUR) band*. Atti 6° Corso Internazionale "Ortopedia, Biomeccanica e Riabilitazione Sportiva" di Assisi 116, 2002.

[12] Migonney V. *Therapeutic use of bioactive polymers: today and future*. Atti 6° Corso Internazionale "Ortopedia, Biomeccanica e Riabilitazione Sportiva" di Assisi 118, 2002.

[13] Trieb K, Blahovec H, Brand G, Sabeti M, Dominikus M, Kotz R. *In vivo and in vitro cellular ingrowth into a new generation of artificials ligaments*. Eur Surg Res 2004;36:148-51.

[14] Mogonney V, Lorentzon R, Cerulli G, Senni C. *Syntetic tissue and gene therapy*. Atti 6° Corso Internazionale "Ortopedia, Biomeccanica e Riabilitazione Sportiva" di Assisi 120, 2002.

[15] Mogonney V, Ciobanul M, Siove A, Gueguen V, Castner D, Pavon-Djavid G. *Biomimetic polymers: a solution to improbe the biointegration of artificial ligaments*. Atti 7° Corso Internazionale "Ortopedia, Biomeccanica e Riabilitazione Sportiva" di Assisi 98, 2003.

[16] Cerulli G, Caraffa A, Senni C, Bruè S. *All-inside technique for ACL reconstruction*. Atti 6° Corso Internazionale "Ortopedia, Biomeccanica e Riabilitazione Sportiva" di Assisi 45, 2002.

[17] Giron F, Aglietti P, Cuomo P, Mondanelli N, Ciardullo A. *Anterior cruciate ligament reconstruction with double-looped semitendinosus and gracilis tendon graft directly fixed to cortical bone: 5-year results*. Knee Surg Sports Traumatol Arthrosc 2005;13:81-91.

Attualità in riabilitazione dopo ricostruzione del Legamento Crociato Anteriore

Current concepts in rehabilitation following anterior cruciate ligament reconstruction

R. Zini
A. Foglia[1]
G. Ponzetto

RIASSUNTO

La ricostruzione artroscopica di un legamento crociato anteriore lesionato è una soluzione largamente accettata nei casi di pazienti con instabilità sintomatica al ginocchio.
Un programma di riabilitazione post-chirurgico, che sia ben progettato su base scientifica, gioca altresì un ruolo di primo piano per la ripresa della funzionalità del ginocchio ricostruito dell'atleta.
Nel presente articolo, sarà illustrato il piano riabilitativo utilizzato dalla Divisione di Ortopedia e Traumatologia dell'Ospedale "S. Salvatore" di Pesaro e verranno presentati alcuni criteri e alcuni dati della letteratura che devono essere, secondo gli Autori, rispettati per permettere al paziente di tornare a praticare sport.

Parole chiave: ricostruzione LCA, riabilitazione post-chirurgica, analisi dei risultati

SUMMARY

Arthroscopic reconstruction of a torn anterior cruciate ligament (ACL) of the knee is a widely accepted treatment for a patient with symptomatic knee instability.
A scientifically-based and well-designed rehabilitation program following successful ACL surgery plays a vital role in the functional outcome of the reconstructed knee of an athlete.
In this article, the rehabilitation guidelines used in Department of Orthopaedics, "S. Salvatore" Hospital of Pesaro will be described; this manuscript will also provide a brief review of the literature about rehabilitation of the knee after anterior cruciate ligament reconstruction.

Key words: anterior cruciate ligament reconstruction, rehabilitation, clinical outcome

Divisione di Ortopedia
e Traumatologia Ospedale
"S. Salvatore", Pesaro;
[1] Centro di Riabilitazione
"L'Officina di Fidia", Macerata

INTRODUZIONE

Le lesioni capsulo-legamentose del ginocchio sono spesso il motivo di una ridotta partecipazione sportiva o la causa della fine prematura di una carriera nello sport. Il trattamento dopo la rottura del legamento crociato anteriore (LCA) può essere chirurgico o conservativo. In entrambi i casi, l'obiettivo è quello di raggiungere le mas-

sime abilità motorie possibili per il paziente senza rischiare nuove lesioni o cambiamenti degenerativi a carico del ginocchio leso. La ricostruzione artroscopica di un legamento crociato anteriore lesionato è una soluzione largamente accettata nei casi di pazienti con instabilità sintomatica al ginocchio [1]. Un programma di riabilitazione post-chirurgico, che sia ben progettato su base scientifica, gioca altresì un ruolo di primo piano per la ripresa della funzionalità del ginocchio ricostruito dell'atleta.

La conoscenza dei processi di guarigione e la biomeccanica dell'articolazione del ginocchio successivamente a una lesione e alla conseguente ricostruzione, insieme agli aspetti fisiologici, sono importanti per la strutturazione dei programmi di riabilitazione.

Con l'indiscussa crescita delle conoscenze sulla biologia e sulla biomeccanica del complesso articolare del "ginocchio" il management riabilitativo post-operatorio è cambiato.

I programmi di riabilitazione sono progrediti insieme ai progressi in campo chirurgico per la ricostruzione del legamento crociato anteriore.

Nell'ultimo ventennio si è assistito ad un'evoluzione dei programmi di riabilitazione post- lesione e chirurgia del LCA. In passato, il trattamento raccomandato per proteggere la guarigione del ginocchio prevedeva un periodo di immobilizzazione di 6-8 settimane, 8-12 settimane di uso delle stampelle e si consigliava di evitare premature contrazioni isolate del quadricipite. Inoltre, non era permesso riprendere l'attività sportiva fino a 9-12 mesi dopo l'operazione. Il primo tentativo di riabilitazione accelerata del LCA di cui si è a conoscenza risale al 1987 [2]. Qualche anno più tardi Shelbourne propose un programma riabilitativo "aggressivo" [3]. I pazienti che hanno seguito tale trattamento hanno rivelato maggiore forza e una maggiore ampiezza del movimento (range of motion – ROM), minori disturbi femoro-rotulei e una più veloce ripresa dell'attività sportiva.

Anche Howell, nel 1998, dopo una ricostruzione del LCA eseguita con l'utilizzo dei tendini semitendinoso e gracile, proponeva un programma di recupero funzionale "aggressivo" [4].

Oggigiorno, se un atleta subisce una lesione al legamento crociato anteriore, può essere sottoposto ad intervento chirurgico artroscopico nel giro di poche settimane, la riabilitazione potrà cominciare immediatamente e il paziente potrà tornare a svolgere attività sportiva in un arco di tempo che va dai cinque ai sei mesi.

I piani terapeutici correnti impiegano l'allenamento immediato di tutto il range di movimento. Il carico viene, in genere, incoraggiato entro la prima settimana dalla ricostruzione del LCA. Solitamente i pazienti possono ritornare a praticare attività sportive leggere, come la corsa, 2-3 mesi dopo l'intervento chirurgico e sport di contatto, compresi quelli di lateralità e di salto dopo 4-6 mesi. In molti casi, le decisioni vengono prese su base empirica e i programmi di riabilitazione vengono regolati secondo modelli di riferimento ancora privi di validazione scientifica.

Il rientro dell'atleta ad un alto livello di competizione sportiva è considerato, da molti, un valido indicatore di un trattamento di successo.

Nel presente articolo, sarà illustrato il piano riabilitativo utilizzato dalla Divisione di Ortopedia e Traumatologia dell'Ospedale "S. Salvatore" di Pesaro e verranno presentati alcuni criteri che devono essere, secondo gli Autori, rispettati per permettere al paziente di tornare a praticare sport. L'intervento chirurgico, insieme a una riabilitazione completa ed esercizi sport specifici dovrebbero portare a una stabilità funzionale dell'articolazione del ginocchio. Inoltre, un adeguato recupero neuro-muscolare e le relative prestazioni (in particolare la stabilità dinamica) devono essere usati come un criterio di valutazione critico. Altri fattori, come lesioni associate ed ostacoli sociali e psicologici potrebbero influenzare il rientro alla pratica sportiva e pertanto devono essere tenuti in considerazione, durante la riabilitazione e la valutazione del trattamento.

NOSTRA ESPERIENZA

Il processo terapeutico viene impostato tenendo in considerazione tre fattori: la diagnosi formulata, la tecnica chirurgica adottata e le aspettative del paziente.

La presenza di lesioni legamentose associate [5 6], di gravi danni cartilaginei trattati e non o di lesioni meniscali suturate, inducono alla costruzione di uno schema riabilitativo unico ed irripetibile.

Ciascun paziente guarisce in modo diverso; il procedere del programma di riabilitazione deve essere adattato al paziente e adeguato alla sua tolleranza.

Il programma riabilitativo è diviso in quattro fasi: la prima inizia già dopo l'evento traumatico con un piano di lavoro pre-intervento chirurgico; essa include tutte le opportune strategie per la riduzione del gonfiore, per la risoluzione del dolore, per il ripristino del range di movi-

mento passivo, per l'ottimizzazione del pattern della deambulazione e degli stabilizzatori dinamici e per la preparazione mentale del paziente al lungo processo terapeutico. Le altre tre fasi fanno parte del programma post-chirurgico; gli obiettivi sono pressoché gli stessi (il controllo del gonfiore, il completo recupero dell'arco di movimento, dei parametri muscolari – in tutte le sue espressioni – e del controllo motorio propriocettivo) senza, in questo caso, danneggiare il neolegamento.
La successione delle diverse fasi si basa su criteri temporali e su criteri di avanzamento, tali da determinare il passaggio alle fasi successive. Criteri di avanzamento significa l'avvenuto raggiungimento degli obiettivi intermedi (propri di ciascuna fase).
Il programma può venire usato in modo sicuro senza compromettere gli obiettivi iniziali dell'intervento chirurgico, come il recupero della stabilità a livello del ginocchio, un range completo di movimenti, e un ritorno del paziente alle attività e agli stili di vita che vuole praticare [7].

Fase 1: Fase pre-operatoria – "pre-operative preparation"
La prima fase della riabilitazione è la stessa sia che il paziente abbia scelto di ricostruire il LCA sia che abbia deciso di modificare le sue attività per convivere con un ginocchio privo di legamento crociato anteriore "funzionale".

Consulto Specialistico prima dell'operazione
Dopo la diagnosi di rottura del LCA, i pazienti vengono informati circa il rischio di rotture a livello del menisco e deterioramento dell'articolazione nelle ginocchia prive di LCA durante un salto, una torsione o in sport caratterizzati da bruschi cambi di direzione o stress fisici pesanti [8].
Il consiglio da dare agli atleti che desiderino tornare a praticare un'attività sportiva di torsione è quello di sottoporsi a ricostruzione del LCA dopo 3-6 settimane dall'evento traumatico, dopo che si è riottenuta la completa capacità di movimento e l'articolazione non presenta gonfiore [9 10].
Per la maggior parte dei pazienti la ricostruzione del LCA non rappresenta un'emergenza, questo aspetto permette di "preparare", al meglio, il ginocchio all'atto chirurgico e di ridurre in modo significativo le probabilità di insorgenza delle complicanze post-operatorie [11 12].
Lo scopo della ricostruzione del LCA è di restituire all'atleta un ginocchio meccanicamente stabile e di ridurre il rischio di successive lesioni al ginocchio (menisco e alla cartilagine) attraverso la riduzione del movimento traslatorio antero-posteriore della tibia sul femore. Un buon numero di studi clinici dimostrano un grado di funzionalità del ginocchio, dopo la ricostruzione, che va da buono ad eccellente (restituzione della stabilità, risoluzione del dolore, eliminazione della sensazione di cedimento e ritorno al livello di funzionalità pre-lesione), sia che si utilizzino trapianti di tendine del semitendinoso e gracile (hamstrings) o di tendine rotuleo. Gli stessi studi confermano, inoltre, che la maggior parte dei pazienti (65-88%) sono in grado di far ritorno all'attività sportiva entro il primo anno. È possibile dunque affermare che la chirurgia è efficace nel permettere ad atleti con lesioni di riprendere la loro attività sportiva.
Inoltre, alcuni atleti possono ritornare ad un'attività sportiva ad alto livello di torsione senza ricorrere alla chirurgia. Gli atleti che riescono a riprendere in modo ottimale l'attività sportiva dopo un trattamento conservativo probabilmente rappresentano un gruppo ristretto, caratterizzato da ginocchia con un grado di funzionalità "stabile" e da una forte motivazione a continuare uno sport di torsione nonostante la lesione [13].
La chirurgia del LCA è orientata, molto spesso, ad una programmazione in lista operatoria, salvo alcuni casi specifici operati precocemente e in genere riservati ad atleti di alto livello; pertanto venendo a conoscenza anticipatamente del giorno dell'intervento si ritiene possibile, oltre che utile, un periodo programmato di rieducazione pre-operatoria.
Va comunque ricordato che alcuni Autori non riportano nessuna differenza statisticamente significativa tra ricostruzione precoce e tardiva [11 12 14], malgrado oggigiorno la ricostruzione precoce venga riservata quasi esclusivamente ad atleti di élite.
Un periodo di lavoro precedente all'intervento può permettere, oltre che di ridurre i rischi di rigidità [15], anche di immagazzinare esperienze motorie importanti e di ripristinare condizioni di forza migliori nel post-operatorio [16], ma anche di favorire il raggiungimento di quello che da alcuni Autori viene definito "psycological readyness" alla sala operatoria [17].
L'utilizzo del tutore nella fase pre-operatoria è consigliato solo se esiste una grave instabilità articolare, tale da limitare anche le attività della vita quotidiana.

Fisioterapia
Gli obiettivi iniziali della riabilitazione sono quelli di ridurre il gonfiore, restituire il range di movimento al

ginocchio, riportare il paziente a un modello di andatura normale e sviluppare il massimo controllo neuromuscolare possibile. Il tempo necessario per raggiungere questi obiettivi può essere 1 settimana o 2 mesi, a seconda di come il ginocchio risponde alla lesione iniziale.
Per ridurre il gonfiore, un impacco a compressione fredda (Cryo/cuff cold compression) viene applicato al ginocchio. Gli apparecchi meccanici di crioterapia combinata a compressione sembrerebbero essere più efficaci rispetto ad altri metodi (borsa del ghiaccio, "cold packs" monouso o riutilizzabili, ecc.) nel diminuire il dolore e il versamento articolare nel post-operatorio [18 19]. È altresì difficile distribuire il merito dei risultati tra l'effetto dell'abbassamento della temperatura e l'effetto della compressione. La riduzione del gonfiore e del dolore facilita il ritorno a un range di movimento normale (iperestensione e flessione complete come nel ginocchio non lesionato) e la capacità di reclutamento volontario del quadricipite [20].
Un deficit rapido ed importante del quadricipite femorale è un problema comune dopo un trauma distorsivo al ginocchio [21-23]. I tentativi di ritardare l'ipotonotrofia e facilitare l'attivazione volontaria del quadricipite sono alla base di un programma di training neuromuscolare progressivo [24].
I movimenti angolari di estensione (fino ai gradi estremi) e di flessione, vengono raggiunti con semplici esercizi domiciliari. Se riprendere l'estensione o la flessione risulta difficile, si può consigliare qualche seduta di terapia manuale. Studi di Shelbourne hanno dimostrato che ottenere un'iperestensione prima dell'operazione riduce significativamente la formazione di tessuto cicatriziale nel ginocchio nella fase post-operatoria ed elimina il dolore al ginocchio [25 26].
Per misurare i deficit dell'estensione consigliamo di utilizzare, oltre che i classici test manuali passivi, anche il test in posizione prona [27].
L'allenamento dell'andatura può iniziare quando il paziente può sopportare il carico sull'arto leso (assenza o limitata sintomatologia dolorosa) con l'utilizzo di stampelle. Viene insegnato un modello di utilizzo della stampella tallone-punta, e i pazienti lo utilizzano fino a che non possono camminare senza le stampelle.
Anche per la deambulazione, come per l'articolarità, il paziente potrà svolgere un training riabilitativo domiciliare.
Per permettere al paziente il migliore apprendimento della corretta contrazione muscolare utilizziamo il biofeedback elettromiografico di superficie. Tramite un monitoraggio elettromiografico viene inviato al paziente un segnale visivo o uditivo quando viene raggiunta la soglia di contrazione muscolare. I limiti o i valori "soglia" possono essere cambiati a mano a mano che il paziente migliora (Fig. 1).
Gli esercizi di riabilitazione sono di solito classificati come esercizi a catena aperta o esercizi a catena cinetica chiusa. Gli esercizi a catena aperta sono quegli esercizi in cui la parte distale è libera di muoversi (ad es. estensione del ginocchio) e gli esercizi a catena chiusa sono quelli in cui la parte distale è fissa (ad es. lo squat). Un recupero ottimale degli stabilizzatori attivi "dinamici" hanno bisogno di entrambe le procedure di training [28 29].
In ultimo vengono insegnati al paziente esercizi per incrementare la propriocezione.

Preparazione mentale

I pazienti che hanno avuto una rottura del LCA sono andati incontro a una perdita della partecipazione in attività atletiche e sociali, e si dovrebbe lasciare loro del tempo per concentrarsi su questo aspetto della lesione. Il ruolo del medico in questo caso è quello di osservare e comprendere l'atteggiamento del paziente. Ci si deve aspettare tipiche risposte di rabbia, rifiuto, depressione e infine accettazione. La riabilitazione post-traumatica (conservativa o post-chirurgica) dopo la lesione permette ai pazienti di confrontarsi con tali emozioni [30].
La preparazione mentale all'intervento chirurgico non può essere sottovalutata. È opportuno che i pazienti abbiano una visione positiva dell'intervento chirurgico e che si preparino a lavorare duro dopo l'atto chirurgico. La preparazione mentale quindi include la componente "didattica": informare i pazienti riguardo la lesione, l'intervento chirurgico e gli obiettivi della riabilitazione. L'anatomia del ginocchio e la funzione del LCA vengono spiegate in dettaglio prima della sessione chirurgica. Una

Fig. 1. Contrazione isometrica del Quadricipite con il supporto del biofeedback EMG di superficie.

volta selezionata la ricostruzione del legamento, vengono date al paziente le stesse informazioni da riguardare a casa. Per facilitare la riabilitazione durante le prime giornate nella fase post-operatoria, coloro che assistono i pazienti dopo l'intervento chirurgico dovrebbero essere presenti durante le sessioni informative.
Quando il ginocchio è asciutto e il range di movimento è completo la chirurgia può essere programmata a seconda degli impegni scolastici, lavorativi e sociali del paziente. La scelta corretta del momento in cui effettuare l'intervento chirurgico può ridurre in modo drastico l'incidenza di complicanze post-operatorie di artrofibrosi e perdita di forza [12 18 30]. Ogni fase della riabilitazione viene eseguita in ambito domestico. I pazienti vengono controllati periodicamente, il carico di lavoro "terapeutico" viene fatto progredire in questi momenti a seconda degli obiettivi raggiunti.
Si consiglia ai pazienti che non scelgono l'intervento chirurgico e che vogliono rimandarlo di molti mesi di non saltare, fare movimenti di torsione o bruschi cambi di direzione, poiché tali gesti aumentano il rischio di ulteriori danni articolari [25].
La riabilitazione post-operatoria, come descritto da Shelbourne, può essere divisa in due parti. La prima parte della riabilitazione si concentra sul far ritornare il ginocchio in uno stato di quiescenza eliminando il versamento articolare e il dolore e raggiungere allo stesso tempo il movimento completo del ginocchio (passivo ed attivo). La seconda parte della riabilitazione si concentra principalmente sulla componente dinamica del sistema di stabilizzazione articolare.
Nella seconda fase, è opportuno trovare dei modi per proteggere il nuovo LCA da eccessivi sforzi, ma allo stesso tempo caricare il legamento in via di guarigione in modo sufficiente per stimolare lo sviluppo della forza ed arrivare così ad un buon risultato funzionale.

Fase 2: Fase iniziale post-operatoria – "relative rest"
Controllo dell'emartro e del dolore
I fattori chiave che possono limitare l'ampiezza del movimento e la risposta precoce del muscolo all'esercizio sono il dolore e un versamento articolare importante [30-32]. Poiché provocano inibizione riflessa dell'attività muscolare e conseguente ipotonotrofia, è essenziale controllare questi aspetti per facilitare un precoce recupero del ROM e del controllo volontario del muscolo [33].
Un'adeguata gestione del paziente nelle prime giornate post-intervento favoriranno la migliore ripresa del range di movimento (passivo ed attivo) e del carico.
Le procedure terapeutiche standard per contenere il versamento e ridurre il dolore sono la crioterapia, la compressione e l'elevazione (un piccolo rialzo sotto al materasso).
Per impedire o ridurre l'emartro, un impacco a compressione fredda viene posto sul ginocchio con LCA ricostruito subito dopo la chiusura delle ferite e dopo l'applicazione di una leggera fasciatura.
Incremento del movimento passivo ed attivo con l'esercizio terapeutico
Attualmente, esiste un vasto consenso sul ricorso precoce alla riabilitazione subito dopo la chirurgia del LCA.
L'uso di un programma di mobilizzazione immediata è ampiamente accettato dalla comunità scientifica.
Pertanto gli esercizi per recuperare il range articolare vengono iniziati già il giorno dell'intervento.
Proponiamo al paziente anche un training (apprendimento neuromotorio) per il controllo dell'arto nel giorno dell'intervento chirurgico e include esercizi di contrazione muscolare volontaria.
Se il paziente ha difficoltà a produrre, volontariamente, contrazioni del quadricipite, si consiglia la stimolazione elettrica neuromuscolare [34].
Il ripristino della piena mobilità dell'articolazione lesa, specialmente in estensione, deve essere una priorità delle prime settimane dopo l'intervento. Dopo la seconda settimana circa di riabilitazione post-operatoria, il paziente deve essere in grado di estendere completamente il ginocchio e di fletterlo a 110 gradi circa. In questa prima fase, come nella seconda, l'obiettivo più importante è la piena estensione; la flessione migliora costantemente al diminuire del versamento intra- ed extra-articolare.
Non effettuiamo marcate variazioni nel programma riabilitativo tra i pazienti operati con prelievo del tendine rotuleo o semitendinoso e gracile. Va rispettata la zona di prelievo nelle prime quattro settimane circa, dove il lavoro attivo degli ischiocrurali in catena cinetica aperta (c.c.a.) inizia da subito nei pazienti operati con prelievo del tendine rotuleo; nei pazienti operati con prelievo del semitendinoso e gracile gradualmente dalla quarta settimana.
La deambulazione è concessa, inizialmente con un carico parziale, poi secondo la tolleranza del paziente. Le stampelle vengono consigliate, nel primo periodo post-chirurgico, anche per facilitare un pattern di andatura "normale" (Fig. 2).
Il progresso verso questi obiettivi viene valutato dopo l'intervento chirurgico, alla prima visita post-operatoria, e costantemente lungo l'intero percorso terapeutico.

Fig. 2. Ripresa della deambulazione "controllata": fase di sostegno con carico parziale.

Fase 3: Recupero Funzionale – "functional loading"
Gli obiettivi di questa fase sono: mantenere l'iperestensione completa, normalizzare le andature (passo e corsa), controllare il gonfiore, aumentare la flessione ad almeno 130°, e progredire verso il rinforzo neuromuscolare e la partecipazione alle attività sport specifiche.
Se la piena mobilità del ginocchio non è ripristinata nelle tre-quattro settimane che seguono l'intervento, (l'elasticità delle strutture inerti e contrattili) si può formare tessuto cicatriziale nell'articolazione, che impedirà il ripristino della piena mobilità.
Il nostro piano di trattamento prevede la terapia manuale, lo svolgimento degli esercizi in piscina (Fig. 3) e in palestra.
L'integrazione dei due tipi di programma (esercitazioni in palestra e le esercitazioni in acqua) favorisce, a nostro avviso, una migliore gestione del paziente [35].
In base alle aspettative e alla motivazione del paziente proponiamo due differenti programmi di lavoro: una riabilitazione domiciliare con controlli periodici o, in alternativa, una riabilitazione "residenziale" (supervisione continua).
Entrambe le procedure danno risultati clinico-funzionali sovrapponibili [36-38].
Inizialmente, le esercitazioni per l'apparato estensore,

Fig. 3. Terapia in acqua: training per lo sviluppo della stabilità dinamica.

come consigliato da diversi Autori [29], vengono effettuate in catena cinetica chiusa (c.c.c.), piuttosto che in catena cinetica aperta (c.c.a.), anche se studi recenti ne smentiscono la pericolosità [28 40]. Va ribadito che il lavoro coordinativo neuro-motorio deve costituire, a nostro avviso, la maggior parte delle proposte del riabilitatore, poiché un "training propriocettivo" è sicuramente in grado di ripristinare valori di forza "efficaci" più che un lavoro di puro rinforzo muscolare [41]; le nostre attenzioni non devono poi isolarsi al ginocchio, poiché anche nelle articolazioni limitrofe sono riscontrabili deficit di forza anche a sei mesi dall'intervento [42].

Fase 4: Ripresa delle Attività Sport-Specifiche – "restoration of function"
L'obiettivo della quarta fase è di riportare i pazienti-atleti ai massimi livelli di attività fisico-atletica, ovviamente in relazione alle aspettative dell'atleta.
Il ritorno alla piena attività lavorativa ed allo sport devono avvenire al pieno raggiungimento dei requisiti biologici ma soprattutto funzionali [43-45], che varieranno a seconda della chirurgia effettuata e dell'attività praticata.
Il recupero agonistico dell'atleta deve così considerarsi sport-specifico o più precisamente ruolo-specifico, senza trascurare l'aspetto psicologico e cercando di ripristinare le capacità motorie precedenti.
La fase di ritorno all'attività è caratterizzata da un allenamento di agilità e da esercizi sport specifici. All'inizio si dovrebbero impiegare esercizi di agilità meno complessi per poi passare ad esercizi di agilità più complessi (Fig. 4).

Fig. 4. Esercitazioni "propriocettive" su una superficie instabile associate al gesto del calciare.

Il volume delle attività per l'agilità, l'abilità, la destrezza, deve essere disposto a gradi a seconda della frequenza, durata e intensità dello stimolo. Deve essere modificata solo una variabile per volta, altrimenti diventa difficile capire il fattore che causa una reazione avversa (aumento del dolore, versamento) al trattamento.

CONCLUSIONI

La riabilitazione dopo ricostruzione del LCA è gradualmente evoluta. Inizialmente, il recupero funzionale era rallentato per paura della rottura dell'innesto. Negli anni queste paure sono scemate [25 46 47]. Un programma di riabilitazione moderno si ritiene sicuro ed affidabile per un prevedibile ritorno alle ADL e allo sport.
Attualmente esiste un vasto consenso sugli obiettivi della riabilitazione pre- e post-chirurgica (recupero della motilità, della stabilità dinamica, della propriocezione), ma non c'è omogeneità sulle modalità di intervento e sui tempi di ripresa sportiva [48].
La riabilitazione moderna impone una "evidence based practice" e pertanto è necessario che si arrivi ad un "golden standard" del trattamento riabilitativo dopo ricostruzione del LCA, è necessario inoltre che vengano stabiliti dei limiti alla rapidità dei programmi di riabilitazione.
In fisioterapia, esiste una crescente necessità di basare il trattamento su una "pratica basata sulle prove". Tale approccio fornisce il principio di cura migliore e più economico per i pazienti e mantiene la credibilità della fisioterapia nella comunità scientifica.
Due sono i punti cardine di una riabilitazione dopo ricostruzione del LCA: il rispetto del neolegamento, la scelta del tempo di ripresa sportiva.
Nel caso specifico di pazienti che hanno subito una ricostruzione del LCA, i fattori propri della guarigione che dovremmo tenere in considerazione sono la rivascolarizzazione, il rimodellamento, l'incorporazione del trapianto, e il recupero della forza del trapianto. Non si hanno ancora risposte certe e definitive circa le conseguenze di un processo di riabilitazione rapido o accelerato.
In attesa di dati certi, la filosofia della riabilitazione accelerata, secondo noi, non può essere applicata a tutti i pazienti. Per ovviare a queste differenze individuali, ci sembra opportuno suggerire un programma di riabilitazione impostato su un protocollo che si basa sulla valutazione, rispetto ad uno che si basa sul tempo [49].
Perché all'insieme dei carichi esterni "somministrati" nel tempo (ad esempio gli esercizi in catena aperta, gli esercizi in catena chiusa, le contrazioni eccentriche, il training propriocettivo, ecc.) ad un tessuto biologico, il neolegamento, corrispondano adeguate e consequenziali risposte adattive (innalzamento della soglia di capacità di carico) è di grande importanza il rispetto delle seguenti condizioni:
– principio della specificità;
– principio della progressione;
– principio della individualizzazione.
L'esperienza clinica in fisioterapia, infatti, dimostra come l'espressione "carico di lavoro fisico" da sola non basta a chiarire i risvolti pratici che da esso derivano.
Infatti la sola identificazione di un carico da proporre ad un paziente (un ciclo di fisioterapia per tre mesi) non consente di generalizzarne gli effetti su diversi pazienti con la stessa patologia o anche sullo stesso soggetto, considerato in momenti differenti.
È necessario contrapporre alla nozione di carico di lavoro fisico (insieme definito di stimoli motori specifici) quella di "capacità di carico locale", ossia il risultato delle reazioni immediate del neolegamento alle sollecitazioni prodotte dal carico esterno di allenamento.
Come possiamo giudicare la qualità del nostro lavoro? Come possiamo valutare se e in che misura abbiamo raggiunto i nostri obiettivi?
Se il nostro scopo è quello di aiutare i pazienti, dobbiamo sapere quello che vogliono e quanto valore attribuiscono a ciò che vogliono.
In letteratura esistono degli standard e delle modalità

scientifiche (Scale di Valutazione) per chiedere ai pazienti come stanno dal loro punto di vista.
Noi utilizziamo la Tegner and Lysholm Knee Scoring Scale [50].
L'analisi dei risultati deve tener conto della longevità, della produttività e della soddisfazione del paziente. Questi parametri non devono essere misurati solo al termine della riabilitazione o al momento della ripresa dell'attività sportiva, ma anche e soprattutto nel corso degli anni successivi. La nostra opinione è che l'obiettivo finale debba essere un ginocchio sano e senza nessun sintomo anche 5-10-15 anni dopo la ricostruzione del LCA, non semplicemente dopo 6 mesi.

BIBLIOGRAFIA

[1] Fu FH, Bennett CH, Ma CB, Menetrey J, Lattermann C. *Current trends in anterior cruciate ligament reconstruction. Part II. Operative procedures and clinical correlations*. Am J Sports Med 2000;28:124-30.

[2] Noyes FR, Mangine RE, Barber S. *Early Knee motion after open and arthroscopic anterior cruciate ligament reconstruction*. Am J Sports Med 1987;15:149-60.

[3] Shelbourne KD, Nitz P. *Accelerated rehabilitation after anterior cruciate ligament reconstruction*. Am J Sports Med 1990;18:292-9.

[4] Howell SM. *Aggressive rehabilitation using hamstring tendons*. Am J Knee Surg 1998;11:120-7.

[5] Millett PJ, Pennock AT, Sterett WI, Steadman JR. *Early ACL reconstruction in combined ACL-MCL injuries*. J Knee Surg 2004;17:94-8.

[6] Petersen W, Laprell H. *Combined injuries of the medial collateral ligament and the anterior cruciate ligament. Early ACL reconstruction versus late ACL reconstruction*. Arch Orthop Trauma Surg 1999;119:258-62.

[7] Rubinstein RA Jr, Shelbourne KD, VanMeter CD, McCarroll JR, Rettig AC, Gloyeske RL. *Effect on knee stability if full hyperextension is restored immediately after autogenous bone-patellar tendon-bone anterior cruciate ligament reconstruction*. Am J Sports Med 1995;23:365-8.

[8] Johnson GE, Shelbourne KD. *Patient selection for anterior cruciate ligament reconstruction*. Op Tech Sports Med 1993;1:16-21.

[9] Fox JA, Nedeff DD, Bach Jr BR, Spindler KP. *Anterior cruciate ligament reconstruction with patellar autograft tendon*. Clin Orthop 2002:53-63.

[10] Grant JA, Mohtadi NG. *ACL reconstruction with autografts, weighting performance considerations and postoperative care*. Phys Sportsmed 2003;31:27-40.

[11] Mohtadi NG, Webster-Bogaert S, Fowler PJ. *Limitation of motion following anterior cruciate ligament reconstruction: a case control study*. Am J Sports Med 1991;19:620-5.

[12] Shelbourne KD, Wilckens JH, Mollabashy A, De Carlo M. *Arthrofibrosis in acute anterior cruciate ligament reconstruction: the effect of timing of reconstruction and rehabilitation*. Am J Sports Med 1991;19:332-26.

[13] Shepard GJ, Banks AJ, Ryan WG. *Ex-professional association footballers have an increased prevalence of osteoarthritis of the hip compared with age matched controls despite not having sustained notable hip injuries*. Br J Sports Med 2003;37:80-1.

[14] Marcacci M, Zaffagnini S, Iacono F, Neri MP, Petitto A. *Early versus late reconstruction for anterior cruciate ligament rupture. Results after five years of follow-up*. Am J Sports Med 1995;23:690-3.

[15] Berbig R, Rillmann P. *Timing of the surgery of rupture of the anterior cruciate ligament. Effects of acute or delayed surgery on arthrofibrosis rate and work disability*. Unfallchirurg 2000;103:726-30.

[16] Meighan AA, Keating JF, Will E. *Outcome after reconstruction of the anterior cruciate ligament in athletic patients. A comparison of early versus delayed surgery*. J Bone Joint Surg Br 2003;85:521-4.

[17] Mayr HO, Weig TG, Plitz W. *Arthrofibrosis following ACL reconstruction – reasons and outcome*. Arch Orthop Trauma Surg 2004;124:518-22.

[18] Shelbourne KD, Foulk DA. *Timing of surgery in acute anterior cruciate ligament tears on the return of quadriceps muscle strength after reconstruction using an autogenous patellar tendon graft*. Am J Sports Med 1995;23:686-9.

[19] Udry E, Donald Shelbourne K, Gray T. *Psychological Readiness for Anterior Cruciate Ligament Surgery: Describing and Comparing the Adolescent and Adult Experiences*. J Athl Train 2003;38:167-71.

[20] Barber FA. *A comparison of crushed ice and continuous flow cold therapy*. Am J Knee Surg 2000;13:97-101.

[21] Morrissey MC. *Reflex inhibition of thigh muscles in knee injury. Causes and treatment*. Sports Med 1989;7:263-76.

[22] Nyland J. *Rehabilitation complications following knee surgery*. Clin Sports Med 1999;18:905-25.

[23] Snyder-Mackler L, De Luca PF, Williams PR, Eastlack ME, Bartolozzi AR 3rd. *Reflex inhibition of the quadriceps femoris muscle after injury or reconstruction of the anterior cruciate ligament*. J Bone Joint Surg Am 1994;76:555-60.

[24] Snyder-Mackler L, Ladin Z, Schepsis AA, Young JC. *Electrical stimulation of the thigh muscles after reconstruction of the anterior cruciate ligament. Effects of electrically elicited contraction of the quadriceps femoris and hamstring muscles on gait and on strength of the thigh muscles*. J Bone Joint Surg Am 1991;73:1025-36.

[25] Shelbourne KD, Gray T. *Anterior cruciate ligament reconstruction with autogenous patellar tendon graft followed by accelerated rehabilitation. A two- to nine-year follow-up*. Am J Sports Med 1997;25:786-95.

[26] Shelbourne KD, Trumper RV. *Preventing anterior knee pain after anterior cruciate ligament reconstruction*. Am J Sports Med 1997;25:41-7.

[27] Sachs RA, Daniel DM, Stone ML, Garfein RF. *Patellofemoral problems after anterior cruciate ligament reconstruction*. Am J Sports Med 1989;17:760-5.

[28] Mikkelsen C, Werner S, Eriksson E. *Closed kinetic chain*

alone compared to combined open and closed kinetic chain exercises for quadriceps strengthening after anterior cruciate ligament reconstruction with respect to return to sports: a prospective matched follow-up study. Knee Surg Sports Traumatol Arthrosc 2000;8:337-42.

[29] Morrissey MC, Hudson ZL, Drechsler WI, Coutts FJ, Knight PR, King JB. *Effects of open versus closed kinetic chain training on knee laxity in the early period after anterior cruciate ligament reconstruction*. Knee Surg Sports Traumatol Arthrosc 2000;8:343-8.

[30] Shelbourne KD, Patel DV. *Timing of surgery in anterior cruciate ligament-injured knees*. Knee Surg Sports Traumatol Arthrosc 1995;3:148-56.

[31] Barber FA, McGuire DA, Click S. *Continuous-flow cold therapy for outpatient anterior cruciate ligament reconstruction*. Arthroscopy 1998;14:130-5.

[32] Newton RA. *Joint receptor contributions to reflexive and kinesthetic responses*. Phys Ther 1982;62:22-9.

[33] Shakespeare DT, Stokes M, Sherman KP, Young A. *Reflex inhibition of the quadriceps after meniscectomy: lack of association with pain*. Clin Physiol 1985;5:137-44.

[34] Snyder-Mackler L, Delitto A, Stralka SW, Bailey SL. *Use of electrical stimulation to enhance recovery of quadriceps femoris muscle force production in patients following anterior cruciate ligament reconstruction*. Phys Ther 1994;74:901-7.

[35] Tovin BJ, Wolf SL, Greenfield BH, Crouse J, Woodfin BA. *Comparison of the effects of exercise in water and on land on the rehabilitation of patients with intra-articular anterior cruciate ligament reconstructions*. Phys Ther 1994;74:710-9.

[36] Beard DJ, Dodd CA. *Home or supervised rehabilitation following anterior cruciate ligament reconstruction: a randomized controlled trial*. J Orthop Sports Phys Ther 1998;27:134-43.

[37] Schenck RC Jr, Blaschak MJ, Lance ED, Turturro TC, Holmes CF. *A prospective outcome study of rehabilitation programs and anterior cruciate ligament reconstruction*. Arthroscopy 1997;13:285-90.

[38] Treacy SH, Barron OA, Brunet ME, Barrack RL. *Assessing the need for extensive supervised rehabilitation following arthroscopic ACL reconstruction*. Am J Orthop 1997;26:25-9.

[39] Morrissey MC, Hudson ZL, Drechsler WI, Coutts FJ, Knight PR, King JB. *Effects of open versus closed kinetic chain training on knee laxity in the early period after anterior cruciate ligament reconstruction*. Knee Surg Sports Traumatol Arthrosc 2000;8:343-8.

[40] Ross MD, Denegar CR, Winzenried JA. *Implementation of open and closed kinetic chain quadriceps strengthening exercises after anterior cruciate ligament reconstruction*. J Strength Cond Res 2001;15:466-73.

[41] Liu-Ambrose T, Taunton JE, MacIntyre D, McConkey P, Khan KM. *The effects of proprioceptive or strength training on the neuromuscular function of the ACL reconstructed knee: a randomized clinical trial*. Scand J Med Sci Sports 2003;13:115-23.

[42] Karanikas K, Arampatzis A, Bruggemann GP. *Development of muscle strength in knee, hip and ankle joints after ACL reconstruction*. Sportverletz Sportschaden 2004;18:130-5.

[43] Kvist J. *Rehabilitation following anterior cruciate ligament injury: current recommendations for sports participation*. Sports Med 2004;34:269-80.

[44] Cascio BM, Culp L, Cosgarea AJ. *Return to play after anterior cruciate ligament reconstruction*. Clin Sports Med 2004;23:395-408.

[45] Cacchio A, Spacca G, Calvisi V. *Guidelines for specific sports rehabilitation and criteria for return to sport after ACL reconstruction*. Comunicazione personale 1° Corso Nazionale di Artroscopia per Fisioterapisti, Roma Luglio 2004.

[46] Shelbourne KD, Davis TJ. *Evaluation of knee stability before and after participation in a functional sports agility program during rehabilitation after anterior cruciate ligament reconstruction*. Am J Sports Med 1999;27:156-61.

[47] Shelbourne KD, Klootwyk TE, Wilckens JH, De Carlo MS. *Ligament stability two to six years after anterior cruciate ligament reconstruction with autogenous patellar tendon graft and participation in accelerated rehabilitation program*. Am J Sports Med 1995;23:575-9.

[48] Delay BS, Smolinski RJ, Wind WM, Bowman DS. *Current practices and opinions in ACL reconstruction and rehabilitation: results of a survey of the American Orthopaedic Society for Sports Medicine*. Am J Knee Surg 2001;14:85-91.

[49] Noyes FR, DeMaio M, Mangine RE. *Evaluation-based protocols: a new approach to rehabilitation*. Orthopedics 1991;14:1383-5.

[50] Tegner Y. Lysholm J. *Rating systems in the evaluation of the knee ligament injuries*. Clinical Orthop Rel Res 1985;198:43-9.

Patologia femoro-rotulea

Patellofemoral joint disorders

A. Schiavone Panni
M. Tartarone
G. Bruno
D. Santaiti

ISpeO – Istituto Specialistico Ortopedico, Casa di Cura "San Giuseppe", Roma

La femoro-rotulea è senza dubbio una delle articolazioni del corpo umano più complesse da conoscere e comprendere per le molteplici interazioni (anatomiche, biomeccaniche, funzionali e psicologiche) che influiscono su di essa e che coinvolgono più segmenti articolari (anca, ginocchio, tibio-tarsica e piede). È quindi estremamente difficile stabilire un protocollo comune valido, efficace e di semplice esecuzione per il trattamento di tale patologia. Infatti, nonostante l'elevato numero di pazienti che lamentano dolore o instabilità femoro-rotulea, non vi è uniformità di vedute in letteratura circa il tipo di terapia (sia conservativa che chirurgica) da seguire. Certo, il trattamento riabilitativo tramite FKT, associato a terapia medica con fans ed eventuale ausilio di tutori per il ginocchio o di ortesi per il piede, rimane il trattamento di elezione, sebbene ancora non sia ben chiaro quale tipo di rieducazione muscolare ed articolare, per quanto tempo e in quali pazienti debba essere effettuata. Recentemente Mohr [1] ha sottolineato la maggior efficacia del potenziamento dell'intero quadricipite, rispetto al rinforzo selettivo del vasto mediale obliquo, nel trattamento del dolore e della instabilità rotulea [2]. C'è poi da considerare che i soggetti più difficili da trattare sono quelli che, con una lieve e modesta sintomatologia, sono stati precedentemente sottoposti a diversi e ripetuti interventi chirurgici rivelatisi poi non necessari o dannosi. La femoro-rotulea notoriamente non perdona gesti chirurgici che non rispettino la sua anatomia, fisiologia e biomeccanica: quindi, per evitare possibili errori, sono fondamentali una meticolosa anamnesi, ascoltando attentamente la storia clinica del paziente, ed un accurato esame obiettivo di tutti gli arti inferiori, da effettuarsi a paziente prono, supino, seduto ed in ortostatismo statico e dinamico [3]. Senza dubbio gli esami strumentali (Rx standard nelle diverse proiezioni, A-P, L-L ed assiali, TAC e RMN dinamiche della femoro-rotulea) sono di notevole aiuto per decidere l'impostazione del trattamento, ma l'esame clinico, associato come gia detto, ad una anamnesi accurata, riveste un ruolo prioritario. Per un inquadramento più appropriato della patologia femoro-rotulea riteniamo fondamentale una preliminare suddivisione in due separate entità cliniche: rotula dolorosa, che è più spesso fissa e meno frequentemente mobile, e rotula instabile, talvolta anche dolorosa che comprende sia le sublussazioni che le lussazioni vere e proprie. Il dolore femoro-rotuleo è piuttosto frequente; nove studi prospettici riportano una incidenza del 7% in giovani adulti attivi [4], dell'1-15% in reclute delle forze armate [5] ed è un sintomo comune nel 2-30% di giovani praticanti attività sportive [6]. La patogenesi di tale sintomatologia clinica non è compresa chiaramente e non è la stessa per tutti i pazienti. Tre sono le cause principali: 1) malallineamento dell'arto inferiore con conseguente alterato scorrimento rotuleo; 2) squilibrio muscolare dell'arto inferiore; 3) sovraccarico rotuleo. In genere la rotula dolorosa è associata al "tilt" rotuleo, che può eventualmente causare una sindrome da iperpressione esterna ed associarsi o meno a sublussazione rotulea [7]. Il tilt rotuleo cronico può avere effetti estremamente danno-

si sulla cartilagine articolare: il sovraccarico sulla faccetta laterale e la ridotta pressione sulla faccetta mediale possono causare inizialmente condropatia e poi successivamente artrosi in molti pazienti, mentre la retrazione del retinacolo laterale provoca quasi sempre dolore che insorge prima della degenerazione articolare. Altri pazienti, sorprendentemente, vivono per molti anni o per tutta la vita asintomatici pur essendo portatori di una sindrome da iperpressione rotulea esterna. Questa, più spesso, inizia prima dei 15 anni di età con dolore rotuleo che si aggrava in alcune attività fisiche. Col tempo e con l'accrescimento scheletrico longitudinale, le sollecitazioni meccaniche sulle rotule si accentuano, perché il retinacolo laterale, se non riesce ad adattarsi all'evoluzione scheletrica, diviene troppo teso. Successivamente, il vettore di trazione postero-laterale può causare un ulteriore sovraccarico sul retinacolo, già di per sé teso, per l'accentuazione della pressione sulla faccetta laterale della rotula e può contribuire così alla insorgenza della sintomatologia dolorosa per la trazione e compressione esercitate sulle fibre nervose sensitive presenti all'interno del retinacolo stesso [8-10]. Con il perpetuarsi di questa situazione anatomica, il sovraccarico della faccetta laterale e l'insufficiente contatto di quella mediale possono portare a danni condrali su ambedue le superfici articolari. Quindi la sindrome da iperpressione rotulea esterna è fondamentalmente caratterizzata da una abnorme tensione del retinacolo esterno che dà, come risultato finale, uno squilibrio cronico dei carichi sulle faccette articolari con "tilt" rotuleo cronico sulla faccetta laterale della rotula. In molti casi, la sindrome da iperpressione esterna mostra una marcata riduzione del movimento trasversale passivo della rotula durante l'estensione con un retinacolo laterale ispessito e retratto. Più spesso però le forze lateralizzanti del retinacolo laterale agiscono prevalentemente durante la flessione, questo poiché vi è una maggiore tensione sulle strutture laterali quando la rotula si impegna nella troclea femorale. È quindi fondamentale, per evidenziare un "tilt" rotuleo, una attenta valutazione clinica della rotula tentando di elevare manualmente la faccetta laterale [11]. La rotula instabile può presentarsi sotto forma di sublussazione e di lussazione a seconda dell'entità dello spostamento laterale [12]. Nella sublussazione si osserva un "tracking" modificato, con la rotula che rimane sì nella troclea femorale, ma presenta nei primi gradi di flessione del ginocchio un improvviso e transitorio spostamento verso l'esterno con una sensazione di instabilità spesso dolorosa. La sublussazione può essere associata o meno a tilt rotuleo e può presentarsi sotto diverse forme più o meno evidenti. Nella lussazione, invece, si verifica lo spostamento della rotula al di fuori della troclea. È piuttosto difficile comprendere se la rotula si è spostata solo lateralmente o si è veramente lussata durante un episodio di instabilità, a meno che il paziente non abbia osservato la rotula fuoriuscire dal versante laterale del condilo esterno. Si può avere anche la cosiddetta "sublussazione cronica della rotula" quando il "tracking" rotuleo è costantemente lateralizzato, ma non è associato ad episodi di instabilità. La sublussazione, come noto, è piuttosto frequente, specie nel sesso femminile [13 14], anche se diversi Autori [15-17] l'hanno osservata anche in atleti di sesso maschile. Sembra che il diverso orientamento delle fibre del vasto mediale obliquo possa contribuire ad una più frequente insorgenza nelle donne. La sublussazione rotulea, come la lussazione, è una patologia della 2° decade di vita, anche se in alcuni soggetti, per molti anni asintomatici, la sintomatologia clinica si instaura più tardivamente. Nella maggioranza dei pazienti con instabilità rotulea si osserva uno squilibrio congenito dell'apparato estensore che può dipendere da diverse cause: troclea femorale displasica, malallineamento dell'apparato estensore dovuto ad un marcato valgismo dell'arto inferiore, eccessiva antiversione del collo del femore, extratorsione tibiale, pronazione della tibiotarsica e del piede. Una ipoplasia del vasto mediale con ipertrofia del vasto laterale e conseguente eccessiva tensione sulla rotula contribuiscono alla sublussazione rotulea. Se il grado di sublussazione è modesto, molti pazienti sono asintomatici ed il loro rischio di sviluppare una grave condropatia e poi artrosi è modesto, poiché non vi è un significativo "tilt" rotuleo con aumento rilevante della pressione sulla faccetta laterale della rotula. Anche molti pazienti con lassità legamentosa di tutte le articolazioni e con sublussazione rotulea senza "tilt" (tipo I di Fulkerson) mostrano modesti o assenti segni di degenerazione articolare. Quando invece vi è un "tilt" associato alla sublussazione (tipo II di Fulkerson) la progressione del deterioramento articolare è costante a causa dell'aumento delle forze di contatto laterali. Una sublussazione può evolvere verso una lussazione franca in ogni momento a causa della graduale detensione e successiva lesione del legamento patello-femorale mediale [7]. I sintomi clinici classici della instabilità, come noto, sono il cedimento articolare associato o meno al dolore. Il paziente spesso avverte una sensazione di apprensione, di paura nel praticare alcune attività sportive, poiché avverte la sensazione di spostamento della rotula associata a determinati movimen-

ti del ginocchio. Il segno più caratteristico associato ad una instabilità rotulea è una eccessiva mobilità della rotula. È quindi molto importante osservare il "tracking" rotuleo durante l'escursione articolare del ginocchio dalla posizione di estensione completa a quella di flessione (a circa 90°) per rilevare eventuali spostamenti abnormi della rotula particolarmente nella fase di ingresso ed uscita dalla troclea tra i 10 e i 30° di flessione [7]. Un aumento dell'angolo Q è considerato una causa potenziale di incremento del vettore lateralizzante del quadricipite in grado quindi di provocare teoricamente uno spostamento laterale della rotula (sublussazione). Tuttavia anche se è indubbio il ruolo rilevante svolto dall'angolo Q sull'allineamento femoro-rotuleo, non si può dire che le sue misure, da sole, siano in grado di diagnosticare una sublussazione rotulea. Infatti l'angolo Q, che varia nelle diverse posizioni del ginocchio, non è correlato direttamente alla patologia femoro-rotulea e, anche se influisce marcatamente sulla biomeccanica della femoro-rotulea, è uno solo dei fattori che influenzano l'equilibrio rotuleo [18]. Inoltre alcuni studi biomeccanici non supportano la tesi di ridurre l'angolo Q medializzando la tuberosità tibiale nel trattamento dell'instabilità rotulea. Huberti e Hayes hanno dimostrato che una eccessiva diminuzione dell'angolo Q provoca un aumento dei carichi sulla faccetta mediale rotulea, non sempre sostenibile senza danni [19]. Inoltre la trasposizione mediale della tuberosità tibiale può portare ad una artrosi femoro-rotulea mediale [20]. Kuroda e Sanfridsson sostengono di aver osservato un grado più marcato di artrosi femoro tibiale mediale nel ginocchio operato di trasposizione della tuberosità tibiale rispetto al ginocchio controlaterale [21 22] (Fig. 1). Studi biomeccanici hanno osservato che la trasposizione mediale della tuberosità tibiale ha scarso effetto sulla stabilizzazione della rotula, mentre è efficace nel ruotare all'esterno la tibia e modificare la rotazione rotulea [23]. Numerose pubblicazioni recenti hanno dimostrato che il legamento patello-femorale mediale è la struttura che maggiormente si oppone allo spostamento laterale della rotula. Conlan, Desio e Sandmeier hanno sottolineato come, quando si applicano forze lateralizzanti sulla rotula, il "tracking" rotuleo viene modificato sostanzialmente se si lesiona il LPFM [24-26]. Sallay e Sanders, esplorando il versante mediale della femoro-rotulea dopo lussazione della rotula, hanno osservato rispettivamente il 94% ed il 100% di lesione di questo legamento [27 28]. Amis, riproducendo su cadavere un modello selettivo di lussazione attraverso la contrazione simulata del quadricipite, ha evidenziato che il contributo del LPFM sulla stabilità rotulea

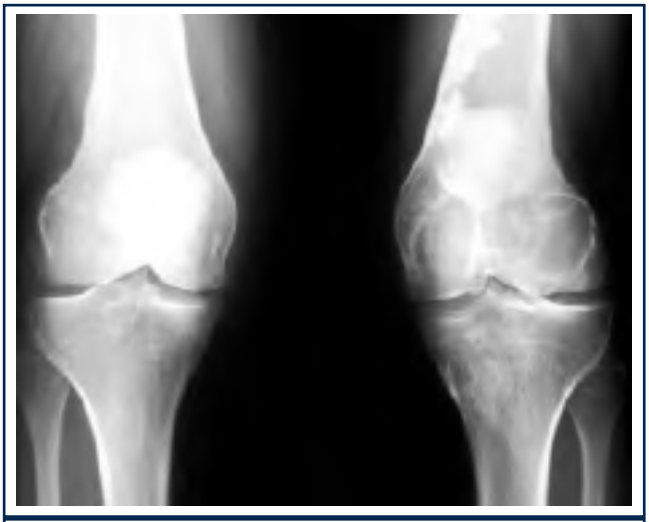

Fig. 1. RX A-P a circa 20 aa di distanza da una trasposizione della tuberosità tibiale (a dx); si noti l'artrosi femoro-tibiale molto più marcata rispetto al ginocchio contro-laterale.

è significativo e maggiore a ginocchio esteso e nei primi 20° di flessione [29]. Altri Autori [30-33] hanno confermato che il LPFM è presente in tutte le ginocchia ed è la struttura più importante tra gli stabilizzatori mediali della rotula. In conclusione, i pazienti affetti da patologia femoro-rotulea necessitano di un intervento chirurgico solo dopo l'insuccesso della terapia conservativa. Considerato che l'eziologia del dolore e della instabilità femoro-rotulea è multifattoriale, la valutazione clinica deve sempre considerare e cercare di evidenziare le diverse cause eziopatogenetiche. Un malallineamento deve essere sempre prima confermato attraverso uno studio radiografico e con la TC dinamica

Fig. 2. RX L-L a circa 20 aa di distanza da una trasposizione della tuberosità tibiale (a dx); si noti l'artrosi femoro-tibiale con osteofita a mensola posteriore del piatto tibiale assente nel ginocchio contro-laterale.

Fig. 3. Lo studio TC dinamico della femoro-rotulea consente di meglio evidenziare e quantificare l'entità del grado di sub-lussazione rotulea.

(Fig. 2) prima di procedere ad un eventuale riallineamento dell'apparato estensore. Senza dubbio il trattamento chirurgico della patologia femoro-rotulea si è evoluto notevolmente negli ultimi 10 anni grazie al miglioramento delle conoscenze bio-meccaniche sugli stabilizzatori passivi femoro-rotulei, alla più completa comprensione dei diversi segni clinici da ricercare nell'esame obiettivo e all'evoluzione dei mezzi diagnostici. Come già detto, recenti lavori scientifici hanno focalizzato l'attenzione sull'importanza delle strutture legamentose mediali nella stabilità rotulea. In quest'ottica l'allineamento osteo-muscolo-tendineo svolge un ruolo rilevante, ma la capacità di prevenire o di provocare la lussazione rotulea dipende prioritariamente dall'integrità o meno degli stabilizzatori legamentosi [34-36]. Nel ginocchio normale la rotula si centra precocemente nella troclea nei primi gradi di flessione per l'azione combinata di muscoli, legamenti e della troclea stessa. Nella rotula instabile, la troclea è frequentemente appiattita, spesso vi è una rotula alta e quindi, in tali condizioni, i legamenti, in particolare il LPFM, svolgono un ruolo prioritario nel prevenire la lussazione. Di conseguenza le tecniche che si propongono di riparare o ricostruire gli stabilizzatori passivi risultano efficaci quanto quelle più invasive (riallineamento) nel prevenire ulteriori episodi di lussazione. Si deve però considerare che gli interventi di riallineamento, per centrare la rotula nella troclea femorale, usano forze muscolari attive con costi biomeccanici non indifferenti. In conclusione, un approccio pratico alla patologia rotulea è quello di limitarsi ad effettuare un gesto chirurgico minimo per ricostruire la stabilità rotulea ed eliminare le cause del dolore femoro-rotuleo, senza alterare la fisiologia articolare.

BIBLIOGRAFIA

[1] Mohr KJ, Kvitne RS, Pink MM, Fideler B, Perry J. *Electromyography of the quadriceps in patellofemoral pain with patellar subluxation.* Clin Orthop Relat Res 2003;415:261-71.

[2] Escamilla RF, Fleisig GS, Zheng N, Barrentine SW, Wilk KE, Andrews JR. *Biomechanics of the knee during closed kinetic chain and open kinetic chain exercises.* Med Sci Sports Exerc 1998;30:556-69.

[3] Witvrouw E, Werner S, Mikkelsen C, Van Tiggelen D, Vanden Berghe L, Cerulli G. *Clinical classification of patellofemoral pain syndrome: guidelines for non-operative treatment.* Knee Surg Sports Traumatol Arthrosc 2005;13:122-30.

[4] Witvrouw E, Lysens R, Bellemans J, Cambier D, Vanderstraeten G. *Intrinsic risk factors for the development of anterior knee pain in an athletic population. A two-year prospective study.* Am J Sports Med 2000;28:480-9.

[5] Almeida SA, Trone DW, Leone DM, Shaffer RA, Patheal SL, Long K. *Gender differences in musculoskeletal injury rates: a function of symptom reporting?* Med Sci Sports Exerc 1999;31:1807-12.

[6] Baquie P, Brukner P. *Injuries presenting to an Australian sports medicine centre: a 12-month study*. Clin J Sport Med 1997;7:28-31.

[7] Fulkerson JP. *Disorders of the Patellofemoral Joint (Fourth Edition).* Philadelphia: Lippincott & Wilkins, March 2004.

[8] Sanchis-Alfonso V, Rosello-Sastre E, Monteagudo-Castro C, Esquerdo J. *Quantitative analysis of nerve changes in the lateral retinaculum in patients with isolated symptomatic patellofemoral malalignment. A preliminary study.* Am J Sports Med 1998;26:703-9.

[9] Sanchis-Alfonso V, Rosello-Sastre E. *Immunohistochemical analysis for neural markers of the lateral retinaculum in patients with isolated symptomatic patellofemoral malalignment. A neuroanatomic basis for anterior knee pain in the active young patient.* Am J Sports Med 2000;28:725-31.

[10] Sanchis-Alfonso V, Rosello-Sastre E. *Anterior knee pain in the young patient – what causes the pain? "Neural model".* Acta Orthop Scand 2003;74:697-703.

[11] Kolowich PA, Paulos LE, Rosenberg TD, Farnsworth S. *Lateral release of the patella: indications and contraindications.* Am J Sports Med 1990;18:359-65.

[12] Aglietti P, Buzzi R, Insall JN. *Disorders of the Patellofemoral Joint. Insall-Scott, Surgery of the knee (Third Edition).* 2003;1:913-1043.

[13] Cash JD, Hughston JC. *Treatment of acute patellar dislocation.* Am J Sports Med 1988;16:244-9.

[14] Kettlecamp DB. *Current concepts review: management of the patellar malalignment.* J Bone Joint Surgery Am 1981;63:1344-8.

[15] Hawkins RJ, Bell RH, Anisette G. *Acute patellar dislocations. The natural history.* Am J Sports Med 1986;14:117-20.

[16] Halbrecht JL. *Acute dislocation of the patella.* In: Fox Jm, Del Pizzo W, eds. *The patellofemoral joint.* New York: McGraw-Hill 1993, pp. 123-134.

[17] Vainionpaa S, Laasonen E, Silvennoinen T, Vasenius J,

Rokkanen P. *Acute dislocation of the patella. A prospective review of operative treatment.* J Bone Joint Surg Br 1990;72:366-9.

[18] Post WR, Teitge R, Amis A. *Patellofemoral malalignment: looking beyond the viewbox.* Clin Sports Med 2002;21:521-46.

[19] Huberti HH, Hayes WC. *Patellofemoral contact pressures. The influence of q-angle and tendofemoral contact.* J Bone Joint Surg Am 1984;66:715-24.

[20] Cohen E. *La chondropathie interne de la rotule.* J Traumatol Sport 1999;16:3-8.

[21] Kuroda R, Kambic H, Valdevit A. *Patello-femoral joint pressures after femoral trochlear osteotomy.* Presented at International Society of Arthroscopy of Knee and Orthopedic Surgery, Montreux,Switzerland, 2001.

[22] Sanfridsson J, Arnbjornsson A, Friden T, Ryd L, Svahn G, Jonsson K. *Femorotibial rotation and the Q-angle related to the dislocating patella.* Acta Radiol 2001;42:218-24.

[23] Arendt EA, Seme S, Lew WD. *An experimental study of the patellofemoral and patellotibial ligaments.* Presented at the 22nd Annual Meeting of tha AOSSM, Lake Buena Vista, FL. June 16-19, 1996.

[24] Conlan T, Garth WP Jr, Lemons JE. *Evaluation of the medial soft-tissue restraints of the extensor mechanism of the knee.* J Bone Joint Surg Am 1993;75:682-93.

[25] Desio SM, Burks RT, Bachus KN. *Soft tissue restraints to lateral patellar translation in the human knee.* Am J Sports Med 1998;26:59-65.

[26] Sandmeier RH, Burks RT, Bachus KN, Billings A. *The effect of reconstruction of the medial patellofemoral ligament on patellar tracking.* Am J Sports Med 2000;28:345-9.

[27] Sallay PI, Poggi J, Speer KP, Garrett WE. *Acute dislocation of the patella. A correlative pathoanatomic study.* Am J Sports Med 1996;24:52-60.

[28] Sanders TG, Morrison WB, Singleton BA, Miller MD, Cornum KG. *Medial patellofemoral ligament injury following acute transient dislocation of the patella: MR findings with surgicalcorrelation in 14 patients.* J Comput Asist Tomogr 2001;25:957-62.

[29] Amis A, Firer P, Mountney J, Senavongse W, Thomas NP. *Anatomy and biomechanics of the medial patellofemoral ligament.* Knee 2003;10:215-20.

[30] Nomura E, Horiuchi Y, Kihara M. *Medial patellofemoral ligament restraint in lateral patellar translation and reconstruction.* Knee 2000;7:121-7.

[31] Tuxoe JI, Teir M, Winge S, Nielsen PL. *The medial patellofemoral ligament: a dissection study.* Knee Surg Sports Traumatol Arthrosc 2002;10:138-40.

[32] Arendt EA, Fithian DC, Cohen E. *Current concepts of lateral patella dislocation*. Clin Sports Med 2002;21:499-519.

[33] Smirk C, Morris H. *The anatomy and reconstruction of the medial patellofemoral ligament.* Knee 2003;10:221-7.

[34] Fithian DC, Mishra DK, Balen PF, Stone ML, Daniel DM. *Instrumented measurement of patellar mobility.* Am J Sports Med 1995;23:607-15.

[35] Fithian DC, Paxton EW, Cohen AB. *Indications in the treatment of patellar instability.* J Knee Surg 2004;17:47-56.

[36] Hautamaa PV, Fithian DC, Kaufman KR, Daniel DM, Pohlmeyer AM. *Medial soft tissue restraints in lateral patellar instability and repair.* Clin Orthop Rel Res 1998;349:174-82.

Patellofemoral pain pathogenesis

V. Sanchis-Alfonso
E. Roselló-Sastre[1]
A. Subías-López[2]

SUMMARY

We hypothesize that periodic short episodes of ischemia could be implicated in the pathogenesis of anterior knee pain by triggering neural proliferation of nociceptive axons (SP positive nerves), mainly in a perivascular location.

Key words: anterior knee pain, substance P, hypoxia

INTRODUCTION

Anterior knee pain is the most common knee complaint in clinical practice. However, in spite of its high incidence, its pathogenesis is still an enigma. We have developed what we call "The Neural Model" as an explanation for the genesis of anterior knee pain in the young patient [1].

Department of Orthopaedic Surgery, Hospital "Arnau de Vilanova", Valencia, Spain; [1] Department of Pathology, Hospital Universitario "Dr. Peset", Valencia, Spain; [2] Department of Orthopaedic Surgery, Hospital "Lluis Alcanyis", Játiva, Valencia, Spain

This paper has been presented in the VII International Meeting of the Patellofemoral Study Group, 22-23 April, 2002, Rome, Italy, and in the ACL Study Group Meeting, May 29-June 4, 2004, Forte Village Resort, Sardinia, Italy

HYPERINNERVATION AND PAIN

We find in the lateral retinaculum of patients with painful patellofemoral malalignement (PFM) a nerve proliferation, with nerve growth consisting in myelinated and unmyelinated nerve fibers [2,3]. In this sense, we must remember that nociceptive fibers are part of the unmyelinated nerve fibers. However, this fact is not new. Indeed, hyperinnervation is a factor implicated in the pathophysiology of pain in other orthopedic pathologies such as chronic back pain. This hyperinnervation has a predominant nociceptive component, that is, substance P-immunoreactive nerves [3], and we have noticed that this innervation adopts mainly a perivascular location [2]. The idea is not new either; vascular innervation has been implicated in the pathophysiology of pain in other pathologies as osteoid osteomas or the facet lumbar syndrome, but never has been implicated before as a component of the pathophysiology in the anterior knee pain.

Neuromas, microneuromas and neural myxoid degeneration have been demonstrated on the histopathologic study [2]. Regarding neuromas and microneuromas, we have found a clear relationship between their presence and pain but not between neural myxoid degeneration and pain. How can we explain this hyperinnervation? Neural Growth Factor (NGF) is a neurotrophin implicated in nerve proliferation. NGF is released as an inflammatory agent, but it is also released under ischemic conditions and we have noticed the presence of NGF in all our cases, in the nerves (Schwann cells and axons) and even in the arterial vessels (muscular wall), with higher values

in patients with severe pain [3-5]. NGF levels were related with the pattern of hyperinervation (mainly perivascular innervation) found in the retinacular tissue. NGF is also related with Substance P release, so it would explain not only this hyperinnervation but also its nociceptive effect.

ROLE OF HYPOXIA IN THE GENESIS OF ANTERIOR KNEE PAIN

Then, hyperinnervation is induced in our cases by the release of NGF [4]. At the same time, we have seen histologic retinacular changes associated with ischemia, that could explain, at least in part, this NGF release [5]. In this sense, we found lesions that are a consequence of ischemia such as myxoid stromal degeneration, infarcted foci of the connective tissue, fibroblasts showing autophagic intracytoplasmic vacuoles, and neoangiogenesis, explained by the presence of young vessels with active and prominent nuclei. Moreover, we have found hypervascularization (compared with a normal lateral retinaculum tissue) that we interpret as an active response to ischemia. Indeed, this pattern of vascularization is related in our cases with the symptomatology, finding higher values in the number of vessels in the lateral retinaculum of patients with severe pain than in those with moderate or light pain. As expected, there was a positive linear correlation between the number of vessels and the number of nerves.

Finally, we have focused our attention on the Vascular Endothelial Growth Factor (VEGF), the most potent angiogenic hypoxia inducible factor; a 21 kD peptide which is released between 8 and 24 hours after an hypoxia crisis, with a short mean life of 16 hours. VEGF expression is absent in normal joints although inflammatory processes can trigger its release. However, we have not observed inflammatory changes in our cases. Nevertheless, ischemia can also trigger VEGF release by fibroblasts, synovial cells, mastocytes and endothelial cells under special conditions. This process has been well-documented in joints affected by rheumatoid arthritis and osteoarthritis but never in patellofemoral malalignment. Moreover, VEGF plays a key role in heart and brain postischemia repairing and wound healing because of its ability to develop collateral vessels. In our series, we have found VEGF in endothelial cells, perivascular fibroblasts, wall vessels and even in nerves (in the perineural shift and inside the axons) (Fig. 1). Finally, the immunoblot study reveals a thicker band of VEGF in cases with severe pain, whereas it is hardly expressed in those with light pain [5].



Fig. 1. VEGF is present in small vessels (wall and endothelium) (thin arrow) and in perivascular fibroblasts (thick arrow) in patients with moderate-severe pain (A). Some cases have VEGF expression even in the perineural shift (thin arrow) and inside the axons (asterisk) (B). (Immunohistochemistry for VEGF). (Reproduced with permission from Sanchis-Alfonso V. Dolor anterior de rodilla e inestabilidad rotuliana en el paciente joven. Madrid: Editorial Médica Panamericana 2003).

AUTHORS' PROPOSAL ABOUT ANTERIOR KNEE PAIN PATHOPHYSIOLOGY

We believe that hypoxia plays a key role in the genesis of anterior knee pain. It has been reported that peripheral nervous system hypoxia can trigger synthesis by neurons of VEGF and NGF. VEGF induces hypervascularization. NGF stimulates neural sprouting and hastens neural proliferation in vessel walls, and it is precisely the pattern of hyperinnervation that is seen in the lateral retinaculum of patients with painful patellofemoral malalignment. Both facts, hypervascularization and hyperinnervation, have been seen in our cases.

Based on our data we hypothesize that short episodes of ischemia, due to a mechanism of vascular torsion, secondary to medial traction on a retracted lateral retinaculum, as is the case on PFM, could trigger release of NGF. Once NGF is present in the tissues, it induces hyperinnervation and substance P release by free nerve endings. Substance P stimulates mastocytes that liberate NGF and nonneurogenic pain mediators such as histamine. Substance P enhances the release of prostaglandin E2 that stimulates as well nociceptors. Finally, substance P and prostaglandin E induce bone resorption which can explain the osteoporosis associated in some cases of anterior knee pain.

In summary, we believe that patellofemoral malalignment produces a favorable environment for the genesis of pain, with neural damage as the provoking factor and ischemia

as the triggering factor. Transitory solutions could be partial denervation on the lateral retinaculum but it would be more effective to avoid the conditions that predispose to ischemia, as is the mechanical retraction of the tissue, to break the circle of ischemia-VEGF release-NGF release-nociceptive hyperinnervation.

REFERENCES

[1] Sanchis-Alfonso V, Roselló-Sastre E. *Anterior knee pain in the young patient – what causes the pain? "Neural model"*. Acta Orthop Scand 2003;74:697.

[2] Sanchis-Alfonso V, Roselló-Sastre E, Monteagudo-Castro C, Esquerdo J. *Quantitative analysis of nerve changes in the lateral retinaculum in patients with isolated symptomatic patellofemoral malalignment. A preliminary study*. Am J Sports Med 1998;26:703.

[3] Sanchis-Alfonso V, Roselló-Sastre E. *Immunohistochemical analysis for neural markers of the lateral retinaculum in patients with isolated symptomatic patellofemoral malalignment. A neuroanatomic basis for anterior knee pain in the active young patient*. Am J Sports Med 2000;28:725.

[4] Sanchis-Alfonso V, Roselló-Sastre E, Revert F. *Neural growth factor expression in the lateral retinaculum in painful patellofemoral malalignment*. Acta Orthop Scand 2001;72:146.

[5] Sanchis-Alfonso V, Roselló-Sastre E, Revert F, García A. *Histologic retinacular changes associated with ischemia in painful patellofemoral malalignment*. Orthopedics (in press).

Trattamento conservativo del dolore anteriore di ginocchio

A. Gigante
A. Ricevuto
F. Greco

INTRODUZIONE

Non esiste in letteratura un consenso sul trattamento conservativo del dolore anteriore di ginocchio dal momento che lo stesso termine di dolore anteriore di ginocchio, indicando un sintomo estremamente generico, è esso stesso fonte di incomprensioni.
Il dolore anteriore di ginocchio è una condizione clinica molto comune che colpisce circa il 20% della popolazione, ma soprattutto le adolescenti che praticano sport. Tale sintomatologia dolorosa riconosce varie cause [1,2]: sindromi da sovraccarico dell'apparto estensore del giocchio (es. jumper's knee) [3], traumi acuti e cronici, distrofia simpatica riflessa, plica sinoviale, osteocondrite disseccante, m. di Sinding Larsen, m. di Osgood Schlatter [1,4,5], malallineamento femoro-rotuleo [1,2,6,7].
La diagnosi si basa su una attenta valutazione clinica a cui si associano alcuni esami strumentali di imaging. Attraverso un accurato esame clinico, una TC [6,8-14] e/o una RMN1 [15-20] con e senza contrazione del quadricipite, e in casi selezionati mediante una artroscopia, si può giungere ad una diagnosi di causalità e di gravità nella maggiorparte dei casi. Secondo gli Autori di estrazione ortopedica la causa più frequente di dolore anteriore di ginocchio è l'incongruenza femoro-rotulea statica e/o dinamica [7,21]. La diagnosi di incongruenza o malallineamento deve essere posta mediante la misurazione di alcuni parametri TC o RMN volti all'identificazione di una abnorme lateralizzazione e/o inclinazione della rotula nonché della misurazione della distanza tuberosità tibiale-solco femorale (TT-GT) (Fig. 1A-C) [22,23].
La terapia sia conservativa che chirurgica deve essere pertanto selezionata sulla base della causa e della gravità del quadro clinico [6,24].

TERAPIA CONSERVATIVA

Nei casi in cui il dolore anteriore di ginocchio venga fatto risalire ad una incongruenza femoro-rotulea il trattamento incruento è volto principalmente a:

1. *Controllare il dolore e la flogosi*: il dolore, l'infiammazione e il versamento a livello articolare, costituiscono infatti tre fattori d'aggravamento della patologia in quanto inibiscono un ottimale reclutamento del quadricipite, aggravando ulteriormente il quadro clinico. Occorre pertanto controllarli con l'utilizzo di FANS, bendaggi compressivi, ghiaccio e terapie fisiche. Generalmente vengono prescritte magnetoterapia e ionoforesi con FANS anche se non esiste evidenza scientifica sull'efficacia di queste tecniche nella riduzione del quadro clinico di questi pazienti.
2. *Ridurre il sovraccarico funzionale* al quale è sottoposta l'articolazione del ginocchio, diminuendo o, se necessario, sospendendo l'attività sportiva.

Clinica Ortopedica, Università Politecnica delle Marche

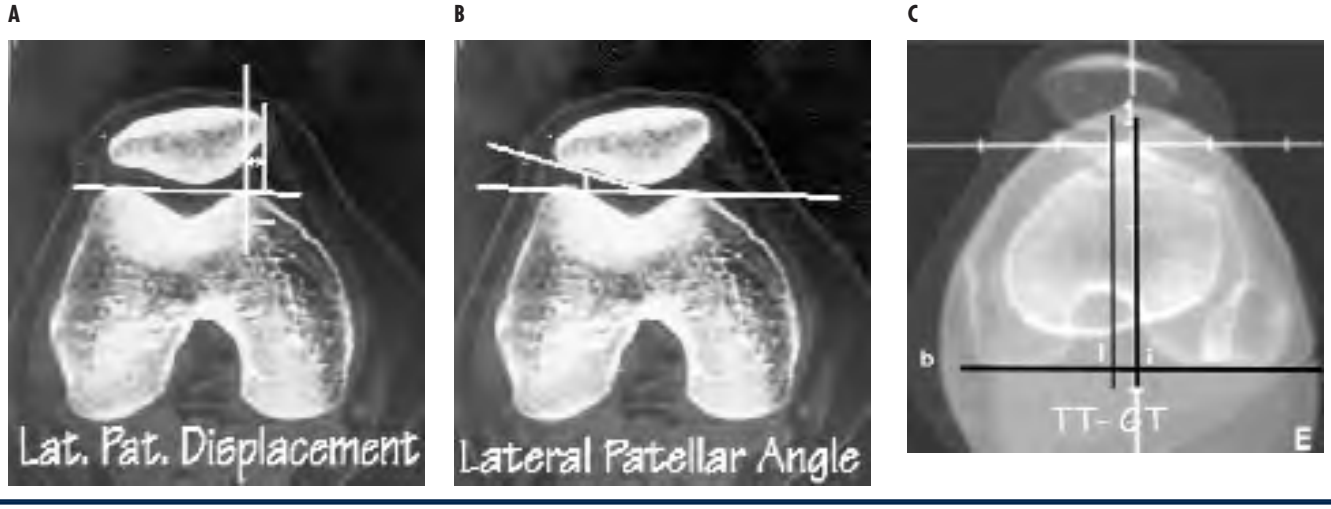

Fig. 1. A) La lateralizzazione rotulea si può valutare calcolando il lateral patellar dislocation (LPD) in mm 17 (Laurin et al., 1979). B) L'inclinazione si può valutare mediante il lateral patellar angle (LPA) (v.n. > 8°, aperto lateralmente) (Kujala et al., 1989). C) La lateralizzazione della TTA si studia mediante il TT/GF (sovrapponendo l'immagine dei condili femorali a quella del piano passante per la tuberosità tibiale anteriore-v.n. < 9 mm) (Jones et al., 1995).

3. *Potenziare il quadricipite femorale*, sia attraverso esercizi isometrici che isotonici. È importante agire selettivamente sul vasto mediale obliquo (VMO). Non eseguire esercizi isolati per il rinforzo del VMO, ma esercizi generali che portano ad un aumento dell'attività elettromiografica del VMO (consigliati biofeedback, leg press, gradini laterali, rinforzo isometrico del quadricipite, esercizi di adduzione dell'anca). Se si eseguono esercizi in catena cinetica chiusa, come ad esempio lo *squat*, è importante evitare l'eccessiva flessione del ginocchio. Obiettivo di tale trattamento è la modificazione delle modalità di attivazione dei muscoli mediali e laterali del quadricipite e della muscolatura dell'anca al fine di migliorare non solo la forza ma soprattutto la coordinazione e l'abilità di movimento.
4. *Stretching* dei gemelli e del soleo, dal momento che una loro retrazione comporta una pronazione compensatoria del piede che a sua volta causa un aumento della rotazione tibiale con conseguente ipersollecitazione rotulea; degli ischiocrurali, del tensore della fascia lata, della benderella ileo-tibiale e del quadricipite.
5. *Migliorare il tracking rotuleo*: lo scorrimento della rotula si può migliorare tramite una sua mobilizzazione mediale passiva, allo scopo di detendere il retinacolo laterale. Alcuni Autori suggeriscono anche il taping rotuleo al fine di riottenere un ottimale riallineamento rotuleo e facilitarne lo scorrimento.
6. *Correggere un'eventuale iperpronazione* che può essere una concausa di insorgenza della patologia rotulea, valutando l'opportunità di intervenire tramite ortesi plantare.
7. Utilizzare *ortesi per rotula* (Palumbo brace, Patellar Tracking Orthosis, Shields Patella Stabilizing Brace, Bauerfeind Genutrain P3 brace, Protonics).
8. *Taping*. Il cosiddetto programma McConnell prevede tra l'altro l'impiego di un cerotto medializzante (taping). Il concetto su cui si fonda l'uso di tale "taping" è quello di correggere passivamente la incongruenza femororotulea (sublussazione ed inclinazione rotulea) medializzando la rotula [6 20] (Fig. 2A).

Nel 1986, McConnel riportava un tasso di successo del 92% del proprio metodo conservativo nel trattamento del dolore anteriore di ginocchio, senza però specificare la patologia di base e se l'aggiunta del trattamento con cerotto ad un trattamento fisiokinesiterapico (FKT) standard ne migliorasse i risultati [25]. Più recentemente altri autori hanno adottato tale metodo, senza chiarire se lo scopo sia quello di medializzare la rotula in modo da correggere passivamente l'incongruenza femoro-rotulea o semplicemente quello di ridurre la sintomatologia dolorosa [6 25 26].

Tuttavia Kowall et al. [27] hanno dimostrato l'assenza di beneficio clinico nell'uso del taping aggiunto ad un programma di FKT standard. In un precedente studio con metodica TC statica e dinamica abbiamo riscontrato che l'utilizzo del taping medializzante non modifica significativamente i valori del LPD e del LPA (Fig. 2B), inoltre in 13 dei 31 casi studiati dopo l'applicazione del cerotto

è stata notata una riduzione dello spazio tra la faccetta laterale della rotula e la troclea[31]. I risultati di questi studi non supportano l'impiego di tale metodica nel trattamento, sia pre che post operatorio, della incongruenza femoro-rotulea [27-29]. Non si può però escludere che il taping possa ridurre il dolore durante la FKT, ma se si verifica questo effetto esso non è da riferire ad una correzione dell'incongruenza femoro-rotulea.

Tutti questi trattamenti conservativi sono apparentemente basati su solidi presupposti razionali e sono ampiamente accettati. Tuttavia la loro reale efficacia terapeutica non è stata ancora accertata mediante prove di evidence based medicine (EBM). Uno studio di metanalisi ha infatti evidenziato come su 89 studi potenzialmente rilevanti sull'argomento, solo 16 erano stati "peer reviewed" e nessuno era correttamente randomizzato e controllato. È stata riportata una significativa riduzione del dolore mediante ortesi plantari, ginocchiere, agopuntura, laserterapia e mobilizzazione chiropratica, ma nessuno di questi studi aveva un gruppo placebo di controllo. Non vi è inoltre evidenza scientifica della superiorità di un metodo rispetto ad un altro [26].

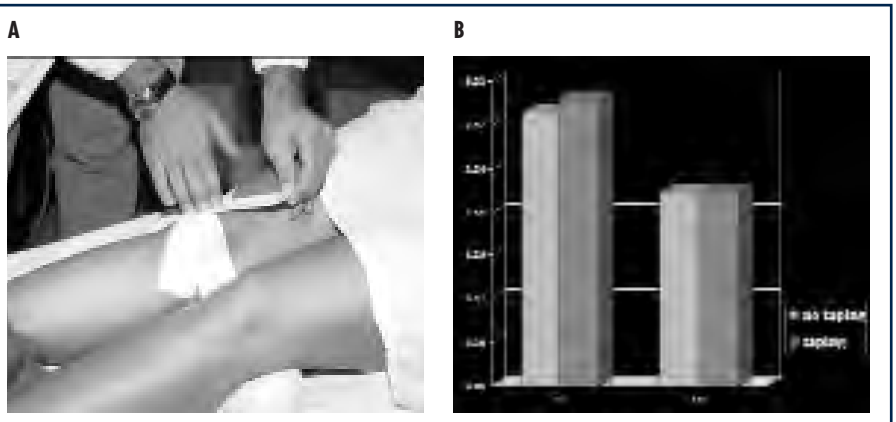

Fig. 2.

CONCLUSIONI

È opinione diffusa e facilmente condivisibile che il trattamento del dolore anteriore di ginocchio debba essere inizialmente conservativo, riservando il trattamento chirurgico solo ai casi che non rispondono ad un prolungato trattamento FKT. È vero infatti che molti casi rispondono positivamente al trattamento conservativo [5].

Tuttavia è altrettanto vero che ancora non conosciamo con esattezza le caratteristiche cliniche e strumentali dei pazienti che non rispondono al trattamento conservativo e per i quali potrebbe essere indicato inizialmente il trattamento chirurgico, utilizzando la FKT come preparazione all'intervento e per il recupero funzionale post-chirurgico.

Studi clinici prospettici randomizzati multicentrici sono auspicabili allo scopo di porre delle più precise, rapide ed efficaci indicazioni terapeutiche.

BIBLIOGRAFIA

[1] Boden BP, Pearsall AW, Garrett WE Jr, Feagin JA Jr. *Patellofemoral Instability: Evaluation and Management*. J Am Acad Orthop Surg 1997;5:47-57.

[2] Insall J. *Current concepts review. Patellar pain*. J Bone Joint Surg 1982;44:147-52.

[3] Milgrom C, Finestone A, Eldad A. *Patellofemoral pain caused by overactivity*. J Bone Joint Surg 1991;73A:1041.

[4] Pinar H, Akseki D, Genç I, Karaoglan O. *Kinematic and dynamic axial computerized tomography of the normal patellofemoral joint*. Knee Surg Sports Traumatol Arthroscopy 1994;2:27-30.

[5] Thomee R, Augustsson J, Karlsson J. *Patellofemoral pain syndrome: a review of current issues*. Sports Med 1999;28:245-62.

[6] Fulkerson JP, Shea KP. *Current concepts review. Disorders of Patellofemoral Alignment*. J Bone Joint Surg 1990;72A:1424-8.

[7] Hilyard A. *Recent Developments in the Management of Patellofemoral Pain: The McConnell Programme*. Physiotherapy 1990;76:559-565

[8] Inoue M, Shino K, Hirose H, Horibe S, Ono K. *Subluxation of the patella. Computed tomography analysis of patellofemoral congruence*. J Bone Joint Surg 1988;70A:1331-7.

[9] Schutzer SF, Ramsby GR, Fulkerson JP. *The evaluation of patellofemoral pain using computed tomography*. Clin Orthop 1986;204:286-93.

[10] Guzzanti V, Gigante A, Di Lazzaro A, Fabbriciani C. *Patellofemoral Malalignment in adolescents. Computerized Tomographic Assessment with or without Quadriceps Contraction*. Am J Sports Med 1994;22:55-60.

[11] Jones RB, Barlett EC, Vainright JR, Carroll RG. *CT determination of tibial tubercle lateralization in patients presenting with anterior knee pain*. Skeletal Radiol 1995;24:505-9.

[12] Delgado-Martinez AD, Estrada C, Rodriguez-Merchan EC, Atienza M, Ordonez JM. *CT scanning of the patellofemoral*

joint. The quadriceps relaxed or contracted? Int Orthop 1996;20:159-62.

[13] Pinar H, Akseki D, Genç I, Karaoglan O. *Kinematic and dynamic axial computerized tomography of the normal patellofemoral joint*. Knee Surg Sports Traumatol Arthroscopy 1994;2:27-30.

[14] Sasaki T, Yagi T. *Subluxation of the patella, investigation by computerized tomography*. Int Orthop 1986;10:115-20.

[15] McCanley TR, Kier R, Lynch KJ, Jokl P. *Chondromalacia patellae: diagnosis with MR imaging*. Am J Roentgerol 1992;158:101-5.

[16] Grelsamer RP. *Patellar malalignement [current concepts review]*. J Bone Joint Surg 2000;82-A:1639-50.

[17] Brossmann J, Muhle C, Schroder C, Melchert UH, Bull CC, Spielmann RP, et al. *Patellar tracking patterns during active and passive knee extension: evaluation with motion-triggered cine MR imaging*. Radiology 1993;187:205-12.

[18] Koskinen SK, Kujala UM. *Patellofemoral relationships and distal insertion of the vastus medialis muscle: a magnetic resonance imaging study in nonsymptomatic subjects and in patients with patellar dislocation*. Arthroscopy 1992;8:465.

[19] Kujala UM, Kormano M, Osterman K. *Magnetic Resonance Imaging analysis of patellofemoral congruity in females*. Clin Sports Med 1992;2:21-6.

[20] Shellock FG, Mink JH, Deutsch AL, Fox JM. *Patellar tracking abnormalities: Clinical experience with kinematic MR imaging in 130 patients*. Radiology 1989;172:799-804.

[21] Post WR. *Clinical evaluation of patients with patellofemoral disorders*. Arthroscopy 1999;15:841-51.

[22] Merchant AC, Mercer RL, Jacobsen RH, Cool CR. *Roentgenographic analysis of patellofemoral congruence*. J Bone Joint Surg 1974;56A:1391-6.

[23] Laurin A, Dussault R, Levesque HP. *The tangential X-ray investigation of the patellofemoral joint: X-ray technique, diagnostic criteria and their interpretation*. Clin Orthop 1979;144:16-26.

[24] Aglietti P, Pisaneschi A, Buzzi R, Gaudenzi A, Allegra M. *Arthroscopic lateral release for patellar pain and instability*. Arthroscopy 1989;5:176-83.

[25] McConnell JS. *The management of chondromalacia patellae: A long term solution*. Austr J Physiother 1986;32:215-25.

[26] Crossley K, Bennell K, Green S, McConnell J. *A systematic review of physical interventions for patellofemoral pain syndrome*. Clin J Sport Med 2001;11:103-10.

[27] Kowall MG, Kolk G, Nuber GW, Cassisi JE, Stern SH. *Patellar Taping in the Treatment of Patellofemoral Pain. A Prospective Randomized Study*. Am J Sports and Med 1996;24:61-6.

[28] Larsen B, Andreasen E, Urfer A, Mickelson MR, Newhouse KE. *Patellar taping: a radiographic examination of the medial glide technique*. Am J Sports Med 1995;23:465-71.

[29] Gigante A, Magrini Pasquinelli F, Paladini P, Ulisse S, Greco F. *The effects of patellar taping on patellofemoral incongruence. A computed tomography study*. Am J Sport Med 2001;29:88-92.

Trattamento chirurgico dell'instabilità di rotula

Surgical treatment of patellar instability

G. Puddu
G. Cerullo
M. Cipolla
V. Franco
E. Giannì

RIASSUNTO

Il trattamento chirurgico dell'instabilità della rotula è assai variabile e non esiste un vero e proprio protocollo internazionale. Ciò è dovuto ai diversi tipi di instabilità: acuta e cronica, postraumatica e congenita nonché alle diverse cause (stigmate) che ne costituiscono il morfotipo. L'antiversione del femore, la extratorsione tibiale, le displasie della rotula, della troclea, l'altezza della rotula e la posizione normale o laterale della tuberosità tibiale anteriore, ne costituiscono le variabili ossee.
La displasia del vasto mediale, un legamento alare esterno teso o lasso sono le variabili a carico dei tessuti molli. L'insieme di tutti questi fattori comporta il malallineamento del meccanismo estensore e quindi della rotula, causa dell'instabilità stessa. A seconda del tipo di malallineamento possiamo eseguire un riallineamento prossimale: "lateral release", avanzamento a cappotto del vasto mediale, ricostruzione del legamento patello-femorale mediale, plastiche del legamento alare interno. In altri casi è necessario un riallineamento distale: trasposizione mediale ed in alcuni casi anche distale della tuberosità tibiale anteriore. In altri casi ancora dovremo eseguire un riallineamento prossimale e distale nello stesso tempo chirurgico ed in alcuni casi particolari possiamo associare al riallineamento rotuleo una trocleoplastica.

Parole chiave: rotula, meccanismo estensore, instabilità, displasia, trattamento chirurgico

SUMMARY

There is no general agreement about an international gold standard in the surgical treatment of the patello-femoral instability because of the many different kinds of instability: acute and chronic and post-traumatic or congenital with a very variable morphotype. Femoral anteversion, external tibial torsion, throclear and patellar dysplasia, patella alta, lateral position of the anterior tibial tuberosity (ATT), have to be considered the osseous determining factors of the instability. On the other hand, a dysplasic vastus medialis obliquus (VMO), tight or lax lateral patello-femoral ligament and an acute or chronic tear of the medial patello femoral ligament are the soft tissues components of the instability. The malalignment of the extensor mechanism of the knee, with the consequent patellar instability, depends on the variable combination of bony and soft tissue restraints. According to the type of instability, a proximal realignment of the extensor mechanism may be indicated: "lateral release", VMO advancement, medial patello-femoral ligament reconstruction, medial retinaculum plasty. Different kinds of malalignment must be corrected by a distal realign-

Clinica "Valle Giulia", via De Notaris 2B, 00198 Roma
E-mail: giapu@tin.it

ment: medial, and sometimes distal too, transposition of the ATT. In the most severe cases of instability, proximal and distal realignment must be done in one surgical time associated, or not, with a throcleoplasty.

Key words: patella, extensor mechanism, instability, VMO dysplasia, surgical treatment

INTRODUZIONE

L'instabilità della rotula è frequente in quanto la congruenza tra rotula e troclea femorale è in rapporto a molti fattori anatomici spesso congenitamente displasici. La stabilità passiva dipende dalla profondità della troclea, dalla altezza della rotula, dalle rotazioni dell'arto inferiore, da una eccessiva lateralizzazione della tuberosità tibiale anteriore (TTA) e dalla incompetenza del legamento femoro-rotuleo mediale (LFRM). Mentre la stabilità attiva dipende dai muscoli che si inseriscono sulla rotula e tra questi il vasto mediale obliquo (VMO) è il principale protagonista. L'indicazione chirurgica e quindi la scelta del tipo di intervento dipende, caso per caso, dai fattori causali dell'instabilità nel paziente da operare. Infatti a seconda dei casi ogni instabilità della rotula è diversa e l'intervento va accuratamente pianificato in rapporto all'esame obiettivo, agli elementi forniti da un preciso esame radiografico associato alla tomografia computerizzata o, eventualmente, ad una risonanza magnetica.
Distinguiamo le instabilità della rotula in sublussazioni, lussazioni e queste a loro volta in acute o croniche; congenite o post-traumatiche; nel giovane immaturo o nell'adulto.
L'intervento chirurgico inoltre, a seconda dei casi può essere eseguito in artroscopia o a cielo aperto.
Nelle lussazioni acute post-traumatiche (di rotula): grazie alla risonanza magnetica è possibile non solo diagnosticare la lesione del legamento femoro-rotuleo mediale ma anche la sede della lesione [1]. L'indicazione è chirurgica e consiste nel suturare o reinserire in artroscopia o a cielo aperto il legamento. Se l'episodio acuto ha provocato fratture osteocondrali della rotula e/o del condilo femorale esterno, l'indicazione al trattamento chirurgico riguarda la rimozione o la reinserzione dei frammenti, a seconda della loro grandezza. Nel paziente affetto da una prima lussazione di rotula ove venga riscontrata una displasia grave del meccanismo estensore, è opportuno estendere il trattamento anche alla correzione chirurgica delle malformazioni, come nei casi di instabilità cronica, per prevenire la quasi certa recidiva dell'instabilità.
Tecniche chirurgiche nella patologia cronica in età pediatrica: al "lateral release" che viene eseguito sempre, può essere associato prossimalmente un avanzamento del muscolo vasto mediale obliquo secondo Hughston e distalmente una trasposizione mediale della metà laterale del tendine rotuleo (Fig. 1), secondo Goldwaith [2]. Eseguire un intervento di medializzazione ed, eventualmente, anche, distalizzazione della TTA può compromettere la metà anteriore della cartilagine di accrescimento e produrre nel tempo un grave recurvato del ginocchio conseguente all'epifisiodesi iatrogena spesso aggravata da una rotula bassa dovuta alla dislocazione distale della TTA. L'intervento di trasposizione del semitendinoso (Fig. 2) proposto da Galeazzi [3], e riproposto negli ultimi anni da altri Autori dimostra una indiscutibile efficacia. In questo intervento il tendine del semitendinoso, separato prossimalmente dal ventre muscolare e lasciato inserito sulla tibia, viene trasposto lateralmente attraverso un tunnel scavato nella rotula, a decorso obliquo da mediale a laterale e da prossimale a distale. Il tendine una volta passato nel tunnel viene riflesso su se stesso e trazionato in basso fino a portare l'apice della rotula all'altezza stabilita dal planning preoperatorio. Una volta controllata l'escursione e la stabilità della rotula nei movimenti di fles-

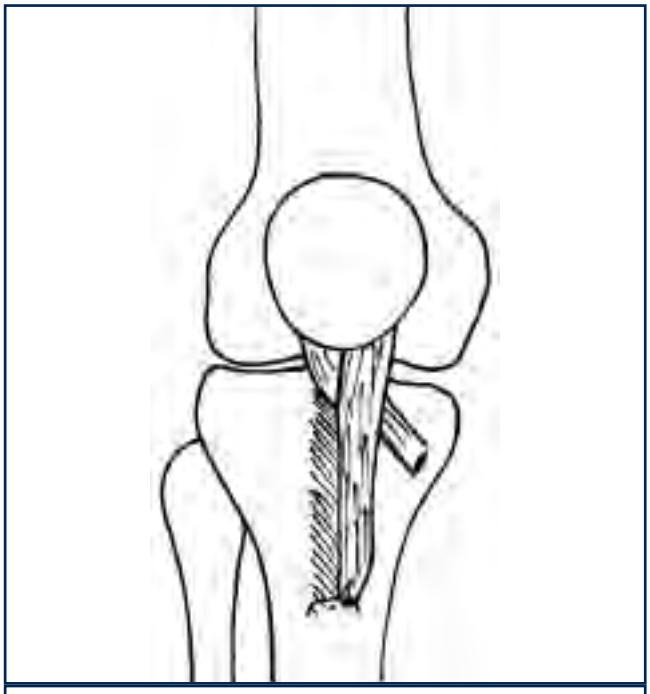

Fig. 1. Intervento di Goldwaith.

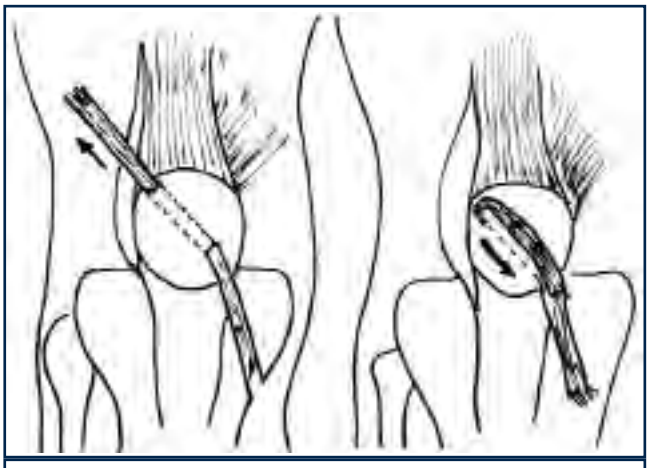

Fig. 2. La tenodesi con semitendinoso secondo Galeazzi.

so estensione del ginocchio, il tendine viene suturato con dei punti staccati non riassorbibili. A questo intervento è bene associare oltre il "lateral release" anche l'avanzamento del VMO.

TECNICHE CHIRURGICHE NELLA PATOLOGIA CRONICA DELL'ADULTO

Il lateral release: può essere eseguito isolatamente o in associazione ad altre tecniche chirurgiche. Sia in artroscopia che a cielo aperto il "release" non deve mai essere esteso troppo prossimalmente pena una sublussazione mediale della rotula, perciò la sezione del legamento non deve prolungarsi nel vasto laterale. Ricordiamo di eseguire sempre una accurata emostasi per evitare l'ematoma sottocutaneo, complicanza temibile di questo intervento.

L'AVANZAMENTO DEL VASTO MEDIALE

Tecnica di Hughston [4 5]: con il ginocchio a 45° di flessione si esegue una artrotomia mediale che arriva prossimalmente a disinserire dalla rotula il muscolo vasto mediale obliquo (VMO) costituito dalle fibre più orizzontali e distali del vasto mediale. L'avanzamento inizia con un punto di sutura nelle fibre più distali del VMO, alle ore 13 nel ginocchio destro ed alle ore 11 nel sinistro, che deve poi essere trazionato nella direzione delle fibre stesse. Il VMO viene avanzato "a cappotto" con punti staccati successivi senza arrivare a superare metà della rotula (Fig. 3).

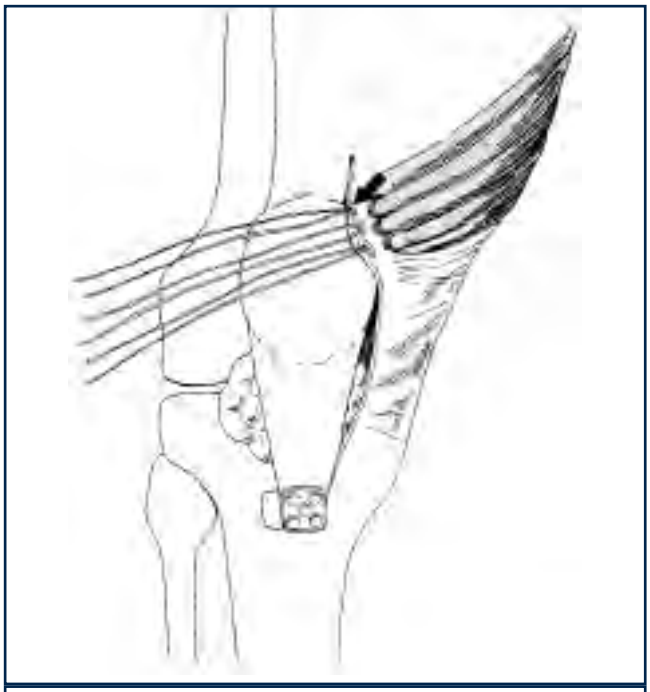

Fig. 3. L'avanzamento del vasto mediale obliquo secondo Hughston.

Ad ogni punto si deve controllare una eventuale rotazione della rotula causata da una trazione eccessiva della sutura, in tal caso il punto va tagliato e ripetuto dosando meglio la tensione del nodo. Una volta terminato l'avanzamento del muscolo si esegue una sutura della parte prossimale dell'artrotomia, anche questa "a cappotto", ponendo attenzione a non medializzare troppo la capsula articolare mediale nella metà distale della sutura.
Con la tecnica di Insall [6 7], al contrario si esegue una vera e propria plastica del quadricipite portando il vasto mediale, il legamento alare e la capsula mediale a sovrapporsi "a cappotto" al tendine del retto anteriore, alla rotula ed alla parte più prossimale del tendine rotuleo, e suturandoli poi in questa posizione. Ricordiamo che, in questo intervento, sia il lateral release che l'artrotomia mediale devono estendersi prossimalmente fino a superare l'inserzione rotulea dei vasti e, ancora, di evitare un'eccessiva tensione dei punti nella parte distale della sutura. Il riallineamento riduce l'angolo Q (cioè l'angolo formato dalla linea che prolunga l'asse del femore fino al centro della rotula e la linea che unisce il centro della rotula alla T.T.A.).
Tecnica artroscopica: nei casi meno gravi, al lateral release eseguito in artroscopia, può essere associata una pla-

stica a cappotto sia del vasto mediale che del legamento alare interno. Quest'ultima può essere fatta sotto controllo artroscopico o con una mini-incisione mediale.
La ricostruzione del legamento femoro-rotuleo mediale (LFRM): recenti studi anatomici e biomeccanici [8 9], hanno confermato il ruolo del LFRM nel controllare la stabilità della rotula e nell'impedirne la lussazione. Il LFRM (Fig. 4a), si inserisce sul femore tra il tubercolo degli adduttori (T.A.) e l'epicondilo mediale (E.M.) e si dirige lateralmente in un piano profondo al vasto mediale obliquo (V.M.O.) inserendosi tra il terzo medio ed il terzo prossimale della faccetta mediale della rotula. Tra le varie tecniche proposte la più utilizzata prevede l'uso del tendine "libero" del semitendinoso raddoppiato su se stesso (Fig. 4b). L'ansa viene fissata tra T.A. e E.M. con una vite ad interferenza e i due fasci liberi fatti passare profondamente al V.M.O. si inseriscono sulla rotula con il ginocchio a 30° di flessione attraverso due tunnels ossei che attraversano completamente la rotula in direzione mediolaterale il primo al terzo medio e l'altro 1 cm prossimalmente. Prima di fissare il neo legamento è necessario portare il ginocchio dalla massima estensione alla massima flessione per controllare che la rotula abbia una normale escursione e non sia troppo medializzata. Altri Autori preferiscono il tendine del gracile [10] ed una fissazione con ancorette sul margine mediale della faccetta rotulea interna.
L'intervento di Elmslie Trillat: consiste nella trasposizione mediale della TTA [11 12] per riallineare il meccanismo estensore riducendo l'angolo Q. La tuberosità tibiale anteriore viene disinserita con l'osteotomo o con la sega oscillante medialmente e lateralmente per 6 cm circa, mentre la sua inserzione distale viene lasciata integra. Quindi dopo avere preparato una nuova sede più mediale per la TTA, deperiostando e cruentando la tibia con un osteotomo, si forza medialmente la TTA, provocando l'osteoclasia dell'inserzione distale lasciata integra (Fig. 5). La trasposizione non deve mai superare i 10 mm, per non provocare la sublussazione mediale della rotula. Una volta trasposta, la TTA viene fissata alla tibia con una vite da corticale. Nei casi in cui sia necessario abbassare la rotula, la TTA viene disinserita anche distalmente, e trasposta più in basso secondo il planning preoperatorio rimuovendo una quota dell'osso tuberositario pari alla correzione desiderata. L'osteosintesi è ottenuta con due viti da corticale con rondella.
Intervento di Fulkerson: la trasposizione antero mediale della T.T.A. secondo Fulkerson [13] è consigliata nelle lus-

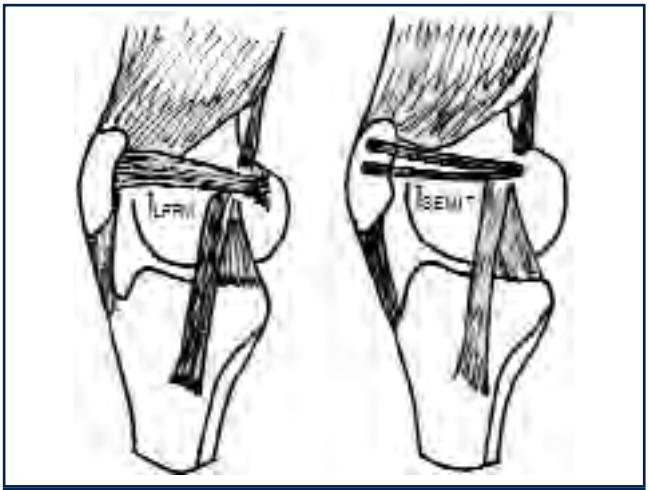

Fig. 4. La ricostruzione del legamento femoro-patellare mediale: anatomia del legamento (a). La ricostruzione con il semitendinoso raddoppiato (b).

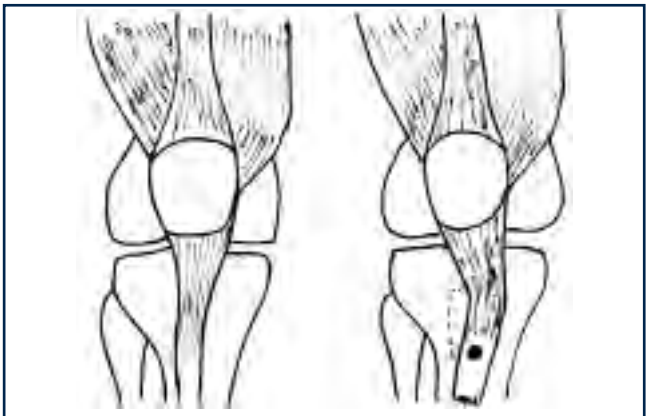

Fig. 5. La trasposizione mediale della tuberosità tibiale anteriore secondo Elmslie-Trillat.

sazioni recidivanti della rotula quando all'instabilità è associato un danno grave (III-IV grado) della cartilagine della rotula. Con questo intervento la T.T.A. viene medializzata ed anteriorizzata (Fig. 6), ottenendo così, mediante l'effetto Maquet, la riduzione dello stress tra rotula e troclea. Si tratta di un intervento cruento e non scevro da rischi vascolari e dalla frattura della tibia nella sede dell'osteotomia.
La trocleoplastica: nelle gravi displasie della troclea, piatta o addirittura convessa, possiamo ricorrere alla tecnica di Albee [14] con la quale si rialza il versante esterno della troclea (Fig. 7) grazie ad una osteotomia di apertura e all'interposizione di osso autologo di cresta iliaca o di cadavere. Nei casi più gravi Dejour [15] ha descritto e modificato l'in-

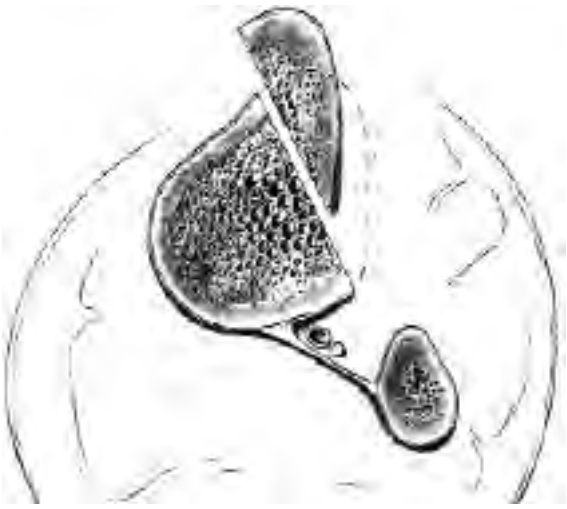

Fig. 6. Intervento di Fulkerson.

tervento di plastica della gola della troclea proposto da Masse [16]. Scopo dell'intervento è quello di approfondire la troclea, rimuovendo con una fresa particolare il tessuto osseo situato profondamente alla cartilagine della troclea displasica, specie nella zona centrale. Una volta rimosso l'osso subcondrale secondo il planning preoperatorio, si seziona verticalmente con il bisturi la cartilagine al centro della troclea, quindi con estrema attenzione si impattano le due faccette cartilaginee per a creare una nuova troclea di profondità normale. A questo punto le due metà della troclea vengono fissate all'osso subcondrale con due cambre. Trattamento postoperatorio: in tutti i casi l'arto operato viene immobilizzato in un tutore articolato così da poter iniziare dal giorno dopo l'intervento il movimento passivo continuo su CPM. Il carico parziale può essere concesso a 48 ore, e quello totale a seconda dei casi da 7 a 15 giorni dall'intervento. Naturalmente la ripresa funzionale e la ginnastica varieranno a seconda della tecnica chirurgica utilizzata e delle abitudini del chirurgo.

Complicazioni: oltre le complicazioni tipiche di ogni intervento chirurgico al ginocchio, ricordiamo la sublussazione mediale della rotula causata da un lateral release troppo ampio o troppo prossimale, o da una trasposizione esagerata della TTA. In questi casi dovremo ricostruire il legamento alare esterno, e/o lateralizzare nuovamente la TTA.

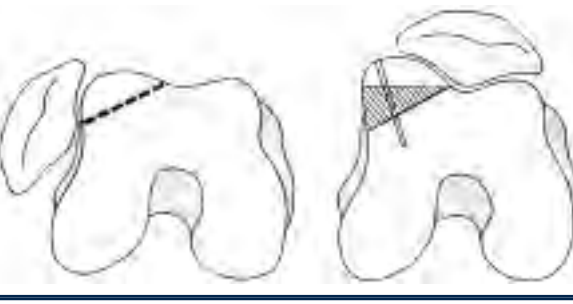

Fig. 7. Intervento di Albee.

BIBLIOGRAFIA

[1] Nomura E, Inoue M. *Injuried medial patellofemoral ligament in acute patellar dislocation*. Knee Surg 2004,17:40-6.

[2] Goldwaith F. *Slipping or recurrent dislocation of the patella with report of 11 cases*. Boston Med Surg J 1904;150:169-74.

[3] Galeazzi R. *Nuove applicazioni del trapianto muscolare e tendineo*. (XII Congresso della SIOT) Archivio di Ortopedia 1922.

[4] Hughston JC, Walsh WM, Puddu G. *Patellar subluxation and dislocation*. Philadelphia: WB Saunders Co. 1984.

[5] Hughston JC. *Subluxation of the patella*. J Bone J Surg 1968;50A:1003-26.

[6] Insall J, Aglietti P, Tria A. *Patellar pain and incongruence. II Clinical Application*. Clin Orthop 1968;176:225-32.

[7] Kelly MA. *Proximal realignment and medial tibial tubercle transfer*. Oper Tech Sports Med 1999;7:76-80.

[8] Fithian DC, Paxton EW, Cohen AB. *Indications in the treatment of patellar instability*. Knee Surg 2004;17:47-56.

[9] Steensen RN, Dopirak RM, McDonald WG. *The anatomy and isometry of the medial patellofemoral ligament. Implication for reconstruction*. Am J Sport Med 2004;32:1509-13.

[10] Drez D, Edwards TB, Williams CS. *Results of medial patellofemoral ligament reconstruction in the treatment of patellar dislocation*. Arthroscopy 2001;17:298-306.

[11] Puddu G, Trillat A, Dejour H. *La sublussazione recidivante della rotula*. Giornale Italiano di Ortopedia e Traumatologia 1975;1:209-18.

[12] Trillat A, Dejour H, Couette A. *Diagnostique et traitement des subluxation recidivantes de la rotule*. Rev Chir Orthop 1964;50:813-24.

[13] Fulkerson J, Becker G, Meany J. *Anteromedial tibial tubercle transfer without bone graft*. Am J Sports Med 1990;18:490-7.

[14] Albee FH. *Bone graft wedge in the treatment of habitual dislocation of the patella*. Med - Rec (NY) 1915;88:257-9.

[15] Dejour H, Walch G, Adeleine P. *La displasie de la trochlée fémorale*. Rev Chir Orthop 1990;76:45-54.

[16] Masse Y. *La trochléoplastie, restauration de la gouttiere trochléenne dans les subluxations et luxations de la rotule*. Rev Chir Ortop 1978;64:3-17.

Objective analysis of trochlear dysplasia

A. Russo
J. Leal[1]
E. Servien[2]
T. Ait Si Selmi[2]
P. Neyret[2]

SUMMARY

We studied 140 patients (190 knees) operated for symptomatic patellar instability. We described the anatomical and radiological features that can be found in trochlear dysplasia and the different ways to treat the problem of symptomatic patellar instability. Four factors were relevant in knees with symptomatic patellar instability: trochlear dysplasia as defined by the "*crossing sign*" (96%) and quantitatively expressed by trochlear bump and trochlear depth; quadriceps dysplasia present when the patellar tilt in extension is more than 20° on the CT scans; patella alta present when Caton-Deschamps index is greater than or equal to 1.2 and tibial tuberosity – trochlear groove distance, pathological when greater than or equal to 20 mm. Strictly lateral X-rays showed dysplasia of the trochlea, as defined by the "crossing sign" whether or not in combination with patella alta. The aetiology of patellar instability is multifactorial. Determination of age, aetiology and pathological characteristics permit an effective elective therapeutic plan which aims at correcting the abnormalities present.

Key words: patellar instability, trochlear dysplasia, patellar height, patellar tilt, surgical treatment

INTRODUCTION

Trochlear dysplasia together, with abnormalities of patellar height, patellar tilt, quadriceps dysplasia and distance between trochlear groove and tibial tubercle, represents one of the most important features that leads to mechanical instability of the knee [1].

Trochlear dysplasia is the most frequent abnormality found in patients with Objective Patellar Instability or Occasional Patella Dislocation. Dejour et al. [1] documented it in 96% of cases.

Studies performed on the growth of the patellofemoral joint have given us important information that has enabled us to better understand patellofemoral pathologies and in particular the origin of trochlear dysplasia.

According to these studies [2] oblique angle in the femur of fetuses and of new born children is equal to zero degrees and the femur is upright. Only when the child starts walking the femoral obliquity angle develops between 1 and 7 years old of age inducing a secondary valgus of the extensor apparatus. This femoral metaphysis obliquity angle that in human adult reaches values from 8 to 10 degrees of valgus does not develop in children who do not walk. Therefore, femoral bicondylar angle proves to be an epigenetic functional feature. Until adolescence, the bony distal

Clinica Ortopedica, Ospedale "Marino", viale Poetto, 09100 Cagliari Italia;
[1] Institut Universitari Dexeus, ICATME., C/Iradier 3, 08017 Barcelona;
[2] Centre Livet, Hopital de la Croix Rousse, rue de margnolles 8, 69300 Caluire, Lyon

femoral epiphysis retains a primitive shape: medio-laterally enlarged, with a flat, symmetrical trochlea and an almost circular external condyle. With the strong growth during adolescence, the external trochlear lip protrudes, the trochlea is deepened and the external condyle becomes more elliptical. According to anthropometrical studies of Ch. Tardieu [2], the obliquity angle of the femoral metaphysis seems to be the leading feature which initiated the latter modifications (lateral trochlear lip and deep sulcus) of the patellofemoral joint. These modifications were first acquired, then once selected, genetically assimilated and now appear on the fetal cartilaginous epiphysis. This is confirmed by other macroscopic and ultrasonographic studies [3-5] on fetuses and neonatal corpses. According to the above mentioned studies, the morphology of the lower femur observed during the third trimester of fetal life is almost the same as observed in adults. For example, the cartilaginous femoral sulcus angle is completely formed in neonatal corpses while the primarily flat osseous sulcus seems to assume the shape of the overlying articular cartilage only by adolescence as described by Nietosvaara et al. [6]. This suggests that in pediatric patients with patellar dislocation, the real patella stabilizing ability of the femoral sulcus is stronger than the osseous outline in axial radiographs. This would be in favour of a genetic origin of trochlear dysplasia especially in serious forms.

MATERIAL AND METHODS

One hundred and forty patients (190 knees) who underwent surgery for Objective Patellar Dislocation between 1988 and 1999 were included in this retrospective study. There were 80 women (56.5%) and 60 men (43.5%). Average age was 22.6 years (range 13-47). There were 110 left knees and 80 right knees. All patients with previous surgical treatment for patello-femoral disorders were excluded from the study. The minimum follow-up was 2 years after surgical treatment. All patients were studied by a subjective evaluation chart (IKDC 1999) [7], a clinical exam of the knee and the evaluation of pre and post-operative radiographs. A pre-operative Computed Tomography (CT) scan was also available in 158 knees and a post-operative in 48. Magnetic Resonance Images were available in 64 knees. 90 contralateral knees were symptom free and x-rays were available for 63 of these.

Conventional radiology

Standard radiographs, representing the first method of evaluation in a patient presenting a patellofemoral disorder, comprise three views: monopodal antero-posterior view, true lateral view and axial view of the patella with the two knees at 30° flexion.

The femoral trochlea is best analyzed using true lateral view [8 9] (Fig. 4). Trochlear dysplasia was defined on true lateral radiograph by qualitative and quantitative features of the femoral trochlea.

The crossing sign is a qualitative (present in 96% of cases of Objective Patellar Instability) criterion of trochlear dysplasia. Three types of trochlear dysplasia can be defined according to the level of crossing and to the symmetry or asymmetry of the two condyles [10] (Tab. I, Fig. 1).

The trochlear bump [11] (sign of the prominent trochlear floor) is a quantitative significant sign in trochlear dysplasia. Trochlear bump increases with the increasing of severity of dysplasia. Accordingly there is a significant difference between trochlear bump in type I and type III trochlear dysplasia [1].

The trochlear depth [11] is another quantitative criterion of trochlear dysplasia. A normal depth is superior or equal to 4 mm.

On true lateral Xrays it is also important to calculate patellar height. Normally three indexes are used to evaluate patellar height with reference to the tibia. These include the methods described by Caton-Deschamps [12], Insall and collegues [13] then modified by Grelsalmer [14] and the method of Blackburn and Peel [15]. These measurements can be helpful in analyzing patello-femoral pathology and trochlear dysplasia [16].

Furthermore the cause of patella alta is not a proximal implantation of the distal patellar tendon, but an excesive length of the tendon with regular implantation on the ATT (normal length = 48 mm) as we observed in an MRI study [24]. Thus, in some instance it could be helpful to perform a distal tenodesis of the patellar tendon after distal transfer of ATT to restore the anatomy.

The axial radiograph at 30° flexion can be used for trochlear and patellar analysis. It is useful to determine the shape of the patella according to Wiberg's classification [17], the length of the medial and lateral patellar facet and the patellar angle. In the study of trochlear dysplasia it is important for calculating the sulcus angle.

The crossing sign and abnormal value of the trochlear bump, the trochlear depth and the trochlear angle are all

Tab. I. Type of trochlear dysplasia according to crossing sign.

	Level of crossing	Femoral condyles
Type I	Proximal	Symmetrical
Type II	Different level for the two condyles	Asymmetrical
Type III	Distal	Asymmetrical

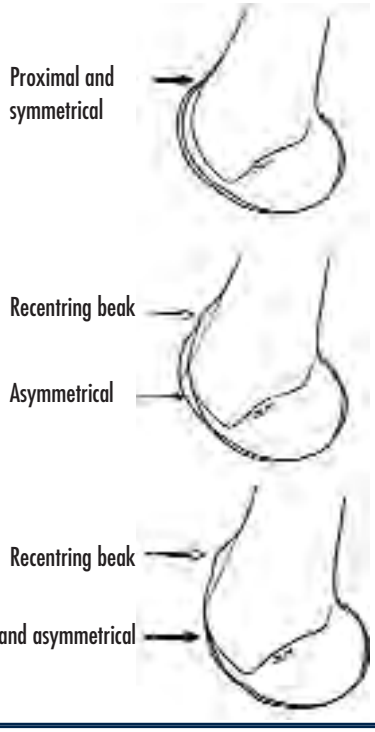

Fig. 1. Classification of Trochlear Dysplasia (H. Dejour 1990).

features of trochlear dysplasia. According to Neyret et al. [18 19], it is extremely rare (0.7%) for all of these criteria to be absent in patients with Objective Patellar Instability.

Computed Tomography Examination

In 2001 Dejour D. and Tavernier [20] described a new classification based upon the trochlea morphology on CT scans of the reference section (first cut where the cartilage appears) and the patterns seen on the lateral radiograph (Tab. II, Fig. 2). This classification, validated by Remy et al. [21], allows a better definition of four grades of progressively more severe dysplasia and enables the surgeon to determine the indication for trochleoplasty.

Computer tomography was performed with the knee in extension both with quadriceps relaxed and contracted. When using CT scan to analyse the femoral trochlea, it is best to choose the section in which the intercondylar notch takes on the appearence of a rounded roman arch. In case of patella alta, this section will not show the patella in its largest width but only the distal pole. CT scans are also important to calculate patellar tilt with and without quadriceps contraction, femoral anteversion, the location of the anterior tibial tuberosity and the measurement of the horizontal distance between the anterior tibial tuberosity and the deepest point of the trochlear groove (TT-TG) as defined by Bernageau et al. [22]. The TT-TG was then measured in millimetres. If this distance is greater than 20 mm, it is considered pathological and this is normally due to an excessive lateral insertion of the anterior tibial tuberosity (Fig. 3). The measurement of the TT-TG gives more objective information than the measurement of the Q angle and is the key indication for medialization of the tibial tuberosity in the treatment of Objective Patellar Instability. CT scans are also useful in the postoperative analysis of patients with persisting pain following surgical treatment. The aim is to obtain a TT-TG of about 12 mm after surgical treatment. One must guard against overcorrection that can lead to medial patello-femoral osteoarthritis. Nevertheless in very severe dysplasia, in which the anterior aspect of the trochlea is flat, there is no risk of over-correction.

Another problem in the study of this pathology is that when we perform measurement on the radiographs or CT scans we are considering only the shape of the subchondral bone and not the real articular congruence of the cartilage. Staubli et al. [23] recommended MRI for documentation of the articular cartilage congruence.

Surgical treatment aims to restore the congruence of the patello-femoral articulation and correct extensor mechanism malalignment to prevent recurrence of dislocation. Surgical procedures may be divided into those that address the soft tissue; such as lateral release and vastus medialis obliquus advancement, and those that effect bony changes like tibial tubercle medialization and/or distalization or trochleoplasty (elevation of lateral trochlear facet or deepening of the trochlear groove). Since 1988 we have combined soft tissue and bony procedures to obtain the most appropriate treatment in relation to the individual patient's pattern of patellar instability (Tab. III).

RESULTS

Eighty-three patients were seen for clinical assessment and 34 were questioned by telephone (the remaining twenty-three patients were lost to follow-up): 94.87% (n = 111) of the patients were satisfied or very satisfied. We evaluated results on the basis of pain (37.6% had climate-related pain or discomfort), residual effusion, sensation of blocked knee (15.8%) as well as daily activities and sports activities.

One hundred and eighty-five pre-surgical lateral x-rays of the knee where analyzed looking for trochlear dysplasia. We found a femoral crossing sign in 96% (n = 178) of operated knees and in 75% (n = 47) of asymptomatic contralateral knees according to H.Dejour classification. The avarage trochlear bump was 4.66 mm in the operated knees and 4.17 mm in the asymptomatic controlateral knees. The average trochlear depth was 1.04 mm on the operated knees and 1.22 on the asymptomatic controlateral knees. There were no differences relating to sex.

We analyzed patellar height on pre-surgical lateral X-rays of 135 patients who underwent a lowering and/or medialization of TTA as surgical treatment and we found that 30.3% (n = 41) of patients had patella alta (Caton-Deschamps index > 1.2). After surgical treatment only 2.4% (n = 3) of patients had a high patella.

Comparing the pre-surgical values of these 135 patients with those of 63 contralateral asymptomatic knees we did not find any significant difference. On axial view, the average angle of the trochlea was 139.2° for operated knees and 137.8° for asymptomatic contralateral knees. We found a significant increment of trochlear angle value with progressive type of

Tab. II. D. Dejour's classification of trochlear dysplasia based upon trochlear morphology.

	Conventional radiography	Computed Tomography
Grade A	Crossing sign	Preserved trochlear morphology
Grade B	Crossing sign Supratrochlear spur	Flat or convex trochlea
Grade C	Crossing sign Double contour	Asymmetry of trochlear facets with lateral facet convex and hypoplastic medial facet
Grade D	Crossing sign Supratrochlear spur Double contour	Asymmetry of trochlear facets, vertical join (cliff pattern)

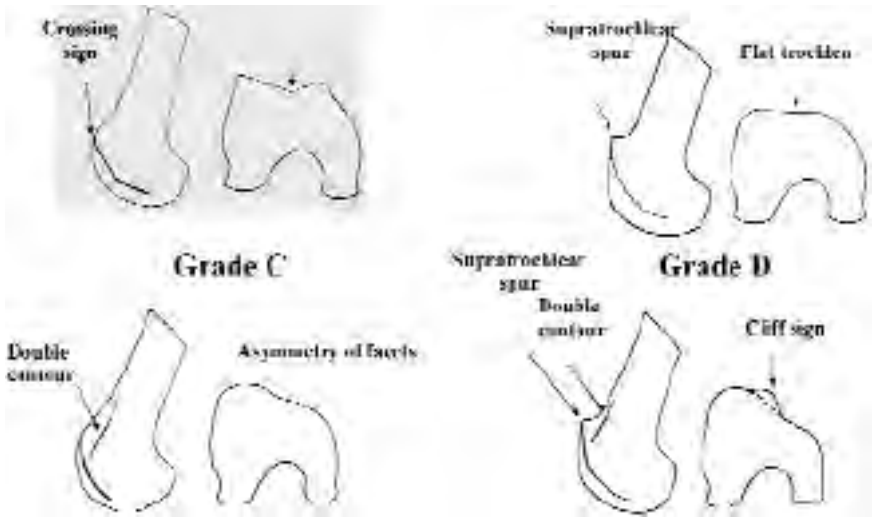

Fig. 2. D. Dejour's classification of the grades of trochlear dysplasia.

Fig. 3. A. TT-TG over 20 mm; B. TT-TG of 17 mm.

trochlear dysplasia according to H. Dejour's classification.

One hundred and seventy-four (91.6%) knees were operated using an ATT transfer (medialization and/or lowering). In 144 knees we performed an ATT medialization. In this group the mean pre-surgical TT-TG was of 17.5 mm and the average post-surgical TT-TG was 12.2 mm. In 135 knees we performed a TTA lowering with an average post-surgical lowering of 8.5 mm. In all cases was performed a lateral retinacular release and in 154 (81.7%) knees an Insall quadriceps plasty. Only 11 knees were operated with a soft tissue reconstruction alone. In 8 cases, our surgical procedure was trochleoplasty and was always associated with other techniques on soft tissue or bone. Our surgical complications were: subcutaneous infections (4), non-union of tibial tuberosity (4), fractures of the tibial tuberosity (2), haematoma on surgical site (2) and knee stiffness (1).

Tab. III. Suggested management of objective patellar instability based on pathological findings.

Factor of instability	Nor. val.	Type of treatment
Grade of trochlear dysplasia		Trochleoplasty: deepening of trochlear groove
Trochlear bump	< 3 mm	
Trochlear depth	≥ 4 mm	Medialization of the ATT when AT/AP > 1.2 and Trochlear depth < 4
Patellar height (AT/AP ratio)	0.8-1.2	Distalization of the ATT when AT/AP
Patellar tendon (PT) length	≤ 48 mm	> 1.2 ± patellar tendon tenodesis if PT > 48 mm
TT-TG distance	16 ± 4 mm	Medialization of the ATT for TT-TG > 20 mm
Patellar tilt Q relaxed and contracted	< 20°	Reconstruction of the v.m.o. muscle and shortening of the medial patello-femoral ligament. Lengthening of the lateral retinaculum or lateral release sistematically

DISCUSSION

There are several factors that can lead to objective patellar instability. To identify some of these factors, we defined certain radiographic, tomographic and MRI features characteristic of objective patellar instability.

Patients with patellar instability present four main factors: patellar height, patellar tilt, TT-TG value and trochlear dysplasia. The association between these different factors and the extent of their pathologic variation allows a classification of the different clinical entities according to a scale of severity.

Trochlear dysplasia is always more pronounced anteriorly and proximally on the trochlear projection. The axial view of the patella at 30º flexion allows diagnosis of 65% of trochlear dysplasias. Studies of trochlear depth point will lead to diagnosis of about 85% of abnormal trochleas, whereas at the proximal aspect of the dysplasic trochlea most floors are flat (96% have the crossing sign). We think that trochlear dysplasia is the major factor in objective patella instability present in 96% of cases. The high frequency of bilaterality (n = 50) that we observed in clinical practice leads us to believe that it is a constitutional abnormality.

Trochlear dysplasia is defined by one qualitative factor (the crossing sign) and two quantitative factors; trochlear bump, (which is positive when the translation is equal to 3 mm or more) and trochlear depth at 15º, (which is positive when the value is 4 mm or less). Neyret et al. [15] demonstrated that a trochlear depth of 4 mm or less is frequently found in the population with objective patellar instability and that a significance difference exists in trochlear depth according to the type of dysplasia. Patients with type III dysplasia have significantly less deep trochleas than patients with type I dysplasia.

Identifying and understanding the factors of patella instability allows us to suggest a treatment based on its aetiol-

Fig. 4. Patient with a severe trochlear dysplasia.

ogy. It is not unreasonable to think that the correction of these structural abnormalities (if possible before the appearance of cartilaginous lesions) might prevent or delay the development of patellofemoral arthrosis.
Soft tissue reconstruction alone (lateral release and/or vastus medialis advancement and/or quadriceps release) is often not sufficient to stabilize the patella, especially in cases with severe trochlear dysplasia. Other treatments, such as the transposition of the tibial tuberosity are not recommended in patients with severe trochlear dysplasia because they do not address the real pathoanatomy, and may create additional complaints. Trochleoplasty (Fig. 5) offers a good modality to increase osseous stability of the patella. However, this procedure should be limited to cases with severely dysplasic trochleas and habitual dislocation of the patella.

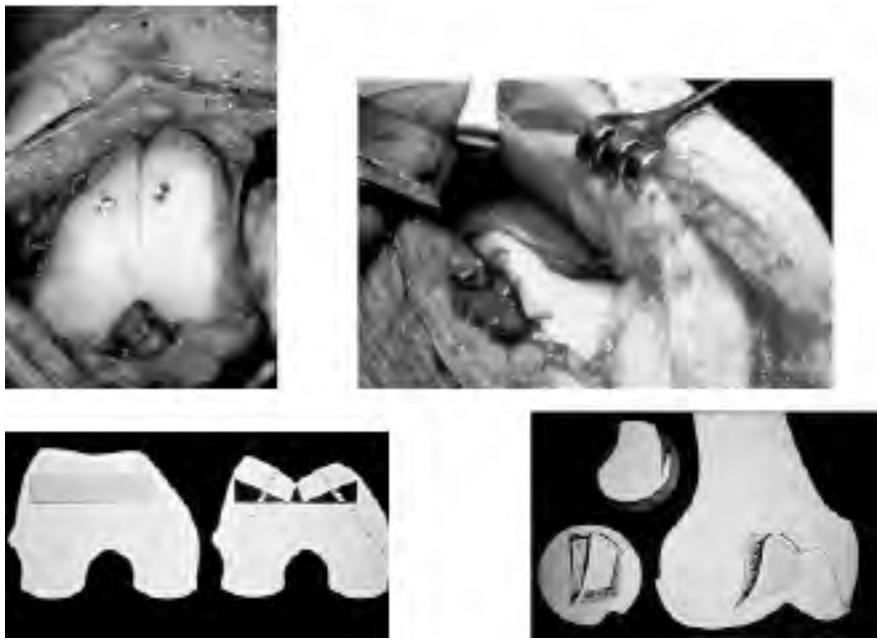

Fig. 5. Trocheoplasty, surgical result.

Faced with a flat trochlea that is strongly translated anteriorly (pathologic bump), a trochleoplasty is theoretically a logical procedure. Its execution is technically difficult and the clinical outcome depends upon the type of patella. The superolateral-wedging trochleoplasty is a good procedure for patellar instability, but it gives rise to lateral patello-femoral impingement. This procedure does not need to be anatomically corrected but can instead be treated with distal realignment, which would include the medialization with or without distal advancement of the tibial tuberosity. These procedures are effective in stabilizing the patella but patients may have secondary changes to the patello-femoral joint, a cause of residual pain after surgery [1].

CONCLUSION

Trochlear dysplasia is the predominant factor in a multifactorial condition called Objective Patellar Instability or Occasional Patella Dislocation. Preoperative clinical and radiological investigations will allow the orthopaedic surgeon to identify and quantify the morphological abnormalities involved and to choose the surgical procedures (on soft tissue and/or on bone) most appropriate for the management of the individual patient's pattern of instability. The surgical management of patellar instability is difficult and has a high rate of complications because each of the factors involved may be under or over corrected.
Trochleoplasty, especially when performed in patients with severe trochlear dysplasia, is one of those surgical procedures which is technically demanding but aims to correct the pathoanatomy underlying the different grades of trochlear dysplasia.

REFERENCES

[1] Dejour H, Walch G, Nove-Josserand L, Guier C. *Factors of patellar instability: an anatomic radiographic study*. Knee Surg Sports Traumatol Arthrosc 1994;2:19-26.

[2] Tardieu C, Dupont JY. *The origin of femoral trochlea dysplasia: comparative anatomy, evolution, and growth of the patellofemoral joint*. Rev Chir Orthop 2001;87:373-83.

[3] Garron E, Jouve JL, Tardieu C, Panuel M, Dutour O, Bollini G. *Anatomic study of the anterior patellar groove in the fetal period*. Rev Chir Orthop 2003;89:407-12.

[4] Gulman B, Kopuz C, Mollaian S, Akcay I. *The femoral sulcus angle in neonatal cadavers: a macroscopical and ultrasonographical study*. Kaibogaku Zasshi – J Anat 1998;73:629-32.

[5] Nietosvaara Y. *The cartilaginous Femoral Sulcus in children with patellar dislocation: An ultrasonographic study*. J Pediatr Orthop 1997;17:50-3.

[6] Nietosvaara Y. *The femoral sulcus in children: an ultrasonografy study*. J Bone Joint Surg Br 1994;76:807-9.

[7] Irrgang J, Anderson A, Boand A, Harner Ch, Kurosaka M, Neyret P, et al. *Development and validation of the International Knee Documentation Committee – Subjective Knee Form*. Am J Sports Med 2001;5:600-13.

[8] Maldague B, Malghem J. *Apport du cliché de profil du genou dans le dépistage des instabilités rotuliennes. Rapport préliminaire*. Rev Chir Orthop 1985;71(Suppl II):5-13.

[9] Malghem J, Maldague B. *Le profil du genou. Anatomie radiologique différentielle des surfaces articulaires*. Radiol 1986;67:725-35.

[10] Galland O, Walch G, Dejour H, Carret JP. *An anatomical and radiological study of the femoralpatellar articulation*. Surg Radiol Anat 1990;12:119-25.

[11] Dejour H, Walch G, Neyret P, Adeleine P. *La dysplasie de la trochlée fémorale*. Rev Chir Orthop 1990;76:45-9.

[12] Caton J, Deschamps G, Chambat P, Lerat JL, Dejour H. *Patella infera. A propos of 128 cases*. Rev Chir Orthop 1982;68:317-25.

[13] Insall J, Salvati E. *Patella position in the normal knee joint*. Radiology 1971;101:101-4.

[14] Grelsamer RP, Meadows S. *The modified Insall-Salvati ratio for assessment of patellar height*. Clin Orthop 1992;282:170-6.

[15] Blackburne JS, Peel TE. *A new method of measuring patellar height*. J Bone Joint Surg Br 1977;59:241-2.

[16] Hvid I, Andersen LI, Schimdt H. *Patellar height and femoral trochlear development*. Acta Orthop Scand 1983;54:91-3.

[17] Wiberg G. *Roentgenographic and anatomic studies on the patellofemoral joint*. Acta Orthop Scand 1941:319-409.

[18] Neyret P, Dejour D, Ait Si Selmi T. *Die trochleare Dysplasie. Das patellofemorale Schmerzsyndrome*. Darmstadt, Steinkopff-Verlag 2000.

[19] Neyret P, Servien E, Ait Si Selmi T, Bidert R. *Radiogical evaluation of the patellofemoral joint. Patellofemoral disorders: Diagnosis and treatment*. Edited by Roland M Biedert, 2004 John Wiley & Sons, Ltd. ISBN:0-470-5011-6.

[20] Tavernier T, Dejour D. *Knee imaging: what is the best modality?* J Radiology 2001;82:387-408.

[21] Remy F, Gougeon F, Ala Eddine T. *Reproductibilité de la nouvelle classification de la dysplasie de la trochlée femorale selon Dejour et valeur prédictive sur la severité de l'instabilité femoro-patellaire sur 47 genoux*. Rev Chir Orthop 2001;87(Suppl 2):60.

[22] Bernageau J, Goutallier D, Debeyre J, Ferrane J. *Nouvelle technique d'exploration de l'articulation fémoro-patellaire. Incidences axiales quadriceps contracté et decontracté*. Rev Chir Orthop 1969;61(Suppl 2):286-90.

[23] Staubli HU, Durrenmatt U, Porcellini B, Rauschning W. *Anatomy and surface geometry of the patellofemoral joint in the axial plane*. J Bone Joint Surg BR 1999;81:452-8.

[24] Escala JS, Mellado JM, Olona M, Ginè J, Amadeu S, Neyret P. *Objective patellar instability: MR-based quantitative assessment of potentially associated anatomical features*. Knee Surg Sports Traumatol Arthrosc 2005 [Epub ahead of print].

Autologous chondrocyte implantation in the patellofemoral joint. Clinical results and an algorithm approach

T. Minas[1 2]
T. Bryant[1]

SUMMARY

In a prospective study to determine the clinical effectiveness of autologous chondrocyte implantation 130 patients reached a minimum followup of 2 years (range, 2-9 years, average 56.5 months) after treatment involving the patellofemoral articulation. There were 77 men (59%) and 53 women (41%), the average age was 37.5 years (range, 15-57 years). The treatment groups included: I) isolated patella, n = 14; II) isolated trochlea, n = 15; III) patella plus trochlea, n = 5; IV) weightbearing condyle plus patella n = 19; V) weightbearing condyle plus trochlea, n = 52; VI) weightbearing condyle plus patella plus trochlea n = 25. The average surface area per patella, n = 63, was 4.72 cm^2 and per trochlea, n = 98, was 5.8 cm^2. The average resurfacing per knee, n = 130, was 11.03 cm^2. This prospective outcome study demonstrated a significant postoperative improvement in quality of life as measured by the SF-36; WOMAC, Knee Society Score, modified Cincinnati Score and a patient satisfaction survey. There were 16 failures (12%) as a result of a patella or trochlea failure. Eighty percent of patients rated their outcomes as good or excellent, 18% rated outcome as fair, and 2% rated outcome as poor.

LEVEL OF EVIDENCE: THERAPEUTIC STUDY, LEVEL II-1 (PROSPECTIVE COHORT STUDY)

Many factors have been thought to contribute to abnormal pathomechanics leading to pain in the patellofemoral joint. These include patella alta, trochlea dysplasia, an increased quadriceps or Q angle with secondary soft tissue problems, a weakened or hypoplastic vastus medialis oblique quadriceps muscle with a contracted lateral retinaculum, and/or an absent redundant medial patellofemoral ligament. These pathomechanics may lead to abnormal forces across the patella resulting in secondary degenerative changes or injury to the articular surfaces of the patellofemoral joint acutely or chronically.

Anteromedialization (AMZ) of the tibial tubercle has become a useful surgical tool for correcting maltracking as well as unloading an articular cartilage injury to the patella. Pidoriano et al. [1] have shown that the AMZ tibial tubercle osteotomy successful clinical outcome correlates with the location of the patellar articular lesion (Fig. 1). In patients with a Type I articular cartilage lesion (inferior patellar pole) or a Type II lesion (lateral facet), the osteotomy in unloading these two locations gave 87% good to excellent subjective results, and 100% of these patients said they would have the procedure done again. Fifty-five percent of patients with Type III lesions (medial facet) had good to excellent results, and 20% of those with Type IV lesions

[1] Cartilage Repair Center, Brigham and Women's Hospital, Boston, MA;
[2] Harvard Medical School, Boston, MA

Indirizzo per la corrispondenza:
Tom Minas MD, MS, Cartilage Repair Center, Brigham and Women's Hospital, 850 Boylston Street, Suite112, Chestnut Hill, MA 02467.
Tel. 617-732-9967
Fax 617-732-9272
E-mail: Tminas@partners.org

(proximal pole or diffuse) had a good or excellent result. Patients with Type I or II lesions were significantly more likely to have good or excellent results than those with Type III or IV lesions. Central trochlea lesions were frequently associated with medial patellar lesions and all patients with central trochlea lesions had poor results. Pidoriano et al. [1] concluded that the location of the articular patellar cartilage lesion was significantly correlated to the success of an AMZ tibial tubercle osteotomy.

Localization of the articular cartilage injury prior to reconstruction therefore is important in order to determine whether osteotomy surgery alone may be enough to obtain a successful outcome. Theoretically, cartilage repair to patellar Type III and IV lesions and trochlea may improve the clinical outcome for these difficult lesions when associated with patellar maltracking or in the absence of abnormal tracking when no other options are available.

Early results of autologous chondrocyte implantation (ACI) for repair of patellar defects were poor. Resurfacing of the patella with ACI led to only two good or excellent results in seven patients treated (29%) in the first study introducing autologous chondrocyte transplantation from Sweden in 1994 [2]. In later reports [3 4] because patellar tracking also was addressed by realignment of the extensor mechanism at the time of transplantation, it was noted that the success rate increased at 2 years (11 of 17 patients or 65% good or excellent results [3]), and at 10 years the results had improved to 13 of 17 patients, or 76% good or excellent results [4]. Two patients that had a fair result at 2 years had improved to good results at 3 years. Results improved with time.

The purpose of this study is to assess the clinical outcome of patients treated with ACI in the patellofemoral joint. In our series ACI demonstrates good and excellent clinical outcomes better than those initially reported by Brittberg et al. [2] and are similar to those of later reports [3 4] when maltracking was addressed. It can be performed for large defects, multiple lesions and even bipolar or "Kissing" lesions with good clinical outcomes. ACI offers an improvement for those lesions typically problematic by osteotomy alone; Type III (medial), and Type IV (proximal pole and pan-patellar) Patellar lesions and central trochlea in isolated and combined injuries.

MATERIALS AND METHODS

This is a prospective cohort study to assess the clinical outcome of patients undergoing ACI involving the patella, and/or trochlea in isolation or in combination with the weight bearing condyles. There are no controls. 130 patients had treatments involving the patella or trochlea in isolation or in combination with other lesions, with a minimum followup of 2-9 years. These patients constitute the cohort for this study. Institutional review board approval was obtained for this study launched in March 1995.

Patients were considered candidates for treatment by ACI if they had evidence of > 50% joint space remaining on standard radiographs and arthroscopically they had focal chondral defects, even if they were marginally contained.

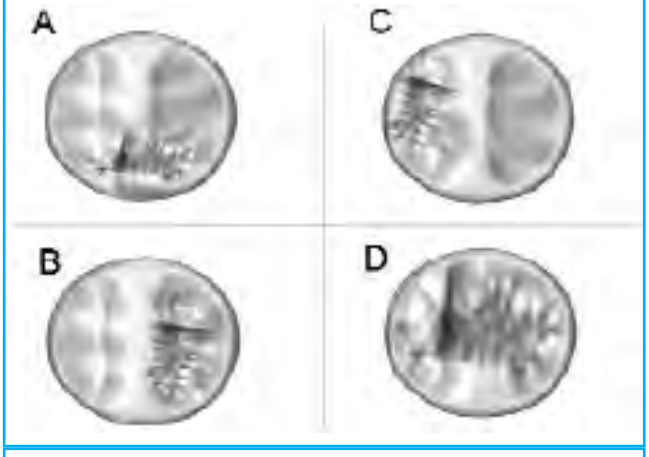

Fig. 1 A-D. This schematic represents the four chondral defect locations of the patella according to Fulkerson's classification. (A) Type I is articular injury to the inferior pole of the patella. (B) Type II is articular injury to the lateral facet of the patella. (C) Type III is articular injury to the medial facet of the patella (frequently associated with a trochlea defect). (D) Type IV is articular injury to the proximal pole (Type IVa) or a panpatellar injury (Type IVb). When associated with maltracking, Type I and Type II injuries have a predictably good outcome with anteromedial (AMZ) tibial tubercle osteotomy (TTO) whereas Type III and Type IV injuries have poor outcomes, especially when associated with a trochlea defect.

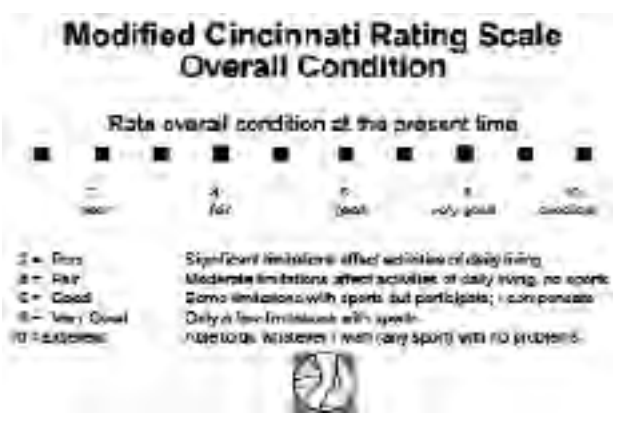

Fig. 2. Modified Overall Cincinnati Score.

Those who had complete cartilage space loss on weight bearing xrays or skyline xrays or sclerotic bone on bone appearance arthroscopically were excluded.

Baseline patient demographics are noted in Table I and outcomes as assessed by several validated outcomes instruments were recorded. Patients filled out questionnaires including the Short Form-36, (SF-36) [5], Knee Society Score, (KSS) [6], Western Ontario MacMaster Osteoarthritis Score (WOMAC) [7], the modified Cincinnati rating scale (0-10) [8] activity based score (Fig. 2), and a patient satisfaction survey preoperatively and at intervals 6 months, 1 year, 18 months, 2 years and yearly afterward.

At the time of surgery, all patients had their surgeries photographed in order to assess the appearance of the native chondral injury, the debrided chondral injury, and the completion of the suturing of the periosteal patch and injection with autologous cultured chondrocytes. These photographs were used to classify the patellar defect location per the Fulkerson Classification [1]. Intra operative measurements were made of defect sizes, and comcomitant procedures were carefully recorded.

A treatment plan to correct the underlying pathomechanics at the time of cartilage repair was determined. All patients then had an arthroscopic assessment and measurement of the cartilage damage, confirmation of any maltracking. A cartilage biopsy for cell culturing was done. The cartilage was taken from the non-weightbearing portion of the superior intercondylar notch and was then sent in a sterile transport media to be commercially cultured and cryopreserved (Genzyme Biosurgery, Cambridge, MA). The transplantation procedure was then done as described elsewhere [9].

Osteotomy frequently was done in this series (63 of 130 patients, 48%) in patients who had tibiofemoral malalignment, patellofemoral malalignment, or both (Tab. I).

Rehabilitation in the first 6 weeks after surgery included restoration of tibiofemoral range of motion using continuous passive motion for 6 weeks postoperatively and stationary bicycling at 4 weeks postoperatively Patellar mobility to prevent infrapatellar tendon contracture was done by aggressive deep friction, mobilizations, and stretches Isometric quadriceps leg lifts started the first week after surgery. Crutches were used for 6 weeks postoperative unless a femoral condyle was also transplanted then they were used for a total of 3 months postoperative in a progressive weight bearing protocol.

The principles of therapy involve functional rehabilitation avoiding resisted open chain activities. Stationary bicycling followed by outdoor bicycling, treadmill walking and outdoor walking, and elliptical training devices all have been useful, and weight machines have been avoided until at least 6 months after surgery. If the knee becomes painful, swollen, or develops crepitations that limit further recovery, the activities are stopped.

Surgical failures were defined as a poor clinical outcome

Tab. I. Autologous Chondrocyte Implantation Patello-Femoral Sub-Group Characteristics.

Sub-Group	N =	Osteotomy	Patellar Defect Location Type I-IV	Surface Area Transplanted cm^2	Average Age
Patella	14	TTO-7	1 Type II 8 Type III 5 Type IV	5.10	38
Trochlea	15	TTO-7	N/A	4.74	34
Patella + Trochlea	5	TTO-3	3 Type III 2 Type IV	12.69	48
Weight Bearing Condyle + Patella	19	TTO-6 HTO-1 HTO + TTO-5	1 Type II 7 Type III 11 Type IV	10.23	39
Weight Bearing Condyle + Trochlea	52	TTO-10 HTO-6 HTO + TTO-4	N/A	13.05	38
Weight Bearing Condyle + Patella + Trochlea	25	TTO-7 HTO-1 HTO + TTO-6	4 Type II 10 Type III 11 Type IV	15.84	39
Total	130	63/130 (48%)	57/63 Type III + IV (90%)	Average 11.03 cm^2/Knee	37.5

All Trochlea, n = 98, Average Surface Area = 5.8 cm^2
All Patella, n = 63, Avearge Surface Area = 4.72 cm^2
N/A = Trochlea is Not/Applicable to Patellar Defect Location classification

Tab. II. Overall Outcome Scores for Autologous Chondrocyte Implantation in the Patello-Femoral Joint

Outcome Measures	Preoperative	Postoperative	P Value
SF-36 PCS*	33.88	41.01	< 0.0001
SF-36 MCS*	48.92	53.13	< 0.0001
WOMAC	38.06	21.27	< 0.0001
KSS-Knee^	51.83	79.72	< 0.0001
KSS-Function^	62.35	82.08	< 0.0001
Mod Cincinatti**	3.58 (range1-8)	6.03 (range 1-10)	< 0.0001

** Short Form 36 PCS-Physical Component Summary*
** Short Form 36 MCS-Mental Component Summary*
^ Knee Society Score-Knee
^ Knee Society Score-Function
WOMAC- Western Ontario- MacMaster Osteoarthritis Score
*** Modified Cincinnati Rating- Patient*

accompanied by evidence of graft failure due to delamination from adjacent cartilage and subchondral bone, poor biomechanical properties indicative of fibrous or fibrocartilage repair at arthroscopy, or evidence of graft detachment by MRI or arthroscopy despite a good clinical outcome.

All statistical tests were performed by appropriate two-sided tests at a significance level of 0.05. All statistical analyses were performed using SAS® Version 8.02 in a validated environment (SAS Institute Inc. 100 SAS Campus Dr., Cary, NC 27513-2414, USA). Efficacy analyses evaluated the within-patient change in a given outcome parameter after knee operation. Outcome parameters were individual or summary scores of health-related quality-of-life questionnaires, included SF-36, modified Cincinnati Knee Scoring, KSS, treatment satisfaction questionnaire, and WOMAC. Summary statistics including descriptive statistics for continuous variables and frequencies and percentages for categorical variables was presented at each time-point (e.g., pre- and post-operation) of interest.

RESULTS

Based on the patient satisfaction survey, overall satisfaction was 82%, with 11% neutral, and 7% dissatisfied. 86% thought they were better, 8% the same and 6% worse. 88% of the patients said they would choose the surgery again 4% were uncertain and 8% said they would not. Overall, the patients rated their results as 80% good or excellent, 18% fair, and 2% poor. Table II shows the large average clinical improvement we found using the SF-36, the Knee Society Score, the WOMAC score, and the modified Cincinnati activity score. Please note that of these four rating measurements, only the WOMAC score is designed to decrease with patient improvement; the others increase. All of these results were statistically significant.

When assessing the overall size of the defects treated, we noted there were 98 trochleas with an average surface area of 5.8 cm^2, and 63 patellas with an average surface area of 4.72 cm squared. These large areas comprised the majority of the articular surface of those joints.

There were 30 patients (23%) whose procedures failed. 14 (11%) of these were caused by failures of the weight-bearing condyle ACI graft. There were 16 failures (12%) caused by a patella or a trochlea graft failure.

Twelve patients (9%) had prosthetic reconstruction. Eight patients (6%) underwent revision ACI for graft failure, 5 patients (4%) had no further treatment for partial graft failure and 5 patients went on to develop new chondral defects (4%). Of these 5 patients with new defects 2 had ACI, one an allograft, one an arthroscopic abrasion and the last awaits ACI.

DISCUSSION

We feel that ACI offers a complementary role, one that was not available previously, to offer symptomatic pain relief and improved function in young patients for which osteotomy alone is not successful and prosthetic reconstruction is not desired. Based on the clinical outcomes presented for ACI in this manuscript we have developed the algorithm presented in Figure 4 to be useful in the clinical treatment of patients with patellofemoral disease and the role for ACI.

Successful treatment is based on a careful preoperative assessment of patellofemoral maltracking and separates factors that include patellar tilt, patellar subluxation, and the location of the chondrosis (Fig. 1).

Arthroscopic lateral release is effective for isolated patellar tilt without subluxation of the patella when the lateral retinacular structures of the patella are contracted and mobility of the patella is limited. There may be early Grade 2 Outerbridge chondromalacia associated with a chronically contracted and nonsubluxated patella. This condition is relatively rare.

If subluxation is associated with patellar tilt, arthroscopic lateral release should not be done. Persistent subluxation and tilt lead to mechanical overload with subsequent progressive chondral wear. If the mechanics are abnormal and there are no chondral changes then medialization of the tibial tubercle done with a lateral release is highly effective without anterior translation.

When the chondral changes to the patella are Type I and Type II, AMZ tibial tubercle osteotomy is highly successful in unloading the damaged articular surface with a patellar lateral release and possible vastus medialis obliquus advancement as needed.

When maltracking is associated with Type III, or Type IV patellar lesions or the trochlea is involved alone we feel that cartilage repair by ACI is effective.

91 percent of our patients with chondral injuries to the patella were of Type III and Type IV (Tab. I). 63 patients had ACI to the patella with an average defect size of 4.72 cm^2. There were 98 patients who had ACI to the trochlea with defects an average defect size of 5.8 cm^2. Overall, the average surface transplanted per knee was 11.03 cm^2. 88 percent of patients would choose to have the surgery again, a high indicator of patient satisfaction. Eighty percent of patients said their clinical outcome was good or excellent, 18% said it was fair and 2% said it was poor.

When collapse of the joint space has occurred radiographically, as seen on Merchant or skyline radiographic views, cartilage repair by ACI no longer is possible since the procedure relies on intact full-thickness cartilage margins to maintain the joint space and protect the repairing cartilage tissue. In this situation, we recommend that a unicompartmental patellofemoral prosthesis has been a useful interim solution. To date, a custom trochlea inset metal prosthesis with a standard polyethylene patella button has been used. It is easily converted to a standard total knee replacement if the tibiofemoral cartilage degenerates. It does not jeopardize future reconstructions, but it allows for adequate pain relief and functionality for activities of daily living.

Patellofemoral disease is one of the most problematic treatment issues for the orthopaedist who deals with knee reconstructive surgery. Once nonoperative treatment has failed in alleviating pain and improving functionality, a careful assessment to determine the underlying pathomechanics causing the degenerative process is necessary for successful treatment outcomes. These factors include patella alta, an increased quadriceps angle, dysplasia of the trochlea, secondary soft tissue imbalance, and the localization of cartilage damage to the patella and the trochlea. The treatment algorithm presented (Fig. 4) attempts to deal with these identified factors and the secondary degenerative processes. When used for the correct indications, the options of patellar lateral release, anteromedial tibial tubercle osteotomy, trochleoplasty, ACI, and

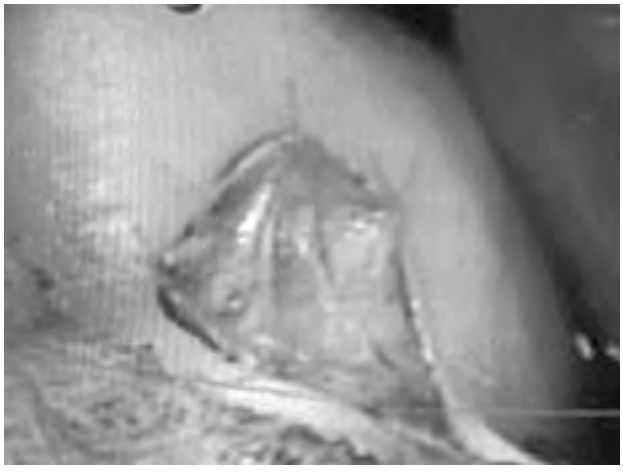

Fig. 3. (A) An ACI done on the trochlea of a 45-year-old man is shown. The appearance of periosteal cover after microsuturing to native articular cartilage, allogeneic fibrin glue sealant to margins to preserve water tightness, and injection was cultured autologous chondrocytes. (B) Two-year second-look arthroscopic appearance of the same trochlea ACI is shown. Note the smooth, firm, and slightly raised appearance of the transplanted tissue, which is also whiter in color than the native tissue. The patient remains without symptoms 9 years postoperatively.

Fig. 4. The treatment algorithm for the surgical treatment of patellofemoral disease in the knee is shown.

a unicompartmental patellofemoral prosthesis will provide improved functionality and pain relief for younger patients who have patellofemoral pain.

Autologous chondrocyte implantation can be a successful and complementary in treating patellofemoral disease. Patella Type III and Type IV chondral defects have a poor outcome by osteotomy alone as does the trochlea. Our series of 130 patients demonstrate good clinical results in this difficult management group of patients.

Acknowledgements

We thank Annie Purvis, PhD for her statistical analysis; Thomas Thornhill, MD for his support in the development of the Cartilage Repair Center; and the Brigham and Women's Hospital for Institutional Support for the Cartilage Repair Center.

REFERENCES

[1] Pidoriano AJ, Weinstein RN, Buuck DA, Fulkerson JP. *Correlation of patellar articular lesions with results from anteromedial tibial tubercle transfer*. Am J Sports Med 1997;25:533-7.

[2] Brittberg M, Lindahl A, Nilsson A, Ohlsson C, Isaksson O, Peterson L. *Treatment of full-thickness cartilage defects in the human knee with cultured autologous chondrocytes*. N Engl J Med 1994;331:889-95.

[3] Peterson L, Minas T, Brittberg M, Nilsson A, Sjogren-Jansson E, Lindahl A. *Two- to 9- year outcome after autologous chondrocyte transplantation of the knee*. Clin Orthop 2000;374:212-34.

[4] Peterson L, Brittberg M, Kiviranta I, Akerlund EL, Lindahl A. *Autologous chondrocyte transplantation. Biomechanics and long-term durability*. Am J Sports Med 2002;30:2-12.

[5] Ware JE, Sherbourne CD. *The MOS 36-item short form health survey (SF-36): conceptual framework and item selection*. Medical Care 1992;30:473-83.

[6] Insall JN, Dorr LD, Scott RD, Scott WN. *Rationale of the knee society clinical rating system*. Clin Orthop Rel 1989;248:13-4.

[7] Bellamy N, Buchanan W, Watson G, Charles H, Campbell J, Stitt LW. *Validation study of WOMAC: a health status instrument for measuring clinically important patient relevant outcomes to antirheumatic drug therapy in patients with osteoarthritis of the hip or knee*. J Rheum 1988;15:1833-40.

[8] Noyes FR, Barber, SD, Mooar LA. *A rationale for assessing sports activity levels and limitations in knee disorders*. Clin Orthop Rel 1989;246:238-49.

[9] Minas T, Peterson L. *Advanced techniques in autologous chondrocyte transplantation*. Clin Sports Med 1999;18:13-44.

La lesione del legamento crociato posteriore. Quale trattamento?

Posterior Cruciate Ligament Insufficient Knee. Which is the best treatment?

C. Velluti
F. Caputo[1]
M. Conte[1]
C. Chelo[1]
M. Salvi

RIASSUNTO

La lesione del legamento crociato posteriore (LCP) è una lesione rara che avviene nel 3% di tutte le lesioni legamentose del ginocchio o nel 37% delle lesioni legamentose intraarticolari.
Se isolata generalmente ha un decorso benigno e paucisintomatico, anche se un certo grado di artrosi del compartimento femoro-tibiale mediale e femoro-rotuleo è riportato in letteratura.
Il LCP ha inoltre una potenzialità intrinseca di riparare spontaneamente alla valutazione RM.
Pertanto la lesione isolata del LCP andrebbe trattata conservativamente e valutata a distanza sia clinicamente che mediante RM.
Al contrario, se associata a lesioni legamentose postero-mediali o più frequentemente postero-laterali, l'evoluzione è infausta sia sotto il profilo funzionale che sotto il profilo della degenerazione cartilaginea.
Il trattamento in questo caso dovrebbe essere chirurgico in fase acuta, prediligendo la riparazione delle lesioni periferiche.

Parole chiave: legamento crociato posteriore, lesione capsulo-legamentosa postero-laterale, osteoartrosi, instabilità

SUMMARY

Posterior Cruciate ligament (PCL) tear is rare and it represents 3% of all knee ligament disruptions or 37% of intraarticular ligament tears.
Isolated PCL injury is benign, mostly asyntomatic with minimal damage of articular cartilage and menisci.
PCL can repair spontaneously as seen at MRI examination.
Therefore it could be treated consevatively.
On the contrary, postero-medial and postero-lateral associated ligament tears make the knee unstable and syntomatic with functional disability and osteoarthritis at long term follow-up.
In these cases surgical treatment should be done acutely and peripheric ligament tears should be recognized and repaired.

Key words: posterior cruciate ligament, postero-lateral ligament tear, osteoathritis, instability

Istituto di Clinica Ortopedica dell'Università di Cagliari, Ospedale "Marino", Cagliari;
[1] Unità Operativa di Chirurgia Protesica e dello Sport, Casa di Cura Polispecialistica "Sant'Elena", Quartu S.E., Cagliari

Il legamento crociato posteriore (LCP) è la struttura legamentosa intraarticolare più complessa e robusta del ginocchio.
L'anatomia funzionale e la biomeccanica ad esso relativi sono stati studiati da Harner and Hoher [1] e da Amis et al. [2].
Il LCP origina dalla faccia laterale del condilo femorale mediale da 1 a 3 mm dalla cartilagine ialina e si dirige distalmente verso la fossa tibiale dove si inserisce a circa 15 mm dalla superficie cartilaginea della tibia.
È composto da tre fasci: l'antero-laterale, il più rappresentato, che si tende principalmente oltre i 70° di flessione, il postero-mediale, meno robusto e che si tende prevalentemente in estensione ed il complesso dei due legamenti menisco-femorali, il legamento di Wrisberg ed il legamento di Humphry, variabili per presenza e dimensione.
La sua lunghezza media è di 38 mm e la sezione trasversa al 3° medio di 13 mm.
La sua sezione trasversa media misurata al 3° medio è di 40,9 mm^2, contro i 31,3 mm^2 del legamento crociato anteriore.
Il complesso dei legamenti menisco-femorali costituiscono il 20% della sezione trasversa del LCP (10,1 mm^2).
L'inserzione femorale occupa un'area media di 128,45 mm^2 (101,38-158,01) e quella tibiale di 131,59 mm^2 (98,57-169,42).
Il contenuto ed il diametro delle fibre collagene per nm^2 è variabile nei singoli fasci del LCP e rende ragione delle proprietà meccaniche e strutturali differenti dei singoli fasci.
Nel fascio postero-mediale ed in quello antero-laterale, tanto il contenuto delle fibre collagene per nm^2 quanto il diametro delle fibre collagene aumenta procedendo in senso disto-prossimale (dalla tibia al femore), mentre il complesso dei legamenti menisco-femorali mostra un diametro fibrillare maggiore e costante lungo l'intero decorso dei legamenti, così come la densità delle fibrille collagene, che raggiunge le 12,437 unità per nm^2, contro le 8,546 per nm^2 dei due fasci principali.
Inoltre, il modulo (proprietà strutturale di un materiale indipendentemente dalla sezione traversa) del complesso dei legamenti menisco-femorali è il più elevato dei fasci che costituiscono il LCP, con 370 Mpa, contro i 290 Mpa del fascio antero-laterale ed i 150 Mpa del fascio postero-mediale.
Tutto induce a ritenere il complesso dei legamenti menisco-femorali parte integrante del LCP sotto il profilo anatomo-funzionale, cosa di cui bisogna tenere conto quando si intende ricostruirlo chirurgicamente.
A dispetto dell'importanza anatomo-funzionale del LCP, molto circa la storia naturale della sua lesione, il rapporto con le strutture legamentose postero-laterali e postero-mediali e le indicazioni al trattamento, sfugge ancora oggi.
La ragione è da cercare probabilmente in tre ordini di fattori.
Il primo è che la lesione del LCP è rara.
Secondo Harner and Holer [1] essa rappresenta circa il 3% di tutte le lesioni legamentose del ginocchio ed il 37% delle lesioni legamentose intraarticolari.
Hirshman et al. [3] su 600 casi di lesione legamentosa del ginocchio riportano un'incidenza di lesione del LCP del 7% (37 casi, di cui 19 combinate).
A ciò consegue un'evidente difficoltà di valutare prospetticamente le lesioni del LCP per verificare le variabili che influiscono sulla storia naturale e sulle indicazioni al trattamento.
Il secondo, direttamente conseguente al primo, è che la storia naturale della lesione del LCP è contraddittoria in letteratura e si riferisce generalmente a lesioni del LCP associate a lesioni del compartimento postero-mediale o postero-laterale, che meriterebbero di essere escluse dalla storia naturale della lesione isolata del LCP.
Il terzo è che la letteratura non fornisce nemmeno la possibilità di eseguire una metanalisi del trattamento delle lesioni del LCP, per il numero ristretto di casi trattati e le notevoli differenze sulle indicazioni al trattamento, sul tipo di trattamento e sull'associazione delle lesioni associate.
Basti pensare che Shelbourne et al. [4], recentemente, da un'attenta disamina della letteratura hanno riportato un'incidenza di lesione del LCP compresa tra il 1% ed il 44% a conferma della eterogeneità della popolazione considerata in ciascun lavoro scientifico preso in esame.
La diatriba attuale non investe soltanto questi aspetti.
Ancora oggi non è chiaro quanto la lesione del LCP comporti un rischio di lesione cartilaginea, sia del compartimento femoro-rotuleo e femoro-tibiale mediale e laterale e meniscale a distanza.
Kumagai et al. [5] hanno riportato una traslazione posteriore della tibia media di 10 mm dopo sezione del LCP ed un aumento dello stress sull'articolazione femoro-rotulea e femoro-tibiale mediale in flessione, che aumenta considerevolmente quando si sezionano anche le strutture legamentose postero-laterali [6].
Hamada et al. [7] hanno riportato un'incidenza di lesioni

cartilaginee acute associate alla lesione del LCP del 31% per il compartimento mediale e del 23% per il compartimento femoro-rotuleo e femoro-tibiale laterale, ma è ancora controverso quanto il danno cartilagineo progredisca nella lesione cronica.

Strobel et al. [8] in uno studio retrospettivo su 181 casi di lesione isolata e combinata del LCP hanno dimostrato che la lesione cartilaginea del compartimento femoro-tibiale mediale era la più frequente (49,7%) e che essa correlava con le lesioni combinate e con un'instabilità posteriore di oltre 5 anni.

Un'altra problematica investe il LCP e lo differenzia drammaticamente dal comportamento del legamento crociato anteriore e cioè il potenziale di riparazione.

In due studi successivi, Tewes et al. nel 1997 [9] e Shelbourne et al. nel 1999 [10] sull'evoluzione del segnale del LCP alla risonanza magnetica, ad una distanza di tempo media dalla lesione, hanno osservato una continuità del LCP con un segnale basso nel 77% e nel 86% dei casi rispettivamente, anche se il basso segnale non correla con un ripristino completo della sua funzione.

Da quanto detto sembra che alcune conclusioni possano essere tratte:

1. la lesione isolata del LCP sembra essere benigna, paucisintomatica ed in grado di guarire spontaneamente;
2. la lesione isolata del LCP dovrebbe essere trattata conservativamente;
3. se si intende optare per la ricostruzione chirurgica in caso di lesione isolata del LCP, sarebbe utile attendere almeno 6 mesi e valutare a distanza la sua evoluzione clinica ed RM;
4. la frequente associazione con lesioni legamentose mediali e soprattutto laterali è debilitante, sintomatica e dovrebbe essere riconositua e trattata chirurgicamente in fase acuta, prediligendo un'accurata riparazione periferica piuttosto che la ricostruzione del LCP.

BIBLIOGRAFIA

[1] Harner CD, Hoher J. *The human posterior cruciate ligament complex: an interdisciplinary study. Ligament morphology and biomechanical evaluation*. Am J Sports Med 1995;23:736-45.

[2] Amis AA, Bull AMJ, Gupte CM, Hijazi I, Race A, Robinson JR. *Biomechanics of the PCL and related structures: posterolateral, posteromedial and meniscofemoral ligaments*. Knee Surg Sports Traumatol Arthrosc 2003;11:271-81.

[3] Hirshman HP, Daniel DM, Miysaka K. *The fate of unoperated knee ligament injuries*. In: Daniel DM, Akeson WH, O'Connor JJ, eds. *Knee ligament: structure, function, injury and repair*. New York: Raven Press 1990, pp. 481-503.

[4] Shelbourne KD, Davis TJ, Pavel DV. *The natural history of acute, isolated, nonoperatively treated posterior cruciate ligament injuries. A prospective study*. Am J Sports Med 1999;27:267-83.

[5] Kumagai JC, Mizuno Y, Mattessich SM, Elias JJ, Cosgarea AJ, Chao EY. *Posterior cruciate ligament rupture alters in vitro knee kinematics*. Clin Orthop 2002;395:241-8.

[6] Skyhar M, Warren RF, Ortiz GJ, Schwartz E, Otis JC. *The effects of sectioning of the posterior cruciate ligament and the posterolateral complex on the articular contact pressures within the knee*. J Bone Joint Surg Am 1993;75:694-9.

[7] Hamada M, Shino K, Mitsouka T, Toritsuk Y, Natsu-Ume T, Horibe S. *Condral injury associated with acute isolated posterior cruciate ligament*. Arthroscopy 2000;16:59-63.

[8] Strobel MJ, Weiler A, Schulz MS, Russe K, Eichorn HJ. *Arthroscopic evaluation of articular cartilage lesion in posterior cruciate ligament. Deficient knee*. Arthroscopy 2003;19:262-8.

[9] Tewes DP, Fritts HM, Fields RD, Quick DC, Buss DD. *Chronically injured posterior cruciate ligament: magnetic resonance imaging*. Clin Orthop 1997;335:224-32.

[10] Shelbourne KD, Jennings RW, Vahey TN. *Magnetic resonance imaging of posterior cruciate ligament injuries: assessment of healing*. Am J Knee Surg 1999;12:209-13.

G.I.O.T. 2005;31(Suppl.2):S276-S279

Biomechanics of posterior cruciate ligament reconstruction

A.A. Amis

SUMMARY

This paper describes the role of the posterior cruciate ligament (PCL) in stabilising the human knee, primarily against tibial posterior translation. The effectiveness of PCL reconstruction methods is then reviewed, especially concentrating on the choice of ligament grafts, placements of bone tunnels, and graft tensioning protocols. It is shown that there is biomechanical evidence to support the use of a double-bundle reconstruction, but that this has not yet led to evidence of superior clinical results.

INTRODUCTION

This short paper aims to present an update on the scientific background to PCL reconstruction. Although many surgeons choose not to reconstruct an isolated PCL rupture, because it does not usually cause disabling knee instability, evidence is accumulating to show that the PCL-deficient knee suffers abnormal mechanics, and that this may lead to degenerative changes. A study using weight-bearing magnetic resonance imaging (MRI) has shown that, in the PCL-deficient knee, the medial tibial plateau is subluxed posteriorly from the normal position from 0 to 90 deg knee flexion [1]. Not only does this mean that the femur articulates differently on the tibia, but it will reduce the moment arm of the extensor mechanism, and that will cause increased joint forces. Thus, it was not surprising that Weiler and Strobel [2] found an increasing prevalence of degenerative changes with time post-injury. In cases where the PCL injury is combined with other lesions, most commonly at the posterolateral aspect of the knee, then disabling instability is normal and a combined reconstruction is needed. This paper concentrates solely on the PCL itself.

PCL STRENGTH AND GRAFT CHOICE

The ultimate tensile strength of the PCL has been reported in the range 739 to 1627 N, while more recent work has found that the anterolateral fibre bundle alone reached 1620 N, with the posteromedial bundle reaching 258 N [3]. Despite the spread of data, it shows that the PCL is stronger than the ACL in similar elderly specimens. We do not know how the strength of the PCL varies with age, but the ACL is 2.5 times stronger in young adults than old [4]. This great strength suggests the use of a strong graft, and so a patellar tendon graft wider than is used for the

Biomechanics Section, Imperial College London, London SW7 2AZ, England

ACL should be considered, or else a 4-stranded hamstrings tendon graft; both of these have adequate strength [5,6]. If a double-bundled reconstruction method is used, with a semitendinosus/gracilis tendons construct, it would be appropriate to use the stronger semitendinosus for the anterolateral bundle, leaving the gracilis for the posteromedial bundle.

PCL STABILISING ACTIONS

The PCL is the primary restraint to tibial posterior draw. It has negligible roles in resisting other tibiofemoral displacements, such as internal-external rotation, while the peripheral structures are intact, so the PCL is only a secondary restraint to those other movements. This explains why it is essential to reconstruct the peripheral ligaments if they have been damaged, otherwise abnormal forces will be imposed on the PCL reconstruction.

An MRI of the extended knee shows clearly that the bulk of the PCL is slack, with the fibres taking a curved path between their attachments. It is not surprising, therefore, to find that the PCL has only a minor role in resisting tibial posterior draw in the extended knee [7]. As the knee flexes, so the anterolateral bundle, which is the main bulk of the fibres, becomes tighter and its femoral attachment rises up from the tibial plateau. It is then the primary restraint to tibial posterior draw [7]. Taken as a whole, the PCL has been shown to take a steeper angle to the tibial plateau and to lengthen (which means that it is under tension) as the knee flexes from 0 to 90 degrees [8]. In deep knee flexion, the PCL wraps against the roof of the femoral intercondylar notch, becoming vertical to the tibial plateau at approximately 120 deg. In full passive knee flexion, the PCL slants posteriorly away from the tibia, effectively reversing its direction for resisting A-P draw, so that its action then is to prevent the tibia separating from the femur in an *anterior* direction [9].

The description above has concentrated on the PCL as a whole, and may also be taken to be correct for the anterolateral fibre bundle, which makes up the bulk of the PCL. However, there is also a posteromedial fibre bundle, which has a distinct contribution. This fibre bundle is not seen well with normal sagittal plane MRI cuts, because it slants across the femoral inetrcindylar notch, from proximal-medial on the femur to distal-lateral on the posterior tibia. It is best imaged by slanting the MRI cut approximately 20 deg in external rotation, which is the opposite to that used to image the ACL. The posteromedial fibres are tight in full knee extension, but are then aligned almost axially, so they can only act to keep the joint compressed, and not to withstand tibial posterior draw. They slacken as the knee flexes, passing between the anterolateral bundle and the medial side wall of the intercondyar notch, twisting the PCL as a whole, so that their femoral attachment is relatively anterior in deep knee flexion. This allows these fibres to tighten and so to stabilise the flexed knee against tibial posterior draw. It is this role which might justify the added complexity of using a double-bundle reconstruction method [10].

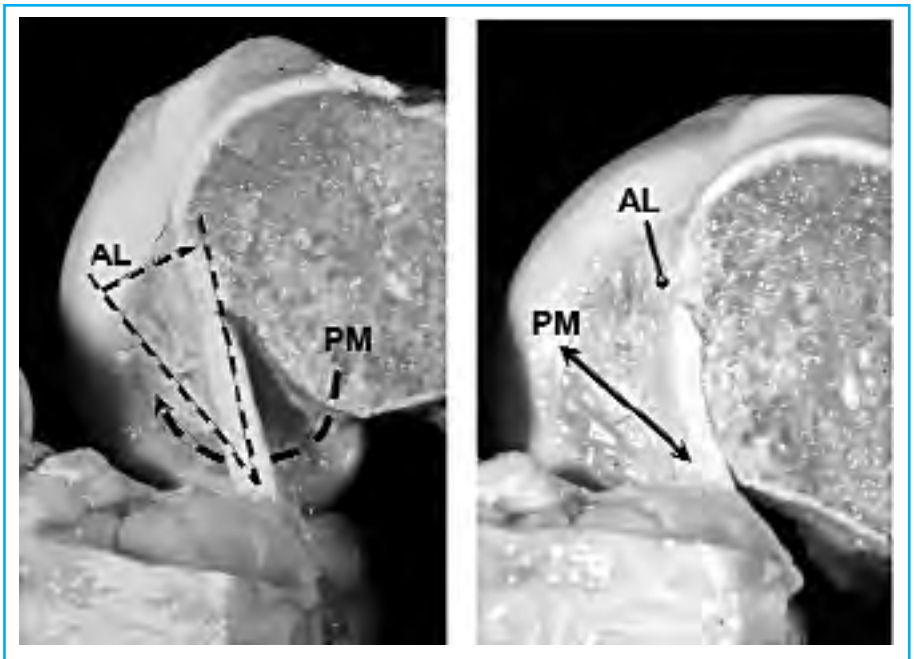

Fig. 1. (a): As the knee flexes, the anterolateral bundle (AL) tightens and becomes steeper, while the posteromedial Bundle (PM) slackens and passes between the AL bundle and the wall of the notch. (b): In deep flexion, the PM bundle is tight and well-aligned, while the AL bundle is almost vertical.

ISOMETRIC RECONSTRUCTION

The discussion above has shown that the PCL has fibres that have distinct patterns of tightening and slackening as the knee flexes, whether the PCL is taken as a whole, or if considered as two fibre bundles. It should be concluded, therefore, that the PCL does not behave as an isometric structure, and so an isometric reconstruction is not likely to reproduce physiological characteristics for the knee. This has been proven: because an isometric reconstruction does not slacken when the knee reaches full extension, whereas the natural PCL does slacken then, isometric reconstructions caused significant over-constraint of the extended knee. Conversely, the isometric reconstruction did not tighten when the knee was flexed in the same way that the natural PCL does, and so the reconstruction then allowed excessive laxity [11]. It appears that a non-isometric reconstruction is needed in order to reproduce normal posterior laxity values across the range of knee flexion.

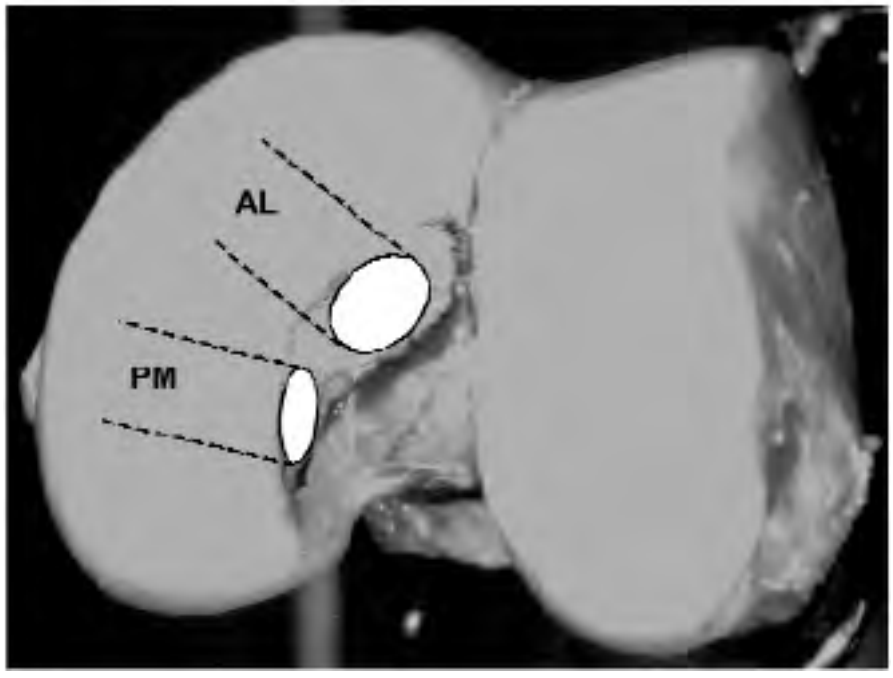

Fig. 2. Typical tunnel positions for double-bundle reconstructions: AL: anterolateral; PM: posteromedial.

SINGLE-BUNDLE ANATOMICAL RECONSTRUCTION

Because the main bulk of the cross-section of the PCL, and also its strength, is the anterolateral fibre bundle, it seems logical to aim to reproduce this structure if making a single-bundle reconstruction. The anterolateral bundle attaches close to the articular cartilage margin of the femoral intercondylar notch, spreading from approximately 9 to 12 o'clock around the notch. It's geometrical centre is near to the 10 o'clock position and approximately 8 mm proximal to the edge of the articular cartilage. This means that a graft tunnel 9 mm diameter with a margin of 1-2 mm will be close to the centre of the fibre bundle attachment. This will be relatively distal in the notch ('shallow' in arthroscopic terms). It has been found that the isometric zone is relatively proximal to the PCL attachment, so this bundle will tighten as the knee flexes, as does the natural PCL. With a correct tensioning protocol (see below), this single-bundle reconstruction can reproduce the natural posterior laxity pattern from full knee extension to beyond 60 degrees flexion [11]. However, it was found that excessive laxity remained in deeper knee flexion. The underlying reason for this is that the anterolateral fibres become steeply inclined as the knee flexes, and so they are then not aligned well to resist tibial posterior translation. Some researchers have reported that a more centrally/distally-placed graft tunnel can closely reproduce normal posterior laxity across the full range of knee flexion [12].

DOUBLE-BUNDLE PCL RECONSTRUCTION

The double-bundle reconstruction aims to overcome the weakness of the single-bundle reconstruction based on the anterolateral fibre bundle, by reproducing the posteromedial fibres, that are tight and well-aligned in deep knee flexion. The posteromedial fibre bundle attaches to the femur posteriorly and slightly proximal to the anterolateral bundle (low and deeper in the notch, arthroscopically) at approximately 8 o'clock and centred 11 mm proximal to the edge of the cartilage. This has been shown to control tibial posterior laxity in deep knee flex-

ion [11]. Despite this biomechanical superiority, which has been found in several studies [13], no clinical studies have yet shown significantly better results for this method.

GRAFT TENSIONING

There has been debate about how to tension PCL grafts. The Author's opinion is that it is not correct to recommend a fixed tension, because knees have a range of natural laxity. It seems more appropriate to adjust graft tension until the knee laxity matches the uninjured knee, so that it is restored to 'normal' for that patient. It is mechanically best to tension each graft (if using two bundles) at the knee flexion angle where its stabilising action is clearest, which is around 60-70 degrees for the anterolateral bundle graft and for a single-bundle reconstruction, and in deep knee flexion, say 120 degrees, for the posteromedial bundle graft. Having done that, the knee should be checked for full range of extension, in case the posteromedial graft overconstrains this. Tensioning the posteromedial graft in the extended knee will not allow the surgeon to check that it is restoring normal laxity at that angle of flexion.

DISCUSSION

The reconstruction methods recommended above have been based on the anatomical structure and physiological actions of the fibres of the natural PCL. However, there is still much work to be done to learn how best to combine PCL reconstructions with repairs or reconstructions of the peripheral ligaments, that are often also damaged.

REFERENCES

[1] Logan M, Williams A, Lavelle J, Gedroyc W, Freeman M. *The effect of posterior cruciate ligament deficiency on knee kinematics*. Am J Sports Med 2004;32:1915-22.

[2] Strobel MJ, Weiler A, Schulz MS, Russe K, Eichhorn HJ. *Arthroscopic evaluation of articular cartilage lesions in posterior cruciate ligament-deficient knees*. Arthrosc 2003;19:262-8.

[3] Race A, Amis AA. *The mechanical properties of the two bundles of the human posterior cruciate ligament*. J Biomechs 1994; 27:13-24.

[4] Woo SLY, Hollis JM, Adams DJ, Lyon RM, Takai S. *Tensile properties of the human femur-anterior cruciate ligament-tibia complex: The effects of specimen age and orientation*. Am J Sports Med 1991;19:217-25.

[5] Cooper DE, Deng XH, Burstein AL, Warren RF. *The strength of the central third patellar tendon graft: a biomechanical study*. Am J Sports Med 1993;21:818-23.

[6] Hamner DL, Brown CH, Steiner ME, Hecker AT. *Hamstring tendon grafts for reconstruction of the anterior cruciate ligament: biomechanical evaluation of the use of multiple strands and tensioning techniques*. J Bone Jt Surg 1999;81A:549-57.

[7] Butler DL, Noyes FR, Grood ES. *Ligamentous restraints to anterior-posterior drawer in the human knee: a biomechanical study*. J Bone Jt Surg 1980;62A:259-70.

[8] Race A, Amis AA. *Loading of the two bundles of the posterior cruciate ligament: an analysis of bundle function in A-P drawer*. J Biomechs 1996;29:873-9.

[9] Vogrin TM Hoher J, Aroen A, Woo SL, Harner CD. *Effects of sectioning the posterolateral structures on knee kinematics and is-situ forces in the posterior cruciate ligament*. Knee Surg Sports Traumatol Arthrosc 2000;8:93-8.

[10] DeFrate LE, Gill TJ, Li G. *In vivo function of the posterior cruciate ligament during weightbearing knee flexion*. Am J Sports Med 2004;32:1923-8.

[11] Komatsu T, Kadoya Y, Nakagawa S, Yoshida G, Takaoka K. *Movement of the posterior cruciate ligament during knee flexion – MRI analysis*. J Orthop Res 2005;23:334-9.

[12] Race A, Amis AA. *PCL reconstruction: in vitro biomechanical comparison of 'isometric' versus single and double-bundled 'anatomic' grafts*. J Bone Jt Surg 1998;80B:173-9.

[13] Galloway MT, Grood ES, Mehalik JN, Levy M, Saddler SC, Noyes FR. *Posterior cruciate ligament reconstruction: an in vitro study of femoral and tibial graft placement*. Am J Sports Med 1996;24:437-45.

[14] Amis AA. *Posterior cruciate ligament reconstruction: the double-bundle method is most effective for restoring posterior tibiofemoral laxity*. In: Williams RJ, Johnson DP, eds. *Controversies in knee surgery*. Oxford, Oxford Univ Press 2004, pp. 375-383.

Ricostruzione transtibiale del legamento crociato posteriore

Transtibial reconstruction of posterior cruciate ligament

P.P. Mariani
F. Margheritini

RIASSUNTO

La tecnica transtibiale rappresenta la tecnica considerata "standard" per la ricostruzione del legamento crociato posteriore (LCP). Tuttavia i rischi di lesioni vascolare o la presenza della "killer turn" rappresentano per i fautori di tecniche alternative i limiti di tale tecnica. Seppure citato spesso come un fattore di rischio nella chirurgia transtibiale del legamento crociato posteriore, la reale incidenza di lesioni del fascio vascolonervoso non è mai stata riportata in letteratura e sino ad oggi sono stati descritti solo casi sporadici. Per quanto riguarda gli effetti lesivi della killer turn sul trapianto, le prove sperimentali sono state condotte su trapianti non vitali incapace di adattarsi alle sollecitazioni sperimentalmente indotte. Anche ai fini di recuperare una normale lassità articolare, non sono state dimostrate a tempo zero differenze statisticamente significative tra la tecnica inlay e la tecnica transtibiale. Anche i risultati clinici non dimostrano un'effettiva differenza tra le due tecniche.

Parole chiave: legamento crociato posteriore, ricostruzione, tecnica, arteria poplitea

SUMMARY

Transtibial technique is the most common procedure for posterior cruciate ligament reconstructions. The vascular injuries and the presence of the "killer turn" have been advocated as main factors for preferring alternative procedures, such as the inlay technique. The incidence of iatrogenic neurovascular injury has not been published up to now and despite the widespread concern for this risk, only few reports of popliteal artery injury during posterior cruciate surgery have been published. Regarding the killer turn, it should be pointed out that all studies have been carried out with nonviable grafts without ability to remodel in response to wear. Moreover, different studies have failed to find significative differences at time zero between the transtibial and inlay technique in terms of graft forces and capacity of restoring a normal anteroposterior laxity. Also the clinical studies have failed to show differences between these two techniques.

Key words: posterior cruciate ligament, reconstruction, technique, popliteal artery

Istituto Universitario di Scienze Motorie, Piazza L. de Bosis 15, 00138 Roma

La ricostruzione transtibiale del LCP, sebbene originariamente descritta da Clancy [1] come tecnica a cielo aperto, con l'avvento della chirurgia artroscopica è diventata la procedura standard di ricostruzione del legamento crociato posteriore (LCP).
La tecnica presenta però alcune oggettive difficoltà nell'esecuzione di un corretto tunnel tibiale e più volte sono stati sottolineati i rischi di lesione neurovascolare. Recentemente, inoltre, alcuni studi biomeccanici hanno evidenziato la presenza di un'eccessiva concentrazione delle forze a livello della curva che il trapianto esegue uscendo dal tunnel tibiale, tale da causare una progressiva lesione del trapianto stesso. Per ovviare a tali inconvenienti è stata proposta in alternativa da diversi Autori la tecnica inlay il cui principale vantaggio sarebbe rappresentato dalla possibilità di eliminare la cosiddetta "killer turn" ovvero l'angolo acuto formato dal trapianto all'emergenza intrarticolare del tunnel tibiale.
Rimandando la descrizione della ricostruzione transtibiale ai numerosi articoli o alle monografie riguardanti tale specifico argomento, desideriamo analizzare in questa sede se le limitazioni della tecnica siano realmente significative tali da limitarne il suo impiego.

LESIONI VASCOLARI

Il fascio vascolonervoso popliteo è una struttura a rischio nell'esecuzione del tunnel tibiale per la sua vicinanza alla capsula articolare posteriore e conseguentemente al LCP. Infatti, a livello dell'interlinea articolare è stata calcolato da Matava et al. [2] che l'arteria dista in media 7,6 mm dalla capsula articolare mentre più distalmente, cioè in corrispondenza della corticale posteriore della metafisi tibiale, la distanza è di circa 6-10 mm. La distanza del fascio vascolonervoso dal piano capsulare tende ad aumentare con l'incremento progressivo della flessione articolare del ginocchio, ed è pertanto consigliabile per evitare rischi di lesioni iatrogene che l'esecuzione del tunnel tibiale sia effettuata mantenendo il ginocchio flesso a 90°, posizione questa che consente di distanziare sufficientemente tali strutture dal piano osseo. Numerosi studi, sia di risonanza magnetica [3 4] che anatomici [3], hanno legittimato tale posizione come ad esempio, Shetty et al. [3] i quali hanno calcolato una distanza media di 5,9 mm a ginocchio esteso e di 7,2 mm a ginocchio flesso a 90°, tra tali strutture. Inoltre le dissezioni anatomiche eseguite da tali Autori hanno mostrato che la porzione distale dell'arteria poplitea è scarsamente mobile e rimane aderente al suo piano di scorrimento, a differenza del suo tratto più prossimale.
Seppure citato spesso come un fattore di rischio nella chirurgia transtibiale del legamento crociato posteriore, la reale incidenza di tale complicazione non è mai stata riportata in letteratura e sino ad oggi sono stati descritti sotto forma di "case report" [5 6]. In una revisione condotta dalla società australiana di chirurgia vascolare [6], però, sono stati riportati 117 casi di lesione iatrogena dell'arteria poplitea, di cui 38 sono avvenuti durante interventi di ricostruzione legamentosa e di questi solo 30 causati direttamente dalla punte del filo guida o dalla fresa. Al fine di ridurre i rischi di una lesione neurovascolare sono state descritte diverse tecniche o accorgimenti: l'uso di un dito o un divaricatore introdotto da un'incisione posteromediale [5 7-9], l'esecuzione del tunnel tibiale sotto controllo fluoroscopico [5], la fresatura manuale del tunnel [10], guide con sistemi di protezione [11], l'esecuzione di un tunnel utilizzando la "via laterale" cioè eseguito con direzione latero-mediale [12], ed infine utilizzando la visione transseptal [13]. Deve essere infine considerata che la non remota possibilità di lesioni iatrogene è un'evenienza possibile anche nella tecnica Inlay. È stata infatti misurata in soli 18 mm la distanza media dell'arteria poplitea da una vite posizionata nel centro anatomico dell'inserzione tibiale del legamento crociato posteriore [14].

KILLER TURN

Alcune perplessità sono sorte recentemente sulla tecnica transtibiale per quanto concerne la presenza di un angolo acuto formato dal trapianto all'emergenza intrarticolare del tunnel tibiale, meglio conosciuto come la "killer turn". La stretta curva prodotta dal legamento associata all'azione abrasiva del bordo del tunnel tibiale, può teoricamente aumentare in misura eccessiva le forze *in situ* del trapianto con sua successiva elongazione e rottura [15]. Prove sperimentali hanno infatti dimostrato che dopo carichi ciclici il trapianto subisce a livello dell'emergenza tibiale delle significative alterazioni tali da compromettere le sue caratteristiche biomeccaniche. Al fine di limitare l'effetto che tale curva può avere sul neolegamento, si raccomanda di eseguire il tunnel tibiale con un angolo sul piano sagittale non inferiore ai 45°. In questo modo si otterrebbe una più anatomica inserzione tibiale con una più fisiologica distribuzione delle forze. È però

importante ricordare che queste osservazioni sono state fatte in laboratorio e quindi non è noto se la killer turn rappresenti un reale problema su trapianti vitali che vanno incontro a processi di rivascolarizzazione e rimodellamento biologico che possono modificare tale processo di abrasione. Ricordiamo inoltre che il programma di recupero funzionale post-operatorio prevede una periodo di immobilizzazione più lungo di quello consigliato dopo analogo intervento sul crociato anteriore e con una successiva mobilizzazione inferiore ai carichi ciclici prodotti in laboratorio. Inoltre, deve essere tenuto presente che una simile "killer turn" è presente a livello del foro femorale sia nella ricostruzione del LCP sia del LCA e riscontri *in vivo* di lesioni abrasive del trapianto non sono mai state dimostrate. Recentemente inoltre è stato proposto di eseguire il tunnel partendo dal versante antero-laterale della tibia, con una conseguente minore abrasione del legamento nella sua porzione intra-articolare. Tale tecnica è stata recentemente studiata in laboratorio e i primi dati sembrerebbero supportare questa procedura [16]. Infine il posizionamento stesso del blocchetto rotuleo all'emergenza del tunnel tibiale articolare è stato descritto come possibile fattore da tenere in considerazione, al fine di minimizzare gli effetti della killer turn [17].

Non è chiaro dalla letteratura se le tecniche alternative, quali la Inlay, proposte per ovviare alla killer turn, siano realmente efficaci nel ristabilire una corretta cinematica del ginocchio. Diversi studi [18-20] sono infatti concordi nel riportare nessuna differenza statisticamente significativa tra le due tecniche a tempo zero in termini di traslazione antero-posteriore o valori di forza *in situ* riscontrabili nel trapianto. Unica differenza sarebbe una minor pre-tensione richiesta dalla tecnica inlay per ristabilire una normale lassità del ginocchio.

Sembra quindi che i vantaggi biomeccanici della tecnica inlay siano più teorici che non realmente effettivi e non ascrivibili totalmente all'eliminazione della cosiddetta "killer turn". A nostro giudizio, infatti, la possibilità di ricreare a livello tibiale un'inserzione quanto più anatomica ed una distribuzione più uniforme delle forze agenti sul trapianto rappresentano i principali vantaggi della tecnica inlay. Deve essere sottolineato inoltre che i risultati clinici ottenuti sia con la tecnica transtibiale sia con la tecnica inlay, non hanno dimostrato reali differenze a breve termine.

In conclusione, la tecnica transtibiale, seppure tecnicamente complessa, non presenta reali limitazioni o rischi purché vengano osservate scrupolosamente le principali note di tecnica e di prudenza che devono guidare l'atto chirurgico.

BIBLIOGRAFIA

[1] Clancy WG, Shelbourne KD, Zoellner GB, Keene JS, Reider B, Rosenberg TD. *Treatment of knee joint instability secondary to rupture of the posterior cruciate ligament*. J Bone Joint Surg Am 1983;65:310-22.

[2] Matava MJ, Sethi NS, Totty WG. *Proximity of the posterior cruciate ligament insertion to the popliteal artery as a function of the knee flexion angle: implications for posterior cruciate ligament reconstruction*. Arthroscopy 2000;16:796-804.

[3] Shetty AA, Tindall AJ, Qureshi F, Divekar M, Fernando KW. *The effect of knee flexion on the popliteal artery and its surgical significance*. J Bone Joint Surg Br 2003;85:218-22.

[4] Smith PN, Gelinas J, Kennedy K, Thain L, Rorabeck CH, Bourne RB. *Popliteal vessels in knee surgery. A magnetic resonance imaging study*. Clin Orthop 1999;367:158-64.

[5] Jackson DW, Proctor CS, Simon TM. *Arthroscopically assisted PCL reconstruction. A technical note on potential neurovascular injury related to drill bit configuration*. Arthroscopy 1993;9:224-7.

[6] Bartlett J, Roberts AS. *Complicazioni nella chirurgia del legamento crociato posteriore*. In: Mariani PP, Margheritini F, eds. *Il Legamento Crociato Posteriore*. Bologna: Timeo 2004, p. 169.

[7] Levy M, Riederman R, Warren RF. *An antero-medial approach to the posterior cruciate ligament*. Clin Orthop 1984;190:174-81.

[8] Veltri DM, Warren RF, Silver G. *Complications in posterior cruciate ligament surgery*. Oper Tech Sports Med 1993;1:154-8.

[9] Fanelli GC. *Arthroscopically assisted posterior cruciate ligament reconstruction transtibial tunnel technique*. In: Fanelli GC, ed. *Posterior cruciate ligament injuries*. New York: Springer-Verlag 2001, pp. 157-175.

[10] Schulte KR, Chu ET, Fu FH. *Arthroscopic posterior cruciate ligament reconstruction*. Clin Sports Med 1977;16:145-56.

[11] Bullis DW, Paulos LE. *Reconstruction of the posterior cruciate ligament with allograft*. Clin Sports Med 1994;13:581-97.

[12] Ohkoshi, Y, Nagasaki S, Yamamoto K, Urushibara M, Tada H, Shigenobu K, et al. *A new endoscopic posterior cruciate ligament reconstruction: Minimization of graft angulation*. Arthroscopy 2001;17:258-63.

[13] Ahn J-H, Chung YS, Oh I. *Arthroscopic posterior cruciate ligament reconstruction using the posterior trans-septal portal*. Arthroscopy 2003;19:1201-7.

[14] Miller MD, Kline AJ, Gonzales J, Beach WR. *Vascular risk associated with a posterior approach for posterior cruciate ligament reconstruction using the tibial inlay technique*. J Knee Surg 2002;15:137-40.

[15] Bergfeld JA, McAllister DR, Parker RD, Valdevit AD, Kambic HE. *A biomechanical comparison of posterior criuciate ligament reconstruction techniques*. Am J Sports Med 2001;29:129-36.

[16] Huang TW, Wang CJ, Weng LH, Chan YS. *Reducing the "killer turn" in posterior cruciate ligament reconstruction*. Arthroscopy 2003;7:712-6.

[17] Markolf K, Davies M, Zoric B, McAllister D. *Effects of bone block position and orientation within the tibial tunnel for posterior cruciate ligament graft reconstructions: a cyclic loading study of bone-patellar tendon-bone allografts*. Am J Sports Med 2003;31:673-9.

[18] Margheritini F, Mauro GS, Rihn J, Stabile K, Woo SL-Y, Harner CD. *Biomechanical comparison of tibial inlay versus trantibial techniques for posterior cruciate ligament reconstruction*. Am J Sports Med 2004;32:1-7.

[19] Oakes DA, Markolf KL, McWilliams J. *Biomechanical comparison of tibial inlay and tibial tunnel techniques for reconstruction of the posterior cruciate ligament: analysis of graft forces*. J Bone Joint Surg Am 2002;84:938-44.

[20] McAllister DR, Markolf KL, Oakes DA. *A biomechanical comparison of tibial inlay and tibial tunnel posterior cruciate ligament reconstruction techniques: graft pretension and knee laxity*. Am J Sports Med 2002;30:3121-37.

G.I.O.T. 2005;31(Suppl.2):S284-S288

Ricostruzione del legamento crociato posteriore con accesso tibiale diretto in lesioni croniche

Posterior cruciate ligament reconstruction in chronic injuries with a direct tibial approach

R. Buzzi
P. Aglietti
F. Giron
P. Cuomo
N. Mondanelli

RIASSUNTO

L'approccio posteriore diretto alla tibia per la ricostruzione del legamento crociato posteriore (LCP) è stato proposto nell'intento di ottenere un posizionamento anatomico e riproducibile del trapianto e per evitare l'angolazione dello stesso alla fuoriuscita dal tunnel tibiale. Studi biomeccanici hanno dimostrato che ricostruzioni eseguite con tecnica transtibiale hanno un'incidenza significativamente maggiore di abrasione ed elongazione del trapianto rispetto a quelle eseguite con tecnica inlay. Abbiamo eseguito 13 ricostruzioni del LCP per lesioni croniche utilizzando un accesso posteriore diretto e un trapianto omologo. Il paziente è posizionato inizialmente prono per il tempo tibiale e poi supino per quello femorale. Tutte le lassità associate furono corrette. Dieci pazienti sono stati controllati con un follow-up minimo di 12 mesi. La traslazione tibiale posteriore era in media 12 mm nel pre-operatorio e 3,6 mm al follow-up. Essa era inferiore a 5 mm in 9 casi su 10. I risultati secondo la scheda IKDC sono stati soddisfacenti nel 90% dei casi. I risultati preliminari di questa limitata serie di casi ci sembrano un progresso rispetto a quanto da noi ottenuto in passato.

INTRODUZIONE

La ricostruzione del legamento crociato posteriore (LCP) è un intervento infrequente, spesso eseguito nell'ambito di ricostruzioni multiligamentose del ginocchio. I risultati di questa chirurgia sono generalmente ritenuti inferiori rispetto alla ricostruzione del legamento crociato anteriore (LCA).

Nella ricostruzione del LCP abbiamo utilizzato negli anni Ottanta una tecnica con tunnel tibiale transosseo e trapianto autologo. In una serie di 22 lesioni croniche riviste con un follow-up medio di 3 anni il cassetto posteriore era entro i 5 mm nel solo 45% dei casi ed il risultato soddisfacente nel 36% [1].

Negli anni Novanta abbiamo utilizzato un trapianto autologo dal tendine quadricipitale posizionato con la brattea ossea nel tunnel femorale. Il paziente veniva in un secondo tempo posto in posizione prona per eseguire un accesso posteriore attraverso cui tensionare e fissare il trapianto alla tibia. I risultati di questo intervento in una serie di 18 lesioni croniche dimostrarono un cassetto posteriore entro i 5 mm nel 78% dei casi e un risultato finale soddisfacente nel 67% [2].

Tuttavia tale tecnica presentava alcuni svantaggi tra cui l'impossibilità di tensionare e fissare il trapianto con il ginocchio flesso a 90° e la necessità di fissare prima del LCP le eventuali ricostruzioni associate.

Prima Clinica Ortopedica
dell'Università di Firenze
Largo P. Palagi 1
50139 Firenze
Tel. +39 055 416901
E-mail: rbuzzi@unifi.it

Per ovviare a questi inconvenienti abbiamo recentemente modificato la tecnica utilizzando un trapianto omologo fissato inizialmente alla tibia tramite un accesso posteriore diretto. Il paziente viene poi posizionato supino per eseguire la fissazione femorale e le eventuali ricostruzioni associate.
Lo scopo di questo lavoro è presentare i risultati clinici e radiografici in una serie di 13 pazienti operati di ricostruzione del LCP per lesione cronica con trapianto omologo e fissazione tibiale diretta.

MATERIALE

Nel periodo 1/2000-6/2004 abbiamo eseguito 13 ricostruzioni del LCP per lesione cronica con accesso posteriore diretto alla tibia e trapianto omologo. Dieci pazienti sono stati rivisti con un follow-up minimo di un anno e formano il materiale di questo studio. In 3 pazienti non è stato possibile eseguire il controllo al follow-up. Una paziente non è stata rintracciata e in due casi è stato eseguito soltanto un follow-up telefonico.
Si trattava di 8 maschi e 2 femmine di età media di 29 anni (range 17-52). La lesione era stata causata da un incidente stradale in 7 pazienti (6 in motocicletta ed 1 in automobile) e da un incidente sportivo in 3 casi (sci, basket e calcio rispettivamente). Lesioni associate del sistema muscolo-scheletrico erano presenti in 3 pazienti.
In 4 pazienti si trattava di una lesione isolata del LCP, mentre in 6 casi erano lesioni multiligamentose: LCP + strutture postero-laterali (1 caso), LCP + LCL (1), LCP + LCA (2), LCP + LCA + LCM (1), LCP + LCA + LCM + LCL (1).
La chirurgia precedente includeva 2 meniscectomie mediali, 1 osteotomia tibiale valgizzante, 2 ricostruzioni del LCA ed una ricostruzione del LCP.
Prima della lesione 7 pazienti praticavano regolarmente calcio o basket (sport con pivot e contatto, livello I), 3 pazienti praticavano rispettivamente sci, motocross e trekking (sport con pivot ma senza contatto, livello II).
L'intervallo tra la lesione e l'intervento era in media 60 mesi (range 6-156).
Prima dell'intervento 5 pazienti valutavano il ginocchio come anormale e 5 come gravemente anormale. Sette pazienti lamentavano dolore e 8 accusavano cedimenti articolari completi. Solo 3 pazienti praticavano sporadicamente la corsa. I rimanenti erano limitati alle attività quotidiane.
La valutazione soggettiva con la scheda IKDC (massimo 100 punti) mostrava 54 punti in media (range 29-82).
Alla valutazione preoperatoria 8 ginocchia mostravano un arco di movimento completo, mentre in 2 vi era un deficit di flessione di 20° e 40° rispettivamente. Tre ginocchia mostravano un'iperestensione tra 3° e 5° rispetto al lato sano.
Il test di Lachman era positivo 1+ (tra 3 e 5 mm di traslazione tibiale anteriore) in 1 caso, 2+ (tra 6 e 10 mm) in 1 caso e 3+ (oltre 10 mm) in 2. Il test del pivot-shift era positivo 1+ in 1 paziente, 2+ in 2 e 3+ in 1.
In tutti i casi il cassetto posteriore era positivo 3+ (oltre 10 mm) e la superficie tibiale anteriore era posteriore ai condili femorali. Il pivot-shift inverso era positivo in tutti i casi: 1+ in 2, 2+ in 6 e 3+ in 2.
Un'apertura della rima articolare mediale allo stress in valgo era presente in 3 casi ed era di 3-5 mm, 6-10 mm e oltre 10 mm in 1 caso ciascuno.
Un'apertura della rima articolare laterale allo stress in varo era presente in 2 casi (6-10 mm). Un aumento della rotazione tibiale esterna a 30° e 90° di flessione era presente in 3 casi, di 6-10° in 2 casi e di 11-19° in 1.
Un crepitio femoro-rotuleo era presente in 8 ginocchia, moderato in 7 e sintomatico con lieve dolore in 1 caso.

TECNICA CHIRURGICA

L'intervento chirurgico prevede due tempi, tibiale e femorale. Il tempo tibiale viene effettuato per primo a paziente prono. È necessario avere la certezza della diagnosi di lesione del LCP non essendo possibile praticare un'artroscopia diagnostica a paziente prono.
Si esegue un'incisione cutanea curvilinea che origina nella piega flessoria del ginocchio e si estende distalmente seguendo il margine mediale del gastrocnemio. Si sposta il gemello mediale in senso laterale fino ad esporre la capsula posteriore, proteggendo il fascio vascolonervoso. Si incide la capsula longitudinalmente lungo il bordo laterale del condilo femorale mediale, fino all'arteria genicolata inferomediale che decorre lungo il margine superiore del muscolo popliteo. La capsula viene sollevata con uno scollaperiostio procedendo in senso medio-laterale. È utile l'impiego di due Steinmann infissi nella tibia per mantenere divaricata la capsula. Si identifica la fovea tibiale e si procede alla rimozione dei residui del LCP.
In questa casistica abbiamo utilizzato trapianti omologhi congelati provenienti dalla locale banca dell'osso, inclu-

dendo il tendine rotuleo (5 casi), il tibiale anteriore (4) e il tendine d'Achille (1). L'età media del donatore era 33 anni (range 16-43).
Se si utilizza un trapianto con brattea ossea all'estremità (rotuleo o achilleo) si produce uno scasso e la brattea viene fissata con due viti da spongiosa da 4,0 mm con rondella. Nel caso di trapianto tendineo si esegue una cruentazione della fovea con fresa circolare e si fissa il trapianto con vite da spongiosa e rondella dentata a basso profilo.
Dopo aver fissato il trapianto distalmente, si passa l'estremità prossimale dello stesso in articolazione con l'impiego di un passafilo fatto fuoriuscire nella porzione anteromediale del ginocchio. Si esegue quindi un'accurata emostasi e la sutura per piani.
Il paziente viene riposizionato in decubito supino e si appronta un nuovo campo sterile. Si esegue un'incisione cutanea pararotulea mediale e un'artrotomia con accesso subvastus. Si identifica il trapianto e si esegue l'esplorazione dell'articolazione e l'eventuale chirurgia meniscale.
Si prepara quindi il foro femorale. In questa casistica abbiamo ricostruito il LCP con tecnica a singolo fascio in 6 casi, utilizzando in 5 il tendine rotuleo ed in 1 il tendine d'Achille. Il filo guida è posto a 4-5 mm dalla cartilagine articolare, ad ore 11 circa nel ginocchio sinistro, nella sede di inserzione del fascio anterolaterale. In 4 casi abbiamo ricostruito il LCP con tecnica a doppio fascio, utilizzando come trapianto il tendine del tibiale anteriore. Il tunnel per il fascio posteromediale viene praticato più posteriormente, ad ore 9.30 circa.
Si fresa quindi il tunnel femorale con tecnica outside-in ed il trapianto viene introdotto nel tunnel. Per fissare il fascio anterolaterale il ginocchio viene flesso a circa 80° ed il cassetto posteriore ridotto. Nel caso di ricostruzione a doppio fascio, il fascio posteromediale viene fissato con il ginocchio in estensione. Qualora il trapianto sia fornito di una brattea ossea la fissazione femorale è con vite a interferenza. Se il trapianto è solo tendineo preferiamo una vite ad interferenza con fissazione extrarticolare aggiuntiva con vite e rondella dentata o cambra.
Eventuali ricostruzioni ligamentose associate vengono tensionate e fissate dopo la fissazione del LCP. In questa casistica le ricostruzioni isolate del LCP erano 4. Nei rimanenti 6 casi abbiamo eseguito una o più ricostruzioni associate, includendo il LCA (4 casi), il compartimento laterale (3) ed il LCM (2).
Per ricostruire il LCA abbiamo utilizzato il semitendinoso ed il tendine rotuleo autologhi in 1 caso ciascuno ed il tendine rotuleo omologo in 2 casi. Per ricostruire il compartimento laterale abbiamo utilizzato la fascia lata, il tendine rotuleo e il tendine d'Achille omologhi in 1 caso ciascuno. Per ricostruire il LCM è stata utilizzata in 2 casi la fascia lata omologa.
Al termine dell'intervento l'arto viene posto in una ginocchiera articolata (FGP, Verona, Italia) bloccata in estensione per 2 settimane. Dopo tale periodo la flessione passiva viene introdotta progressivamente, mirando a raggiungere i 90° al termine del secondo mese postoperatorio e 120° al terzo mese. Il carico parziale è concesso dopo 2 settimane e procede a totale entro il secondo mese. La flessione attiva del ginocchio contro resistenza è concessa dopo 6 mesi.

METODO

Per le valutazioni pre e postoperatorie è stata utilizzata la scheda dell'International Knee Documentation Committee (IKDC) [3]. Tale scheda comprende 3 categorie: sintomi (dolore, gonfiore e cedimento articolare), arco di movimento e stabilità. In ogni categoria il giudizio può essere: normale, quasi normale, anormale e gravemente anormale. Il giudizio peggiore ottenuto tra le varie categorie determina il risultato finale. Un risultato normale o quasi normale è considerato soddisfacente.
Lo studio radiografico preoperatorio includeva le proiezioni anteroposteriore in ortostatismo, laterale e assiale di rotula. Venivano inoltre eseguite radiografie sotto stress con l'impiego del Telos (SAMO, Bologna, Italia) per misurare la traslazione tibiale posteriore. Il ginocchio era flesso a 80°-90° e sulla tuberosità tibiale si applicava una forza a direzione posteriore di 15 kg [4]. La proiezione laterale era effettuata con l'ausilio di un amplificatore al fine di verificare la perfetta sovrapposizione dei due condili femorali. La traslazione tibiale posteriore veniva misurata separatamente per il compartimento mediale e per quello laterale e calcolata come media tra questi due valori [5]. La traslazione tibiale posteriore preoperatoria era in media 12 mm (range 9-16).

RISULTATI

In questa casistica non abbiamo avuto complicanze intra- o post-operatorie.

Abbiamo rivisto i 10 pazienti ad una distanza media dall'intervento di 30 mesi (range 12-60).
Cinque pazienti valutavano il ginocchio come normale, 4 come quasi normale e 1 come anormale. La valutazione soggettiva con la scheda IKDC mostrava 76 punti in media (range 56-92).
Tre pazienti erano tornati a praticare calcio (livello I), 3 pazienti praticavano attività di livello II (rispettivamente tennis, motocross e trekking), 2 pazienti praticavano la corsa e 1 il nuoto (livello III); una paziente non praticava alcuna attività sportiva (livello IV).
Quattro pazienti lamentavano dolore durante attività moderate ed 1 durante attività leggere. Cinque pazienti riferivano la comparsa di gonfiore durante attività sportiva moderata. Nessun paziente riferiva cedimenti articolari totali, mentre 3 lamentavano cedimenti parziali durante attività moderate.
Tre pazienti mostravano un deficit di flessione di 6-15°; 2 di questi avevano eseguito ricostruzioni ligamentose associate. Un paziente, con deficit pre-operatorio di flessione di 40°, presentava al follow-up un deficit di 20°. Due pazienti mostravano un deficit di estensione di 3-5°; uno di questi aveva eseguito la ricostruzione del LCA.
Il test di Lachman era normale in 8 casi e mostrava un traslazione tibiale anteriore di 3-5 mm in 2 casi. Il pivot-shift era assente in 6 casi e positivo 1+ in 4.
L'apertura della rima articolare laterale era normale in 9 casi e 3-5 mm in 1 caso.
L'apertura della rima articolare mediale era normale in 6 casi e 3-5 mm in 4 casi.
Lo spostamento tibiale posteriore era normale in 3 casi, 3-5 mm in 6 casi e 6-10 mm in 1 caso. Lo step-off della tibia era normale in 4 casi, ridotto in 5 casi e assente in 1 caso. Il pivot-shift inverso era negativo in 6 casi, positivo 1+ in 3 casi e 2+ in 1 caso.
L'extrarotazione, valutata a 30° e 90° di flessione del ginocchio, era normale in 9 pazienti e quasi normale (entro 10°) in 1 paziente che presentava la stessa differenza anche al pre-operatorio e non era stato trattato.
Il risultato finale era normale in 2 pazienti e quasi normale in 7. Un paziente era giudicato anormale per valutazione soggettiva, dolore, deficit di flessione e stabilità obiettiva.
Un lieve crepitio femoro-rotuleo era presente in 7 ginocchia, in nessuna della quali sintomatico.
La traslazione tibiale posteriore misurata sulle radiografie sotto stress era in media 3,6 mm (range 2-6).

DISCUSSIONE

La ricostruzione del LCP per lesioni croniche rimane un intervento infrequente e dai risultati spesso subottimali. La nostra serie di ricostruzioni, per quanto limitata nel numero dei pazienti e nella lunghezza del follow-up, suggerisce un miglioramento nei risultati rispetto alle tecniche del passato. Una traslazione tibiale posteriore entro i 5 mm ed un risultato soddisfacente furono ottenuti in 9 dei 10 pazienti. Vari fattori possono aver contribuito a questo risultato più favorevole, includendo la correzione di tutte le lassità ligamentose associate, la tecnica di ricostruzione del LCP e la riabilitazione.
La lesione del LCP si associa spesso ad altre lassità, del LCA, del compartimento laterale e del mediale. Studi biomeccanici hanno dimostrato che una lassità associata del compartimento laterale o postero-laterale aumenta gli stress nella ricostruzione del LCP e può condizionarne il fallimento [6-8]. Un'attenta valutazione delle strutture periferiche e l'eventuale ricostruzione delle stesse sono dunque un momento essenziale.
L'approccio posteriore diretto alla tibia per la ricostruzione del LCP fu inizialmente impiegato [9-11] nell'intento di ottenere un posizionamento più anatomico ed evitare la brusca angolazione del trapianto alla fuoriuscita dal tunnel tibiale ("killer turn"). La angolazione del trapianto contro la cresta tagliente del tunnel può causare abrasione, assottigliamento ed elongazione del trapianto. Alcuni studi biomeccanici sembrano confermare la superiorità della tecnica inlay. Bergfeld et al. [12] hanno comparato la tecnica transtibiale ed inlay nella ricostruzione del LCP con tendine rotuleo utilizzando 6 paia di ginocchia di cadavere. Dopo carico ciclico a 90° il gruppo inlay mostrava una traslazione anteroposteriore significativamente inferiore senza segni di degradazione meccanica del trapianto. Questi era invece evidenti nei trapianti impiantati con tecnica transtibiale. Markolf et al. [13] hanno confermato che dopo carico ciclico i tendini rotulei impiantati con tecnica inlay sono soggetti ad assottigliamento ed allungamento significativamente minori rispetto a quelli impiantati con tecnica transtibiale.
D'altro canto bisogna ricordare che altri studi non hanno mostrato differenze significative tra tecnica inlay e transtibiale per quanto riguarda le forze nel trapianto e la traslazione tibiale posteriore [14 15].
Dal punto di vista degli studi biomeccanici esiste una certa evidenza della superiorità della tecnica inlay rispetto alla transtibiale ma l'argomento resta controverso. Dal

punto di vista chirurgico la tecnica inlay eseguita con accesso posteriore ci pare un intervento riproducibile che permette un posizionamento anatomico del trapianto. Operando in prossimità delle strutture vascolo-nervose è comunque raccomandata attenzione e delicatezza. La tecnica transtibiale ha lo svantaggio della difficoltà di esecuzione. Si tratta infatti di una procedura artroscopica avanzata, con difficoltà a raggiungere la posizione desiderata nella fovea tibiale. Nell'eseguire il tunnel è possibile produrre lesioni del fascio neuro-vascolare. L'introduzione in articolazione del trapianto è spesso difficoltosa. Valide indicazioni nella scelta tra tecnica inlay e tecnica transtibiale potrebbero venire da uno studio clinico randomizzato. Tuttavia la limitatezza numerica e la variabilità delle lesioni associate rendono difficile l'esecuzione di un tale studio.

Alcuni studi biomeccanici [16 17] hanno suggerito la superiorità della ricostruzione del LCP a doppio fascio rispetto a quella a singolo fascio. La tecnica con accesso posteriore diretto alla tibia può essere utilizzata per eseguire entrambe le ricostruzioni in base alla preferenza del chirurgo.

Preferiamo eseguire l'intervento in due tempi iniziando con il paziente in posizione prona per l'accesso posteriore diretto alla tibia. Con questa sequenza è consigliabile utilizzare un trapianto omologo in base alla preferenza del chirurgo ed alla disponibilità della banca dell'osso. L'unico trapianto autologo ottenibile con paziente in posizione prona è il semitendinoso e gracile. Tuttavia spesso utilizziamo il semitendinoso per la ricostruzione del compartimento laterale. Una possibile alternativa è operare con il paziente in decubito laterale ma questo rende la chirurgia più difficoltosa. D'altro canto l'utilizzo di trapianti omologhi congelati evita la morbidità del prelievo e consente l'utilizzo di trapianti di maggiori dimensioni.

BIBLIOGRAFIA

[1] Aglietti P, Buzzi R, Menchetti PPM, Giron F, Cavalli E. *Reconstruction of the posterior cruciate ligament for acute and chronic injuries*. J Sports Traumatol Rel Res 1995;17:233-41.

[2] Aglietti P, Buzzi R, Lazzara D. *Posterior cruciate ligament reconstruction with the quadriceps tendon in chronic injuries*. Knee Surg Sports Traumatol Arthrosc 2002;10:266-73.

[3] Hefti F, Mueller W, Jakob RP, Stäubli HU. *Evaluation of knee ligament injuries with the I.K.D.C. form*. Knee Surg Sports Traumatol Arthrosc 1993;1:226-34.

[4] Noyes FR, Barber-Westin SD. *Treatment of complex injuries involving the posterior cruciate and posterolateral ligaments of the knee*. Am J Knee Surg 1996;9:200-14.

[5] Stäubli HU, Noesberger B, Jakob RP. *Stress radiography of the knee. Cruciate ligament function studied in 138 patients*. Acta Orthop Scand 1992;63(Suppl 249):3-27.

[6] Harner CD, Vogrin TM, Hoher J, Ma CB, Woo SL. *Biomechanical analysis of a posterior cruciate ligament reconstruction. Deficiency of the posterolateral structures as a cause of graft failure*. Am J Sports Med 2000;28:32-9.

[7] LaPrade RF, Muench C, Wentorf F, Lewis JL. *The effect of injury to the posterolateral structures of the knee on force in a posterior cruciate ligament graft: a biomechanical study*. Am J Sports Med 2002;30:233-8.

[8] Vogrin TM, Hoher J, Aroen A, Woo SL, Harner CD. *Effects of sectioning the posterolateral structures on knee kinematics and in situ forces in the posterior cruciate ligament*. Knee Surg Sports Traumatol Arthrosc 2000;8:93-8.

[9] Berg EE. *Posterior cruciate ligament tibial inlay reconstruction*. Arthroscopy 1995;11:69-76.

[10] Jakob RP, Ruegsegger M. *Therapy of posterior and posterolateral knee instability*. Orthopade 1993;22:405-13.

[11] Thomann YR, Gaechter A. *Dorsal approach for reconstruction of the posterior cruciate ligament*. Arch Orthop Trauma Surg 1994;113:142-8.

[12] Bergfeld JA, McAllister DR, Parker RD, Valdevit AD, Kambic HE. *A biomechanical comparison of posterior cruciate ligament reconstruction techniques*. Am J Sports Med 2001;29:129-36.

[13] Markolf KL, Zemanovic JR, McAllister DR. *Cyclic loading of posterior cruciate ligament replacements fixed with tibial tunnel and tibial inlay methods*. J Bone Joint Surg Am 2002;84-A:518-24.

[14] Margheritini F, Mauro CS, Rihn JA, Stabile KJ, Woo SLY, Harner CD. *Biomechanical comparison of tibial inlay versus transtibial techniques for posterior cruciate ligament reconstruction. Analysis of kinematics and graft in situ forces*. Am J Sports Med 2004;32:587-93.

[15] Oakes DA, Markolf KL, McWilliams J, Young CR, McAllister DR. *Biomechanical comparison of tibial inlay and tibial tunnel techniques for reconstruction of the posterior cruciate ligament. Analysis of graft forces*. J Bone Joint Surg Am 2002;84-A:938-44.

[16] Mannor DA, Shearn JT, Grood ES, Noyes FR, Levy MS. *Two-bundle posterior cruciate ligament reconstruction. An in vitro analysis of graft placement and tension*. Am J Sports Med 2000;28:833-45.

[17] Race A, Amis AA. *PCL reconstruction. In vitro biomechanical comparison of 'isometric' versus single and double-bundled 'anatomic' grafts*. J Bone Joint Surg Br 1998;80-B:173-9.

An analysis of an anatomical posterolateral knee reconstruction. An in vitro biomechanical study and development of a surgical technique

R.F. LaPrade
S. Johansen[1]
F.A. Wentorf
L. Engebretsen[1]
J.L. Esterberg
A. Tso

Department of Orthopaedic Surgery, University of Minnesota, Minneapolis, Minnesota; [1] Department of Orthopaedic Surgery, Ullevaal Hospital, University of Oslo, Oslo, Norway

Address for correspondence:
Robert F. LaPrade, MD, PhD
Department of Orthopaedic Surgery
University of Minnesota
2450 Riverside Avenue
R200, Minneapolis, MN 55454
E-mail: lapra001@umn.edu

Presented at the 27th Annual Meeting of the AOSSM, Keystone, Colorado, 2001.
No author or related institution has received financial benefit from research in this study. See Acknowledgements for funding information.

SUMMARY

Background. To date, no surgical technique to treat posterolateral knee instability anatomically reconstructs the 3 major static stabilizing structures of the posterolateral knee: the fibular collateral ligament, the popliteus tendon, and the popliteofibular ligament.
Hypothesis. Static varus and external rotatory stability would be restored to the reconstructed knee with a posterolateral knee injury.
Methods. The anatomic locations of the original fibular collateral ligament, popliteus tendon, and popliteofibular ligament were reconstructed using a 2-graft technique. Ten cadaveric specimens were tested in 3 states: intact knee, knee with the 3 structures cut to simulate a grade III injury, and the reconstructed knee.
Results. For the varus loading tests, joint stability was significantly improved by the posterolateral reconstruction compared to the cut state at 0°, 30°, 60°, and 90° of flexion. There were no significant differences between the intact and reconstructed knees at 0°, 60°, and 90° for varus translation. For the external rotation torque tests, external rotation was significantly higher for the cut state than for the intact or reconstructed posterolateral knee. There was no significant difference in external rotation between the intact and reconstructed posterolateral knees at any flexion angle.
Conclusions. This 2-graft technique to reconstruct the primary static stabilizers of the posterolateral knee restored static stability, as measured by joint translation in response to varus loading and external rotation torque, to knees with grade III posterolateral injuries.

Key words: posterolateral knee, knee reconstructions, fibular collateral ligament, popliteus complex

The complex anatomy of the posterolateral aspect of the knee has become better understood in recent years [1-5]. Injuries to the posterolateral structures can result in posterolateral rotary instability of the knee [6-8]. In addition to torn soft tissue structures, the convex opposing articular surfaces of the lateral compartment of the knee accentuate this instability pattern, such that there is also a lack of inherent bony stability compared to the medial side of the knee [9 10]. These injuries are not commonly found isolated and are usually found in the setting of other injuries such as ACL or PCL tears [6-8 11-17]. Although awareness of the instability pattern found with these injuries has increased, it has also been noted that acute injuries are often overlooked

in the initial examination [17-19]. In the presence of other injuries, a posterolateral knee injury may be undiagnosed or misdiagnosed because of the difficulty of the physical examination in the acute setting and the often difficult examination in the chronic setting [6 8 11 13 17 20]. Several physical examination techniques can be used to elicit increases in posterolateral rotation, varus laxity, and external rotation instability, which are often found with posterolateral knee injuries (varus laxity at 0° and 30°, posterolateral drawer test at 80°, reverse pivot shift test, external rotation recurvatum test, dial test at 30° and 90°, and varus thrust gait pattern) [8 9 13 21 22]. In addition, arthroscopic evaluation of the lateral compartment and magnetic resonance imaging have been proven to be accurate to assist in diagnosing acute and chronic posterolateral injuries [20 23]. It is important to diagnose grade III posterolateral injuries because, if left untreated, they may result in significant impairment including pain, meniscal tears, osteoarthritis, and instability [8 13 14 24]. Recent in vitro studies have also demonstrated significantly increased force on ACL and PCL grafts in knees in the presence of grade III posterolateral injuries [10 25 26]. In addition, untreated posterolateral injuries have been implicated in ACL and PCL reconstruction graft failures, placing even more importance on the treatment of these injuries in the face of combined ligament injuries [10 14 16 19 26].

Surgical treatment of grade III posterolateral injuries ranges from primary repair of all injured structures in the acute setting [6 19 27] to various reconstructions, tenodesis, osteotomies, and advancement procedures for chronic injuries. These include fibular collateral ligament reconstruction [17 28], femoral bone block advancements [7 12 14 29], biceps femoris tenodesis [30-33], valgus high tibial osteotomies [19], popliteus tendon and popliteofibular ligament reconstruction using split patellar tendon grafts [17], popliteus recess procedures [9], and central slip iliotibial band or biceps femoris grafts [11 17 34]. The purpose of these operative techniques is to attempt to restore varus and external rotary static stability to knees with significant and symptomatic posterolateral rotatory instability of the knee.

Although these surgical techniques may provide varying degrees of stability to knees with these injuries, we believe that there are no reported techniques that anatomically reconstruct the 3 primary contributors to static stability of the posterolateral knee: the fibular collateral ligament, the popliteus tendon, and the popliteofibular ligament [35 36 19 2 13 37-39]. The attachment anatomy of these structures has been recently studied and quantified (Fig. 1) [2 4 5]. Furthermore, there has been a paucity of in vitro biomechanical studies for posterolateral reconstructions [33].

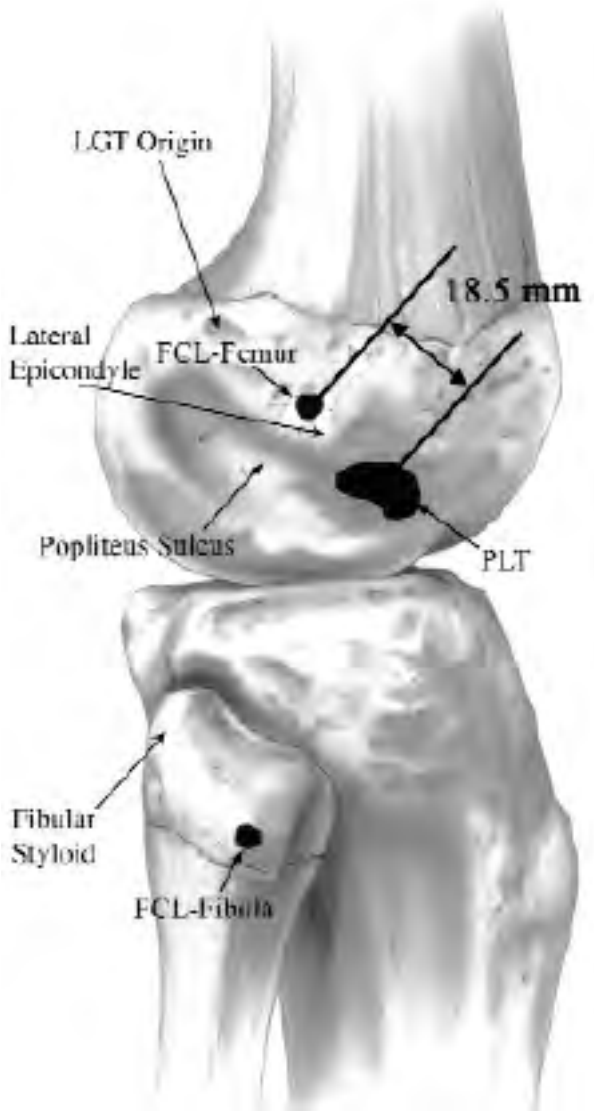

Fig. 1. The attachment sites of the fibular collateral ligament (FCL) on the femur and fibula, and the popliteus tendon (PLT) in the popliteus sulcus of the femur (lateral view, right knee). In addition, the average distance between the femoral attachment sites is noted. LGT, lateral gastrocnemius tendon. Reprinted from LaPrade et al. [2].

In this study, we describe an anatomic reconstruction of the fibular collateral ligament, popliteus tendon, and popliteofibular ligament. The biomechanics and kinematics of knees with this reconstruction technique were tested in vitro. Our hypothesis was that this reconstruction would restore static stability for varus and external rota-

tion to knees with a grade III injury of the fibular collateral ligament, popliteus tendon, and popliteofibular ligament. In addition, a surgical approach for this techniquewas tested in 10 whole fresh cadavers to test its clinical feasibility.

MATERIALS AND METHODS

Specimen Preparation

Fourteen nonpaired fresh-frozen cadaveric lower extremities that had no evidence of injuries or instability by clinical examination and dissection were used in this study. The average age of the specimens was 64 years (range, 6274 years). The first 4 lower extremities were pilot specimens; the remaining 10 were experimental specimens. Before testing the knees, each specimen was prepared sothat it would be suitable for testing in the in vitro knee-joint testing system [10 26]. The skin and subcutaneous fat were removed from the knees, leaving the investing fascia intact. The Achilles tendon and a bone block from the calcaneus were harvested from each specimen to serve as reconstruction autografts for the procedure. The muscle and fascia were removed, and the femur, tibia, and fibulawere cut to within 15 cm of the joint line. The specimens were then potted in polymethylmethacrylate (Dentsply International, York, Pa) to facilitate knee testing. Eachspecimen was then dissected to expose and isolate the native fibular collateral ligament, popliteus tendon, and popliteofibular ligament and their attachment sites.

Pilot Studies

The first 4 knees were used as pilot specimens to determine the limits of testing and loading for the specimens. Biomechanical testing was applied to these pilot knees inmultiple flexion angles (0°, 30°, 60°, and 90°) and loads (anterior drawer, 60 N; posterior drawer, 60 N; external rotation, 5 N·m; internal rotation, 5 N·m; varus, 12 N·m; valgus, 12 N·m) to determine when abnormal motion occurred in the intact versus the cut and reconstructed knees and the limits of the testing system. In addition, buckle transducers [10 40] were placed on the native and reconstructed fibular collateral ligament, popliteus tendon, and popliteofibular ligament to measure the amount of force seen in these structures (not reported in the study; part of a separate study). No appreciable changes in force were seen on the native or reconstructed fibular collateral ligament, popliteus tendon, and popliteofibular ligament for an anterior or posterior applied load or a valgus orinternal rotation moment in the pilot analysis. In addition, no significant increase in motion was seen when these native structures were cut for the same loads. Therefore, these biomechanical loads were not tested in this study.

The weak point of the specimens in the pilot testing wasfound to be the tunnel drilled through the fibular head and styloid during varus testing in the reconstruction knees. The superolateral aspect of the fibular head and styloid reconstruction tunnels were found to comminute with repetition of the applied 12 N·m varus loads, and the result was that the fibular collateral ligament graft had a slight but noticeable increase in motion at the lateral aspect of the fibular tunnel over time. This appeared to occur because of the osteopenic bone at this location in these elderly specimens. Therefore, we adjusted the applied loads tohave a 5 N·m varus applied moment that minimized fibular tunnel loosening for the specimens in this study.

Biomechanical Testing

The specimens were placed into the in vitro knee joint testing system [10 26]. The femur was secured to the femoral jig whose only degree of freedom was in the sagittal plane to change knee flexion angles. The tibia/fibula was secured to its respective jig, which was free to move with the rotational moments that were applied to the knee. A counter balance weight assembly connected to the tibia/fibula jig was adjusted, and the specimen was rotated within the clamp housings until the knee flexed in the horizontal plane.

A computer-controlled video motion capture system (Qualysis Inc, Glastonbury, Conn) was used to analyze the motion of the knee under the applied moments [2]. One set of 3 infrared-emitting spheres was fixed to each of the femoral and tibia/fibula jigs to serve as reference points for knee motion. A fine-point marker with predetermined x, y, and z coordinates and an accuracy previously calculated to 0.1 mm [2] was used to identify the reference points for each specimen. The same person identified these anatomic reference points throughout the study. For purposes of this study, we report varus translation as millimeters of lateral compartment separation at the far lateral aspects of the articular cartilage margins of the lateral femoral condyle and lateral tibial plateau, whereas external rotation is reported in degrees, according to previous joint coordinate system descriptions [10 26 36 41].

The knees were then tested under 3 conditions: (1) intact fibular collateral ligament, popliteus tendon, and popliteofibular ligament; (2) cut fibular collateral ligament, popliteus tendon, and popliteofibular ligament (to simulate a grade III posterolateral injury [10 26]); and (3) reconstructed knee. All 3 conditions involved applying a 5 N·m varus moment to the knee at 0°, 30°, 60°, and 90°. A 5-N·m external rotation torque was also applied after the varus torque.

Posterolateral Reconstruction Technique

A description of this anatomic posterolateral knee surgical technique follows, as it would be performed clinically. Ten whole fresh human cadavers were used to develop and refine the surgical technique. The surgical exposure to the posterolateral aspect of the knee has been described previously [5 18 19]. After a standard lateral skin incision was performed and a subfascial posteriorly based flap following the superficial layer of the iliotibial band and the fascial layer covering the short and long heads of the biceps femoris was developed, an incision was made posterior and parallel to the long head of the biceps muscle. The common peroneal nerve was identified, and a neurolysis was performed from approximately 6 cm proximal to the fibula to just past the peroneus longus fascial sheath distally. The nerve was retracted during the reconstructive procedure. The interval between the common peroneal nerve and the long head of the biceps was developed by blunt dissection, anterior to the lateral gastrocnemial tendon and posterior to the soleus and popliteus muscle bellies, and allowed access to the posteromedial aspect of the fibular styloid and the posterolateral aspect of the tibia. The posterior tibial popliteal sulcus was identified through this interval by palpation of the posterolateral lateral tibial plateau [42 43].

This bony landmark is located at the musculotendinous junction of the popliteus. The normal popliteofibular ligament's attachment site on the posteromedial aspect of the downs lope of the fibular styloid [2] was also identified.

A small horizontal incision (1.5-2.0 cm long) was made through the anterior arm of the long head of the biceps femoris, 1 cm proximal to the lateral aspect of the fibular head, which opened the fibular collateral ligament-biceps bursa [1]. The attachment site of the fibular collateral ligament on the lateral aspect of the fibular head was then identified through this bursa.

The tibial and fibular bony tunnels for the reconstruction were then drilled through the midpoints of the attachment sites (Fig. 2). A cannulated PCL femoral tunnel-aiming device was adapted for this portion of the reconstruction (Arthrex Inc, Naples, Fla). For the fibular tunnel, a K-wire was drilled through the fibular head from the attachment site of the fibular collateral ligament on the lateral aspect of the fibular head to the attachment site of the popliteofibular ligament on the posteromedial fibular styloid using the same guide. A 7 mm tunnel was reamed over this guide pin. For the tibial tunnel, the guide was placed on the posterior popliteal tibial sulcus [42 43] at the level of the popliteus musculotendinous junction (approximately 10 mm distal to the margin of the articular cartilage). A second K-wire was then drilled in an anteroposterior direction through the guide from a point just distal

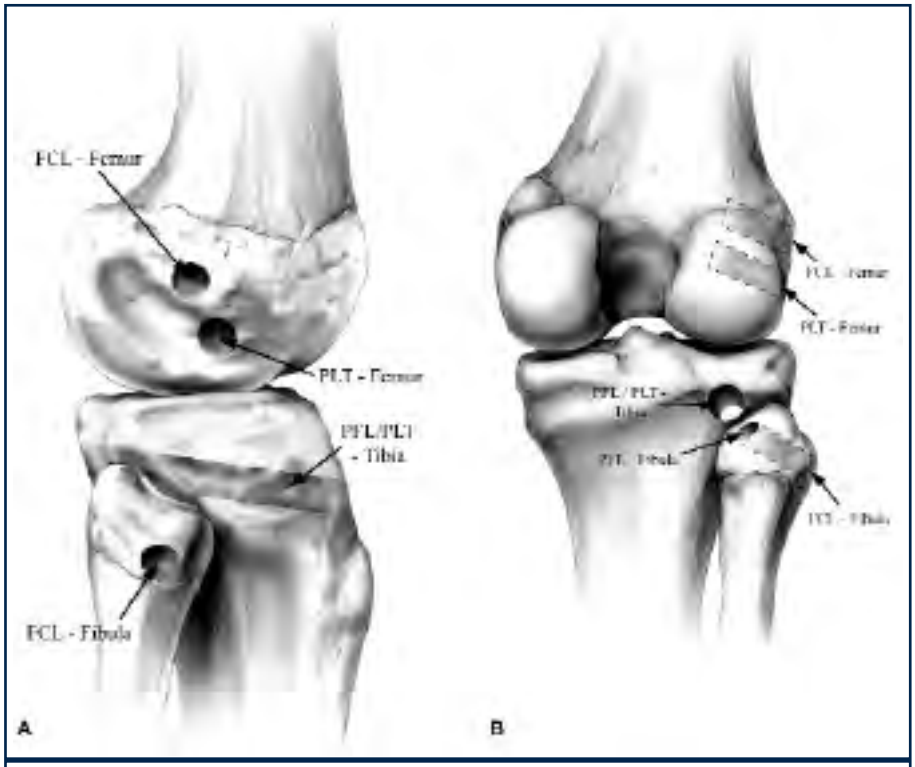

Fig. 2. The femoral, tibial, and fibular posterolateral knee reconstruction tunnel placement in a right knee. A, lateral view; B, PA posteroanterior view. FCL, fibular collateral ligament; PLT, popliteus tendon; PFL, popliteofibular ligament.

and medial to Gerdy's tubercle to exit at the posterior tibial popliteal sulcus. A large Chandler retractor (V Mueller, Deerfield, Ill) was used to protect the neurovascular bundle posteriorly as this guide pin was drilled. A 9 mm tunnel was then prepared by reaming over the K-wire. The entry and exit sites of both tunnels were smoothed off with the use of a rasp.

A third incision, approximately 10 cm long, was then made horizontally through the superficial layer of the iliotibial band, in line with its fibers [5 19]. This incision originated distally from just proximal to Gerdy's tubercle and extended proximally to the distal termination of the lateral intermuscular septum. The interval between the split superficial layer of the iliotibial band was then exposed with anterior and posterior retraction to allow for identification of the fibular collateral ligament and popliteus tendon femoral attachments. A vertical arthrotomy was then made through the meniscofemoral portion of the mid-third lateral capsular ligament [5 19], approximately 1 cm anterior to the normal course of the fibular collateral ligament, to expose the attachment site of the popliteus tendon on the proximal fifth of the popliteal sulcus [2 4 5]. The femoral attachment site of the fibular collateral ligament was then identified, which was slightly proximal and posterior to the lateral epicondyle [2 5]. Two eyelet-tipped guide pins were drilled parallel into the popliteus tendon and fibular collateral ligament attachment sites on the femur, aiming them anteromedially, with the use of the same cannulated PCL femoral-aiming device, through the distal femur. They exited the distal femur proximomedial to the medial epicondyle and adductor tubercle. When the eyelet pins are aimed to this position, they do not encounter either an ACL or PCL graft tunnel. A 9 mm femoral tunnel was then reamed over each guide pin to a depth of 20 mm. The bone bridge between the 2 tunnels was approximately 8 to 9 mm in width.

Two tendon grafts were then prepared by lengthwise splitting of the calcaneus and attached Achilles tendon lengthwise in 2 for the reconstruction. We found an Achilles tendon length of ≥ 22 cm was necessary for the grafts to ultimately exit the anterolateral tibial tunnel sufficiently to allow for distal staple fixation. Each bone plug was sized to fit the 9 x 20 mm femoral tunnels, and 2 No. 2 passing sutures were placed through drill holes placed in each bone plug. The tendons were then tubularized using a No. 5 suture and sized to pass through a 7 mm tunnel. The bone block passing sutures were then placed into the eyelet-tipped guide pins. The bone plugs for the 2 grafts were pulled into their respective femoral tunnels by the passing sutures as the guide pins and sutures were pulled through to exit the medial aspect of the femur and thigh. The 2 bone blocks for the grafts were then fixed in the femoral tunnels using 7 x 20 mm cannulated interference screws.

The first graft, with its bone plug secured at the proximal half and anterior fifth of the popliteal sulcus [2], was used to reconstruct the popliteus tendon. The popliteus tendon graft was passed distally along the normal path of the popliteus tendon through the popliteal hiatus to reach the posterolateral aspect of the lateral tibial plateau at the location of the normal site of the musculotendinous junction of the popliteus. The graft was then pulled through the tibial tunnel from posterior to anterior. It emerged just medial and distal to Gerdy's tubercle.

The second graft was used to reconstruct both the fibular collateral ligament and the popliteofibular ligament. From its fixation site on the femur at the anatomical attachment of the fibular collateral ligament, the graft was then passed medial (deep to) to the superficial layer of the iliotibial band and the anterior arm of the long head of the biceps femoris, following the normal distal course of the fibular collateral ligament. This interval was developed bluntly with the use of a curved hemostat to allow for passage of the graft. The graft was then passed through the fibular head and styloid tunnel from lateral to posteromedial and then pulled through the tibial tunnel from posterior to anterior. The knee was cycled for 1 minute through a full range of motion while placing distal traction to ensure that there was no slack present in the grafts. This graft was then tightened. The graft was then fixed in its fibular tunnel with a 7 mm cannulated bioabsorbable interference screw (Arthrex Inc) with the knee at 30° of flexion and neutral rotation and a slight valgus stress appliedto reduce any potential varus opening of the lateral compartment of the knee. This portion of the graft, which now coursed between its fixation sites at the femoral tunnel and fibular head, composed the fibular collateral ligament reconstruction; the remaining portion of the graft composed the popliteofibular ligament reconstruction graft. This remaining graft followed the normal course of the popliteofibular ligament as it passed proximomedially from the posteromedial aspect of the fibular styloid to the posterolateral tibial tunnel, which was located at the popliteus musculotendinous junction [2]. This graft was also pulled through the tibial tunnel from posterior to anterior.

Both grafts were then tightened simultaneously on the tibia by applying an anterior traction load to the grafts at 60° of flexion and 5° of internal rotation of the leg. The grafts were fixed with an anteriorly placed 9 mm cannulated bioabsorbable interference screw (Arthrex Inc) in the tibia (Figs. 3 and 4). Although not done in this study,we then clinically supplemented this fixation with a small bone staple over the 2 grafts, just distal and medial to Gerdy's tubercle on the flat part of the tibia, to provide backup graft fixation. Although not actually sutured together, this fixation system allows the popliteofibular ligament and popliteus tendon grafts to function statically as a single unit.

Data Analysis

Statistical analysis using the Student ttest was performed to compare motion analysis data between the intact controls; the cut fibular collateral ligament,popliteus tendon, and popliteofibular ligament state; and the posterolateral corner reconstructed knee at each knee flexion state for the varus and external rotation moments applied testing conditions. The statistical significance was assumed for $P < 0.05$.

RESULTS

Varus Motion Data

In comparing both the intact and reconstructed knee conditions to the injured posterolateral structures condition, we found statistically significant differences between the varus translations at all tested knee flexion angles ($P < 0.01$) (Fig. 5). When comparing the intact and reconstructed knee conditions, we found a significant difference in varus displacements between the 2 states at 30° ($P < 0.05$) but not at 0°, 60°, or 90° of flexion.

In the reconstructed knees, we qualitatively observed some loosening of the fixation of the fibular collateral ligament graft in the fibular head in progressing through the 3 varus force application trials at each flexion angle. This was because of mild comminution of the osteopenic bone of the bone tunnel through the lateral aspect of the fibular head in spite of our adjustments made in our testing protocol after our pilot study. However, although a measurable increase in varus translation of 1 to 2 mm was found between trials 1 and 3 for the reconstructed knee condition at each flexion angle, it was not statistically significant (Tab. I).

External Rotation Data

In comparing both the intact knee and the reconstructed knee to the injured condition, a statistically significant difference was seen in the amount of external rotation (degrees) at all flexion angles ($P < 0.05$) (Fig. 6). There was no significant difference between the intact and recon structed posterolateral knee structure states in external rotation at any tested knee flexion angle (Tab. II).

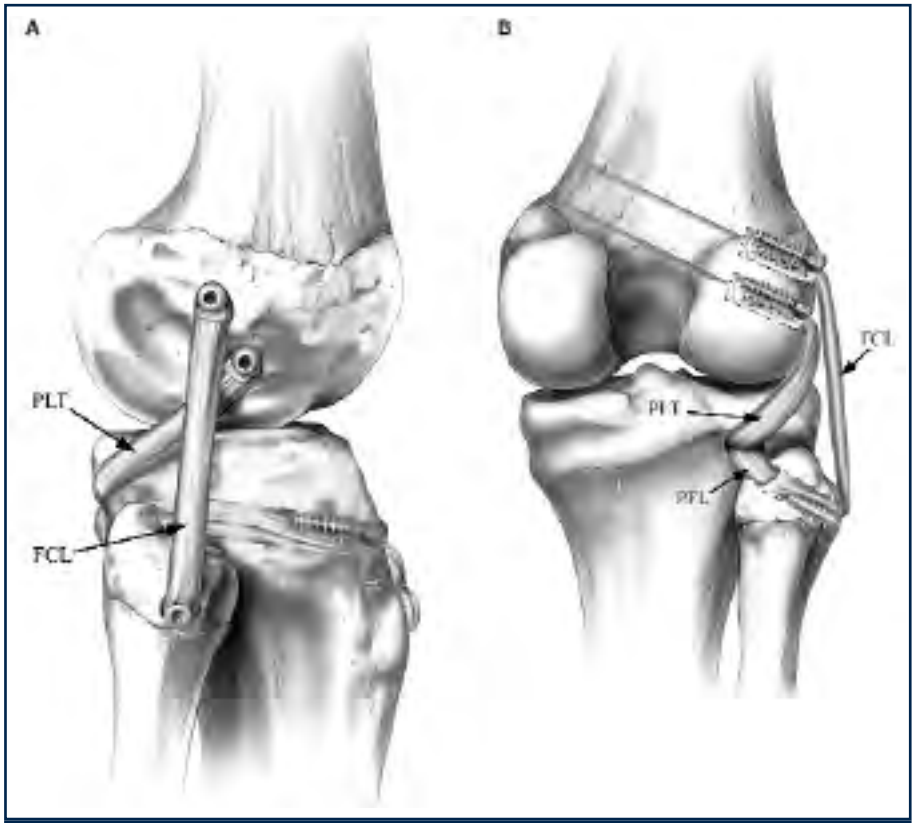

Fig. 3. The posterolateral knee reconstruction procedure. A, lateral view, right knee; B, PA posteroanterior view, right knee. PLT, popliteus tendon; FCL, fibular collateral ligament; PFL, popliteofibular ligament.

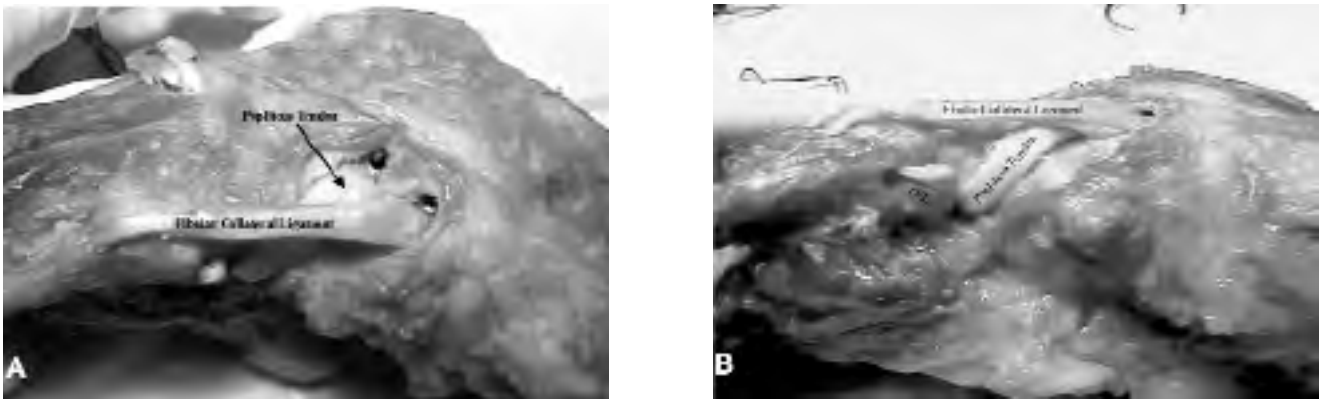

Fig. 4. The posterolateral reconstruction procedure. A, lateral view, left knee; B, posterior view, left knee. PFL, popliteofibular ligament.

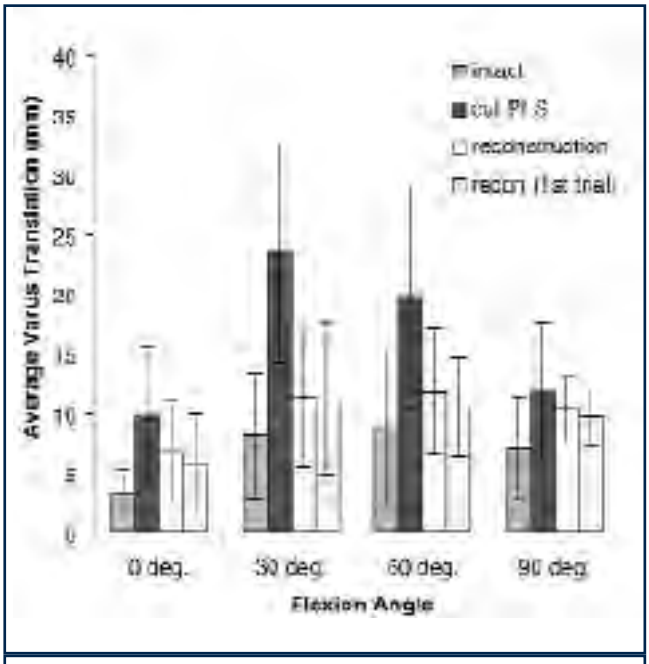

Fig. 5. The average varus translation (mm) at each tested flexion angle for each tested knee state. PLS, posterolateral structures (fibular collateral ligament, popliteus tendon, popliteofibular ligament); recon, posterolateral reconstruction.

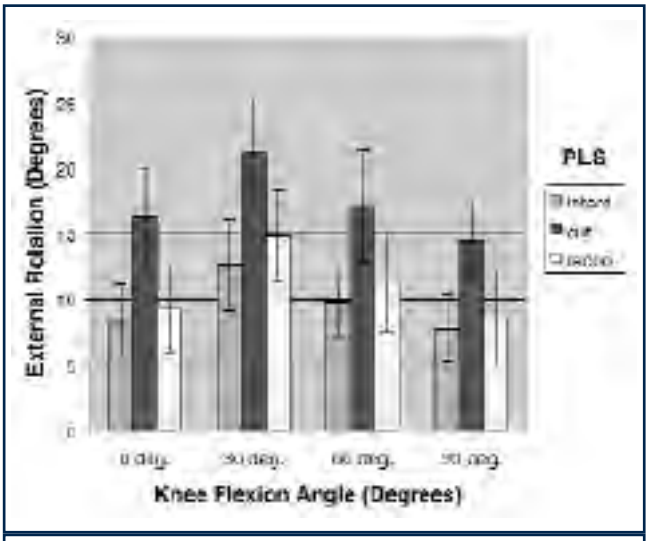

Fig. 6. The average external rotation translation for each tested flexion angle for each tested knee state (intact, cut, and reconstructed posterolateral structures). PLS, posterolateral structures (fibular collateral ligament, popliteus tendon, popliteofibular ligament); recon, reconstructed.

DISCUSSION

There are several reported surgical techniques for treating chronic posterolateral knee instability [7 11 12 14 17 28 30 31 33 34 44]. To our knowledge, there are no in vitro biomechanical studies of posterolateral knee reconstructions other than the biceps femoris tenodesis [33]. Most of the studies on posterolateral knee reconstructions are clinical studies or descriptions of surgical techniques in book chapters [7 9 11 12 14 17 19 28-31 34 44]. It took many years before it became evident that quantitative anatomic and biomechanical studies of the native ACL and PCL were crucial in choosing appropriate graft locations and in developing proper cruciate ligament reconstruction techniques [25 32 45 46]. It is now believed that grafts that reconstruct the normal anatomy of the cruciate ligaments are essential to restore the knee to best function; it has been demonstrated that with both ACL and PCL reconstructions, an anatomic reconstruction results in the best results in reducing abnormal joint

motion and in improving patient function [25 32 45 46]. We believe that an anatomic reconstruction of the posterolateral knee would also ultimately result in improved objective motion stability and patient function. Our study was performed to develop an anatomical posterolateral reconstruction in attempts to ultimately improve patients' function and outcomes, similar to the previous studies on anatomic reconstructions of the cruciate ligaments [25 32 45 46].

Tab. I. Varus Translations Between Testing States for an Applied 5N·m Varus Load.

Average Varus Translation, mm	0°	30°	60°	90°
Intact knee	3.2 ± 2.1	8.2 ± 5.3	8.9 ± 6.5	7.1 ± 4.3
Knee with cut posterolateral structures	9.9 ± 5.7	24 ± 9.3	20 ± 9.5	12 ± 5.8
Reconstructed knee	6.8 ± 4.2	11 ± 5.9	12 ± 5.3	10 ± 2.9
Reconstructed knee (first trial only)	5.7 ± 4.2	11 ± 6.4	10 ± 4.2	9.8 ± 2.4

Tab. II. External Rotation Between Testing States for an Applied 5 N·m External Rotation Load.

Average External Rotation, degrees	0°	30°	60°	90°
Intact knee	8.3 ± 2.8	12.6 ± 3.5	9.8 ± 2.7	7.8 ± 2.6
Knee with cut posterolateral structures	16.3 ± 3.7	21.2 ± 4.2	17.1 ± 4.3	14.4 ± 3.1
Reconstructed knee	9.2 ± 3.3	14.8 ± 3.5	11.2 ± 3.8	8.6 ± 3.7

To our knowledge, there are no reported posterolateral knee reconstructions that attempt to anatomically restore the anatomy along the course and quantitative attachment sites of the 3 major static stabilizers: the fibular collateral ligament, popliteus tendon, and popliteofibular ligament [2 19 13 35-39]. We designed this anatomic surgical technique based on our previous quantitative anatomic study of the attachment sites of the fibular collateral ligament, popliteus tendon, and popliteofibular ligament [2]. Recognizing that the goal of a surgical reconstruction in the clinical setting was to restore the patient's subjective and objective knee performance, the hypothesis for the development of this technique was that by accurately restoring the anatomy, we could restore the static stability of knees with grade III posterolateral injuries. In addition, we aimed to describe a surgically feasible reconstruction technique.

The quantitative attachment anatomy of the fibular collateral ligament,popliteus tendon, and popliteofibular ligament has been recently reported (Fig. 1) [2 4 5]. The proximal fibular collateral ligament attachment has been noted to be close to, but not attached to, the lateral epicondyle [2]. The average proximal fibular collateral ligament femoral attachment was 1.4 mm proximal and 3.1 mm posterior to the lateral epicondyle [2]. Distally, the fibular collateral ligament inserts onto the anterolateral aspect of the fibular head, at an average of 38% along the total width of the fibular head from anterior to posterior [2 5 47]. The popliteus tendon attaches on the proximal portion of the anterior fifth of the popliteal sulcus of the femur, and it attaches anteriorly and distally to the fibular collateral ligament femoral attachment with an average distance of 18.5 mm between their femoral attachment sites [2]. It is our belief that one reconstructive graft and tunnel cannot accurately reconstruct the fibular collateral ligament and popliteus tendon attachments on the femur because of the almost 2 cm distance between these attachment sites. In addition, the popliteofibular ligament was noted to originate at the musculotendinous junction of the popliteus muscle and attach to the posteromedial aspect of the fibular head [2 4 5]. Our tunnel locations for this reconstruction technique were based at these attachment locations (Fig. 2).

The results of this current study indicate that this anatomic posterolateral knee reconstruction, using 2 separate grafts to reconstruct the fibular collateral ligament, popliteus tendon, and popliteofibular ligament, restored static varus and external rotation stability in cadaveric knees with simulated grade III injury of the fibular collateral ligament, popliteus tendon, and popliteofibular ligament for the majority of knee flexion angles and conditions. Only at 30° of knee flexion was there a statistical difference between the intact and reconstructed knees in varus, with a total average difference in varus translation of 2.8 mm between the 2 states. We believe this occurred because of the limitations of the static testing conditions in our knee-testing machine (see next paragraph). For all angles of knee flexion, we observed significant decreases of varus displacement for the reconstruction compared to the injured state, which correlated with our hypothesis. In addition, there was no biomechanical evidence of this reconstruction technique overconstraining the knees, which was found to occur with the biceps tenodesis pro-

cedure [33]. It allows for early unrestricted knee motion with no cases of arthrofibrosis in any clinical patients to date.

As we applied varus stress to the reconstructed knees at each knee flexion angle, we occasionally observed loosening of the fibular collateral ligament graft fibular head fixation, which appeared to be due to partial failure of the osteopenic bone of the fibular tunnel in the geriatric cadavers used in this study. The fibular collateral ligament graft had a slight visible increase in motion around the interference screw as testing went on over time. Depending on the strength of the bone stock in the cadaver knees, there was occasional breakage of the superior cortical rim of the anterior fibular head bone tunnel entrance. Because of the occasional slipping of the fibular collateral ligament graft, we also compared trial 1 with trial 3 at each flexion angle tested. For all reconstructed knees, we observed a measurable, but nonsignificant, increase in varus translation with application of a varus torque from trial 1 to trial 3 (Tab. I). This highlights 2 of the limitations in this study: (1) there was osteopenic bone stock in many of the knees used, and (2) we applied significant loads to the reconstructed knee immediately after the operation, which would not be recommended clinically. In our practice, we keep patients nonweightbearing for 6 weeks after posterolateral knee reconstruction. In more than 80 patients in our ongoing prospective study to date, there have been no patients with fibular tunnel fractures or apparent graft laxity. In addition, patients are not restricted in their range of motion exercises. Although we have used a 7 mm tunnel in our ongoing prospective study, there may be circumstances in some patients with a small body build or osteopenic bone in which a 6 mm fibular tunnel may be necessary.

We found that this reconstruction eliminated the external rotation laxity produced by an induced grade III posterolateral corner injury. The average displacements were not statistically different between the reconstructed state compared to the intact state, and both conditions were significantly less than the injured state.

In the simulated grade III posterolateral injury condition, we observed increased varus translation and external rotation relative to the intact posterolateral knee structures condition after cutting the fibular collateral ligament, popliteus tendon, and popliteofibular ligament. These observations correlate with previous selective-cutting studies and current understanding of the stabilizing function of these structures in the static environment of the knee [10 26 35 36 38].

We conclude that the anatomic posterolateral knee reconstruction technique reported in this study for the fibular collateral ligament, popliteus tendon, and popliteofibular ligament restores varus and external rotary stability in knees with grade III posterolateral knee injuries. It does not rely on the use of local dynamic or static stabilizing structures that could result in morbidity in those posterolateral reconstructive techniques that use them [11 17 30 31]. Although this study shows encouraging results for an anatomic reconstruction for chronic grade III posterolateral instability, it is recognized that our study does have the limitations of an in vitro study, and it assumes a static environment in the knee. Therefore, we propose this biomechanical study serve as a lead point for further clinical prospective studies to determine patient outcomes with this reconstructive technique.

ACKNOWLEDGMENT

This study was supported by the University of Minnesota Sports Medicine Research Fund of the Minnesota Medical Foundation and an Arts and Sciences Grant, Office of the Vice President for Research, University of Minnesota. The authors thank the faculty of the Pathology Lab at Ullevaal Hospital, University of Oslo, Oslo, Norway, for their assistance in providing specimens for the surgical approach portion of this study.

REFERENCES

1 LaPrade RF, Hamilton CD. *The fibular collateral ligament – biceps femoris bursa: an anatomic study*. Am J Sports Med 1997;25:439-43.

2 LaPrade RF, Ly TV, Wentorf FA, Engebretsen L. *The posterolateral attachments of the knee: a qualitative and quantitative morphologic analysis of the fibular collateral ligament, popliteus tendon, popliteofibular ligament, and lateral gastrocnemius tendon*. Am J Sports Med 2003;31:854-60.

3 Seebacher JR, Inglis AE, Marshall JL, et al. *The structure of the posterolateral aspect of the knee*. J Bone Joint Surg Am 1987;64:536-41.

4 Stäubli HU, Birrer S. *The popliteus tendon and its fascicles at the popliteus hiatus: gross anatomy and functional arthroscopic evaluation with and without anterior cruciate ligament deficiency*. Arthroscopy 1990;6:209-20.

5 Terry GC, LaPrade RF. *The posterolateral aspect of the knee: anatomy and surgical approach*. Am J Sports Med 1996;24:732-9.

6 Baker CL jr, Norwood LA, Hughston JC. *Acute posterolater-*

al rotary instability of the knee. J Bone Joint Surg Am 1983;65:614-8.

[7] Fleming RE, Blatz DJ, McCarroll JR. *Posterior problems in the knee: posterior cruciate insufficiency and the posterolateral rotatory insufficiency*. Am J Sports Med 1981;9:107-13.

[8] Hughston JC, Andrews JR, Cross MJ, et al. *Classification of knee ligament instabilities, part 2: the lateral compartment*. J Bone Joint Surg Am 1976;58:173-9.

[9] Jakob RP, Warner JP. *Lateral and posterolateral rotatory instability of the knee*. In: Jakob RP, Stäubli HU, eds. *The Knee and the Cruciate Ligaments: Anatomy, Biomechanics, Clinical Aspects, Reconstruction, Complications, Rehabilitation*. New York, NY: Springer-Verlag 1992, pp. 463-494.

[10] LaPrade RF, Resig S, Wentorf FA, Lewis JL. *The effects of grade III posterolateral knee complex injuries on anterior cruciate ligament graft force*. Am J Sports Med 1999;27:469-75.

[11] Albright JP, Brown AW. *Management of chronic posterolateral rotatory instability of the knee: surgical technique for the posterolateral corner sling procedure*. Instr Course Lect 1998;47:369-78.

[12] Hughston JC, Jacobson KE. *Chronic posterolateral instability of the knee*. J Bone Joint Surg Am 1985;67:351-9.

[13] LaPrade RF, Terry GC. *Injuries to the posterolateral aspect of the knee: association of anatomic injury patterns with clinical instability*. Am J Sports Med 1997;25:433-8.

[14] Noyes FR, Barber-Westin SD. *Surgical restoration to treat chronic deficiency of the posterolateral complex and cruciate ligaments of the knee joint*. Am J Sports Med 1996;24:415-26.

[15] Noyes FR, Barber-Westin SD, Hewitt TE. *High tibial osteotomy and ligament reconstruction for varus angulated anterior cruciate ligament deficient knees*. Am J Sports Med 2000;28:282-96.

[16] O'Brien SJ, Warren RF, Pavlov H, et al. *Reconstruction of the chronically insufficient anterior cruciate ligament with the central third of the patellar ligament*. J Bone Joint Surg Am 1991;73:278-86.

[17] Veltri DM, Warren RF. *Operative treatment of posterolateral instability of the knee*. Clin Sports Med 1994;13:615-27.

[18] LaPrade RF. *The medial collateral ligament complex and the posterolateral aspect of the knee*. In: Arendt EA, ed. *OKU: Sports Medicine 2*. Rosemont, IL: American Academy of Orthopaedic Surgeons 1999, pp. 327-340.

[19] LaPrade RF, Hamilton CD, Engebretsen L. *Treatment of acute and chronic combined anterior cruciate ligament and posterolateral knee ligament injuries*. Sports Med Arthrosc Rev 1997;5:91-9.

[20] LaPrade RF, Gilbert TJ, Bollom TS, et al. *The magnetic resonance imaging appearance of individual structures of the posterolateral knee*. Am J Sports Med 2000;28:191-9.

[21] Cooper DE. *Tests for posterolateral instability of the knee in normal subjects: results of examination under anesthesia*. J Bone Joint Surg Am 1991;73:30-6.

[22] Hughston JC, Norwood LA Jr. *The posterolateral drawer test and external rotation recurvatum test for posterolateral rotational instability of the knee*. Clin Orthop 1980;147:82-7.

[23] LaPrade RF. *Arthroscopic evaluation of the lateral compartment of knees with grade 3 posterolateral knee complex injuries*. Am J Sports Med 1997;25:596-602.

[24] Kannus P. *Nonoperative treatment of grade II and III sprains of the lateral ligament compartment of the knee*. Am J Sports Med 1989;17:85-8.

[25] Harner CD, Vogrin TM, Höher J, et al. *Biomechanical analysis of a posterior cruciate ligament reconstruction: deficiency of the posterolateral structures as a cause of graft failure*. Am J Sports Med 2000;28:32-9.

[26] LaPrade RF, Muench C, Wentorf FA, et al. *The effect of injury to the posterolateral structures of the knee on force in a posterior cruciate ligament graft: a biomechanical study*. Am J Sports Med 2002;30:233-8.

[27] Baker CL, Norwood LA, Hughston JC. *Acute combined posterior cruciate and posterolateral instability of the knee*. Am J Sports Med 1984;12:204-8.

[28] Latimer HA, Tibone JE, El Attrache NS, McMahon PJ. *Reconstruction of the lateral collateral ligament of the knee with a patellar tendon allograft*. Am J Sports Med 1998;26:656-62.

[29] Trillat A. *Posterolateral instability*. In: Schulitz KP, Krahl H, Stein WH, eds. *Late Reconstruction of Injured Ligaments of the Knee*. Berlin: Springer 1978, pp. 99-105.

[30] Clancy WG. *Repair and reconstruction of the posterior cruciate ligament*. In: Chapman M, ed. *Operative Orthopaedics*. Philadelphia, Pa: JB Lippincott; 1988, pp. 1651-1655.

[31] Clancy WG, Sutherland TB. *Combined posterior cruciate ligament injuries*. Clin Sports Med 1994;13:629-47.

[32] Fanelli GC, Giannotti BF, Edson CJ. *Arthroscopically assisted combined posterior cruciate ligament/posterior lateral complex reconstruction*. Arthroscopy 1996;12:521-30.

[33] Wascher DC, Grauer JD, Markolf KL. *Biceps tendon tenodesis for posterolateral instability of the knee*. Am J Sports Med 1993;21:400-6.

[34] Bousquet G, Charmion L, Passot JP, et al. *Stabilisation du condyle externe du genou dans les laxites anterieures chroniques*. Rev Chir Orthop Reparatrice Appar Mot 1986;72:427-34.

[35] Gollehon DL, Torzilli PA, Warren RF. *The role of the posterolateral and cruciate ligaments in the stability of the human knee: a biomechanical study*. J Bone Joint Surg Am 1987;69:233-42.

[36] Grood ES, Stowers SF, Noyes FR. *Limits of movement in the human knee: effects of sectioning the posterior cruciate ligament and posterolateral structures*. J Bone Joint Surg Am 1988;70:88-97.

[37] Maynard MJ, Deng X, Wickiewicz TL, et al. *The popliteofibular ligament: rediscovery of a key element in posterolateral stability*. Am J Sports Med 1996;24:311-6.

[38] Veltri DM, Deng XH, Torzilli PA, et al. *The role of the popliteofibular ligament in stability of the human knee: a biomechanical study*. Am J Sports Med 1994;24:460-72.

[39] Veltri DM, Warren RF. *Anatomy, biomechanics, and physical findings in posterolateral knee instability*. Clin Sports Med 1994;13:599-613.

[40] Lewis JL, Lew WD, Schmidt J. *A note on application and*

evaluation of the buckle transducer for knee ligament force measurement. J Biomech Eng 1982;104:125-8.

[41] Grood ES, Suntay WJ. *A joint coordinate system for the clinical description of three dimensional motions: application to the knee*. J Biomech Eng. 1983;105:136-44.

[42] Higgins H. *The popliteus muscle*. J Anat 1894;29:569-73.

[43] Last RJ. *Some anatomical details of the knee joint*. J Bone Joint Surg Br 1948;30:683-8.

[44] Noyes FR, Barber-Westin SD. *Surgical reconstruction of severe chronic posterolateral complex injuries of the knee using allograft tissues*. Am J Sports Med 1995;23:2-12.

[45] Dye SF, Cannon WD. *Anatomy and biomechanics of the anterior cruciate ligament*. Clin Sports Med 1988;17:715-25.

[46] Harner CD, Xerogeanes JW, Livesay GA, et al. *The human posterior cruciate ligament complex: an interdisciplinary study*. Am J Sports Med 1995;23:736-45.

[47] Sutton JB. *On the nature of certain ligaments*. J Anat Physiol 1884;18:225-38.

Rehabilitation after PCL injury and reconstruction

R.P. Jakob

Fribourg, Switzerland

Address for correspondence:
R.P. Jakob and E. Gautier
CH-1708 Fribourg, Switzerland
Albrecht GmbH Company,
D-83071 Stephanskirchen,
Germany

PROBLEM

Results after PCL reconstruction remain frustrating due to inability to constantly reach results comparable to the ACL surgery. This has turned off a lot of surgeons from this type of surgery at least for chronic injuries where the immediate healing response is not available as it is the case in acute injuries. The PCL tear is therefore generally a domain of conservative treatment with the result however of a knee that moves and functions well that has however a posterior laxity with the risk of late OA, mainly of the femoropatellar joint. Question arises if both, conservative management and direct reconstruction could yield better results and we tried to go a special way to address this problem.

Functional rehabilitation of the knee joint after reconstruction of the posterior cruciate ligament heavily loads the reconstructed ligament especially when the foot is resting on the floor and the leg is hanging through like in sitting position or when ischiocrural muscles are contracted during active flexion of the knee. The consequence is elongation of the transplant and recurrence of posterior instability.

To avoid this posterior displacement we thought sagging of the knee must be avoided during the rehabilitation phase until the transplant gets revascularised and mature using a counterforce of corresponding size during 3-5 months. Theoretically a functional brace that is capable to sufficiently neutralize gravity forces would be able to protect the transplant during the revascularization period lasting for 4-5 months provided the patient is motivated enough to wear it.

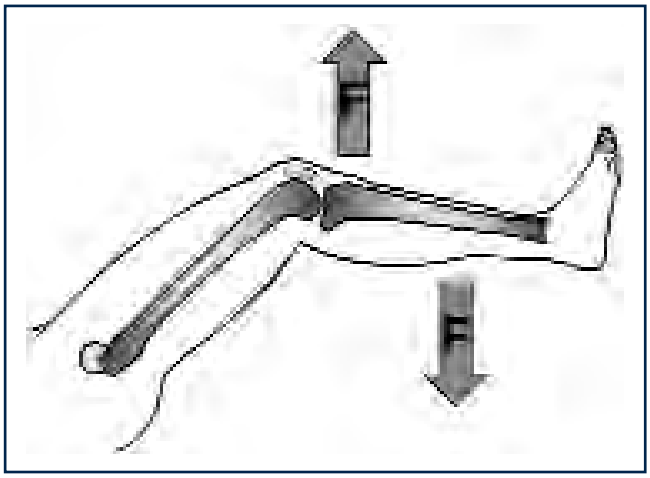

PROPOSED SOLUTION

Using a new PCL brace the posterior drawer position is avoided independent of the degree of flexion of the knee joint. The principle of the brace is based on a separation between motion of rotation and translation of the tibia against the femur during flexion-extension.

PRINCIPLE OF FUNCTION OF THE PCL BRACE

The brace consists of a thigh and leg part, which is connected on the level of the knee joint with a hinge joint. The lower leg piece is connected over a second more distally placed joint and thus free to rotate in the sagital plane. The anteriorly directed translation force is generated in the proximal hinge joint capsule and is transmitted via a load arm to the proximal part of the lower leg shell. The load arm is free to rotate and shift against the calf shell.

The spring within the metal capsule can be twisted from outside into 15 positions using the hexagonal screwdriver, which results in different anterior translation forces. The intensity of the force remains independent of the degree of flexion of the knee joint. In addition, the springs in the medial and lateral hinge element can be individually twisted

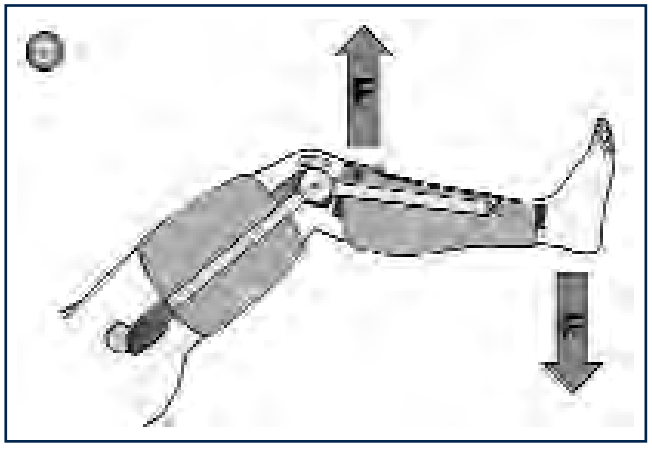

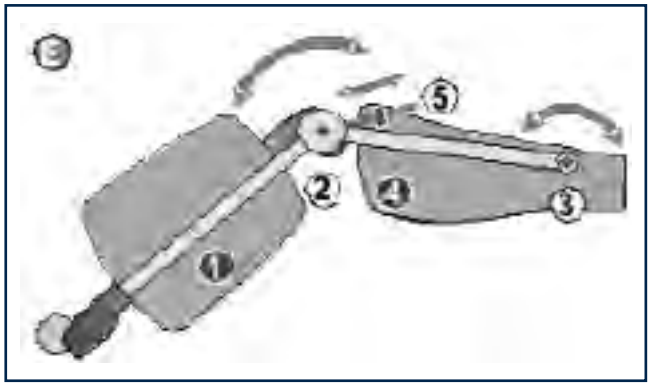

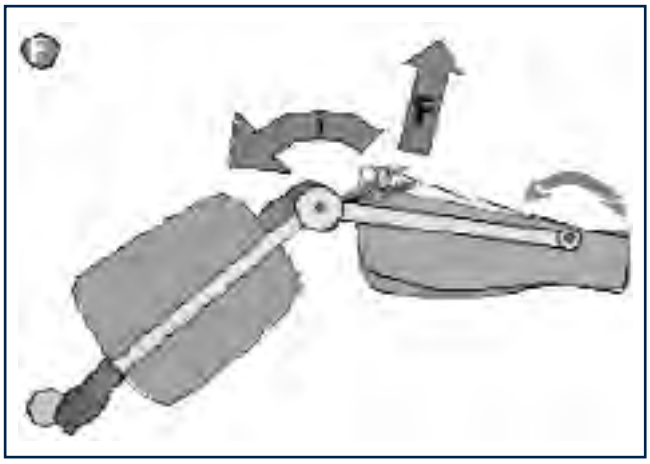

Mechanical study using the “Drawer Simulator of jacob Wirz” by Petek Fribourg 2003 (Unpublished data).



- Measurement of posterior drawer force (kg weight) to equalize the brace action
  Variables:
  – Angulation of knee
  – Tension (T) set within the brace

RESULTS

Independent to the degree of knee flexion the force set, acting in a anterior direction and reducing the posterior drawer *remains constant*!

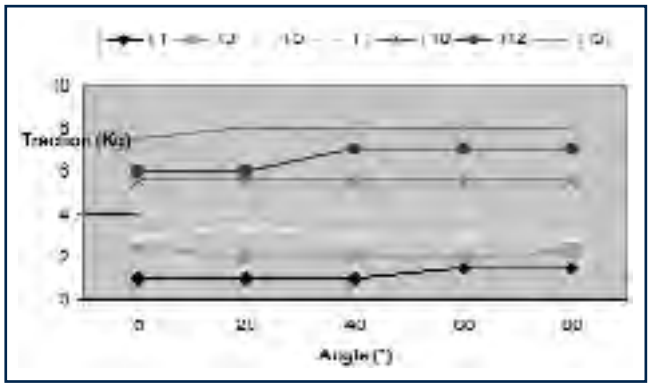

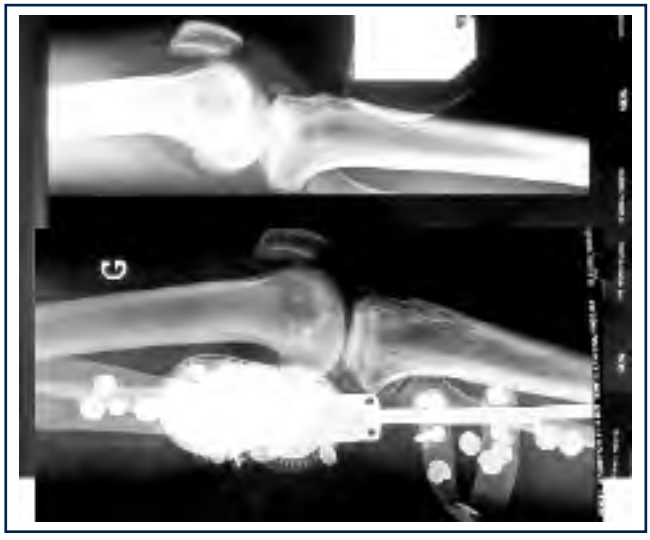

The present routine consists in bracing the knee preoperatively in case surgical reconstruction has been decided for. The days before surgery the patient is brought to the X-ray department and a lateral radiograph in supine position is taken with different intensity of anterior correction within the springs of the brace pushing the tibia forward until the sag is reduced.

Our present routine:

– use PCL Jack day and night for 4-5 months (Compliance!);
– remove the brace daily in prone position for ROM after 6 weeks;
– use electrostimulation to decrease muscular atrophy.

Isolated tears of the PCL are nowadays treated conservatively using the PCL Jack and reduction can be achieved and maintained to 2-3 mm close the healthy side provided the injury does not date back more than two and a half week. Due to the fact that this type of treatment works surgery for isolated PCL tears of less than 8 mm sag are a domain of non operative treatment in our brace.

The brace is worn day and night for 4 months and only during daytime during the fourth month. It is obvious that all efforts are undertaken to maintain quadriceps strength and avoid excessive hamstring contractions. The hamstrings are strengthened in prone position out of the hip joint predominantly.

Personally we recommend: for 4 weeks a ROM of up to 70° with the aim to achieve 90° only after 8 weeks. Crutches are used for 8 weeks with 15-20 kg of weight. Atrophy of quadriceps which is associated with any brace is of course contra productive, reason why we recommend the application of direct muscle stimulation on the quadriceps muscle belly.

Thus a tool initially developed for postoperative treatment has stepped forward to become first choice of treatment for conservative management of isolated PCL tears which not only allows the PCL to heal as detectable structure with continuity on MRI but also to heal in nearly anatomical position.

Il trattamento della gonartrosi prima della protesi

The treatment of knee osteoarthritis before prosthesis

M. Innocenti
R. Civinini
M. Villano
M. Pietri

RIASSUNTO

In questo lavoro gli Autori analizzano i risultati che emergono dalla letteratura e dalla loro esperienza sulle opzioni terapeutiche che vi sono disposizione per la gonartrosi quando ancora il trattamento protesico non sia indicato. La terapia infiltrativa con ialuronati, il debridement artroscopico e le osteotomie direzionali hanno tutte mostrato risultati positivi a condizioni che sia rispettata la corretta selezione dei pazienti.

Parole chiave: gonartosi, terapia infiltrativa, debridement artroscopico, osteotomia direzionale

SUMMARY

In this article Authors analyze the results coming from literature and from their own experience about therapeutic options concerning knee osteoarthritis when total replacement is not indicated. Hyaluronate injection therapy, arthroscopic debridement and directional osteotomy have shown satisfactory results if correct patients selection is respected.

Key words: knee osteoarthritis, injection therapy, arthroscopic debridement, directional osteotomy

INTRODUZIONE

Allo stato attuale l'osteoartrosi (OA) è considerata una condizione dell'uomo che si svilupperà comunque, a patto che egli viva sufficientemente a lungo, e che una volta instauratasi potrà solo evolvere [1].
Il trattamento radicale dell'OA ormai instauratasi è quello protesico; tuttavia pazienti con OA in stadio non avanzato e con desiderio o necessità di mantenere un elevato livello di attività fisica possono essere sottoposti a procedure che riducano il dolore, migliorino la funzione e modifichino il progredire della malattia, piuttosto che sostituire l'articolazione.
L'OA del ginocchio è particolarmente frequente e caratterizzata da alterazioni intrarticolari peculiari specie per la presenza dei menischi; il ginocchio presenta altresì una biomeccanica in grado di determinare degenerazioni articolari che, pur non rientrando fra le artrosi secondarie, sono correlate a fattori noti e correggibili, in particolare

II Clinica Ortopedica Università di Firenze

al momento adduttorio che genera una sollecitazione varizzante, bilanciata nel giovane sano dalla direzione dei vettori muscolari ma in grado di scompensarsi con l'età, l'aumento del peso e la riduzione della forza.
Le procedure alternative o precedenti l'artroprotesi possono quindi essere rivolte al miglioramento dello stato trofico della cartilagine e della sinovia, ma possono essere rivolte più che in altre sedi all'asportazione di tessuti degenerati; infine nel ginocchio ancora oggi rimangono di attualità le osteotomie direzionali; in casi selezionati sono impiegabili ortesi.
Quando si propone al paziente con OA del ginocchio un trattamento non protesico gli si dà il vantaggio di una minore invasività e di una strada ancora aperta verso un ampio ventaglio di soluzioni, ma inevitabilmente si ha difficoltà ad assicurargli la certezza di un risultato; è utile quindi considerare lo stato dell'arte sulla base degli studi condotti con metodiche rispondenti agli standard della evidenza di ognuna considerando la qualità e la durata dei risultati, la sua morbidità e le sue complicanze, la difficoltà di conversione e l'influenza sul risultato rispetto ad una eventuale artroprotesi.

LA TERAPIA INFILTRATIVA

La valutazione di un trattamento non chirurgico della gonartrosi, come quello infiltrativo, richiede in primo luogo la definizione dello specifico campo di applicazione terapeutico, distinguendo cioè i farmaci che hanno una sola azione sintomatologica, che potremmo anche definire palliativa, da quelli che al contrario sono in grado di interferire in maniera positiva sulla storia naturale della malattia e cioè i *disease modifying drugs.*
Mentre rientrano sicuramente nel primo gruppo, oltre ai farmaci orali, anche la terapia infiltrativa corticosteroidea [2], rimane dibattuto il ruolo delle infiltrazioni degli ialuronati di sodio, disponibili attualmente in numerose formulazioni che sostanzialmente differiscono tra loro per il peso molecolare e che vengono utilizzate in schemi terapeutici popolarizzati anche come "viscosupplementazione".
Vi sono numerosi studi clinici che hanno dimostrato la sicurezza e l'efficacia terapeutica dello ialuronato di sodio nel diminuire la sintomatologia dolorosa associata alla gonartrosi [3-6] anche se rimane aperta la discussione sulla reale durata degli effetti sull'insorgenza spesso ritardata nel tempo [7], e sulla loro reale entità [8-10].
Tuttavia, il quesito aperto rimane quello di valutare se le infiltrazioni di ialuronati siano in grado di interferire sulla storia naturale della gonartrosi.
L'Osteoarthritis Research Society ha definito come *disease modifying drugs*, quei farmaci in grado di "prevenire, ritardare, stabilizzare o regredire le modificazioni morfologiche dell'artrosi", sottolineando cioè la centralità dell'elemento morfologico più che clinico per la valutazione dei risultati ed infatti, nello stabilire la raccomandazioni base, su come impostare uno studio su tali farmaci, ha richiesto oltre alla durata (follow-up di almeno 1 anno) e alla selezione dei pazienti (pazienti a rischio di progressione della gonartrosi), anche la misurazione oggettiva di un parametro morfologico, sia con visualizzazione diretta (Artroscopia) sia con imaging radiologico.
Dal punto di vista pre-clinico le potenzialità delle molecole sono state già ben definite:
– sia nel promuovere la guarigione con la stimolazione della crescita e del metabolismo condrocitario, con la diminuzione dell'apoptosi, con la stimolazione della sintesi dei componenti della matrice cartilaginea;
– sia nell'inibire la distruzione con l'inibizione degli enzimi condrodegradativi, con l'inibizione dei processi infiammatori che distruggono la matrice [11 12].
Esistono tuttavia oramai anche delle dimostrazione morfologiche dell'efficacia degli ialuronati, valutate sia con controllo artroscopico [13], sia con microartroscopia e biopsia [14-16].
In tutti casi è stata dimostrata una diminuzione della progressione della condropatia, un incremento della densità e vitalità dei condrociti, nonché la ricostruzione di uno strato superficiale di cartilagine amorfa.
Infine, in un ampio studio multicentrico a doppio cieco, valutato con imaging radiologico, l'infiltrazione di ialuronati *vs.* placebo ha dimostrato una diminuzione del restringimento dell'interlinea articolare statisticamente significativa [17].
Vi sono pertanto evidenze dell'efficacia terapeutica dell'infiltrazioni di ialuronati nel trattamento della gonartrosi, occorre tuttavia precisare che molti di questi studi fanno riferimento alla formulazione a più basso molecolare (Hyalgan 500-730kDa) e che mancano dimostrazioni cliniche sulle formulazioni a maggiore peso molecolare (peraltro non registrate come farmaci, ma come presidi), e come nei diversi studi gli schemi terapeutici sul numero e sulla frequenza delle infiltrazioni siano fra loro anche molto diversi.
La categoria di farmaci rimane tuttavia molto interessan-

te, ed in futuro ne verranno sicuramente meglio definiti i campi di applicazione.

DEBRIDEMENT ARTROSCOPICO

Il debridement artroscopico in un ginocchio artrosico consiste generalmente nella rimozione dei frammenti liberi di cartilagine, nell'asportazione di eventuali flap meniscali meccanicamente instabili ed in uno shaving artroscopico volto a regolarizzare le porzioni meniscali degenerate nonché le aree di fibrillazione e di irregolarità della superficie cartilaginea. In una sua visione più estesa può essere completato dall'asportazione della sinovia ipertrofica, dalla rimozione degli osteofiti e dalla plastica della gola.
In tutti i casi, parte integrante della procedura è costituita da un abbondante irrigazione e lavaggio articolare.
La tecnica, descritta per prima volta da più di 70 anni fa [18], ha tuttora un grande diffusione e rappresenta una delle opzioni terapeutiche più utilizzate nel trattamento del ginocchio artrosico non ancora candidato ad un trattamento protesico; la metodica è stata infatti descritta numerose volte in letteratura con risultati soddisfacenti sia per quanto riguarda la risoluzione della sintomatologia dolorosa che per il miglioramento della funzione articolare [19-25], anche a lungo termine [26].
Quando studiato con i più stringenti criteri della medicina basata sull'evidenza, il debridement artroscopico nella gonartrosi, non ha tuttavia fornito risultati univoci [27-30].
Il modello di studio ideale prevederebbe uno studio prospettico randomizzato a doppio cieco, utilizzando una finta incisione nel gruppo non trattato.
Nello studio più vicino a tale modello, non è stata rilevata nessuna differenza tra: debridement artroscopico e lavaggio, solo lavaggio e nessun trattamento eseguito con finta incisione. Più in particolare lo studio avrebbe evidenziato il netto effetto placebo della metodica, ove il gruppo non trattato in alcune fasi dei controlli avrebbe avuto addirittura i risultati migliori [31].
Tuttavia anche questi studi, sebbene spettacolari nella costruzione, non mancano di difetti e, secondo molti, il principale sarebbe proprio rappresentato dalla mancata o errata selezione dei casi che non può che influire in maniera negativa sui risultati complessivi, in gruppi di pazienti spesso sono eterogenei soprattutto per quanto riguarda il fattore relativo al rischio di progressione artrosica.
Vi è pertanto un consenso sull'estrema importanza di definire con precisione i limiti e le indicazione di questo trattamento.
Il debridment artroscopico è infatti una procedura poco invasiva, di relativa facile esecuzione, con poche complicanze e che soprattutto non preclude nessun trattamento futuro, pertanto cercare di selezionare i pazienti candidati al trattamento, secondo delle precise indicazioni preoperatorie, rappresenta probabilmente l'approccio più ragionevole e quindi cercheremo di valutare cosa ci indica a proposito la più recente letteratura.
Vi è un generale accordo che la presenza di un flap condrale o di un frammento meniscale instabile rappresenta l'indicazione elettiva al debridement artroscopico ove la risoluzione del problema meccanico porta spesso anche ad una risoluzione della sintomatologia clinica [32 33].
Dervin et al. [34] hanno riscontrato una correlazione statisticamente significativa tra la positività del test di irritazione meniscale di Steinman ed il miglioramento dei sintomi dopo debridement.
Rappresentano invece un fattore prognostico negativo un mallalineamento in varo o in valgo [35-38], il grado di degenerazione articolare, l'entità e soprattutto la durata dei sintomi [26 35 39-43].
Sebbene il sesso femminile e l'obesità siano spesso chiamati in causa come elemento prognostico negativo, non è stata invece riscontrata nessuna correlazione statisticamente significativa con i risultati per quanto riguarda età, sesso e peso [34 42].
Pertanto, con le corrette indicazioni, il debridment artroscopico, rappresenta una valida opzione terapeutica nel ginocchio artrosico resistente alla terapia medica, nel quale anche se non in maniera perfettamente riproducibile, può garantire una buona risoluzione della sintomatologia clinica in un'alta percentuale di pazienti [44] e con una buona durata nel tempo (Mcginley 1999), evitando o procrastinando interventi chirurgici maggiori.

LE OSTEOTOMIE DIREZIONALI

L'osteotomia tibiale alta, eseguita con cuneo di sottrazione, rappresenta uno degli interventi storici nel trattamento del ginocchio varo artrosico; eseguita con tecniche di fissazione anche molto variabili tra loro, è in grado garantire una buona risoluzione della sintomatologia dolorosa, accompagnata da un ripristino dell'allineamento meccanico e talvolta anche dall'incremento dell'interlinea articolare.

I risultati, generalmente ancora buoni a 5 anni, tendono a deteriorare con il tempo (Tab. I), la deformità tende a recidivare e l'off set determinato dall'intervento può ostacolare la successiva protesizzazione.
L'osteotomia di apertura con approccio mediale che permette di non distaccare i muscoli, di evitare l'osteotomia del perone e il frequente risentimento sullo SPE, e di non accorciare l'arto, ha guadagnato consensi recentemente grazie alla introduzione di metodiche che rendono l'osteotomia graduabile e stabile.
La maggiore casistica è di Hernigou [45] e riguarda 245 casi di osteotomia di apertura fissata con placca e colmata con cemento; considerando la conversione in protesi come end point riporta una sopravvivenza del 94% a 5 anni, 85% a 10 anni e 68% a 15 anni.
Koshino [46] esegue una osteotomia di apertura caratterizzata dall'inserzione nel gap di un cuneo di idrossiapatite; in una casistica limitata a 21 interventi, lo score complessivo per il ginocchio passava da 60,2 a 94,3 e lo score funzionale da 48,1 a 93,1; il dolore migliorava dal punteggio di 22,9 a 47,4, la deambulazione da 19 a 46,7; viene peraltro riportato un 28,6% di contratture in flessione.
Lobenhoffer [47] ha impiegato questa tecnica in ginocchia vare, senza escludere l'applicazione alle deformità in valgo; l'età non è un criterio assoluto, l'ideale è un ROM di 0°-120° con possibilità di correggere una contrattura in flessione aumentando lo slope tibiale e una rotula bassa eseguendo l'osteotomia sotto la tuberosità; su 166 casi operati dal 2000, riporta una pseudoartrosi, due recidive e due conversioni in protesi; non viene ritenuto essenziale apporre trapianto osseo.
L'osteotomia di apertura può essere realizzata tramite emicorticotomia e distrazione progressiva mediante fissatore.
Miller [48] realizzando una osteogenesi distrazionale con fissatore riporta un incremento di 37,5 punti nella scala Lysoholm e di 16 punti nella scala WOMAC; sottolinea come un punteggio di 5 nella scala di attività funzionale di Tegner corrisponde alle richieste dei pazienti selezionati per questa tecnica.
Altre esperienze sottolineano con questa tecnica la riduzione delle complicanze neurologiche [49 50].

I principi sopra detti possono essere riportati al trattamento del ginocchio valgo e al femore distale.

IL TRATTAMENTO ORTESICO

Il trattamento ortesico, prevalentemente utilizzato nel ginocchio varo artrosico, ha come finalità quella di correggere in maniera non chirugica, l'alterata meccanica che caratterizza la patogenesi nonché l'evoluzione clinica della gonartrosi [51].
In questo campo i dispositivi più utilizzati sono le ortesi di ginocchio la cui finalità è quella di applicare un momento valgizzante nel ginocchio varo artrosico riducendo i carichi sul compartimento interno degenerato.
In pratica le ginocchiere valgizzanti hanno come scopo quello di contrastare il fisiologico momento varizzante che si produce nella fase di appoggio del passo e che nel ginocchio varo artrosico è ancora più accentuato [52].
In pazienti con artrosi isolata del compartimento mediale in fase iniziale e non sovrappeso, le ortesi valgizzanti di ginocchio hanno dimostrato una buona risoluzione della sintomatologia dolorosa e della funzionalità articolare a breve termine [52 57].
La loro efficacia è stata confermata anche con studi in fluoroscopia [51] e quantificata con specifici trasduttori durante l'analisi del passo [58].
Con queste indicazioni le ginocchiere valgizzanti rappresentano pertanto un'opzione terapeutica in grado di influenzare la sintomatolgogia dolorosa, procrastinando trattamenti più impegnativi per il paziente.

Tab. I.

Studio	N° di pazienti	Tasso di sopravvivenza			
		2 anni	5 anni	7 anni	10 anni
Healy e Riley (1986)	31	92%	88%	91%	80%
Ritter e Fechtman (1988)	78	95%	80%	58%	58%
Rudan e Simurda (1991)	128	_	_	_	80%
Berman et al. (1991)	39	87%	_	_	_
Yasuda et al. (1992)	86	_	88%	_	63%
Coventry et al. (1993)	87	_	87%	_	66%
Cass e Bryan (1998)	86	94%	87%	_	69%
Matthews et al. (1998)	40	86%	50%	_	28%
Rinonapoli et al. (1998)	58	73%	_	_	46%
Sprenger e Doerzbacher (2003)	66	_	_	_	74%
Aglietti et al. (2003)	61	_	96%	88%	78%

Esistono anche dimostrazioni della possibile azione valgizzante delle ortesi plantari, applicate con cuneo laterale [59], ma non vi sono ancora studi controllati sulla loro reale efficacia clinica.

BIBLIOGRAFIA

[1] Buckwalter JA, Saltzman C, Brown T. *The impact of osteoarthritis: implications for research*. Clin Orthop Relat Res 2004;(Suppl 427):S6-15.

[2] Arroll B, Goodyear-Smith F. *Corticosteroid injections for osteoarthritis of the knee: meta-analysis*. BMJ 2004;328:869.

[3] Altman RD, Moskowitz R. *Intraarticular sodium hyaluronate (Hyalgan) in the treatment of patients with osteoarthritis of the knee: a randomized clinical trial. Hyalgan Study Group*. J Rheumatol 1998;25:2203-12.

[4] Brandt KD, Block JA, Michalski JP, Moreland LW, Caldwell JR, Lavin PT. *Efficacy and safety of intraarticular sodium hyaluronate in knee osteoarthritis. ORTHOVISC Study Group*. Clin Orthop Relat Res 2001;385:130-43.

[5] Petrella RJ, Di Silvestro MD, Hildebrand C. *Effects of hyaluronate sodium on pain and physical functioning in osteoarthritis of the knee: a randomized, double-blind, placebo-controlled clinical trial*. Arch Intern Med 2002;162:292-8.

[6] Day R, Brooks P, Conaghan PG, Petersen M. Multicenter Trial Group. *A double blind, randomized, multicenter, parallel group study of the effectiveness and tolerance of intraarticular hyaluronan in osteoarthritis of the knee*. J Rheumatol 2004;3:775-82.

[7] Schurman DJ, Smith RL. *Osteoarthritis: current treatment and future prospects for surgical, medical, and biologic intervention*. Clin Orthop Relat Res 2004;(Suppl 427):S183-9.

[8] Watterson JR, Esdaile JM. *Viscosupplementation: therapeutic mechanisms and clinical potential in osteoarthritis of the knee*. J Am Acad Orthop Surg 2000;8:277-84.

[9] Lo GH, LaValley M, McAlindon T, Felson DT. *Intra-articular hyaluronic acid in treatment of knee osteoarthritis: a meta-analysis*. JAMA 2003;290:3115-21.

[10] Leopold SS, Redd BB, Warme WJ, Wehrle PA, Pettis PD, Shott S. *Corticosteroid compared with hyaluronic acid injections for the treatment of osteoarthritis of the knee. A prospective, randomized trial*. J Bone Joint Surg Am 2003;85-A:1197-203.

[11] Mehraban F, Lark MW, Ahmed FN, Xu F, Moskowitz RW. *Increased secretion and activity of matrix metalloproteinase-3 in synovial tissues and chondrocytes from experimental osteoarthritis*. Osteoarthritis Cartilage 1998;6:286-94.

[12] Tetlow LC, Adlam DJ, Woolley DE. *Matrix metalloproteinase and proinflammatory cytokine production by chondrocytes of human osteoarthritic cartilage: associations with degenerative changes*. Arthritis Rheum 2001;44:585-94.

[13] Listrat V, Ayral X, Patarnello F, Bonvarlet JP, Simonnet J, Amor B, et al. *Arthroscopic evaluation of potential structure modifying activity of hyaluronan (Hyalgan) in osteoarthritis of the knee*. Osteoarthritis Cartilage 1997;5:153-60.

[14] Frizziero L, Govoni E, Bacchini P. *Intra-articular hyaluronic acid in the treatment of osteoarthritis of the knee: clinical and morphological study*. Clin Exp Rheumatol 1998;16:441-9.

[15] Pasquali Ronchetti I, Guerra D, Taparelli F, Boraldi F, Bergamini G, Mori G, et al. *Morphological analysis of knee synovial membrane biopsies from a randomized controlled clinical study comparing the effects of sodium hyaluronate (Hyalgan) and methylprednisolone acetate (Depomedrol) in osteoarthritis*. Rheumatology 2001;40:158-69.

[16] Guidolin DD, Ronchetti IP, Lini E, Guerra D, Frizziero L. *Morphological analysis of articular cartilage biopsies from a randomized, clinical study comparing the effects of 500-730 kDa sodium hyaluronate (Hyalgan) and methylprednisolone acetate on primary osteoarthritis of the knee*. Osteoarthritis Cartilage 2001;9:371-81.

[17] Jubb RW, Piva S, Beinat L, Dacre J, Gishen P. *A one-year, randomised, placebo (saline) controlled clinical trial of 500-730 kDa sodium hyaluronate (Hyalgan) on the radiological change in osteoarthritis of the knee*. Int J Clin Pract 200;57:467-74.

[18] Burman MS, Finkelstein H, Mayer L. *Arthroscopy of the knee joint*. J Bone Joint Surg 1934;16:255-68.

[19] Baumgaertner MR, Cannon WD Jr, Vittori, JM, Schmidt ES, Maurer RC. *Arthroscopic debridement of the arthritic knee*. Clin Orthop 1990;253:197-202.

[20] Bert JM. *Role of abrasion arthroplasty and debridement in the management of osteoarthritis of the knee*. Rheumat Dis Clin N Am 1993;19:725-39.

[21] Ewing JW. *Arthroscopic treatment of degenerative meniscal lesions and early degenerative arthritis of the knee*. In: Ewing JW, ed. *Articular Cartilage and Knee Joint Function. Basic Science and Arthroscopy*. New York: Raven Press 1990, pp. 137-145.

[22] Jackson RW, Silver R, Marans R. *The arthroscopic treatment of degenerative joint disease*. Arthroscopy 1986;2:114.

[23] Johnson LL. *Diagnostic and Surgical Arthroscopy*. St. Louis: CV Mosby 1980.

[24] Ogilvie-Harris DJ, Fitsialos DP. *Arthroscopic management of the degenerative knee*. J Arthroscopy 1991;7:151-7.

[25] Rand JA. *Role of arthroscopy in osteoarthritis of the knee*. J Arthroscopy 1991;7:358-63.

[26] McGinley BJ, Cushner FD, Scott WN. *Debridement arthroscopy. 10-year follow-up*. Clin Orthop Relat Res 1999;367:190-4.

[27] Chang RW, Falconer J, Stulberg SD, Arnold WJ, Manheim LM, Dyer AR. *A randomized, controlled trial of arthroscopic surgery versus closed-needle joint lavage for patients with osteoarthritis of the knee*. Arthritis Rheum 1993;36:289-96.

[28] Ward PJ, Ramos JL, Fernandez GN. *A prospective randomized trial of cannula versus arthroscopic lavage in patients with osteoarthritis of the knee*. J Bone Surg Br 1998;80-B:46.

[29] Kalunian KC, Moreland LW, Klashman DJ, Brion PH, Concoff AL, Myers S, et al. *Visually-guided irrigation in patients with early knee osteoarthritis: a multicenter randomized, controlled trial*. Osteoarthritis Cartilage 2000;8:412-8.

[30] Bazian L. *Arthroscopic lavage for osteoarthritis of the knee*. Evidence-Based Healthcare and Public Health 2005. Review.

[31] Moseley JB, O'Malley K, Petersen NJ, Menke TJ, Brody BA, Kuykendall DH, et al. *A controlled trial of arthroscopic surgery for osteoarthritis of the knee*. N Engl J Med 2002;347:81-8.

[32] Buckwalter JA, Lohmander S. *Current Concepts Review. Operative Treatment of Osteoarthrosis. Current Practice and Future Development*. J Bone Joint Surg Am 1994;76-A:1405-18.

[33] Hunt SA, Jazrawi LM, Sherman OH. *Arthroscopic management of osteoarthritis of the knee*. J Am Acad Orthop Surg 2002;10:356-63.

[34] Dervin GF, Stiell IG, Rody K, Grabowski J. *Effect of arthroscopic debridement for osteoarthritis of the knee on health-related quality of life*. J Bone Joint Surg Am 2003;85-A:10-9.

[35] Baumgaertner MR, Cannon WD Jr, Vittori JM, Schmidt ES, Maurer RC. *Arthroscopic debridement of the arthritic knee*. Clin Orthop 1990;253:197-202.

[36] Salisbury RB, Nottage WM, Gardner V. *The effect of alignment on results in arthroscopic debridement of the degenerative knee*. Clin Orthop 1985;198:268-72.

[37] Novak PJ, Bach BR Jr. *Selection criteria for knee arthroscopy in the osteoarthritic patient*. Orthop Rev 1993;22:798-804.

[38] Harwin SF. *Arthroscopic debridement for osteoarthritis of the knee: predictors of patient satisfaction*. Arthroscopy 1999;15:142-6.

[39] Rand JA. *Role of arthroscopy in osteoarthritis of the knee*. Arthroscopy 1991;7:358-63.

[40] Bonamo JJ, Kessler KJ, Noah J. *Arthroscopic meniscectomy in patients over the age of 40*. Am J Sports Med 1992;20:422-9.

[41] Goldman RT, Scuderi GR, Kelly MA. *Arthroscopic treatment of the degenerative knee in older athletes*. Clin Sports Med 1997;16:51-68.

[42] Fond J, Rodin D, Ahmad S, Nirschl RP. *Arthroscopic debridement for the treatment of osteoarthritis of the knee: 2- and 5-year results*. Arthroscopy 2002;18:829-34.

[43] Jackson RW, Dieterichs C. *The results of arthroscopic lavage and debridement of osteoarthritic knees based on the severity of degeneration: a 4- to 6-year symptomatic follow-up*. Arthroscopy 2003;19:13-20.

[44] Clarke HD, Scott WN. *The role of debridement: through small portals*. J Arthroplasty 2003;18(Suppl 1):10-3.

[45] Hernigou P, Ma W. *Open wedge tibial osteotomy with acrylic bone cement as bone substitute*. Knee 2001;8:103-10.

[46] Koshino T. *Opening wedge high tibial osteotomy using a bioceramic wedge*. Techn Knee Surg 2004;3:206-14.

[47] Lobenhoffer P, De Simoni C, Staubli AE. *Opening wedge high tibial osteotomy with rigid plate fixation*. Techn Knee Surg 2002;1:93-105.

[48] Miller BS, Strett WI. *High tibial osteotomy utilizing distraction osteogenesis*. Techn Knee Surg 2003;2:184-9.

[49] Flierl S, Sabo D, Hornig K, Perlick L. *Open wedge high tibial osteotomy using fractioned drill osteotomy: a surgical modification that lowers the complication rate*. Knee Surg Sports Traumatol Arthrosc 1996;4:149-53.

[50] Klinger HM, Lorenz F, Harer T. *Open wedge tibial osteotomy by hemicallotasis for medial compartment osteoarthritis*. Arch Orthop Trauma Surg 2001;121:245-7.

[51] Komistek RD, Dennis DA, Northcut EJ, Wood A, Parker AW, Traina SM. *An in vivo analysis of the effectiveness of the osteoarthritic knee brace during heel-strike of gait*. J Arthroplasty 1999;14:738-42.

[52] Hewett TE, Noyes FR, Barber-Westin SD, Heckmann TP. *Decrease in knee joint pain and increase in function in patients with medial compartment arthrosis: a prospective analysis of valgus bracing*. Orthopedics 1998;21:131-8.

[53] Hillstrom HJ, Brower DJ, Bhimji S. *Assessment of conservative realignment for the treatment of varus knee osteoarthritis: biomechanics and joint pathophysiology.* Gait Posture 2000;11:170-1.

[54] Katsuragawa Y, Fukui N, Nakamura K. *Change of bone mineral density with valgus knee bracing*. Int Orthop 1999;23:164-7.

[55] Kirkley A, Webster-Bogaert S, Litchfield R, Amendola A, MacDonald S, McCalden R, et al. *The effect of bracing on varus gonarthrosis*. J Bone Joint Surg Am 1999;81:539-48.

[56] Matsuno H, Kadowaki KM, Tsuji H. *Generation II knee bracing for severe medial compartment osteoarthritis of the knee*. Arch Phys Med Rehabil 1997;78:745-9.

[57] Lindenfeld TN, Hewett TE, Andriacchi TP. *Joint loading with valgus bracing in patients with varus gonarthrosis*. Clin Orthop Relat Res 1997;344:290-7.

[58] Pollo FE, Otis JC, Backus SI, Warren RF, Wickiewicz TL. *Reduction of medial compartment loads with valgus bracing of the osteoarthritic knee*. Am J Sports Med 2002;30:414-21.

[59] Kerrigan DC, Lelas JL, Goggins J, Merriman GJ, Kaplan RJ, Felson DT. *Effectiveness of a lateral-wedge insole on knee varus torque in patients with knee osteoarthritis*. Arch Phys Med Rehabil 2002;83:889-93.

New understanding of the pathogenesis of osteoarthritis

J.A. Buckwalter

SUMMARY

The pathogenesis of osteoarthritis is poorly understood, yet we know that age and excessive joint loading increase the risk of joint degeneration that causes osteoarthritis. We hypothesized that age related changes in chondrocyte function decrease the ability of chondrocytes to maintain and restore articular cartilage and that excessive joint loading accelerates chondrocyte aging by releasing reactive oxygen species that damage chondrocytes. To test this hypothesis, we measured cell senescence markers (beta galactosidase expression, mitotic activity and telomere length) in human articular cartilage chondrocytes, measured the release of reactive oxygen species by chondrocytes in response to mechanical loading and exposed chondrocytes to mechanical and oxidative stress. Beta-galactosidase expression increased with chondrocyte age while mitotic activity and telomere length declined. *In vitro* growth studies showed that adult chondrocyte populations senesced at a population doubling limit of ~25. As they approached senescence, the cells showed progressive telomere erosion. Shear stress applied to cartilage explants increased release of reactive oxygen species and caused cell death and separate experiments showed that oxidative stress induced chondrocyte senescence. These observations suggest that new efforts to prevent the development and progression of osteoarthritis should include strategies that slow the progression of chondrocyte senescence or replace senescent cells.

Department of Orthopaedics
University of Iowa
Iowa City, IA 52242 USA

Indirizzo per la corrispondenza:
Joseph A. Buckwalter, 01008 Pappajohn Pavilion, Department of Orthopaedics, University of Iowa College of Medicine, Iowa City, IA 52242.
Tel. 319 356 2595
Fax 319 356 8999
E-mail:
oseph-buckwalter@uiowa.edu

INTRODUCTION

Osteoarthritis is among the most common causes of impairment for middle age and older people, yet the pathogenesis of this disorder remains poorly understood. Although epidemiologic investigations have shown that the two of the universal risk factors for development of ostearthritis are advancing age and joint loading that exceeds the ability of the chondrocytes to maintain the articular surface [1-5], the mechanism or mechanisms by which aging and joint loading contribute to joint degeneration remain unknown. We hypothesized that chondrocyte senescence, age related deterioration of cell function that occurs before replicative senescence, causes a decline in the ability of the cells to maintain and restore articular cartilage [2 6-10]. We also speculated that excessive joint loading accelerates chondrocyte senescence and thereby contributes to onset and progression of joint degeneration in dysplastic and injured joints.

METHODS

Cell Senescence Measures

We isolated human articular cartilage chondrocytes from 27 donors ranging in age from one to 87 years and placed the cells in monolayer culture [11]. We then measured senescence-associated beta-galactosidase (SA β-gal) activity [12], ^{3}H-thymidine incorporation, an index of mitotic activity, and telomere length [11 13].

In vitro Mechanical Stress

To determine if mechanical force can cause oxidative damage to articular cartilage chondrocytes, we tested the effects of high shear stress (2 MPa axial compression at 1 Hz cyclic loading) as compared with low shear stress (simultaneous 2 MPa axial compression and 2 MPa transverse compression at 1 Hz cyclic loading) on cartilage explants. Implants were placed in a triaxial compression vessel that can apply variable shear stress independently of compressive stress [14 15].

To maintain free exchange of nutrients and waste products, the top and bottom surfaces of the cartilage explant are constantly bathed with culture medium delivered through the porous platens. Pilot studies using histologic analysis of $^{35}SO_4$ incorporation, and analysis of explants stained with calcein-AM revealed that these nutrient conditions maintain cell viability in explants incubated in the pressure vessel for more than 1 hour.

Dihydroethidium was used to detect release of reactive oxygen species. This cell-permanent probe is non-fluorescent in reduced form, but intercalates in DNA and fluoresces when oxidized to ethidium. Tibial and talar articular cartilage explants were harvested from the ankle joint of a 52 year old donor and cultured for seven days in 5% oxygen atmosphere to mimic conditions in ankle joints and to minimize oxidative stress prior to mechanical stress treatment. Dihydroethidium (5 μM) was added to the medium 15 minutes before stress treatment. Random explants were treated with 2 mM n-acetyl cysteine (NAC), a potent anti-oxidant. The explants were then exposed to high and low shear stress conditions. After stress treatment the explants were immediately snap-frozen in cryoembedding medium. Ten μM-thick sections were mounted on slides and examined using epiflourescent optics.

In vitro Oxidative Stress

To determine if oxidative stress accelerates senescence in young chondrocytes we exposed tibial articular chondrocytes from a 21 year-old donor to sub-lethal levels of tert-butylhydroperoxide, a potent oxidant. A second set of experiments tested the cumulative effects of tert-butylhydroperoxide treatments applied weekly over a period of six weeks. We also grew human articular cartilage chondrocytes from three donors under low O_2 conditions (5% O_2/5% CO_2) and under standard atmospheric conditions (21% O_2/5% CO_2).

RESULTS

Chondrocyte Senescence

Analysis of human chondrocytes from donors of various ages (1 year-old to 87 years-old) showed an age-related increase in senescence (Fig. 1). Beta-galactosidase expression increased with age ($r = .84$, $p = .0001$) and mitotic activity, as measured by ^{3}H-thymidine incorporation, declined ($r = -.77$, $p = .001$). Mean telomere length declined with age ($r = -.71$, $p = .0004$) and decreased mean telomere length was closely related to increased beta-galactosidase expression ($r = -.62$, $p = .01$) and decreased ^{3}H-thymidine incorporation ($r = .71$, $p = .005$).

In vitro Mechanical Stress

High shear stress increased release of reactive oxygen species and n-acetyl cysteine blocked the stress induced release. Other experiments showed that high shear stress suppressed aggrecan synthesis, increased apoptosis and decreased the number of viable cells in the superficial zone [14 16].

In vitro Oxidative Stress

Treatment of chondrocytes for 4 days with tert-butylhydroperoxide (4 hours per day) increased expression of senescence-associated beta-galactosidase and DNA oxidation, and decreased mitochondrial function. Three or more treatments increased beta-galactosidase expression and induced population growth arrest. These results indicate that the cellular damage caused by sub-lethal peroxide doses is cumulative and accelerates chondrocyte senescence. Chondrocytes grown in 5% O_2 reached 60 population doublings (PD) before senescing, approximating human fibroblast growth potential. Exposure of cells to 21% O_2 cut the number of PD to less than 30, damaged nuclear DNA and increased mitochondrial DNA deletion levels confirming that 21% O_2 had caused oxidative damage

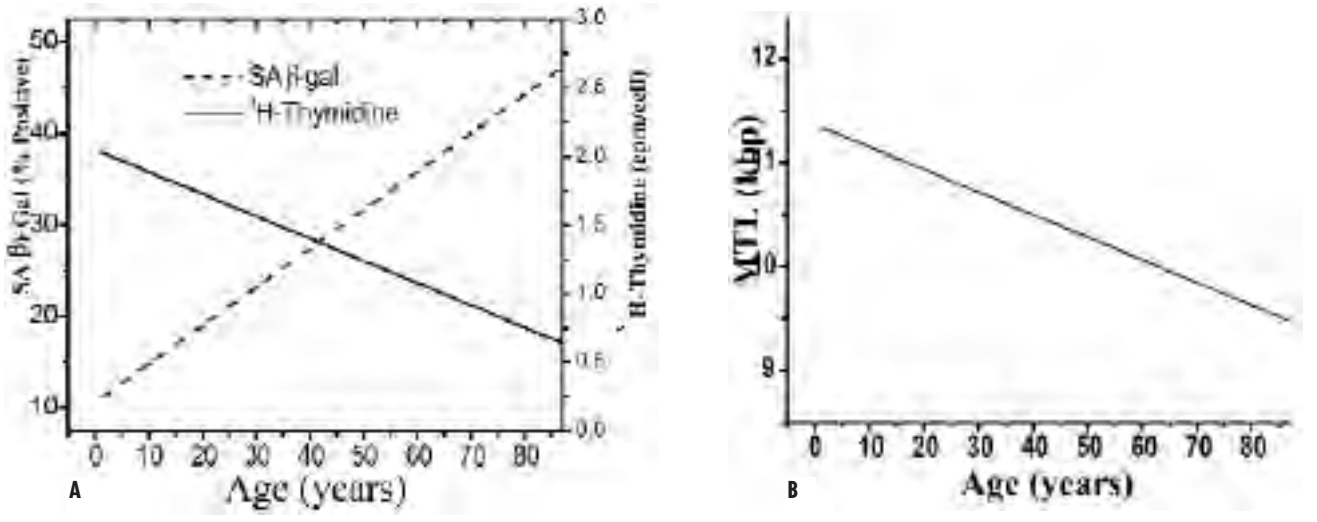

Fig. 1. Aging, Senescence, and Telomere Erosion in Articular Chondrocytes.
Analyses of chondrocytes from donors of various ages (1-87 years). (A) Senescence-associated beta-galactosidase activity (% positive staining cells) and ^{3}H-thymidine uptake over (cpm/cell/12 hours). (B) Mean telomere length in chondrocytes from the same set of donors shown in A. Regression analysis indicated a significant correlation between age and galactosidase activity ($p = 0.0001$), age and thymidine uptake ($p = 0.001$), and between age and telomere length ($p = 0.0004$).

DISCUSSION

The results of these investigations indicate that human articular cartilage chondrocytes become senescent, and suggest that certain patterns of mechanical loading of articular cartilage stimulate the release of reactive oxygen species. The effects of a potent oxidant, tert-butylhydroperoxide, and 21% oxygen on human articular cartilage chondrocytes show that oxidative damage can lead to early chondrocyte senescence.

Appreciation of cell senescence as a basic biologic process is relatively new and its relationship to disease uncertain. In 1879, Minot noted, "With each successive generation of cells the power of growth diminishes. This loss of power I term senescence" [17]. In the 1960s, Hayflick's demonstration that cells lose their ability to replicate after a certain number of cells divisions confirmed Minot's observation and defined the phenomenon of replicative cell senescence, the "Hayflick Limit" [18-20]. Although loss of the ability of cells to divide is an accepted measure of senescence [18-20], cell function may deteriorate before cells reach cell cycle arrest. Abnormal protein synthesis, altered growth factor responses, and longer population doubling times, appear well in advance of growth arrest in continuously dividing somatic cell populations [21]. This suggests that cell populations drift toward senescence early in their replicative lifespans, that is, they develop phenotypic senescence well in advance of complete arrest of the cell cycle. This progressive loss of cell function might contribute to aging changes in articular cartilage structure and function that increase the risk of the articular cartilage degeneration responsible for osteoarthritis [1 2 22]. Senescence related damage to chondrocyte nuclear and mitochondrial DNA and mitochondrial function may also increase the risk of apoptosis [23]. The possibility that chondrocytes begin to lose their ability to maintain and restore articular cartilage well before they reach replicative senescence is consistent with our observation that senescent chondrocytes accumulate with age in articular cartilage [11], and with the appearance of a strong correlation between age and incidence of osteoarthritis after age 40 [1 2].

If chondrocyte senescence has an important role in the development and progression of joint degeneration and the age related impairment of cartilage repair, then understanding of the mechanisms of chondrocyte senescence will be important in devising new approaches to the prevention and treatment of osteoarthritis. A number of hypotheses have been proposed to explain how cells become senescent, however, most current studies focus on two mechanisms: telomere erosion and oxidative damage. Telomeres, DNA sequences at the ends of chromosomes,

are necessary for chromosomal replication but they also may help maintain normal chromosome function by preventing enzymatic degradation and clumping of chromosomes. The growth of most somatic cell populations is sharply limited by telomere erosion, which proceeds in increments with each round of cell division [24-26]. The telomere erosion hypothesis suggests that cell aging is regulated by an intrinsic genetic "clock" associated with erosion of telomeres [21 27]. Recent evidence of an association between shorter telomeres in white blood cells and death from heart disease and infections suggests that telomere erosion increases the risk of age related diseases [28].

Most Authors have assumed that chondrocyte mitotic activity in normal human articular cartilage occurs rarely after skeletal maturity [1 2 5], however human articular cartilage chondrocytes have the ability to divide after skeletal maturity [29 30] and even a slow rate of cell division would be sufficient to cause telomere erosion over many decades. Furthermore, chondrocyte mitotic activity increases several-fold following cartilage injury and in the early stages of joint degeneration [1 2 31 32], therefore repetitive intense joint loading or joint trauma could accelerate telomere erosion and help explain the association between repetitive excessive joint loading and the development of joint degeneration [33].

Although the evidence for an association between telomere erosion and chondrocyte senescence is strong, cumulative cell damage from oxidative stress provides an alternative, or complimentary, explanation for chondrocyte senescence [34 35]. Stress-induced senescence is manifested in age-related degeneration of mitochondria [36]. Mitochondria provide metabolic energy in the form of ATP and NADH via respiration, supporting the anabolic and catabolic activities that cells required for tissue maintenance. Mitochondria also protect cells from the toxic effects of oxygen and its free-radical derivatives. Thus, mitochondrial damage both limits energy production and exposes cells to oxidative damage.

Mitochondrial degeneration and loss may contribute to chondrocyte senescence. Although it remains to be seen if mitochondrial degeneration increases with aging *in vivo*, our data suggest that functional lifespan of chondrocytes may be limited by mitochondrial aging. Moreover, we have found that *in vivo* mechanical stress stimulates free radical production in cartilage explants [14 15 37] and free-radical production could accelerate mitochondrial degeneration.

In addition to their effects on mitochondria, free radicals also damage chromosomal DNA. Intriguingly, multiple lines of evidence indicate that oxidation plays a role in telomere erosion. Polyguanosine sequences in telomere DNA are hypersensitive to oxidative de-polymerization [38]. In telomerase-deficient cells, oxidative stress promotes telomere attrition and the antioxidant ascorbic acid slows the rate of age-related telomere loss [39 40]. These findings implicate oxidative damage as an accelerant of telomere-dependent aging processes and suggest a role for oxidative stress in the age-related telomere erosion and increased senescence in articular chondrocytes.

Extensive further investigation is needed to determine if chondrocyte senescence has an important role in the development and progression of the joint degeneration responsible for osteoarthritis and if excessive joint loading accelerates chondrocyte senescence. However, our results thus far suggest that chondrocyte senescence contributes to the risk of cartilage degeneration by decreasing the ability of the cells to maintain and repair the tissue. Better understanding of the interactions between aging changes in articular cartilage and the effects of high intensity joint loading may lead to improved methods of preserving and restoring articular surfaces for middle-aged and older individuals. In particular, new efforts to prevent the development or progression of osteoarthritis and improve cartilage repair might include strategies that slow the progression of chondrocyte senescence or replace senescent cells.

REFERENCES

1 Buckwalter JA, Mankin HJ. *Articular cartilage II. Degeneration and osteoarthrosis, repair, regeneration and transplantation.* J Bone Joint Surg 1997;79A:612-32.

2 Buckwalter JA, Martin JA, Mankin HJ. *Synovial joint degeneration and the syndrome of osteoarthritis.* Instructional Course Lectures 2000;49:481-9.

3 Buckwalter JA, Lappin DR. *The disproportionate impact of chronic arthralgia and arthritis among women.* Clin Orthop Rel Res 2000;372:159-68.

4 Felson DT. *The Epidemiology of Osteoarthritis: Prevalence and Risk Factors*. In: Kuettner KE, Goldberg VM, eds. *Osteoarthritic Disorders*. Rosemont, IL, Am Acad Orthop Surg 1995, pp. 13-24.

5 Buckwalter JA, Mankin HJ. *Articular cartilage I. Tissue design and chondrocyte-matrix interactions.* J Bone Joint Surg 1997;79A:600-11.

6 Martin JA, Buckwalter JA. *The role of chondrocyte senescence in the pathogenesis of osteoarthritis and in limiting cartilage repair.* J Bone Joint Surg Am 2003;85-A(Suppl 2):106-10.

[7] Martin JA, Buckwalter JA. *Human chondrocyte senesence*. in *4th International Cartilage Repair Symposium*. Toronto Canada 2002.

[8] Martin JA, Buckwalter JA. *Roles of articular cartilage aging and chondrocyte senescence in the pathogenesis of osteoarthritis.* Iowa Ortho J 2001;21:1-7.

[9] Martin JA, Buckwalter JA. *Human chondrocyte senescence and osteoarthritis.* Biorheology 2002;39:145-52.

[10] Mollano AV, Martin JA, Buckwalter JA. *Chondrocyte senescence and telomere regulation: implications in cartilage aging and cancer (a brief review).* Iowa Orthop J 2002;22:1-7.

[11] Martin JA, Buckwalter JA. *Telomere erosion and senescence in human articular cartilage chondrocytes.* J Gerontol Biol Sci 2001;56A:B172-9.

[12] Dimri G, Lee X, Basile G, et al. *A biomarker that identifies senescent human cells in culture and in aging skin in vivo*. Proc Natl Acad Sci USA 1995;92:9363-7.

[13] Counter CM, Avilion AA, LeFeuvre CE, Stewart NG, Greider CW, Harley CB, et al. *Telomere shortening associated with chromosome instability is arrested in immortal cells which express telomerase activity.* EMBO 1992;J:1921-9.

[14] Heiner AD, Martin JA, Brown TD. *Cartilage responses to stress in a novel triaxial mechanical stress culture system.* Trans. 4th Combined Orthopaedic Research Societies Meeting 2001:141.

[15] Heiner AD, Martin JA. *Cartilage responses to a novel triaxial mechanostimulatory culture system.* J Biomechanics, in press.

[16] Martin JA, Heiner AD, Buckwalter JA. *High Shear Stress Induces p53 Expression and Apoptosis in Cartilage Explants.* Osteoarthritis Cartilage 2004;12S:47.

[17] Simpson JA, Weiner ESC. *The Oxford English Dictionary. 2nd Ed*. Oxford: Clarendon Press 1989.

[18] Hayflick L, Moorhead PS. *The serial cultivation of human diploid cell strains.* Exp Cell Res 1961;25:585-621.

[19] Hayflick L. *The limited in vitro lifetime of human diploid cell strains.* Exp Cell Res 1965;37:614-36.

[20] Hayflick L. *How and Why We Age*. New York: Ballantine Books 1996:377.

[21] Campisi J. *Replicative senescence and immortalization*. In: Stein GS, ed. *The Molecular Basis of Cell Cycle and Growth Control*. New York: Wiley/Liss 1999, pp. 348-373.

[22] Aigner T, Kurz B, Fukui N, Sandell L. *Roles of chondrocytes in the pathogenesis of osteoarthritis.* Curr Opin Rheumatol 2002;14:578-84.

[23] Mobasheri A. *Role of chondrocyte death and hypocellularity in ageing human articular cartilage and the pathogenesis of osteoarthritis.* Med Hypotheses 2002;58:193-7.

[24] Allsopp RC, Vaziri H, Patterson C, Goldstein S, Younglai EV, Futcher AB, et al. *Telomere length predicts replicative capacity of human fibroblasts.* Proc Natl Acad Sci USA 1992;89:10114-8.

[25] Allsopp R, Harley C. *Evidence for a critical telomere length in senescent human fibroblasts.* Exp Cell Res 1995:130-6.

[26] Allsopp RC, Chang E, Kashefi-Aazam M, Rogaev EI, Piatyszek MA, Shay JW, et al. *Telomere shortening is associated with cell division in vitro and in vivo.* Exp Cell Res 1995;220:194-200.

[27] Blackburn E. *Structure and function of telomeres.* Nature 1991:569-72.

[28] Cawthon RM, Smith KR, O'Brien E, Sivatchenko A, Kerber RA. *Association between telomere length in blood and mortality in people aged 60 years and older.* Lancet 2003;361:393-5.

[29] Aigner T, Hemmel M, Neureiter D, Gebhard PM, Zeiler G, Kirchner T, et al. *Apoptotic cell death is not a widespread phenomenon in normal aging and osteoarthritis human articular knee cartilage: a study of proliferation, programmed cell death (apoptosis), and viability of chondrocytes in normal and osteoarthritic human knee cartilage.* Arthritis Rheum 2001;44:1304-12.

[30] Kusuzaki K, Sugimoto S, Takeshita H, Murata H, Hashiguchi S, Nozaki T, et al. *DNA cytofluorometric analysis of chondrocytes in human articular cartilages under normal aging or arthritic conditions.* Osteoarthritis Cartilage 2001;9:664-70.

[31] Buckwalter JA, Mow VC, Hunziker EB. *Concepts of Cartilage Repair in Osteoarthritis*. In: Moskowitz R, Goldberg VM, Howell D, et al. eds. *Osteoarthritis: Diagnosis and Medical/Surgical Management 3rd Edition*. Philadelphia PA: Saunders 2001, pp. 101-114.

[32] Price JS, Waters JG, Darrah C, Pennington C, Edwards DR, et al. *The role of chondrocyte senescence in osteoarthritis.* Aging Cell 2002;1:57-65.

[33] Buckwalter JA, Lane NE. *Athletics and osteoarthritis.* Am J Sports Med 1997;25:873-81.

[34] Toussaint O, Medrano E, Zglinicki TV. *Cellular and molecular mechanisms of stress-induced premature senescence (sips) of human diploid fibroblasts and melanocytes.* Experimental Gerontology 2000;35:927-45.

[35] Dumont P, Burton M, Chen QM, Gonos ES, Frippiat C, Mazarati JB, et al. *Induction of replicative senescence biomarkers by sublethal oxidative stress in normal human fibroblasts.* Free Rad Biol Med 2000;28:361-73.

[36] Golden T, Melov S. *Mitochondrial DNA mutations, oxidative stress, and aging*. Mech Ageing Dev 2001;122:1577-89.

[37] Martin JA, Brown T, Heiner A, Buckwalter JA. *Post-Traumatic Osteoarthritis: The Role of Accelerated Chondrocyte Senescence.* Biorheology, in ppress.

[38] Liu L, Trimarchi JR, Navarro P, Blasco MA, Keefe DL. *Oxidative stress contributes to arsenic-induced telomere attrition, chromosome instability and apoptosis.* J Biol Chem 2003.

[39] Furumoto K, Inoue E, Nagao N, Hiyama E, Miwa N. *Age-dependent telomere shortening is slowed down by enrichment of intracellular vitamin C via suppression of oxidative stress.* Life Sci 1998;63:935-48.

[40] Szalai VA, Singer MJ, Thorp HH. *Site-specific probing of oxidative reactivity and telomerase function using 7,8-dihydro-8-oxoguanine in telomeric DNA*. J Am Chem Soc 2002;124:1625-31.

Farmacologia e infiltrazioni

Pharmacologic and intra-articular treatments

L. Frizziero
M. Reta
D. Chiarini
A. Frizziero
P. Rocchi

RIASSUNTO

Lo scopo della terapia dell'osteoartrosi è di ridurre il dolore, la rigidità e di migliorare la funzione. L'infiammazione accompagna spesso l'OA ed è appropriato considerare l'uso dei FANS come terapia di prima scelta. Minori rischi di eventi tossici gastrointestinali sono stati ottenuti dai farmaci inibitori selettivi della COX-2. Le altre terapie farmacologiche sono classificate in due classi: farmaci Symptom-modifying (SYSADOAs) e Disease-modifying (DMOADs). Il termine SYSADOA ha un significato generico e comprende farmaci come la Glucosamina Solfato, altri composti simili e l'Acido Ialuronico. La terapia intra-articolare con corticosteroidi dà un beneficio di breve durata. L'HA induce una remissione del dolore per diversi mesi e prove sperimentali dimostrano anche un ruolo disease-modifying sulle strutture articolari malate.

Parole chiave: osteoartrosi, trattamento farmacologico, terapie intra-articolari

SUMMARY

The aim of therapy in OA is to minimise pain and stiffness, improve function. Inflammation is a common accompaniment of OA, and it is appropriate to consider the use of NSAIDs as the primary treatment. Based on gastrointestinal safety, the new COX-2 inhibitor drugs have been heavily promoted. The therapeutic drugs are divided in two types: Symptom Modifying Drugs (SYSADOAs) and Disease Modifying Drugs (DMOADs). SYSADOA is a generic term and includes Glucosamine Sulphate, related compounds and Hyaluronic Acid. Intra-articular injections with steroids give short benefit. HA obtains pain relief for several months and evidence supports that it has a role in modifying the structure of the diseased joint.

Key words: osteoarthritis, pharmacological treatments, intra-articular therapies

U.O. di Medicina Interna, Centro di Reumatologia, Ospedale Maggiore, Bologna

L'osteoartrosi (OA) è una malattia in cui il dolore e la graduale perdita della funzione articolare sono associati alla progressiva perdita della cartilagine articolare. A lungo considerata una "noiosa" malattia degenerativa, per decenni il tradizionale trattamento farmacologico dell'OA è stato esclusivamente sintomatico. Solo da pochi anni i trattamenti farmacologici sono stati recentemente classificati come farmaci symptom-modifying (SYSADOAs) e structure-modifying (DMOADs). Come

definito dall'Osteoarthritis Research Society (OARS), i farmaci disease-modifying sono ritenuti prevenire, ritardare, stabilizzare o invertire l'evoluzione delle alterazioni morfologiche dell'OA, o ancora stimolare i normali processi riparativi nella articolazione malata [1].

TRATTAMENTO FARMACOLOGICO

Il primo approccio farmacologico dell'OA include analgesici (paracetamolo) e farmaci antinfiammatori non steroidei (FANS). Numerosi studi hanno dimostrato che i FANS sono efficaci per ridurre il dolore e migliorare la funzione. È peraltro noto l'aumentato rischio di incidenza di eventi avversi gastrointestinali. Il misoprostolo e gli inibitori della pompa protonica riducono il rischio di gravi lesioni del tratto gastrointestinale superiore indotto dai FANS. È noto che i FANS esercitano il loro effetto inibinendo l'enzima cicloossigenasi (COX), che converte l'acido arachidonico a prostaglandine (PG). Nella seconda metà degli anni '90 JR Vane dimostrò che la COX comprendeva due isoforme: una isoforma costitutiva (COX-1) che induce la produzione di PG citoprotettive gastriche, e la COX-2, isoforma indotta da stimoli proinfiammatori (IL-1β, TNFα …) che provoca dolore, tumefazione e rigidità articolare. L'introduzione in terapia di farmaci inibitori altamente selettivi della COX-2, con una efficacia simile a quella dei FANS ha ridotto il rischio di eventi avversi gastrointestinali. Nonostante le contrastanti informazioni sugli effetti cardiovascolari degli inibitori selettivi della COX-2, ai pazienti trattati con Coxib e a rischio cardiovascolare medio-alto è consigliato associare basse dosi di ASA.

In anni recenti diversi set di linee guida o raccomandazioni sono stati pubblicati dalle società scientifiche con richieste di registrazioni di nuovi farmaci da usare nel trattamento dell'OA. La Glucosamina solfato (GS) ha ricevuto grande attenzione non solo come symptom-modifying ma anche come disease-modifying dell'OA con trattamenti protratti per anni [2]. Recenti contributi non hanno tuttavia dato unanimi consensi. È stato proposto che la GS agisca come scavenger dei radicali liberi dell'O2 e come controllore dell'espressione dei geni dell'infiammazione, ma il meccanismo responsabile di tali effetti rimane ancora da chiarire [3].

TERAPIA INFILTRATIVA

Nel trattamento dell'OA infiammatoria i corticosteroidi sono ancora largamente usati per via infiltrativa intra-articolare, ed è stata da tempo confermata una durata del beneficio che varia da 2 a 4 settimane. Tuttavia a causa del potenziale rischio condrolesivo di ripetute infiltrazioni, queste non dovrebbero essere il solo trattamento dei pazienti con OA cronica stabile.

La riduzione del peso molecolare e della concentrazione di Acido Ialuronico (HA) nell'articolazione OA, ha portato a numerose ricerche sui potenziali benefici delle iniezioni intra-articolari di HA. Con il termine viscosupplementazione è intesa la terapia locale di pazienti con OA (il ginocchio è l'articolazione più frequentemente trattata) in cui il liquido sinoviale è sostituito da iniezioni i.a. di HA esogeno. Sebbene l'HA sia di norma indicato come trattamento symptom-modifying, varie segnalazioni ne riportano una attività disease-modifying. Questa possibilità è stata sostenuta dall'osservazione clinica che il beneficio pain-relieving persiste per un tempo maggiore della sua emivita all'interno dell'articolazione trattata, che è stato valutato essere di 18-24 ore [4]. Diversi preparati di HA sono al momento disponibili, differenziandosi principalmente per il peso molecolare e i regimi di somministrazione.

In virtù di complessi meccanismi metabolici, i potenziali effetti disease-modifying dell'HA comprendono la regolazione della riparazione articolare con azione sulla crescita e il metabolismo del condrocita; la regolazione dell'HA endogeno e della sintesi dei proteoglicani e del collagene; l'inibizione dell'espressione e funzione degli enzimi degradanti la cartilagine; la regolazione della morte cellulare programmata (apoptosi) e l'inibizione delle risposte infiammatorie distruttive [5]. Un effetto structure-modifying dell'HA è stato osservato nella membrana sinoviale e nella cartilagine articolare in ricerche del nostro Gruppo condotte in pazienti con OA primaria e secondaria trattati con Hyaluronato di sodio a confronto con metilprednisolone acetato (MP). Entrambi i trattamenti hanno provocato una significativa riduzione del processo infiammatorio sinoviale, ma l'HA è risultato superiore al MP nel riequilibrio dell'attività metabolica dei condrociti [6 7]. Uno studio recente ha riportato gli effetti benefici dello Hyaluronato di sodio somministrato dopo artroscopia o dopo procedure chirurgiche a ginocchio aperto [4]. I possibili meccanismi disease-modifying in associazione con le proprietà fisicochimiche possono permettere applicazioni non solo nella

terapia dell'OA, ma anche ad altri usi di terapia ortopedica come dopo un'artroscopia, per la guarigione di ferite, per la produzione di matrici sintetiche da usare in chirurgia ricostruttiva [4].

BIBLIOGRAFIA

[1] Altman RD. *Status of hyaluronan supplementation therapy in osteoarthritis*. Curr Rheumatol Reports 2003;5:7-14.

[2] Reginster JY, Deroisy R, Rovati LC, Lee RL, Lejeune E, Bruyere O, et al. *Long-term effect of glucosamine sulphate on osteoarthritis progression: a randomized, placebo-controlled clinical trial*. Lancet 2001;357:251-6.

[3] Michel BA, Stucki G, Frey D, De Vathaire F, Vignon E, Bruehlmann P, et al. *Chondoitins 4 and 6 sulphate in osteoarthritis of the knee: a randomized controlled trial*. Arthritis Rheum 2005;52:779-86.

[4] Goldberg VM, Buckwalter JA. *Hyaluronans in the treatment of osteoarthritis of the knee: evidence for disease-modifying activity*. Osteoarthritis Cartilage 2005;13:216-24.

[5] Gosh P, Guidolin D. *Potential mechanism of action of intra-articular hyaluronan therapy in osteoarthritis: are the effects molecular weight dependent?* Semin Arthritis Rheum 2002;32:10-37.

[6] Frizziero L, Govoni E, Bachini P. *Intra-articular hyaluronic acid in the treatment of osteoarthritis of the knee: clinical and morphological study*. Clin Exp Rheumatol 1998;16:441-9.

[7] Pasquali-Ronchetti I, Guerra D, Taparelli F, Boraldi F, Bergamini G, Mori G, et al. *Morpholigical analysis of knee synovial membrane biopsies from randomized controlled clinical study comparing the effects of sodium hyaluronate (Hyalgan) and methylprednisolone acetate (Depomedrol) in osteoarthritis*. Rheumatology 2001;40:158-69.

Valgus high tibial osteotomy – Opening wedge technique with rigid plate fixation

P. Lobenhoffer
J.D. Agneskirchner
A.E. Staubli[1]
C. De Simoni[2]

Department of Trauma and Reconstructive Surgery, Henriettenstiftung Hannover; [1] Chief, Dep. of Orthopaedics, Kantonsspital Luzern, Switzerland; [2] Orthopaedic Surgeon, Klinik "St. Anna", Luzern, Switzerland

Address for correspondence:
Prof. Dr. Philipp Lobenhoffer
Chief, Trauma & Reconstructive Surgery
Henriettenstiftung Hannover
Marienstrasse 72-90
30171 Hannover
Tel. +49 511 2892231
Fax +49 511 2892001
E-mail:
unfallchirurgie@henriettenstiftung.de

SUMMARY

Valgus high tibial osteotomy is an established treatment for medial osteoarthritis in the varus knee. The classic technique involves removal of a laterally based bone wedge from the tibia, fibula osteotomy and osteosynthesis of the tibia by a lateral exposure. This procedure has a certain risk potential regarding peroneal nerve injuries, instability of the osteotomy and secondary loss of correction. Opening wedge technique from medially avoids muscle detachment, dissection of the peroneal nerve, proximal fibula osteotomy and leg shortening. Only one osteotomy must be performed and the correction can be adapted intraoperatively. The posterior tibial slope can be adjusted as needed. A new specifically designed plate fixator inserted percutaneously allows stable fixation of the osteotomy. The use of bone grafts or bone substitutes can be avoided in most cases. 262 patients were treated with this technique. The mean opening of the osteotomies was 10 mm. All patients started partial weight-bearing immediately and proceeded to full weight-bearing six weeks after surgery. Complications included 4 non-unions which required bone grafting, 2 infections, but no implant failures.

Key words: high tibial osteotomy, open wedge osteotomy, unicompartimental osteoarthritis, internal plate fixator

INTRODUCTION

High tibial osteotomy (HTO) has become a widely accepted technique in the treatment of varus malalignment and medial osteoarthritis of the knee since the work of Maquet [1] and Coventry [2]. Middle- and long-term results are good if the indications are respected and an adequate correction is achieved [3-6]. Corrective osteotomy of the proximal tibia may be performed by a subtractive technique (closed wedge), by a barrel-wault (dome) osteotomy or by an additive technique (open wedge). The closed wedge technique of Coventry with removal of a bone wedge from a lateral approach and fixation with staples, a plate or a tension-band system has gained most popularity. Disadvantages of this technique are the risk of peroneal nerve injuries, the need of osteotomy of the fibula or seperation of the proximal tibio-fibular joint and of detachment of the extensor muscles. Large corrections cause significant shortening of the leg and an offset of the proximal tibia, which may compromise placement of the tibial component of a total knee replacement. Open wedge osteotomy from the medial side can be performed without any muscle detachment, the correction can be "fine-tuned" during the procedure and no leg shortening occurs [7]. Whereas this tech-

nique has been described long ago, only few surgeons used this method, since the harvest of bicortical bone grafts from the pelvic crest to fill the osteotomy caused significant morbidity. Open wedge osteotomy has regained interest with the development of stable implants which enable the surgeon to fix the correction and to avoid bone grafts in most cases [8 9].

INDICATION

The technique described is mainly suitable for unicompartimental medial arthritis of the knee combined with a varus malalignment of the leg. However the principles of the described technique can also be applied to other situations such as varus osteotomy of the distal femur.

The patient should not be older than 65 to 70 years although this is not a hard criterium. Severe overweight should be excluded and the range-of-motion should be at least 0/0/120°. Some flexion contracture may be accepted since this can be corrected to a certain degree with an extending component of the osteotomy which means that the tibial slope is decreased with the osteotomy. Patients with straight legs may be treated with HTO, cases with valgus alignment are not suitable. Open wedge osteotomy should not be used if leg lengthening is contraindicated and if the medial soft tissue coverage is compromised. Patella pain is not a contraindication however in patients with pre-existing patella baja a special type of osteotomy described below should be used. An intact lateral compartment of the knee is mandatory for this technique. The patient should not have any pain in the lateral joint and no radiographic signs of lateral osteoarthritis should be present.

PRE-OPERATIVE PLANNING

Clinical examination

Clinical examination should focus on range-of-motion of the knee, ligamentous stability and leg length. Joint line pain is regularly found on the medial side. Patella tracking is registered and patella pain should be carefully evaluated. Any pain on the lateral side of the knee is a warning sign and may indicate degeneration of the lateral compartment of the knee. The indication for valgus HTO should be carefully re-evaluated in these cases and the status of the lateral compartment must be reconfirmed by arthroscopy during the procedure.

Imaging

Imaging should include radiographs of the knee in three planes and in cases without frank osteoarthritis a flexed-knee p.a. weight-bearing radiograph. A long-leg weight-bearing radiograph of the involved leg is necessary for preoperative planning. In cases with ligament instability stress radiographs should be performed to study the medial and lateral joint line opening, since significant ligament instability must be considered in the preoperative planning. Magnetic resonance tomography may be used to study the joint status but is not obligatory since the joint is examined arthroscopically in all cases of open-wedge osteotomy.

Planning of the osteotomy

Exact preoperative planning is mandatory for this procedure. The exact amount of medial opening of the osteotomy in millimeters must be determined on the long-leg radiographs with one of the established methods. We plan the postoperative mechanical axis at 62% of the transverse width of the tibial plateau. This can be achieved either on a transparent paper where a template of the osteotomy is drawn or directly on a computer in case the radiographs are digitally available.

OPERATIVE TECHNIQUE

This procedure can be performed in spinal or general anaesthesia. We routinely perform the operation without the use of a tourniquet since it may hinder intraoperative control of the leg axis. This can easily be accomplished if the entire extremity including the pelvic crest is draped freely. Alternatively a sterile tourniquet can be used. Intravenous antibiotic prophylaxis is used (two grams of cefazolin). A fluoroscope is mandatory for this procedure and is placed on the lateral side of the patient. The incision is carried out obliquely superior to the pes anserinus. It is directed from the medial aspect of the tibial tuberosity to the posterosuperior edge of the tibia. The long fibers of the medial collateral ligament are lifted off the tibia and a limited release is performed by inserting a scalpel under the distal part of the ligament and detaching the fibers gradually. Only as many fibers are detached as to allow the insertion of a small spiked retractor behind

the posteromedial cortex of the tibia. The leg is now extended and the fluoroscope is placed over the knee. Two Kirschner wires (2,3 mm) are drilled from medially to laterally to mark the osteotomy plane. These K-wires are controlled fluoroscopically until they end exactly at the level of the lateral cortex of the tibia. The wires should be absolutely parallel in the a.p.-plane, i.e. they are completely superimposed on the a.p. fluoroscopy image.

The osteotomy usually starts at the upper border of the pes anserinus and ends in the lower third of the proximal tibio-fibular joint. The osteotomy level is oblique because with a transverse osteotomy there would be a significant offset of the medial cortex after opening of the osteotomy planes and the area of bone healing would be smaller. The saw cut is carried out distally to the K-wires to exclude any possibility of deviation of the saw blade superiorly into the joint. Obviously by starting the osteotomy relatively low the tibial tuberosity would be cut in many patients. However we use a biplanar V-shaped osteotomy with a 130° angulated anterior cut behind the tuberosity. By this modification, the position of the tuberosity does not interfere with the osteotomy and the anterior second osteotomy plane provides additional rotational stability and an anterior restraint against the extension forces of the quadriceps. The angulation point of the osteotomy is at about 70% of the posterior-anterior diameter of the medial tibia and the anterior cut should exit the tibia above the insertion of the patellar tendon.

The depth of the osteotomy is 10 mm less than the total width of the tibia. The insertion depth of the oscillating saw and the chisels should be marked on the instruments with a surgical marker.

The osteotomy is then carried out with an oscillating saw. We use the saw at a very slow pace and continuously irrigate the blade with cold fluid. The saw should be withdrawn from the bone periodically to allow better penetration of the irrigation fluid so that all debris is flushed out of the osteotomy slot. It usually takes several minutes to create the osteotomy and the depth is carefully controlled to leave 10 mm of bone intact on the lateral side. It is important to cut the posteromedial crest of the tibia completely whereas the thin posterior cortex must not to be completely divided, since this thin bone will crack with the insertion of the chisels in the next step. For the anterior cut we use a smaller and thinner saw blade. The tibia is divided completely behind the tuberosity taking care not to angulate the saw too far posterolateral.

The saw is now withdrawn and a broad and flat chisel is inserted in the transverse part of the osteotomy. This chisel glides into the saw slot under the K-wires and is inserted as deep as the saw has protruded. A second broad chisel is now inserted between the first chisel and the K-wires. This chisel is now tapped into the osteotomy with light blows of a hammer slightly less deep than the first chisel. The surgeon should take some time for this step to allow the bone to adapt to the gradual opening of the osteotomy. The opening of the transverse and anterior oblique osteotomy plane should be monitored carefully. There should be a continuous and smooth seperation of the two planes. A third chisel can now be inserted between the first two chisels and again, this chisel is tapped into the osteotomy with light blows of a hammer over 1 to 2 minutes. If necessary this elastic deformation manoever can be repeated until the desired opening is achieved. Alternatively a special spreading tool can be placed between the two first chisels. Gradual opening of the spreader has the same effect. The opening of the osteotomy is now measured with graded wedges. If the desired correction is achieved, a spreader can now be inserted in the posterior part of the osteotomy plane. The leg is extended and the correction is checked visually and – if necessary – fluoroscopically. Modification of the correction is very easy by opening or closing the spreader gradually. Besides the correction in the a.p.-plane, the change in the sagital plane (tibial slope) must be closely monitored. In patients with knee instability the slope can be deliberately modified in order to improve the stability of the joint. This can be achieved by asymmetric opening of the osteotomy with repositioning of the spreader, the use of an additional wedge in the anterior part of the osteotomy or by shifting the wedge more anteriorly or posteriorly. If the patient has an extension deficit preoperatively, reduction of the tibial slope can be used to improve extension. The osteotomy then should be opened more in the back and less in the front and the effect on passive knee extension should be carefully monitored intraoperatively. Moreover this slope reduction will shift the tibia backwards under weight, reducing the anterior translation of patients with anterior instability [11]. The opposite effect can be achieved by slope increase, in order to reduce posterior drawer and hyperextension in patients with symptomatic posterior knee instability and hyperextension of the knee. The tibial slope can be increased by lifting the anterior part of the osteotomy more than the posterior part. It has been experimentally

shown that an increased tibial slope leads to an anterior shift of the tibia thus counteracting the posterior drawer of these patients (7). Moreover increasing the slope leads to an anterior shift of the tibial cartilage pressure with a significant reduction of the load on the posterior half of the plateau [12].

When the correction fulfils the desired criteria in all planes the osteotomy is fixed. An anatomically precontoured internal plate fixator with locking bolts has been developed for stable osteosynthesis of the osteotomy (Fig. 1). We prefer this special plate (Tomofix). In this plate four bolts can be placed in the proximal fragment and four bolts in the distal fragment. The directions of the bolts are adapted to the anatomy of the tibial head and the plate is designed for anteromedial placement on the tibia, thus giving lengths of the proximal bolts of 50 to 70 mm. Two 3 mm distance-bolts are inserted which will keep the plate in distance from the soft tissues during application, thus avoiding compression of the pes anserinus or the medial collateral ligament by the plate. A subcutaneous tunnel is created distally to enable the plate to glide under the skin on the periosteum of the tibia. The subcutaneous layer is also dissected proximally as much as is necessary to push the plate upwards to the desired height near the joint line.

The leg is now extended and the fluoroscope is placed over the knee. An exact a.p.-projection is obtained using the guidelines mentioned above. The longitudinal part of the plate is pushed under the skin distally and the transverse part is now pushed upwards towards the joint line.

Fig. 1. Schematic drawing of a proximal left tibia showing opening wedge HTO with internal plate fixator (Tomofix) in place.

Usually the proximal plate end is placed approximately 10 mm under the joint line and firm contact with the tibia should be obtained. Three proximal bolts are placed. Then a conventional lag screw is inserted distal to the osteotomy. This lag screw will pretension the plate and cause compression on the lateral side of the osteotomy. If any distraction has occurred laterally during the opening of the osteotomy, this can be reversed by insertion of the lag screw. The screw is tightened gradually and the osteotomy is carefully monitored to avoid loss of correction. A stab incision is made over the middle of the three most distal holes and the skin is pulled distally and proximally to expose the holes. Three momocortical bolts are placed in the shaft. The lag screw and the proximal distance holder are replaced by bolts. No formal repair of the medial collateral ligament fibers is required, but the posterior part of the osteotomy cleft can be closed by thin resorbable sutures using the pes anserinus and the medial collateral ligament fibers. A small collagen sponge is be placed over the anterior osteotomy cleft. After wound closure, a padded elastic compression drape is applied over the entire leg and a cryocompression unit is placed over the knee.

POST-OPERATIVE MANAGEMENT

The patient is allowed to walk on the operated leg with 15 kg partial weight-bearing the day after surgery using two crutches. Flexion of the knee is trained actively and passively with a CPM device. If significant swelling of the lower leg develops, manual lymph drainage is performed and an intermittent pneumatic compression unit is used for the first days. The patient leaves the hospital as soon as the wounds are dry and walking with crutches is safe. The patient is advised to avoid lateral or medial stress on the leg and to train with a physiotherapist two to three times a week. No brace is necessary after this procedure. Six weeks after surgery, the patient is seen in our outpatient department. Radiographs of the knee in two planes are obtained. Range-of-motion should be normal at this time, the patient should be pain-free and the radiographs should demonstrate partial healing of the osteotomy and no lysis zones or instability signs. The patient is now allowed to progress to full weight-bearing, which usually takes one to three more weeks. No further routine radiographic controls are scheduled and the patient returns to the care of his referring physician. Implant removal is not

recommended but the patient is informed that the plate may be removed one year after surgery if it is necessary.

RESULTS

262 consecutive patients were treated for varus osteoarthritis with this technique from 10/2000 to 11/2003. The mean opening was 10 mm (5 to 18 mm). In the first series of 70 patients no bone grafts were used in osteotomies under 10 mm opening. In these patients osteotomies between 10 to 12.5 mm of opening were treated with local bone grafts from the proximal tibia and only osteotomies over 13 mm of opening were filled with cancellous bone from the iliac crest. However based on the excellent results of these patients with bony union in all cases, in the subsequent series all patients with openings of up to 13mm were treated without any bone graft. Only if the osteotomy was opened more than 13mm, cancellous bone from the iliac crest was used. All patients were closely followed until radiological healing was documented. Full weight-bearing was started 6 weeks after the operation in all cases. At this time the lateral cortical bridge of the osteotomy usually shows slight callus formation, however the osteotomy on the medial side is still partially open (Figs. 2, 3).

Complete radiological remodeling of the medial cortex took up to 12 months but the patients had started all forms of activities at this time without pain.

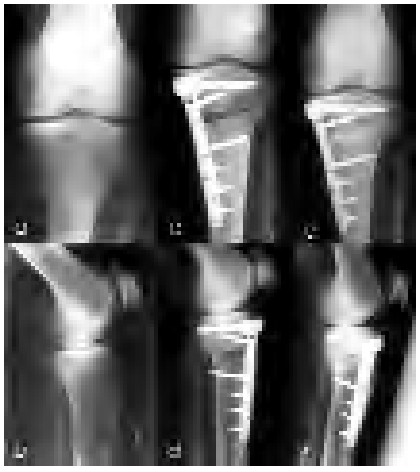

Fig. 2a-f. Anteroposterior and lateral radiographs of a 44 year old patient with medial osteoarthritis. a, b) preoperative. c, d) 6 weeks postoperatively after opening wedge HTO of 9 mm. e, f) Complete bony union 2 years after surgery.

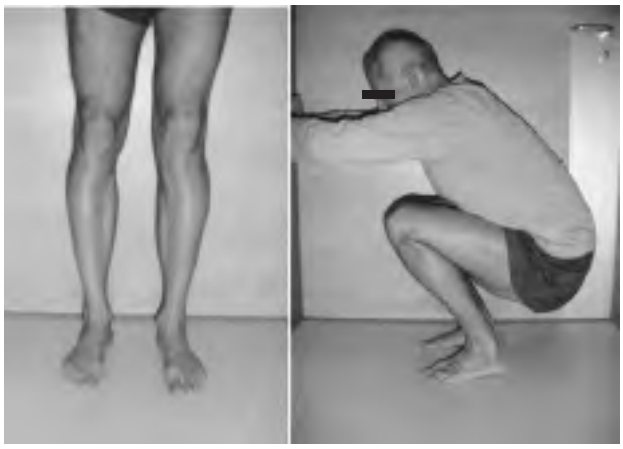

Fig. 3. Photograph of patient of Figure 2, 2 years after opening wegde HTO (9 mm, left side). The patient is pain-free and has an excellent knee function.

In 4 out of 262 patients we saw delayed or non-unions, all of which healed without any further problems after insertion of cancellous bone in a second operation. There were no implant failures nor were there any cases with a loss of correction. Infection was seen in 2 cases, which they resolved after debridement and implant removal. The osteotomies were healed at that time. Local pain due to the implant on the medial side was seen in 10 patients. After implant removal it resolved in all these cases. No tendinitis of the pes anserinus and no medial instability was recorded.

FUTURE DEVELOPMENTS

These may include a bioactive osteoinductive bone substitute which enhances rapid healing of the osteotomy, possibly shortening the time period of partial weight-bearing.

The use of CT-free navigation systems may improve the intraoperative precision of the correction and enable the surgeon to register the changes of the anatomy in all three planes (tibial slope) more accurately. As we found out in the mentioned biomechanical study not only medial cartilage overload can be treated by ostetotomy but selective decompression of cartilage areas in the sagittal plane is feasible if the tibial slope is deliberately decreased or increased [12].

REFERENCES

[1] Maquet P. *Valgus osteotomy for osteoarthritis of the knee*. Clin Orthop 1976;00:143-8.

[2] Coventry MB. *Upper tibial osteotomy for gonarthrosis. The evolution of the operation in the last 18 years and long term results*. Orthop Clin North Am 1979;10:191-210.

[3] Hassenpflug J, von Haugwitz A, Hahne HJ. *Long-term results of tibial head osteotomy*. Z Orthop Ihre Grenzgeb 1998;136:154-61.

[4] Ivarsson I, Myrnerts R, Gillquist J. *High tibial osteotomy for medial osteoarthritis of the knee. A 5 to 7 and 11 year follow-up*. J Bone Joint Surg Br 1990;72:238-44.

[5] Insall JN, Joseph DM, Msika C. *High tibial osteotomy for varus gonarthrosis. A long-term follow-up study*. J Bone Joint Surg Am 1984;66:1040-8.

[6] Yasuda K, Majima T, Tsuchida T, Kaneda K. *A ten- to 15-year follow-up observation of high tibial osteotomy in medial compartment osteoarthrosis*. Clin Orthop 1992:186-95.

[7] Lobenhoffer P, De Simoni C, Staubli AE. *Open wedge high-tibial osteotomy with rigid plate fixation*. Tech Knee Surg 2002;1:93-105.

[8] Lobenhoffer P, Agneskirchner JD. *Improvements in surgical technique of valgus high tibial osteotomy*. Knee Surg Sports Traumatol Arthrosc 2003;11:132-8.

[9] Lobenhoffer P, Agneskirchner JD, Zoch W. *Die öffnende valgisierende Osteotomie der proximalen Tibia. Fixation mittels speziellem Plattenfixateur*. Orthopade 2004;to be published 2/2004.

[10] Fujisawa Y, Masuhara K, Shiomi S. *The effect of high tibial osteotomy on osteoarthritis of the knee. An arthroscopic study of 54 knee joints*. Orthop Clin North Am 1979;10:585-608.

[11] Slocum B, Slocum TD. *Tibial plateau leveling osteotomy for repair of cranial cruciate ligament rupture in the canine*. Vet Clin North Am Small Anim Pract 1993;23:777-95.

[12] Agneskirchner J, Hurschler C, Imhoff AB, Lobenhoffer P. *Influence of posterior tibial slope on knee kinematics, tibial cartilage pressure and ligament strain – a biomechanical study in human cadaveric knees*. Annual Congress German speaking Arthroscopy Society, Abstract. 2003.

Osteotomia tibiale con fissatore circolare per ginocchio varo artrosico

M.A. Catagni
F. Guerreschi
L. Lovisetti

SUMMARY

The high tibial osteotomy has been used to treat medial compartment osteoarthritis for many years and has stood the test of time as an effective method for treatment of the varus knee in this condition.
We present a quick, simple, safe and effective method of doing this operation through small incisions using the Ilizarov apparatus.

Key words: Ilizarov, knee, osteoarthritis, osteotomy

INTRODUZIONE

Allorché si debbano prendere in considerazione i problemi delle deformità degli arti inferiori, primaria importanza deve essere data alla valutazione dell'asse meccanico e dell'allineamento articolare dei segmenti femorale e tibiale, sia nell'età evolutiva che nel periodo adulto.
È noto quanto possa influire negativamente sulle cartilagini articolari ogni variazione del fisiologico asse di carico, tanto da produrre una rapida degenerazione con conseguente instaurarsi di artrosi secondaria.
Nella valutazione, quindi, per prima cosa occorre controllare l'allineamento tra centro della testa femorale, spina tibiale mediale e centro della articolazione tibio-tarsica. Bisogna poi considerare l'allineamento delle rime articolari del ginocchio e della tibio tarsica. Da recenti studi è stato rilevato che, in soggetti normali, la rima articolare del ginocchio presenta, rispetto all'asse meccanico del femore, un angolo di 87° (± 3°), in valgismo, mentre l'articolazione tibio tarsica incrocia l'asse meccanico dell'arto inferiore con un angolo di 90°.
In linea di massima pertanto, tutte le variazioni da tali parametri costituiscono un fattore di "rischio" e devono essere prese in considerazione per una eventuale correzione.
L'introduzione in Italia nel 1981 della metodica di Ilizarov, ha aperto nuovi orizzonti per quanto riguarda il trattamento delle deformità degli arti e delle articolazioni, sia per le forme congenite, sia per le forme post-traumatiche.
Per raggiungere tale scopo, Ilizarov ha "inventato" gli snodi che, pur nella loro semplicità, trasformano il suo apparato circolare in una vera e propria macchina biologica per la ricostruzione e correzione dell'apparato locomotore.
Mentre in segmenti in cui l'asse anatomico corrisponde all'asse meccanico, l'applicazione dell'apparecchio è relativamente semplice, più complessa è la correzione delle deformità iuxta articolari, ove il punto esatto della deformità si trova a livello delle epifisi. In tali casi, non essendo possibile tecnicamente eseguire una osteotomia

U.O. Ortopedia Traumatologia Ospedale "A. Manzoni", Lecco, Centro di Riferimento Regionale delle Metodiche di Ilizarov

Fig. 1. Asse meccanico normale.

Fig. 2. Asse meccanico in ginocchio varo artrosico: il piano articolare tibiale e femorale non sono paralleli.

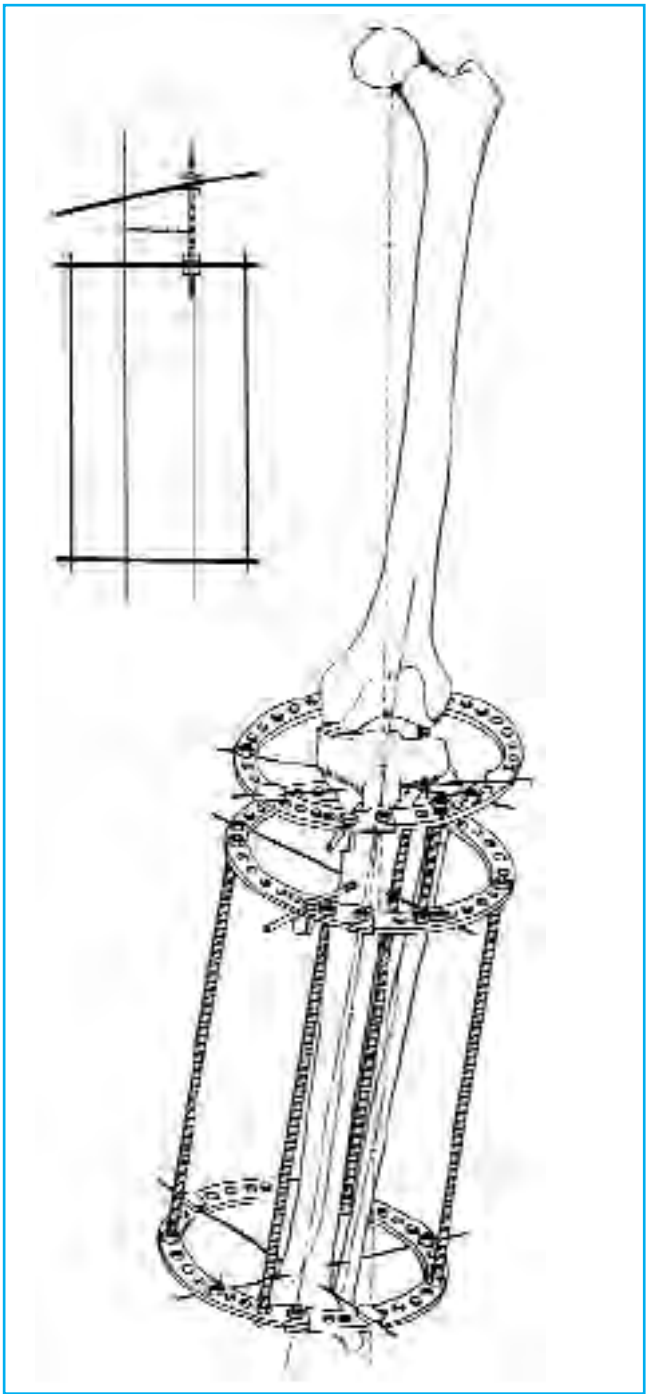

Fig. 3. Premontaggio.

a livello della deformità, si pratica l'interruzione ossea a livello più prossimo possibile all'apice della deformità, mentre gli snodi dell'apparato di Ilizarov verranno applicati nell'esatto punto della deformità, anche se quest'ultima si trova "al di fuori" del Fissatore.

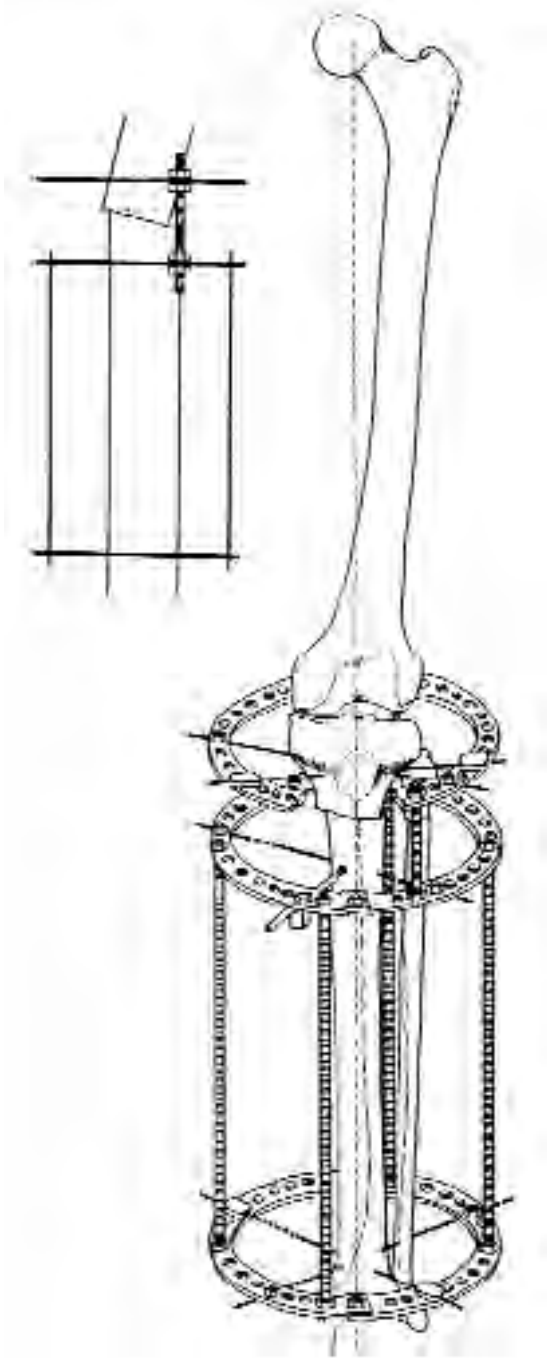

Fig. 4. Correzione acuta. Allineamento con piccola traslazione.

Fig. 5. Posizionamento degli snodi e della spina.

Il vantaggio dell'uso di un fissatore esterno circolare è quello di poter correggere una deformità esattamente ove si desidera, indipendentemente dalla posizione della osteotomia e di avere sempre, durante il trattamento "dinamico" correttivo, la possibilità di modificare l'asse osseo, sino a raggiungere la perfetta correzione desiderata prima della fine del trattamento e di mantenerla perfetta sino a consolidazione ossea avvenuta.

Altro vantaggio, rispetto alla correzione "aperta" è quello di minori rischi perioperatori (emorragie, trombosi, infezioni ecc.).

Il vantaggio, rispetto al fissatore monolaterale, è la possibilità di ripristinare dinamicamente e perfettamente l'asse meccanico e anatomico di ogni segmento e di avere una maggiore stabilità che permette una più rapida ripresa funzionale e il minor rischio di mobilizzazioni del fissatore e quindi di interventi aggiuntivi.

CONSIDERAZIONI MECCANICHE

Nel ginocchio varo, l'individuazione dell'apice della deformità in una deviazione angolare è relativamente semplice, in quanto l'asse anatomico corrisponde all'asse meccanico.

La tecnica, per le correzioni iuxta articolari, tipo ginocchio varo artrosico o idiopatico può essere quella della correzione acuta o progressiva. Il punto di osteotomia è sempre distale alla tuberosità tibiale per evitare interferenza con i legamenti collaterali e con il tendine rotuleo [1].

TECNICA DELLA CORREZIONE ACUTA (SINO AGLI ANNI '90)

In caso di correzione acuta il montaggio non presenta snodi, ma l'anello prossimale viene lasciato libero di ruotare sul piano frontale attorno a due astine filettate serrate sull'anello intermedio del montaggio a tre anelli e sistemate due fori lateralmente (sia anteriormente che posteriormente) rispetto alla giunzione degli anelli. Dopo l'osteotomia di perone e tibia, si pongono gli anelli paralleli raggiungendo la necessaria correzione e una piccola traslazione che mantiene l'asse tibiale al centro del piatto tibiale senza produrre indesiderate deformità dell'asse anatomico [2-3].

TECNICA NELLA CORREZIONE PROGRESSIVA (ATTUALE)

Si costruisce il fissatore con un anello prossimale ed un blocco distale costituito da 2 anelli, connessi da snodi iuxtaarticolari il cui asse è allineato o con la articolazione peroneo tibiale o spostati lateralmente in caso di necessità di ritensionamento del legamento collaterale laterale; l'angolo tra gli anelli prossimali corrisponde alla correzione che abbiamo programmato dal piano preoperatorio.

Eseguita l'applicazione del fissatore ben stabilmente [4], si procede ad una osteotomia tibiale distale alla tuberosità tibiale, con tecnica percutanea, sottoperiostea con sega Gigli; per la correzione progressiva non è necessario ese-

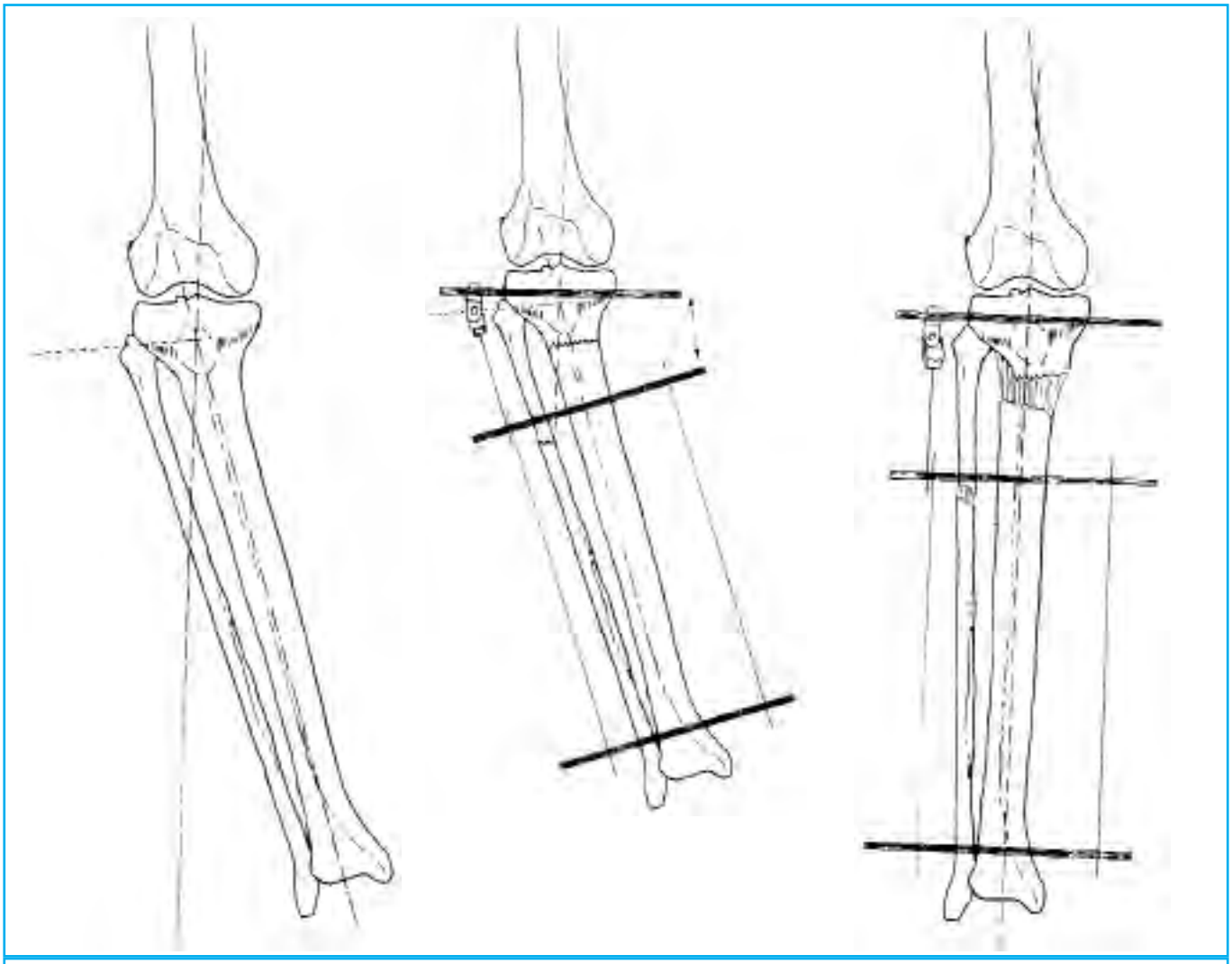

Figg. 6 7 8. Correzione progressiva senza ritensionamento del legamento collaterale laterale.

guire l'osteotomia del perone e gli snodi iuxtaarticolari sono applicati a livello dell'articolazione peroneo tibiale prossimale. Dopo 2 settimane si inizia una distrazione dalla parte mediale del fissatore, al ritmo di 1/2 di mm per 3 volte al giorno sino al raggiungimento del parallelismo degli anelli prossimali e si raggiunge la correzione angolare con traslazione e piccolo allungamento. In caso di lassità del legamento collaterale laterale, gli snodi saranno applicati più all'esterno, cosi che, alla fine della correzione la testa peroneale verrà abbassata, con ritensionamento del legamento collaterale laterale.

Durante il periodo di correzione va molto curata l'estensione del ginocchio e il movimento della caviglia che, mediante Fisioterapia, devono essere assolutamente conservati. Una radiografia centrata sulla tibia prossimale viene eseguita al termine della correzione e si valuta se vi siano state dislocazioni non desiderate a livello della osteotomia (per esempio procurvazione). Corretta la eventuale deformità si procede quindi all'esecuzione di una radiografia panoramica per valutare l'asse meccanico dell'arto inferiore. La correzione desiderata è di 5° di valgismo, per spostare il carico dal compartimento mediale a quello laterale. Si attende quindi la consolidazione del callo osseo (rigenerazione), che avviene in circa 60 giorni. Durante la consolidazione il carico, che all'inizio era limitato a circa 20 kg, viene incrementato sino ad abbandonare le stampelle nel giro di 4-6 settimane. Dopo la rimozione si applica una ginocchiera articolata per altre 3-4 settimane.

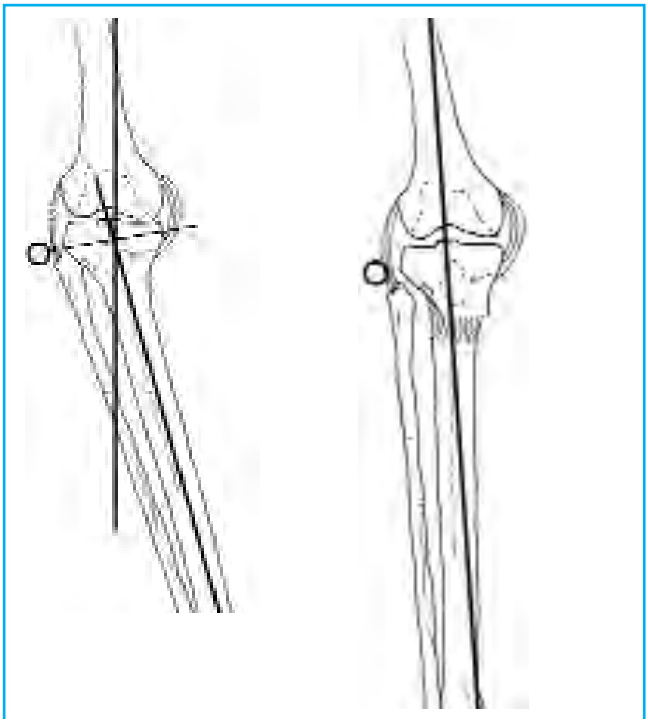

Figg. 9 10. Correzione con ritensionamento del legamento collaterale laterale: la correzione richiesta è di qualche grado di valgismo.

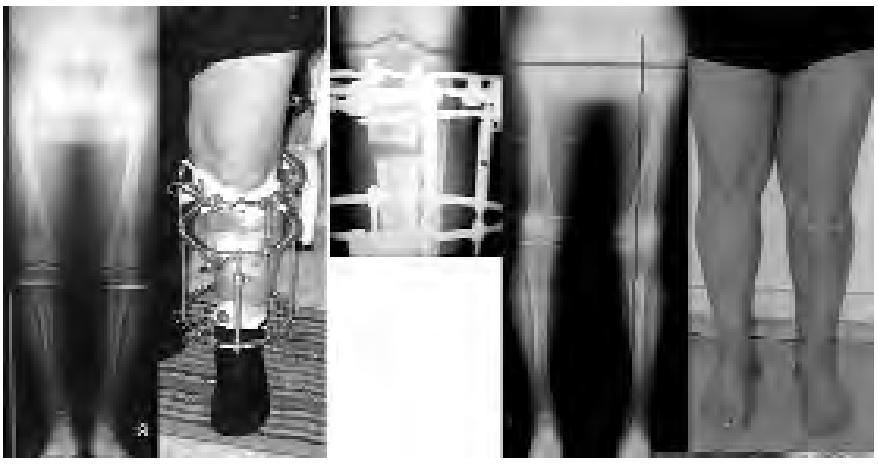

Fig. 11. Osteotomia con ritensionamento del LCL.

BIBLIOGRAFIA

[1] Coventry MB. *Osteotomy of the upper portion of the tibia for degenerative arthritis of the knee: A preliminary report*. J Bone Joint Surg 1965;47A:984.

[2] Catagni MA. *Applicazione della metodica di Ilizarov nel trattamento del ginocchio varo artrosico*. In: Bianchi Maiocchi, ed. *L'osteosintesi transossea secondo G.A. Ilizarov. Aspetti sperimentali, teorici e clinici*. Med Surgial Video 1985, pp. 311-314.

[3] Catagni MA, Guerreschi F, Ahmad TS, Cattaneo R. *Treatment of genu varum in medial compartment ostheoarthitis of the knee using the Ilizarov Method*. Ort Clin North Am 1994;3.

[4] Paley D, Fleming B, Catagni MA, Kristiansen T, Pope M. *Mechanical Evaluation of the External Fixators Used in Limb Lengthening*. Clin Orthop 1990;250:50.

Protesi totali: scienza di base. Presentazione del tema

Total knee arthroplasty: basic science topic presentation

A. Giunti
D. Tigani

RIASSUNTO

Negli anni '70 la progettazione delle protesi di ginocchio seguì due percorsi alternativi: anatomico e funzionale, da cui deriveranno le protesi *Cruciate Retaining* (CR) e *Posterior Stabilized* (PS). Questa diversa filosofia è stata fonte di molte divergenze che tuttavia al momento hanno perso molto dell'originale interesse per il miglioramento di entrambi i sistemi e per la sovrapponibilità dei risultati clinici a distanza. Il problemi d'usura dei materiali ha assunto crescente interesse a seguito dei risultati incoraggianti con il polietilene reticolato (cross-linked) nelle protesi d'anca; l'applicazione al ginocchio è ancora estremamente limitata per trarne delle conclusioni. Una via alternativa guarda alle ceramiche: in Giappone si utilizza una protesi con componente femorale in allumina, che manca al momento di una adeguata validazione clinica. Da alcuni anni è presente sul mercato un materiale composito che possiede le caratteristiche di superficie delle ceramiche pur trattandosi di una lega metallica: "l'*Oxinium*" (ZrO_2-2.5 Nb). Infine, un nuovo materiale il Tantalio Trabecolare, fabbricato attraverso l'infiltrazione chimica di vapore del tantalio puro su un substrato di carbone allo stato vitreo, con eccellenti con proprietà osteoconduttive, è disponibile per componenti tibiali preassemblate con il polietilene o augments metallici per perdite di sostanza ossea.

Parole chiave: artroprotesi di ginocchio, disegno, materiali

SUMMARY

During the '70 knee prosthesis were manufactured respecting knee anatomical or functional aspects, introducing both CR and PS prosthesis respectively. These different philosophies, during last 30 years were responsible for many discussions even if the improving of each technique led to the same results at follow-up. Polyethilene wear has been addressed to be the most important reason of early knee prosthesis loosening and, during the past few years, to reduce this problem the cross-linked polyethilene was introduced: its application in hip prosthesis is encouraging but in knee prosthesis its use is still limited. An interesting alternative is the use of ceramics counter-bearing surfaces in order to produce significant lower UHMWPE wear and debris production in respect to Co-Cr and Ti. alloy. In Japan a few years ago an Allumina femoral component was introduced and then applied in a few number of cases. In 1994 a new metallic alloy was introduced, called Oxinium (ZrO_2-2.5Nb) with excellent fracture toughness and a ceramic surface that offers outstanding wear resistance and low UHMWPE debris. A new material (Trabecular Metal) with osteo-

Clinica Ortopedica
dell'Università, Istituto
Ortopedico "Rizzoli", Bologna

conductive characteristics has been recently introduced, it is made using tantalum metal and vapor deposition techhnique to create a metallic configuration with 80% porosity and physical-mechanical properties similar to bone. It's applications are still limited to tibial components in knee arthroplasty or as metallic augments in focal bone loss.

Key words: total knee arthroplasty, designs, materials

EVOLUZIONE DEL DISEGNO

Molte delle attuali artroprotesi di ginocchio derivano da modelli concepiti tra la fine degli anni sessanta e l'inizio degli anni settanta. I primi modelli di allora (Polycentric, Geomedic, Duocondilar) furono considerati insoddisfacenti, in quanto gravati da un'alta percentuale di mobilizzazione delle componenti, rotture ed infezione. L'esperienza acquisita con questi sistemi, è stata tuttavia fondamentale per la progettazione delle cosiddette protesi di rivestimento [1]. La fase successiva di sviluppo del disegno proseguì, infatti, seguendo due differenti percorsi: uno anatomico ed uno funzionale [2]. Alcuni progettisti iniziarono a studiare protesi che permettevano il *roll-back* del femore sulla tibia, conservando il legamento crociato posteriore. Per fare questo svilupparono componenti tibiali piatte, superando i problemi alla base del precoce fallimento osservato in precedenza con la protesi Duopatellar [3]. Da questa concezione si svilupparono le protesi "*cruciate retaining*": alcune presentavano una superficie relativamente piatta sul piano sagittale e traverso (Kinemax e PCA) mentre altre mantenevano una superficie più congruente sul piano sagittale. Alcuni esempi attuali derivati da questa concezione sono: Genesis II, Duracon, Nexgen CR, PFC CR. I fautori della via funzionale tentarono al contrario di semplificare la meccanica del ginocchio eliminando i legamenti crociati. Il primo, sistema derivato dalla concezione funzionale, è rappresentato dalla protesi Total Condylar (TC) sviluppata nel 1973 all'Hospital for Special Surgery di New York [4]. La protesi TC presentava due superfici condiliche simmetriche, con raggio di curvatura che decresceva posteriormente ed una superficie articolare in polietilene, perfettamente congruente in estensione e parzialmente congruente in flessione. Due critiche vennero mosse verso la TC: la tendenza alla sub-lussazione posteriore della tibia, e la ridotta escursione articolare [2]. Per correggere tali problemi è stata disegnata nel 1978 la Protesi Insal-Burstein che prevedeva la sostituzione del legamento crociato posteriore con un vincolo meccanico che limitasse la traslazione posteriore della componente femorale, mediante il meccanismo di una camma articolata con una spina o dente presente sulla componente tibiale. La camma della componente femorale si poneva in contatto con la spina centrale posta sulla superficie tibiale attorno ai 70 gradi di flessione, a causa del punto di contatto posteriore era possibile ottenere un movimento di spostamento posteriore del femore (roll back) ed incrementare la flessione. Le due diverse concezioni di progettazione sono state fonte di divergenze che al momento hanno perso molto del loro originale interesse per i miglioramenti apportati negli anni ad entrambi i sistemi e la sovrapponibilità dei risultati clinici a lungo termine. Il primo sistema di protesi totale di ginocchio ad utilizzare menischi mobili, è stato progettato nel 1977 da Buechel e Pappas ed è stato oggetto di pubblicazione nel 1986 [5]. Il sistema New Jersey Low – Contact-Stress presenta una superficie femorale sferica sul piano medio-laterale, che diminuisce il proprio raggio di curvatura dall'estensione alla flessione, mantenendo così un'area di contatto completa sulla superficie di carico da 0 a 45 gradi. Oltre alla soluzione con due menischi mobili, il sistema LCS prevede una variante a piattaforma rotante. Questo modello rappresenta un'evoluzione del concetto funzionale, e si caratterizza per la rilevante riduzione degli stress da contatto: da 25 MPa della TC a 4,9 MPa della LCS.

MATERIALI

Il polietilene (UHMW) costituisce il materiale di scelta per la fabbricazione degli inserti articolari utilizzati nelle artroprotesi di ginocchio. Si tratta di un polimero caratterizzato da basso attrito, molto resistente quando si articola contro le superficie metalliche estremamente levigate delle protesi. Le curve di sopravvivenza delle protesi di ginocchio a 15 anni, utilizzando questo materiale sono superiori al 94% [1]. Nonostante la caratteristiche di questo polimero l'usura del materiale rimane un problema importante, specie di fronte a pazienti giovani ed attivi. I meccanismi di danno del polietilene sono: la delaminazione, l'usura di tipo adesivo e l'usura di tipo abrasivo. Numerosi fattori possono influenzare negativamente le proprietà meccaniche del polietilene; alcune sono correlate con il disegno e il materiale utilizzato mentre altre

sono legate a condizioni cliniche (allineamento post-operatorio, peso, età del paziente ecc.). Le proprietà del polietilene possono venire alterate dalla sterilizzazione mediante radiazioni e dall'esposizione ad ambiente ossidante, che si traducono in un aumento della densità e del modulo di elasticità del materiale. A partire dal 1995 virtualmente tutte le ditte produttrici hanno modificato il processo di sterilizzazione del polietilene, abbandonando la sterilizzazione con raggi Gamma in aria. La sterilizzazione in ambiente inerte, gas plasma, ossido di etilene rappresentano attualmente i metodi più comuni di sterilizzazione; sono state contemporaneamente modificate le metodiche di confezionamento e conservazione del materiale. Il danno procurato delle radiazioni sul polietilene ha permesso di evidenziare i vantaggi della reticolazione sui fenomeni d'usura. Il polietilene reticolato è al momento ampiamente utilizzato nell'anca. Per le artroprotesi di ginocchio, la reticolazione avviene per irraggiamento con fascio di elettroni, con dose di 65 kGy o 95 kGy. Il materiale viene poi trattato termicamente per ridurre al minimo la presenza di radicali liberi. I tests preliminari in vitro hanno documentato una significativa riduzione della delaminazione e dell'usura da adesione ed abrasione del polietilene reticolato rispetto a quello tradizionale. Il polietilene reticolato viene utilizzato per il ginocchio dal 2001. In un recente studio effettuato su materiali rimossi per mobilizzazione precoce, non sono state osservate differenze significative in termini di usura fra il polietilene convenzionale e quello reticolato [6]. La ceramica è stata impiegata principalmente nelle artroprotesi d'anca, ma gli alti costi e l'intrinseca fragilità del materiale ne hanno limitato l'impiego alle protesica del ginocchio [7]. A partire prima metà degli anni Novanta è stato sviluppato una nuova lega l'ossido di zirconio e niobio (ZrO_2-2.5Nb) che associa le caratteristiche delle leghe di metallo e delle ceramiche, per la presenza di un sottile strato di 5 mμ di ceramica. Prove di laboratorio hanno dimostrato una significativa riduzione dell'usura del polietilene se comparata alle leghe di CrCoMb, in assenza delle complicazioni legate con la fragilità della ceramica [8]. Recentemente è stato introdotto sul mercato un nuovo materiale il tantalio trabecolare [9]. Si tratta di un materiale fabbricato attraverso l'infiltrazione chimica di vapore del tantalio puro su un substrato di carbone allo stato vitreo, che possiede eccellenti proprietà osteoconduttive. Studi preliminari hanno dimostrato capacità di crescita su tessuto tendineo. Le applicazioni cliniche nel campo delle artroprotesi di ginocchio riguardano componenti tibiali ed augments metallici per perdite di sostanza ossea di varia estensione per femore, tibia e rotula.

BIBLIOGRAFIA

1. Insall J, Scott WN. *Surgery of the Knee, third Edition*. New York, Churchill Livingstone 2001.
2. Robinson RP. *The early innovators of today's resurfacing condylar knees*. J Arthroplasty 2005;1(Suppl 1):2-26.
3. Scott R. *Duopatellar total knee replacement. The Brigham experience*. Orth Clinic North Am 1982;12:89-102.
4. Insall J, Ranawat CS, Scott WN, Walker P. *Total Condylar Knee Replacement: Preliminary Report*. Clin Orthop 1976;120:49-54.
5. Buechel FF, Pappas KJ. *The New Jersey LowContact Stress knee replacement system: Biomechanical rationale and review of the first 123 cemented cases*. Arch Orthop Rev 1986;20:50-5.
6. Maratoglu OK, Mark A, Vitteote DA, Harris WH, Riubash HE. *Polyethylene damage in total Knees and Use of Highly Cross-linked Polyethylene*. J Bone Joint Surg 2003;85-A(Suppl 1):7-13.
7. Akagi M, Nakamura T, Matsusue Y, Ueo T, Ohnishi E. *The bisurface total knee replacement: a unique design for flexion: four-to-nine-year follow-up*. J Bone J Surg 2000;11:1626-33.
8. Spector M, Ries MR, Bourne RB, Sauer WS, Long M, Hunter G. *Wear performance of ultra-high molecular weight polyethylene on oxidezed zikrconium total knee femoral components*. J Bone J Surg 2001;83-A(Suppl 2):80-6.
9. Bobyn JD, Stackpool GJ, Hacking SA, Tanzer M, Krygier JJ. *Characteristic of bone ingrowthand interface mechanics of a new porous tantalum biomateral*. J Bone J Surg 1999;81:907-14.

New materials in total knee replacement

T.M. Wright

SUMMARY

The performance of metallic alloys and ultra high molecular weight polyethylene (UHMWPE) in TKR implants has been excellent. Nonetheless, implant failures due to wear-induced osteolysis, gross fracture, and loosening have led to the introduction of a number of new materials aimed at improving wear resistance and fixation. Elevated cross-linked polyethylenes hold promise for reducing all types of wear, though inferior fracture properties are a concern. Ceramics and oxidized zirconium create more wear resistance bearings against UHMWPE than metallic alloys, while porous tantalum holds promise for improved fixation and load transfer to bone.

Key words: polyethylene, oxidized zirconium, wear, trabecular metal, fixation

ULTRA HIGH MOLECULAR WEIGHT POLYETHYLENE

UHMWPE remains the material of choice for TKR components. However, problems with wear and catastrophic failure have led to considerable research and development aimed at improving performance. Wear can result from abrasive mechanisms that result in scratches and burnishing, as well as from fatigue that manifests itself as pitting and delamination. Both mechanisms are exacerbated by oxidative degradation; in fact, degradation may be the major cause of TKR osteolysis.

To minimize degradation, sterilization techniques now either eliminate oxygen during irradiation or replace irradiation with exposure to ethylene oxide or gas plasma. Irradiation creates beneficial cross-linking, but post irradiation thermal treatment is necessary to quench free radicals. Abrasive wear is reduced more by irradiation than ETO or gas plasma, as shown by clinical comparisons in acetabular cups [1].

The most promising improvement is the introduction of increased levels of cross-linking between the UHMWPE polymer chains. Knee simulator tests showed large wear reductions with elevated cross-linked polyethylenes [2]. Clinical measurements are short term, but promising; published reports are only available for THR [3]. However, the severity of abrasive wear should be reduced in TKR components as well, especially on backside and mobile bearing surfaces.

Elevated cross-linked polyethylene is resistant to pitting and delamination, probably resulting from increased resistance to degradation and the lower elastic modulus caused by thermal stabilization. Compression molded polyethylene also has a lower modulus than conventional UHMWPE. A lower modulus creates lower contact stresses and better wear resistance. Indeed, clinical results with molded tibial components showed excellent wear resistance without pitting or delamination [4].

Unfortunately, reduced toughness and fatigue resistance of elevated cross-linked UHMWPE suggest greater susceptibility to failure [5]. The clinical relevance is difficult to interpret; nonetheless, use of these materials in constraints (*e.g.*, posts, lock-

Hospital for Special Surgery,
New York, NY, USA

ing mechanisms) and fixation pegs are a concern [6]. While wear rates appear lower with elevated cross-linked polyethylenes, wear particles are smaller than conventional UHMWPE and more biologically active [7], creating an added concern.

Second generation cross-linked materials are being developed to address detrimental changes in properties. One approach treats only the surface, leaving the bulk material unchanged [8]. Other approaches stabilize the polymer's crystalline structure through doping [9] or through sequential cross-linking and thermal stabilization steps [10]. Laboratory tests show promising results, with low wear rates and properties more like conventional UHMWPE.

HARD BEARING SURFACES

Ceramic bearing surfaces can be more highly polished than metallic alloys and have greater wettability, both of which reduce abrasive wear. Alumina has been used in Japan for one or both of the bearing surfaces in TKR with overall excellent clinical results, though ceramic-ceramic bearings raise design issues concerning stability.

Recently an oxidized zirconium material has been introduced. Starting with a zirconium-niobium alloy, the surface is oxidized at high temperature. The result is an oxygen-rich zone of ceramic about five microns thick that then gradually transitions into the base zirconium alloy; no delineated interface exists between the ceramic zone and the alloy, eliminating any abrupt mismatch in mechanical properties. Clinical results are short-term, but knee simulator tests show a substantial reduction in polyethylene wear [11] using this bearing instead of cobalt alloy. An added advantage of the material is the reduction in artifacts under magnetic resonance imaging.

FIXATION

Porous tantalum with direct compression molded UHMWPE has been applied to tibial components to produce a construct similar in stiffness to underlying cancellous bone. The design rationale for these devices is that they produce a more normal physiologic stress in the underlying bone, potentially leading to stress shielding [12]. Clinical follow-up is short, but performance appears equivalent to conventional tibial implants.

Computer stress analyses of tibial components show that the flexible tantalum material can produce local load transfer to adjacent stiff cancellous bone [13]. This loading may encourage bone ingrowth and stimulate born remodeling, an advantage for the younger patient with sufficient bone quality.

REFERENCES

1. Hopper RH Jr, Young AM, Orishimo KF, Engh CA Jr. *Effect of terminal sterilization with gas plasma or gamma radiation on wear of polyethylene liners*. J Bone Joint Surg 2003;85-A:464.
2. McEwen HM, Barnett PI, Bell CJ, Farrar R, Auger DD, Stone MH, et al. *The influence of design, materials and kinematics on the in vitro wear of total knee replacements*. J Biomech 2005;38:357.
3. Heisel C, Silva M, de la Rosa MA, Schmalzried TP. *Short-term in vivo wear of cross-linked polyethylene*. J Bone Joint Surg 2004;86-A:748.
4. Ritter MA. *Direct compression molded polyethylene for total hip and knee replacements*. Clin Orthop 2001;393:94.
5. Cole JC, Lemons JE, Eberhardt AW. *Gamma irradiation alters fatigue-crack behavior and fracture toughness in 1900H and GUR 1050 UHMWPE*. J Biomed Mater Res 2002;63:559.
6. Wang A, Manley M, Serekian P. *Wear and structural fatigue simulation of crosslinked UHMWPE for hip and knee bearing applications*. In: Kurtz SM, Gsell R, Martell J, eds. *Crosslinked and Thermally Treated UHMWPE for Joint Replacements.* West Conshohocken, PA: ASTM 2004, p. 151.
7. Fisher J, McEwen HM, Tipper JL, Galvin AL, Ingram J, Kamali A, et al. *Wear, debris, and biologic activity of cross-linked polyethylene in the knee: benefits and potential concerns*. Clin Orthop 2004;428:114.
8. Shen FW, McKellop H. *Surface-gradient cross-linked polyethylene acetabular cups: oxidation resistance and wear against smooth and rough femoral balls.* Clin Orthop Rel Res 2005;430:80.
9. Oral E, Burroughs BR, Malhi A, Christensen S, Wannomae K, Lozynsky AJ, et al. *A Second Generation Highly Crosslinked UHMWPE: Vitamin-E Stabilization Does Not Adversely Affect the Wear of Irradiated Acetabular Liners*. Trans Orth Res Soc 2005;30:1712.
10. Zeng H, Essner A, Schmidt W, Yau S-S, Wang A, Dumbleton JH, et al. *Sequential Crosslinking and Annealing Increases UHMWPE Contact Fatigue Strength*. Trans Orth Res Soc 2005;30:71.
11. Ezzet KA, Hermida JC, Colwell CW Jr, D'Lima DD. *Oxidized zirconium femoral components reduce polyethylene wear in a knee wear simulator.* Clin Orthop Relat Res 2004;428:120.
12. Bobyn JD, Poggie RA, Krygier JJ, Lewallen DG, Hanssen AD, Lewis RJ, et al. *Clinical validation of a structural porous tantalum biomaterial for adult reconstruction*. J Bone Joint Surg 2004;86-A(Suppl 2):123.
13. Rawlinson JJ, Wright TM, Bartel DL. *Finite Element Analysis of a Porous Tantalum Monoblock Tibia*. Trans Orth Res Soc 2005;30:165.

Fixation of tibial components for minimal incision surgery: the effects of new porous materials and fixation peg length

D.L. Bartel
J.P. Long
B.W. Arnold

SUMMARY

New porous materials are being developed and incorporated into the design of tibial components for improved fixation. The elastic moduli of these materials are substantially less than the moduli of Titanium and Cobalt-Chromium alloys resulting in components that have structural stiffnesses approaching those of all-polyethylene components. At the same time, there is increased interest in minimal incision surgery that requires smaller implants easier implantation through smaller incisions. This has resulted in tibial components that have reduced-length central fixation pegs. In this study finite element analysis was used to examine the effects of shortening the central fixation peg and reducing the modulus of the metal on the stresses and deformations in the supporting bone. The results showed that that when less stiff materials are used in a design with a central peg, the bone stresses and strains are not as sensitive to the length of the fixation peg as they are when stiffer materials are used. However, there is a tradeoff because the stresses and strains in the bone will be higher than they are when the stiffer material is used.

INTRODUCTION

New porous materials are being developed and incorporated into the design of tibial components for improved fixation. In some cases these materials replace both the metal substrate and the porous coatings of typical contemporary designs. The elastic moduli of these materials are substantially less than the moduli of Titanium and Cobalt-Chromium alloys resulting in components that have structural stiffnesses approaching those of all-polyethylene components. At the same time, there has been a move toward minimal incision surgery that requires smaller implants. Tibial components are now available that have reduced-length central fixation pegs for easier implantation through smaller incisions.

It is well known that both design and material play important roles in the performance of conventional metal-backed tibial components [1], and recently specific designs (porous tantalum and solid metal) have been compared [2]. But the interactions of peg design and material have not been analyzed. The purpose of this study was to examine the effects of shortening the central fixation peg and reducing the modulus of the metal on the stresses and deformations in the supporting bone.

Sibley School of Mechanical and Aerospace Engineering, Cornell University, Ithaca, NY 14850

METHODS

We used a finite element model (Fig. 1) to calculate the normal stress on the bone beneath the tibial tray and the minimum strain throughout the bone, but particularly at the implant-bone interfaces where strains may be high. Our finite element model consisted of a tibia whose geometry and element-specific material properties were obtained from CT scans, and a contemporary tibial component with a trapezoidal central fixation peg. Three loading conditions were modeled: a 1500 N load applied to each plateau, a 3000 N medial load, and a 3000 N medial load with a 10 Nm moment applied to the upper constraint spine (extreme CCK loading). The elastic modulus of the tibial tray was varied from 3 GPa (porous metal) to 110,000 GPa (Titanium alloy), and three peg lengths were examined: original (46 mm), mid (37 mm) and short (26 mm).

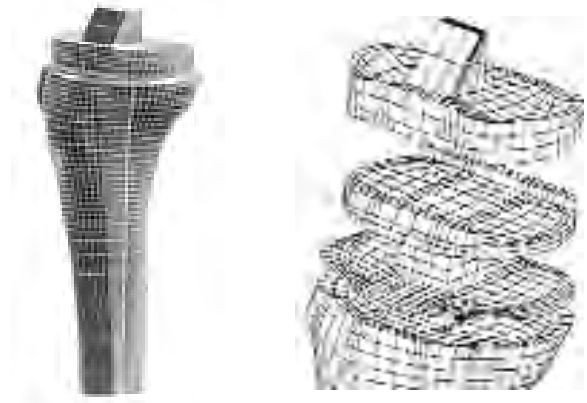

Fig. 1. The complete finite element model (left) with a CCK insert, tray, and cement layer (right). The elastic modulus of the bone varies from point to point within the tibia. The fixation peg was modeled as bonded to the trabecular bone.

RESULTS

As expected, the normal stresses were lowest when equal loads were applied to the plateaus. The highest stresses occurred for severe CCK loading. The normal stress acting on the cancellous bone increased (Fig. 2) when porous metal (3 GPa) was used instead of Titanium alloy (110,000 GPa) for all fixation peg lengths. As the peg length was reduced, the normal stress increased for the titanium alloy tray, but remained essentially unchanged for the porous metal tray (Fig. 2). When the tibial tray was loaded on the medial side, it tended to tilt with respect to the bone, which produced tensile stresses away from the load, which are indicated by the dark area on the anterolateral aspect of the tibia (Fig. 2). Elsewhere, the normal stresses on the bone were compressive. When the fixation peg length was decreased, the tensile stresses increased for the titanium alloy tray, but remained essentially unchanged for the porous metal tray. The minimum principal strains were larger when the porous metal tray was used. For the severe CCK loading, these strains were greater than the yield strain (0.73 percent) in small regions of the periprosthetic bone.

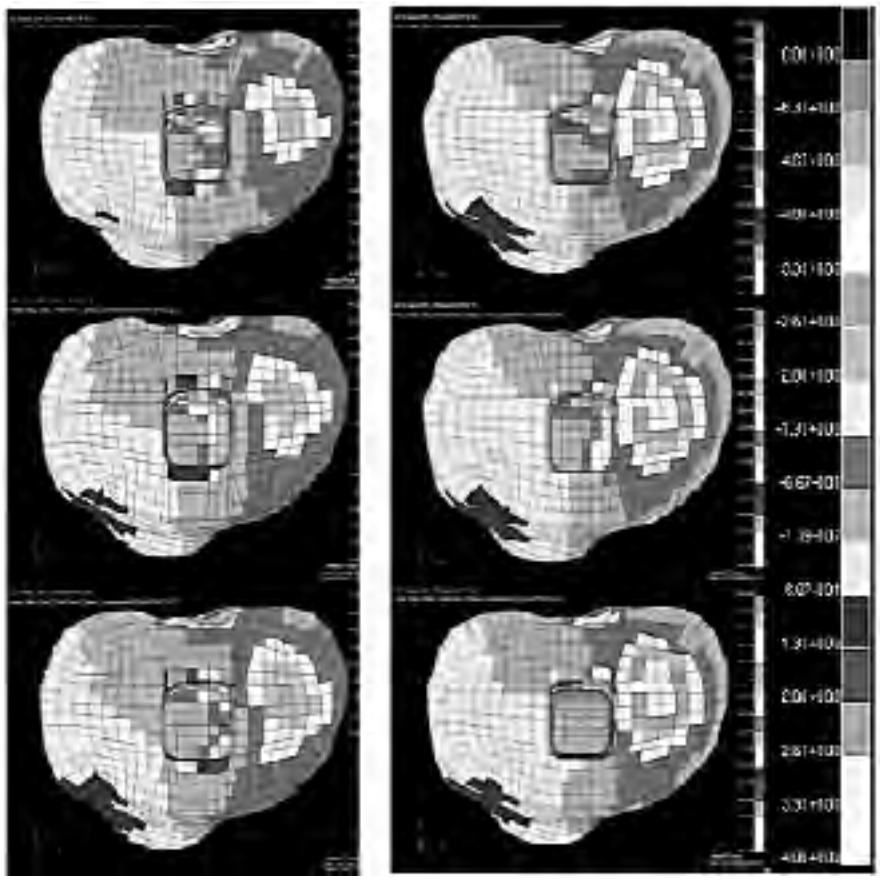

Fig. 2. Normal stress on the bone at the tray-bone interface as a function of elastic modulus of the tray and central fixation peg length. The loading included a 3000N medial load and a 10NM moment applied to the upper constraint spine.

DISCUSSION

The overall interaction between the metal tray and the trabecular bone is complex and depends upon the structural characteristics of both the implant and the bone. Bone properties and geometry can vary from individual to individual and in the same person over time. The structural characteristics of the tibial component depend upon its shape, its material properties, and how the polyethylene insert is coupled to tray. A stiffer tray deforms less under load and as a result transmits stress more uniformly to the supporting bone than a less stiff tray as can be seen in Figure 2 for devices with the same peg length but different modulus.

It should also be noted that the effect of tray stiffness depends upon the relative structural stiffness of the tray with respect to the bone. The same tray on bone of poor quality (lower elastic modulus) will behave more stiffly than if it were on higher modulus bone. It is possible, therefore, that the best choice of tray material for a particular patient may depend upon the patient's bone quality. In particular, low-modulus bone will strain more under the same load making it more susceptible to damage. The regions of yielding observed in this analysis were relatively small could in fact be an asset if they induced advantageous bone adaptation.

When both plateaus were loaded equally, an ideal situation rarely occurring in vivo, the peg had little role. However, if one plateau is loaded substantially more than the other, as is the case for the results presented here, the implant will tend to tip. Tipping is resisted partially by tensile stresses at the bone-tray interface and partially by the peg. In this analysis we assumed that the cement was interlocked with both the bone and the tray making it possible to transmit tensile forces across the interface – at the anterolateral aspect of the trabecular bone beneath the tray (Fig. 2). The ability to transmit tensile force across the bone-implant interface can be achieved in other ways. In some uncemented designs this capability is provided by one or more pegs under each plateau that are press fit into the supporting trabecular bone.

The resistance to tipping provided by the central peg is due to the force of the bone on the peg, primarily near its tip. The stresses depend upon the elastic modulus of the bone-stiffer bone provides greater force than less stiff bone for the same deformation. Assuming that the modulus of cancellous bone in contact with the peg near the tip is about the same regardless of peg length, a longer peg will be advantageous because of the increased lever arm of the tip force. However, if the peg is made of porous rather than solid material, the peg is more likely to bend, which reduces its role in resisting tipping of the tray and explains why the stresses on the bone for the porous tray were essentially unchanged when the peg length was decreased.

In this study the fixation peg was bonded to the trabecular bone, which maximizes the effectiveness of the peg. It should also be noted that the results are based upon a single tibia. As suggested previously, the implant-bone interactions depend upon the structural characteristics of the bone and the implant. Both of these limitations of our model are being addressed in ongoing studies.

In summary, this study has shown once again that tibial component performance is influenced by sometimes subtle interactions between shape and material, as is the case for any bone-implant system. The results emphasize the importance of three critical design goals: 1) the necessity of being able to transmit tensile force across the bone-implant interface, 2) the critical role of tray stiffness in distributing stresses more uniformly to the supporting cancellous bone, and 3) the importance of designs that avoid extreme loading conditions. The parametric variations of material properties and fixation peg length have shown that when less stiff materials are used in a design with a central peg, the stresses on the bone are less sensitive to the length of the fixation peg than when stiffer materials are used. There is of course a tradeoff because the stresses and strains in the bone will be higher than they are when the stiffer material is used. Therefore, the optimal structural characteristics of the tray-insert combination for implants used in minimal incision surgery remain to be determined.

REFERENCES

[1] Bartel DL, Burstein AH, Santavicca EA, Insall JN. *Performance of hte tibial component in total knee replacement*. I Bone Joint Surg Am 1982;64:1026-33.

[2] Rawkinson JJ, Wright TM Bartel DL. *Finite element analysis of a porous tantalum monoblock tibial component compared with a metal-backed tibial component*. In: Trans Orth Res Soc 2005.

In vivo determination of knee kinematics into deep flexion

R.D. Komistek[1 2]
M.R. Mahfouz[1 2]
J.N. Argenson[3]
G.R. Scuderi[4]

SUMMARY

The objective of this study is to determine the in vivo kinematics for subjects implanted with either a fixed or mobile bearing deep flexion TKA into deep flexion. Three-dimensional femorotibial and patellofemroal contact positions for thirty-nine subjects (19 PS fixed bearing and 20 PS mobile bearing NexGen Legacy High Flex TKA) were evaluated using fluoroscopy. Seventeen of 19 subjects implanted with a fixed bearing deep flexion TKA and all 20 subjects having a mobile bearing deep flexion TKA experienced posterior femoral rollback. On average, subjects experienced -5.1 and -8.1 mm of posterior femoral rollback, for the fixed and mobile bearing TKA, respectively. The maximum amount of posterior femoral rollback was -11.8 and -12.4 mm for subjects having a fixed and mobile bearing TKA, respectively. On average, subjects experienced 6.5 and 5.4 degrees of normal axial rotation for a fixed and mobile bearing TKA, respectively. The average amount of weight-bearing range of motion was 116 and 125 degrees for a fixed and mobile bearing TKA, respectively. Also, subjects having both TKA types evaluated in this study experienced excellent patellofemoral kinematics. Both groups in this study experienced, on average and subject-to-subject comparison, excellent kinematic patterns and weight-bearing range-of-motion into deep flexion.

INTRODUCTION

The results from fluoroscopic studies have been mixed as the average weight-bearing knee flexion varied between 90 to 110 degrees, dependent upon implant type and surgical technique. More recently, TKAs have been designed for deep flexion maneuvers. Therefore, the objective of this study is to determine the in vivo kinematics for subjects implanted with either a fixed or mobile bearing deep flexion TKA from full extension to maximum knee flexion.

METHODS

Three-dimensional femorotibial contact positions for thirty-nine subjects, implanted by two surgeons, were evaluated using fluoroscopy into deep flexion. Nineteen subjects had a fixed bearing PS deep flexion TKA and 20 subjects were implanted with a mobile bearing deep flexion TKA. Both TKA designs have similar design features, including condylar geometries. All subjects were analyzed using a three-dimensional (3D) computer model-fitting technique (Fig. 1). In this study, femorotibial and patellofemoral kinematic patterns were evaluated and compared them to the normal knee kinematic patterns.

[1] University of TN, Knoxville, TN, USA;
[2] Oak Ridge National Laboratory, Oak Ridge, TN, USA;
[3] Aix-Marseille University, Marseille, France;
[4] Insall Scott and Kelly Institute, NY, NY, USA.

Acknowledgments
Zimmer Inc, Warsaw, IN, USA

RESULTS

Seventeen of nineteen subjects implanted with a fixed bearing deep flexion TKA experienced posterior femoral rollback, while all 20 subjects having a mobile bearing deep flexion TKA experienced posterior femoral rollback. On average, subjects experienced -5.1 and -8.1 mm of posterior femoral rollback, for the fixed and mobile bearing TKA, respectively (Figs. 2 and 3). The maximum amount of posterior femoral rollback was -11.8 and -12.4 mm for subject's having a fixed and mobile bearing TKA, respectively. On average, subjects experienced 6.5 and 5.4 degrees of normal axial rotation for a fixed and mobile bearing TKA, respectively. The average amount of weight-bearing range of motion was 116 and 125 degrees for a fixed and mobile bearing TKA, respectively. The normal knee 3D patellofemoral analysis revealed patella extension from the tibia, an inferior to superior change in contact position on the patella and some out-of-plane motion patterns with increasing knee flexion. Also, subjects having both TKA types evaluated in this study experienced excellent patellofemoral kinematics. No subjects in this study experienced patellofemoral separation and the kinematic patterns for patellofemoral contact and patellar tilt were similar to the normal knee (Fig. 4). Subjects in this study experienced, on average, 125° (Maximum = 154°) and 116.3° (Maximum = 136°) of weight-bearing range-of-motion for the mobile and fixed bearing TKAs, respectively.

Fig. 1. 3D overlay process during deep flexion.

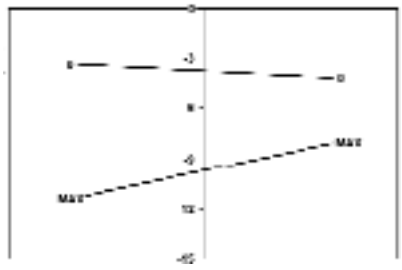

Fig. 2. Average A/P motion for the PS RP TKA.

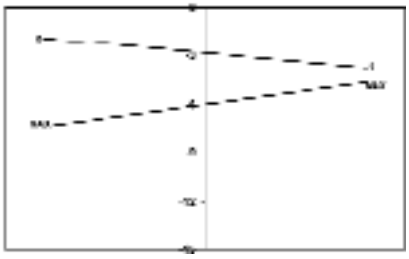

Fig. 3. Average A/P motion for the PS TKA.

Fig. 4. 3D normal patellofemoral joint.

DISCUSSION

This is the first study to evaluate femorotibial and patellofemoral knee kinematics into deep flexion for a fixed and mobile bearing TKA, designed for deep flexion activities. Both groups in this study experienced, on average and subject-to-subject comparison, excellent posterior femoral rollback and axial rotation patterns. The average amount of knee flexion exceeded those previously reported for subjects having a traditional femoral geometry. Since both TKA types evaluated in this study achieved excellent weight-bearing range-of-motion, the results from this study may support the design goal for these TKA.

Cinematica di protesi a inserto fisso e mobile durante compiti motori comuni

F. Catani

L'evoluzione nel disegno protesico ha tenuto conto di due presupposti: garantire alla protesi una prolungata longevità (permettendo un buona fissazione delle componenti protesiche ed una rodotta usura del polietilene) ed una funzionalità articolare, senza dolore, che permetta uno svolgimento delle comuni attività quotidiane. Le protesi a menisco mobile sono state introdotte agli inizi degli anni settanta da parte di O'Connor e Goodfellow per cercare di ripristinre l'unità funzionale tibio-femorale-meniscale permettendo così una corretta cinematica. Cinematica tibio-femorale garantita nella protesi mono-compartimentale dalla presenza dei crociati. Inoltre la presenza dell'inserto mobile evitava i fallimenti della componente tibiale in polietilene dovuta ad una eccessiva congruità delle componenti come nella Polycentric. Successivamente l'evoluzione delle protesi a menisco mobile e a piattaforma mobile soprattutto legate alla LCS ha cercato di ridurre le forze all'interfaccia tra componente tibiale e osso-cemento. La riduzione dell'usura o meglio dei danni meccanici del polietilene consegue alla ricerca della perfetta congruità tra condilo femorale e polietilene. Inoltre il l'inserto mobile sia esso a menisco o a piattaforma per essere trascinato dal femore nel suo movimento deve essere totalmente congruente al condilo femorale. Nella realizzazione clinica ci si è accorti immediatamente che una protesi totale ad inserto mobile per poter superare i 90° di flessione doveva necessariamente avere un disegno policentrico sia femorale che tibiale. In questo modo si è persa la congruità articolare e si è persa la possibilità di movimento dell'inserto a ginocchio flesso. La massima congruità infatti viene garantita solamente nei primi 20°-25° di flessione del ginocchio. Tale congruità permetterebbe anche di risolvere un eventuale disallineamento della componente tibiale con quella femorale durante l'atto chirurgico. La scelta del disegno a conservazione del crociato posteriore nella protesi a mensico mobile si è rivelata non ideale soprattutto nei disegni a bassa congruità articolare. Infatti la fluoroscopia ha dimostrato elegantemente la cinematica paradossa nelle protesi totali a conservazione del crociato posteriore [1-8]. La protesi totale a menisco mobile ha dimostrato gli stessi risultati con una quasi assenza del movimento dell'inserto mobile. A questo punto lo sviluppo del disegno ha portato a disegnare la protesi a inserto mobile a stabilizzazione posteriore. Attualmente questo disegno è quello che viene utilizzato per evitare la cinematica paradossa e per permettere di utilizzare dei disegni di polietilene favorenti flessioni del ginocchio oltre i 120°.

Per studiare l'efficacia cinematica del disegno protesico può essere guardando i risultati sperimentali derivanti da studi in vivo condotti con metodiche fluoroscopiche. Tali metodiche [9-11] sono state recentemente utilizzate per determinare il movimento tridimensionale delle componenti protesiche della protesi di ginocchio in con-

Clinica Ortopedica, Università di Bologna, Istituto Ortopedico "Rizzoli", Bologna

Indirizzo per la corrispondenza:
prof. F. Catani
Clinica Ortopedica, Università di Bologna, Istituto Ortopedico "Rizzoli", via di Barbiano 1/10, 40136 Bologna, Italia

dizioni dinamiche. Molti lavori hanno riportato la cinematica protesica tibio-femorale ad inserto fisso [1-8 12-15] e pochissimi lavori si sono dedicati allo studio della cinematica dell'inserto mobile [7].

Lo scopo di questo studio è stato quello di determinare la cinematica tibio-femorale e dell'inserto in protesi a inserto mobile ben funzionanti durante attività dinamiche in carico della vita quotidiana. Due sono le ipotesi: a) la protesi a inserto mobile porta ogni singolo impianto a trovare una rotazione specifica per ogni paziente durante la locomozione; b) l'inserto mobile è trascinato dalla componente femorale principalmente nelle posizioni prossime alla completa estensione per la maggior conformità tra la componente femorale e l'inserto stesso.

Allo scopo di determinare la cinematica tibio-femorale e dell'inserto nelle protesi di ginocchio a inserto mobile ben funzionanti, grazie alla fluoroscopia è stata effettuata un'interessante analisi eseguendo tre esercizi specifici. Per queste attività, in questo studio viene rappresentata il movimento dell'inserto mobile. Una misura diretta di quest'ultimo è stata eseguita attraverso l'utilizzo di reperi di tantalio infissi nel polietilene e non ricavata dalla posizione delle altre componenti proteiche [7]. È stato osservato un movimento relativamente minimo dell'inserto rispetto al piatto tibiale smentendo parzialmente la seconda ipotesi. Il vantaggio dell'autoallineamento previsto per le protesi a inserto mobile sembra qui essere confermato dai gradi di escursione articolare caratteristici riscontrati nei pazienti analizzati. È stato anche dimostrato che queste protesi di ginocchio che non sono pienamente conformi in flessione determinano poca resistenza ai movimenti in antero-posteriore sviluppando una cinematica molto simile a quella di un ginocchio con insufficienza del legamento crociato anteriore [4]. L'esiguo movimento misurato dell'inserto è probabilmente dovuto alle superfici articolari non conformi in flessione. Questa caratteristica determina una significativa traslazione femorale dell'inserto. Anche la seconda ipotesi di questo studio sembra non essere confermata poiché la rotazione interna-esterna dell'inserto non varia in accordo alla conformazione delle superfici articolari. In uno studio precedente [7] in cui il movimento dell'inserto mobile di una protesi di ginocchio con ritenzione del crociato è stato valutato durante lo "squatt": 5 pazienti su 10 hanno evidenziato un movimento del inserto mentre per gli altri non c'è stato. La caratteristica dell'autoallineamento in estensione evidenziata dal grado di rotazione esibito da ogni singolo paziente, è ritenuta importante dai chirurghi poiché permette una certa flessibilità nel posizionare la componente tibiale in accordo con i soli criteri di fissazione, senza compromettere il contatto tibio-femorale o cambiare la meccanica articolare. Le differenze tra la postura statica in carico e l'attività dinamica possono essere spiegate dal fatto che nel secondo caso la completa estensione è raggiunta durante il movimento attivo grazie all'attività muscolare. L'autoallineamento non dovrebbe essere considerato solamente collegato alla posizione delle componenti ma anche alla funzione muscolare durante un'attività motoria specifica. Questa osservazione può essere paragonata ai risultati di un altro studio [15] in cui è stata analizzata una protesi a inserto mobile con ± 20° di rotazione e 4,5 mm di traslazione antero-posteriore. Ogni ginocchio ha dimostrato la propria posizione neutrale ed il proprio asse di rotazione interno ed esterno. È stata recentemente discussa la misura in cui l'escursione del movimento dell'inserto di questa protesi possa essere influenzato da un malallineamento rotazionale della componente tibiale [16]. Tuttavia i risultati di questo studio in vitro sono difficili da paragonare con quelli del presente studio poiché rappresentano dei movimenti in scarico e sono state analizzate solamente le forze generate dal quadricipite. La cinematica tibio-femorale, nonostante fosse guidata dal meccanismo dell'inserto mobile (con rotazione obbligata laterale), è stata simile a quella di altre protesi di ginocchio a conservazione del crociato posteriore mostrando una rotazione esterna del femore durante la flessione. Per le protesi a inserto fisso con ritenzione del crociato posteriore è stato osservato, durante la salita e discesa dello scalino, un range di rotazione interna ed esterna di circa 3 gradi. Una traslazione antero-posteriore simile è stata osservata nelle protesi a inserto mobile sia con ritenzione che con sacrificio del crociato posteriore [12]: una roto-traslazione posteriore tra 0° e 40° e una traslazione anteriore tra i 60° e i 90° di flessione. In un'altra protesi a inserto fisso con ritenzione del crociato posteriore [13] e polietilene piatto è stata osservata una cinematica paragonabile a quella di un ginocchio con insufficienza del crociato anteriore: una traslazione anteriore durante la flessione tra 0° e 90°. Il movimento relativo delle componenti metalliche sul piano coronale è stato misurato all'interno di un range di 3 gradi. Questa rotazione non necessariamente indica la separazione tra i condili femorali e il polietilene. Infatti le rotazioni sul piano coronale possono anche avvenire nel ginocchio protesizzato che ruota assialmente mantenendo comunque il contatto con i condili femorali che seguono diffe-

rentemente i profili dell'inserto. I risultati di questo studio in vivo suggeriscono che le protesi a inserto mobile parzialmente conformi e parzialmente vincolate raggiungono l'autoallineamento solamente in estensione. È stato anche dimostrato che queste protesi, non congruenti in flessione, hanno pochi vincoli al movimento in antero-posteriore determinando una cinematica molto simile a quello del ginocchio con insufficienza del LCA.

BIBLIOGRAFIA

[1] Banks SA, Markovich GD, Hodge WA. *In vivo kinematics of cruciate-retaining and -substituting knee arthroplasties*. J Arthroplasty 11997;2:297-304.

[2] Banks SA, Markovich GD, Hodge WA. *The mechanics of knee replacements during gait. In vivo fluoroscopic analysis of two designs*. Am J Knee Surg 1997;10:261-7.

[3] Dennis DA, Komistek RD, Colwell CE jr, Ranawat CS, Scott RD, Thornhill TS, et al. *In vivo anteroposterior femorotibial translation of total knee arthroplasty: a multicenter analysis*. Clin Orthop 1998:47-57.

[4] Dennis DA, Komistek RD, Walker SA, Cheal EJ, Stiehl JB. *Femoral condylar lift-off in vivo in total knee arthroplasty*. J Bone Joint Surg Br 2001;83:33-9.

[5] Hoff WA, Komistek RD, Dennis DA, Gabriel SM, Walker SA. *Three-dimensional determination of femoral-tibial contact positions under in vivo conditions using fluoroscopy*. Clin Biomech 1998;13:455-72.

[6] Stiehl JB, Dennis DA, Komistek RD, Crane HS. *In vivo determination of condylar lift-off and screw-home in a mobile- bearing total knee arthroplasty*. J Arthroplasty 1999;14:293-9.

[7] Stiehl JB, Dennis DA, Komistek RD, Keblish PA. *In vivo kinematic analysis of a mobile bearing total knee prosthesis*. Clin Orthop 1997:60-6.

[8] Stiehl JB, Komistek RD, Dennis DA. *Detrimental kinematics of a flat on flat total condylar knee arthroplasty*. Clin Orthop 1999:139-148.

[9] Banks SA, Hodge WA. *Accurate measurement of three-dimensional knee replacement kinematics using single-plane fluoroscopy*. IEEE Trans Biomed Eng 1996;43:638-49.

[10] Dennis DA, Komistek RD, Hoff WA, Gabriel SM. *In vivo knee kinematics derived using an inverse perspective technique*. Clin Orthop 1996:107-17.

[11] Ryd L, Boegard T, Egund N, Lindstrand A, Selvik G, Thorngren KG. *Migration of the tibial component in successful unicompartmental knee arthroplasty. A clinical, radiographic and roentgen stereophotogrammetric study*. Acta Orthop Scand 1983;54:408-16.

[12] Stiehl JB, Dennis DA, Komistek RD, Keblish PA. *In vivo kinematic comparison of posterior cruciate ligament retention or sacrifice with a mobile bearing total knee arthroplasty*. Am J Knee Surg 2000;13:13-8.

[13] Stiehl JB, Komistek RD, Cloutier JM, Dennis DA. *The cruciate ligaments in total knee arthroplasty: a kinematic analysis of 2 total knee arthroplasties*. J Arthroplasty 2000;15:545-50.

[14] Stiehl JB, Komistek RD, Dennis DA, Paxson RD, Hoff WA. *Fluoroscopic analysis of kinematics after posterior-cruciate-retaining knee arthroplasty*. J Bone Joint Surg Br 1995;77:884-9.

[15] Walker PS, Komistek RD, Barrett DS, Anderson D, Dennis DA, Sampson M. *Motion of a mobile bearing knee allowing translation and rotation*. J Arthroplasty 2002;17:11-9.

[16] Stukenborg-Colsman C, Ostermeier S, Wenger KH, Wirth CJ. *Relative motion of a mobile bearing inlay after total knee arthroplasty – dynamic in vitro study*. Clin Biomech 2002;17:49-55.

G.I.O.T. 2005;31(Suppl.2):S342-S345

Artroprotesi totali di ginocchio a Pivot Mediale

Medial Pivot in total knee arhtroplasty

P. Palombi
F. Rodia

RIASSUNTO

Nel corso degli anni il chirurgo ortopedico si è avvalso della possibilità di impiego di numerose protesi di ginocchio: la scelta tra le protesi monocompartimentali, condilari a scivolamento con o senza conservazione del legamento crociato posteriore e vincolata dovrà essere effettuata valutando non solo lo stato di conservazione del tessuto cartilagineo ma anche gli elementi oggettivi e soggettivi del paziente stesso. Gli Autori analizzano i principi biomeccanici che hanno indirizzato, dopo varie esperienze, verso l'utilizzo di artroprotesi totali non cementate a pivot mediale, impiantate quasi sempre senza ricorrere all'utilizzo del cemento. Inoltre per quanto riguarda la rotula, non è stata mai protesizzata: infatti si è ricorso sempre ad un trattamento di condroabrasione in quanto si ritiene che il vero problema del dolore anteriore sia superabile attraverso un corretto disegno e posizionamento delle componenti protesiche, oltre che ad un giusto tensionamento e centramento dell'apparato estensore.

Parole chiave: protesi ginocchio, pivot mediale, roll back asimmetrico, condroabrasione rotulea

SUMMARY

During the past years, orthopaedic surgeon had the change to select among different knee arthroplasty options: choosing between unicompartmental, unicondylar, mobile-bearing, posterior cruciate-retaining, PCL not retaining and constrained implants should be not only made on cartilage preservation basis, but also on patient's objective and subjective features. The Authors analyse the biomechanical principles that lead, after different experiences, to use a medial pivot cementless total knee arthroplasty. Moreover, patella has never been resurfaced, as it has always been treated by cartilage abrasion. It is Authors' opinion that anterior knee pain should be properly addressed by the right design and placing of the prostheses, beyond a correct tensioning and centralising of the extensor apparatus.

Key words: total knee arthroplasty, medial pivot, asimmetric roll back, patellar condroabrasion

II Divisione Ortopedica,
Ospedale C.T.O. "A. Alesini",
Roma

L'impianto di protesi di ginocchio ha avuto negli ultimi anni un aumento esponenziale: e questo perché tale chirurgia presenta una elevata percentuale di successo (90% di sopravvivenza degli impianti a 10-15 anni) e perché rappresenta il sistema più immediato per togliere la sintomatologia dolorosa e ridare funzionalità ad una articolazione gravemente compromessa, quando trattamenti conservativi o interventi chirurgici meno impegnativi non hanno dato risultati significativi. Il ginocchio candidato all'intervento di protesi presenta alterazioni di vario grado delle sue strutture: alterazioni della cartilagine che interessano una o più compartimenti ed in genere alquanto estese, vari gradi di insufficienza e/o retrazione dei legamenti intra ed extra articolari, alterazione angolari e/o rotazionali degli assi che l'intervento deve correggere. Questi e molti altri elementi saranno da considerare nel decidere quale tipo di impianto protesico proporre:

– protesi monocompartimentali, totali a scivolamento (con o senza conservazione del legamento crociato posteriore), a vincolo elevato;
– protesi con menischi fissi o mobili;
– protesizzazione o meno della rotula.

Quando non ricorrono le condizioni limitate per l'utilizzo di una protesi monocompartimentale, la nostra scelta è ricaduta su protesi totali bicompartimentali, in quanto non riteniamo mai opportuno ricorrere alla protesizzazione della rotula.

La scelta di utilizzo delle protesi totali a pivot mediale non può prescindere da alcune condizioni di carattere biomeccanico.

Gli studi di Blaha su ginocchia da cadavere e su vivo con evidenziazione della cinematica visualizzata in scopia e con RMN, hanno dimostrato con precisione la sequenzialità della biomeccanica articolare della articolarità del ginocchio sia del compartimento mediale che di quello laterale.

Dalla interpretazione di tale meccanismo articolare, si evince la soluzione di un disegno protesico più vicino possibile a quello del ginocchio umano con il rispetto di tutti i movimenti che avvengono nel comparto mediale e in quello laterale.

Il concetto del "roll back asimmetrico" si realizza grazie alle caratteristiche dei profili ossei condilari, alla contenzione che esercitano le strutture meniscali, alla guida della escursione condilica condizionata dai Ligamenti crociati e collaterali e controllata dall'apparato muscolare.

È ovvia la partecipazione dei Ligamenti oltre che meccanica, ma anche e soprattutto propriocettiva.

Nel compartimento mediale abbiamo una gran parte del condilo che risulta avere raggio di curvatura costante, pertanto, tranne che negli ultimi gradi della estensione, la fase di scivolamento del condilo sull'emipiatto tibiale avviene con una traslazione di pochi millimetri e solo da 0 a 5° dalla escursione estensoria.

Non così nel compartimento laterale dove la fase di rotolamento avviene con uno spostamento di oltre un centimetro.

Ne consegue un angolo di rotazione tibiale interna progressiva che accompagna la flessione del ginocchio da -5° fino a 120° di flessione massima con un rotolamento condilare che porta la superficie posteriore del condilo femorale fino a restare in contatto con la porzione terminale posteriore dell'emipiatto tibiale laterale.

Schematizzando quindi il movimento articolare, potremmo comparare lo scivolamento condilare mediale simile a quello di una sfera ben centrata in una sua concavità congruente che non ne determina la traslazione.

Viceversa la sfera nel comparto laterale compie una traslazione antero-posteriore leggermente curvilinea condizionando così il movimento di rotazione della tibia sul suo asse longitudinale.

Alla luce di queste considerazioni, risulta evidente che il disegno di una protesi debba essere rispettoso della normale biomeccanica articolare con il profilo condilico caratterizzato da una porzione di sfera a raggio costante e l'inserto tibiale con profilo mediale a congruenza totale e profilo laterale con libertà di movimento tale da consentire una escursione che permette 15° di rotazione alla tibia sul suo asse longitudinale.

La superficie di contatto rimane ampia e costante permettendo così una minore sollecitazione pressoria e conseguente minore usura del polietilene. Il raggio costante evita gli stress ligamentosi (come avviene invece nelle protesi a disegno "rettangolare") con migliore mobilità e assenza di dolore anteriore.

Nelle protesi a disegno "rettangolare" avremo una escursione in alto e basso che stressa i legamenti alari, ma anche il L.C.P. che vede mettersi in tensione o lassità a seconda dell'angolo di flessione (distanza x-y). Noi preferiamo sacrificare il L.C.P. perché può condizionare una cinematica "Costretta", a tale fine il disegno protesico in questione consente una perfetta stabilità posteriore anche in estensione.

Fig. 1. Paziente di 70 aa con ginocchio destro varo artrosico. Impianto di artroprotesi a pivot mediale non cementata con condroabrasione rotulea.

LA ROTULA

Da molti anni si è dibattuto se protesizzare o meno la rotula. Infatti a fronte di risultati riferiti inizialmente migliori nei pazienti protesizzati, soprattutto per quanto riguarda il dolore anteriore del ginocchio, vi era una percentuale significativa di revisione della protesi proprio per problemi legati alla componente rotulea. I motivi dei fallimenti erano legati all'utilizzo di vecchie componenti protesiche oggi abbandonate, oppure agli stress che venivano esercitati sulla protesi rotulea in presenza di errori di posizionamento delle componenti (intrarotazione del femore). A volte questi stress potevano determinare la frattura della rotula stessa anche per la scarsa resistenza dell'osso come nei casi di osteoporosi pronunciata o di artrite reumatoide.

Fig 2. Paziente di 68 aa con ginocchio varo artrosico. Impianto artroprotesi totale non cementata. Condroabrasione rotulea. Centramento della rotula avvenuto senza lateral release.

Fig. 3. Paziente di 73 aa con ginocchio varo artrosico. Impianto di artroprotesi totale a pivot mediale con condroabrasione rotulea.

Ormai da oltre 10 anni ci siamo orientati verso la non protesizzazione della rotula, perché crediamo che il vero problema del dolore anteriore sia il gioco articolare con tensionamento ciclico ligamentoso dovuto agli stress determinati dalla eccentricità di molti sistemi protesici.
Un disegno condilico corretto a raggio costante mette a riparo da tale problema. Il solo obiettivo è il centramento dell'apparato estensore ed un preciso planing preoperatorio. Inoltre il perfezionamento della tecnica chirurgica soprattutto per quanto concerne l'orientamento rotazionale delle componenti femorale e tibiale, ha portato ad un netto miglioramento dello scorrimento della rotula nella gola femorale con una riduzione dei casi in cui si è dovuto ricorrere al lateral release.

BIBLIOGRAFIA

[1] Beight JL, Yao B. *The Patellar "Clunk" Syndrome After Posterior Stabilized Total Knee Arthroplasty*. Clin Orthop Rel Res 299:139-42.

[2] Maloney WJ, Schurman DJ. *The Effects of Implant Design on Range of Motion After Total Knee Arthroplasty*. Clin Orthop Rel Res 278:147-52.

[3] Andriacchi TP, Galante JO. *The Influence of Total Knee-Replacement Design on Walking and Stair-Climbing*. J Bone Joint Surg 1982;64.

[4] Hozack WJ, Rothman RH. *The Patellar Clunk Syndrome*. Clin Orthop Rel Res 241:203-8.

[5] Martin SD, McManus JL. *Press-Fit Condylar Total Knee Arthroplasty*. J Arthroplasty 1997;12.

[6] Stiehl JB, Komistek RD. *Fluoroscopic Analysis of kinematics after Posterior-Cruciate – retaining Knee Arthroplasty*. J Bone Joint Surg 1995;77.

[7] Banks SA, Markovich GD. *In Vivo Kinematics of Cruciate-retaining and Substituting knee Arthroplasties*. J Arthr 1997;12.

[8] Galinat BJ, Vernace JV. *Dislocation of the Posterior Stabilized Total Knee Arthroplasty*. J Arthr 1988;3.

[9] Eckhoff DG, Burke BJ. *The Ranawat Award – Sulcus Morphology of the Distal Femur*. Clin Orthop Rel Res - 331:23-8.

[10] Hollister AM, Jatana S. *The Axes of Rotation of the Knee*. Clin Orthop Rel Res 290:259-68.

[11] Elias SG, Fremann MAR. *A Correlative Study of the Geometry and Anatomy of the Distal Femur*. Clin Orthop Rel Res 260:98-103.

Protesi monocompartimentale: presentazione del tema

Unicompartimental posthesis

G. Sessa
S. Avondo
S. Milazzo
M. Privitera

RIASSUNTO

La protesizzazione monocompartimentale di ginocchio negli ultimi decenni ha assunto un ruolo di primaria importanza nel trattamento dell'artrosi monocompartimentale. L'impianto di una protesi monocompartimentale deve però seguire delle indicazioni ben precise onde evitare il fallimento del trattamento. Nel nostro lavoro abbiamo analizzato quali sono le indicazioni, le controindicazioni all'impianto mettendo in risalto i vantaggi dell'utilizzo di tale sistema rispetto ad altre metodiche.

Parole chiave: monocompartimentale, artrosi ginocchio

SUMMARY

In the last years, the unicompartimental prosthesis of the knee has considered a very good teatment for unicompartimental arthrosis. The implant of unicompartimental prosthesis presents special indications to have a good implant and satisfaction of the pazient. In our paper we analize the indications and advantage of implant of unicompartimental prosthesis.

Key words: unicompartimental prosthesis, knee arthrosis

Università di Catania
Dipartimento di specialità medico-chirurgiche Sezione di Ortopedia e Traumatologia

Indirizzo per la corrispondenza:
prof. Giuseppe Sessa
Istituto Clinica Ortopedica
Università di Catania
Azienda Ospedaliera Universitaria
Vittorio Emanuele
via Plebiscito, 628
Catania
Tel. +39 095 7435398

INTRODUZIONE

L'artrosi del ginocchio rappresenta un problema clinico che coinvolge il 10% della popolazione oltre i 70 anni con sintomatologia clinica rilevante [1]. L'artrosi monocompartimentale del ginocchio è definita come una condizione caratterizzata da una degenerazione della cartilagine articolare mediale o laterale dell'articolazione femoro-tibiale che può essere associata a lesione meniscale, instabilità legamentosa o malallineamento. Il sintomo più comune è il dolore localizzato sul compartimento interessato associato a rigidità, crepitio, instabilità, versamento intrarticolare [1]. I segni radiografici dell'artrosi monocompartimentale del ginocchio includono: riduzione dello spazio articolare, appiattimento del condilo femorale interessato, sclerosi subcondrale, osteofitosi, deviazioni in varo o in valgo.

STORIA NATURALE E VALUTAZIONE CLINICO-RADIOGRAFICA

Le cause specifiche dell'artrosi degenerativa del ginocchio non sono ben chiare, ma quando compare in pazienti ancora attivi generalmente è progressiva [2]. Un trauma può essere alla base del processo degenerativo, ma un ruolo importante nella genesi della artrosi monocompartimentale viene giocato dalle deviazioni assiali del ginocchio in varo o in valgo.

La valutazione clinica è essenziale al fine di decidere il trattamento opportuno. In sede clinica si deve valutare attentamente il range articolare del ginocchio del paziente, la presenza di contratture in flessione o in estensione e la stabilità legamentosa sia dei collaterali che dei legamenti crociati, la sede del dolore effettuando anche quelle manovre atte a diagnosticare lesioni meniscali associate.

Importanza assoluta ha la valutazione radiografica che consta di una serie di proiezioni che forniscono l'esatta dimensione del problema.

I radiogrammi che vanno eseguiti sono:

– *antero-posteriore* sotto carico degli arti inferiori per la valutazione delle deviazioni assiali e il calcolo dell'asse meccanico;
– *latero-laterali* in estensione completa sotto carico che mette in evidenza eventuali contratture in flessione o un recurvato;
– *antero-posteriore* in appoggio monopodalico per una corretta valutazione della deformità, un asse meccanico tra 0 e 3 gradi di varo è considerato nei limiti della norma. Generalmente un varo o valgo maggiore o uguale a 10 è associato a sintomi di artrosi monocompartimentale;
– *postero-anteriore* a paziente in piedi con ginocchio flesso a 40° per valutare l'aspetto posteriore dei condili femorali e del piatto tibiale specialmente nel compartimento laterale;
– *assiali di rotula a 30 e 45 gradi* per una corretta valutazione della femoro-rotulea.

La protesi monocompartimentale viene presa in considerazione per il trattamento dell'artrosi monocompartimentale nei casi in cui l'artroscopia o l'osteomia correttiva risulterebbero di scarso aiuto.

I primi Autori a sviluppare il concetto di protesi monocompartimentali furono nel 1957 McKeever e Elliot che utilizzarono una protesi composta dalla sola componente tibiale metallica. Nel 1958 MacIntosh realizzò una evoluzione con piatto tibiale in materiale acrilico. Si deve però a Guntson la nascita della prima vera protesi monocompartimentale nel 1965, quando realizzò una protesi in plastica e metallo, che poi venne modificata presso la Mayo Clinic e chiamata Policentric Knee. Ulteriore evoluzione si ha negli anni '70 con l'esperienza di chirurghi francesi, guidati da Marmor. Nel corso degli anni a seguire diversi Autori hanno sviluppato dei modelli protesici migliorati nel design e nei materiali utilizzati. I primi risultati pubblicati si devono all'esperienza di Aglietti e Insall [3] che intorno alla metà degli anni '80 descrissero però risultati scadenti. Le cause di questi insuccessi verosimilmente erano da ricercare in errori di allineamento meccanico, inadeguato design degli impianti, usura e mobilizzazione delle componenti. Altre casistiche del periodo riportavano anch'esse risultati insoddisfacenti [4]. I primi dati più confortanti si cominciano a registrare alla fine dagli anni '80 grazie all'innovazione dei materiali, degli strumentari e soprattutto grazie alle indicazioni più selettive come riportato da Santini e Boero [5] con percentuali di risultati buoni ed eccellenti sino all'80-90% dei casi con follow-up fino a 10 anni.

INDICAZIONI ALL'IMPIANTO DI UNA PROTESI MONOCOMPARTIMENTALE

Le indicazioni all'impianto di una protesi monocompartimentale sono state sempre oggetto di discussione tra gli esperti del settore.

La scelta di una protesi monocompartimentale dipende dal paziente, dal ginocchio e dal chirurgo. II candidato ideale per la protesi monocompartimentale ha età tra i 60 e i 70 anni, una richiesta funzionale non importante, un ginocchio stabile, assenza di contrattura in flessione superiore a 10°-15°, assenza di varo/valgo importante o comunque un malallineamento minimo che può essere corretto passivamente dall'esaminatore [6]. Molto importante è, come detto, la stabilità del ginocchio, i legamenti crociati devono infatti essere integri [7] e la lassità in varo/valgo non deve superare i 10°. Infatti si potrà correggere una modesta lassità del compartimento mediale con l'impianto, ma in caso di importanti lassità vi è la possibilità di avere una degenerazione importante anche nel compartimento controlaterale. È stato infatti ipotizzato che l'associazione tra stabilità e bilanciamento dei tessuti molli e la natura mini-invasiva del gesto chirurgico della protesi monocompartimentale, potrebbe ripristinare la funzionalità ad un livello comparabile con il ginocchio normale [8]. Inoltre una ipovalidità dell'apparato capsulo-

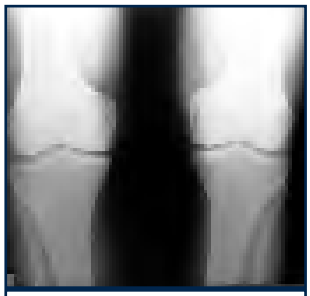

Fig. 1. Rx proiezione antero-posteriore sotto carico.

Fig. 2. Rx proiezione latero-laterale.



Fig. 3. Rx proiezione assiali di rotula a 30°.

Fig. 4. Controllo post-operatorio in antero-posteriore.

Fig. 5. Controllo post-operatorio in latero-laterale.

Fig. 6. Controllo post-operatorio in assiali di rotula.

Fig. 7. Risultato clinico a 3 mesi.

Fig. 8. Risultato clinico a 3 mesi.

Fig. 9. Risultato clinico a 3 mesi.

legamentoso non permette di ottenere una ipocorrezione dell'asse meccanico, condizione indispensabile per la sopravvivenza dell'impianto. Una ipercorrezione infatti si assocerebbe ad un sovraccarico del compartimento controlaterale. In pazienti con artrosi monocompartimentale mediale infatti i migliori risultati sono stati ottenuti quando l'asse meccanico post-operatorio è al centro o appena mediale al centro del ginocchio, una ipercorrezione o una ipocorrezione sono stati associati a fallimenti precoci. In pazienti con artrosi monocompartimentale laterale il corretto asse meccanico dovrebbe essere sul compartimento laterale mediale all'asse meccanico pre-operatorio [1].

Altra condizione importante è l'assenza o minima presenza di artrosi del compartimento opposto e della femoro-rotulea. Per quanto riguarda strettamente quest'ultima vi sono pareri discordanti tra i vari Autori; alcuni infatti la ritengono una controindicazione assoluta, altri solo se sintomatica.

Un cenno a parte, tra le indicazioni, merita l'osteonecrosi del condilo femorale o malattia di Ahlback considerata fin dall'inizio indicazione principe. Oggi molti Autori hanno messo in discussione tale indicazione per il fatto che la necrosi subcondrale, caratteristica della patologia, può causare una scarsa tenuta dell'impianto con mobilizzazione precoce.

Le controindicazioni saranno pertanto rappresentate da quei fattori che possono portare ad un fallimento. Da escludere sicuramente i pazienti con artrosi su base strettamente infiammatoria, con patologie sinoviali, condromatosi, deviazioni assiali oltre i 15°, lassità in varo-valgo

superiore ai 10°, la presenza di contratture in flessione superiore a 10-15° [9], pazienti sportivi e richieste lavorative alte, obesità importanti.
Rispetto alla protesi totale, la protesi monocompartimentale offre diversi vantaggi. Intanto l'approccio chirurgico evidentemente è meno invasivo, si ha una conservazione maggiore del bone stock; la rotula non viene protesizzata, il sanguinamento peri e post-operatorio è ridotto, il ROM è maggiore, minore è il rischio di complicanze infettive e trombo-emboliche il tempo di ospedalizzazione è minore e il paziente ha una ripresa funzionale decisamente più veloce. Non ultimo è da considerare che un'eventuale revisione è più facile per il chirurgo e meno rischiosa per il paziente [10]. Altro elemento importante è la possibilità di preservare entrambi i legamenti crociati garantendo al ginocchio operato una cinematica pressoché sovrapponibile ad un ginocchio normale [8].
Rispetto all'osteotomia correttiva ha il vantaggio di una ripresa funzionale più veloce; in pazienti con patologia bilaterale è minore il tempo che intercorre tra il primo intervento e il successivo effettuato nell'arto controlaterale.

Design della protesi monocompartimentale
Il design ideale di una protesi monocompartimentale è stato sempre motivo di discussione tra gli esperti del settore, soprattutto in virtù degli iniziali risultati scadenti che hanno portato a una ricerca sempre più attenta in modo tale da ottenere il disegno protesico più adatto. La protesi ideale deve avere la componente femorale abbastanza grande da ricoprire completamente il condilo in modo tale da scongiurare il rischio di affossamento della stessa nell'osso subcondrale.
Attualmente sul mercato esistono protesi di modello differente che differiscono per il diverso design [9]:

- le protesi di superficie che prevedono una fissazione nell'osso subcondrale e una componente tibiale piatta; con tali protesi si ha il vantaggio di una minima perdita di osso e si è notata una minore incidenza di mobilizzazione delle componenti;
- le protesi con resezione ossea invece prevedono una fissazione nell'osso spongioso, hanno il vantaggio di presentare uno strumentario per le resezioni che le rende in tal senso vicine alle protesi totali e quindi tecnicamente più agevoli per il chirurgo ortopedico abituato a impiantare tali protesi. Lo svantaggio è rappresentato dal maggior sacrificio osseo rispetto alle precedenti, e dalla maggiore incidenza di scollamenti legata probabilmente alla fissazione meno sicura sull'osso spongioso;
- le protesi a menischi mobili che offrono il vantaggio di una minore usura del polietilene, ma gravate da una maggiore incidenza di lussazioni.

CONCLUSIONI

All'inizio del XXI secolo l'artrosi monocompartimentale di ginocchio è un problema clinico molto comune; le possibilità terapeutiche non chirurgiche quali infiltrazioni, riduzioni del peso corporeo e terapie fisiche possono dare benefici temporanei; l'artroscopia può essere indicata in pazienti con sintomi di lesioni meniscali come il blocco articolare, e in questi casi si assiste spesso ad una riduzione della sintomatologia.
Quando l'aspettativa di vita del paziente e le sue richieste funzionali sono diminuiti a causa di patologie concomitanti o per l'età avanzata, la protesizzazione totale o monocompartimentale diventa il trattamento di scelta.
In caso di compromissione prevalentemente monocompartimentale a carattere non infiammatorio e con buona stabilità legamentosa, la protesi monocompartimentale può dare ottimi risultati.
Quando la selezione del paziente, l'impianto utilizzato e la tecnica chirurgica sono ottimizzati la protesi monocompartimentale può restituire al paziente un ginocchio che è funzionalmente superiore a quello con protesi totale e la eventuale revisione e conversione a protesi totale è possibile senza particolari problemi.

BIBLIOGRAFIA

1 R. Iorio, W. *Healy: Unicompartimental arthritis of the knee*. J Bone Joint Surg Am 2003;85:1351-64.

2 Buckwalter JA, Lane NE. *Athletics and osteoarthritis*. AJSM 1997;25:873-81.

3 Insall JN, Aglietti P. *A five to seven year follow-up of unicondilar arthroplasty*. J Bone Joint Surg 1984;63-A:1041-8.

4 Goodfellow JW, Tibrewal SB, Sherman KP, O'Connor JJ. *Unicompartimental Oxford Mensical Knee Arthroplasty*. J Arthroplasty 1987;2:1-9.

5 Santini S, Boero F. *La protesi monocompartimentale del ginocchio nel trattamento del sovraccarico mediale. Nostra esperienza e revisione della letteratura*. Giornale Italiano di Ortopedia e Traumatologia 2001;27:127-33.

6 Thornhill TS. *Unicompartimental Knee arthroplasty*. Clin Orthop 1986;205:121-31.

7 Moeller J-T. *Unicompartimental arthroplasty of the knee. Cadaveric study of the importance of the anterior cruciate ligament*. Acta Orthop Scand 1985;56:120-3.

[8] Shantanu P, Clifford W, Kace A, Darryl D. *Can normal kee kinematics be restoredwith unicompartimental knee placement?* J Bone Joint Surg Am 2005;87:332-8.

[9] Sculco T. *L'artroprotesi di ginocchio*. Ed. Timeo 2000;10:114.

[10] Chesnut WJ. *Preoperative diagnostic protocol to predict candidates for unicompartmental arthroplasty*. Clin Orthop 1991;273:146-50

Dall'Unispacer alla mono

From unispacer to unicompartmental knee arthroplasty

S. Romagnoli
F. Verde
E. Bibbiani
N. Castelnuovo
F. D'Amario

RIASSUNTO

Uno dei più interessanti campi di studio della chirurgia è quello della mini invasività e la protesi monocompartimentale (MC) è un punto fermo di questa filosofia. A partire dal 2002 l'introduzione dell'Unispacer ha allargato ancor più il campo di interesse delle protesi monocompartimentali. L'Unispacer rappresenta una novità da un punto di vista biomeccanico potendo scivolare sul piatto tibiale libero da sistemi di fissazione. Esso è indicato nel trattamento della patologia degenerativa artrosica isolata del compartimento mediale del ginocchio e trova la sua nicchia di indicazione tra l'osteotomia velgizzante e la protesi monocompartimentale in soggetti di età inferiore ai 55 anni con moderato coinvolgimento artrosico ma severo dolore pre-operatorio. Nei casi in cui il grado di degenerazione artrosica controindichi l'uso dell'Unispacer o comunque nei casi di interessamento isolato del compartimento laterale del ginocchio sarà necessario ricorrere ad una protesi monocompartimentale. Dal 1990 al 2003, abbiamo impiantato più di 2.500 MC, mentre dal 1997 al 2003, 1.500 con tecnica mini invasiva. Dal 2002 abbiamo iniziato ad impiantare la protesi monocompartimentale in Artroscopia. Utilizzando le corrette indicazioni all'intervento, una tecnica chirurgica appropriata ed uno strumentario adeguato, la protesi monocompartimentale può considerarsi, di fatto, un intervento sicuro e riproducibile per il trattamento chirurgico della patologia artrosica del ginocchio.

SUMMARY

One of the most interesting fields in knee surgery is mininvasivity and Unicompartmental knee prosthesis (UKR) is a gold standard in this philosophy. Starting from 2002 the introduction of Unispacer has enlarged the main interest for UKR in the treatment of knee arthritis. The basic design fundamentals of Unispacer are that it requires no bone resection and no fixations and replace the meniscal function with a translational and rotational load bearing material. It's indicated in the treatment of isolated degeneration of the medial compartment of the knee and find its niche space between the High Tibial Osteotomy and UKR in patients younger than 55 with moderate arthritis of the knee and severe preoperative pain. In cases of major medial compartment degeneration or in isolated lateral compartment disease where Unispacer is not indicated we can get a UKR. From 1990 to 2003 we performed more than 2500 UKR, whereas between 1997 and 2003, 1500 with mininvasive technique. Till 2002 we've started to implant Arthroscopic assisted UKR.

Istituto Ortopedico "Galeazzi", Milano

Provide correct indication, appropriate surgical expertise and instruments, UKR allows safe and reliable choice for the treatment of unicompartmental arthritis of the knee.

Uno dei più interessanti campi di studio della chirurgia è quello della mini invasività. Nell'ambito della chirurgia protesica, il nostro obiettivo è di mantenere il "bone stock", ridurre la lunghezza della cicatrice chirurgica e del danno muscolare e capsulo-legamentoso nonché della propriocezione per un precoce recupero funzionale. In tal senso, la chirurgia mini invasiva s'è orientata in questi ultimi anni e la protesi monocompartimentale (MC) è un punto fermo di questa filosofia. A partire dal 2002 l'introduzione dell'Unispacer, nell'ambito di uno studio multicentrico internazionale, ha allargato ancor più il campo di interesse delle protesi monocompartimentali nel trattamento chirurgico dell'artrosi del ginocchio. Di fatto, però, l'Unispacer non rappresenta certo una novità in senso assoluto dal momento che le prime esperienze di emiartroplastiche metalliche risalgono alle protesi di McKeever e McIntosh degli anni '50. In realtà, anche se non del tutto originale nella sostanza, esso rappresenta una novità da un punto di vista biomeccanico potendo scivolare sul piatto tibiale libero da sistemi di fissazione. In effetti questa caratteristica lo rende inappropiato per il compartimento laterale, dove il "rollback" femorale ne causerebbe la lussazione o l'impingement con i tessuti molli o entrambi, mentre, d'altro canto, la conformità della superficie superiore al condilo femorale lo rende adatto a traslare liberamente sul piatto tibiale mediale durante il movimento. L'obiettivo di questa protesi è quello di conservare la riserva d'osso e le strutture capsulo-legamentose, ridurre la quota di cartilagine usurata del ginocchio, separare le aree di contatto tra le superfici articolari femorale e tibiale, ridistribuire il carico al di fuori delle aree danneggiate, recuperare la stabilità articolare e la tensione dei legamenti, modificare l'allineamento dell'arto ricreando i normali assi senza osteotomie, permettere al paziente un buon recupero funzionale riducendo il dolore e ritardando il processo artrosico del ginocchio. È ovvio che se noi consideriamo le alternative di trattamento per la patologia degenerativa artrosica isolata del compartimento mediale del ginocchio allora bisogna considerare anche l'Osteotomia valgizzante e la Protesi Monocompartimentale; in tal senso l'Unispacer trova in effetti la sua nicchia di indicazione proprio tra queste ultime; al momento le nostre indicazioni sono per pazienti al di sotto dei 55 anni di età, preferibilmente maschi, con una degenerazione del compartimento mediale del ginocchio non oltre il grado 2° sec. Ahlbach, deformità in varo di non oltre 5°, buona muscolatura, piattaforma ossea subcondrale spessa, LCA e menisco laterale integro e severo dolore pre-operatorio.
Le controindicazioni sono: esposizione dell'osso subcondrale del piatto tibiale o del condilo femorale, evidente coinvolgimento artrosico del compartimento laterale o femoro-rotuleo, assenza dell'LCA. È indispensabile una buona esperienza chirurgica con protesi monocompartimentali, vista la possibilità di cambiare indicazione durante l'intervento. La tecnica chirurgica inizia con una fase artroscopica per la resezione del terzo posteriore del menisco e procede con una fase artrotomica con minincisione, lunga 3-4 cm, pararotulea mediale. Una volta scelta la giusta dimensione dell'Unispacer, mediante gli appositi strumenti di prova, è necessario preparare la superficie tibiale e la gola prima dell'impianto per evitare gli impingement. La stabilità della protesi verrà poi valutata tramite fluoroscopia anche durante il movimento di flesso estensione. Nei casi in cui il grado di degenerazione artrosica del compartimento mediale del ginocchio controindichi l'uso dell'Unispacer o comunque nei casi di

Fig. 1. Unispacer.

interessamento isolato del compartimento laterale del ginocchio sarà necessario ricorrere ad una protesi monocompartimentale.

Il background anche in questo caso è quello delle emiartroplastiche metalliche dei primi anni '50 poi sviluppate fino ad arrivare ai moderni design protesici dei giorni nostri sia a piattaforma fissa che a menisco mobile e dotati di strumentari dedicati per una chirurgia all'insegna della mininvasività. Dal 1990 al 2003, abbiamo impiantato più di 2.500 MC, mentre dal 1997 al 2003, 1.500 con tecnica mini invasiva. La tecnica mini invasiva si fonda su di una piccola incisione cutanea, da 4 a 6 cm, evitando l'uso del "turniquet" e gli stress sul tendine rotuleo e sul corpo adiposo di Hoffa. Il confronto tra i due gruppi ha dimostrato la presenza di un ridotto dolore post-operatorio, un più veloce recupero funzionale e di una più breve ospedalizzazione con la mini invasività. Non c'è stata nessuna differenza, altresì, tra i due gruppi nei risultati a breve termine. Sul piano pratico, la mini invasività necessita dell'osservanza di alcune regole di base. Il planning pre-operatorio è indispensabile per determinare la dimensione e l'inclinazione dei tagli ossei così come della dimensione della protesi. Lo strumentario deve essere pensato per una esposizione minima dell'osso. Dal 2002 abbiamo iniziato ad impiantare la protesi monocompartimentale in Artroscopia quale ultima frontiera della mininvasività. La tecnica chirurgica è del tipo "tibia first". Il posizionamento della guida di taglio tibiale viene fatto per consentire un taglio sagittale 20° obliquo rispetto all'asse antero-posteriore per il compartimento mediale e di 15° per quello laterale. Il taglio orizzontale deve ricreare la normale obliquità dell'interlinea articolare e deve, pertanto, avere una inclinazione da 0° a 2° in varo rispetto alla perpendicolare all'asse meccanico della gamba, mentre, sul piano sagittale il taglio dovrebbe avere una inclinazione da 0 a 3° antero-posteriore (slope). Il posizionamento della guida di taglio femorale deve far sì che venga rispettata la perpendicolarità al centro della componente tibiale sia in flessione che in estensione. Pertanto, nel compartimento mediale la componente femorale deve essere lateralizzata, mentre nel laterale verrà posizionata anatomicamente. Il movimento passivo inizia nell'immediato periodo post-operatorio e il carico totale è immediato. La mini invasività consente una chirurgia più veloce, rendendosi, pertanto, utile al trattamento chirurgico bilaterale simultaneo e per pazienti con problematiche cardiache, vascolari, sistemiche. Le indicazioni della protesi monocompartimentale Allegretto sono quelle standard per questo tipo di chirurgia. Viene raccomandata per il trattamento della patologia artrosica. primaria e seconadria del compartimento femoro-tibiale sia mediale che laterale, ma la sua versatilità si dimostra nella realizzazione di un impianto Bimonocompartimentale (BMC) in cui entrambi i compartimanti femoro tibiali vengono protesizzati, pur con il rispetto dell'eminenza tibiale e quindi dei legamenti crociati. Sarà anche possibile protesizzare, a distanza, il compartimento femoro-tibiale controlaterale degenerato in un paziente già trattato con protesi MC, costruendo, di fatto, una BMC. L'insufficienza del Legamento Crociato Anteriore (LCA) non è sempre un limite e nei pazienti di giovane età sarà possibile associare la procedura chirurgica di ricostruzione del LCA all'impianto di protesi mono. In tal caso preferiamo utilizzare un trapianto di Gracile e Semitendinoso raddoppiati. Le deformità assiali consentite sono di 15° gradi di varismo o di valgismo e di non più di 10° di deformità fissa in flessione. Il compartimento controlaterale non deve essere interessato da patologia e la femoro-rotulea asintomatica. Pur tuttavia una delle più comuni cause di fallimento delle protesi monocompartimentali rimane il dolore anteriore cronico dovuto alla degenerazione del compartimento femoro-rotuleo. Se ad esso si aggiunge che il processo artrosico nel ginocchio spesso coinvolge l'articolazione femoro-rotulea e solo uno dei compartimenti femoro-tibiali, mediale o laterale, si capisce come l'associazione con una protesi femoro-rotulea possa ridurre i limiti di questa procedura allargando enormemente le indicazioni. La tecni-

Fig. 2. Protesi Monocompartimentale Allegretto.

ca chirurgica prevede un accesso lievemente più ampio, di circa 2-3 cm, mentre l'impianto mono procede invariato. Una volta provata la stabilità dell'impianto mono con le prove si procede alla preparazione delle superfici per l'impianto femoro-rotuleo. La difficoltà dell'impianto sta nell'orientamento e nella profondità della componente femorale. L'obiettivo comunque è quello di mantenere inalterato l'orientamento rotazionale della superficie femorale e la profondità della gola per evitare eccessiva tensione sugli alari. Una volta valutata attentamente la taglia e la posizione delle componenti le superfici vengono opportunamente preparate per la cementazione delle componenti protesiche. Utilizzando le corrette indicazioni all'intervento, una tecnica chirurgica appropriata ed uno strumentario adeguato, la protesi monocompartimentale può considerarsi, di fatto, un intervento sicuro e riproducibile per il trattamento chirurgico della patologia artrosica monocompartimentale del ginocchio.

BIBLIOGRAFIA

Hallock RH, Fell BM. *Unicompartmental Tibial Hemiarthroplasty*. Clin Orthop 416:154-63.

Romagnoli S, Banks SA, Fregly BJ, Boniforti F, Reinschmidt C. *Comparing in vivo kinematics of unicondylar and bi-unicondylar knee replacement*. Knee Surg Sports Traumatol Arthr 2004.

Romagnoli S, Camera A, Bertolotti M. *Deformità rotatoria e protesi monocompartimentale*. Il Ginocchio 2000;XVI.

Romagnoli S, Grappiolo G, Camera A. *Indicazioni e limiti delle protesi monocompartimentali*. Il Ginocchio 1998;XIV.

Romagnoli S. *The Unicompartmental Knee Prosthesis and the Rotatory Gonarthrosis Kinematic*. In: Insall JN, Scott WN, Scuderi GR, eds. *Current Concept in Primary and Revision, Total Knee Arthroplasty*. Philadelphia: Lippincott-Raven Publishers 1996.

Mobile bearing unicompartmental knee replacement

D.W. Murray

SUMMARY

Medial unicompartmental knee replacement (UKR) has many advantages over total replacement (TKR) including better function and less morbidity. However, the long-term failure rates of fixed-bearing UKR have been high because of polyethylene wear, lack of sophisticated instrumentation and imprecise patient selection.

The fully congruent mobile bearing of the Oxford UKR exhibits minimal polyethylene wears and failure from this cause does not occur. The instrumentation allows precise implantation to restore isometric function to the ligaments. During its 20 years development, the limits of usefulness of the implant have been established and found to include about one in three knees requiring replacement. There are now a number of published series, using these selection criteria, which have achieved very high survival rates at 10 and 15 years.

Since 1998, the Phase 3 implant has been used with modified instruments through a small incision, avoiding damage to the extensor mechanism. Patients now recover substantially faster than after TKR or traditional open UKR, and regain better function with no compromise in their survival rate.

We believe that minimally invasive Oxford UKR is the treatment of choice for medial compartment osteoarthritis provided the correct indications are applied and the appropriate surgical expertise is available.

Medial unicompartmental knee replacement (UKR) preserves all the undamaged structures of the joint, in particular the cruciate ligaments, and can therefore restore knee function nearly to normal. After UKR the range of movement is better than after TKR, the knee feels more natural and pain relief is as good or better [1-3]. In terms of morbidity, operative blood loss is less and transfusion unnecessary; complications are less frequent and less serious and recovery is more rapid. However, UKR has the disadvantage that the medium and long-term revision rates are generally higher than for TKR. The reasons for this include:

1)the high polyethylene wear rate of thin tibial components subjected to incongruous loading;
2)imprecise (and inappropriate) limits for patient selection;
3)lack of instruments to accurately implant the device.

Over the years we have addressed these points and have developed a unicompartmental system that should have a similar long term survival to TKR.

The Oxford UKR has spherical femoral and flat tibial components, both made of Cobalt Chrome. Between them lies an unconstrained mobile bearing, the upper surface of which is spherically concave and the lower surface flat, so that it is fully con-

gruent with both metal components in all positions. The contact area is large (about 6 cm^2) and the contact pressure is therefore low. This form of articulation, while imposing no constraints upon movement, diminishes polyethylene wear to very low values. Measurement of retrieved bearings has shown a mean linear wear rate (combining both articular surfaces) of 0.03 mm/year, and even less (0.01 mm/year) if the knee had been functioning normally with no impingement [4 5]. Furthermore, the rate of wear is no more rapid in thin components (i.e. 3.5 mm) than in thicker ones. The use of thin polyethylene is advantageous as bone stock is preserved.

The main indication for UKR is medial compartment osteoarthritis [6]. The anterior cruciate ligament should be functionally intact [7]. We believe this requirement to be paramount. It will be found that, if the ACL is intact, the other requirements for success are also usually present [8]. The fixed flexion deformity should be less than 15°. The intra-articular varus deformity should be correctable indicating that the medial collateral ligament is not shortened. There should be full thickness cartilage in the lateral compartment (best demonstrated by valgus stress x-rays taken with the knee in 20° of flexion) [9]. At operation, a full thickness ulcer is often seen in the cartilage on the medial side of the lateral femoral condyle from impingement on the tibial spine; this is not a contraindication.

We have shown that many of the contraindications proposed for fixed-bearing UKR are unnecessary for the mobile bearing device [6]. In our practice, no knee is excluded because of patellofemoral disease, except for the very rare case in which there is gross eburnation and grooving. In medial unicompartmental arthritis, extensive fibrillation and erosions are commonly found in the patellofemoral joint. We have found no correlation between the state of the patellofemoral joint or the presence of anterior knee pain and the clinical outcome [10 11] and we have not had to revise a knee for patellofemoral pain. Furthermore, we have shown by radiographic comparison at an interval of ten years that arthritis does not progress in the patellofemoral joint after UKR [11]. Nor is age a contraindication. The low morbidity of UKR is a clear advantage over TKR in elderly patients. In younger subjects, UKR can be recommended as no more likely to fail at 10-15 years than TKR and with the advantage that, should failure occur, revision to TKR is simple and has good results [13 14]. We have shown that patients under the age of 60 have a 15 year survival rate that is not significantly different from those over the age of 60 [13]. Moderate obesity and the presence of chondrocalcinosis have both been shown to be without adverse effect on long-term survival [15].

Avascular Necrosis (AVN) is also an appropriate indication [16] and, although the numbers are small the long term results of medial UKR for AVN are similar to those for osteoarthritis. Currently we do not recommend the use of a mobile bearing UKR in lateral compartment because of the high dislocation rate [17]. However we do believe that in the future there will be a role for a mobile bearing UKR with a modified design and surgical technique. Similarly we do not recommend UKR after failed HTO as the survival is about 66% at 10 years [18]. Inflammatory Arthritis is a definite contra-indication. Using our indications, about one in three knees needing replacement are suitable for UKR.

Instrumentation and surgical technique are very important in unicompartmental replacement, the object of which is to restore the kinematics of the damaged compartment so that it functions in compliance with the retained articular surfaces and ligaments of the undamaged compartment. Using a mobile-bearing implant ensures that the prosthesis itself imposes no artificial constraints, but the stability of such a device depends upon restoring ligament tension isometrically throughout the range of movement. In TKR, ligament balancing is achieved by ligament release; in UKR it is attained by placement of the artificial articular surfaces to match the anatomy of the ligaments which are never released.

In the first design of the Oxford Knee (Phase 1), the femur was prepared with a saw. Precise ligament balance was difficult to achieve and the bearings occasionally dislocated. Since 1985, using the Phase 2 and Phase 3 instruments, the femur has been prepared with a guided power mill which can remove bone from the inferior surface of the femoral condyle in 1mm increments, gradually increasing the gap between the articular surfaces in extension until it is the same as the gap in flexion. When the gap is filled with a bearing of the right thickness, the ligaments are restored to their normal tension and remain so throughout the range of movement. This results in normal ligament function and a very low incidence of dislocation: The in vivo kinematics of the Oxford Knee, assessed fluoroscopically, were found to be identical to those of normal knees and substantially better than those after TKR [19]. A meta-analysis of published results of the Phase 2 implant, used for appropriate indications in the medial

compartment, revealed a dislocation rate of 0.4% (2 out of 551 UKR) [20].

The designer's own series of primary medial unicompartmental replacements (Phase 1 and Phase 2) for anteromedial osteoarthritis consisted of 144 knees (age 35-90), one of which was lost to follow-up [6]. The 10-year survival was 98% (95% confidence limits (CI) 93% to 100%). The designer's own results may need to be treated with caution as susceptible to bias, however there are now a number of published independent series of ten years or more with a similar survival rate. For example Svard and Price [21] reported a series of 420 medial UKR with none was lost to follow-up treated by 3 surgeons at a non-teaching hospital in Sweden [22]. The 15-year survival was 94% (CI 86% to 100%). 122 of these had a follow-up of 10 years or more, and were reviewed clinically. 92% had good or excellent results. In Smith's series of 135 medial UKR with none lost to follow-up the ten year survival was 94% (CI 84% to 98%) [23]. In Keyes' series of 40 medial UKR with none lost to follow-up the ten year survival was 100% [24]. In these survival studies revision for any cause was considered to be a failure. The results from these series are therefore as good as the published results of TKR and better than the published results of fixed bearing UKR [6].

By contrast a survival of only 90% at five years was reported in 1995 for the Phase 1 and Phase 2 Oxford UKR enrolled in the Swedish Knee Arthroplasty Register (SKAR) [25]. There were 699 knees from 19 surgical centres and they included medial and lateral replacements. We were able to obtain data from 13 of these 19 centres and found 944 Oxford UKR, suggesting that the Register failed to recruit at least 25% of the knees. We found that the failure rate varied from centre to centre, from 0% to as high as 30%, and that centres implanting greater numbers had lower failure rates. About 70% of the failures were in the first two years, and dislocation of a bearing was the commonest cause. As the same implant was used in all cases the poor early results must be attributed to wrong indications and/or inappropriate technique occasioned, perhaps, by the effect of at least 19 "learning curves". The 2001 report from the SKAR [26] confirms our observation that a surgeon needs to perform a reasonable number of Oxford UKR to be proficient. It also revealed that, in centres doing at least 2 UKR per month, the eight year survival of the Oxford UKR was 93%.

In 1998 the Phase 3 implant was introduced, partly to address the problem of inconsistent results by making the operation simpler, and partly to facilitate a minimally invasive approach. The operation is now performed through a short incision from the medial pole of the patella to the tibial tuberosity. There is minimal damage to the extensor mechanism, the patella is not dislocated and the suprapatellar synovial pouch remains intact. As a result, patients recover much more rapidly. We have found that knee flexion, straight leg raising, and independent stair climbing are achieved three times faster after this procedure than after TKR and twice as fast as after open UKR [27]. With appropriate pain control the procedure can safely be done as a day case with substantial cost savings and patients report less pain during the postoperative period than they suffered preoperatively [28 29].

The functional results of the minimally invasive Phase 3 UKR are better than those of the open Phase 2 [30]. The greatest difference is in range of movement: With the Phase 3 the average post operative flexion (> 130º) is about 15º higher than the preoperative flexion whereas with Phase 2 they are similar. We attribute the excellent functional results of both Phase 2 and Phase 3 to the accurate restoration of function in all the ligaments, particularly the cruciate mechanism and the additional improvement in Phase 3 to the avoidance of damage to the extensor mechanism and the supra-patellar pouch. A study of postoperative radiographs has shown that the Oxford components can be implanted equally precisely through the limited approach as through the traditional open incision [27], suggesting that the long-term results of the minimally invasive Phase 3 should be as good as those of the Phase 2. In the first 560 Phase 3 Oxford UKR implanted by two surgeons in Oxford the 6 year survival was 98% [30]. This demonstrates that in specialist centres, at least at 6 years, the survival of the Phase 3 is as good as that of the Phase 2. The 2005 data from the Swedish Knee Arthroplasty Register has shown that the survival rate of the minimally invasive Phase 3 is actually better than the Open Phase 2 [31]. In addition the Phase 3 has the best results of any minimally invasive UKR.

We believe we have shown that, when the indications are met, the Oxford UKR is the treatment of choice for medial osteoarthritis of the knee. It provides the patient with the many advantages of UKR over TKR without increasing the risk of failure, at least in the first 15 years.

REFERENCES

[1] Laurencin CT, Zelicof SB, Scott RD, Ewald FC. *Unicompartmental versus total knee replacement in the same patient: a comparative study*. Clin Orthop 1991;273:151-6.

[2] Rougraff BT, Heck DA, Gibson AE. *A comparison of tricompartmental and unicompartmental arthroplasty for the treatment of gonarthrosis*. Clin Orthop 1991;273:157-64.

[3] Newman JH, Ackroyd CE, Shah NA. *Unicompartmental or total knee replacement? Five-year results of a prospective randomised trial of 102 osteoarthritic knees with unicompartmental arthritis*. J Bone Joint Surg (Br) 1998;80-B:862-5.

[4] Argenson JN, O'Connor JJ. *Polyethylene wear in meniscal knee replacement: a one to nine year retrieval analysis of the Oxford knee*. J Bone Joint Surg (Br) 1992;74-B:228-32.

[5] Psychoyios V, Crawford RW, Murray DW, O'Connor JJ. *Wear of congruent mensal bearings in unicompartmental knee replacement*. J Bone Joint Surg (Br) 1998;80-B:976-82.

[6] Murray DW, Goodfellow JW, O'Connor JJ. *The Oxford medial unicompartmental arthroplasty: a ten year survival study*. J Bone Joint Surg (Br) 1998;80-B:983-9.

[7] Goodfellow JW, O'Connor JJ. *The Anterior Cruciate ligament in knee arthroplasty. A risk factor with unconstrained meniscal prostheses*. Clin Orthop 1992;276:245-52.

[8] White S, Ludkowski PF, Goodfellow JW. *Antero medial osteoarthritis of the knee*. J Bone Joint Surg (Br) 1991;73-B:582-6.

[9] Gibson P, Goodfellow JW. *Stress Radiography in degenerative arthritis of the knee*. J Bone Joint Surg (Br) 1986;68-B:608.

[10] Goodfellow JW, Kershaw CJ, Benson MKD, O'Connor JJ. *The Oxford knee for unicompartmental osteoarthritis*. J Bone Joint Surg (Br) 1988;70-B:692-701.

[11] Hollinghurst D, Pandit H, Beard D, Ostlere S, Dodd C, Murray D. *Is patellofemoral osteoarthritis a contraindication to unicompartmental knee arthroplasty?* J Bone Joint Surg (Br) Abstract in press.

[12] Weale A, Murray DW, Crawford R, Psychoyios V, Bonomo A, Howell G, et al. *Does arthritis progress in the retained compartments after "Oxford" medial unicompartmental arthroplasty?* J Bone Joint Surg (Br) 1999;81-B:783.

[13] Price AJ, Svard U, Dodd C, Goodfellow JW, O'Connor J, Murray DW. *The Oxford Medial Unicomparmental Knee Arthroplasty in patients under 60*. London: ESSKA September 2000.

[14] Martin J, Wallace D, Woods D, Carr A, Murray DW. *Revision of unicompartmental knee replacement to total knee replacement*. The Knee 1995;2:121-5.

[15] Woods D, Wallace D, Woods C, McLardy-Smith P, Carr A, Murray D, et al. *Chondrocalcinosis and medial unicompartmental knee arthroplasty*. Knee 1995;2:117-20.

[16] Langdown A, Pandit H, Price A, Dodd C, Murray D, Svard U, et al. *Oxford Medial Unicomparmental Arthroplasty for focal spontaneous osteonecrosis of the knee*. Acta Othop Scand in press.

[17] Gunther T, Murray DW, Miller R, Wallace D, Carr A, O'Connor J, McLardy-Smith P. *Lateral unicompartmental arthroplasty with the Oxford meniscal knee replacement*. Knee 1996;3:33-9.

[18] Rees JL, Price AJ, Lynskey TG, Svard UCG, Dodd CAF, Murray DW. *Medial unicompartmental arthroplasty after failed high tibial osteotomy*. J Bone Joint Surg (Br) 2001;83:1034-6.

[19] Price AJ, Rees J, Beard D, Gill H, Dodd C, Murray D. *Sagittal Plane Kinematics of a Mobile-Bearing Unicompartmental Knee Arthroplasty at 10 Years. A Comparative In Vivo Fluoroscopic Analysis*. Arthroplasty 2004;19:590-7.

[20] Price AJ, Svard U, Murray D. *Bearing dislocation in the Oxford Medial Unicompartmental Knee Arthroplasty.* London: ESSKA, September 2000.

[21] Svard U, Price AJ. *Oxford Unicompartmental Knee Arthroplasty*. J Bone Joint Surg (Br) 2001;83-B:191-4.

[22] Price AJ, Waite J, Svard U. *Long term clinical results of the Oxford unicompartmental knee replacement*. Clin Orthop in press.

[23] Rajasekhar C, Das WS, Smith A. *Unicompartmental knee arthroplasty. 2 to 12 year results in a community hospital*. J Bone Joint Surg (Br) 2004;86-B:983-5.

[24] Keys GW, UL-Abiddin Z, Toh EM. *Analysis of first forty Oxford medial unicompartmental replacements from a small district hospital in UK*. Knee 2004;11:375-8.

[25] Lewold S, Goodman S, Knutson K, Robertsson O, Lidgren L. *Oxford meniscal bearing knee versus the Marmor knee in unicompartmental arthroplasty for arthrosis: a Swedish multicentre survival study*. J Arthroplasty 1995;10:722-31.

[26] Robertsson O, Knutson K, Lewold S, Lidgren L. *The routine of surgical management reduces failure after unicompartmental knee arthroplasty*. J Bone Joint Surg (Br) 2001;83-B:45-9.

[27] Price AJ, Webb J, Topf H, Dodd C, Goodfellow JW, Murray DW. *Rapid recovery after Oxford unicompartmental knee arthroplasty through a short Incision*. J Arthroplasty 2001;16:970-6.

[28] Beard DJ, Rees JL, Price AJ, Dodd CAF, Murray DW. *Accelerated recovery for unicompartmental knee replacement – a feasibility study*. The Knee 2002;9:221-4.

[29] Reilly K, Beard D, Barker K, Dodd C, Price A, Murray D. *Efficacy of an accelerated recovery protocol for Oxford Unicompartmental Knee Arthroplasty*. Knee in press.

[30] Pandit H, Jenkins C, Beard D, Dodd C, Murray D. *Oxford unicompartmental knee arthroplasty using a minimally invasive surgical technique: a five-year survival study*. Florida: ISAKOS, April 2005.

[31] Robertsson O. *New technologies and the Swedish Knee Arthroplasty Register. Knee arthroplasty: Engineering functionality*. London: IMechE, April 2005.

Factors that influence wear of unicondylar and total knee implants

G.A. Engh

SUMMARY

Analysis of retrieved implants provides valuable information as to the variables that contribute to wear. In various studies at our institution, we have used multiple regression analysis to determine the relative contributions of different patient, surgical technique, and implant factors on the wear of almost two thousand total knee implants and more than four hundred forty unicondylar implants. The three variables that consistently correlated with wear were patient age, mechanical axis alignment, and the shelf-age of the gamma irradiated in air tibial components. In fact, over fifty percent of wear could be attributed to shelf-age alone. Although changes to sterilization methods have reduced the risk of wear and osteolysis, backside wear as well as component and extremity alignment continue to correlate with the development of osteolysis following total knee arthroplasty.

MANUSCRIPT

Today, wear is one of the three major reasons knee arthroplasties are revised, yet our understanding of implant wear still remains rudimentary. A surgeon's perspective on wear is based mostly on promotional material and somewhat by his personal experience and clinical reports in journals. The first case report of a total knee implant revised specifically for wear was not reported until 1988, more than fifteen years after the introduction of total knee arthroplasty [1]. The first case report series of osteolysis resulting from polyethylene wear was not reported until four years later [2]. These implants were modular total knee components that were sterilized by gamma irradiation in air. Although there was no apparent explanation for the delay in recognizing wear as a clinical problem, assumptions were made as to the causes of wear. A variety of patient factors (age, weight, gender, and activity level), surgical technique factors (knee alignment, component alignment, component position, and knee stability), and implant factors (articular conformity, contact stresses, polyethylene thickness, polyethylene resin type, method of sterilization, and shelf-age of the implant) were implicated.

The best way to determine why implants wear is to examine the worn implants when the *in situ* interval is known (from implants removed at the time of revision surgery or retrieved from autopsy specimens). For these implants, we can calculate an annual wear rate by measuring the minimum thickness of the worn polyethylene insert, subtracting this thickness from the known initial thickness, then dividing the result by the time interval that the implant was in use. This value can be used in statistical

Anderson Orthopaedic Research Institute
Alexandria, Virginia

analyses to determine the influence other independent variables such as age, weight, etc. have on the annual wear rate.

In the autopsy and retrieval lab at the Anderson Orthopedic Research Institute, we examined one hundred seventy-three tibial components that subsequently required revision for wear (*Presentation at the 2005 Combined Meeting of the AAHKS and the Knee Society, Washington, DC, February 2005*). These components were implanted between 1984 and 1998 into the knees of patients with osteoarthritic varus deformities. These components consisted of eighty-nine Anatomic Modular Total Knee components (AMK, DePuy, Warsaw, Indiana) and eighty-four unicondylar components of six different designs: Robert Brigham (Johnson & Johnson, Raynham, Massachusetts), Microloc (Johnson & Johnson, Johnson & Johnson, Raynham, Massachusetts), Press Fit Condylar (Johnson & Johnson, Raynham, Massachusetts), Miller-Galante (Zimmer, Warsaw, Indiana), Omnifit (Osteonics, Allendale, New Jersey) and Single Compartment Replacement (SCR, Osteonics, Allendale, New Jersey). We established an annual wear rate for each implant and used multiple linear regression analysis to evaluate the influence of seven variables on this wear rate. In the statistical analysis, the independent variables were patient factors (age, weight, and gender), implant factors (mechanical axis varus and tibial component varus), and polyethylene factors (polyethylene thickness and shelf-age of the polyethylene) and the dependent variable was the annual wear rate. The multiple linear regression equation yields an R-square value that tells us how much the dependent variable in the equation (wear) can be explained by each independent variable (age, weight, gender, etc). The equation also tells us if each of the independent variables has an effect on the wear rate.

The mean annual wear rate for the total knee implants was 0.33 ± 0.28 mm/year. The mean annual wear rate for the unicondylar implants was 0.48 ± 0.39 mm/year. Three of the independent variables (shelf age, patient age, and mechanical axis varus) were significantly related to wear in both the unicondylar and total knee groups (Tab. I). Sixty percent of wear in the total knee group and sixty-three percent of wear in the unicondylar group could be explained by our regression model. In the model, the wear rates for both the unicondylar and total knee groups increased by 0.12 mm/year as patient age at surgery decreased by 10 years. This finding supports what we have known clinically – that younger patients will place an increased demand on their implants and because of this, will be more likely to have an implant wear complication during their lifetime. Similarly, in our model we found that for every ten millimeters the mechanical limb alignment was under-corrected (knee remained in too much varus alignment), wear increased by 0.07 mm/year with total knee implants and by 0.06 mm/year for the unicondylar group. In clinical application, this confirms the importance of proper correction of alignment with knee arthroplasty.

The shelf-age of the polyethylene had the greatest impact on wear. As the shelf age of the polyethylene increased by one year, the amount of wear increased by 0.12 mm/year in the total knee group and by 0.24 mm/year in the unicondylar group. Implants in our retrieval analysis had a shelf age ranging from 0.03 to 2.08 years prior to implantation. When we examined *only* the implants with a polyethylene shelf age of less than one year and the knees in which the alignment was within ten millimeters medial to the center of the knee, the wear rates were 0.20 mm/year in the total knee group and 0.24 mm/year in the unicondylar group. In clinical application, the importance of using "fresh" polyethylene and properly aligning the mechanical axis of the knee (correction of the varus alignment) to reduce wear was evident in both the total knee and unicondylar groups (Tab. II).

Because of the higher wear rates in the unicondylar group

Tab. I. Medial Compartment Wear – Gamma in Air Irradiated Polyethylene. Multiple Linear Regression values for Independent Variables

	TKA (n = 89)	UKA (n = 84)
Wear (mm/year)	0.33 ± 0.28	0.48 ± 0.39
Patient Age (years)	$p < 0.01$	$p = 0.01$
Patient Weight	Not significant	Not significant
Patient Gender	Not significant	Not significant
Mechanical Axis Varus	$p = 0.05$	$p = 0.02$
Tibial Component Varus	Not significant	Not significant
Polyethylene Thickness	Not significant	Not significant
Polyethylene Shelf Age	$p < 0.01$	$p < 0.01$
Percentage of variation in wear explained by the regression model	60%	63%

Tab. II. Polyethylene Wear ("Fresh" Polyethylene and Correction of Varus Alignment).

	Medial Compartment UKA	Medial Compartment of TKA
Shelf Age < 1 year AND Mechanical Axis < 10 mm Medial to knee center	0.24 ± 0.14 mm/yr range: 0.03 to 0.63 (n = 22)	0.20 ± 0.13 mm/yr range: 0.04 to 0.59 (n = 39)
Shelf Age ≥ 1 year OR Mechanical Axis ≥ 10 mm Medial to knee center	0.58 ± 0.43 mm/yr range: 0.10 to 2.08 (n = 57)	0.44 ± 0.32 mm/yr range: 0.08 to 1.31 (n = 50)

and a revision rate of 20% at nine years, we questioned the efficacy of continuing to perform unicondylar arthroplasty. However, the three variables that had an effect on wear (age, mechanical axis varus, and shelf age) were different in the unicondylar and total knee groups. Patients in the unicondylar group were younger by an average of three years, had polyethylene inserts with a longer shelf-age (average, 0.3 years), and had, on average, four millimeters less correction of extremity alignment. When we evaluated the implant type (unicondylar verses total knee) as part of the regression analysis, we found that the implant type had no effect on the wear rate ($p = 0.56$). In other words, the unicondylar implants were wearing faster because the variables that accelerate wear (age, mechanical axis varus and shelf age) were different in the unicondylar group.

In two more recent studies, we examined the issue of implant wear in patients with unicondylar arthroplasties. In the first of these, Collier et al. reviewed the first one hundred SCR (Single Compartment Replacement, Osteonics, Allendale, New Jersey) unicondylar implants performed at our institution [3]. Information on the shelf life of the tibial implant was available for all but two of the components. Using the median shelf age of 1.7 years as the dividing point, we separated the implants into two groups – shelf aged (shelf life > 1.7 years) and non-aged (shelf life < 1.7 years). The revision rate for the forty-nine non-aged implants was 4% at a mean 6.5 years. For the shelf-aged implants, the revision rate was 29% at a mean 6.5 years. Two revisions in the group of shelf-aged implants occurred within a year of implantation as the result of aseptic loosening. All of the shelf-aged implants revised at our institution showed fatigue-type wear of the polyethylene component.

In the second study, we followed a group of 443 medial compartment unicondylar arthroplasties performed between 1984 and 1998 to determine if there was a relationship between a host of factors (patient demographic, preoperative radiographic, tibial component characteristics, and postoperative radiographic) and revision arthroplasty (unpublished data). The four factors that were significantly associated with revision were patient age, initial tibial component thickness, mechanical axis varus, and polyethylene shelf age. Interestingly, three of the factors (patient age, shelf life, and mechanical axis varus) that were significantly associated with revision arthroplasty, also were the same three variables that had a significant effect on the wear rate in our retrieval analysis. The survivorship of the medial unicondylar arthroplasties in this study was 80% at nine years. When we re-examined the same group of arthroplasties, eliminating all implants with longer than a six-month shelf age and implants with a tibial component thickness less than eight millimeters from the analysis, the survivorship rate was 96% at nine years.

Because the shelf age of gamma-irradiated-in-air polyethylene has an overwhelmingly negative impact on the wear of components, studies that document a higher revision rate or lower survivorship of arthroplasty components are of little value if the shelf age is not reported. In the mid-1990s, implant manufacturers changed their methods of sterilization in hope that the new methods would dramatically reduce wear rates. Implants sterilized and packaged by the newer methods are only now approaching ten years *in vivo*. Few retrieved specimens are available for study. Therefore, we do not know the impact of non gamma-in-air sterilization or gamma sterilization in an inert environment on the wear rate of such implants. In addition, we know little about oxidation of polyethylene after implantation. Although the assumption is that oxidation occurs at a much slower rate *in vivo*, further research is essential to confirm this hypothesis.

RADIOGRAPHIC MEASUREMENT OF WEAR

Wear of total hip implants can be accurately measured from digitized serial radiographs over a time interval spanning several years. Measuring wear from radiographs of total knee implants is far more difficult.

Unlike the hip, the knee has an articulating surface through each condyle. Weight-bearing radiographs do not necessarily reflect that weight is being transferred through both condyles or that the condyles reside at the lowest point of the articulation. Therefore, radiographic measurements of wear are not as accurate in the knee. However, wear measurements are reasonably accurate when the tibial baseplate on an anteroposterior (AP) weight bearing radiograph projects such that the thickness of the tibial baseplate is within two millimeters of the known thickness of the baseplate. When we compared the actual thickness of retrieved tibial baseplates to the thickness of the baseplates measured on radiographs, the measurements were within 0.5 mm 71% of the time [4].

In another study, multiple linear regression analysis was used to investigate radiographic wear of total knee implants sterilized by alternative methods (unpublished data). To be included in the study, the patients were required to have an AP radiograph in which the tibial baseplate thickness was within two millimeters of the known thickness of an AMK tibial baseplate. One hundred eighty-two primary cruciate retaining AMK total knees performed for osteoarthritis were studied. Radiographic wear rates were used as the dependent variable and the demographic patient data, surgical technique, and implant variables were examined as the independent variables. Implants were sterilized by gamma irradiation in air (79%), gamma irradiation in an inert environment (13%) and by gas plasma methods (8%). Radiographic wear rates averaged 0.15 mm per year, less than one-half the average wear rate reported in our previous retrieval analysis. Patient age, mechanical axis varus, and implant shelf age continued to be significantly associated with wear. Notably, the method of sterilization became a fourth significant variable. The average annual wear rates of the implants were 0.15 millimeters per year (gamma irradiation in air), 0.03 millimeters per year (gamma irradiation in an inert environment), and 0.09 millimeters per year (gas plasma) (*Presentation at the 2005 Combined Meeting of the AAHKS and the Knee Society, Washington, DC, February 2005*). Again, the deleterious effect of oxidation on implant wear was demonstrated.

In summary, studies of wear at the Anderson Orthopaedic Research Institute have identified the method of sterilization as the most critical factor influencing implant wear. Cross-linking polyethylene with gamma irradiation appears to be beneficial. It is important to prevent the adverse effects of oxidation in implants with a prolonged shelf age in an oxygen rich environment. Surgeons must recognize the influence of patient age on the wear of implants. Evidence from our studies further supports the necessity to fully correct varus knee malalignment and gives credence to the use of surgical navigation.

REFERENCES

1 Engh GA. *Failure of the Polyethylene Bearing Surface of a Total Knee Replacement within Four Years. A Case Report*. J Bone Joint Surg Am 1988;70:1093-6.

2 Peters PC Jr, Engh GA, Dwyer KA, Vinh TN. *Osteolysis after Total Knee Arthroplasty without Cement.* J Bone Joint Surg Am 1992;74:864-76.

3 Collier MB, Engh CA Jr, Engh GA. *Shelf age of the polyethylene tibial component and outcome of unicondylar knee arthroplasty*. J Bone Joint Surg Am 2004;86:763-9.

4 Collier MB, Jewett BA, Engh CA Jr. *Clinical assessment of tibial polyethylene thickness. Comparison of radiographic measurements with as-implanted and as-retrieved thicknesses.* J Arthroplasty 2003;18:860-6.

Attuali aspetti della chirurgia protesica di ginocchio

Actualities in total knee replacement: surgical aspects

F. Benazzo
L. Piovani
G. Zanon
M. Mosconi

RIASSUNTO

La chirurgia protesica di ginocchio è in rapida e costante evoluzione sia a livello di tecniche chirurgiche che di materiali, sospinta dalle crescenti richieste funzionali dei pazienti, ma contemporaneamente dalla necessità di garantire lunga durata degli impianti nel tempo.
Il design protesico è stato ottimizzato per ottenere maggiore articolarità in flessione, mentre i materiali sono sempre più resistenti e con minimi fenomeni di usura. Strumentari e modelli protesici dedicati rendono possibile eseguire impianti con tecniche mininvasive, che prevedono approcci chirurgici ridotti. L'utilizzo di metodiche computer assistite si propone per il futuro di migliorare ulteriormente la precisione chirurgica.

Parole chiave: protesi totale ginocchio, chirurgia mini invasiva, chirurgia computer assistita

SUMMARY

Total knee replacement is in continuous evolution as far as the surgical techniques and materials, pushed by functional requests of the patients in order to improve the long term results. The prosthetic design has been optimised in order to obtain the best range of motion with high flexion, while materials have been improved to increase the longevity of the implants reducing resistance and wear. Instruments and dedicated prosthesis allow MIS, with less surgical damage on tissue. Computer assisted surgery (CAS) further aims to increase the surgical accuracy.

Key words: total knee replacement, mini invasive surgery, computer assisted surgery

INTRODUZIONE

Le indicazioni al trattamento della patologia degenerativa del ginocchio attraverso la protesizzazione totale sono in costante aumento, parallelamente all'evoluzione degli studi di biomeccanica, del disegno protesico e dei materiali, che offrono oggi al chirurgo la possibilità di effettuare impianti idonei e duraturi.
Il successo del trattamento chirurgico non può prescindere dalla corretta tecnica operatoria e dal tipo di impianto.

Clinica Ortopedica e Traumatologica dell'Università di Pavia

Le scelte delle possibili soluzioni nel disegno protesico, nel tipo di fissazione, la protesizzazione o meno della rotula, la conservazione o meno del crociato posteriore, l'utilizzo della navigazione e di tecniche mininvasive sono legate all'esperienza del chirurgo.

LA FLESSIONE

I pazienti candidati all'intervento di artroprotesi di ginocchio hanno richieste funzionali che includono, oltre alla risoluzione della sintomatologia algica, il recupero di escursione articolare fisiologica. Nella popolazione asiatica, in particolare, la finalità è garantire la flessione maggiore possibile, fino a garantire la possibilità di squatting. L'attenzione da parte dei produttori è stata rivolta a migliorare il design della componente femorale, al fine di ottenere un aumento della flessione oltre i 120°.
Oltre tale grado, infatti, il rollback è particolarmente accentuato ed il contatto tra componente femorale e tibiale è limitato ad una ristretta superficie posteriore. In passato tale situazione ha causato usura precoce del polietilene specie nella porzione posteriore del piatto tibiale.
I più recenti modelli protesici prevedono un aumento dell'off-set posteriore, ottenuto sia attraverso l'aumento di spessore, sia con l'aumento della curvatura dei condili posteriori della componente femorale.
Tali accorgimenti, tesi ad aumentare la distanza tra il profilo posteriore dell'inserto in polietilene e la faccia posteriore dei condili femorali, consentono anche un contatto graduale e continuo fino ai massimi gradi di flessione, sia nelle protesi a scivolamento sia in quelle a stabilità posteriore [1 2].
A livello tibiale, invece, per consentire un maggior grado di flessione i nuovi modelli protesici prevedono un aumento dell'inclinazione posteriore del piatto fino a 7 gradi, possibile anche per protesi a conservazione del crociato posteriore.
L'incremento della flessione così ottenuto, sviluppa tensione e pressione proporzionalmente maggiori a livello della femoro rotulea; pertanto, il corretto tracking femoro rotuleo non può prescindere da disegni protesici conformati sullo scudo femorale e a basso attrito anteriore [3].
Gli inserti in polietilene, specie nel caso in cui si utilizzino spessori maggiori di 10 millimetri, possono causare impingement anteriore con il tendine rotuleo e con il polo inferiore di rotula, problema che può essere evitato con la riduzione del profilo anteriore dell'inserto.

La discussione sulla opportunità o meno di conservare il legamento crociato posteriore, negli anni addietro molto accesa, ha oggi trovato un equilibrio tra i sostenitori delle diverse filosofie con indicazioni specifiche ben codificate.
Conservare il crociato posteriore consente di mantenere il rollback fisiologico grazie alla sua funzione di stabilizzatore naturale, limita l'alterazione della propiocettività, non vi è necessità di effettuare la resezione ossea per la sede della camma dell'inserto.
Tuttavia il bilanciamento legamentoso, quando si conserva il crociato posteriore, può essere più difficile, specie in ginocchia con deformità in varo-valgo maggiori di 20°, nelle rigidità in flessione o nelle lassità da artrite infiammatoria.
La necessità di calibrare la tensione del legamento crociato posteriore con release condurrebbe comunque ad un'alterazione della propiocettività, appare pertanto alquanto utile disporre di impianti che consentano di passare intra-operatoriamente alla scelta di componenti stabilizzate posteriori.
L'usura del polietilene costituisce la principale causa del fallimento degli impianti protesici e per ridurre tale fenomeno due indirizzi sono stati oggetto di accurate ricerche: migliorare la qualità delle superfici al fine di ridurre l'attrito o migliorare la qualità del polietilene.
Nelle protesi di ginocchio le forze che agiscono sul polietilene causano usura della superficie articolare e stress da fatica 1-2 mm sotto la superficie, fino a delaminazione e pitting.
Il polietilene reticolato (highly cross-linked polyethylene), di recente introduzione clinica nel ginocchio, ha ottenuto risultati di rilievo nella protesizzazione di anca in cui il chirurgo non scelga accoppiamenti ceramica-ceramica o metallo-metallo.
È stato sperimentalmente dimostrato che l'usura di questo polietilene, che viene specificamente irradiato per ottenere cross-link idonei all'impianto nelle protesi di ginocchio, è diminuita alla superficie dell'81%.
La resistenza meccanica del polietilene reticolato alle forze di compressione e distrazione, proprio grazie al trattamento con la corretta dose radiante, è aumentata rispetto al passato e consente di ridurre il fenomeno della delaminazione, tipico dell'usura nelle protesi di ginocchio. Il tempo dirà se il suo impiego clinico è giustificato, considerando che anche il polietilene di vecchia generazione ha mostrato di durare oltre 15 anni se la protesi è ben posizionata per quanto riguarda l'asse ed il bilancio legamentoso.

Le superfici con coefficiente di attrito minore sono rappresentate dalle protesi con lo zirconio ossidato, che unisce i vantaggi di resistenza del metallo a quelle della superficie in ceramica e dalla ceramica propriamente detta. Le prime sono già di uso comune, le seconde sono ancora a livello sperimentale.

GINOCCHIO VALGO

La protesizzazione del ginocchio valgo presenta peculiari difficoltà specie nel bilanciamento delle parti molli, requisito fondamentale per la stabilità e per la durata dell'impianto. La tecnica chirurgica e la scelta del modello protesico, a scivolamento o vincolato, costituiscono un argomento di discussione.
La via di accesso può prevedere capsulotomia mediale e laterale, in base all'esperienza del chirurgo e alle caratteristiche della deformità da correggere; in caso di eccessiva tensione a livello dell'apparato estensore, spesso legata a retrazioni capsulo legamentose, ed in casi particolari, è possibile ricorrere alla disinserzione distale del tendine rotuleo con osteotomia della tuberosità tibiale anteriore.
Punto cruciale è ottenere un corretto allineamento delle componenti, due sono le metodiche: resezioni ossee alternate a release, impianto delle componenti di prova dopo resezioni ossee e quindi bilanciamento delle parti molli.
In caso di eccessiva tensione in estensione è necessario effettuare release della bendelletta ileo tibiale, che si può ottenere attraverso incisioni multiple ("pie crusting"), plastica a zeta oppure con il distacco del tubercolo di Gerdy.

Fig. 1. Protesi totale di ginocchio posizionata con tecnica Quad Sparing, componente tibiale con chiglia modulare.

Fig. 2. Protesi totale di ginocchio posizionata con tecnica Quad Sparing, componente tibiale con pegs.

Se la tensione è eccessiva in flessione si esegue release a livello del punto di angolo postero esterno (PAPE), agendo sul legamento collaterale esterno che può essere disinserito parzialmente dalla sua inserzione tibiale per via smussa.
Anche retrazioni a livello del tendine popliteo possono richiedere detensione graduale o sezione totale, in corso di bilanciamento, anche se in generale il tendine popliteo deve essere rispettato, riservando le sezioni alle aree anatomiche sopradescritte.
L'utilizzo di tensionatori intraoperatori per la correzione graduale meccanica o idraulica, con la possibilità di controllo del release, agevola la corretta esecuzione del bilanciamento.
Tale sequenza è tuttavia discutibile, infatti, in letteratura sono descritte numerose tecniche alternative più o meno simili [4].
La stabilità articolare è fattore di fondamentale importanza per il mantenimento della correzione dell'asse, in caso contrario è consigliabile utilizzare impianti a stabilità intrinseca o vincolati.

MININVASIVITÀ

Le innovazioni di tecnica chirurgica più significative degli ultimi anni riguardano le procedure mininvasive, intese come atti chirurgici eseguiti con incisione ridotta rispetto alle vie tradizionali, di cute, fasce e muscoli e/o con nuove vie chirurgiche.
Il razionale di questa nuova filosofia risiede nel rispetto di muscoli e tendini, nel ginocchio a livello dell'apparato

estensore che assicurerebbe un più rapido recupero riabilitativo, un minore dolore post-operatorio, minore perdita ematica, ospedalizzazione più breve e miglior cosmesi.
Certamente come tutte le nuove tecniche richiede una meticolosa validazione scientifica basata sull'evidenza, come anche necessita di curva di apprendimento e di strumenti dedicati.
Nella chirurgia protesica di ginocchio, mininvasiva si definisce una tecnica di impianto di protesi altrimenti normali, con uno strumentario dedicato, in grado di fornire la stessa precisione di resezione degli strumentari tradizionali e, di conseguenza, di impianto delle componenti rispetto alla chirurgia tradizionale.
L'approccio ridotto può essere frontale, con incisione della sola capsula estesa ad elle rovesciata sotto all'inserzione del muscolo vasto mediale (tecnica sub vastus) o con minima sezione obliqua del quadricipite per incisione longitudinale alle fibre del muscolo vasto mediale obliquo di circa 1-1,5 centimetri a livello dell'inserzione sulla rotula (tecnica mid vastus).
Lo strumentario dedicato a queste tecniche è stato ridisegnato per ridurre il volume degli strumenti e consentirne l'utilizzo in incisioni ridotte.
L'approccio mininvasivo può essere altrimenti mediale o laterale, senza alcuna lesione del quadricipite e senza eversione della rotula che viene spostata secondo il concetto di finestra mobile (tecnica Quad Sparing o Quad Saving), in questo caso lo strumentario è completamente nuovo e specificamente dedicato.
Attualmente sono state disegnate e realizzate componenti (piatti tibiali) espressamente per le tecniche mininvasive per facilitarne l'impianto attraverso piccole ferite: a chiglia ridotta oppure modulari, che consentono l'assemblaggio del fittone direttamente nel campo chirurgico [5].
Il concetto di mininvasività viene da alcuni autori esteso al risparmio tissutale di osso, ottenibile con l'utilizzo di protesi bi-monocompartimentali, con risparmio dei legamenti crociati.
È possibile eseguire anche una protesizzazione sequenziale progressiva partendo da protesi monocompartimentali semplici, arrivando a bi-monocompartimentali, eseguendo eventualmente ricostruzione dei legamenti crociati e protesizzando anche la femoro rotulea. Non ultimo il concetto di protesi monocompartimentali associate a ricostruzione del legamento crociato anteriore, o a trapianti cartilaginei del comparto opposto. Queste soluzioni meritano un'attenzione critica particolare, sulla base di questi concetti si può considerare utile lo sviluppo di protesi dedicate, solo la prova del tempo potrà dimostrarne l'efficacia e consolidare le scelte chirurgiche in maniera strategicamente valida. Tuttavia, in senso etimologico stretto, la mininvasività riguarda la riduzione, utile alla minore lesività dei tessuti e non fine a se stessa, dell'incisione chirurgica.
I detrattori della MIS sostengono che in incisioni ridotte è difficile valutare la corretta posizione degli strumenti di taglio e quindi la corretta posizione delle componenti protesiche, così anche il bilancio legamentoso.
In effetti la mininvasività non deve essere ricercata a tutti i costi, a discapito di maggiori lesioni tissutali da tensione, di cattiva cementazione, di imperfetto posizionamento degli impianti.
La curva di apprendimento è lunga, riguarda sia le innovazioni di strumentario che l'allenamento di mentalità, ma i primi risultati clinici di gruppi a confronto dimostrano l'efficacia di queste tecniche nei confronti della terapia riabilitativa.

NAVIGAZIONE

Il corretto allineamento ed il posizionamento degli impianti è fattore cruciale per il risultato della protesizzazione di ginocchio. Nella pratica corrente vengono utilizzate guide di allineamento meccaniche, il risultato dipende tuttavia in larga misura dall'esperienza del chirurgo. La chirurgia Computer assistita si propone di determinare sia nel planning pre operatorio, sia in tempo reale durante l'intervento chirurgico l'allineamento, il sizing protesico, il corretto posizionamento delle componenti e con i software più moderni la valutazione intraoperatoria e l'ottimizzazione del bilancio legamentoso. Negli intenti dell'ingegneria biomedica la chirurgia computer assistita avrebbe dovuto sposarsi bene con le tecniche mini invasive, in quanto strumentari e software sono di recente sviluppo. Tuttavia, in pratica, la mappatura della superficie del femore e della tibia, con gli attuali strumenti di IGS a markers fissi, che fornisce in tempo reale al chirurgo i dati relativi alla posizione dell'impianto rispetto ai valori calcolati non è agevolmente realizzabile attraverso accessi ridotti.
Inoltre i tempi chirurgici aumentati ed i costi correlati all'utilizzo della navigazione non ne consentono, al momento, una diffusione su ampia scala. Ancora, l'evoluzione continua di software e strumentari necessita di continuo aggiornamento di macchine e uomini, rendendo ancora incerto il rapporto costi/benefici.

CONCLUSIONI

La chirurgia protesica di ginocchio è in costante progressione, sospinta da richieste funzionali sempre maggiori da parte di pazienti attivi, da cui la necessità di risultati buoni e duraturi. Il compito del medico è di adattarsi ai nuovi scenari conoscendo le innovazioni, senza lasciarsi andare a facili entusiasmi, adoperando sempre un atteggiamento critico nei confronti della propria capacità e della realtà lavorativa. Un nuovo atteggiamento ortopedico riguarda l'eclettismo nella scelta di paziente, protesi, materiali, tecnica chirurgica, ausili multimediali.

BIBLIOGRAFIA

[1] Bellemans J, Banks S, Victor J, Vandenneucker H, Moemans A. *Fluoroscopic analysis of the kinematics of deep flexion in total knee arthroplasty. Influence of posterior condylar offset*. J Bone Joint Surg 2002;84-B:50-3.

[2] Bertin KC, Komistek RD, Dennis DA, Hoff WA, Anderson DT, Langer T. *In vivo determination of posterior femoral rollback for subjects having a NexGen posterior cruciate-retaining total knee arthroplasty*. J Arthroplasty 2002;17:1040-8.

[3] Andriacchi TP, Yoder D, Conley A, Rosemberg A, Sum J, Galante J. *Patellofemoral design influences function following total knee arthroplasty*. J Arthroplasty 1997;12-3:243-9.

[4] Whiteside LA. *Il bilanciamento legamentoso nella protesi totale di ginocchio*. Milano: Springer 2003.

[5] Brassard MF, Insall JN, Scuderi GR, Colizza W. *Does modularity affect clinical success?* Clin Orth 2001;388:26-32.

La flessione nelle protesi totali di ginocchio

Flexion in total knee arthroplasty

P. Adravanti
A. Ampollini
S. Nicoletti
M. Cattani

RIASSUNTO

I pazienti che vengono sottoposti ad intervento chirurgico di protesi totale di ginocchio sono oggi molto più esigenti riguardo al recupero funzionale, soprattutto per quanto riguarda la flessione che risulta essere fondamentale in molte attività quotidiane. Il chirurgo non si può quindi accontentare di ottenere una riduzione del dolore, ma deve cercare di ristabilire una cinematica articolare il più possibile vicino a quella di un ginocchio normale. Fondamentali sono una attenta valutazione del paziente nel quale la motilità preoperatoria risulta essere il fattore che maggiormente influenza il recupero articolare postoperatorio; la tecnica chirurgica, che solo se accurata e guidata da una perfetta conoscenza dell'anatomia e cinematica articolare può permetterci un recupero flessorio ottimale; l'utilizzo di nuovi design protesici cosiddetti ad alta flessione, che meccanicamente ci consentono flessioni superiori a 125°; ed infine una adeguata e precoce fisioterapia postoperatoria.

Parole chiave: flessione, cinematica articolare, design protesico

SUMMARY

Patients who undergo total knee replacement surgery are now extremely demanding with regard to functional recovery, especially concerning flexion, which is essential for many everyday activities. Therefore, in addition to reducing pain, surgeons must also re-establish joint kinematics that are as near as possible to that of a normal knee. Success is therefore conditioned by a combination of factors: accurate assessment of the patient, whose post-surgery range of motion is the factor with the greatest influence on post-operative joint recovery; surgical technique, which only when accurate and guided by a perfect knowledge and ongoing study of joint anatomy and kinematics, allows optimal flexion recovery; the use of the new, so-called high-flexibility prosthesis design that enables flexions greater than 125°, which is not possible with standard prosthesis design; and lastly adequate, early post-surgical rehabilitation.

Key words: flexion, joint kinematics, prosthesis design

Casa di Cura "Città di Parma",
p.zza Athos Maestri, 43100
Parma
Tel. 0521 493474

INTRODUZIONE

Attualmente il profilo dei pazienti che devono essere sottoposti ad intervento di protesi di ginocchio cambia costantemente. Il paziente medio è sempre più giovane,

sempre più attivo, sempre più informato ed esigente, ed un numero sempre maggiore si aspetta di poter riacquistare un buon livello di attività fisica dopo la protesizzazione del ginocchio.
Callahan evidenziò una flessione media dopo PTG uguale a 105° in una revisione di 57 lavori scientifici [1].
In uno studio di J.M. Weiss [2] del 2002 è stato dimostrato che, per la maggior parte dei pazienti, la protesizzazione del ginocchio ripristina un buon livello di funzionalità articolare, tuttavia alcuni riferivano di importanti limitazioni nell'esecuzione di alcune attività fisicamente impegnative ma comunque importanti nella vita di relazione e durante le attività quotidiane. Alcune tra le più comuni attività fisiche richiedono infatti una flessione del ginocchio molto elevata, anche superiore ai 120° (Tab. I).
È fondamentale quindi, nell'impiantare una protesi totale di ginocchio, cercare di migliorare il più possibile la cinematica articolare e di ottenere una flessione ottimale. A tale scopo fondamentali risultano essere la scelta del paziente, la tecnica chirurgica, l'utilizzo di nuovi design protesici ed una adeguata fisioterapia postoperatoria.

Tab. I. (Dr. Niwa Aigh University Nagoya, Giappone).

	Flessione	Rotazione interna	Rotazione esterna	Adduzione	Abduzione
Camminare in piano	55-75	4-7	3-7	8-10	1-3
Salire/scendere le scale	75-140	4-19	2-5	9-19	0-5
Alzarsi/sedersi da sedia	90-130	3-25	0-7	10-20	0
Sedersi "boh" (Giappone	130-150	22-29	0	10-34	0
Sedersi accosciati	147	23	0	8	0
Alzarsi da terra	136	39	0	30	0

SCELTA DEL PAZIENTE

Il paziente deve essere informato sulla possibilità o meno del recupero completo o miglioramento della articolarità, dopo un'attenta valutazione pre-operatoria. Come dimostrato da diversi studi [3-7], l'articolarità pre-operatoria è il più importante fattore che influenza il risultato a distanza. Oltre alla motilità pre-operatoria occorre valutare un'eventuale predisposizione a sviluppare calcificazioni eterotopiche, da prevenire con adeguata profilassi farmacologia, e l'eccesso ponderale del malato: la teoria del "thigh-calf angle" di Lizaur [12], secondo cui più piccola è la linea cutanea formata sul lato esterno del ginocchio tra coscia e polpaccio, inferiore è la possibile flessione da raggiungere, risulta un utile test di valutazione pre-operatoria.
Inoltre, in presenza di gravi deformità articolari con severe distruzioni ossee, rigidità dell'apparato estensore ed importanti fibrosi periarticolari, bisogna considerare se esiste o meno la possibilità di una loro adeguata correzione chirurgica. È necessario ricordare che estesi release legamentosi, necessari in caso di deformità importanti, alterano la cinematica articolare nelle protesi di ginocchio e non consentono un buon recupero della flessione.

TECNICA CHIRURGICA

I gesti chirurgici per migliorare la flessione sono molteplici, ma come detto va fatta una buona valutazione pre-operatoria, perché in taluni pazienti non sempre è possibile il raggiungimento di una buona flessione.
Le strutture anatomiche che vengono messe in tensione in flessione, e che quindi influiscono su di essa, sono l'apparato estensore ed il legamento crociato posteriore. Un graduale release del tendine quadricipitale può favorire un miglioramento flessorio, facendo molta attenzione per evitare diminuzioni di forza del quadricipite, con deficit di estensione attiva.
Un corretto bilanciamento dello scorrimento rotuleo, indice anche di un corretto posizionamento delle componenti protesiche, determina un migliore recupero della flessione. Per questo motivo può essere determinante una diminuzione dello spessore rotuleo, e quindi anche la protesizzazione della rotula può essere considerata un vantaggio in questo senso.
Anche la chirurgia mini-invasiva, rispettando lo sfondato quadricipitale, determina una minore formazione di aderenze in tale sede, favorendo la flessione.
La sostituzione del legamento crociato posteriore [8], come avviene nelle protesi postero stabilizzate, consente una maggiore apertura dello spazio in flessione e di conseguenza un migliore recupero della flessione.
Il posizionamento della componente femorale in leggera flessione (3 gradi) utilizzando strumentari con apposite

maschere di taglio, ed un aumento moderato dello slope tibiale, favoriscono anch'essi un aumento della flessione. Per ogni grado in più di pendenza tibiale si dovrebbero ottenere due gradi in più di flessione [9]. Mentre, per quanto riguarda la componente femorale, ogni 2 mm in meno di offset posteriore si può avere una diminuzione di flessione di 12° [14].

In presenza di abbondante osteofitosi occorre eseguire un'accurata pulizia posteriore per eliminare eventuali impingement femoro-tibiali che determinano una limitazione meccanica della flessione (Fig. 1).

Fig. 1. Asportazione osteofiti posteriori.

risultano quindi molto concentrati con conseguente eccessiva usura del polietilene posteriormente.

Per diminuire queste concentrazioni di carico in flessione ed aumentare il margine di sub-lussazione del condilo laterale sono state fatte delle modifiche alla componente femorale: è stato prolungato posteriormente il profilo del condilo (Fig. 2), per aumentare le superfici di contatto in flessione oltre i 125 gradi (Fig. 3), evitando il contatto di spigolo (digging-in); anche la camma è stata ridisegnata, per aumentare il margine di sublussazione (spin-off).

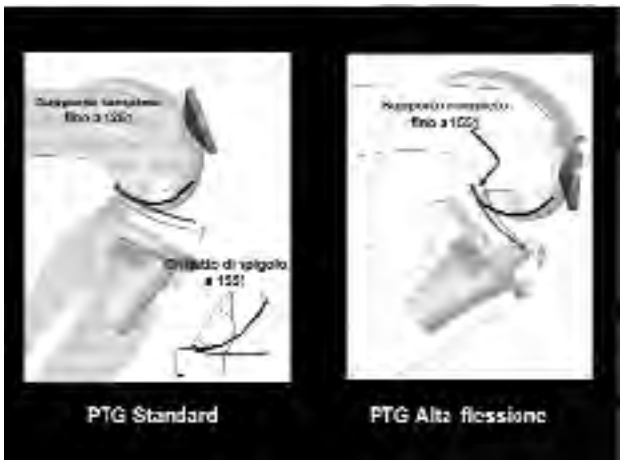

Fig. 2.

DESIGN PROTESICO

Negli ultimi 3 anni si sono fatti grandi passi avanti per migliorare il range di movimento delle protesi totali di ginocchio, grazie ai miglioramenti di tecnica chirurgica ed allo sviluppo di nuovi strumentari e design protesici cosiddetti ad alta flessione, adatti cioè a supportare l'aumento della flessione del ginocchio. I design protesici tradizionali non sono infatti adatti ad ottenere flessioni superiori a 125°.

Recenti studi sulla cinematica normale del ginocchio durante la flessione ai massimi gradi [10 11] hanno dimostrato che man mano aumenta la flessione, le superfici di contatto tra femore e tibia diminuiscono, con traslazione posteriore del primo ed intra-rotazione della seconda, cosicché oltre i 150° di flessione si ha la sub-lussazione posteriore del condilo femorale esterno, e le aree di contatto sono praticamente puntiformi. Gli stress di carico

Fig. 3.

La troclea femorale è divenuta più profonda ed allungata, e l'inserto di polietilene scavato anteriormente per permettere l'alloggiamento del tendine rotuleo e ridurre gli stress sull'apparato estensore durante ampie flessioni.
Poiché inoltre molte delle attività che richiedono un'elevata flessione comportano rotazioni rilevanti (Tab. I), si è ipotizzata la soluzione della componente tibiale con inserto mobile, che può seguire la rotazione del femore con riduzione documentata degli stress di carico a flessioni elevate (Fig. 4). In realtà, come documentato dagli studi di Dennis [13], si è visto che per il recupero di una flessione ottimale risulta essere molto più influente l'utilizzo di un inserto postero-stabilizzato piuttosto che di uno mobile.

Fig. 4.

RIABILITAZIONE POST-OPERATORIA

È fondamentale ovviamente per ottenere un buon risultato post-operatorio. Soprattutto il controllo del dolore nei giorni immediatamente successivi all'intervento chirurgico e l'inizio precoce del trattamento riabilitativo sono i fattori che influenzano il recupero ottimale della flessione.

BIBLIOGRAFIA

[1] Callahan CM, Drake BG, Heck DA, Dittus RS. *Patient outcomes following tricompartmental total knee replacement. A meta-analysis*. JAMA 1994;271:1349-57.

[2] Weiss JM, Noble PC, Conditt MA, Kohl HW, Roberts S, Cook KF, et al. *What functional activities are important to patients with knee replacements?* Clin Orthop Rel Res 2002;404:172-88.

[3] Ritter MA, Harthy LA, Davis KE, Medino KE, Berend ME. *Predicting range of motion after total knee arthroplasty*. J Bone Joint Surg A 2003;85:1278-85.

[4] Maloney WJ, Schurman DJ. *The effects of implant design on range of motion after total knee arthroplasty. Total condylar versus posterior stabilized total condylar designs*. Clin Orthop Rel Res 1992;278:147-52.

[5] Schurman DJ, Matityahu A, Goodman SB, Maloney W, Woolson S, Shi H, et al. *Prediction of postoperative knee flexion in Insall-Burstein II total knee arthroplasty*. Clin Orthop Rel Res 1998;353:175-84.

[6] Kawamura H, Bourne RB. *Factors affecting range of flexion after total knee arthroplasty*. J Orthop Sci 2001;6:248-52.

[7] Miner AL, Lingard EA, Wright EA, Sledge CB, Katz JN. *Kinemax Outcomes Group: Knee range of motion after total knee arthroplasty: how important is this as an outcome measure?* J Arthroplasty 2003;18:286-94.

[8] Stiehl JB, Voorhorst PE, Keblish P, Sorrells RB. *Comparison of range of motion after posterior cruciate ligament retention or sacrifice with a mobile bearing total knee arthroplasty*. Am J Knee Surg 1997;10:216-20.

[9] Bellemans J, Robijns F, Duerinckx J. Poster AAOS, 2003.

[10] Li G, Zayontz S, DeFrate LE, Most E, Suggs JF, Rubash HE. *Kinematics of the knee at high flexion angles: an in vitro investigation*. J Orthop Res 2004;22:90-5.

[11] Most E, Li G, Schule S, Sultan P, Park SE, Zayontz S, Rubash HE. *The kinematics of fixed and mobile-bearing total knee arthroplasty*. Clin Orthop Rel Res 2003;416:197-207.

[12] Lizaur A, Marco L, Cebrian R. *Preoperative factors influencing the range of movement after total knee arthroplasty for severe osteoarthritis*. J Bone Joint Surg Br 1997;79:626-9.

[13] Dennis DA, Komistek RD, Stiehl JB, Walker SA, Dennis KN. *Range of motion after total knee arthroplasty: the effect of implant design and weight-bearing conditions*. J Arthroplasty 1998;13:748-52.

[14] Bellemans J, Banks S, Victor J, Vandenneucker H, Moemans A. *Fluoroscopic analysis of the kinematics of deep flexion in total knee arthroplasty. Influence of posterior condylar offset*. J Bone Joint Surg Br 2002;84:50-3.

Protesi totali: aspetti chirurgici. Ginocchio valgo

Total knee arthroplasty: surgical notes. Valgus knee

C. Castelli
F. Argnani
F. Barbieri

RIASSUNTO

L'impianto di una protesi totale in un ginocchio valgo presenta particolari e specifiche complessità. Vengono descritte, illustrandone vantaggi e svantaggi, le procedure chirurgiche comunemente utilizzate.

Parole chiave: ginocchio valgo, protesi totale di ginocchio

SUMMARY

A total knee arthroplasty in valgus deformity shows peculiar complexities. The more common surgical techniques have been described, evaluating the key points of each ones.

Key words: TKA, valgus knee

L'impianto di una artroprotesi totale in un ginocchio valgo presenta specifiche e particolari complessità. In linea generale si considera tale procedura chirurgica più complessa rispetto alla correzione della deformità in varo [1]. Le tecniche chirurgiche descritte in letteratura discordano per alcuni dettagli o per alcuni principi spesso basilari.
Un approccio sintetico e pragmatico a tale argomento richiede a nostro parere lo sviluppo dei seguenti punti: 1) la via chirurgica di accesso; 2) i punti chiave della tecnica chirurgica: 2a sequenza delle resezioni ossee 2b sequenza delle detensioni dei tessuti molli; 3) la scelta del vincolo protesico.

LA VIA CHIRURGICA DI ACCESSO [1-6]

Via d'accesso Mediale
L'accesso pararotuleo mediale è tuttora il più utilizzato, anche se può essere considerato un accesso indiretto alle strutture, che devono essere rilasciate. L'eversione rotulea è relativamente facile per la combinazione della deformità in valgo e la lateralizzazione della tuberosità tibiale. Facilitata è anche l'esposizione articolare in generale, compreso l'accesso all'angolo postero laterale. Nelle deformità correggibili < 10°, tipo I, è praticabile un mini-accesso. Le possibili critiche a questo approccio classico sono: a) il rischio di realizzare una detensione legamentosa eccessiva

Azienda Ospedaliera "Ospedali Riuniti di Bergamo", Dipartimento Scienze Motorie

nelle deformità tipo II, che è minimizzato dalle più recenti tecniche *inside out*; b) la difficoltà di riallineamento dell'apparato estensore e il maggior rischio di produrre un danno vascolare alla rotula;

Via d'accesso Laterale
Descritta da Keblish e Buechel la via di accesso laterale ha il vantaggio potenziale di essere diretta al retinacolo laterale ed alle strutture che devono essere rilasciate. Non vi è inoltre interruzione dell'apporto ematico mediale alla rotula così come è facilitato il riallineamento dell'apparato estensore. Tale approccio ha avuto una discreta diffusione e trova indicazione nei casi più complessi di deformità fissa tipo II e III. Le critiche sono: a) la limitata visione della porzione centrale e mediale del ginocchio che obbliga ad una osteotomia della tuberosità tibiale anteriore; b) la difficoltà di chiusura dell'artrotomia con una adeguata copertura della protesi; per ovviare a questo inconveniente sono state sviluppate tecniche quali una capsulotomia a "Z" o a doppio strato, associata eventualmente all'avanzamento del batuffolo adiposo sulla linea articolare antero-laterale. Comunque queste due possibili cause di morbilità vanno criticamente valutate rispetto al vantaggio dell'accesso diretto ai tessuti contratti.

I PUNTI CHIAVE DELLA TECNICA CHIRURGICA

Sequenza delle resezioni ossee
Sono possibili tre principali differenti procedure.

I. la tecnica classica delle resezioni misurate (riferimento posteriore) [7]
Pur se applicabile nei casi di lieve deformità correggibile, riteniamo che tale tecnica non sia da raccomandare per i seguenti motivi: scarsa affidabilità dei soli riferimenti ossei per la scelta della taglia ed allineamento della componente femorale; il bilancio legamentoso si esegue dopo le resezioni ossee e la definizione degli spazi di flessione ed estensione, incrementando così notevolmente il rischio di instabilità.

II. la tecnica delle resezioni misurate (riferimento anteriore) integrata con il bilanciamento degli spazi di estensione e flessione [1 3 8 9]
Applicabile in tutti e tre i tipi di deformità, è una tecnica diffusa ed affidabile. La sequenza integrata di resezioni ossee e detensione legamentosa (spazio di estensione-detensione legamentosa in estensione-spazio di flessione) è un buon compromesso per realizzare la correzione della deformità e contemporaneamente un impianto stabile in tutti i piani dello spazio. Ottenuti e valutati l'allineamento e la stabilità in estensione (rilasciamento *inside-out,* passo dopo passo, guidato da blocchi spaziatori o tensori) si riporta la misura e si definisce lo spazio di flessione con resezioni ossee adeguate (riferimento anteriore per la taglia femorale ed allineamento in rotazione con tecnica di resezione parallela al piano tibiale guidata da blocchi spaziatori o tensori) senza ricorrere a detensioni legamentose in flessione. L'utilizzo contemporaneo di riferimenti ossei (misura della resezione femorale distale e posteriore sul condilo mediale) riducono il rischio di modificare il livello dell'interlinea articolare sia sul piano frontale (prossimale distale) che sagittale (antero posteriore).

III. Tecnica degli spazi bilanciati [2 3]
È tipicamente descritta ed associata alla via di accesso laterale.
Indicata soprattutto nelle deformità di tipo II e III.
La sequenza integrata di resezione tibiale e detensione legamentosa (spazio di flessione-spazio di estensione) consente usualmente il raggiungimento di un buon allineamento e stabilità dell'impianto. I punti chiave sono la resezione tibiale ed una corretta procedura "preliminare", di detensione legamentosa, che, con l'utilizzo di spaziatori o tensori, divengono il riferimento per le ulteriori resezioni. La principale criticità è rappresentata dalla totale dipendenza delle resezioni ossee dalla procedura di rilasciamento ed il maggior rischio di modificare il livello dell'interlinea articolare soprattutto in senso prossimo-distale.

La sequenza delle detensioni dei tessuti molli
Come già indicato nel paragrafo precedente un rilasciamento preliminare dei tessuti molli e la rimozione degli osteofiti sono da raccomandare prima di eseguire le resezioni ossee definitive. Una combinazione di preparazione ossea e dei tessuti molli è infatti il compromesso migliore per ottenere un impianto stabile.
Viene di seguito indicata una sequenza razionale delle detensioni dei tessuti molli da effettuare passo dopo passo allo scopo di evitare il prodursi di una instabilità.
La sequenza si può ritenere in assoluto valida anche se, come è ovvio, è influenzata dalla differente via di accesso (mediale o laterale) e dalla differente procedura di resezioni ossee.

Tempo 1: rimozione degli osteofiti; Tempo 2: eventuale resezione del legamento crociato posteriore; Tempo 3: detensione della bendeletta ileotibiale (con tecnica *pie crusting* [4], *inside out* o tramite la via di accesso laterale); Tempo 4: detensione della capsula postero laterale (*inside out* o tramite la via di accesso laterale). Oltre questo stadio, se fossero necessari ulteriori rilasciamenti dei tessuti molli, andrebbe considerato il rischio di provocare una instabilità in flessione; Tempo 5: detensione del legamento collaterale laterale dall'epicondilo o preferibilmente osteotomia di scivolamento del condilo femorale laterale [2 10] che risponde al principio di consentire l'allungamento del legamento collaterale laterale senza modificare la stabilità dello spazio di flessione.

LA SCELTA DEL VINCOLO PROTESICO [1 12 13]

Se viene ristabilito un adeguato equilibrio legamentoso può essere utilizzata una protesi a minimo vincolo articolare. È riportato l'impiego di protesi a conservazione del legamento crociato posteriore anche se sono per lo più utilizzati impianti posterostabilizzati o in minor misura con piattaforma mobile ultracongruente. L'uso di protesi condilari a maggiore vincolo (CCK) è indicato per il compenso di una instabilità esterna o di una limitata lassità in flessione. Questo tipo di vincolo è invece insufficiente per correggere una lassità mediale.
Si possono associare in questi casi plastiche di ritensione del collaterale mediale [13] o preferibilmente ricorrere a una protesi con vincolo a cerniera rotatorio di tipo moderno.

BIBLIOGRAFIA

[1] Aglietti P, Giron F, Buzzi L. *Ligament balancing in the valgus knee. Current Concepts in Primary and Revision Total Knee Arthroplasty*. Philadelphia: Lippincott-Raven Ed. 1996.

[2] Munziger U, Boldt J, Kelblish P. *Primary Knee Arthroplasty*. Berlin: Springer-Verlag Ed. 2004.

[3] Krackow KA. *The Technique of Total Knee Arthropalsty*. St. Louis: Mosby Ed. 1990.

[4] Clarke HD, Scuderi GP. *Correction of Valgus Deformity in Total Knee Arthroplasty with the Pie Crusting Technique of Lateral Soft Tissue Release*. J Knee Surg 2004;17:157-61.

[5] Keblish PA. *The Lateral Approach to the Valgus Knee. Surgical Technique and Analysis of 53 Cases with over Two Year Follow-Up Evaluation*. Clin Orthop 1991;271:52-62.

[6] Buechel FF. *A Sequential Three Steps Lateral Release for Correcting Fixed Valgus Knee Deformities During Total Knee Arthroplasty*. Clin Orthop 1990;260:170-5.

[7] Whiteside LA. *Correction of Ligament and Bone Defects in Total Arthroplasty of Severely Valgus Knee*. Clin Orthop 1993;288:234-45.

[8] Insall JN. *Surgical Techniques and Instrumentation in Total Knee Arthroplasty*. In: Insall JN, ed. *Surgery of the Knee*. Chicago: Churchill-Livingstone Ed. 1993.

[9] Miyasaka KC, Ranawat CS, Mullaji A. *10 to 20 Year Follow-up of Total Knee Arthroplasty for Valgus Deformities*. Clin Orthop 1997;345:29-37.

[10] Brilhault J, Lautman S, Favard L, Bourdin PH. *Lateral femoral Sliding Osteotomy – Lateral Release in Total Knee Arthroplasty for a Fixed Valgus Deformity*. J Bone Joint Surg 2002;84:1131-7.

[11] Krackow KA, Jones MM, Teeny SM, Hungerford DS. *Primary Total Knee Arthroplasty in Patients with Fixed Valgus Deformity*. Clin Orthop 1991;273:9-18.

[12] Buechel FF, Pappas MJ. *New Jersey Low Contact Stress Knee Replacement System. Ten Year Evaluation of Meniscal Bearings*. Orthop Clin Nort Am 1989;20:147-77.

[13] Lotke PA, Garino JP. *Management de Medial Collateral Ligament Loss: Repair and Augmentation*. In: Krackow KA, ed. *Revision Total Knee Arthroplasty*. Philadelphia: Lippincott-Raven ED 1999.

Minimally invasive surgery for total knee arthroplasty

A.J. Tria

SUMMARY

The minimally invasive surgical technique for either unicondylar or total knee arthroplasty is very different from the traditional replacement. The surgeon must learn how to choose the correct patient, how to perform the surgery, and how to manage the patient in a new surgical environment. The operation requires new instruments with a new surgical approach and a new prosthetic design that is MIS friendly. If all of these principles are combined appropriately, the MIS techniques produce results that are equal to, or better than, the present approaches with less morbidity.

INTRODUCTION

Standard total knee arthroplasty has been in development since the introduction of the first total knee in 1974 [1 2]. The techniques of balancing the ligaments, equalizing the flexion-extension gaps, and adjusting the overall alignment have been perfected so that the long term results are very satisfactory and are now approaching 20 years for the follow-up studies [3-8]. Any significant change to the present successful techniques must be approached with some trepidation. Minimally invasive surgery (MIS) for knee arthroplasty began in the late 1990's. Repicci's work with unicondylar knee replacement encouraged further interest in both the limited surgical approach and in partial knee arthroplasty [9 10]. The logical extension of his work was to apply the MIS principles to total knee surgery. Some investigators implanted knee replacements using limited surgical approaches over the past 15 years but no techniques have survived the test of time or replaced the standard surgery. With the now established MIS techniques for unicondylar surgery, MIS total knee replacement has a much better foundation.

The Author began to explore the possibility of the MIS TKA in the year 2001 and joined a team with three other members: Dr. Thomas M. Coon, Mr. Donald M. Smucker and Mr. Richard Van Zile. We worked on the approach to the total knee and redesigned the instruments. Subsequently, we designed a new MIS total knee prosthesis, parts of which have just become available during this calendar year. The goal of all of this work is to allow a less invasive technique for total knee arthroplasty that will build upon the successes of the present knee replacements.

Clinical Professor of Orthopaedic Surgery, Department of Orthopaedic Surgery, Robert Wood Johnson Medical School, New Brunswick, New Jersey

Address for correspondence:
A.J. Tria
The Orthopaedic Center of New Jersey, 1527 State Highway 27, Suite 1300, Somerset, New Jersey, 08873 USA
Tel. 732-249-4444
E-mail: Atriajrmd@aol.com

SURGICAL APPROACH

A curvilinear medial incision is made from the superior pole of the patella to the tibial joint line. The arthrotomy is in line with the skin incision. The deep medial collateral ligament is released and the patellar fat pad is excised. The knee is placed in extension and the posterior surface of the patella is resected. The remaining patella is measured and a metal protector is placed on the surface. The Author tries to decrease the thickness by two millimeters while still leaving a minimum of 10 mm of underlying bone.

A hole is made in the femur just above the intercondylar notch and an intramedullary rod is set in place that references the medial femoral condyle. A cutting block is attached to the intramedullary reference rod and the depth of the cut can be adjusted to correct for any pre-existing flexion contracture. After confirmation, the distal cut is made across both femoral condyles and checked with a spacer and a rod versus the anterior superior iliac spine of the pelvis.

The tibial guide is an extramedullary referencing instrument that is attached to the lower leg with an ankle clamp and tibial tubercle pins. It must be set properly for the varus and valgus alignment along with the correct slope for the tibial component. The tibial cut surface must be removed with care to avoid any posterior neurovascular injury. The Author prefers to cut the surface fragment in three pieces and remove them sequentially.

Whiteside's anteroposterior axis line is drawn on the cut surface of the distal femur as a reference for the femoral cutting guide. The femoral sizing instrument references the posterior femoral condyles and the anterior femoral cortex. The tower of the instrument is set parallel to the AP axis. The anterior, external rotation cut is made on the surface of the femur; and, then, the finishing block is positioned on the cut surface of the femur in full extension of the knee. After the femoral cuts are completed, the flexion and extension spaces can be measured and the balance of the knee checked. The proper releases can be performed for a varus or valgus deformity without difficulty because 10 mm of bone has been removed from the distal femur and the proximal tibia. There is ample space to visualize the ligaments and complete the releases.

The tibial cut surface is now sized for placement of the tray. The new tibial sizing plate with posterior deployable pins fits easily on the surface of the bone and can be rotated for proper alignment versus the tibial tubercle. The trial components can now be inserted and evaluated before the final cementing.

MIS PROSTHESIS

The new MIS tibial component is easier to insert into the extension space of the knee because it is in two pieces. The two piece femoral component is now in biomechanical testing and should be ready by the end of next year. While multiple piece components introduce the potential of new surface wear and debris, they are easier to insert in the MIS incision and make the surgery more efficient and more accurate.

PROSTHETIC CEMENTING

All of the components are cemented using standard bone cement. The MIS tibial tray (without the polyethylene insert) is implanted first. The femoral component is cemented second and is inserted with the patella subluxed to the lateral side, but not everted. The patella is cemented into position last. The polyethylene insert is locked into position after the cementing is completed.

CLOSURE

Surgical drains can be used if desired. The arthrotomy is closed in the standard fashion along with the skin. It is important to secure the attachment of the vastus medialis to prevent disruption of the medial closure and subluxation of the patella.

POSTOPERATIVE MANAGEMENT

The patients begin full weight bearing ambulation and range of motion exercises within 2 to 4 hours after the surgery. The Author presently transfuses the patients with one unit of autologous blood during the surgical procedure. The blood loss is thirty percent less than the standard TKA. Enoxaparin is instituted on the first post operative day for DVT prophylaxis. The patients are discharged from the acute care facility on the second post

operative day. Doppler ultrasounds are used for DVT monitoring.

REFERENCES

[1] Insall J, Ranawat C, Scott WN, Walker P. *Total condylar knee replacement. Preliminary report*. Clin Orthop 1976;120:149-54.

[2] Insall J, Tria A, Scott W. *The total condylar knee prosthesis. The first five years*. Clin Orthop 1979;145:68-77.

[3] Ranawat C, Flynn W, Saddler S, Hansraj K, Maynard M. *Long-term results of the total condylar knee arthroplasty. A 15-year survivorship study*. Clin Orthop 1993;286:96-102.

[4] Stern S, Insall J. *Posterior stabilized prosthesis. Results after follow-up of nine to twelve years*. J Bone Joint Surg 1992;74:980-6.

[5] Colizza W, Insall J, Scuderi G. *The posterior stabilized total knee prosthesis: assessment of polyethylene damage and osteolysis after a ten year minimum follow-up*. J Bone Joint Surg 1995;77:1716-20.

[6] Malkani A, Rand J, Bryan R, Wallrich S. *Total knee arthroplasty with the kinematic condylar prosthesis. A ten year follow-up study*. J Bone Joint Surg 1995;77:423-31.

[7] Scott RD, Volatile TB. *12 years experience with posterior cruciate retaining total knee arthroplasty*. Clin Orthop 1986;205:100-7.

[8] Ritter MA, Herbst SA, Keating EM, Faris PM, Meding JB. *Long term survivorship analysis of a posterior cruciate retaining total condylar total knee arthroplasty*. Clin Orthop 1994;309:136-45.

[9] Repicci JA, Eberle RW. *Minimally invasive surgical technique for unicondylar knee arthroplasty*. J Southern Orthop Assoc 1999;8:20-7.

[10] Romanowski MR, Repicci JA. *Minimally invasive unicondylar arthroplasty: Eight-year follow-up*. J Knee Surg 2002;15:17-22.

Protesi totale di ginocchio con approccio miniivasivo. Argomenti contro

Minimally Invasive Total Knee Replacement. Reasons for skepticism

M. Salvi
F. Caputo[1]
M. Conte[1]
C. Chelo[1]
C. Velluti

RIASSUNTO

L'avvento della Chirurgia protesica miniinvasiva (MIS) rappresenta, con la chirurgia computer-assistita, uno dei grandi eventi della chirurgia protesica di questi ultimi dieci anni.
Il concetto di miniinvasività già introdotto negli anni '90 come ridotta incisione cutanea (3 pollici) e conservazione dell'apparato estensore, per l'applicazione delle protesi monocompartimentali è stato successivamente ampliato alle protesi totali di anca e di ginocchio.
I presupposti della MIS di un'incisione cutanea più breve, una minore perdita ematica, una dimissione più rapida, un minor dolore postoperatorio, un più rapido recupero funzionale ed una maggior soddisfazione del paziente devono ancora essere confrontati con i risultati sulle complicanze intraoperatorie e quelli a lungo termine, che si dovranno confermare quantomeno sovrapponibili a quelli ottenuto con la chirurgia tradizionale.

Parole chiave: chirurgia miniinvasiva, protesi totale di ginocchio, complicanze, recupero funzionale

SUMMARY

Minimally invasive surgery (MIS) and Computer assisted surgery are the most important advents in the last ten years.
MIS began in the late 1990s for unicondylar knee replacement and subsequently applied to total knee and hip replacement.
Principles of MIS such as cosmesis, minor blood loss, less hospital stay, minor postoperative pain and patient's satisfaction are stimulating, but MIS must demonstrate the same complication rate and same good long term results of traditional total joint surgery.

Key words: minimally invasive surgery, total knee replacement, complications, functional recovery

INTRODUZIONE

L'intervento di protesi totale di ginocchio è senza dubbio uno degli interventi ortopedici di maggior successo di questi ultimi 30 anni.

Istituto di Clinica Ortopedica dell'Università di Cagliari, Ospedale Marino, Cagliari;
[1] Unità Operativa di Chirurgia Protesica e dello Sport, Casa di Cura Polispecialistica "Sant'Elena", Quartu S.E., Cagliari

Dai primi anni ’70 ad oggi, il progresso tecnologico, attraverso un’incessante rifinitura della geometria delle componenti protesiche, della qualità del polietilene, della tecnica di impianto e di cementazione, ha portato agli indiscussi ed eccellenti risultati ad oltre 15 anni, a tutti noti [1-7].
Oggi questa chirurgia che non ha mai cessato di evolvere, assiste all’avvento di due importanti eventi che non possono passare inosservati: la chirurgia protesica computer-assistita e la chirurgia miniinvasiva (MIS).
In questo breve lavoro ci soffermeremo sull’analisi critica di quest’ultima alla luce di quanto prodotto fino ad ora in letteratura e delle convinzioni personali.
Il concetto di Chirurgia protesica mininvasiva fu introdotto alla fine degli anni ’90 da Repicci [8] che applicò il concetto di un’incisione ridotta (3 pollici) e di una massima conservazione dell’apparato estensore all’impianto di una protesi monocompartimentale.
Da allora molti altri Autori hanno sentito l’esigenza di estendere questo concetto anche alla sostituzione protesica totale del ginocchio e dell’anca [9-12].
Tuttavia a distanza di oltre dieci anni dal suo avvento e da circa cinque anni dalla sua applicazione alla chirurgia protesica totale, non traspare un’assoluta chiarezza nemmeno su ciò che si debba intendere per chirurgia protesica miniinvasiva.
Bonutti et al. [9] sostengono che l’incisione cutanea non definisca la MIS di per sé, ma poi affermano che l’incisione non debba eccedere i 10 cm e Di Gioia et al. (OC183) prevedono incisioni che devono essere comprese tra gli 8 ed i 10 cm.
Inoltre la questione della lunghezza dell’incisione, come grandezza assoluta, senza accenno ad altri parametri relativi alla conformazione del paziente, è fomite di confusione.
È corretto stabilire in senso assoluto che dieci centimetri di incisione definiscono la MIS, quando possono essere insufficienti per un soggetto che pesa 130 kg ed eccessivi per un altro che ne pesa 50?
In letteratura non vi è accordo nemmeno sulla definizione dei parametri utili per stabilire l’incisione minima sufficiente.
Bonutti suggerisce un’incisione pari al doppio della lunghezza della patella [9], ma non è stata dimostrata alcuna correlazione tra i diametri della rotula ed il peso, il BMI e la statura del paziente.
Nonostante questo, Bonutti et al. [9] sostengono senza mezzi termini che la MIS è applicabile anche in soggetti di oltre 150 kg di peso.
Tria [8], che ha già definito come insufficiente a questo fine il BMI e cioè il rapporto tra peso ed altezza del paziente, sta studiando un indice in rapporto alla circonferenza della coscia e la lunghezza dell’incisione.
Un altro fattore che non è chiaro in letteratura è se il concetto della MIS debba rivolgersi soltanto ad un minor trauma chirurgico delle parti molli o se debba prevedere anche un minor trauma chirurgico dell’osso.
Per quanto questa problematica sia maggiormente sentita per l’anca, in cui la protesi di rivestimento rappresenta una delle possibili opzioni, mentre per il ginocchio è l’unica disponibile, ha senso ridurre al minimo il trauma chirurgico delle parti molli per poi impiantare una protesi invasiva che non rispetta il tessuto osseo ospite?
In realtà, se per chirurgia protesica miniinvasiva si deve intendere una chirurgia volta al rispetto massimo delle parti molli, attraverso una progressiva riduzione dell’incisione cutanea e della capsulotomia, processo naturale che va di pari passo con il miglioramento dello strumentario protesico e con l’esperienza del chirurgo, allora la definizione più appropriata di questa chirurgia dovrebbe essere quella proposta da Ranawat di “Reduced Tissue Trauma Surgery” (RTTS) [14], che definisce al meglio, senza ambiguità e senza forzature, l’evoluzione naturale di qualsiasi tecnica chirurgica.
Ranawat [14] sostiene che nella chirurgia protesica dell’anca, ma il concetto può essere efficacemente applicato anche all’articolazione del ginocchio, la differenza tra un approccio RTTS ed un approccio MIS è che quest’ultima prevede un minore split del grande gluteo dal 30% al 50%, che l’inserzione distale del grande gluteo non viene distaccata parzialmente e che il quadrato del femore viene lasciato in situ.
Tuttavia sostiene anche che lo stress in intrarotazione comporta una lacerazione muscolare del quadrato del femore e che la tensione del grande gluteo può essere responsabile della compressione sul nervo sciatico.
L’applicazione di questi dati alla chirurgia protesica del ginocchio induce a pensare che anche lo split del vasto mediale obliquo nell’approccio MIS mediante la tecnica VMO snip proposta da Bonutti [10] comporti una progressiva estensione dello snip attraverso il quadricipite ben oltre i 2 cm raccomandati, durante la flessione del ginocchio e la retrazione delle parti molli da parte dei divaricatori.
Se invece l’intenzione è quella di promulgare una nuova concezione chirurgica basata su un’incisione cutanea contenuta entro tot centimetri utili al passaggio delle componenti protesiche, con rispetto massimo delle parti

molli a scapito anche di una sufficiente visione d'insieme dell'articolazione e con una nuova tecnica di esecuzione delle resezioni ossee, allora è necessario stabilire con chiarezza che questa nuova tecnica offra davvero i vantaggi previsti [15] o che quantomeno non aumenti l'incidenza delle complicanze [16] e non alteri la curva di sopravvivenza degli impianti protesici fino ad ora raggiunta.

Inoltre, se di nuova tecnica si tratta, allora la procedura della divulgazione mondiale della MIS fino ad ora prodotta non è corretta, secondo l'algoritmo proposto da Malchau nel 2000 [17] e rientra in pieno in quella che Dunbar [18] ha definito come "Chaotic Innovation of new technology".

L'algoritmo di Malchau prevede che una nuova tecnologia, prima della sua divulgazione, passi attraverso quattro fasi proporzionali che sono la fase del test preclinico, la fase degli studi prospettici randomizzati, la fase degli studi multicentrici e la fase finale di raccolta dei dati nei registri.

L'algoritmo proposto da Dunbar è volto a dimostrare come si possa sconvolgere l'algoritmo di Malchau, attraverso viziati comportamenti che inducono ad una precoce divulgazione senza la necessaria sperimentazione preclinica e clinica prospettica randomizzata, cosa che è avvenuta anche per l'avvento della MIS.

I presupposti teorici di una minore invasività chirurgica sono senz'altro buoni e certamente auspicabili.

Un'incisione cutanea più breve ed un minor danno estetico, una maggiore soddisfazione del paziente, un maggior rispetto della capsula e delle strutture tendinee e muscolari, un recupero postoperatorio più rapido, una minor perdita ematica ed una dimissione più precoce sono parametri di sicuro interesse per ogni chirurgo oortopedico, bisogna tuttavia ancora dimostrare che questi obbiettivi possano essere raggiunti percorrendo la strada della Chirurgia miniinvasiva.

BIBLIOGRAFIA

[1] Insall J, Ranawat C, Scott WN, Walzer P. *Total condylar knee replacement. Preliminary report.* Clin Orthop 1976;120:149-54.

[2] Ranawat C, Flynn W, Saddler S, Hansraj K, Maynard M. *Long-term results of the total condylar knee arthroplasty: a fifteen-year survivorship study.* Clin Orthop 1993;286:96-102.

[3] Stern S, Insall J. *Posterior stabilized prosthesis: results after follow-up of nine to twelve years.* J Bone Joint Surg 1992;74:980-6.

[4] Colizza W, Insall J, Scuderi G. *The posterior stabilized total knee prosthesis: assessment of polyethylene damage and osteolysis after a ten year minimum follow-up.* J Bone Joint Surg 1995;77:1716-20.

[5] Malkani A, Rand J, Bryan R, Wallrich S. *Total knee arthroplasty with the kinematic condylar prosthesis: a ten-year follow-up study.* J Bone Join Surg 1995;77:423-31.

[6] Scott RD, Volatile TB. *Twelve years experience with posterior cruciate retaining total knee arthroplasty.* Clin Orthop 1986;205:100-7.

[7] Ritter MA, Herbst SA, Keating EM, Faris PM, Meding JB. *Long term survivorship analysis of a posterior cruciate retaining total condylar total knee arthroplasty.* Clin Orthop 1994;309:136-45.

[8] Tria AJ. *Minimally invasive total knee arthroplasty: the importance of instrumentation.* Orthop Clin N Am 2004;35:227-34.

[9] Bonutti PM, Mont MA, Kester MA. *Minimally invasive total knee arthroplasty: a 10-feature evolutionary approach.* Orthop Clin N Am 2004;35:217-26.

[10] Bonutti PM. *Minimally invasive total knee arthroplasty-mid-vastus approach.* In: Hozack WJ, Krismer M, Nogler M, Bonutti PM, Rachbauer F, Schaffer JL, et al. eds. *Minimally Invasive Total Joint Arthroplasty*. Heidelberg, Germany: Springer 2004, pp. 139-145.

[11] Chauhan SK. *Computer-assisted minimally invasive total knee arthroplasty.* In: Hozack WJ, Krismer M, Nogler M, Bonutti PM, Rachbauer F, Schaffer JL, et al. eds. *Minimally Invasive Total Joint Arthroplasty*. Heidelberg, Germany: Springer 2004, pp. 216-225.

[12] Rosemberg AG. *How should we teach MSI?* In: Hozack WJ, Krismer M, Nogler M, Bonutti PM, Rachbauer F, Schaffer JL, et al. eds. *Minimally Invasive Total Joint Arthroplasty*. Heidelberg, Germany: Springer 2004, pp. 329-332.

[13] Di Gioia AM, Blendea S, Jaramaz B. *Computer-assisted orthopaedic surgery: minimally invasive hip and knee reconstruction.* Orthop Clin N Am 2004;35:183-9.

[14] Ranawat CS, Ranawat AS. *MIS in total hip arthroplasty: Present status and future direction.* In: Hozack WJ, Krismer M, Nogler M, Bonutti PM, Rachbauer F, Schaffer JL, et al. eds. *Minimally Invasive Total Joint Arthroplasty*. Heidelberg, Germany: Springer 2004, pp. 246-248.

[15] Ogonda L, Wilson R, Archbold P, Lawlor M, Humphreys P, O'Brien S, et al. *A minimal-incision technique in total hip arthroplasty does not improve early postoperative outcomes.* J Bone Join Surg 2005;87:701-10.

[16] Fehring TK, Mason JB. *Catastrophic complications of minimally invasive hip surgery.* J Bone Join Surg 2005;87:711-4.

[17] Malchau H. *Introducing new technology: a stepwise algorithm.* Spine 2000;25:285.

[18] Dunbar MJ. *Introducing new surgical technologies*. In: Hozack WJ, Krismer M, Nogler M, Bonutti PM, Rachbauer F, Schaffer JL, et al., eds. *Minimally Invasive Total Joint Arthroplasty*. Heidelberg, Germany: Springer 2004, pp. 300-303.

Computer navigated TKA: The next step

J. Bellemans

Computer navigated TKA is today mainly seen as beneficial towards coronal plane alignment. In view of the potentials of computer assisted surgery, better coronal plane alignment is however one of the least interesting benefits of this technology.
Improvements in the soft- and hardware make it today already possible to use this technology in a number of other steps during the surgical procedure, which may he of much greater importance than the improvement in coronal plane alignment. It is on these issues that the systems will evolve during the next years, together with the obvious improvements in practical user friendliness of these devices.
At our institution we believe in the additional benefits of computer navigated TKA during the following surgical steps in TKA:
– sagittal plane femoral alignment;
– rotational alignment femur;
– rotational alignment tibia;
– tibial slope;
– tibial resection level;
– size determination femur;
– size determination tibia;
– assessment maximal extension;
– mediolateral ligament balancing;
– assessment AP stability;
– assessment rotational stability;
– overall limb rotation.
Research has been focused in establishing both the normative values and spreads, as well as on reproducible improvement in restoring surgically these parameters, compared to convential TKA.

Catholic University, Leuven, Belgium

Navigazione: argomenti contro

Navigation: controversies

V. Patella
B. Moretti
V. Pesce
A. Spinarelli

RIASSUNTO

La chirurgia computer-assistita sta diventando sempre di più largo uso nelle sale operatorie ortopediche. La scelta di un sistema protesico è generalmente giustificata da ragioni biologiche, meccaniche e sicuramente dalla filosofia del chirurgo indipendentemente dalle evidenze bibliografiche. Queste ragioni diventano più significative nel caso in cui ci si rapporti ad un argomento così dibattuto dalla Letteratura attuale. Il chirurgo che si approccia alla computer-assistita deve conoscere la tecnica tradizionale e i limiti di quella computer-assistita in modo da verificare passo dopo passo l'atto operatorio che si appresta ad eseguire.

Parole chiave: navigazione, allineamento, strumentario

SUMMARY

Computer-assisted surgery is becoming more and more largely used in orthopaedic surgery.
The choice of a prosthetic system is usually justified by biological and mechanical reasons even though in daily practice this choice is often due both to experience and to the "philosophical" choice of the surgeon one without taking into consideration the bibliographic evidence. These claims become more significant in the case that they refer to controversial as well as still debatable issues.
The surgeon who approaches computer-assisted surgery has to know the traditional technique and the pitfalls of CAOS so that verify step by step what is going to do.

Key words: navigation, alignment, instrumentation

INTRODUZIONE

Nella pratica chirurgica ortopedica e traumatologica esiste una indubbia correlazione tra la accuratezza del gesto tecnico ed il risultato clinico che ad esso consegue; se la riduzione ottimale di una frattura sembra una premessa indispensabile per la sua consolidazione e per il recupero funzionale del distretto interessato, allo stesso modo, il corretto allineamento di un impianto protesico assume il significato di un imprescindibile parametro che concorre al ripristino della biomeccanica articolare e quindi alla integrazione del dispositivo meccanico nell'ambiente biologico che lo accetta. L'evoluzione delle tecniche chirurgiche ha permesso sicuramente di ottene-

Dipartimento di Metodologia Clinica e Tecnologie Medico-Chirurgiche, U.O. Ortopedia e Traumatologia II, Università degli Studi di Bari

re maggiore precisione e quindi migliori risultati e in questo contesto, hanno rivestito un ruolo di grande importanza l'affinamento delle pratiche anestesiologiche, la radiologia intraoperatoria, l'endoscopia, i materiali utilizzati e gli strumentari sempre più precisi e affidabili; l'esperienza del singolo chirurgo, riunendo tutte queste variabili, ha potuto concretizzare le aspettative suddette, anche se ognuna di quelle innovazioni ha incontrato, nel tempo, molteplici resistenze che si sono risolte di fronte alla constatazione della qualità dei risultati ottenuti [1 2].

Nell'ambito della sostituzione protesica del ginocchio, viene correntemente descritta la piena soddisfazione del paziente in circa l'82% dei casi (registro svedese) [3] ed una necessità di revisione dell'impianto nel 15% circa dei pazienti con un follow-up di dieci anni; il riallineamento meccanico degli assi dell'arto inferiore sembra essere il parametro di maggiore importanza per ottenere tale risultato, ma, nonostante ciò, possono insorgere complicanze maggiori nel 5-8% dei casi [4] dovute a mobilizzazione, instabilità o lussazione, infezione o frattura ed eventi indesiderati di minor entità nel 20-40% [5] dei pazienti operati, rappresentati da dolore anteriore o limitazioni funzionali inspiegabili. Nonostante quindi l'evoluzione degli strumentari di allineamento intra- ed extra-midollari [6] e la maggiore precisione nell'ottenere un buon posizionamento rotazionale femoro-tibiale, si possono riconoscere situazioni di malallineamento superiori a 3 gradi nel 10% dei casi [7 8]. Numerosi Autori hanno dimostrato come errori di allineamento superiori ai 3 gradi sono correlati a una minor durata dell'impianto [9] a risultati funzionali insoddisfacenti; allo stesso tempo anche i difetti di minore entità possono essere la causa di precoci mobilizzazioni o di usura del polietilene.

In questi ultimi anni l'attenzione dei chirurghi ortopedici si quindi è rivolta alla possibilità di utilizzare sistemi di navigazione computer-assistiti allo scopo di ottimizzare l'allineamento dell'impianto protesico, ponendo le basi per una più prolungata sopravvivenza dello stesso; molti studi hanno potuto verificare le aspettative suddette [10-12], mentre altrettanti hanno riscontrato risultati sovrapponibili [13-15] nonostante l'assistenza di uno strumentario computerizzato: sicuramente, rimane da dimostrare l'effettiva efficacia di questi sistemi allo scopo di assicurare risultati clinici e funzionali significativamente migliori.

Lo scopo di questo lavoro è quello di considerare le problematiche correlate alla chirurgia computer-assistita, in modo da enfatizzare l'importanza di un corretto approccio alla stessa al fine di evitare, per quanto possibile, conseguenze spesso peggiori di quelle descritte nella tecnica classica.

PROBLEMATICHE CORRELATE ALLA GESTIONE DEL SISTEMA

La chirurgia ortopedica computer-assistita è una metodica sicuramente in grado di ridurre il margine di errore nel posizionamento di impianti protesici e di migliorare l'accuratezza delle resezioni ossee; molti Autori hanno enfatizzato la semplicità dell'impiego di questi strumentari e le aziende produttrici hanno rimarcato la facile riproducibilità dei gesti chirurgici intraoperatori. Tutto ciò ha prodotto una divulgazione della tecnica tanto che, in accordo con le informazioni fornite dalle aziende stesse, più di 20.000 impianti protesici di ginocchio sono stati eseguiti in Europa con l'aiuto del computer [16] nonostante che in letteratura siano riportate solo iniziali e limitate evidenze di effettivi miglioramenti clinici prodotti da questo tipo di chirurgia.

Il primo concetto che ci sembra fondamentale sottolineare è che l'ausilio dei sistemi di navigazione richiede un completo controllo dell'approccio chirurgico ed una profonda conoscenza delle problematiche che sono alla base di un corretto impianto protesico; nonostante siano trascorsi circa dieci anni dalle prime applicazioni sperimentali nella chirurgia del rachide, allo stato attuale le tecniche computer-assistite appaiono in continua evoluzione per cui non possono essere patrimonio di un chirurgo inesperto poiché non rappresentano ancora una metodica comprovata dall'esperienza clinica.

Esistono differenti filosofie di navigazione che sono state concretizzate in molteplici strumentari o prototipi dai gruppi di ricerca che le hanno supportate; nonostante notevoli differenze concettuali, tutti i sistemi prodotti presentano possibilità di errore durante la loro utilizzazione.

La navigazione presuppone il puntamento ed il riconoscimento di strumenti chirurgici e di strutture anatomiche attraverso diversi sistemi di identificazione come quello basato sulla tomografia computerizzata, sulla fluoroscopia o quello non correlato ad alcun rilevamento di immagine. La tecnica più comunemente utilizzata è quella con puntamento ottico che è basata sull'impiego di diodi emettenti raggi infrarossi o di sfere che riflettono luce infrarossa; la camera destinata ad accettare i segnali di ritorno necessita di una "linea diretta" con i punti di interesse prescelti, per cui l'esatta localizzazione del sistema

ricevente nella sala operatoria dipende da numerose variabili come lo spazio a disposizione relativo all'ampiezza di quest'ultima, la disposizione dell'équipe intorno al tavolo operatorio, le abitudini del chirurgo relativamente alla propria posizione e a quella del paziente e la presenza di cavi appartenenti al sistema di navigazione in aggiunta a quelli usuali della sala operatoria. È necessario inoltre sottolineare che il puntatore fornisce le migliori prestazioni a una distanza ottimale dal tavolo operatorio e che le altre sorgenti luminose esistenti possono interferire con il sistema di rilevazione ottico per cui bisogna evitare di direzionare queste fonti di luminosità verso la camera stessa.

Il sistema di navigazione introduce indubbiamente una strumentazione aggiuntiva nella camera operatoria e la sua disposizione può facilitare o rendere più difficoltoso l'atto operatorio e l'impiego della tecnologia stessa; il chirurgo deve acquisire esperienza per rilevare nel monitor l'effetto del suo gesto e questo può richiedere cambi di posizione personali o degli assistenti e collaborazione continua da parte del personale infermieristico per evitare che i cavi si incrocino tra di loro.

L'operatore deve conoscere i concetti fondamentali dell'impiego di un sistema di navigazione e le complicanze che possono scaturire da un suo uso improprio. Per riconoscere le strutture ossee da trattare viene utilizzato un riferimento dinamico che rappresenta l'unico mezzo attraverso il quale la camera può delineare l'anatomia del paziente per cui è indispensabile che questo strumento non sia deformabile e che sia fissato in maniera assoluta all'osso in modo da conservare la sua posizione iniziale fino al termine dell'intervento; ogni dubbio sulla sua effettiva stabilità deve essere subito fugato poiché la non perfetta corrispondenza tra la posizione del riferimento e la reale localizzazione della strutture ossee determina una ricostruzione errata dell'anatomia distrettuale inducendo un consequenziale gesto chirurgico non corretto. Per alcune tipologie di strumenti di riferimento, come quelli che usano alcune sfere riflettenti che vengono riconosciute dalla camera, può succedere che queste stesse non siano più visualizzabili a causa dei processi di risterilizzazione a cui vengono sottoposte o perché ricoperte da sangue o lobuli di grasso.

Un aspetto da non sottovalutare, tra i criteri generali che devono essere considerati nella decisione di impiegare sistemi di navigazione, è quello dell'impegno economico e del rapporto costi-benefici dal momento che non esistono ancora studi in grado di mostrare risultati funzionali significativamente migliori, recuperi più rapidi o tassi di complicanze più bassi [17]; soltanto tali evidenze potranno infatti comprovare la convenienza di tali investimenti, a fronte di risultati clinici qualitativamente più elevati, e la eventuale specificità di ogni differente sistema di navigazione per ciascun tipo di chirurgia.

PROBLEMATICHE CORRELATE AL TIPO DI SISTEMA

Sulla base di quanto è stato descritto in precedenza, la navigazione può avvalersi di diversi sistemi di puntamento e di riconoscimento, che possono sfruttare immagini preoperatorie definite da controlli TC o intraoperatorie fluoroscopiche o utilizzare soltanto ricostruzioni 3D virtuali in fase intraoperatoria. Pertanto i sistemi di navigazione possono essere imageless o imagebased a seconda della necessità di avvalersi o meno di immagini radiografiche per individuare marker ossei; alcuni di questi sono cablati, dotati cioè di cavi di collegamento tra gli strumenti rilevatori e l'hardware, mentre altri si basano sulla rilevazione a distanza degli stessi da parte di telecamere che ne riconoscono la presenza captando l'emissione di infrarossi da parte di appositi led.

Il primo sistema di navigazione è basato sulla acquisizione di scansioni TC preoperatorie che vengono impiegate come supporto alla navigazione intraoperatoria nell'assunto che quelle immagini riflettano esattamente le condizioni intraoperatorie e che i dati visivi possano essere correlati alla situazione anatomica con sufficiente accuratezza durante ogni fase dell'intervento. Appare ovvio che tali presupposti perdono la loro validità se uno dei suddetti requisiti non viene soddisfatto e, anche se il responsabile ultimo risulta sempre l'operatore, il problema principale appare la non costante percezione dell'errore in tempo reale, poiché spesso non si è in grado di riconoscere la demarcazione tra informazione corretta ed errata o di giudicare se i dati acquisiti sono veramente affidabili. Le immagini TC preoperatorie, una volta acquisite, vengono scannerizzate e caricate sul sistema di navigazione; la fase di registrazione delle stesse, durante la quale l'anatomia del paziente viene strettamente correlata alle scansioni suddette, dipende dalla corretta acquisizione dei dati e dalla tecnica impiegata: è opportuno a tal proposito ricordare che spesso i tessuti molli possono nascondere l'osso durante la registrazione e che l'osso osteoporotico può permettere l'affondamento dei punti digitalizzati nel contesto del segmento osseo stesso. Nella

preparazione preoperatoria vengono infatti registrati dei punti predefiniti che, in fase intraoperatoria, sono identificati in modo da ottenere una riproduzione 3D dell'anatomia del distretto: questi punti quindi devono essere selezionati in modo da garantire una registrazione ottimale e devono rappresentare strutture facilmente accessibili sul campo operatorio. Un aspetto fondamentale, pertanto, è rappresentato dalla corretta gestione intraoperatoria dei dati per cui appare essenziale il controllo costante e ripetuto dell'accuratezza della navigazione con varie fasi di verifica [18-20].

A differenza del sistema descritto in precedenza, quello che utilizza la fluoroscopia sfrutta necessariamente acquisizioni intraoperatorie eseguite da un amplificatore di brillanza munito di un braccio a C. Ovviamente il successo della navigazione è in questo caso strettamente correlato all'ottimale posizionamento del braccio a C [21] che permette proiezioni corrette per cui le immagini derivate da errate proiezioni renderanno poco accurata la navigazione al pari degli errori di registrazione durante le acquisizioni TC-guidate; pertanto, anche i questo caso, appare fondamentale la costante valutazione della esattezza della tecnica durante tutte le fasi chirurgiche [22]. La maggior parte dei fluoroscopi utilizzati attualmente sono bidimensionali, cioè forniscono immagini completamente carenti della terza dimensione per cui il sistema di navigazione proietta correttamente la posizione del repere all'interno delle immagini uniplanari del fluoroscopio ma non è in grado di definire la sua collocazione nella terza dimensione; è opportuno, a tal proposito, utilizzare strumenti con possibilità di multimmagine, in grado di acquisire simultaneamente diverse immagini da proiezioni differenti, oppure fluoroscopi volumetrici [23], di recente introduzione sul mercato, che permettono la definizione di immagini tridimensionali successivamente registrate dall'apparecchio stesso con un tempo di acquisizione intraoperatorio di pochi minuti e con riduzione notevole dell'esposizione alle radiazioni emesse [24 25].

Il terzo sistema utilizzato non prevede l'impiego di immagini radiologiche preoperatorie o intraoperatorie; le strutture anatomiche sono individuate attraverso alcuni punti di repere localizzati dal chirurgo che vengono digitalizzati in modo da costruire un'immagine virtuale dell'articolazione del paziente. Anche questa tecnica prevede la possibilità di alcune fonti di errore dal momento che tutta la scena intraoperatoria è derivata da informazioni offerte dal chirurgo il quale diventa pertanto l'unico responsabile dell'acquisizione e della registrazione dei dati in un contesto nel quale il sistema di navigazione non può in alcun modo verificare l'accuratezza dell'informazione acquisita. Esistono due metodi che ci consentono di registrare i punti di repere: il primo utilizza uno stilo per digitalizzare i punti della superficie ossea ed in questo caso bisogna prestare continua attenzione per verificare che la registrazione dei dati sia conforme alla posizione spaziale del repere, cosa che richiede un elevato grado di coordinazione da parte dell'operatore; il secondo metodo è finalizzato alla costruzione del centro meccanico dell'articolazione attraverso movimenti passivi della stessa in modo da determinare l'asse di rotazione di una delle due componenti ossee. Sebbene questa tecnica permetta l'elegante acquisizione di dati spaziali non altrimenti rilevabili, pur tuttavia essa espone a una serie di errori derivati da una frequente incongruenza tra immagini digitalizzate e movimento articolare della articolazione patologica, tenendo conto che spesso è difficoltoso determinare con precisione il centro di rotazione allorquando il movimento è evidentemente ridotto o addirittura bloccato. Queste tecniche morfometriche possono fornire un'accurata ricostruzione delle strutture anatomiche partendo da pochi punti di repere; bisogna però essere preparati a riconoscere la realtà tridimensionale virtuale nella situazione anatomica effettiva dal momento che, soprattutto nei casi caratterizzati da alterazioni anatomiche importanti, tale corrispondenza non è del tutto scontata [26].

CONSIDERAZIONI CRITICHE

Per tutti i sistemi suddetti, un punto critico è sicuramente rappresentato dalla difficoltà di reperire con esattezza i parametri per un corretto allineamento frontale, sagittale e rotazionale; infatti tali tecniche possono essere influenzate dalla rilevazione soggettiva dei reperi da parte dell'operatore [27], come nel caso della determinazione dell'asse epicondilare [28] che si è dimostrato oggetto di considerevole variabilità in molteplici lavori presenti in Letteratura. L'importanza di queste constatazioni risalta soprattutto alla luce del fatto che la metodica in questione è nata per limitare la possibilità di errori dovuti alla "soggettività" di gesti tecnici intraoperatori.

La disamina della Bibliografia specifica sull'argomento navigazione ci ha permesso di constatare la presenza, nel periodo di tempo 1997-2005, di 85 pubblicazioni con 9 review che hanno sottolineato costantemente i migliori risultati, derivati dalla tecnica chirurgica computer-guida-

ta rispetto a quella classica, nei riguardi dell'allineamento angolare e rotazionale delle componenti protesiche e del bilanciamento ligamentoso [29]. In tutti i casi comunque, abbiamo rilevato una costante esiguità del follow-up riportato (inferiore ad 1 anno) e la mancanza di dati sul recupero funzionale comparabili con quelli secondari ad un impianto non navigato [16]. È stato anche difficile trovare confronti fra casistiche navigate e non navigate condotte dallo stesso chirurgo e con stesso tipo di impianto protesico, anche in considerazione del fatto che spesso i sistemi di navigazione sono dedicati soltanto ad un modello protesico, per cui il chirurgo che si appresta a farne uso ha fatto esperienza in passato con altra tipologia di protesi.

Pertanto ci sembra opportuno enfatizzare l'importanza del sistema di navigazione, specie nella fase iniziale della curva di apprendimento, come parametro di validazione intraoperatoria della metodica abitualmente impiegata dall'operatore, ricorrendo soltanto in una fase successiva all'uso di strumentari computer-guidati allorquando l'esperienza acquisita può ridurre la percentuale di errori che, in alcuni studi, risulta essere di modesta entità dopo circa 10 interventi eseguiti con l'ausilio del navigatore. A tal proposito è utile ricordare che, in alcuni casi, gli errori sono proprio correlati alla mancanza della verifica costante del posizionamento delle maschere di taglio [30] il cui orientamento può, nelle varie fasi dell'intervento, subire anche modeste variazioni causate dalla precaria densità dell'osso, dallo spostamento dei pins e dalla scarsa corrispondenza dello spessore della lama con le finestre di taglio [31].

Un ulteriore argomento di discussione è rappresentato dal rapporto costi-benefici specie in riferimento ai sistemi di navigazione "aperti", quelli cioè non dedicati ad un determinato tipo di modello protesico, ed alla durata dell'intervento chirurgico computer-assistito; soltanto la verifica del tempo potrà chiarire gli effettivi vantaggi in termini di miglioramento dei risultati funzionali [17 32].

Sottolineiamo, infine, che non sono presenti in Letteratura riferimenti ad un eventuale miglioramento dell'impianto rotuleo con metodiche computer-assistite [33] e che soltanto pochi Autori hanno descritto esperienze con la navigazione per interventi di reimpianti protesici [10 34].

CONCLUSIONI

Alla luce delle considerazioni suddette e sulla base delle esperienze riportate in Letteratura possiamo sicuramente affermare che la chirurgia Ortopedica Computer assistita rappresenta una metodica in grado di migliorare l'allineamento meccanico dell'impianto protesico del ginocchio. Essa configura comunque una tecnica altamente complessa che presenta diverse possibilità di errore e non esistono, durante l'atto chirurgico, altrettante opzioni di trattamento di questi ultimi [18]. Pertanto il chirurgo che si approccia alla navigazione deve conoscere la tecnica tradizionale e i limiti di quella computer-assistita in modo da verificare continuamente il gesto operatorio che si appresta ad eseguire. L'impiego del software e dello strumentario necessita di una curva di apprendimento che possa permettere il controllo dello stesso, ma soltanto studi clinici di più ampia portata e con un follow-up più prolungato potranno confermare gli effettivi miglioramenti funzionali relativi alla tecnica che, allo stato attuale, sono prevedibili ma non assolutamente certi.

BIBLIOGRAFIA

1 Sikorsky JM, Chauan S. *Computer-assisted orthopaedic surgery: do we need CAOS*? J Bone Joint Surg Br 2003;3:319-23.

2 Pipino F. *Biomateriali ingegneria cellulare e chirurgia computer assistita: new trends in ortopedia*. Giornale Italiano di Ortopedia e Traumatologia 2002;28:132-6.

3 Robertsson O, Knutson K, Lewald S, Lidgren L. *The Swedish knee arthroplasty register 1975-1997: an update with special enphasis on 41223 knees operated on in 1988-1997*. Acta Orthop Scand 2001;72:503-13.

4 Aglietti P, Buzzi R. *Posterior stabilized total condylar knee replacement: three to eight year follow-up of 85 knees*. J Bone Joint Surg Br 1988;70-B:211-6.

5 Aglietti P, Buzzi R, Gaudenti A. *Patello-femoral functional result and complication with the posterior stabilized total condylar knee prosthesis*. J Arthroplasty 1988;3:17-25.

6 Stulberg SD. *How accurate is current TKR instrumentation?* Clin Orthop Relat Res 2003;416:177-84.

7 Delp SL, Stulberg SD, Davies B, Picard F, Leitner F. *Computer-assisted knee replacement*. Clin Orthop 1998;354:49-56.

8 Mihalko WM, Boyle J, Clark LD, Krackow KA. *The variabilità of intramedullary alignment of the femoral component durino total knee arthroplasty*. J Arthroplasty 2005;20:25-8.

9 Dorr LD, Boiardo RA. *Technical consideration in total knee arthroplasty*. Clin Orthop 1997;205:5-11.

10 Perlick L, Bathis H, Perlick C, Luring C, Tingart M, Grifka J. *Revision total knee artrhoplasty: a comparison of post-operative leg alignment after computer-assisted implantation vs conventional technique*. Knee Surg Sports Traumatol Arthrosc 2005;13:167-73.

11 Haaker RG, Stokheim M, Kamp M, Proff G, Breitenfelder J,

Ottersbach A. *Computer-assisted navigation increases precision of component placement in total knee arthroplasty*. Clin Orthop Relat Res 2005;433:152-9.

[12] Chauhan SK, Scott RG, Breidhal W, Beaver RJ. *Computer-assisted total knee arthroplasty vs conventional jig-based technique. A randomized prospective trial*. J Bone Joint Surg Br 2004;86:372-7.

[13] Jenny JY, Boeri C. *Navigated implantation of total knee endoprosthesis: a comparative study with conventional instrumentation*. Z Orthop Ihre Grenzgeb 2001;139:117-9.

[14] Mielke RK, Clemes U, Jens JH, Kershally S. *Navigation in knee endoprosthesis implantation: preliminary experiences and prospective comparative study with conventional implantation technique*. Z Orthop Ihre Grenzgeb 2001;139:109-16.

[15] Saragaglia D, Picard F, Chausard C. *Computer-assisted knee arthroplasty; comparison with conventional procedures. Results of 50 cases in prospective randomized study*. Rev Chir Orthop Reparatrice Appar Mot 2001;87:18-28.

[16] Decking R, Merkmann Y, Fuchs J, Puhl W, Scharf HP. *Leg axis after computer-navigated total knee arthroplasty*. J Arthroplasty 2005;20:282-8.

[17] Kinzl L, Gebhard F, Keppler P. *Total knee arthroplasty – Navigation as the standard*. Chirurg 2004;75:976-81.

[18] Langlotz F. *Potential Pitfalls of computer aided orthopedic surgery*. Int J Care Injured 2004;35:S-A17-23.

[19] Oberst M, Bertsch C, Wurstlin S, Holtz U. *CT analyses of leg alignment after conventional vs. navigated knee prosthesis implantation. Initial results of a controlled, prospective and randomized study*. Unfallchirurg 2003;106:941-8.

[20] Bathis H, Perlick L, Luring C, Kalteis T, Grifka J. *CT-based and CT-free navigation in knee prosthesis implantation. Results of a prospective study*. Unfallchirurg 2003;106:935-40.

[21] Hofstetter R, Slomczykowski M, Sati M, Nolte LP. *Fluoroscopy as an imaging means for computer-assisted surgical navigation*. Comput Aided Surg 1999;4:65-7.

[22] Bathis H, Perlick L, Tingart M, Luring C, Perlick C, Grifka J. *Radiological results of image-besed and non-image-based computer-assisted total knee arthroplasty*. Int Orthop 2004;28:87-90.

[23] Heiland M, Schulze D, Adam G, Schmelzle R. *3D imaging of the facial skeleton with an isocentric mobile C-arm system*. Dentomaxillofac Radiol 2003;321:21-5.

[24] Gebhard F, Kraus M, Schneider E. *Strahlendosis im OP-ein Vergleich computerassistierter Verfahren*. Unfallchirurg 2003;106:492-7.

[25] Victor J, Hoste D. *Image-based computer-assisted total knee arthroplasty leads to lower variability in coronal alignment*. Clin Orthop Rel Res 2004;428:131-9.

[26] Stindel E, Briard JL, Merloz P, Plaweski S, Dubrana F, Lefevre C, et al. *Bone morphing: 3D morphological data for total knee arthroplasty*. Comput Aided Surg 2002;7:156-68.

[27] Sparmann M, Wolke B, Czupalla H, Banzer D, Zink A. *Positioning of total knee arthroplasty with and without navigation support. A prospective, randomized study*. J Bone Joint Surg Br 2003;85:830-5.

[28] Jenny JY, Boeri C. *Low reproducibility of the intra-operative measurement of the transepicondylar axis during total knee replacement*. Acta Ortop Scand 2004;75:74-7.

[29] Kruckaus A, Schutz S, Tichy P. *Knee navigation and ligament balancing conditio sine qua non*. Z Orthop Ihre Grenzgeb 2004;142:120-2.

[30] Bathis H, Perlick L, Tingart M, Perlick C, Luring C, Grifka. *Intraoperative cutting errors in total knee arthhroplasty*. Arch Orthop Trauma Surg 2005;125:16-20.

[31] Laskin RS. *Instrumentation pitfalls*. J Arthroplasty 2003;3(Suppl 1):18-22.

[32] Siebert W, Mai S, Kober R, Heeckt PF. *Technique and first clinical results of robot-assisted total knee replacement*. Knee 2002;9:173-80.

[33] Pace N, Chiusaroli M, Di Matteo R. *L'artroprotesi di ginocchio con tecnica computer-assistita*. In: *La protesi totale di primo impianto*. Sprinter-Verlag ed. 2005, pp. 141-170.

[34] Sikorsky JM. *Computer-assisted revision total knee replacement*. J Bone Joint Surg Br 2004;86:510-4.

Sostituzione del corpo vertebrale con protesi di carbonio modulare dopo resezione in chirurgia oncologica (90 casi in 89 pazienti)

Replacement of vertebral body after tumor excision. CFRP cages: 90 cases in 89 patiens

S. Boriani
S. Bandiera
A. Gasbarrini
G. Barbanti Brodano
F. De Iure
M. Cappuccio
L. Mirabile

Ospedale Maggiore
"C.A. Pizzardi", Bologna

RIASSUNTO

Background. Lo sviluppo di sempre più adeguate metodologie chirurgiche per il trattamento dei tumori della colonna vertebrale, ha innalzato l'aspettativa di vita dei pazienti oncologici. Resezioni anche di più corpi vertebrali affetti da tumori richiedono ricostruzioni che possano permettere un immediato recupero funzionale e, allo stesso tempo, una stabilizzazione del rachide che dia garanzie a lungo termine.
Obiettivi. È stata eseguita un'attenta analisi di un gruppo di 90 tumori in 89 pazienti sottoposti, previa accurata ed uniforme stadiazione oncologica (mediante lo Staging proposto da Enneking [1]) e chirurgica (in base allo Staging proposto da Weinstein-Boriani-Biagini [2]), ad escissione di uno o più corpi vertebrali per patologia neoplastica con ricostruzione mediante impianto modulare protesico in fibra di carbonio al fine di ottenere un'immediata stabilità e di stimolare una solida fusione intervetebrale mediante innesti ossei introdotti all'interno della protesi.
Metodi. Una protesi modulare di carbonio è stata utilizzata per la ricostruzione del rachide dopo resezione vertebrale in 53 casi di tumore primitivo, in 30 casi di metastasi solitaria e in 7 di plasmocitoma. In 70 casi (77,7%) è stato eseguita una vertebrectomia. È stata eseguita una resezione in blocco del corpo vertebrale mediante un accesso combinato posteriore/anteriore in 45 (50%) pazienti, mediante un solo accesso posteriore in 12 casi (13,3%) e mediante un solo accesso anteriore in 1 caso (1,1%). Sono state eseguite 32 escissione intralesionali, di cui 10 mediante un accesso posteriore (31,2%) ed anteriore combinato, 10 mediante un solo accesso posteriore (31,2%) [3] e 12 mediante un solo accesso anteriore (37,5%). In 83 casi la protesi di carbonio è stata riempita con innesti di osso corticale e spongioso.
Risultati. Tutti i casi sono stati seguiti in base ad esame clinico e radiografico mediante Radiografie standard, Risonanza Magnetica e/o Tomografia Computerizzata (con un follow-up minimo di 3, massimo di 160 mesi, media 42 mesi). Non è stata osservata nessuna complicanza intraoperatoria legata al posizionamento della protesi, né alcun cedimento strutturale a lungo termine della stessa. La fusione ossea all'interno della protesi e con le superfici ossee sopra e sottostanti è risultata completa in 65/80 casi (81,2%); in 6 casi (7,2%) la fusione è risultata incompleta; in 9 casi non vi sono segni di crescita ossea (11,2%).
Al termine dello studio, la ricostruzione mediante protesi modulare di carbonio ha permesso la ripresa di una soddisfacente qualità di vita.
Conclusioni. La protesi modulare di carbonio permette di ricostruire qualsiasi mancanza di sostanza ossea dopo resezione oncologica, permette un'immediata mobilizzazione del paziente, favorisce una fusione ossea anteriore e, essendo radiotrasparente, permette la diagnosi precoce dell'eventuale recidiva.

Parole chiave: ricostruzione rachide, tumori rachide, protesi carbonio

GENERALITÀ SUI TUMORI PRIMITIVI VERTEBRALI EXTRADURALI

I tumori vertebrali extradurali sono rari. Da una revisione della letteratura [4-9], su 43.735 tumori primitivi, solo 1.851 (4,2%) sono localizzati alla colonna verebrale. Il trattamento dei tumori ossei primitivi della colonna è complesso ed è realizzabile solo dopo una corretta stadiazione della lesione ed un'attenta selezione dei pazienti da realizzarsi in collaborazione tra chirurgo, anestesista, radiologo ed anatomo-patologo.

Oggi, grazie al contributo di pionieri della chirurgia vertebrale oncologica [10-16], le tecniche di resezione vertebrale sono ben conosciute, almeno per il tratto toracico e lombare. Questi interventi hanno iniziato a svilupparsi nel 1968, ma senza considerare l'aspetto oncologico [17 18]. Ciò che rimane poco chiaro è l'applicazione di una terminologia [1] comune e di un sistema di stadiazione dedicato alla pianificazione chirurgica delle resezioni vertebrali. Un chiarimento sull'uso di questi termini è il minimo requisito indispensabile per procedere allo studio delle correlazioni tra i vari tipi di tumore, il loro trattamento ed i risultati, avendo constatato che anche nei lavori più recenti [3 17 19], termini come "resezione", "escissione", "radicale", "vertebrectomia", vengono utilizzati con significati diversi. Vengono riportati di seguito i termini di cui si farà corrente uso da questo punto in avanti:

Escissione – significa una rimozione a pezzi del tumore (curettage) ed è pertanto un tipo di chirurgia *intralesionale*;

Resezione – è la rimozione in blocco del tumore. La "pseudocapsula" è lo strato di tessuto reattivo attorno al tumore [4 18]. La resezione può essere condotta lungo la superficie esterna della pseudocapsula (*resezione marginale*) o al di fuori della stessa, asportando uno strato continuo di tessuto sano (*resezione ampia*). Con *resezione radicale* si deve intendere l'asportazione in blocco del tumore insieme al compartimento in cui esso è contenuto (ad es. scapola). Quest'ultima procedura non è applicabile alla colonna vertebrale a meno di sezionare il midollo spinale al di sopra ed al di sotto della vertebra asportata;

Intervento palliativo – è un intervento di decompressione midollare, stabilizzazione di una frattura patologica, con o senza asportazione parziale del tumore, ovvero una procedura chirurgica a scopo funzionale che viene unicamente eseguita per conferma diagnostica, per ridurre il dolore e, possibilmente, per migliorare la qualità di vita residua del paziente.

I termini "vertebrectomia" (rimozione di tutti gli elementi di una vertebra), "corporectomia" e "somatectomia" (rimozione del corpo vertebrale), non hanno significato da un punto di vista oncologico qualora non associati ai summenzionati termini oncologici.

La stadiazione oncologica di Enneking [1 20], basata sulle caratteristiche clinico-radiografiche e sulla diagnosi istologica del tumore, divide i tumori benigni in 3 stadi (chiamati S1, S2, S3) ed i tumori maligni localizzati in 4 stadi (IA, IB, IIA, IIB). Due ulteriori stadi definiscono i tumori primitivi maligni ad alto grado intra- ed extracompartimentali accompagnati da localizzazioni metastatiche (rispettivamente IIIA e IIIB). Essa è stata ampiamente applicata nei tumori delle ossa lunghe [9 21-23] ed, in qualche caso, nei tumori vertebrali.

In letteratura mondiale, pochi sono i lavori dedicati alle resezioni vertebrali "en bloc" [14 19 17 24-29], e solo in alcuni casi sono state considerate le correlazioni tra diagnosi, stadiazione, estensione del tumore ed intervento chirurgico. La relativa frequenza di localizzazioni vertebrali metastatiche e l'evoluzione dei biomateriali, ha infatti favorito lo sviluppo di una chirurgia intralesionale dedicata prevalentemente a scopi funzionali e, di conseguenza, non appropriata per i tumori vertebrali primitivi.

Una stadiazione chirurgica [2], ottenibile mediante esami strumentali quali TC, RM e, a volte angiografia, è indispensabile per l'applicazione pratica delle indicazioni determinate dalla stadiazione oncologica di una lesione neoplastica vertebrale. È anzitutto necessaria una diagnosi istologica da acquisire, preferenzialmente, mediante ago-biopsia sotto controllo TC. Il primo tentativo di proporre una stadiazione a fini chirurgici dei tumori primitivi della colonna fu condotto da Weinstein [29] ed in seguito modificato in collaborazione con l'Istituto Rizzoli allo scopo di classificare ogni lesione vertebrale in maniera particolareggiata, chiara e riproducibile. Questo sistema di stadiazione, ora chiamato WBB [2] dalle iniziali degli autori (Weinstein, Boriani, Biagini) è stato sottoposto a valutazione clinica [22 30].

WBB Surgical Staging

Sul piano trasversale la vertebra è suddivisa in 12 settori circolari (numerati da 1 a 12 in senso orario a partire dall'emispinosa sn) ed in 5 strati concentrici (da A ad E dallo spazio prevertebrale a quello durale) (Fig. 1a). Nelle localizzazioni cervicali la lettera F indica il coinvolgimento diretto dell'arteria vertebrale (Fig. 1b). L'estensione longitudinale della neoplasia viene parimenti registrata.

L'approccio alla vertebra secondo settori circolari è stato recentemente illustrato da Lassale et al. [31] a conferma della validità di questo sistema.

Resezione in blocco dei tumori primitivi del rachide
L'indicazione alla resezione in blocco, il rimuovere cioè in un solo pezzo il tumore ottenendo un margine istologico ampio o quantomeno marginale, andrà pertanto posta, sulla base della stadiazione chirurgica ed oncologica, per i tumori benigni aggressivi (grado 3), per i quali un margine marginale può considerarsi adeguato, e per i tumori maligni ad unica localizzazione, per i quali l'intento chirurgico sarà quello di ottenere un margine ampio. Eventualmente l'indicazione all'intervento può essere estesa a pochi casi selezionati di metastasi solitaria ad istotipo favorevole, ovvero non sensibili a chemio e radioterapia (ad es. ipernefroma) in cui il tumore primitivo sia già stato trattato con successo. La preparazione del malato da parte dello staff anestesiologico dovrà essere parimenti tempestiva e si avvarrà di tutte le moderne tecniche di autoprelievo, autotrasfusione e conservazione del sangue, e del monitoraggio intraoperatorio delle funzioni vitali [32].

Tecniche ricostruttive [33]
L'instabilità neoplastica del rachide ed il trattamento chirurgico conseguente, comporta la creazione di difetti ossei (esito di intervento di curettage o di resezione) che possono essere colmati con diversi impianti associati a diversi sistemi di osteosintesi.
I criteri ricostruttivi sono differenti caso per caso. Le resezioni complete dell'arco posteriore richiedono quasi sempre una stabilizzazione associata ad un'artrodesi laterale. Le corporectomie complete richiedono la sostituzione del corpo vertebrale associando un sistema di stabilizzazione anteriore. Le vertebrectomie richiedono un sistema di stabilizzazione posteriore ed un sistema di stabilizzazione anteriore associati alla sostituzione del/dei corpi vertebrali. Alcuni sistemi protesici di sostituzione consentono di evitare l'uso di impianti di stabilizzazione anteriore.
Materiali. I materiali più frequentemente utilizzati per la costruzione degli impianti sono leghe di acciaio, titanio e più recentemente in carbonio; le protesi sono costituite in leghe di acciaio, titanio, ceramica o carbonio.
Ricostruzione posteriore. Solitamente gli interventi di oncologia vertebrale creano ampie perdite di sostanza associata ad instabilità "maggiori" che richiedono sistemi di stabilizzazione rigidi ed estesi. Sembra quindi indicato utilizzare prevalentemente sistemi a viti peduncolari, riservando gli uncini alla fissazione dei primissimi metameri dorsali. In associazione, in pazienti che non devono essere sottoposti a radioterapia post-operatoria, possono venire utilizzati innesti ossei cortico-spugnosi autoplastici o omoplastici i piccoli frammenti in modo da permettere un'artrodesi postero-laterale.
Ricostruzione anteriore. I sistemi di ricostruzione anteriore, quali barre, placche avvitate o cambre, sono frequentemente utilizzate, in oncologia vertebrale, al fine di conferire agli impianti anteriori una stabilizzazione iniziale e, soprattutto, a lungo termine, allo scopo di concedere ai pazienti un carico precoce.
Cemento. È stato comprovato essere un sistema non affidabile a medio-lungo termine [34], in quanto la sua stabilità rimane affidata ad una cicatrice fibrosa o ad un mezzo di sintesi. È quindi indicato solo in pazienti con una breve aspettativa di vita, quale spaziatore facilmente adattabile e a basso costo.
Innesti ossei. Gli innesti ossei rappresentano il più antico e classico tipo di spaziatore utilizzato in chirurgia oncologica. Tutti gli innesti possono essere utilizzati per ottenere un'artrodesi intersomatica o per sostituire uno o più corpi vertebrali asportati. Il vantaggio fondamentale degli innesti è quello di essere biologicamente altamente integrati. Una volta consolidati non vanno incontro a mobi-

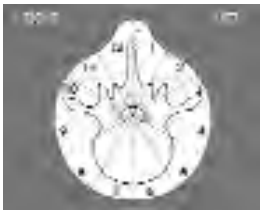

Fig. 1a. Stadiazione chirurgica dei tumori vertebrali (WBB).



Fig. 1b. WBB surgical staging applicato al rachide cervicale. L'interessamento dell'arteria vertebrale all'interno dei settori 5 e 8 viene indicato con la lettera F.

lizzazioni e solo raramente la loro evoluzione è complicata da fratture. Gli svantaggi sono rappresentati dalla necessità di possedere una valida rete di raccolta, distribuzione e conservazione; gli innesti possono essere inoltre veicoli di infezioni, necessitano di lunghi tempi di consolidazione durante i quali devono essere protetti. Tutti gli innesti, infine, sono danneggiati nella loro evoluzione biologica dalla radioterapia post-operatoria [34].

Protesi vertebrali. Le più semplici protesi sono spaziatori in metallo a struttura madreporica infissi a pressione tra i corpi sopra e sottostanti. Alcune sono costituite in forma di "gabbie" cilindriche in rete di titanio che possono venire riempite da innesti ossei o cemento. Modelli più recenti di protesi sono in carbonio e modulari, offrendo così una completa gamma di possibilità ricostruttive. I vantaggi delle protesi è quello di consentire una stabilità immediata, non vengono danneggiate dalla radioterapia e non hanno problemi di morbilità al sito di impianto. Gli svantaggi sono legati al costo, alla necessità di avere molte misure disponibili e, per quelle costruite con certi materiali, di essere causa di numerosi artefatti radiologici e di ostacolare eventuali trattamenti radianti post-operatori.

Impianto modulare in fibra di carbonio

La protesi CFRP utilizzata in tutti i casi considerati nella revisione qui presentata, è costituita da una sola o da più gabbie connesse tra loro di fibre di polimero di carbonio racchiuse in una matrice di Ultrapek a forma ottagonale. Il componente di base è disponibile in tre altezze (10, 15 e 22 mm), ognuno con due sezioni trasverse possibili: toracico (20 x 30 mm) e lombare (30 x 40 mm). Tutti questi componenti sono cavi e permettono, così, di essere riempiti da frammenti di osso corticale e spongioso (Fig. 2); inoltre, in tutti i lati, sono presenti gli alloggiamenti per la connessione della protesi con placche tipo CASF (nel caso di corporectomia mediante accesso anteriore) o strumentario posteriore (viti peduncolari connesse a barre o a placche) (Fig. 3).

La matrice polimerica rinforzata di fibre di carbonio presenta fondamentali proprietà meccaniche e biologiche: è notevolmente resistente alle forze di carico e alle forze stressanti lungo tutte le direzioni, è biologicamente inerte e non è cancerogena. Sebbene la sua principale caratteristica quale vettore di impianti autologhi non differisca di molto da altre protesi oggi presenti sul mercato, il carbonio, più del titanio o dell'acciaio inossidabile, presenta un modulo di elasticità vicinissimo a quello dell'osso corticale e, trasmettendo gli stimoli delle forze di carico lungo le linee di forza, permette prima la crescita degli innesto ossei al suo interno e la fusione di questi con la vertebra sopra e sottostante poi. Un'ulteriore peculiarità della protesi in carbonio è di essere trasparente alle Radiografie standard e, alla TC, di non creare artefatti. Questo è un grande vantaggio rispetto, ad esempio, al titanio poichè permette una efficace valutazione della osteointegrazione tra innesti e vertebra, della presenza o meno di recidive locali o di eventuale mobilizzazione dell'impianto stesso.

Fig. 2. Impianto modulare in fibra di carbonio. I due alloggiamenti consentono di riempire la protesi con frammenti di osso corticale o spugnoso e i due connettori permettono la connessione alla strumentazione posteriore.

MATERIALE E METODI

Lo studio è stato condotto su 90 casi in 89 malati di tumo-

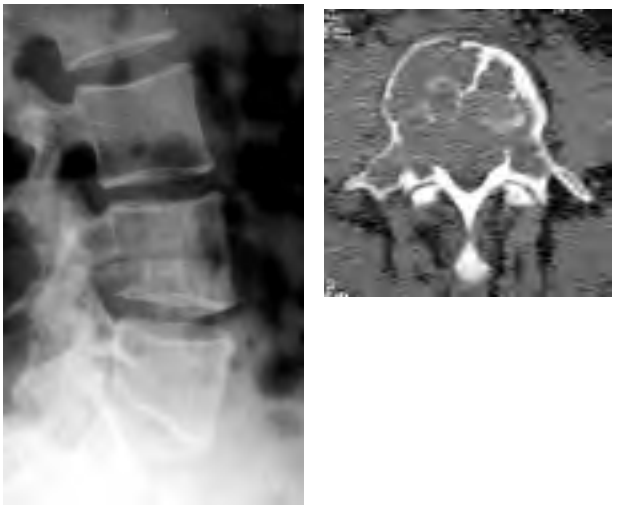

Fig. 3a-3b. D.A., donna di 32 anni. La radiografia standard in L/L mostra una lesione osteolitica in L4. La TC preoperatoria evidenzia l'estensione della lesione a tutto il corpo vertebrale.

re osseo del rachide toraco-lombare trattati dalla stessa equipe dal gennaio 1992 al dicembre 2003. Cinquantatré pazienti erano affetti da tumore primitivo, 30 da metastasi solitaria e 7 da plasmocitoma; di questi, 41 erano di sesso femminile e 48 maschi. L'età media dei pazienti è di 44 anni con un minimo di 17 anni ad un massimo di 84 anni. La diagnosi istologica è stata ottenuta su materiale prelevato da biopsia mediante ago-Tc o su sezioni al congelatore ottenute intraoperatoriamente. Tutti i tumori sono stati classificati seguendo la stadiazione oncologica di Enneking [1 20] e quella chirurgica di Weinstein, Boriani, Biagini (WBB) [2]. Le diagnosi istologiche sono state: Cordoma (15 casi), Condrosarcoma (7 casi), Emangioendotelioma (7 casi), Osteosarcoma (5 casi), Sarcoma di Ewing (2 casi), Leiomiosarcoma (3 casi), Fibrosarcoma (1 caso), Emangiopericitoma (1 caso), Osteoblastoma (1 caso), Tumore a Cellule Giganti (8 casi), Displasia Fibrosa (1 caso), Fibroma Dermoide (1 caso), Istiocitoma Fibroso Maligno (1 caso), Metastasi solitaria di origine sconosciuta (6 casi), Metastasi solitaria da ca renale (14 casi), Metastasi solitaria da ca polmonare (2 casi), Metastasi solitaria da ca della mammella (3 casi), Metastasi solitaria da ca della tiroide (2 casi), Metastasi solitaria da osteosarcoma (1 caso), Metastasi solitaria da schwannoma (1 caso), Metastasi solitaria da sarcoma sinoviale (1 caso), Plasmocitoma (7 casi). Secondo la stadiazione di Enneking i tumori primitivi sono stai classificati come IA (4 casi), IB (22 casi), IIA (2 casi), IIB (11 casi) IIIB (1 caso) e S3 i benigni (9 casi).

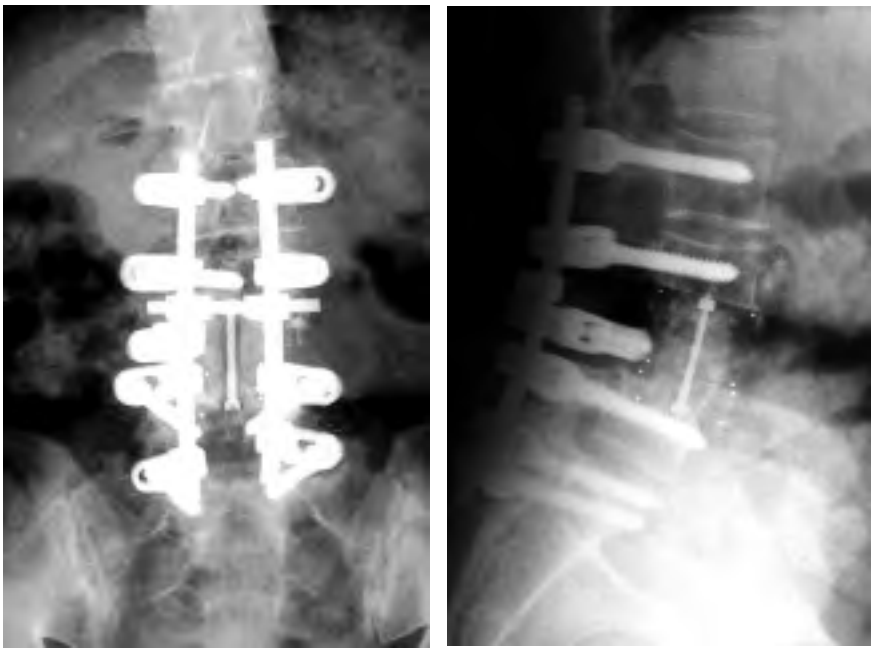

Fig. 3c-3d. L'ago-biopsia sotto c.llo TC permise di porre diagnosi di TCG. Le Radiografie standard in AP ed in L/L mostrano la ricostruzione mediante protesi modulare in carbonio dopo vertebrectomia di L4.

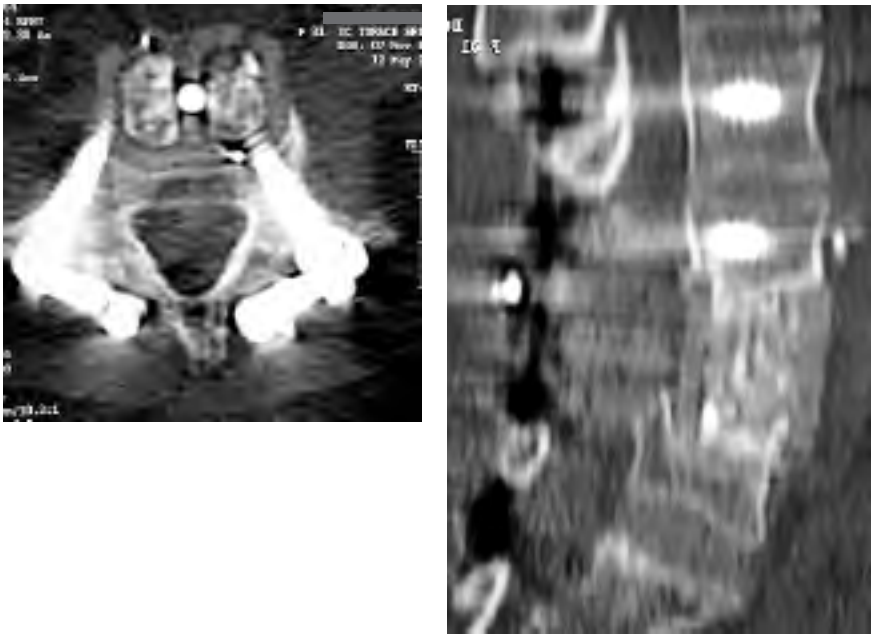

Fig. 3e-3f. Le ricostruzioni TC a 8 mesi di F.U. mostrano la completa fusione degli innesti ossei autoplastici

La malattia dei pazienti è stata classificata come "nuova lesione non ancora trattata", come "progressione" o come "recidiva". Sessantaquattro casi su 90 (71%) sono risultati "nuovi".

Di 90 casi, 32 pazienti (35,5%) sono stati sottoposti a Chemioterapia (Cht) pre-operatoria e/o a Radioterapia (Rtr). Infatti, in preparazione all'intervento, sono stati eseguiti cicli di Cht in 3 casi di Osteosarcoma. È stata eseguita solo Rtr in un caso di Metastasi di origine sconosciuta; in 4 casi di Metastatasi da Ipernefroma; in un cordoma ed in un IFM. È stata eseguita una terapia adjuvante combinata (Cht e Rtr) in due casi di Sarcoma di Ewing, in 3 casi di Plasmocitoma, in 4 Metastasi (di cui 2 da Ipernefroma) e in un caso, rispettivamente, di Osteosarcoma, di metastasi da Osteosarcoma e di Leiomiosarcoma. Quale completamento del trattamento chirurgico, 28 pazienti (31,1%) sono stati sottoposti a terapie adjuvanti post-operatorie.

Al momento del ricovero, il dolore era il reperto clinico presente in tutti i casi e solo in due pazienti (2,2%) permetteva ancora lo svolgimento di quasi tutte le comuni attività quotidiane. Il quadro clinico neurologico è stato valutato, utilizzando lo Score di Frankel modificato [35]: settantaquattro pazienti (82,2) non presentava alcun segno di interessamento delle funzionalità neurologiche (Stadio E). Nei 90 casi qui descritti, 114 sono stati i metameri del rachide toracico e lombare interessati dalla malattia: 38 (42,2%) erano localizzati al rachide toracico, mentre 52 (57,7%) avevano colpito il rachide lombare.

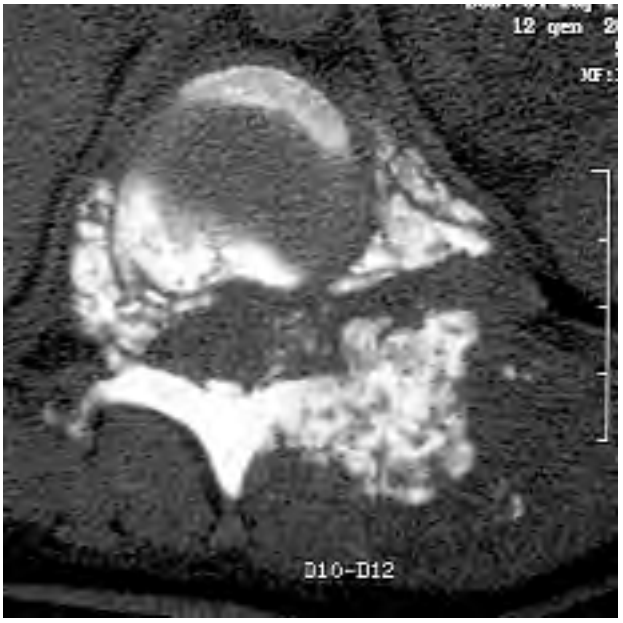

Fig. 4a. C.C., femmina di 18 anni, affetta da Osteosarcoma di T10-T11, T12 con paraplegia da 1 mese. La Tc mostra l'estensione del tumore che circonda completamente la vertebra ed occupa completamente lo spazio midollare.

TRATTAMENTO CHIRURGICO

In 70 casi (77,7%) è stato eseguita una vertebrectomia. È stata eseguita una resezione in blocco del corpo vertebrale mediante un accesso combinato posteriore/anteriore in 45 (50%) [14 16 28 36] pazienti, mediante un solo accesso posteriore [35 36] in 12 casi (13,3%) e mediante un solo accesso anteriore in 1 caso (1,1%). Sono state eseguite 32 escissione intralesionali, di cui 10 mediante un accesso posteriore (31,2%) ed anteriore combinato, 10 mediante un solo accesso posteriore (31,2%) [3] e 12 mediante un solo accesso anteriore (37,5%).

Un impianto modulare in carbonio, con un'altezza minina di 10 mm e massima di 161 mm (altezza media di 42,3 mm) è stata utilizzato per la ricostruzione delle resezioni. Nel 67,7% dei pazienti sono state utilizzate due, tre o quattro componenti protesiche (Tab. I.a). La protesi è stata riempita con innesti autoplastici costali o prelevati dalla cresta iliaca in tutti i casi (Tab. I.b), ad esclusione di 9 pazienti: in 5 di questi il posizionamento dell'impianto modulare di carbonio è stato possibile solo in posizione

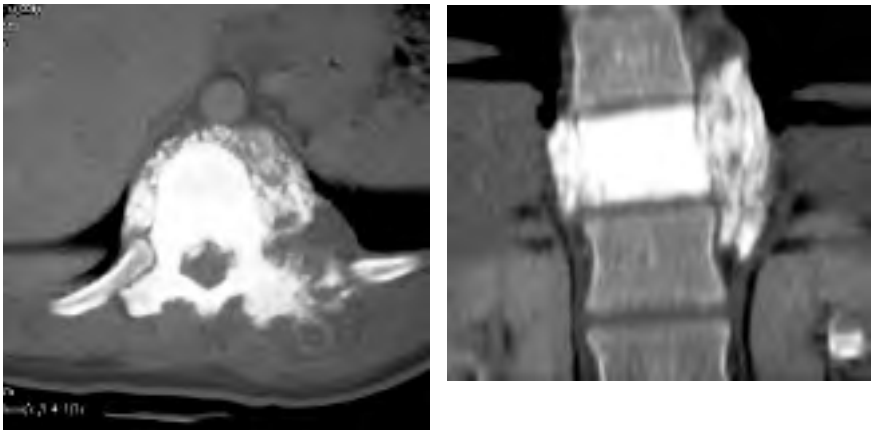

Fig. 4b-4c. La TC dopo il ciclo pre-operatorio di Chemioterapia mostra la buona risposta della malattia alla terapia adjuvante

verticale, in altre parole con l'asse longitudinale della protesi parallelo alle superfici di resezione.
Nei casi di vertebrectomia eseguita in un solo tempo chirurgico (87,3%), la protesi di carbonio è stata connessa ad una strumentazione posteriore (ISOLA® o placche VSP®) al fine di ottenere la migliore stabilità dell'impianto. Quando invece è stata eseguita una corporectomia mediante un accesso anteriore, la protesi è stata associata ad un sistema anteriore (UNIVERSITY PLATE®).

Fig. 4d-4e. La studio radiografico del pezzo di resezione dopo vertebrectomia radicale con asportazione del midollo spinale di T9-T10-T11-T12-L1

RISULTATI

Complicazioni
Complicazioni intra-operatorie sono state riscontrate in 5 pazienti (5,5%) e complicazioni durante i primi trenta giorni del periodo post-operatorio in 6 casi (6,6%); non sono state riscontrate, di contro, complicazioni nei giorni successivi (Tab. II). Nessuna delle complicazioni è associata all'impianto protesico, ma sono secondarie alle procedure chirurgiche utilizzate, caratterizzate da un lungo tempo operatorio, ed allo stato clinico secondario alla malattia dei pazienti.

Reinterventi
Nessuna revisione della protesi è stata necessaria, mentre in 3 casi, è stata necessaria la sostituzione di parte della strumentazione posteriore. In un caso la rottura di una vite peduncolare a 8 mesi dall'intervento non ha determinato nessun peggioramento clinico: tuttavia la strumentazione VSP® è stata rimossa e sostituita con una stabilizzazione posteriore mediante strumentazione ISOLA® ed artrodesi con innesto osseo autologo. In un secondo caso, a 4 mesi dall'intervento, sulla base di una positività clinica di dolore e sensazione di cedimento secondari alla mobilizzazione di uncini e viti, il paziente venne sottoposto alla revisione della strumentazione posteriore ISOLA®.

Controlli a distanza
Il follow-up (F.U.) è compreso tra un periodo minimo di 3 mesi ad un massimo di 160 mesi, con un periodo medio di 42 mesi. Tutti i pazienti sono stati ricontrollati in ambulatorio almeno una volta e tutti hanno eseguito almeno un'indagine strumentale. Viene riportato lo stato finale di ogni paziente, classificato in tre gruppi: a) "vivo continuativamente libero da malattia" (CDF); b) "vivo attualmente libero da malattia" (NED); c) "vivo con malattia" (AWD) e d) "deceduto" (DEAD). All'ultimo controllo ambulatoriale 39 pazienti sono risultati continuativamente vivi e liberi da malattia (CDF) con un follow-up medio di 44 mesi (minimo 7 mesi e massimo 112 mesi), 8 sono risultati NED con un F.U. medio di 91 mesi (minimo 53 e massimo 160 mesi), 14 (minimo 10 mesi e massimo 114 mesi) vivi con malattia con un follow-up medio di 54 mesi; 28 pazienti sono deceduti dopo un

periodo minimo di 3 mesi e massimo 65 mesi (media 21 mesi) (Tab. III).

Evoluzione della malattia neoplastica

In seguito all'intervento chirurgico, 22 pazienti (24,4%) hanno sviluppato una recidiva locale; in 11 casi (12,2%) sono state diagnosticate localizzazioni metastatiche polmonari, in 18 casi (20%) sono state evidenziate metastasi ossee.

Dolore

In base agli ultimi controlli ambulatoriali, 52 pazienti (82,4%) hanno riferito la presenza di un dolore di media intensità o nessun tipo di algia in sede di inervento. Rapportando questi dati a quelli ricavati prima del trattamento (9,8% dei casi presentavano questo particolare quadro clinico-sintomatologico prima del trattamento chirurgico) vi è stato, quindi, un notevole miglioramento: 45 (73,7%) casi hanno ottenuto un sensibile miglioramento, 9 pazienti (14,7%) presentano un quadro clinico invariato ed in 7 casi (11,4%) vi è stato un peggioramento della sintomatologia algica. Il miglioramento del dolore è stato progressivo nel tempo: ai controlli eseguiti entro i 6 mesi dall'intervento, l'86% dei pazienti avvertivano ancora dolore, ma di media intensità, entro i 12 mesi dall'intervento, la percentuale risulta essersi ridotta al 57,1%; tuttavia entro ed oltre i 2 anni dal trattamento dall'82,3% all'87,5% dei pazienti riferiscono il persistere di una scarsa o nulla dolorabilità.

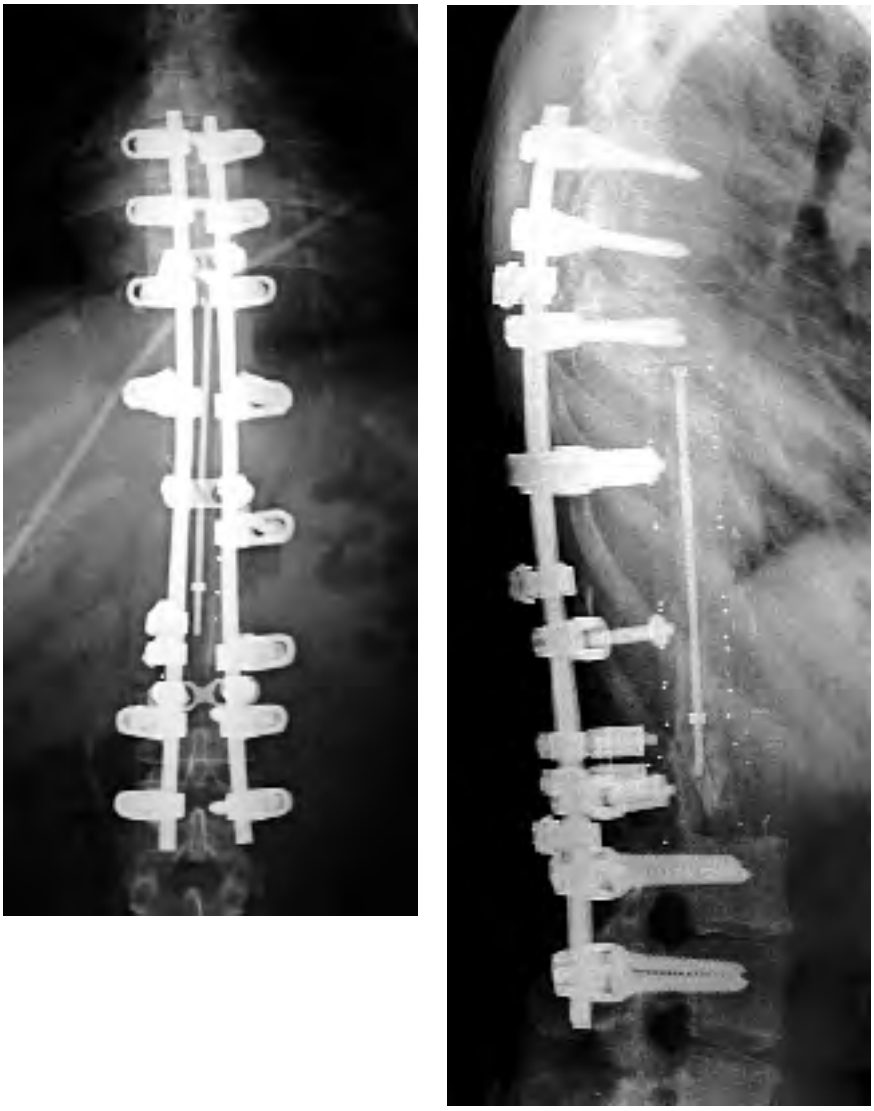

Fig. 4f-4g. Ricostruzione mediante un impianto modulare in fibra di carbonio ripiena di innesti ossei di costa di 161 mm di altezza visualizzato mediante radiografia standard in AP e L/L.

Capacità funzionale

Al momento dell'ultimo controllo clinico, il 75,6% dei pazienti avevano recuperato completamente la piena capacità di svolgere qualsiasi attività fisica, ad esclusione, ma solo in alcuni casi, di attività pesanti. Al momento del ricovero, prima del trattamento chirurgico, solo il 26,9% non presentava alcuna limitazione funzionale.

Score di Frankel

Lo score di Frankel modficato [37] divide il quadro clinico-neurologico in 6 stadi:

A = perdita completa delle funzionalità motrici e sensitive;
B = perdita completa delle funzionalità motrici e conservazione della sensibilità;
C = deficit motori che permettono la deambulazione, ma solo assistita con bastoni antibrachiali e tutori;
D1 = difficoltà motoria che permette la deambulazione, ma solo con antibrachiali;

Tab. Ia. Numero di componenti proteiche utilizzate per la ricostruzione del corpo vertebrale.

N. componenti	#	min.	max.	media
Sconosciuto	3			
Uno	18	10	44	22,6
Due	30	26	52	33,3
Tre	21	29	76	50,8
Quattro	10	39	96	65,8
Cinque	5	74	161	97,2
Sei	2	99	105	102
Sette	1	35	35	35
Totale	90			

Tab. Ib. Numero dei casi in cui la protesi è stata riempita con innesti ossei.

N. protesi	#	%
Nessun innesto	9	10
Allograft	0	0
Costa	59	65,5
Cresta iliaca	19	21,1
Costa + cresta iliaca	3	3,3

Tab. III. Stato clinico finale.

Stato clinico	#	F.U. min.	F.U. max.	media
CDF	39	7	112	44
NED	8	53	160	91
AWD	14	10	114	54
DEAD	28	3	65	21
Totale	90			

D2 = difficoltà motoria che permette, tuttavia, la deambulazione libera da tutori e bastoni antibachiali;

E = completa funzionalità motoria e sensitiva (possono essere presenti riflessi osteo-tendinei anormali).

Al momento del ricovero, tutti i pazienti sono stati sottoposti ad esame clinico-neurologico e l'82,2% dei casi presentava uno score di Frankel tipo E; all'ultimo controllo ambulatoriale l'92,1% dei pazienti presentava un quadro neurologico privo di anormalità.

Tab. II. Complicazioni secondarie al trattamento chirurgico.

Periodo/Tipo	Numero	%
Intraoperatorie		
Lesione della Dura Madre	3	3,3%
Arresto Cardiocircolatorio	1	1,1%
Lesione di un uretere	1	1,1%
Totale	5	5,5%
Immediato Post-operatorio (primi 3 gg)		
Pseudomeningocele	1	1,1%
Deiscenza della ferita	2	2,2%
Versamento pleurico prolungato	3	3,3%
Infezione	3	3,3%
TVP	1	1,1%
Insufficienza renale transitoria	1	1,1%
Infarto miocardico	1	1,1%

N.B. Viene riportatta una paralisi di quadricipite, ma questa non deve essere considerata una complicazione in quanto la radice, in questo caso particolare, è stata asportata assieme al tumore

Fusione ossea

Tutti i pazienti sono stati controllati a distanza con esami strumentali radiografici e TC ripetuti nel tempo ed in base a questi si è valutata la fusione degli innesti ossei seguendo la seguente tabella:

– *nessun innesto;*
– *stato di incertezza o ritardo di consolidazione*: presenza di un'area di radiolucenza di spesore inferiore ai 2 mm attorno ad una parte degli innesti;
– *probabile fusione ossea*: presenza di un ponte di fusione ossea;
– *fusione ossea*: aumentata densità dell'osso con la presenza di trabecole ossee continue all'interno del ponte di fusione ossea.

In 9 casi la protesi di carboio è stata impiantata senza innesti ossei, in 2 casi (2,4%) è presente uno stato di incertezza ad un follow-up medio di 8 mesi (minimo 6 mesi; massimo 10 mesi); 13 casi (16,9%) presentano una probabile fusione degli innesti ossei dopo un follow-up medio di 21 mesi (minimo 6 mesi, massimo 75 mesi), 59 casi (72,8%) presenta una fusione ossea certa dopo 46 mesi di follow-up medio (minimo 6 mesi, massimo 138) (Tab. IV).

Tab. IV. Stato di fusione ossea su base radiografica e TC.

Stato di fusione ossea	#	%
Incertezza	2	2,4
Pseudoartrosi	0	0
Ritardo di consolidazione	7	8,6
Probabile fusione osseea	13	16,9
Fusione ossea	59	72,8
Totale	81	

DISCUSSIONE

La scelta della strumentazione nel trattamento dei tumori della colonna vertebrale dipende dalla diagnosi e dalle necessità ricostruttive. Una lesione tumorale determina un'instabilità legata alla consistenza del tessuto neoplastico rispetto all'osso normale ed all'estensione della sostituzione tumorale. L'instabilità da neoplasia primitiva non è solo legata al difetto osseo, ma è un difetto globale, cioè secondario anche ad uno squilibrio dei sistemi muscolo-legamentosi interrotti dall'intervento di resezione extralesionale. In altre parole, la scelta della strumentazione e del tipo di ricostruzione nel trattamento dei tumori vertebrali dipende anzitutto dall'intervento chirurgico oncologico e dal conseguente difetto meccanico-funzionale arrecato al rachide. A sua volta l'intervento viene pianificato sulla base della diagnosi e dello stadio oncologico del tumore.

In seguito ad una resezione vertebrale, quale trattamento di una lesione neoplastica con prognosi favorevole [38], lo scopo della ricostruzione non è solo quello di permettere al paziente un recupero immediato delle attività funzionali, ma, soprattutto, una stabilità a lungo termine del rachide.

Tutti i tipi di strumentazioni posteriori consentono di ottenere una adeguata rigidità in flesso-estensione ed in flessione laterale. Tuttavia la tensione continua in rotazione assiale a cui viene sottoposta la colonna vertebrale, viene neutralizzata esclusivamente da un sistema protesico che ricostituisce la colonna anteriore del rachide [39-44].

L'uso di una protesi permette, inoltre, di eseguire in associazione una stabilizzazione posteriore mediante uno strumentario che deve bloccare meno metameri vertebrali rispetto all'estensione dei montaggi solo posteriori, associati o meno ad artrodesi intersomatica [40]. Denis et al. [39] hanno ben dimostrato che la stabilità vertebrale è secondaria all'integrità della colonna media (legamento longitudinale posteriore, la porzione posteriore dell'anulus fibroso e muro posteriore) e della colonna anteriore (legamento longitudinale anteriore, la porzione anteriore dell'anulus fibroso ed il muro anteriore). Gurwitz et al. [41] e Lim et al. [43] hanno dimostrato che, in quei casi che presentano una lesione della colonna anteriore del rachide, una sola stabilizzazione posteriore non è sufficientemente rigida da resistere alle fisiologiche forze di carico e, quindi, deve essere associata ad una stabilizzazione anteriore.

L'utilizzo, quindi, in chirurgia oncologica vertebrale, di un impianto modulare in fibra di carbonio risulta pienamente giustificato. A nostro parere i pochi svantaggi legati a questo mezzo di sintesi (alto costo e necessità di completa disponibilità delle misure), vengono ampiamente superati dalle opportunità che la protesi offre sia al paziente [45], permettendo una concessione della stazione eretta precoce, sia al chirurgo. La modularità dell'impianto, permette di risolvere qualsiasi tipo di "perdita di sostanza" secondaria ad un intervento di resezione. La particolare conformazione dell'impianto protesico permette la connessione con lo strumentario posteriore; si evita così un ulteriore allungamento del tempo operatorio anteriore, altrimenti indispensabile per applicare un altro mezzo di sintesi anteriore necessario per conferire una stabilità primaria alla protesi.

In caso di resezione totale del metamero vertebrale è indispensabile eseguire una ricostruzione circonferenziale; in altre parole è indispensabile associare all'impianto anteriore una strumentazione posteriore, in quanto, come dimostrato da Kanaiama et al. [46], una sola stabilizzazione anteriore non è in grado di ripristinare la resistenza fisiologica della colona vertebrale.

La matrice polimerica rinforzata di fibre di carbonio presenta fondamentali proprietà meccaniche e biologiche: è notevolmente resistente alle forze di carico e alle forze stressanti lungo tutte le direzioni, è biologicamente inerte e non è cancerogena. La sua principale caratteristica quale vettore di impianti autologhi non differisce di molto da altre protesi oggi presenti sul mercato. Tuttavia il carbonio, più del titanio o dell'acciaio inossidabile, presenta un modulo di elasticità vicinissimo a quello dell'osso corticale e, trasmettendo gli stimoli delle forze di carico lungo le linee di forza, permette prima la crescita degli innesto ossei al suo interno e la fusione di questi con la vertebra sopra e sottostante poi. Tutti i vari componenti della protesi sono cavi, permettendo, quindi, di riempire l'impianto con innesti ossei.

Nella nostra serie di casi, solo due pazienti sono stati sottoposti a reinterventi, ma solo a causa di complicazioni meccaniche legate alla strumentazione posteriore: nonostante ciò, non si è rilevato alcun segno di mobilizzazione dell'impianto modulare di carbonio, né alterazioni dell'evoluzione degli innesti ossei all'interno della protesi. In letteratura mondiale viene riportato un solo caso di cedimento strutturale di un manufatto preformato in carbonio, secondario tuttavia ad una pseudoartrosi settica [47]. Sebbene in letteratura siano pochi gli studi biomeccanici eseguiti su protesi di carbonio utilizzate in chirurgia oncologica, alcuni Autori [48-50] hanno dimostrato una più veloce crescita ed osteointegrazione degli innesti "protetti" da una protesi in fibra di carbonio, rispetto al tempo richiesto da un innesto osseo "libero". È stato dimostrato, inoltre, che nel contesto della superficie porosa dell'impianto protesico e a livello della supeficie di contatto protesi-osso, la presenza di tessuto fibroso in via di mineralizzazione prima e di osso neoformato organizzato poi [24 48]. La protesi modulare di carbonio è trasparente alle Radiografie standard e, alla TC, non determina artefatti. Questa peculiarità offre un aiuto importante al chirurgo nella fase di controllo post-operatorio del paziente. In chirurgia oncologica, un aspetto fondamentale del trattamento specialistico è rappresentato dai controlli clinici e strumentali post-operatori dei vari casi, che vanno ripetuti periodicamente per molti anni. È quindi importante avere la possibilità di valutare lo stato clinico del paziente mediante esami strumentali di buona qualità. L'uso di un impianto modulare di carbonio permette un'efficace valutazione dell'osteointegrazione tra innesti e vertebra, della presenza o meno di recidive locali o di un'eventuale mobilizzazione della protesi stessa.

BIBLIOGRAFIA

[1] Enneking WF. *Muscoloskeletal Tumor Surgery.* New York: Churchill Livingstone 1983:69-122.

[2] Hart RA, Boriani S, Biagini R, Currier B, Weinstein JN. *A System for surgical staging and management of spine tumors. A clinical outcome study of giant cell tumors of the spine*. Spine 1997;22:1773-83.

[3] Magerl F, Coscia MF. *Total Posterior Vertebrectomy of the Thoracic and Lumbar Spine*. Clin Orthop 1988;232:62-9.

[4] Campanacci M, Boriani S, Savini R. *Staging, Biopsy, Surgical Planning of Primary Spine Tumors*. Chir Org Mov 1983;75:99-103.

[5] Dahlin DC. *Bone Tumors. General Aspects and Data on 6221 cases.* Charles C. Thomas, Springfield Ill. 1978.

[6] Huvos AG. *Bone Tumors. Diagnosis, Treatment and Prognosis.* Philadelphia: Saunders 1991.

[7] Mirra JM, Picci P, Gold RM. *Bone Tumors. Clinical, Radiologic and Pathologic Correlation.* Philadelphia/London: LEA & Febiger 1989.

[8] Schajowich F. *Tumors and Tumorlike Lesions of Bone and Joints.* Berlin: Springer Verlag 1981.

[9] Wilner D. *Radiology of bone tumors and allied disorders.* Philadelphia: WB Saunders 1990.

[10] Fountain SS. *A Single-Step Combined Surgical Approach for Vertebral Resection*. J Bone Joint Surg 1979;61A:1011-7.

[11] Goutallier D, Blachier D. *La corporectomie vertébrale*. In: de Seze S, et al. *L'Actualité Rhumatologique.* Paris: L'Expansion Scientifique 1986.

[12] Louis R, Casanova J, Bafferte M. *Tecniques Chirurgicales des Tumeurs du Rachis*. Rev Chir Orthop 1976;62:57-70.

[13] Lubicky JP, Patel NS, DeWald RL. *Two-Step Spondylectomy for Giant Cell Tumor*. Spine 1983;6:113-4.

[14] Roy-Camille R, Mazel CH, Saillant G, Lapresle PH. *Treatment of malignant tumors of the spine with posterior instrumentation*. In: Sundaresan N, Schmidek HH, Schiller AL, Rosenthal DI. (ed.) *Tumors of the Spine. Diagnosis and Clinical Management.* Philadelphia: W.B. Saunders 1990, pp. 473-487.

[15] Stener B. *Surgical Treatment of Giant Cell Tumors, Chondrosarcomas, and Chordomas of the Spine*. In: Uhthoff HK, ed. *Current Concepts of Diagnosis and Treatment of Bone and Soft Tissue Tumors.* Berlin: Springer-Verlag 1984, pp. 233-242.

[16] Stener B, Jensen E. *Complete Removal of Three Vertebrae for Giant Cell Tumor*. J Bone Joint Surg 1971;53B:278-87.

[17] Tomita K, Kawahara N, Baba H, Tsuchiya H, Nagata S, Toribatake Y. *Total en bloc spondylectomy for solitary spinal metastases*. International Orthopaedics (SICOT) 1994;18:291-8.

[18] Campanacci M. *Tumors of Bone and Soft Tissues.* Bologna: Aulo Gaggi; Berlin: Springer Verlag 1990.

[19] Fidler MW. *Radical resection of vertebral body tumours. A surgical technique used in ten cases*. J Bone Joint Surg 1994;76B:765-72.

[20] Enneking WF, Spainer SS, Goodman MA. *A System for the Surgical Staging of Muscoloskeletal Sarcomas*. Clin Orthop 1980;153:106-20.

[21] Boriani S, Capanna R, Donati D, Levine A, Picci P, Savini R. *Osteoblastoma of the Spine*. Clin Orthop 1992;278:37-45.

[22] Boriani S, Chevalley F, Weinstein JN, Campanacci L, De Iure F, Biagini R. *Chordoma Of The Spine Above Sacrum - Treatment and outcome in 21 cases*. Spine 1996;13:1569-77.

[23] Suit HD, Goiten M, Munzenreider J, et al. *Definitive radiation therapy for chordoma and chondrosarcoma of base of skull and cervical spine*. J Neurosurg 1982;56:377-85.

[24] Biagini R, Boriani S, Andreoli I, De Iure F, Campanacci L, Di Fiore M, et al. *Surgical technique: dorsal vertebral hemiresection for bone tumors*. Chir Org Mov 1994;79:331-7.

[25] Boriani S, Biagini R, Zanoni A, Ruggieri P, De Iure F, Di Fiore M, et al. *Surgical technique: lumbar vertebrectomy for bone tumors*. Chir Org Mov 1994;79:163-73.

[26] Boriani S, Biagini R, De Iure F, Andreoli I, Campanacci L, Lari S. *Lumbar Vertebrectomy for Bone Tumor*. Orthopaedics & Traumatology 1995;12:125-34.

[27] Boriani S, Biagini R, Andreoli I, De Iure F, Campanacci L, Dimitri S, et al. *Resection of the vertebral arch in the treatment of neoplasms of the spine*. Chir Org Mov 1995;80:71-7.

[28] Boriani S, Biagini R, De Iure F, Bertoni F, Malaguti MC, Di Fiore M, et al. *En Bloc resections of bone tumors of the thoracolumbar spine. A preliminary report on 29 cases*. Spine 1996;16:1927-31.

[29] Sundaresan N, Di Giacinto GV, Krol G, Hughes JEO. *Complete spondylectomy for malignant tumors*. In: Sundaresan N, Schmidek HH, Schiller AL, Rosenthal DI, ed. *Tumors of the Spine. Diagnosis and Clinical Management.* Philadelphia: W.B. Saunders 1990, pp. 438-445.

[30] Weinstein J, Hart R, Boriani S, Biagini R, Currier B. *Spine tumors: surgical staging and clinical outcome. Application to Giant Cell Tumors of the Spine*. 21st Meeting of the ISSLS Proceedings, Seattle, Washington, June 21 to 25, 1994.

[31] Lassale B, Guigui P, Delecourt C. *Voies d'abord du rachis*. Encycl Méd Chir Techniques Chir Orth Traum 1995;8:44-150.

[32] Di Fiore M, Lari S, Boriani S, Fornaro G, Perin S, Malferrari A, et al. *Major vertebral surgery: intra- and postoperative anaesthesia-related problems*. Chir Organi Mov 1998;83:65-72.

[33] Biagini R, Boriani S, Casadei R, Bandiera S, De Iure F, Campanacci L, et al. *Resections techniques in the treatment of vertebral neoplasms*. Chir Org Mov 1997;82:341-55.

[34] Boriani S, Weinstein JN. *Differential diagnosis and surgical treatment of primary benign and malignant Neoplasm*. In: Frymoyer ed. *The adult spine. Principles and Practice*. *2nd Ed.* Philadelphia: Lippincott-Raven 1996.

[35] Roy-Camille R, Saillant G, Mazel CH, Monpierre H. *Total vertebrectomy as treatment of malignant tumors of the spine*. Chir Organi Mov 1990;75:94-6.

[36] Kawahara N, Tomita K, Matsumototo T, Fujita T. *Total en bloc spondilectomy for primary malignant vertebral tumors*. Chir Organi Mov 1998;83:73-86.

[37] McGuire RA. *Physical examination in spinal trauma*. In: Levine AM, Eismont FJ, Garfin SR, Zigler JE, eds. *Spine trauma.* Philadelphia: W.B. Saunders Company 1998, pp. 16-27.

[38] Boriani S, Biagini R, De Iure F, Bandiera S, Di Fiore M, Bandello L, et al. *Resection surgery in the treatment of vertebral tumors*. Chir Org Mov 1998;83:53-64.

[39] Denis F. *The three column spine and its significance in the classification of acute thoracolumbar spinal injuries*. Spine 1983;8,8:817-31.

[40] Gurr KR, McAfee PC, Shih Chi-Ming. *Biomechanical analysis of anterior and posterior instrumentation systems after corpectomy. A calf-spine model*. J Bone Joint Surg 1988;8:1182-91.

[41] Gurwitz GS, Dawson JM, McNamara MJ, Federspiel CF, Spengler DM. *Biomechanical analysis of three surgical approaches for lumbar burst fractures using short-segment instrumentation*. Spine 1993;8:977-82.

[42] MacMillan M, Glowczewskie F. *Biomechanical analysis of a new anterior spine implant for post-corpectomy instability*. J Spinal Disord 1995;8:56-61.

[43] Tae-Hon Lim, An HS, Hong JH, Ahn JY, You JW, Eck J, et al. *Biomechanical evaluation of anterior and posterior fixations in an unstable calf spine model*. Spine 1997;3:261-6.

[44] Zdeblick TA, Warden KE, Eng M, Zou D, McAfee PC, Abitbol JJ. *Anterior spinal fixators. A biomechanical in vitro study*. Spine 1993;4:513-7.

[45] Steffe AD, Sitkowski DJ, Topham LS. *Total vertebral body and pedicle arthroplasty*. Clin Orthop 1986;203:203-8.

[46] Kanayama M, Ng JTW, Cunningham BW, Abumi K, Kaneda K, McAfee PC. *Biomechanical analysis of anterior versus circumferential spinal reconstruction for various anatomic stages of tumor lesions*. Spine 1999;5:445-50.

[47] Tullberg T. *Failure of a carbon fiber implant*. Spine 1998;16:1804-6.

[48] Adams D, Williams DF, Hill J. *Carbon fiber-reinforced carbon as a potential implant material*. J Biomed Mater Res 1978;12:35-42.

[49] Brantigan JW, McAfee PC, Cunningham BW, Wang H, Orbegoso CM. *Interbody lumbar fusion using a carbon fiber cage implant versus allograft bone. An investigational study in the Spanish goat*. Spine 1994;19:1436-44.

[50] Lewandowska-Szumiel M, Komender J, Chlopek J. *Interaction between carbon composites and bone after intrabone implantation*. J Biomed Mater Res 1999;48:289-96.