GIORNALE ITALIANO di ORTOPEDIA e TRAUMATOLOGIA

Fondato da Giorgio Monticelli nel 1974

ORGANO UFFICIALE DELLA SOCIETÀ ITALIANA DI ORTOPEDIA E TRAUMATOLOGIA

Direttore Scientifico: Francesco Pipino†

Vice Direttori: Federico Grassi, Umberto Tarantino

Direttore Responsabile: Patrizia Alma Pacini

Comitato dei Referee: Fabio Bestetti, Giorgio Maria Calori, Giuseppe De Giorgi, Alberto Corrado Di Martino, Fabio Donelli, Antonio Gigante, Ernesto Macrì, Milena Mastrogiacomo, Giuseppe Mineo, Filippo Randelli, Giuseppe Solarino, Tiziano Villa

Consiglio Direttivo S.I.O.T. biennio 2012-2014
Presidente: Paolo Cherubino
Vice-Presidenti: Rodolfo Capanna, Giuseppe Sessa
Consiglieri: Fabio Catani, Michele D'Arienzo, Angelo Dettoni, Gianfranco Longo, Attilio Rota, Federico Santolini, Umberto Tarantino, Giovanni Zatti
Past-President: Marco d'Imporzano
Garante: Pietro Bartolozzi
Segretario: Andrea Piccioli
Segretario Generale: Elena Cristofari
Revisori dei Conti: Pasquale Bianchi, Dante Dallari, Francesco Franchin
Presidente Nuova Ascoti: Michele Saccomanno

Comitato Scientifico: Paolo Adravanti, Ernesto Amelio, Stefano Astolfi, Marco Berlusconi, Dario Capitani, Giuliano Cerulli, Gian Carlo Coari, Ferdinando Da Rin, Angelo Dettoni, Marco d'Imporzano, Onofrio Donzelli, Luigi Fantasia, Piero Garosi, Franco Gherlinzoni, Giuseppe Giannicola, Sandro Giannini, Cosimo Gigante, Marco Guelfi, Vincenzo Guzzanti, Giulio Maccauro, Romano Marsano, Daniele Fabris Monterumici, Redento Mora, Francesco Munari, Roberto Padua, Giorgio Eugenio Pajardi, Ferdinando Priano, Luigi Promenzio, Michele Rampoldi, Emilio Romanini, Carlo Luca Romanò, Mario Igor Rossello, Roberto Rotini, Nicola Santori, Filippo Maria Senes, Paolo Tranquilli Leali, Donato Vittore, Gustavo Zanoli, Giovanni Zatti

Referenti Rubriche
Editoriali: Francesco Pipino†
Linee guida: Andrea Piccioli
Notiziario: Elena Cristofari
Pagina sindacale: Michele Saccomanno
Novità legali e giuridiche: Ernesto Macrì

WWW.GIOT.IT

Edizione e stampa
Pacini Editore S.p.A.
Via A. Gherardesca 1 • 56121 Pisa
Tel. +39 050 313011 • Fax +39 050 3130300
info@pacinieditore.it • www. pacinimedicina.it

PACINI EDITORE MEDICINA

Registrato presso il Tribunale di Roma – n. 14690 del 1972

VOL. XL • Fasc. 4 • 2014

INDICE

In ricordo del prof. Francesco Pipino
F. Franchin 139

ARTICOLI ORIGINALI

Studio comparativo sull'efficacia di Tendhyal® nella tendinopatia achillea e nell'epicondilite
F. Lazzaro 141

Sindromi compartimentali dell'avambraccio, della mano e della gamba da iniezioni di sostanza in pazienti tossicodipendenti: descrizione di 4 casi di insolita patogenesi (case reports)
P.L. Merlo, R. Mele, S. Cametti 151

ARTICOLO DI AGGIORNAMENTO

Trunnionosis: il fenomeno dell'usura a carico dell'interfaccia testa-cono morse nelle protesi d'anca
M. Ometti, G. Fraschini 157

CASO CLINICO

Riduzione e sintesi nelle fratture-lussazioni dell'epifisi prossimale dell'omero. Analisi di due casi clinici
P. Maniscalco, M. Caforio, P. Mantelli, L. Bisogno 159

BORSA DI STUDIO S.I.O.T.

Riduzione cruenta della lussazione congenita dell'anca in età evolutiva: risultati a medio termine ed evoluzione
E. Samaila, M. Magnani, L. Reggiani Marchesini, P. Bartolozzi, O. Donzelli ... 165

ANGOLO DELLA STORIA

Africo Serra: l'ortopedico di trincea che si lanciò nella neurochirurgia!
N. Spina 172

IN RICORDO DEL PROF. FRANCESCO PIPINO

Francesco Pipino nato ad Ivrea nel 1931, cresciuto in Valle d'Aosta dove imparava ad amare la natura ed a conoscere le fatiche necessarie per arrivare in cima.
Genova è stata la sua base di partenza ed il suo punto di arrivo.
A Genova infatti percorse il suo iter universitario nella facoltà di medicina conseguendo prima la laurea e poi, col suo primo Maestro, prof. Carlo Pais, la specializzazione in Ortopedia, cioè in quella Disciplina che più forse si avvicinava ad un'altra sua grande passione: l'architettura.
A Genova in quegli anni di studio e lavoro iniziò a comprendere il significato del proprio mestiere di medico nel rapporto umano col malato e l'importanza del rigore scientifico nella sua attività universitaria.
Di questo Pipino divenne un grande esempio per i colleghi.
Ben presto le vicende del lavoro e della carriera universitaria lo costrinsero a spostarsi con la famiglia molto lontano da Genova, in Puglia a Bari, dove continuò il suo percorso sotto la guida di un altro Maestro, il Prof. Enzo de Marchi, perfezionando la preparazione in molti campi dell'ortopedia.
Pipino è oggi conosciuto per la sua chirurgia protesica e per le sue protesi, ma non tutti sanno che in terra pugliese si dedicò a fondo all'ortopedia infantile, in particolare nel settore delle malformazioni e della spasticità infantile.
In questo campo soprattutto si manifestò la sua estrema disponibilità al dialogo con i genitori dei piccoli infermi, cui dava speranza, tranquillità e sicurezza, anche nei casi più gravi.
Sulla chirurgia degli spastici assieme a Vittorio Valerio fu autore di una relazione al 59° Congresso SIOT del 1974 che, come si usava allora, è una vera monografia che ancor oggi presenta validità scientifica e pratica.
Durante il lungo soggiorno a Bari, dove raggiunse l'apice della carriera universitaria, la sua capacità inventiva, derivata dalla curiosità e dallo studio, lo portò a realizzare alcune delle sue importanti tecniche operatorie, che tanto hanno giovato sia ai malati che al perfezionamento della chirurgia ortopedica.
Furono gli anni dedicati anche alla ricerca ed allo sviluppo delle protesi articolari; la prima fu la protesi di caviglia del 1975, progettata con l'ing. Mario Calderale, poi fu la volta delle protesi d'anca con prodotti originali ed ancor oggi attuali quali il cotile biequatoriale e soprattutto la lo stelo "biodinamico" a conservazione del collo che nel 1979 precedeva e affermava gli attuali concetti della "miniinvasività" in chirurgia ortopedica.
Pur raggiungendo la vetta della carriera universitaria ed anche la più alta carica dell'ortopedia, quella di Presidente della Società Italiana nel 1998, l'anima restava quella del ragazzo che percorreva le montagne della Valle d'Aosta, per cui la sua migliore "ricreazione dello spirito" era quella, quando poteva, di vedere i suoi cani correre sulle colline del Sud.

Tant'è, pur non essendo genovese, il richiamo della lanterna lo riportò nel 1993, dopo più di trent'anni, a Genova, a San Martino, in quell'ospedale dove lavorò ancora per dieci anni con quella eccellenza che è stata una costante nella sua vita. Sono gli anni della sua attività con la robotica per la protesica d'anca e di ginocchio che lo portò ad avere la prima esperienza clinica in Italia dell'impianto robotizzato della protesi d'anca, con una casistica numerosa.
Andò in pensione nei primi anni 2000, ma la sua attività, culturale e scientifica ebbe addirittura un'accelerazione, con una continua partecipazione a congressi e praticando una costante attività di insegnamento rivolta agli specializzandi ed a giovani colleghi.
Dal Prof. Pipino, che una rapida, inesorabile malattia ha tolto ai tantissimi amici, discepoli ed alla nostra Comunità Scientifica possa venire un insegnamento di quelle che sono state le linee guida della sua vita: l'onestà, l'etica professionale senza deroghe e la cultura specialistica al servizio del malato.

Francesco Franchin

Pacini Editore desidera ricordare il professor Francesco Pipino per la preziosa collaborazione nella realizzazione del *Giornale Italiano di Ortopedia e Traumatologia* che Lo ha visto protagonista in questa lunga esperienza in cui la rivista si è affermata nel panorama nazionale come periodico di alto profilo scientifico.
La Sua correttezza e cordialità ci hanno consentito di lavorare in piena armonia arricchendo la nostra esperienza editoriale di nuove competenze professionali e umane.
La famiglia Pacini e i collaboratori della casa editrice, nelle persone che di volta in volta hanno avuto modo di lavorare con Lui, si uniscono alla Società SIOT nel saluto all'illustre professor Francesco Pipino.

Patrizia Pacini
Consigliere delegato
Pacini Editore S.p.A.

GIOT 2014;40:141-150

STUDIO COMPARATIVO SULL'EFFICACIA DI TENDHYAL® NELLA TENDINOPATIA ACHILLEA E NELL'EPICONDILITE

Comparative study on Tendhyal® efficacy in Achilles tendinopathy and epicondylitis

F. LAZZARO
Centro di Chirurgia Ortopedica Oncologica, Istituto Ortopedico "Gaetano Pini", Milano

Indirizzo per la corrispondenza:
Fabio Lazzaro
Centro di Chirurgia Ortopedica Oncologica
Istituto Ortopedico "Gaetano Pini"
via G. Pini 9, 20122 Milano
E-mail: fabio.lazzaro@gpini.it

Ricevuto il 28 maggio 2014
Accettato il 6 giugno 2014

RIASSUNTO
La tendinopatia achillea e l'epicondilite costituiscono alcune tra le tendinopatie più comuni nella popolazione generale. Questo studio randomizzato in aperto ha indagato l'effetto di Tendhyal®, un complesso di attivi utili a favorire il metabolismo e i processi autoriparativi del tendine, in pazienti con tendinopatia achillea ed epicondilite.
Sono stati arruolati 60 pazienti, 30 con tendinopatia achillea e 30 con epicondilite: in ciascun gruppo 15 pazienti sono stati trattati con fisioterapia (10 sedute di tecarterapia associata a massaggio trasverso profondo secondo Cyriax) e 15 pazienti sono stati trattati con fisioterapia più assunzione di 1 compressa di Tendhyal® ogni 12 ore per 30 giorni. I pazienti sono stati valutati a 7, 15 e 30 giorni per dolore, funzione e assunzione di paracetamolo.
A 30 giorni il punteggio VAS dolore era più favorevole nel gruppo fisioterapia + Tendhyal® (F+T) rispetto al gruppo fisioterapia (F) sia nell'epicondilite (VAS dolore a 30 gg, media ± ES: 2,80 ± 0,40 F *vs.* 1,33 ± 0,39 F+T) sia nella tendinopatia achillea (VAS dolore a 30 gg: 3,40 ± 0,45 F *vs.* 1,60 ± 0,34 F+T). Inoltre nell'epicondilite la riduzione del dolore è stata ottenuta più precocemente nel gruppo F+T (7 giorni) rispetto al gruppo F. Per quanto riguarda la funzione, i punteggi delle scale PRTEE per l'epicondilite e della VISA-A per la tendinopatia achillea sono risultati più favorevoli nei gruppi F+T rispetto ai gruppi F sia nella rilevazione a 15 giorni sia in quella a 30 giorni. Una maggiore percentuale di pazienti nei gruppi F+T rispetto ai gruppi F, infine, ha ridotto il consumo di paracetamolo rispetto al periodo precedente a ogni rilevazione, sia nell'epicondilite che nella tendinopatia achillea, con una differenza apprezzabile sin dalla prima settimana. Il trattamento con Tendhyal® in aggiunta alla fisioterapia ha permesso di ottenere una più precoce e più marcata riduzione del dolore rispetto alla sola fisioterapia, e un più marcato miglioramento della funzione.

Parole chiave: epicondilite, tendinopatia achillea, fisioterapia, Boswellia, collagene di tipo I, acido ialuronico, glucosamina

SUMMARY
Achilles tendonitis and epicondylitis are major commonly encountered tendinopathies in orthopaedic practice. This open randomized study examined effects of Tendhyal®, an active complex aimed to favour tendon metabolism and restoration, in patients affected by the above mentioned tendinopathies. Sixty patients (30 Achilles tendonitis and 30 epicondylitis) were enrolled. In each group 15 patients underwent physical therapy only (P), while the other 15 physical therapy plus Tendhyal® 1 tablet/12 hours for 30 days (P+T). Assessment on pain, function and paracetamol intake were performed at day 7, 15 and 30. At day 30 VAS score gave a lower pain score in P+T vs P group both in epicondylitis (mean ± SEM: 2.80 ± 0.40 P *vs.* 1.33 ± 0.39 P+T) and in Achilles tendonitis (3.40 ± 0.45 P *vs.* 1.60 ± 0.34 P+T). Furthermore, pain reduction in epicondylitis was achieved faster in group P+T (7 days) than in group P. Functional scores (PRTEE on epicondylitis and VISA-A on Achilles tendonitis) showed better results in P+T groups at day 15 and 30. Incidence of patients taking paracetamol was constantly lower in P+T groups. Tendhyal® treatment associated with physical therapy allows an early and more remarkable pain reduction, and better functional recovery in comparison with physical therapy only.

Key words: epicondylitis, Achilles tendinopathy, physical therapy, Boswellia, type I collagen, hyaluronic acid, glucosamine

INTRODUZIONE

La tendinopatia achillea e l'epicondilite sono tra le tendinopatie più comuni nella popolazione generale.
Frequentemente si tratta di condizioni che evolvono cronicamente con l'instaurarsi di una tendinosi e la comparsa delle tipiche alterazioni patologiche a carico dell'istologia del tendine, nonché delle sue proprietà biomeccaniche.
Il trattamento conservativo si basa generalmente su riposo (per l'epicondilite anche con l'uso di tutori), uso di paracetamolo o FANS, esercizi di stretching e rinforzo, terapie fisiche, iniezioni di acido ialuronico. All'impiego di corticosteroidi per via sistemica o iniettiva locale oggi si ricorre con molte più cautele rispetto al passato, per il loro effetto di inibizione della sintesi di collagene nel tessuto [1] e un documentato aumento del rischio di rottura soprattutto nei tendini sottoposti a intense sollecitazioni quali l'achilleo [2].
La caratterizzazione clinica e istopatologica ha ormai chiarito che nelle tendinopatie la componente infiammatoria, seppure spesso presente nella fase iniziale della patologia, è marginale quando la tendinopatia si caratterizza essenzialmente come tendinosi [2 3].
Va aggiunto che il ruolo dell'infiammazione come origine del sintomo doloroso è stato ridimensionato chiamando in causa come altri potenziali meccanismi l'aumento del numero di terminazioni nervose e della produzione di alcuni neurotrasmettitori [4-6], e inoltre che alcuni aspetti della risposta infiammatoria sono considerati condizione necessaria al processo di guarigione dei tendini e al ripristino di un'organizzazione tissutale il più possibile simile a quella del tendine sano [7].
Un approccio farmacologico destinato alla soppressione completa della risposta infiammatoria non sembra quindi trovare un razionale alla luce di queste considerazioni, mentre la sua modulazione con attenuazione dei meccanismi lesivi per l'organizzazione del tessuto (per esempio il rilascio di metalloproteasi che degradano il collagene) potrebbe rivelarsi vantaggiosa.
In questa prospettiva appare particolarmente interessante la possibilità di intervenire con sostanze che, assunte per via orale, agiscano in senso trofico e protettivo nei confronti del tessuto tendineo. Se questo approccio è già consolidato in altri contesti artroreumopatici (per esempio nella condroprotezione dell'osteoartrosi), nelle tendinopatie rappresenta un'opportunità ancora poco esplorata.
Questo studio si è proposto pertanto di indagare, in pazienti con epicondilite o con tendinopatia achillea, l'effetto di Tendhyal®, un complesso di attivi utili a favorire il metabolismo dei tessuti tendinei contenente estratti di Boswellia serrata, glucosamina cloridrato, acido ialuronico e collagene di tipo I. I principi attivi della B. serrata sono ampiamente utilizzati nella medicina tradizionale nell'ambito delle malattie muscoloscheletriche. Tendhyal® è stato somministrato in aggiunta a un trattamento fisioterapico.

METODI

Questo studio, dal disegno randomizzato in aperto, ha arruolato 60 pazienti con diagnosi di epicondilite o tendinopatia achillea al terzo medio (2-7 cm dall'inserzione calcaneare) e sintomatologia insorta da meno di tre mesi in grado di interferire in maniera significativa con le attività della vita quotidiana.
La diagnosi di epicondilite o di tendinopatia achillea era formulata in base sia a criteri clinici sia a indagini strumentali (ecografia o RMN).
Sono stati esclusi dallo studio pazienti con altre reumoartropatie o processi infiammatori acuti e i soggetti che avevano ricevuto precedenti trattamenti per epicondilite o tendinopatia achillea ipsilaterale, fratture, patologie del rachide cervicale o lombosacrale, patologie neurologiche, oncologiche, deficit cognitivi o che avevano anamnesi positiva per interventi chirurgici sul gomito, sulla gamba o sulla caviglia.

Trattamenti

I soggetti erano assegnati in maniera casuale, utilizzando una tabella di randomizzazione, a uno dei seguenti gruppi di trattamento:

- Gruppo A (30 pazienti): trattamento fisioterapico con tecarterapia associata a massaggio trasverso profondo (MTP) secondo Cyriax (10 sedute). In ogni seduta erano eseguiti 20 minuti di massaggio profondo seguiti da 20 minuti di tecarterapia in modalità sia capacitiva che resistiva multisequenziale.
- Gruppo B (30 pazienti): lo stesso trattamento fisioterapico più l'assunzione di 1 compressa di Tendhyal® ogni 12 ore per 30 giorni. La composizione in principi attivi di Tendhyal® è la seguente: ialuronato sodico (di origine biotecnologica) 20 mg, formulazione fosfolipidica di acidi triterpenici da Boswellia serrata Roxb. ex Colebr. (Casperome®) 250 mg; collagene di tipo I 50 mg; glucosamina HCl 250 mg.

L'uso di paracetamolo era ammesso al bisogno.

Outcome

Per il dolore sono stati valutati i seguenti outcome:

- per l'*epicondilite* punteggio alla VAS (Visual Analogue Scale) alla dorsiflessione del polso a gomito esteso contro resistenza e/o alla dorsiflessione del terzo dito;
- per la *tendinopatia achillea* punteggio alla VAS alla palpazione locale, alla dorsiflessione dell'articolazione tibiotarsica e alla marcia in equinismo.

Per la funzione sono stati valutati i seguenti outcome:

- per l'*epicondilite*: punteggio alla scala **Patient-Rated Tennis Elbow Evaluation (PRTEE)** nella traduzione italiana validata [8], somministrata dallo specialista. La PRTEE

TABELLA I.
Schema di valutazione dei pazienti nel corso dello studio.

	Basale	7 gg	15 gg	30 gg
VAS dolore	X	X	X	X
PRTEE/VISA-A	X	-	X	X
Consumo analgesici	X	X	X	X

include tre sottoscale, una per il dolore (PRTEE dolore) e due per la funzione: le due relative alla funzione indagano il grado di disabilità nello svolgimento delle funzioni quotidiane (PRTEE funzione - attività abituali), e nello svolgimento di compiti specifici (PRTEE funzione - attività specifiche). Viene anche presentato un punteggio totale della scala (PRTEE totale).
La PRTEE prevede risposte con una scala numerica discreta da 0 (nessun dolore o disabilità) a 10 (il massimo dolore o disabilità immaginabile): a un punteggio inferiore corrisponde una situazione più favorevole.

- per la *tendinopatia achillea*: punteggio alla scala **Victorian Institute of Sport Assessment – Achilles questionnaire (VISA-A)** nella traduzione italiana validata [9], somministrata dallo specialista. Il VISA-A si compone di 8 domande, le prime tre sul dolore e le rimanenti su funzionalità e capacità nello svolgimento di attività. Le prime sette domande prevedono risposte con una scala numerica discreta da 0 (dolore o disabilità severa) a 10 (nessun dolore o disabilità), mentre nella domanda numero 8 il massimo punteggio possibile è 30 (nessun dolore o disabilità): a un punteggio superiore corrisponde una situazione più favorevole.

È stato inoltre valutato il consumo di analgesici (paracetamolo) chiedendo al paziente di riferire se, durante il periodo dello studio, questo fosse invariato, aumentato o diminuito rispetto al periodo precedente.
I pazienti sono stati valutati all'arruolamento, a 7 giorni, a 15 giorni e a 30 giorni secondo lo schema riportato nella Tabella I.

RISULTATI

Sono stati arruolati 30 pazienti con epicondilite e 30 con tendinopatia achillea.
Dei pazienti con epicondilite 15 sono stati assegnati al trattamento con fisioterapia e i rimanenti 15 al trattamento con fisioterapia più Tendhyal®. Analogamente, dei pazienti con tendinopatia achillea 15 sono stati assegnati al trattamento con fisioterapia e i rimanenti 15 al trattamento con fisioterapia più Tendhyal®.
Le caratteristiche dei pazienti sono riportate nella Tabella II: per ciascun tipo di tendinopatia i due gruppi di trattamento apparivano omogenei per età e durata dei sintomi.

Effetti sul dolore

Epicondilite. Nella valutazione del dolore con la VAS ai test evocativi come descritti, entrambi i trattamenti hanno determinato una riduzione significativa del sintomo al termine del periodo di studio.
I pazienti trattati con fisioterapia + Tendhyal® hanno mostrato punteggi inferiori rispetto a pazienti trattati con sola

TABELLA II.
Caratteristiche dei gruppi di trattamento nei pazienti con epicondilite e in quelli con tendinopatia achillea.

Epicondilite	Fisioterapia	Fisioterapia + Tendhyal®
Numero	15 (6 M, 9 F)	15 (7 M, 8 F)
Età	47 ± 11 (min 28; max 65)	47 ± 14 (min 25; max 68)
Durata sintomi (gg)	40 ± 24 (min 10; max 90)	41 ± 21 (min 15; max 90)
Lato colpito	12 dx, 3 sx	12 dx, 3 sx
Concordanza con mano dominante	9	10
Tendinopatia achillea	**Fisioterapia**	**Fisioterapia + Tendhyal®**
Numero	15 (8 M, 7 F)	15 (10 M, 5 F)
Età	46 ± 16 (min 26; max 70)	49 ± 14 (min 23; max 71)
Durata sintomi (gg)	58 ± 23 (min 30; max 90)	51 ± 27 (min 15; max 90)
Lato colpito	10 dx, 5 sx	9 dx, 6 sx

FIGURA 1 A-B.
Effetto dei trattamenti sul punteggio alla scala VAS per il dolore ai test evocativi nei pazienti con epicondilite (A) e con tendinopatia achillea (B). I dati sono espressi come media ± ES.

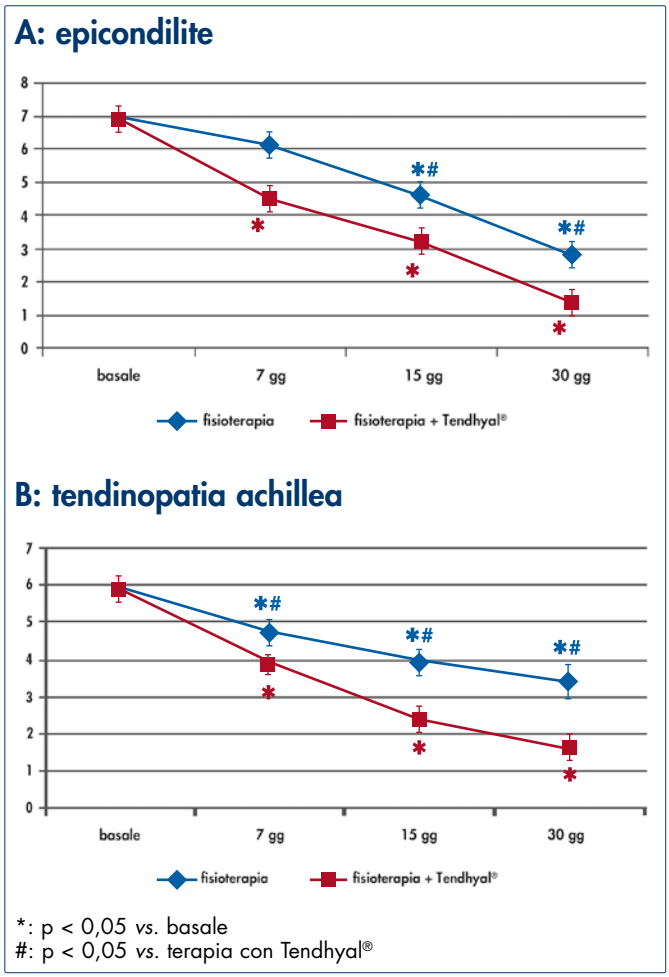

fisioterapia a 7, 15 e 30 giorni, con differenze fra i due trattamenti statisticamente significative ai 15 e ai 30 giorni ($p < 0,05$).

Inoltre già a 7 giorni di trattamento i pazienti trattati con Tendhyal® in associazione alla fisioterapia mostravano un significativo beneficio rispetto alla situazione iniziale ($p < 0,05$), mentre i pazienti che ricevevano la sola fisioterapia riportavano una riduzione statisticamente significativa della VAS più tardivamente, a partire dalla valutazione ai 15 giorni (Fig. 1A).

I punteggi VAS dolore, sovrapponibili prima dei trattamenti, alla fine del periodo di studio sono risultati di 2,80 ± 0,40 (ES) e di 1,33 ± 0,39 (ES) rispettivamente per la sola fisioterapia e per fisioterapia+Tendhyal® (Tab. III).

TABELLA III.
Effetto dei trattamenti sul punteggio alla scala VAS per il dolore ai test evocativi.

Epicondilite - VAS					
		Basale	7 gg	15 gg	30 gg
Fisioterapia	Media	6,93	6,13	4,60	2,80
	DS	1,28	1,41	1,45	1,57
	ES	0,33	0,36	0,38	0,40
Fisioterapia + Tendhyal®	Media	6,87	4,47	3,20	1,33
	DS	1,51	1,85	1,57	1,50
	ES	0,39	0,48	0,40	0,39
Tendinopatia achillea - VAS					
		Basale	7 gg	15 gg	30 gg
Fisioterapia	Media	5,87	4,73	3,93	3,40
	DS	1,36	1,28	1,39	1,72
	ES	0,35	0,33	0,36	0,45
Fisioterapia + Tendhyal®	Media	5,87	3,87	2,40	1,60
	DS	1,60	0,99	1,35	1,30
	ES	0,41	0,26	0,35	0,34

Anche nella sottoscala per il dolore della PRTEE, rilevata a 15 e 30 giorni, il punteggio riportato con fisioterapia + Tendhyal® era significativamente inferiore a quello con la sola fisioterapia ad entrambe le valutazioni (Fig. 2B).

Tendinopatia achillea. Analoghi risultati sono stati osservati nei pazienti con tendinopatia dell'achilleo. Entrambi i trattamenti determinano una riduzione statisticamente significativa del punteggio della VAS per il dolore al termine del periodo di studio; inoltre a tutti i tempi di valutazione a partire dai 7 giorni il punteggio della VAS è risultato inferiore nei pazienti che ricevevano fisioterapia + Tendhyal® rispetto alla sola fisioterapia, con differenza sempre statisticamente significativa (Fig. 1B).

I punteggi VAS dolore, sovrapponibili prima dei trattamenti, alla fine del periodo di studio sono risultati di 3,40 ± 0,45 (ES) e di 1,60 ± 0,34 (ES) rispettivamente per la sola fisioterapia e per fisioterapia + Tendhyal® (Tab. III).

Effetti sulla funzione

Epicondilite. Anche per gli aspetti funzionali, indagati con la scala Patient-Rated Tennis Elbow Evaluation, entrambi i trattamenti hanno determinato un beneficio che si è mantenuto fino al termine dello studio. I punteggi ottenuti sono stati più favorevoli con il trattamento combinato rispetto alla sola fisioterapia a entrambe le valutazioni (15 e 30 giorni), con significatività della differenza sia rispetto al basale sia tra i punteggi dei due gruppi.

FIGURA 2.
Effetto dei trattamenti sul punteggio alla scala PRTEE nei pazienti con epicondilite. I dati sono espressi come media ± ES.

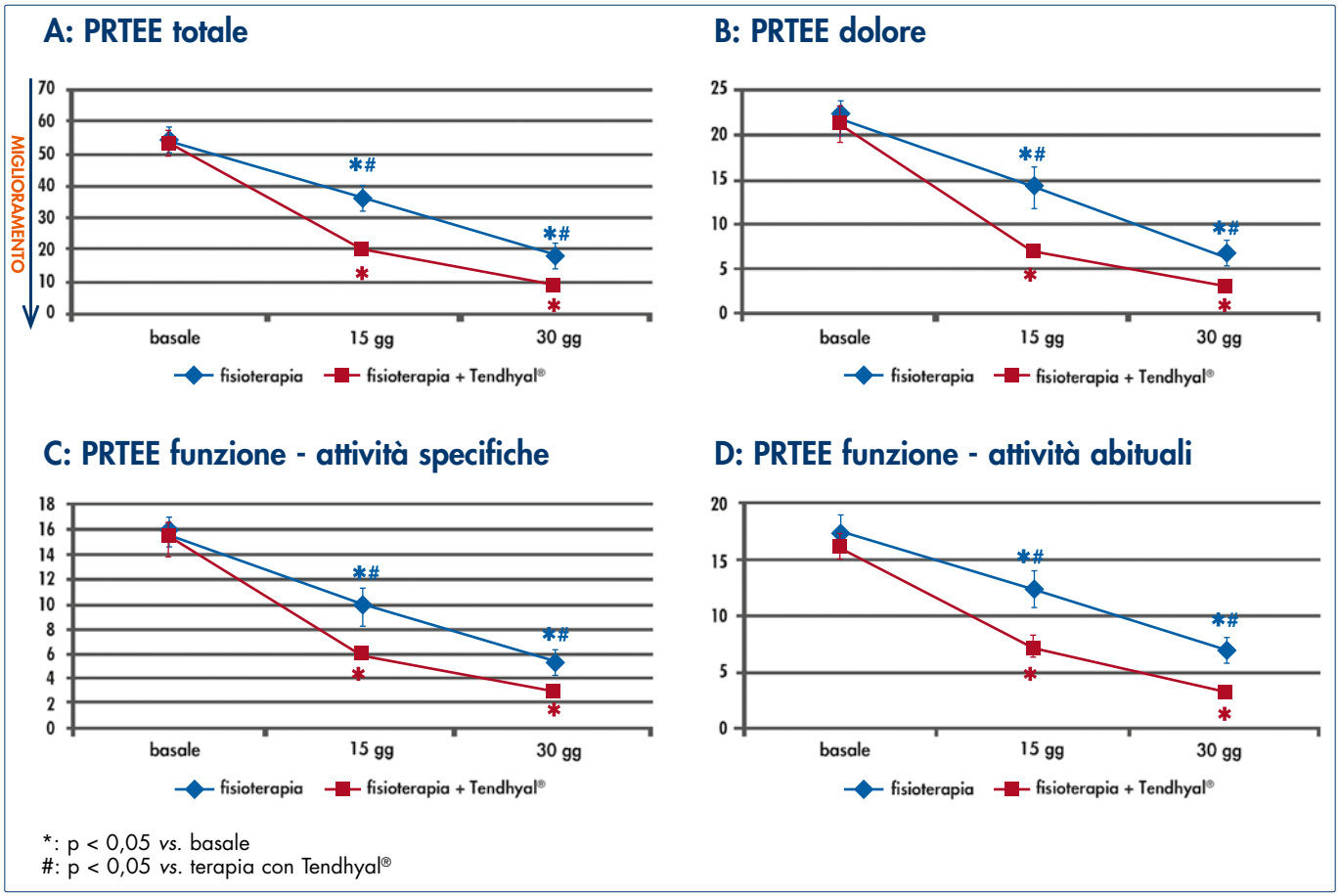

*: p < 0,05 *vs.* basale
#: p < 0,05 *vs.* terapia con Tendhyal®

Ciò vale sia per il punteggio globale che per le tre sottoscale sul dolore, sulle attività abituali e sulle attività specifiche (Fig. 2, Tab. IV).

Tendinopatia achillea. La valutazione della funzione nella tendinopatia achillea è stata indagata con il questionario VISA-A. Entrambi i trattamenti hanno determinato un beneficio che si è mantenuto fino al termine dello studio. Nelle due valutazioni il punteggio rilevato nei pazienti che ricevevano il trattamento combinato era più favorevole rispetto al gruppo con sola fisioterapia, con significatività della differenza sia rispetto al basale sia tra i punteggi dei due gruppi (Fig. 3, Tab. IV).

Consumo di analgesici

L'assunzione di paracetamolo come analgesico al bisogno era ammessa. La variazione del consumo rispetto al periodo precedente è stata rilevata a 7, 15 e 30 giorni (Tab. V). Considerando complessivamente i pazienti con epicondilite e con tendinopatia achillea, con entrambi i trattamenti si osserva una riduzione del consumo di paracetamolo. Tuttavia questa riduzione appare più precoce e numericamente più importante nei pazienti trattati con fisioterapia in associazione a Tendhyal®.

Già a 7 giorni, infatti, una percentuale nettamente maggiore nel gruppo di trattamento fisioterapia + Tendhyal® rispetto alla sola fisioterapia ha ridotto il consumo di paracetamolo, con percentuali del 73,3% contro il 30,0% . Alle rilevazioni successive la differenza fra trattamenti permane, sebbene tenda a ridursi, e a 30 giorni le percentuali sono del 90% per fisioterapia + Tendhyal® e del 66,7% per la sola fisioterapia (Fig. 4).

DISCUSSIONE

In questo studio su un totale di 60 pazienti con epicondilite o tendinopatia achillea sono stati confrontati gli effetti del solo approccio fisioterapico (tecarterapia associata a massaggio trasverso profondo secondo Cyriax) con la combinazione di fisioterapia e assunzione di un complesso di attivi (per la composizione si veda la sezione me-

TABELLA IV.
Effetto dei trattamenti sul punteggio alla scala PRTEE nei pazienti con epicondilite e alla scala VISA-A nei pazienti con tendinopatia achillea.

Epicondilite - PRTEE				
PRTEE totale				
		Basale	15 gg	30 gg
Fisioterapia	Media	53,80	36,07	19,00
	DS	18,66	20,26	10,50
	ES	4,82	5,23	2,71
Fisioterapia + Tendhyal®	Media	52,33	20,33	9,47
	DS	18,84	9,71	8,20
	ES	4,87	2,51	2,12
PRTEE dolore				
		Basale	15 gg	30 gg
Fisioterapia	Media	21,80	13,93	6,60
	DS	7,50	8,47	3,74
	ES	1,94	2,19	0,97
Fisioterapia + Tendhyal®	Media	21,07	7,07	3,13
	DS	8,34	3,75	2,85
	ES	2,15	0,97	0,74
PRTEE funzione (attività abituali)				
		Basale	15 gg	30 gg
Fisioterapia	Media	17,33	12,40	6,93
	DS	6,29	6,27	4,27
	ES	1,62	1,62	1,10
Fisioterapia + Tendhyal®	Media	16,13	7,27	3,27
	DS	5,48	3,51	3,06
	ES	1,41	0,91	0,79
PRTEE funzione (attività specifiche)				
		Basale	15 gg	30 gg
Fisioterapia	Media	15,33	9,73	5,47
	DS	6,29	6,18	3,09
	ES	1,62	1,60	0,80
Fisioterapia + Tendhyal®	Media	15,13	6,00	3,07
	DS	5,74	2,80	2,43
	ES	1,48	0,72	0,63
Tendinopatia achillea - VISA-A				
		Basale	15 gg	30 gg
Fisioterapia	Media	55,07	74,40	77,40
	DS	13,64	11,95	13,21
	ES	3,52	3,09	3,41
Fisioterapia + Tendhyal®	Media	54,33	87,87	90,00
	DS	13,12	10,79	10,55
	ES	3,39	2,79	2,72

FIGURA 3.
Effetto dei trattamenti sul punteggio alla scala VISA-A nei pazienti con tendinopatia achillea. I dati sono espressi come media ± ES.

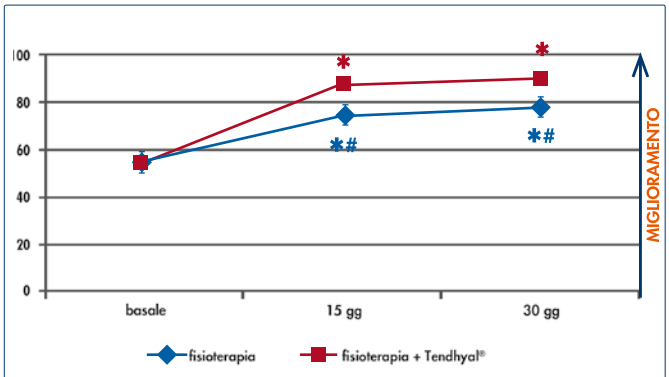

*: p < 0,05 *vs.* basale
#: p < 0,05 *vs.* terapia con Tendhyal®

todi) utili a favorire il trofismo e la rigenerazione del tessuto tendineo, a composizione standardizzata e prodotto secondo le norme di good manufacturing practice (Tendhyal®).
Entrambi i trattamenti si sono mostrati efficaci nel ridurre in maniera significativa i sintomi, ma in tutti i casi al termine dello studio la riduzione dei parametri algici e il miglioramento della funzionalità è risultata significativamente maggiore nei pazienti che assumevano Tendhyal® in associazione con la fisioterapia.
Sia il dato della VAS (in particolare nell'epicondilite) sia quello del consumo di analgesici sembrano inoltre suggerire che con la combinazione dell'approccio fisioterapico e trofico-protettivo per via orale è possibile arrivare più rapidamente al controllo del sintomo dolore, già entro la prima settimana. Questo aspetto è particolarmente rilevante in pazienti attivi come quelli del campione del presente studio, che è comunque rappresentativo della popolazione generalmente affetta da epicondilite e/o tendinopatia del tendine di Achille.
I trattamenti impiegati in questo studio sono adatti a situazioni in cui la degenerazione cronica del tessuto tendineo rappresenta la componente quasi esclusiva della tendinopatia, senza fenomeni infiammatori importanti.
La tecarterapia, per la quale ci sono evidenze di risultati positivi proprio nella tendinopatia inserzionale achillea [10], ha come principale effetto la generazione di calore all'interno dei tessuti che favorisce l'iperemia nei tendini e conseguentemente attiva i processi autoriparativi del tessuto.
Il massaggio trasverso profondo secondo Cyriax associato alla tecarterapia aumenta questo effetto di iperemia e favorisce l'eliminazione di aderenze.

TABELLA V.
Variazione del consumo di analgesici nei diversi gruppi di trattamento (numero e percentuale di pazienti).

Epicondilite - variazione consumo analgesici: numero di pazienti (tra parentesi: %)				
		Aumentato	Invariato	Diminuito
7 gg	Fisioterapia	2 (13,3)	10 (66,7)	3 (20,0)
	Fisioterapia + Tendhyal®	0 (0,0)	5 (33,3)	10 (66,7)
15 gg	Fisioterapia	0 (0,0)	5 (33,3)	10 (66,7)
	Fisioterapia + Tendhyal®	0 (0,0)	2 (13,3)	13 (86,7)
30 gg	Fisioterapia	0 (0,0)	3 (20,0)	12 (80,0)
	Fisioterapia + Tendhyal®	0 (0,0)	1 (6,7)	14 (93,3)
Tendinopatia achillea - variazione consumo analgesici: numero di pazienti (tra parentesi: %)				
		Aumentato	Invariato	Diminuito
7 gg	Fisioterapia	1 (6,7)	8 (53,3)	6 (40,0)
	Fisioterapia + Tendhyal®	0 (0,0)	3 (20,0)	12 (80,0)
15 gg	Fisioterapia	0 (0,0)	9 (60,0)	6 (40,0)
	Fisioterapia + Tendhyal®	0 (0,0)	2 (13,3)	13 (86,7)
30 gg	Fisioterapia	0 (0,0)	7 (46,7)	8 (53,3)
	Fisioterapia + Tendhyal®	0 (0,0)	2 (13,3)	13 (86,7)

L'aggiunta di un trattamento orale ad azione trofico-protettiva, infine, rappresenta un approccio innovativo e di interesse che può agire in modo sinergico con altri trattamenti: nel caso specifico di questo studio è stato somministrato un prodotto (Tendhyal®) i cui attivi sono rappresentati da acidi boswellici in fitosomi altamente assorbibili, acido ialuronico, collagene di tipo I e glucosamina cloridrato.
Esistono buone evidenze delle proprietà di modulazione dell'infiammazione degli acidi boswellici, che sono da tempo impiegati (come estratto della resina di *Boswellia serrata*) nella medicina tradizionale. Miscele di acidi boswellici hanno ottenuto risultati positivi sul dolore nell'osteoartrosi del ginocchio [11-13].
Anche altre condizioni causate o sostenute da processi infiammatori, per esempio l'asma e le malattie infiammatorie croniche intestinali, hanno beneficiato del trattamento con acidi boswellici in diverse esperienze [14].
Uno studio in vivo sui ratti ha anche valutato la combinazione di glucosamina e acidi boswellici, mettendo in evidenza un effetto di tipo sinergico nel modulare la risposta infiammatoria tardiva in un modello sperimentale di artrite [15].
L'azione degli acidi boswellici è stata descritta soprattutto come una modulazione della risposta infiammatoria, capace di attenuarne gli espetti più lesivi per il tessuto senza tuttavia sopprimerla completamente: questi composti ad esempio inibiscono l'azione delle elastasi, attenuano l'iperespressione delle metalloproteasi degradanti la matrice extracellulare [16] e inibiscono la chemiotassi dei neutrofili [17] e la formazione di PGE2 (prostaglandina E2) mediata da mPGES1 (prostaglandina E sintasi 1 microsomiale), la forma microsomiale inducibile di questo enzima proinfiammatorio [18]. Studi recenti hanno evidenziato la rilevanza per l'azione antinfiammatoria dell'intera frazione triterpenica della Boswellia rispetto a ogni suo singolo componente [19]: il trattamento orale impiegato in questo studio contiene acidi triterpenici della Boswellia (acidi boswellici e tirucallici) in una formulazione fitosomiale (Casperome®) che ne aumenta in modo significativo l'assorbimento orale sia in termini di livelli plasmatici di picco che di area sotto la curva [20].
L'acido ialuronico, utilizzato per via iniettiva nelle tendinopatie, ha mostrato efficacia nell'epicondilite [21], nella tendinopatia rotulea [22] e nella tenosinovite dei flessori delle dita [23], ma ci sono dati favorevoli su dolore e funzione anche nella tendinopatia della cuffia dei rotatori [24 25].
L'acido ialuronico esercita azioni biologiche che vanno al di là di un effetto immediato di lubrificazione che favorisce lo scorrimento dei tendini rispetto ai tessuti circostanti; per esempio è stata evidenziata un'azione di stimolo alla sintesi di collagene e all'espressione del VEGF *(Vascular Endothelial Growth Factor)*, che si accompagnano a un più efficiente processo di guarigione del tendine con formazione di un minor numero di aderenze con i tessuti circostanti in un modello animale [26].
L'impiego orale dell'acido ialuronico è relativamente recente; evidenze della sua capacità di essere assorbito e localizzarsi nei tessuti connettivi e in particolare in quelli articolari sono state ottenute in modelli animali [27].

FIGURA 4.
Variazione del consumo di analgesici: percentuale di pazienti (F = fisioterapia; F+T = fisioterapia + Tendhyal®).

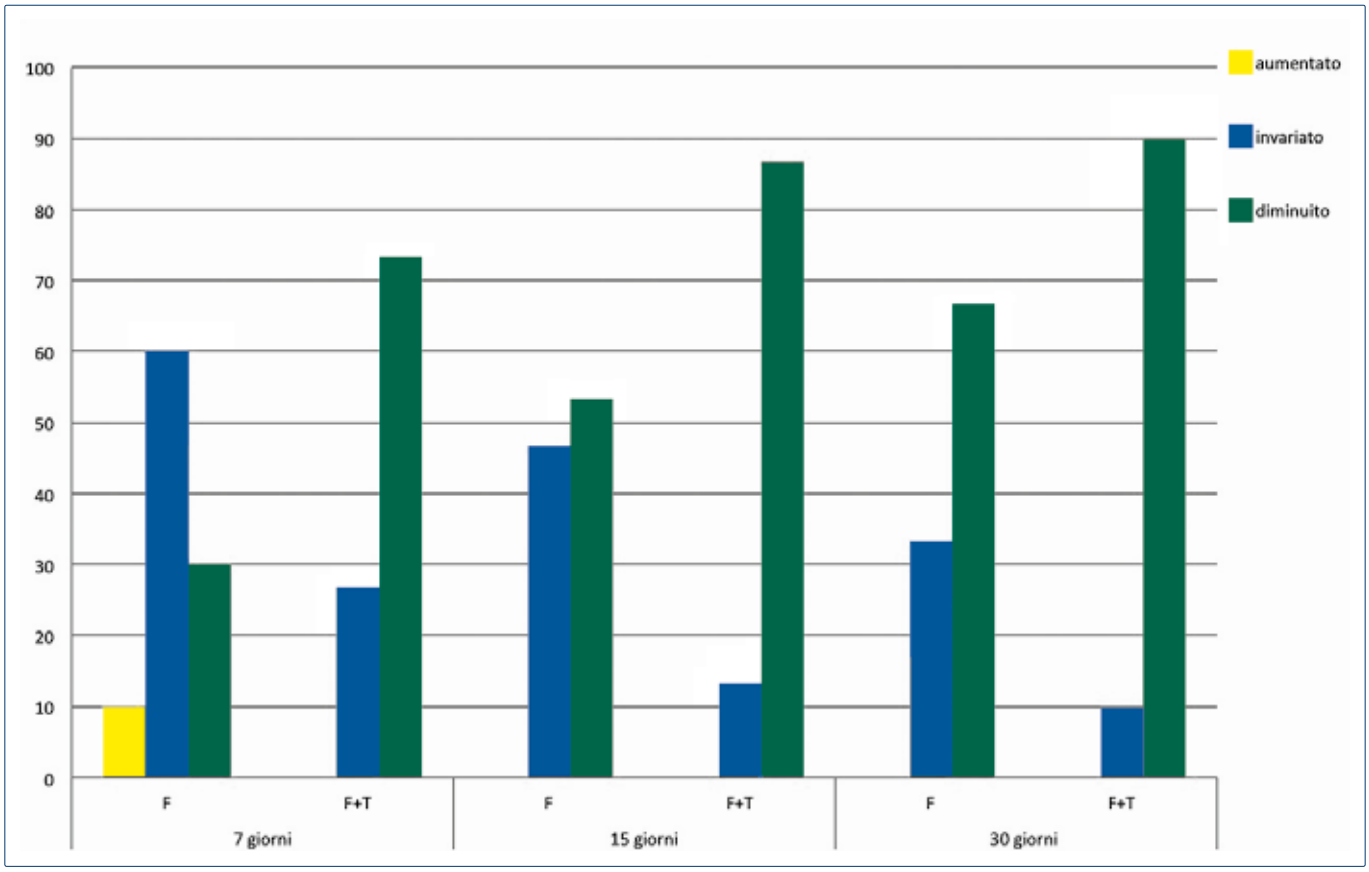

Il collagene di tipo I, la principale molecola strutturale della matrice extracellulare del tendine, costituisce oltre il 95% dei collageni presenti nel tessuto [28] e ne rappresenta circa il 70-80% del peso secco [29]. Non solo la quantità di collagene prodotta dal tendine, ma anche il corretto orientamento e la disposizione delle fibrille determinano le proprietà biomeccaniche dei tendini: è soprattutto nella fase di guarigione dai microtraumi a cui queste strutture sono sottoposte che una insufficiente produzione di collagene o un orientamento non corretto delle fibre possono compromettere l'integrità biomeccanica della struttura.
Idrolizzati di collagene hanno mostrato un effetto di inibizione nei confronti di diverse molecole proinfiammatorie in modelli animali di aterosclerosi (topi con deficit di apolipoproteina E): con la somministrazione di idrolizzati di collagene per via orale è stata osservata una riduzione dei livelli plasmatici di IL-6, di TNF-alfa e della proteina di adesione sICAM-1 [30]. Poiché queste molecole sono ubiquitariamente coinvolte nei processi infiammatori, una loro regolazione o inibizione può risultare vantaggiosa anche nelle tendinopatie.
Il collagene di tipo I in forma di matrici sintetiche costituite dalla proteina purificata è stato utilizzato nell'ingegneria dei tessuti per favorire la guarigione dopo chirurgia dei tendini. Esperienze sugli animali hanno evidenziato che l'impianto di queste matrici su tendini lesionati favorisce la guarigione dei tendini aumentando il diametro e il grado di compattezza delle fibrille di collagene [31].
La glucosamina, aminozucchero ubiquitario nei tessuti connettivi, è un trattamento già impiegato con successo nelle artropatie degenerative. L'applicazione terapeutica nell'ambito delle tendinopatie rappresenta una risorsa in parte poco esplorata ma di sicuro interesse, con il fondamento di un razionale scientifico ben consolidato in altri contesti – per esempio, come detto, nella condroprotezione – in cui il ruolo anatomico-funzionale e fisiologico della glucosamina è ben documentato.
Dati in vitro mostrano che l'esposizione a glucosamina cloridrato stimola l'attività metabolica di colture cellulari ottenute da tenociti, aumentando in 48 ore la produzione di collagene di circa il 30% [32]. Esperienze in vivo sugli animali hanno mostrato inoltre che la somministrazione

orale di glucosamina cloridrato e condroitin solfato associate a iniezioni locali di ialuronato sodico favoriscono la guarigione dei tendini dopo lesione chirurgica e sutura; in particolare migliorano l'organizzazione del tessuto (compattezza e diametro delle fibrille di collagene), accelerano la maturazione dei tenociti, aumentano l'ecogenicità del tendine e ne migliorano le proprietà biomeccaniche [33].

Dal momento che la tendinopatia può essere ricondotta prevalentemente a un modello di degenerazione cronica del tessuto (tendinosi), con episodi di tipo infiammatorio limitati nel tempo, un approccio terapeutico completo e orientato al lungo periodo deve proporsi come obiettivo non solo di controllare i sintomi, ma anche di sostenere la capacità autoriparativa del tessuto.

Questo può realizzarsi attraverso approcci di diverso tipo, inclusi quelli fisioterapici impiegati in questa esperienza e quelli che prevedono la somministrazione orale di sostanze attive sul tessuto tendineo sia in senso trofico (stimolo alla sintesi di matrice extracellulare da parte dei tenociti) sia in senso protettivo (modulazione di alcuni aspetti della risposta infiammatoria che aumentano il danno tissutale).

CONCLUSIONI

Combinata con la fisioterapia (tecarterapia e massaggio trasverso profondo), in questa esperienza la somministrazione di Tendhyal®, un complesso di attivi utili a stimolare i processi autoriparativi del tessuto tendineo, ha consentito di ottenere un maggiore effetto rispetto alla sola fisioterapia in termini di riduzione del dolore e miglioramento della funzione nella tendinopatia achillea e nell'epicondilite. Inoltre ha consentito di ottenere una risposta più precoce nel controllo del dolore: ciò è sostenuto in primo luogo dai risultati alle scale algofunzionali validate somministrate ai pazienti ma anche dalla variazione del consumo di analgesici riferita dai pazienti nel corso dello studio.

La somministrazione di Tendhyal® può rappresentare quindi una valida opzione per potenziare nel breve termine i risultati della fisioterapia nella tendinopatia achillea e nell'epicondilite.

BIBLIOGRAFIA

1. Torricelli P, Fini M, Giavaresi G, et al. *Effects of systemic glucocorticoid administration on tenocytes.* Biomed Pharmacother 2006;60:380-5.
2. Paavola M, Kannus P, Järvinen TA, et al. *Treatment of tendon disorders. Is there a role for corticosteroid injection?* Foot Ankle Clin 2002;7:501-13.
3. Maffulli N, Wong J, Almekinders LC. *Types and epidemiology of tendinopathy.* Clin Sports Med 2003;22:675-92.
4. Lian O, Dahl J, Ackermann PW, et al. *Pronociceptive and antinociceptive neuromediators in patellar tendinopathy.* Am J Sports Med 2006;34:1801-8.
5. Schubert TE, Weidler C, Lerch K, et al. *Achilles tendinosis is associated with sprouting of substance P positive nerve fibres.* Ann Rheum Dis 2005;64:1083-6.
6. Alfredson H, Lorentzon R. *Chronic tendon pain: no signs of chemical inflammation but high concentrations of the neurotransmitter glutamate. Implications for treatment?* Curr Drug Targets 2002;3:43-54.
7. Marsolais D, Frenette J. *Inflammation and tendon healing.* Med Sci (Paris) 2005;21:181-6.
8. Cacchio A, Necozione S, MacDermid JC, et al. *Cross-cultural adaptation and measurement properties of the italian version of the Patient-Rated Tennis Elbow Evaluation (PRTEE) questionnaire.* Phys Ther 2012;92:1036-45.
9. Maffulli N, Longo UG, Testa V, et al. *Italian translation of the VISA-A score for tendinopathy of the main body of the Achilles tendon.* Disabil Rehabil 2008;30:1635-9.
10. Wiegerinck JI, Kerkhoffs GM, van Sterkenburg MN, et al. *Treatment for insertional Achilles tendinopathy: a systematic review.* Knee Surg Sports Traumatol Arthrosc 2013;21:1345-55.
11. Kimmatkar N, Thawani V, Hingorani L, et al. *Efficacy and tolerability of Boswellia serrata extract in treatment of osteoarthritis of knee - a randomized double blind placebo controlled trial.* Phytomedicine 2003;10:3-7.
12. Sontakke S, Thawani V, Pimpalkhute S, et al. *Open, randomized, controlled clinical trial of Boswellia serrata extract as compared to valdecoxib in osteoarthritis of knee.* Indian J Pharmacol 2007;39:27-9.
13. Sengupta K, Alluri KV, Satish AR, et al. *A double blind, randomized, placebo controlled study of the efficacy and safety of 5-Loxin for treatment of osteoarthritis of the knee.* Arthritis Res Ther 2008;10:R85.
14. Ernst E. *Frankincense: systematic review.* BMJ 2008;337:a2813.
15. Singh S, Khajuria A, Taneja SC, et al. *Boswellic acids and glucosamine show synergistic effect in preclinical anti-inflammatory study in rats.* Bioorg Med Chem Lett 2007;17:3706-11.
16. Ammon HP. *Modulation of the immune system by Boswellia serrata extracts and boswellic acids.* Phytomedicine 2010;17:862-7.
17. Tausch L, Henkel A, Siemoneit U, et al. *Identification of human cathepsin G as a functional target of boswellic acids from the anti-inflammatory remedy frankincense.* J Immunol 2009;183:3433-42.
18. Siemoneit U, Koeberle A, Rossi A, et al. *Inhibition of microsomal prostaglandin E2 synthase-1 as a molecular basis for the anti-inflammatory actions of boswellic acids from frankincense.* Br J Pharmacol 2011;162:147-62.
19. Verhoff M, Seitz S, Paul M, et al. *Tetra- and pentacyclic triterpene acids from the ancient anti-inflammatory remedy frankincense as inhibitors of microsomal prostaglandin E2 synthase-1.* J Nat Prod 2014 (in press) doi.org/10.1021/np500198g
20. Hüsch J, Bohnet J, Fricker G, et al. *Enhanced absorption of boswellic acids by a lecithin delivery form (Phytosome®) of Boswellia extract.* Fitoterapia 2013;84:89-98.
21. Coombes BK, Bisset L, Vicenzino B. *Efficacy and safety of corticosteroid injections and other injections for management of tendinopathy: a systematic review of randomised controlled trials.* Lancet 2010;376:1751-67.
22. Muneta T, Koga H, Ju YJ, et al. *Hyaluronan injection therapy for athletic patients with patellar tendinopathy.* J Orthop Sci 2012;17:425-31.
23. Callegari L, Spanò E, Bini A, et al. *Ultrasound-guided injection of a corticosteroid and hyaluronic acid: a potential new approach to the treatment of trigger finger.* Drugs R D 2011;11:137-45.
24. Sengul I, Oz O, Yoleri O, et al. *Sodium hyaluronate injections compared to local modalities for the treatment of shoulder impingement syndrome.* Turk J Phys Med Rehab 2008;54:138-42.
25. Merolla G, Bianchi P, Porcellini G. *Ultrasound-guided subacromial injections of sodium hyaluronate for the management of rotator cuff*

tendinopathy: a prospective comparative study with rehabilitation therapy. Musculoskelet Surg 2013;97 (Suppl 1):49-56.

[26] Halici M, Karaoglu S, Canoz O, et al. *Sodium hyaluronate regulating angiogenesis during Achilles tendon healing.* Knee Surg Sports Traumatol Arthrosc 2004;12:562-7.

[27] Balogh L, Polyak A, Mathe D, et al. *Absorption, uptake and tissue affinity of high-molecular-weight hyaluronan after oral administration in rats and dogs.* J Agric Food Chem 2008;56:10582-93.

[28] Tresoldi I, Oliva F, Benvenuto M, et al. *Tendon's ultrastructure.* Muscles Ligaments Tendons J 2013;3:2-6.

[29] Wang JHC, Guo Q, Li B. *Tendon biomechanics and mechanobiology - a mini-review of basic concepts and recent advancements.* J Hand Ther 2012;25:133-41.

[30] Zhang Y, Kouguchi T, Shimizu K, et al. *Chicken collagen hydrolysate reduces proinflammatory cytokine production in C57BL/6. KOR-ApoEshl mice.* J Nutr Sci Vitaminol (Tokyo) 2010;56:208-10.

[31] Gigante A, Busilacchi A, Lonzi B, et al. *Purified collagen I oriented membrane for tendon repair: an ex vivo morphological study.* J Orthop Res 2013;31:738-45.

[32] Lippiello L. *Collagen synthesis in tenocytes, ligament cells and chondrocytes exposed to a combination of glucosamine HCl and chondroitin sulfate.* eCAM 2006;4:219–24.

[33] Oryan A, Moshiri A, Meimandiparizi AH. *Effects of sodium-hyaluronate and glucosamine-chondroitin sulfate on remodeling stage of tenotomized superficial digital flexor tendon in rabbits: a clinical, histopathological, ultrastructural, and biomechanical study.* Connect Tissue Res 2011;52:329-39.

GIOT 2014;40:151-156

SINDROMI COMPARTIMENTALI DELL'AVAMBRACCIO, DELLA MANO E DELLA GAMBA DA INIEZIONI DI SOSTANZA IN PAZIENTI TOSSICODIPENDENTI: DESCRIZIONE DI 4 CASI DI INSOLITA PATOGENESI (CASE REPORTS)

Compartment syndromes of the forearm, hand and leg by injections of substance in patients abusers: description of 4 cases of unusual pathogenesis (case reports)

P.L. MERLO, R. MELE, S. CAMETTI*

*S.O.C. Chirurgia della Mano, Ospedale Civile di Pordenone; *S.O.C. Ortopedia e Traumatologia, Ospedale Civile di Pordenone*

Indirizzo per la corrispondenza:
Stefania Cametti
S.O.C. di Ortopedia
Ospedale Civile S. Maria degli Angeli Pordenone
Via Montereale 24, 33170 Pordenone
Tel. +39 0434399458 - Fax +39 0434399 997
E-mail: stefania.cametti@aopn.fvg.it

Ricevuto il 22 maggio 2013
Accettato il 3 marzo 2014

RIASSUNTO

Gli Autori riferiscono di quattro casi di sindrome compartimentale, due dell'avambraccio, una della mano e una della gamba in pazienti tossicodipendenti, insorti dopo iniezione di sostanza stupefacente in arteria radiale, nella loggia centrale del palmo della mano ed in vena femorale. I casi sono stati gestiti in equipe secondo competenze. Peculiare il meccanismo patogenetico: la iniezione endovasale determinava una alterazione della permeabilità capillare con un edema del comparto muscolare ed un aggravio quindi della ischemia indotta. Il trattamento medico iniziale contribuiva alla attenuazione dei sintomi ma risolutiva risultava solo la fasciotomia decompressiva dei comparti interessati. I pazienti hanno raggiunto la stabilizzazione dei sintomi ed hanno recuperato le capacità motorie degli arti interessati; in un caso si è avuto la perdita di un segmento digitale e, nel caso dell'arto inferiore, una paralisi periferica nervosa a carico dello S.P.E.

Parole chiave: sindrome compartimentale, droga, iniezione arteriosa, fasciotomia.

SUMMARY

The authors refer to four cases of compartment syndrome, two of the forearm, one of the hand and one of the leg in patients addicted, insurgents after injection of drug in radial artery, in the palm of hand and into the femoral vein.
The cases were handled in accordance with team skills. Unique pathogenetic mechanism: the injection determined an alteration of capillary permeability with edema of a muscular compartment and a burden of induced ischemia. Initial medical treatment contributed to alleviation of symptoms but decisive was only the fasciotomy of interested compartment with decompression.
Patients have achieved stabilization of symptoms and have recovered the affected limb motor skills; in one case there was the loss of a digital segment and, in the case of lower limb, periferic paralysis nervous of the S.P.E.

Key words: compartment syndrome, drug, arterial injection, fasciotomy

INTRODUZIONE

Nel corso dell'anno 2011 abbiamo osservato quattro casi di sindrome compartimentale, tre dell'arto superiore ed una dell'arto inferiore [1-5], conseguenti ad auto iniezione di sostanza in persone tossicodipendenti [6-11]; la peculiarità dei casi consiste nella iniezione della droga direttamente nell'arteria radiale in due casi [12], nella loggia centrale del palmo della mano [13-15] in un altro ed in vena femorale nell'ultimo. Tutti hanno determinato l'instaurarsi di una sindrome compartimentale che ha trovato risoluzione nella fasciotomia chirurgica [16-18].

Storicamente già nel 1940 Griffiths considerò la sindrome come dovuta ad uno spasmo secondario a lesione arteriosa; nel 1975 Murphy suggerì la fasciotomia come terapia e nel 1979 Carrol definì la sindrome come "risultato di disturbo circolatorio dei muscoli in un compartimento fasciale chiuso causa l'aumento pressorio al suo interno" [19 20]. La compromissione maggiore dunque, causa i disturbi circolatori, riguarda il muscolo e le conseguenze sono rappresentate dalla contrattura con fibrosi. Il quadro clinico presentato all'ingresso dai pazienti deponeva per una ischemia della estremità associata alla cianosi periferica con conseguente aumento di volume dell'arto stesso fino alla evoluzione in una sindrome compartimentale. Le cause che hanno reso peculiari questi casi sono descritte in letteratura ma sono poco frequenti e ci hanno indotti a descriverle per contributo scientifico e casistico. Il trattamento medico prima si è valso di antiaggreganti ed antitrombotici, poi di trombolitici fino alla tromboaspirazione ed angioplastica, sotto copertura antibiotica; infine gesto chirurgico fondamentale è stata la fasciotomia decompressiva eseguita in urgenza. Le sostanze usate dai pazienti, con tutte le riserve del caso,sono state un mix di eroina e cocaina in due casi, un neurolettico (clotiapina) in un caso ed un ansiolitico (diazepam) nell'altro,iniettate in arteria,in vena e nelle logge della mano; i casi si sono risolti anche se con sequele permanenti.

MATERIALI E METODI

Quattro pazienti tutti di sesso maschile, età media 32 anni, professione operaio-artigiano, tossicodipendenza riconosciuta.

1) M.C. (Fig. 1 A, B, C, D, E, F)

- Età: 32
- Familiarità: n.d.r.
- Tossicodipendenza da eroina
- Attività lavorativa: giardiniere

FIGURA 1 A, B, C, D, E, F.
Sindrome compartimentale del braccio ed avambraccio con ischemia periferica, flitteni digitali ed iniziale necrosi digitale. Fasciotomia in urgenza dei comparti, successiva cicatrizzazione ed aspetto della mano a risoluzione del quadro.

- Stile di vita: non fumo, non alcolici; obesità (103 kg)
- Malattie pregresse: appendicectomia
- Autoiniezione di: clotiapina (entumin) in arteria radiale sinistra.

Invio da altro ospedale per ischemia critica della mano sx da trombosi arteriosa per iniezione in radiale sx di entumin: effettuata angiografia diagnostica e praticata terapia trombo litica con urokinasi; angiografia post trattamento che dimostra ricanalizzazione arteriosa fino all'arcata palmare superficiale della mano sx con assenza di flusso per le prime due dita; eseguita poi trombo aspirazione ed angioplastica su arteria radiale; permangono segni periferici di ischemia delle prime tre dita. Marcato edema dell'avambraccio e del braccio. Ammissione presso il nostro Ospedale per ischemia critica della mano sinistra post iniezione radiale, con segni di sindrome compartimentale dell'arto superiore, flitteni digitali e perdita di funzione.

Eseguito in urgenza ecodoppler arto superiore che dimostra non visualizzabile l'arcata palmare superficiale. Trattamento eseguito in urgenza: ampia incisione dalla faccia antero-mediale del braccio, al gomito e lungo la faccia anteriore dell'avambraccio fino al polso; emostasi; incisione ampia della fascia brachiale ed antibrachiale fino alla esposizione del tessuto muscolare in parte in stato necrotico ed in parte sano. Detensione delle parti molli e buona riperfusione della estremità. Escarectomie del palmo della mano e delle dita fino alle tavolette ungueali per vasti flitteni con aree di macerazione cutanea. Ampia detersione dei tessuti, suture larghe per avvicinamento dei bordi, garze grasse, bendaggio con tutore.

Nei giorni successivi alla fase acuta si esegue la recentazione dei margini alla ferita, esito della fasciotomia e sutura della parte con amputazione del 2 dito in necrosi secca alla base della F1. Apice del medio con buon tessuto granuleggiante alla rimozione dell'escara necrotica. Valido il circolo periferico di tutte le altre dita (ossimetria digitale del 100%). Il paziente ha recuperato l'uso dell'arto e della funzionalità digitale nell'arco di un mese; assenti contratture patologiche; perdita dell'indice per necrosi vascolare. Complessivamente si ritiene soddisfatto del risultato ottenuto.

2) F.N.F. (Fig. 2 A e 2 B)

- Età: 20
- Familiarità: n.d.r.
- Tossicodipendenza da: oppiacei
- Attività lavorativa: disoccupato
- Stile di vita: dipendenza da sostanze plurime (oppiacei, benzodiazepine, anfetamine, cannabinoidi); etilismo
- Malattie pregresse: epatite con HCV positività; steatosi epatica
- Autoiniezione di eroina (paziente poco attendibile) nella mano destra (palmare o commissurale interdigitale?) con insorgenza di sindrome compartimentale della mano da infiltrazione di sostanze, ischemia periferica e cianosi dei polpastrelli. Parestesie e limitazione marcata dei movimenti attivi digitali.

FIGURA 2 A, B.
Particolare della ischemia digitale e della cianosi dei polpastrelli.

Si programma, in urgenza, una fasciotomia dei comparti della mano, dorsale e palmare per interossei, tenare ed ipotenare ma, stante un lento e progressivo miglioramento della sintomatologia e della clinica con terapia medica adeguata (antiaggreganti, antitrombotici, antalgici ed ansiolitici), si propende per un monitoraggio ed una attesa vigile che porteranno ad una risoluzione lenta in 10 giorni con terapia medica incruenta (antiaggreganti – ASA ed antitrombotici – EBPM eparine a basso peso molecolare). Il paziente si autodimette e non si presenta più al controllo ambulatoriale.

FIGURA 3.
Cicatrizzazione dopo fasciotomia e restitutio ad integrum.

FIGURA 4.
Fasciotomia della gamba, debridement chirurgico, guarigione per granulazione.

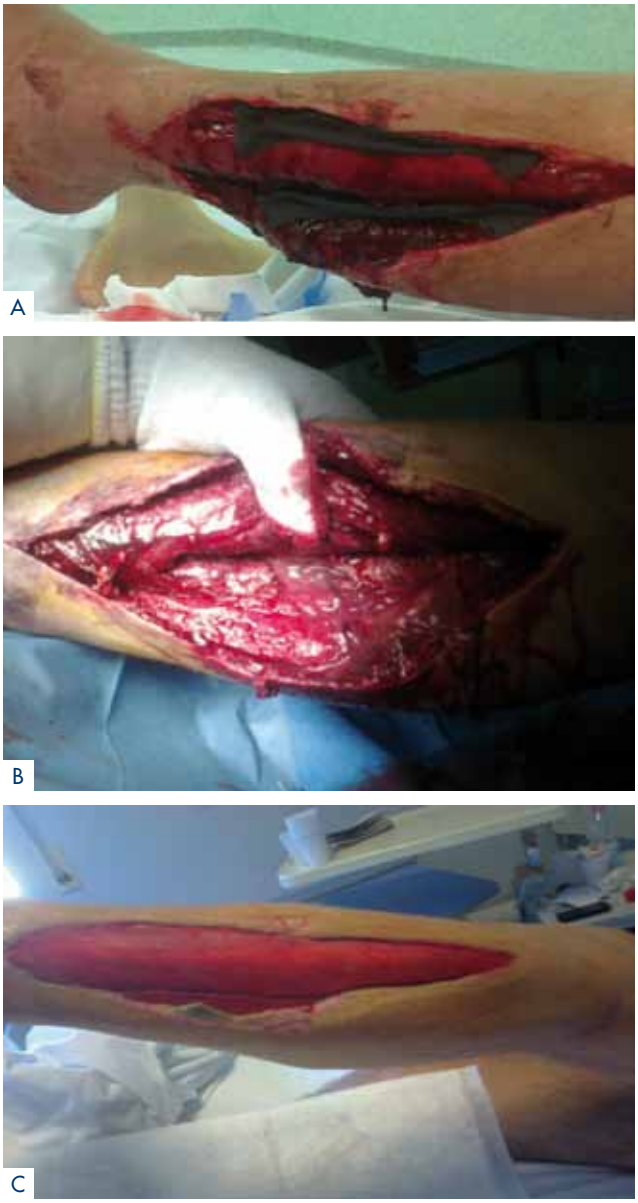

3) C.F. (Fig. 3)
- Età: 42
- Familiarità: padre deceduto per IMA a 52 a
- Tossicodipendenza da eroina in trattamento con metadone
- Attività lavorativa: operaio - piastrellista
- Stile di vita: fumatore 20 sig/die, alimentazione regolare; alcol: abuso occasionale, vita attiva.
- Malattie pregresse: frattura perone per incidente, portatore del fattore Friuli, epatite C diagnosticata nel 2005. Terapia in atto: metadone 10 mg/die in terapia scalare.
- Autoiniezione di: benzodiazepina (valium) in pastiglia frammentata e disciolta in acqua di rubinetto in arteria radiale dx. Sviluppo, in poche ore, di edema dell'avambraccio con cianosi della mano dx ed ischemia critica (ossimetria digitale totalmente negativa); acroparestesie intense associate a perdita della funzione delle dita. Diagnosi strumentale e trattamento medico eseguiti presso altro Ospedale inefficaci, con progressiva accentuazione dei sintomi.

Invio presso ns nosocomio con diagnosi di ammissione: sindrome compartimentale avambraccio dx. Trattamento eseguito in urgenza di: fasciotomia del comparto volare dell'avambraccio dx con progressivo miglioramento dei sintomi,ripresa della ossimetria digitale,regressione della cianosi della mano e successivo recupero funzionale nell'arco di trenta giorni. Dopo pochi mesi il paziente ritorno alla nostra osservazione per nuovo episodio di autoincannulamento di arteria periferica (radiale alla radice dell'avambraccio dx), ma questa volta il quadro è di una ischemia dell'arto per lacerazione traumatica dell'arteria stessa con formazione di un'ematoma pulsante. Il motivo del nuovo ricovero è stato: ematoma pulsante avambraccio destro da pseudo aneurisma post traumatico dell'arteria radiale destra. Il trattamento eseguito dai Colleghi chirurghi vascolari e radiologi interventisti è stato di posizionamento di endostent arterioso con risoluzione del quadro clinico, unitamente a terapia farmacologica già in atto prima del ricovero ed inoltre Ticlopidina 250 mg

1 cpr x2/die ed EBPM 6000 UI. Paziente guarito completamente senza sequele; funzionalità completa dell'arto superiore.
4) C.F. (Fig. 4 A, 4 B, 4 C)
• Età: 31
• Familiarità: n.d.r.
• Tossicodipendenza da: eroina in trattamento con metadone da 10 anni
• Attività lavorativa: artigiano
• Stile di vita: fumatore, nega alcoolici
• Malattie pregresse: non patologie di rilievo
• Autoiniezione di: mix di eroina e cocaina in vena femorale sinistra.
Ricovero chirurgico per ascesso inguinale sx da auto iniezione di sostanza stupefacente (incisione e drenaggio in Chirurgia Generale). Poi sviluppo di linfedema con evoluzione erisipeloide dell'arto inf sx. TAC effettuata in urgenza aa inf: imbibizione edematosa parti molli gluteo sx ed inguine; imbibizione parti molli comparto laterale coscia sx; infiltrazione edematosa sup. e prof. gamba sx fino alla caviglia; anche irregolare componente gassosa.
Invio in Ortopedia per formazione di ascesso alla gamba sx con evoluzione in sindrome compartimentale della loggia antero-esterna della gamba. Eseguito CUS: comprimibilità dell'asse iliaco femorale superficiale e profondo; vasi poplitei e tibiali comprimibili. In urgenza: incisione laterale di gamba sx con fuoriuscita di pus., disinfezione locale e bendaggio. Il giorno seguente re intervento per sviluppo di fascite necrotizzante con ulteriore ampliamento della incisione ed ampia pulizia chirurgica. Poi applicazione successiva di VAC terapia e progressiva guarigione clinica. In questo caso la sindrome da comparto è stata dovuta a cause settiche, in primis, e vascolari poi. Il paziente è giunto a guarigione e presenta, come conseguenza permanente, una paralisi dello SPE.

RISULTATI

La fasciotomia decompressiva all'avambraccio e alla gamba è risultata la terapia determinante nei casi esposti; la terapia medica instaurata precocemente (con antiaggreganti, antitrombotici e profilassi antibiotica) e le procedure chirurgiche mini invasive hanno aiutato il miglioramento del quadro clinico ma non a risolvere l'acuzie e garantire la guarigione. I pazienti hanno raggiunto il miglioramento dei sintomi già nelle ore immediate all'intervento e la stabilizzazione si è avuta nell'arco di un mese. In un caso si è verificata la completa restitutio ad integrum, in uno la perdita di un asse digitale, in uno la paralisi nervosa periferica (SPE), compensata da adeguato tutore; hanno ripreso la loro attività lavorativa. Un paziente tuttavia, migliorato durante la osservazione ospedaliera, non ha più fatto ritorno nei nostri ambulatori.

DISCUSSIONE E CONCLUSIONI

Come è noto, nelle arterie non si inietta nessun farmaco (ad eccezione del mezzo di contrasto e poche altre sostanze) causa l'alto rischio di embolia con conseguente occlusione di vasi. La maggior parte dei farmaci se iniettata in arteria determina una irritazione della stessa con possibilità di vasospasmo, rischio di arterite e trombosi arteriosa con necrosi dei tessuti a valle. In particolare dall'indagine IPSAD Italia (Italian Population Survey on Alcohol and Drugs) finalizzata a rilevare il consumo di sostanze psicoattive legali e illegali nella popolazione, emerge un aumento dell'uso occasionale/sporadico di eroina; l'iniezione continua a essere il metodo prevalentemente usato con un calo della inalazione. Le conseguenze mediche dell'uso cronico d'eroina per via endovasale includono vene cicatrizzate o collassate,infezioni batteriche nei vasi sanguigni e delle valvole cardiache, ascessi e altre infezioni dei tessuti, malattie epatiche o renali. Inoltre molti degli additivi che si trovano nell'eroina venduta possono includere sostanze che non si dissolvono facilmente e che ostruiscono i vasi sanguigni che vanno agli organi interessati. Nei casi trattati abbiamo osservato la instaurazione di una sindrome compartimentale dell'avambraccio o della gamba a seguito di iniezione arteriosa o venosa di sostanza; in letteratura le molteplici cause di sindrome compartimentale comprendono anche, in piccola percentuale, la iniezione intra arteriosa di farmaci: si può pertanto affermare che l'iniziale ischemia indotta comporti modificazioni secondarie con alterata permeabilità capillare,ostacolo del ritorno venoso,edema del comparto e compressione vascolare,che a sua volta peggiora l'ischemia. Il gesto chirurgico fondamentale consiste nella fasciotomia del comparto con risoluzione dell'aumento pressorio ed il ristabilimento del circolo normale artero-venoso.
Tutte le procedure volte a ricanalizzare l'arteria o a risolvere lo spasmo arterioso risultano necessarie,ma da sole non bastano a risolvere il quadro che, tranne in uno, ha richiesto la procedura decompressiva.

BIBLIOGRAFIA

1. Mubarak SJ, Harghens AR. *Compartment syndrome and Volkmann's contracture*. Philadelphia, PA: WB Saunders 1981, pp. 209-226.
2. Storch MD, Dolich BH, Stein J, et al. *Impending ischemic contracture in the burned hand and upper extremity*. Bull Hosp Joint Dis 1976;37:63-75.
3. Milford L. *Contrattura di Volkmann e sindromi compartimentali*. In: Campbell WC, ed. *Chirurgia Ortopedica*. Bologna: Editoriale Grasso1991, pp. 403-412.
4. Leach RE, Hammond G, Strykers WS. *Anterior tibial compartment syndrome.* J Bone Joint Surg 1967;49;451-62.
5. Paton DF. *Pathogenesis of anterior tibial syndrome*. J.B.S. 1968;50B:383.
6. National Institute on Drug Abuse. *"Heroin"*. NIDA Capsule. NIDA 1986.
7. Goldstein A. *Heroin addiction: Neurology, pharmacology, and policy*. J Psychoactive Drugs 1991;23:123-33.
8. Osservatorio Europeo delle Droghe e delle Tossicodipendenze. *Relazione Annuale 2006: evoluzione del Fenomeno della Droga in Europa*. 2007.
9. *Relazione Annuale al Parlamento sullo Stato delle Tossicodipendenze in Italia 2006*. Ministero della Solidarietà Sociale, 2007.
10. Office of Applied Studies. *Results from the 2003 National Survey on Drug Use and Health: National Findings*. DHHS Pub. No. (SMA) 04-3964. SAMHSA, 2004.
11. National Institute on Drug Abuse. *Monitoring the Future*, 2005.
12. Tagariello P, Tagariello C. *Malattie delle arterie*. In: Ceccarelli G, ed. *Manuale di Patologia Chirurgica*. Padova: Piccin 1983, pp. 443-483.
13. Christel P, Roulot E. *Syndromes des loges*. Editions Tecniques. Encycl Med Chir (Paris, France). Appareil locomoteur, 15-110-A-10, 1994, 12p.
14. Bunnel S. *Ischaemic contracture, local, in the hand*. J.B.J.S. 1953;35-A:88.
15. Gardner RC. *Impending Volkmann's contracture following minor trauma to the palm of the hand; a theory of pathogenesis*. Clin Orthop 1970;72:261.
16. Eaton RG, Green WT. *Epimysiotomy and fasciotomy in the treatment of Volkmann's ischemic contracture.* Orthop Clin North Am 1972;3:175.
17. Tsuge K. *Treatment of established Volkmann's contracture.* J.B.J.S. 1975;57-A:925.
18. Whiteside TEH, Morimoto K, Hirada H. *Compartment syndromes and the role of fasciotomy, its parameters and techniques.* In: American Academy of Orthopaedic Surgeons: Instructionals course lectures,vol. 26. St Louis: The C.V. Mosby Co. 1977.
19. Arturson G, Kjellmer I. *Capillary permeability in skeletal muscle during rest and activity*. Acta Physiol Scand 1964;62:41.
20. Whiteside TE, Thomas CH, Morimoto K, et al. *Tissue pressure measurements as a determinant for need of fasciotomy*. Clin Orthop 1975;113:43-5.

GIOT 2014;40:157-158

TRUNNIONOSIS: IL FENOMENO DELL'USURA A CARICO DELL'INTERFACCIA TESTA-CONO MORSE NELLE PROTESI D'ANCA

Trunnionosis: corrosion at the taper junction in hip replacement

M. OMETTI, G. FRASCHINI
Ospedale San Raffaele, Milano

Indirizzo per la corrispondenza:
Marco Ometti
Ospedale San Raffaele
via Olgettina 60, 20122 Milano
Tel. +39 02 26432142
E-mail: omettimarco@gmail.com

Ricevuto il 21 febbraio 2014
Accettato il 10 marzo 2014

RIASSUNTO
L'introduzione del cono morse è stato il primo passo verso la modularità. Diversi studi, ricercando le cause ed i tipi di corrosione alla giunzione testa-collo, hanno dimostrato che la corrosione meccanica (MACC) è la principale fonte di corrosione a livello del cono morse. Un aumento del braccio di leva conduce ad un maggior contatto (fretting) tra testa e collo con un'interruzione dello strato ossidato protettivo, esponendo di conseguenza la superficie metallica e facendo della giunzione testa-collo un potenziale sito di corrosione.

Parole chiave: trunnion, protesi, anca, corrosione, cono morse

SUMMARY
The introduction of a Morse taper junction was the first evolutionary step towards modularity. Extensive research focusing on the causes and types of corrosion at modular junctions has reported that mechanically assist corrosion (MACC) is the main cause for corrosion of tapers.
A greater moment arm lead to higher fretting to the stem-sleeve junction, which tears the protective oxide layer exposing the metal substrate and making the stem-sleeve junction a potential site for corrosion.

Key words: trunnion, prosthesis, hip, corrosion, taper

INTRODUZIONE

Tutti i prodotti manifatturieri, durante il processo di realizzazione, subiscono micro-variazioni, in un regime di tolleranza; questo vale anche per le protesi d'anca. Da ciò ne risulta quindi l'impossibilità di creare testine e coni morse con identici angoli di inclinazione; questo determina l'inevitabile presenza di micromovimenti a livello di questa giunzione e conseguentemente la comparsa di fenomeni corrosivi. I micromovimento che si verificano in tale sede sono: - di chiusura ed apertura del gap angolare, - di aumento e riduzione dell'area di contatto, - di scivolamento delle superfici lungo l'asse del cono morse. Gli stress meccanici conseguenti saranno: di compressione, di tensione, di taglio [1].

FRETTING CORROSION E CREVICE CORROSION

Esistono due definizioni per chiarire il concetto di corrosione; la prima, ingenieristica, la definisce come una distruzione visibile di una struttura che porta come conseguenza finale alla sua perdita di funzione. La seconda, chimica, la definisce come reazioni superficiali irreversibili di un materiale con un consumo dello stesso i cui prodotti di degradazione divengono parte dell'ambiente circostante.
Nell'impianto protesico i metalli reagiscono con l'ossigeno circostante formando uno strato protettivo (passivazione). Ogni violazione di tale strato conduce ad un'immediata corrosione.
Come riportato da diversi studi [2 3], la principale causa di corrosione della giunzione testa-cono morse è la corrosione meccanica (MACC: Mechanically assist corrosion). MACC è la combinazione di una corrosione da sfregamento (fretting corrosion) e di una corrosione interstiziale (crevice corrosion). I costanti micromovimenti che si verificano durante

il ciclo del passo (la giunzione testa-cono morse è sottoposta ad un carico pari a 9 volte il peso corporeo) portano ad un'interruzione dello strato ossidato protettivo (fretting); in questo modo le due superfici entrano in diretto contatto tra loro impedendo all'ossigeno di ripassivare il metallo. Si viene così a creare un contatto tra 2 metalli aventi una concentrazione differente di ossigeno, innescando un processo di corrosione (crevice corrosion) [4 5]. A seguito della reazione di corrosione si ha una riduzione dell'ossigeno, con conseguente aumento del ph a carico della zona catodica (superficie non ossidata) ed una diminuzione del ph a livello dell'anodo (superficie ossidata). Questa diminuzione di ph in corrispondenza delle aree anodiche rende più difficile la formazione del film passivo favorendo una corrosione localizzata. È possibile riassumere questa catena di eventi definendo il fretting corrosion come la scintilla che innesca il processo di corrosione e la crevice corrosion come la fiamma che lo alimenta [6 7].

FATTORI PREDISPONENTI

Vi sono alcuni fattori che predispongono ad un'aumentata corrosione a carico dell'interfaccia testa-cono morse. Urban e Cross [8 9] hanno dimostrato come le testine in metallo determinino una corrosione/anno significativamente maggiore rispetto alle testine in ceramica biolox delta. Nel 2004 Hallab [10] ha pubblicato uno studio in vitro espressamente mirato a confrontare la corrosione del cono morse con testine in ceramica zirconia rispetto a testina in lega CoCr. I ricercatori hanno scoperto che gli steli in combinazione con testine in CrCo rilasciavano una quantità di Co 11 volte superiore e una quantità di Cr 3 volte superiore agli steli combinati con teste in zirconia. Un secondo fattore predisponente è determinato da un aumento del braccio di leva; questo causa un aumento del momento di attrito (frictional torque) e di conseguenza una maggior usura all'interfaccia testa-cono morse [11]. L'aumento del braccio di leva lo sia ha in seguito ad un incremento dell'offset, all'utilizzo di colli modulari lunghi e vari e all'impianto di teste di grande diametro. Jacob [12] ha osservato come nelle teste di diametro superiore a 40 mm vi sia un aumento dello stress sul cono morse, dimostrando una correlazione tra aumento del diametro delle teste ed incremento dell'usura.
Un ulteriore fattore di rischio di corrosione è l'assemblaggio intraoperatorio delle componenti; un'impattazione pulita e asciutta è fondamentale per tutte le combinazioni di materiali, anche se la conseguenza per metallo e ceramica sono chiaramente diverse [13].

CONCLUSIONI

negli anni '80 e '90 i ricercatori hanno studiato in dettaglio la corrosione alla giunzione testa-cono morse. Questi primi studi hanno contribuito a stabilire il meccanismo di corrosione che oggi si ritiene essere un processo complesso di fretting e crevice corrosion. Per impianti a lungo termine come le protesi d'anca, le connessioni modulari sono state identificate come fonte primaria di preoccupazione. L'utilizzo di materiali appropriati e di testine con diametro inferiore a 40 mm, l'evitare bracci di leva eccessivi, oltre all'attento assemblaggio delle componenti sono i metodi migliori per evitare una corrosione significativa con le sue potenziali conseguenze.

BIBLIOGRAFIA

1 Black J. *Does corrosion matter?* J Bone Joint Surg Br 1988;70:517-20.
2 Collier JP, Surprenant VA, Jensen RE, et al. *Corrosion at the interface of cobalt-alloy heads on titanium-alloy stems.* Clin Orthop Relat Res 1991;305-12.
3 Mutoh Y. *Mechanism of fretting fatigue.* JSME International Journal 1995;38:405-15.
4 Black J. *Corrosion and degradation. Orthopaedic biomaterials in research and practice.* New York: Churchill, Livingstone 1988, pp. 235-266.
5 Szolwinski MP, Farris TN. *Mechanics of fretting fatigue crack formation.* Wear 1996;198:93-107.
6 Gilbert JL, Jacobs JJ. *The mechanical and electrochemical processes associated with taper fretting crevice corrosion: a review.* In: Marlowe D, Parr J, Mayor MB, eds. *Modularity of Orthopedic Implants.* Conshohocken, PA: ASTM 1997, pp. 45-59.
7 Gilbert JL, Buckley CA, Jacobs JJ. *In vivo corrosion of modular hip prosthesis components in mixed and similar metal combinations. The effect of crevice, stress, motion, and alloy coupling.* J Biomed Mater Res 1993;27:1533-44.
8 Urban RM, Jacobs JJ, Gilbert JL, et al. *Characterization of solid products of corrosion generated by modular-head femoral stems of different designs and materials, STP 1301.* In: Marlowe D, Parr J, Mayor MB, eds. *Modularity of Orthopedic Implants* Conshohocken, PA: ASTM 1997.
9 Cross MB, Jenabzadeh AR, Munir S, et al. *The effect of bearing surface on corrosion at the modular junctions in total hip arthroplasty.* 25th Congress of the International Society for Technology in Arthroplasty, Sydney [Poster].
10 Hallab NJ, Messina C, Skipor A, et al. *Differences in the fretting corrosion of metal-metal and ceramic-metal modular junctions of total hip replacements.* J Orthop Res 2004;22:250-9.
11 Bishop NE, Waldow F, Morlock MM. *Friction moments of large metal-on-metal hip joint bearings and other modern designs.* Med Eng Phys 2008;30:1057-64.
12 Jacob E, Callaghan JJ, Brown TD. Are Large Heads an Unqualified Benefit for Metal-on-Metal Total Hip Replacement? Stability vs. "Trunnionosis" Wear. 2013 AAOS Annual Meeting [Posters].
13 Mroczkowski ML, Hertzler JS, Humphrey SM, et al. *Effect of impact assembly on the fretting corrosion of modular hip tapers.* J Orthop Res 2005;24:271-9

GIOT 2014;40:159-164

RIDUZIONE E SINTESI NELLE FRATTURE-LUSSAZIONI DELL'EPIFISI PROSSIMALE DELL'OMERO. ANALISI DI DUE CASI CLINICI

Closed reduction and percutaneous fixation in proximal humerus dislocation fractures – two case reports

P. MANISCALCO, M. CAFORIO, P. MANTELLI*, L. BISOGNO*

Struttura Complessa di Ortopedia e Traumatologia AUSL Piacenza "Ospedale Guglielmo da Saliceto";
**Struttura Complessa di Ortopedia e Traumatologia AUSL Piacenza "Ospedale Fiorenzuola e Val d'Arda"*

Indirizzo per la corrispondenza:
Marco Caforio
Reparto di Ortopedia e Traumatologia
Ospedale Guglielmo da Saliceto – AUSL Piacenza
via Taverna 49, 20121 Piacenza
E-mail: m.caforio@ausl.pc.it

Ricevuto il 21 febbraio 2014
Accettato il 10 marzo 2014

RIASSUNTO

Introduzione. Storicamente varie tipologie di trattamento sono state adottate per le fratture-lussazioni dell'omero prossimale, dalla riduzione e sintesi alla sostituzione protesica.

Obiettivi. Gli Autori intendono discutere sul trattamento e sull'evoluzione di due casi di frattura-lussazione anteriori di omero prossimale accorse in pazienti *border-line*, in cui non è ancora univoca la scelta di trattamento.

Metodi. Dopo infruttuose manovre a cielo chiuso dell'arto superiore nel tentativo di ridurre la porzione cefalica, l'operatore ha svolto in un primo "step" la sintesi temporanea dei frammenti di frattura con due fili di Kirschner e successivamente la riduzione della lussazione. Tale procedura ha garantito un corretto riposizionamento della testa dell'omero all'interno dell'articolazione. Considerata la scomposizione della frattura, il chirurgo ha eseguito un secondo "step" di sintesi: nel primo caso con viti cannulate, nel secondo con fili di Kirschner.

Risultati. I risultati radiografici ai controlli successivi hanno evidenziato in entrambi i casi una buona evoluzione dei processi riparativi ossei, nessuna dislocazione secondaria e nessun segno di necrosi ad un anno dal trauma.

Conclusioni. Crediamo che la tecnica da noi proposta rappresenti una valida opzione di trattamento, al fine di ottenere buoni risultati, e che vada provata prima di decidere di eseguire la classica tecnica di riduzione e sintesi a cielo aperto.

Parole chiave: fratture-lussazioni epifisi prossimali omero, riduzione e sintesi a cielo chiuso

SUMMARY

Introduction. Historically, many kinds of treatment were used for proximal humerus fractures dislocations, like open reduction and synthesis or prosthetic solution.

Aim of Study. The authors intend to discuss about the treatment and evolution of two cases of proximal humerus anterior dislocation-fracture in 2 border-line patients, where there is not still an unique choice of treatment.

Methods. After closed maneuvers of upper limb to reduce cephalic portion, in a first step surgeon played synthesis of fracture fragments with two K-wires and subsequently reducing the dislocation. This procedure ensured the correct positioning of humeral head into the joint. Given the breakdown of the fracture, surgeons performed a second surgical step: in the first case he used cannulated screws, in second patient some Kirschner wires.

Results. Radiographic results showed good evolution of bone tissue repair, no secondary dislocation and no signs of necrosis, 1 year after trauma.

Conclusion. We believe that this surgical technique is a valid treatment option in order to get good results, and should be tried before deciding to run the classic technique of open reduction and internal synthesis.

Key words: proximal humerus dislocation fractures, closed reduction and percutaneous fixation

INTRODUZIONE

Per frattura-lussazione di spalla si intende un'associazione tra lesione ossea e legamentosa, caratterizzata da una perdita completa dei rapporti articolari tra testa omerale e cavità glenoidea. Vengono distinti due quadri clinici differenti: lussazione gleno-omerale associata a frattura della meta-epifisi prossimale [1], e lussazione gleno-omerale associata a frattura da impatto della testa sui margini della glena (lesione di Hill-Sachs o lesione di McLaughlin [2]) o frattura da avulsione tipo Bankart.
Classicamente le fratture-lussazioni di spalla si sono sempre considerate di prevalenza giovanile, in seguito a traumi ad alta energia. A tutt'oggi si osserva un incremento di queste lesioni anche in una popolazione più anziana, che pratica sport, guida, dedicandosi a hobbies di svariata natura. In questi casi il quadro clinico si complica, per i possibili deficit di cuffia preesistenti, per la scarsa qualità dell'osso, per la minor compliance del paziente durante la riabilitazione e per la presenza di eventuali comorbidità come il diabete.
Il trattamento di una frattura-lussazione di spalla nel paziente giovane mira al tentativo di salvataggio dell'articolazione, attraverso tecniche di sintesi per permettere un recupero funzionale ottimale e non creare ulteriore danno iatrogeno ai tessuti molli e all'osso [3]. Nel paziente anziano invece la sostituzione protesica mira a garantire, con un solo intervento, una ripresa funzionale accettabile per le esigenze quotidiane [4].
Tra queste due situazioni esistono casi *border-line* in cui solo la maestria del chirurgo e la sua esperienza specifica permettono di scegliere la tecnica più adatta ed il timing più appropriato per situazioni in cui a tutt'oggi non esistono linee guida di riferimento universali. L'abilità chirurgica deve essere supportata da una diagnosi corretta [5]: una lussazione inveterata infatti può portare ad inevitabile fallimento della sintesi anche il chirurgo più esperto, o facilitare condizioni morbose croniche come l'osteonecrosi della testa omerale [6]. Molte volte ad una semplice immagine radiografica appare ben visibile la frattura, ma può passare misconosciuta la lussazione ritardando perciò il trattamento in regime di urgenza. Sono essenziali quindi un accurato esame clinico e corrette proiezioni radiografiche, su più piani.
Lo scopo del presente lavoro è di descrivere la procedura da noi utilizzata su pazienti in cui non è ancora univoca la scelta di trattamento e dimostrare che una precocità di esecuzione previene notevoli complicanze. Essenziale per definire una procedura valida ed affidabile sono le valutazioni in itinere e a distanza, mediante esami clinici e radiografici che nei nostri protocolli avvengono a 1, 3 e 6 mesi e a 1 anno dall'intervento chirurgico.

CASE REPORTS

Nell'ottobre 2010 e nel Dicembre 2011 si sono presentati alla nostra osservazione, al pronto soccorso della Struttura Complessa di Ortopedia e Traumatologia dell'ospedale "Guglielmo da Saliceto" di Piacenza, due pazienti, rispettivamente di 63 e 66 anni, affetti da frattura-lussazione anteriore dell'epifisi prossimale dell'omero sinistro: il primo con un trauma di poche ore, il secondo trasferito da altro ospedale dove era stato ricoverato 3 giorni prima.
Ad una prima valutazione dei malati non sono apparsi segni di deficit vascolo-nervosi. Da un'attenta valutazione radiografica le fratture in esame apparivano appartenenti alla classe 11B-3 secondo la classificazione di Müller (frattura-lussazione bifocale). La conferma della diagnosi è stata ottenuta mediante l'esecuzione dell'esame tomografico (TC), effettuato in regime di urgenza. È stata fondamentale una ricostruzione tridimensionale per valutarne la complessità della frattura e capirne la direzione della lussazione associata, in entrambi i casi anteriore (Figs. 1, 2).

TECNICA CHIRURGICA E PROTOCOLLO RIABILITATIVO

Dopo aver effettuato gli esami clinici generali, ad entrambi i pazienti è stato proposto il trattamento chirurgico. Il primo paziente è stato operato in regime di urgenza, entro 6 ore dal trauma; il secondo paziente dopo 5 giorni dal trauma. È stata effettuata per entrambi una profilassi antibiotica con 2 gr di Cefazolina 30 minuti prima dell'intervento ed anti-tromboembolica con Enoxaparina Sodica 4000 UI 1 fiala sottocute al giorno iniziata la sera stessa del trauma.
Il posizionamento dei pazienti su lettino operatorio è stato in decubito *"beach-chair"*, con spalla traumatizzata su tavoletta radiotrasparente ad arto libero, permettendo all'amplificatore di brillanza di mostrare l'andamento della procedura interventistica.
I due pazienti sono stati trattati con mezzi di sintesi differenti: al primo sono state impiantate delle viti cannulate da 4 mm, al secondo fili di Kirschner percutanei.
È stata adottata una medesima tecnica chirurgica, secondo tale sequenza: il chirurgo ha effettuato la sintesi temporanea dei frammenti di frattura in un primo "step" chirurgico, mediante due fili di Kirschner, mantenendo la testa omerale lussata (Figs. 3 A-B); secondariamente ha effettuato la sintesi della grande tuberosità, come fosse una frattura isolata del trochite senza apparente dislocazione (Figs. 3 C-D); da ultimo ha ridotto la lussazione gleno-omerale mediante una cauta trazione. Nel primo paziente, mantenendosi ridotta l'articolazione, dopo conferma del corretto rapporto tra i capi articolari con una proiezione ampliscopica assiale, i fili di Kirschner sono stati convertiti in viti cannulate. Nel secondo paziente invece permaneva un'instabilità articolare e pertanto è stato posizionato un filo di Kirschner tra testa e glena per mantenere nel tempo la riduzione (Fig. 3E).
Per entrambi i pazienti il tempo operatorio è stato di 45

FIGURA 1.
Immagini radiografiche e tomografiche del Paziente 1: L.S. maschio 63 anni.

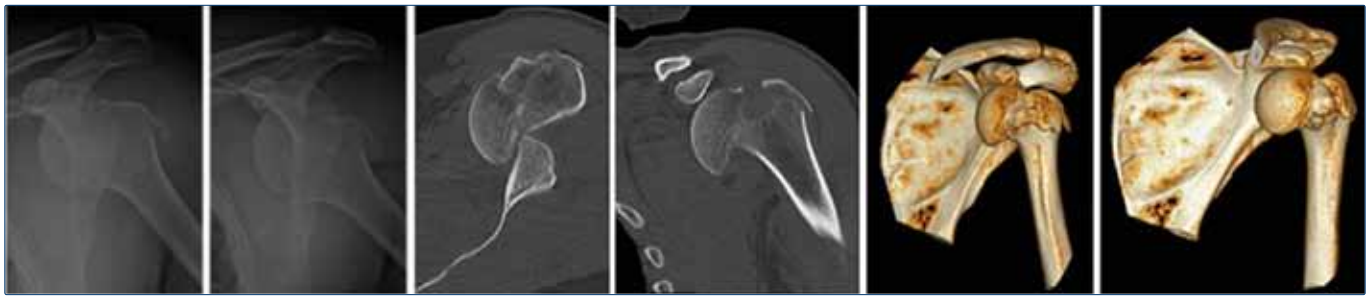

FIGURA 2.
Immagini radiografiche e tomografiche del Paziente 2: R.A. femmina 66 anni.

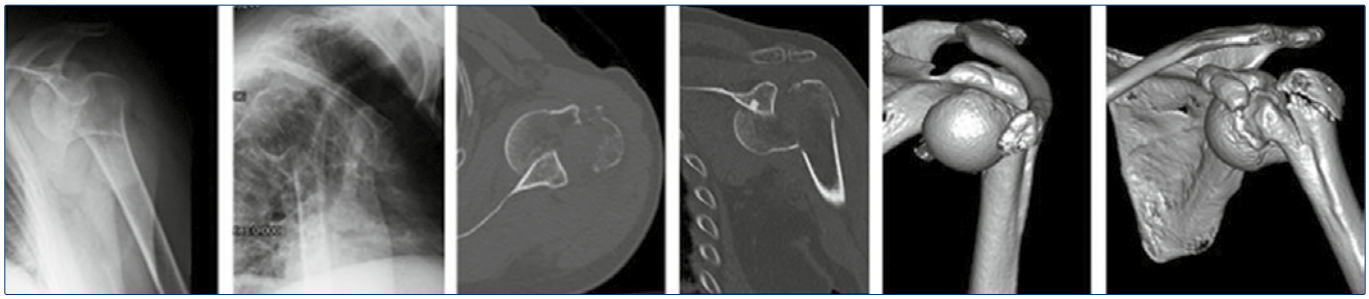

FIGURA 3.
Immagini intraoperatorie della procedura chirurgica: sintesi dei frammenti di frattura (A-B), sintesi della grande tuberosità (C-D) e riduzione della lussazione gleno-omerale. Posizionamento di un filo di Kirschner tra testa e glena se l'articolazione permane instabile (E).

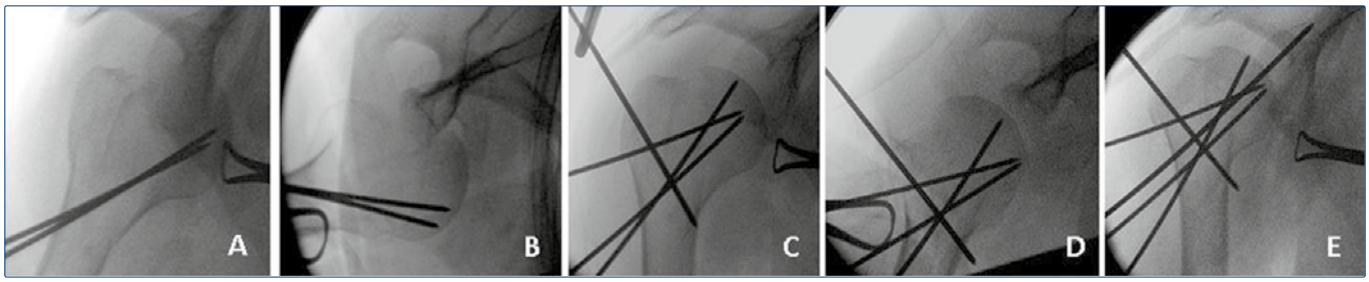

minuti circa e all'uscita dal comparto chirurgico sono state applicate ortesi reggi-braccio con fascione. Non sono state riscontrate complicanze peri-operatorie.
La dimissione dal reparto è avvenuta per entrambi i pazienti in terza giornata, mantenendo un protocollo fisioterapico differente per i due pazienti: al primo l'ortesi impostata è stata mantenuta per 10 giorni con successiva cauta mobilizzazione passiva fino alla rivalutazione ambulatoriale a 1 mese dall''intervento chirurgico; al secondo per 3 settimane, momento in cui veniva rimossa l'ortesi ed iniziata la riabilitazione prima passiva e poi attiva.
Il follow up post-dimissione prevedeva controlli clinici e radiografici a 1, 3, 6 e 12 mesi. Il risultato funzionale è stato valutato in base al punteggio "Constant Scoring System" (CSS), ideato da Constant e Murley nel 1987. Tale valutazione tiene conto del dolore accusato dal pa-

FIGURA 4.
Controllo radiografico post-operatorio (A), a 1 mese (B), a 3 mesi (C) a 6 mesi (D) e a 12 mesi (E) del primo paziente: L.S. maschio 63 anni.

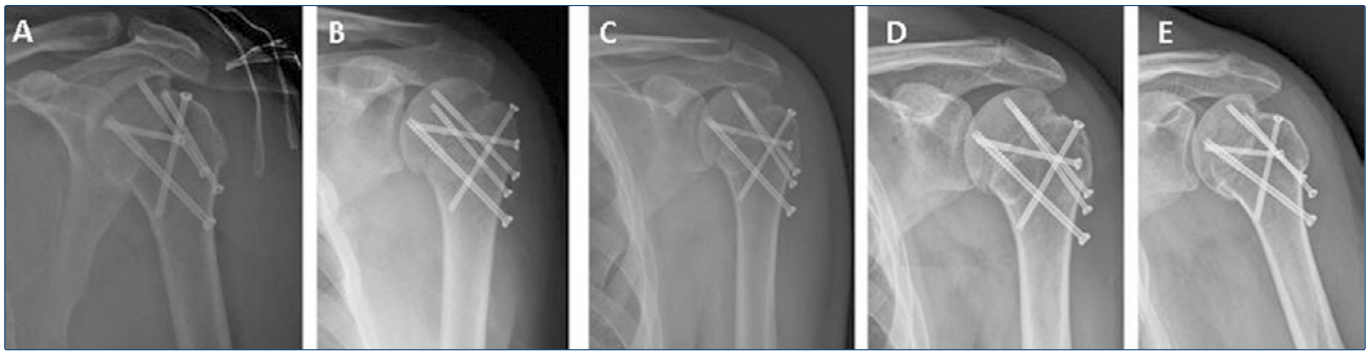

ziente (basandosi su un punteggio numerico tra 0 e 15), dello svolgimento delle attività quotidiane (punteggio fino a 20), del *range di movimento* mediante una valutazione obiettiva dell'esaminatore dell'elevazione, abduzione, intra ed extrarotazione (punteggio fino a 40) e della forza (punteggio tra 0 e 35) [7].

RISULTATI

I controlli radiografici effettuati a 1, 3, 6 e 12 mesi post-intervento hanno avuto lo scopo di valutare la stabilità della riduzione e i processi di calcificazione delle note fratture in esame.
Essi hanno messo in evidenza processi di consolidazione ossea iniziali già al primo mese, conclusi per entrambi i casi al terzo mese post-operatorio. È possibile notare i miglioramenti radiografici nelle Figure 4 e 5, rispettivamente del primo e del secondo paziente.

Il filo di Kirschner di stabilizzazione articolare, posizionato al secondo paziente tra testa omerale e glena, è stato agevolmente rimosso al controllo ambulatoriale a 1 mese dall'intervento chirurgico (Figs. 5 A-B); i restanti fili invece al controllo a 2 mesi (Figs. 5 C-D).
I test valutativi, associati alle notizie anamnestiche, hanno evidenziato per entrambi i pazienti un netto miglioramento del punteggio CSS: il primo paziente ha visto un passaggio da un punteggio di 22, della terza giornata post-operatoria, a punteggi di 35, 47, 63 e 95 rispettivamente a 1, 3, 6 e 12 mesi (Fig. 6).
Anche il secondo paziente ha mostrato un miglioramento costante fino a raggiungere un valore molto alto a fine trattamento: il suo punteggio CSS è passato da valori di 25 al momento della dimissione, a valori di 38 al controllo al primo mese, 42 al terzo mese, 57 al sesto mese e di 92 al controllo dopo un anno dall'intervento (Fig. 7).

FIGURA 5.
Controllo radiografico post-operatorio (A), a 1 mese (B), a 2 mesi (C) a 6 mesi (D) e a 12 mesi (E) del secondo paziente: R.A. femmina 66 anni.

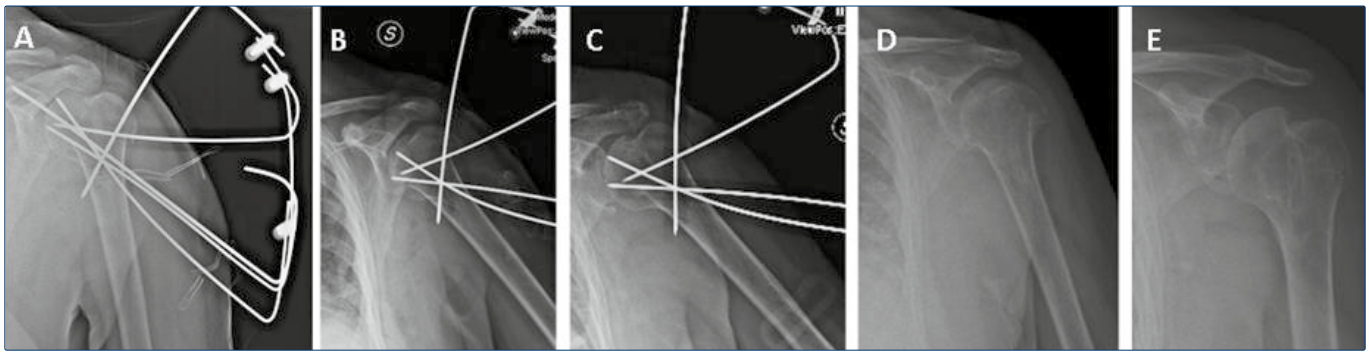

FIGURA 6.
Controllo clinico a 1 anno dall'intervento chirurgico del primo paziente: L.S. maschio 63 anni.

FIGURA 7.
Controllo clinico a 1 anno dall'intervento chirurgico del secondo paziente: R.A. femmina 66 anni.

DISCUSSIONE

Le fratture-lussazioni di omero prossimale sono classificate in base alla direzione della lussazione, anteriore o posteriore, e al numero dei frammenti di frattura, ovvero a due, tre o quattro parti [8]. Soprattutto quest'ultimo gruppo, per la sua frequenza, la varietà di aspetti anatomo-patologici che può assumere e per la differente tipologia di trattamenti proposti, costituisce oggi uno dei principali argomenti di dibattito nell'ambito delle fratture dell'estremo prossimale dell'omero [1].

L'iter interventistico fonda il suo presupposto fondamentale nella celerità di trattamento, condizione indispensabile per garantire un'evoluzione benigna della patologia e prevenirne le complicanze [6].

Molti Autori hanno descritto e sviluppato ampiamente tecniche chirurgiche adeguate per tale lesione, spaziando da una riduzione e sintesi a cielo chiuso alla visualizzazione diretta dei frammenti di frattura [9 11]. Codman [12] nel 1934 descriveva l'epifisi prossimale dell'omero come una struttura basata su quattro principali frammenti: testa omerale, grande tuberosità, piccola tuberosità e diafisi omerale. L'atto chirurgico mira al ripristino dell'anatomia di tali frammenti fondamentali e alla riduzione contemporanea della lussazione associata.

L'opinione da noi sostenuta sottolinea di preservare, laddove possibile, il focolaio di frattura, favorendo una sintesi biologica di questa zona descritta come fragile dal punto di vista vascolare [13]. È indispensabile che l'intervento venga svolto da un operatore che abbia adeguate esperienze chirurgiche e abilità tecniche specifiche per questi tipi di traumi, considerati complessi. Volutamente gli Autori non prendono in considerazione il trattamento con protesi, vista la complessità dell'argomento; va comunque ricordato che la soluzione protesica ha avuto negli anni risultati altalenanti. Oggi con le moderne protesi inverse i risultati sono molto migliorati [4].

Nella nostra breve esperienza sono stati evidenziati una buona evoluzione dei processi riparativi ossei, nessuna dislocazione secondaria e soprattutto nessun segno di necrosi. Inoltre i risultati funzionali hanno messo in luce un buon recupero della funzionalità dell'articolazione: classificando come mediocre valori di Constant Scoring System tra 0 e 55 punti, moderato tra 56 e 70, buono tra 71 e 85 o eccellente tra 86 e 100 punti, sosteniamo che il risultato ottenuto per entrambi i pazienti a fine trattamento sia stato eccellente.
Il secondo caso ha mostrato grande difficoltà al mantenimento della riduzione intraoperatoria: visto che erano trascorsi 5 giorni dal trauma e sicuramente il vasto ematoma intrarticolare già in fase organizzativa impediva alla testa omerale di rimanere nella sua sede, gli operatori sono stati costretti a posizionare un filo di Kirschner stabilizzatore tra testa omerale e glena.
Gli Autori hanno sperimentato tale tecnica anche per due casi di frattura-lussazione posteriore; in tali casi il tentativo di riduzione a cielo chiuso è risultato infruttuoso e sono stati costretti a convertire l'intervento in tecnica a cielo aperto attraverso un accesso deltoideo-pettorale. Con queste considerazioni riteniamo, in base alla nostra esperienza, una più facile possibilità di riduzione a cielo chiuso per le fratture-lussazioni anteriori.

CONCLUSIONI

La tecnica da noi descritta ha mostrato ottimi risultati, sia clinico-funzionali che radiografici, ed è consigliata per pazienti giovani o di un'età *border-line*, presentanti fratture-lussazioni anteriori di spalla; la soddisfazione dei pazienti e la loro piena ripresa alle attività lavorative indicano una gestione eccellente di questo tipo di patologie considerate complesse.

BIBLIOGRAFIA

1 Altay T, Ozturk H, Us RM, et al. *Four-part posterior fracture-dislocations of the shoulder. Treatment by limited open reduction and percutaneous stabilization*. Arch Orthop Trauma Surg 1999;119:35-8.
2 McLaughlin HL. *Posterior dislocation of the shoulder*. J Bone Joint Surg 1952;34-A:584-90.
3 Berlusconi M, Chiodini F, Di Mento L, et al. *The treatment of proximal humeral fractures with the internal fixator LCP-PH*. G.I.O.T. 2007;33:71-7.
4 Mascitti T, Leone P, Piscitello S. *L'artroprotesi inversa nel trattamento delle fratture a 3-4 frammenti dell'estremo prossimale dell'omero dell'anziano*. Periodico A.I.T.O.G. 2011;0:9-12.
5 Heller KD, Forst J, Cohen B. *Posterior dislocation of the shoulder: raccommendation for a classification*. Arch Orthop Trauma Surg 1994;113:228-31.
6 Rowe CR. *Prognosis in dislocation of the sholuder*. J Bone Joint Surg 1956;38-A:957-77.
7 Constant CR, Murley AG. *A clinical method of functional assesment of the shoulder*. Clin Orthop 1987;214:160-4.
8 Neer CS 2nd. *Displaced proximal humeral fractures II. Treatment of three part and four part displacement*. J Bone Joint Surg Am 1970;62:1090-103.
9 Finkelstein JA, Waddel JP, O'Driscoll SW, et al. *Acute posterior fracture dislocation of the shoulder treated with the Neer modification of the McLaughlin procedure*. J Orthop Trauma 1995;9:190-3.
10 Ogawa K, Yoshida A, Inokuchi W. *Posterior shoulder dislocation associated with fracture of the humeral anatomica neck: treatment guidelines and long-term outcome*. J Trauma 1999;46:318-23.
11 Iacomelli G, Falcone C. *Fracture-dislocations of the shoulder. Report of three cases*. G.I.O.T. 2001;27:89-96.
12 Codman EA. *The Shoulder*. Boston, USA: Thomas Todd 1934.
13 Hertel R, Hempfing A, Stiehler M, et al. *Predictors of humeral head ischemia after intracapsular fracture of the proximal humerus*. J Shoulder Elbow Surgery 2004;13:427-33.

GIOT 2014;40:165-171

RIDUZIONE CRUENTA DELLA LUSSAZIONE CONGENITA DELL'ANCA IN ETÀ EVOLUTIVA: RISULTATI A MEDIO TERMINE ED EVOLUZIONE

The mid-term outcome of open reduction for developmental dysplasia of the hip

E. SAMAILA, M. MAGNANI*, L. REGGIANI MARCHESINI*, P. BARTOLOZZI, O. DONZELLI*

*U.O.C. di Ortopedia e Traumatologia Direzione Universitaria, Azienda Ospedaliera Universitaria Integrata di Verona; * S.C. Ortopedia e Traumatologia Pediatrica dell'Istituti Ortopedici Rizzoli di Bologna*

Indirizzo per corrispondenza:
Elena Samaila
U.O.C. di Ortopedia e Traumatologia Direzione Universitaria, Azienda Ospedaliera Universitaria Integrata di Verona
p.le Stefani 1, 37100 Verona
Tel. +39 045 8123276
eE-mail: elenasamaila@yahoo.it

RIASSUNTO

Obiettivi. In questo lavoro verranno presentati i risultati a medio termine e l'evoluzione del trattamento chirurgico a cielo aperto di riduzione della lussazione congenita di anca (DDH - developmental dysplasia of the hip al fallimento del trattamento incruento in tutore o apparecchio gessato o della lussazione inveterata in bambini trattati presso la Clinica di Ortopedia Pediatrica degli Istituti Rizzoli di Bologna da gennaio 2006 a dicembre 2010.

Metodi. Trattasi di uno studio retrospettivo che include 48 procedure chirurgiche per il trattamento della lussazione congenita di anca diagnosticata alla nascita, recidiva o inveterata in 36 bambini trattati chirurgicamente mediante riduzione a cielo aperto. Il totale dei bambini era cosi composto: 19 bimbi affetti da sindromi varie (5 femmine e 14 maschi) e 17 bimbi normali come sviluppo psico-fisico (14 femmine e 3 maschi). 12 bambini erano affetti da DDH bilaterale, 8 bambini da DDH recidivante e 6 bambini da DDH inveterata.

Risultati. il follow-up medio è stato di 64,5 mesi (min. 30 mesi - max. 195 mesi). È stata posta diagnosi ecografica e istituito un trattamento incruento in 22 pazienti. L'ecografia risultava "normale" alla nascita in 3 bimbi (2 del gruppo A e 1 del gruppo B) che hanno sviluppato un'anca displasica.
10 pazienti sono stati posti in trazione a cerotto o transcheletrica pre-riduzione cruenta. L'età media al momento dell'intervento risulta dimezzata nei bambini trattati bilateralmente in entrambi i gruppi, perciò i bambini affetti da DDH bilaterale sono stati operati mediamente prima dei bambini affetti solo da un lato. La necrosi avascolare riscontrata in 5 casi (13,88%), la rilussazione (3,8% dei casi) e la sublussazione persistente (55,5%) sono le complicanze osservate in questa casistica.

Conclusioni. Un buono screening neonatale ecografico (ad eccezione delle forme sindromiche) permette la guarigione della displasia evolutiva dell'anca. Nella nostra realtà sono aumentate le DDH post carico per un mancato o errato screening neonatale. La riduzione cruenta nella displasia evolutiva dell'anca eseguita per via anteriore si è dimostrata una procedura difficile per gli ortopedici pediatri, ma affidabile nel trattamento della DDH. È una chirurgia che richiede esperienza ed il risultato dipende in gran parte da variabili come il rimanente periodo di crescita, che sono fuori dal controllo del chirurgo.

Parole chiave: displasia evolutiva dell'anca, riduzione cruenta, via anteriore, necrosi avascolare

SUMMARY

Aims. In this paper are presented the results in the medium term and the evolution of surgical treatment with open reduction of the developmental dysplasia of the hip (DDH) at the failure of the conservative treatment in a cast or brace or inveterate dislocation of the hip, in children treated at the Pediatric Orthopaedics Clinic of the Rizzoli Institute in Bologna from January 2006 to December 2010.

Methods. This is a retrospective study including 48 surgical procedures for the treatment of congenital dislocation of the hip diagnosed at birth, or inveterate relapse in 36 children treated surgically by open reduction. The total number of children was composed as follows: 17 children with normal psycho-physical (group A: 14 females and 3 males) and 19 children suffering from various syndromes (group B: 5 females and 14 males). 12 children were affected by bilateral DDH, 8 children presented a relapsed DDH and 6 children an inveterate DDH.

Results. The mean follow-up was 64.5 months (min. 30 months - max. 195 months). It was performed ultrasound diagnosis and instituted a nonoperative treatment in 22 patients. The ultrasound was "normal" at birth in 3 children (2 in group A and 1 in group B) who developed hip dysplasia. 10 patients were placed in skin or trans-skeletal traction prior to the open reduction. The average age at surgery is halved in children treated bilaterally in both groups, so children with bilateral DDH were operated on average before the children affected one side. Avascular necrosis observed in 5 cases (13.88%), the redislocation (3.8% of cases) and persistent subluxation (55.5%)are the complications observed in this series.

Conclusion. A good neonatal ultrasound screening (with the exception of syndromic forms) allows the healing of developmental dysplasia of the hip. In our experience, have increased recovery for DDH in walking age for an incorrect or missing screening at birth. The surgical reduction in developmental dysplasia of the hip performed by anterior has proved to be a difficult procedure for orthopedic pediatricians, but reliable in the treatment of DDH. The procedure is technically demanding, requires experience and the result depends largely on variables such as the remaining period of growth, which are outside the control of the surgeon.

Key words: developmental dysplasia of the hip, open reduction, anterior approach, avascular necrosis

INTRODUZIONE

La displasia evolutiva dell'anca (developmental dysplasia of the hip, DDH) è una formazione anormale dell'articolazione coxo-femorale che si presenta con un ampio spettro di forme patologiche dalla lieve instabilità alla franca lussazione d'anca e con un eziologia multifattoriale. La DDH è 6 volte più frequente nelle femmine che nei maschi. Sono colpite bilateralmente il 20 % delle anche, solo la destra lo è nel 20% e la sinistra nel 60%. L'incidenza dell'1-2 su 1.000 nati vivi dipende dalla definizione clinica o ecografica. L'incidenza ecografica è molto più alta di quella clinica (55 %). Entrambi i fattori genetici (storia famigliare positiva) che meccanici intrauterini (rischio del 16% per la presentazione podalica, oligoidramnios, primo nato, alto peso alla nascita, estensione del ginocchio) influenzano lo sviluppo dell'anca e di conseguenza l'incidenza della DDH [1-5].

Se diagnosticata precocemente il trattamento è relativamente semplice e consiste nell'utilizzo del tutore di Pavlik, tutori in abduzione o apparecchi gessati. Sfortunatamente la DDH non è sempre diagnosticata precocemente e ci si trova ad affrontare la chirurgia alla presentazione del bambino che può avere anche più di 2 anni di età. A qualsiasi età, il risultato del trattamento dipende dall'ottenimento e mantenimento di una perfetta riduzione concentrica, ed il bambino deve avere un sufficiente periodo di crescita rimanente dell'acetabolo e testa femorale che si devono modellare con un rapporto di sfericità [6].

Le indicazioni alla riduzione cruenta sono l'inabilità di ridurre l'anca con manovre gentili o l'inabilità a mantenerla ridotta in una posizione che non sia forzata.

Storia naturale (in assenza di trattamento)

Le lussazioni complete che rimangono non trattate sono generalmente indolori fino a quando non insorgono alterazioni degenerative tra la testa femorale e il falso acetabolo, che può verificarsi in età media avanzata. Il segno di Trendelenburg e la dismetria degli arti inferiori permangono per tutta la vita. L'instabilità vera risultante dalla sublussazione porta generalmente a una displasia persistente e le conseguenti alterazioni degenerative da incongruenza articolare possono essere dolorose. Se si ottiene una riduzione concentrica stabile nei primi 4-6 anni di vita, la displasia può rimodellarsi come un'anca normale o pressoché normale alla maturità. Se invece la sublussazione persiste la displasia generalmente progredisce e il risultato alla maturità è un'anca sublussata, spesso dolorosa [7].

In questo lavoro verranno presentati i risultati a medio termine del trattamento chirurgico a cielo aperto di riduzione della lussazione congenita di anca al fallimento del trattamento incruento in tutore o apparecchio gessato o della lussazione inveterata dei bambini trattati presso la Clinica di Ortopedia Pediatrica degli Istituti Rizzoli di Bologna da gennaio 2006 a dicembre 2010. La necrosi avascolare della testa femorale è la più grave complicanza di qualsiasi trattamento.

MATERIALI E METODI

Trattasi di uno studio retrospettivo che include 48 procedure chirurgiche per il trattamento della lussazione congenita di anca diagnosticata alla nascita, recidiva o inveterata in 36 bambini trattati chirurgicamente mediante

riduzione a cielo aperto presso la Clinica di Ortopedia Pediatrica degli Istituti Rizzoli di Bologna da gennaio 2006 a dicembre 2010. Le caratteristiche cliniche della DDH rappresentano la sommatoria dei segni clinici (quali i test di Ortolani [8], test di Barlow [9], test di Galeazzi), dei sintomi (dolore), esame obiettivo (la mancanza dell'abduzione passiva dell'anca) e delle indagini radiografiche come l'esame ecografico [10] e radiografico, quest'ultimo importante per misurazioni e planning pre-operatorio. Per la maggior parte dei pazienti un radiogramma antero-posteriore vero è la proiezione di routine appropriata per i reperti radiografici (Fig. 1, Tab. I). Le proiezioni in abduzione-intrarotazione sono particolarmente utili per definire "l'anca migrante" con slargamento dell'acetabolo che si riduce in abduzione. Non esiste alcun metodo totalmente accurato per valutare una displasia acetabolare o femorale tridimensionale utilizzando rx standard. Il chirurgo che esplora una lussazione evolutiva non trattata e vecchia di 3 anni prenderà alla fine decisioni basate sull'anatomia chirurgica e non sui radiogrammi. La Tc può essere utile dopo una riduzione incruenta o cruenta per conferma della riduzione completa o qualora si sospetti una sublussazione posteriore che è scarsamente visualizzata in gesso con radiogramma standard. In letteratura gli autori concordano che la RM ha uno scarso valore nella displasia dell'anca.
È stato eseguito un tentativo di riduzione a cielo chiuso sotto controllo fluoroscopio in tutti i casi, al fallimento del quale si è proceduto alla riduzione cruenta. Dei 36 bambini 8 erano maschi e 28 femmine, 17 bimbi si presentavano con uno sviluppo psico-fisico normale (gruppo A) e 19 bambini erano affetti da sindromi come PCI, artrogriposi, miopatie (gruppo B) (Tab. II). 12 bambini erano affetti da DDH bilaterale, 8 bambini da DDH recidivante e 6 bambini da DDH inveterata. Il lato sinistro è stato coinvolto in 9 bimbi e il lato destro in 15 bimbi.

FIGURA 1.
Linee e indici radiografici utilizzati per stimare il grado di lussazione e di displasia aceta bolare. AI, indice aceta bolare; P, linea di Perkins, H, linea di Hilgenreiner.

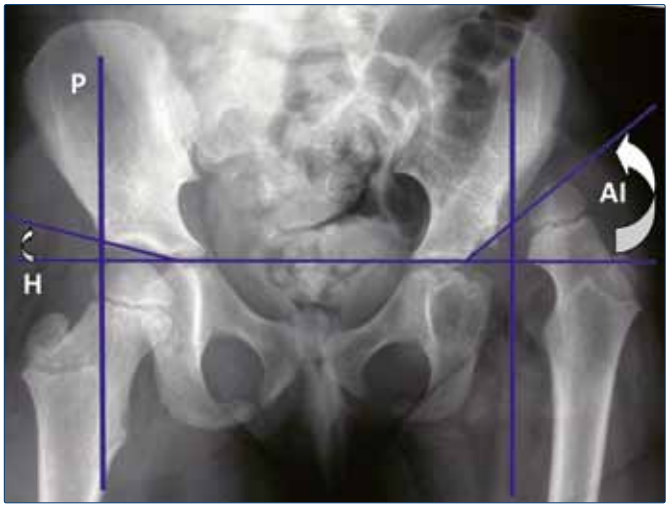

La riduzione a cielo aperto è il pilastro del trattamento per la DDH nel bambino in età della deambulazione e può essere eseguita mediante un accesso mediale (sec. Ludloff) [11] o anteriore inguinale (sec. Smith Petersen) [12]. Con l'accesso mediale vi è un rischio maggiore di lesione dell'arteria circonflessa e di necrosi avascolare.
La riduzione cruenta richiede una vasta esperienza e accortezza oltre che una meticolosa dissezione anatomica. Il chirurgo deve essere preparato a modificare l'accesso, aggiungere interventi sul femore o sul bacino a seconda dei segni e della stabilità dopo la riduzione. Una riduzione a cielo aperto eseguita in modo improprio è peggiore di un non trattamento e può essere difficile porvi rimedio. In questa casistica tutti bambini sono stati trattati mediante

TABELLA I.
Reperti radiografici.

LINEA/ ANGOLO	LINEA DI HILGENREINER	LINEA DI PERKINS	INDICE ACETABOLARE	ANGOLO CENTRO-MARGINE	LINEA DI SHENTON
SCHEMA	Retta tra le cartilagini triradiate	Perpendicolare alla linea di Hilgenreiner passante il margine aceta bolare	Angolo tra la linea di H e la retta tra cartilagine tri radiata e margine aceta bolare	Angolo tra linea di P e retta tra margine acetabolare e centro epifisi femorale	Linea curva lungo la parete mediale del collo femorale e margine inferiore branca ileo- pubica
VALORI NORMALI			< 25° a 12 mesi 20° a 36 mesi	22° a 12 mesi 30° a 24 mesi	Curva regolare
VALORI PATOLOGICI			> 30° a 12 mesi o mancato rimodellamento nel corso di 2-3 anni	<20° o asimmetrico	Linea interrotta

TABELLA II.
Elenco delle sindromi di cui erano affetti i bimbi del gruppo B.

SINDROME	CASI CLINICI
PARALISI CEREBRALE INFANTILE	#1,#3,#4,#7,#14
ARTROGRIPOSI	#2,#10,#13#14,#19
MIOPATIA	#6,#16
S. DI JACOBSON	#9
DEFICIT GLU-6-P-DH	#12
CROMOSOMOPATIA	#8
CRISI CONVULSIVE	#11
CEREBROPATIA	#5
PARAPARESI IN NEUROBLASTOMA D-L	#17
S. DI DOWN	#15

accesso anteriore inguinale secondo Smith-Petersen.

TECNICA CHIRURGICA

I bambini sono stati trattati in anestesia generale, in decubito supino. Si prepara campo chirurgico sterile. Si esegue incisione cutanea sec Smith-Petersen, si isola il nervo femoro-cutaneo laterale e si individua l'intervallo fra sartorio e tensore della fascia lata, esponendo il retto femorale. Si isola il nucleo iliaco per via sottoperiostea lo si seziona longitudinalmente e si libera la regione sovracotiloidea, portando lateralmente il m. tensore della fascia lata e la muscolatura glutea. Si carica medialmente il m. sartorio. Si distacca il capo diretto del retto femorale, si esegue tenotomia dell'ileo-psoas. Esposta la capsula articolare si seziona il legamento rotondo dalla testa femorale, che appare ipertrofico e previe incisioni radiali sul cercine glenoideo si procede alla rimozione di tessuto ipertrofico dal fondo del cotile. Si riduce l'anca che appare quindi stabile. Sutura "a cappotto" della capsula, reinserzione del retto femorale, SIAS e nucleo iliaco. Sutura per strati, medicazione e confezionamento di gesso pelvi podalico. Controllo radiografico finale.
Il protocollo post-operatorio prevede una rifinitura dell'apparecchio gessato pelvi-podalico a 24 h dall'intervento. I bimbi venivano assistiti secondo il protocollo aziendale contro il dolore con analgesici a dosaggio pediatrico.
Il gesso veniva rinnovato ogni 45 giorni per 2 volte, in narcosi o senza, a seconda della collaborazione ed età del bambino in regime di DH o ricovero. A 90 giorni post-intervento di riduzione veniva confezionata valva gessata ed i bambini iniziavano il programma riabilitativo previa valutazione fisiatrica. Dopo altri 45 giorni il paziente veniva posto in tutore divaricatore a permanenza per ulteriori 3 mesi quando tornava per controllo clinico e radiografico ambulatoriale. In seguito il controllo avviene annualmente fino a fine crescita.

RISULTATI

Il follow-up medio è stato di 64,5 mesi con un minimo di 30 mesi e massimo di 195 mesi. Tutti i bambini sono stati studiati radiograficamente e controllati clinicamente a 45, 90 giorni, 6 mesi e poi annualmente fino al follow-up finale. L'età media al momento dell'intervento chirurgico nel gruppo A trattati solo da un lato è stata di 25,7 mesi (min 8-max 61) mentre nei bimbi trattati bilateralmente è stata di 13 mesi (min 7-max 30). Nel gruppo B nei bimbi trattati monolateralmente l'età media è stata di 52,4 mesi (min 6-max 120) invece nei trattati bilateralmente l'età media alla prima chirurgia è risultata di 27,2 mesi (min 6-max 66).
Il 33,3% dei bimbi (12 pz su 36) è stato posto in trazione per un tempo medio di 3 settimane prima dell'intervento di riduzione cruenta per un totale di 22 anche (pari al 45% di tutte le anche operate) di cui 8 bimbi del gruppo A e 4 bimbi del gruppo B.
La diagnosi ecografica di DDH è stata posta in 13 bimbi su 17 nel gruppo A (in 10 casi alla nascita, in 2 casi a 40 giorni ed in 1 caso a 6 mesi) e in 9 bimbi su 19 nel gruppo B (in 8 casi entro i 2 mesi dalla nascita e in 1 caso a 6 mesi). L'ecografia risultava "normale" alla nascita in 3 bimbi (2 del gruppo A ed 1 del gruppo B) che hanno sviluppato un'anca displasica.
Tra le complicanze abbiamo osservato la rilussazione in 3,8% dei casi, la sublussazione persistente in 55,5%, 5 casi di necrosi avascolare pari al 13,88%, 4 infezioni superficiali dei pin (11,11% dei casi) ed un caso di ulcerazione della cute sotto l'apparecchio gessato.
Le rilussazioni si sono verificate in 2 pazienti del gr. A. Un bimbo è stato trattato mediante una riduzione cruenta 2 volte per recidiva a distanza di 21 mesi ed un'altro bimbo è stato ripreso chirurgicamente con nuova riduzione cruenta dopo 2 mesi della prima che era stata eseguita in altra sede ed in Un paziente del gr. B affetto da artrogriposi ha presentato una recidiva della lussazione a 3 anni e mezzo dal primo intervento.
Abbiamo osservato la sublussazione persistente dopo riduzione riuscita che ha richiesto la ripresa chirurgica mediante tettoplastica secondo Zanoli-Pemberton (per la presenza di displasia acetabolare) e/o l'osteotomia derotativa varizzante del collo femorale (per antiversione femorale) in 9 pz del gruppo A e 11 pz. del gruppo B pari al 55,5% (Fig. 2).
La necrosi avascolare della porzione superiore del femore pari al 13,88% in questa serie, è stata diagnosticata in 2 pz del gruppo A e 3 pazienti del gruppo B di cui solo un bimbo era stato posto in trazione pre-riduzione incruenta 4 bimbi hanno presentato un'infezione superficiale dei puntali di Scaglietti risolta con ciclo di medicazioni.

FIGURA 2A.
Caso clinico. Radiografia anteroposteriore di bacino pre-operatoria di una bimba di 4 anni affetta da S. di Down e lussazione congenita bilaterale di anca. Alla nascita l'ecografia delle anche risultava negativa. È stata trattata mediante riduzione cruenta della lussazione bilateralmente.

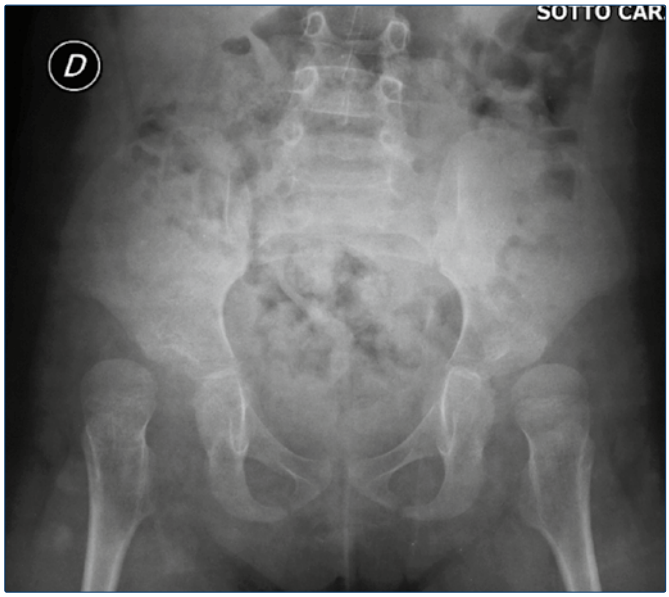

FIGURA 2B.
Radiografia anteroposteriore di bacino pre-operatorio dopo l'intervento di riduzione cruenta della lussazione bilateralmente.

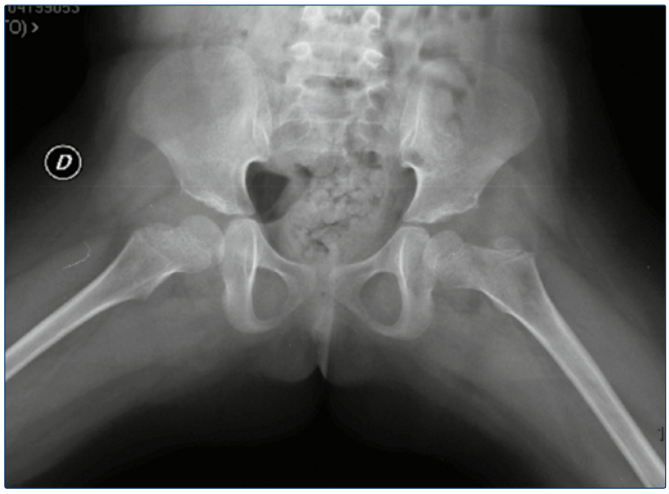

FIGURA 2C.
Controllo fluoroscopico intra-operatorio dell'intervento di tettoplastica sec. Zanoli-Pemberton ed osteotomia derotativa varizzante del collo femorale a cui la bimba è stata sottoposta a distanza di 20 mesi dalla riduzione cruenta a destra e dopo 22 mesi a sinistra.

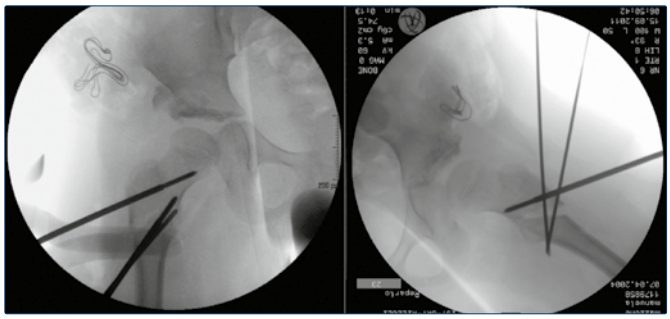

FIGURA 2D.
Controllo radiografico del bacino della bimba al follow-up all'età di 7 anni e 9 mesi. Sono trascorsi 2 anni e 3 mesi dalla 1a riduzione cruenta (a destra). Si può notare il rimodellamento del callo osseo di consolidazione a livello del bacino e femorale a soli 6 mesi dalla tettoplastica ed osteotomia femorale bilaterale.

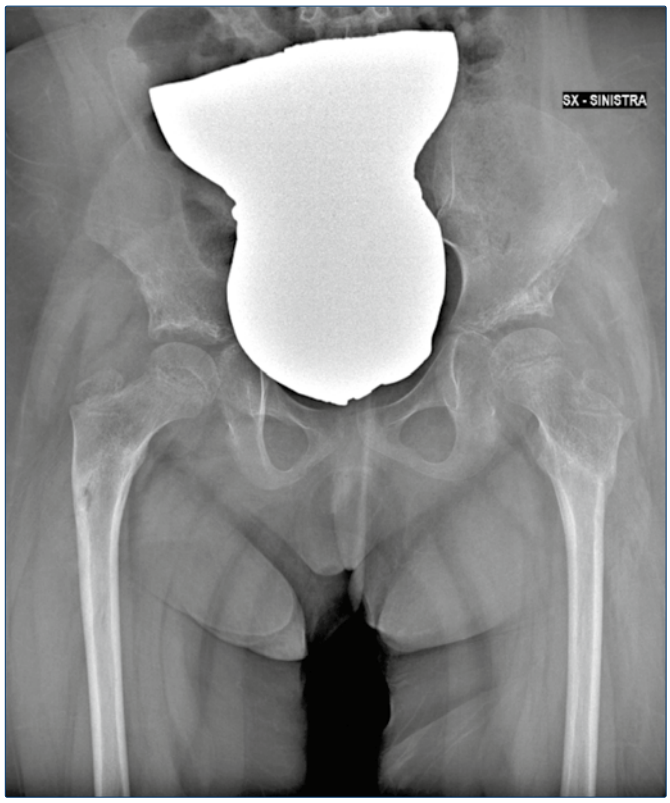

Un bimbo affetto da concomitante infezione da mollusco contagioso ha presentato un ulcerazione della cute sotto l'apparecchio gessato post-riduzione.

DISCUSSIONE

Riteniamo che il 90-95% delle anche che presentano alla nascita un segno di Ortolani o di Barlow positivo rispondono al trattamento con tutore divaricatore se iniziato entro i 4 mesi di età. La riduzione a cielo aperto mediante un accesso anteriore si rende necessaria raramente nei bambini prima dell'età della deambulazione perché una riduzione incruenta, "a mani pulite" ha spesso successo. I bambini affetti da DDH che non sono mai stati trattati presentano un quadro clinico di zoppia non dolorosa. Alcuni di questi pazienti e la maggior parte dei pazienti trattati svilupperanno una coxartrosi.
Interessante il dato di questa casistica: 10 bimbi su 17 del gr A sono stati trattati in altro ospedale mediante trazione e/o riduzione incruenta e serie di gessi pelvi-podalici. Sono arrivati alla nostra osservazione con la diagnosi clinica e radiografica di lussazione delle anche. Viene spontanea la domanda: quante di queste anche sono vere recidive e quante in realtà non sono state ridotte fin dal principio per un inadeguato trattamento incruento? 9 dei 10 bambini erano in possesso della documentazione radiografica della riduzione eseguita incruentamente non riuscita. La riduzione a cielo chiuso ben riuscita in età della deambulazione può dare un risultato buono con una funzionalità dell'anca eccellente con però significative alterazioni degenerative [13].
Per quanto riguarda l'età media al momento dell'intervento, da questa casistica risulta dimezzata l'età nei bambini trattati bilateralmente in entrambi i gruppi, come dire che i bambini affetti da DDH bilaterale sono stati operati mediamente prima dei bambini affetti solo da un lato.
La percentuale di necrosi avascolare di questa casistica si allinea ai risultati della letteratura. Però un'anca normale in un bambino affetto da DDH potrebbe sviluppare una displasia insidiosa e potrebbe essere coinvolta durante il trattamento dell'anca controlaterale ammalata. Holman et al. ha riportato 2 casi di anche normali che hanno sviluppato necrosi avascolare durante il trattamento dell'anca controlaterale [17] riconoscendo la non chiarezza dell'eziopatogenesi. Forse nel confezionare l'apparecchio gessato l'anca normale è stata posta in troppa abduzione.
Visto che i problemi clinici della DDH iniziano a manifestarsi nei giovani adulti ci siamo proposti di seguire questi pazienti con un follow-up annuale clinico e radiografico fino alla maturità scheletrica per una migliore valutazione dei risultati e dell'evoluzione di questa chirurgia.

CONCLUSIONI

Nella letteratura internazionale i vari autori concordano che va sempre ricercata una riduzione completa come migliore fattore predittivo del successo [14-16].
Vista la percentuale di recidive dopo il trattamento cruento è raccomandabile il monitoraggio clinico e radiografico del bambino annualmente.
Un buono screening neonatale ecografico (a eccezione delle forme sindromiche) permette la guarigione della displasia evolutiva dell'anca. Nella nostra realtà sono diminuite le DDH di anca che vengono ricoverate entro 4-5 mesi di età invece, sono aumentate negli ospedali dedicati le DDH post carico per un mancato o errato screening neonatale. L'intervento di riduzione cruenta è indicato quando un'anca lussata non si riesce a ridurre con caute manipolazioni o la riduzione incruenta non può essere mantenuta in una posizione sicura. È una chirurgia che richiede esperienza ed il risultato dipende in gran parte da variabili come il rimanente periodo di crescita, che sono fuori dal controllo del chirurgo.
Nella displasia evolutiva dell'anca la riduzione cruenta eseguita per via anteriore si è dimostrata una procedura difficile per gli ortopedici pediatri, ma affidabile e sicura nel trattamento della DDH.
Risulta obbligatorio un follow-up annuale clinico e radiografico fino alla maturità scheletrica per una migliore valutazione dei risultati e dell'evoluzione di questa chirurgia.

RINGRAZIAMENTI

Vorrei ringraziare la Società Italiana di Ortopedia e Traumatologia per avermi supportato con una borsa di studio in questo progetto di studio e ricerca. Ringrazio Dottor Onofrio Donzelli Direttore della Clinica di Ortopedia Pediatrica degli Istituti Rizzoli di Bologna e la sua equipe per aver condiviso in questi pochi mesi la loro esperienza chirurgica ed ambulatoriale ed essere sempre stati disponibili ed aperti al confronto. In fine ringrazio il Professore Pietro Bartolozzi, allora Direttore della Clinica Ortopedica di Verona e Prof. Bruno Magnan che hanno avuto l'onere e spero in un futuro anche l'onore di essere stati i miei maestri e di avermi sempre sostenuta e "alimentato" la mia passione per l'ortopedia pediatrica.

BIBLIOGRAFIA

1. Carter CO, Wilkinson JA. *Genetic and environmental factors in the etiology of congenital dysplasia of the hip*. Clin Orthop 1964;33:119-28.
2. Dunn PM. *Perinatal observation on the etiology of congenital dislocation of the hip*. Clin Orthop 1976;119:11-22.
3. Dunn PM, Evans RE, Thearle MJ. *Congenital dislocation of the hip: early diagnosis and management compared*. Arch Dis Child 1985;60:407-14.
4. Suzuki S, Yamamuro T. *Correlation of fetal posture and congenital dislocation of the hip*. Acta Orthop Scand 1986;57:81-4.
5. Hinderacker T, Daltveit AK, Irgens LM, et al. *The impact of intrauterine factors on neonatal hip instability*. Acta Orthop Scand 1994;65:239-42.
6. Weinstein SL. *Natural history of congenital hip dislocation (CDH) and hip dysplasia*. Clin Orthop Relat Res 1987;225:62-76.
7. Weinstein SL. *Congenital hip dislocation. Long range problems, residual signs, and symptoms after successful treatment*. Clin Orthop Relat Res 1992;281:69-74.
8. Ortolani M. *Un segno poco noto e la sua importanza per la diagnosi precoce di prelussazione congenita dell'anca*. Ferrara, Italia: Fatti dell'Accademia Medica 1936.
9. Barlow TG. *Early diagnosis and treatment of congenital dislocation of the hip*. J bone Joint surg Br 1962;44:292.
10. Graf R, Tschauner C. *Sonography of the infant hip. Source of errors, progress and current clinical relevance*. Radiologe 1994;34:30-8.
11. Ludloff K. *The open reduction of the congenital hip dislocation by an anterior incision*. Am J Orthop Surg 1913;10:438.
12. Smith-Petersen MN. *A new supra- articular subperiosteal approach to the hip joint*. Am J Orthop Surg 1917;15:592.
13. Malvitz TA, Weinstein SL. *Closed reduction for congenital dysplasia of the hip. Functional and Radiographic results after an average of thirty years*. J Bone Surg Am 1994;76:1777-92.
14. Weintroub S, Green I, Terdiman R et al. *Growth and development of congenitally dislocated hips reduced in early infancy*. J Bone Joint Surg Am 1979;61:125.
15. Chen, I-H, Kuo KN, Lubicky JP. *Prognosticating factors in acetabular development following reduction of developmental dysplasia of the hip*. J Paediatr Othop 1994;14:23.
16. Forlin E, Choi IH, Guille JT, et al. *Prognostic factors in congenital dislocation of the hip treated with closed reduction*. J Bone Joint Surg Am 1992;74:1140-52.
17. Holman J, Carroll KL, Murray KA, et al. *Long term follow-up of open reduction surgery for developmental dislocation of the hip*. J Pediatr Orthop 2012;32:121-4.

AFRICO SERRA: L'ORTOPEDICO DI TRINCEA CHE SI LANCIÒ NELLA NEUROCHIRURGIA!

N. SPINA
UO di Ortopedia e Traumatologia, Ospedale di Macerata, ASUR Marche, Area Vasta n. 3

Indirizzo per la corrispondenza:
Nunzio Spina
via Cioci 50, 62100 Macerata
Tel. +39 0733 30827
E-mail: nunzspin@tin.it

Ricevuto il 1 dicembre 2013
Accettato il 5 dicembre 2013

Era cresciuto nell'ambiente ovattato e stimolante di due nobili famiglie. Quella vera si chiamava Serra e dimorava a Cesena; autorevoli le figure del padre, stimato medico condotto, e ancor più del fratello maggiore, emergente critico letterario. Quella professionale portava il nome dell'Istituto Ortopedico Rizzoli di Bologna, ai tempi di Codivilla e Putti, suoi primi grandi artefici. Africo Serra aveva di che respirare aria buona. Ma siccome voleva affermarsi per quello che era, e non per il blasone che portava, si avventurò solitario lungo una strada buia, piena di incognite e di insidie. Quando rivide la luce scoprì di avere contribuito ad aprire in Italia – forse senza rendersene pienamente conto – una nuova frontiera chirurgica.
Anche le circostanze, in realtà, avevano dirottato il suo destino in quella direzione. Intanto la Prima Guerra Mondiale, che lo obbligò a vestire una divisa da ufficiale medico e a prestare servizio proprio sulla linea del fronte; doveva occuparsi di feriti agli arti, si ritrovò tra le mani anche quelli colpiti al cranio, e qualcosa dovette inventarsi. Poi una vicenda, diciamo così, amorosa, che lo indusse addirittura ad abbandonare il Rizzoli, e a vagare un po' in giro per altre città e altri ospedali. L'ultima di queste congiunture fu il Centro Traumatologico dell'INAIL di Bologna, che lui stesso inaugurò da primario, sfidando molte perplessità e non poche invidie. Sarebbe divenuta la sua fortezza per più di trent'anni, il luogo ideale per confermare le naturali doti di ortopedico e per fare emergere quelle, del tutto originali, di neurochirurgo. Alla fine, diventò lui il padre di un'altra grande e nobile famiglia.

LA SCUOLA DEL RIZZOLI: STIMOLI PER CRESCERE

Al Rizzoli aveva fatto il suo ingresso nel 1912, due anni dopo la laurea. Era stato attirato lassù, sul Colle di San Michele in Bosco, dalla nomea di Alessandro Codivilla, del quale aveva seguito da studente – seduto sugli spalti dell'anfiteatro chirurgico dell'ex monastero – le lezioni di Clinica Ortopedica. Ebbe però l'infelice sorte di trovare il maestro già piegato dal suo grave male all'intestino, che lo aveva da poco costretto al secondo, inutile, intervento chirurgico. Non poté che assistere, scrutando da fuori la villetta riservata all'alloggio del direttore, alla sua dolorosa agonia, che ebbe fine il 28 febbraio di quell'anno.
Visse quindi la fase di avvicendamento con Vittorio Putti, allievo prediletto ed erede predestinato, che a soli 32 anni si trovò a guidare il più grande e il più rinomato istituto ortopedico d'Italia. C'erano, tra gli altri collaboratori, Francesco Delitala, che aveva solo tre anni di anzianità nei confronti di Serra (sia anagrafica che di servizio) e che sarebbe poi succeduto allo stesso Putti, e Sanzio Vacchelli, che invece era coetaneo e che avrebbe illuminato la sua carriera con il lungo primariato all'Istituto Elioterapico Codivilla di Cortina d'Ampezzo. Maestri prestigiosi, colleghi di valore. Per imparare il mestiere di ortopedico, e magari farsi largo tra la concorrenza, non poteva esserci palestra migliore!
Le basi, del resto, erano abbastanza solide. Africo si era laureato a pieni voti in una facoltà, quella bolognese, che annoverava docenti del calibro di Giovanni Martinotti (Anatomia patologica) o di Augusto Murri (Clinica medica); e aveva raggiunto il traguardo a soli 23 anni, esattamente il 1° luglio del 1910. Quel giorno discusse una tesi dal titolo "*Ricerche sperimentali su la necrosi delle ossa in seguito alla congelazione degli arti*", quasi un presagio di quel che lo avrebbe atteso nell'affrontare, poco tempo dopo, l'emergenza bellica. Per un anno e mezzo frequentò come assistente volontario l'Istituto di Istologia e Anatomia patologica e la Sezione Medica dell'Ospedale Maggiore. Poi fu la passione per la chirurgia a spingerlo verso il Rizzoli.
Il poco che riuscì a ricavare dal fugace legame con Codivilla gli fu sufficiente a mantenerne il culto per tutta la vita. Gli scritti dell'amato professore erano sempre sul suo tavolo da lavoro o sulla sua cassetta d'ordinanza in guerra, così da seguirne metodi e idee. Più intimo e pratico doveva risultare il rapporto con Putti, di cui Africo volle subito guadagnarsi la stima, mostrandosi particolarmente

Bologna, Istituto Rizzoli, primavera del 1914. Da sinistra, Africo Serra, Sanzio Vacchelli, Francesco Delitala.



operoso e incline allo studio. Nella Società Italiana di Ortopedia entrò alla prima occasione utile, nel novembre del 1912, quando a Roma si celebrava il settimo congresso nazionale. Fu lo stesso Putti a proporlo, e lui ricambiò la fiducia presentando un contributo personale sulla anatomia patologica della lussazione congenita dell'anca.
Gli anni di assistentato al Rizzoli furono particolarmente fertili, e diversamente non poteva essere se si voleva fare parte attiva di quella scuola. Oltre alla lussazione congenita dell'anca, argomento su cui tornò nella edizione successiva del congresso nazionale, a Firenze (si trattava in quel caso del tema principale di relazione), il giovane Serra condusse ricerche anche sui trapianti ossei nell'uomo, su ossificazioni e fratture del ginocchio, sugli aspetti radiografici di alcune patologie della colonna, su osteomieliti e tumori. Tutto frutto delle sue ricerche appassionate, del suo spirito di osservazione, dei lunghi pomeriggi passati in compagnia di un microscopio o di un apparecchio per raggi X. Anni di utile apprendistato, di tranquilla maturazione professionale. Fino a quando l'entrata in guerra dell'Italia (1915) mutò di colpo scenari e aspettative …

NOBILTÀ E DRAMMI DI UNA FAMIGLIA ROMAGNOLA

Africo Serra era nato a Cesena, il 20 novembre del 1887. In quei giorni l'esercito dell'ancor giovane Regno d'Italia era impegnato a condurre la sua prima guerra coloniale nel Corno d'Africa; l'Eritrea era già stata conquistata, ma bisognava difenderla dagli attacchi del Negus, l'imperatore d'Etiopia. Il fervore patriottico del momento indusse probabilmente papà Pio – che l'Italia unita l'aveva praticamente vista nascere – a dare quell'insolito nome al nuovo arrivato in famiglia. Insolito e forse anche scomodo. Mamma Rachele, che lo teneva in braccio e gli

cantava la ninna nanna, trovò più conveniente addolcirlo col vezzeggiativo Nino, e da allora tutti, in famiglia, lo chiamarono così.
Nino era il terzo, e ultimo, di tre figli. La casa era già stata allietata dalla nascita di Maria Pia e di Renato, rispettivamente più grandi di cinque e di tre anni. Famiglia agiata, viveva in una elegante palazzina a Cesena (oggi trasformata in casa-museo), appena fuori le vecchie mura medievali. Il padre, Pio Serra, era un medico molto noto in zona; esercitava come libero professionista in un ambulatorio che si trovava proprio al pianoterra dello stabile, ma aveva anche qualche attività in giro, tra cui quella di consulente delle Ferrovie, che lo costringeva spesso ad allontanarsi di sede. La madre, Rachele Favini, era di origini lombarde e di tradizioni risorgimentali; suo padre Giuseppe, che aveva partecipato da eroe alle *Cinque Giornate di Milano*, riportando una ferita a un braccio, si era trasferito a Cesena, a capo dell'Ufficio di Stato Civile.
Il personaggio che più avrebbe innalzato a notorietà il nome dei Serra sarebbe stato il fratello Renato, rivelatosi uno degli scrittori e dei critici letterari più brillanti del primo Novecento. La sua opera più conosciuta, "*Esame di coscienza di un letterato*", è una sorta di suo testamento spirituale, riflessioni sulla guerra che lui stesso si trovò a combattere, considerandola inutile e ininfluente sullo spirito della civiltà, ma anche un "*sacrificio necessario*" e un "*dovere da compiere*", un momento in cui "*riscoprire l'umanità più profonda*". Era già stato autore di un gran numero di saggi e di articoli su poeti e scrittori contemporanei, facendosi apprezzare per la sua capacità di risaltare gli elementi tecnici dello stile e dell'arte, anticipatore in questo di una nuova tendenza.

Ritratto di famiglia a Cesena, 1898. I fratelli Renato, Maria Pia e Africo (Nino).

Eventi tragici avrebbero concorso a fare avanzare in primo piano, in famiglia, la figura di Renato. Nel 1908 Maria Pia moriva a causa di una febbre puerperale, dopo aver dato alla luce una bambina, seconda di due figli. Mamma Rachele prese in casa la neonata, il nipotino Enzo e il genero; Renato, da parte sua, cercò di colmare come poteva il vuoto lasciato dalla sorella. Tre anni dopo, un'altra disgrazia. Papà Pio perdeva la vita in un terribile e assurdo incidente ferroviario. Era solito, una volta la settimana, prendere un treno merci per fare ritorno a casa da Santancargelo di Romagna; il convoglio non effettuava una fermata a Cesena, ma in prossimità della sua stazione rallentava molto, tanto da permettere al medico, che a 62 anni era ancora agile e giovanile, di saltare giù. Accadde che un giorno, il 29 gennaio del 1911, nel compiere questo atletico rituale, la capparella che indossava per proteggersi dal freddo (mantello tipico della gente di Romagna) si impigliò nel predellino del vagone, e il suo corpo venne trascinato sotto le rotaie. A casa la moglie lo aspettava per il pranzo, e visto che tardava ad arrivare i suoi occhi si volgevano ogni tanto verso l'orologio a pendolo del salotto; a un certo punto disse: «*Strano, l'orologio si è fermato!*». Si era arrestato nell'istante stesso in cui il marito aveva cessato di vivere…
Da allora, Renato si calò completamente nel ruolo di padre di famiglia, e il rapporto tra i due fratelli si fece ancora più forte, nonostante le loro strade si fossero divise per impegni di lavoro. Renato aveva assunto, da alcuni anni, la direzione della Biblioteca Malatestiana a Cesena, dopo che la sua firma aveva cominciato a farsi conoscere, e apprezzare, negli ambienti letterari italiani. Africo si era appena laureato in Medicina a Bologna, e viveva ancora nell'incertezza del futuro. Si tenevano in contatto scrivendo lettere, si incontravano tutte le volte che potevano, cercavano di farsi coraggio l'un l'altro. E la fatalità volle che proprio da uno di questi incontri scaturisse un altro episodio doloroso.
Mese di maggio del 1915. L'Italia non era ancora entrata ufficialmente in guerra, ma il suo esercito aveva già cominciato a saggiare il terreno dell'inevitabile scontro. Renato, ligio a quel "*dovere da compiere*" che avrebbe poi risaltato nel suo "*Esame di coscienza*", si era messa addosso l'uniforme da ufficiale e si era portato a Latisana, in Friuli, per compiere missioni di ricognizione. Tutto ancora tranquillo. Tanto che Africo decise di andarlo a trovare da Bologna insieme a un amico, tale Negroni. Il 16 maggio si ritrovarono insieme, nella macchina guidata da Negroni, sulla strada che da Latisana portava nella zona di Mansano, a 2 km dal confine austriaco. Avvenne un altro assurdo incidente. C'era un asino che attraversava la strada, la sterzata per evitarlo fece perdere il controllo dell'auto, che andò violentemente a urtare contro un palo del telegrafo! Renato, seduto davanti e sbalzato

dalla vettura, fu quello che riportò i danni peggiori: trauma cranico, frattura della rocca petrosa, compromissione dell'udito e dell'equilibrio. Ricoverato all'Ospedale Civile di Latisana, vi restò per circa tre settimane. Africo lo assistette per tutto il periodo della degenza; temette per la sua vita, all'inizio, poi lo sostenne nel suo lento recupero, dai tentativi di sollevare la testa fino alla ripresa del cammino. Questa prima, coinvolgente esperienza di lesione scheletrica cranica sarebbe rimasta impressa nella sua mente.
Nel frattempo, il 24 maggio, il Piave aveva mormorato "*calmo e placido al passaggio dei primi fanti*"; e Renato li aveva visti marciare dalla finestra della sua stanza d'ospedale. Per quanto sciagurato, quell'incidente avrebbe potuto rappresentare la sua salvezza. Ai primi di giugno, infatti, gli venne assegnata una convalescenza a casa di tre mesi. Ma il suo pensiero e il suo cuore erano là, al fronte. Giusta o ingiusta che fosse, la guerra rappresentava per lui un "*sacrificio necessario*", e bisognava combatterla. Tornò in zona di guerra dopo un solo mese, ancora debole nel fisico, col pus che continuava a fuoriuscire da un orecchio, noncurante delle raccomandazioni dei medici di Bologna. Col grado di tenente, Renato partecipò alle dure battaglie dell'Isonzo; fino a che, il 20 luglio, cadde valorosamente sul monte Podgora, colpito alla fronte mentre si gettava alla conquista delle trincee nemiche. Non aveva ancora compiuto 31 anni. La Letteratura italiana perdeva un sicuro protagonista.

ALLE PRESE CON I FERITI DELLA GRANDE GUERRA

Africo li aveva vissuti tutti, i drammi della sua famiglia. E, come se non bastasse, la guerra arrivò pure per lui. Rimase tre mesi in servizio nello stesso Ospedale di Latisana, trasformato in infermeria presidiaria, poi venne richiamato all'Istituto Rizzoli, anch'esso nel frattempo militarizzato. Quando cominciarono ad affluire a Bologna i primi soldati dal fronte, le corsie del vecchio monastero si rivelarono insufficienti. Calavano in gran numero i feriti, i congelati, i mutilati. Si improvvisarono sale operatorie, sistemi di trazione, apparecchi di protesi; i letti invasero anche la sala biblioteca e gli ampi corridoi. Vittorio Putti, con una divisa da maggiore medico, riusciva a coordinare il lavoro nelle condizioni più disagevoli. Il tenente Africo Serra lì, in prima linea insieme agli altri, a prestare soccorso, a praticare interventi, a trovare il tempo anche per continuare a pubblicare (sono di quel periodo "*Due casi di paralisi degli arti inferiori in feriti di guerra*" e "*La cura delle fratture delle ossa lunghe da proiettili di guerra*"). Si sentiva talmente a suo agio in prima linea che alla fine andò in quella vera, dello scontro armato.
Si apriva così, nel gennaio del 1917, la parentesi più sconvolgente della sua vita. Venne assegnato alla *Prima Ambulanza Chirurgica d'Armata*, una sorta di ospedale mobile sotto tenda, che si muoveva proprio lungo il fronte della Carnia, nei pressi di Gorizia. Lo comandava il colonnello Bartolo Nigrisoli, chirurgo generale di scuola bolognese, che per rispondere alla chiamata dell'esercito dovette lasciare il primariato all'Ospedale Maggiore. Era anche lui un vero maestro, e a stargli vicino non c'era che da raccogliere insegnamenti. Nigrisoli, peraltro, aveva già preso confidenza con la chirurgia di guerra, prestando servizio volontario per quasi un anno (tra il '12 e il '13) nella Croce Rossa Italiana impegnata in Montenegro in occasione della *Prima Campagna Balcanica*, la battaglia che aveva visto alcuni stati della penisola balcanica opporsi al dominio dell'impero turco ottomano.
Per Africo furono due anni di lavoro intenso, estenuante per il numero e la gravità dei feriti che l'*Ambulanza* andava raccogliendo in giro. Lui si occupava dei feriti agli arti, e anche di quelli cranio-encefalici. Ne vide a centinaia. In un suo resoconto parlava di ferite craniche penetranti con affondamento di schegge ossee, di esplorazione di ferite fino alle zone di rammollimento traumatico del cervello, di asportazione di corpi estranei metallici, soprattutto pal-

Renato Serra, famoso critico letterario, in una foto del 1915, poco prima di cadere in guerra.

le di *Shrapnel* (uno dei proiettili per artiglieria più usati allora). Molti i soldati operati e salvati; altrettanti quelli che vide morire, su un lettino operatorio o su una branda. Del resto, si operava con i mezzi e le conoscenze a disposizione, ed erano soprattutto le poche risorse anestesiologiche e rianimatorie a decretare il più delle volte l'esito negativo di un intervento. Fu tuttavia una esperienza fondamentale, unica. E fu proprio allora che maturò in lui il proposito di dedicarsi alla neurochirurgia.
L'avventura venne vissuta fino all'ultimo colpo di cannone, fino all'offensiva decisiva di Vittorio Veneto nell'autunno del 1918 e al conseguente ingresso trionfale a Trento e a Trieste. Il tenente Africo Serra, anzi, restò ancora per qualche mese in terra friulana, presso la località Traversio, e solo nel mese di marzo del '19 fece rientro a Bologna. Quando si spogliò della divisa, il 29 settembre, vi cucì una stelletta in più, quella di capitano, e la decorazione di una croce di guerra al valor militare. Eroe, a suo modo, lo era stato anche lui!
La ripresa dell'attività al Rizzoli, stavolta, sembrava destinata a una lunga durata. L'istituto si liberava a poco a poco delle scorie della guerra, riprendendo fisionomia e missione originarie. Si poteva di nuovo lavorare con serenità e armonia, sotto la guida sempre più illuminante di Putti, in compagnia dei vecchi colleghi, tra cui gli stessi Delitala e Vacchelli, anche loro reduci dal fronte. Per Africo furono anni di grandi progressi. Si gettò nello studio con più impegno ed entusiasmo di prima, pubblicando sui più svariati argomenti, dalle pseudoartrosi del femore alle paralisi del muscolo gran dentato, dalle tecniche di amputazioni con impianto di arti artificiali alla scoliosi (una statistica di ben 483 casi); fino alla compilazione della sua prima monografia, sugli apparecchi gessati. Nel 1920 a Roma, all'XI Congresso della Società Italiana di Ortopedia, fu relatore di uno dei due temi principali, "*La cura delle paralisi spastiche*", argomentando sul "*Trattamento ortopedico delle rigidità e delle anchilosi*". Aveva nel frattempo ottenuto l'abilitazione alla libera docenza in Ortopedia e la promozione da assistente ad aiuto.
Si era affermato, insomma, come uno dei più validi collaboratori di Putti, da lui stesso soprannominato il «Prence» (il principe), un appellativo che non poteva non tradire rispetto e ammirazione, magari – chissà – anche con un pizzico di benevola ironia. Eppure, fu proprio per un disaccordo col suo maestro che Serra, a un certo punto, fu costretto ad abbandonare il Rizzoli. Per non farvi più ritorno…

Immagini della Prima Guerra Mondiale: un ospedaletto da campo e l'interno di una corsia, affollata di letti e di militari feriti.



FUGA DA BOLOGNA E RITORNO, RUOTA DEL DESTINO

Fu una questione di donne. Anzi, di una donna. Una giovane infermiera caposala, bolognese. Il suo nome era Geltrude Venturoli; Ines, la chiamavano. Avvenente e brava, era inevitabile che in molti gli puntassero gli occhi addosso. I più interessati, di occhi, risultarono proprio quelli di Putti e di Serra. Una bella lotta tra i due. Il fascino di Putti non si discuteva: alto, fronte ampia, grandi occhi marroni, portamento elegante, al pari del suo abbigliamento. Ma Africo non era da meno: capelli castano chiari, occhi celesti, naso delicatamente dantesco, il "mezzo toscano" spesso in bocca a dargli una certa aria snob. Se nella disputa avessero dovuto pesare l'età (sette gli anni di differenza) e soprattutto la posizione professionale, non ci sarebbe stata storia a favore del direttore. Invece, evidentemente, prevalsero altri fattori. Ines scelse Africo, e a quel punto non restava loro che una sola strada da prendere: via dal Rizzoli!
Si sposarono subito, era il 1921. La prima tappa del loro esodo forzato fu Genova. Africo entrò nella Clinica Chirurgica dell'Ospedale San Martino, probabilmente solo come medico frequentatore, in attesa di qualcosa di più concreto. A quel tempo il direttore era il prof. Giuseppe Tusini, anche lui ritornato da una esperienza militare al Nord-Est, dove aveva addirittura istituito, con il grado di colonnello, un corso universitario per studenti del 5° e

Il profilo caratteristico di Africo Serra, mentre fuma il suo "mezzo toscano".

L'Ospedale "San Vito" di Torino, dove venne istituita la Clinica per gli infortuni e le malattie del lavoro.

del 6° anno di Medicina che erano stati chiamati alle armi (la cosiddetta *Università Castrense* di San Giorgio di Nogaro). Tusini, inoltre, aveva praticato negli ospedali da campo della zona interventi su traumatizzati cranici e midollari. Quella di Genova, in realtà, si rivelò per Serra solo una breve parentesi, che durò meno di un anno; fu sufficiente, però, a regalargli la grande gioia del primo figlio, Franco, arrivato al momento giusto per alleviare le difficoltà del momento.
Un salto importante in questo arduo cammino di risalita nella carriera si realizzò con il trasferimento a Torino, nel luglio del 1922. Africo fu chiamato a ricoprire il posto di consulente e primario chirurgo della Clinica per gli infortuni e le malattie del lavoro, istituita l'anno prima dalla Cassa Nazionale Infortuni presso l'Ospedale San Vito; gli venne assegnata anche la direzione dell'annessa Sezione chinesiterapica. Oltre che più duratura, tre anni circa, questa parentesi piemontese fu sicuramente più proficua e gratificante della precedente. Alcune pubblicazioni del periodo, peraltro, rivelano il suo desiderio di integrarsi nella vita scientifica della città. Comunicò più volte alla Reale Accademia di Medicina, scrisse un lavoro per l'Istituto di Patologia generale diretta dal celebre Benedetto Morpurgo su esperimenti di trapianto libero di un muscolo intero. E poi ci fu anche a Torino un altro lieto evento in famiglia: nel dicembre del '23 nacque il secondogenito, al quale venne dato il nome del nonno paterno, Pio.

La ruota del destino continuò a girare e si fermò nuovamente a Bologna. Le qualità di Serra chirurgo non erano passate inosservate, e a lui i dirigenti della Cassa Nazionale Infortuni, nell'aprile del 1925, vollero consegnare le sorti di una nuova struttura ospedaliera, appositamente e interamente adibita alla cura dei traumatizzati del lavoro. Ci furono anche polemiche per l'assegnazione di questo incarico, con tanto di articoli sui giornali; da qualche parte si contestava il mancato espletamento di un concorso pubblico, ma l'ente rivendicava la sua assoluta autonomia decisionale, e mai scelta «politica» in ambito sanitario sarebbe risultata più opportuna.
L'ospedale si trovava nei pressi della stazione ferroviaria centrale del capoluogo emiliano, tra la Via Cesare Boldrini e la Via Dogali (poi ribattezzata Via Antonio Gramsci). Ampio edificio di forma triangolare, in origine era stato un conservatorio per zitelle, intitolato alla Regina Margherita; requisito dalle autorità militari durante la Prima Guerra Mondiale, era poi stato ristrutturato con la sopraelevazione di un piano e l'aggiunta di grandi terrazzi, proprio per adibirlo a istituto di cura. Il problema dei soldati feriti era ormai, fortunatamente, alle spalle; incalzava, invece, quello dei lavoratori, che tornavano ad affollare le fabbriche e i cantieri, mal protetti da inadeguati sistemi di prevenzione. Sul territorio, la necessità più sentita riguardava quella dei tanti infortunati per i lavori di edificazione della *Direttissima*, la linea ferroviaria tra Firenze e Bologna, con la lunga galleria scavata nelle viscere dell'Appennino; dieci anni di opere, a partire dal 1920, un numero altissimo di feriti e purtroppo anche di morti, i cosiddetti *Caduti della Direttissima*.

Il regime fascista volle subito mettere la sua impronta su questo nuovo ospedale, intitolandolo a Mussolini, nome che conservò, ovviamente, fino alla fine della dittatura. E qui c'è subito da chiarire un particolare. Inizialmente l'intestazione fu proprio quella del duce, Benito Mussolini; poi mutò in quella del fratello minore, Arnaldo Mussolini, giornalista e politico, morto nel 1931 per un attacco cardiaco, a soli 46 anni. Il passaggio da *Ospedale "Benito Mussolini" della Cassa Nazionale Infortuni* a *Ospedale per Traumatizzati sul Lavoro "Arnaldo Mussolini"* indicò anche l'indirizzo specialistico che fu assunto col tempo. Nel marzo del '33, intanto, era stato fondato l'*Istituto Nazionale Fascista per l'Assicurazione contro gli Infortuni sul Lavoro* (INFAIL), di cui la struttura bolognese rappresentava il primo esempio di *Casa di Cura* propria ed esclusiva. Seguirono Milano, Roma, e via via altre città.

AUDACIA E PASSIONE PER UNA NUOVA FRONTIERA

Siamo all'ultima tappa della carriera di Serra; ma sarà anche la più lunga e la più esaltante. Il posto di direttore e primario di un nuovo ospedale avrebbe potuto determinare una sorta di appagamento, frenando certe sue esuberanze; invece fu tutto il contrario. A 38 anni c'era ancora una vita professionale davanti, e grande restava il suo desiderio di esplorare nuovi campi della chirurgia. Fare solo l'ortopedico non gli bastava. Capitò il primo traumatizzato al cranio, vittima del lavoro; poi il secondo; poi l'operaio che aveva riportato una lesione alla colonna vertebrale... Si rimboccò le maniche e cominciò a operarli. Fu come affrontare una nuova emergenza, dopo quella che gli si era presentata in guerra. E una volta lanciatosi in quel campo, gli venne naturale inoltrarsi ancora: passò dal trauma alle malattie del cervello, dallo svuotamento di un ematoma all'estirpazione di un tumore.

L'Ospedale "Benito Mussolini" della Cassa Nazionale Infortuni, nei pressi della Stazione Centrale di Bologna.

Nei primi dieci mesi di attività all'ospedale "*Benito Mussolini*" furono 18 gli interventi di neurochirurgia praticati da Serra, come risulta da una comunicazione sull'*Archivio Italiano di Chirurgia*. Lui stesso la definì una "*piccola ed eterogenea serie di casi*", ma in realtà si trattò di una prima, importante testimonianza della sua audacia e della sua perizia operatoria. C'erano traumi del cranio con affossamento della volta e con iniziale comparsa di deficit motori, fratture con fenomeni di compressione midollare, paraplegia da tubercolosi vertebrale; e poi anche tumori dell'encefalo. Infortunati e non solo, quindi; lavoratori, ma anche gente comune. Ogni passo avanti nel percorso chirurgico di Serra era una risorsa in più nelle potenzialità assistenziali dell'ospedale, al di là della sua etichetta.
Interessarsi di neurochirurgia, a quei tempi, significava indagare là dove vi era ancora il buio. Chirurghi generali che avevano violato il territorio del sistema nervoso centrale ce n'erano già stati, come sappiamo; e la Grande Guerra aveva in qualche modo autorizzato il ricorso a gesti temerari (tanto, da rischiare c'era ben poco!). Ma ancora negli Anni Venti ci si muoveva a tentativi. Non un maestro da seguire, non metodiche standardizzate. Giungeva soltanto l'eco di qualche mirabile intervento condotto all'estero, soprattutto da Fedor Krause in Germania e da Harvey Cushing negli Stati Uniti, dai cui testi (e ancor più dagli schizzi a penna) Serra cercava di carpire tutti i segreti.
La responsabilità di avventurarsi col bisturi in mano era lui a prendersela. Ma il suo non era proprio un viaggio nell'ignoto. Le lezioni sulle malattie del sistema nervoso centrale di Augusto Murri gli erano rimaste dentro fin dai tempi dell'università, in particolare quelle che avevano per oggetto i tumori dell'encefalo, di cui il famoso clinico medico era in grado di formulare, con i soli dati semeiologici, la natura e la sede. Una guida ancora più incoraggiante, in campo diagnostico, risultò quella di Vincenzo Neri, neurologo, fondatore nel 1911 della Casa di cura per le malattie del sistema nervoso "*Villa Baruzziana*", sui colli sopra Bologna, divenuto anche consulente dell'Istituto Rizzoli, per volere di Vittorio Putti, che gli riservò una apposita sezione. Neri fu forse l'unico collega rizzoliano col quale Serra mantenne fattivi rapporti di lavoro, oltre che di amicizia; lo aveva soprannominato "Il Mago", date le sue straordinarie capacità nella ricerca di segni e di sintomi, e delle sue magie si servì per tanti anni, all'*Ospedale Mussolini*, nel selezionare il paziente da condurre in sala operatoria.
La neurochirurgia, ben presto, assorbì gran parte dell'impegno e della passione di Serra. Dopo quel primo resoconto di 18 casi, sfornò tante altre pubblicazioni scientifiche; una voce nel deserto che diventava sempre più insistente. Tra i nuovi argomenti trattati, e con i quali si imbatteva di volta in volta nella sua esperienza clinica, ecco comparire i tumori del midollo spinale, la ematomielia lombo-sacrale, le resezioni dei lobi del cervello, l'epilessia traumatica.
Una priorità assoluta risulterà, nel 1936, la descrizione di un intervento per la cura delle nevralgie ribelli del trigemino, interrompendo le vie del dolore sul ponte cerebellare, quindi a un livello superiore a quello spinale; era un'idea originale di Neri, che Serra riuscì mirabilmente a mettere in pratica, dopo essersi a lungo esercitato su pezzi anatomici e su preparati istologici.
Certo, non erano tutte rose e fiori. Si trattava di una chirurgia difficile, ma soprattutto di una chirurgia poco appagante. Gli insuccessi potevano stare dietro ogni angolo; e insuccesso voleva spesso dire morte del paziente. Lui ci soffriva. Trascorreva notti insonni, a pensare e a rimuginare. Si sforzava di analizzare il caso andato male, cercava di interpretarlo, non si faceva alcuno scrupolo di renderlo pubblico nelle sue comunicazioni. Oltre a una questione di onestà scientifica, era anche una maniera per crescere, per migliorarsi; forse anche per esorcizzare il proprio tormento interno. Così andava avanti. Dal tormento alla speranza, dalla speranza alla soddisfazione, come quando riusciva a definire meglio una indicazione o a perfezionare la propria tecnica.

Il prof. Africo Serra fotografato all'interno dell'Ospedale per Traumatizzati sul Lavoro "Arnaldo Mussolini".

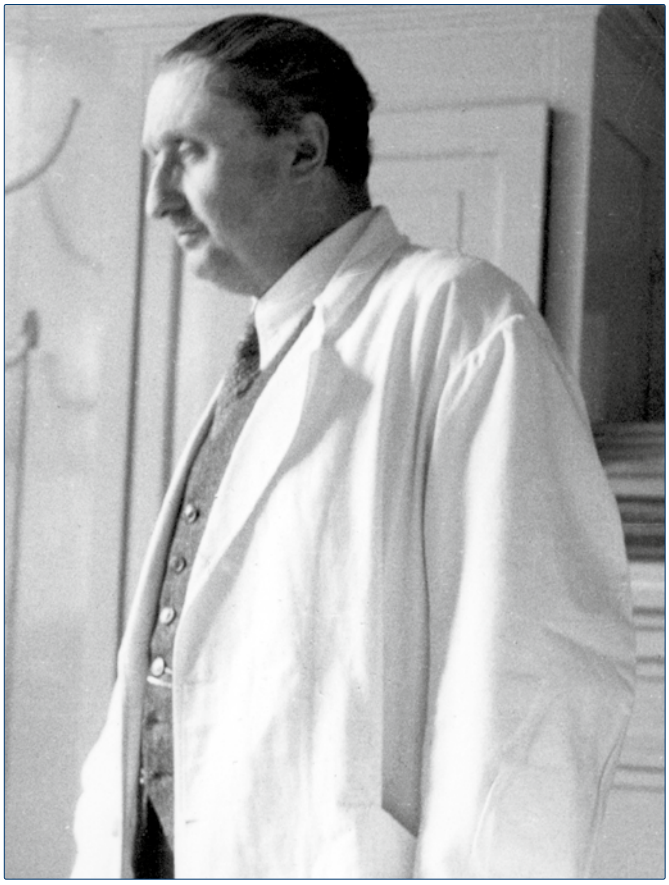

Questa alternanza di stati d'animo ci aiuta anche a capire il suo carattere, che si avvicinava a quello di un ciclotimico. C'erano periodi in cui volentieri si appartava, si chiudeva nel silenzio, cercava magari conforto nella lettura di un Leopardi o di un Carducci, seguendo l'istinto letterario di famiglia. Altri in cui prevaleva il buon umore, amava stare allegramente con colleghi e amici, teneva avidamente attaccato tra le labbra il suo "mezzo toscano", assaporandone a lungo il gusto acre. Era forse in questi momenti che, oltre a quella del bravo chirurgo, veniva fuori la bella immagine dell'uomo: acuto, brillante, amante della vita, in grado di esibirsi in tante altre attività. Quella di disegnatore, per esempio. Fin da ragazzino si dilettava a raffigurare le caricature dei suoi amici di Cesena, e fu proprio osservando questi suoi piccoli capolavori che il fratello Renato lo esortò a indirizzarsi verso gli studi di medicina e a scegliere la chirurgia: "*Mi pare che tu saprai prevedere quello che incontrerai sotto la pelle, dato che sai disegnare a memoria abbastanza bene*". Coltivò questa sua dote, e se ne servì tra l'altro per accompagnare i suoi scritti con illustrazioni che risultavano sempre molto esplicative.
Eccelleva anche negli studi di matematica e di fisica, al punto da frequentare dei convegni dedicati. E poi c'era l'hobby della caccia, quello che più gli procurava piacere e serenità. Le colline di Santa Sofia sull'Appennino forlivese erano il suo luogo preferito di scorribande, all'inseguimento di lepri o di volatili, prede che spesso si trasformavano in soggetto per la sua raccolta di ritratti ad acquarello. Amava la natura e la osservava col suo sguardo indagatore. Un giorno, tra le sue tante pubblicazioni scientifiche, ne archiviò una che portava questo titolo: "*Le paludi tra Cesenatico e il Reno. L'immancabile rivincita della natura: a proposito delle susseguentesi rotture degli argini del Po*".

DAL *MUSSOLINI* AL *CTO*, CRESCE LA POPOLARITÀ

Per quasi vent'anni il prof. Serra tenne alto il nome di un ospedale che aveva "*Mussolini*" nella sua intestazione; quasi una bandiera del regime, al di là di quelle che potevano essere le sue tendenze politiche. La struttura funzionava a ritmo sostenuto, dotata com'era di un Pronto Soccorso attivo 24 ore su 24, di sale operatorie, di sala gessi, di una ben articolata sezione di fisioterapia, di una terrazza per l'elioterapia, di ambulatori aperti – praticamente – a qualsiasi tipo di patologia che rientrava nella sfera di competenza traumatologica e chirurgica. Proprio allo scopo di fornire più risposte possibili alle esigenze dei malati, Serra sentì anche la necessità di frequentare la Clinica Chirurgica dell'Università di Berlino diretta da Ferdinand Sauerbruch, per approfondire la conoscenza della chirurgia toracica.
Fu la Seconda Guerra Mondiale a interrompere questo felice cammino di progresso. Nell'estate del '43 caddero le bombe anche su Bologna, e proprio la vicina Stazione Centrale fu uno dei principali bersagli strategici dell'aviazione alleata. L'ospedale venne sfollato nella campagna emiliana, a Vigorso di Budrio, in un vecchio sanatorio per la cura della tubercolosi, dove la maggior parte dei letti di degenza si era nel frattempo svuotata di malati, grazie alla efficacia dei più recenti mezzi di prevenzione e di cura. Sarebbe stata proprio questa la struttura che avrebbe poi dato vita al famoso Centro Protesi dell'INAIL. Quando Serra, finita la guerra, riprese il suo posto in ospedale a Bologna, ogni traccia del deposto regime era ormai scomparsa. Sopra l'ingresso dell'edificio campeggiava la nuova intestazione "*Centro Traumatologico INAIL*". Non cambiava nulla, nella sostanza. Lui aveva sempre svolto la sua attività in funzione dei malati, e continuò a farlo, con più zelo di prima. Lavoratore accanito, infaticabile, scrupoloso; riusciva anche a trovare il tempo per dedicarsi ancora alle pubblicazioni. Tra quelle del secondo periodo post-bellico, ne troviamo alcune che riguardano la sua originaria – e mai abbandonata – vocazione di ortopedico: sulle deformità poliomielitiche, sul trattamento delle fratture del collo del femore, sulla ricostruzione dei legamenti del ginocchio. Gli scritti di Serra avevano il pregio della chiarezza di esposizione, oltre che della importanza del contenuto; teneva molto alla forma, e soprattutto alla proprietà di linguaggio in medicina, tema che divenne addirittura oggetto di una sua comunicazione su *La Chirurgia degli Organi di Movimento*, la rivista ufficiale del Rizzoli.
Il punto più alto del curriculum scientifico fu toccato nel 1947, anno di pubblicazione della sua seconda monografia, dal titolo "*Principi di chirurgia del cervello e del midollo spinale*", edito dalla casa bolognese Cappelli. Un testo di 670 pagine, corredato da una ricchissima iconografia: 52 tavole a colori e più di 400 figure, molte delle quali – come già detto – realizzate di suo pugno, con sorprendente precisione anatomica. Questa opera, alla cui stesura aveva iniziato a lavorare nel '40, suggellava una esperienza ventennale nel campo della neurochirurgia. C'era tutto: le premesse anatomiche e anatomo-patologiche, la classificazione delle varie patologie, la semeiotica e la clinica, le metodiche di trattamento chirurgico. C'era, in particolare, il segno tangibile di una esperienza personale, vera, sofferta, feconda. Nelle avvertenze per il lettore, veniva proprio trasmesso lo spirito dell'autore: "*Il sentimento che provo nello scrivere queste pagine è modesto: penso e spero di riuscire a dare alla portata di mano dei giovani che aspirano alla neurochirurgia, ramo fresco e promettente che sorge sul vegeto e robusto tronco della chirurgia generale, delle regole utili, a loro che ancora sono agli inizi dell'arte, per imparare a operare dei malati con gravi e varie lesioni endocraniche, a operare non indegnamente e senza dover pagare di persona i luttuosi tirocini dei loro predecessori…*".

Con la modestia che lo aveva sempre contraddistinto, lontano dai clamori, Serra aveva ormai raggiunto una posizione di assoluto prestigio, confermando le sue doti di ortopedico e traumatologo, e legittimando – con le parole e con i fatti – quelle di neurochirurgo: pioniere in Italia, tra i primissimi nel mondo. Figlio di padri illustri (dal papà medico Pio ai grandi maestri Codivilla e Putti), aveva aggiunto impegno e coraggio al suo già ricco patrimonio ereditario. Diventando alla fine anche lui un autentico caposcuola.
Al *Centro Traumatologico* di Bologna fiorì attorno a lui una nutrita schiera di allievi, cresciuti seguendo i suoi principi, condividendo passione e interessi. Molti di loro occuparono posti di primariato in altre strutture ospedaliere, e soprattutto nei vari CTO (*Centro Traumatologico Ortopedico*) che nel frattempo l'INAIL aveva istituito su tutto il territorio nazionale. Ettore Tranquilli Leali divenne primario al CTO di Roma, Francesco Cavazza al CTO di Iglesias, poi di Bari e poi di nuovo in quello di Bologna, Carlo Benelli andò a Padova. Tra gli altri collaboratori ricordiamo: Roberto De Gennaro, che si trasferì al CTO di Napoli, Ferdinando Franzoni, che divenne aiuto al CTO di Genova e quindi primario al CTO di Merano, Guido Carnera, successore di Franzoni a Merano e poi primario per tanti anni a Siracusa. Proseguirono invece la loro carriera a Bologna, tra gli altri, Valdemaro Venturoli, Giuseppe Galli, Carlo Davalli.
Fu forse Tranquilli-Leali a onorare maggiormente l'opera di Serra, dedicandosi molto sia alla attività chirurgica che alla divulgazione scientifica. Primario del reparto traumatologico dell'Istituto Nazionale Infortuni all'Ospedale San Carlo di Roma, mantenne per qualche anno l'incarico anche nella nuova sede del CTO, alla Garbatella, dal 1957. La traumatologia fu proprio il suo campo preferito di studio e di azione. Va sotto il suo nome una particolare tecnica di ricostruzione nelle amputazioni apicali delle dita della mano, mediante lembo di avanzamento volare peduncolato. Tra le sue pubblicazioni ricordiamo due testi di larga diffusione, "*Le fratture del carpo*" e "*Le Paraplegie Traumatiche*": in quest'ultimo, edito nel 1959, sentì il dovere di far precedere il suo nome, come coautore, da quello del suo maestro, che curò la compilazione di tre capitoli.

Il frontespizio della monografia sulla neurochirurgia, pubblicata nel 1947: compendio di una lunga e proficua esperienza professionale.

DOTT. AFRICO SERRA

PRINCIPÎ
DI
CHIRURGIA DEL CERVELLO
E
DEL MIDOLLO SPINALE

EDITORE LICINIO CAPPELLI - BOLOGNA

LE ULTIME TRACCE DI UN PASSATO DA ONORARE

Serra rimase al suo posto di primario del CTO di Bologna fino al 1956, quando raggiunse i limiti d'età. Per un po' ebbe ancora la voglia di dedicarsi alla attività scientifica, adesso che aveva tutto il tempo per rivedere in maniera critica (come del resto aveva sempre fatto) la sua esperienza chirurgica, protrattasi per quasi mezzo secolo. Il contributo su "*Le Paraplegie Traumatiche*" è proprio di quel periodo. Negli ultimi tempi stava preparando un trattato monografico, su uno dei temi della traumatologia che più lo aveva affascinato, la chirurgia della mano; fu il sopraggiungere del morbo di Parkinson, che tolse forza al suo fisico e lucidità alla sua mente, a impedirgli di realizzare questo suo ennesimo progetto e a privare la comunità medica di un altra importante fonte di apprendimento.

Devastato dal male, a tal punto da arrivare a pesare meno di trenta chili, Africo Serra (detto Nino) morì a Bologna il 16 novembre del 1960, quattro giorni prima di compiere 73 anni. Si era piegato inerme ai voleri di una vita che – fino allora – aveva sempre aggredito a viso aperto, gettandosi in prima linea, affrontando ogni pericolo, sul fronte di guerra come su quello di una chirurgia d'avanguardia. Un valoroso combattente, che l'ortopedia italiana aveva visto nascere e crescere, e poi lanciarsi verso la conquista di nuovi spazi, finendo così per dimenticarlo un po'.

Una delle ultime immagini di Africo Serra, con un gatto in grembo e l'immancabile sigaro in bocca.

L'affezionato discepolo Ettore Tranquilli Leali aveva lanciato la proposta di intitolare il *Centro Traumatologico* di Bologna al nome di colui che lo aveva guidato e valorizzato per trentadue lunghi anni. Non se ne fece nulla. Il CTO restò per i bolognesi "*Il Musolini*", e proseguì per molti anni ancora la sua importante opera assistenziale, anche quando cessò la gestione INAIL.

Altri esponenti prestigiosi della specialità avrebbero tenuto alto il nome dell'istituto, da Leonardo Gui a Franco Zarotti, da Luciano Boccanera a Mauro Michelacci. Adesso l'ospedale non esiste più. Ha chiuso i battenti nel 1989, e da allora lo stabile ospita solo uffici amministrativi del servizio sanitario. L'intestazione "*Centro Traumatologico INAIL*", ancora chiaramente visibile sopra il portone d'ingresso, all'angolo tra Via Boldrini e Via Gramsci, è rimasto l'unico emblema di una lunga e intensa storia.

RINGRAZIAMENTI

Aveva appena compiuto 90 anni, il professore Pio Serra, figlio secondogenito di Africo, quando nei primi giorni del 2014 ha cordialmente accettato di rispolverare il diario di famiglia nella sua casa di Rimini. Capelli bianchi e lisci, occhi celesti come il padre, una mente ancora lucida, quasi smaniosa di comandare meglio lo sforzo di parlare e camminare. È stato lui a continuare la tradizione di famiglia. Medico come nonno Pio, chirurgo come papà Africo. Da giovane lo aveva allettato la vita militare, e il suo sogno era quello di diventare un ufficiale della Marina. Ci fu qualche ostacolo, e allora papà lo indirizzò verso gli studi di Medicina, dopo che il primogenito Franco aveva scelto la facoltà di Giurisprudenza. Gli anni dell'università furono disturbati dalle vicende della Seconda Guerra Mondiale, ma in questa avversità lo studente Pio ebbe la fortuna di assolvere ai suoi compiti di militare facendo l'infermiere al *Centro Ortopedico e Mutilati Vittorio Putti* di Bologna, diretto dal prof. Scaglietti: esperienza per certi versi simile a quella che il padre aveva vissuto nella *Prima Ambulanza Chirurgica d'Armata*. Laureatosi nel '48, il neodottore Serra fu introdotto subito nella Clinica Chirurgica dell'Ospedale Sant'Orsola, avendo come direttori due maestri del valore di Gherardo Forni e di Gaetano Placitelli. La sua crescita professionale lo portò alla libera docenza e poi al primariato nell'Ospedale di Rimini, città dove ha posto le sue radici.
Al prof. Pio Serra, e alla sua famiglia, il nostro ringraziamento per le notizie, gli aneddoti e il materiale fotografico forniti.

GIOT

Giornale Italiano di
ORTOPEDIA E TRAUMATOLOGIA

Organo Ufficiale della Società Italiana di Ortopedia e Traumatologia

visita il sito dedicato alla rivista

www.giot.it

Disponibili in pdf
per il free download
tutti i numeri pubblicati

Iscriviti alla newsletter
Pacini Editore Medicina

PACINI
EDITORE
MEDICINA

Nuovi spazi
Stessa qualità

Accedi al nostro sito sul tuo smartphone

Il *Giornale Italiano di Ortopedia e Traumatologia* è un periodico bimestrale, organo ufficiale della Società Italiana di Ortopedia e Traumatologia.
La rivista pubblica contributi redatti in forma di Editoriali, Notiziari (S.I.O.T. e Società specialistiche), Report Congressuali, Aggiornamenti professionali (anche di Medicina legale), Pagine sindacali, Rassegne stampa, Recensioni, Articoli originali e Casi clinici.
La Redazione accoglie solo i testi conformi alle norme editoriali generali e specifiche per le singole rubriche. La loro accettazione è subordinata alla revisione critica di esperti, all'esecuzione di eventuali modifiche richieste e al parere conclusivo del Direttore. Il Direttore del Giornale si riserva inoltre il diritto di richiedere agli Autori la documentazione dei casi e dei protocolli di ricerca, qualora lo ritenga opportuno. Nel caso di provenienza da un singolo ricercatore o da una equipe indipendente sarà sufficiente la firma del ricercatore che si assume la responsabilità di quanto pubblicato. Nel caso di provenienza invece da un Dipartimento Universitario od Ospedaliero, il testo dovrà essere anche controfirmato dal Responsabile di Dipartimento. In deroga può essere attribuita la responsabilità al Dirigente di I livello (anziché II) se specificato ed esplicitato.
Dichiarazione: gli articoli scientifici originali e i casi clinici dovranno essere accompagnati da una dichiarazione firmata dal primo Autore, nella quale si attesti che i contributi sono inediti, non sottoposti contemporaneamente ad altra rivista, e il loro contenuto conforme alla legislazione vigente in materia di etica della ricerca. Gli Autori sono gli unici responsabili delle affermazioni contenute nell'articolo e sono tenuti a dichiarare di aver ottenuto il consenso informato per la sperimentazione e per la riproduzione delle immagini.
Conflitto di interessi: nella lettera di accompagnamento dell'articolo, gli Autori devono dichiarare se hanno ricevuto finanziamenti o se hanno in atto contratti o altre forme di finanziamento, personali o istituzionali, con Enti Pubblici o Privati, anche se i loro prodotti non sono citati nel testo. Questa dichiarazione verrà trattata dal Direttore come una informazione riservata e non verrà inoltrata ai revisori. I lavori accettati verranno pubblicati con l'accompagnamento di una dichiarazione ad hoc, allo scopo di rendere nota la fonte e la natura del finanziamento.

Norme generali
Gli Autori sono invitati a inviare i manoscritti secondo le seguenti norme:
Si prega di utilizzare Microsoft Word ™, e preferibilmente, di salvare il file in formato .RTF, .DOC o .DOCX. Qualsiasi altro programma può essere utilizzato, compresi i programmi open source: si prega di salvare sempre i file in formato .RTF, .DOC o .DOCX. Non utilizzare, in nessun caso, programmi di impaginazione grafica quali Publisher™, Pagemaker™, Quark X-press™, Adobe Indesign™. Non formattare il testo in alcun modo (evitare stili, bordi, ombreggiature ...); utilizzare solo gli stili di carattere come corsivo, grassetto, sottolineato. Non inviare il testo in PDF.
il **Testo** deve essere fornito in lingua italiana e corredato di:
• titolo del lavoro (in italiano e in inglese);
• parole chiave (in italiano e in inglese);
• riassunto strutturato (solo in inglese);
• titolo e didascalie delle tabelle e delle figure (in italiano).
Nella prima pagina devono comparire: il titolo, le parole chiave, i nomi degli Autori e l'Istituto o Ente di appartenenza; la rubrica cui si intende destinare il lavoro (decisione che è comunque subordinata al giudizio del Direttore); il nome, l'indirizzo e il recapito telefonico dell'Autore cui sono destinate la corrispondenza e le bozze.
Nella seconda pagina comparirà il riassunto in inglese (non meno di 200 e non più di 400 caratteri, spazi inclusi, strutturato secondo le sezioni *Background, Obiettivi, Metodi, Risultati, Conclusioni*).
Nelle ultime pagine compariranno la bibliografia, le didascalie di tabelle e figure e l'eventuale menzione del Congresso al quale i dati dell'articolo siano stati comunicati (tutti o in parte).
- **Tabelle**: devono essere di numero non superiore a 5 e gli stessi dati non devono essere presentate due volte, sia nel testo che nelle tabelle. Dattiloscritte una per pagina e numerate progressivamente con numeri romani. Le singole tabelle devono essere inviate e raggruppate alla fine del testo e ogni tabella deve avere sopra un breve titolo ed essere auto-esplicativo. La tabella dovrebbe integrare il materiale nel testo, piuttosto che ripeterlo. Inserire eventuali note esplicative per le abbreviazioni utilizzate sotto la tabella.
- **Figure**: vanno fornite in file digitali separati dal testo e numerate con eventuale indicazione dell'orientamento. Inviare le immagini preferibilmente in formato .TIFF o .EPS, con risoluzione minima di 300 dpi e formato di 100 x 150 mm. Altri formati possibili: JPEG, PDF, PPT. Non verranno accettate immagini inseriti in file di .DOC.
- La **Bibliografia** va limitata alle voci essenziali identificate nel testo con numeri arabi ed elencate al termine del dattiloscritto nell'ordine in cui sono state citate. Devono essere riportati i primi tre Autori, eventualmente seguiti da "et al.". Le riviste devono essere citate secondo le abbreviazioni riportate su Index Medicus. Esempi di corretta citazione bibliografica per:

- Articoli e riviste: Bianchi M, Laurà G, Recalcati D. *Il trattamento chirurgico delle rigidità acquisite del ginocchio.* Minerva Ortopedica 1985;36:431-438.
- Libri: Tajana GF. *Il condrone.* Milano: Edizioni Mediamix 1991.
- Capitoli di libri o atti di Congressi: Krmpotic-Nemanic J, Kostovis I, Rudan P. Aging changes of the form and infrastructure of the external nose and its importance in rhinoplasty. In: Conly J, Dickinson JT, editors. Plastic and Reconstructive Surgery of the Face and Neck. New York: Grune and Stratton 1972, p. 84.

- **Le note al testo**, indicate da asterischi o simboli simili, dovrebbero apparire nella parte inferiore della pagina dedicata. Termini e formule, abbreviazioni e unità di misura matematici devono essere conformi alle norme di cui al Science 1954, 120:1078. Definire acronimi in prima menzione nel testo. I farmaci vanno indicati con il loro nome chimico, il nome commerciale dovrebbe essere utilizzato solo quando assolutamente indispensabile (capitalizzando la prima lettera del nome del prodotto e indicando il nome della ditta farmaceutica produttrice del farmaco, città e paese). Nel testo e nelle didascalie delle tabelle, gli autori devono utilizzare, nell'ordine esatto, i seguenti simboli: *, †, ‡, §, ¶, **, ††, ‡‡.
- Ringraziamenti, indicazioni di grants o borse di studio, vanno citati al termine della bibliografia.

Norme specifiche per le singole rubriche
Editoriali: sono intesi come considerazioni generali e pratiche su temi d'attualità, in lingua italiana, sollecitati dal Direttore o dai componenti il Comitato di redazione. Gli Editoriali sono limitati a 8000 caratteri spazi inclusi con almeno 10 referenze bibliografiche e possono includere 3 tabelle e 5-6 figure. Gli Autori potranno essere fino a 5. È omesso il riassunto.
Articoli d'aggiornamento: possono anche essere commissionati dal Direttore. Di regola non devono superare i 40.000 caratteri spazi inclusi, comprese tabelle, figure e voci bibliografiche. Legenda di tabelle e figure sono a parte.
Articoli originali: comprendono lavori che offrono un contributo nuovo o frutto di una consistente esperienza, anche se non del tutto originale, in un determinato settore. Devono essere suddivisi nelle seguenti parti: *introduzione, materiale e metodo, risultati, discussione e conclusioni.* Il testo non deve superare i 30.000 caratteri, spazi inclusi, comprese iconografia, bibliografia e riassunto strutturato. Legenda di tabelle e figure a parte. Il riassunto strutturato in inglese (min. 400 - max. 500 caratteri, spazi inclusi) va suddiviso di regola nelle seguenti sezioni: *Obiettivi, Metodi, Risultati, Conclusioni.* Nella sezione *Obiettivi* va sintetizzato con chiarezza l'obiettivo (o gli obiettivi) del lavoro, vale a dire l'ipotesi che si è inteso verificare; nei *Metodi* va riportato il contesto in cui si è svolto lo studio, il numero e il tipo di soggetti analizzati, il disegno dello studio (randomizzato, in doppio cieco?), il tipo di trattamento e il tipo di analisi statistica impiegata. Nella sezione *Risultati* vanno riportati i risultati dello studio e dell'analisi statistica. Nella sezione *Conclusioni* va riportato il significato dei risultati, soprattutto in funzione delle implicazioni cliniche.
Articoli originali brevi: comprendono brevi lavori (max. 6.000 caratteri, spazi inclusi) con contenuto analogo a quello degli Articoli originali e come questi suddivisi. Il riassunto strutturato deve essere lungo min. 200 – max. 300 caratteri, spazi inclusi. Sono ammesse 2 tabelle e 2 figure e una decina di voci bibliografiche.
Casi clinici: vengono accettati dal Comitato di Redazione solo lavori di interesse didattico e segnalazioni rare. La presentazione comprende l'esposizione del caso e una discussione diagnostico-differenziale. Il testo deve essere conciso (max. 10.000 caratteri, spazi inclusi) e corredato, se necessario, di massimo 5, tra figure o tabelle, e di massimo 10-15 riferimenti bibliografici essenziali. Il riassunto strutturato, in inglese, deve essere di min. 200 – max. 300 caratteri, spazi inclusi.
Lettere alla Direzione: possono far riferimento a problemi di interesse ortopedico d'attualità oppure ad articoli già pubblicati. Nel secondo caso la lettera verrà preventivamente inviata agli Autori dell'articolo e l'eventuale risposta degli stessi pubblicata in contemporanea. Dovrebbero essere brevi, non superare gli 8000 caratteri, spazi inclusi, con non più di 10 referenze bibliografiche, e solo 1 figura e/o tabella. È richiesta la sola lingua italiana.
Dai Libri: la rivista si riserva di fare e/o pubblicare le recensioni di libri che le venissero proposti. Il testo, di massimo 4.000 caratteri, spazi inclusi, dovrà essere in italiano.

Le bozze dei lavori saranno inviate per la correzione al primo degli Autori, salvo diverse istruzioni. Gli Autori si impegnano a restituire le bozze corrette entro e non oltre 7 giorni dal ricevimento; in difetto i lavori saranno pubblicati dopo revisione fatta dalla Redazione che però declina ogni responsabilità per eventuali inesattezze sia del dattiloscritto che delle indicazioni relative a figure e tabelle.

Gli scritti di cui si fa richiesta di pubblicazione vanno indirizzati a:
Pacini Editore SpA - Segreteria Scientifica Giornale Italiano di Ortopedia e Traumatologia - E-mail: giot@pacinieditore.it

Il Giornale Italiano di Ortopedia e Traumatologia è bimestrale. I prezzi degli abbonamenti annuali per i NON Soci sono i seguenti: Italia € 100; estero € 125; istituzionale € 100. Questo fascicolo € 35. Le richieste di abbonamento ed ogni altra corrispondenza relativa agli abbonamenti vanno indirizzate a: Giornale Italiano di Ortopedia e Traumatologia • Ufficio Abbonamenti • Pacini Editore S.p.A., via Gherardesca 1 • 56121 Pisa • Tel. 050 313011 • Fax 050 3130300 • abbonamenti@pacinieditore.it • www.pacinimedicina.it

Finito di stampare presso le Industrie Grafiche della Pacini Editore, Pisa – Settembre 2014
Rivista stampata su carta TCF (Total Chlorine Free) e verniciata idro.

L'editore resta a disposizione degli aventi diritto con i quali non è stato possibile comunicare e per le eventuali omissioni. Le fotocopie per uso personale del lettore possono essere effettuate nei limiti del 15% di ciascun fascicolo di periodico dietro pagamento alla SIAE del compenso previsto dall'art. 68, commi 4 e 5, della legge 22 aprile 1941 n. 633. Le riproduzioni effettuate per finalità di carattere professionale, economico o commerciale o comunque per uso diverso da quello personale possono essere effettuate a seguito di specifica autorizzazione rilasciata da AIDRO, Corso di Porta Romana n. 108, Milano 20122, e-mail segreteria@aidro.org e sito web www.aidro.org. I dati relativi agli abbonati sono trattati nel rispetto delle disposizioni contenute nel D.Lgs. del 30 giugno 2003 n. 196 a mezzo di elaboratori elettronici ad opera di soggetti appositamente incaricati. I dati sono utilizzati dall'editore per la spedizione della presente pubblicazione. Ai sensi dell'articolo 7 del D.Lgs. 196/2003, in qualsiasi momento è possibile consultare, modificare o cancellare i dati o opporsi al loro utilizzo scrivendo al Titolare del Trattamento: Pacini Editore S.p.A. - Via A. Gherardesca 1 - 56121 Pisa.